



Καθοδηγούμενη Οστική Ανάπλαση (GBR) γύρω από εμφυτεύματα: Η εξέλιξη της τεχνικής από τις αρχές της δεκαετίας του '90 μέχρι σήμερα

Στο σημερινό τους άρθρο, ο κ. **Ν. Μάρκου** και η κ. **Β. Μαύρου** παρουσιάζουν την εξέλιξη της καθοδηγούμενης οστικής ανάπλασης (GBR) γύρω από εμφυτεύματα, από τις αρχές της δεκαετίας του 1990 έως σήμερα. Μέσα από την ανασκόπηση της βιβλιογραφίας, αναδεικνύεται η καθιέρωση της GBR ως προβλέψιμης και τεκμηριωμένης χειρουργικής προσέγγισης, η οποία προσφέρει τη δυνατότητα της τοποθέτησης εμφυτεύματος σε αρχικά ελλειμματικές από πλευράς οστού περιοχές. **Σελ. 10-12**



Γωνίωση μύλης (crown dilaceration) του κάτω κεντρικού τομέα μετά το τραύμα

Των **Νάντιας Ρεβασιθίλη**, **Άννας Ιάσμη Παλαγγιά** και **Μαρίας Γεωργοπούλου**
Σελ. 14-16



Η συμβολή του Οδοντιατρικού Τμήματος - Ειδικής Μονάδας ΑμεΑ του Γ.Ν. «Ασκληπιείο» Βούλας στην ανάπτυξη της Οδοντιατρικής Ειδικής Φροντίδας στην Ελλάδα

Των **Αγγελικής Γιαννοπούλου-Μιχαλοπούλου** και **Αικατερίνης Δημητρίου**
Σελ. 18-19



Χείλη με Λέπια και Διαβρώσεις

Της **Μαρίνας Δούκα** **Σελ. 28**



Τοποθέτηση εμφυτευμάτων με μονοφασικό ή διφασικό πρωτόκολλο. Κλινικά διλήμματα και καθημερινότητα

Του **Ιωάννη Διαμάντη** **Σελ. 32-33**

Ηθικά Διλήμματα στην Παιδοδοντιατρική: Συγκατάθεση του νεαρού ασθενούς



Η διαχείριση της συμπεριφοράς του παιδιατρικού ασθενούς αποτελεί διαχρονικά μια από τις σημαντικότερες προκλήσεις στην παιδοδοντιατρική κλινική πράξη. Κεντρικός στόχος της δεν είναι μόνο η επίτευξη επαρκούς συνεργασίας κατά τη διάρκεια της θεραπευτικής διαδικασίας, αλλά και η οικοδόμηση σχέσης εμπιστοσύνης μεταξύ παιδιού και οδοντίατρου, με απώτερο σκοπό τη διαμόρφωση μιας θετικής στάσης του παιδιού απέναντι στο οδοντιατρικό περιβάλλον. Η ετερογένεια που χαρακτηρίζει τον παιδιατρικό πληθυσμό ως προς την ηλικία, τη συναισθηματική ωριμότητα και το γνωστικό επίπεδο καθιστά αναγκαία μια εξατομικευμένη και πολυπαραγοντική προσέγγιση.

Σκοπός της παρούσας αφηγηματικής ανασκόπησης, που συνοψίζουν οι κ.κ. **Σιμίν Τζουγανάκη**, **Έκτορας Φουσεάκης**, **Ηλίας Φουσεάκης** και **Βανέσσα Μπόκα** είναι η ανάλυση των ηθικών, δεοντολογικών και νομικών παραμέτρων που διέπουν τη συγκατάθεση ανήλικων ασθενών μέσα από τη θεωρητική προσέγγιση, καθώς και εφαρμοσμένα κλινικά παραδείγματα. **Σελ. 4-6**

ΨΑΥΞΕΙΣ ΑΙΣΘΗΤΙΚΗΣ ΟΔΟΝΤΙΑΤΡΙΚΗΣ Η βιορευσιτότητα των οδοντικών μορφών

Στις οδοντικές αποκαταστάσεις συχνά παραβλέπεται ή παραποιείται η βασική βιολογική αρχή της παρουσίας της ρευστής επιφάνειας των δοντιών. Σύμφωνα με αυτήν την βασική βιολογική αρχή, η ρευστή επιφάνεια των φυσικών δοντιών αποκλείει την παρουσία ευθείων γραμμών, οξείων γωνιών και επίπεδων επιφανειών.

Όπως εξηγεί στο σημερινό του άρθρο ο Δρ. **Δημήτρης Καπαγιαννίδης**, η απόδοση αυτής της βιορευσιτότητας αποτελεί βασική προϋπόθεση για τη φυσικότητα των αποκαταστάσεων, ενώ ο τύπος και βαθμός βιορευσιτότητας των οδοντικών μορφών σε κάθε συγκεκριμένο στόμα αποτελεί στοιχείο της φυσικής του ομορφιάς, που συνάδει με την μορφο λειτουργική ενότητά του. **Σελ. 8**

Συνταγογράφηση στα ενδοδοντικά επειγόντα: Η λεπτή γραμμή ανάμεσα στη βοήθεια και στην αντοχή

Στο παρόν άρθρο, η κ. **Ελένη Σολουκίδου** και η κ. **Μαρία Αντωνιάδου** εξετάζουν τις πρακτικές συνταγογράφησης αντιβιοτικών στα ενδοδοντικά επειγόντα περιστατικά σε Ελλάδα και Κύπρο, δύο χώρες με υψηλή κατανάλωση αντιμικροβιακών. Μέσα από την ανάλυση των κλινικών προτύπων, της συμμόρφωσης με τις κατευθυντήριες οδηγίες της European Society of Endodontology και των παραγόντων που επηρεάζουν τη λήψη αποφάσεων, η μελέτη επιχειρεί να αποτυπώσει το χάσμα μεταξύ τεκμηριωμένης γνώσης και καθημερινής πράξης.

Ιδιαίτερη έμφαση δίνεται στη διαχείριση των ενδοδοντικών επειγόντων υπό χρονική πίεση, στον ρόλο της εκπαίδευσης και στη συμβολή της οδοντιατρικής κοινότητας στο ευρύτερο φαινόμενο της αντιμικροβιακής αντοχής. Η κατανόηση των παραμέτρων αυτών είναι καθοριστική για την προώθηση αποτελεσματικών παρεμβάσεων που θα ενισχύσουν την ορθολογική χρήση αντιβιοτικών. **Σελ. 24-26**

- Από την ακίνητη στην επένθετη επιεμφυτευματική αποκατάσταση. Ένα γηροδοντιατρικό περιστατικό
Του **Ηρακλή Καρκαζή** **Σελ. 17**
- Κακοήθη νεοπλασμάτα σιαλογόνων αδένων
Του **Γιώργου Χ. Λάσκαρη** **Σελ. 20-22**
- Ασθενείς με Οστεοαρθρίτιδα
Του **Βύρωνα Δρούκα** **Σελ. 30-31**

ΠΕΡΙΦΕΡΕΙΑΚΟ ΣΥΝΕΔΡΙΟ ΕΛΛΗΝΙΚΗΣ ΟΔΟΝΤΙΑΤΡΙΚΗΣ ΟΜΟΣΠΟΝΔΙΑΣ

ΣΥΓΧΡΟΝΕΣ ΤΑΣΕΙΣ ΚΑΙ ΚΛΙΝΙΚΕΣ ΠΡΑΚΤΙΚΕΣ
ΓΙΑ ΕΠΙΤΥΧΗΜΕΝΕΣ ΑΠΟΚΑΤΑΣΤΑΣΕΙΣ
Από την ελάχιστη παρέμβαση στις σύνθετες
προσθητικές θεραπείες

26-27 Ιουνίου 2026
ΑΛΕΞΑΝΔΡΟΥΠΟΛΗ
Ξενοδοχείο Ramada Plaza by Wyndham Thraki

σε συνεργασία με τους Οδοντιατρικούς Συλλόγους

ΟΔΟΝΤΙΑΤΡΙΚΟΣ ΣΥΛΛΟΓΟΣ ΚΑΡΔΙΤΣΑΣ
ΟΔΟΝΤΙΑΤΡΙΚΟΣ ΣΥΛΛΟΓΟΣ ΣΕΡΡΩΝ

ΟΔΟΝΤΙΑΤΡΙΚΟΣ ΣΥΛΛΟΓΟΣ ΘΕΣΣΑΛΙΑΣ



Λογοτεχνική διάκριση για το βιβλίο «ΑΝΤΙΔΩΡΟ ΙΣΤΟΡΙΑΣ» του Δ. Μαυραειδόπουλου

Ο κ. Δημήτρης Μαυραειδόπουλος βραβεύθηκε από την Ένωση Ελλήνων Λογοτεχνών για το βιβλίο του «Αντίδωρο Ιστορίας» που κυκλοφορεί από τις εκδόσεις «Μένανδρος». Μέσα από το έργο του αυτό, ο κ. Μαυραειδόπουλος μας προσκαλεί σε ένα ταξίδι αναζήτησης του ελληνισμού. Με βαθιά ευαισθησία αναδεικνύει πτυχές της συλλογικής μας μνήμης που έχουν ατονήσει με το πέρασ του χρόνου, συμβάλλοντας στην ενίσχυση της εθνικής μας αυτοσυνειδήσις.



ανάγκη του να μετουσιώνει σε δημιουργική έκφραση τη βαθιά αγάπη του και ιστορική του γνώση για την πατρίδα του.

Σημειώνεται ότι τα έσοδα από τις πωλήσεις του βιβλίου διατίθενται κατ' επιθυμίας του συγγραφέως για ανθρωπιστικούς σκοπούς.

Η διάκριση αυτή αποτελεί μια σημαντική αναγνώριση της συγγραφικής του δραστηριότητας και της ουσιαστικής ενασχόλησής του με την ιστορία και τον πολιτισμό. Ο κ. Μαυραειδόπουλος είναι γνωστός στους οδοντιατρικούς κύκλους για το συγγραφικό του ταλέντο και την

Ο κλινικός οδηγός αντιμετώπισης οδοντικού τραύματος σε περιστατικά στα οποία η Ενδοδοντία κατέχει βασικό ρόλο λόγω της άμεσης εμπλοκής του πολφού εκδίδεται για πρώτη φορά **υπό την αιγίδα της Ελληνικής Ενδοδοντικής Εταιρείας** με βασικό στόχο να αποτελέσει τη βασική γραμμή βοήθειας του οδοντιάτρου σε περιστατικά τραύματος που απαιτούν έκτακτη αντιμετώπιση.

ΤΙΜΗ: €25,00

ΟΔΟΝΤΙΑΤΡΙΚΟ ΒΗΜΑ
Σκουφά 64, 106 80 Αθήνα, Τηλ. **210 3814 939**,
www.odvima.gr, e-mail: odvima@otenet.gr

Κάντε κλικ στην ηλεκτρονική μας διεύθυνση

www.odvima.gr



Διαβάστε τα τελευταία τεύχη της εφημερίδας «Οδοντιατρικό Βήμα»



Αποκτήστε άμεση και έγκαιρη πληροφόρηση για όλες τις επιστημονικές εκδηλώσεις και σεμινάρια



Μάθετε τα σημαντικότερα νέα του οδοντιατρικού κλάδου



Ενημερωθείτε για όλα τα βιβλία των εκδόσεών μας με δυνατότητα πλοήγησης στα περιεχόμενα και στις περιλήψεις τους



Πραγματοποιήστε τις αγορές σας με πιστωτική κάρτα και άτοκες δόσεις απ' ευθείας από τον υπολογιστή σας


Γίνετε μέλη της μεγάλης διαδικτυακής κοινότητας του «Οδοντιατρικού Βήματος»



www.odvima.gr



facebook



youtube


ΟΔΟΝΤΙΑΤΡΙΚΟ ΒΗΜΑ | Διμηνιαία Έκδοση

Κωδικός 016446

Ιδιοκτησία-Έκδοση: ΟΔΟΝΤΙΑΤΡΙΚΟ ΒΗΜΑ Μ.Ε.Π.Ε.

Ιδρυτής: Γιάννης Καρκατζούλης

Σκουφά 64 • 106 80 Αθήνα
Τηλ.: 210 3814 939, 210 3809 495
e-mail: odvima@otenet.gr
www.odvima.gr



Διευθυντής:
Όθωνας Γκότσος

Σύμβουλος Έκδοσης:
Κατερίνα Καρκατζούλη

Σύνταξη:
Ηλιάνα Γιαννούλη
Νότης Ρήγας

Υπεύθυνος λογιστηρίου:
Γιώργος Κάντζος

Νομικός Σύμβουλος:
Λάμπρος Ανδρ. Τσοπράς

Υπεύθυνος Τυπογραφείου:
PaperGraph
Βιοτεχνικό Πάρκο, 203 00 Λουτράκι
Τηλ. 27440 69550



Με αυτό το σύστημα, δεν θα χρειαστεί ποτέ να αθετήσεις μια υπόσχεση!

* SEM surface analysis of 120 sterile packed implants. Final Report of the BDJZ EDI implant study 2014/2015.



PALTOP
A Keystone Dental Company

PALTOP PCA. Το πιο απλό & αξιόπιστο σύστημα εμφυτευμάτων!



Το σύστημα εμφυτευμάτων κωνικής σύνδεσης 11° PCA της PALTOP, του KDG USA, χαρακτηρίζεται δικαίως ως το πιο εργονομικό και αποδοτικό σύστημα εμφυτευμάτων. Μία, κοινή προσθετική πλατφόρμα για όλες τις διαμέτρους, ελαχιστοποιεί τον απαιτούμενο αριθμό προσθετικών εξαρτημάτων ενώ ταυτόχρονα προσφέρει τη μέγιστη ποικιλία προσθετικών επιλογών. Έχει διακριθεί* για την καθαρότητα της επιφάνειάς του, που εγγυάται τη μέγιστη ασφάλεια για τον ασθενή και το γιατρό. Η κωνική σύνδεση, προσφέρει ερμητική απόφραξη εξαλείφοντας την πιθανότητα εμφάνισης περιεμφυτευματίτιδας, ευνοεί την ανάπτυξη του οστού καθώς και των μαλακών ιστών. Με σιγουριά, όλα αυτά τα χαρακτηριστικά μαζί τα έχει μόνο ένα σύστημα εμφυτευμάτων! Το PCA της PALTOP, του KDG USA.

ΑΘΗΝΑ Τ. 210 80 30 341 • ΘΕΣΣΑΛΟΝΙΚΗ Τ. 2310 268 020 • ΚΥΠΡΟΣ Τ. 25 322 895



ariston dental
better answers

www.aristondental.com

Ηθικά Διλήμματα στην Παιδοδοντιατρική: Συγκατάθεση του νεαρού ασθενούς



Σιμίν Τζουγανάκη
Χειρουργός Οδοντίατρος,
απόφοιτη Πανεπιστημίου
Σόφιας, Βουλγαρία



Έκτορας Φουσεκής
Μεταπτυχιακός Φοιτητής
Παιδοδοντιατρικής ΑΠΘ



Ηλίας Φουσεκής
Παιδοδοντίατρος,
απόφοιτος UAB, ΗΠΑ



Βανέσσα Μπόκα
Επίκουρη καθηγήτρια
Παιδοδοντιατρικής ΑΠΘ

Ο κλάδος της Παιδοδοντιατρικής συνοδεύεται συχνά από ηθικά και δεοντολογικά διλήμματα, ιδιαίτερα στον τομέα της συγκατάθεσης και της συμμετοχής του ανήλικου ασθενούς στη λήψη αποφάσεων για τη θεραπεία του.

Τα παιδιά εμφανίζουν μεγάλη ετερογένεια ως προς την ηλικία, τη συναισθηματική ωριμότητα και το γνωστικό τους επίπεδο, γεγονός που καθιστά την προσέγγισή τους πολυδιάστατη και ιδιαίτερα απαιτητική. Σκοπός της παρού-

σας εργασίας είναι η ανάλυση των ηθικών, δεοντολογικών και νομικών παραμέτρων που διέπουν τη συγκατάθεση ανήλικων ασθενών μέσα από τη θεωρητική προσέγγιση, καθώς και εφαρμοσμένα κλινικά παραδείγματα.

Εισαγωγή

Η διαχείριση της συμπεριφοράς του παιδιατρικού ασθενούς αποτελεί αναμφίβολα μία πρόκληση για τον Παιδοδοντίατρο. Στόχος της είναι η εξασφάλιση συνεργασίας κατά τη διάρκεια της θεραπείας, αλλά και η καλλιέργεια εμπιστοσύνης προς τον οδοντίατρο, με απώτερο σκοπό τη διαμόρφωση μιας θετικής στάσης του παιδιού απέναντι στο οδοντιατρικό περιβάλλον. Πρωταρχικό μέλημα του Παιδοδοντίατρου είναι η δημιουργία ασθενών που επιδεικνύουν συνέπεια στην καθημερινή στοματική τους υγιεινή και προσέρχονται τακτικά για προληπτικό έλεγχο ή θεραπεία, ξεπερνώντας έτσι πιθανά συναισθήματα φόβου ή άγχους που σχετίζονται με την οδοντιατρική φροντίδα.

Οι παιδοδοντιατρικοί ασθενείς καλύπτουν ένα ευρύ φάσμα ηλικιών και αναγκών, γεγονός που καθιστά την προσέγγισή τους πολυδιάστατη. Πρόκειται για βρέφη, νήπια, παιδιά σχολικής ηλικίας, εφήβους, ακόμα και νεαρούς ενήλικες, καθώς και άτομα με αναπηρίες ή άλλες ειδικές κατηγορίες. Η ετερογένεια αυτή δεν σχετίζεται μόνο με την ηλικία και το γνωστικό επίπεδο του ασθενούς, αλλά και με τις συναισθηματικές και κοινωνικές ιδιαιτερότητες που τον χαρακτηρίζουν. Ως εκ τούτου, ο Παιδοδοντίατρος καλείται να προσαρμόζει τη θεραπευτική του προσέγγιση λαμβάνοντας υπόψη τις εξατομικευμένες ανάγκες και δυνατότητες κάθε ασθενούς.

Με στόχο την υποστήριξη του κλινικού έργου του Παιδοδοντίατρου, τόσο η Αμερικανική όσο και η Ευρωπαϊκή Ακαδημία Παιδοδοντιατρικής έχουν θεσπίσει κατευθυντήριες οδηγίες για τη διαχείριση της συμπεριφοράς των ασθενών^{1,2}. Οι στρατηγικές που εφαρμόζονται περιλαμβάνουν λεκτικές και μη λεκτικές τεχνικές επικοινωνίας, θετική ενίσχυση, τεχνικές απόσπασης προσοχής, καθώς και πιο δραστηκές παρεμβάσεις, όπως ο έλεγχος τόνου φωνής, η ενσυνείδητη καταστολή και η γενική αναισθησία, όπου αυτές ενδείκνυται.

Πολύ συχνά, οι νεαροί ασθενείς που περιμένουν στο χώρο αναμονής μαζί με τον κηδεμόνα τους δεν είναι ιδιαίτερα δεκτικοί στην ιδέα της οποιασδήποτε θεραπευτικής παρέμβασης. Η απροθυμία του παιδιού να επισκεφθεί τον οδοντίατρο μπορεί να είναι αποτέλεσμα ποικίλων ψυχολογικών, εμπειρικών ή περιβαλλοντικών παραγόντων: Ο φόβος για το άγνωστο, το άγχος σχετικά με πιθανό πόνο ή δυσφορία, καθώς και μια προηγούμενη τραυματική εμπειρία αποτελούν τους πλέον συχνούς λόγους³.

Σκοπός λοιπόν της παρούσας αφηγηματικής ανασκόπησης είναι να δοθεί απάντηση σε ένα κρίσιμο ερώτημα: Υφίσταται δυνατότητα απόρριψης της θεραπείας από τον ανήλικο ασθενή; Η άρνηση συγκατάθεσης του ανήλικου ασθενούς στη θεραπεία που προτείνεται από τον οδοντίατρο έχει κάποια βαρύτητα;



Η ηθική, η δεοντολογία και η νομική υπόσταση των πράξεων ενός επαγγελματία υγείας αποτελούν διακριτά αλλά και αλληλένδετα μεταξύ τους πεδία.

Είναι κατοχυρωμένη νομικά; Πριν απαντηθεί όμως το συγκεκριμένο ερώτημα, θα πρέπει πρώτα να αποσαφηνιστούν οι όροι «**ηθική**» και «**δεοντολογία**» στον κλάδο της οδοντιατρικής, σε σχέση πάντα με το νομικό πλαίσιο της εκάστοτε χώρας.

Ηθική, Δεοντολογία και Νομικό Πλαίσιο

Η ηθική, η δεοντολογία και η νομική υπόσταση των πράξεων ενός επαγγελματία υγείας αποτελούν διακριτά αλλά και αλληλένδετα μεταξύ τους πεδία. Η ηθική αποτελεί ένα θεωρητικό αξιακό σύστημα που καθοδηγεί τη συμπεριφορά του ατόμου, βασισμένο σε έννοιες όπως η δικαιοσύνη, η αυτονομία, η ευεργεσία και η μη βλάβη. Για παράδειγμα, είναι ηθικά σωστό να σεβαστεί ο οδοντίατρος την επιθυμία ενός ασθενούς να μην υποβληθεί σε κάποια θεραπεία. Αντίθετα, η δεοντολογία αποτελεί ένα θε-



Πρωταρχικό μέλημα του Παιδοδοντίατρου είναι η δημιουργία ασθενών που επιδεικνύουν συνέπεια στην καθημερινή στοματική τους υγιεινή και προσέρχονται τακτικά για προληπτικό έλεγχο ή θεραπεία, ξεπερνώντας έτσι πιθανά συναισθήματα φόβου ή άγχους που σχετίζονται με την οδοντιατρική φροντίδα.

μοθετημένο πλαίσιο κανόνων και υποχρεώσεων, όπως περιγράφονται σε επίσημους κώδικες δεοντολογίας. Οι κανόνες αυτοί προκύπτουν από επαγγελματικούς συλλόγους ή επιστημονικές ενώσεις και στοχεύουν στη διασφάλιση της ποιότητας, της ευθύνης και της εμπιστοσύνης προς το επάγγελμα. Δεν έχουν πάντοτε νομική ισχύ, αλλά η παραβίασή τους μπορεί να επιφέρει πειθαρχικές κυρώσεις, όπως επίπληξη ή διαγραφή από τον σύλλογο. Για παράδειγμα, είναι δεοντολογικά υποχρεωτικό να εξηγήει ο οδοντίατρος επαρκώς τις συνέπειες που θα έχει η απόφαση του ασθενούς να μην δεχτεί τη θεραπεία. Ο νόμος από την άλλη, είναι ένα σύνολο δεσμευτικών κανόνων που θεσπίζονται από την Πολιτεία και έχουν νομική ισχύ, γεγονός που σημαίνει ότι η παράβασή του επιφέρει νομικές κυρώσεις (π.χ. πρόστιμα, φυλάκιση, αφαίρεση άδειας ασκήσεως επαγγέλματος). Για παράδειγμα, εάν ένας οδοντίατρος προβεί σε κάποια θεραπεία χωρίς να έχει προηγηθεί ενημερωμένη συγκατάθεση του ασθενούς, τότε ο ίδιος ο ασθενής (ή ο κηδεμόνας του) μπορεί να προβεί σε μήνυση⁴.

Αξιοσημείωτο είναι το γεγονός ότι μια πράξη μπορεί να είναι νομικά επιτρεπτή αλλά ηθικά αμφισβητήσιμη, ή αντιστρόφως, να θεωρείται ηθικά επιβεβλημένη αλλά να στερείται νομικής κάλυψης. Η διάκριση αυτή αποκτά ιδιαίτερη σημασία στην κλινική πράξη, που ο επαγγελματίας υγείας καλείται να ισορροπήσει ανάμεσα στις νομικές υποχρεώσεις, τους δεοντολογικούς κανόνες και τις ηθικές απαιτήσεις της περίπτωσης.

Κλινικά παραδείγματα

Για την καλύτερη κατανόηση των παραπάνω εννοιών, κρίνεται σκόπιμη η παρουσίαση μερικών ενδεικτικών κλινικών παραδειγμάτων:

Κλινικό παράδειγμα 1

Κορίτσι ηλικίας 8 ετών προσέρχεται στην οδοντιατρική κλινική μαζί με τον πατέρα της. Αναφέρει πόνο κατά τη μάσηση στην κάτω δεξιά περιοχή. Από τον κλινικό και ακτινογραφικό έλεγχο προκύπτει βαθιά τερηδονική βλάβη στο δόντι #85 με πιθανή πολφική εμπλοκή. Η ασθενής, εμφανώς αγχωμένη αρνείται κατηγορηματικά την οποιαδήποτε θεραπεία στο δόντι. Ποια θα ήταν η σωστή διαχείριση από τον οδοντίατρο;

Η Σύμβαση για τα Δικαιώματα του Παιδιού, η οποία θεσπίστηκε το 1989 και εφαρμόζεται σε παιδιά και εφήβους κάτω των 18 ετών θεμελιώνει το δικαίωμα του παιδιού ως αυτόνομου υποκειμένου δικαιωμάτων. Σύμφωνα με το Άρθρο 12 το παιδί έχει το δικαίωμα να συμμετέχει στις αποφάσεις που το αφορούν και οι απόψεις του θα πρέπει να λαμβάνονται υπόψη, ανάλογα με την ηλικία και το επίπεδο ωριμότητάς του⁵. Βιβλιογραφικά υποστηρίζεται ότι παιδιά κάτω των 7 ετών αντιλαμβάνονται την ασθένεια με τρόπο φανταστικό και δεν έχουν την ικανότητα να κατανοήσουν πλήρως τις συνέπειες των θεραπευτικών τους επιλογών. Αντίστοιχα, για την ηλικιακή ομάδα των 7-12 ετών, τα παιδιά τείνουν να δίνουν μεγαλύτερη βαρύτητα στα άμεσα οφέλη σε σχέση με τα μακροχρόνια αποτελέσματα⁶. Το γεγονός αυτό τα καθιστά επιφυλακτικά ή και αρνητικά στην επιλογή θεραπειών που συνεπάγονται άμεσο πόνο, όπως η εφαρμογή τοπικής αναισθησίας για την αποκατάσταση ενός δοντιού, ακόμα και αν αυτή μπορεί να αποφέρει θετικά αποτελέσματα στο μέλλον.

Ωστόσο, αξίζει να διευκρινιστεί ότι δεν υπάρχει κάποια συγκεκριμένη ηλικία πέρα από την οποία το παιδί μπορεί αυτόματα να δώσει συγκατάθεση, ούτε κάποια ηλικία κάτω από την οποία η συγκατάθεση είναι αδύνατη. Το βασικό ζήτημα αφορά την ικανότητα του παιδιού να κατανοήσει πλήρως τη φύση και τις επιπτώσεις της προτεινόμενης θεραπείας και την ικανότητά του να αποφασίσει, εφόσον το επιθυμεί. Συνεπώς, για το συγκεκριμένο περιστατικό καθώς και για άλλα αντίστοιχα καταλήγουμε στο γεγονός ότι ο οδοντίατρος μπορεί να επιτρέψει στο παιδί να συμμετέχει στις συζητήσεις για τη φροντίδα της στοματικής του υγείας, ενημερώνοντάς το για την όλη διαδικασία, τα θετικά, τα αρνητικά, τους κινδύνους, αλλά και τις επιπτώσεις της μη θεραπείας. Με αυτόν τον τρόπο βοηθά τον ασθενή στην ανάπτυξη της αυτονομίας του⁷.

Όμως παρόλο που το παιδί μπορεί να συμμετέχει, ο γονέας είναι το άτομο που παρέχει τη συγκατάθεση, και τελικά ο γονέας είναι το άτομο που αποφασίζει αν θα αποδεχτεί ή θα αρνηθεί τη θεραπεία.

Για τα ελληνικά δεδομένα οποιοδήποτε

2016
BEST NEW AEROSOL AWARD
AWARD FOR THE BEST
AEROSOL INNOVATIVE
PRODUCT FROM SPAIN

2016
PARIS AEROSOL
& DISPENSING
AWARDS
GLOBAL AWARD WINNER FOR THE BEST
PRODUCT IN COSMETIC AEROSOL

QuickWhite®
DWF®
Dental Whitening Factory

ΠΡΟΣΦΟΡΑ **2+1** ΔΩΡΟ

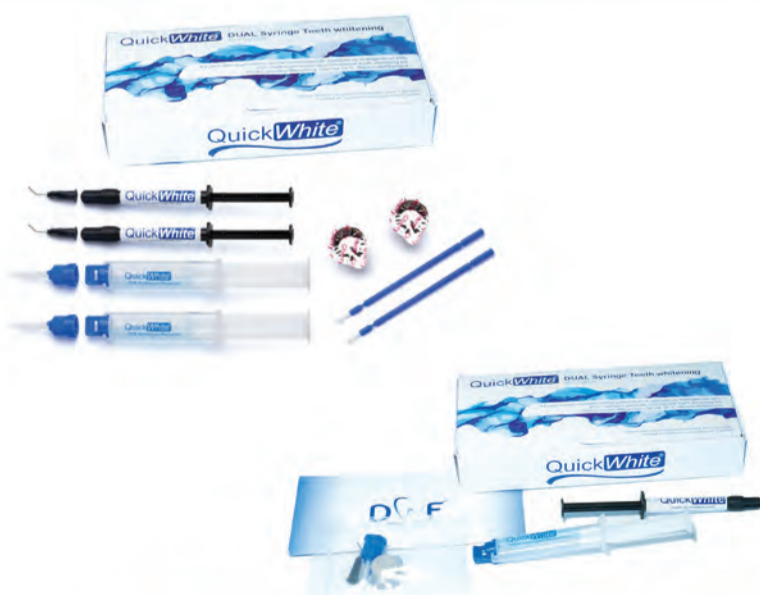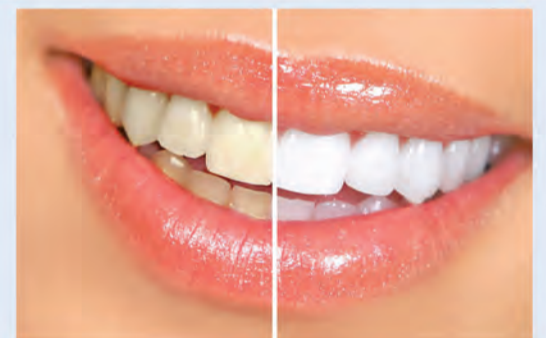In-Office Bleaching
Brightening Smiles
Enhancing Confidence

White teeth
in 30 minutes

The QuickWhite teeth whitening system is one of the most valued systems in the world.

It is a procedure that achieves, through oxidation, whitening of the stained teeth by coffee, tea, wine, tobacco ... and also the difficult cases with tetracycline and fluorosis. After several years in the market, studies have been carried out by national and international institutions to obtain a safety and guarantee of the results certifying the quality of the product.

This system is able to brighten the teeth from 4 to 12 shades of luminosity in 30' and can be used alone or with the application of the DWF lamp.



Treatment duration

This system is performed during a session of 24-30 minutes of gel application, with a total time of approximately 50 minutes.

Procedure

One week before whitening, clean and polish the teeth.

During the treatment:

- Initial polishing
- Gums protection
- QuickWhite gel application
- QuickWhite lamp application (optional)

Post-whitening precautions

Daily Oral Care.

Do not consume for a few days after: tobacco, coffee, tea, saffron, sodas or any stained food.

Dental Expert - Άννα Εημάογλου Ε.Π.Ε.

Ο Εξειδικευμένος Συνεργάτης του Οδοντιατρείου σας

Φειδιππίδου 30, 11527, Γουδή • Τηλ.: 210 7770739, 210 7770749 • Φαξ: 210 7770716 • e-mail: anna@dental-expert.gr

Συνέχεια από τη σελίδα 4

πρόσωπο μικρότερο των 18 ετών θεωρείται ανήλικος, συνεπώς απαιτείται συναίνεση από τον νόμιμο κηδεμόνα του⁸.

Κλινικό παράδειγμα 2

Εάν οι περιστάσεις είναι οι ίδιες με το προηγούμενο παράδειγμα, όμως το κορίτσι είναι 15 ετών και το προσβεβλημένο δόντι είναι μόνιμο αλλάζουν τα δεδομένα; Όπως και στην προηγούμενη περίπτωση, ο οδοντίατρος οφείλει να εξασφαλίσει την έγκυρη συγκατάθεση. Η ενημέρωση θα πρέπει να παρέχεται με απλή και κατανοητή γλώσσα και με απόλυτη διαφάνεια. Ο ασθενής πρέπει να ενημερώνεται για τα πιθανά οφέλη και τους κινδύνους της συγκεκριμένης θεραπείας. Ο οδοντίατρος οφείλει επίσης να ενημερώνει για εναλλακτικές θεραπευτικές επιλογές, οι οποίες βασίζονται σε επιστημονικά τεκμήρια. Η συγκατάθεση πρέπει να είναι απόλυτα ελεύθερη, χωρίς άσκηση πίεσης. Ωστόσο, ως υποθέσουμε στο συγκεκριμένο σενάριο ότι η ασθενής είναι ανένδοτη. Μάλιστα, είναι αρνητική ακόμα και στην ιδέα ενσυνείδητης καταστολής με πρωτοξείδιο του αζώτου. Η μόνη εναλλακτική φαίνεται να είναι η γενική αναισθησία.

Το Άρθρο 12 του Ν. 3418/2005 της Ελληνικής Κυβέρνησης για τα δικαιώματα του ασθενούς ορίζει ότι εάν ο ασθενής είναι ανήλικος, η συναίνεση δίνεται από αυτούς που ασκούν τη γονική μέριμνα ή έχουν την επιμέλειά του. Μπορεί να ληφθεί όμως υπόψη και η γνώμη του, εφόσον ο ανήλικος, κατά την κρίση του ιατρού, έχει την ηλικιακή, πνευματική και συναισθηματική ωριμότητα να κατανοήσει την κατάσταση της υγείας του, το περιεχόμενο της ιατρικής πράξης και τις συνέπειες ή τα αποτελέσματα ή τους κινδύνους της πράξης αυτής⁹. Συνεπώς, εφόσον ο γονιός της ασθενούς επιθυμεί να προβεί σε γενική αναισθησία, ο οδοντίατρος είναι νομικά κατοχυρωμένος. Το ζήτημα τίθεται κατά πόσον μια τέτοια προσέγγιση είναι ηθικά σωστή. Παρόλο που ίσως διαφωνούμε με την απόφαση της ασθενούς, το άτομο αυτό έχει την ωριμότητα να αντιληφθεί τόσο τα θετικά της θεραπείας όσο και τους πιθανούς κινδύνους της άρνησής της. Θα μπορούσε λοιπόν να ισχυριστεί κανείς ότι η εξαναγκαστική εφαρμογή της θεραπείας δεν είναι ηθικά ή δεοντολογικά αποδεκτά.

Από την άλλη, το Άρθρο 3 διακηρύσσει μία από τις σημαντικότερες αρχές της Σύμβασης για τα δικαιώματα του παιδιού, δηλαδή το βέλτιστο συμφέρον του παιδιού. Το βέλτιστο συμφέρον του παιδιού πρέπει πάντα να αποτελεί πρωταρχικό παράγοντα σε κάθε απόφαση που αφορά τα παιδιά⁹. Συνεπώς, εάν ο οδοντίατρος έκρινε ότι η εφαρμογή της γενικής αναισθησίας για την αποκατάσταση των δοντιών του κοριτσιού ήταν απολύτως απαραίτητη για τη διασφάλιση της γενικής υγείας της, τότε και από ηθικής αλλά και από νομικής άποψης, ένα δικαστήριο θα ενέκρινε την απόφαση υπέρ της εφαρμογής της θεραπείας.

Κλινικό παράδειγμα 3

Φυσικά, τα ηθικά διλήμματα που καλείται να αντιμετωπίσει ο οδοντίατρος δεν αφορούν αποκλειστικά τη συναίνεση του ανήλικου ασθενούς, αλλά και τη συναίνεση των κηδεμόνων του. Οι αποφάσεις των γονέων για την υγεία των παιδιών τους συχνά καθοδηγούνται είτε από τη δική τους αντίληψη για το καλό του παιδιού, είτε από το πώς θα ήθελαν να αντιμετωπιστούν οι ίδιοι σε παρόμοιες περιστάσεις. Ωστόσο, παρά την κοινή παραδοχή ότι οι γονείς ενεργούν πάντα για το καλό των παιδιών τους, αυτό δεν συμβαίνει σε κάθε περίπτωση. Ας φέρουμε ένα ακόμα παράδειγμα κλινικό περιστατικό.

Αγόρι 6 ετών προσέρχεται στο οδοντιατρείο

με τη μητέρα του. Ο οδοντίατρος παρατηρεί πολλούς νεογιλούς γομφίους με εκτεταμένες τερηδονικές βλάβες και ενημερώνει τη μητέρα ότι η ενδεδειγμένη θεραπεία περιλαμβάνει πολυφοτομέσ και αποκαταστάσεις με προκατασκευασμένες μεταλλικές στεφάνες. Το αγόρι φαίνεται δεκτικό, ωστόσο η μητέρα αρνείται κατηγορηματικά την τοποθέτηση στεφανών επικαλούμενη αισθητικούς λόγους και ανησυχία για τον ενδεχόμενο κοινωνικό στιγματισμό ή την κοροϊδία από συνομίλους του μικρού στο σχολικό περιβάλλον. Συνεπώς επιζητά πιο αισθητικές λύσεις.

Πώς θα πρέπει να προσεγγίσει ο οδοντίατρος το συγκεκριμένο περιστατικό; Θα πρέπει να επιχειρήσει ανασυστάσεις με αισθητικά υλικά, αναγνωρίζοντας ότι υπάρχουν σημαντικές πιθανότητες αποτυχίας των αποκαταστάσεων του στο βραχυπρόθεσμο μέλλον; Θα πρέπει να προχωρήσει σε εξαγωγές των νεογιλών δοντιών και τοποθέτηση μηχανισμών διατήρησης χώρου; Ή θα πρέπει να αρνηθεί τη θεραπεία;

Είναι από τα ερωτήματα στα οποία δεν μπορεί να δοθεί ξεκάθαρη απάντηση. Η λύση έγκειται ξανά στην ενημερωμένη συγκατάθεση του ασθενούς (στη συγκεκριμένη περίπτωση του κηδεμόνα). Ο οδοντίατρος οφείλει όπως προαναφέρθηκε να αξιολογήσει το κατά πόσο ο ασθενής ή ο γονέας έχει κατανοήσει τις πληροφορίες που του δόθηκαν σχετικά με τη θεραπεία, να ανιχνεύσει παρανοήσεις και να τις αποσαφηνίσει προτού ληφθεί κάποια οριστική απόφαση. Η ενημερωμένη συγκατάθεση δεν περιορίζεται σε μια υπογραφή· βασίζεται στην σαφή και ξεκάθαρη επικοινωνία μεταξύ επαγγελματία και ασθενούς¹⁰. Εξάλλου, εάν η ενημέρωση του ασθενούς δεν είναι πλήρης, τότε σύμφωνα με το νόμο η συναίνεση που δόθηκε από αυτόν δεν είναι έγκυρη (ΣτΕ 621/2021, ΑΠ 655/2019).

Για τον συγκεκριμένο ασθενή, εφόσον η μητέρα επιμένει σε αισθητικές ανασυστάσεις, ο οδοντίατρος έχει τη δυνατότητα και την επιλογή να τις κάνει. Σε τέτοιες περιπτώσεις συστήνεται η έγγραφη συγκατάθεση του ασθενούς καθώς αποτελεί τον καλύτερο τρόπο για να μειωθεί η ευθύνη που προκύπτει από πιθανή παρερμηνεία ή ελλιπή επικοινωνία¹¹. Ωστόσο, η άρνηση παροχής υπηρεσιών είναι επίσης αποδεκτά. Σύμφωνα με τον Κώδικα Οδοντιατρικής Δεοντολογίας, ο οδοντίατρος διατηρεί το επαγγελματικό δικαίωμα να αρνηθεί αιτήματα γονέων για θεραπείες που δεν κρίνει ιατρικά απαραίτητες ή αποτελεσματικές. Σε αυτές περιλαμβάνονται εκτός των άλλων, η άσκοπη φαρμακευτική αγωγή, άσκηση πίεσης στο παιδί ή εφαρμογή θεραπευτικών παρεμβάσεων χωρίς τη χρήση κατάλληλων μεθόδων διαχείρισης συμπεριφοράς¹².

Κλινικό παράδειγμα 4

Τέλος, υπάρχουν και ειδικές περιπτώσεις, όπως περιστατικά ατόμων με αναπηρία. Η ελληνική νομοθεσία προβλέπει ότι σε περίπτωση ασθενούς με μερική ή πλήρη νοητική



Η ενημερωμένη συγκατάθεση δεν περιορίζεται σε μια υπογραφή· βασίζεται στην σαφή και ξεκάθαρη επικοινωνία μεταξύ επαγγελματία και ασθενούς. Εάν η ενημέρωση του ασθενούς δεν είναι πλήρης, τότε σύμφωνα με το νόμο η συναίνεση που δόθηκε από αυτόν δεν είναι έγκυρη.



υστέρηση, το οποίο αδυνατεί να λάβει αποφάσεις για τον εαυτό του, η άσκηση αυτού του δικαιώματος γίνεται από το πρόσωπο που κατά νόμο ενεργεί για λογαριασμό του⁸. Εκείνοι είναι που τελικά αποφασίζουν εάν εγκρίνουν τη θεραπεία που προτείνεται από τον θεράποντα ιατρό. Εάν όμως οι κηδεμόνες του ασθενούς διαφωνούν μεταξύ τους ως προς τη θεραπευτική προσέγγιση που πρέπει να ακολουθηθεί ο οδοντίατρος; Παρακάτω αναφέρεται ένα αντίστοιχο παράδειγμα.

Αγόρι 3 ετών προσέρχεται σε ένα ιδιωτικό ιατρείο μαζί με τη μητέρα του εμφανίζοντας κάταγμα μύλης με εμπλοκή πολφού στο δόντι #51. Το δόντι είναι νεκρό και παρουσιάζει απόστημα. Ο Παιδοδοντίατρος αναφέρει ότι η ενδεδειγμένη θεραπεία είναι η εξαγωγή του νεογιλού δοντιού και συστήνει την εφαρμογή παθητικής ακινητοποίησης με raproose board λόγω έλλειψης συνεργασίας. Η μητέρα συναινεί και η θεραπεία πραγματοποιείται επιτυχώς, ατραυματικά και σε σύντομο χρονικό διάστημα. Την επόμενη μέρα, ο οδοντίατρος λαμβάνει ένα τηλεφώνημα από τον πατέρα του

παιδιού, ο οποίος εμφανώς εξοργισμένος, επιπλήττει τον οδοντίατρο που «έδωσε» το παιδί του χωρίς τη συγκατάθεσή του. Τι γίνεται σε αυτή την περίπτωση; Είναι ο οδοντίατρος νομικά κατοχυρωμένος; Ο τρόπος που έπραξε είναι δεοντολογικά σωστός;

Σε γενικές γραμμές, οποιοσδήποτε από τους δύο γονείς μπορεί μόνος του να δώσει συγκατάθεση για ιατρική περίθαλψη ανηλίκου· ωστόσο, οι δικαστικές εντολές μπορεί να ορίζουν διαφορετικά. Για το λόγο αυτό, ο Παιδοδοντίατρος θα πρέπει να βρίσκεται σε επιφυλακή και να είναι βέβαιος ότι ο ενήλικας που συνοδεύει το νεαρό ασθενή είναι ο νόμιμος κηδεμόνας του. Παππούδες, οικογενειακοί φίλοι ή γονείς που έχουν χάσει την επιμέλεια λόγω διαζυγίου δεν δικαιούνται να συναίνεσουν σε ιατρικές πράξεις.

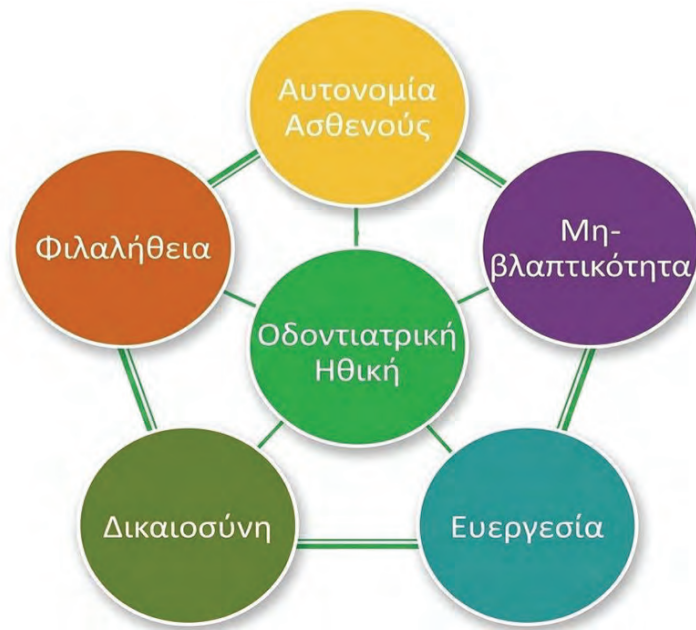Στο ανωτέρω κλινικό περιστατικό ο οδοντίατρος δεν υποχρεούται από το νόμο να λάβει συγκατάθεση από τον πατέρα, εφόσον έχει προηγηθεί η συναίνεση της μητέρας (δεδωμένου πάντα ότι η μητέρα είναι νόμιμος κηδεμόνας του αγοριού). Επιπλέον, ο κώδικας οδοντιατρικής δεοντολογίας ορίζει ότι η συναίνεση του κηδεμόνα δύναται να είναι γραπτή, όταν πρόκειται για εκτεταμένη επέμβαση, που κρίνει ολικής αναισθησίας. Σε όλες τις άλλες περιστάσεις δεν είναι υποχρεωτική¹². Ωστόσο, ακόμα και αν δεν είναι νομικά υποχρεωτική, η γραπτή συγκατάθεση σε τέτοιες περιπτώσεις κρίνεται σκόπιμη καθώς συμβάλλει στην κατοχύρωση του οδοντίατρο και στην αποφυγή πιθανών παρεξηγήσεων.

Συμπεράσματα

Η διαχείριση ηθικών διλημάτων στην παιδοδοντιατρική αποτελεί μια πολύπλοκη και χρονοβόρα διαδικασία, που προϋποθέτει από τον θεράποντα ιατρό επιστημονική γνώση αλλά και ευαισθησία, σεβασμό και κατανόηση των δικαιωμάτων του παιδιού και των κηδεμόνων του. Οι δεοντολογικοί κανόνες και οι νομικές διατάξεις του επαγγέλματός μας θα πρέπει να τηρούνται, χωρίς ωστόσο να αναρριστεί η αυτονομία του νεαρού ασθενούς. Ο επαγγελματίας υγείας οφείλει να εκπαιδευτεί και να εμφορείται διαρκώς σε θέματα ηθικής και κοινωνικής ευθύνης, προκειμένου να επιτύχει το καλύτερο δυνατό αποτέλεσμα για το νεαρό ασθενή.

Βιβλιογραφία

1. American Academy of Pediatric Dentistry. Behavior guidance for the pediatric dental patient. The Reference Manual of Pediatric Dentistry. Chicago, Ill.: American Academy of Pediatric Dentistry; 2024:358-78.
2. European Academy of Paediatric Dentistry. Guidelines on behaviour management in paediatric dentistry. EurArchPaediatrDent. 2008;9(1): 15-21.
3. Cianetti S, Lombardo G, Lupatelli E, Pagano S, Abraha I, Montedori A. Dental fear/anxiety among children and adolescents: a systematic review. Eur J Paediatr Dent. 2017;18(2):121-130.
4. McAuliffe D. Διαεπαγγελματική ηθική και δεοντολογία. Αθήνα: Δίσιγμα; 2023.
5. United Nations. Convention on the Rights of the Child. New York: United Nations;1989
6. Griffen AL, Schneiderman LJ. Ethical issues in managing the non compliant child. Pediatr.Dent. 1992; 14(3):178-83.
7. Klingberg G, Espelid I, Norderyd J. Ethics in pediatric dentistry. In:BrobergAG, Klingberg G, editors. Pediatric Dentistry: A Clinical Approach. 2nd ed. 2017. p. 27
8. Greek Government. Law3418/2005: Code of Medical Ethics. Article12. Government Gazette, Series I, No 287, 28 November 2005.
9. Zarkowski P, Aksu MN. Legal and ethical issues in treating adolescent patients. DentClin North Am. 2021 Oct; 65(4):815-826.
10. Royal College of Surgeons of England. Consent & the Use of Physical Intervention in the Dental Care of Children. London: RCS England; 2006.
11. Watterson DG. Informed Consent and Informed Refusal in Dentistry. RDH, September 2012.
12. Dental Association of Thessaloniki. Code of Dental Ethics. Thessaloniki: DAT; 2009



LISTERINE®

Επαναξιολογήστε Τη Χρήση Στοματικού Διαλύματος



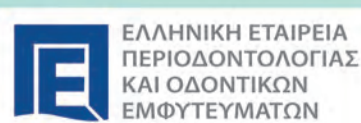
Προσθέστε LISTERINE® στο μεσοδόντιο
καθαρισμό και στο βούρτσισμα για

5X ΜΕΓΑΛΥΤΕΡΗ
ΒΕΛΤΙΩΣΗ

στους δείκτες Ουλικής Φλεγμονής*7

ΝΕΕΣ ΚΑΤΕΥΘΥΝΤΗΡΙΕΣ ΟΔΗΓΙΕΣ ΓΙΑ ΤΗ ΧΡΗΣΗ ΚΑΘΗΜΕΡΙΝΩΝ ΣΤΟΜΑΤΙΚΩΝ ΔΙΑΛΥΜΑΤΩΝ**

Listerine: Το καθημερινό στοματικό διάλυμα
με την πιο ισχυρή τεκμηρίωση στην αντιμετώπιση
των περιοδοντικών νόσων



*Μειώνοντας την πλάκα 7. Preshaw, PM et al. Periodontal Bleeding and Probing-Depth Outcomes with Interdental Brushing and Mouthwash (Oral Presentation). International Association of Dental Research (IADR). 2025. Barcelona, Spain.

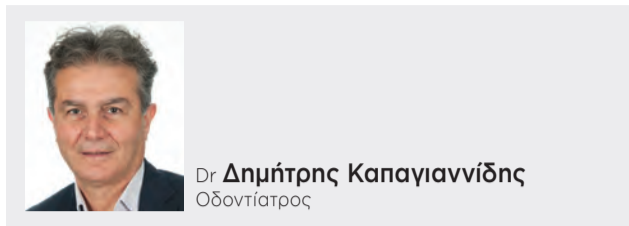** Effectiveness of mouth rinses on caries prevention and arrest: an umbrella review. Evid Based Dent. 2025 Dec;26 Effect of Adjunctive Use of Commercial Daily Mouthwashes on Periodontal Health: An Umbrella Review. J Clin Periodontol. 2025

ΨΑΥΞΕΙΣ ΑΙΣΘΗΤΙΚΗΣ ΟΔΟΝΤΙΑΤΡΙΚΗΣ

Η βιορευσιτότητα των οδοντικών μορφών

Στις οδοντικές αποκαταστάσεις συχνά παραβλέπεται ή παραποιείται η βασική βιολογική αρχή της παρουσίας της ρευστής επιφάνειας των δοντιών. Σύμφωνα με αυτήν την βασική βιολογική αρχή, η ρευστή επιφάνεια των φυσικών δοντιών αποκλείει την παρουσία ευθείων γραμμών, οξείων γωνιών και επίπεδων επιφανειών.

Έτσι, η ποικιλία της ρευστότητας των οδοντικών μορφών παρουσιάζεται με κυρτότητες



Dr. Δημήτρης Καπαγιαννίδης
Οδοντίατρος

σε διαφορετικά μέγεθρα, μορφές, αριθμό και θέση επάνω στην επιφάνεια των δοντιών. Αυτή η βιορευσιτότητα των κυρτοτήτων των αξονικών και περιμετρικών τοιχωμάτων των φυσικών δοντιών είναι βασική προ-

ϋπόθεση απόδοσης της φυσικότητας της οδοντικής σύνθεσης κατά την κατασκευή των δοντιών από τους κλινικούς (οδοντογιάτρούς και οδοντοτεχνίτες).

Ο τύπος και βαθμός βιορευσιτότητας των οδοντικών μορφών σε κάθε συγκεκριμένο στόμα αποτελεί στοιχείο της φυσικής του ομορφιάς, που συνάδει με την μορφολειτουργική ενότητα του οδοντοπροσωπικού συμπλέγματος σε κάθε άτομο.

Ανάλυση της βιορευσιτότητας των δοντιών

Ο τύπος της βιορευσιτότητας των οδοντικών μορφών είναι ο ίδιος και στα δύο οδοντικά τόξα του κάθε ανθρώπου. Μελετούμε την υπάρχουσα φυσική βιορευσιτότητα και σχεδιάζουμε την βιορευσιτότητα των επιφανειών των δοντιών που θα κατασκευάσουμε. Η απόδοση της μορφικής ενότητας των επιφανειών των δοντιών αποτελεί ένδειξη της βαθιάς γνώσης του κλινικού (γιατρού ή τεχνίτη) για την μορφή, εικόνα και λειτουργία του κάθε οδοντογεννητικού συστήματος.

Έτσι, η βιορευσιτότητα των οδοντικών μορφών είναι εξατομικευμένη για κάθε άνθρωπο ανάλογα με τις μορφολειτουργικές του ανάγκες, της μάσησης και της μακροβιότητας των οδοντικών ιστών.

Τύποι βιορευσιτότητας της επιφάνειας των δοντιών

Η βιορευσιτότητα των φυσικών δοντιών διακρίνεται στην απλή μορφή της, τύπου "C" (Εικ. 1) και στην σύνθετη μορφή της, τύπου "S" (Εικ. 2).

Κατανομή των τύπων βιορευσιτότητας των οδοντικών επιφανειών

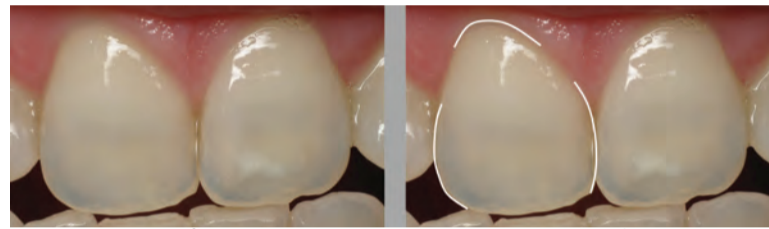
Οι δύο ανωτέρω τύποι της βιορευσιτότητας των δοντιών καθορίζονται από δύο παράγοντες:

- τον αριθμό των λοβών οδοντίνης και
- το μήκος των δοντιών.

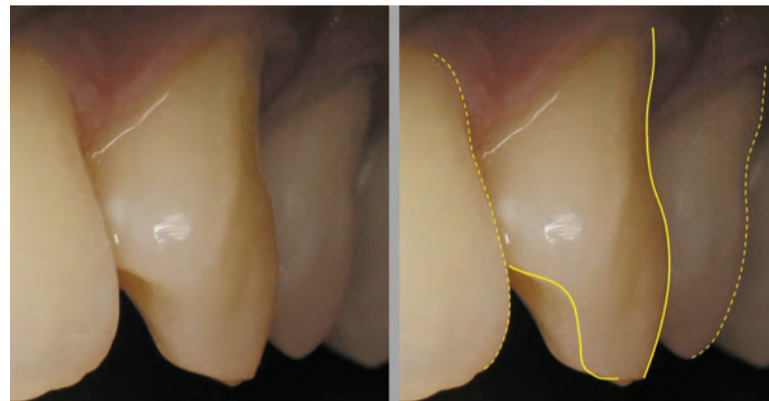
- Τα δόντια με κυρίαρχο έναν κεντρικό λοβό μπορεί να είναι κοντά ή επιμήκη, συνατώνται δε, σε ωοειδή, κοντά ή επιμήκη πρόσωπα. Η κυρτότητα τύπου "C" ενυπάρχει σε ωοειδή, κοντά (μικρού ύψους) δόντια μέχρι 10-11mm με έναν, κυρίαρχο, κεντρικό λοβό οδοντίνης (Εικ. 3).

- Η τυπική, τύπου "C" μορφή της επιφανειακής βιορευσιτότητας υπάρχει επίσης και σε επιμήκη (άνω των 11mm), ωοειδή δόντια με έναν κεντρικό λοβό οδοντίνης. Στην μονόλοβη επιμηκυσμένη αυτή μορφή η τροποποίηση αφορά την επιμήκυνση του μεσαίου τριτημορίου του αξονικού τοιχώματος διατηρώντας τον "C" τύπο βιορευσιτότητας (Εικ. 4).

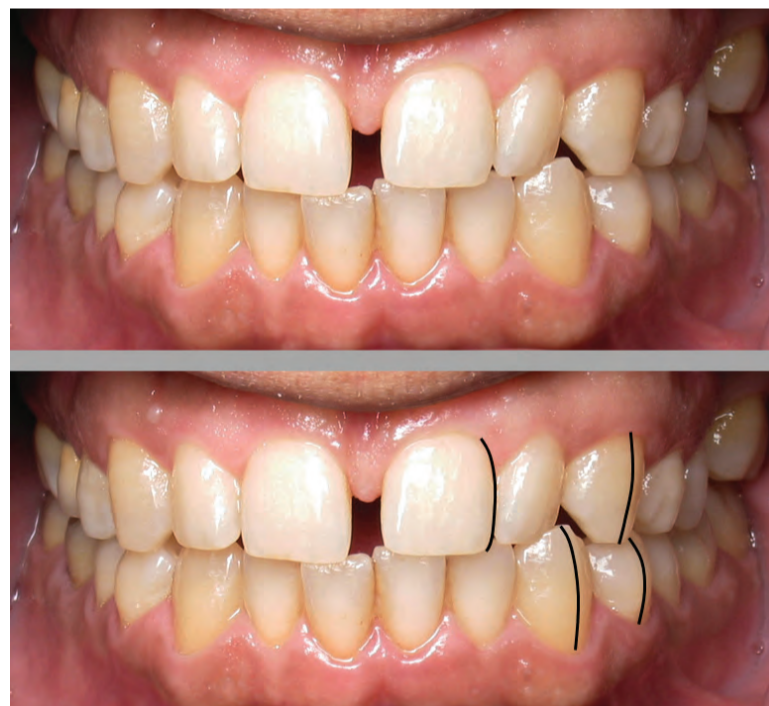Τροποποιημένη τύπου "C" ρευ-



Εικ. 1: Η τύπου "C" βιορευσιτότητα της επιφανειακής μορφής των δοντιών.



Εικ. 2: Η τύπου "S" βιορευσιτότητα της επιφανειακής μορφής των δοντιών.

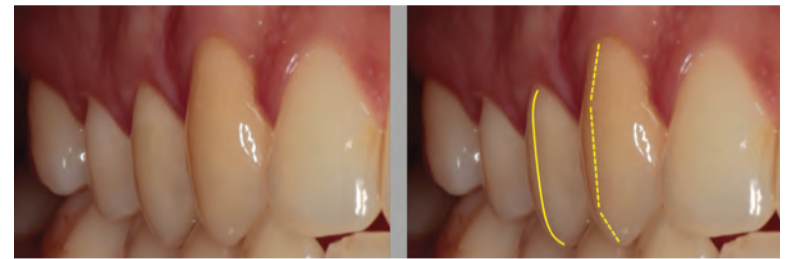


Εικ. 3: Η βιορευσιτότητα τύπου "C" ενυπάρχει σε ωοειδή, κοντά (μικρού ύψους) δόντια μέχρι 10-11mm με έναν, κυρίαρχο, κεντρικό λοβό οδοντίνης.

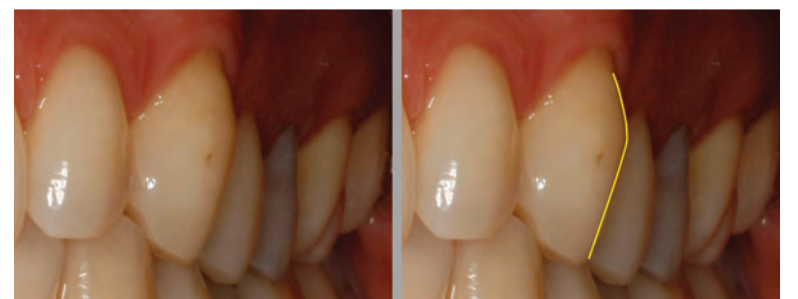σιτότητα των δοντιών παρατηρείται στα κυνοειδή δόντια, όπου το αυχενικό τριτημόριο της αξονικής επιφάνειας είναι κυρτό και η υπόλοιπη αξονική επιφάνεια «επίπεδη», έως ελαφρά κυρτή (Εικ. 5).

Η κυνοειδής "C" τύπου ρευστότητα των δοντιών δεν πρέπει να αποδίδεται σε αποκαταστάσεις επιμήκων δοντιών (άνω των 12mm) με έναν κεντρικό λοβό οδοντίνης. Η φυσική αυτή μορφή είναι απαγορευτική στην Αισθητική και Κοσμική οδοντιατρική. Είναι, όμως, το κατάλληλο εργαλείο της δημιουργίας χαρακτηριστικών, όπως των κυνόμορφων παραστάσεων προσώπων, συνήθως σε μάσκες Τέχνης (κινηματογράφος, τελετουργίες), κλπ.

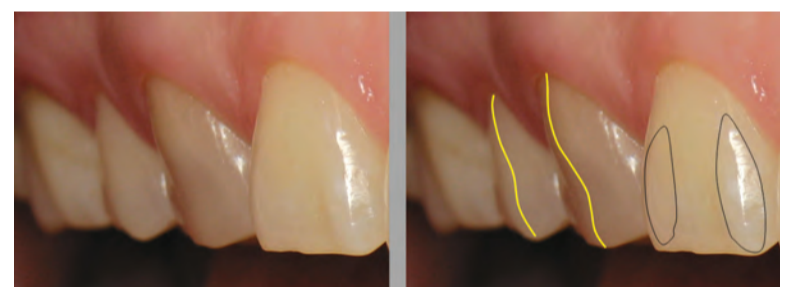- Τα δόντια με κυρίαρχους τους δύο εγγύς-άπω λοβούς της οδοντίνης είναι κατά κανόνα τριγωνικά και επιμήκη, επιπολάζουν δε σε επιμήκη τριγωνικά πρόσωπα. Η απουσία του κεντρικού λοβού συνεπάγεται «επιπέδωση» ή κοίλανση του μεσαίου τριτημορίου του δοντιού. Η επιπέδωση του μεσαίου τριτημορίου συνεπάγεται την σύνθετη επιφανειακή βιορευσιτότητα σύνθετου τύπου "S" (Εικ. 6).
- Τα δόντια με τρεις ισομεγέθεις λοβούς (κόκκινη και κίτρινη γραμμή) είναι κυρίως κοντά, τετράγωνα, σπανιότατα επιμήκη και επιπολάζουν σε πλατεία πρόσωπα. Στην χειλική τους όψη τα δόντια αυτά λόγω του μικρού ύψους τους πα-



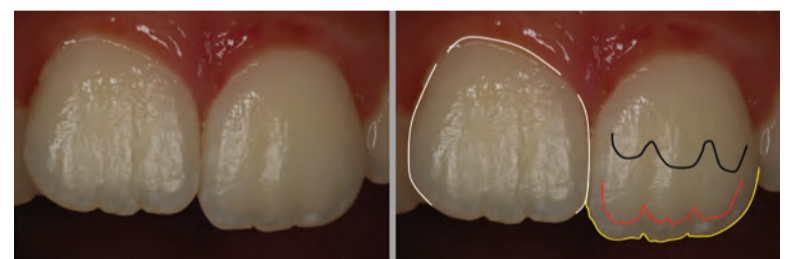
Εικ. 4: Σε υπερεπιμήκη, μονόλοβη δόντια συναντάται η τροποποιημένη τύπου "C" μορφή με ελαφρά επιμήκυνση και επιπέδωση του μεσαίου τριτημορίου.



Εικ. 5: Τα κυνοειδή δόντια παρουσιάζουν τροποποιημένη τύπου "C" ρευστότητα, με κυρτό το αυχενικό τριτημόριο και «επίπεδο» έως ελαφρά κυρτό το υπόλοιπο αξονικό τοίχωμα.



Εικ. 6: Η παρουσία δύο, εγγύς και άπω κυρίαρχων λοβών οδοντίνης συνεπάγεται επιφανειακή βιορευσιτότητα σύνθετου τύπου "S".



Εικ. 7: Τα κοντά, τρίλοβα δόντια παρουσιάζουν περιγράμματα τύπου "C" στην χειλική όψη και τύπου "S" στην κοπτική όψη.

ρουσιάζουν τύπου "C" (άσπρα περιγράμματα). Στην κοπτική τους όψη αντίθετα παρουσιάζεται σύνθετου τύπου "S" σχηματική βιορευσιτότητα λόγω της διόγκωσης των τριών λοβών οδοντίνης (μαύρο περίγραμμα) (Εικ. 7).

Οι ενδιάμεσοι, μεταβατικοί τύποι της βιορευσιτότητας των τριών ανωτέρω βασικών τύπων και ο επιπολασμός τους στα ανθρώπινα πρόσωπα αναλύεται εκτενώς στο ημέτερο συγγραφικό πόνημα: «*The dental biofluidity. A beauty property of the natural teeth*», THESSALONIKI 2025.

Συμπεράσματα

- Οι οδοντικές μορφές δεν κατασκευάζονται πάντα ίδιες σε όλα τα

πρόσωπα (κλωνοποίηση τεχνητών δοντιών), αλλά εξατομικεύονται ανάλογα με την λειτουργία τους (μορφολειτουργικό συγκύτιο). Το μορφολειτουργικό συγκύτιο περιλαμβάνει την μορφή προσώπου, την μορφή οδοντικών τόξων, τις οδοντικές μορφές, τον τύπο τροφής, τον τύπο σύγκλισης, κλπ.

- Οι οδοντικές μορφές χαρακτηρίζονται από την ρευστότητα των επιφανειών τους, που επηρεάζεται από το μήκος δοντιών, και τον αριθμό λοβών οδοντίνης.
- Η εξατομικευμένη βιορευσιτότητα των οδοντικών μορφών που κατασκευάζουμε, συμβάλλει στη μορφική ενότητα και έτσι στην ομορφιά του ανθρώπινου οδοντικού τόξου και του προσώπου.



Οι πρώτες παγκοσμίως οδοντόκρεμες με NANO-ΥΔΡΟΞΥΑΠΑΤΙΤΗ από την Ιαπωνία - Χωρίς φθόριο



<p>PREMIO 100g</p>	<p>PREMIO Xtra mint 100g</p>	<p>SMOKIN' 100g</p>	<p>M-plus 125g</p>
<p>APAGARD Σειρά προϊόντων με ενισχυμένο νάνο-υδροξυαπατίτη nano mHAP (χωρίς φθόριο)</p>			
<ul style="list-style-type: none"> ● Ενισχυμένη λευκότητα και στυλνότητα ● Υψηλότερη περιεκτικότητα σε nano-mHAP ● Περιέχει επίσης ξυλιτόλη 	<ul style="list-style-type: none"> ● Ενισχυμένη λευκότητα και στυλνότητα ● Υψηλότερη περιεκτικότητα σε nano-mHAP ● Περιέχει ξυλιτόλη και ενισχυμένη μέντα 	<ul style="list-style-type: none"> ● Φυσική λευκότητα ● Περιέχει PVP & PEG για επιπλέον προστασία κατά των κηλίδων 	<ul style="list-style-type: none"> ● Φυσική λευκότητα ● Μεγαλύτερη ποσότητα για οικγενειακή χρήση

<p>TOTAL CARE 60g *</p>	<p>SENSITIVE 60g *</p>	<p>PERIO 60g *</p>	<p>KIDS 60g</p>	<p>BABY 55g</p>
<p>APADENT Προστασία κατά της τερηδόνας, ουλίτιδας και περιοδοντίτιδας nano mHAP (χωρίς φθόριο)</p>				
<ul style="list-style-type: none"> ● Ολική προστασία από: <ul style="list-style-type: none"> ✓ τερηδόνα ✓ ουλίτιδα ✓ κακοσμία ✓ ευαισθησία ✓ κηλίδες 	<ul style="list-style-type: none"> ● Διπλή προστασία κατά της ευαισθησίας (περιέχει επίσης νιτρικό κάλιο) ● Γεύση Ψυζο (ιαπωνικό εσπεριδοειδές) και μέντα 	<ul style="list-style-type: none"> ● Προχωρημένη πρόληψη της περιοδοντικής νόσου ● Αλμυρή γεύση μέντας 	<ul style="list-style-type: none"> ● Προστασία κατά της τερηδόνας & τροφοδότηση ανόργανων αλάτων ● Εξαιρετικά απαλό οδοντόκρεμα χαμηλού αφρισμού (RDA < 10) ● Χωρίς SLS ● Γεύση φράουλα-στάφυλι 	<ul style="list-style-type: none"> ● Προστασία κατά της τερηδόνας & τροφοδότηση ανόργανων αλάτων ● Gel χωρίς αφρό ● Μη λιαντικό ● Χωρίς SLS ● Γεύση φράουλα

<p>RIN-SU 380ml</p>	<p>DEEP-CARE 250ml</p>	<p>APAPRO 120gr</p>	<p>APAPRO 55gr</p>
<p>Προϊόντα για μετά το βούρτσισμα nano mHAP (χωρίς φθόριο)</p>		<p>APAPRO Επαγγελματική φροντίδα nano mHAP (χωρίς φθόριο)</p>	
<ul style="list-style-type: none"> ● Στοματικό διάλυμα για φρεσκάρισμα του στόματος ● Γαλακτώδης υφή ● Επιλεκτική απομάκρυνση τερηδονογόνων βακτηρίων ● Για κάθε χρήση 	<ul style="list-style-type: none"> ● Conditioner επανασβεστίωσης των δοντιών ● Κρεμώδης λοσιόν ● Για επιπλέον φροντίδα μετά το βούρτσισμα 	<ul style="list-style-type: none"> ● Professional homecare ● Οδοντόκρεμα για επαγγελματική φροντίδα της Αδαμαντίνης στο σπίτι 	<ul style="list-style-type: none"> ● Θεραπευτική πάστα νάνο-υδροξυαπατίτη για την Επανασβεστίωση της Αδαμαντίνης ● Φροντίδα της Αδαμαντίνης στο Οδοντιατρείο

ΥΨΗΛΗΣ ΠΟΙΟΤΗΤΑΣ PREMIUM & ΑΠΟΔΟΣΗΣ ΠΡΟΪΟΝΤΑ - ΕΜΠΝΕΥΣΜΕΝΑ ΑΠΟ ΠΑΤΕΝΤΑ ΤΗΣ NASA.



*Η περιεκτικότητα στις οδοντόκρεμες APADENT πρόκειται να αλλάξει σε 100g



www.placcontrol.gr ΤΗΛ.: 210 9314004
8001175222 (ΧΩΡΙΣ ΧΡΕΩΣΗ ΑΠΟ ΣΤΑΘΕΡΟ)



Καθοδηγούμενη Οστική Ανάπλαση (GBR) γύρω από εμφυτεύματα: Η εξέλιξη της τεχνικής από τις αρχές της δεκαετίας του '90 μέχρι σήμερα



Νίκος Μάρκου
Περιοδοντολόγος,
Διδάκτωρ ΕΚΠΑ



Βάσια Μαύρου
Χειρουργός Οδοντίατρος

Η καθοδηγούμενη οστική ανάπλαση (Guided Bone Regeneration, GBR) αποτελεί μία τεκμηριωμένη και προβλέψιμη χειρουργική προσέγγιση, η οποία έλκει την καταγωγή της από τις αρχές της καθοδηγούμενης ιστικής ανάπλασης (GTR), η οποία δοκιμάστηκε με επιτυχία για την ανάπλαση των περιοδοντικών ιστών. Η έρευνα για την ανάπλαση των περιοδοντικών ιστών ξεκινάει ήδη από τις δεκαετίες του 1950 και του 1960, όπου και μελετώνται οι μηχανισμοί επούλωσης των περιοδοντικών ιστών. Τα κύτταρα που επιστράτευονται ως απάντηση ενός τραύματος, φλεγμονής ή δημιουργίας ενός κρημνού προέρχονται από το επιθήλιο, το συνδετικό ιστό των ούλων, το φατνιακό οστόν και από το περιρρίζιο. Ωστόσο, μετά από πολυάριθμες μελέτες τεκμηριώθηκε ότι οι κυτταρικοί πληθυσμοί που παρέχουν αναπλαστικό δυναμικό προέρχονται αποκλειστικά από το περιρρίζιο του δοντιού. Όλη η μετέπειτα έρευνα κινήθηκε προς αυτή την κατεύθυνση, δηλαδή με ποιο τρόπο μπορούν να αποκλειστούν οι υπόλοιποι κυτταρικοί πληθυσμοί από μια περιοδοντική βλάβη, επιτρέποντας αποκλειστικά στα κύτταρα του περιρριζίου να αποικίσουν την περιοχή και να δημιουργήσουν ευνοϊκές συνθήκες για επούλωση.

Οι πρώτοι που τεκμηρίωσαν κλινικά και ιστολογικά την ανάπλαση των περιοδοντικών ιστών

ήταν οι Sture Nyman και Torkhild Karring το 1982 με την εφαρμογή μίας πειραματικής μη απορροφίσιμης μεμβράνης Millipore από οξειδωμένη κυτταρίνη σε ένα κάτω τομέα με κακή πρόγνωση. Το δόντι εξήχθη μετά από 3 μήνες και η ιστολογική ανάλυση τεκμηρίωσε τη δημιουργία νέας συνδετικού ιστού πρόσφυσης, δηλαδή νέας οστεΐνης με νέες λειτουργικά προσανατολισμένες ίνες κολλαγόνου, εισερχόμενες στη ριζική επιφάνεια και νέου οστού.¹

Την ίδια περίοδο, η εταιρεία Gore & associates, πειραματιζόταν στη χρήση μη απορροφίσιμων μεμβρανών διαφορετικής διαπερατότητας, με στόχο την αποτροπή της επιθηλιακής αποίκησης πειραματικών περιοδοντικών βλαβών σε ζώα αλλά και σε πραγματικές βλάβες στον άνθρωπο.² Στις κλινικές μελέτες εκείνης της εποχής πρωτοστάτησε ένας από τους πρωτοπόρους της Περιοδοντολογίας στις Η.Π.Α., ο John Prichard μαζί με σημαντικούς κλινικούς εκείνης της εποχής. Το 1986 η μεμβράνη Gore-Tex λαμβάνει την πρώτη έγκριση από την FDA για κλινική χρήση, με στόχο την περαιτέρω ερευνητική τεκμηρίωση για ευρεία εφαρμογή με προβλέψιμα αποτελέσματα.

Οι βάσεις όμως της καθοδηγούμενης οστικής ανάπλασης οφείλονται κατά βάση στο στοματικό χειρουργό Christer Dahlin, ο οποίος το 1988, σε συνεργασία με την ομάδα του, σχεδί-

ασαν και πραγματοποίησαν την πρώτη πειραματική μελέτη σε ποντίκια, όπου σε προκληθείσες διαμερείς οστικές βλάβες (critical-size defects) στην κάτω γνάθο διαμέτρου 5 χιλ. οι οποίες καλύφθηκαν από μεμβράνες e-PTFE με διάμετρο πόρων 0.45 μm, παρατηρήθηκε σημαντική οστική πλήρωση σε σύγκριση με τις αντίστοιχες βλάβες που δεν καλύφθηκαν από τις μεμβράνες, όπου υπερέιχε η δημιουργία συνδετικού ιστού.³

Ακολούθησαν πολυάριθμες πειραματικές μελέτες που εδραίωσαν την τεχνική και υπογράμμισαν την αναγκαιότητα μίας μεμβράνης αποκλεισμού, η οποία είναι αναγκαία συνθήκη για την διατήρηση της ακεραιότητας του υποκείμενου αιματικού θρόμβου, την προαγωγή της οστεογενετικής διαδικασίας μέσω αποίκησης της περιοχής της βλάβης από κύτταρα του οστίτη ιστού και την κατά το δυνατόν ελάχιστη τοπική ανοσολογική φλεγμονώδη απάντηση από τους ιστούς.

Από το 1990 καταβάλλεται εκτενής ερευνητική προσπάθεια σε σχέση με τα εμφυτεύματα, με τις κυριότερες πειραματικές μελέτες να συγκεντρώνονται στον **πίνακα**.

Ταυτόχρονα, την ίδια περίοδο πληθώρα κλινικών μελετών πραγματοποιείται από πολυάριθμα πανεπιστημιακά ιδρύματα και μεμονωμένους κλινικούς, επιβεβαιώνοντας τα παραπάνω αποτελέσματα.

Η πρώτη χρονολογικά προσπάθεια οστικής ανάπλασης γύρω από εμφυτεύματα έγινε από τους Lazzara το 1989 σε άμεσα μετεξακτικά φατνία, η οποία δοκιμάστηκε ένα χρόνο αργότερα με επιτυχία από τους Becker και συν. (1990).

Το 1990 ο Daniel Buser κατοχυρώνει τον όρο κατευθυνόμενη οστική ανάπλαση (GBR) αντικαθιστώντας τον προηγούμενο που αφορούσε την ανάπλαση γύρω από δόντια (GTR).

Το 1991 και 1992 συνεχίζονται οι προσπάθειες ανάπλασης εκτεθειμένων σπειρών εμφυτευμάτων με αποκλειστική χρήση μη απορροφίσιμων μεμβρανών, που υπογραμμίζουν την αποτυχία της λειτουργίας του περισσέτου ως μεμβράνης αποκλεισμού, με το μέσο ποσοστό οστικής ανάπλασης για τις μεμβράνες e-PTFE να φτάνει το 90%.^{4,5}

Το 1993 δημοσιεύεται η εφαρμογή της τεχνικής γύρω από μονοφασικά εμφυτεύματα Straumann, με ιδιαίτερη επιτυχία.⁶ Οι σπείρες του εμφυτεύματος αλλά και τμήμα του λείου τμήματος καλύπτονται από συνδυασμό μεμβράνης και οστικού μοσχεύματος και στον ίδιο χρόνο τοποθετείται η βίδα επούλωσης, η οποία χρησιμοποιείται και για τη σταθεροποίηση της μεμβράνης.

Η χρήση μη απορροφίσιμων μεμβρανών e-PTFE σε συνδυασμό με την τοποθέτηση των εμφυτευμάτων (simultaneous GBR), ή αρχικά για την ανάπλαση ιδιαίτερα ελλειμματικών ακρολοφιών και μετά από 6-9 μήνες την τοποθέτηση των εμφυτευμάτων (staged GBR) κυριάρχησε αποκλειστικά μέχρι τα μέσα της δεκαετίας του '90.

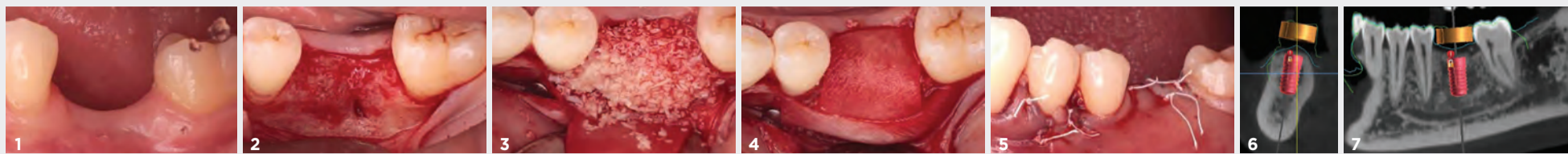
Το 1994 οι Simion και η ομάδα τους εφαρμόζουν την τεχνική σε κατακόρυφα ελλείμματα με μεμβράνες PTFE ενισχυμένες με τίτανιο και αργότερα το 1996 και με το συνδυασμό με αυτογενή και αλλογενή μοσχεύματα αλλά και με ξενομοσχεύματα μεταγενέστερα.

Σύμφωνα με μία πρόσφατη συστηματική ανασκόπηση⁷ η σταδιακή προσέγγιση φαίνεται να πλεονεκτεί έναντι της ταυτόχρονης τοποθέτησης με εμφύτευμα, με τις μη απορροφίσιμες μεμβράνες εκλογής για τη συγκεκριμένη τεχνική να αποτελούν οι μεμβράνες ενισχυμένες με τίτανιο, ιδιαίτερα οι d-PTFE. Οι μεμβράνες d-PTFE φαίνεται ότι πλεονεκτούν έναντι των e-PTFE, λόγω του μικρότερου μεγέθους πόρων στο υλικό τους, ενώ σε ενδεχόμενη αποκάλυψή τους, εμφανίζουν βελτιωμένη βιολογική συμπεριφορά. Αντίθετα η χρήση απορροφίσιμων μεμβρανών φάνηκε ότι υστερεί στα ποσοστά οστικής ανάπλασης, ακόμη και σε συνδυασμό με οστικά μοσχεύματα. Σε ότι αφορά τις απορροφίσιμες μεμβράνες, οι cross-linked, δηλαδή εκείνες που το κολλαγόνο υφίσταται ειδική επεξεργασία πλεξίματος των ινών του για αυξημένη αντοχή και χρόνο απορρόφησης, φάνηκε ότι υπερέχουν, ωστόσο συσχετίζονται με αυξημένα ποσοστά μεταχειρουργικής αποκάλυψης (5-62%) και πιθανής επιμόλυνσης τους. Η αυξημένη πιθανότητα αποκάλυψης και επιμόλυνσης των μη απορροφίσιμων μεμβρανών κατά την εφαρμογή τους σε άμεσα εμφυτεύματα, αναφέρθηκε εκτενώς

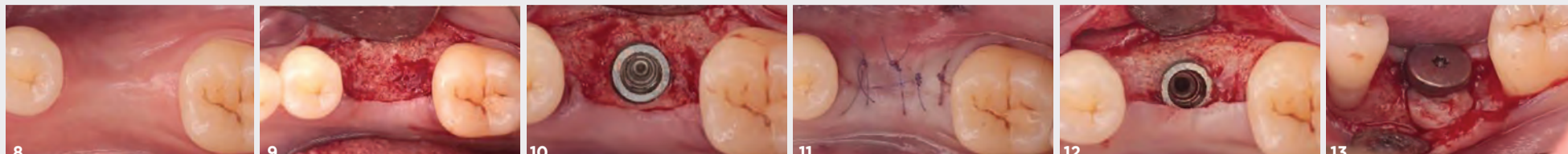
Πίνακας: Αντιπροσωπευτικές πειραματικές μελέτες/ εμφυτεύματα + καθοδηγούμενη οστική ανάπλαση (GBR)

Μελέτες	Σχεδίαση	Ομάδες	Μορφολογία βλάβης	Κέρδος οστού
Warrar et al, 1991	14 εμφυτεύματα/ 7 μαϊμούδες	e-PTFE vs ομάδα ελέγχου	Οστικοί κρατήρες σε άμεσα μετεξακτικά φατνία με έκθεση σπειρών παρειακά	Προβλέψιμη δημιουργία νέου οστού μόνο με τη χρήση μεμβράνης
Becker et al, 1991	12 εμφυτεύματα/ 3 σκυλιά	e-PTFE vs ομάδα ελέγχου	Έκθεση σπειρών παρειακά στο μυλικό τμήμα άμεσων εμφυτευμάτων	Σημαντικά μεγαλύτερο κέρδος οστού για ομάδα θεραπείας 2.6 χιλ. vs 1.00 χιλ.
Jovanovic et al, 1995	20 εμφυτεύματα/ 5 σκυλιά	e-PTFE (TR) vs e-PTFE vs ομάδα ελέγχου	Οστικές απογυμνώσεις παρειακά των εμφυτευμάτων	Η χρήση μεμβρανών ενισχυμένων με τίτανιο οδηγεί σε σημαντικά ποσοστά οστικής ανάπλασης 3.33 χιλ. vs 2.46 χιλ. vs 2.76 χιλ.
Renvert et al, 1996	8 εμφυτεύματα/ 4 σκυλιά	e-PTFE + space maintainer + αυτογενές μόσχευμα vs space maintainer + αυτογενές μόσχευμα	Τοποθέτηση εμφυτευμάτων με το μυλικό τους τμήμα αποκαλυμμένο	Σημαντικά μεγαλύτερη δημιουργία μέσου οστού με τη χρήση μεμβράνης 3.1 χιλ. vs 1.9 χιλ.
Schliephake & Kracht, 1997	60 εμφυτεύματα/ 10 σκυλιά beagle	Μεμβράνες πολυγαλακτικού οξέος vs ομάδα ελέγχου	Άμεση τοποθέτηση εμφυτευμάτων σε μετεξακτικά φατνία με παραμονή του λείου τμήματος του εμφυτεύματος αποκαλυμμένο	Καμία διαφορά μεταξύ των ομάδων λόγω αδυναμίας διατήρησης χώρου για απορροφίσιμες μεμβράνες
Hurzeler et al, 1997	16 εμφυτεύματα/ 8 μαϊμούδες	Μεμβράνη πολυγαλακτικού οξέος vs e-PTFE	Τοποθέτηση εμφυτευμάτων με 4-5 χιλ. του μυλικού τους τμήμα να παραμένει αποκαλυμμένο	32% vs 58% (ποσοστό επιφάνειας οστού-εμφυτεύματος) Οι απορροφίσιμες μεμβράνες υστερούν σε σχέση με τις μη απορροφίσιμες μεμβράνες
Hurzeler et al, 1998	40 εμφυτεύματα/ 5 μαϊμούδες	BioGide vs BioGide+BioOss vs e-PTFE+BioOss vs ομάδα ελέγχου	Προκληθείσες οστικές βλάβες στο μυλικό τμήμα της παρειακής επιφάνειας των εμφυτευμάτων	2.21 χιλ. vs 3.26 χιλ. vs 3.90 χιλ. vs 1.36 χιλ. Η προσθήκη οστικού μοσχεύματος μειώνει τις διαφορές στα ποσοστά οστικής ανάπλασης μεταξύ απορροφίσιμων και μη μεμβρανών Η χρήση απορροφίσιμης μεμβράνης ως μονοθεραπεία δε συνιστάται
Simion et al, 2007	18 εμφυτεύματα/ 3 σκυλιά	e-PTFE (TR) vs ομάδα ελέγχου	Τμήμα των εμφυτευμάτων που τοποθετήθηκαν στην κάτω γνάθο παρέμεινε εκτεθειμένο μυλικά	52.77% vs 13.78% αντίστοιχα Το κέρδος οστού δε συσχετίστηκε με προβλέψιμη οστεοενσωμάτωση

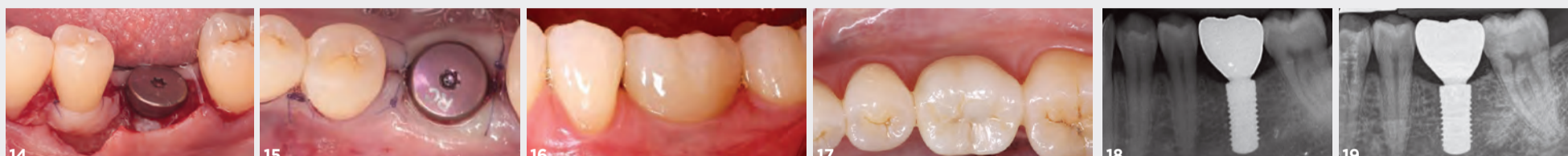Περιστατικό 1. Καθοδηγούμενη οστική ανάπτυξη σε ελλειμματική καθ'έυρος φατνιακή ακρολοφία και μεθύτερη τοποθέτηση εμφυτεύματος, με συνδυασμένη εφαρμογή μοσχεύματος συνδετικού ιστού για αύξηση του πάχους των μαλακών ιστών



(1) Παρειάκη άποψη περιοχής #36. (2) Καθ'έυρος οστικό έλλειμμα. (3) Πλήρωση με συνδυασμό αλλομοσχεύματος-ξενομοσχεύματος σε αναλογία 60-40%. (4) Καθήλωση μεμβράνης cross-linked με καρφίδες τιτανίου. (5) Συρραφή με ράμματα PTFE 4:0. (6) Ακτινογραφική επιβεβαίωση της αναπλαστικής διαδικασίας μετά απο 6 μήνες. (7) Ψηφιακή σχεδίαση τοποθέτησης εμφυτεύματος στη θέση #36.



(8) Κλινική εικόνα την ημέρα της τοποθέτησης του εμφυτεύματος. (9) Επάρκεια οστού σε οριζόντιο επίπεδο. (10) Ψηφιακά καθοδηγούμενη τοποθέτηση του εμφυτεύματος στη θέση #36. (11) Συρραφή με ράμματα πολυαμιδίου 6:0. (12) Αποκάλυψη του εμφυτεύματος μετά απο 3 μήνες. (13) Τοποθέτηση healing abutment και μοσχεύματος συνδετικού ιστού (ΜΣΙ) για αύξηση του πάχους των μαλακών ιστών.



(14) Τοποθέτηση ΜΣΙ παρειάκη του #35 για κάλυψη ρίζας. (15) Συρραφή με ράμματα πολυαμιδίου 6:0. (16) Τελική στεφάνη στη θέση #36. (17) Μαστική άποψη της περιοχής. (18) Ακτινογραφική εικόνα κατά την τοποθέτηση της στεφάνης. (19) Ακτινογραφική εικόνα του εμφυτεύματος μετά από 3 έτη.

στη βιβλιογραφία, με το ποσοστό νέου οστού να πέφτει από το 98% στο 63%, στη μελέτη των Becker και συν. (1994) και με το ποσοστό αποκάλυψης της μεμβράνης να κυμαίνεται από 41-66% στη μελέτη των Aughtun και συν. (1995).^{8,9} Γι'αυτό το λόγο, οι Buser και συν. (1993, 1995) δημοσιεύουν άρθρα στα οποία δίνονται κλινικές οδηγίες που αφορούν τη σχεδίαση του κρημνού, το χειρισμό των μαλακών ιστών και την ανάγκη σταθεροποίησης της μεμβράνης με καρφίδες ή βίδες.

Σύμφωνα με μία μετα-ανάλυση βασισμένη σε 2 μελέτες⁸ οι περιοχές που η μεμβράνη δεν αποκαλύφθηκε παρουσίασαν 6 φορές αυξημένα ποσοστά οστικής ανάπτυξης, ενώ η παρουσία ασθενών περιοδοντικά υγιών αποτελούσε κλειδί στον έλεγχο του μικροβιακού φορτίου στις περιπτώσεις αποκάλυψης των μεμβρανών. Επίσης σε μία μεταγενέστερη συστηματική ανασκόπηση (Garcia και συν. 2018), πιθανότητα αποκάλυψης εμφανίζουν και οι απορροφήσιμες μεμβράνες κολλαγόνου, ενώ ο περιο-

ρισμός των επιπτώσεων από τη μετεγχειρητική τους έκθεση στο στοματικό περιβάλλον συσχετίστηκε με τη λήψη αντιβιοτικών για 7 ημέρες. Η παρουσία επιπλοκών κατά τη χρήση μη απορροφήσιμων μεμβρανών οδήγησε σταδιακά την έρευνα προς τις απορροφήσιμες μεμβράνες και το 1997 δημοσιεύονται οι δύο πρώτες σχετικές μελέτες.^{9,10} Στην πρώτη από αυτές χρησιμοποιήθηκε μεμβράνη πολυγαλακτικού και πολυγλυκολικού οξέος Resolut® χωρίς οστικό μόσχευμα για την κάλυψη απο-

καλυμμένων σπειρών εμφυτευμάτων σε περιορισμένα ελλείμματα με ιδιαίτερα ενθαρρυντικά αποτελέσματα, ενώ στη μελέτη των Zitzmann και συν. (1997) φάνηκε ότι ο συνδυασμός απορροφήσιμων μεμβρανών κολλαγόνου και ξενομοσχεύματος υπερτερούσε σημαντικά, συγκριτικά με τη χρήση μεμβρανών e-PTFE και ξενομοσχεύματος. Το γεγονός αποδόθηκε στο αυξημένο ποσοστό αποκάλυψης της μεμβρά-

Συνέχεια στη σελίδα 12



UNIDENT[®]

PHARMA



Η σειρά αποτελείται από 6 στοματικά διαλύματα υψηλής ποιότητας, καθημερινής στοματικής υγιεινής που προσφέρουν ολοκληρωμένη και εξατομικευμένη φροντίδα.

INTERMED S A Pharmaceutical Laboratories

Καλυφτάκη 27, 145 64 Κηφισιά, Τηλ.: 210 62.53.905 [facebook.com/intermed.com.gr](https://www.facebook.com/intermed.com.gr)
www.intermed.com.gr




Συνέχεια από τη σελίδα 11

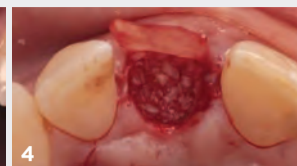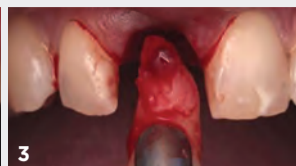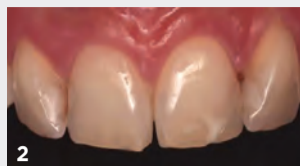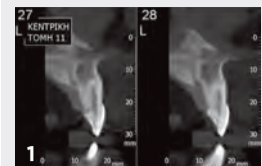
νης e-PTFE (44%), το οποίο οδήγησε σε σημαντικά μειωμένα ποσοστά οστικής ανάπλασης.

Το 2001 από την ίδια ομάδα φάνηκε ότι το ποσοστό επιβίωσης των εμφυτευμάτων έφτασε το 93% για τις περιοχές που πραγματοποιήθηκε ανάπλαση και 97% για τις περιοχές που τα εμφυτεύματα τοποθετήθηκαν σε περιοχές με επαρκές οστικό υπόβαθρο, με τα επίπεδα του περιεμφυτευματικού οστού να μειώνονται διαχρονικά για όλες τις ομάδες, αλλά να είναι περισσότερο αυξημένα στις ομάδες που πραγματοποιήθηκε ανάπλαση. Επίσης, το αριθμητικό όριο προκειμένου να είναι αναγκαία η εφαρμογή μεμβράνης και μοσχεύματος τέθηκε από τους ερευνητές στα 2 χιλ. απώλειας οστού σε κατακόρυφο επίπεδο.

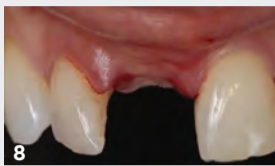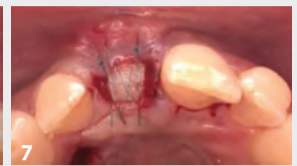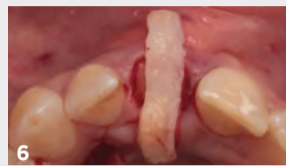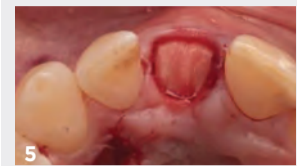Αντίθετα οι Becker και συν. (1999), φτάνουν στο συμπέρασμα ότι ενώ η χρήση μεμβρανών e-PTFE σε άμεσα εμφυτεύματα αποτελεί μία προβλέψιμη προσέγγιση για την κάλυψη περιεμφυτευματικών οστικών βλαβών, ωστόσο οδηγεί σε μικρότερα ποσοστά επιβίωσης των εμφυτευμάτων, ερμηνεύοντας το γεγονός στην αδυναμία οστεοενσωμάτωσης του νεοσχηματισθέντος οστού και γ' αυτό το λόγο δεν προτείνεται ως θεραπευτική επιλογή κατά τους συγγραφείς.

Οι von Arx και συν. (1999) δοκιμάζουν αντί της μεμβράνης το πλέγμα τιτανίου, το οποίο σε συνδυασμό με αυτογενές οστικό μόσχευμα από το γένειο ή την οπισθογόμφια περιοχή, το σταθεροποιούν με βίδες σε οστικές οπές και οστικές απογυμνώσεις 20 εμφυτευμάτων 15 ασθενών, με το ποσοστό δημιουργίας νέου οστού να φτάνει το 93.5%. Το πλέγμα επιτρέπει μηχανικά την προστασία της υποκείμενης βλάβης και το αυτογενές μόσχευμα κινητοποιεί τη δημιουργία νέου οστού, αποτελώντας μία εναλλακτική επιλογή, αρκεί ο κρημνός να συρραφεί παθητικά χωρίς τάσεις, μειώνοντας την πιθανότητα μετεχειρητικής έκθεσης των υλικών, υπογραμμίζοντας για ακόμη μία φορά ότι η διαχείριση των μαλακών ιστών αποτελεί σημαντικό κεφά-

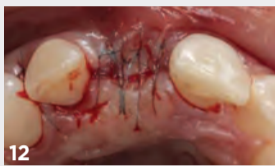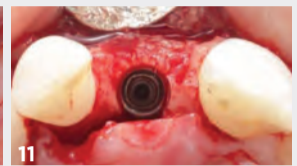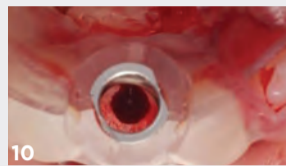
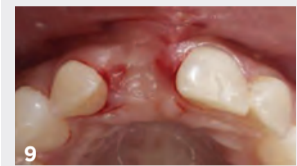Περιστατικό 2. Αντιμετώπιση οριζόντιου κατάγματος στον #11 με εξαγωγή, ανάπλαση μετεξακτικού φατνίου και μεθυστέρη καθοδηγούμενη τοποθέτηση εμφυτεύματος



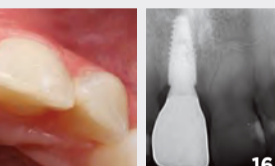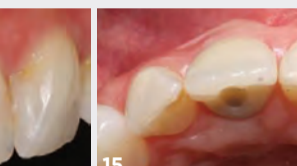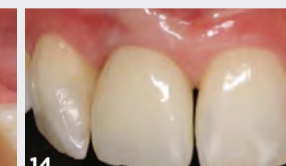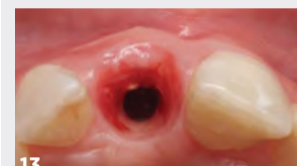(1) Ακτινογραφική εικόνα, όπου διαπιστώνεται οριζόντια ρωγή στο μυλικό τμήμα της ρίζας του #11. (2) Αντίστοιχη κλινική εικόνα. (3) Χειρουργική εξαγωγή του #11. Διακρίνεται τμήμα του παρειακού πετάλου στη ριζική επιφάνεια. (4) Ανάπλαση του μετεξακτικού φατνίου με τη χρήση αλληλομοσχεύματος και απορροφήσιμης μεμβράνης κολλαγόνου.



(5) Καθήλωση της απορροφήσιμης μεμβράνης υπερωία. (6) Χρήση αποεπιθηλιοποιημένου ελεύθερου ουλικού μοσχεύματος από την υπερωία της ασθενούς για κάλυψη του μυλικού τμήματος του φατνίου. (7) Συρραφή με απορροφήσιμα ράμματα 6:0. (8) Κλινική εικόνα μετά από 6 μήνες και πριν την τοποθέτηση του εμφυτεύματος στη θέση #11.



(9) Μυλική άποψη της περιοχής. (10) Νάρθηκας που ορίζει την ακριβή θέση τοποθέτησης του εμφυτεύματος στη θέση #11, όπως έχει σχεδιαστεί με ψηφιακά εργαλεία. (11) Καθοδηγούμενη τοποθέτηση εμφυτεύματος. (12) Συρραφή της περιοχής με μη απορροφήσιμα ράμματα πολυαμιδίου 6:0.



(13) Προφίλ ανάδυσης των ιστών στην περιοχή #11 που έχει διαμορφωθεί με τη βοήθεια της μεταβιτικής αποκατάστασης. (14) Τελική προσθητική αποκατάσταση στο εμφύτευμα στη θέση #11. (15) Μασθητική όψη που αποτυπώνει το φυσιολογικό παρειούπερωιο περίγραμμα. (16) Τελική ακτινογραφική εικόνα εμφυτεύματος στη θέση #11.

λαιο στην επιτυχία της τεχνικής.

Οι Christensen και συν. (2003), σε μία μελέτη κοορτών με δεδομένα τριετίας σε μονοφασικά εμφυτεύματα Straumann, έδειξαν ότι τόσο η σταδιακή όσο και η ταυτόχρονη τοποθέτηση εμφυτευμάτων και οστικής ανάπλασης είναι προβλέψιμες και σε ένα ποσοστό περίπου 70% διατηρούν σταθερά τα επίπεδα περιεμφυτευματικού οστού, ωστόσο οι περιοχές που σε μεγαλύτερο ποσοστό διαχρονικά παρουσιάζουν απώλεια οστού της τάξης του 1.5 χιλ., είναι εκείνες στις οποίες επιλέγεται η ταυτόχρονη ανάπλαση και τοποθέτηση εμφυτεύματος, με αποτέλεσμα η σταδιακή προσέγγιση να υπερτερεί, αν και όχι στατιστικά σημαντικά.

Οι Schwartz και συν. (2017) αξιολόγησαν τη συμπεριφορά των εμφυτευμάτων που τοποθετούνται ταυτόχρονα με τη χρήση μεμβρανών

cross-linked ή non cross-linked σε συνδυασμό με ξενομοσχεύματα. Από τη μελέτη εξήχθη το συμπέρασμα, σε συμφωνία και με προηγούμενα δεδομένα στη βιβλιογραφία, ότι καμία από τις τεχνικές δεν οδήγησε σε πλήρη εξάλειψη των βλαβών, ενώ η παραμονή υπολειμματικών βλαβών συσχετίστηκε με μελλοντικά αυξημένο κίνδυνο υφίζησης και κινδύνου εμφάνισης περιεμφυτευματίτιδας. Φαίνεται ότι όσο μεγαλύτερη είναι η αρχική βλάβη, τόσο μειώνονται οι πιθανότητες προβλέψιμης εξάλειψής της.

Τα τελευταία έτη καταβάλλεται ερευνητική προσπάθεια στην βελτίωση της συμπεριφοράς των μεμβρανών, με στόχο την προβλέψιμη προαγωγή των βιολογικών μηχανισμών που εμπλέκονται στις αναπλαστικές διαδικασίες. Έχει φανεί ότι η χρήση απορροφήσιμων και μη απορροφήσιμων μεμβρανών δε λει-

τουργεί αποκλειστικά αποτρεπτικά στα κύτταρα των μαλακών ιστών να αποικίσουν την οστική βλάβη, αλλά φαίνεται ότι συσχετίζεται και με αυξημένη παραγωγή συγκεκριμένων δεικτών οστικής ανάπλασης, όπως η οστεοκαλσίνη, η οστεοποντίνη, ο μεταγραφικός παράγοντας Cbfa1 και ο ενδοθηλιακός παράγοντας VEGF κατά τα πρώτα στάδια της εφαρμογής τους στις οστικές βλάβες.

Συμπερασματικά, η καθοδηγούμενη οστική ανάπλαση είναι μία προβλέψιμη χειρουργική τεχνική, η οποία μας προσφέρει τη δυνατότητα της τοποθέτησης εμφυτεύματος σε αρχικά ελλειμματικές από πλευράς οστού περιοχές. Η απόφαση αναφορικά με την επιλογή για την ανάπλαση στον ίδιο χρόνο με την τοποθέτηση εμφυτεύματος ή για την επιλογή σταδιακής προσέγγισης, θα εξαρτηθεί κυρίως από την έκταση και τη μορφολογία της οστικής βλάβης και την ποιότητα των μαλακών ιστών.¹¹ Σε υποστηρικτικές βλάβες με επάρκεια τοιχωμάτων οι οποίες εξασφαλίζουν αρχική σταθερότητα του εμφυτεύματος, η ταυτόχρονη ανάπλαση αποτελεί ένα εφικτό σενάριο. Η επιλογή εφαρμογής απορροφήσιμης ή μη μεμβράνης και οστικού μοσχεύματος θα εξαρτηθεί κυρίως από την αρχική βαρύτητα της βλάβης, την περιοχή και την ανάγκη ή όχι για αύξηση μαλακών ιστών. Σε περιορισμένα ελλείμματα καθ' ύψος ή/και καθ' ύψος, επιλέγεται η εφαρμογή απορροφήσιμης μεμβράνης, σε συνδυασμό με οστικό μόσχευμα. Σε εκτεταμένα κατακόρυφα ελλείμματα, προτείνεται η σταδιακή προσέγγιση με το συνδυασμό μη απορροφήσιμης μεμβράνης ενισχυμένης με τιτάριο και συνδυασμό αυτομοσχεύματος και ξενομοσχεύματος.

Ιδιαίτερη σημασία θα πρέπει να δίνεται ωστόσο στην ορθή διαχείριση των μαλακών ιστών, στην επαρκή απελευθέρωση του περιostίου και

στη δυνατότητα παθητικής συρραφής του κρημνού, προκειμένου να μειωθεί η πιθανότητα αποκόλυσης και επιμόλυνσης της μεμβράνης. Σε εκτεταμένα καθ' εύρος ελλείμματα, μπορεί εναλλακτικά να χρησιμοποιηθεί και απορροφήσιμη μεμβράνη με συνδυασμό οστικών μοσχευμάτων. Η σταθεροποίηση της μεμβράνης με καρφίδες ή βίδες από τιτάριο αποτελεί επίσης βασική χειρουργική παράμετρο της θεραπείας. Η λογική της προσθήκης αρχικά τεμαχίων αυτογενούς οστικού μοσχεύματος στην επιφάνεια του εμφυτεύματος και στη συνέχεια ξενομοσχεύματος δεν έχει τεκμηριωθεί ότι προσφέρει κάποιο επιπρόσθετο όφελος. Τα τελευταία χρόνια έχει δοθεί ιδιαίτερη έμφαση στην εξέλιξη των υλικών και στη βελτίωση του χειρισμού των μαλακών ιστών, προκειμένου να αποφευχθούν ανεπιθύμητα συμβάματα και να εξασφαλίζεται έτσι η μικρότερη δυνατή μετεχειρητική ταλαιπωρία με τις λιγότερες επιπλοκές.

Βιβλιογραφικές Παραπομπές

- Nyman S., Lindhe J., Karring T., Rylander H. New attachment following surgical treatment of human periodontal disease. *J Clin Periodontol* 1982;9:290-296. doi: 10.1111/j.1600-051x.1982.tb02095.x.
- Scantlebury T. V. 1982-1992: a decade of technology development for guided tissue regeneration. *J Periodontol*. 1993 Nov;64(11 Suppl):1129-37. doi: 10.1902/jop.1993.64.11s.1129.
- Dahlin C., Linde A., Gottlow J., Nyman S. Healing of bone defects by guided tissue regeneration. *Plast Reconstr Surg* 1988;81:672-676. doi: 10.1097/00006534-198805000-00004.
- Dahlin C., Andersson L., Linde A. Bone augmentation at fenestrated implants by an osteopromotive membrane technique. A controlled clinical study. *Clin Oral Implants Res* 1991;2:159-165. doi: 10.1034/j.1600-0501.1991.020401.x.
- Jovanovic S.A., Spiekermann H., Richter E.J. Bone regeneration around titanium dental implants in dehiscence defect sites: A clinical study. *Int J Oral Maxillofac Implants* 1992;7:233-245. PMID: 1398841
- Cochran D., Douglas H. Augmentation of osseous tissue around nonsubmerged endosseous dental implants. *Int J Periodont Rest Dent* 1993;6:506-519. PMID: 8181911
- Urban I. A., Montero E., Monje A., Sanz-Sanchez I. Effectiveness of vertical ridge augmentation interventions: A systematic review and meta-analysis. *J Clin Periodontol*. 2018;46 Suppl 21:319-339. doi: 10.1111/jcpe.13061.
- Machtei E. The effect of membrane exposure on the outcome of regenerative procedures in humans: a meta-analysis. *J Periodontol*. 2001 4;512-6. doi: 10.1902/jop.2001.72.4.512.
- Mayfield L., Nobrés N., Attström R., Linde A. Guided bone regeneration in dental implant treatment using a bioabsorbable membrane. *Clin Oral Implants Res*. 1997;1:10-7. doi: 10.1111/j.1600-0501.1997.tb00002.x.
- Zitzmann N. U., Naef R., Schäfer P. Resorbable versus non-resorbable membranes in combination with Bio-Oss for guided bone regeneration. *Int J Oral Maxillofac Implants* 1997;12:844-852..
- Benic GI, Hämmerle CH. Horizontal bone augmentation by means of guided bone regeneration. *Periodontol* 2000 2014;1:13-40. doi: 10.1111/prd.12039.

TePe®
EasyFit™
START
TODAY
Μεσοδόντιο βουρτσάκι
Ιδανικό για νέους χρήστες

Νέο

Η ποιότητα που
χρειάζεστε, η ευκολία
που επιθυμείτε



Τώρα
950 ευρώ
μόνο

Bluephase® EasyCure

- Ξεκούραστος πολυμερισμός με ένα κουμπί λειτουργίας
- Υψηλή ένταση επιτρέπει πολυμερισμό όλων των τύπων των αποκαταστάσεων
- Εξασφαλίζει ομαλό, πλήρη και ομοιόμορφο πολυμερισμό

Γωνίωση μύλης (crown dilaceration) του κάτω κεντρικού τομέα μετά το τραύμα



Νάντια Ρεβαζισβίλη
 Ενδοδοντολόγος, ΕΠΚΑ



Άννα Ιάσμη Παλαγγιά
 Μεταπτυχιακή Φοιτήτρια
 Επανορθωτικής Οδοντιατρικής, ΕΚΠΑ



Μαρία Γεωργοπούλου
 Ομότ. Καθηγήτρια
 Ενδοδοντίας, ΕΚΠΑ

Το οδοντικό τραύμα των νεογιλών μπορεί να έχει σοβαρές συνέπειες στα μόνιμα δόντια. Το είδος και η σοβαρότητα των συνεπειών αυτών εξαρτάται από το στάδιο της ανάπτυξης των μόνιμων δοντιών (ηλικία ασθενούς κατά τη στιγμή του τραυματισμού), τη σχέση του μόνιμου δοντιού με την ρίζα του νεογιλού, καθώς και από την κατεύθυνση και την ένταση της δύναμης.¹⁻³

Το τραύμα στη νεογιλή οδοντοφυΐα μπορεί να επηρεάσει μόνο την περιοχή της μύλης ή της ρίζας ή ακόμα και ολόκληρο το οδοντικό σπέρμα του μόνιμου δοντιού. Μετά τον τραυματισμό της μύλης του μόνιμου δοντιού, συχνά παρατηρούνται δο-

μικές αλλαγές όπως λευκή, κίτρινη ή καφέ δυσχρωμία, υποπλασία αδαμαντίνης και γωνίωση της μύλης (crown dilaceration).^{4,5} Γωνίωση της μύλης (crown dilaceration) των μόνιμων δοντιών ονομάζεται η μετατόπιση (μη αξονική) του ήδη σχηματισμένου τμήματος του σκληρού ιστού της αναπτυσσόμενης μύλης υπό γωνία σε σχέση με τον επιμήκη άξονά του δοντιού, ύστερα από τραυματισμό. Πρόκειται για μια σπάνια κατάσταση, που αντιπροσωπεύει μόνο το 3% του συνόλου των τραυματισμών στα αναπτυσσόμενα δόντια και συνήθως εμφανίζεται σε μόνιμους άνω ή κάτω τομείς λόγω της στενής εγγύτητας των οδοντικών στους σπερμάτων στους νεογιλούς τομείς, οι

οποίοι είναι επιρρεπείς σε τραύματα.^{6,7} Η γωνίωση της μύλης (crown dilaceration) με υπερώια κλίση της μύλης εμφανίζεται συχνότερα στους άνω τομείς, ενώ η παρειακή κλίση της μύλης παρατηρείται πιο συχνά στους κάτω τομείς. Η θεραπευτική αντιμετώπιση αυτών των δοντιών μπορεί να περιλαμβάνει ενδοδοντικές, ορθοδοντικές, επανορθωτικές και προσθετικές επεμβάσεις και άλλες.⁸

Στο συγκεκριμένο άρθρο αναφέρεται περιστατικό με γωνίωση της μύλης (crown dilaceration), του κάτω μόνιμου τομέα #31, η θεραπεία εκλογής στο οποίο ήταν ενδοδοντική θεραπεία και αποκατάσταση της μύλης με σύνθετη ρητίνη.

Παρουσίαση περιστατικού

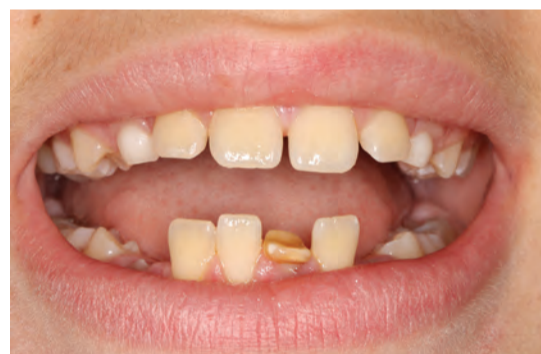Αγόρι 10 ετών, με ελεύθερο ιατρικό ιστορικό, προσήλθε για να αποκαταστήσει αισθητικό πρόβλημα στην κάτω πρόσθια περιοχή. Οι γονείς του ανέφεραν τραυματισμό στα νεογιλά δόντια της περιοχής.

Κατά την κλινική εξέταση παρατηρήθηκε γωνίωση της μύλης (crown dilaceration) στο δόντι #31 με παρειακή κλίση (Εικ. 1). Οι δοκιμασίες αισθητικότητας ήταν αρνητικές, ενώ το δόντι είχε ευαισθησία στην ψηλάφηση και την επίκρουση. Από την οπισθοφατινική ακτινογραφία διαπιστώθηκε αδιάπλαστο ακρορρίζιο και περιακρορριζική αλλοίωση (Εικ. 2). Ο ασθενής παραπέμφθηκε για υπολογιστική τομογραφία κωνικής δέσμης (CBCT) για το σωστό σχεδιασμό της ενδοδοντικής θεραπείας και της αποκατάστασης.

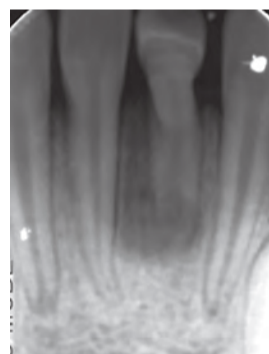
Στη συνέχεια καθορίστηκε το σχέδιο θεραπείας, με στόχο, όχι μόνο το επιθυμητό αισθητικό αποτέλεσμα για τον ασθενή, αλλά και την μακροχρόνια διατήρηση της υγείας και λειτουργικότητας του δοντιού στο φραγμό.

Μετά την αναισθησία και την τοποθέτηση του ελαστικού απομονωτήρα, πραγματοποιήθηκε διάνοιξη της μύλης γλωσσικά, δεδομένου ότι εκεί εντοπίστηκε το στόμιο του ριζικού σωλήνα στις τομές της υπολογιστικής τομογραφίας κωνικής δέσμης (CBCT) (Εικ. 3). Η ενδοδοντική θεραπεία στο δόντι #31 πραγματοποιήθηκε σε δύο συνεδρίες με την τοποθέτηση του υδροξειδίου του ασβεστίου Ca(OH)₂ για δυο εβδομάδες, καθώς ο ασθενής προσήλθε με συρίγγιο στο δόντι πριν την έναρξη της ενδοδοντικής θεραπείας (Εικ. 4,5). Οι διακλυσμοί πραγματοποιήθηκαν (NaOCl 2,5%, EDTA 18% με σύριγγα 10 ml, βελόνα κλειστού άκρου) σε συνδυασμό με ελάχιστη μηχανική επεξεργασία του ριζικού σωλήνα.

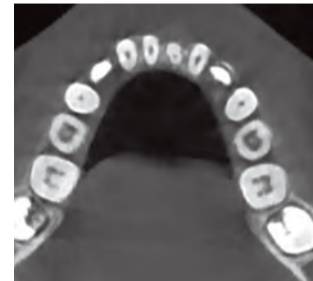Στην δεύτερη επίσκεψη δεν υπήρχε πλέον συρίγγιο (Εικ. 6), οπότε και ολοκληρώθηκε



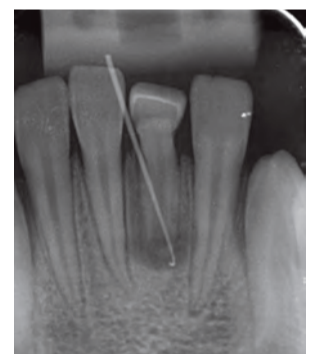Εικ. 1: Γωνίωση της μύλης (crown dilaceration) στο δόντι #31 με παρειακή κλίση



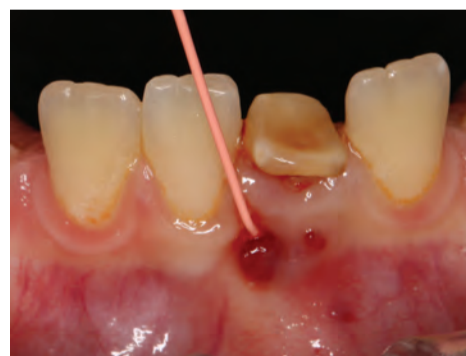Εικ. 2: Οπισθοφατινική ακτινογραφία του δοντιού με αδιάπλαστο ακρορρίζιο και περιακρορριζική αλλοίωση.



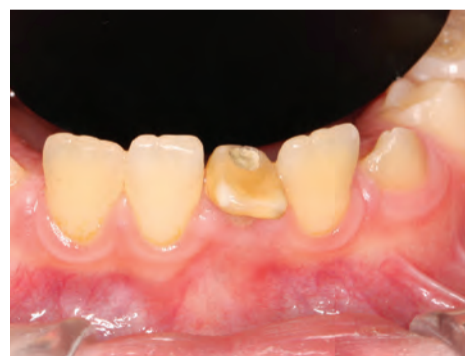Εικ. 3: CBCT (εγκάρσια τομή)-γλωσσική τοποθεσία του ριζικού σωλήνα.



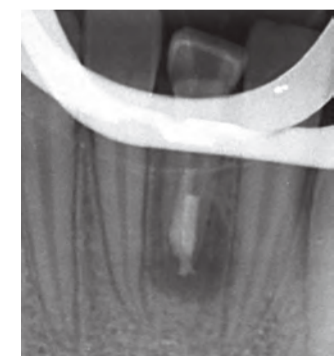
Εικ. 4: Αρχική ακτινογραφία με συρίγγιο.



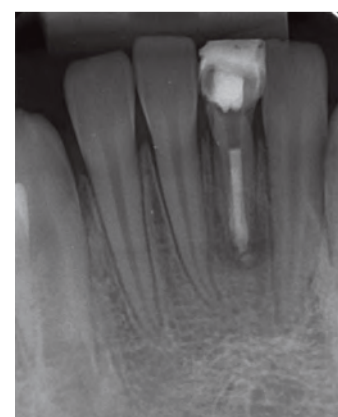
Εικ. 5: Κλινική εικόνα του δοντιού με συρίγγιο παρειακά.



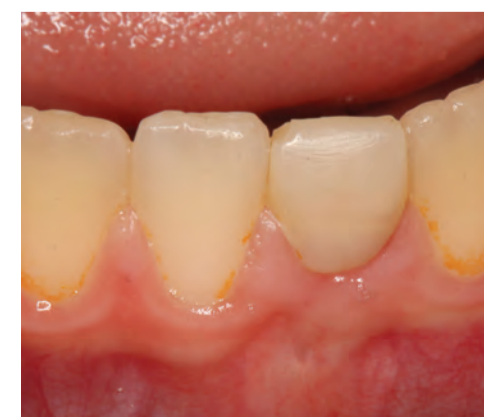Εικ. 6: Κλινική εικόνα του περιστατικού πριν την ολοκλήρωση της ΕΘ.



Εικ. 7: Τοποθέτηση του MTA ακρορριζικά του ριζικού σωλήνα.



Εικ. 8: Οπισθοφατινική ακτινογραφία μετά την αφαίρεση της μύλης.



Εικ. 9: Κλινική εικόνα με αποκατάσταση από σύνθετη ρητίνη.

New!

SmartOPTIC N

SmartOPTIC N

MODERN SOLUTIONS AT THE BEST PRICE

SELIGA MICROSCOPES

WHEN PRECISION DECIDES ABOUT THE SUCCESS

SmartOPTIC N - a microscope which is a perfect solution for beginners as well as for more demanding users. Just a few minutes work with the microscope makes you feel confident in your choice. The SmartOPTIC N provides a perfect image and a large depth of field - it is a device which is indispensable in each modern doctor's office.

With the flexible arm, the microscope is easy to guide and adjust to the position of the user. A wide-range varioobjective with a bright LED illumination ensures an excellent visibility and precision of work. A handy control panel enables user to easily adjust the light intensity, meeting his/her current needs.



BINOCULAR EXTENSION

It is a module of great importance for work ergonomics. Binocular extension relieves the cervical spine. It makes it easier to keep upright position and reduce a muscle tension.



ROTATION RING

In combination with the binocular extension, rotation ring allows the device head to tilt sideways, while maintaining a constant position of the binocular and an unchanged upright position of the user.



IMAGING SYSTEM

It extends the features of the microscope. The HDMI and USB ports built into the microscope's arm make it possible to connect additional external devices in an easy and attractive way.

01

ERGONOMIC INCLINABLE BINOCULAR

The range of 0-195° allows the user to find the most comfortable and ergonomic position while working with the microscope. The binocular is equipped with eyepieces providing a diopter adjustment for each eye independently.

The following binoculars are also available as an option:

- inclined binocular with 45° angle
- inclined binocular with 90° angle

02

HEAD CONTROL PANEL

Located on the head within the reach of user:

- ON/OFF switch;
- Filter selection (green, yellow, orange);
- Adjustable light intensity;

03

LED ILLUMINATION

- A high intensity of the light (60 klx). A color temperature of the light is very close to the color temperature of the daylight.
- A diode with a long-life span, located in the microscopes' head.

04

VARIOBJECTIVE

In a standard configuration, there is available an objective with a variable focal length. The varioobjective works in the range of 200-300mm, which is suitable for most applications and allows the user to obtain a sufficient depth of field.

The objectives with focal length of 200,250,300,400 mm are available as an option.

05

LARGE MAGNIFICATION

Magnification adapted to the needs of the user. A maximum value of magnification depends on the configuration of the microscope.

The magnification adjustment knob is located on both sides of the microscope's head and enables selection of the desirable option (five steps of magnification available).

SmartOPTIC N

- AUTOMATIC SWITCH-OFF SYSTEM
- FIBERLESS ILLUMINATION
- HANDLES WITH ANTIBACTERIAL COVER

SELIGA
MICROSCOPES

Dental Expert - Άννα Ελημάογλου Ε.Π.Ε.

Φειδιππίδου 30, 11527, Γουδή,

Τηλ.: 210 7770739, 210 7770749, Φαξ: 210 7770716, anna@dental-expert.gr

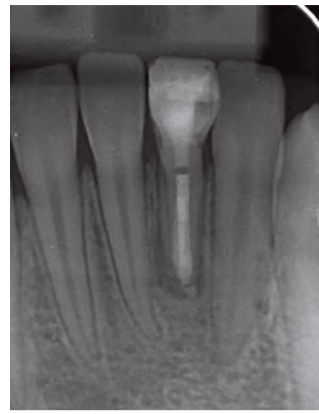
Συνέχεια από τη σελίδα 14

Στον πρώτο επανέλεγχο μετά από 6 μήνες το δόντι ήταν ασυμπτωματικό, ενώ στην οπισθοφαντική ακτινογραφία παρατηρήθηκε μείωση της περιακρορριζικής αλλοίωσης (Εικ. 10).

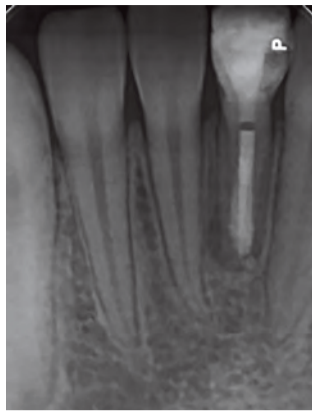
Πραγματοποιήθηκαν επανέλεγχοι 1 έως 4 χρόνια. Ένα χρόνο μετά παρατηρήθηκε πλήρης επούλωση των περιακρορριζικών ιστών. Ύστερα από 4 χρόνια παραμένει παρόμοια κλινική και ακτινογραφική κατάσταση (Εικ. 11,12,13).

Συζήτηση

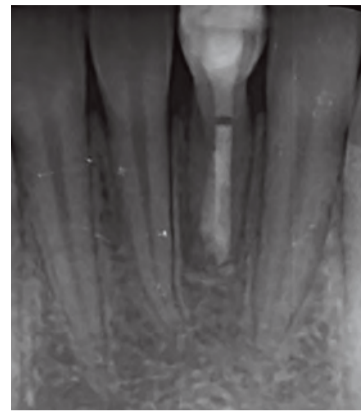
Οι ενσφηνώσεις στα νεογιλιά δόντια σχετίζονται σε μεγάλο βαθμό με αναπτυξιακές διαταραχές των μόνιμων δοντιών. Η συχνότητα εμφάνισης των ενσφηνώσεων που επηρεάζουν τους νεογίλους τομείς ποικίλλει από 4,4 έως 22%, ενώ το ποσοστό των αναπτυξιακών δια-



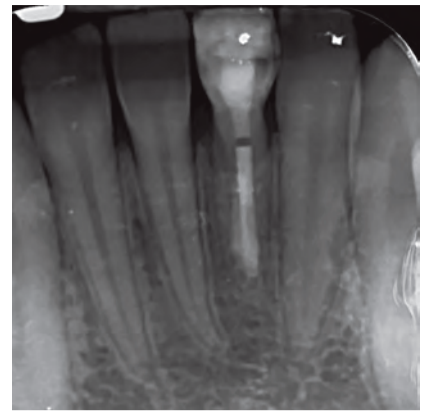
Εικ. 10: Επανέλεγχος μετά από 6 μήνες.



Εικ. 11: Επανέλεγχος μετά από 1 χρόνο.



Εικ. 12: Επανέλεγχος μετά από 3 χρόνια.



Εικ. 13: Επανέλεγχος μετά από 4 χρόνια.

ταραχών των μόνιμων τοιμών που θα μπορούσαν να αποδοθούν σε τραυματισμούς των νεογίλων δοντιών κυμαίνεται από 12 έως 74%.⁹

Η σοβαρότητα της γωνίωσης της μύλης εξαρτάται από την ηλικία του παιδιού. Οι τραυματισμοί στην ηλικία 2-3 ετών προκαλούν βλά-

βη μόνο σε ένα κομμάτι της μύλης, καθώς δεν έχει σχηματίσει πλήρως το μόνιμο δόντι, ενώ στην ηλικία 4-5 ετών σε όλη την μύλη. Στο παραπάνω περιστατικό, σύμφωνα με το odontικό ιστορικό του ασθενούς το τραύμα προέκυψε στην ηλικία 5 ετών, με αποτέλεσμα να εμφανι-

στεί ο κεντρικός τομέας της κάτω γνάθου με γωνίωση της ολόκληρης μύλης παρεϊακά.^{10,11}

Η ακτινογραφική αξιολόγηση επιτρέπει την έγκαιρη διάγνωση των περιπτώσεων που επηρεάζουν τη μόνιμη οδοντοφυΐα, ακόμη και πριν από την ανατολή του δοντιού. Στην ακτινογραφία δήξεως η γωνίωση της μύλης (crown dilaceration) συνήθως εμφανίζεται θραυτέρη σε σύγκριση με τα παρακείμενα δόντια, ενώ η πλάγια κεφαλομετρική ακτινογραφία και η υπολογιστική τομογραφία κωνικής δέσμης (CBCT) βοηθούν περαιτέρω στην διάγνωση και στην αξιολόγηση της κατεύθυνσης της ανατολής του δοντιού. Η ακτινογραφική απεικόνιση είναι απαραίτητη για την ανίχνευση της πολφικής εμπλοκής, των τερηδονικών βλαβών και την αξιολόγηση της έκτασης της παραμόρφωσης της μύλης, παράγοντες που καθορίζουν την στρατηγική της θεραπείας αλλά και την πρόγνωση.¹² Στο παραπάνω περιστατικό η βοήθεια της υπολογιστικής τομογραφίας κωνικής δέσμης (CBCT) ήταν πολύτιμη, καθώς μας καθόρισε την τοπογραφία της αρχικής διάνοιξης και στη συνέχεια τη φορά της. Με άλλα λόγια, η πιθανότητα διάτρησης ελαχιστοποιήθηκε και όλη η προσπάθεια επικεντρώθηκε στην αντιμετώπιση του μικροδιακού παράγοντα, με τις δεδομένες κλινικές δυσκολίες του αδιάπλαστου ακρορριζίου. Τέλος, αξίζει να υπογραμμισθεί η επιτυχημένη αισθητική αποκατάσταση της πρόσθιας ζώνης με συντηρητική τεχνική, όπως ενδείκνυται στα άτομα τόσο νεαρής ηλικίας.

Βιβλιογραφία

- Holan G, Ram D, Fuks AB. The diagnostic value of lateral extraoral radiography for intruded maxillary primary incisors. *Pediatr Dent* 2002;24:38-42.
- Flores MT. Traumatic injuries in the primary dentition. *Dent Traumatol* 2002;18:287-298.
- Küchler EC, Tannure PN, Costa Mde C, Gleiser R. Management of an unerupted dilacerated maxillary central incisor after trauma to the primary predecessor. *J Dent Child* 2012;79:30-33.
- Arenas M, Barbera E, Lucavechi T, Maroto M. Severe trauma in the primary dentition - diagnosis and treatment of sequelae in permanent dentition. *Dent Traumatol* 2006;22:226-230.
- Tewari N, Pandey RK. Multiple abnormalities in permanent maxillary incisors following trauma to the primary dentition. *J Indian Soc Pedod Prev Dent* 2011;29:161-164.
- Andreasen JO. Traumatic Injuries to the teeth. 2nd Edition. St Louis: CV Mosby Co;1972:273-320.
- Maragakis GM. Crown dilaceration of permanent incisors following trauma to their primary predecessors. *J Clin Pediatric Dent* 1995;20:49-52.
- Lowe PL. Dilaceration caused by direct penetrating injury. *Br Dent J* 1985;159:373-374.
- Diab M, el Badrawy HE. Intrusion injuries of primary incisors. Part III: Effects on the permanent successors. *Quintessence Int* 2000;31:377-384.
- Agarwal RK, Sharma P, Gupta I, Patil RU, Singh SK, Bharath KP. The reverberations of traumatized primary dentition: A practitioner's perspective. *J Contemp Dent Pract*. 2011 Nov-Dec;12(6):511-515.
- Abhishek D, Garg S, Singla S, Singh G, Lomba A. Management of hidden crown dilaceration and hypoplasia in newly erupted permanent incisor-early intervention and prevention. *J Dent Oral Biol*. 2017 Sep 18;2(14):1087
- Mellara TS, Nelson-Filho P, de Queiroz AM, Santamaria-Jr M. Crown dilaceration in permanent teeth after trauma to the primary predecessors: report of three cases. *Braz Dent J*. 2012;23(5):591-6. doi:10.1590/S0103-64402012000500021

TePe®

Made in Sweden

Νέο
EasyFit™
Start today

Κωνικό σχήμα.

Πρόσθιο τμήμα ίνες x-soft, υπόλοιπο ίνες soft.

Εφαρμόζει σε διάφορα μεγέθη μεσοδοντίων διαστημάτων.

Απαλή, ευχάριστη αίσθηση - μεγαλύτερη άνεση.

Ιδανικό για νέους χρήστες.
Βοηθά στην εξοικείωση της χρήσης των μεσοδοντίων. Απλοποιεί και διευκολύνει τον μεσοδόντιο καθαρισμό.

Το S/M ταιριάζει σε μεσαία διαστήματα, το M/L για μεγάλα διαστήματα. Το βουρτσάκι είναι ελαφρώς μακρύτερο από τα κανονικά.

Πώς να χρησιμοποιήσετε το TePe EasyFit™

Εισάγετε προσεκτικά το βουρτσάκι ανάμεσα στα δόντια σας μέχρι να νιώσετε αντίσταση και μετακινήστε το μπροστά και πίσω.

ΤΗΛ. 210 93 14 004, Αθήνα
23920 73732 Θεσ/νίκη
www.placcontrol.gr

Smile with us
Social media icons for Instagram, Facebook, YouTube, etc.

Στα φαρμακεία & online

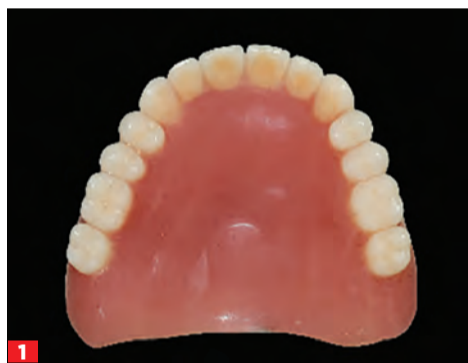Από την ακίνητη στην επένθετη επιεμφυτευματική αποκατάσταση *Ένα γηροδοντιατρικό περιστατικό*

Μετά την κατάρρευση μιας ακίνητης επιεμφυτευματικής αποκατάστασης της κάτω γνάθου, (δεκαεπτά χρόνια μετά την αρχική τοποθέτησή της), αντιμετωπίζεται το πρόβλημα του είδους της θεραπείας που θα ακολουθηθεί λαμβάνοντας υπ' όψιν το profile της συγκεκριμένης ασθενούς (Εικ. 2).

Πρόκειται για ασθενή στο κατώφλι πλέον της τέταρτης ηλικίας, με φαρμακευτικά ελεγχόμενη παθολογία, καλή αυτόνομη κινητικότητα και επικοινωνιακή δεξιότητα αλλά περιορισμένους οικονομικούς πόρους.

Στην άνω γνάθο η ασθενής φέρει ολική οδοντοστοιχία με καλή συγκράτηση, ευστάθεια και αισθητικά χαρακτηριστικά ενώ στην κάτω γνάθο παραμένουν 3 εμφυτεύματα περίπου στις θέσεις 31, 32, 34 (Εικ. 1,2,3).

Εξ αυτών, και μετά από συντηρητική περιεμφυτευματική διαχείριση, αξιοποιούνται (ως μεταβατικά στηρίγματα με διαφορετική πρόγνωση) τα εμφυτεύματα στις θέσεις 31 και 34 με τοποθέτηση locators για τη συγκράτηση επένθετης οδοντοστοιχίας, ενώ το εμφύτευμα στη θέση 32 παραμένει ως απλή επιφάνεια



1



Ηρακλής Καρκαζής
Ομότ. Καθηγητής Κινητής Προσθητικής ΕΚΠΑ

έδρασης, μετά την αφαίρεση του κολοβώματος (abutment) και τοποθέτηση μιας βίδας κάλυψης (cover screw) (Εικ. 3,4).

Σχόλια

Η προτεινόμενη θεραπευτική προσέγγιση συνάδει απολύτως με τις αρχές που πρέπει να διέπουν το σχέδιο θεραπείας σε ασθενείς αυτής της κατηγορίας. Ταχύτατη λειτουργική αποκατάσταση, μη επεμβατικοί-αιματηροί χειρισμοί και χαμηλό κόστος κατασκευής και συντήρησης.

Υπενθυμίζεται ότι παράγοντες όπως το προσδόκιμο επιβίωσης, η ευαλωτότητα (frailty syndrome) και η παρουσία φροντιστών πρέπει πάντα να συνεκτιμώνται στις αποφάσεις μας.

Η όξι σπάνια κατάρρευση μεγάλων επιεμφυτευματικών αποκαταστάσεων μετά από δεκαετίες χρήσης, πρέπει να λειτουργεί ως εφελκυστικό πρόβλημα κατά τους αρχικούς σχεδιασμούς άλλων ανάλογων περιστατικών, δεδομένου ότι ο λόγος του κόστους προς το όφελος (για τον ασθενή) δυστυχώς αξιολογείται μόνο στο τέλος της διαδρομής.

Ο συγγραφέας δηλώνει την μη ύπαρξη σύγκρουσης συμφερόντων σε σχέση με το παρόν άρθρο.

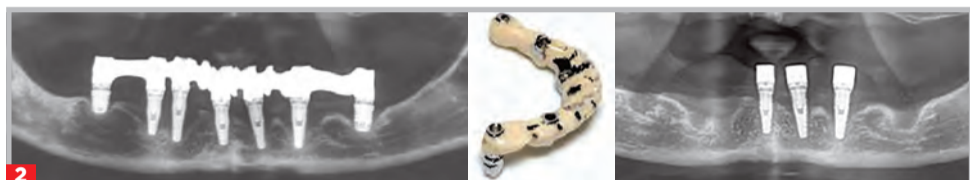Ενδεικτική βιβλιογραφία

1. Jocelyne S. Fine and Gunnar E. Carlson. Implant Overdentures. The standard of Care for Edentulous Patients. Quintessence 2003
2. Karkazis H. EMG activity of the masseter muscle in implant supported overdenture wearers

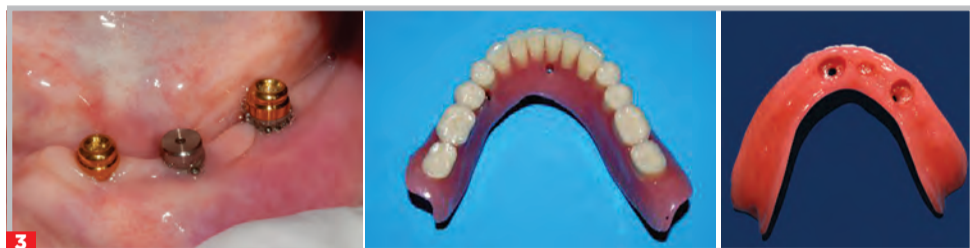during chewing of hard and soft food. J Oral Rehab 2002; 29, 986-991

http://users.uoa.gr/~hkarkaz/epilegmenes_dimosiefseis.html

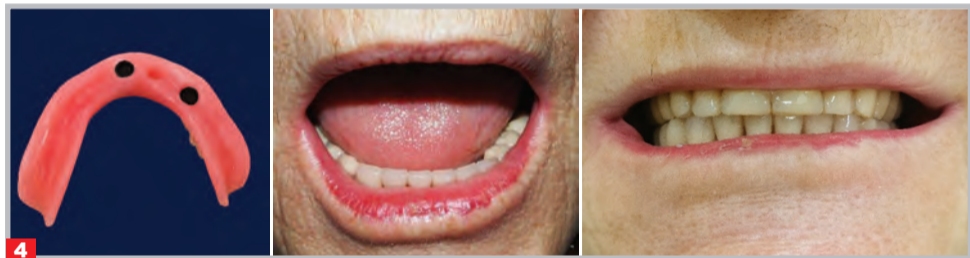3. Καρκαζής Η και Πολυζώης Γ. Εισαγωγή στη Γηροδοντιατρική και Γναθοπροσωπική Προσθητική, σελ. 141 Μπουνισέλ Αθήνα 2002 <http://users.uoa.gr/~hkarkaz/vivlia-sygggrammata.html>
4. Ε. Λιακοπούλου, Κ. Κωνσταντοπούλου, Α. Βίλλιας, Η. Καρκαζής. Από την ακίνητη στην επένθετη επιεμφυτευματική αποκατάσταση σε Γηροδοντιατρικό ασθενή. Ελληνική Νοσ. Οδοντιατρική 2022 http://users.uoa.gr/~hkarkaz/epilegmenes_dimosiefseis.html



2



3



4

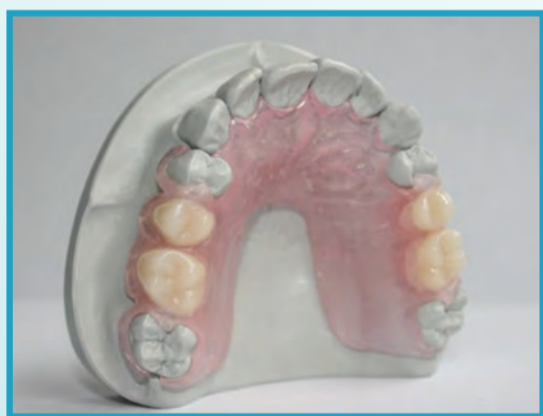Το θερμοπλαστικό της επόμενης ημέρας!

Αισθητική και βιοσυμβατότητα

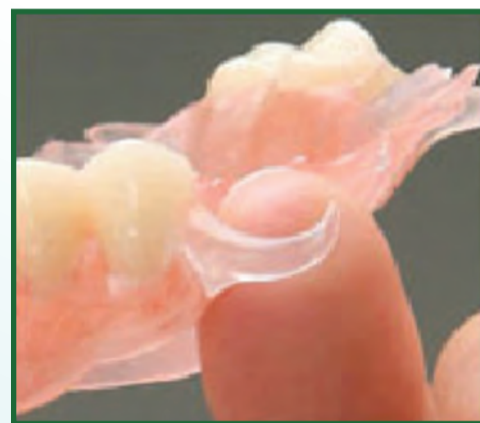Το εργαστήριό μας είναι πιστοποιημένο για θερμοπλαστικές ρητίνες Bre.flex οι οποίες είναι ιδανικές για την κατασκευή μόνιμων προσθητικών αποκαταστάσεων και όχι απλά ως μεταβατικό στάδιο προς μια μονιμότερη λύση.

Οι φυσικοχημικές τους ιδιότητες καθώς και τα μηχανικά χαρακτηριστικά των υπερ-πολυαμιδικών πολυμερών θερμοπλαστικών με το σύστημα Thermopress 400, εξασφαλίζουν βιοσυμβατότητα, ελαστικότητα και υποαλλεργικές ιδιότητες. Επιπλέον, καθώς δεν απαιτείται καθόλου χρήση μετάλλων, απουσιάζει πλήρως η συνήθης μεταλλική γεύση η οποία ενοχλεί τους ασθενείς με ταυτόχρονη βολική, ελαφριά και φυσική εφαρμογή, η οποία γίνεται αμέσως ευχάριστα αντιληπτή από αυτούς

Με πιστοποίηση για μόνιμη αποκατάσταση



Τέλος στην ταλαιπωρία της πολυήμερης αναμονής





Η στήλη της **ΕΛΛΗΝΙΚΗΣ ΕΤΑΙΡΕΙΑΣ ΝΟΣΟΚΟΜΕΙΑΚΗΣ ΟΔΟΝΤΙΑΤΡΙΚΗΣ ΚΑΙ ΟΔΟΝΤΙΑΤΡΙΚΗΣ ΕΙΔΙΚΗΣ ΦΡΟΝΤΙΔΑΣ**

Η συμβολή του Οδοντιατρικού Τμήματος – Ειδικής Μονάδας ΑμεΑ του Γ.Ν. «Ασκληπείο» Βούλας στην ανάπτυξη της Οδοντιατρικής Ειδικής Φροντίδας στην Ελλάδα: αναδρομική μελέτη εικοσαετίας



Αγγελική Γιαννοπούλου-Μιχαλοπούλου
Οδοντίατρος Ειδικής Φροντίδας
τ. Γενική Γραμματέας Ελληνικής Εταιρείας
Νοσοκομειακής Οδοντιατρικής και
Οδοντιατρικής Ειδικής Φροντίδας



Δρ Αικατερίνη Δημητρίου
Οδοντίατρος Ειδικής Φροντίδας, Διευθύντρια
και Επιστημονικά Υπεύθυνη του Οδοντιατρικού
Τμήματος – Ειδικής Μονάδας ΑμεΑ του Γ.Ν.
«Ασκληπείο» Βούλας

Η Οδοντιατρική Ειδικής Φροντίδας (ΟΕΦ – Special Care Dentistry) αφορά στην πρόληψη, διάγνωση και αντιμετώπιση παθήσεων σε άτομα που, λόγω σωματικών, νοητικών, ψυχικών ή κοινωνικών περιορισμών, δεν μπορούν να δεχθούν συνήθη οδοντιατρική περίθαλψη. Η Νοσοκομειακή Οδοντιατρική (ΝΟ) αποτελεί βασικό πεδίο της ΟΕΦ, παρέχοντας φροντίδα σε ασθενείς με σύνθετες ανάγκες υγείας που απαιτούν νοσοκομειακό περιβάλλον, συνεργασία με άλλες ιατρικές ειδικότητες και, σε ορισμένες περι-

πτώσεις, θεραπεία υπό γενική αναισθησία. Στην Ελλάδα, η αυξανόμενη ανάγκη για εξειδικευμένη φροντίδα οδήγησε στη θεσμοθέτηση της ειδικότητας Οδοντιατρικής Ειδικής Φροντίδας (ΦΕΚ 2775/Β/2019) και σε μεταγενέστερες τροποποιητικές αποφάσεις. Πριν από αυτή, ελάχιστα νοσοκομειακά οδοντιατρικά τμήματα παρείχαν οργανωμένη φροντίδα σε ασθενείς με ειδικές ανάγκες. Μεταξύ αυτών, το Οδοντιατρικό Τμήμα – Ειδική Μονάδα ΑμεΑ του Γ.Ν. «Ασκληπείο» Βούλας αποτέλεσε επί σειρά ετών τη μεγαλύτερη

μονάδα στη χώρα και αναγνωρίστηκε από το Υπουργείο Υγείας ως το μεγαλύτερο εκπαιδευτικό κέντρο της ειδικότητας. **Σκοπός** της παρούσας μελέτης ήταν η καταγραφή της κλινικής δραστηριότητας του Οδοντιατρικού Τμήματος – Ειδικής Μονάδας ΑμεΑ του Γ.Ν. «Ασκληπείο» Βούλας κατά την περίοδο Μαρτίου 2006 – Φεβρουαρίου 2026, με έμφαση στις επεμβάσεις υπό γενική αναισθησία, καθώς και στην εκπαιδευτική και επιστημονική δραστηριότητα του Τμήματος.

Υλικό και Μέθοδος

Η μελέτη είχε αναδρομικό και περιγραφικό χαρακτήρα και βασίστηκε στην ανασκόπηση των αρχείων του Οδοντιατρικού Τμήματος του Ασκληπείου για την περίοδο Μαρτίου 2006 – Φεβρουαρίου 2026. Στο υλικό συμπεριλήφθηκαν τα βιβλία χειρουργείου και τα επίσης πεπραγμένα του Τμήματος.

Αποτελέσματα

Το Τμήμα παρέχει οδοντιατρική φροντίδα σε ασθενείς με ειδικές ανάγκες μέσω εξωτερικών ιατρείων, χειρουργείου και νοσηλείας. Η θεραπεία υπό γενική αναισθησία πραγματοποιείται στο χειρουργείο του Νοσοκομείου στο πλαίσιο τακτικού προγραμματισμού, με δύο εβδομαδιαίες συνεδρίες και δύο ασθενείς ανά συνεδρία.

Κατά την εξεταζόμενη εικοσαετή περίοδο πραγματοποιήθηκαν **2.894 επεμβάσεις στο χειρουργείο, στη συντριπτική τους πλειονότητα υπό γενική αναισθησία 2.852** (ποσοστό 98,6%) **και σε μικρό αριθμό υπό ενουνειδίτη καταστολή 42** (ποσοστό 1,4%), **με συνολικά 22.400 οδοντιατρικές πράξεις και 3.649 ημέρες νοσηλείας.** Οι ημέρες νοσηλείας δεν περιλαμβάνουν τον προεχειρητικό έλεγχο, με εξαίρεση το έτος 2006 (**Γράφημα**).

Ο πληθυσμός των ασθενών περιλάμβανε άτομα με αναπηρία, ασθενείς με σοβαρά συστηματικά νοσήματα ή περιορισμένη δυνατότητα συνεργασίας. Η αντιμετώπιση γινόταν στα εξωτερικά ιατρεία ή στο χειρουργείο, ανάλογα με τα ιατρικά χαρακτηριστικά των ασθενών. Όταν η συνεργασία δεν ήταν εφικτή ή το ιστορικό απαιτούσε, η θεραπεία πραγματοποιούνταν υπό γενική αναισθησία σύμφωνα με τις ισχύουσες ενδείξεις και τα πρωτόκολλα ασφαλείας.

Κατά την περίοδο της πανδημίας COVID-19, η λειτουργία του Τμήματος προσαρμόστηκε στις ισχύουσες εθνικές και διεθνείς οδηγίες. Εφαρμόστηκαν ειδικά πρωτόκολλα για τα εξωτερικά ιατρεία και τα χειρουργικά περιστατικά, ενώ η οδοντιατρική φροντίδα και οι επεμβάσεις υπό γενική αναισθησία συνεχίστηκαν σύμφωνα με τα ισχύοντα υγειονομικά μέτρα. Επιπλέον,

οι οδοντίατροι συμμετείχαν σε δραστηριότητες της ιατρικής υπηρεσίας, στην εφαρμογή μέτρων πρόληψης και ελέγχου λοιμώξεων και σε εκπαιδευτικές δράσεις.

Παράλληλα, το Τμήμα ανέπτυξε εκπαιδευτική δραστηριότητα στην ΟΕΦ, με θεωρητική κατάρτιση και κλινική άσκηση υπό την επίβλεψη των μονίμων οδοντιάτρων. Οι εκπαιδευόμενοι συμμετείχαν στην κλινική αξιολόγηση ασθενών, στον σχεδιασμό θεραπείας και στην εκτέλεση πράξεων στα εξωτερικά ιατρεία και στο χειρουργείο υπό γενική αναισθησία.

Κατά την περίοδο της μελέτης εκπαιδευτήκαν συνολικά **20 οδοντίατροι** από διαφορετικά νοσοκομεία και γεωγραφικές περιοχές της χώρας, ενώ καταγράφηκαν **44 περιόδοι εκπαίδευσης**, καθώς ορισμένοι συμμετείχαν σε περισσότερες από μία περιόδους. Η εκπαίδευση αυτή συνέβαλε στην έναρξη οδοντοθεραπείας υπό γενική αναισθησία σε 5 νοσοκομεία και στην ενίσχυση της αντίστοιχης δραστηριότητας σε 2 ακόμη.

Κατά την τελευταία περίοδο της μελέτης (2025 – α΄ τρίμηνο 2026), στο Τμήμα **υπηρετούν τρεις ειδικευόμενοι οδοντίατροι της ΟΕΦ**, ενώ **αναμένεται η τοποθέτηση δύο ακόμη**, πέραν όσων θα τοποθετηθούν για τη συμπλήρωση του απαιτούμενου αριθμού πράξεων πριν από τη λήψη της ειδικότητας.

Το Τμήμα αποτέλεσε επίσης χώρο εκπαιδευτικών επισκέψεων προπτυχιακών/μεταπτυχιακών φοιτητών της Οδοντιατρικής Σχολής ΕΚΠΑ στο πλαίσιο των μαθημάτων Νοσοκομειακής Οδοντιατρικής και Γηροδοντιατρικής,

ενώ μέλη του συμμετείχαν στη διδασκαλία των μαθημάτων αυτών στην Οδοντιατρική Σχολή.

Κατά την εξεταζόμενη περίοδο πραγματοποιήθηκαν **161 επιστημονικές παρουσιάσεις και δημοσιεύθηκαν 60 εργασίες σε ελληνικά και διεθνή περιοδικά.** Επίσης μέλη του Τμήματος συμμετείχαν στη **συγγραφή βιβλίων και εγχειριδίων.**

Στο πλαίσιο των παρουσιάσεων αυτών περιλαμβάνονταν και ενημερωτικές ομιλίες και εκδηλώσεις σε φορείς και συλλόγους ατόμων με αναπηρία.

Παράλληλα, μέλη του Τμήματος συμμετείχαν σε όργανα του Νοσοκομείου (Δ/νση Ιατρικής Υπηρεσίας, Επιστημονικό Συμβούλιο, Συντακτική Επιτροπή Περιοδικού κ.ά.), καθώς και στην εκπόνηση ερευνητικής εργασίας στο πλαίσιο λήψης μεταπτυχιακού διπλώματος ειδίκευσης της Οδοντιατρικής Σχολής ΕΚΠΑ, καθώς και στην εκπόνηση ερευνητικής εργασίας στο πλαίσιο λήψης διδακτορικού από την Ιατρική Σχολή ΕΚΠΑ σε ασθενείς με προβλήματα γενικής υγείας.

Συζήτηση

Η παρούσα μελέτη καταγράφει την εικοσαετή εμπειρία ενός οργανωμένου νοσοκομειακού οδοντιατρικού τμήματος στον τομέα της ΟΕΦ, αναδεικνύοντας τον ρόλο των νοσοκομειακών δομών στην παροχή εξειδικευμένης στοματικής φροντίδας και στην εκπαίδευση επαγγελματιών υγείας. Τα δεδομένα επιβεβαιώνουν, σε συμφωνία με τη διεθνή βιβλιογραφία, τη σημα-

ντική ανάγκη για εξειδικευμένες υπηρεσίες για ειδικούς ασθενείς, των οποίων η θεραπεία συχνά απαιτεί νοσοκομειακό περιβάλλον και γενική αναισθησία. Η προσέλευση ασθενών από διαφορετικές περιοχές της χώρας υποδηλώνει επίσης την περιορισμένη διαθεσιμότητα αντίστοιχων δομών στο δημόσιο σύστημα υγείας.

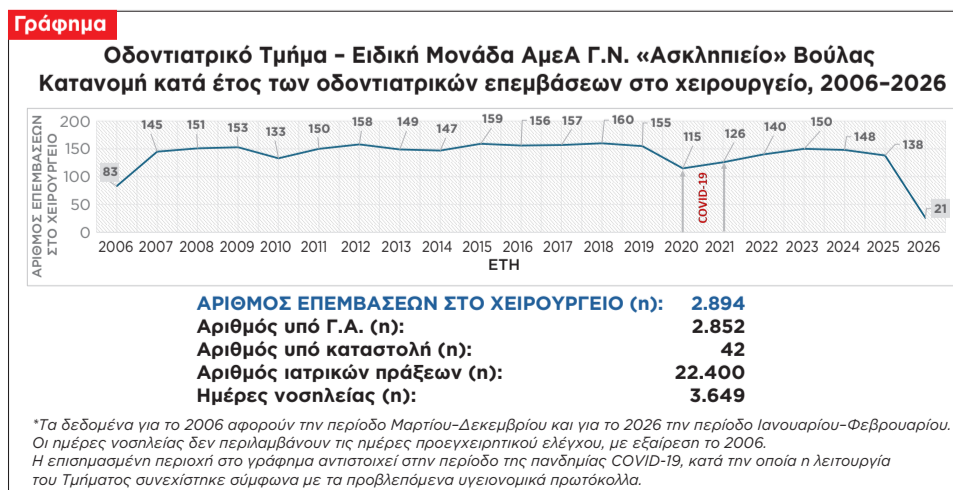
Ο μεγάλος αριθμός επεμβάσεων που πραγματοποιήθηκαν κατά την εξεταζόμενη περίοδο στο χειρουργείο, κυρίως υπό γενική αναισθησία (98,6%), αντανακλά τη σημαντική κλινική δραστηριότητα του Τμήματος και τον ρόλο του στην αντιμετώπιση ασθενών με σύνθετες ανάγκες υγείας. Ο μεγάλος αριθμός θεραπευτικών πράξεων ανά επέμβαση υποδηλώνει ότι συχνά επιδιώκεται ολοκληρωμένη οδοντιατρική αποκατάσταση στην ίδια συνεδρία, όταν αυτό είναι εφικτό και κλινικά ενδεδειγμένο, πρακτική που περιγράφεται και στη διεθνή βιβλιογραφία.

Ιδιαίτερη σημασία έχει η εμπειρία της περιόδου COVID-19, καθώς ανέδειξε την ανθεκτικότητα του Τμήματος και τον ρόλο των νοσοκομειακών οδοντιάτρων σε συνθήκες υγειονομικής κρίσης. Η συνέχιση της οδοντιατρικής φροντίδας και των επεμβάσεων υπό γενική αναισθησία, σύμφωνα με τα ισχύοντα πρωτόκολλα, ήταν ιδιαίτερα σημαντική, καθώς οι ασθενείς με ειδικές ανάγκες αποτελούν εύλωτο πληθυσμό και η αναβολή της θεραπείας μπορεί να επιδεινώσει τη στοματική και γενική υγεία, αυξάνοντας τον πόνο, τον κίνδυνο λοιμώξεων και τη δυσκολία αντιμετώπισης.

Παράλληλα με το κλινικό έργο, οι οδοντίατροι συμμετείχαν σε δραστηριότητες της ιατρικής υπηρεσίας, στην εφαρμογή μέτρων πρόληψης και ελέγχου λοιμώξεων και σε άλλες λειτουργίες υποστήριξης του Νοσοκομείου κατά την πανδημία, αναδεικνύοντας τον διατομεακό τους ρόλο.

Η εμπειρία αυτή αναδεικνύει ότι η ΝΟ αποτελεί κρίσιμο τμήμα της νοσοκομειακής φροντίδας για ασθενείς με σύνθετα προβλήματα υγείας. Παράλληλα, η κλινική εμπειρία από τη διαχείριση ασθενών με COVID-19 οδήγησε και σε ερευνητική δραστηριότητα σχετικά με τις στοματικές εκδηλώσεις της νόσου, η οποία δημοσιεύθηκε σε διεθνή επιστημονικά περιοδικά.

Οι καταγεγραμμένες εκπαιδευτικές περιόδους υποδηλώνουν τη συνεχή λειτουργία του Τμή-



ματος ως σημαντικού κλινικού χώρου εκπαίδευσης στην Οδοντιατρική Ειδική Φροντίδα. Η προέλευση των εκπαιδευμένων από διαφορετικά νοσοκομεία και περιοχές της χώρας δείχνει ότι η Μονάδα λειτουργούσε ήδη, πριν από τη θεσμοθέτηση της ειδικότητας, ως άτυπο πανελλαδικό εκπαιδευτικό κέντρο, ενώ η ένταξη πολλών οδοντιάτρων στο επίσημο πρόγραμμα ειδικότητας τα τελευταία έτη επιβεβαιώνει τον ρόλο της στην οργανωμένη εκπαίδευση.

Η επιστημονική δραστηριότητα του Τμήματος, με παρουσιάσεις και δημοσιεύσεις σε ελληνικά και διεθνή συνέδρια και περιοδικά, καθώς και η συμμετοχή του στη διδασκαλία μαθημάτων ΝΟ και σε μεταπτυχιακές εργασίες της Οδοντιατρικής Σχολής ΕΚΠΑ, υποδηλώνουν τον ενεργό ρόλο του στην εκπαίδευση και την επιστημονική τεκμηρίωση του πεδίου.

Μετά τη θεσμοθέτηση της ειδικότητας και βάσει της κλινικής και εκπαιδευτικής δραστηριότητάς του, το Τμήμα ορίστηκε ως το μεγαλύτερο εκπαιδευτικό κέντρο της ΟΕΦ σε πανελλαδικό επίπεδο, γεγονός που υποδηλώνει τη συμβολή των οργανωμένων νοσοκομειακών δομών τόσο στην κλινική αντιμετώπιση ασθενών όσο και στη διαμόρφωση των εκπαιδευτικών δομών της ειδικότητας.

Το εύρος της κοινωνικής προσφοράς του Τμήματος προς τα άτομα με αναπηρία έχει αναγνωριστεί και βραβευθεί από φορείς και συλλόγους ΑμεΑ, αποτελώντας αναγνώριση της συμβολής του στην υποστήριξη της συγκεκριμένης πληθυσμιακής ομάδας.

Η ανάπτυξη της ΟΕΦ στην Ελλάδα συνδέεται στενά με τη δράση της Ελληνικής Εταιρείας Νοσοκομειακής Οδοντιατρικής και Οδοντιατρικής Ειδικής Φροντίδας (ΕΕΝΟ-ΟΕΦ), η οποία ιδρύθηκε το 1997, ανέδειξε τις ανάγκες των ειδικών ασθενών, ενώ έδρασε ως ο κύριος παράγοντας οραματισμού και εν τέλει θεσμοθέτησης της ειδικότητας. Μέσα από συστηματική επι-

στημονική και εκπαιδευτική δραστηριότητα, η Εταιρεία συνέβαλε στη διαμόρφωση του πεδίου της ΟΕΦ και ΝΟ στη χώρα. Σε συνδυασμό με την κλινική εμπειρία οργανωμένων νοσοκομειακών οδοντιατρικών τμημάτων, συνέβαλε στην εδραίωση και θεσμική αναγνώριση της Οδοντιατρικής Ειδικής Φροντίδας στην Ελλάδα. Μέλη της ΕΕΝΟ-ΟΕΦ, με πολυετή εμπειρία στη φροντίδα ατόμων με βαριές αναπηρίες, υπηρέτησαν στο Οδοντιατρικό Τμήμα του Ασκληπείου, συμβάλλοντας στην ενίσχυση της κλινικής δραστηριότητας και στην καθιέρωσή του ως οργανωμένης νοσοκομειακής μονάδας οδοντιατρικής φροντίδας ειδικών ασθενών.

Συμπεράσματα

Το Οδοντιατρικό Τμήμα – Ειδική Μονάδα ΑμεΑ του Γ.Ν. «Ασκληπείο» Βούλας αποτελεί μία από τις σημαντικότερες νοσοκομειακές δομές οδοντιατρικής φροντίδας για ασθενείς με ειδικές ανάγκες στη χώρα και το μεγαλύτερο εκπαιδευτικό κέντρο της ειδικότητας, καταγράφοντας τον μεγαλύτερο αριθμό επεμβάσεων υπό γενική αναισθησία.

Η μακροχρόνια κλινική, εκπαιδευτική και επιστημονική δραστηριότητα του Τμήματος συνέβαλε στην ανάπτυξη της ΟΕΦ στην Ελλάδα και ανέδειξε τον ρόλο των νοσοκομειακών δομών στην παροχή εξειδικευμένης στοματικής φροντίδας σε ασθενείς με αυξημένες ανάγκες.

Τα ευρήματα της μελέτης υπογραμμίζουν τη σημασία της περαιτέρω ανάπτυξης οργανωμένων νοσοκομειακών οδοντιατρικών δομών και της συνέχισης της εκπαίδευσης επαγγελματιών υγείας στον τομέα της Οδοντιατρικής Ειδικής Φροντίδας.

Μελλοντικές μελέτες

Η συστηματική καταγραφή της δραστηριότη-

τας οργανωμένων νοσοκομειακών δομών μπορεί να συμβάλει στην κατανόηση της εξέλιξης της Οδοντιατρικής Ειδικής Φροντίδας στην Ελλάδα και στον σχεδιασμό πολιτικών υγείας για τη βελτίωση της πρόσβασης ευάλωτων ομάδων σε εξειδικευμένες υπηρεσίες στοματικής φροντίδας.

Ευχαριστίες

Οι συγγραφείς εκφράζουν τις ευχαριστίες τους προς την πρώην Συντονίστρια Διευθύντρια του Οδοντιατρικού Τμήματος – Ειδικής Μονάδας ΑμεΑ του Γ.Ν. «Ασκληπείο» Βούλας (έως το 2023) και Πρόεδρο της Ελληνικής Εταιρείας Νοσοκομειακής Οδοντιατρικής και Οδοντιατρικής Ειδικής Φροντίδας (1998–σήμερα), για τη διαχρονική επιστημονική και κλινική συμβολή της. Ιδιαίτερη αναφορά αξίζει στις πρωτοβουλίες της για την ανάπτυξη και προαγωγή της Οδοντιατρικής Ειδικής Φροντίδας στην Ελλάδα, συμπεριλαμβανομένης της θεσμοθέτησης της ειδικότητας.

Σύγκρουση συμφερόντων

Οι συγγραφείς δηλώνουν ότι δεν υπάρχει σύγκρουση συμφερόντων και ότι η μελέτη δεν έλαβε καμία χρηματοδότηση.

ΕΝΔΕΙΚΤΙΚΗ ΒΙΒΛΙΟΓΡΑΦΙΑ

1. Silvestre-Rangil J, Silvestre FJ, Espn-Glvez F. Hospital dental practice in special patients. Med Oral Patol Oral Cir Bucal. 2014;19(2):e163-9. doi:10.4317/medoral.19553.
2. Britton J, Bradley N. Why should everybody care about special care dentistry? Br Dent J. 2021;231(6):331-3. doi:10.1038/s41415-021-3465-2.
3. Jun MK, Ku JK, Kim IH, Park SY, Hong J, Kim JY, et al. Hospital dentistry for intensive care unit patients: a comprehensive review. J Clin Med. 2021;10(16):3681. doi:10.3390/jcm10163681.
4. World Health Organization. Global oral health status report: towards universal health coverage for oral health by 2030. Geneva: WHO; 2022.
5. Lim MAWT, Borromeo GL. The use of gen-

eral anesthesia to facilitate dental treatment in adult patients with special needs. J Dent Anesth Pain Med. 2017;17(2):91-103. doi:10.17245/jdarm.2017.17.2.91.

6. Campbell RL, Shetty NS, Shetty KS, Pope HL, Campbell JR. Pediatric dental surgery under general anesthesia: uncooperative children. Anesth Prog. 2018;65(4):225-30. doi:10.2344/anpr-65-03-04.
7. Γιαννοπούλου-Μικαλοπούλου Α. Σχεδιασμός υπηρεσιών στοματικής υγείας για ασθενείς με ειδικές ανάγκες υγειονομικής περίθαλψης (SHCN) και ευάλωτες ομάδες: από τη θεωρία στην πράξη. Ελλ Νοσ Οδοντ-Οδοντ Ειδ Φροντ. 2025;18(1):33-55.
8. Γιαννοπούλου Α, Ζερβού-Βάλθη Φ. Οδοντιατρική αντιμετώπιση των ατόμων με αναπηρία υπό γενική αναισθησία. Ελλ Νοσ Οδοντ. 2020;13:35-53.
9. Ζερβού-Βάλθη Φ, Φανδρίδης Ι, Δημητρίου Α, Γιαννοπούλου Α. Κλινικές δραστηριότητες του Οδοντιατρικού Τμήματος – Ειδικής Μονάδας ΑμεΑ του Γενικού Νοσοκομείου «Ασκληπείο Βούλας». Ασκήλ Χρον. 2018;6(1):8-17.
10. Γιαννοπούλου Α, Ζερβού-Βάλθη Φ. Πανδημία COVID-19 και οδοντιατρική: σχετικές δραστηριότητες του Οδοντιατρικού Τμήματος – Ειδικής Μονάδας ΑμεΑ του ΓΝ «Ασκληπείο» Βούλας. ΟΣΠ. 2021;26:14-17.
11. Σπλιωτόπουλος Α, Ζερβού-Βάλθη Φ. Διοίκηση δημοσίων νοσοκομείων στην Ελλάδα: δεκάλογος προληπτικών δράσεων. Ελλ Νοσ Οδοντ-Οδοντ Ειδ Φροντ. 2020;13:71-77.
12. Dimitriou A, Zervou-Valvi F, Fandridis I, Giannopoulos A. Dental sessions of disabled patients under general anaesthesia during COVID-19 pandemic. In: Proceedings of the 28th Annual European Association of Dental Public Health Congress; 2024 Oct 4; Heraklion, Greece.
13. Zervou-Valvi F, Valvis E, Giannopoulos A, Stoufi E, Samaras C, Spiropoulou O, et al. Comparison of oral manifestations in hospitalized COVID-19 positive patients and COVID-19 negative dental outpatients: a case series study and literature review. Int J Oral Health Sci. 2024;13(3):225-50. doi:10.4236/ijohs.2024.133021.
14. Zervou-Valvi F, Giannopoulos A, Stoufi E, Koutsikou A, Rallis M, Hadjicosta A, et al. Do COVID-19 patients receiving hospital care in the ICU develop oral complications? A case series study. J Integr Health. 2022;1(2):1-7. doi:10.51219/JIH/Flora-Zervou-Valvi/1.



Μετεκπαιδευτικό πρόγραμμα εμφυτευματολογίας Step-by-step Dental Implants

Βασική εκπαίδευση (Foundation Level)

- 3 μήνες διάρκεια
- 6 Θεματικές ενότητες
- 35 Γνωστικά αντικείμενα
- Online όλο το εκπαιδευτικό υλικό για εξατομικευμένο ρυθμό εκμάθησης
- 2 ημέρες Χειρουργικής και Προσθητικής πρακτικής άσκησης
- Online τελικές εξετάσεις
- ITI Certificate in Implant Dentistry: Foundation Level

Κλινική εμπειρία (Intermediate Level)

- 9 μήνες διάρκεια
- 10 ημέρες κλινικής άσκησης
- 8 ημέρες εργαστηριακής άσκησης και θεωρητικής ενημέρωσης
- 4 Θεματικές ενότητες θεωρητικής κατάρτισης
- 18 Γνωστικά αντικείμενα
- Online εκπαιδευτικό υλικό για εξατομικευμένο ρυθμό εκμάθησης
- Χειρουργική τοποθέτηση και προσθητική αποκατάσταση 5 εμφυτευμάτων σε ασθενείς
- Online τελικές εξετάσεις
- Παρουσίαση κλινικών περιστατικών
- ITI Certificate in Implant Therapy: Intermediate Level

**Εγγραφές
για τον νέο κύκλο
σεμιναρίων του
2026**

Για περισσότερες πληροφορίες και δηλώσεις συμμετοχής:

www.iti-implantology.webnode.gr



Τα Μυστικά του Στόματος...

Γιώργος Χ. Λάσκαρης

Στοματολόγος, Ιατρός - Οδοντίατρος
 Διδάκτωρ και Υφηγητής Παν. Αθηνών
 Αν. Καθηγητής Στοματολογίας Ιατρικής Σχολής Παν. Αθηνών
 Επισκέπτης Καθηγητής Παν. Λονδίνου
 Ιδρυτής & Διευθυντής Στοματολογικού Τμήματος Νοσ. «Α. Συγγρός» (1971-2008)
 Επίτιμος Πρόεδρος Ελληνικής Εταιρείας Στοματολογίας

Επικοινωνία:

τηλ. 210-72.91.667
 e-mail: glaskari@yahoo.gr
 site: www.georgelaskaris.gr

Κακοήθη νεοπλασμάτα σιαλογόνων αδένων

Οι σιαλογόνοι αδένες αποτελούν ένα ανεξάρτητο και εξαιρετικά χρήσιμο σύστημα, απαραίτητο για την ομαλή λειτουργία του στόματος και άλλων οργανικών συστημάτων. Το σύνολο των σιαλογόνων αδένων με τον σialo που παράγουν, αποτελούν **θεμελιώδες στοιχείο του μικροβιώματος του στόματος, μαζί με τη μικροβιακή μικροχλωρίδα, το τοπικό ανοσοολογικό σύστημα και τον λεμφικό ιστό** της περιοχής. Οι σιαλογόνοι αδένες ταξινομούνται σε **μεγάλους** (μείζονες) και **μικρούς** (ελάσσονες). Οι μεγάλοι είναι οι **παρωτίδες**, οι **υπογνάθιοι**, και οι **υπογλώσσιοι** αδένες. Οι μικροί σιαλογόνοι αδένες βρίσκονται διάσπαρτοι στο στόμα και ονομάζονται ανάλο-

γα με την ανατομική τους θέση σε **χειλικούς, γλωσσικούς, παρειακούς, υπερώιους και γλωσσοϋπερώιους**. Το φάσμα των νόσων που προσβάλλουν τους σιαλογόνους αδένες είναι πολύ μεγάλο και περιλαμβάνει **οργανικά νοσήματα, ορμονικά, φλεγμονώδη, ανοσοολογικά, γενετικά, καθώς και καλοήθη** (περίπου 15) και **κακοήθη νεοπλασμάτα** (περίπου 24). Στο σημείο αυτό πρέπει να τονιστεί ότι στη διάγνωση και θεραπεία των νόσων των σιαλογόνων αδένων εμπλέκονται πολυάριθμες ειδικότητες όπως **στοματολόγοι, χειρουργοί στόματος, ωτορινολαρυγγολόγοι, ιστοπαθολόγοι, ανοσολόγοι, ακτινολόγοι, ογκολόγοι κ.α.**

Στη συνέχεια των 2 προηγούμενων άρθρων μας στο Οδοντιατρικό Βήμα ακολουθεί το άρθρο αυτό που αφορά τα κακοήθη νεοπλασμάτα των σιαλογόνων αδένων. Στην ομάδα αυτή έχουν γίνει τα τελευταία είκοσι χρόνια σημαντικές ανακατατάξεις και αναθεωρήσεις με προσθήκες πολλών νέων νοσολογικών οντοτήτων από τον WHO. Στον **Πίνακα I** βρίσκονται ταξινομημένα βάσει πρόσφατων δεδομένων όλα τα κακοήθη νεοπλασμάτα των σιαλογόνων αδένων, ενώ ακολουθεί η ανάπτυξη των πιο συχνών και μερικών σπάνιων εξ αυτών. Η ιστογένεση των κακοήθων όγκων των σιαλογόνων αδένων αποτυπώνεται στον **Πίνακα II**.

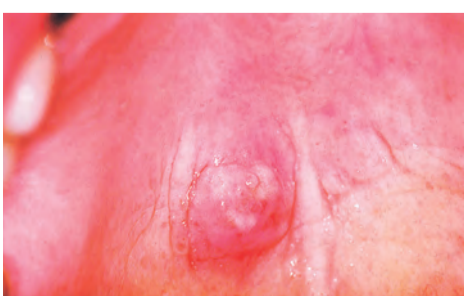1. Κυψελοκυτταρικό αδενοκαρκίνωμα

Το κυψελοκυτταρικό αδενοκαρκίνωμα είναι κακόηθες νεόπλασμα των σιαλογόνων αδένων, χαμηλής κακοήθειας. Ιστογενετικά, προέρχεται από διαφοροποιημένα ορώδη κύτταρα των αδενοκυψελών ή από πολυδύναμα, αδιαφοροποίητα, ορώδη κύτταρα των εκφορητικών πόρων. Το 80-90% του όγκου αναπτύσσεται στην παρωτίδα, όπου αντιπροσωπεύει το 1-3% όλων των όγκων. Είναι σπάνιο στον υπογνάθιο και υπογλώσσιο σιαλογόνο αδέν. Επιπλέον, το 10-15% του όγκου αναπτύσσεται στους μικρούς σιαλογόνους αδένες, όπου αντιπροσωπεύει το 2-6% όλων των όγκων.

Κλινικά το κυψελοκυτταρικό αδενοκαρκίνωμα είναι συχνότερο σε γυναίκες από ό,τι σε άνδρες (σχέση 1,3:1), μεταξύ 40-60 ετών. Ενδοστοματικά εντοπίζεται στην υπερώρα, την παρεία και τα χείλη. Κλινικά, πρόκειται για βραδέως εξελισσόμενη ανώδυνη διόγκωση, ελαστικής σύστασης (**Εικ. 1**). Ο όγκος είναι ελαφρά ευκίνητος και σπάνια ελκώνεται. Η κλινική εικόνα δεν είναι χαρακτηριστική και για τη διάγνωση απαιτείται βιοψία και ιστολογική εξέταση.

Η διαφορική διάγνωση περιλαμβάνει: το πλειόμορφο αδένωμα, το βλεννοεπιδερμοειδές καρκίνωμα, το πολύμορφο αδενοκαρκίνωμα χαμηλής κακοήθειας, και λοιπούς τύπους αδενοκαρκινωμάτων των σιαλογόνων αδένων.

Η τελική διάγνωση στηρίζεται σε ιστοπαθολογικά κριτήρια. Ιστολογικά χαρακτηρίζεται από ορώδη αδενικά κύτταρα με άφθονο κοκκώδες βασόφιλο πρωτόπλασμα και στρογγυ-



Εικ. 1: Κυψελοκυτταρικό αδενοκαρκίνωμα στο κέντρο της υπερώας.

ΠΙΝΑΚΑΣ I Ταξινόμηση Κακόηθων Νεοπλασμάτων Σιαλογόνων Αδένων	
Συχνά	Σπάνια
<ul style="list-style-type: none"> Κυψελοκυτταρικό αδενοκαρκίνωμα Βλεννοεπιδερμοειδές καρκίνωμα Αδενοκυψιδικό καρκίνωμα Πολύμορφο χαμηλής κακοήθειας αδενοκαρκίνωμα 	<ul style="list-style-type: none"> Κακοήθες πλειόμορφο αδένωμα Αδενοκαρκίνωμα από διαυγή κύτταρα Ογκοκυτταρικό καρκίνωμα Καρκίνωμα των πόρων των σιαλογόνων αδένων Αδενοκαρκινώματα μη άλλως προσδιοριζόμενα Διάφορα εξαιρετικά σπάνια αδενοκαρκινώματα ανεπαρκώς προσδιοριζόμενα

λούς βαθυχρωματικούς πυρίνες που βρίσκονται έκκεντρα. Τα κύτταρα παρουσιάζουν λίγες μτώσεις και είναι ομοίμορφα. Επιπλέον, παρατηρούνται κυτταρικοί πληθυσμοί με χαρακτηριστικά αδιαφοροποίητων κυττάρων των εκφορητικών πόρων. Ανάλογα με την επικρατούσα μορφολογία διακρίνουμε διάφορους τύπους: το συμπυκνωμένο, τον κυψιδικό, το θηλωματώδη και το θυλακικό.

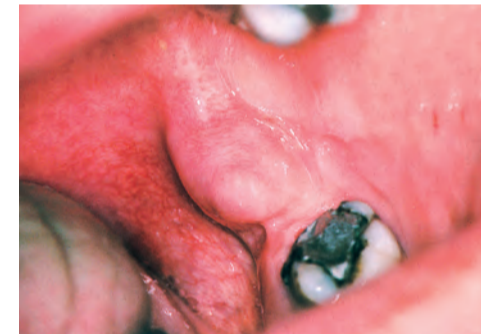Θεραπεία πρώτης επιλογής είναι η χειρουργική εξαίρεση. Συμπληρωματικά μπορεί να χρησιμοποιηθεί και η ακτινοθεραπεία. Η πρόγνωση του κυψελοκυτταρικού αδενοκαρκινώματος είναι συνήθως καλή, ιδιαίτερα όταν εντοπίζεται στους μικρούς σιαλογόνους αδένες.

2. Βλεννοεπιδερμοειδές καρκίνωμα

Το βλεννοεπιδερμοειδές καρκίνωμα είναι συ-

χνός κακοήθης όγκος των σιαλογόνων αδένων, που, ιστολογικά, αποτελείται από τρεις πληθυσμούς κυττάρων. Η βιολογική συμπεριφορά του νεοπλασμάτος παρουσιάζει μεγάλο φάσμα και κυμαίνεται από σχετικά καλή έως πολύ κακή, ανάλογα με τον τύπο κυττάρων που επικρατεί. Αντιπροσωπεύει το 2-3% των όγκων των μεγάλων και το 6-9% των μικρών σιαλογόνων αδένων.

Κλινικά προσβάλλει εξίσου άνδρες και γυναίκες, πιο συχνά μεταξύ 60-50 ετών, χωρίς να αποκλείεται όμως καμιά ηλικία. Στα παιδιά, αποτελεί το πιο συχνό κακόηθες νεόπλασμα των σιαλογόνων αδένων. Κλινικά, πρόκειται για ανώδυνη διόγκωση, που αυξάνει αργά, έχει υπόσκληρη ή μαλακή σύσταση και καταλήγει σε έλκωση (**Εικ. 2**). Χαρακτηριστικό κλινικό εύρημα, μερικές φορές, είναι ο κλυδασμός,



Εικ. 2: Βλεννοεπιδερμοειδές καρκίνωμα στην οπισθογόμφιο περιοχή.

λόγω δημιουργίας κύστεων μέσα στη βλάβη, από τις οποίες εξέρχεται βλενώδης υλικό και μιμείται βλενώδη κύστη. Ενδοστοματικά εντοπίζεται, κυρίως, στη μαλακή υπερώρα και την οπισθογόμφια περιοχή, και λιγότερο συχνά στην παρεία και τη γλώσσα και το έδαφος του στόματος. Τέλος, πολύ σπάνια το βλεννοεπιδερμοειδές καρκίνωμα μπορεί να αναπτυχθεί ενδοστομικά στις γνάθους. Η διάγνωση στηρίζεται σε ιστολογικά κριτήρια.

Η διαφορική διάγνωση περιλαμβάνει: το πλειόμορφο αδένωμα, τη βλενώδη κύστη, τη νεκρωτική σιαλαδενομεταπλασία, τον κυψελοκυτταρικό όγκο, το πολύμορφο αδενοκαρκίνωμα χαμηλής κακοήθειας, και άλλους τύπους αδενοκαρκινωμάτων.

Ιστολογικά αποτελείται από 3 τύπους κυττάρων: βλενώδη κύτταρα, επιδερμοειδή κύτταρα και ενδιάμεσα. Ανάλογα με τον τύπο κυττάρων που επικρατεί καθορίζεται σε σημαντικό βαθμό η βιολογική συμπεριφορά και η πρόγνωση του όγκου. Χαμηλής επιθετικότητας είναι εκείνες οι μορφές που επικρατούν τα βλενώδη κύτταρα ενώ υψηλής επιθετικότητας είναι εκείνες που επικρατούν επιδερμοειδή κύτταρα με ενδιάμεσες μορφές που βρίσκονται μεταξύ των δύο άκρων του ιστολογικού φάσματος.

Θεραπεία πρώτης επιλογής είναι η χειρουργική εξαίρεση. Η ριζικότητα της επέμβασης εξαρτάται από το στάδιο διάγνωσης του όγκου και τον ιστολογικό τύπο. Σε επιθετικούς όγκους χρησιμοποιείται βοηθητική και ακτινοθεραπεία.

ΠΙΝΑΚΑΣ II Ιστογένεση Κακόηθων Όγκων Σιαλογόνων Αδένων			
Κυψελίδες	Εμβόλιμος Πόρος	Γραμμωτός Πόρος	Εξωκρινής Πόρος
Κυτταρική δομή των κυψελίδων και των πόρων φυσιολογικού σιαλογόνου αδένου (Το διάγραμμα ελήφθη από το βιβλίο «Νεοπλασμάτα των σιαλογόνων αδένων»)			

Μαγική στυλιπνότητα. Φυσική απλότητα.

IPS e.max® Ceram Art Μαγική λάμψη

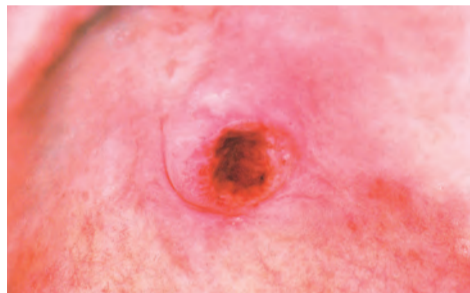
- Βελτιστοποιημένη συμπεριφορά διαβροχής για ομοιόμορφη εφαρμογή χωρίς σχηματισμό σταγονιδίων
- Εξαιρετική κάλυψη επιφάνειας, χωρίς να τρέχει ή να λιμνάζει το υλικό - χάρη στο ιδανικό ιξώδες
- Ομοιόμορφη κατανομή - ανεξαρτήτως της επιφανειακής υφής της αποκατάστασης

Συνέχεια από τη σελίδα 20

3. Αδενοκυστικό καρκίνωμα

Το αδενοκυστικό καρκίνωμα ή κυλινδρώμα είναι συχνό κακόηθες νεόπλασμα των σιαλογόνων αδένων με χαρακτηριστική ιστοπαθολογική εικόνα. Αντιπροσωπεύει το 2-6% όλων των όγκων της παρωτίδας, το 15% όλων των όγκων του υπογνάθιου σιαλογόνου αδένου και το 15-30% όλων των όγκων των μικρών σιαλογόνων αδένων. Πάνω από το 50% ο όγκος αναπτύσσεται στους μικρούς σιαλογόνους αδένες.

Προσβάλλει με ίση συχνότητα, άνδρες και γυναίκες, συνήθως άνω των 50 ετών και είναι σπάνιος κάτω των 20 ετών. Ενδοστοματικά απαντά κυρίως στην, υπερώα και πιο σπάνια στην παρειά, τα χείλη και, τη γλώσσα. Κλινικά, πρόκειται για σκληρή, ελαφρά επώδυνη διόγκωση, που πολλές φορές ελκώνεται (**Εικ. 3**). Η εξέλιξη του όγκου είναι συνήθως βραδεία και στα τελικά στάδια προκαλεί έντονο πόνο. Το αδενοκυστικό καρκίνωμα συχνά (30-40%) χορηγεί μεταστάσεις και συνήθως έχει κακή πρόγνωση. Η διάγνωση στηρίζεται σε ιστολογικά κριτήρια.



Εικ. 3: Αδενοκυστικό καρκίνωμα, ελκωμένο, στην υπερώα.

Η διαφορική διάγνωση περιλαμβάνει: το πλειόμορφο αδένωμα, το κακόηθες πλειόμορφο αδένωμα, το θλενοεπιδερμοειδές καρκίνωμα, το πολύμορφο αδενοκαρκίνωμα χαμηλής κακοήθειας, άλλους όγκους των σιαλογόνων αδένων

Ιστολογικά χαρακτηρίζεται από αδενικά κύτταρα των εκφορητικών πόρων και μυοεπιθηλιακά κύτταρα σε διάφορες αναλογίες και σχηματισμούς. Η κυτταρική δομή των νεοπλασματικών κυττάρων έχει 3 βασικές μορφές, την ηθμοειδή, τη συμπαγή και τη σωληνώδη, που μπορεί να υπάρχουν ταυτόχρονα ή όχι. Η ηθμοειδής είναι η πιο τυπική και χαρακτηρίζεται από ηθμοειδείς κυττάρων σε πασσαλοειδή διάταξη

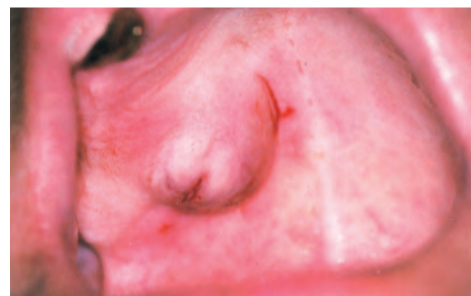
με πολλούς κυστικούς χώρους. Γύρω από τις ηθμοειδείς ηθμοειδείς υπάρχει άμορφο ηθμοειδές υλικό. Ο συμπαγής τύπος αποτελείται από μεγάλες ηθμοειδείς που δεν σχηματίζουν κυστικούς χώρους ή πόρους. Ο σωληνώδης τύπος αποτελείται από κύτταρα που σχηματίζουν πολυάριθμους μικρούς πόρους ή σωλήνες μέσα στο υαλοποιημένο υπόστρωμα. Χαρακτηριστικό γνώρισμα του αδενοκυστικού καρκινώματος είναι η περινευρική διήθηση και επέκταση. Ανοσοϊστοχημικά παρατηρείται θετική αντίδραση για CK7 και CK14, CK17, CK19 καθώς και άλλους δείκτες.

Θεραπεία πρώτης επιλογής είναι η ριζική χειρουργική εξαίρεση. Η ακτινοθεραπεία χρησιμοποιείται αρκετές φορές ως συμπληρωματική θεραπεία.

4. Πολύμορφο αδενοκαρκίνωμα χαμηλής κακοήθειας

Το πολύμορφο αδενοκαρκίνωμα χαμηλής κακοήθειας αποτελεί ανεξάρτητη κλινικοπαθολογική οντότητα, που περιγράφηκε το 1983 και προσβάλλει, σχεδόν αποκλειστικά, τους μικρούς σιαλογόνους αδένες. Αποτελεί το 10-15% όλων των όγκων των μικρών σιαλογόνων αδένων και το δεύτερο σε συχνότητα μετά το θλενοεπιδερμοειδές καρκίνωμα, κακόηθες νεόπλασμα.

Κλινικά, το νεόπλασμα είναι πιο συχνό σε γυναίκες, συνήθως μεταξύ 60-70 ετών. Εντοπίζεται συχνά (60-70%) στο όριο σκληρής-μαλακής υπερώας και σπανιότερα στην παρειά, το άνω χείλος και την οπισθογόμιο περιοχή. Κλινικά, εμφανίζεται ως ανώδυνη σκληρή διόγκωση που έχει βραδεία εξέλιξη, και σπάνια μπορεί να ελκωθεί (**Εικ. 4**). Το μέγεθος κυμαίνεται από 1 έως πολλά εκατοστά και έχει καλή πρόγνωση. Η διάγνωση στηρίζεται σε ιστολογικά κριτήρια.



Εικ. 4: Πολύμορφο αδενοκαρκίνωμα χαμηλής κακοήθειας στην υπερώα.

Η διαφορική διάγνωση περιλαμβάνει: το πλειόμορφο αδένωμα, το κακόηθες πλειόμορφο αδένωμα, το θλενοεπιδερμοειδές καρκίνωμα, το κυψελοκυτταρικό αδενοκαρκίνωμα, και λοιπούς όγκους των σιαλογόνων αδένων.

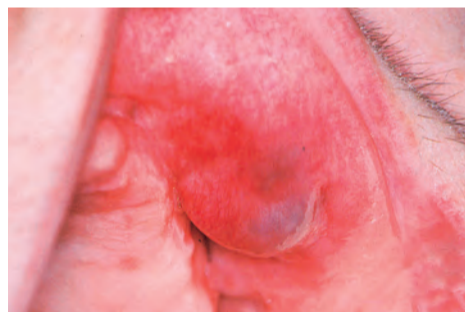
Ιστολογικά χαρακτηρίζεται από στρογγυλά και πολυγωνικά κύτταρα με μικρό στρογγυλό ή τραπεζοειδή πυρήνα και ηθμοειδές πρωτόπλασμα που έχουν ομοιόμορφη εικόνα. Χαρακτηριστικά τα νεοπλασματικά κύτταρα εμφανίζουν πολυμορφία.

Θεραπεία πρώτης επιλογής είναι η χειρουργική εξαίρεση του όγκου. Η πρόγνωση είναι κατά κανόνα καλή.

5. Κακόηθες πλειόμορφο αδένωμα

Το κακόηθες πλειόμορφο αδένωμα είναι σπάνιος όγκος των σιαλογόνων αδένων, που ιστολογικά παρουσιάζει περιοχές πλειομόρφου αδενώματος και περιοχές με κυτταρική κακοήθεια. Πιστεύεται ότι είναι αποτέλεσμα εξαλλαγής του πλειομόρφου αδενώματος. Αναπτύσσεται περίπου 12-15 χρόνια αργότερα σε σχέση με το πλειόμορφο αδένωμα. Αποτελεί το 2-4% όλων των όγκων των μεγάλων σιαλογόνων αδένων και το 3-7% των όγκων των μικρών σιαλογόνων αδένων. Πάνω από το 95% εντοπίζεται στους μεγάλους σιαλογόνους αδένες, κυρίως στην παρωτίδα, και το υπόλοιπο 5% στους μικρούς σιαλογόνους αδένες.

Κλινικά, προσβάλλει πιο συχνά γυναίκες, συνήθως μεταξύ 50-65 ετών. Κλινικά, στην αρχή έχει τους κλινικούς χαρακτήρες του πλειομόρφου αδενώματος, με βραδεία εξέλιξη, βαθμιαία όμως παρουσιάζει πόνο, γρήγορη ανάπτυξη και αύξηση του μεγέθους, διήθηση των ιστών και έλκωση της διόγκωσης (**Εικ. 5**). Ενδοστοματικά, η υπερώα είναι η πιο συχνή θέση εμφάνισης (70-80%) και ακολουθούν η παρειά, το άνω χείλος και η γλώσσα. Η διάγνωση στηρίζεται σε ιστολογικά κριτήρια.



Εικ. 5: Κακόηθες πλειόμορφο αδένωμα στην παρειά.

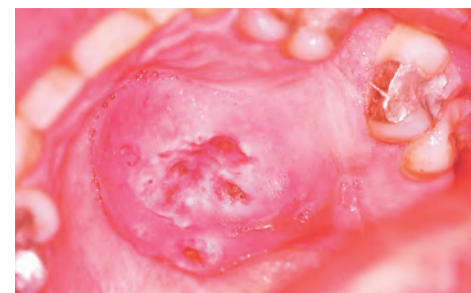
Η διαφορική διάγνωση περιλαμβάνει: το πλειόμορφο αδένωμα, το κυψελοκυτταρικό αδενοκαρκίνωμα, το πολύμορφο αδενοκαρκίνωμα χαμηλής κακοήθειας, το αδενοκυστικό καρκίνωμα, και λοιπούς καλοήθεις και κακοήθεις όγκους των σιαλογόνων αδένων.

Ιστολογικά χαρακτηρίζεται από τυπικές εστίες πλειομόρφου αδενώματος καθώς και εστίες με αδενικά κύτταρα, τα οποία εμφανίζουν χαρακτηριστικά κακοήθειας με ευμεγέθεις πλειομόρφους ή υπερχρωματικούς πυρήνες και άτυπες μιτώσεις. Ενδεικτική κακοήθους εξαλλαγής είναι και η διήθηση ή επέκταση εντός της κάψας του νεοπλάσματος.

Θεραπεία πρώτης επιλογής είναι η ριζική χειρουργική εξαίρεση σε συνδυασμό ή όχι με ακτινοθεραπεία.

6. Αδενοκαρκίνωμα από διαυγή κύτταρα

Το αδενοκαρκίνωμα από διαυγή κύτταρα είναι σπάνιο κακόηθες νεόπλασμα των σιαλογόνων αδένων με χαρακτηριστική ιστοπαθολογική εικόνα. Προσβάλλει, λίγο πιο συχνά, γυναίκες από ό,τι άνδρες, άνω των 50 ετών. Εντοπίζεται κυρίως στην παρωτίδα και στους μικρούς σιαλογόνους αδένες. Κλινικά, πρόκειται για ανώδυνη σκληρή διόγκωση, που γρήγορα ελκώνεται και μπορεί να πάρει μεγάλη έκταση (**Εικ. 6**). Η κλινική εικόνα δεν είναι διαγνωστική και



Εικ. 6: Αδενοκαρκίνωμα από διαυγή κύτταρα, ελκωμένο, στην υπερώα.

απαιτείται βιοψία και ιστολογική εξέταση για τελική διάγνωση.

Η διαφορική διάγνωση περιλαμβάνει: το θλενοεπιδερμοειδές καρκίνωμα, λοιπούς τύπους αδενοκαρκινωμάτων, και το ακανθοκυτταρικό καρκίνωμα.

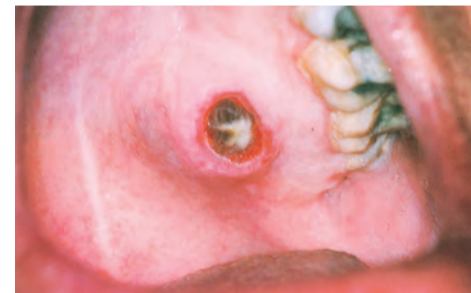Η ιστολογική εξέταση βάσει τη διάγνωση. Ιστολογικά χαρακτηρίζεται από μεγάλα νεοπλασματικά κύτταρα που έχουν διαυγές πρωτόπλασμα και μικρούς βαθυχρωματικούς πυρήνες που εμφανίζουν άτυπες μιτωτικές διαιρέσεις.

Θεραπεία πρώτης επιλογής είναι η ριζική χειρουργική εξαίρεση με ή χωρίς συμπληρωματική ακτινοθεραπεία.

7. Αδενοκαρκινώματα, μη άλλως προσδιορίζόμενα

Στην ομάδα αυτή ταξινομούνται αδενοκαρκινώματα των μεγάλων και μικρών σιαλογόνων αδένων, που ιστοπαθολογικά δεν μπορεί να ταξινομηθούν σε συγκεκριμένο τύπο αδενοκαρκινώματος.

Κλινικά, ενδοστοματικά, τα αδενοκαρκινώματα αυτής της κατηγορίας απαντούν πιο συχνά σε άνδρες άνω των 50 ετών. Η υπερώα αποτελεί την πιο συχνή θέση ανάπτυξης και ακολουθούν η παρειά, το άνω χείλος και η γλώσσα. Παρουσιάζει όλους τους κλινικούς χαρακτήρες των κακοήθων νεοπλασμάτων, όπως διόγκωση, που αυξάνει γρήγορα και τελικά ελκώνεται, σκληρία και διήθηση των γύρω ιστών και δίνει συχνά μεταστάσεις (**Εικ. 7**). Οι κλινικοί χαρακτήρες δεν είναι διαγνωστικοί και είναι απαραίτητη η βιοψία και η ιστολογική εξέταση.



Εικ. 7: Αδενοκαρκίνωμα, μη άλλως προσδιορίζόμενο, στην υπερώα.

Η διαφορική διάγνωση περιλαμβάνει: όλους τους τύπους αδενοκαρκινωμάτων, καθώς και το ακανθοκυτταρικό καρκίνωμα.

Η ιστολογική εικόνα χαρακτηρίζεται από την παρουσία νεοπλασματικών αδενικών κυττάρων με έντονη πλειομορφία με ευρύ φάσμα κυτταρικής διαφοροποίησης (καλά-μέτρια-πτωχά) που δεν πληρούν τα κριτήρια ταξινόμησης σε συγκεκριμένο τύπο αδενοκαρκινώματος.

Η θεραπεία επιλογής είναι η χειρουργική εξαίρεση, με ή χωρίς συμπληρωματική ακτινοβολία και χημειοθεραπεία.

Συμπεράσματα

Οι κακοήθεις όγκοι των σιαλογόνων αδένων είναι σχετικά σπάνιοι. Δεν υπάρχουν απόλυτοι κλινικοί διαγνωστικοί χαρακτήρες. Η πιο συχνή κλινική εμφάνιση είναι εξωφυτικός όγκος ή ελκωμένη διόγκωση. Το διαγνωστικό πρόβλημα είναι πολύ δύσκολο σε κακόηθες νεόπλασμα των μικρών αδένων λόγω της ομοιότητας με πολλές άλλες βλάβες του στόματος. Η τελική διάγνωση στηρίζεται αποκλειστικά σε ιστοπαθολογικά κριτήρια. Η κορυφαία θεραπευτική προσέγγιση είναι η χειρουργική εξαίρεση και ακολουθούν η ακτινοθεραπεία, χημειοθεραπεία και ανοσοθεραπεία που πρέπει να γίνεται από απόλυτα εξειδικευμένους ιατρούς.

Pocket Άτλας Νόσων Στόματος

Απαραίτητο εξάρτημα "τσέπης" ...
...της ιατρικής μας μπλούζας!

Γιώργος Χ. Λάσκαρης
Στοματολόγος, Ιατρός-Οδοντίατρος,
Αν. Καθηγητής Στοματολογίας Ιατρικής Σχολής Παν. Αθηνών
Επισκέπτης Καθηγητής Παν. Λονδίνου
Ύψους και Διευθ. Στοματολογικού Τμήματος Νοσ. «Α. Συγγρός» (1971-2008)

Ελένα Δ. Στουφή
Στοματολόγος - Οδοντίατρος
Επισκέπτρια Λέκτωρ Παν. Harvard, USA,
Στοματολόγος Ευρωπαϊκής Αθηνών

Ζήσε ένα υπέροχο ιατρικό «ταξίδι» με ένα έγκυρο και στοχευμένο κείμενο σε συνδυασμό με εξαιρετική αντιπροσωπευτική εγχρωμημένη εικόνα, που σε οδηγεί με ασφάλεια στη διάγνωση και θεραπεία της νόσου και σε καταξιώνει στον ασθενή σου!

ΤΙΜΗ €45 ΜΟΝΟ ΕΠΙΧΡΩΜΕΣ



ΤΙΜΗ €230

Κυκλοφορεί στην αγγλική γλώσσα, από τον διεθνή φημή εκδοτικό οίκο Springer, το βιβλίο «**Periodontal Manifestations of Local and Systemic Diseases**», σε δεύτερη έκδοση. Πρόκειται για μια εξαιρετική έκδοση που καλύπτει πλήρως με σαφήνεια και επιστημονική ακρίβεια τεράστιο φάσμα νόσων τοπικών και συστηματικών που προσβάλλουν είτε αποκλειστικά τα ούλα είτε πρόκειται για συστηματικά νοσήματα με εκδηλώσεις στα ούλα και το περιοδόντιο.

Οι συγγραφείς του βιβλίου είναι τρεις διακεκριμένοι Έλληνες επιστήμονες: Ο διεθνούς φήμης Στοματολόγος και συγγραφέας πολλών βιβλίων Στοματολογίας, **Γιώργος Λάσκαρης**, ο καθηγητής Περιοδοντολογίας στο Πανεπιστήμιο Ohio, USA, **Δημήτρης Τσατάκης** και η Επισκέπτης Λέκτωρ Στοματολογίας στο Πανεπιστήμιο Harvard, **Ελένα Στουφή**.

©2023 | Σελίδες: 352

3η ΕΚΔΟΣΗ
ΕΛΛΗΝΙΚΗ ΓΛΩΣΣΑ
ΒΡΑΒΕΙΟ ΑΚΑΔΗΜΙΑΣ ΑΘΗΝΩΝ 2013


Το μοναδικό βιβλίο στο χώρο της Υγείας με 4 αλληλεπλήρες εκδόσεις στην Αγγλική γλώσσα από το 1988, που χρησιμοποιείται ως βιβλίο αναφοράς στα περισσότερα Πανεπιστήμια του κόσμου. Μεταφρασμένο σε 7 ακόμη διεθνείς γλώσσες και με διεθνή βραβεία. **Γραμμένο εξ ολοκλήρου από την αρχή, προσαρμοσμένο στις σύγχρονες επιστημονικές και εκδοτικές απαιτήσεις.**

730 ΣΕΛ. 21x29cm | ΤΙΜΗ: €150 €105

ΚΑΙΝΗΚΗ ΣΤΟΜΑΤΟΛΟΓΙΑ
ΔΙΑΓΝΩΣΗ - ΘΕΡΑΠΕΙΑ
ΓΙΩΡΓΟΣ ΛΑΣΚΑΡΗΣ



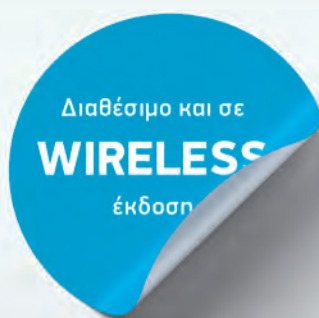ΤΙΜΗ €150 €105



ΟΔΟΝΤΙΑΤΡΙΚΟ ΒΗΜΑ

Σκουφά 64, 106 80 Αθήνα, Τηλ. 210 3814 939, email: odvima@otenet.gr, www. odvima.gr

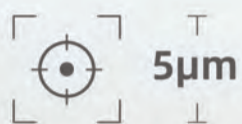©2023 | Σελίδες: 352



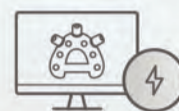Ακρίβεια και απόδοση που ξεπερνούν
κάθε άλλον ενδοστοματικό σαρωτή.

IPG + SCAN

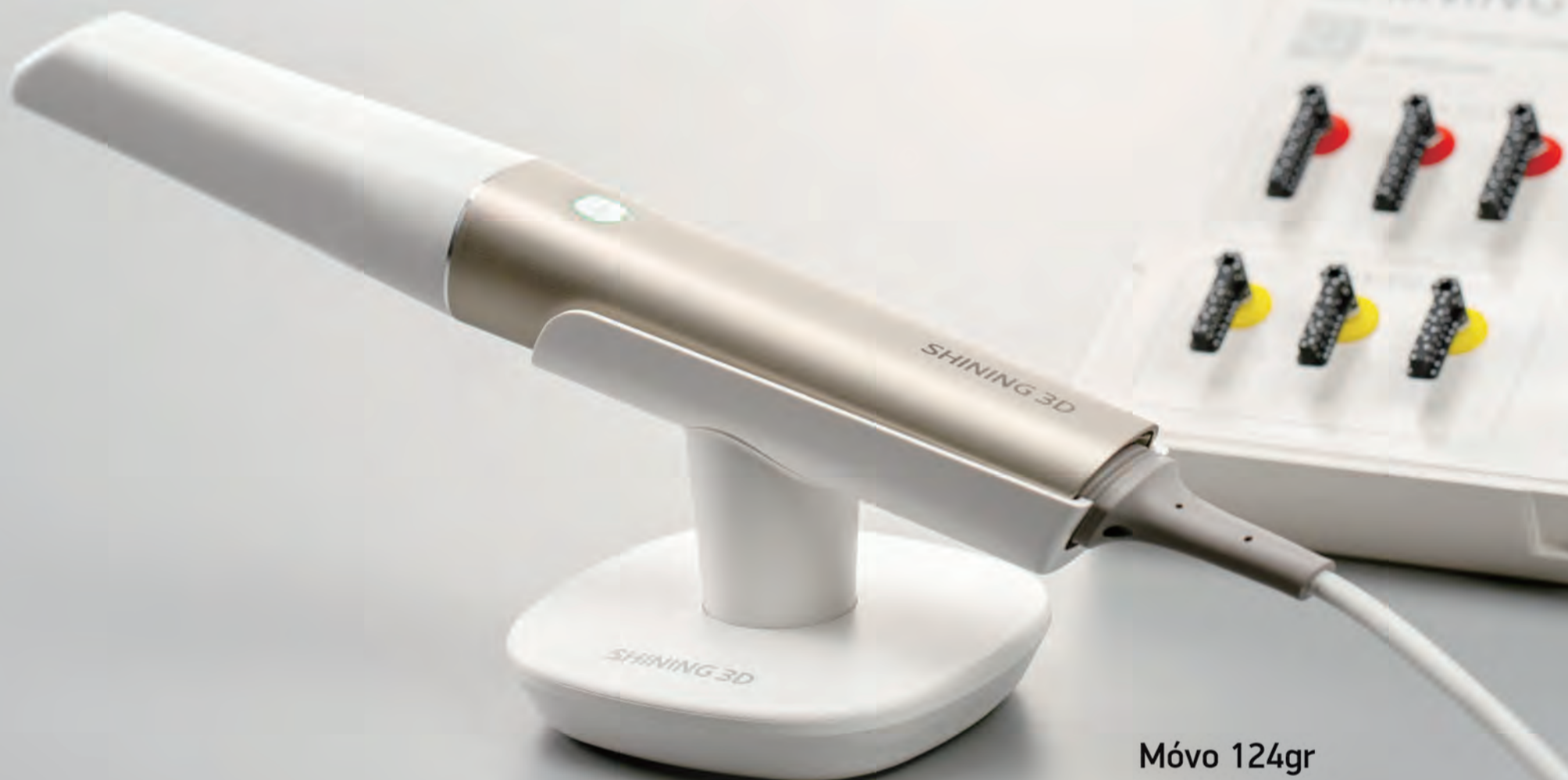Σύστημα 2 σε 1



Εξαιρετική ακρίβεια



Υψηλή απόδοση



Μόνο 124gr

SHINING 3D
DENTAL



AORALSCAN ELITE. Ο μόνος ενδοστοματικός σαρωτής με φωτογραμμετρία.

Ζήστε την επανάσταση στον κόσμο της ενδοστοματικής σάρωσης!

- **Φωτογραμμετρία IPG:** η μοναδική τεχνολογία που με τη χρήση του ειδικού scan body kit εξασφαλίζει απόλυτη ακρίβεια 5µm στα πρωτόκολλα All-on-X και τα περιστατικά μερικής νωδότητας.
- **Απλοποιημένη ροή εργασίας:** συνδυάζει σάρωση και φωτογραμμετρία, μειώνοντας τον χρόνο και το κόστος.
- **Αποτελέσματα με ταχύτητα και αξιοπιστία:** βελτίωση της εμπειρίας του ασθενούς και αύξηση της αποτελεσματικότητας της θεραπείας.

Ανακαλύψτε την επόμενη γενιά σαρωτών και αναβαθμίστε τις δυνατότητές σας με τον Shining 3D Aoralscan Elite!



ariston dental
better answers

Συνταγογράφηση στα ενδοδοντικά επειγόντα: Η λεπτή γραμμή ανάμεσα στη βοήθεια και στην αντοχή



Ελένη Σολουκίδου
Χειρουργός Οδοντίατρος-
MSc Ενδοδοντίας, Υποψήφια διδάκτορας
του European University Cyprus



Μαρία Αντωνιάδου
Αναπλήρωτρια Καθηγήτρια,
Τμήμα Οδοντιατρικής, ΕΚΠΑ

Στο παρόν άρθρο, οι **Ελένη Σολουκίδου** και **Μαρία Αντωνιάδου** διερευνούν τις πρακτικές συνταγογράφησης αντιβιοτικών στα ενδοδοντικά επειγόντα περιστατικά στην Ελλάδα και την Κύπρο, δύο χώρες με διαχρονικά υψηλή κατανάλωση αντιμικροβιακών στην Ευρωπαϊκή Ένωση. Μέσα από την ανάλυση των κλινικών προτύπων, της συμμόρφωσης

με τις κατευθυντήριες οδηγίες της European Society of Endodontology και των παραγόντων που επηρεάζουν τη λήψη αποφάσεων, η μελέτη επιχειρεί να αποτυπώσει το χάσμα μεταξύ τεκμηριωμένης γνώσης και καθημερινής πράξης. Ιδιαίτερη έμφαση δίνεται στη διαχείριση των ενδοδοντικών επειγόντων υπό χρονική πίεση, στον ρόλο της εκπαίδευ-

σης και στη συμβολή της οδοντιατρικής κοινότητας στο ευρύτερο φαινόμενο της αντιμικροβιακής αντοχής. Η κατανόηση αυτών των παραμέτρων αποτελεί κρίσιμο βήμα για τον σχεδιασμό στοχευμένων εκπαιδευτικών και πολιτικών παρεμβάσεων που θα ενισχύσουν την ορθολογική χρήση των αντιβιοτικών και στις δύο χώρες.

Εισαγωγή

Η ανακάλυψη και η ευρεία κλινική εφαρμογή των αντιβιοτικών κατέστησαν δυνατή την αποτελεσματική αντιμετώπιση βακτηριακών λοιμώξεων που μέχρι τις αρχές του 20ού αιώνα συνδέονταν με υψηλή νοσηρότητα και θνησιμότητα, μεταβάλλοντας ριζικά το τοπίο της σύγχρονης ιατρικής και οδοντιατρικής πράξης (Pallasch 2003). Ωστόσο, η αυξανόμενη μικροβιακή αντοχή στα αντιβιοτικά (Antimicrobial Resistance - AMR) αναγνωρίζεται σήμερα ως μία από τις σημαντικότερες απειλές για τη δημόσια υγεία παγκοσμίως και συνδέεται στενά με την υπερβολική και μη ορθολογική χρήση αντιμικροβιακών παραγόντων (Al-Haroni and Skaug 2007; Dar-Odeh et al. 2010). Η ακατάλληλη συνταγογράφηση, η εσφαλμένη επιλογή φαρμάκου, η μη ορθή δοσολογία και η παρατεταμένη διάρκεια χορήγησης συμβάλλουν στην επιλογή ανθεκτικών μικροβιακών στελεχών και στη σταδιακή μείωση της θεραπευτικής αποτελεσματικότητας των διαθέσιμων αντιβιοτικών (Ajanttha and Hegde 2012; Segura-Egea et al. 2010).

Οι διεθνείς οργανισμοί δημόσιας υγείας επισημαίνουν ότι, εάν δεν περιοριστεί η μη ορθολογική χρήση των αντιβιοτικών, υπάρχει κίνδυνος επιστροφής σε μια «προ-αντιβιοτική εποχή», κατά την οποία ακόμη και συνήθεις λοιμώξεις θα μπορούσαν να καταστούν απειλητικές για τη ζωή (Dar-Odeh et al. 2010; Segura-Egea et al. 2010). Στο πλαίσιο αυτό, η οδοντιατρική κοινότητα διαδραματίζει σημαντικό ρόλο, καθώς οι οδοντίατροι ευθύνονται για περίπου το 10% της συνολικής κατανάλωσης αντιβιοτικών παγκοσμίως, παρά το γεγονός ότι οι κλινικές ενδείξεις συστηματικής χορήγησής τους στην οδοντιατρική πράξη είναι σχετικά περιορισμένες (Pallasch 2003; Al-Haroni and Skaug 2007). Επιπλέον, σημαντικό ποσοστό συνταγογραφήσεων δεν βασίζεται σε σαφείς διαγνωστικές ενδείξεις ή αποκλίνει από τις ισχύουσες κατευθυντήριες οδηγίες, γεγονός που συμβάλλει στη διατήρηση της αντιμικροβιακής αντοχής (Jaunay et al. 2000; Segura-Egea et al. 2010; Dar-Odeh et al. 2010).

Ερευνητικά δεδομένα δείχνουν ότι η συστηματική χορήγηση αντιβιοτικών στην οδοντιατρική πράξη ενδείκνυται σε περιορισμένο ποσοστό περιστατικών (περίπου 20%), ενώ έως και το 50% των συνταγών παρουσιάζει αποκλίσεις ως προς την επιλογή φαρμάκου, τη δοσολογία ή τη διάρκεια χορήγησης, με πιθανές συνέπειες τόσο για την κλινική έκβαση όσο και για την ανάπτυξη μικροβιακής αντοχής (Dailey and Martin 2001; Yingling et al. 2002; Tulip and Palmer 2008; Cope et al. 2016; Löffler

and Böhmer 2017; Suda et al. 2018; Gross et al. 2019).

Το ζήτημα είναι ιδιαίτερα εμφανές στην ενδοδοντία, όπου τα αντιβιοτικά χρησιμοποιούνται συχνά ως προσωρινή αντιμετώπιση επειγόντος πόνου, παρότι πολλές ενδοδοντικές λοιμώξεις απαιτούν πρωτίτως αιτιολογική οδοντιατρική παρέμβαση, όπως χημικομηχανική επεξεργασία ή παραδέουση (Yingling et al. 2002; Segura-Egea et al. 2010). Η πρακτική αυτή αποκλίνει από τις κατευθυντήριες οδηγίες της Ευρωπαϊκής Ενδοδοντικής Εταιρείας, οι οποίες οριοθετούν σαφώς τις ενδείξεις συστηματικής αντιβιοτικής θεραπείας (Segura-Egea et al. 2018). Συνεπώς, η διερεύνηση των πρακτικών συνταγογράφησης στην ενδοδοντία και των παραγόντων που τις επηρεάζουν είναι ιδιαίτερα σημαντική για τη βελτίωση της κλινικής

πρακτικής και την προώθηση της ορθολογικής χρήσης των αντιβιοτικών (Cope et al. 2016; Segura-Egea et al. 2018).

Θεωρητικό υπόβαθρο και αιτιολόγηση

Η ανακάλυψη της πενικιλίνης από τον Alexander Fleming το 1928 αποτέλεσε σημείο καμπής στη θεραπευτική αντιμετώπιση των βακτηριακών λοιμώξεων, συμπεριλαμβανομένων εκείνων που σχετίζονται με την οδοντιατρική πράξη (Pallasch 2003). Ωστόσο, ήδη από το 1946 ο ίδιος ο Fleming είχε επισημάνει τον κίνδυνο ανάπτυξης μικροβιακής αντοχής σε περιπτώσεις ακατάλληλης ή ανεπαρκούς χρήσης αντιβιοτικών, προειδοποίηση που αποδείχθηκε εξαιρετικά διορατική (Cope and Chestnut

2014). Σήμερα, η αντιμικροβιακή αντοχή αναγνωρίζεται ως μία από τις σημαντικότερες παγκόσμιες απειλές για τη δημόσια υγεία, με επιπτώσεις που περιλαμβάνουν παρατεταμένη νοσηρότητα, αυξημένο οικονομικό κόστος, περιορισμό των θεραπευτικών επιλογών και αυξημένη θνησιμότητα (Mlbak 2004; Smith et al. 2015). Το 2019 μόνο, η μικροβιακή αντοχή συσχετίστηκε με περίπου 4,95 εκατομμύρια θανάτους παγκοσμίως, υπογραμμίζοντας το μέγεθος της επιβάρυνσης (Ranjbar and Alam 2023).

Στον οδοντιατρικό τομέα, η μη ορθολογική συνταγογράφηση αντιβιοτικών συμβάλλει ουσιαστικά στη διατήρηση και διάδοση της αντοχής, καθώς οι οδοντίατροι αποτελούν την τρίτη μεγαλύτερη κατηγορία συνταγογράφων μετά τους γενικούς ιατρούς και τους παιδίατρος (Thompson et al. 2019; Buonavoglia et al. 2021). Εντούτοις, σημαντικό ποσοστό αυτών των συνταγών δεν στηρίζεται σε τεκμηριωμένη διάγνωση ή αφορά κλινικά σενάρια όπου η συστηματική αντιβιοτική αγωγή δεν ενδείκνυται (Lodi et al. 2021; Buonavoglia et al. 2021).

Παράλληλα, βακτηριακά στελέχη που απομονώνονται από οδοντογενείς λοιμώξεις εμφανίζουν αντοχή σε πολλαπλές κατηγορίες αντιβιοτικών, γεγονός που περιορίζει τη θεραπευτική αποτελεσματικότητα (Pallasch 2003; Sedgley et al. 2008; Al-Ahmad et al. 2014). Στο Ηνωμένο Βασίλειο, η αντοχή των βακτηρίων που σχετίζονται με οδοντογενείς λοιμώξεις στην πενικιλίνη αυξήθηκε από 5% σε 55% μέσα σε μία δεκαετία (Kuriyama et al. 2005), ενώ το ποσοστό αποτυχίας θεραπείας με πενικιλίνη σε σοβαρές λοιμώξεις έφθασε το 21%, με καταγεγραμμένα επίπεδα αντοχής έως και 60% (Flynn et al. 2006). Ανάλογοι βαθμοί αντοχής έχουν αναφερθεί και για άλλες κατηγορίες αντιβιοτικών, γεγονός που εντείνει την ανησυχία για την επάρκεια των διαθέσιμων θεραπευτικών επιλογών (Pallasch 2003; Al-Mubarak et al. 2004). Επιπλέον, διεθνείς μελέτες καταγράφουν διαχρονικά υψηλά ποσοστά συνταγογράφησης αντιβιοτικών από οδοντίατρος, επιβεβαιώνοντας τη συστηματική διάσταση του προβλήματος (Palmer et al. 2001; Yingling et al. 2002; Al-Mubarak et al. 2004; Chate et al. 2006; Mainjot et al. 2009).

Πολυάριθμες διεθνείς μελέτες από χώρες όπως το Ηνωμένο Βασίλειο, ο Λίβανος, η Σαουδική Αραβία, η Ιταλία, η Τουρκία, η Βραζιλία, η Ισπανία και οι Ηνωμένες Πολιτείες καταδεικνύουν σταθερά πρότυπα υπερσυνταγογράφησης αντιβιοτικών στην οδοντιατρική πράξη, ανεξαρτήτως συστήματος υγείας ή επιπέδου εκπαίδευσης (Lewis 2008; Segura-

Συνταγογράφηση στα ενδοδοντικά επειγόντα:

Έρευνα σε Ελλάδα και Κύπρο

Egea et al. 2010; Segura-Egea et al. 2017; Bolfoni et al. 2018; Al Asmar Ramli et al. 2020; Deniz-Sungur et al. 2020; Alobaid et al. 2021; Di Giuseppe et al. 2021). Συχνά, τα αντιβιοτικά χρησιμοποιούνται για τη διαχείριση οδοντικού πόνου ή φλεγμονής σε κλινικές καταστάσεις όπου η αιτιολογική, επεμβατική θεραπεία -όπως η ενδοδοντική παρέμβαση- είναι από μόνη της επαρκής, όπως στη μη αναστρέψιμη πολφίτιδα ή στη συμπτωματική ακρορριζική περιοδοντίτιδα χωρίς συστηματική εμπλοκή (Segura-Egea et al. 2010; Segura-Egea et al. 2017). Η πρακτική αυτή δεν συμβάλλει μόνο στην επιλογή και διασπορά ανθεκτικών μικροβιακών στελεχών, αλλά εκθέτει τους ασθενείς και σε άμεσους, περιττούς κινδύνους, όπως αλλεργικές αντιδράσεις, διαταραχές της γαστρεντερικής χλωρίδας και άλλες ανεπιθύμητες ενέργειες που σχετίζονται με την άσκοπη χορήγηση αντιβιοτικών (Gonzales et al. 2001; Costelloe et al. 2010; Cope et al. 2015; Contaldo et al. 2023).

Η Ευρωπαϊκή Ενδοδοντολογική Εταιρεία (European Society of Endodontology - ESE) έχει διατυπώσει σαφείς και τεκμηριωμένες κατευθυντήριες οδηγίες σχετικά με τις ενδείξεις συστηματικής αντιβιοτικής χορήγησης στην ενδοδοντία (Segura-Egea et al. 2018). Σύμφωνα με αυτές, τα αντιβιοτικά ενδείκνυνται αποκλειστικά σε περιπτώσεις οξείας ακρορριζικού αποστήματος με συστηματική εμπλοκή (πυρετός, κακουχία, τρίσμος, λεμφαδενοπάθεια), σε προοδευτικές λοιμώξεις όπως κυτταρίτιδα ή οστεομυελίτιδα, σε οξύ ακρορριζικό απόστημα σε ιατρικώς επιβαρυνμένους ασθενείς, σε εκγόμφωση μόνιμων δοντιών που απαιτούν επαναστοποίηση, καθώς και σε τραύματα μαλακών ιστών με αυξημένο κίνδυνο δευτερογενούς λοίμωξης (Segura-Egea et al. 2018).

Παρά την ύπαρξη αυτών των σαφών οδηγιών, μελέτες τεκμηριώνουν ότι η συνταγογράφηση συχνά πραγματοποιείται εκτός των ενδειγμένων κλινικών πλαισίων, με παράγοντες όπως η διαγνωστική αβεβαιότητα, οι χρονικοί περιορισμοί και οι προσδοκίες των ασθενών να επηρεάζουν τη λήψη αποφάσεων (Segura-Egea et al. 2010; Thompson et al. 2019). Επιπλέον, η χορήγηση αντιβιοτικών χωρίς προηγούμενη απομάκρυνση του μολυσμένου ιστού μέσω ενδοδοντικής θεραπείας έχει αποδειχθεί ότι προσφέρει περιορισμένο κλινικό όφελος και ενισχύει τη συμβολή της οδοντιατρικής στο ευρύτερο πρόβλημα της αντιμικροβιακής αντοχής (Segura-Egea et al. 2018; Buonavoglia et al. 2021). Στο ίδιο πλαίσιο, η Αμερικανική Οδοντιατρική Ομοσπονδία (ADA) έχει εκφράσει επανειλημμένα ανησυχία για την υπερσυνταγογράφηση και την ακατάλληλη χρήση αντιβιοτικών στην οδοντιατρική πράξη, υπογραμμίζοντας τις επιπτώσεις τους στη δημόσια υγεία (Longman et al. 2000; Buonavoglia et al. 2021).

Τα ενδοδοντικά επειγόντα χαρακτηρίζονται από οξύ πόνο και/ή οίδημα που απορρέουν από πολφική ή περιακρορριζική παθολογία και αποτελούν συχνή αιτία προσέλευσης στην επείγουσα οδοντιατρική φροντίδα (Torabinejad, Fouad, Shabahang 2021). Κλινικά, ενδέχεται να εμφανιστούν πριν από την έναρξη της θεραπείας, όπως στη μη αναστρέψιμη πολφίτιδα, κατά τη διάρκεια της υπό τη μορφή flare-ups, ή μετά την έμφραξη των ριζικών σωλήνων ως μετεγχειρητικές επιπλοκές (Abbott 2022). Η ορθή διαγνωστική προσέγγιση και η άμεση θεραπευτική παρέμβαση είναι καθοριστικής σημασίας, ωστόσο συχνά περιπλέκονται από αλληλεπικαλυπτόμενα συμπτώματα, αντανάκλαση του πόνου και περιορισμούς χρόνου στο πλαίσιο των επειγόντων περιστατικών (Torabinejad, Fouad, Shabahang 2021; Abbott 2022).

Η σύγχρονη προσέγγιση στη διαχείριση των ενδοδοντικών επειγόντων συνοψίζεται στο τρίπτυχο «3D»: Διάγνωση (Diagnosis), Οδοντιατρική παρέμβαση (Dental intervention)

και Φάρμακα (Drugs), με τα τελευταία να χρησιμοποιούνται αποκλειστικά όταν συντρέχουν σαφείς ενδείξεις (Farmakis et al. 2016). Η επαρκής χρονική επένδυση για τη σωστή κλινική αξιολόγηση και παρέμβαση θεωρείται πρόθεση για την αποτελεσματική αντιμετώπιση του επειγόντος (Farmakis et al. 2016). Παρά ταύτα, έχει τεκμηριωθεί ότι σημαντικός αριθμός, ιδίως γενικών οδοντιάτρων, καταφεύγει πρόωρα στη χορήγηση αντιβιοτικών αντί της άμεσης αιτιολογικής αντιμετώπισης μέσω ενδοδοντικής θεραπείας ή παροχέτευσης (Harty 1992; Abbott 1994). Αντίστοιχα, υψηλό ποσοστό παραπομπών σε ειδικούς σχετίζεται με περιστατικά πόνου και οιδήματος που δεν αντιμετωπίστηκαν επαρκώς στην πρωτοβάθμια φροντίδα (Harty 1992; Abbott 1994).

Από μικροβιολογικής άποψης, οι ενδοδοντικές λοιμώξεις είναι πολυμικροβιακές και περιλαμβάνουν gram-θετικά, gram-αρνητικά,

προαιρετικά και αυστηρά αναερόβια βακτήρια, τα οποία αλληλεπιδρούν σε σύνθετα οικοσυστήματα εντός του ριζικού σωλήνα (Siqueira and Rôças 2022). Οι μικροοργανισμοί αυτοί οργανώνονται συχνά σε βιοβιόμια, τα οποία προσδίδουν αυξημένη ανθεκτικότητα έναντι των αντιμικροβιακών παραγόντων (Ricucci and Siqueira 2010). Είναι χαρακτηριστικό ότι βακτήρια εντός βιοβιομίων μπορεί να απαιτούν συγκεντρώσεις αντιβιοτικών 100-1000 φορές υψηλότερες από τις αντίστοιχες πλαγκτονικές μορφές για να επιτευχθεί εξάλειψη, γεγονός που περιορίζει την κλινική αποτελεσματικότητα της συστηματικής αγωγής (Mah and O'Toole 2001). Ακόμα, η απουσία αγγείωσης στον νεκρωμένο ριζικό σωλήνα περιορίζει τη διείσδυση των συστηματικών αντιβιοτικών, ακόμη και όταν οι μικροοργανισμοί εμφανίζονται in vitro ευαίσθητοι, γεγονός που μειώνει τη θεραπευτική τους αποτελεσματικότητα

(Jungermann et al. 2011). Για τον λόγο αυτό, η αιτιολογική τοπική αντιμετώπιση μέσω χημικομηχανικής επεξεργασίας και απολύμανσης του ριζικού συστήματος αποτελεί τον βασικό πυλώνα της επιτυχούς ενδοδοντικής θεραπείας (Baumgartner and Xia 2003). Σε υγιείς ασθενείς, η απομάκρυνση του αιτίου της λοίμωξης μέσω ενδοδοντικής παρέμβασης είναι συνήθως επαρκής για τον έλεγχο της νόσου, ενώ η συστηματική αντιβιοτική αγωγή ενδείκνυται μόνο σε περιπτώσεις διασποράς της λοίμωξης ή ανεπαρκούς κλινικής ανταπόκρισης (Gali et al. 2024).

Τα αντιβιοτικά δρουν υποστηρικτικά προς τον ξενιστή, αναστέλλοντας ή εξαλείφοντας παθογόνους μικροοργανισμούς που υπερβαίνουν τους φυσικούς αμυντικούς μηχανισμούς και διαταράσσουν τη βιολογική ισορροπία,

Συνέχεια στη σελίδα 26

OSSTEM[®]
IMPLANT

Οδοντοεμπορική

Together Has No Limits

Το εμφύτευμα με τις περισσότερες πωλήσεις στον κόσμο από το 2017

τώρα στην Ελλάδα από την Οδοντοεμπορική Καλλιθέας

2109572770 - 771
odontemporiki@gmail.com

Παναγή Τσαηδάρη 211, Καλλιθέα
www.odontemporiki.gr

Συνέχεια από τη σελίδα 25

επιτρέποντας έτσι την αποκατάσταση της ομοιότητας και την επίλυση της λοίμωξης (Mues and Chu 2020). Η θεραπευτική τους αξία, ωστόσο, εξαρτάται από την ορθή ένδειξη, την κατάλληλη επιλογή σκευάσματος και τη σωστή δοσολογική αγωγή, στοιχεία που προϋποθέτουν επαρκή επιστημονική κατάρτιση.

Στην ενδοδοντία, εκπαιδευτικά ελλείμματα στην προπτυχιακή οδοντιατρική εκπαίδευση έχουν αναγνωριστεί ως σημαντικός παράγοντας μη ορθολογικής χρήσης αντιβιοτικών (Segura-Egea et al. 2017). Μελέτες σε τελειόφοιτους φοιτητές σε ευρωπαϊκές χώρες έχουν δείξει ανεπαρκή γνώση σχετικά με τις τεκμηριωμένες ενδείξεις συστηματικής αντιβιοτικής χορήγησης σε ενδοδοντικές λοιμώξεις (Martín-Jiménez et al. 2018; Salvadori et al. 2019). Κατά συνέπεια, η εκπαίδευση των μελ-



Οι διεθνείς οργανισμοί επισημαίνουν ότι, εάν δεν περιοριστεί η μη ορθολογική χρήση των αντιβιοτικών, υπάρχει κίνδυνος επιστροφής σε μια «προ-αντιβιοτική εποχή», κατά την οποία ακόμη και συνηθείς λοιμώξεις θα μπορούσαν να καταστούν απειλητικές για τη ζωή.

λοντικών οδοντιάτρων πρέπει να συνδυάζει θεωρητική γνώση και ανάπτυξη κλινικής κρίσης, ώστε η διαχείριση ενδοδοντικών λοιμώξεων να βασίζεται σε διαγνωστική τεκμηρίωση και όχι σε εμπειρικές ή αμυντικές πρακτικές (Αντωνιάδου 2025). Η ενσωμάτωση εκπαιδευτικών παρεμβάσεων που εστιάζουν στην εφαρμογή κατευθυντήριων οδηγιών, στην κατανόηση των μηχανισμών μικροβιακής αντοχής και στην

εκπαίδευση στη διαγνωστική λήψη αποφάσεων μπορεί να συμβάλει στη μείωση της ακατάλληλης συνταγογράφησης και στη βελτίωση της ποιότητας φροντίδας (Segura-Egea et al. 2017).

Η Ελλάδα και η Κύπρος συγκαταλέγονται διαχρονικά μεταξύ των ευρωπαϊκών χωρών με τα υψηλότερα επίπεδα κατανάλωσης αντιβιοτικών, όπως τεκμηριώνεται σε επιδημιολογικές αναλύ-

σεις και εθνικές αναφορές (Ferech et al. 2006; Miyakis et al. 2011). Τα δύο κράτη παρουσιάζουν συγκρίσιμα χαρακτηριστικά ως προς τη δομή των συστημάτων υγείας, την οργάνωση της πρωτοβάθμιας φροντίδας και τις εκπαιδευτικές διαδρομές των επαγγελματιών υγείας, γεγονός που καθιστά ιδιαίτερα χρήσιμη τη συγκριτική διερεύνησή τους (Miyakis et al. 2011). Σύμφωνα με πρόσφατα ευρωπαϊκά δεδομένα, το 2022 η Κύπρος κατέλαβε την πρώτη θέση στην εξωνοσοκομειακή κατανάλωση αντιβιοτικών στην Ευρωπαϊκή Ένωση, με την Ελλάδα να ακολουθεί άμεσα, καταγράφοντας 33,5 και 32,9 καθορισμένες ημερήσιες δόσεις ανά 1.000 κατοίκους ανά ημέρα (DDD/1.000 inhabitants/day), αντίστοιχα (Spernovasilis and Tsioutis 2024). Παράλληλα, μελέτες από τις δύο χώρες έχουν αναδείξει υψηλά ποσοστά υπερσυνταγογράφησης και περιορισμένη συμμόρφωση με διεθνείς κατευθυντήριες οδηγίες στον οδοντιατρικό χώρο, γεγονός που υποδηλώνει ότι η μη ορθολογική χρήση αντιβιοτικών αποτελεί ευρύτερο συστηματικό ζήτημα με σημαντικές επιπτώσεις για την επιδημιολογία της αντιμικροβιακής αντοχής (Plachouras et al. 2010; Miyakis et al. 2011; Mitsoura et al. 2024).

Υπό το πρίσμα αυτό, η συστηματική διερεύνηση των πρακτικών συνταγογράφησης αντιβιοτικών στην οδοντιατρική και ειδικότερα στην ενδοδοντία είναι κρίσιμη, καθώς μπορεί να συμβάλει στην κατανόηση των παραγόντων που επηρεάζουν την κλινική λήψη αποφάσεων και να υποστηρίξει τον σχεδιασμό στοχευμένων εκπαιδευτικών και πολιτικών παρεμβάσεων για την ορθολογική χρήση των αντιμικροβιακών παραγόντων με τις σύγχρονες κατευθυντήριες οδηγίες.

Ενδεικτική βιβλιογραφία

- Segura-Egea, J.J.; Gould, K.; en, B.H.; Jonasson, P.; Cotti, E.; Mazzoni, A.; Sunay, H.; Tjäderhane, L.; Dummer, P.M.H. European Society of Endodontology position statement: The use of antibiotics in endodontics. *Int. Endod. J.* 2018, 51, 20–25. <https://doi.org/10.1111/iej.12781>.
- Siqueira, J.F., Jr.; Rôças, I.N. Present status and future directions: Microbiology of endodontic infections. *Int. Endod. J.* 2022, 55(Suppl. 3), 512–530. <https://doi.org/10.1111/iej.13677>.
- Cope, A.L.; Chestnutt, I.G. Inappropriate prescribing of antibiotics in primary dental care: Reasons and resolutions. *Prim. Dent. J.* 2014, 3, 33–37. <https://doi.org/10.1308/205016814813877333>.
- Thompson, W.; Tonkin-Crime, S.; Pavitt, S.H.; McEachan, R.R.C.; Douglas, G.V.A.; Aggarwal, V.R.; Sandoe, J.A.T. Factors associated with antibiotic prescribing for adults with acute conditions: An umbrella review across primary care and a systematic review focusing on primary dental care. *J. Antimicrob. Chemother.* 2019, 74, 2139–2152. <https://doi.org/10.1093/jac/dkz152>.
- Suda, K.J.; Henschel, H.; Patel, U.; Fitzpatrick, M.A.; Evans, C.T. Use of antibiotic prophylaxis for tooth extractions, dental implants, and periodontal surgical procedures. *Open Forum Infect. Dis.* 2018, 5, ofx250. <https://doi.org/10.1093/ofid/ofx250>.
- Pallasch, T.J. Antibiotic resistance. *Dent. Clin. North Am.* 2003, 47, 623–639. [https://doi.org/10.1016/S0011-8532\(03\)00039-9](https://doi.org/10.1016/S0011-8532(03)00039-9).
- Mah, T.F.C.; O'Toole, G.A. Mechanisms of biofilm resistance to antimicrobial agents. *Trends Microbiol.* 2001, 9, 34–39. [https://doi.org/10.1016/S0966-842X\(00\)01913-2](https://doi.org/10.1016/S0966-842X(00)01913-2).
- Jungermann, G.B.; Burns, K.; Nandakumar, R.; Tolba, M.; Venezia, R.A.; Fouad, A.F. Antibiotic resistance in primary and persistent endodontic infections. *J. Endod.* 2011, 37, 1337–1344. <https://doi.org/10.1016/j.joen.2011.06.028>.
- Miyakis, S.; Pefanis, A.; Tsakris, A. The challenges of antimicrobial drug resistance in Greece. *Clin. Infect. Dis.* 2011, 53, 177–184. <https://doi.org/10.1093/cid/cir323>.
- Spernovasilis, N.; Tsioutis, C. Not surprising: A rebound in antibacterial consumption in Europe, with Cyprus and Greece on the podium. *J. Antimicrob. Chemother.* 2024, 79, 933–934. <https://doi.org/10.1093/jac/dkac055>.
- Αντωνιάδου, Μ. 365 Ημέρες Οδοντιατρικού Μάντζιμεντ; Εκδόσεις Τσούτρας; Αθήνα, Ελλάδα, 2025.

kuraray

Noritake

PANAVIA™ ΚΟΝΙΕΣ Η ΔΥΝΑΜΗ ΤΩΝ ΤΡΙΩΝ

Η λύση για κάθε κλινικό περιστατικό συγκόλλησης!

Όσον αφορά τη συγκόλληση, κάθε παρασκευή και υλικό αποκατάστασης έχει συγκεκριμένες απαιτήσεις. Έχουμε αναπτύξει τρία διαφορετικά ρητινώδη συστήματα συγκόλλησης για να καλύψουμε τις ανάγκες και τις προτιμήσεις κάθε οδοντιάτρου και ασθενούς.



PANAVIA™ SA Cement Universal

Η ρητινώδης κονία συγκόλλησης για την καθημερινή οδοντιατρική πράξη.

Συγκολλήστε τα πάντα χωρίς να απαιτείται ενεργοποιητής συγκόλλησης. Μια απλή διαδικασία συγκόλλησης ενός σταδίου και εύκολη απομάκρυνση περίσσειας. Διατίθεται σε τρεις αποχρώσεις για την κάλυψη όλων των κλινικών περιστατικών (Universal (A2), Διαφανής, Αδιαφανής & Λευκή απόχρωση).



PANAVIA™ Veneer LC

Η απόλυτη λύση στις προκλήσεις για άριστη συγκόλληση όψεων, ενθέτων και επενθέτων.

Ευέλικτος, μεγάλος χρόνος εργασίας ως και 200 δευτερόλεπτα (>3 λεπτά.) Τέσσερις αποχρώσεις για εξαιρετική αισθητική απόδοση (UNIVERSAL (A2), Καφέ (A4), Λευκή, Διαφανής).



PANAVIA™ V5

Για όλες τις απαιτητικές περιπτώσεις συγκόλλησης, ισχυρή και αισθητική.

Όλα τα υλικά αποκατάστασης και επίσης Ζirkonία, Διπυρριτικό Λίθιο (π.χ. e.max*, katana). Εύκολη εφαρμογή. Εύκολη συγκόλληση. Εύκολη απομάκρυνση περίσσειας. Πέντε αποχρώσεις για εξαιρετική αισθητική απόδοση (UNIVERSAL (A2), Καφέ (A4), Αδιαφανής, Λευκή, Διαφανής).



ΟΔΟΝΤΙΑΤΡΙΚΑ-ΟΡΘΟΔΟΝΤΙΚΑ

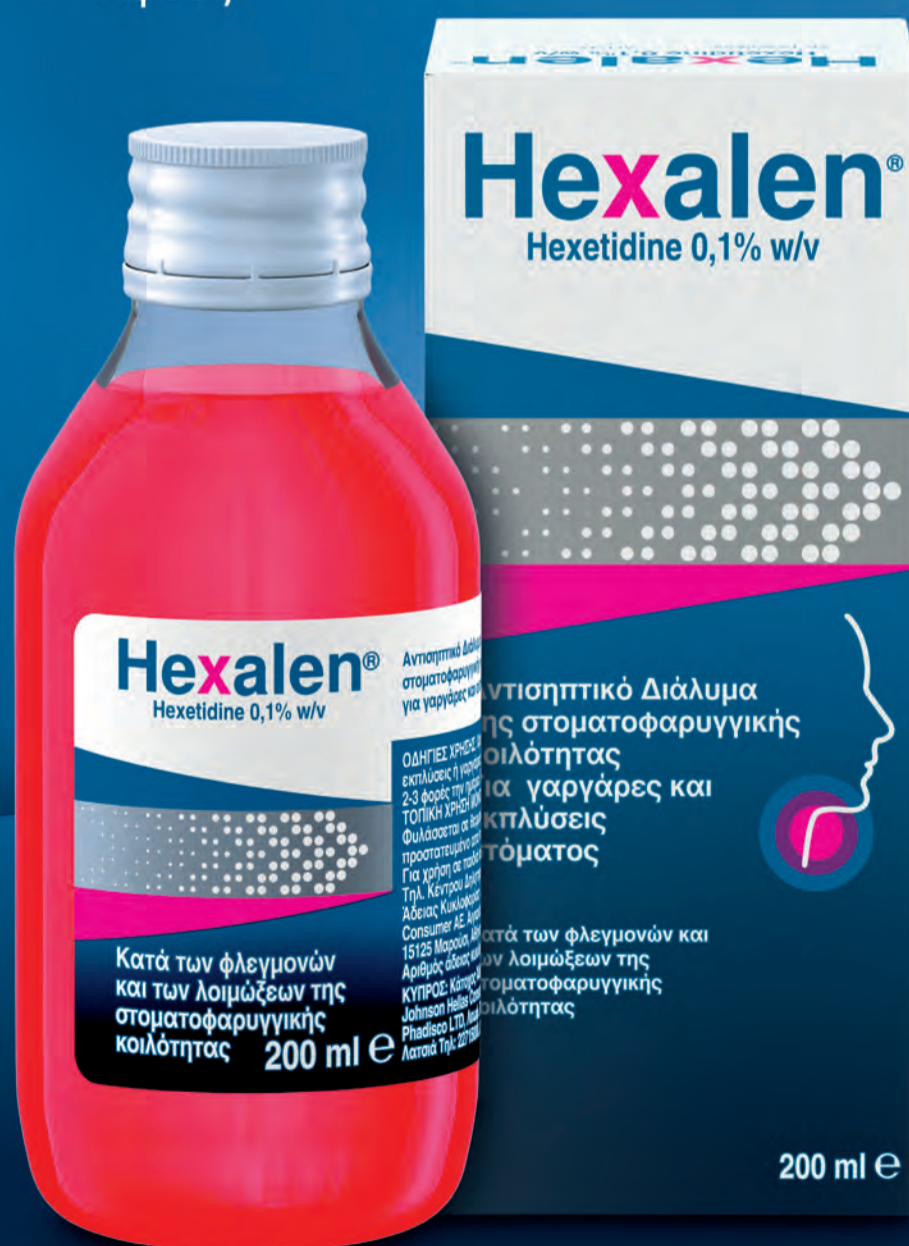Μιχαλακοπούλου 157, Γουδή 115 27, Τηλ.: 210 7716 416 - 210 7751 000, Fax: 210 7711 100
e-mail: info@tsaprazis.gr, www.tsaprazis.gr

Hexalen®

Ισχυρή αντισηπτική δράση για υγιές στόμα

Αντισηπτικό στοματικό διάλυμα
με ευρύ φάσμα ενδείξεων
προληπτικής & θεραπευτικής αγωγής

- ✓ Ουλίτιδα & Περιοδοντίτιδα
- ✓ Φλεγμονές στόματος
- ✓ Χειρουργικά τραύματα στόματος
- ✓ Περιεμφυτευματίτιδα
- ✓ Άφθες



Δεν χρωματίζει τα δόντια
και το βλεννογόνο

Κατάλληλο για
καθημερινή χρήση

Το Υπουργείο Υγείας & ο Εθνικός Οργανισμός Φαρμάκων συνιστούν: **ΔΙΑΒΑΣΤΕ ΠΡΟΣΕΚΤΙΚΑ ΤΙΣ ΟΔΗΓΙΕΣ ΧΡΗΣΗΣ, ΣΥΜΒΟΥΛΕΥΤΕΙΤΕ ΤΟ ΓΙΑΤΡΟ Ή ΤΟ ΦΑΡΜΑΚΟΠΟΙΟ ΣΑΣ.**
Περιέχει εζετιδίνη. Αντενδείκνυται σε άτομα με υπερευαίσθησία στα συστατικά τους. Να μη χρησιμοποιείται για μακροχρόνια θεραπεία & για παιδιά κάτω των 6 ετών.
Να μην καταπίνεται. Εξαίρούνται οι ιογενείς λοιμώξεις.



Χείλη με Λέπια και Διαβρώσεις



Μαρίνα Δούκα
DDS MSC Στοματολόγος
Υπεύθυνη Στοματολογικού
Ιατρείου Ιατρικό Κέντρο Αθηνών

Ιστορικό-Κλινική εξέταση

Άνδρας 45 ετών εξετάστηκε στο στοματολογικό ιατρείο Νοσοκομείου λόγω εκτεταμένης απολέπισης και διαβρώσεων των χειλέων (**Εικ. 1**). Ο ασθενής ανέφερε ότι παρουσιάζει για περισσότερο από ένα χρόνο αυτό το πρόβλημα το οποίο αποτελεί μια επώδυνη κατάσταση με σοβαρές επιπτώσεις στην εξωτερική του εικόνα και στις καθημερινές του δραστηριότητες. Επίσης ανέφερε ότι εργάζεται υπό έντονο άγχος σε κλειστό χώρο με κλιματισμό αποκλειστικά σε νυκτερινές βάρδιες.

Η κλινική εξέταση έδειξε διαβρώσεις, εφελκίδες και απολέπιση στο κράσπεδο του άνω και κάτω χειλούς.

Ο ασθενής έχει ελεύθερο ιατρικό ιστορικό και δεν λαμβάνει κάποια φαρμακευτική αγωγή.

Ποια είναι η πιθανή κλινική διάγνωση;

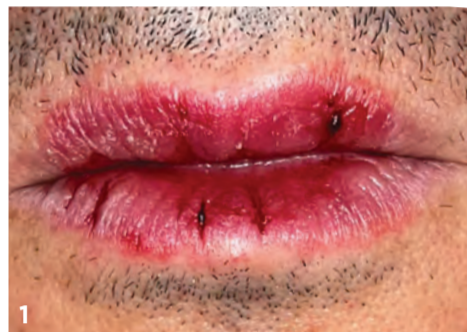- Απολεπιστική χειλίτις
- Χειλίτις εξ επαφής χημικών ουσιών
- Χειλίτις από λήψη ρετινοειδών
- Ακτινική χειλίτις

Θεραπεία

Συστήθηκε η αποφυγή λεικής των χειλέων και η αποφυγή προσπάθειας απομάκρυνσης με δάγκωμα και με τα χέρια των εφελκίδων και των λεπιών.

Χορηγήθηκε πρεδνιζολόνη 20 χιλιοστόγραμμα για 10 ημέρες σε συνδυασμό με φλουκοζόλη 100 χιλιοστόγραμμα για μια εβδομάδα και φλουοκινονίνη κρέμα για επάλειψη των χειλέων πρωί βράδυ.

Κατά την επανεξέταση μετά από δέκα ημέρες ο ασθενής είχε σημαντική βελτίωση. Η ημερήσια δόση πρεδνιζολόνης μειώθηκε στα 10 χιλιοστόγραμμα και η εφαρμογή της κορτιζονούχου κρέμας σε μια φορά το βράδυ. Συνεστήθη κατά τη διάρκεια της μέρας η εφαρ-



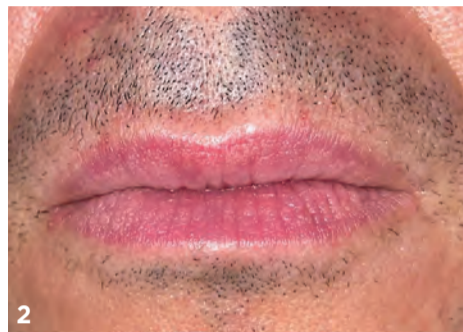μογή ενυδατικής κρέμας ειδικής για τα χείλη.

Έγινε επανεξέταση 10 ημέρες μετά που έδειξε σταθεροποίηση του αποτελέσματος (**Εικ. 2**). Συστήθηκε λήψη 5 χιλιοστόγραμμων πρεδνιζολόνης για μία εβδομάδα, επίσης συστήθηκε διακοπή της κορτιζονούχου κρέμας και εφαρμογή στα χείλη της ενυδατικής κρέμας. Συστήθηκε επανεξέταση σε περίπτωση υποτροπής. Ο ασθενής επανήλθε μετά από δύο μήνες με ήπια συμπτώματα και έγινε θεραπεία βραχείας διάρκειας με καλά αποτελέσματα.

Απάντηση

Η Χειλίτις εξ επαφής χημικών ουσιών είναι οξεία φλεγμονώδης αντίδραση των χειλέων στην ερεθιστική ή σε αλλεργιογόνο δράση χημικών παραγόντων. Κατά τη λήψη ιστορικού αναφέρεται συνήθως η πρόσφατη έναρξη χρήσης κάποιου προϊόντος όπως: κραγιόν, κρέμες, αλοιφές, οδοντόπαστες, αντισηπτικά, στοματοπλύματα, αρωματικές ουσίες (κανέλλα, μέντα, βανίλια) που περιέχονται σε τροφές, τσίχλες ή καραμέλες. Ο ασθενής παρουσίαζε χρόνια συμπτώματα στα χείλη και δεν είχε καταναλώσει ή χρησιμοποιήσει κάποιο καινούριο προϊόν.

Η Χειλίτις από λήψη ρετινοειδών είναι παρενέργεια που οφείλεται στη συστηματική λήψη συνθετικών ρετινοειδών για νόσους του δέρματος. Συνήθως συνοπάρχει με ξηροστομία, απο-



λέπιση και λέπτυνση του δέρματος, κνησμό, επίσταξη και άλλα συμπτώματα. Ο ασθενής δεν λάμβανε ρετινοειδή.

Η Ακτινική χειλίτις είναι χρόνια φλεγμονώδης βλάβη με εικόνα λευκής πλάκας, έλκωσης με σκληρία και εντόπιση αποκλειστικά στο ερυθρό κράσπεδο του κάτω χειλούς. Παρατηρείται κυρίως σε άντρες άνω των 50 ετών με ανοιχτόχρομο δέρμα που είναι εκτεθειμένοι για πολλά χρόνια στην ηλιακή ακτινοβολία (αγρότες, ναυτικοί, αθλητές) και είναι προκαρκινική κατάσταση. Λόγω φύλου και ηλικίας, ο ασθενής θα μπορούσε να παρουσιάζει ακτινική χειλίτιδα, αλλά δεν έχει ιστορικό χρόνιας έκθεσης στον ήλιο και κλινικά δεν εντοπίζεται λευκή πλάκα και οι βλάβες προσβάλλουν και το άνω και το κάτω χείλος.

Η Απολεπιστική χειλίτις είναι χρόνια φλεγμονώδης νόσος του ερυθρού κρασπέδου του χειλούς. Παρατηρείται κυρίως σε γυναίκες νεαρής ηλικίας (15-30 ετών) με ιστορικό ατοπίας και ψυχικού stress. Σε σημαντικό βαθμό πρόκειται για διάγνωση εξ αποκλεισμού καθώς προκύπτει όταν δεν απομονώνεται κάποιο συγκεκριμένο αίτιο όπως επαφή με χημικό παράγοντα ή έκθεση στην ηλιακή ακτινοβολία. Ως προς στα αίτια, μπορεί να οφείλεται σε αυτοτραυματισμό, άγχος ή να είναι ιδιοπαθής. Κλινικά χαρακτηρίζεται από ξηρότητα, λέπια που αποκολλώνται καταλείποντας ερυθρή και ευαίσθητη επιφάνεια, διαβρώσεις και εφελκίδες.

Συννά συνοπάρχει επιμόλυνση από *Candida albicans*. Εντοπίζεται στο ερυθρό κράσπεδο του ενός ή και των δύο χειλέων. Είναι επίμονη με υφέσεις και εξάρσεις.

Η εικόνα επιδεινώνεται λόγω αυτοτραυματισμού. Ο αυτοτραυματισμός μπορεί να είναι ψυχογενής ή να οφείλεται στην αντανακλαστική προσπάθεια του ασθενούς να εφυγράνει τα χείλη γλείφοντάς τα ή να τα «καθαρίσει» τραβώντας τα λέπια. Η απολεπιστική χειλίτιδα επηρεάζει αρνητικά σε σημαντικό βαθμό την αυτοεκτίμηση, την ομιλία και τη λειτουργία της μάσησης. Η θεραπεία περιλαμβάνει τη χρήση κορτικοστεροειδών τοπικά και συστηματικά, αντιμυκητιασικών συμπληρωματικά, ενυδατικών προϊόντων και τέλος, με επιτυχία σε ανθεκτικές περιπτώσεις, έχει εφαρμοστεί τοπικά ο ανοσορρυθμιστικός παράγοντας tacrolimus σε μορφή αλοιφής. Είναι απαραίτητη η ενημέρωση του ασθενούς για την ανάγκη αποφυγής της λεικής και του τραβήγματος των λεπιών και των εφελκίδων. Αν υπάρχει υποψία ψυχογενούς αυτοτραυματισμού, πρέπει να γίνει παραπομπή σε ειδικό ψυχικής υγείας.

Ο ασθενής με βάση την κλινική εικόνα που χαρακτηρίζεται από χρονιότητα με υφέσεις και εξάρσεις και απολέπιση με διαβρώσεις και εφελκίδες στο άνω και κάτω χείλος αλλά και με βάση το ιστορικό έντονου άγχους, παρουσιάζει απολεπιστική χειλίτιδα.

Βιβλιογραφία

- Κλινική Στοματολογία Γ. Λάσκαρη, 3η έκδοση
- Νοσήματα Χειλέων Π. Λούμου-Παναγιωτοπούλου και συνεργατών
- Dermatology of the lips C.Scully et al
- Santos LR, Dick TN, Candreva MS, Marques LC, Milagres A, Rozza-de-Menezes RE, Junior AS, Cunha KS, Conde DC. Challenging of treating patients with exfoliative cheilitis: Report of two cases. J Clin Exp Dent. 2023 May 1;15(5):e431-e436. doi: 10.4317/jced.60326. PMID: 37214748; PMCID: PMC10198695.

Νέο
TePe
EasyFit™
START TODAY
Μεσοδόντιο βουρτσάκι
Ιδανικό για νέους χρήστες

Νέα κυκλοφορία

Το νέο αγγλόφωνο σύγγραμμα του Δρος **Δημήτρη Καπαγιαννίδη** με τίτλο «The Dental Biofluidity: A Beauty Property of the Natural Teeth»

Το έργο αυτό συνιστά έναν πολύτιμο οδηγό για τον κλινικό οδοντίατρο και κάθε επαγγελματία που δραστηριοποιείται στον σχεδιασμό και την αποκατάσταση της οδοντικής μορφολογίας.

Τιμή: 180€

ΔΙΑΘΕΣΗ: «Οδοντιατρικό Βήμα» τηλ.: 210 3814939


ΠΡΟΣΦΟΡΑ
-30%

light
strong
beautiful
long-lasting

Air
COLLECTION

DIAGNOSTIC KIT

- Lightweight - an average weight of just 12g
- Very comfortable, helps to reduce hand fatigue
- Durable, high quality stainless steel
- Sleek, practical, ergonomic design
- Everything you need to diagnose a patient in one kit!



Dental Expert - Άννα Εημάογλου Ε.Π.Ε.

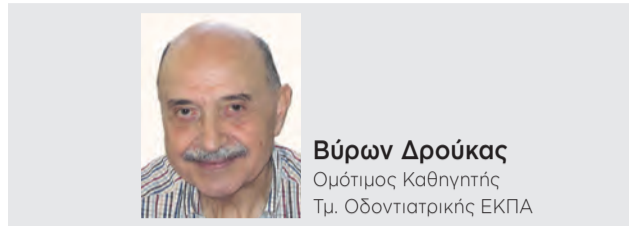Ο Εξειδικευμένος Συνεργάτης του Οδοντιατρείου σας

Φειδιππίδου 30, 11527, Γουδή • Τηλ.: 210 7770739, 210 7770749 • Φαξ: 210 7770716 • e-mail: anna@dental-expert.gr

«ΕΠΙ ΤΟΥ ΠΕΔΙΟΥ»

Ασθενείς με Οστεοαρθρίτιδα

Η Κροταφογναθική διάρθρωση (ΚΓΔ) όπως και κάθε άλλη, λειτουργικά μεταξύ άλλων, είναι ταγμένη στην αντιρρόπηση μηχανικών φορτίων τα οποία επιβαρύνουν την μοριακή της δομή. Η συνεχής μηχανική φόρτιση μακροπρόθεσμα δημιουργεί παθολογικές καταστάσεις καθώς συστηματικοί παράγοντες επιδρούν στην μοριακή της δομή. Η αρνητική επίδραση των παραγόντων αυτών ενεργοποιείται πιθανώς από μηχανικά φορτία χωρίς όμως να είναι ξεκάθαρο. Ενδεχομένως η κληρονομικότητα, το φύλο, η διατροφή κ.λπ. να αποτελούν μερικούς από τους παράγοντες πρόκλησης. Οι συχνότερες από τις εκφυλιστικές και φλεγμονώδεις αρθρίτιδες σύμφωνα με σχετικές έρευνες είναι η οστεοαρθρίτις ή οστεοάρθρωση. Στην ιατρική βιβλιογραφία προτείνεται ο όρος «οστεοαρθρίτις» που υποδηλώνει στοιχεία φλεγ-



Βύρων Δρούκας

Ομότιμος Καθηγητής
Τμ. Οδοντιατρικής ΕΚΠΑ

μονής ενώ στην καθ' ημάς βιβλιογραφία προτείνονται και οι δύο όροι.

- Οστεοαρθρίτις, για περιπτώσεις με κλινική σημειολογία
- Οστεοάρθρωση για ασυμπτωματικούς ασθενείς.

Επιδημιολογικές έρευνες έδειξαν ότι η ΟΑ σχετίζεται με την ηλικία. Σε ηλικίες κάτω των 35 ετών διαπιστώθηκαν ακτινογραφικά ευρήματα σε ποσοστά μικρότερα του 5%. Σε ηλικίες μεταξύ 47 και 65 το ποσοστό έφθανε στο 70%, ενώ στις ηλικίες άνω των 75, έφθανε μέχρι 90%. Οι εν λόγω έρευνες

πραγματοποιήθηκαν στη βόρεια Αμερική. Εκτενείς και λεπτομερείς αναφορές επί του θέματος έχουμε δημοσιεύσει στο Οδοντιατρικό Βήμα στο φύλλο Σεπτεμβρίου-Οκτωβρίου 2021, όπως επίσης στο σύγγραμμα «Λειτουργία και Δυσλειτουργία του Στοματογναθικού Συστήματος» 4η έκδοση, Παρισιάνος, Αθήνα 2020.

Στο σημερινό φύλλο θα σχολιάσουμε δύο χαρακτηριστικές περιπτώσεις ασθενών (γυναίκες), διαφορετικής ηλικίας με ΟΑ και με διαφορετική κλινική σημειολογία και ακτινογραφικά ευρήματα, δηλ. τα της σοβαρότητας και της έκτασης της νόσου. Και οι δύο περιπτώσεις παραπέμφθηκαν από τον οδοντίατρό τους, η κάθε μία, όπου αρχικώς προσέφυγαν παραπονούμενες κυρίως για πόνο στην ΚΓΔ, ήχους, δυσπραγία κατά τις λειτουργικές κινήσεις της κάτω γνάθου κ.λπ.

Περίπτωση 1

Ασθενής ηλικίας 52 ετών παρεπέμθη από τον οδοντίατρό της με την ένδειξη «Προβλήματα από την Κροταφογναθική διάρθρωση. Ευχαριστώ για την εξέταση και αξιολόγηση»

Αναμνηστικό

Η ασθενής μας ανέφερε ότι για μεγάλο διάστημα παρουσιάζει προβλήματα κυρίως στην αριστερή ΚΓΔ, κυρίως πόνου που εκδηλώνεται κατά τη μάσηση και γενικώς κατά την διάρκεια των λειτουργικών κινήσεων της κάτω γνάθου. Ανέφερε επίσης την εκδήλωση ήχων που «τρίζουν» μέσα στα «αυτιά της». Η ασθενής είναι παντρεμένη με οικογένεια και ήσυχη γενικώς καθημερινότητα. Κατά το παρελθόν είχε εργαστεί στην επιχείρηση του συζύγου της. Τέλος από το ιατρικό της ιστορικό, αναφέρει ενοχλήσεις και από άλλες περιφερικές αρθρώσεις.

Παρούσα κατάσταση-Κλινική εξέταση

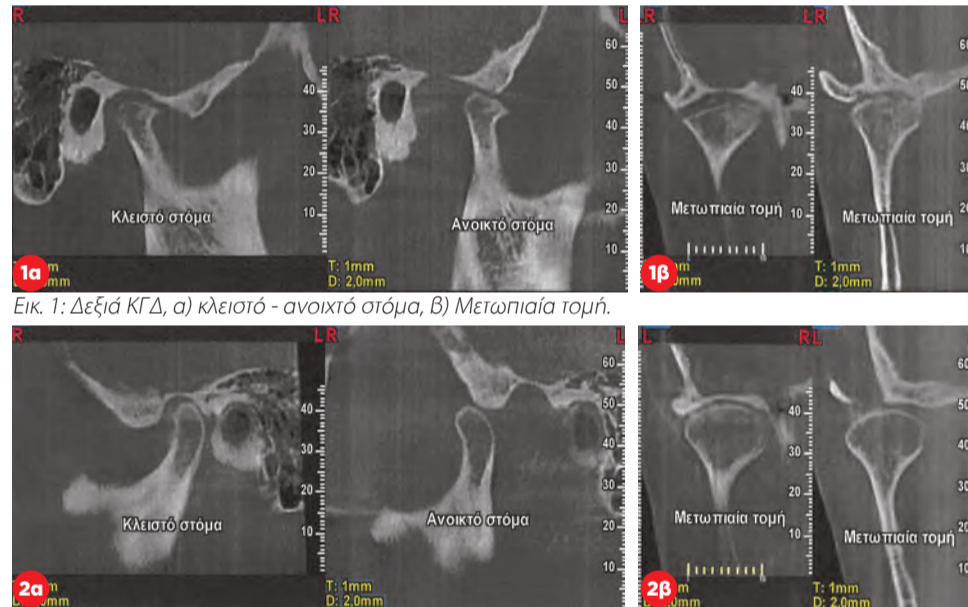
Η κλινική εξέταση απεκάλυψε έντονους ερπυστικούς ήχους κατά την ακρόαση με σπηθοσκόπιο των κροταφογναθικών διαρθρώσεων και κυρίως στην αριστερή ΚΓΔ. Η ενδοστοματική ψηλάφηση προκάλεσε έντονη επώδυνη αντίδραση κυρίως στους έσω και έξω πτερυγοειδείς, στους στερνοκλειδομαστοειδείς και λιγότερο στους μασπτήρες. Ο έλεγχος της σύγκλεισης αποκάλυψε αποτριβές δεύτερου βαθμού στις μασπτικές επιφάνειες των μέσων και των οπισθίων δοντιών γεγονός που σε συνδυασμό με τα ευδιάκριτα εντυπώματά τους στην γλώσσα καταδεικνύει έντονη παραλειπτική δραστηριότητα.

Διάγνωση

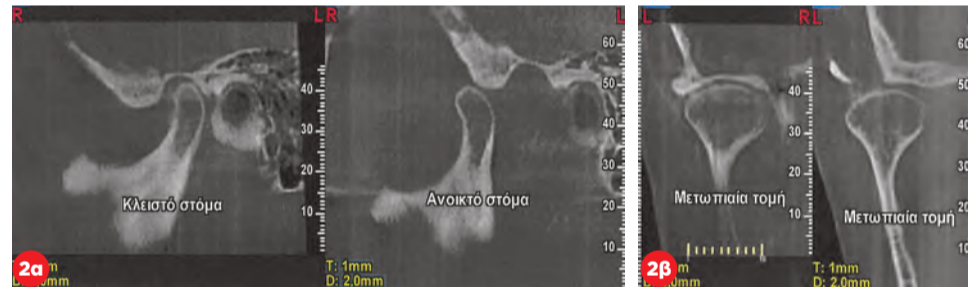Τα κλινικά ευρήματα συνεπικουρούμενα με εκείνα της αξονικής τομογραφίας των ΚΓΔ πιστοποιήσαν την ενδοαρθρική υπή του προβλήματος ήτοι, οστεοαρθρίτιδος και δευτερευόντως μυϊκής υπερλειτουργίας εδραζόμενης στην παραλειπτική του βρυγμού. Στην ακτινογραφία της δεξιάς ΚΓΔ είναι εμφανής η παρουσία οστεοφύτων (ανοικτό-κλειστό στόμα) επίσης και οι διαβρώσεις στη μετωπιαία λήψη τους. Στην δεξιά ΚΓΔ οι βλάβες εμφανίζονται ηπιότερες (**εικ. 1 και 2**).

Θεραπεία

Το πρωτόκολλο θεραπείας αρχίζει με την ενπέρωση της ασθενούς για την φύση και την χρονιότητα του προβλήματος καθώς και για τον τρόπο και τα μέσα βελτίωσής του.



Εικ. 1: Δεξιά ΚΓΔ, α) κλειστό - ανοικτό στόμα, β) Μετωπιαία τομή.



Εικ. 2: Αριστερή ΚΓΔ στις ίδιες λήψεις, α) κλειστό - ανοικτό στόμα, β) μετωπιαία λήψη, οι βλάβες είναι ηπιότερες.

Ακολούθως χορηγήθηκε ενδοστοματικός νάρθηκας ολικής επικάλυψης αποβλέποντας στην σημαντική μείωση των μηχανικών φορτίων που δέχονται οι ΚΓΔ και οι μαλακοί ιστοί της περιοχής συνέπεια του βρυγμού. Παράλληλα με τη ρύθμιση του νάρθηκα σε εβδομαδιαία βάση προστέθη και η σχετική φυσιοθεραπεία με την εφαρμογή Τ.Ε.Ν.Σ. για τη βελτίωση και καταστολή του πόνου (δύο συνεδρίες κατά εβδομάδα)

Ενάμιση περίπου μήνα μετά την έναρξη της θεραπείας, ακολούθησε η διδασκαλία ειδικού προγράμματος κινησιοθεραπείας για την εύρυθμη λειτουργική αποκατάσταση της ΚΓΔ και εν γένει των λειτουργικών κινήσεων της κάτω γνάθου.

Συμπληρωματικά, συστήσαμε την εφαρμογή θερμών υγρών επιθεμάτων στις ΚΓΔ επί 20' πριν από τον ύπνο, ακολούθως την εφαρμογή των ασκήσεων για την καλύτερη και ταχύτερη αποδρομή βλαβερών ουσιών όπως το γαλακτικό οξύ ή κινίνες οι οποίες ευθύνονται για τον πόνο και τη μυϊκή ευαισθησία. Μετά την παρέλευση μερικών μηνών ακολούθησε σημαντική ύφεση των συμπτωμάτων παράλληλα με την λειτουργική αποκατάσταση των ΚΓΔ και των κινήσεων της κάτω γνάθου. Τέλος, στην

ασθενή δόθηκε μεταθεραπευτικό πρόγραμμα έτσι ώστε τα θεραπευτικά αποτελέσματα να παραμείνουν σταθερά.

Περίπτωση 2

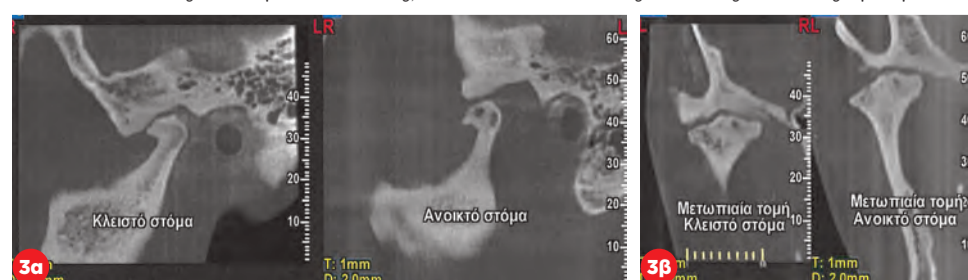Ασθενής ηλικίας 42 ετών με πόνο στη ΚΓΔ αμφοτερόπλευρα και έντονους ήχους επίσης αμφοτερόπλευρα, παρεπέμθη από τον οδοντίατρό της ο οποίος την κατατόπισε για την ιδιαιτερότητα του προβλήματος της και περαιτέρω αξιολόγηση.

Αναμνηστικό

Η ασθενής ανέφερε ότι τα συμπτώματα της εμφανίστηκαν πριν τρία ακριβώς χρόνια με την μορφή έντονων ήχων κατά τη διάρκεια των λειτουργικών κινήσεων της κάτω γνάθου κυρίως. Ο πόνος στις ίδιες περιοχές προστέθηκε σχετικά πρόσφατα καθιστώντας σε συνδυασμό με τους ήχους την κατάσταση της «ιδιαίτερα ενοχλητική» όπως διευκρίνισε, γεγονός που την οδήγησε σε αναζήτηση θεραπείας.

Παρούσα κατάσταση

Η κλινική εξέταση της ασθενούς έγινε με βάση



Εικ. 3: α) κλειστό - ανοικτό στόμα, β) Μετωπιαία τομή.

το σχετικό πρωτόκολλο ενώ η αξιολόγηση της βαρύτητας του πόνου έγινε σύμφωνα με τον αναμνηστικό Αι και κλινικό Di, δείκτης δυσλειτουργίας του Helkimo. Η βαρύτητα από πλευράς πόνου και η ευαισθησία κατά την ψηλάφηση των μασπτήριων μυών χαρακτηρίστηκε ως ήπια σε αντίθεση με τα εκφυλιστικά ευρήματα που προέκυψαν από τη λήψη της υπολογιστικής ακτινογραφίας της ΚΓΔ.

Ιδιαίτερος στην αριστερή ΚΓΔ παρατηρούνται οστεοφύτα στην κεφαλή του κονδύλου και έντονες διαβρώσεις στις μετωπιαίες τομές των κονδύλων. Ανάλογη εικόνα παρουσιάζει και η κροταφική γλήνη αμφοτερόπλευρα (**εικ. 3**). Στην δεξιά ΚΓΔ οι βλάβες ήταν ηπιότερες χωρίς ιδιαίτερη σημασία.

Διάγνωση

Το αναμνηστικό ιστορικό, τα κλινικά και ακτινογραφικά ευρήματα, ο πόνος εμπρός και μέσα στο αυτί με προβολικές ζώνες στην πλάγια προσωπική χώρα συνιστούν πλήρη εικόνα οστεοαρθρίτιδος των ΚΓΔ. Επίσης η έντονη παραλειπτική δραστηριότητα του βρυγμού αποτελεί επιπλέον επιβαρυντικό παράγοντα.

Θεραπεία

Το πρωτόκολλο θεραπείας παραμένει το ίδιο ακριβώς με εκείνο της προηγούμενης περίπτωσης. Αναλυτικά για το πρωτόκολλο θεραπείας των εκφυλιστικών παθήσεων θα αναφερθούμε στην συζήτηση που θα ακολουθήσει. Στο σημείο αυτό της παρουσίασης περιοριζόμαστε να επισημάνουμε ότι υπάρχουν αρκετές θεραπευτικές παραλλαγές κατά περίπτωση όπως π.χ. η ενδοαρθρική χορήγηση στεροειδών όπως σε βαριές επώδυνες και εκτεταμένες διαβρώσεις των σκληρών και μαλακών ιστών της περιοχής. Συνεπώς, η ανωτέρω περιγραφείσα θεραπεία δεν αποτελεί τυποποιημένο μονόδρομο προς αποφυγήν παρερμηνείας. Η εξέλιξη της πορείας της ασθενούς υπήρξε θετική επισημαίνοντας ότι η περαιτέρω πορεία λόγω της χρονιότητας του προβλήματος θα πρέπει να αποτελεί τρόπο «ζωής» με την αποφυγή παρατεταμένης έκθεσης σε υγρό και κρύο περιβάλλον, προσεγμένη διαίτα, τακτικό πρόγραμμα ασκήσεων κ.λπ.

Συζήτηση

Επιδημιολογικές έρευνες απέδειξαν τα πολύ υψηλά ποσοστά ΟΑ των ΚΓΔ που προσβάλλουν το γενικό πληθυσμό και ιδιαίτερος τις γυναίκες. Έδειξαν επίσης την άμεση σχέση της ΟΑ με την ηλικία. Νεότερες όμως έρευνες δεν

τεκμηριώνουν επαρκώς την σχέση ηλικίας με τις παθολογικές μεταβολές στη δομή της άρθρωσης. Παραμένει όμως η προσδοκία ότι νέες διαγνωστικές τεχνικές θα επιτρέψουν την εξέταση της ΚΓΔ σε μοριακό επίπεδο. Ο μηχανισμός απόκλισης δεν είναι απόλυτα ξεκάθαρος. Ορισμένοι υποστηρίζουν ότι ο εκφυλισμός ξεκινά από την αρθρική επιφάνεια ή παράλληλα με τον οστίτη ιστό. Τα χαρακτηριστικά γνωρίσματα της ΟΑ είναι οι αργές, προοδευτικές και ασύμμετρες παθολογικές διαδικασίες. Τα μηχανικά φορτία και οι βιολογικοί παράγοντες μπορούν να προκαλέσουν μοριακές μεταβολές οι οποίες επιτείνουν τις εκφυλιστικές διαδικασίες στα αρθρικά υγρά και κυτταρική μεταβολή οδοντωνας σε εκφυλισμό της άρθρωσης. Επίσης, είναι δυνατόν να διεγείρουν αισθητικές νευρικές απολήξεις, εγκατεσπαρμένες στην περιοχή των ΚΓΔ, απελευθερώνοντας νευροπεπίδια και προκαλώντας νευρογενή φλεγμονή και πόνο. Ανάμεσα από τους διάφορους παράγοντες στην πιθανή πρόκληση ΟΑ των ΚΓΔ εντάσσεται και η δίαιτα. Τροφές «δυσκολομάσπτες οι οποίες απαιτούν εντατική μάσηση αυξάνουν τα μηχανικά φορτία που δέχονται οι ΚΓΔ. Η πρόκληση πόνου οδηγεί πάντοτε τον ασθενή σε μαλακή δίαιτα. Ομοίως το stress αποτελεί επίσης σημαντικό παράγοντα. Παραλειπτώντας με προσεχάρχοντα το βρυγμό, ενεργοποιούν σημαντικές βιολογικές αντιδράσεις στη γένεση πόνου. Διαχρονικώς το stress διεγείροντας μηχανισμούς μέσω των οποίων απελευθερώνονται επιβλαβείς βιοχημικές ουσίες επιτείνει τα συμπτώματα τα οποία σε αντίθεση με εκείνα των άλλων τύπων δυσλειτουργίας παρουσιάζουν αξιοσημείωτες διαφορές:

- Τα συμπτώματα είναι συνήθως ετερόπλευρα.
- Ο πόνος εστιάζεται ενδερθρική.
- Τα συμπτώματα επιδεινώνονται κατά τη διάρκεια της ημέρας.
- Οι ερπυστικοί ήχοι είναι συνεχείς αποτελώντας το κύριο παθολογικό στοιχείο της ΟΑ της ΚΓΔ. Ακτινογραφικώς παρατηρείται παραμόρφωση των δομικών στοιχείων της άρθρωσης και συχνά διάτρηση του διάρθριου δίσκου. Άλλα σημαντικά ευρήματα είναι η ελάττωση του αρθρικού διαστήματος ενδεικτικό της απώλειας του διάρθριου δίσκου. Η διάγνωση βασίζεται στο ιστορικό, στα κλινικά και ακτινογραφικά ευρήματα. Η διαφορική διάγνωση της ΟΑ και της αρθραλγίας βασίζεται στα ακόλουθα διαγνωστικά κριτήρια.

- Στην αρθραλγία ο πόνος εντοπίζεται αμφοτερόπλευρα, εκλύεται κατά την ψηλάφηση και κατά τη διάρκεια των λειτουργικών κινήσεων της κάτω γνάθου.
- Στη ΟΑ ο πόνος είναι εντοπισμένος και εκλύεται όπως στην αρθραλγία αλλά επιπλέον υπάρχουν ερπυστικοί ήχοι οι οποίοι απουσιάζουν στην περίπτωση της αρθραλγίας. Τέλος στην οστεοάρθρωση ελλείπει ο πόνος ενώ υφίσταται η παρουσία ερπυστικών ήχων. Η σωστή διαφορική διάγνωση προϋποθέτει τον αποκλεισμό πολυαρθρίτιδος καθώς και των οξέων τραυματικών και φλεγμονωδών καταστάσεων των ΚΓΔ.

Η θεραπεία

Μετά την σχετική ενημέρωση του ασθενούς για την πάθηση και τον τρόπο αντιμετώπισης, πρωτεύουσα θέση επέχει η καταστολή του πόνου με την χορήγηση αντιφλεγμονωδών φαρμάκων. Η ασπιρίνη αποτελεί φάρμακο εκλογής σε δόσεις 0,5-1 gr ημερησίως. Σε ακραίες και μη ανατάξιμες καταστάσεις η χορήγηση στεροειδών ενδερθρικής σε συνδυασμό με τοπικό αναισθητικό έχει εξαιρετικά αποτελέσματα μακράς διάρκειας. Κατά την προσωπική μας άποψη μετά την καταστολή της οξείας φάσεως η φυσιοθεραπεία και η εφαρμογή ειδικού προγράμματος κινησιοθεραπείας της περιοχής κατέχουν σημαντική θέση στο πρωτόκολλο θεραπείας. Σημαντική επίσης κρίνεται η αποκατάσταση της σύγκλισης των δοντιών και ειδικότερα των οπισθίων δοντιών στήριξης, ελατώνοντας

και κατανέμοντας ισότιμα τα μηχανικά φορτία κατά τη μάσηση και κατά τη διάρκεια των λοιπών λειτουργικών κινήσεων της κάτω γνάθου. Σε περιπτώσεις ασθενών με νυχτερινό βρυγμό ή άλλες παραλειπτουργικές έξεις η τοποθέτηση ενδοστοματικού νάρθηκα κρίνεται απαραίτητη μειώνοντας σημαντικά τα μηχανικά φορτία που δέχονται η μαλακοί και σκληροί ιστοί των ΚΓΔ. Η τοποθέτηση μαλακών νάρθηκων αποτελεί σαφή αντένδειξη επειδή ακριβώς λόγω υλικού και κατασκευής επαυξάνει τα μηχανικά φορτία συνεπώς και τον βρυγμό.

Σε εξαιρετικά επιλεγμένες περιπτώσεις ορισμένοι προτείνουν την χειρουργική παρέμβαση με τη μορφή της

- Κονδυλοτομής
- Κονδυλεκτομής
- Δισκεκτομής ή άλλων ενδεχομένως κλειστών χειρουργικών τεχνικών

Και πάλι κατά την άποψή μας η χειρουργική της ΚΓΔ σε περιπτώσεις ΟΑ της ΚΓΔ ως μη

αντιστρεπτή θεραπεία δεν είναι αποδεκτή επειδή «εν τοις πράγμασι» τα οφέλη είναι μηδαμικά έναντι των επιπλοκών.

Πρόγνωση

Μακροπρόθεσμα η εξέλιξη της ΟΑ των ΚΓΔ είναι θραδεία χαρακτηριζόμενη από ασυμπτωματικές περιόδους και δεν απαιτεί αναγκαία τη λήψη θεραπευτικών μέτρων. Τα επώδυνα συμπτώματα διαχρονικώς συνήθως αποσβένονται, ενώ οι δομικές και λειτουργικές διαταραχές παραμένουν. Συμπερασματικά τα επιδημιολογικά δεδομένα που αφορούν την παθογένεια της ΟΑ των ΚΓΔ δείχνουν ότι ανεξαρτήτως ηλικίας η άσκηση υπέρμετρων μηχανικών φορτίων ανεξαρτήτως προέλευσης, αποτελούν εν δυνάμει παράγοντες οι οποίοι δύναται να προκαλέσουν είτε οστεοαρθρίτιδα είτε οστεοάρθρωση η οποία είναι και η πιο τέρατη μορφή της πάθησης.

Ενδεικτική βιβλιογραφία

1. Carlsson GE., Öberg T., Remodeling of the temporomandibular joints. Oral Sci Rev., 6: 53-85, 1974.
2. Carlsson, G.E., Kopp S., and Öberg T., Arthritis and allied diseases. In: Zarb G.A. and Carlsson G.E., eds., Temporomandibular Joint: Function and Dysfunction. Munksgaard., Copenhagen, 269-320, 1983.
3. Carlsson GE., Magnusson T., Klinisk bettfysiologi för allmäntandläkaren. Invest-Odont AB., Stockholm: 1996.
4. Δρούκας Β., Καπαγιάννη Ο., Οι συστηματικές παθήσεις σε σχέση με τις λειτουργικές διαταραχές του στοματογναθικού συστήματος. Σύγχ Οδοντ., 5(2): 87-89, 1985.
5. Kopp S., Wenneberg B., Clementsson E., Clinical, microscopical and biochemical investigation of synovial fluid from temporomandibular joints. Scand J Dent Res., 91(1): 33-41, 1983.
6. Kopp S., Clinical findings in temporomandibular joints osteoarthritis. Scand J Dent Res., 85(6): 434-43, 1977 b.
7. Δρούκας Β., Λειτουργία και Δυσλειτουργία του Στοματογναθικού Συστήματος. 4η Έκδοση Επ. Εκδ. Παρισιάνος, Αθήνα 2020.

DENTALCOM
Γ. ΠΑΠΑΖΟΓΛΟΥ Α.Ε.

ΚΑΡΥΟΦΥΛΛΗ 24, ΓΟΥΔΙ, 115 27 ΑΘΗΝΑ
ΤΗΛ.: 210.7775021, 210.7775110, 210.7775929
e-mail: sales@dentalcom.gr - www.dentalcom.gr

d-tech

Compomax-Compoflo-AQ Bond

Leading the way in nano hybrid composites & bonding










Compomax INTRO KIT
4 x 4 g LC Compomax Composite Syringe
1 x 2.5g Etching gel syringe
1 x 5 ml 5th generation Bonding
1 x 50 pcs Fibered Applicator tips
1 x 20 pcs Angled tips

Compoflo INTRO KIT
4 x 2g LC Compoflo Flowable syringe
1 x 8 pcs Applicator tips
Shades : A1 A2 A3 A3.5 B1

A Q Bond
1 x 5ml AQ Bond adhesive Bottle

Compomax INDIVIDUAL
1 x 4 g LC Compomax Composite Syringe
Shades : A1 A2 A3 A3.5 B1

Compoflo INDIVIDUAL
1 x 2g LC Compoflo Flowable syringe
1 x 2 pcs Applicator tips
Shades : A1 A2 A3 A3.5 B1





Τοποθέτηση εμφυτευμάτων με μονοφασικό ή διφασικό πρωτόκολλο. Κλινικά διλήμματα και καθημερινότητα



Ιωάννης Διαμάντης
Χειρουργός Στόματος,
Ειδίκευθείς στην Οδοντιατρική Σχολή
Πανεπιστημίου Αθηνών,
Γενικός Γραμματέας του Δ.Σ. της ΕΟΕ

Από την εισαγωγή της Οστεοενσωμάτωσης στην κλινική πράξη, ειδικά μετά τη Διάσκεψη του Τορόντο το 1982, ορίστηκαν οι δύο προσεγγίσεις τοποθέτησης οδοντοστικών εμφυτευμάτων: η τοποθέτηση στο επίπεδο του οστού και η τοποθέτηση σε επίπεδο μαλακών ιστών. Η έκθεση του εμφυτεύματος στο στοματικό περιβάλλον που επέβαλε η τοποθέτηση σε επίπεδο μαλακών ιστών, οριοθέτησε αυτομάτως την έννοια του μονοφασικού και διφασικού πρωτοκόλλου.

Βασισμένοι σε κλινικά δεδομένα ερευνών, κατά τη διάρκεια όλων αυτών των ετών, η μονοφασική τοποθέτηση εμφυτευμάτων αποδείχθηκε σαφώς ως η προτιμώμενη. Η μείωση του χρόνου θεραπείας, η αποφυγή μιας δεύτερης χειρουργικής παρέμβασης και της συνοδού μετεγχειρητικής κακουχίας είναι σημαντική τόσο για τους ασθενείς και τους κλινικούς όσο και για την εύρυθμη λειτουργία του ιατρού.

Η ανάπτυξη των σύγχρονων πρωτοκόλλων της άμεσης μετεξακτικής τοποθέτησης αλλά και της άμεσης φόρτισης των εμφυτευμάτων, εκ των πραγμάτων, επέβαλε τη χρήση της μονοφασικής προσέγγισης. Στην καθημερινή πράξη όμως, πολύ συχνά βρισκόμαστε στο δίλημμα αν μπορούμε να την εφαρμόσουμε πάντα ή με ποιούς περιορισμούς. Είναι βέβαιο πως η ασφάλεια στην εφαρμογή του μονοφασικού πρωτοκόλλου εξαρτάται από πολλούς παράγοντες και μπορεί να επηρεάσει την τελική έκβαση της οστεοενσωμάτωσης. Λαμβάνοντας ως δεδομένη προϋπόθεση την προεγχειρητική καλή κατάσταση/υγεία των περιοδοντικών ιστών, το σημαντικότερο κριτήριο είναι η καλή ακινητοποίηση του εμφυτεύματος τη στιγμή της τοποθέτησής του. Σημαντικότερο επίσης, κριτήριο επιλογής του μονοφασικού πρωτοκόλλου είναι η διατήρηση καλής στοματικής υγιεινής μετεγχειρητικά και κατά τη φάση επούλωσης.

Τα τελευταία χρόνια, εκτός των άλλων παραμέτρων που προσφέρει, η αρχική μέτρηση από την Ανάλυση Συχνότητας Συντονισμού (Resonance Frequency Analysis / RFA) συνεκτιμάται και για την επιλογή πρωτοκόλλου. Η μέθοδος αυτή βασίζεται στην in vivo μέτρηση της συχνότητας ταλάντωσης ενός στύλιου που προσαρτάται σταθερά (κοχλιώνεται) στο εμφύτευμα. Η πρόκληση και καταγραφή αυτής της μικροταλάντωσης επιτυγχάνεται με τον παραγόμενο συντονισμό από μετατροπέα ενέργειας, μέσω μεταφοράς ενέργειας ταλάντωσης μεταξύ αυτού και του στύλιου/εμφυτεύματος.

Κλινικά, μια φορητή συσκευή παράγει μικροταλάντωση σε ένα μαγνητικό στύλιου προσαρτημένο στο εμφύτευμα και ταυτόχρονα δέχεται και καταγράφει την αντίστοιχη μικροταλάντωση του εμφυτεύματος. Αυτή η καταγραφή μέσω αλγορίθμου παίρνει μια ενιαία τιμή (Πηλίκο Σταθερότητας Εμφυτεύματος ISQ), η οποία πρακτικά αντιστοιχεί στο βαθμό ακινητοποίησης/πάκτωσης του εμφυτεύματος στο οστό. Πρακτικά, έτσι εκτιμάται η διεπαφή του οστού με το εμφύτευμα (Bone to Implant Contact). Με αυτή την μέθοδο, η ακινητοποίηση

ση ενός εμφυτεύματος κρίνεται πλέον αντικειμενικά και είναι μετρήσιμη τόσο στην αρχική φάση της τοποθέτησης όσο και μετά την οστική επούλωση και την οστεοενσωμάτωση.

Από το 2004, που διατέθηκε στην αγορά η πρώτη γενιά εύρηστων συσκευών για την εφαρμογή Ανάλυσης Συχνότητας Συντονισμού, μέχρι και σήμερα αναπτύσσονται οδηγίες που σε συνδυασμό με άλλες παραμέτρους μπορούν να μας καθοδηγήσουν παρέχοντας ασφάλεια στην επιλογή κλινικών πρωτοκόλλων.

Σε αυτό το πλαίσιο ανάπτυξης κατευθυντήριων οδηγιών, στη διάσκεψη της ΑΟ (Academy of Osseointegration) το 2008 στη Βοστώνη, ο P. Moy παρουσίασε για πρώτη φορά στατιστικά αποτελέσματα για το μονοφασικό και διφασικό πρωτόκολλο βασισμένους στην Ανάλυση Συχνότητας Συντονισμού. Το 2016, δημοσιεύθηκαν αναλυτικά και τα πρώτα δεδομένα για την ασφαλή επιλογή του κατάλληλου πρωτοκόλλου. Μαζί με την αρχική σταθερότητα, κατά την τοποθέτηση του εμφυτεύματος, κρίθηκε απαραίτητη η τιμή ISQ ≥ 50 για το μονοφασικό πρωτόκολλο γιατί, σύμφωνα με παρατηρήσεις και στατική ανάλυση, ο κίνδυνος απώλειας ενός εμφυτεύματος με ISQ <50 ήταν 15% υψηλότερος.

Με αυτά τα δεδομένα, βασιζόμαστε στη ροπή αρχικής τοποθέτησης και στη μεγάλη αυτή μελέτη χρήσης Ανάλυσης Συχνότητας Συντονισμού για την εφαρμογή ή μη του μονοφασικού πρωτοκόλλου, αγνοώντας όμως τη δυνατότητα προσδιορισμού και σύγκρισης της ποιότητας οστεοενσωμάτωσης μεταξύ των δύο προσεγγίσεων.

Το 2024, στο Ετήσιο Συνέδριο της Ευρωπαϊκής Εταιρείας Οστεοενσωμάτωσης στο Μιλάνο, παρουσιάστηκε μια μεγάλη αναδρομική μελέτη με στατιστικά δεδομένα μέσω σύγκρισης των κλινικών αποτελεσμάτων όσον αφορά στην ποιότητα της οστεοενσωμάτωσης μεταξύ των δύο πρωτοκόλλων. Στόχος ήταν να προσδιοριστεί η επίδραση του πρωτοκόλλου μονοφασικής και διφασικής τοποθέτησης, αναλύοντας τα δεδομένα του Πηλίκου Σταθερότητας Εμφυτεύματος (ISQ), τα οποία συλλέχθηκαν χρησιμοποιώντας Ανάλυση Συχνότητας Συντονισμού (RFA), στις ημερομηνίες τοποθέτησης του εμφυτεύματος και μετά την εκτιμώμενη επούλωση. Ως μηδενική υπόθεση, προτάθηκε η απουσία διαφοράς μεταξύ αυτών των πρωτοκόλλων.

Στην αναδρομική αυτή μελέτη, χρησιμοποιήθηκε μια βάση δεδομένων τριετίας, τυχαιοποι-

ημένα με ειδικό Πρόγραμμα Τυχοποίησης. 160 εμφυτεύματα τοποθετήθηκαν μονοφασικά σε 120 ασθενείς, 60 γυναίκες και 60 άνδρες. Ένα άλλο σύνολο 160 εμφυτευμάτων με την ίδια ποσότητα τοποθετήθηκε διφασικά. Τα εμφυτεύματα ήταν του ίδιου τύπου/ εταιρείας και τοποθετήθηκαν από τον ίδιο χειρουργό.

Η Ορίζουσα (καθοριστικός παράγοντας της μελέτης) ήταν ο τύπος του πρωτοκόλλου και η μελετώμενη έκβαση ήταν η κατανομή ISQ, η μεταβλητότητα και η κατανομή ως παράγωγα της Συχνότητας Συντονισμού.

Οι μετρήσεις πραγματοποιήθηκαν στα εμφυτεύματα κατά την εισαγωγή και 2 ή 4 μήνες αργότερα για την κάτω γνάθο και την άνω γνάθο, αντίστοιχα. Λαμβάνονταν 4 αξονικές μετρήσεις σε κάθε εμφύτευμα σε κάθε μέτρηση και υπολογίστηκαν οι μέσες τιμές ISQ (από τις 4) ανά εμφύτευμα κάθε φορά.

Από τη μελέτη, αποκλείστηκαν οι τιμές ISQ <50 και οι τιμές ροπής μικρότερες από 30 Ncm κατά την εισαγωγή, σύμφωνα με τις προαναφερθείσες κατευθυντήριες οδηγίες.

Για την ανάλυση δεδομένων χρησιμοποιήθηκε ειδικό πρόγραμμα Στατιστικής Ανάλυσης. Τα αποτελέσματα διακύμανσης μεταξύ των μετρήσεων τοποθέτησης και των μετρήσεων μετά την επούλωση ήταν στατιστικά πολύ σημαντικά πολύ μεγαλύτερα στην ομάδα των μονοφασικών εμφυτευμάτων σε σχέση με τα διφασικά (**πίνακας**).

Η αύξηση των τιμών ISQ μετά την επούλωση, στα μονοφασικά εμφυτεύματα ήταν μεγαλύτερη στους άνδρες από ότι στις γυναίκες. Ιδιαίτερη ήταν η παρατήρηση πως στην ομάδα των ανδρών με τη διφασική προσέγγιση, οι τιμές μετά την επούλωση παρουσίαζαν ήπια πτώση ενώ στην ομάδα των γυναικών οι αντίστοιχες τιμές παρουσίαζαν ήπια άνοδο, χωρίς να μπορεί να αιτιολογηθεί βιολογικά αυτή η διαφορά. Στις κατανομές που απεικονίζονται στο **διάγραμμα 1** φαίνεται πως στα μονοφασικά εμφυτεύματα οι τιμές ISQ μετά την επούλωση (με πορτοκαλί χρώμα) είναι εκτός πλαισίου και σαφώς αυξημένες σε σχέση με τις τιμές κατά την τοποθέτηση ενώ στο **διάγραμμα 2** που αφορά στα διφασικά, οι αντίστοιχες κατανομές έχουν μικρή διαφοροποίηση.

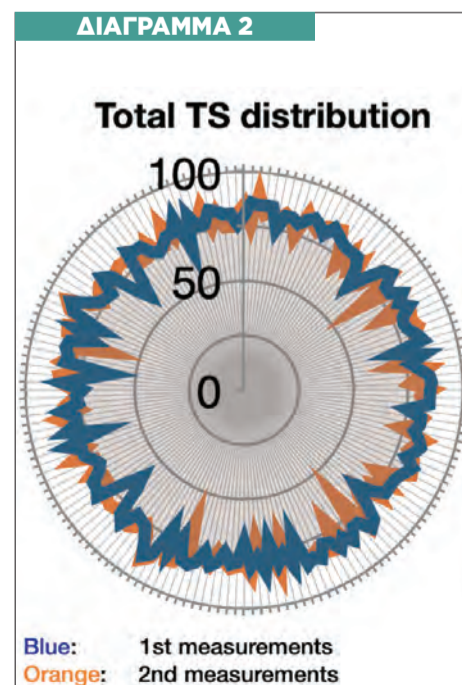
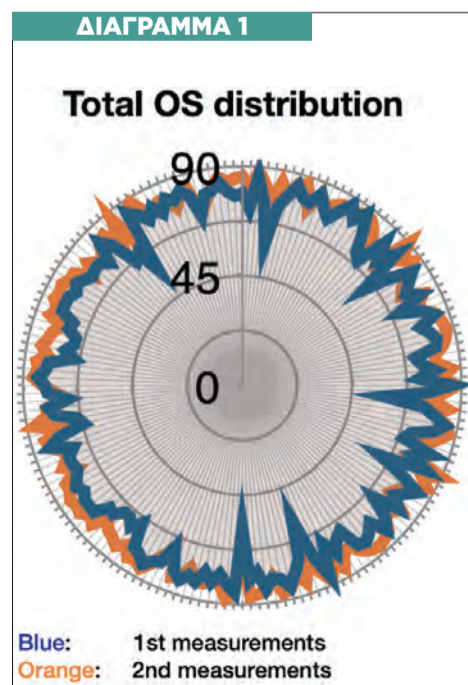
Όλες οι αναλύσεις που έγιναν, επαληθεύονταν διαρκώς για το βαθμό στατιστικής σημαντικότητας και για την αξιοπιστία του δείγματος και όλες κατέδειξαν υψηλότερες τελικές τιμές ISQ τόσο στους άνδρες όσο και στις γυναίκες στο μονοφασικό πρωτόκολλο. Συνεπώς, εκτός των πρακτικών πλεονεκτημάτων της μείωσης του χρόνου θεραπείας, της αποφυγής μιας δεύτερης χειρουργικής παρέμβασης και της συνοδού μετεγχειρητικής κακουχίας, καταδεικνύεται και κλινικό αντίκτυπο στην ποιότητα της οστεοενσωμάτωσης στα μονοφασικά εμφυτεύματα.

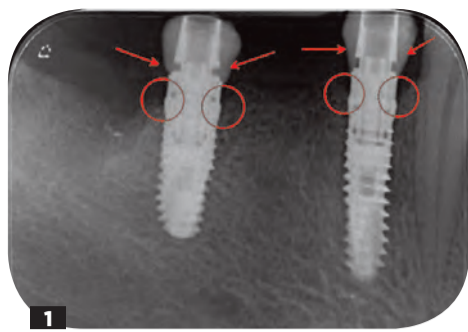
Αυτή η ισχυρή συσχέτιση μεταξύ του μονοφασικού πρωτοκόλλου και της ποιότητας της οστεοενσωμάτωσης φαίνεται να σχετίζεται με την επίδραση στην επούλωση των μαλακών ιστών και την ωρίμανση του φλοιώδους οστού

ΠΙΝΑΚΑΣ						
Group statistics T-test for total sample						
VAR00002	N	Mean	Std. Deviation	Std. Error Mean		
VAR00001 1.00	160	4.4188	5.00248	.39548		
2.00	160	.0313	6.36759	.50340		

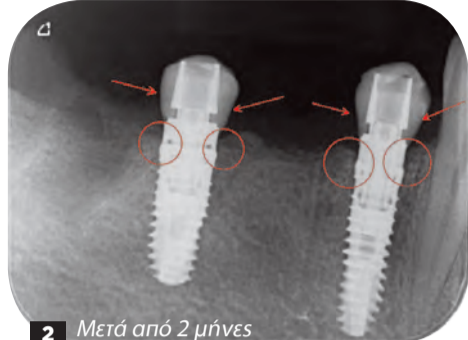
Independent Samples Test										
			Levene's Test for Equality of Variances				t-test for Equality of Means			
			F	Sig.	t	df	Significance		Mean Difference	
					One-Sided p	Two-Sided p				
VAR00001	Equal variances assumed		3.026	.083	6.854	318	<.001	<.001	4.38750	
	Equal variances not assumed				6.854	301.127	<.001	<.001	4.38750	

Independent Samples Test					
			t-test for Equality of Means		
			95% Confidence Interval of the Difference		
			Std. Error Difference	Lower	Upper
VAR00001	Equal variances assumed		.64017	3.12799	5.64701
	Equal variances not assumed		.64017	3.12772	5.64728





1



2 Μετά από 2 μήνες

γύρω από το εμφύτευμα, όπως φαίνεται στις ακτινογραφίες (εικ. 1, 2).

Η ωρίμανση του υποκείμενου, των περιεμφυτευματικών μαλθακών ιστών, οστού σίγουρα προηγείται, τουλάχιστον χρονικά σε σχέση με την αντίστοιχη του διφασικού πρωτοκόλλου.

Εντός των ορίων αυτής της μελέτης, το μονοφασικό πρωτόκολλο, εκτός από τη μείωση του χρόνου θεραπείας και τη χειρουργική νοσηρότητα/δυσφορία, φαίνεται πως έχει ευεργετικό ρόλο στην επούλωση του οστού και θετική επίδραση στην οστεοενσωμάτωση.

Η σταθερή και μόνιμη δέσμευση της Εταιρείας Οδοντοστοματολογικής Ερεύνης για άρτια εκπαίδευση με βάση την ισχυρή βιβλιογραφική τεκμηρίωση, εμμέσως μας επιβάλλει την προσήλωση σε όλες τις σύγχρονες αντιλήψεις και πρωτόκολλα. Στο Επίσιο Πρόγραμμα Επαγγελματικής Επιμόρφωσης στα Οδοντικά Εμφυτεύματα, ακολουθώντας τέτοιες τεκμηριωμένες μελέτες και τα σύγχρονα πρωτόκολλα τοποθέτησης/φόρτισης, χρησιμοποιούμε μεθόδους όπως η Ανάλυση Συχνότητας Συντονισμού για όλα τα εμφυτεύματα που τοποθετούνται.

Βιβλιογραφία

- 1. Baltayan S, Pi-Anfruns J, Aghaloo T, Moy PK. The Predictive Value of Resonance Frequency Analysis Measurements in the Surgical Placement and Loading of Endosseous Implants. J Oral Maxillofac Surg. 2016 Jun;74(6):1145-52.
- 2. Alfaer, Ali. S. et al. 2023: A comparative review one-stage and two-stage dental implants. Int J Community Med Public Health, vol.10(9):3387-3391.
- 3. Byrne, Gerard. 2010:Outcomes of One-Stage Versus Two-Stage Implant Placement. J Am Dent Assoc, vol.141, Issue 10, 1257 - 1258.
- 4. Chaushu, Liat, 2020: Changing Preference of One- Vs. Two-Stage Implant Placement in Partially Edentulous Individuals: An 18-Year Retrospective Study. Appl Sci 2020; 10(20):7060.
- 5. Diamantis et al, EAO Digital Days 2020: Impact of early functional loading of implants.A data analysis of 70 implants using Resonance Frequency Analysis.
- 6. Diamantis et al, 23rd Annual Scientific Meeting of the European Association for Osseointegration 25-27 September 2014, Rome, Italy: Changes of Implant Stability Quotient using Resonance Frequency Analysis. A data analysis of 730 dental implants.
- 7. Diamantis et al, 30th Annual Scientific Meeting of the European Association for Osseointegration 28-30 September 2023, Berlin: Early Functional Loading on Autogenous Block Grafts.Long Term Outcome
- 8. Esposito, Marco et al. 2009: One-stage versus two-stage implant placement. A Cochrane systematic review of randomised controlled clinical trials. Eur J Oral Implantol. vol. 2,2: 91-9.
- 9. Gheisari, Rasoul et al. 2017: Comparison of the Marginal Bone Loss in One-stage versus Two-stage Implant Surgery. J Dent vol. 18,4: 272-276.
- 10. Kamel, Sherif. 2018: One-stage vs two-stage implant placement: A systematic review and meta-analysis. Brit J Oral and Max Surg, vol. 56, Issue 10.
- 11. Diamantis et al, 31st Annual Scientific Meeting of the European Association for Osseointegration 24-26 October 2024, Milano: One- vs Two-Stage implant placement approach. Statistical analysis of clinical impact using RFA



8ο Πανελλήνιο Συνέδριο της Ελληνικής Εταιρείας Νοσοκομειακής Οδοντιατρικής & Οδοντιατρικής Ειδικής Φροντίδας 22-24 Οκτωβρίου 2026, Αθήνα, Γεν. Νοσοκομείο «Ασκληπείο Βούλας»

Η Ελληνική Εταιρεία Νοσοκομειακής Οδοντιατρικής και Οδοντιατρικής Ειδικής Φροντίδας (EENO-OEF) είναι στην ευχάριστη θέση να σας προσκαλέσει στο 8ο Πανελλήνιο Συνεδριό της που θα διοργανώσει σε συνεργασία με το **Οδοντιατρικό Τμήμα-Ειδική Μονάδα ΑμεΑ** και τη **Νοσηλευτική Υπηρεσία του ΓΝ «Ασκληπείο Βούλας»** με κεντρικό θέμα: **«Η Οδοντιατρική Ειδικής Φροντίδας στην Ελλάδα: Η Ανατολή Μίας Νέας Εποχής»**. Το συνέδριο θα έχει πανηγυρικό χαρακτήρα, καθώς συμπίπτει με:

- τη συμπλήρωση τριών δεκαετιών από την ίδρυση της Εταιρείας μας
- την έναρξη της τοποθέτησης ειδικευμένων στα Νοσοκομεία του ΕΣΥ που αποτελούν τα Εκπαιδευτικά Κέντρα της ειδικότητας της Οδοντιατρικής Ειδικής Φροντίδας.

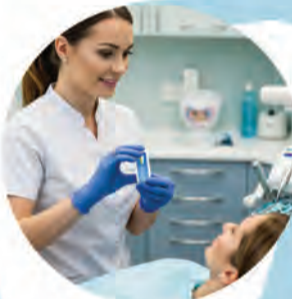Το Συνέδριο θα περιλαμβάνει κατευθυνόμενο και ελεύθερο πρόγραμμα. Έμφαση θα δοθεί στη διαδραστική συμμετοχή των συνέδρων κατά τη διάρκεια όλου του προγράμματος.

Οι ενδιαφερόμενοι πρέπει να αποστείλουν περίληψη 200-250 λέξεις στον σύνδεσμο www.hospitaldentistry.gr/abstracts/ σύμφωνα με τις οδηγίες που είναι αναρτημένες στην ιστοσελίδα της Εταιρείας www.hospitaldentistry.gr.

Καταληκτική ημερομηνία υποβολής περιλήψης η 10/8/2026.

Πληροφορίες: με αποστολή e-mail στο eenogr@gmail.com ή τηλεφωνικά 18.00-20.00 καθημερινές στα τηλ.: **6977 041898**, (κ. Αθανάσιος Σπλιωτόπουλος) και **6973 435415** (κ. Αρετή Χαβαλέ).

Υπηρεσία εκτύπωσης με το λογότυπό σας



Έξυπνη ιδέα για marketing οδοντιατρείου!

Προσφέρετε ένα ποιοτικό **Dental Flosser** (οδοντικό νήμα με λαβή) με το λογότυπο του οδοντιατρείου σας τυπωμένο στην premium ατομική συσκευασία. Η χρησιμότητά του εκτιμάται από όλους.

Το Dental Flosser αποτελείται από:

- Κεφαλή η οποία σχεδιάστηκε για πολύ καλή πρόσβαση ανάμεσα στα δόντια.
- Νήμα λεπτό, εξαιρετικά ανθεκτικό, δεν σπάει, δεν φθείρεται και εισχωρεί εύκολα για να καθαρίζει άνετα μέχρι τη γραμμή των ούλων. Διατίθενται με γεύση μέντας ή χωρίς γεύση.
- Ελαστική οδοντογλυφίδα από μαλακό καουτσούκ στο άκρο της λαβής, ώστε να είναι απαλή για τα ούλα και εύκολη στη χρήση για επιπλέον καθαρισμό από μεσαία έως μεγάλα διαστήματα.

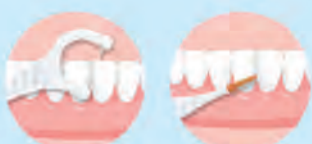

ΤΕΧΝΙΚΑ ΧΑΡΑΚΤΗΡΙΣΤΙΚΑ για την εκτύπωση

Το λογότυπο πρέπει να είναι σε αρχείο pdf, γραμμικό ή υψηλής ανάλυσης jpg. Η επιφάνεια εκτύπωσης είναι 9εκ. x 3εκ. (ύψος)

ΠΡΟΣΦΟΡΑ ΓΝΩΡΙΜΙΑΣ για παραγγελία

Τεμάχια 2000 mix >> Συνολικό Κόστος 150 €
Τεμάχια 5000 mix >> Συνολικό Κόστος 300 €
Δεν περιλαμβάνεται ο ΦΠΑ - Παράδοση 3 έως 4 εβδομάδες



www.placcontrol.gr



Biodentine™ στη Bio-Bulk Fill κλινική διαδικασία ως υλικό κολοβωμάτων σε έμμεσες αποκαταστάσεις

Εισαγωγή: Τα δόντια με ρωγμές που εμφανίζουν συμπτώματα μέτριας ως σοβαρής πολφίτιδας έχουν ιστορικά αντιμετωπιστεί με πολφοτομή, ενδοδοντική θεραπεία και στη συνέχεια κατασκευή έμμεσης αποκατάστασης με ολική στεφάνη. Με την επιτυχία των πολφοτομών χρησιμοποιώντας κόνιες πυριτικού ασβεστίου, πολλά από αυτά τα δόντια κατάφεραν να διατηρήσουν τη ζωτικότητα τους και αναμφισβήτητα να αυξήσουν τη μακροζωία τους.

Μέθοδοι: Πραγματοποιήθηκε ολική πολφοτομή στο 26 δόντι χρησιμοποιώντας Biodentine™ με την τεχνική Bio-Bulk Fill, με



Dr M. Paul Renner

μόνιμη αποκατάσταση οδοντίνης και ενδιάμεση αποκατάσταση αδαματίνης για να δοθεί χρόνος για την αξιολόγηση της επιτυχίας της ζωτικής θεραπείας του πολφού.

Το Biodentine™ στη συνέχεια λειτούργησε ως κολόβωμα για την έμμεση αποκατάσταση.

Συζήτηση: Πολλές μελέτες έχουν δείξει ότι το ποσοστό επιτυχίας των μερικών και καθολικών πολφοτομών κυμαίνεται από 75-100%.^{2,3} Έχει προταθεί ως η προτιμώμενη

επιλογή για τη θεραπεία δοντιών με συμπτώματα που κάποτε περιγράφονταν ως μη αναστρέψιμη πολφίτιδα.^{4,5}

Ενώ υπάρχουν λίγα δημοσιευμένα δεδομένα σχετικά με τη χρήση της πολφοτομής σε ραγισμένα δόντια, η δική μου επαγγελματική εμπειρία έχει δείξει ότι αυτή είναι μια βιώσιμη θεραπευτική επιλογή για αυτά τα συμπτωματικά δόντια.

Συμπέρασμα: Η ολική πολφοτομή και η κατασκευή έμμεσης αποκατάστασης πλήρους κάλυψης είναι μια βιώσιμη θεραπευτική επιλογή για ραγισμένα δόντια με συμπτώματα μέτριας ως σοβαρής πολφίτιδας.

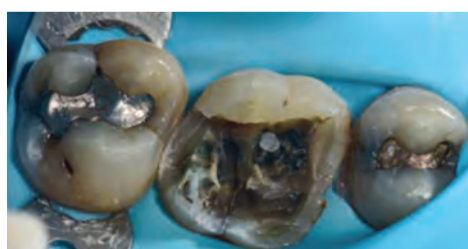Εισαγωγή

Τα συμπτωματικά δόντια που διαπιστώνεται ότι έχουν ρωγμές είναι μια από τις πιο δύσκολες καταστάσεις για τις οποίες πρέπει να σχεδιαστεί η θεραπεία. Πολλά άρθρα έχουν δημοσιευτεί και δυστυχώς, δεν έχει υπάρξει συναίνεση για την καλύτερη πορεία της θεραπείας. Από την εμπειρία μου, είναι καλύτερο να αντιμετωπίζονται αυτά τα δόντια συντηρητικά, καθώς αυτό επιτρέπει περαιτέρω επιλογές θεραπείας αν η συντηρητική θεραπεία αποτύχει.

Μελέτη Κλινικού περιστατικού

Κλινικά σημεία και συμπτώματα: Το 2018, ένας ασθενής 59 ετών παρουσίασε διάχυτο πόνο στην άνω αριστερή περιοχή. Δυσκολεύτηκε να εντοπίσει ποιο δόντι πονούσε, αλλά ανέφερε ότι νόμιζε ότι ήταν ένα από τα δύο τελευταία δόντια του (δόντι 26 ή 27).

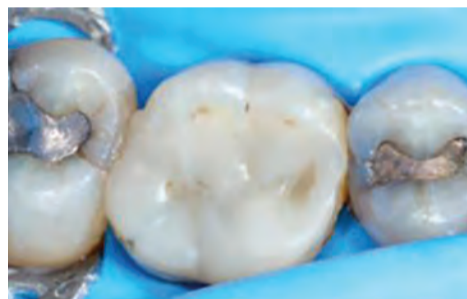Κανένα δόντι δεν ήταν ευαίσθητο στην επίκρουση. Το 26 δόντι αντέδρασε έντονα στο τεστ με κρύο νερό, ενώ τα άλλα δόντια ανέδρασαν κανονικά. Το 26 δόντι βρέθηκε θετικό στη δίκη υγρής γάζα, αλλά η αίσθηση δεν παρέμεινε. Τόσο το 27 δόντι όσο και το 25 ήταν αρνητικά στο τεστ δαγκώματος. Η αποκατάσταση με σύνθετη ρητίνη στο 26 δόντι αφαιρέθηκε υπό ελαστικό απομονωτήρα και οι γραμμές των ρωγμών ήταν ορατές κάτω από την αποκατάσταση (**Εικ. 1**), με την πιο εμφανή να εκτείνεται από τη γλωσσική επιφάνεια στο κέντρο του δοντιού και μια άλλη από την εγγύς παρειακή επιφάνεια στο κέντρο. Ορισμένες άλλες μικρές ρωγμές ήταν ορατές, συμπεριλαμβανομένης μιας που υπήρχε κάτω από τα παρειακά φύματα (**Εικ. 1**).



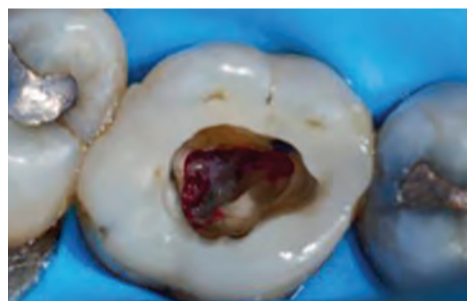
Εικ. 1: Οι ρωγμές το 2018.

Αυτές οι γραμμές των ρωγμών συζητήθηκαν με τον ασθενή και του δόθηκε η επιλογή είτε να αποκαταστήσει το δόντι με άμεση σύνθετη ρητίνη είτε με έμμεση αποκατάσταση ολικής κάλυψης. Ο ασθενής επέλεξε να αποκαταστήσει το δόντι με άμεση σύνθετη ρητίνη και έτσι αυτό πραγματοποιήθηκε στη συγκεκριμένη συνεδρία.

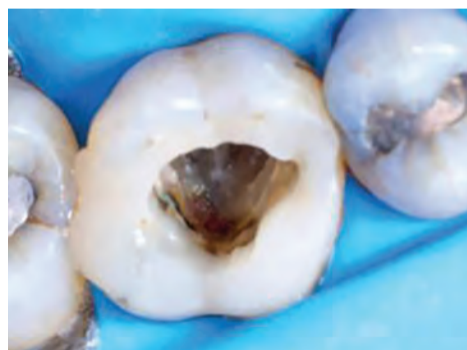Ο ασθενής επέστρεψε επτά οκτώ για εξέταση



Εικ. 2: Προεχειρητικά η αποκατάσταση της σύνθετης ρητίνης, το 2024.



Εικ. 5: Αρχική αποκάλυψη του πολφικού θαλάμου, φαίνεται η ελαφρά αιμορραγία και ο πολφολίθος.

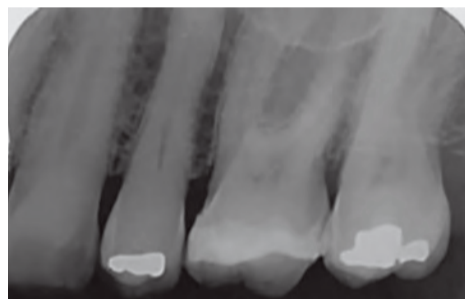


Εικ. 8: Στόμιο υπερώιου ριζικού σωλήνα με ζωτικό ιστό αφού σταμάτησε η αιμορραγία.

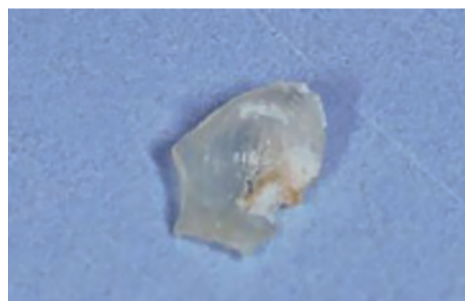και ανέφερε ότι το δόντι ήταν ασυμπτωματικό. Το 2024, ο ασθενής παρουσίασε ξανά πόνο στο 26 δόντι. Ανέφερε ότι το δόντι ήταν πολύ ευαίσθητο στο κρύο, με τον πόνο να διαρκεί αρκετά λεπτά. Επίσης υποστήριξε ότι το δόντι πονούσε αυθόρμητα κατά καιρούς. Κατά την εξέταση, το δόντι αντέδρασε πολύ έντονα στο κρύο, το οποίο διήρκεσε σχεδόν για ένα λεπτό. Το δόντι ήταν επίσης ελαφρώς ευαίσθητο στην επίκρουση. Η αποκατάσταση της σύνθετης ρητίνης φαινόταν άθικτη (**Εικ. 2**). Η ενδοστοματική ακτινογραφία (**Εικ. 3**) δεν αποκάλυψε περιριζική αλλοίωση, αλλά ο πολφικός θάλαμος ήταν μειωμένος σε μέγεθος σε σύγκριση με μια προηγούμενη ακτινογραφία δόξας.

Διάγνωση

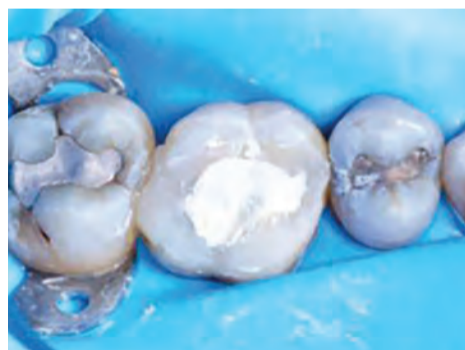Δεδομένου του προηγούμενου ιστορικού των ορατών ρωγμών που εισχωρούσαν στο δόντι



Εικ. 3: Η ενδοστοματική ακτινογραφία.



Εικ. 6: Αφαίρεση του πολφολίθου

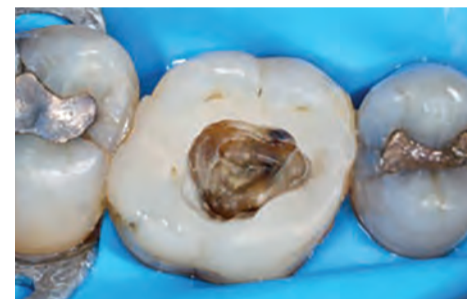

Εικ. 9: Η κοιλότητα εμφράχθηκε με το Biodentine™.

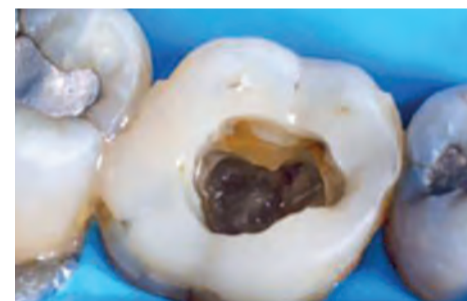
και των τρεχόντων συμπτωμάτων μέτριας ως σοβαρής πολφίτιδας, πάρθηκε η απόφαση, μετά από συζήτηση με τον ασθενή, να εισέλθει στον πολφικό θάλαμο για να αξιολογηθεί η κατάσταση του πολφού και το βάθος των ρωγμών. Το σχέδιο θεραπείας ήταν είτε να πραγματοποιηθεί πλήρης πολφοτομή είτε, αν δεν υπήρχε βιώσιμος πολφικός ιστός, να αφαιρεθεί αυτός.

Κλινική Διαδικασία και θεραπεία

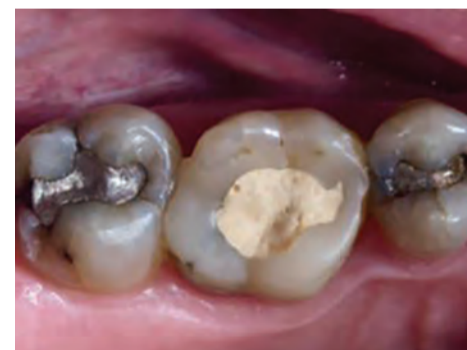Χρησιμοποιώντας τοπικό αναισθητικό και απομόνωση από ελαστικό απομονωτήρα, επιτεύχθηκε πρόσβαση μέσω της αποκατάστασης της σύνθετης ρητίνης. Ενώ οι ρωγμές ήταν ορατές, έμοιαζαν με την εικόνα του 2018 (**Εικ. 4**). Η οροφή του πολφικού θαλάμου αφαιρέθηκε και βρέθηκε ζωτικός ιστός, ο οποίος δεν φαινόταν



Εικ. 4: Αρχική πρόσβαση, φαίνονται οι υπάρχουσες ρωγμές.



Εικ. 7: Τα στόμια των παρειακών ριζικών σωλήνων με ζωτικό ιστό αφού σταμάτησε η αιμορραγία.

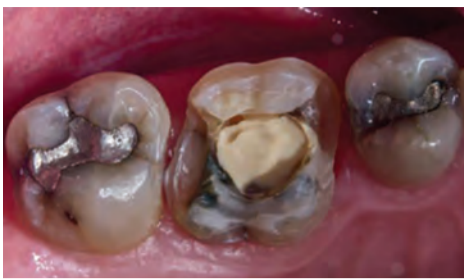

Εικ. 10: Το δόντι μετά από 12 εβδομάδες.

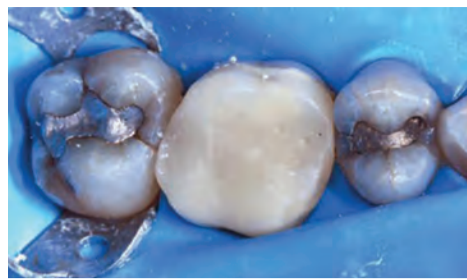
να έχει έντονη φλεγμονή (**Εικ. 5**). Υπήρχε επίσης πολφολίθος (**Εικ. 6**). Η αφαίρεσή του αποκάλυψε αιμορραγούντα πολφικό ιστό στα στόμια των ριζικών σωλήνων. Ένα βαμβάκι εμποτισμένο σε NaOCl τοποθετήθηκε στον πολφικό ιστό στο στόμιο του ριζικού σωλήνα και μετά από πέντε λεπτά η αιμορραγία σταμάτησε (**Εικ. 7** και **8**).

Καθώς το σχέδιο θεραπείας ήταν να αποκατασταθεί το δόντι με έμμεση αποκατάσταση πλήρους κάλυψης, ολόκληρη η πολφική κοιλότητα εμφράχθηκε με Biodentine™ με την τεχνική του Bio-Bulk Fill (**Εικ. 9**).

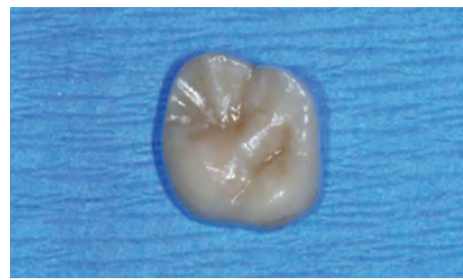Ο ασθενής επέστρεψε μετά από δώδεκα εβδομάδες και ανέφερε ότι το δόντι ήταν ασυμπτωματικό (**Εικ. 10**). Σε αυτή τη συνεδρία, πραγματοποιήθηκε προετοιμασία για μια 3/4 στεφάνη (**Εικ. 11**). Το Biodentine™ αφέθηκε στη θέση του, τροχίστηκε και χρησιμοποιήθηκε ως κολόβωμα για την αποκατάσταση.



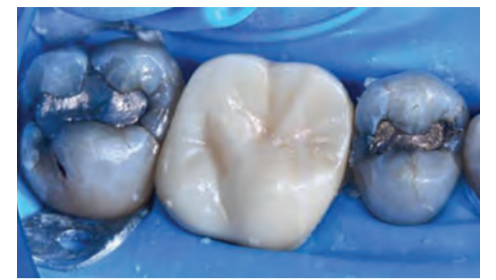
Εικ. 11: 3/4 παρασκευή στεφάνης.



Εικ. 12: Ακρυλική προσωρινή στεφάνη πριν την συγκόλληση της τελικής αποκατάστασης.



Εικ. 13: Μονολιθική ζιρκονία 3/4 στεφάνη.



Εικ. 14: Συγκόλληση στεφάνης ζιρκονίου 3/4.


Πάρθηκε ένα αποτύπωμα πολυσιλοξάνης και συγκολλήθηκε μια ακρυλική προσωρινή στεφάνη με προσωρινή κονία (**Εικ. 12**). Τρεις εβδομάδες αργότερα, μια μονολιθική στεφάνη ζιρκονίου (**Εικ. 13**) συγκολλήθηκε στο δόντι (**Εικ. 14**). Το δόντι θα παρακολουθείται και θα ελεγχθεί ακτινογραφικά μετά από έξι μήνες.

Συζήτηση

Αυτό το κλινικό περιστατικό αναδεικνύει μια σειρά από στοιχεία πολυφοτομής σε δόντια με ρωγμές. Πρώτον, πολλά δόντια με βαθιές ρωγμές έχουν μια μακροχρόνια ήπια πολφίτιδα, στην οποία ο πολφός έχει ανταποκριθεί παράγοντας επανορθωτική οδοντίνη που συχνά εμφανίζεται με τη μορφή ενασβεσίωσης του πολφού. Ο οδοντίατρος πρέπει να είναι προσεκτικός κατά την εκτέλεση θεραπείας του ζωτικού πολφού σε αυτά τα δόντια, καθώς είναι συχνά δύσκολο να διαφοροποιηθεί η ασβεστοποίηση του πολφού από το έδαφος του πολφικού θαλάμου. Οποιοσδήποτε ενασβεστώσεως του πολφού πρέπει να αφαιρεθούν πριν από την αξιολόγηση της κατάστασης του πολφικού ιστού ενδοδοντικά. Δεύτερον, σε δόντια με πολφικά συμπτώματα που προκύπτουν από ρωγμές, είναι καλύτερο να πραγματοποιηθεί μυλικά πολφοτομή. Αυτό επιτρέπει την εξέταση του εδάφους του πολφικού θαλάμου για τυχόν επέκταση της ρωγμής κατά μήκος του, γεγονός που θα μειώνει σημαντικά την πρόγνωση για το δόντι.

Συμπέρασμα

Η δυνατότητα χρήσης του Biodentine™ στην τεχνική Bio-Bulk Fill έχει μια σειρά από πλεονεκτήματα σε κλινικά περιστατικά όπως το προηγούμενο. Η αρχική συνεδρία για τη θεραπεία του ζωτικού πολφού μπορεί να συντομεύσει εμφράσσοντας πλήρως την κοιλότητα και χρησιμοποιώντας το Biodentine™ ως μόνιμη αντικατάσταση της οδοντίνης και ως προσωρινή αντικατάσταση της αδαμαντίνης. Το γεγονός ότι το υλικό μπορεί να παραμείνει ως και έξι μήνες επιτρέπει την αξιολόγηση της επιτυχίας της κλινικής διαδικασίας πριν από την τελική έμμεση αποκατάσταση. Η ισχύς του Biodentine™ σημαίνει ότι δεν απαιτείται η τοποθέτηση ξεχωριστού υλικού κολοβάματος.



Βιβλιογραφία

1. Wei Shang,1 Zeliang Zhang,1 Xicong Zhao,1 Qingquan Dong,2 Gerhard Schmalz,3 and Shaonan Hu 2 The Understanding of Vital Pulp Therapy in Permanent Teeth: A New Perspective. *BioMed Research International*, 2022, 1–11. <https://doi.org/10.1155/2022/8788358>.
2. McHugh, H.; Wright, P.P.; Peters, C.I.; Peters, O.A. Diagnostic and Prognostic Predictors for the Success of Pulpotomy in Permanent Mature.

Posterior Teeth with Moderate to Severe Pulpitis: A Scoping Review. *Oral* 2023, 3, 545–571. <https://doi.org/10.3390/oral3040045>.

3. Al-Ali M. and Camilleri J. (2022) The scientific management of deep carious lesions in vital teeth using contemporary materials A narrative review. *Front. Dent. Med* 3:1048137. doi: 10.3389/fdmed.2022.1048137.
4. https://www.aae.org/wp-content/uploads/2021/05/VitalPulpTherapyPositionStatement_v2.pdf.

5. European Society of Endodontology (ESE) developed by: Duncan HF, Galler KM, Tomson PL, Simon S, ElKarim I, Kundzina R, Krastl G, Dammaschke T, Fransson H, Markvart M, Zehnder M., Bjørndal L. European Society of Endodontology position statement: Management of deep caries and the exposed pulp. *International Endodontic Journal*, 52, 923–934, 2019.

Biodentine™

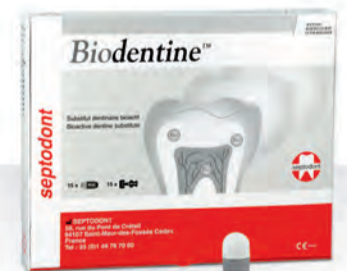Αντιμετωπίστε τις βαθιές τερηδόνες με ελάχιστη παραγωγή αερολύματος



Ατραυματική Επανορθωτική Θεραπεία (ART)

Το Biodentine™ μπορεί να χρησιμοποιηθεί σε επείγουσες συνθήκες χωρίς τη χρήση εγγλυφιδών για τη θεραπεία «εν τω βάθει» τερηδόνων κατά τη διάρκεια θεραπειών κάλυψης του πολφού με ή χωρίς την αποκάλυψή του χάρη στις βιοσυμβατές και βιοδραστικές ιδιότητές του.

Η διαδικασία ART αφαιρώντας την τερηδόνα μόνο με όργανα χειρός μπορεί να αποκαταστήσει την κοιλότητα με ελάχιστη παραγωγή αερολύματος: Το Biodentine™ μπορεί να τοποθετηθεί απευθείας στον πολφό και να χρησιμοποιηθεί για την έμφραξη καθεμιάς βαθιάς τερηδόνας.



ACTIVE BIOSILICATE TECHNOLOGY



ΟΔΟΝΤΙΑΤΡΙΚΑ-ΟΡΘΟΔΟΝΤΙΚΑ
Μιχαλακοπούλου 157, Γουδή 115 27,
Τηλ.: 210 7716 416 - 210 7751 000, Fax: 210 7711 100
e-mail: info@tsaprazis.gr, www.tsaprazis.gr



ΙΑΤΡΙΚΟ ΚΕΝΤΡΟ ΑΘΗΝΩΝ

Επιμόρφωση με αντικείμενο τη Στοματική Κοιλότητα και τον Στοματοφάρυγγα

Την Τετάρτη 25 Φεβρουαρίου στο Ιατρικό Κέντρο Αθηνών στο Μαρούσι στο πλαίσιο του 12ου Ετήσιου Προγράμματος Συνεχίζουσας Ιατρικής Επιμόρφωσης για τα έτη 2025-2026, έλαβε χώρα επιστημονική εκδήλωση με αντικείμενο τις Παθήσεις του Στόματος και του Στοματοφάρυγγα. Συντονιστής της εκδήλωσης ήταν ο Καθηγητής Στοματολογίας του ΕΚΠΑ Γιώργος Λάσκαρης.

Την έναρξη έκανε ο Πρόεδρος του Επιστημονικού Συμβουλίου Καθηγητής Αγγειοχειρουργικής του ΕΚΠΑ Χρήστος Λιάπης και αναφέρθηκε στο μεγάλο εύρος των νοσημάτων που εκδηλώνονται στην στοματική κοιλότητα και στον στοματοφάρυγγα και στην αξία

της έγκαιρης διάγνωσης.

Στη συνέχεια ο κ. Γιώργος Λάσκαρης παρουσίασε την εισήγηση με θέμα: «Κακοήθη Νεοπλασμάτα των Σιαλογόνων Αδένων». Ακολούθησε η κ. Μαρίνα Δούκα, Στοματολόγος Επιστημονικός Συνεργάτης του Ιατρικού Κέντρου Αθηνών με την εισήγηση «Ειδικές Ουλίτιδες που Σχετίζονται με Συστηματικά Νοσήματα» και τέλος ο κ. Γιώργος Δουνδουλιάκης, ΩΡΛ Διευθυντής Κλινικής Κεφαλής & Τραχήλου στο Ιατρικό Κέντρο Αθηνών, παρουσίασε την εισήγηση «Ιοί HPV και Καρκίνος του Στοματοφάρυγγα».

Από τον καθηγητή Γιώργο Λάσκαρη τονίστηκε η ποικιλομορφία στην κλινική εικόνα



των κακοθών νεοπλασμάτων των σιαλογόνων αδένων όπου η βιοψία αποτελεί βασικό εργαλείο για την τελική διάγνωση. Η κ. Μαρίνα Δούκα αναφέρθηκε στις ειδικές ουλίτιδες που αποτελούν μια κατηγορία διαφορετική

από την κλασική ουλίτιδα η οποία οφείλεται στην οδοντική πλάκα. Τόνισε την αξία της σωστής εκτίμησης της αιτίας της φλεγμονής των ούλων ώστε να μην χάνεται πολύτιμος χρόνος σε λάθος θεραπείες. Τέλος ο κ. Γιώργος Δουνδουλιάκης περιέγραψε τα πρόσφατα επιδημιολογικά δεδομένα του καρκίνου του στοματοφάρυγγα σε συνάρτηση με τους ιούς HPV καθώς και τις σύγχρονες στοχευμένες τεχνικές ρομποτικής που εφαρμόζονται στο Ιατρικό Κέντρο Αθηνών με όφελος, την βελτίωση της θεραπευτικής αντιμετώπισης του καρκίνου και της ποιότητας ζωής του ασθενούς.

Ακολούθησε πολύ ενδιαφέρουσα συζήτηση με ερωτήσεις από το ακροατήριο. Είναι εξαιρετικά σημαντικό το ότι σε ένα Νοσοκομείο πρώτης γραμμής, όπως το Ιατρικό Κέντρο Αθηνών, αποτελεί πλέον παράδοση, η παρουσίαση θεμάτων που αφορούν στα νοσήματα του στόματος καθώς η εμπειρία έχει δείξει ότι πολλές φορές υπάρχει έλλειμμα γνώσης και εγρήγορσης στον συγκεκριμένο τομέα. Η παρουσίαση θεμάτων με αντικείμενο τις παθήσεις στόματος αποκτά ακόμη μεγαλύτερη αξία από το γεγονός ότι το πρόγραμμα παρακολουθείται από φοιτητές της Ιατρικής Σχολής του Ευρωπαϊκού Πανεπιστημίου της Κύπρου.

Είναι ευχής έργο να συνεχιστεί η διοργάνωση και παρουσίαση τέτοιων προγραμμάτων επιμόρφωσης και η παρουσίαση των νοσημάτων του στόματος να εντάσσεται σταθερά στο πλαίσιο αυτό, γεγονός που δείχνει τη σπουδαία σημασία των νόσων του στόματος στο ιατρικό πεδίο της Εσωτερικής Παθολογίας και της Χειρουργικής καθώς και τον κομβικό ρόλο του Στοματολόγου στη διάγνωση και θεραπεία σοβαρών συστημικών παθήσεων.

Είναι δυνατή η παρακολούθηση του προγράμματος διαδικτυακά απευθείας αλλά και σε μεταγενέστερο χρόνο στην ηλεκτρονική διεύθυνση: **Παθήσεις στόματος | Γεώργιος Λάσκαρης 25.02.2026 Ιατρικό Κέντρο Αθηνών**

Μαρίνα Δούκα

Στοματολόγος

Υπεύθυνη Στοματολογικού Ιατρείου
Ιατρικό Κέντρο Αθηνών



IOS ολοκληρωμένες ψηφιακές λύσεις για εμφυτευματικά περιστατικά all-on-x Ανοιχτές βιβλιοθήκες ExoCad & 3shape



Ανακαλύψτε τα πλεονεκτήματα ΤΩΝ SMARTFLAG BY APOLLO®

- Ολοκληρωμένο ψηφιακό πρωτόκολλο
- Συμβατότητα με 30 εμφυτευματικά συστήματα
- Μείωση χρόνου θεραπείας - Η εργασία ολοκληρώνεται σε 2-3 επισκέψεις
- Προβλεψιμότητα
- Μείωση κόστους σε σχέση με τις παραδοσιακές προσεγγίσεις
- Μεγαλύτερη ακρίβεια στην ενδο-στοματική σάρωση επί multi unit abutments σε σχέση με τα παραδοσιακά scan posts



ΑΡΟΛΛΟ IMPLANT COMPONENTS

SCANBODYSMARTFLAG.EU



Δ. ΜΑΥΡΑΕΙΔΟΠΟΥΛΟΣ Α.Ε.
ΟΔΟΝΤΙΑΤΡΙΚΑ ΕΙΔΗ

Καποδιστρίου 2, 106 82 Αθήνα, 210 3837 334, mavraid@otenet.gr, www.mavraidopoulos.gr



ΙΩΑΝΝΗΣ Κ. ΚΑΡΟΥΣΗΣ
ΚΑΘΗΓΗΤΗΣ ΠΕΡΙΟΔΟΝΤΟΛΟΓΙΑΣ
ΠΑΝΕΠΙΣΤΗΜΙΟΥ ΑΘΗΝΩΝ

Συμμετοχή Δρ. ΠΑΝΑΓΙΩΤΑ Ε. ΝΤΟΚΟΥ
ΠΕΡΙΟΔΟΝΤΟΛΟΓΟΣ

• ΣΕΛΙΔΕΣ: 500 • ΦΩΤΟΓΡΑΦΙΕΣ: 1.180 • ©2020

ΤΙΜΗ: €140

ΙΩΑΝΝΗΣ Κ. ΚΑΡΟΥΣΗΣ
ΚΑΘΗΓΗΤΗΣ ΠΕΡΙΟΔΟΝΤΟΛΟΓΙΑΣ
ΠΑΝΕΠΙΣΤΗΜΙΟΥ ΑΘΗΝΩΝ

Συμμετοχή Δρ. ΠΑΝΑΓΙΩΤΑ Ε. ΝΤΟΚΟΥ
ΠΕΡΙΟΔΟΝΤΟΛΟΓΟΣ

• ΣΕΛΙΔΕΣ: 500 • ΦΩΤΟΓΡΑΦΙΕΣ: 1.180 • ©2020



Τηλ. **210 3814 939**

Χαλαρές και αποτελεσματικές θεραπείες

OptraGate® 2

- Εύκολη πρόσβαση στη στοματική κοιλότητα και βελτιωμένη ορατότητα.
- Εύκολη τοποθέτηση και χρήση χωρίς κόπο στην καθημερινή πρακτική.
- Μεγαλύτερη άνεση για τους ασθενείς.

Το αυθεντικό
ακόμα πιο
βελτιωμένο

DENTIST EDU & LEADER EDU – Άνοιξη 2026

Από την κλινική πράξη στη στρατηγική διοίκηση του οδοντιατρείου

Σε μια περίοδο όπου το κόστος λειτουργίας αυξάνεται, οι απαιτήσεις των ασθενών μεταβάλλονται και η καθημερινότητα του οδοντιατρείου γίνεται ολοένα πιο σύνθετη, η κλινική επάρκεια από μόνη της δεν αρκεί. Η βιωσιμότητα, η οργάνωση και η ηγεσία δεν είναι «δευτερεύουσες δεξιότητες», αλλά βασικοί πυλώνες της σύγχρονης οδοντιατρικής πράξης.

Τα προγράμματα DENTIST EDU και LEADER EDU του ΚΕΔΙΒΙΜ ΕΚΠΑ με ακαδημαϊκή και επιστημονική υπεύθυνη τη Μαρία Αντωνιάδου, Αναπληρώτρια καθηγήτρια στο γνωστό αντικείμενο της Οδοντιατρικής Επαγγελματικής Πρακτικής στο τμήμα Οδοντιατρικής του ΕΚΠΑ, σχεδιάστηκαν για να καλύψουν ακριβώς αυτή την ανάγκη: να μετατρέψουν τη διοίκηση από θεωρητική έννοια σε εφαρμόσιμο σύστημα. Με πρακτικά εργαλεία, δομημένες διαδικασίες και μετρήσιμους δείκτες, υποστηρίζουν τον οδοντίατρο στον ρόλο του ως επιστημονικού υπεύθυνου και ταυτόχρονα επικεφαλής μιας οργανωμένης ομάδας υγείας.

Η άνοιξη 2026 σηματοδοτεί την έναρξη ενός νέου κύκλου εκπαιδευτικών δράσεων που εστιάζουν στη μείωση της σπατάλης, στη σαφή κατανομή ευθυνών, στη στρατηγική οικονομική διαχείριση και στην ανάπτυξη ηγετικών δεξιοτήτων. Γιατί το ζητούμενο δεν είναι απλώς να λειτουργεί το ιατρείο. Είναι να λειτουργεί με σύστημα, διαφάνεια και προοπτική.

Τα προγράμματα απευθύνονται σε οδοντιάτρους, βοηθητικό προσωπικό και επαγγελματίες υγείας που επιθυμούν να οργανώσουν τη λειτουργία της μονάδας τους με συστηματικό τρόπο, να μειώσουν τη σπατάλη, να ενισχύσουν τη βιωσιμότητα και να αναπτύξουν ηγετικές δεξιότητες μέσα σε ένα απαιτητικό και διارκώς μεταβαλλόμενο περιβάλλον.

Η αφηρητή της φετινής σειράς είναι τα «Mini Webinar της Παρασκευής», σύντομα διαδικτυακά σεμινάρια σχεδιασμένα για πολύασχολους επαγγελματίες που χρειάζονται καθαρές, εφαρμόσιμες λύσεις χωρίς περιττή θεωρητική ανάλυση. Πραγματοποιούνται 09:00–11:00 το πρωί, πριν από την έναρξη της κλινικής δραστηριότητας, αξιοποιώντας ένα χρονικό παράθυρο υψηλής πνευματικής διαύγειας, ώστε οι συμμετέχοντες να μπορούν να ενσωματώσουν άμεσα όσα μαθαίνουν στην ίδια κιόλας ημέρα εργασίας.

Το πρώτο σεμινάριο με θέμα «Φθορές εργαλείων & εξοπλισμού: Ποιος πληρώνει τη ζημιά;» θα πραγματοποιηθεί την **Παρασκευή 12 Ιουνίου 2026**, με τη **Μαρία Αντωνιάδου** και την **Κάρι Χανιώτου**.

Φθορές εργαλείων & εξοπλισμού στο οδοντιατρείο: Ποιος πληρώνει τη ζημιά;

Διαδικτυακό webinar: 9:00-11:00
Παρασκευή 12 Ιουνίου 2026

ΓΝΩΡΙΣΤΕ ΤΗΝ ΟΜΑΔΑ ΜΑΣ

Μαρία Αντωνιάδου
Αναπληρώτρια Καθηγήτρια

Κάρι Χανιώτου
Σύμβουλος Πωλήσεων & Μάρκετινγκ

Παρασκευή 12 Ιουνίου
Με εγγραφή: 60 ευρώ

Πληροφορίες & Εγγραφές
www.dentist-edu.ccs.uoa.gr
Τηλ: 210 7461208

ΟΜΑΔΑ DENTIST EDU
ONLINE WEBINAR

Το σεμινάριο θα εστιάσει στη συστηματική διαχείριση φθορών και κόστους, στη μείωση της σπατάλης, στη θεσμοθέτηση σαφών διαδικασιών (SOPs) και στη διαμόρφωση δίκαιης, τεκμηριωμένης πολιτικής ευθύνης. Γιατί η χειρολαβή δεν «κάλασε μόνη της» και το πραγματικό ερώτημα δεν είναι απλώς ποιος πληρώνει, αλλά αν υπάρχει σύστημα που εποπτεύεται και ταυτόχρονα εποπτεύει.

Μικρή διάρκεια, στοχευμένο περιεχόμενο, ουσιαστική διοίκηση στο οδοντιατρείο. Η νέα εποχή της οδοντιατρικής απαιτεί οργάνωση, ηγεσία και οικονομική ευφύαση.

Προτάσεις για επόμενα θέματα: helpdentist.uoa@gmail.com

ONLINE 2ήμερο Εκπαιδευτικό Webinar για βοηθούς οδοντιατρείου

21 & 22 Απριλίου 2026

Βασικές αρχές ορθοδοντικής πρακτικής για βοηθούς ορθοδοντικού ιατρείου – Ρόλος, ροή & επαγγελματική συμπεριφορά.

Στο πλαίσιο των ανοιχτάτων εκπαιδευτικών δράσεων του DENTIST EDU, συνεχίσαμε με ένα εξειδικευμένο, στοχευμένο

ONLINE 2ΗΜΕΡΟ WEBINAR
ΒΑΣΙΚΕΣ ΑΡΧΕΣ ΟΡΘΟΔΟΝΤΙΚΗΣ ΠΡΑΚΤΙΚΗΣ ΓΙΑ ΒΟΗΘΟΥΣ ΟΡΘΟΔΟΝΤΙΚΟΥ ΙΑΤΡΕΙΟΥ - ΡΟΛΟΣ, ΡΟΗ & ΕΠΑΓΓΕΛΜΑΤΙΚΗ ΣΥΜΠΕΡΙΦΟΡΑ

Τρίτη & Τετάρτη, 21–22 Απριλίου 2026

Ώρες: 09:30 - 12:30 (πρωινό κφάρι, φιλικά στη λειτουργία ατρείου)

Συνολική διάρκεια: 7 ώρες

Μέγιστος αριθμός συμμετεχόντων: έως 50

Κόστος συμμετοχής: 150 € / άτομο - 2 και άνω συμμετοχές από τον ίδιο φορέα 100 € / άτομο (και για τις 2 ημέρες)

Βεβαίωση παρακολούθησης: ΚΕΔΙΒΙΜ ΕΚΠΑ

ΟΜΑΔΑ DENTIST EDU
www.dentist-edu.ccs.uoa.gr

Πληροφορίες: +210 7461208

ΚΕΝΤΡΟ ΕΠΙΜΟΡΦΩΣΗΣ ΚΑΙ ΔΙΑ ΒΙΟΥ ΜΑΘΗΣΗΣ

Οδοντιατρική Σχολή ΕΚΠΑ

δίημερο που απευθύνονταν αποκλειστικά σε βοηθούς ορθοδοντικού ιατρείου.

Το πρόγραμμα θα εστιάσει στη σαφή οριοθέτηση του ρόλου του βοηθού στην ορθοδοντική πράξη, στην κατανόηση της ροής εργασίας (workflow) μέσα στο ιατρείο και στη διαμόρφωση επαγγελματικής στάσης που ενισχύει την αποτελεσματικότητα της ομάδας και την εμπειρία του ασθενούς.

Η ορθοδοντική δεν είναι απλώς διαφορετικό αντικείμενο· είναι διαφορετική δυναμική. Απαιτεί ακρίβεια, ταχύτητα, προετοιμασία υλικών, τήρηση πρωτοκόλλων και σταθερή επικοινωνία με τον ορθοδοντικό και τον ασθενή (συχνά παιδιά ή έφηβο). Όταν ο ρόλος του βοηθού είναι ξεκάθαρος και η ροή οργανωμένη, μειώνεται ο χρόνος καθυστέρησης, περιορίζονται τα λάθη και βελτιώνεται η συνολική απόδοση της κλινικής.

Το διήμερο διαδικτυακό σεμινάριο περιλαμβάνει:

- Σαφή οριοθέτηση του ρόλου του βοηθού στο ορθοδοντικό ιατρείο (πριν, κατά και μετά το ραντεβού)
 - Κατανόηση της ροής ορθοδοντικού ραντεβού και σωστή προετοιμασία θέσης εργασίας
 - Διαχείριση χρόνου, καθυστερήσεων και συχνών καθημερινών «δύσκολων» περιστατικών
 - Όρια αρμοδιοτήτων και ασφαλής παραπομπή στον ορθοδοντικό
 - Διαχείριση παιδιών, εφήβων και γονέων με επαγγελματική στάση
 - Πρακτικές αρχές επικοινωνίας με ασθενείς (τι λέμε – τι δεν λέμε)
 - Συνεργασία και συντονισμός ομάδας χωρίς συγκρούσεις
 - Επαγγελματική συμπεριφορά και εκπροσώπηση της εικόνας του ιατρείου
 - Προστασία του βοηθού και της ομάδας σε έκτακτες ή απαιτητικές καταστάσεις
- Στόχος:** ένας βοηθός με ξεκάθαρο ρόλο, οργανωμένη σκέψη και ουσιαστική συμβολή στην ποιότητα και τη σταθερότητα της ορθοδοντικής πράξης.

Η εκπαίδευση ήταν πρακτικά προσανατολισμένη, με παραδείγματα από την καθημερινή λειτουργία ορθοδοντικού ιατρείου και έμφαση στη μετατροπή της γνώσης σε εφαρμόσιμη πράξη.

SMART DENTAL MANAGEMENT Πρόγραμμα διαχείρισης χρόνου στο οδοντιατρείο 6 εβδομάδων - 2ος κύκλος

Κλείνοντας τον κύκλο των ανοιχτάτων δράσεων, αξίζει ιδιαίτερη αναφορά στο καινοτόμο mini πρόγραμμα Smart Dental Management στην Οδοντιατρική Πράξη, το οποίο ολοκλήρωσε τον πιλοτικό του κύκλο (Δεκέμβριος 2025 – Ιανουάριος 2026) με εξαιρετικά θετική ανταπόκριση από οδοντιάτρους και βοηθούς από όλη την Ελλάδα και την Κύπρο.

Πρόκειται για ένα 6-εβδομαδιαίο, πλήρως ασύγχρονο πρόγραμμα διαχείρισης χρόνου και οργάνωσης οδοντιατρείου, σχεδιασμένο για την ελληνική και κυπριακή πραγματικό-

τητα της μικρής υγειονομικής μονάδας. Με μία ενόπτη ανά εβδομάδα και δομημένη αυτοαξιολόγηση, οι συμμετέχοντες εργάστηκαν σε πρακτικά εργαλεία άμεσης εφαρμογής και σχέδιο παρεμβάσεων 30 ημερών.

Το κοινό συμπέρασμα; Η διοίκηση δεν αποτυγχάνει λόγω άγνοιας· αποτυγχάνει λόγω αποσπασματικότητας. Και όταν η οργάνωση αποκτά δομή, μειώνεται το άγχος, περιορίζονται οι καθυστερήσεις και βελτιώνεται η εμπειρία τόσο της ομάδας όσο και του ασθενούς.

Όπως χαρακτηριστικά ανέφεραν συμμετέχοντες:

- «Μοναδικό, καινοτόμο, προσαρμοσμένο στην ελληνική πραγματικότητα.»
- «Μου έβαλε σε τάξη λειτουργίες 20 ετών.»
- «Η καλύτερη επένδυση χρόνου που έχω κάνει.»
- «Θα έπρεπε να διδάσκεται προπτυχιακά.»

Η ανατροφοδότηση αξιοποιήθηκε ήδη για την αναβάθμιση του επόμενου κύκλου, με περισσότερα παραδείγματα καθημερινής πράξης και εξειδικευμένα mini-modules σε θεματικές όπως οικονομική αποτύπωση, επικοινωνιακά πρωτόκολλα και μικρο-KPIs ομάδας.

Ο 2ος κύκλος ξεκινά 8 Μαΐου 2026 και παραμένει:

- 100% online και ασύγχρονος
- διάρκειας 6 εβδομάδων
- με επιτυχή ολοκλήρωση >60%
- με Βεβαίωση Παρακολούθησης ΚΕΔΙΒΙΜ ΕΚΠΑ
- εγκεκριμένος (Κωδ. 1819, 8η Συνεδρίαση 2025)
- αποδίδοντας 12 μόρια συνεχιζόμενης εκπαίδευσης από το ΙΕΘΕ της ΕΟΟ.

Δεν κατάφερες να το παρακολουθήσεις;

Η δεύτερη ευκαιρία ξεκινά τον Μάιο.

Για περισσότερες πληροφορίες σχετικά με όλα τα προγράμματα και τις δράσεις μας, επισκεφθείτε την ιστοσελίδα μας και την ενόπτη «Ανακοινώσεις», όπου θα βρείτε αναλυτική παρουσίαση των εκπαιδευτικών κύκλων, των ημερομηνιών έναρξης και των ακαδημαϊκών τους χαρακτηριστικών.

Στο site μας θα ανακαλύψετε επίσης:

- αρθρογραφία και blog για επίκαιρα ζητήματα οδοντιατρικής επαγγελματικής πρακτικής,
- θεματική ενόπτη για την ευεξία και το wellbeing των συναδέλφων, με έμφαση στην πρόληψη επαγγελματικής εξουθένωσης,
- πλήρη παρουσίαση όλων των προγραμμάτων, των εκπαιδευτικών δράσεων και των συνεργασιών μας,
- πρωτοβουλίες και κορηγίες πολιτιστικού και κοινωνικού περιεχομένου που συνδέουν την επιστήμη με την ευρύτερη κοινωνία.

Γιατί για εμάς η εκπαίδευση δεν είναι μεμονωμένο σεμινάριο· είναι οικοσύστημα γνώσης.

Σαρώστε το QR code της σελίδας για άμεση πρόσβαση

ή επικοινωνήστε μαζί μας στο helpdentist.uoa@gmail.com



ΚΕΔΙΒΙΜ ΕΚΠΑ

ΔΙΑΧΕΙΡΙΣΗ ΧΡΟΝΟΥ ΣΤΟ ΟΔΟΝΤΙΑΤΡΙΚΟ ΓΙΑ ΕΠΑΓΓΕΛΜΑΤΙΕΣ ΜΕ ΠΕΡΙΟΡΙΣΜΕΝΟ ΧΡΟΝΟ ΚΑΙ ΠΡΑΓΜΑΤΙΚΕΣ ΑΝΑΓΚΕΣ

ΝΕΟΣ ΚΥΚΛΟΣ 8 Μαΐου 2026

HELLENIC REPUBLIC National and Kapodistrian University of Athens

ΚΕΝΤΡΟ ΕΠΙΜΟΡΦΩΣΗΣ ΚΑΙ ΔΙΑ ΒΙΟΥ ΜΑΘΗΣΗΣ

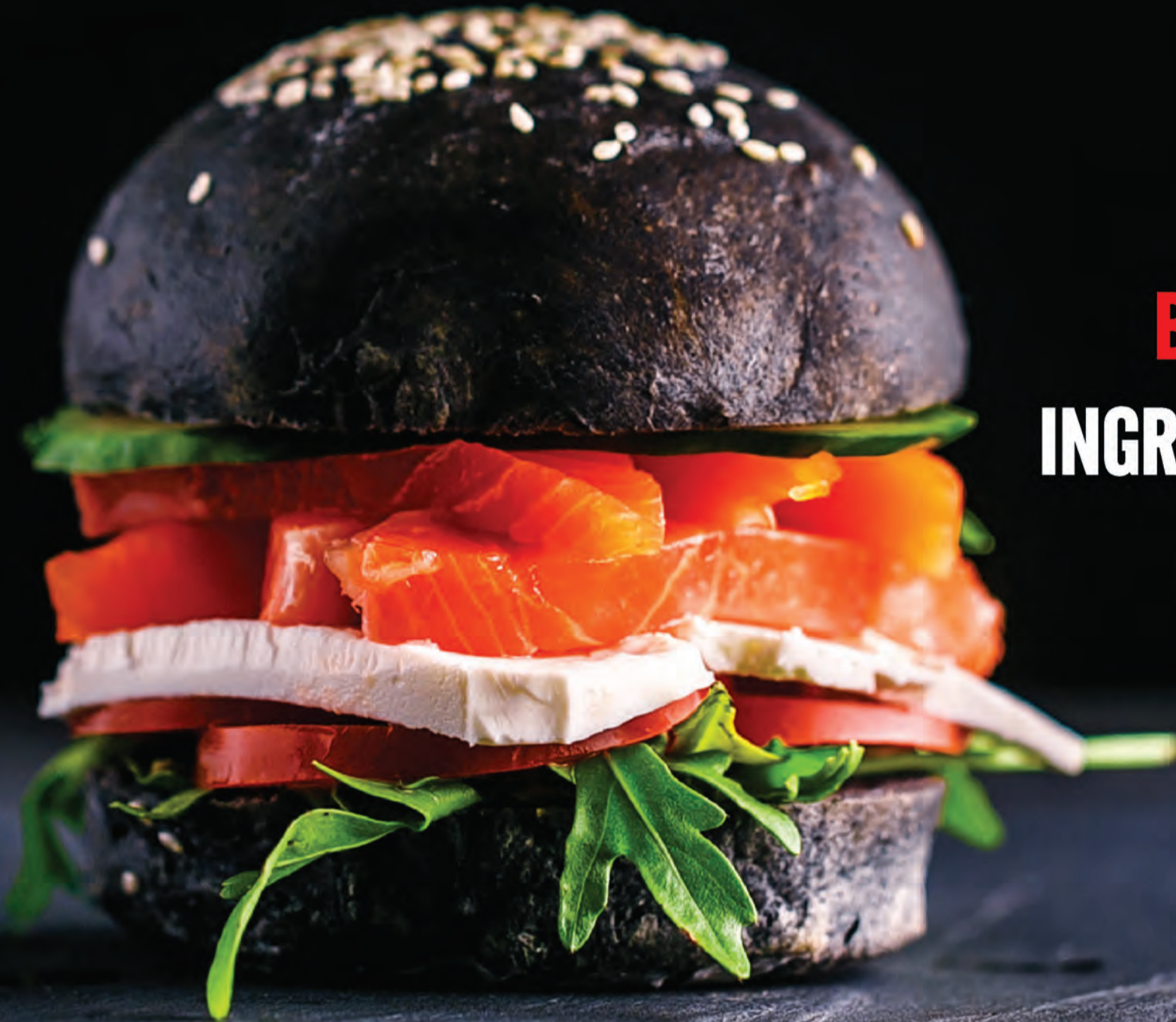SMART DENTAL MANAGEMENT

- Ασύγχρονη εξ αποστάσεως εκπαίδευση
- Διάρκεια: ΜΟΝΟ 6 εβδομάδες
- Πρόσβαση μέσω της πλατφόρμας του ΚΕΔΙΒΙΜ του ΕΚΠΑ
- Εφαρμοσμένο περιεχόμενο για την πράξη
- Κόστος συμμετοχής: 350€

Ακαδημαϊκή και επιστημονική υπεύθυνη
Μαρία Αντωνιάδου
Αναπληρώτρια Καθηγήτρια Οδοντιατρικής ΕΚΠΑ

ΕΠΕΝΔΥΣΗ ΓΝΩΣΗΣ ΜΕ ΑΜΕΣΗ ΕΠΑΓΓΕΛΜΑΤΙΚΗ ΑΞΙΑ

Wild Sashimi, Smoked Brie & Guinness Sourdough Slider



BECAUSE
INGREDIENTS
MATTER

UNIQUE COMES AS STANDARD

SERVED BY OPTIDENT

Τα συστατικά έχουν τον κύριο ρόλο στα συστήματα White Dental Beauty Professional Tooth Whitening Systems με την τεχνολογία NOVON® να είναι η καρδιά κάθε θεραπείας.

Η λίστα των υλικών μας περιλαμβάνει μια ποικιλία επιλογών για κάθε ασθενή, ακόμη και για αυτούς με πιο ειδικές ανάγκες. Με την υποστήριξη των master classes και ειδικών event της Optident, διεθνώς αναγνωρισμένοι opinion leaders, θα σας βοηθήσουν να πάτε την τεχνική της λεύκανσης στο επόμενο επίπεδο!



optident LTD

Dental Expert - Άννα Εημάογλου Ε.Π.Ε.

Ο Εξειδικευμένος Συνεργάτης του Οδοντιατρείου σας

Φειδιππίδου 30, 11527, Αθήνα, Τηλ.: 210 7770739, 210 7770749, Φαξ: 210 7770716, e-mail: anna@dental-expert.gr

Η πιο απλή λύση για όλες τις κοιλοότητες

Evetric® Line

- Φυσική αισθητική και πανεύκολη διαμόρφωση ανατομίας χάρη στις πατενταρισμένες τεχνολογίες
- Ιδανικά εναρμονισμένα προϊόντα επιτρέπουν επιτυχημένη και αποτελεσματική εφαρμογή και επεξεργασία
- 10 δευτ. χρόνος πολυμερισμού για όλα τα προϊόντα Evetric Line ^[1]

NEO



[1] Πολυμερισμός με ένταση φωτός 1.000 – 1.300 mW/cm²