ISSN: 2585-2868

Οδοντιατρικο Βημα

ΔΙΜΗΝΙΑΙΑ ΕΚΔΟΣΗ | Σκουφά 64 106 80 Αθήνα | Τηλ. 210 3814 939 | e-mail: odvima@otenet.gr | www.odvima.gr | ΣΕΠΤΕΜΒΡΙΟΣ - ΟΚΤΩΒΡΙΟΣ 2023 | ΤΕΥΧΟΣ 154

14ο Συμπόσιο Περιοδοντολογίας & Pre-Symposium Peri-implantitis hands-on

Η Ελληνική Εταιρία Περιοδοντολογίας & Οδοντικών Εμφυτευμάτων διοργανώνει το 14ο Συμπόσιο Περιοδοντολογίας στις **24, 25 και 26 Νοεμβρίου 2023** στο Μέγαρο Μουσικής Αθηνών. Το φετινό έχει εορταστικό χαρακτήρα καθώς συμπληρώνονται 40 χρόνια από την δημιουργία της Εταιρίας. Γράφει ο κ. **Λεωνίδας Μπατάς,** Γ. Γραμματέας Ελληνικής Εταιρείας Περιοδοντολογίας και Οδοντικών Εμφυτευμάτων.

Σελ. 28

HAOMS 2024

«Αισθητικές και λειτουργικές αποκαταστάσεις στην περιοχή στόματος, γνάθων και προσώπου»

Ο χρόνος μετρά αντίστροφα για το 31ο Πανελλήνιο Συνέδριο της Ελληνικής Εταιρείας Στοματικής και Γναθοπροσωπικής Χειρουργικής (ΕΕΣΓΠΧ), γνωστό ως HAOMS 2024, μια κορυφαία επιστημονική εκδήλωση που αφορά αρκετές ειδικότητες της Ιατρικής και της Οδοντιατρικής.

Το επικείμενο μεγάλο συνέδριο της ΕΕΣΓΠΧ θα πραγματοποιηθεί στις **26-27 Ιανουαρίου 2024,** στο κέντρο της Αθήνας, στο ξενοδοχείο Crowne Plaza Athens City Hotel. Ενόψει του HAOMS 2024 ο Δρ Δρ **Αναστάσιος Ι. Μυλωνάς**, Πρόεδρος της ΕΕΣΓΠΧ, μιλάει στο «Ο.Β.» για τη διοργάνωση και τα οφέλη που θα έχουν όσοι το παρακολουθήσουν.

Σελ. 30-31

Ανασκόπηση του συνεδρίου της ΕΑΟ στο Βερολίνο

Το φετινό Συνέδριο της Ευρωπαϊκής Εταιρείας Οστεοσύνθεσης, ένα απ' τα μεγαλύτερα στο είδος του, πραγματοποιήθηκε στο Βερολίνο, το τριήμερο 28-30 Σεπτεμβρίου. Τις εργασίες του συνεδρίου ΕΑΟ παρακολούθησε ο οδοντίατρος συνεργάτης του Οδοντιατρικού Βήματος κ. Χρήστος Κωνσταντινίδης και κατέγραψε όλα όσα έγιναν και τις εντυπώσεις του.

Σελ. 38-40

Γηροδοντιατρική: Φαινόμενο της εποχής μας

Με τις αρχές του εικοστού πρώτου αιώνα, η γήρανση του πληθυσμού έχει αναδειχθεί ως ένα σημαντικό παγκόσμιο φαινόμενο. Ο παγκόσμιος πληθυσμός προβλέπεται να φτάσει τα 8,08 δισεκατομμύρια το 2025 και τα 9,55 το 2050, με τους περισσότερους να ζουν στις αναπτυσσόμενες χώρες.

Οι γενικές συνθήκες υγείας ή η συμμετοχή μπορεί να καθορίσουν τη στοματική αποκατάσταση. Στο παρόν άρθρο ο κ. **Χρήστος Κωνσταντινίδης** Οδοντίατρος - M.Sc (Προσθετ.) αναλύει τα σύγχρονα βασικά θέματα γηριατρικής της στοματικής υγείας και τους παράγοντες που επηρεάζουν τα οδοντιατρικά νοσήματα στην τρίτη ηλικία. Απ' τα συσχετιζόμενα προβλήματα γενικής υγείας και τις εγκεφαλικές δυσλειτουργίες μέχρι τη φτώχεια στην τρίτη ηλικία και την αδυναμία μετακίνησης.

Όπως επισημαίνει, η τήρηση λεπτομερούς οδοντιατρικού ιστορικού ήδη απ' την νεότητα του κάθε ασθενή είναι απαραίτητο εφόδιο και για τον ηλικιωμένο που συχνά θα βρεθεί μόνος και αβοήθητος στη διατήρηση της στοματικής του υγείας σε κάποια Μονάδα Φροντίδας Ηλικιωμένων.

Σελ. 4-6

Έλληνες οδοντίατροι φροντίζουν μοναχούς και βεδουίνους στο Σινά

Η Ιερά Μονή της Αγίας Αικατερίνης του Όρους Σινά είναι μια απ' τις παλαιότερες χριστιανικές μονές στον κόσμο. Εδώ και περίπου πενήντα χρόνια την επισκέπτονται Έλληνες οδοντίατροι και εκεί περιθάλπουν οδοντιατρικά όχι μόνο τους μοναχούς του ιστορικού μοναστηριού αλλά και τους βεδουίνους που ζουν γύρω απ' αυτό. Στην περιοχή ετοιμάζεται να πάει για άλλη μια φορά ο **Ανδρέας Βούρτσης,** ο οποίος έχει αναλάβει κεντρικό ρόλο στο να συνεχίσει αυτή την ανθρωπιστική δράση αλλά και να την εξελίξει. Ενόψει της νέας αποστολής στο Σινά το «Ο.Β.» παρουσιάζει την πρωτοβουλία των νέων οδοντιάτρων.

Σελ. 24-25

Ψηφιακά καθοδηγούμενη εμφυτευματική αποκατάσταση πλαγίου τομέα της άνω γνάθου σε δύο φάσεις

Του **Ηρακλή Καρκαζή,** Ομοτ. Καθηγητή Κινητής Προσθετικής ΕΚΠΑ

Σελ. 16

Συντηρητική αντιμετώπιση δοντιού με διάτρηση και ενδοπεριοδοντική βλάβη

Η πρόγνωση της θεραπείας των δοντιών με διάτρηση σχετίζεται με ποικίλους παράγοντες. Η αντιμετώπιση περιστατικών με διάτρηση καθορίζεται από την ύπαρξη μόλυνσης αλλά και από την περιοχή που έχει συμβεί. Στο παρόν περιστατικό ο κ. **Δημήτρης Γιαννακούλας,** ειδικευθείς στην Ενδοδοντία, μέσα από τη στήλη της **Ελληνικής Ενδοδοντικής Εταιρείας**, παρουσιάζει και αναλύει την αντιμετώπιση μιας παλαιάς επιμολυσμένης διάτρησης αυχενικού τριτημορίου της ρίζας σε δόντι με ενδο-περιοδοντική βλάβη, και την εφαρμογή συντηρητικής τεχνικής.

Σελ. 17-18

ΕΟΕ: Ο συντονισμός των ειδικοτήτων στην αντιμετώπιση επιπλεγμένων περιστατικών. Δεκαετής παρακολούθηση και θεραπεία ενός κλινικού περιστατικού τραύματος
Της **Αικατερίνης Μέλιου** .... *Σελ. 14-15*

ΕΛΕΣ: Πολλαπλά ογκιδία βλεννογόνου στόματος
Του **Γεωργίου Λιναρδούτσου** ..... *Σελ. 22*

ΙΤΙ: Διαμόρφωση προφίλ ανάδυσης και εξατομικευμένος άξονας αποτύπωσης
Των **Μιχάλη Πάτρα** και **Αναστασίου Ηλία** ..... *Σελ. 26-27*

Εκδηλώσεις στο Στόμα Σεξουαλικώς Μεταδιδόμενων Βακτηριακών Λοιμώξεων: μια διαχρονική απειλή
Του **Γιώργου Χ. Λάσκαρη** ..... *Σελ. 34-36*

Η διαχρονικότητα των λειτουργιών του Στοματογναθικού Συστήματος. *Από τον James Costen μέχρι την τελευταία ταξινόμηση της Διεθνούς Εταιρείας Κεφαλαλγίας.* Α΄ Μέρος
Του **Βύρωνα Δρούκα,** Καθηγητή ΕΚΠΑ
Σελ. 8-12

ΕΕΝΟ-ΕΟΦ

Αποτυχία εμφράξεων σύνθετης ρητίνης και αμαλγάματος

Για αιώνες, το οδοντιατρικό αμάλγαμα θεωρήθηκε υλικό επιλογής για αποκατάσταση τερηδονικών κοιλοτήτων στα οπίσθια δόντια. Ωστόσο, η έλευση των συγκολλητικών οδοντιατρικών υλικών από το 1955 οδήγησε σε ένα τεράστιο άλμα την επανορθωτική οδοντιατρική. Ο κ. **Αθανάσιος Σπηλιωτόπουλος** αφού κάνει μια αναδρομή στο πώς επήλθε ο σταδιακός περιορισμός των αποκαταστάσεων αμαλγάματος, εξηγεί το πώς έγινε αντιληπτό ότι το νέο υλικό της σύνθετης ρητίνης δεν είναι χωρίς μειονεκτήματα και επομένως εξακολουθεί να υπάρχει δικαιολογία για τη συνέχιση χρήσης του αμαλγάματος, ειδικά στις αναπτυσσόμενες χώρες.

Σελ. 20

Αντώνης Καλλής

Αγαπητές/οι κυρίες και κύριοι συνάδελφοι, είναι πολύ δύσκολο να αποχωρίζεσαι έναν καλό συνάδελφο, πόσο μάλλον έναν καλό φίλο.

Ο Αντώνης ήταν ένας σοβαρός επιστήμονας ο οποίος επάξια μπορεί να λάβει τον τίτλο του πρωτοπόρου στο πεδίο των εφαρμογών LASER στην Οδοντιατρική. Πάντα εργατικός και διορατικός. Με μεράκι και ταλέντο στη δουλειά του. Αυτό που αποτελούσε όραμα για τον Αντώνη και ευτύχησε να το δει εν μέρει να πραγματοποιείται, ήταν να αγκαλιάσει η ελληνική επιστημονική οικογένεια τα lasers και να τα αποδεχτεί ως χρήσιμα βοηθήματα για τη βελτίωση πολλών οδοντιατρικών εφαρμογών και όχι μόνο.

Από το 2000 όταν πρωτοξεκίνησε αυτό του το υπέροχο ταξίδι στη «laser-Οδοντιατρική», όπως του άρεσε να λέει, έκανε φιλότιμες προσπάθειες να μεταλαμπαδεύσει όσα είχε ο ίδιος αποκομίσει, και για το σκοπό αυτό οργάνωσε σε πολλές πόλεις της Ελλάδας, σε συνεργασία με τοπικούς οδοντιατρικούς συλλόγους πλήθος σεμιναρίων στα οποία συμμετείχε και ως εισηγητής.

Ήταν ιδρυτικό μέλος της «Ελληνικής Εταιρείας Στοματολογικών Εφαρμογών Laser» (HELSOLA) και αντιπρόεδρος για τα τρία πρώτα χρόνια της ίδρυσής της. Ήταν επίσης ιδρυτικό μέλος της Ελληνικής Εταιρείας Laser Οδοντιατρικής (GSLD) και αντιπρόσωπος της Παγκόσμιας Ομοσπονδίας Laser Οδοντιατρικής (WFLD). Συνιδρυτής του AALZ Greece «Ινστιτούτο Εκπαίδευσης στην Laser Οδοντιατρική». Έλαβε μέρος στη διοργάνωση μαθημάτων ασφάλειας των Laser (LSO) και μαθημάτων Mastership / Fellowship σε συνεργασία με το Aachen Laser Center του Πανεπιστημίου RWTH-Aachen. Διετέλεσε επιμελητής της ελληνικής έκδοσης του βιβλίου «Εγχειρίδιο θεραπείας με laser» του Jan Tuner και του Lars Hode και του βιβλίου «Αρχές Ιατρικών και Οδοντιατρικών Laser» του Rene Franzen. Εκπόνησε αριθμό δημοσιεύσεων σε ελληνικά και διεθνή οδοντιατρικά περιοδικά και εφημερίδες ενώ έδωσε ακόμα μεγαλύτερο αριθμό διαλέξεων σε ελληνικά και διεθνή συνέδρια.

Το μεγαλύτερο, κατά τον ίδιο, επιστημονικό του επίτευγμα ήταν η αναγόρευσή του ως Διδάκτορα της Οδοντιατρικής του Αριστοτέλειου Πανεπιστήμιου Θεσσαλονίκης.

Αυτός ήταν ο επιστήμονας Καλλής. Ένας αειθαλής νους με καρδιά μικρού παιδιού και όρεξη για εργασία. Ήταν όμως πολλά περισσότερα από αυτό. Ήταν ένας εξαίρετος σύζυγος για την εκλεκτή Έφη και ένας στοργικός πατέρας για την κόρη του Μαρία και το γιό του Χρήστο. Το κενό από την απουσία του μεγάλο, αλλά εξίσου μεγάλη και η αγάπη που έδινε στην οικογένειά του και στους φίλους του. Ποτέ δεν αρνήθηκε τη βοήθειά του την οποία έδινε παντού αδιαφορώντας για την αποκόμιση κάποιου οφέλους.

Ως εταίρος της Εταιρείας Οδοντοστοματολογικής Ερεύνης ο Αντώνης συμμετείχε σε μεγάλο αριθμό μετεκπαιδευτικών μαθημάτων και σεμιναρίων, δίνοντας πάντα τον καλύτερο εαυτό του και προσφέροντας απλόχερα τη γνώση του σε όλους μας, όποτε του ζητήθηκε.

Ως συνάδελφος, συνεργάτης και πάνω από όλα φίλος, δεν έκρυψα ποτέ το θαυμασμό μου για τον άνθρωπο που με δίδαξε τόσα πολλά για τα lasers αλλά και μου μετέδιδε τη φλόγα του για εξέλιξη, έρευνα και διδασκαλία. Η θλίψη είναι μεγάλη και βουβή.

Ας είναι η ευχή του φωτοδότης για τα παιδιά του και το φως που τόσο αγαπούσε ας φωτίζει τις επόμενες γενιές επιστημόνων οδοντιάτρων για να συνεχίσουν να εργάζονται για το όραμά του- για μια σύγχρονη Οδοντιατρική απαλλαγμένη από πόνο και φόβο προς όφελος των ασθενών μας.

Ιωάννης Κ. Καρούσης
Αναπληρωτής Καθηγητής Περιοδοντολογίας
Οδοντιατρικής Σχολής ΕΚΠΑ
π. Πρόεδρος Εταιρείας Οδοντοστοματολογικής Ερεύνης.

Κάντε κλικ στην ηλεκτρονική μας διεύθυνση

www.odvima.gr

Διαβάστε τα τελευταία τεύχη
της εφημερίδας «Οδοντιατρικό Βήμα»

Αποκτήστε άμεση και έγκαιρη πληροφόρηση για όλες
τις επιστημονικές εκδηλώσεις και σεμινάρια

Μάθετε τα σημαντικότερα νέα του οδοντιατρικού κλάδου

Ενημερωθείτε για όλα τα βιβλία των εκδόσεών μας
με δυνατότητα πλοήγησης στα περιεχόμενα και
στις περιλήψεις τους και βρείτε πληροφορίες για όλα
τα ξενόγλωσσα βιβλία των εκδόσεων «Quintessence»

Πραγματοποιήστε τις αγορές σας με πιστωτική κάρτα
και άτοκες δόσεις απ' ευθείας από τον υπολογιστή σας

Γίνετε μέλη της μεγάλης διαδικτυακής κοινότητας του «Οδοντιατρικού Βήματος»

www.odvima facebook Linkedin

ΟΔΟΝΤΙΑΤΡΙΚΟ ΒΗΜΑ | Διμηνιαία Έκδοση Κωδικός 016446

Ιδιοκτησία-Έκδοση: **ΟΔΟΝΤΙΑΤΡΙΚΟ ΒΗΜΑ Μ.Ε.Π.Ε.**

Ιδρυτής: **Γιάννης Καρκατζούλης**

Σκουφά 64 • 106 80 Αθήνα
Τηλ.: 210 3814 939, 210 3809 495
e-mail: odvima@otenet.gr
www.odvima.gr

Διευθυντής:
Όθωνας Γκότσης

Σύμβουλος Έκδοσης:
Κατερίνα Καρκατζούλη

Σύνταξη:
Γεωργία Σάκκουλα
Ηλιάνα Γιαννούλη
Νότης Ρήγας

Υπεύθυνος λογιστηρίου:
Γιώργος Κάντζος

Νομικός Σύμβουλος:
Λάμπρος Ανδρ. Τσοπράς

Υπεύθυνος Τυπογραφείου:
PaperGraph
Βιοτεχνικό Πάρκο, 203 00 Λουτράκι
Τηλ. 27440 69550

ΕΝΩΣΗ ΔΗΜΟΣΙΟΓΡΑΦΩΝ ΙΔΙΟΚΤΗΤΩΝ ΠΕΡΙΟΔΙΚΟΥ ΤΥΠΟΥ
FIPP Federation International of Periodical Press
EMMA EUROPEAN MAGAZINE MEDIA ASSOCIATION

Τελευταίο ραντεβού με δύσκολη προσθετική εργασία
και οι φίλοι σε περιμένουν για μπάρμπεκιου;

PALTOP
A Keystone Dental Company

Better Answer
στις προσθετικές εργασίες

Η πληρέστερη γκάμα προσθετικών εξαρτημάτων.

Η Paltop® διαθέτει την πιο ολοκληρωμένη σειρά προσθετικών εξαρτημάτων που εμπλουτίζεται συνεχώς. Τόσο οι αναλογικές, όσο και οι ψηφιακές εργασίες, καλύπτονται από όλα τα απαραίτητα εξαρτήματα για έναν σωστό σχεδιασμό και μια επιτυχημένη αποκατάσταση. Η γκάμα καλύπτει όλες τις ανάγκες για συγκολλούμενες και κοχλιούμενες εργασίες ανεξαρτήτως του αριθμού εμφυτευμάτων και σε όλα τα στάδια της αποκατάστασης. Ολοκληρωμένες σειρές με concave design που επιτρέπουν την πρόσφυση του μαλακού ιστού, καθώς και ευθέα και γωνιώδη κολοβώματα που προσφέρουν δυνατότητα γωνίωσης 17° και 30°. Τώρα, κλινικός και οδοντοτεχνίτης μπορούν να συνεργαστούν και να σχεδιάσουν με γνώμονα το καλύτερο αποτέλεσμα, χωρίς περιορισμούς!

ariston dental
better answers

ΑΘΗΝΑ Τ. 210 80 30 341 • **ΘΕΣΣΑΛΟΝΙΚΗ** Τ. 2310 268 020 • **ΚΥΠΡΟΣ** Τ. 25 322 895

www.aristondental.com

Γηροδοντιατρική Φαινόμενο της εποχής μας

Χρήστος Κωνσταντινίδης
Οδοντίατρος - M.Sc (Προσθετ.)

Με τις αρχές του εικοστού πρώτου αιώνα, η γήρανση του πληθυσμού έχει αναδειχθεί ως ένα σημαντικό παγκόσμιο φαινόμενο. Ο παγκόσμιος πληθυσμός αυξήθηκε από περίπου 2,53 δισεκατομμύρια το 1950 σε 7,62 δισεκατομμύρια το 2015 και προβλέπεται να φτάσει τα 8,08 δισεκατομμύρια το 2025 και τα 9,55 το 2050, με τους περισσότερους να ζούν στις αναπτυσσόμενες χώρες. Από ιστορική άποψη, σημειώθηκε ότι ενώ το μέσο προσδόκιμο ζωής ήταν περίπου 40 χρόνια τον δέκατο όγδοο αιώνα έφτασε τα 50 χρόνια στον εικοστό αιώνα και στη συνέχεια αυξήθηκε περαιτέρω στα 80 χρόνια στον εικοστό πρώτο αιώνα.

Ειδικότερα, το ποσοστό των ατόμων ηλικίας 65 ετών και άνω αυξήθηκε από 7,7% σε 16,1% στις ανεπτυγμένες χώρες σε σύγκριση με αύξηση από 3,8% σε 5,8% στις αναπτυσσόμενες χώρες. Μέχρι το 2050, η Κίνα και η Ινδία θα έχουν τον μεγαλύτερο ηλικιωμένο πληθυσμό.

Η Ιαπωνία, η οποία έχει το μεγαλύτερο ποσοστό ηλικιωμένων στον κόσμο (ακολουθείται από Ιταλία και Φινλανδία), ηλικίας 60 ετών και άνω, θα φτάσει το 44% το 2050.

Στις ΗΠΑ, 44 εκατομμύρια πολίτες είναι ηλικίας 65 ετών και άνω και ο αριθμός αναμένεται να φτάσει τα 89 εκατομμύρια, δηλαδή διπλάσιος, μέχρι το 2050.

Δυναμική ηλικίας

Μεταξύ 2015 και 2030, ο αριθμός των ανθρώπων που ζουν στον κόσμο ηλικίας 60 ετών και άνω αναμένεται να αυξηθεί κατά 56%, από 901 εκατομμύρια σε 1,4 δισεκατομμύρια. Μέχρι το 2050, ο πληθυσμός των ηλικιωμένων θα διπλασιαστεί σε μέγεθος σε σύγκριση με το 2016, φθάνοντας σχεδόν τα 2,1 δισεκατομμύρια. Ταυτόχρονα, η ομάδα των «ηλικιωμένων» ηλικίας 75 ετών και άνω θα αυξηθεί ταχύτερα με τις γυναίκες να αποτελούν το 61% της «γηραιότερης» ομάδας. Ένα άλλο σημαντικό γεγονός είναι ότι από το 2010 έως το 2015, οι γυναίκες ξεπέρασαν τους άνδρες στο προσδόκιμο ζωής κατά μέσο όρο 4,5 χρόνια. Έτσι πλέον, οι γυναίκες αντιπροσωπεύουν το 54% του παγκόσμιου πληθυσμού. Ωστόσο, το επόμενο διάστημα, η επιβίωση των ανδρών αναμένεται να αυξηθεί φθάνοντας το 42% του ηλικιωμένου πληθυσμού έως το 2050. Οι προβλέψεις δείχνουν ότι ο αριθμός των υπερηλίκων, ο οποίος ήταν 125 εκατομμύρια το 2015, θα τριπλασιαστεί μέχρι το 2050 σε 435 εκατομμύρια. Οι ηλικιωμένοι στην πλειοψηφία, ζουν συγκεντρωμένοι στις αστικές πόλεις. Ειδικότερα, οι «ηλικιωμένοι» ηλικίας 80 ετών και άνω ζουν στις αστικές περιοχές, μία τάση που από 56% το 2000 ανήλθε στο 63% το 2015. Συγκριτικά, σε παγκόσμιο επίπεδο, από το 2000 έως το 2015, ο αριθμός των ατόμων ηλικίας 60 ετών και άνω αυξήθηκε κατά 68% στις αστικές περιοχές έναντι 25% στις αγροτικές περιοχές να ξεπεράσει τα 80 χρόνια στην Ευρώπη, την Αμερική και την Ασία και τα 70 χρόνια στην Αφρική. Συμπερασματικά, το παγκόσμιο ποσοστό των ηλικιωμένων εκτιμάται ότι θα αυξηθεί από 14% το 2015 σε περισσότερο από 20% το 2050

Ο Παγκόσμιος Οργανισμός Υγείας όρισε την υγεία ως ένα πολυδιάστατο κατασκεύασμα: *«μια κατάσταση πλήρους σωματικής, ψυχολογικής και κοινωνικής ευεξίας και όχι απλώς την απουσία ασθένειας ή αναπηρίας»*.

Σήμερα είναι απαραίτητη η καθιέρωση μιας νέας βιοηθικής με γνώμονα, όχι το κέρδος αλλά τον ασθενή και την Υγεία του ιδιαίτερα στην πιο ευαίσθητη και εύθραυστη περίοδο της ζωής, το γήρας. Βέβαια το γήρας δεν είναι μία ενιαία κατάσταση για όλους. Αυτό το πρότυπο χρησιμοποιείται συνήθως για τον ορισμό των ηλικιωμένων. Μια άλλη σημαντική αναφορά είναι ο δείκτης εξάρτησης ηλικιωμένων (EDR). Υπάρχουν ηλικιωμένοι που συμμετέχουν κανονικά στις λειτουργίες και ανάγκες της ζωής και άλλοι που χρειάζονται υποστήριξη σε μικρότερο ή μεγαλύτερο βαθμό. Η αντιμετώπιση επίσης της τρίτης ηλικίας ποικίλει ανάλογα με την χώρα αλλά και την διάκριση των υπηρεσιών. Έτσι στην

Ένα αποδεκτό χαμόγελο δίνει αυτοπεποίθηση και χαρά στον ηλικωμένο.

Γαλλία του 1905 οι νεότεροι προσέφεραν υποχρεωτικά βοήθεια στους ηλικιωμένους που είχαν αδυναμία κίνησης, επικοινωνίας με το περιβάλλον ή αυτοεξυπηρέτησης. Αντίθετα το Σκανδιναυϊκό μοντέλο προσέφερε βοήθεια αδιακρίτως σε όλους τους ηλικιωμένους. Στην τελευταία επίσκεψή μου στην Ισπανία διαπίστωσα ότι οι άνω των 60 έχουν προνόμια σημαντικά σε εκπτώσεις, ωραρίου, χρήσης καθισμάτων κ.λπ.

Η πορεία για την επιμήκυνση του χρόνου ζωής

Η γήρανση του πληθυσμού: τρεις είναι οι κύριοι παράγοντες που αυξάνουν το προσδόκιμο ζωής και σε ποσότητα, την καθιέρωση ψυχολογικής υποστήριξης, η βελτίωση της Ιατρικής, Φαρμακολογίας, Διαγνωστικής και Πρόληψης οι καλύτερες συνθήκες διαβίωσης, στέγασης, με αυξημένες δυνατότητες για εξαρτώμενα ή ανάπηρα άτομα.

Οι ασθένειες της τρίτης ηλικίας

Ιατρικές παθήσεις: Οι γενικές συνθήκες υγείας ή η συμμετοχή μπορεί να καθορίσουν τη στοματική αποκατάσταση. Οι συστηματικές ασθένειες είναι συχνές και κάποιες χρειάζονται ειδική φροντίδα και απαγορεύουν μια επεμβατική διαδικασία. Οι πιο κοινές ασθένειες και οι κύριες αιτίες θνησιμότητας είναι: καρδιακές παθήσεις, καρκίνοι, αγγειακά εγκεφαλικά προβλήματα, αρτηριοσκλήρωση, διαβήτης, διαταραχές των πνευμόνων και νευρο-ψυχολογικές καταστάσεις, όπως η νόσος του Πάρκινσον και του Αλτσχάιμερ

Αξιολόγηση της ψυχικής κατάστασης: Κατά την πρώτη εξέταση του ασθενούς και πριν από την έναρξη οποιασδήποτε διάγνωσης, πρόγνωσης ή θεραπείας, είναι απαραίτητο να πραγματοποιηθεί βασικός έλεγχος ψυχικής κατάστασης. Η άνοια είναι η κύρια ασθένεια του εγκεφάλου των ηλικιωμένων ασθενών.

Η οδοντιατρική στην τρίτη ηλικία

Σήμερα η ποιότητα ζωής σχετίζεται με την υγεία (HRQoL Health-Related Quality of Life), το οποίο αναφέρεται στην Οδοντική υγεία αλλά ταυτόχρονα στην καλή λειτουργία και αποδεκτή αισθητική.(Interv Aging. 2015; 10: 461–467).

Η νωδότητα είναι το πλέον συχνό πρόβλημα στην γηραιά ομάδα του πληθυσμού που είναι ταυτόχρονα λειτουργικό και αισθητικό. Με την αύξηση του αριθμού των ηλικιωμένων ο αριθμός των νωδών ασθενών το 2050 εκτιμάται στα 40 εκατ. στην Ευρώπη και 250 εκατ. στην Ν Α Ασία από τον WHO. (2001 Jun;51(3 Suppl):188-99. Geriatric oral health issues in Australia J M Chalmers). Στην ηλικία αυτήν η ιατρική περίθαλψη είναι ακρογωνιαίος λίθος της επιβίωσης. Αναγκαία όμως καθίσταται για διατήρηση και της ποιότητος ζωής με τα σημερινά standards η οδοντιατρική αλλά και ψυχολογική περίθαλψη. (Oral health in the elderly patient and its impact on general well-being, José Antonio Gil-Montoya et al).

Στις κύριες ευρωπαϊκές χώρες, παρατηρείται μείωση των υπόλοιπων φυσικών δοντιών με την αύξηση της ηλικίας. Στη Δανία, τη Γαλλία και τη Γερμανία, ο αριθμός των δοντιών μειώνεται ταχύτερα μεταξύ των ηλικιών 60 και 70. Γενικά, το 25% των ηλικιωμένων ασθενών πάσχουν από νωδότητα πριν από την ηλικία των 80 ετών και το 50% μέχρι την ηλικία των 90 ετών. Η προσθετική αντικατάσταση των ελλειπόντων δοντιών διέφερε μεταξύ των χωρών. Ο στόχος του Π.Ο.Υ. για την επόμενη δεκαετία εκτιμάται ότι έχει 20 εναπομείναντα δόντια στην ηλικία των 80 ετών. Ο στόχος αυτός έχει επιτευχθεί από το 25% του πληθυσμού στις περισσότερες περιοχές. Η φθορίωση της παροχής νερού έχει αναγνωριστεί ως μία από τις 10 κορυφαίες πρωτοβουλίες δημόσιας υγείας του 20ού αιώνα και έχει οδηγήσει σε μείωση κατά 30% έως 50% της τερηδόνας.

Οδοντιατρικά νοσήματα

Επειδή η νωδότητα συνεχώς μειώνεται, τα σύγχρονα βασικά θέματα γηριατρικής της στοματικής υγείας περιλαμβάνουν βλάβες των φυσικών δοντιών και του περιοδοντίου. Έτσι γηράσκων πληθυσμός στη νέα χιλιετία έχει οδοντιατρικές ανάγκες που είναι πολύ διαφορετικές και πιο περίπλοκες από εκείνες που βίωσαν οι προηγούμενες ομάδες ηλικιωμένων ενηλίκων κατά τη διάρκεια του εικοστού αιώνα. Η τερηδόνα εξακολουθεί να είναι σαφώς ένα πρόβλημα δημόσιας υγείας για υποομάδες ηλικιωμένων. Η τερηδόνα της ρίζας είναι σημαντικό πρόβλημα, ειδικά καθώς οι ηλικιωμένοι γίνονται πιο λειτουργικά εξαρτημένοι, γνωστικά εξασθενημένοι και ιατρικά συμβιβασμένοι. Η κατάσταση της στοματικής υγείας των ιδρυματοποιημένων ηλικιωμένων είναι κακή, ιδιαίτερα αν έχουν εμφυτευματικές ακίνητες αποκαταστάσεις. Η εμφάνιση σοβαρών στοματικών ασθενειών φαίνεται να εμφανίζεται και σε πολλούς ηλικιωμένους ακόμη και όταν εξαρτώνται από φροντιστές που συνήθως είναι ανειδίκευτοι οδοντιατρικά. Ως άλλο παράδειγμα, η εισαγωγή οστεοενσωματούμενων οδοντικών εμφυτευμάτων έχει αλλάξει την κλινική προσέγγιση στη διαχείριση της μερικής και ολικής νωδότητας (απώλεια δοντιών) και προσφέρει στους ασθενείς ένα διευρυμένο φάσμα επιλογών για αντικατάσταση.

Η ΟΣΤΕΟΠΟΡΩΣΗ είναι μια σοβαρή διαταραχή μεταξύ των ηλικιωμένων ενηλίκων όπου οι ασθενείς παρουσιάζουν μείωση της οστικής μάζας και διατρέχουν κίνδυνο καταγμάτων. Σημαντικά στοιχεία δείχνουν ότι η πυκνότητα του οστού της κάτω γνάθου σχετίζεται με τη γενική οστική απώλεια. Ο χρυσός κανόνας για την αξιολόγηση της καθολικής πυκνότητας των σκελετικών οστών είναι η απορροφησιομετρία ακτίνων Χ διπλής ενέργειας αλλα και οι οδοντιατρικές ακτινογραφίες, και ιδίως οι πανοραμικές (ως μέρος της τακτικής οδοντιατρικής φροντίδας), μπορεί να είναι χρήσιμες στην καθοδήγηση των ασθενών να αναζητήσουν παραπομπή και πρόσθετη παρακολούθηση.

Συνέχεια στη σελίδα 6

> Είθε η σοφία των ηλικιωμένων
> να οδηγεί τους νέους, και η ρώμη
> των νέων να στηρίζει τους ηλικιωμένους
>
> *Konstantin Stanislavski*

Ancient Bangladeshi Deconstructed Garam masala spice fusion

BECAUSE INGREDIENTS MATTER

THE PERFECT BLEND
SERVED BY OPTIDENT

As likeminded epicureans, it's always good to know that the people creating the things you love are experienced, knowledgeable and above all, passionate about what you do.

More than just a product; White Dental Beauty Professional Tooth Whitening Systems are delivered with the highest levels of quality, leading clinicians, giving you the ultimate confidence that the product you are using is among the best.

optident LTD

Dental Expert - Άννα Ελμάογλου Ε.Π.Ε.

Ο Εξειδικευμένος Συνεργάτης του Οδοντιατρείου σας

Φειδιππίδου 30, 11527, Αθήνα , Τηλ.: 210 7770739, 210 7770749, Φαξ: 210 7770716, e-mail: anna@dental-expert.gr

Συνέχεια από τη σελίδα 4

Συσχετιζόμενα προβλήματα γενικής υγείας με στοματικές εκδηλώσεις

Για την οδοντιατρική, το επιχείρημα βασίζεται στις πολλές στοματικές εκδηλώσεις συστηματικών ασθενειών, που περιγράφονται συνδέσεις μεταξύ στοματικής λοίμωξης και φλεγμονής και ασθενειών και διαταραχών σε απομακρυσμένες περιοχές (π.χ. καρδιαγγειακές παθήσεις), Έχει αναφερθεί ότι το 2008, το 71,2% των ενηλίκων είχαν επισκεφθεί οδοντίατρο ή επίσκεψη σε οδοντιατρική κλινική τους προηγούμενους 12 μήνες. Ο σύγχρονος Οδοντίατρος που ασχολείται με την Τρίτη ηλικία με δεδομένο την συσχέτιση πολλών στοματικών νοσημάτων με συστηματικά νοσήματα, και την μεγαλύτερη συχνότητα πολλών προβλημάτων υγείας θα πρέπει να διαθέτει πολλές ιατρικές γνώσεις και διαγνωστικές ικανότητες για να αξιολογήσει και να διαχειριστεί τη γενική υγεία με κατάλληλη ενεργοποίηση και παραπομπές στην ανάλογη ιατρική ειδικότητα. Μάλιστα ένα επιχείρημα που έχει παρουσιαστεί από τον Nash, καταλήγει ότι ο τίτλος Medical Doctor θα πρέπει να χρησιμοποιείται μόνο εάν οι οδοντίατροι ολοκληρώσουν πτυχίο Ιατρικής, κάτι που ακόμη και τώρα παραμένει σαν αιωρούμενο ερώτημα στην οντότητα της Οδοντιατρικής (Nash DA. The oral physician: creating a new oral health professional for a new century. J Dent Educ. 1995;59(5):587–597).

Τα διφωσφονικά

Τα διφωσφονικά είναι συνθετικά πυροφωσφορικά ανάλογα που χρησιμοποιούνται για τη θεραπεία της υπερασβεστιαιμίας και δευτερογενώς σε καταστάσεις οστικής απορρόφησης όπως κακοήθεια, οστεοπόρωση, πολλαπλό μυέλωμα, νόσος Paget, οστεοσκλήρυνση και ινώδη δυσπλασία (Bisphosphonate Related Jaw Osteonecrosis Mohit Gupta; Neha Gupta.: July 24, 2023). Οι σπάνιες ανεπιθύμητες ενέργειες που σχετίζονται με τη χρήση διφωσφονικών περιλαμβάνουν πυρεξία, νεφρική δυσλειτουργία, υπασβεστιαιμία και, πιο πρόσφατα αναγνωρισμένη, αγγειακή οστεονέκρωση της γνάθου. Σύμφωνα με την Αμερικανική Εταιρεία Έρευνας Οστών, η οστεονέκρωση της γνάθου που σχετίζεται με τα διφωσφονικά (BRONJ) περιγράφεται ως εκτεθειμένο οστό στην περιοχή της γναθοπροσωπικής περιοχής που δεν επουλώνεται εντός 8 εβδομάδων από την αρχική του διάγνωση σε έναν ασθενή που βρίσκεται ή ήταν σε διφωσφονικά που δεν έχει ιστορικό ακτινοθεραπείας στην κρανιοπροσωπική περιοχή. Αυτή η δυνατότητα συνήθως γίνεται αρχικά από τον οδοντίατρο και υπογραμμίζει το ρόλο του Οδοντιάτρου στην έγκαιρη διάγνωση της (Class 1) πριν μεταπέσει σε βαρύτερα στάδια. Φυσικά για την διάγνωση αλλά και την θεραπεία της επιβάλλεται να λαμβάνει όλην την δυνατή σύγχρονη γνώση για θεραπεία ιδιαίτερα στην ευπαθή αυτή ομάδα με την τόσο εύθραυστη υγεία, αλλά και η συνεργασία του με άλλες ειδικότητες.

Φτώχεια στην τρίτη ηλικία

Η φτώχεια είναι περισσότερο συχνή κατάσταση στην τρίτη ηλικία μια και σχεδόν όλοι δεν εργάζονται, συνεπώς έχουν μειωμένους οικονομικούς πόρους. Τα κρατικά προνοιακά προγράμματα είναι μη υπάρχοντα όπως φάνηκε και από μελέτες (μειωμένες παροχές οδοντιατρικής περίθαλψης στην πρωτοβάθμια υγεία λόγω έλλειψης εξοπλισμού και προσωπικού) (ΑΡΧΕΙΑ ΕΛΛΗΝΙΚΗΣ ΙΑΤΡΙΚΗΣ 2019 36(3) 349-357 Α. ΚΟΥΛΟΥΡΗ et al).

Καλούμαστε λοιπόν να πράττουμε το καθήκον μας συχνά Ιπποκρατικά και ανθρωπιστικά με λύσεις οικονομικές μεν αλλά τέλειες από πλευράς αποτελέσματος, διατηρησιμότητας και υγείας.

Εγκεφαλικές δυσλειτουργίες

Η άνοια είναι μια συχνή κατάσταση των ηλικιωμένων που χαρακτηρίζεται από μειωμένη εγκεφαλικά λειτουργία. Στο ηλικιωμένο άτομο, πολλαπλές παθολογίες συμβάλλουν, συμπεριλαμβανομένων της νόσου του Alzheimer, της άνοιας με σωμάτια Lewy και τις αγγειακές βλάβες (εγκεφαλικά).

Σε ασθενείς που ζουν σε κοινωνικό περιβάλλον ή ασκούνται συνήθως συναντούμε ελαφρύτερες καταστάσεις. Σε οίκους φροντίδας όμως και απομονωμένους ανοιακούς ασθενείς μπορεί να μην έχουμε καν την δυνατότητα απλών οδοντιατρικών θεραπειών. Σε αυτές τις περιπτώσεις είναι απαραίτητη η παρουσία 1-2 βοηθών και συχνά η κατ οίκον επίσκεψη είναι μονόδρομος. Ένα στοιχείο που μπορεί να βοηθήσει την συνεργασία τους είναι η παροχή καθησυχασμού.

Ωστόσο θα πρέπει να προσέχουμε ότι σύμφωνα με μελέτες (Clin Oral Investig. 2017 Jan;21(1):17-32. Oral health and orofacial pain in older people with dementia: a systematic review with focus on dental hard tissues,Suzanne Delwel et al) η παρουσία τερηδόνας και ριζών είναι υψηλότερη σε ηλικιωμένους με άνοια από ό, τι σε εκείνους χωρίς και ο δείκτης DMFI υψηλότερος. Συνεπώς χρειάζονται προσεκτικότερη και συχνότερη οδοντιατρική φροντίδα, λόγω αδυναμίας εντοπισμού και αναφοράς των οδοντικών προβλημάτων τους αλλά και αδυναμίας στοματικής υγιεινής.

Αδυναμία μετακίνησης

Η κίνηση, δηλαδή η δυνατότης να έχουμε πρόσβαση αυτόνομα σε χώρους της επιλογής μας προοδευτικά μειούται με την ηλικία. Έτσι με το γήρας, προβλήματα σταθερότητος, όρασης, εξασθένησης σωματικής, ορθοπαιδικά αλλά και εγκεφαλικά προβλήματα μειώνουν ή και παρεμποδίζουν ολοκληρωτικά την δυνατότητα κάποιων να μετακινούνται ακόμη και για ανάγκες στα οδοντιατρεία μας. (Disabilities among older people, Harvard Un.)

Οστεονέκρωση κάτω γνάθου σε ηλικιωμένο.

Περιεμυτευματίτιδα με ταυτόχρονη κακή Σ.Υ.

Περιμευτευματίτιδα σε ασθενή με εγκεφαλικό και κινητικά προβλήματα.

Το ποσοστό αυτό σε ηλικίες 70 ετών είναι 35% και σε άνω των 85 είναι πλειοψηφία. Έτσι καθίσταται αναγκαία η παροχή Οδοντιατρικής περίθαλψης με κινητές μονάδες που συνήθως είναι, αποτρύγωση, έλεγχος και κινητές προσθετικές εργασίες.

Περιεμφυτευματίτιδες

Αυτές δυστυχώς είναι φαινόμενο της εποχής μας, μια και οι σημερινοί ηλικιωμένοι πέρασαν από τις δεκαετίες που τα εμφυτεύματα ήταν λύσεις εκλογής. Το πρόβλημα βέβαια λογικά αφορά τις κακές εργασίες (κακή τοποθέτηση ή προσθετική αποκατάσταση). Όμως σήμερα το πρόβλημα υπάρχει και μάλιστα σε σημαντικό ποσοστό ακόμη και σε καλές εργασίες και μάλιστα γίνεται πιο έντονο λόγω του πολύ μεγάλου αριθμού των εμφυτευματικών ασθενών των τελευταίων 30 ετών.

Μια σημαντική παράμετρος είναι η δυσκολία ή αδυναμία καθαρισμού των εμφυτευμάτων, αλλά και η μη συχνή επίσκεψη στον οδοντίατρο. Αυτό καθίσταται ακόμη σοβαρότερο σε ασθενείς σε μονάδες φροντίδας ή ακόμη χειρότερο σε ασθενείς νοσηλευόμενους για χρόνια προβλήματα επί μακρόν. Μια λύση είναι βέβαια η συχνή επίσκεψη με κινητή μονάδα, αλλά χειρουργεία και εμφυτευματοπλαστική ή ακόμη και αφαίρεση προσωρινή ή μόνιμη της προσθετικής εργασίας δεν μπορεί να γίνει κατ οίκον. Μια λύση είναι όταν αντιλαμβανόμεθα ότι ο ασθενής στο εγγύς μέλλον θα έχει αδυναμία κινητική ή αυτοσυντήρησης να μετατρέπουμε τις μεγάλες ακίνητες εμφυτευματικές αποκαταστάσεις σε επένθετες. Έτσι θα καθαρίζονται εύκολα και τα εμφυτεύματα και η προσθετική ακόμη και από βοηθούς των υποστηριζομένων ασθενών μας.

Ξηροστομία

Υπάρχουν πολλές ασθένειες που σχετίζονται με την ξηροστομία και την υπολειτουργία σιελογόνων αδένων όπως ακτινοθεραπεία στην περιοχή της κεφαλής και του λαιμού, φάρμακα, σύνδρομο Sjogren, σαρκοείδωση, HCV και HIV. (R E Martin Management of dry mouth in elderly patients J Gt Houst Dent Soc. 1994 Oct;66(3):25-8).

Η χρόνια ξηροστομία στους υπερήλικες όμως σχετίζεται όχι μόνον με ασθένειες που είχαν στην διάρκεια της ζωής τους αλλά και με την γήρανση των μαλακών ιστών του στόματος. Συχνά προκαλεί δυσκολία στην ομιλία, τη γεύση, το φαγητό, την κατάποση, την συγκράτηση των οδοντοστοιχιών και τερηδόνες. Λαμβάνοντας ένα λεπτομερές ιστορικό (ιστορικό ασθενειών και μέτρηση ροής σιέλου) οι στόχοι της θεραπείας είναι η τόνωση της ροής του σάλιου ή η αποκατάσταση της στοματικής υγρασίας με υποκατάστατα σάλιου (αερολύματα, οδοντόκρεμες, στοματικά διαλύματα, παστίλιες ή τσίχλες), τα φθοριούχα και η καλή Σ.Υ. Σε περιπτώσεις όπου η τοπική θεραπεία δεν ανταποκρίνεται, μπορεί να εξεταστεί το ενδεχόμενο χορήγησης συστηματικής φαρμακευτικής αγωγής όπως η πιλοκαρπίνη και η σεβιμελίνη.

ΣΥΜΠΕΡΑΣΜΑΤΑ

Η μεγάλη επιμήκυνση της ζωής μας είναι ένα καταπληκτικό δώρο της σύγχρονης Ιατρικής και Φαρμακολογίας αλλά όλοι χρειάζεται να αλλάξουμε, τροποποιήσουμε πολλά πράγματα για να είναι διατηρήσιμη και με ιδεώδες επίπεδο.

Η τήρηση λεπτομερούς οδοντιατρικού ιστορικού ήδη απο την νεότητά του, είναι απαραίτητο εφόδιο (θα πρέπει να γίνει ΥΠΟΧΡΕΩΤΙΚΟ) και για τον ηλικιωμένο που συχνά θα βρεθεί μόνος και αβοήθητος στην διατήρηση της στοματικής του υγείας σε κάποια Μονάδα Φροντίδας Ηλικιωμένων. Αυτό θα πρέπει να ενημερώνεται μέχρι το τέλος συνεχώς, έτσι ώστε να δημιουργηθούν databases για αυτό το ηλικιακό group, προς χρήση και επεξεργασία απο τους κατάλληλους φορείς.

Εμείς οι Οδοντίατροι καλούμεθα να ξεπεράσουμε τα όρια της κλασσικής μας οδοντιατρικής, να βγούμε έξω από το κουτί μας και να σχεδιάσουμε ένα καλύτερο και υγιέστερο παρόν και μέλλον για το πιο τρυφερό και αβοήθητο κομμάτι της ζωής μας ..τα γηρατιά.

Επαγγελματικοί Κίνδυνοι & Εργονομία στην Οδοντιατρική

Χρήστος Κ. Κωνσταντινίδης, Οδοντίατρος - M.Sc. Προσθετολογίας (Bristol Univ.)

Η πλειοψηφία των οδοντιάτρων φαίνεται στις περισσότερες σχετικές μελέτες ότι έχουν κάποιου βαθμού ιατρικό πρόβλημα λόγω της εργασίας. Ο σύγχρονος οδοντίατρος μάλιστα, με την ραγδαία εξέλιξη της οδοντιατρικής διαχειρίζεται πιο δύσκολα, πιο απαιτητικά και πιο στρεσσογόνα περιστατικά και μάλιστα σύμφωνα με τελευταίες έρευνες συνταξιοδοτείται σε ολοένα και μεγαλύτερη ηλικία. Όλες αυτές οι παράμετροι δημιουργούν πρόσθετη καταπόνηση και κινδύνους για την υγεία μας, με συνέπειες που κάποιες φορές μας οδηγούν σε προσωρινή απουσία, ή και μόνιμη διακοπή από το αγαπημένο μας επάγγελμα.
Το βιβλίο αυτό στο **πρώτο μέρος** είναι μια πρώτη επαφή του οδοντιάτρου με τους εργασιακούς κινδύνους που διατρέχουμε έτσι ώστε να τους προλάβει ή να τους περιορίσει και στην χειρότερη περίπτωση να γνωρίζει πώς να τους θεραπεύσει. Στο **δεύτερο μέρος** η ενσωμάτωση της νέας συνεχώς εξελισσόμενης επιστήμης της Εργονομίας, θα βοηθήσει στην μείωση των προβλημάτων αλλά και στην αυξημένη παραγωγικότητα και πιό ποιοτική εργασία.
Στο βιβλίο αυτό περιλαμβάνεται η γνώση και η εμπειρία από διάφορα σχετικά γνωστικά αντικείμενα και το αποτέλεσμα οφείλεται στην συνεργασία πολλών και εξαιρετικών ειδικών του κάθε χώρου.

ΕΚΔΟΣΗ: 2022 • ΣΕΛΙΔΕΣ: 290

ΤΙΜΗ: €90

Στην τιμή περιλαμβάνονται τα έξοδα αποστολής και ο ΦΠΑ

ΟΔΟΝΤΙΑΤΡΙΚΟ ΒΗΜΑ

Σκουφά 64, 106 80 Αθήνα, Τηλ. **210 3814 939**, www. odvima.gr

AIRFLOW® ΣΤΟ MAXIMUM

Η νέα χειρολαβή AIRFLOW® MAX με τεχνολογία LAMINAR FLOW απογειώνει τις δυνατότητες του AIRFLOW® για maximum αποτελεσματικότητα, maximum άνεση, maximum ασφάλεια

- Δραστικά μειωμένο αερόλυμα
- 3 φορές χαμηλότερος θόρυβος λειτουργίας
- 30% ελαφρύτερη χειρολαβή
- Με τη δύναμη της σκόνης **PLUS**

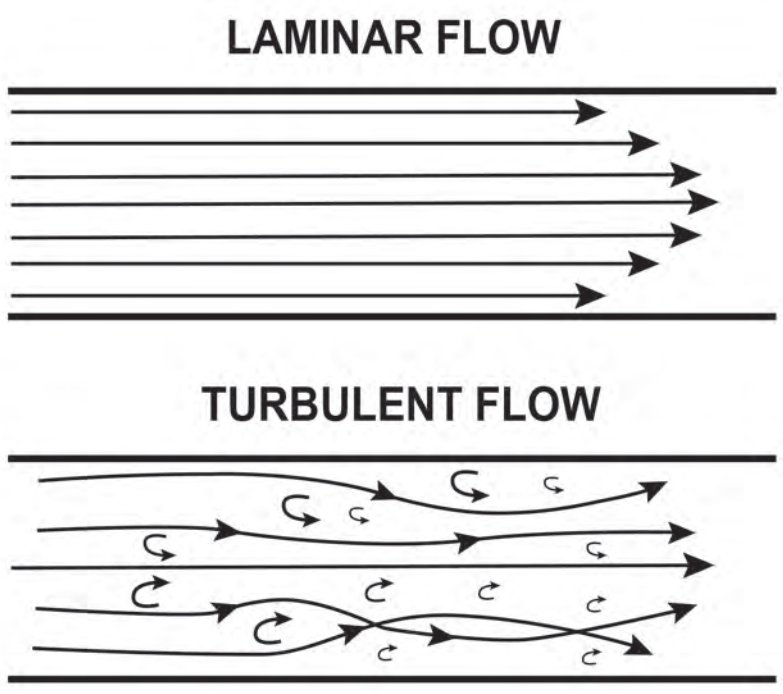

Οδοντεμπορική
...The absolute DEPOT!
ΟΔΟΝΤΙΑΤΡΙΚΑ ΕΙΔΗ & ΜΗΧΑΝΗΜΑΤΑ
ΠΑΝΑΓΗ ΤΣΑΛΔΑΡΗ 211, 176 76 ΚΑΛΛΙΘΕΑ
ΤΗΛ.: 210 95 72 770, FAX: 210 95 77 577
odontemporiki@gmail.com www.odontemporiki.gr

APOSTOLIDES
SINCE 1929
HEALTHCARE TECHNOLOGIES
www.apostolides.gr Για όσους έχουν υψηλές απαιτήσεις

ΑΘΗΝΑ
Φειδιππίδου 23, 115 27 Γουδί
Τ: 210 69 84 882
info@apostolides.gr

ΘΕΣΣΑΛΟΝΙΚΗ
Τελλόγλου 11, Τ.Κ. 546 36
Τ: 2310 201 301, 2310 248 065
info@apostolides.gr

EMS
MAKE ME SMILE.

Η διαχρονικότητα των λειτουργιών του Στοματογναθικού Συστήματος

Από τον James Costen μέχρι την τελευταία ταξινόμηση της Διεθνούς Εταιρείας Κεφαλαλγίας

Α΄ Μέρος

Βύρων Δρούκας
Καθηγητής ΕΚΠΑ

Ιστορικά Ανάλεκτα

Το 1934 ο James Costen δημοσίευσε στο περιοδικό Ann Otol 43:1-15, εργασία με τίτλο «A syndrome of ear and sinus symptoms dependent upon disturbed function of the temporomandibular joint»[1]. Ο χαρακτηρισμός «σύνδρομο» παρέμεινε έως και σήμερα χρησιμοποιούμενος αδοκίμως από μικρή πιστεύουμε μερίδα συναδέλφων. Από την εποχή που ο Costen συνέδεσε το όνομά του με τη δυσλειτουργία των Κροταφογναθικών διαρθρώσεων (ΚΓΔ), πληθώρα ονομάτων και όρων προτάθηκαν επιδιώκοντας να περιγράψουν κατά τον καλύτερο τρόπο των παθολογικών συμπτωμάτων που εντοπίζονται και εκδηλώνονται στο Στοματογναθικό σύστημα (ΣΣ) και στην ευρύτερη περιοχή του.

Η αρχική ονομασία «σύνδρομο του Costen» μετά από αναθεώρηση και αξιολόγηση της ανατομικής της βάσεως, αντικαταστάθηκε από μία ποικιλία ευρεία, όρων.

Οι σημαντικότερες από αυτές φαίνονται στον ***πίνακα 1*** και εμφανίστηκαν στην Οδοντιατρική βιβλιογραφία από το 1934 μέχρι το 1990. Κατά την προσωπική μας άποψη ο όρος «λειτουργικές διαταραχές του ΣΣ», αποδίδει σαφέστερα και σφαιρικότερα το σύνολο των παθολογικών καταστάσεων που εκδηλώνονται σε αυτό το σύστημα.

Είναι επίσης προτιμότερος από τον όρο κρανιογναθικές διαταραχές, βαρύγδουπος κατά τη γνώμη μας, αν και ευρύτατα χρησιμοποιούμενος στην ξένη βιβλιογραφία, πολύ πριν από τον Costen, οι λειτουργικές διαταραχές του ΣΣ ήταν γνώσεις από την αρχαιότητα.

Ήδη από τον 5ο π.Χ. αιώνα ο Ιπποκράτης περιγράφει μέθοδο ανάταξης εξαρθρήματος της κάτω γνάθου, ανάλογη με εκείνη των Αιγυπτίων το 2005 π.Χ.

Τα κείμενα της Ιπποκρατικής Σχολής μας δίνουν πληροφορίες για την θεραπευτική αποκατάσταση εξαρθρημάτων και καταγμάτων του μυοσκελετικού συστήματος. Ο Ιπποκράτης διακρινόταν για τη βαθιά του συμπάθεια προς τον ανθρώπινο πόνο και τόνιζε ότι η θέση του ιατρού είναι δίπλα στην κλίνη του ασθενούς. Το αδύνατο σημείο της Ιπποκρατικής διδασκαλίας εντοπίζεται στην έλλειψη γνώσεων ανατομίας και φυσιολογίας, διαχρονικά θεμέλια της Ιατρικής. Ο σεβασμός των αρχαίων Ελλήνων προς τους νεκρούς απαγόρευε ανατομίες σε ανθρώπινο σώμα παραπέμποντας αναγκαστικά σε ανατομίες ζώων.

Σε δύο μικρογραφίες ***(Εικ. 1)*** και **(Εικ. 2)** του 11ου αιώνα, με σχόλια του Απολλώνιου της Κητιέως (Κήτιον – πόλη της Κύπρου) από το βιβλίο του Ιπποκράτη «περί άρθρων», απεικονίζονται στην ***εικόνα 1*** ανάταξη εξαρθρήματος της κάτω γνάθου και στην ***εικόνα 2*** ανάταξη παρεκτοπισμένου κονδύλου. Σημαντικές επίσης ήταν οι ανατομικές σπουδές του Leonardo da Vinci (15ος αιώνας) και του Andreas Vesalius (16ος αιώνας)[2,3].

Ο Leonardo da Vinci ευρισκόμενος στην υπηρεσία της οικογένειας των Βοργία στην Ρώμη ανέταμε περισσότερα από 30 πτώματα υπό το φως των κεριών στο νεκροφυλακείο του Αγίου Πνεύματος (Santo Spiritus) και ζωγράφισε 1.000 σχέδια βασισμένα στις ανατομίες του.

Η εικόνα 1 αποτελεί εξώφυλλο του συγγράμματος «Λειτουργία και Δυσλειτουργία του Στοματογναθικού συστήματος», 4η έκδοση του Βύρωνος Δρούκα, Επιστημονικές Εκδόσεις Παρισιάνου Α.Ε. Αθήνα 2020.

Εικόνα 2.

Μεταξύ άλλων ανέλυσε και περιέγραψε το μυϊκό σύστημα και καθόρισε την ενέργεια κάθε μυός. Θεωρείται ο δημιουργός της ιατρικής και ανατομικής εικονογραφίας. Στην ***εικόνα 3*** απεικονίζεται ανθρώπινο κρανίο από τις ανατομικές σπουδές του. Το σχέδιο ανήκε στην τεράστια συλλογή σχεδίων του Leonardo da Vinci που φυλάσσεται στο Windsor Castle.

Εικόνα 3.

Ανάλογες ήταν και οι ανατομικές μελέτες του Φλαμανδού ανατόμου, Andreas Vesalius, ο οποίος θεωρείται πατέρας της Ανατομίας. Στην ***εικόνα 4*** απεικονίζεται το εξώφυλλο του μνημειώδους έργου του, «De Humani Corporis Fabrica Libri Septem» ήτοι επτά βιβλία περί της δομής του ανθρώπινου σώματος. Το βιβλίο τυπώθηκε στη Βασιλεία της Ελβετίας το 1543. Σε ηλικία 28 ετών ο Andreas Vesalius ολοκλήρωσε το μνημειώδες έργο του. Οι πρώτες αναφορές συμπτωμάτων από τις ΚΓΔ έγιναν το 1918 πολύ πριν από τον Costen από τους Prentis και Suma[4,5] οι οποίοι περιέγραψαν πιεστικά φαινόμενα πέριξ των ΚΓΔ, τα οποία κατά την άποψή τους οφείλονταν σε πίεση των κονδύλων στην ΚΓΔ λόγω απώλειας των οπισθίων δοντιών.

Οι παρατηρήσεις των Prentis και Suma ενεργοποίησαν σειρά ερευνών οι οποίες προσπάθησαν να ερμηνεύσουν τα συμπτώματα. Οι απόψεις αυτές στηρίχθηκαν σε μηχανικούς παράγοντες οι οποίοι εν δυνάμει προκαλούσαν οπίσθια μετατόπιση των κονδύλων.

Το 1934, όπως ήδη σχολιάσαμε, ο Costen περιγράφει το σύνδρομό του χαρακτηριζόμενο από εμβοές ή ιλίγγους, ήχο και πόνο στις ΚΓΔ και στους μυς της περιοχής περιορισμένης κινητικότητας ή απόκλιση της κάτω γνάθου κατά τη διάρκεια των λειτουργικών της κινήσεων. Τα συμπτώματα ο Costen τα απέδωσε στη μετατόπιση των κονδύλων μέσα στην κροταφική γλήνη λόγω απώλειας των δοντιών στήριξης σε νωδούς ασθενείς με εξεσημασμένη κάθετη υπερκάλυψη. Ο πόνος αποδόθηκε στην πίεση της χορδής του τυμπάνου και του ωτοκροταφικού νεύρου από τις μετατοπισμένους κονδύλους. Αρκετά χρόνια αργότερα, το 1948 από τον Harvey[6] και το 1951[7] από τον Zimmerman, η ανατομική βάση του συνδρόμου αναθεωρήθηκε.



Εικόνα 4.

Όμως η διαχρονική αξία των κλινικών παρατηρήσεων του Costen παρέμεινε επειδή κατάφερε να στρέψει την ερευνητική προσπάθεια και το ενδιαφέρον των ασχολούμενων με τις λειτουργικές διαταραχές του ΣΣ και προς άλλες κατευθύνσεις. Έτσι λοιπόν τις δεκαετίες που ακολούθησαν ένας καταιγισμός εργασιών προσπάθησε να απαντήσει σε ερωτήματα που πρόκυπταν από τις διαταραχές του ΣΣ. Εκτός από τις ενδοαρθρικές βλάβες, συνέπεια εκφυλιστικών διεργασιών της ΚΓΔ και φλεγμονωδών νοσημάτων, διαπιστώθηκε μία ευρεία διάσταση απόψεων στο σύνολο των επιμέρους πτυχών που συνθέτουν το είδος αυτών των διαταραχών.

Οι σύγχρονες απόψεις

Περισσότερο από μισό αιώνα σπάνια επικράτησε τόσο μεγάλη διχογνωμία και διάσταση απόψεων σε άλλα πεδία της Οδοντιατρικής. Η πολυγνωμία των απόψεων εστιάστηκε στις αρχές διέπουν τις λειτουργικές διαταραχές του ΣΣ, στα συμπτώματα, στην αιτιολογία, στη διάγνωση, στη θεραπεία και στην πρόγνωση[8].

Αναφορικά με την ονοματολογία ήδη παραθέσαμε τον σχετικό πίνακα με τις σημαντικότερες από τις διαχρονικά παρατεθείσες.

Αναφορικά με τις αρχές που διέπουν τις διαταραχές αυτές, ήδη από τις αρχές του προηγούμενου αιώνα η βιβλιογραφία, η θεώρηση και η θεραπευτική προσέγγιση επικεντρώθηκε στη δυσαρμονία μεταξύ της σύγκλεισης των δοντιών και της αλλαγής θέσης των κονδύλων μέσα στη κροταφική γλήνη. Ήταν η ονομασθείσα Μηχανική Θεώρηση της αιτιολογίας.

Όμως από τις αρχές της δεκαετίας του 70 μέσα από την έρευνα παρατηρήθηκε μία εκ βάθρων ανατροπή, μία τα όσα έως τότε κρατούντα. Με ένα ολοένα αυξανόμενο ενδιαφέρον για το χώρο της Φυσιολογίας και Παθολογίας του ΣΣ, εμφανίζεται με τη δημοσίευση εργασιών κυρίως επιδημιολογίας χαρακτήρα και με βάση κυρίως την Σκανδιναβία. Επίκεντρο και πρωταρχικό ενδιαφέρον υπήρξε η διακρίβωση και μελέτη των δυσλειτουργιών σημείων και συμπτωμάτων σε υγιείς πληθυσμούς[9].

Ο καθηγητής Carlsson σε εκτενή ανασκόπηση 18 ερευνών επιδημιολογικού χαρακτήρα αξιολόγησε τα ευρήματά του και διαπίστωσε ότι οι μέσες τιμές για τα αναφερθέντα συμπτώματα ήταν 32% ενώ για τα κλινικά ευρήματα 61%. ***(πίνακας 2)***

Αναφορικά με την αιτιολογία, θα σχολιάσουμε ότι αποτέλεσε τον πλέον αντιμαχόμενο πεδίο της Φυσιολογίας και της Παθολογίας του ΣΣ. Δύο παράγοντες αποτέλεσαν το αντικείμε-

Συνέχεια στη σελίδα 10

ΠΙΝΑΚΑΣ 1
Ορολογία

- Σύνδρομο του Costen-Costen's syndrome *(Costen 1934)*.
- Σύνδρομο της κροταφογναθικής διάρθρωσης-T.M.J. Syndrome *(Schwartz 1955)*.
- Δυσλειτουργικό σύνδρομο της κροταφογναθικής διάρθρωσης-T.M.J. dysfunction syndrome *(Shore 1959, Lupton 1969)*.
- Επώδυνο δυσλειτουργικό σύνδρομο της κροταφογναθικής διάρθρωσης-T.M.J. pain-dysfunction-syndrome *(Schwartz 1959)*.
- Επώδυνο δυσλειτουργικό σύνδρομο-Pain-dysfunction syndrome *(Voss 1964)*.
- Παραμορφωτική αρθροπάθεια-Arthrosis deformans *(Boering 1966)*.
- Ωτο-οδοντικό σύνδρομο-Oto-dental syndrome *(Myrhaug 1969)*.
- Ενδοδιαταραχή-Autodestruction *(Drum 1969)*.
- Επώδυνο μυοπροσωπικό δυσλειτουργικό σύνδρομο - Myofacial pain-dysfunction syndrome. M.P.D. *(Laskin 1969)*.
- Λειτουργικές ενοχλήσεις και διαταραχές της κροταφογναθικής διάρθρωσης-Functional temporomandibular joint disturbances and disorders *(Olsson 1969, Ramfjord και Ash 1971)*.
- Γναθοσυγκλεισιακές διαταραχές-Occluso-mandibular disturbances *(Gerber 1971)*.
- Μυοαρθροπάθεια της κροταφογναθικής διάρθρωσης-Myoarthropathy of the temporomandibular joint *(Graber 1972)*.
- Δυσλειτουργία της κάτω γνάθου-Mandibular dysfunction *(Helkimo 1974)*.
- Κρανιογναθικό αυχενικό σύνδρομο-Craniocervical mandibular syndrome *(Gelb 1975)*.
- Ενδογενείς διαταραχές της κροταφογναθικής διάρθρωσης-Internal derangement of the T.M.J. *(Kiehn 1952, Farrar 1978)*.
- Σύνδρομο έντασης της κάτω γνάθου-Mandibular stress syndrome *(Ogus και Toller 1981)*.
- Κρανιογναθικές διαταραχές-Craniomandibular disorders C.M.D. *(McNeill και συν. 1980)*.
- Επώδυνο δυσλειτουργικό σύνδρομο της κροταφογναθικής διάρθρωσης. Temporomandibular pain-dysfunction syndrome *(Merskey 1986)*.
- Διαταραχές της κροταφογναθικής διάρθρωσης - Temporomandibular disorders, T.M.D. *(Bell 1982, McNeill και συν. 1990) (Zarb και συν. 1994)*.

DentalLine
Γ. ΔΕΒΕΡΙΚΟΣ

Επισκεφθείτε το site μας
e-shop
www.dentalline.gr

Με την εγγραφή σας στο site μας, κερδίζετε **έκπτωση 10%** σε όλα τα προϊόντα που περιέχονται σε αυτό, από την πρώτη παραγγελία **και για κάθε επόμενη!!!**

Τα προϊόντα που θα βρείτε **στο site μας**, είναι είτε παραγωγής μας (αποτυπωτικά υλικά), είτε αποκλειστικής εισαγωγής μας. **Εκτός από αυτά, η εταιρεία μας μπορεί να σας προμηθεύσει με όλα τα προϊόντα που κυκλοφορούν στην αγορά.**

43 χρόνια μαζί...!

IMAGE PVS® Putty Soft

Σιλικόνη αθροιστικού τύπου, παχύρευστη, ταχείας πήξης

35,00€

Συσκευασία: Βάση 500gr + καταλύτης 500gr

IMAGE PVS® Putty Hard

Σιλικόνη αθροιστικού τύπου, παχύρευστη, κανονικής πήξης

35,00€

Συσκευασία: Βάση 500gr + καταλύτης 500gr

IMAGE PVS® Light Body Fast

Σιλικόνη αθροιστικού τύπου, λεπτόρευστη, ταχείας πήξης

Συσκευασία: Φύσιγγες 2x50ml + αναμικτήρες

23,00€

IMAGE PVS® Light Body Normal

Σιλικόνη αθροιστικού τύπου, λεπτόρευστη, κανονικής πήξης

Συσκευασία: Φύσιγγες 2x50ml + αναμικτήρες

23,00€

IMAGE PVS® Super light body fast

Σιλικόνη αθροιστικού τύπου, **πολύ λεπτόρευστη**, ταχείας πήξης

Συσκευασία: Φύσιγγες 2x50ml + αναμικτήρες

23,00€

IMAGE PVS® Monophase

Σιλικόνη αθροιστικού τύπου, μέσης ρευστότητας. Μονοφασικό υλικό
Ιδανικό για αποτυπώματα εμφυτευμάτων

Συσκευασία: Φύσιγγες 2x50ml + αναμικτήρες

26,00€

IMAGE PVS® Bite

Σιλικόνη αθροιστικού τύπου, μέσης ρευστότητας για καταγραφή σύγκλησης

Συσκευασία: Φύσιγγες 2x50ml + αναμικτήρες

27,50€

IMAGE PVS® Transparent

Διάφανη σιλικόνη αθροιστικού τύπου, μέσης ρευστότητας

Συσκευασία: Φύσιγγες 2x50ml + αναμικτήρες

27,50€

IMAGE PVS® Jumbo Putty

Παχύρευστη σιλικόνη αθροιστικού τύπου σε φύσιγγα 5:1 για ανάμιξη σε συσκευή

44,00€ **Συσκευασία: Φύσιγγα 380ml + αναμικτήρες**

IMAGE PVS® Jumbo Monophase

Σιλικόνη αθροιστικού τύπου, μέσης ρευστότητας. Μονοφασικό υλικό σε φύσιγγα 5:1 για ανάμιξη σε συσκευή
Ιδανικό για αποτυπώματα εμφυτευμάτων

44,00€ **Συσκευασία: Φύσιγγα 380ml + αναμικτήρες**

IMAGE PVS® Jumbo Heavy body

Σιλικόνη αθροιστικού τύπου, υψηλού ιξώδους για μονή φάση (ταυτόχρονη) σε συνδυασμό με Light body σε φύσιγγα 5:1 για ανάμιξη σε συσκευή

44,00€ **Συσκευασία: Φύσιγγα 380ml + αναμικτήρες**

IMAGE PVS® Heavy body

Σιλικόνη αθροιστικού τύπου, υψηλού ιξώδους για μονή φάση (ταυτόχρονη) σε συνδυασμόμε Light body

27,50€ **Συσκευασία: Φύσιγγες 2x50ml + αναμικτήρες**

ECO PACK

ΝΕΟ ΟΙΚΟΝΟΜΙΚΕΣ ΣΥΣΚΕΥΑΣΙΕΣ

IMAGE PVS® Light Body Fast

6 φύσιγγες x 50ml

53,00€

IMAGE PVS® Light Body Normal

6 φύσιγγες x 50ml

53,00€

IMAGE PVS® Super Light Body

6 φύσιγγες x 50ml

53,00€

IMAGE PVS® Monophase

6 φύσιγγες x 50ml

60,00€

IMAGE PVS® Bite

6 φύσιγγες x 50ml

63,50€

IMAGE PVS® Heavy Body

6 φύσιγγες x 50ml

63,50€

IMAGE PVS® Transparent

6 φύσιγγες x 50ml

63,50€

Δωρεάν Μεταφορικά

1. Εντός Αθηνών
2. Για αγορές άνω των 100 ευρώ προ Φ.Π.Α. για την υπόλοιπη Ελλάδα.

Ισχύει μόνο για προϊόντα του site.

Στις τιμές δεν περιλαμβάνεται ο Φ.Π.Α.

DentalLine
Γ. ΔΕΒΕΡΙΚΟΣ

Κεντρικό: Σωτήρος 9, 185 35 Πειραιάς, Τηλ.: +30 210 4115047, +30 210 4131456, Fax: +30 2104131537
Υποκατάστημα: Φωκίδος 57, Γουδή, Τηλ.: +30 210 7715444 e-mail: sales@dentalline.gr - www.dentalline.gr

Συνέχεια από τη σελίδα 8

νο της αντιπαράθεσης, η σύγκλειση των δοντιών κατά πρώτον και οι παράγοντες κεντρικής αιτιολογίας ο κατά δεύτερον[10,11].

Ο παράγων της σύγκλεισης υποστηρίχθηκε σθεναρώς από την Αμερικανική Σχολή με επικεφαλής του γναθολόγους της Καλιφόρνιας και τη Σχολή της Φλόριδας. Το 1926 ο McCollum ιδρύει την Γναθολογική Εταιρεία της Καλιφόρνιας.

Η Σχολή της Φλόριδας γνωστή και ως P.M.S. ιδρύθηκε από τους Pankey – Mann – Schyler. Με μικρές διαφορές μεταξύ τους υποστήριξαν ότι η αιτία πρόκλησης των διαταραχών του ΣΣ εστιάζεται σε συγκλεισιακούς παράγοντες εφ' όσον αυτοί αποκλίνουν από τα ιδανικά περί συγκλείσεως θεσπισθέντα κριτήρια τα οποία αμφότερα κατάρτησαν και θέσπισαν.

Οι παράγοντες κεντρικής αιτιολογίας εκπροσωπήθηκαν από την Σκανδιναβική Σχολή της οποίας ο χαρακτήρας είναι αμιγώς ανθρωποκεντρικός σε αντίθεση με τους γναθολόγους και τους P.M.S. οι οποίοι μέσω πολύπλοκων αρθρωτήρων και άλλων μηχανικών μέσων και παντελώς αγνοώντας νευρομυϊκούς παράγοντες προσπάθησαν με μη αντιστρεπτές θεραπευτικές προσεγγίσεις (π.χ. εκλεκτικός τροχισμός κ.λ.π.) να λύσουν και να αποκαταστήσουν τις λειτουργικές διαταραχές του ΣΣ.

Η περαιτέρω ανάπτυξη και αξιολόγηση των ανωτέρω θα αποτελέσει θέμα προσεχούς ανασκόπησης.

Οι επιδημιολογικές και κλινικές έρευνες των λειτουργικών διαταραχών του ΣΣ υπερκέρασαν τα στενά όρια των συγκλεισιακών παραμέτρων και βαθμίδων και επεκτάθηκαν στον ευρύτερο ιατρικό χώρο όπως σήμερα γνωρίζουμε.

Σειρά κλινικών, πειραματικών και επιδημιολογικών ερευνών κατέδειξαν ότι οι συγκλεισιακοί παράγοντες είναι ήσσονος σημασίας στην αιτιολογία των λειτουργικών διαταραχών του ΣΣ[12-16].

Κατόπιν αυτών κατεβλήθη προσπάθεια συγκερασμού των απόψεων με την αποδοχή ενός πολυπαραγοντικού μοντέλου ή προτύπου πρόκλησης δυσλειτουργίας του ΣΣ. Το 1979 ο De Boever[17] από το σύνολο της σχετικής βιβλιογραφίας, ταξινόμησε την αιτιολογία των δυσλειτουργικών του ΣΣ σε 5 βασικές θεωρίες.

1. **Θεωρία της Μηχανικής Μετατόπισης των Κονδύλων**
2. **Νευρομυϊκή Θεωρία**
3. **Μυϊκή Θεωρία**
4. **Ψυχοφυσιολογική Θεωρία**
5. **Ψυχολογική Θεωρία**

Έως το τέλος της δεκαετίας του '70 οι συζητήσεις για την αιτιοπαθολογία των λειτουργικών διαταραχών του ΣΣ περιορίστηκαν και ανακυκλώθηκαν στην σύνοψη των παραγόντων του De Boever. Όμως από τις αρχές της δεκαετίας του 80 αρχίζει να γίνεται αντιληπτό ότι οι διάφοροι μεμονωμένοι παράγοντες δεν επαρκούν για να στηρίξουν την αιτιολογία δυσλειτουργιών του ΣΣ.

Σταδιακά χάνουν την αξία τους, παραχωρώντας τη θέση τους σε ένα περισσότερο προωθημένο πρότυπο πολυπαραγοντικής αιτιολογίας στο οποίο συνυπάρχουν και εμπλέκονται σε ισότιμη βάση τρεις βασικοί παράγοντες.

- **Ανατομικοί**
- **Νευρομυϊκοί**
- **Ψυχολογικοί**

Η διαταραχή ενός ή περισσοτέρων από αυτούς αυξάνει τις πιθανότητες εκδήλωσης δυσλειτουργίας. Η διακύμανση των συμπτωμάτων από ασθενή σε ασθενή εξαρτάται από το ποιος παράγον επικρατεί έναντι των άλλων. Η σύγκλειση για παράδειγμα που ανήκει στον ανατομικό παράγοντα σε σχέση με τον βρυγμό που ανήκει στον νευρομυϊκό παράγοντα πλέον αμφισβητείται ή μάλλον έπαψε να είναι αποδεκτή.

Η ευρύτερη αξιολόγηση της δυσλειτουργίας του ΣΣ οδήγησε στην διαπίστωση ότι επεκτείνεται στον ευρύτερο χώρο του μυϊκού συστήματος αγκαλιάζοντας ευρύτερες περιοχές. Σημαντικός αριθμός κλινικών ερευνών κατέληξε στο συμπέρασμα ότι η δυσλειτουργία του ΣΣ αιτιάται παράγοντες σχετιζόμενους με την ευρύτερη φυσιολογία και παθολογία καθώς και με την προσωπικότητα του ατόμου.

ΠΙΝΑΚΑΣ 1
Επιδημιολογικές μελέτες για τη διερεύνηση των κρανιογναθικών διαταραχών, κατά φύλο και ηλικία, δημοσιευθείσες μεταξύ των ετών 1979-1984

Συγγραφείς	Αρ. ατόμων	Ηλικία	Χώρα	Δείγμα πληθυσμού	Αναφερθέντα συμπτώματα	Κλινικά ευρήματα
Abdel-Hakim	215	17-65	Αίγυπτος	Άνδρες Βεδουΐνοι	>24%	>39%
Alanen και Kirveskari	853	18-57	Φινλανδία	Βιομηχανικοί εργάτες	57%	
Buttistuzzi	850	25-24	Ολλανδία	2 δείγματα ανδρών (εργαζομένων) και 1 δείγμα των συζύγων τους	25%	–
Bush et al	1352	<20- >70	Αμερική	3 δείγματα (Οδοντιατρικοί ασθενείς, υγιεινολόγοι, εξωτερικό δείγμα)	51%	–
Egermark-Eriksson et al	402	7,11, & 15	Σουηδία	Μαθητές	16-25%	33-61%
Gazit et al	369	10-18	Ισραήλ	Μαθητές		56%
Helm et al	758	28-34	Δανία	Δανοί, ορθοδοντικώς μη θεραθεύντες	48%	–
Helöe and Helöe	246	25	Νορβηγία	Τυχαίο	32%	–
Ingervall et al	389	21-54	Σουηδία	Στρατιώτες	12%	60%
Kanonis	850	16-93	Ελλάδα	Τυχαίο	35%	–
Mohlin	272	20-45	Σουηδία	Γυναίκες/δείγμα τυχαίο	28%	66%
Nilner	309	15-18	Σουηδία	Έφηβοι	41%	77%
Nilner and Lassing	440	7-14	Σουηδία	Μαθητές	36%	72%
Österberg και Carlsson	384	70	Σουηδία	Τυχαίο	50%	86%
Rao and Rao	1187	16- >56	Ινδία	Οδοντιατρικοί ασθενείς		20%
Rieder et al	1040	13-86	Αμερική	Οδοντιατρικοί ασθενείς		88%
Solberg et al	739	19-25	Αμερική	Φοιτητές	25%	76%
Svanljung and Rantanen	583	18-64	Φινλανδία	Τυχαίο	50%	41%

Carlsson. 1984, Austr. Prosth. Soc. 14, 7-12.

Σταδιακά τα πορίσματα των επιδημιολογικών και κλινικών ερευνών επεξέτειναν την διαγνωστική και θεραπευτική προσέγγιση σε ευρύτερα ιατρικά πεδία που μέχρι πρότινος αποτελούσαν αντικείμενο ενασχόλησης και θεώρησης της ιατρικής ασφαλώς με προκαθορισμένα διαγνωστικά και θεραπευτικά όρια μεταξύ τους.

Η αντιμετώπιση ασθενών με λειτουργικά προβλήματα του ΣΣ δεν μπορεί να είναι τυποποιημένη και μοναδική επειδή η πολυπαραγοντική αιτιολογία σε διαφορετικές περιπτώσεις ασκεί διαφορετική επίδραση ως προς την βαρύτητα, την προέλευση και την διάρκεια των συμπτωμάτων.

Η κροταφογναθική διάρθρωση αποτελούσε βασικό στοιχείο υποδομής του ευρύτερου μυοσκελετικού συστήματος υπόκειται ακριβώς στα ίδια δεδομένα που αφορούν την ονοματολογία, την ταξινόμηση, τη διάγνωση και την θεραπεία μεταξύ των σχετικών ειδικοτήτων της Οδοντιατρικής και Ιατρικής.

Η κροταφογναθική διάρθρωση υποκείμενη στις ίδιες αρχές φυσιολογίας, ανατομίας και παθολογίας που διέπουν και τα λοιπά οργανικά συστήματα προσβάλλεται από ευρύ φάσμα παθήσεων πρωτογενώς ή δευτεροπαθώς προκαλώντας πολλές φορές προβλήματα διαφορικής διάγνωσης. Είναι δηλαδή πιθανόν δυσλειτουργικά προβλήματα του ΣΣ να επικαλύπτονται από συμπτώματα ανακόλουθα γενικότερων παθολογικών καταστάσεων, άσχετα ή παράλληλα με την δυσλειτουργία του ΣΣ (συνοσηρότητα).

Η αιτιολογία συνεπώς των λειτουργικών διαταραχών του ΣΣ παρουσιάζει ευρύτατες διακυμάνσεις μεταξύ των διαφόρων ομάδων ασθενών με την ίδια διάγνωση και παρόμοια συμπτώματα.

Ο Vander Wheel και Dibbets[19] υποστηρίζουν ότι τόσο τα υποκειμενικά συμπτώματα όσο και τα κλινικά ευρήματα δεν αντανακλούν οπωσδήποτε την ίδια εικόνα ως προς την προέλευση ή την εξέλιξη των διαταραχών. Οι πιθανότητες προσβολής του ΣΣ γενικότερα και των ΚΓΔ ειδικότερα, από συστηματικές παθήσεις αυξάνονται προϊούσης της ηλικίας. Η εκ μέρους μας αποδοχής της πολυπαραγοντικής αιτιολογίας υποδηλοί ασφαλής την είσοδο παραγόντων των οποίων η βαρύτητα διαφέρει μεταξύ των ατόμων. Η επίδραση είναι αθροιστική γεγονός που εξηγεί εκκόλαψη για μεγάλο χρονικό διάστημα, πριν τα σημεία καταστούν δυσλειτουργικά συμπτώματα. Με τον ίδιο τρόπο ερμηνεύεται και το χρονικό διάστημα που μεσολαβεί από την εμφάνιση των πρώτων σημείων δυσλειτουργίας μέχρι τη στιγμή που το ίδιο άτομο θα αναζητήσει θεραπεία των συμπτωμάτων του. Εν κατακλείδι και σύμφωνα με τα σύγχρονα θέσφατα, οι αιτιολογικοί παράγοντες πρόκλησης δυσλειτουργίας διακρίνονται σε 3 ομάδες:

1. **Δεσπόζοντες**
2. **Εναρκτήριοι**
3. **Διηνεκείς ή συνεχείς**

Οι δεσπόζοντες με τη σειρά τους υποδιαιρούνται και διακρίνονται σε:

1. **Συστηματικούς**
2. **Ψυχολογικούς όπως η προσωπικότητα** και
3. **Δομικούς στους οποίους υπάγονται όλοι οι τύποι και όλες οι μορφές** συγκλεισιακών δυσαρμονιών, τα λανθασμένα οδοντιατρικά θεραπευτικά σχήματα και η υπερκινητικότητα των αρθρώσεων.

Η Τρίτη κατηγορία περιλαμβάνει προβλήματα που σχετίζονται με τον μεταβολισμό, μυϊκή και μηχανική καταπόνηση και κυρίως προβλήματα που σχετίζονται με κοινωνική και συναισθηματική αντιξοότητα[19]. Ανάλογα με την μορφή της δυσλειτουργίας οι τρεις βασικοί παράγοντες μπορούν να επηρεάζονται μεταξύ τους δεσπόζοντας συγχρόνως σε ισότιμη βάση. Η επιμέρους αξιολόγησή τους και η σύγκριση με προγενέστερους παράγοντες όπως τους αξιολόγησε και τους ταξινόμησε ο De Boever[17], θα αποτελέσει αντικείμενο σχολιασμού και κριτικής σε προσεχή ανασκόπηση. Διαχρονικώς πολλά και διαφορετικά υποκειμενικά συμπτώματα έχουν αποδοθεί στις λειτουργικές διαταραχές του ΣΣ όπως:

- **Ήχοι από τις κροταφογναθικές διαρθρώσεις**
- **Περιορισμένο εύρος κινητικότητας της κάτω γνάθου**
- **Αίσθημα κόπωσης των μασητήριων μυών**
- **Πόνοι στο πρόσωπο και στη γνάθο κατά την ανάπαυση ή σε συνδυασμό με τις κινήσεις τις κάτω γνάθου**
- **Κεφαλαλγίες**

Δευτερευόντως έχουν αναφερθεί και άλλα συμπτώματα όπως καυσαλγία, αστάθεια, ίλιγγος, ωτοβουΐσματα κ.λ.π. Για όλα αυτά τα συμπτώματα, άλλα αίτια εκτός της δυσλειτουργίας του ΣΣ είναι πιο πιθανά, ελλείψει επιστημονικών τεκμηρίων.

Και όταν λοιπόν βελτιωθεί η γνώση μας η θεραπεία αυτών των συμπτωμάτων, σύμφωνα με τα θεραπευτικά πρωτόκολλα που ακολουθεί η Παθολογική Φυσιολογία του ΣΣ, αποτελεί «τσαρλατανισμό»[20].

Η τετράδα των κύριων συμπτωμάτων διαχρονικά αποτέλεσε τον «μπούσουλα» το σηματωρό βάσει των οποίων η σύγχρονη διαγνωστική και θεραπευτική προσέγγιση όπως ήδη αναφέραμε επεκτάθηκε στον ευρύτερο ιατρικό χώρο. Η αναζήτησή τους, η αξιολόγηση και η διαφορική τους διάγνωση σε πληθώρα γενικών νοσημάτων (αυτοάνοσα, νευραλγικά σύνδρομα, νευροπαθητικός πόνος, σπονδυλοαρθροπάθειες κ.λ.π.) απογείωσε κυριολεκτικά το χώρο της παθολογικής φυσιολογίας του ΣΣ κα του Στοματοπροσωπικού Πόνου, επικυρώνοντας περισσότερο τον πολυπαραγοντικό χαρακτήρα αυτών των παθήσεων.

Σε προγενέστερες δημοσιεύσεις λεπτομερώς αναφερθήκαμε στην αμεσότητα εμπλοκής των παθολογικών καταστάσεων που προηγουμένως αναφερθήκαμε. Με αφετηρία τις κλινικές παρατηρήσεις του Costen, η εξέλιξη των λειτουργικών διαταραχών και του στοματοπροσωπικού πόνου σε όλα τα επίπεδα (θεωρίας διαγνωστικής μεθοδολογίας, κλινικής και θεραπευτικής προσέγγισης επεκτάθηκε στο χώρο της γενικής παθολογίας, νευρολογίας π.χ. κρανιοπροσωπικά άλγη και σύνδρομα, ρευματολογίες, ΩΡΛ, ψυχιατρικής π.χ. αγχώδεις διαταραχές με άμεσες εμπλοκές του ΣΣ κ.λ.π., κ.λ.π.)

Η εντυπωσιακή ως εκ τούτου άνοδος και εξέλιξη της Παθολογικής Φυσιολογίας και του στοματοπροσωπικού πόνου ήταν αναμενόμενη δημιουργώντας και τις ανάλογες εκπαιδευτικές και κλινικές προϋποθέσεις με τη δημιουργία ανάλογων γνωστικών αντικειμένων σε όλες τις συνομούμενες Οδοντιατρικές Σχολές Ευρώπης κα Αμερικής. Η χώρα μας συνοδοιπόρησε άμεσα μέσα από συνεχείς και άοκνες προσπάθειες του γράφοντος και των συνεργατών αρχής γενομένης από την αρχή περίπου της δεκαετίας του '80. Σημαντική επίσης είναι η παρουσία του χώρου μας με ιδιαίτερες θεραπευτικές επιδόσεις στο πεδίο των κεφαλαλγιών και ιδιαιτέρως στην κεφαλαλγία τύπου τάσεως που είναι και η συχνότερη από όλα τα άλλα είδη – μορφές των κεφαλαλγιών.

Πώς όμως προέκυψε η σχέση κεφαλαλγίας και δυσλειτουργίας του Στοματοπροσωπικού συστήματος!! **Ιστορικά** έχουν περάσει περίπου 69 χρόνια από τότε που ο Berlin και συνεργάτες[21] δημοσίευσαν τα πρώτα αποτελέσματα για τη σχέση της περιοδικής κεφαλαλγίας με τη δυσλειτουργία του Στοματογναθικού συστήματος.

Έκτοτε μία πλειάδα συγγραφέων κατά τη διάρκεια των δεκαετιών που ακολούθησαν 1954 – 1980, (35 συνολικά έρευνες τις οποίες επέλεξα από την προσιτή μου βιβλιογραφία και οι οποίες ασφαλώς είναι στη διάθεση κάθε ενδιαφερόμενου συναδέλφου – αναγνώστη) τεκμηρίωσαν την σχέση αυτή με κλινικές μελέτες οι οποίες κατέδειξαν τα θετικά αποτελέσματα που είχε η θεραπεία του ΣΣ στην περιοδική κεφαλαλγία. Η σύνοψη των ερευνητικών δεδομένων οδήγησε στο συμπέρασμα ότι η κεφαλαλγία είναι ένα σύμπτωμα ιδιαιτέρως συχνό σε ασθενείς με λειτουργικές διαταραχές του Στοματοπροσωπικού συστήματος.

Ασφαλώς θα πρέπει να επισημάνουμε ότι σε πολλούς ασθενείς η δυσλειτουργία του ΣΣ είναι εντελώς άσχετη με την κεφαλαλγία ενώ σε άλλους δευτερεύουσα. Επειδή τα θετικά αποτελέσματα επί της κεφαλαλγίας αφορούν μια εξαιρετικά μεγάλη αναλογία δυσλειτουργικών ασθενών είναι απολύτως λογικός ο έλεγχος της λειτουργικότητας του ΣΣ να συμπεριλαμβάνεται στην εξέταση ρουτίνας ασθενών με κεφαλαλγία.

Εφ' όσον από το ιστορικό του ασθενούς και την κλινική εξέταση διαπιστωθούν σημεία και συμπτώματα δυσλειτουργίας από το ΣΣ και την ευρύτερη περιοχή του και εφ' όσον ο παρακλινικός έλεγχος και ο νευρολογικός αποκλείσουν κάθε πιθανότητα δευτεροπαθούς κεφαλαλγίας, τότε ο ασθενής θα πρέπει να αντιμετωπιστεί με τα πρωτόκολλα θεραπείας που ακολουθούν οι κλινικές στοματοπροσωπικού πόνου.

Ιδιαιτέρως σε περιπτώσεις πρόσφατης έναρξης κεφαλαλγίας, αποτελεί ανεύθυνη διαγνωστι-

Συνέχεια στη σελίδα 12

Niflamol®

- ΦΑΡΥΓΓΙΤΙΔΑ[2]
- ΩΤΙΤΙΔΑ
- ΡΙΝΙΤΙΔΑ
- ΠΟΝΟΔΟΝΤΟΣ
- ΤΕΝΟΝΤΙΤΙΔΑ
- ΘΥΛΑΚΙΤΙΔΑ
- ΑΡΘΡΙΤΙΔΑ
- ΔΥΣΜΗΝΟΡΡΟΙΑ

Δεν υπήρχε στατιστικώς σημαντική διαφορά μεταξύ[1]:

250 mg ΝΙΦΛΟΥΜΙΚΟΥ ΟΞΕΟΣ

200 mg ΝΙΜΕΣΟΥΛΙΔΗΣ

100 mg ΝΙΜΕΣΟΥΛΙΔΗΣ

στην αντιμετώπιση του πόνου μετά από χειρουργική εξαγωγή δοντιού.

ΑΠΟΡΡΟΦΑΤΑΙ ΤΑΧΕΩΣ[2]

ΤΟ ΝΙΦΛΟΥΜΙΚΟ ΟΞΥ ΜΕΙΩΝΕΙ ΤΟΝ ΠΟΝΟ ΚΑΙ ΕΠΙΔΡΑ ΣΕ ΟΛΑ ΤΑ ΣΤΑΔΙΑ ΤΗΣ ΦΛΕΓΜΟΝΗΣ[3]

Προτεινόμενη Λ.Τ.: 6.77 €
ΜΗΣΥΦΑ

ΒΙΒΛΙΟΓΡΑΦΙΑ:
1. Ragot JP, Monti T, Macciocchi A.: Controlled clinical investigation of acute analgesic activity of nimesulide in pain after oral surgery. Drugs. 1993;46 Suppl 1:162-7. **2.**Περίληψη Χαρακτηριστικών του Προϊόντος. **3.** Galyna Maleeva, Franck Peiretti, Boris S. Zhorov and Piotr Bregestovski.: Voltage-Dependent Inhibition of Glycine Receptor Channels by Niflumic Acid. Niflumic Acid. Front. Mol. Neurosci. 10:125. Για περισσότερες πληροφορίες μπορείτε να σκανάρετε το QR code του προϊόντος για να οδηγηθείτε στην ΠΧΠ.

Best Workplaces™ Great Place To Work. HELLAS 2022

BAUSCH + LOMB 170 YEARS

Λ. Πεντέλης 53, 152 35 Βριλήσσια. Τηλ.: 210-8108460

Περίληψη χαρακτηριστικών του προϊόντος: Niflamol

NIF-GR-230216

Συνέχεια από τη σελίδα 10

κή αφέλεια και πράξη η απόδοσή της σε βρυγμό και στις επιπτώσεις του, πριν την διενέργεια των προαναφερθεισών διαγνωστικών μέσων, δεδομένου ότι κάλλιστα η κεφαλαλγία θα μπορούσε να είναι σύμπτωμα δευτεροπαθούς κεφαλαλγίας, οφειλόμενης σε ενδοκρανιακές διεργασίες ή σε άλλες γενικότερες σοβαρές παθολογικές καταστάσεις.

Ας προσεγγίσουμε όμως το θέμα με τη δέουσα προσοχή. Στην προσπάθεια αξιολόγησης των κεφαλαλγιών είτε με αυτούσια νοσήματα, είτε ως σύμπτωμα γενικότερων παθολογικών καταστάσεων (δευτεροπαθείς κεφαλαλγίες), δημοσιεύτηκαν διάφορες ταξινομήσεις. Η πρώτη δημοσιεύτηκε το 1962 και καταρτίστηκε από την Αμερικανική Εταιρία Κεφαλαλγίας λόγω των πολλαπλών ασαφειών που παρουσίαζε παρέμεινε ανενεργή μέχρι το 1988 οπότε ακολούθησε και δημοσιεύτηκε μία δεύτερη ταξινόμηση από τη Διεθνή Εταιρεία Κεφαλαλγίας η οποία έγινε αποδεκτή διεθνώς. Το 2004 στη Ρώμη η Διεθνής Εταιρεία Κεφαλαλγίας αναθεώρησε την προηγηθείσα ταξινόμηση και περί το τέλος του 2013 δημοσιεύτηκε τροποποιημένη θεώρηση εκείνης του 2004. Και στις δύο ταξινομήσεις η κροταφογναθική διάρθρωση συμπεριελήφθη ως πρόξενος πρόληψης της κεφαλαλγίας τύπου τάσεως, μεταξύ άλλων αιτιολογικών παραγόντων. «Γενικά οι ταξινομήσεις δίχως να αποτελούν μία αναυθαίρετη πραγματικότητα, σχολιάζει καθ' ημάς καθηγητής νευρολόγος Μητσικώστας[22], αποτελούν ένα χρήσιμο διαγνωστικό εργαλείο για την αξιολόγηση με την θέσπιση διαγνωστικών κριτηρίων τα οποία βασίστηκαν σε εξειδικευμένες πληθυσμιακές έρευνες».

Η σχέση κεφαλαλγίας – δυσλειτουργίες αφορά τις πρωτοπαθείς κεφαλαλγίες και ιδιαιτέρως την κεφαλαλγία τύπου τάσεως (Κ.Τ.Τ.) η οποία είναι και η συχνότερη μέσα στο σύνολο των κεφαλαλγιών και ταυτόχρονα στενά συνδεδεμένη με τον χώρο του Στοματοπροσωπικού πόνου και την δυσλειτουργία του ΣΣ και των ΚΓΔ. Σε προγενέστερη δημοσίευσή μου (Οδοντιατρικό Βήμα, τεύχος 86, Μάιος – Ιούνιος 2012) αναφερθήκαμε εν εκτάσει για την ΚΤΤ και την σχέση του με την δυσλειτουργία του ΣΣ γενικότερα. Η παρούσα δημοσίευση επικεντρώνεται στο μηχανισμό με τον οποίο οι δύο αυτές παθολογικές οντότητες συνεχίζονται αλληλοεπηρεαζόμενες. Θυμίζουμε ότι σύμφωνα με τα διαγνωστικά κριτήρια της Διεθνούς Εταιρείας Κεφαλαλγίας οι κεφαλαλγίες διακρίνονται σε δύο ομάδες:

1. Πρωτοπαθείς

2. Δευτεροπαθείς

Οι πρωτοπαθείς αποτελούν ίδιες νόσους σε αντίθεση με τις δευτεροπαθείς οι οποίες συνιστούν σύμπτωμα γενικής νόσου με ιδιαίτερη διαφοροδιαγνωστική βαρύτητα, σε ασθένειες με λειτουργικές διαταραχές του ΣΣ, περιοδική ή παροξυσμική και η χρόνια είναι οι δύο μορφές της ΚΤΤ ανέρχονται σε ποσοστό 70 – 75% σε σύγκριση με το γενικό πληθυσμό όπου το ποσοστό κατά προσέγγιση Ανέρχεται σε 20%[23-25].

ΕΝΔΕΙΚΤΙΚΗ ΒΙΒΛΙΟΓΡΑΦΙΑ

1) Costen J. B., A syndrome of ear and sinus symptoms dependent upon disturbed function of the temporomandibular Joint, Ann Otol 43: 1-15, 1934
2) Μαργέτη Τ., Συμβολή εις την μελέτην του συνδρόμου Costen και την διά στοματικής αποκαταστάσεως θεραπεία λειτουργικών διαταραχών των κροταφογναθικών διαρθρώσεων, Διδακτορική διατριβή, Αθήνα, 1970
3) Καραγιάννης Α., Πειραματική πρόκληση δυσλειτουργίας στο στοματογναθικό σύστημα μετά από την τοποθέτηση συγκλεισιακών παρεμβολών, Διδακτορική διατριβή, Αθήνα, 1988
4) Prentis H., A preliminary report upon the temporomandibular articulation in the human type. Dent Cosmos 60:505, 1918
5) Summa R., The importance of the Interarticular fibro-cartilage of the temporomandibular
6) Harvey W., Investigation and Survey of malocclusion and ear symptoms, with particular reference to otitic barotrauma (pain in the ears due to change in attitude) Br Dent J. 85:219, 1948
7) Zimmerman A., An evaluation of Costen's syndrome and from an anatomical point of view, In: Sarnat BG (ed). The temporomandibular Joint, Charles C Thomas, Springfield, III, 82-107, 1951
8) Wedel A., Heterogeneity of patients with craniomandibular disorders, A longitudinal study, Thesis Göteborg, 1988
9) Carlsson G. E., Epidemiological studies of signs and symptoms of temporomadibular Joint – pain – dysfunction. A literata re revie. Austr. Prosthodont Soc Bull, 14:7-12, 1984
10) Molin C., Studies in mandibular pain dysfunction syndrome. Swed Dent J., Supl 4, 1973
11) Kampo T., Function and dysfunction of the masticatory system in individuals with intact and restored dentitions. A clinical psychological and physiological study. Swed Dent J. Suppl., 42, 1987
12) Carlsson G. E., Droukas B., Dental occlusion and the health of the masticatory system J Cranion and Pract 2:141-7, 1984
13) Droukas b., Lindee C., Carlsson G. E., Relationship between occlusal factors and signs and symptoms of mandibular dysfunction, A clinical study of 48 dental students. Acta Odontol Scand, 42:277-83, 1984
14) Ash M.M., Current concepts in the etiology diagnosis and treatment of TMS and musclo dysfunction. J Oral Rehabil. 13:1-20, 1969
15) Agerberg G., Sandström R., Frequency of occlusal interferences: A clinical study in teenager and young adults. J Prosthet Dent 59:212-7, 1988
16) Mohl N. D., Zarb G. A., Carlsson G. E., Rugh G. D., A textbook of occlusion. Pub Quintessence Co Inc., Chicago, 1988
17) De Boever J. A., Functional disturbances of the temporomandibular Joint in Zarb G. A., Carlsson G. E., (eds). Temporomandibular Joint, Function and Dysfunction Muuksgaard, Compenhagen, 193-214, 1979
18) Vander Wheel L. T., Dibbets J. M. M., Conceptual models for analyzing symptoms of temporomandibular Joint dysfunctions., J. Cranio mandib Pract, 4:358-66, 1986
19) De Boever J. A., Carlsson G. E., Estiology and diferential diagnosis In: Zarb G.A., Carlsson G. E., Sessle B. J., Mohl N.D. (eds)., Temporomandibular Joint, Muuksgaard, Compenhagen, 171-87, 1994
20) Magnuusson T., Υποκειμενικά συμπτώματα σε σχέση με τις λειτουργικές διαταραχές των κροταφογναθικών διαρθρώσεων στο: Βύρων Δρούκας Λειτουργία και Δυσλειτουργία του Στοματογναθικού συστήματος, 4η έκδοση, Παρισιάνος, Αθήνα, 2020
21) Berlin R., Desner L., Aberg S., Huvudvarks diagnostiken och Kakleds syndramet, SV LakT., 51:678-684, 1954
22) Μητσικώστας Δ.Δ., Κεφαλαλγίες, Εκδόσεις Βήτα, Αθήνα, 2004
23) Bush FM, Harkins, Pain related limitations in activities of daily living in patients with cronic orofacial pain: Psychometric properties of a disability index J. Orofacial Pain, 19:57-63
24) Magnusson T., Carlsson G. E., Comparison between two groups of patients in respect to headache and mandibular dysfunction, Swed Dent J. 2:85-7, 1978
25) Andrasik F., Holyzoyd K. A., Abell T., Prevalence of headache within a college students populations, A preliminary analysis., Headache, 19:384-7, 1979

ΟΔΟΝΤΟΤΕΧΝΙΚΟ ΕΡΓΑΣΤΗΡΙΟ
ΓΟΝΑΤΙΔΗΣ ΑΝΑΣΤΑΣΙΟΣ
Αρκαδίας 41, Αθήνα 115 27,
Τηλ. **210 7799 483**
www.godentaldesign.gr,
email: a.gonatidis@gmail.com

GO DENTAL DESIGN.

Ολοκληρωμένη ψηφιακή ροή εργασίας Ivoclar για ακρίβεια και αξιοπιστία!

PrograMill
PM7

ivoclar

GT GRADIENT TECHNOLOGY

IPS e.max®

ZirCAD

Prime

Επαναπροσδιορισμός των ολοκεραμικών – με τεχνολογία διαβάθμισης – Gradient Technology:
Αισθητική υψηλών προδιαγραφών με 1200 MPa για όλες τις ενδείξεις *

All ceramic, all you need.

zircadprime.ipsemax.com

*από μονήρεις στεφάνες έως γέφυρες 14 τεμαχίων

ivoclar.com
Making People Smile

ivoclar

Η στήλη της
ΕΤΑΙΡΕΙΑΣ **ΟΔΟΝΤΟΣΤΟΜΑΤΟΛΟΓΙΚΗΣ** ΕΡΕΥΝΗΣ

Ο συντονισμός των ειδικοτήτων στην αντιμετώπιση επιπλεγμένων περιστατικών. Δεκαετής παρακολούθηση και θεραπεία ενός κλινικού περιστατικού τραύματος

Αικατερίνη Μέλιου
Οδοντίατρος Προσθετολόγος,
Απόφοιτος Παν. Tufts Βοστώνης
Μέλος Δ.Σ. της ΕΟΕ

Κορίτσι ηλικίας 11 ετών, προσήλθε ως έκτακτο περιστατικό με ολική εκγόμφωση του #21, μετά από ατύχημα. Στην πρώτη τηλεφωνική συνομιλία με τους γονείς, δόθηκαν οδηγίες για τοποθέτηση του δοντιού σε γάλα χωρίς έκπλυση και για άμεση μεταφορά του παιδιού στο ιατρείο.Η προσέλευση του παιδιού στο ιατρείο επετεύχθη στην πρώτη μισή ώρα μετά το ατύχημα. Στην πρώτη αυτή έκτακτη συνεδρία, έγινε έλεγχος της κινητικότητας των παρακείμενων δοντιών και έλεγχος πιθανού κατάγματος του παρειακού πετάλου του φατνιακού οστού, τοποθέτηση του δοντιού στο φατνίου με αργές κινήσεις και ελαφριά δακτυλική πίεση. Η σωστή τοποθέτηση επαληθεύθηκε με ακτινογραφικό έλεγχο ***(Εικ.1)***.

Ακολούθησε ναρθηκοποίησή του με σύνθετη ρητίνη με τα παρακείμενα δόντια. Δόθηκε ιδιαίτερη έμφαση στην αποφυγή επαφής της ακινητοποίησης με τα μαλακά μόρια και δόθηκαν οδηγίες στοματικής υγιεινής για πλύσιμο με μαλακή οδοντόβουρτσα και χρήση χλωρεξιδίνης για δύο εβδομάδες, πράξη που ευνοεί την αρχική επούλωση μαλακών και σκληρών ιστών. Έγινε έλεγχος της σύγκλεισης για την αποφυγή πιθανών πρόωρων επαφών ή παρεμβολών της ναρθηκοποίησης. Δεν δόθηκε αντιβιοτική αγωγή επειδή δεν είχαμε μόλυνση πεδίου ούτε τραυματισμό των παρακείμενων ιστών και το ιατρικό ιστορικό της ασθενούς ήταν ελεύθερο. Συστήθηκε αναλγητική αγωγή της ασθενούς, μόνο στην περίπτωση πόνου, μαλακή διατροφή και αποφυγή ομαδικών σπορ.

Μετά από διάστημα μίας εβδομάδας, αφαιρέθηκε η ακινητοποίηση και έγινε δοκιμασία ζωτικότητας

του πολφού (αρνητικό ηλεκτρικό τέστ) βάσει της οποίας διανοίχθηκε, εκπολφώθηκε και τοποθετήθηκε υδροξείδιο του ασβεστίου. Λόγω παραμονής της κινητικότητας, επανατοποθετήθηκε η ναρθηκοποίηση. Μετά την πάροδο δύο μηνών, έγινε εκ νέου τοποθέτηση υδροξειδίου του ασβεστίου και αφαίρεση της ακινητοποίησης ***(Εικ. 2).***

Η ολοκλήρωση της ενδοδοντικής πραγματοποιήθηκε οκτώ μήνες μετά ***(Εικ. 3)***.

Ενάμιση χρόνο μετά την ενδοδοντική θεραπεία, έγινε εκ νέου επανεξέταση με κλινική εικόνα της ασθενούς χαρακτηριστική αγκύλωσης ρίζας ***(Εικ. 4)***. Για αισθητικούς λόγους επιμηκύνθηκε η κλινική μύλη με όψη σύνθετης ρητίνης ***(Εικ. 5)***. Η υψηλή γραμμή γέλωτος (ουλικό χαμόγελο) είναι ένας ισχυρός παράγοντας που δυσχεραίνει την συνολική αισθητική του χαμόγελου.

Η ασθενής για οικογενειακούς λόγους μετακόμισε στην επαρχία.Την ίδια περίοδο ξεκίνησε και η ορθοδοντική θεραπεία της ασθενούς.

Έξι χρόνια μετά η ασθενής προσήλθε στο ιατρείο παραπονούμενη για μια ελαφριά ενόχληση στην περιοχή του #21. Λόγω της ορθοδοντικής ναρθηκοποίησης των προσθίων δεν υπήρχε κινητικότητα αλλά ο ακτινογραφικός έλεγχος ανέδειξε αντιδραστική απορρόφηση μετά από αγκύλωση της ρίζας ***(Εικ. 6).***

Από την ασθενή ζητήθηκε Τομογραφία Κωνικής Δέσμης (CBCT) για την πλήρη απεικόνιση της βλάβης και τον μετέπειτα χειρουργικό χειρισμό της.

Όπως κατέδειξε η τομογραφία, η απορρόφηση της ρίζας εντοπίζεται τόσο παρειακά όσο και γλωσσικά σε όλο σχεδόν το μήκος της και η χειρουργική αντιμετώπιση κρίθηκε πως αποτελεί μονόδρομο ***(Εικ. 7).***

Όσον αφορά στη χειρουργική αντιμετώπιση της ασθενούς, μετά τον οριστικό αποκλεισμό της όποιας συντηρητικής αντιμετώπισης, αποφασίστηκε η αφαίρεση του οδόντος και ο χειρουργικός καθαρισμός της περιοχής.

Τόσο κλινικά όσο και από την Τομογραφία Κωνικής Δέσμης, ήταν εμφανείς οι περιορισμοί για την απρόσκοπτη άμεση τοποθέτηση ενός εμφυτεύματος. Έτσι σχεδιάστηκε και υλοποιήθηκε η εξαγωγή με ταυτόχρονη εμφύτευση και ανάπλαση της περιοχής, με αποφυγή δημιουργίας κρημνού.

Η τοποθέτηση του εμφυτεύματος έγινε υπερωΐως, εξασφαλίζοντας πολύ καλή αρχική ακινητοποίηση στο ελλειμματικό οστούν με ροπή έδρασης 45-50 Ncm και με Ανάλυση Συχνότητας Συντονισμού (RFA) 65 και 72 ISQ. Για την ανάπλαση, ως δότρια θέση χρησιμοποιήθηκε η περιοχή του δεξιού γναθιαίου κυρτώματος (περιοχή 18) τόσο για το οστικό όσο και για το ελεύθερο μόσχευμα μαλθακών ιστών.

Με την χρήση απορροφήσιμης μεμβράνης κολλαγόνου και την παρειακή τοποθέτησή της (Tunnelling & Ice Cone Technique) προστατεύθηκε το οστικό αυτομόσχευμα με την παρεμβολή μεταξύ τους λεπτόκοκκου βοείου ξενομοσχεύματος, προκειμένου να αποφευχθεί η όποια απορρόφηση. Το έλλειμμα μαλακού ιστού από την κορυφή της ακρολοφίας, λόγω της εξαγωγής, αποκαταστάθηκε με ολικού πάχους μόσχευμα που συρράφθηκε με μονόκλωνο μη απορροφήσιμο ράμμα 6.0 πολυπροπυλενίου ***(Εικ. 8)***.

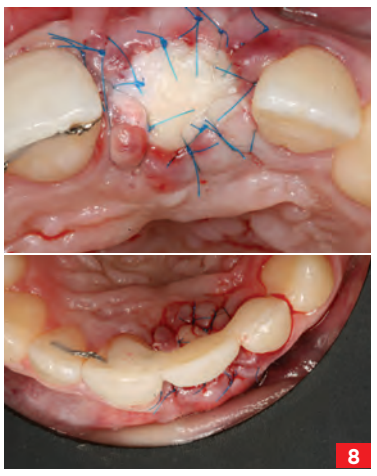

Κατά τη διάρκεια της επούλωσης χρησιμοποιήθηκε πρόθεση τύπου Maryland. Στο σημείο αυτό η προσωρινή προσθετική αποκατάσταση δεν ασκούσε πίεση στον υποκείμενο βλεννογόνο για να αποφευχθεί η διάσπαση του τραύματος. Αμέσως μετά την επέμβαση, 1-2 χιλιοστά ακρυλικού αφαιρέθηκαν από την επιφάνεια του γεφυρώματος,για την δημιουργία χώρου για την κορύφωση του οιδήματος εντός 48 ωρών ***(Εικ. 9).***

Δύο εβδομάδες μετά την επέμβαση,όπου το μεταχειρητικό οίδημα έχει υποχωρήσει και τα ράμματα έχουν αφαιρεθεί, προστέθηκε εκ νέου υλικό (relining) για την κάλυψη του αντιαισθητικού κενού μέχρι τον βλεννογόνο, χωρίς να τον πιέζει ***(Εικ. 10)***.

Μετά από 4 μήνες, έγινε πολύ συντηρητικά η αποκάλυψη του εμφυτεύματος, επαναλήφθηκε η Ανάλυση Συχνότητας Συντονισμού (RFA) με αποτελέσματα 75 και 78 ISQ και τοποθετήθηκε εξατομικευμένο εξάρτημα επούλωσης των μαλακών ιστών. Ακτινογραφικά διαγράφεται το ύψος του οστού, μετά την αφαίρεση του δοντιού στην πρώτη ακτινογραφία και 4 μήνες μετά την ανάπλαση και την τοποθέτηση του εμφυτεύματος, στην δεύτερη ***(Εικ. 11 και 12).***

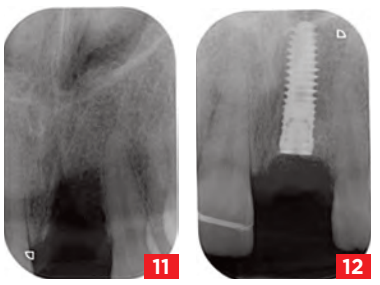

Στο σημείο αυτό μετά την δεύτερη φάση αποκάλυψης του εμφυτεύματος, η μεταβατική τύπου Mary-land μετατράπηκε σε μεταβατική κοχλιούμενη στεφάνη επί εμφυτεύματος.

Χρησιμοποιήθηκε προσωρινό διαβλεννογόνιο κολόβωμα/temporary abutment πάνω στο οποίο έγινε αναγόμωση με ακρυλική ρητίνη. Η γλωσσική τοποθέτηση του εμφυτεύματος σε σχέση με την θέση της κλινικής μύλης του δοντιού, έδωσε στην μεταβατική στεφάνη το παρακάτω σχήμα της ***εικόνας 13*** με τη μεταβατική στεφάνη να λειτουργεί ως παρειακός πρόβολος.

Μία εβδομάδα μετά η ακρυλική στεφάνη έσπασε ακριβώς στο λεπτό σημείο σύνδεσής της με το abutment και ενισχύθηκε εσωτερικά με ταινία ναρθηκοποίησης. Στο σημείο του κατάγματος, το πάχος του ακρυλικού μόλις 1 χιλιοστό, μας οδήγησε και στην απόφαση μεταλλοκεραμικής μόνιμης κοχλιούμενης στεφάνης για την αποφυγή κατάγματος σε σύγκριση με την επιλογή μιας ολοκεραμικής στεφάνης.

Τρείς εβδομάδες μετά έγινε λήψη τελικού αποτυπώματος με πολυαιθέρα, σύμφωνα με τεχνική ανοιχτού δισκαρίου για να επιτύχουμε την σταθερότητα της βίδας αποτύπωσης μέσα στο υλικό αποτύπωσης.

Οι παρακάτω εικόνες παρουσιάζουν το προφίλ ανάδυσης όπως διαμορφώθηκε με την χρήση της

μεταβατικής κοχλιούμενης στεφάνης ***(Εικ. 14, 15).***

14

15

Ακολουθήθηκαν όλα τα στάδια κατασκευής μιας στεφάνης εργαστηριακά και έγιναν όλες οι απαραίτητες δοκιμές κλινικά. Στην δοκιμασία μεταλλικού σκελετού, έγινε ακτινογραφικός έλεγχος εφαρμογής και ολοκληρώθηκε η στεφάνη ***(Εικ. 16, 17).***

16

17

Στην ***εικόνα 18*** το χαμόγελο της ασθενούς, αμέσως μετά την τοποθέτηση της κοχλιούμενης στεφάνης. Η υψηλή γραμμή του χαμόγελου και η διαφορά με τον #11, μας οδηγεί σε δεύτερη χειρουργική αντιμετώπισης επιμήκυνσης μύλης στους #12 και #11, που θα προγραμματιστεί με την ασθενή εφόσον η ίδια το επιθυμεί και στον χρόνο που επιθυμεί.

18

Τελικό χαμόγελο (εικ. 19)

19

Συμπεράσματα

Η εκγόμφωση ενός δοντιού, αποτελεί μια από τις σοβαρότερες μορφές οδοντικού τραύματος, τόσο στην άμεση αντιμετώπισή του, όσο και στην μακρόχρονη πορεία του.

Η πρόγνωσή του είναι πολυπαραγοντική και συνήθως φτωχή, κάτι το οποίο το επικοινωνούμε με τους γονείς από το πρώτο ραντεβού. Το δόντι σε ένα μεγάλο ποσοστό, καταλήγει σε εξαγωγή μετά από φλεγμονώδη αντιδραστική απορρόφηση ή αντικαταστατική μετά από αγκύλωση απορρόφηση, γεγονός που κάνει το μετέπειτα σχέδιο θεραπείας πολύπλοκο. Σχέδιο που απαιτεί παρακολούθηση για χρόνια, πολλά ραντεβού, πιθανές χειρουργικές επεμβάσεις και σωστή επικοινωνία με τους γονείς.

Ιδιαίτερη έμφαση θα πρέπει να δώσουμε στην ενημέρωση γονέων, σχολείων, νοσοκομείων για τις πρώτες βοήθειες τόσο στο παιδί,την σωστή μεταφορά του δοντιού και την άμεση μετάβαση στο οδοντιατρείο, ιδανικά σε χρόνο μικρότερο των δύο ωρών. Στην προσπάθεια αυτή της ενημέρωσης η IADT (International Association of Dental Traumatology), έχει δημιουργήσει το Tooth SOS app, μία εφαρμογή που δεν απευθύνεται μόνο στο οδοντιατρικό επαγγελματικό κοινό, αλλά και στους απλούς πολίτες με απλές οδηγίες αντιμετώπισης όλων των περιπτώσεων τραύματος.

Το γεγονός ότι συνήθως τα τραύματα αυτά, συμβαίνουν στην αισθητική ζώνη με τις αυξημένες ιδιαιτερότητες όπως ο λεπτός φαινότυπος, η υψηλή γραμμή γέλωτος, το λεπτό οστικό πέταλο χειλικά της ρίζας του δοντιού, απαιτούν ένα καλό σχέδιο θεραπείας και την συνεργασία πολλών ειδικοτήτων.

Η επικοινωνία και συνεργασία μεταξύ των συναδέλφων που θα αποτελέσουν την επιστημονική ομάδα διαχείρησης, έχει καταλυτική σημασία για την επιτυχία του αποτελέσματος, ειδικά σε περιστατικά που απαιτούν μακρόχρονη παρακολούθηση και παρέμβαση ανάλογη της εξέλιξης του αρχικού τραύματος και των επιπλοκών του. Αυτή η διαδραστική συνεργασία στην οδοντιατρική είναι απότοκος της συνεχιζόμενης οδοντιατρικής εκπαίδευσης σε όλο το φάσμα της Οδοντιατρικής Επιστήμης. Ακριβώς αυτή την πτυχή της εκπαίδευσης καλύπτει ανελλιπώς η Εταιρεία Οδοντοστοματολογικής Ερεύνης. Συνεπής στο αρχικό όραμα των ιδρυτών της, από το 1946 αδιάκοπα, διοργανώνει επιστημονικές συνεδρίες όλων των ειδικοτήτων με στόχο την κατάρτιση και σφαιρική κατανόηση της Επιστήμης μας.

Για το συγκεκριμένο περιστατικό θα ήθελα να ευχαριστήσω τους συναδέλφους μέλη αυτής της ομάδας για την συμμετοχή, τη γνώση και τη βοηθειά τους. Μέλιου Ελένη (ενδοδοντολόγος, απόφοιτος Παν. Αθηνών), Διαμάντης Ιωάννης (Χειρουργός στόματος, Απόφοιτος Παν. Αθηνών), Μπουσβάρος Δημήτριος (Ορθοδοντικός, απόφοιτος Πανεπιστημίου CarolDavila), Καλφούτζος Γεώργιος και Παπαχατζοπούλου Αγγελική (Ακτινολόγοι, Απόφοιτοι Παν. Αθηνών) Σκαλίγκος Κων/νος (Οδοντοτεχνίτης, υπεύθυνος εργαστηρίου Elegancia Dental Lab).

Ψηφιακά καθοδηγούμενη εμφυτευματική αποκατάσταση πλαγίου τομέα της άνω γνάθου σε δύο φάσεις

Ηρακλής Καρκαζής
Ομότ. Καθηγητής Κινητής Προσθετικής ΕΚΠΑ

Η εμφυτευματολογία ως σημαντική κατάκτηση της οδοντιατρικής επιστήμης οφείλει να γίνει κτήμα κάθε μαχόμενου οδοντιάτρου

Οι επιστημονικές εξελίξεις και η συνεχής βελτίωση των τεχνικών στον τομέα αυτό έχουν ως επί το πλείστον ενσωματωθεί στην καθ ημέρα κλινική πράξη και είναι εύκολα αξιοποιήσιμες από κάθε ενδιαφερόμενο και διαρκώς επιμορφούμενο οδοντίατρο[1,2].

Το συγκεκριμένο περιστατικό αφορά την σε δύο χρόνους συντηρητική αντιμετώπιση ασθενή με προγραμματιζόμενη εξαγωγή του 22 λόγω περιοδοντικού προβλήματος.

Σε πρώτο χρόνο έγινε η εξαγωγή και τοποθέτηση του εμφυτεύματος με ψηφιακή καθοδήγηση (MGuide) καθώς και η μεταβατική αισθητική αποκατάσταση με γέφυρα μικρομηχανικής συγκράτησης (resin-bonded fixed partial denture RBFPD) ενώ σε δεύτερο χρόνο τοποθετήθηκε η οριστική αποκατάσταση.

Εικ. 1: Πρώτη φάση. Προγραμματισμός, ψηφιακή σχεδίαση και εκτύπωση του χειρουργικού νάρθηκα, εξαγωγή και ακριβής τοποθέτηση του εμφυτεύματος στη θέση του εφιππεύοντος 22.

Εικ. 2: Στον ίδιο χρόνο προσωρινή αποκατάσταση του αισθητικού ελλείματος με γέφυρα μονόπλευρης μικρομηχανικής συγκράτησης και πρόβλεψη χώρων για στοματική υγιεινή. Η ουλική απόλιξη του προσθετικού δοντιού μπορεί να συμβάλλει στη διαμόρφωση της αισθητικής περιμέτρου των μαλακών ιστών.

Εικ. 3: Μετά τρίμηνο οριστική μεταλλοκεραμική αποκατάσταση με σωστή οριοθέτηση ομόρων επιφανειών.

Σχόλιο

Εναλλακτικά η άμεση τοποθέτηση του εμφυτεύματος μετά την εξαγωγή και η ενδεχομένως άμεση φόρτισή του, αποτελούν τεχνικές που μέχρι σήμερα υποστηρίζονται από πληθώρα σχετικής βιβλιογραφίας και προβάλλονται ως game changers, εφόσον βέβαια πληρούνται συγκεκριμένες προϋποθέσεις[3,4].

ΣΧΕΤΙΚΑ ΑΡΘΡΑ

1. Βίλλιας Α., Καρκαζής Η. Με ασφαλή βήματα προς την ψηφιακή ολοκλήρωση. Ερωτήματα προϋποθέσεις και ένα παράδειγμα. Οδοντιατρικό Βήμα Μάρτιος-Απρίλιος 2021. http://users.uoa.gr/~hkarkaz/data/clinical/digitaltemplate.pdf
2. Καρκαζής Η. Ψηφιακά καθοδηγούμενη εμφυτευματική αποκατάστασηπλαγίου τομέα της άνω γνάθου σε τρεις φάσεις. Οδοντιατρικό Βήμα. Σεπτέμβριος–Οκτώβριος 2022. http://users.uoa.gr/~hkarkaz/data/clinical/laterimplant.pdf
3. Dean Morton et al. Group 5 ITI Consensus Report.: Implant placement and loading protocols. Clin Oral Impl Res. 2023;34(Suppl. 26):349–356.
4. Po-Sung fu et al . Immediate implant placement with and without provisionalization: A comparison of a one-year longitudinal study. Journal of Dental Sciences 18 (2023) 1361-1367

Ο συγγραφέας δηλώνει την μη ύπαρξη σύγκρουσης συμφερόντων σε σχέση με το παρόν άρθρο.

ΠΕΡΙΕΜΦΥΤΕΥΜΑΤΙΤΙΔΑ
από τη Διάγνωση στην Αντιμετώπιση
ΙΩΑΝΝΗΣ Κ. ΚΑΡΟΥΣΗΣ
ΑΝΑΠΛΗΡΩΤΗΣ ΚΑΘΗΓΗΤΗΣ ΠΕΡΙΟΔΟΝΤΟΛΟΓΙΑΣ ΠΑΝΕΠΙΣΤΗΜΙΟΥ ΑΘΗΝΩΝ
Συνεργασία
Δρ. ΠΑΝΑΓΙΩΤΑ Ε. ΝΤΟΚΟΥ
ΠΕΡΙΟΔΟΝΤΟΛΟΓΟΣ

Το βιβλίο αυτό αποτελεί μια μονογραφία στο πολύ ενδιαφέρον και επίκαιρο θέματης περιεμφυτευματίτιδας, το οποίο απασχολεί έντονα την Οδοντιατρική κοινότητα σε διεθνές επίπεδο.
Ο συγγραφέας, Αναπλ. Καθηγητής ΕΚΠΑ, Ιωάννης Κ. Καρούσης προσεγγίζει το θέμα της περιεμφυτευματικής παθολογίας μέσα από την εικοσαετή εμπειρία και ενασχόλησή του σε κλινικό και ερευνητικό επίπεδο και παραθέτει το σύνολο των πληροφοριών που πρέπει να γνωρίζει ο φοιτητής και ο Οδοντίατρος, είτε γενικός είτε εξειδικευμένος για το πολύ σύγχρονο αυτό ζήτημα το οποίο αφορά εκατομμύρια ασθενείς σε παγκόσμια κλίμακα.

ΕΚΔΟΣΗ: 2020 • ΣΕΛΙΔΕΣ: 500 • ΦΩΤΟΓΡΑΦΙΕΣ: 1.180

SCAN ME
ΤΙΜΗ: €140

ΠΕΡΙΕΧΟΜΕΝΑ
1. Ανατομία περιοδοντικών και περιεμφυτευματικών ιστών
2. Επούλωση των περιεμφυτευματικών ιστών μετά την τοποθέτηση των εμφυτευμάτων
3. Ταξινόμηση των περιεμφυτευματικών νόσων
4. Αιτιολογικός παράγοντας και παράγοντες κινδύνου για την εγκατάσταση περιεμφυτευματικών νόσων
5. Επιδημιολογία περιεμφυτευματικών νόσων
6. Επιτυχία και επιβίωση των εμφυτευμάτων
7. Διάγνωση των περιεμφυτευματικών νόσων
8. Θεραπευτική αντιμετώπιση των περιεμφυτευματικών νόσων. Αθροιστική παρεμβατική υποστηρικτική θεραπεία
9. Φάση ελέγχου της φλεγμονής
10. Ταξινόμηση των περιεμφυτευματικών οστικών βλαβών
11. Φάση αποκατάστασης των βλαβών: Ανοικτή απομάκρυνση εναποθέσεων - Δημιουργία νέας πρόσφυσης με τη βοήθεια laser - Αφαιρετικές τεχνικές
12. Φάση αποκατάστασης των βλαβών: Αναπλαστικές τεχνικές
13. Αποκαταστατική χειρουργική μαλακών ιστών
14. Αποτελεσματικότητα της περιεμφυτευματικής θεραπείας
15. Εξαγωγή εμφυτεύματος
16. Εφαρμογές laser στη θεραπεία της περιεμφυτευματίτιδας
17. Διατήρηση του θεραπευτικού αποτελέσματος σε ασθενείς με εμφυτεύματα
18. Διάβρωση του τιτανίου και περιεμφυτευματικές βλάβες που οφείλονται σε αυτή

ΟΔΟΝΤΙΑΤΡΙΚΟ ΒΗΜΑ
ΙΩΑΝΝΗΣ ΚΑΡΚΑΤΖΟΥΛΗΣ ΜΟΝ. ΕΠΕ
Σκουφά 64, 106 80 Αθήνα, Τηλ. **210 3814 939**, www. odvima.gr, e-mail: odvima@otenet.gr

Η στήλη της
ΕΛΛΗΝΙΚΗΣ ΕΝΔΟΔΟΝΤΙΚΗΣ ΕΤΑΙΡΕΙΑΣ

Συντηρητική αντιμετώπιση δοντιού με διάτρηση και ενδοπεριοδοντική βλάβη

Δημήτρης Γιαννακούλας
Ειδικευθείς στην Ενδοδοντία
στην Οδοντιατρική Σχολή ΕΚΠΑ,
μέλος της ΕΕΕ

Εισαγωγή

Η διάτρηση της ρίζας ενός δοντιού είναι η επικοινωνία του συστήματος των ριζικών σωλήνων με τους περιοδοντικούς ιστούς ή/ και τη στοματική κοιλότητα η οποία είτε είναι παθολογική είτε δημιουργείται ιατρογενώς.

Η διαδικασία της διάνοιξης, της εύρεσης των στομίων των ριζικών σωλήνων, της επεξεργασίας ενασβεστιωμένων ριζικών σωλήνων και της δημιουργίας χώρου για άξονα ενδέχεται να οδηγήσουν σε διάτρηση σε διάφορα επίπεδα της ρίζας, από το υποπολφικό τοίχωμα, μέχρι και το ακρορριζικό τριτημόριο. Η μικροβιακή μόλυνση στο σημείο μία διάτρησης που δημιουργείται μέσω των περιοδοντικών ιστών και της στοματικής κοιλότητας, οδηγεί σε φλεγμονώδεις διεργασίες στους περιβάλλοντες ιστούς αλλά και σε μόλυνση του συστήματος των ριζικών σωλήνων.

Η πρόγνωση της θεραπείας των δοντιών με διάτρηση σχετίζεται με ποικίλους παράγοντες. Συγκεκριμένα, ο χρόνος που έχει μεσολαβήσει από την πρόκληση του συμβάματος, το μέγεθος και το σχήμα της διάτρησης αλλά και το επίπεδο στο οποίο έχει συμβεί (μυλικά/ ακρορριζικά) έχει αποδειχθεί ότι παίζουν σημαντικό ρόλο στην πρόγνωση.

Η επικοινωνία του συστήματος των ριζικών σωλήνων με τους περιοδοντικούς ιστούς υφίσταται χωρίς απαραίτητα να έχει συμβεί κάποια διάτρηση. Συγκεκριμένα, οδοί επικοινωνίας είναι τα οδοντινοσωληνάρια, οι παράπλευροι ριζικοί σωλήνες και το ακρορριζικό τρήμα. Έτσι, έχει αναφερθεί πως η μόλυνση στον έναν ιστό μπορεί να επηρεάσει και να προκαλέσει φλεγμονώδεις διεργασίες και στον άλλον. Περιγράφονται λοιπόν

Συνέχεια στη σελίδα 18



Συνέχεια από τη σελίδα 17

στη βιβλιογραφία, οι λεγόμενες ενδο-περιοδοντικές βλάβες. Μια ταξινόμηση που έχει προταθεί και αφορά στις παραπάνω βλάβες είναι: α) πρωτογενής ενδοδοντική βλάβη, β) πρωτογενής περιοδοντική, γ) πρωτογενώς ενδοδοντική με δευτερογενή περιοδοντική δ) πρωτογενώς περιοδοντική με δευτερογενή ενδοδοντική και ε) ανεξάρτητες συνυπάρχουσες βλάβες. Όπως γίνεται αντιληπτό, μια διάτρηση μπορεί να αποτελέσει τον αιτιολογικό παράγοντα δημιουργίας μιας ενδοπεριοδοντικής βλάβης.

Η αντιμετώπιση περιστατικών με διάτρηση καθορίζεται από την ύπαρξη μόλυνσης αλλά και από την περιοχή που έχει συμβεί. Μπορεί να γίνει συντηρητικά, χειρουργικά ή και με συνδυασμό των δυο μεθόδων. Επίσης τα υλικά που θα χρησιμοποιηθούν καθορίζονται από την άμεση επικοινωνία ή μη της διάτρησης με τη στοματική κοιλότητα. Έτσι όταν δεν υπάρχει αυτή η επικοινωνία προτιμότερη είναι η χρήση του MTA ή άλλων νεότερων βιοκεραμικών υλικών, ενώ σε αντίθετη περίπτωση προτείνεται η χρήση ρητινωδώς τροποποιημένης υαλοϊονομερους κονίας ή σύνθετης ρητίνης.

Στο παρόν περιστατικό παρουσιάζεται και αναλύεται η αντιμετώπιση μιας παλαιάς επιμολυσμένης διάτρησης αυχενικού τριτημορίου της ρίζας σε δόντι με ενδο-περιοδοντική βλάβη, και την εφαρμογή συντηρητικής τεχνικής.

Παρουσίαση περιστατικού

Ασθενής, θήλυ, 27 ετών με ελεύθερο ιατρικό ιστορικό, προσήλθε στο οδοντιατρείο επειδή παρατήρησε μια διόγκωση στον πρώτο γομφίο του δεξιού ημιμορίου της κάτω γνάθου. Στο οδοντιατρικό της ιστορικό ανέφερε πως το συγκεκριμένο δόντι είχε υποβληθεί σε ενδοδοντική θεραπεία πριν περίπου 5 χρόνια.

Κατά την κλινική εξέταση διαπιστώθηκε διόγκωση παρειακά του δοντιού #46, το οποίο παρουσίαζε ήπια συμπτωματολογία κατά την επίκρουση. Ο περιοδοντολογικός έλεγχος της περιοχής αποκάλυψε έναν ιδιαίτερα βαθύ και στενό θύλακο στο σημείο συμβολής των ριζών ***(Εικ. 1)***.

Εικ. 1: Αρχική κλινική εξέταση.

Στην οπισθοφατνιακή ακτινογραφία φάνηκε πως το δόντι #46 είχε ενδοδοντική θεραπεία με μη ικανοποιητική εικόνα έμφραξης των ριζικών σωλήνων , ενώ αποκαλύφθηκε και η ύπαρξη ευμεγέθους μεσορριζικής ακτινοδιαυγαστικής βλάβης ***(Εικ. 2, Εικ. 3)***. Με βάση τα παραπάνω ευρήματα, αποφασίστηκε να γίνει αρχικά η συντηρητική ενδοδοντική επανεπέμβαση, ενώ η ασθενής ενημερώθηκε για την πιθανότητα χειρουργικής συμπλήρωσης σε δεύτερο χρόνο.

Εικ. 2: Αρχική ακτινογραφία.

Εικ. 3: Ακτινογραφία με κώνο γουταπέρκας στο θύλακο.

Μετά τη διάνοιξη και τον εντοπισμό των στομίων των ριζικών σωλήνων, διαπιστώθηκε η ύπαρξη σκουρόχρωμου εξιδρώματος στον εγγύς παρειακό ριζικό σωλήνα. Αφού έγινε πλήρης αφαίρεση των παλαιών εμφρακτικών υλικών από το σύστημα των ριζικών σωλήνων με μηχανοκίνητα εργαλεία Ni-Ti (Fanta retreatment files) και άφθονοι διακλυσμοί με υποχλωριώδες νάτριο (2,5%), έγινε ορατή, με τη βοήθεια οδοντιατρικού μικροσκοπίου, ευμεγέθης διάτρηση στο αυχενικό τριτημόριο της άπω επιφάνειας του εγγύς παρειακού ριζικού σωλήνα. Κατά τη χημικομηχανική επεξεργασία (ΧΜΕ) των ριζικών σωλήνων διαπιστώθηκε ότι οι εγγύς σωλήνες ενώνονταν στο ακρορριζικό τριτημόριο ***(Εικ. 4)***.

Εικ. 4: Ενδιάμεση ακτινογραφία.

Μετά την ολοκλήρωση της ΧΜΕ τοποθετήθηκε υδροξείδιο του ασβεστίου στους ριζικούς σωλήνες. Σε 15 ημέρες η ασθενής επανήλθε για τη δεύτερη συνεδρία. Μετά την αφαίρεση του υδροξειδίου του ασβεστίου που έγινε με άφθονους διακλυσμούς NaOCl και τη χρήση ρινών υπερήχων αποφασίστηκε να γίνει η έμφραξη του συστήματος των ριζικών σωλήνων. Οι άπω και εγγύς γλωσσικοί ριζικοί σωλήνες, εμφράχθηκαν με γουταπέρκα και φύραμα εποξικής ρητίνης και την τεχνική της κάθετης συμπύκνωσης, ενώ το ανεξάρτητο τμήμα του εγγύς παρειακού σωλήνα εμφράχθηκε εξ' ολοκλήρου με MTA για την καλύτερη δυνατή έμφραξη της ευμεγέθους διάτρησης ***(Εικ. 5)***.

Εικ. 5: Τελική ακτινογραφία.

Χρησιμοποιήθηκε MTA Angelus το οποίο μετά την ανάμειξή του μεταφέρθηκε στο ριζικό σωλήνα με το MAP System και συμπυκνώθηκε με τη χρήση κάθετων συμπυκνωτήρων και την πίσω πλευρά κώνων χάρτου. Μετά την ολοκλήρωση της ενδοδοντικής θεραπείας, το δόντι αποκαταστάθηκε με την τοποθέτηση επενθέτου σύνθετης ρητίνης.

Σε δύο μήνες η ασθενής προσήλθε για επανεξέταση. Κλινικά δεν υπήρχε κάποια διόγκωση παρειακά, ενώ δεν υπήρχε θύλακος στο σημείο συμβολής των ριζών ***(Εικ. 6)***. Ακτινογραφικά φάνηκε μια επουλωτική τάση στη μεσορριζική βλάβη ***(Εικ. 7)***. Στην επανεξέταση των 6 μηνών διαπιστώθηκε πλήρης επούλωση της βλάβης ***(Εικ. 8)***. Η ασθενής βρίσκεται σε πρόγραμμα ετήσιου επανελέγχου ώστε να παρακολουθείται η επιτυχία της θεραπείας και η επιβίωση του δοντιού.

Εικ. 6: Κλινική εικόνα επανεξέτασης 2 μηνών.

Εικ. 7: Επανεξέταση 2 μηνών.

Εικ. 8: Επανεξέταση 6 μηνών.

Συμπεράσματα

Η ύπαρξη διατρήσεων δεν είναι καταδικαστική για τα δόντια στα οποία έχει συμβεί. Χαρακτηριστικά τους όπως ο χρόνος που έχει περάσει απ' όταν συνέβησαν, το επίπεδο της ρίζας στο οποίο έχουν συμβεί αλλά και το μέγεθός τους επηρεάζουν την πρόγνωση της θεραπείας.

Με τα κατάλληλα μέσα και υλικά (πχ μικροσκόπιο, MTA) και επαρκή κλινική κατάρτιση είναι εφικτή η διαχείριση περιστατικών με ιδιαίτερα αμφίβολη πρόγνωση.

Απαραίτητη κρίνεται η πλήρης ενημέρωση και κατανόηση από τον ασθενή της πρόγνωσης τέτοιων περιστατικών.

Βιβλιογραφία

1) Tsesis, I., & Fuss, Z. V. I. (2006). Diagnosis and treatment of accidental root perforations. Endodontic Topics, 13(1), 95-107.
2) Fuss, Z., & Trope, M. (1996). Root perforations: classification and treatment choices based on prognostic factors. Dental Traumatology, 12(6), 255-264.
3) Beavers, R. A., Bergenholtz, G., & Cox, C. F. (1986). Periodontal wound healing following intentional root perforations in permaent teeth of Macaca mulatta. International Endodontic Journal, 19(1), 36-44.
4) Seltzer, S., Sinai, I., & August, D. (1970). Periodontal effects of root perforations before and during endodontic procedures. Journal of dental research, 49(2), 332-339.
5) Rotstein, I., & Simon, J. H. (2006). The endoperio lesion: a critical appraisal of the disease condition. Endodontic Topics, 13(1), 34-56.
6) Clauder, T. (2022). Present status and future directions–Managing perforations. International Endodontic Journal, 55, 872-891.
7) Gorni, F. G., Andreano, A., Ambrogi, F., Brambilla, E., & Gagliani, M. (2016). Patient and clinical characteristics associated with primary healing of iatrogenic perforations after root canal treatment: results of a long-term Italian study. Journal of endodontics, 42(2), 211-215.
8) Regan, J. D., Witherspoon, D. E., & FOYLE, D. (2005). Surgical repair of root and tooth perforations. Endodontic topics, 11(1), 152-178.
9) Krupp, C., Bargholz, C., Brüsehaber, M., & Hülsmann, M. (2013). Treatment outcome after repair of root perforations with mineral trioxide aggregate: a retrospective evaluation of 90 teeth. Journal of endodontics, 39(11), 1364-1368.
10) Mente, J., Hage, N., Pfefferle, T., Koch, M. J., Geletneky, B., Dreyhaupt, J., ... & Staehle, H. J. (2010). Treatment outcome of mineral trioxide aggregate: repair of root perforations. Journal of endodontics, 36(2), 208-213.

EDGEENDO®

EDGEFILE X7™

PERFORMANCE, FLEXIBILITY & STRENGTH

The revolutionary EdgeFile X7™ uses our own flexible FireWire Niti, forged with our proprietary heat-treating process. The FireWire Niti Alloy improves strength and flexibility. FireWire give the EdgeFile X7, Canal Contouring Technology, making the files extremely flexible and reducing the shape memory and bounce back effect of other NiTi files. The EdgeFile X7™ closely follows the anatomy of the canal without straightening out, reducing the risk of ledging, transportation and perforation. The flexible shaft reduces the need for excessive straight-line access, allowing more tooth structure to be preserved.

Dental Expert - Άννα Ελμάογλου Ε.Π.Ε.

Ο Εξειδικευμένος Συνεργάτης του Οδοντιατρείου σας

Φειδιππίδου 30, 11527, Γουδή • Τηλ.: 210 7770739, 210 7770749 • Φαξ: 210 7770716 • e-mail: anna@dental-expert.gr

Η στήλη της
ΕΛΛΗΝΙΚΗΣ ΕΤΑΙΡΕΙΑΣ ΝΟΣΟΚΟΜΕΙΑΚΗΣ ΟΔΟΝΤΙΑΤΡΙΚΗΣ ΚΑΙ ΟΔΟΝΤΙΑΤΡΙΚΗΣ ΕΙΔΙΚΗΣ ΦΡΟΝΤΙΔΑΣ

Αποτυχία εμφράξεων σύνθετης ρητίνης και αμαλγάματος

Για αιώνες, το οδοντιατρικό αμάλγαμα θεωρήθηκε υλικό επιλογής για αποκατάσταση τερηδονικών κοιλοτήτων στα οπίσθια δόντια. Ωστόσο, η έλευση των συγκολλητικών οδοντιατρικών υλικών από το 1955 (Buonocore) οδήγησε σε ένα τεράστιο άλμα την επανορθωτική οδοντιατρική. Η ελάχιστα επεμβατική προσέγγιση υιοθετήθηκε στην οδοντιατρική στις αρχές της δεκαετίας του 1970. Η καλύτερη κατανόηση της αιτιοπαθογένειας της τερηδόνας και της δυναμικής της φύσης έφερε επανάσταση στις στρατηγικές θεραπείας και μετατόπισε το ζήτημα της στοματικής υγείας προς την πρόληψη παρά την παρέμβαση. Η εφαρμογή της σύμβασης της Minamata για τον υδράργυρο από το 2013, με όλες τις ανησυχίες σχετικά με την τοξικότητα του υδραργύρου, επέφερε σταδιακό περιορισμό των αποκαταστάσεων αμαλγάματος. Σήμερα, η ισχυρή επιθυμία για αισθητικές οδοντιατρικές αποκαταστάσεις έγινε μια, περισσότερο από απαραίτητη, ανάγκη. Όλοι οι προαναφερθέντες παράγοντες συνέβαλαν στην υποβάθμιση της αποδοχής του αμαλγάματος. Μετά την αρχική ευφορία που επέφερε η δυνατότητα της πιο αισθητικής και συντηρητικής αποκατάστασης, έγινε αντιληπτό ότι το νέο υλικό της σύνθετης ρητίνης δεν είναι χωρίς μειονεκτήματα, (μεγαλύτερη ευαισθησία στην τεχνική, χρονοβόρα τοποθέτηση, συστολή πολυμερισμού και υψηλότερο κόστος σε σχέση με το αμάλγαμα). Ως εκ τούτου, εξακολουθεί να υπάρχει δικαιολογία για τη συνέχιση χρήσης του αμαλγάματος, ειδικά στις αναπτυσσόμενες χώρες.

Αθανάσιος Σπηλιωτόπουλος
Διευθυντής ΕΣΥ (Επιστ. Υπεύθ.),
ΓΝΑ «Κοργιαλένειο-Μπενάκειο ΕΕΣ»,
Γενικός Γραμματέας ΕΕΝΟ-ΟΕΦ,
Μέλος Επιτροπής ΕΟΟ, Αν. Μέλος ΕΕΣΥ

Αποτυχία εμφράξεων

Η αποτυχία τόσο του αμαλγάματος όσο και της σύνθετης ρητίνης δεν είναι ασυνήθιστες και η αντικατάστασή τους καταναλώνει περισσότερες από τις μισές υπηρεσίες γενικής οδοντιατρικής πράξης (Gordan κ. ά., 2012). Η αποτυχία και για τις δύο αποκαταστάσεις θα μπορούσε να αποδοθεί σε αρκετούς παράγοντες. Το κάταγμα και η δευτερογενής τερηδόνα είναι οι κύριοι λόγοι για την αποτυχία τους (Alanazi κ.ά., 2019; Mahajan κ.ά., 2015; Montagner κ.ά., 2018; Olaley κ.ά., 2020). Η αντικατάσταση αποκαταστάσεων αντιπροσωπεύει περισσότερο από το ήμισυ των αποκαταστάσεων που τοποθετούνται από οδοντιάτρους και το ποσοστό των αποκαταστάσεων που αντικαθίστανται συνεχίζει να αυξάνεται παγκοσμίως (Eltahlaha κ.ά., 2018).

Αμάλγαμα

Οι επιτυχείς αποκαταστάσεις αμαλγάματος απαιτούν ακριβή σχεδιασμό κοιλότητας με σκοπό την αντοχή στις συγκλεισιακές δυνάμεις αλλά και τη διατήρησή τους στο δόντι. Η ελαττωματική κοιλότητα, ο κακός σχεδιασμός και παρασκευή της κοιλότητας και η κακή διαχείριση του αμαλγάματος θα οδηγήσει τελικά σε αποτυχία, λόγω δευτερογενούς τερηδόνας ή κατάγματος. Πολλές μελέτες αναφέρουν ότι οι πιο συχνοί λόγοι για την αντικατάσταση αμαλγάματος είναι η δευτερογενής τερηδόνα ή τα κατάγματα (Silvani κ.ά., 2014), ειδικά για σύνθετα σχέδια κοιλοτήτων και αποκαταστάσεις πολλαπλών επιφανειών. Σύμφωνα με άλλους ερευνητές (Faraj κ.ά., 2015), η αισθητική είναι ο συνηθέστερος λόγος αντικατάστασης αμαλγάματος, αφού η κύρια ανησυχία των ασθενών σχετίζεται με την αισθητική εμφάνιση. Η σχισμή στα όρια είναι ένας άλλος συνήθης λόγος για αντικατάσταση της αποκατάστασης αμαλγάματος. Πρόκειται για ελλιπές αμάλγαμα κατά μήκος της ένωσης μεταξύ του δοντιού και της αποκατάστασης. Αν και δε σχετίζεται απαραίτητα με δευτερογενή τερηδόνα, αυτή η ανεπαρκής περιοχή εμφανίζεται συνήθως ως μπλε-γκρι αποχρωματισμένο όριο, λόγω συσσώρευσης προϊόντων διάβρωσης που προέρχονται από αμάλγαμα ή χρωστικές από τη στοματική κοιλότητα (Magalhaes κ.ά., 2009). Ως εκ τούτου, οι περισσότεροι ασθενείς θα προσέλθουν για αντικατάσταση των αποκαταστάσεων που οφείλεται σε αισθητικούς λόγους ή φόβο παρουσίας τερηδόνας. Άλλοι παράγοντες που μπορούν να διαδραματίσουν σημαντικό ρόλο στο σχηματισμό δευτερογενούς τερηδόνας είναι: η παρουσία υπολειμματικής τερηδόνας, η κακή διαχείριση του υλικού και η παρουσία μεγάλων κενών μεταξύ της αποκατάστασης και του δοντιού. Η κακή στοματική υγιεινή και η αποτυχία εκπαίδευσης των ασθενών (ως προς την μείωση του κινδύνου τερηδόνας) μπορεί επίσης να διαδραματίσει ρόλο στο σχηματισμό δευτερογενούς τερηδόνας (Noaman και Fattah, 2021). Τα κατάγματα στις αποκαταστάσεις αμαλγάματος σχετίζονται με τον κακό σχεδιασμό κοιλότητας και κυρίως το ανεπαρκές σχήμα αντίστασης-συγκράτησης (Shashank κ.ά., 2010). Τα κατάγματα μπορεί να εντοπίζονται είτε στο δόντι είτε στην αποκατάσταση. Σχετική μελέτη διαπίστωσε ότι ο σχεδιασμός της κοιλότητας κατηγορίας ΙΙ είχε χαμηλότερη αντοχή σε κάταγμα σε σύγκριση με το σχεδιασμό MOD (Shashank κ.ά., 2010).

Σύνθετη ρητίνη

Πρόσφατα οδοντιατρικά σύνθετα υλικά ρητίνης ανέπτυξαν επαρκείς μηχανικές ιδιότητες που τα καθιστούν κατάλληλα για αποκατάσταση σε οπίσθια δόντια. Ωστόσο, η τοποθέτηση σύνθετης ρητίνης σε οπίσθια δόντια είναι μια τεχνικά ευαίσθητη διαδικασία και το κόστος της είναι αρκετά υψηλότερο από το αμάλγαμα. Ενδεχόμενη κακή απομόνωση και κακή διαχείριση του υλικού θα οδηγήσει τελικά στην αποτυχία. Οι επικρατέστεροι λόγοι αντικατάστασης σύνθετων αποκαταστάσεων ρητίνης είναι η δευτερογενής τερηδόνα και ο οριακός αποχρωματισμός, σύμφωνα με μελέτες που διεξήχθησαν παγκοσμίως (Kopperud κ.ά., 2012). Οι αποκαταστάσεις σύνθετης ρητίνης διατρέχουν πολύ μεγαλύτερο κίνδυνο ανάπτυξης δευτερογενούς τερηδόνας σε σύγκριση με το αμάλγαμα (Lai κ.ά., 2013; Worthington κ.ά., 2021). Αυτό μπορεί να εξηγείται από πολλούς παράγοντες που επηρεάζουν τη συγκόλληση ανάμεσα στο δόντι και τη σύνθετη ρητίνη και οδηγούν σε μικροδιείδυση. Τα ρητινώδη υλικά αυξάνουν την πιθανότητα συγκράτησης πλάκας και ανάπτυξης δευτερογενούς τερηδόνας (Leinfelder, 2000).

Συζήτηση

Η απώλεια της ανατομίας φαίνεται να είναι υψηλότερη στα δόντια που αποκαταστάθηκαν με σύνθετη ρητίνη σε σύγκριση με το αμάλγαμα. Πολλοί ερευνητές αναφέρουν χαμηλή αντοχή στην αποτριβή για τα περισσότερα υλικά σύνθετης ρητίνης (Tsujimoto κ.ά., 2018).

Τα κατάγματα σε σύνθετες αποκαταστάσεις ρητίνης συσχετίζονται περισσότερο με τη θραύση του εμφρακτικού υλικού και λιγότερο του δοντιού. Τα δόντια που αποκαταστάθηκαν με σύνθετη ρητίνη εμφανίζουν μικρότερα κατάγματα σε σύγκριση με τα δόντια που αποκαταστάθηκαν με αμάλγαμα. Αν και για τους περισσότερους ερευνητές δεν βρέθηκε διαφορά στην ανάπτυξη καταγμάτων μεταξύ ρητίνης και αμαλγάματος (Worthington κ.ά., 2021), πρόσφατη έρευνα διαπίστωσε ότι τα κατάγματα σύνθετης ρητίνης είναι 10 φορές μικρότερα από αυτά του αμαλγάματος (Wong κ ά., 2021).

Αν και είναι αντιφατικά τα ευρήματα στη βιβλιογραφία, σχετικά με τη διάρκεια ζωής των αποκαταστάσεων, το αμάλγαμα έχει αναφερθεί συχνότερα ότι έχει μικρότερο ποσοστό αποτυχίας και μεγαλύτερη μακροζωία (Antony κ.ά.., 2008), σε σύγκριση με τη σύνθετη ρητίνη.

Τέλος, οι παράγοντες που φαίνεται να συνδέονται περισσότερο με την αποτυχία των αποκαταστάσεων είναι: η κακή στοματική υγιεινή (για τις ρητίνες) και το μεγάλο μέγεθος αποκατάστασης (για το αμάλγαμα).

Συμπεράσματα

1) Οι συνηθέστεροι λόγοι αντικατάστασης αμαλγάματος είναι η αισθητική, η οριακή σχισμή και η δευτερογενής τερηδόνα.
2) Οι συνηθέστεροι λόγοι αντικατάστασης σύνθετων ρητινών είναι η δευτερογενής τερηδόνα, η ρωγμή υλικού και η αισθητική.
3) Οι αποκαταστάσεις αμαλγάματος φαίνεται να επιδεικνύουν μεγαλύτερο χρόνο ζωής, μικρότερη δευτερογενή τερηδόνα, μικρότερη οριακή σχισμή και μικρότερη απώλεια ανατομίας σε σύγκριση με τη σύνθετη ρητίνη.

Ενδεικτική βιβλιογραφία

1. Akbar, I., 2015. Knowledge and attitudes of general dental practitioners towards posterior composite Restorations in Northern Saudi Arabia. J. Clin. Diagn. Res. 9, 61–64.
2. Alanazi, A.M., Mian, R.I., Alshammari, M.S., Al Ibrahim, I.K., Alnasrallah, F.A., Alshammar, A.S., 2019. Evaluating the trends for restorative treatment, reasons and management of failures ingeneral dental practices of hail region, Saudi Arabia. Dent. Res. Manag. 3, 9–12.
3. Al-Asmar, A.A., Al-Khatib, K.M., Al-Amad, T.Z., Sawair, F.A., 2019. Has the implementation of the Minamata convention had an impact on the practice of operative dentistry in Jordan? J. Inter.Med. Res. 47, 361–369.
4. Al-Rabab'ah, M.A., Bustani, M.A., Khraisat, A.S., Sawair, F.A., 2016. Phase down of amalgam; Awareness of Minamata convention among Jordanian dentists. Saudi Med. J. 37, 1381-1386
5. Arotiba, G.T., Ijarogbe, O.A., Awotile, A.O., Loto, O.A., Menakaya, I., Umesi, D.C., Ajayi, Y., Ukpong, M.O., Otoh, E.C., Adogame,L., 2020. Accelerating the phase down of dental amalgam in Africa and developing economies: a 'Leapfrogging' strategy. J. Oral Health Dent. Sci. 4, 1–7.
6. Eltahlaha, D., Lynch, C.D., Chadwick, B.L., Blum, I.R., Wilson, N.H.F., 2018. An update on the reasons for placement and replacement of direct restorations. J. Dent. 72, 1–7.
7. Faraj, B.M., Mohammad, H.M., Mohammad, K.M., 2015. The changes in dentists' perception and patient's acceptance on amalgam restoration in Kurdistan-Iraq: a questionnaire-based cross-sectional study. J. Clin. Diagn. Res. 9, 22–25.
8. Fisher, J., Varenne, B., Narvaezc, D., Vickers, C., 2018. The Minamata Convention and the phase down of dental amalgam. Bull. World Health Organ. 96, 436–438.
9. Haque, N., Yousaf, S., Nejatian, T., Youseffi, M., Mozafari, M., Sefat,F., 2019. Dental amalgam. In: Khurshid, Z., Najeeb, S., Zafar, M.S., Sefat, F. (Eds.), Advanced Dental Biomaterials. Wood head Publishing, pp. 105–125.
10. Mahajan, V., Bhondwe, S., Doot, R., Balpande, R., Bhandari, S.,Dahiwale, S., 2015. Failure in composite restoration. Inter. J. Dent. Res. 3, 10–14.
11. Mendiratta, M., Manjunath, B.C., Kumar, A., Yadav, V., Wig, M.,Kumar, A., 2021. Minimal invasive dentistry: a narrative review. Eur. J. Mol. Clin. Med. 8, 3167–3179.
12. Montagner, A.F., van de Sande, F.H., Muller, C., Cenci, M.S., Susin, A.H., 2018. Survival, reasons for failure and clinical characteristics of anterior/posterior composites: 8-year findings. Braz. Dent. J. 29,547–554.
13. Noaman, B.R., Fattah, L.D., 2021. The relationship of caries risk and oral hygiene level with placement and replacement of dental restorations. Acta Med. Acad. 50, 406–413.
14. Olaleye, A.O., Shaba, O.P., 2020. Treatment and failure of amalgam restoration analyzed according to class of restoration. J. Dent. Probl. Solut. 7, 84–89.

Περιστατικό άμεσης τοποθέτησης εμφυτεύματος
και εσύ πετάς για 3ήμερο σε δύο ώρες;

Better Answer
στην τοποθέτηση εμφυτευμάτων

Ariston Digital. Ταχύτητα τοποθέτησης & σιγουριά!

Οι προηγμένες υπηρεσίες ψηφιακά καθοδηγούμενης τοποθέτησης εμφυτευμάτων και ο ψηφιακός σχεδιασμός του εμφυτευματολογικού χειρουργείου από τους οδοντιάτρους της Ariston Dental, αποτελούν την πιο σίγουρη και γρήγορη λύση για ασφαλή και επιτυχημένα χειρουργεία! Ο σχεδιασμός ψηφιακών προϊόντων και ψηφιακής ροής εργασίας, οδηγούν σε εξατομικευμένα πλάνα θεραπείας βάση των πιο σύγχρονων μεθόδων χειρουργικής και προσθετικής αποκατάστασης. Οι υπηρεσίες Ariston Digital δημιουργούν τις ιδανικές προϋποθέσεις αντιμετώπισης οποιουδήποτε περιστατικού!

ariston dental
better answers

ΑΘΗΝΑ Τ. 210 80 30 341 • **ΘΕΣΣΑΛΟΝΙΚΗ** Τ. 2310 268 020 • **ΚΥΠΡΟΣ** Τ. 25 322 895

www.aristondental.com

Η στήλη της
ΕΛΛΗΝΙΚΗΣ ΕΤΑΙΡΕΙΑΣ ΣΤΟΜΑΤΟΛΟΓΙΑΣ

Πολλαπλά ογκιδία βλεννογόνου στόματος

Γεώργιος Λιναρδούτσος
Στοματολόγος, Οδοντίατρος
Υποψήφιος Διδάκτωρ ΕΚΠΑ
Μέλος Ελληνικής Εταιρείας Στοματολογίας
E mail: kser51@me.com

Ιστορικό

Άνδρας ηλικίας 45 ετών προσήλθε στο ιατρείο, παραπονούμενος για ογκίδια στο στόμα. Σύμφωνα με τον ασθενή, οι βλάβες εντοπίστηκαν τυχαία από τον ίδιο, προ ενός έτους. Οι βλάβες δεν προκαλούσαν καμιά άλλη ενόχληση στον ασθενή κατά τις λειτουργίες της μάσησης και της ομιλίας, ενώ ουδέποτε είχαν συνοδευτεί από την εμφάνιση πόνου ή αιμορραγίας.

Κατά τη λήψη του ιστορικού, ο ασθενής δεν ανέφερε κάποιο πρόβλημα υγείας. Παράλληλα, δήλωσε ότι καπνίζει περίπου δέκα τσιγάρα ημερησίως τα τελευταία δεκαπέντε χρόνια και κάνει χρήση αλκοόλ σποραδικά. Τέλος, κατά την εξέταση του ασθενή δε βρέθηκαν βλάβες σε άλλα σημεία του δέρματος ή στο βλεννογόνο των γεννητικών οργάνων

Η κλινική εξέταση επιβεβαίωσε την ύπαρξη πολλαπλών επηρμένων βλαβών στον βλεννογόνο των παρειών άμφω ***(Εικ.1)*** και των χειλέων ***(Εικ. 2)***. Οι βλάβες είχαν μέγιστη διάμετρο 1-2 εκ., ευρεία βάση, ελαστική σύσταση, ανώμαλη επιφάνεια, φυσιολογικού χρώματος και δεν αιμορραγούσαν κατά την ψηλάφηση.

Ερώτηση

Ποια είναι η πιθανή κλινική διάγνωση των βλαβών;

1) Μυρμηκιές
2) Οξυτενή κονδυλώματα
3) Πολυεστιακή Επιθηλιακή Υπερπλασία ή Νόσος Heck
4) Πολλαπλά τραυματικά ινώματα

Έγινε αφαίρεση των βλαβών για βιοψία και ιστολογική εξέταση.

Ιστοπαθολογική έκθεση

Η ιστολογική έκθεση έδειξε ότι οι βλάβες αποτελούνται από τμήματα πολύστιβου πλακώδους επιθηλίου το οποίο παρουσιάζει έντονη ακάνθωση, θηλωμάτωση και σε ορισμένες περιοχές κοιλοκυττάρωση. Το χόριο είναι ινώδες με έντονη ινοβλαστική αντίδραση, συμφορητικά αγγεία και ήπια χρόνια φλεγμονή ***(Εικ. 3).***

Εικ. 1: Ογκίδια στον βλεννογόνο της παρειάς.

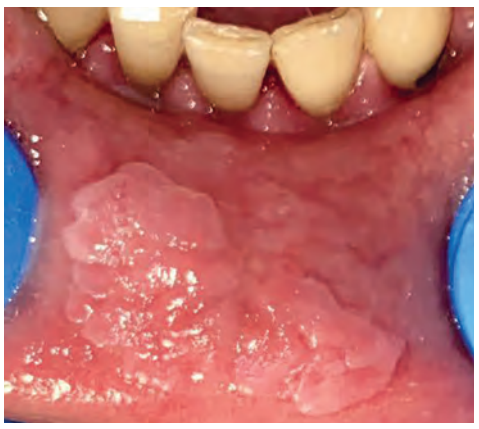

Εικ. 2: Ογκίδια στον βλεννογόνο του κάτω χείλους.

Η ιστολογική εικόνα είναι συμβατή με επιθηλιακή υπερπλασία ιογενούς αιτιολογίας, επιβεβαιώθηκε με την μέθοδο αλυσιδωτής αντίδρασης πολυμεράσης (Polymerase Chain Reaction, PCR) όπου ανιχθεύθηκε το γονιδίωμα του ιού των ανθρωπίνων θηλωμάτων 32 (Human Papilloma Virus, HPV-related).

Με βάση την κλινική και την ιστολογική εικόνα καθώς και στα αποτελέσματα της PCR, οι βλάβες είναι εκδηλώσεις της Πολυεστιακής Επιθηλιακής Υπερπλασίας ή Νόσος Heck.

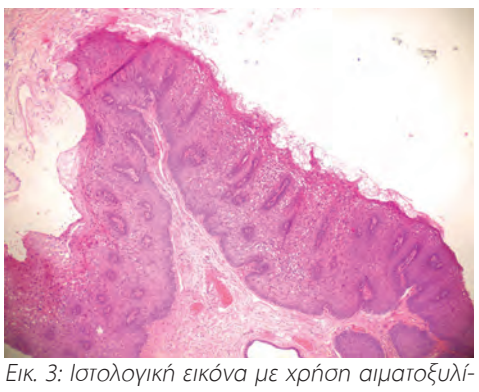

Εικ. 3: Ιστολογική εικόνα με χρήση αιματοξυλίνης-ηωσίνης.

Στη διαφορική διάγνωση αποκλείονται οι βλάβες των μυρμηκιών και των οξυτενών κονδυλωμάτων λόγω της απουσίας παρόμοιων βλαβών στο δέρμα, στα γεννητικά όργανα και σε άλλους βλεννογόνους του σώματος του ασθενή. Ο γονιδιακός έλεγχος αυτών των βλαβών διαφέρει αφού ανιχνεύονται ιϊκά στελέχη των ιών των ανθρωπίνων θηλωμάτων του τύπου HPV2, HPV57 στις μυρμηκιές ενώ στα οξυτενή κονδυλώματα ανιχνεύονται συχνότερα οι τύποι HPV6 και HPV11. Σε αντίθεση με τις παρούσες βλάβες, τα τραυματικά ινώματα έχουν συνήθως λεία επιφάνεια και ιστολογικά χαρακτηρίζονται απο ήπια ακάνθωση χωρίς κοιλοκυττάρωση με έντονη υπερπλασία του υποκείμενου ινώδους συνδετικού ιστού.

Θεραπεία

Στον ασθενή πραγματοποιήθηκε χειρουργική αφαίρεση και των υπολοίπων βλαβών του στοματικού βλεννογόνου και δεν έχουν καταγραφεί τυχόν υποτροπές το τελευταίο έτος.

Συζήτηση

Η Πολυεστιακή Επιθηλιακή Υπερπλασία ή Νόσος Heck χαρακτηρίζεται από την εμφάνιση πολλαπλών ογκιδίων διαφόρου μεγέθους στο βλεννογόνο της στοματικής κοιλότητας. Προκαλείται απο τους τύπους 13 και 32 των ιών των ανθρωπίνων θηλωμάτων HPV. Η νόσος παρουσιάζει ιδιαίτερα επιδημιολογικά χαρακτηριστικά που υποδηλώνουν γενετική προδιάθεση. Απαντάται κυρίως σε Εσκιμώους, Ινδιάνους Αμερικής και Νοτιοαφρικανούς ενώ έχουν περιγραφεί και οικογενείς τύποι. Είναι σπάνια στην χώρα μας και εκδηλώνεται κυρίως κατά την παιδική και εφηβική ηλικία.

Η διάγνωσή της βασίζεται στα κλινικά ευρήματα και στο ιατρικό ιστορικό και οριστικοποιείται από τα ιστοπαθολογικά ευρήματα με την ανίχνευση γονιδίων του HPV, με in situ υβριδισμό και PCR.

Η θεραπεία των βλαβών ποικίλει ανάλογα με το μέγεθος και τη θέση αυτών. Η κλασική χειρουργική εκτομή θεωρείται η θεραπεία εκλογής, ενώ έχει εφαρμοσθεί με παρόμοια αποτελέσματα η εκτομή με τη χρήση laser. Δεν παρατηρούνται επιπλοκές από τις βλάβες, ενώ δεν έχουν αναφερθεί περιστατικά κακοήθους εξαλλαγής.

Βιβλιογραφία

1. Νικητάκης Ν, Κολοκοτρώνης Α. Σύγχρονη Στοματολογία. Κεφάλαιο Η, Λοιμώξεις, σελ. 264-266. University Studio Press 2021.
2. Gültekin SE, Tokman Yildirim B, Sarisoy S. Oral focal epithelial hyperplasia: report of 3 cases with human papillomavirus DNA sequencing analysis. Pediatr Dent. 2011;33(7):522-4
3. A Case Report of Focal Epithelial Hyperplasia (Heck's disease) with PCR Detection of Human Papillomavirus Bora Ozden, Kaan Gunduz, … Feyza Otan Ozden Show authors Journal of Maxillofacial and Oral Surgery volume 10, pages 357–360 (2011)

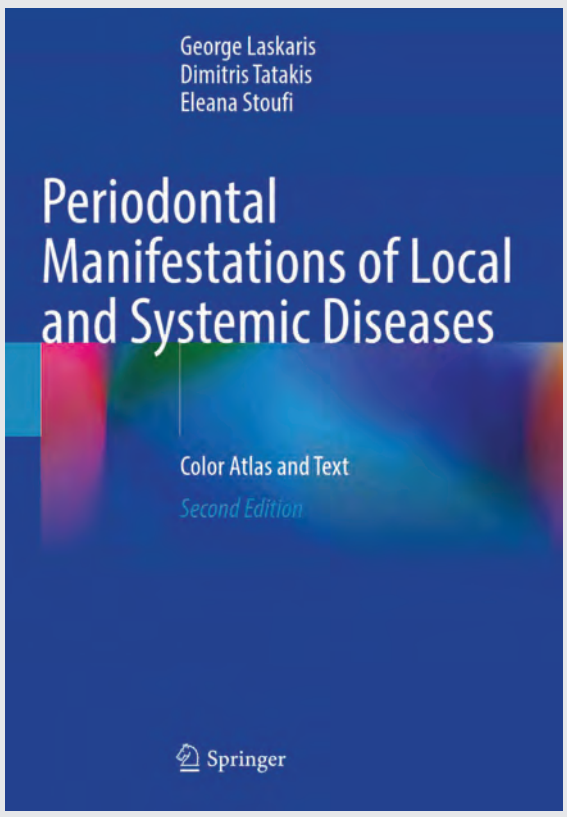

ΝΕΟ! - ΜΑΪΟΣ 2023

Κυκλοφόρησε στην αγγλική γλώσσα, από τον διεθνούς φήμης εκδοτικό οίκο **Springer,** το βιβλίο «**Periodontal Manifestations of Local and Systemic Diseases**», σε δεύτερη έκδοση. Πρόκειται για μια εξαιρετική έκδοση που καλύπτει πλήρως με σαφήνεια και επιστημονική ακρίβεια τεράστιο φάσμα νόσων τοπικών και συστηματικών που προσβάλλουν είτε αποκλειστικά τα ούλα είτε πρόκειται για συστηματικά νοσήματα με εκδηλώσεις στα ούλα και το περιοδόντιο.

Το βιβλίο ενδιαφέρει τον γενικό Οδοντίατρο, τον Περιοδοντολόγο και τον Στοματολόγο. Αποτελείται από 317 σελίδες μεγάλου μεγέθους (28x21 cm) και 564 έγχρωμες εικόνες, ταξινομημένα σε 47 κεφάλαια. Στο τέλος του βιβλίου υπάρχουν πίνακες ταξινόμησης των νόσων με κριτήριο το **χρώμα** και τη **μορφολογία** της βλάβης.

Οι συγγραφείς του βιβλίου είναι τρεις διακεκριμένοι Έλληνες επιστήμονες:

α. Ο διεθνούς φήμης Στοματολόγος και συγγραφέας πολλών βιβλίων Στοματολογίας, **Γιώργος Λάσκαρης**
β. Ο καθηγητής Περιοδοντολογίας στο Πανεπιστήμιο Ohio, USA, **Δημήτρης Τατάκης** και
γ. Η Επισκέπτης Λέκτωρ Στοματολογίας στο Πανεπιστήμιο Harvard, **Ελεάνα Στουφή**.

Για το βιβλίο είπαν,
ο καθηγητής **Isaäc van der Waal** καθηγητής στο Πανεπιστήμιο του Άμστερνταμ:
«…πρόκειται για αριστούργημα (master piece) και δεν βρίσκω τις κατάλληλες λέξεις να εκφράσω τον θαυμασμό μου…»

η καθηγήτρια **Woo Sook-Bin** του Παν. Harvard:
«…πρόκειται για κλασικό έργο μοναδικό στην παγκόσμια βιβλιογραφία…»

Για παραγγελίες:
«Οδοντιατρικό Βήμα» τηλ.: 210 3814939, email: odvima@otenet.gr

Variolink® Esthetic

Η αισθητική ρητινώδης κονία

Εκπληκτικά απλή απόδοση αισθητικής

Η ρητινώδης κονία για επίτευξη εξαιρετικής αισθητικής με εύκολη και φιλική διαδικασία

- Ισορροπημένο και συνοπτικό σύστημα απόδοσης των αποχρώσεων
- Άριστη σταθερότητα αποχρώσεων χάρη στη σύνθεση χωρίς αμίνες
- Εύκολη και ελεγχόμενη απομάκρυνση περίσσειας

Ιδανικό για Tetric® CAD

Ιδανικό για IPS e.max® CAD/Press

ivoclar.com
Making People Smile

ivoclar

Έλληνες οδοντίατροι κάνουν εθελοντισμό στο Σινά

Μια ξεχωριστή πρωτοβουλία του Ανδρέα Βούρτση που μαζί με νέους οδοντιάτρους και φοιτητές βοηθούν βεδουίνους να εξοικειωθούν με την αξία της στοματικής φροντίδας.

Η οδοντόβουρτσα και η οδοντόκρεμα που για τον περισσότερο δυτικό κόσμο είναι αναπόσπαστο κομμάτι της καθημερινής ρουτίνας υγιεινής, για άλλους είναι άγνωστα αντικείμενα. Και όσο κι αν ακούγεται περίεργο σήμερα, ένας μικρός βεδουίνος πέρασε πιθανότατα για φαγώσιμο την οδοντόκρεμα που του πρόσφεραν πριν από μερικούς μήνες νεαροί Έλληνες οδοντίατροι που βρέθηκαν στο όρος Σινά για μια εθελοντική δράση. Εδώ και περίπου πενήντα χρόνια Έλληνες οδοντίατροι επισκέπτονται την Ιερά Μονή της Αγίας Αικατερίνης του Όρους Σινά, μια απ' τις παλαιότερες Χριστιανικές μονές στον κόσμο, και εκεί κάνουν κάτι πολύ αξιόλογο. Περιθάλπουν οδοντιατρικά όχι μόνο τους μοναχούς του ιστορικού μοναστηριού αλλά και τους βεδουίνους που ζουν γύρω απ' αυτό.

Η Ιερά Μονή της Αγίας Αικατερίνης του Όρους Σινά, μια απ' τις παλαιότερες Χριστιανικές μονές στον κόσμο.

Ο Ανδρέας Βούρτσης, ο νεαρός οδοντίατρος απ' την Αθήνα που συντονίζει τις νέες αποστολές στο Σινά.

Μια απ' τις πρωτοπόρους αυτής της δράσης ήταν η αείμνηστη **Αναστασία Βαβουγιού.** Στο σήμερα ο **Ανδρέας Βούρτσης,** ο οποίος πρόσφατα ολοκλήρωσε τις σπουδές του στην Οδοντιατρική Σχολή του ΕΚΠΑ, έχει αναλάβει κεντρικό ρόλο στο να συνεχίσει αυτή την ανθρωπιστική δράση αλλά και να την εξελίξει.

Έχοντας από μικρός βιώματα στην συγκεκριμένη περιοχή της Αιγύπτου, καθώς την είχε επισκεφθεί πολλές φορές με τη μητέρα του κ. **Μόσχου Βούρτση Αναστασία** Οδοντίατρο, MSc Δημόσιας Υγείας, διδάκτορα Ορθοδοντικής ΕΚΠΑ, η οποία προσφέρει εθελοντικά οδοντιατρική περίθαλψη στους πατέρες της Μονής και στους Βεδουΐνους εδώ και 30 χρόνια, ο νεαρός οδοντίατρος απ' την Αθήνα είναι συνεχιστής αυτής της πρωτοβουλίας.

Μέλη μιας απ' τις ομάδες εθελοντών οδοντιάτρων κατά τη διάρκεια αποστολής στο Σινά.

Έχει ήδη οργανώσει δύο αποστολές με τελειόφοιτους και νέους απόφοιτους της Οδοντιατρικής Σχολής και μέσα στον Νοέμβριο θα πραγματοποιήσει μια τρίτη. Συγκεκριμένα, απ' την 1η Νοεμβρίου έως τις 17 Δεκεμβρίου θα γίνει η νέα αποστολή με επικεφαλής τον Ανδρέα Βούρτση. Η αποστολή αυτή θα αποτελείται από πέντε γκρουπ, καθένα απ' το οποίο θα αποτελείται από πέντε οδοντιάτρους, που θα παραμείνουν στην περιοχή και θα προσφέρουν τις υπηρεσίες τους για 8 ημέρες.

Γιατί εκεί; τον ρωτάμε. *«Γιατί είναι ένα μέρος στο οποίο ζουν Έλληνες. Είναι ένα ορθόδοξο ελληνικό μοναστήρι που έχει δεσμούς με την Ελλάδα»* μας λέει αρχικά στο Οδοντιατρικό Βήμα ο Ανδρέας Βούρτσης. *«Επίσης, ο λαός που βρίσκεται ευρύτερα του μοναστηριού έχει κάποιες ελληνικές ρίζες»*, συμπληρώνει αναφερόμενος στη φυλή που ζει εκεί με το όνομα «Γκεμπελία», που σημαίνει «βουνίσιοι». *«Ήταν ακρίτες στρατιώτες που είχε στείλει ο Ιουστινιανός για να προστατεύει το μοναστήρι»*, εξηγεί. Εδώ και πολλά χρόνια βέβαια έχουν εξισλαμιστεί αλλά συμβιώνουν ειρηνικά με τους ανθρώπους της μονής. *«Η οδοντιατρική δράση που συμβαίνει τόσα χρόνια στο συγκεκριμένο σημείο είναι και ένας τρόπος να υπάρχει μια ειρηνική συνύπαρξη μεταξύ των δύο αλλόθρησκων λαών»* σημειώνει.

Δεν είναι όμως μόνο οι δεσμοί και το ελληνικό στοιχείο, αλλά η έννοια της προσφοράς που τους ωθεί σε αυτή τη δράση. *«Οι βεδουίνοι είναι ένας λαός που δεν έχει σχεδόν τίποτα. Δεν έχουν ιατρική και οδοντιατρική περίθαλψη. Εμείς πάμε να τους παρέχουμε, όπως μπορούμε, και την οδοντιατρική περίθαλψη και την παιδεία για την στοματική υγιεινή»*, εξηγεί ο κ. Βούρτσης.

> Οι βεδουίνοι είναι ένας λαός που δεν έχει σχεδόν τίποτα. Δεν έχουν ιατρική και οδοντιατρική περίθαλψη. Εμείς πάμε να τους παρέχουμε, όπως μπορούμε, και την οδοντιατρική περίθαλψη και την παιδεία για την στοματική υγιεινή

Όσο για το τι κάνουν εκεί απαντά: *«Κάνουμε τα πάντα όσον αφορά στις οδοντιατρικές πράξεις, εκτός από Προσθετική γιατί δεν υπάρχουν αντίστοιχες υποδομές και οδοντοτεχνίτης να αναλάβει τις εργασίες».* Η οδοντιατρική περίθαλψη χορηγείται σε μια μικρή κλινική που φτιάχτηκε εξωτερικά του μοναστηριού, πριν από πολλά χρόνια. Εκεί υπάρχει μια οδοντιατρική έδρα, αλλά και χώρος στον οποίο κάποιες ειδικότητες γιατρών εξετάζουν μοναχούς και περίοικους, καθώς και μικροβιολογικό τμήμα.

«Λειτουργεί στόμα με στόμα», λέει ο κ. Βούρτσης για το πώς μαθαίνουν οι άνθρωποι της περιοχής στο νότιο Σινά τη δράση των Ελλήνων οδοντιάτρων. *«Κάθε μέρα που περνάει κατά τη διάρκεια της αποστολής μας έρχονται όλο και περισσότεροι. Οι μοναχοί είναι 15-20 άτομα, αλλά οι βεδουίνοι πολλοί. Τον περασμένο Απρίλιο εξετάσαμε 120 άτομα».*

Υπάρχει κάτι που να σου έχει κάνει εντύπωση απ' αυτές τις αποστολές; τον ρωτάμε. *«Έχουν πολύ κακή εικόνα από πλευρά στοματικής υγιεινής. Οι πιο πολλοί δεν ξέρουν καν τι είναι οδοντόβουρτσα. Έτυχε μια φορά να δείξω οδοντόκρεμα σε ένα παιδάκι και εκείνο άρχισε να τη δαγκώνει. Υπάρχουν και περιστατικά που λες αυτό δεν γίνεται να το βλέπω. Κοπέλες 23 ετών και να λείπουν τα μισά τους δόντια».*

Στο επίκεντρο των δράσεων βρίσκονται και τα παιδιά, αφού ένας απ' τους στόχους είναι οι άνθρωποι στην περιοχή να αποκτήσουν παιδεία γύρω απ' τη στοματική υγιεινή. *«Επισκεφθήκαμε σχολείο της περιοχής και κάναμε ημερίδα στοματικής υγιεινής, όπου και εξετάστηκαν 150 παιδιά, ηλικίας 6-15 ετών, στα οποία μοιράσαμε οδοντόβουρτσες και οδοντόκρεμες»*, λέει ο κ. Βούρτσης.

«Είναι δύσκολο βέβαια να υιοθετήσουν ρουτίνα στοματικής υγιεινής, αλλά προσπαθούμε να τους κάνουμε να ελαχιστοποιήσουν τις κακές τους συνήθειες που είναι η

Στην οδοντιατρική έδρα που βρίσκεται στο μοναστήρι πραγματοποιούνται όλες οι οδοντιατρικές πράξεις εκτός από Προσθετική, καθώς δεν υπάρχουν οι κατάλληλες υποδομές αλλά και οδοντοτεχνίτης.

κατανάλωση ζάχαρης και μαύρου τσαγιού, που προκαλεί χρωματισμούς και φθοριάσεις στα δόντια» λέει. *«Κάποια στιγμή πιστεύουμε θα αλλάξει, καθώς περνούν οι γενιές». «Επίσης δίνουμε προτεραιότητα στις γυναίκες»*, προσθέτει.

Πως συνεννοείστε εκεί; ρωτάμε. *«Είναι δύσκολο, είναι η αλήθεια. Εγώ ξέρω κάποιες βασικές οδοντιατρικές λέξεις για να μάθουμε εάν πονάνε, πού πονάνε και να τους πούμε τι θα τους κάνουμε, πχ ένα σφράγισμα. Τα υπόλοιπα είναι με τη γλώσσα του σώματος»*. Επιπρόσθετα, *«τους ρωτάμε το όνομά τους, τα στοιχεία επικοινωνίας σε όσους έχουν καθώς και ένα τυπικό ιατρικό ιστορικό! Εάν βέβαια συμβεί κάτι και δεν μπορούμε να συννενοηθούμε υπάρχουν στο μοναστήρι Αιγύπτιοι που ομιλούν την ελληνική και πολλές φορές μας προσφέρουν σωτήρια βοήθεια!»*

Η προσφορά όμως δεν σταματά μόνο στην παροχή των οδοντιατρικών υπηρεσιών. Στο πλαίσιο της εθελοντικής αυτής δράσης, οι νεαροί οδοντίατροι επισκέφθηκαν επίσης χωριά της περιοχής του μοναστηριού και μοίρασαν τρόφιμα και ρούχα.

Όσο για την στόχευση αυτής της δράσης αλλά και το πώς οραματίζεται ο ίδιος τη συνέχειά της εξηγεί στο Ο.Β.: *«Τόσο καιρό ήταν μεμονωμένη δράση, δηλαδή πήγαιναν οδοντίατροι στο μοναστήρι και για το προσκύνημα αλλά και για να βοηθήσουν όποιον προλάβαιναν. Ήταν ένα-δύο άτομα και μπορούσαν να αντιμετωπίσουν μόνο επείγοντα περιστατικά. Τώρα η διαφορά είναι ότι, έπειτα από δική μου πρωτοβουλία, μαζευτήκαμε κάποια παιδιά και έτσι βλέπουμε πολλά παραπάνω άτομα και έχουμε περισσότερο χρόνο να αφιερώσουμε. Δεν εστιάζουμε απλά στην επείγουσα θεραπεία, αλλά στο να θεραπεύσουμε συνολικά όσο πιο πολλά στόματα μπορούμε, ώστε την επόμενη φορά που θα πάμε αν ξαναέρθει ο ασθενής να έχει ένα υγιές στόμα.* ***Στόχος αυτή τη στιγμή είναι να μαζέψουμε ένα πυρήνα οδοντιάτρων*** *και* ***απώτερος στόχος να υπάρχει μόνιμη οδοντιατρική περίθαλψη στην περιοχή,*** *αλλά αυτό ξέρω ότι είναι κάτι πολύ δύσκολο».*

Η ομάδα εθελοντών δεν εστιάζει απλά στην επείγουσα θεραπεία αλλά στο να θεραπεύσουν όσο πιο πολλά στόματα.

Πρόκειται, όπως μας λέει, για μια ανοιχτή ομάδα που αφορά όσους είναι απ' το 5ο έτος και πάνω. Μάλιστα έχει φτιάξει τη σελίδα **volunteersofsinai** στο Instagram για να ενημερώνονται οι ενδιαφερόμενοι για τη δράση της ομάδας, ενώ έχει ανοίξει και λογαριασμό στην πλατφόρμα GoGetFunding για τη συγκέντρωση δωρεών, καθώς μέχρι τώρα τα μέλη της ομάδας κάθε φορά πασχίζουν για να μαζέψουν το αναγκαίο οδοντιατρικό υλικό προκειμένου να κάνουν τις δράσεις τους στο Σινά. Και για τυχόν δύσπιστους απέναντι σε αυτή την πρωτοβουλία, έχει, όπως αναφέρει στο «Ο.Β.», υπογεγραμμένο έγγραφο με αριθμό πρωτοκόλλου απ' τον Αρχιεπίσκοπο Σινά, Φαράν και Ραϊθώ Δαμιανό, ώστε όσοι σκέφτονται να δωρίσουν οδοντιατρικό υλικό γι' αυτή την εθελοντική δράση να νιώθουν μια παραπάνω σιγουριά πως η χορηγία τους θα αφιερωθεί πράγματι σε καλό σκοπό.

Focus on Implantology
www.iti.org
ITI International Team for Implantology

Διαμόρφωση προφίλ ανάδυσης και εξατομικευμένος άξονας αποτύπωσης

Μιχάλης Πάτρας
Προσθετολόγος,
ITI Fellow

Αναστάσιος Ηλίας
Τεχνολόγος Οδοντοτεχνικός,
ITI member

Εισαγωγή

Η διαδεδομένη χρήση των οδοντικών εμφυτευμάτων και τα υψηλά ποσοστά επιτυχίας των επιεμφυτευματικών αποκαταστάσεων, έχουν οδηγήσει σε αυξανόμενη τάση για την αποκατάσταση του μέγιστου εύρους των κλινικών περιπτώσεων. Ταυτόχρονα όμως, ο κλινικός οδοντίατρος έρχεται συχνά αντιμέτωπος με τις αυξανόμενες προσδοκίες των ασθενών για τα αισθητικά αποτελέσματα, ειδικά στις περιπτώσεις που αφορούν στην πρόσθια αισθητική ζώνη. Η επιτυχία στην αισθητική απόδοση μιας επιεμφυτευματικής αποκατάστασης εξαρτάται, τόσο από την καλλιτεχνική δεινότητα του οδοντικού τεχνολόγου, όσο και από την φυσιολογική αρχιτεκτονική των μαλακών ιστών που την περιβάλλουν έτσι, ώστε η τελική πρόσθεση να μη διακρίνεται από την γειτονική φυσική οδοντοφυΐα.

Για τον παραπάνω λόγο, οι αποκαταστάσεις που υποστηρίζονται από εμφυτεύματα στην αισθητική ζώνη συχνά αποτελούν ιδιαίτερη πρόκληση για τον κλινικό οδοντίατρο και απαιτούν μια συγκεκριμένη προεργασία. Στη βιβλιογραφία έχει αναφερθεί εκτενώς η σημασία της χρήσης μεταβατικών αποκαταστάσεων για τη διαμόρφωση του περιγράμματος των περιεμφυτευματικών ιστών και την υποστήριξή τους μετά από την αποκάλυψη του εμφυτεύματος. Το περίγραμμα αυτό αναφέρεται ως ζώνη μετάβασης και περιλαμβάνει το τμήμα από τον αυχένα του εμφυτεύματος μέχρι τον κλινικό αυχένα της αποκατάστασης. Κατ' αντιστοιχία, οι μεταβατικές αποκαταστάσεις θα πρέπει να υφίστανται περιοδικές προσαρμογές και τροποποιήσεις κατά τη διάρκεια της επούλωσης, για τη διαμόρφωση του σωστού προφίλ ανάδυσης με επακόλουθο την ορθή ανατομία των ιστών στη ζώνη μετάβασης ***(Εικ. 1)***.

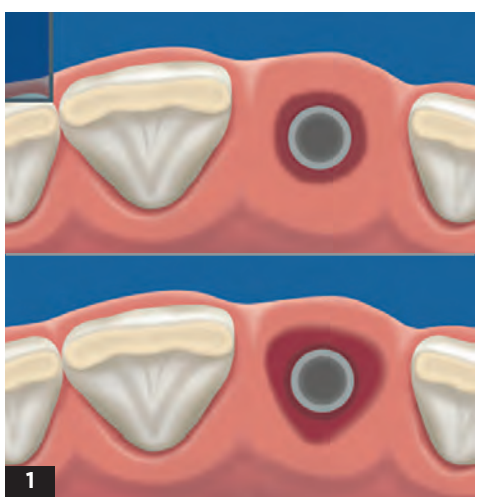
1

Μόλις η ζώνη μετάβασης αποκτήσει την ιδανική μορφή μετά από κάποιες εβδομάδες, θα πρέπει να μεταφερθεί μέσω της αποτύπωσης και να αναπαραχθεί στο οριστικό εκμαγείο με την ανάλογη ακρίβεια. Ωστόσο, οι τυπικοί άξονες αποτύπωσης που μας παρέχονται από τις διάφορες εταιρείες εμφυτευμάτων έχουν κυλινδρικό σχήμα, το οποίο διαφέρει σημαντικά από τις διαστάσεις και τη διατομή της ρίζας ενός φυσικού δοντιού. Επιπλέον, το κενό που προκύπτει μεταξύ του άξονα αποτύπωσης και της τρισδιάστατης αρχιτεκτονικής των περιεμφυτευματικών ιστών ***(Εικ. 2)*** που έχει επιτευχθεί, δε μπορεί να αποτυπωθεί με ακρίβεια από το ελαστομερές υλικό αποτύπωσης, καθώς ο μαλακός ιστός καταρρέει και προσαρμόζεται γρήγορα στο κυλινδικό σχήμα του άξονα αποτύπωσης. Το γεγονός αυτό επιβάλλει τη χρήση μιας συγκεκριμένης διαδικασίας αποτύπωσης, με τεχνική ευαισθησία και ιδιαίτερα χαρακτηριστικά.

2

Ανάμεσα στις πολλές τεχνικές που έχουν προταθεί για την παραπάνω διαδικασία ξεχωρίζει η χρήση του εξατομικευμένου άξονα αποτύπωσης, ο οποίος επιτρέπει την αντιγραφή της ζώνης μετάβασης και του προφίλ ανάδυσης της μεταβατικής αποκατάστασης με εξαιρετικά ακριβή και προβλέψιμο τρόπο. Η συγκεκριμένη μέθοδος που θα περιγραφεί, απαιτεί μια σχετική προετοιμασία, απαραίτητο εξοπλισμό ***(Εικ. 3)*** και συγκεκριμένα εργαστηριακά βήματα.



3

Περιγραφή της τεχνικής

1. Επιβεβαιώνεται το σωστό περίγραμμα της μεταβατικής αποκατάστασης ενδοστοματικά ***(Εικ. 4 α-γ).***

4α

4β

4γ

2. Αφαιρείται η μεταβατική αποκατάσταση από το στόμα και κοχλιώνεται στο ανάλογο του εμφυτεύματος.

3. Κατασκευάζεται ένα γύψινο πρόπλασμα, στο οποίο έχει εμβυθιστεί και σταθεροποιηθεί το κατάλληλο ανάλογο εμφυτεύματος ***(Εικ. 5α,β)***. Σημειώνεται η παρειακή επιφάνεια του δοντιού στη γύψο.


5α

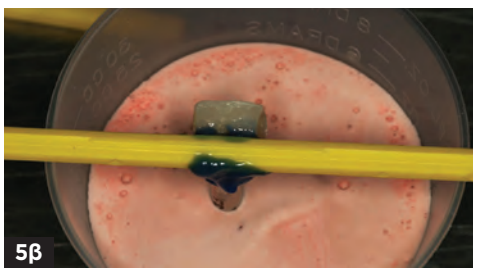
5β

4. Εφαρμόζεται περιφερικά λεπτόρρευστη ή μέσης ρευστότητας πολυβινυλοσιλοξάνη και δημιουργείται έτσι μια μήτρα, που εκτείνεται από την επιφάνεια της γύψου μέχρι το όριο του αυχενικού τριτημορίου της μεταβατικής αποκατάστασης ***(Εικ. 6 α-γ)***.

6α

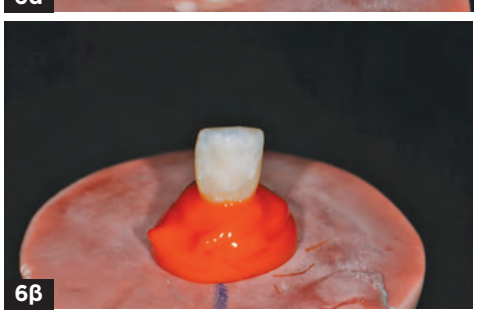
6β

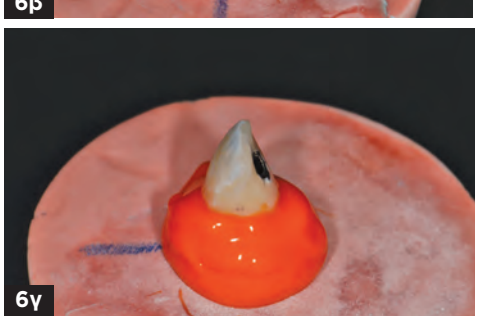
6γ

5. Μόλις η σιλικόνη πολυμεριστεί, αφαιρείται η μεταβατική αποκατάσταση και αξιολογείται το περίγραμμα του προφίλ ανάδυσης που δημιουργήθηκε στη μήτρα (αυτό θα πρέπει να αντιστοιχεί στη ζώνη μετάβασης που φαίνεται ενδοστοματικά) ***(Εικ. 7).***

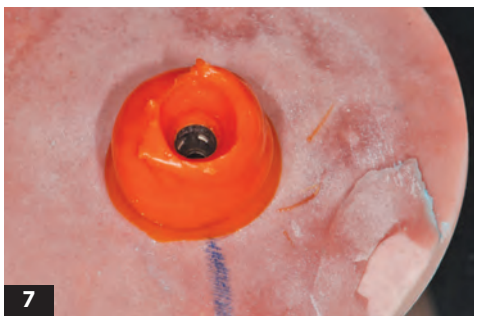
7

6. Τοποθετείται ο αντίστοιχος άξονας αποτύπωσης και γεμίζεται σταδιακά όλος ο υπολειπόμενος χώρος με αυτοπολυμεριζόμενη ακρυλική ή φωτοπολυμεριζόμενη σύνθετη ρητίνη, μέχρι το όριο της μήτρας ***(Εικ. 8 α-γ)***. Πάνω στη ρητίνη μεταφέρεται η γραμμή που σημειώθηκε πριν, για να εξασφαλιστεί ο σωστός ενδοστοματικός προσανατολισμός του άξονα αποτύπωσης.

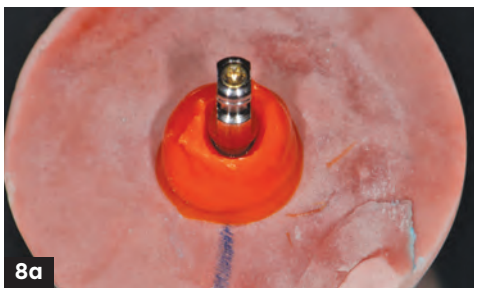
8α

8β

8γ

7. Αφαιρείται ο άξονας αποτύπωσης και αξιολογείται για την ύπαρξη κενών ή φυσαλλίδων στη μάζα της ρητίνης. Τυχόν περίσσειες αποκόπτονται στο στάδιο αυτό και οι επιφάνειες της ρητίνης λειαίνονται ***(Εικ. 9)***.

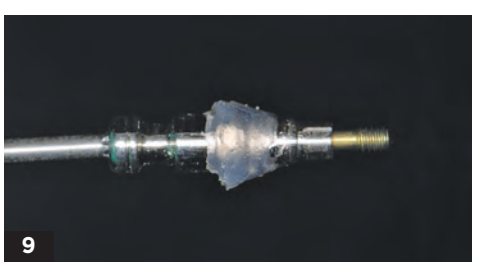
9

8. Ο άξονας μεταφέρεται ενδοστοματικά, κοχλιώνεται στο εμφύτευμα και ακολουθεί η διαδικασία της αποτύπωσης ***(Εικ. 10 α,β)***.

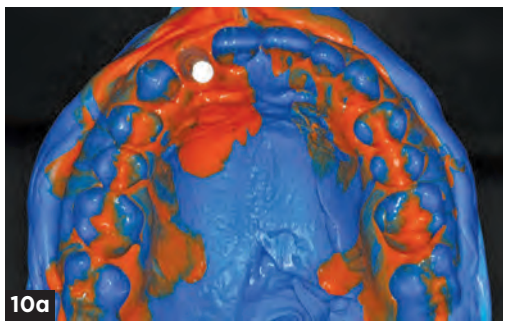
10α

10β

9. Κατά την κατασκευή του εκμαγείου εργασίας από το οδοντοτεχνικό εργαστήριο, γύρω από τη ρητίνη που διαφαίνεται στον άξονα αποτύπωσης εγχύεται υλικό για την κατασκευή μάσκας ούλων ***(Εικ. 11 α-γ)*** έτσι ώστε να αναπαραχθεί αρχικά η ζώνη μετάβασης στο εκμαγείο ***(Εικ. 12 α-β)*** και στη συνέχεια το προφίλ ανάδυσης της οριστικής αποκατάστασης ***(Εικ. 13 α,β)***.

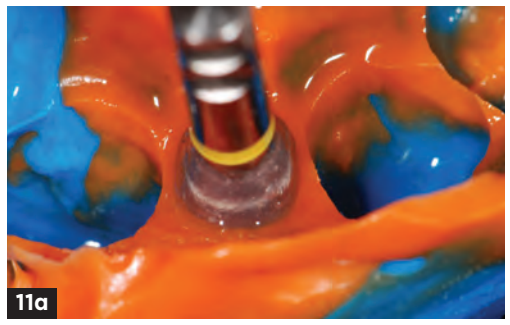
11α

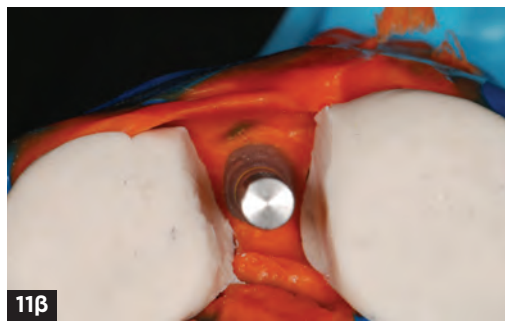
11β

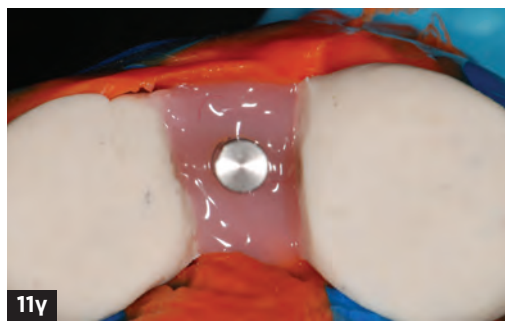
11γ

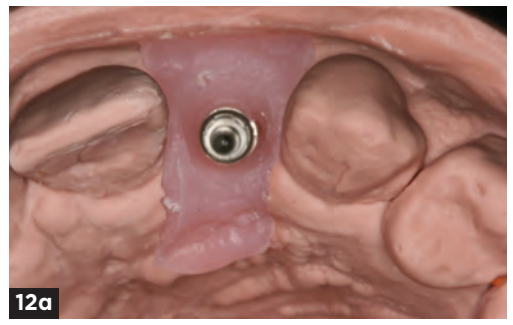
12α

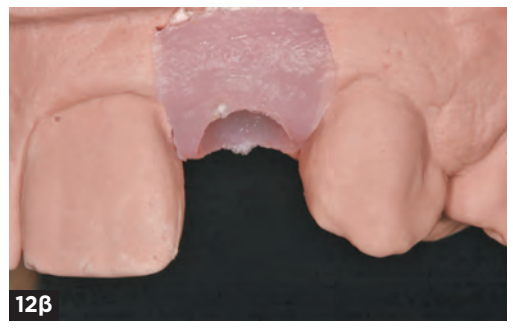
12β

13α

13β

Συμπεράσματα

Η παραπάνω τεχνική περιγράφει μια απλοποιημένη μέθοδο για την κατασκευή ενός εξατομικευμένου άξονα αποτύπωσης, ο οποίος καταγράφει τη ζώνη μετάβασης που δημιουργήθηκε από το περίγραμμα της επιεμφυτευματικής μεταβατικής αποκατάστασης. Η συγκεκριμένη διαδικασία αποτύπωσης δίνει τη δυνατότητα μεταφοράς της αρχιτεκτονικής της ζώνης μετάβασης στο οδοντιατρικό εργαστήριο, έτσι ώστε αυτή να αναπαραχθεί στο εκμαγείο εργασίας. Με αυτό τον τρόπο ο τεχνολόγος οδοντοτεχνικός μπορεί να αντιγράψει το περίγραμμα της μεταβατικής αποκατάστασης και να το αποδώσει με ακρίβεια και υψηλή προβλεψιμότητα στην τελική πρόσθεση, διατηρώντας τη μορφολογία των περιεμφυτευματικών ιστών και επιτυγχάνοντας υψηλό αισθητικό αποτέλεσμα.

Η στήλη της
ΕΛΛΗΝΙΚΗΣ ΕΤΑΙΡΕΙΑΣ ΠΕΡΙΟΔΟΝΤΟΛΟΓΙΑΣ ΚΑΙ ΟΔΟΝΤΙΚΩΝ ΕΜΦΥΤΕΥΜΑΤΩΝ

14ο Συμπόσιο Περιοδοντολογίας 24, 25 & 26 Νοεμβρίου 2023, Μέγαρο Διεθνές Συνεδριακό Κέντρο Αθηνών & Pre-Symposium Peri-implantitis hands-on 23 Νοεμβρίου, Crown Plaza Αθήνα

Η μεγαλύτερη και σημαντικότερη επιστημονική εκδήλωση της Ελληνικής Εταιρείας Περιοδοντολογίας & Οδοντικών Εμφυτευμάτων

Λεωνίδας Μπατάς, D.D.S., M.Sc, PhD
Εξειδικευθείς στην περιοδοντολογία οδοντικά εμφυτεύματα, University of Minnesota USA
Επίκουρος Καθηγητής Εργαστήριο Προληπτικής Οδοντιατρικής Περιοδοντολογίας και Βιολογίας Εμφυτευμάτων Α.Π.Θ.
Γενικός Γραμματέας Ελληνικής Εταιρείας Περιοδοντολογίας και Οδοντικών Εμφυτευμάτων

Η Ελληνική Εταιρία Περιοδοντολογίας & Οδοντικών Εμφυτευμάτων διοργανώνει το 14ο Συμπόσιο Περιοδοντολογίας στις 24, 25 και 26 Νοεμβρίου 2023 στο Μέγαρο Μουσικής Αθηνών. Το Συμπόσιο είναι η σημαντικότερη επιστημονική εκδήλωση που διοργανώνει η Εταιρία μας ανά τριετία και το 2023 διεξάγεται με έναν χρόνο καθυστέρηση λόγω της πανδημίας. Το 14ο Συμπόσιο έχει εορταστικό χαρακτήρα καθώς συμπληρώνονται 40 χρόνια από την δημιουργία της Ελληνικής Εταιρίας Περιοδοντολογίας και Οδοντικών Εμφυτευμάτων.

Το θέμα του Συμποσίου είναι «Predictable tissue management around teeth and implants. A critical reassessment». Η Ελληνική Εταιρία Περιοδοντολογίας και Οδοντικών Εμφυτευμάτων προσεγγίζει το θέμα του προβλέψιμου θεραπευτικού αποτελέσματος και δίνει την ευκαιρία μιας κριτικής επαναξιολόγησης μεθόδων, τεχνικών και υλικών. Σε αυτήν τη μεγάλη επιστημονική εκδήλωση θα συμμετάσχουν 7 ομιλητές διεθνούς φήμης: **Darko Bozic, Tali Chachartchi, Georgios Kotsakis, Ioannis Polyzois, Anton Sculean, Andreas Stavropoulos** και **Lewis Winning.**

Ένα ακόμη αξιοσημείωτο χαρακτηριστικό του 14ου Συμποσίου είναι το γεγονός ότι για πρώτη φορά διοργανώνεται ένα Pre-Symposium Peri-implantitis hands-on σεμινάριο, με τη χορηγία της Novabone στις 23 Νοεμβρίου και ώρα 16:00-20:00, στο Crowne Plaza στην Αθήνα.

Το συγκεκριμένο κλινικό σεμινάριο έχει πραγματοποιηθεί πολλές φορές με τεράστια επιτυχία από τον Καθηγητή του Πανεπιστημίου Rutgers Γεώργιο Κοτσάκη στις ΗΠΑ και θα είναι η πρώτη φορά που λαμβάνει χώρα στην Ελλάδα.

Σε αυτό το τετράωρης διάρκειας κλινικό σεμινάριο οι συμμετέχοντες θα έχουν την ευκαιρία να μάθουν για όλα τα πρωτόκολλα θεραπείας περιεμφυτευματίτιδας, που προτείνει ο καθηγητής Georgios Kotsakis, βάσει επιστημονικής τεκμηρίωσης. Επίσης θα υπάρξει η δυνατότητα επίδειξης και χρήσης νέων εργαλείων. Στην συνέχεια οι συμμετέχοντες θα έχουν την ευκαιρία, μετά από ζωντανή επίδειξη και βίντεο, να εργαστούν πάνω σε γουρουνοκεφαλές στην διαχείριση των σκληρών ιστών και στις νέες περιεμφυτευματικές χειρουργικές θεραπείες καθώς και στην διαχείριση μαλακών ιστών όπως η αύξηση κερατινοποιημένων ιστών αλλά και σε τεχνικές ραφής του περιοστέου (periosteal sling sutures).

Στόχος της Ελληνικής Εταιρίας Περιοδοντολογίας και Οδοντικών Εμφυτευμάτων είναι η πραγματοποίηση εκδηλώσεων υψηλού επιστημονικού επιπέδου που προάγουν την καινοτομία και δίνουν απαντήσεις σε πολλούς κλινικούς προβληματισμούς.

Το Διοικητικό Συμβούλιο της ΕΠΕ σας καλεί να στηρίξετε το 14ο Συμπόσιο Περιοδοντολογίας με θέμα «Predictable tissue management around teeth and implants. A critical reassessment», που θα λάβει χώρα στις 24, 25 και 26 Νοεμβρίου 2023, στο Μέγαρο Διεθνές Συνεδριακό Κέντρο, στην Αθήνα, έχοντας την πεποίθηση πως η ποιότητα και η θεματολογία θα ανταποκριθούν στις προσδοκίες όλων των συμμετεχόντων.

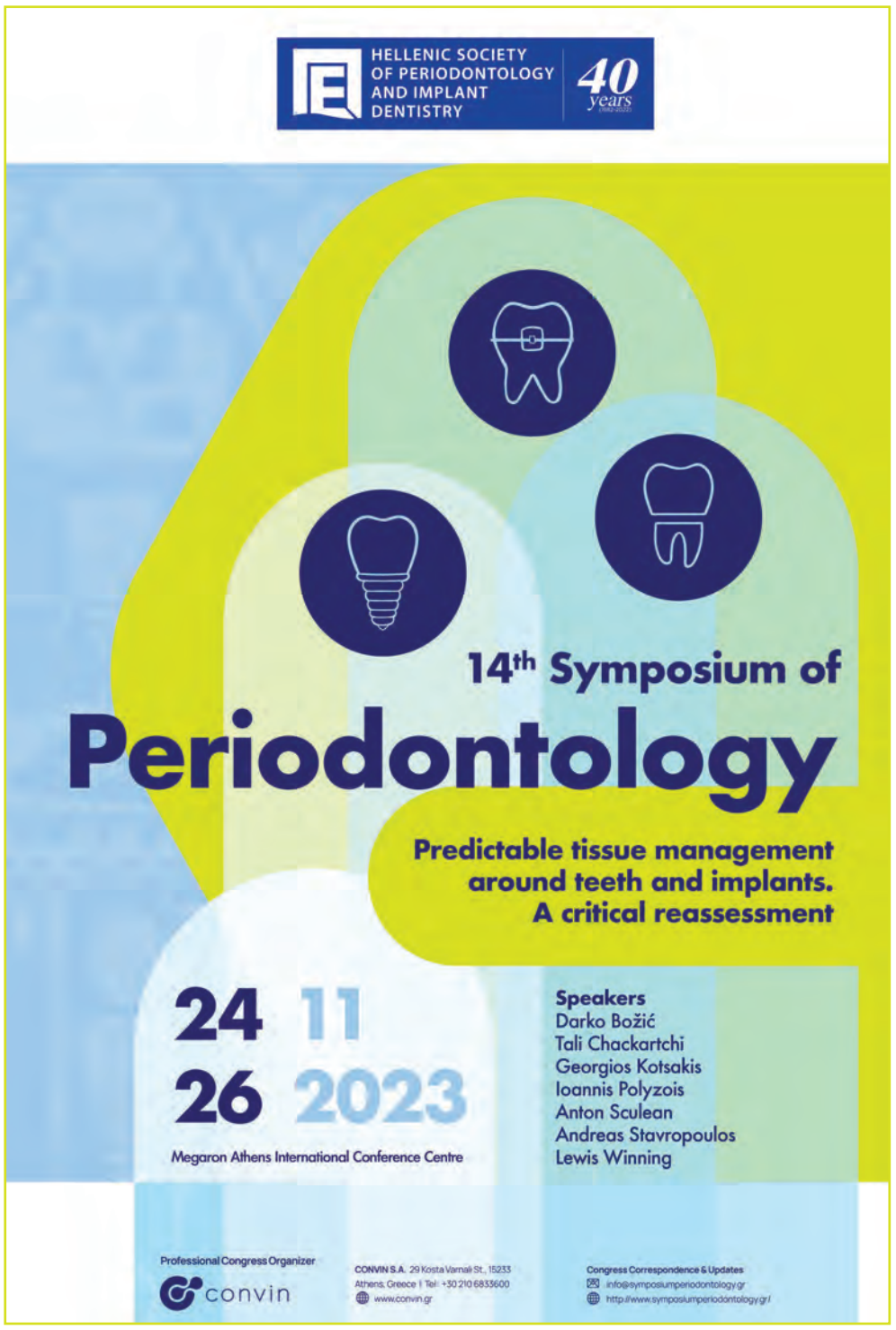

OptraGate®

Απωθητήρας χειλιών και παρειών χωρίς λάτεξ

Η άνετη λύση για καλύτερο πεδίο

ΝΕΟ: τώρα διαθέσιμο σε μπλέ και ροζ

- Αποτελεσματική θεραπεία και πιο εύκολη σχετική απομόνωση.
- Μεγεθυμένο πεδίο εργασίας και εύκολη πρόσβαση στην κοιλότητα.
- Αυξημένη άνεση για τους ασθενείς.
- Ελκυστικά χρώματα για ευκολότερη αποδοχή από τα παιδιά.

ivoclar.com
Making People Smile

ivoclar

HAOMS 2024

«Αισθητικές και λειτουργικές αποκαταστάσεις στην περιοχή στόματος, γνάθων και προσώπου»

Ο χρόνος μετρά αντίστροφα για το 31ο Πανελλήνιο Συνέδριο της Ελληνικής Εταιρείας Στοματικής και Γναθοπροσωπικής Χειρουργικής (ΕΕΣΓΠΧ), γνωστό ως HAOMS 2024, μια κορυφαία επιστημονική εκδήλωση που αφορά αρκετές ειδικότητες της Ιατρικής και της Οδοντιατρικής.

Το επικείμενο μεγάλο συνέδριο της ΕΕΣΓΠΧ θα πραγματοποιηθεί στις **26-27 Ιανουαρίου 2024**, στο κέντρο της Αθήνας, στο ξενοδοχείο **Crowne Plaza Athens City Hotel.**

Ενόψει του HAOMS 2024 συναντήσαμε τον Δρα Δρα **Αναστάσιο Ι. Μυλωνά,** τον Πρόεδρο της ΕΕΣΓΠΧ, και τον ρωτήσαμε για τη διοργάνωση και τα οφέλη που θα έχουν όσοι το παρακολουθήσουν.

Συνέντευξη στην **Γεωργία Σάκκουλα**
δημοσιογράφο

Ποιο είναι το κεντρικό θέμα του επικείμενου συνεδρίου και σε ποιους απευθύνεται;

Το κυρίαρχο θέμα και τίτλος του συνεδρίου μας είναι «Αισθητικές και λειτουργικές αποκαταστάσεις στην περιοχή στόματος, γνάθων και προσώπου». Αυτό επιλέχθηκε για να μπορέσουμε να καλύψουμε αμιγώς το φάσμα της ειδικότητάς μας, που αφορά την αισθητική, την επανορθωτική χειρουργική της περιοχής του στόματος, των γνάθων και του προσώπου, δηλαδή το ευρύτερο φάσμα χειρουργικής, αλλά και για να καλύψει το κατευθυνόμενο πρόγραμμα για οδοντιάτρους, που είναι με τη μορφή μιας παράλληλης ενσωματωμένης ημερίδας με τον θεματικό τίτλο «Από την Αναλογική στην Ψηφιακή Εμφυτευματολογία», και έτσι να προσεγγίσει τα ενδιαφέροντα μεγαλύτερης και ευρύτερης μάζας συναδέλφων οδοντιάτρων, που ενδεχομένως δεν έχουν ενδιαφέρον για κάποια ειδικότερα θέματα που αφορούν τη Στοματική και Γναθοπροσωπική Χειρουργική.

Το συνέδριο συνεπώς είναι ανοιχτό σε μια ευρεία γκάμα συναδέλφων. Απευθύνεται σε όλους τους Στοματικούς και Γναθοπροσωπικούς Χειρουργούς και σε όμορες ιατρικές ειδικότητες: σε ωτορινολαρυγγολόγους, σε πλαστικούς και επανορθωτικούς χειρουργούς, σε οφθαλμιάτρους, σε γενικούς χειρουργούς και φυσικά στους οδοντιάτρους.

Καλύπτει όλο το φάσμα της ειδικότητάς μας, το οποίο είναι πάρα πολύ μεγάλο, καθώς ξεκινάει απ' την αφαίρεση ενός εγκλείστου δοντιού και φτάνει μέχρι τη μεταμόσχευση του προσώπου. Έχει να κάνει με την τραυματολογία του σπλαγχνικού κρανίου, με την ογκολογία της κεφαλής και του τραχήλου, με τη νοσολογία της κροταφογναθικής διάρθρωσης, με τη διόρθωση των προσωποσκελετικών δυσμορφιών που είναι η ορθογναθική χειρουργική. Έχει να κάνει με την αισθητική στοματική και γναθοπροσωπική χειρουργική που περιλαμβάνει τις εφαρμογές των ενέσιμων ενθεμάτων που είναι το υαλουρονικό οξύ, των ενέσεων βοτουλινικής τοξίνης, δηλαδή το μπότοξ (botox), και την γλυπτική όπως λέμε του προσώπου (facial sculpturing).

Γιατί επιλέχθηκε αυτό το θέμα για το κατευθυνόμενο πρόγραμμα που αφορά κατά βάση τους οδοντιάτρους; Υπάρχει μια τάση τα τελευταία χρόνια για το ψηφιακό;

Υπάρχει μια δοκιμασμένη συνταγή επιτυχίας τα τελευταία χρόνια όσον αφορά τις ενδιάμεσες αυτές ημερίδες που είναι θεματικές, και οι οποίες ξεκίνησαν κυρίως απ' τη σύλληψη της ιδέας απ' την Εταιρεία μας να οργανώνουμε

Δρ Δρ **Αναστάσιος Ι. Μυλωνάς**,
Στοματικός και Γναθοπροσωπικός Χειρουργός, Ιστορικός της Ιατρικής, Ιατρός-Οδοντίατρος, Διδάκτωρ Ιατρικής και Οδοντιατρικής Σχολής ΕΚΠΑ, Αν. Διευθυντής Στοματικής και Γναθοπροσωπικής Χειρουργικής Κλινικής Θεραπευτηρίου «Metropolitan», Πρόεδρος Ελληνικής Εταιρείας Στοματικής και Γναθοπροσωπικής Χειρουργικής.

μια ετήσια σύνοδο Εμφυτευματολογίας, όπου εκεί να παρατίθενται όλες οι τελευταίες εξελίξεις που αφορούν τον χώρο. Είτε αυτό έχει να κάνει με τη Χειρουργική Εμφυτευματολογία είτε με την Προσθετική Εμφυτευματολογία.

Εξάλλου είναι μεγάλο το χρονικό διάστημα των τριών ετών που μεσολαβεί ανάμεσα στα συνέδρια της ΕΕΣΓΠΧ και γι' αυτό κάνουμε αυτές τις ενδιάμεσες ημερίδες, ούτως ώστε να απευθυνόμαστε στο ευρύτερο οδοντιατρικό κοινό, που αγκαλιάζει πάντα τα συνέδριά μας με πολλή αγάπη και με μεγάλη συμμετοχή. Και απ' την άλλη πλευρά για να ενημερώνουμε τα δικά μας μέλη σε κάποια θέματα τεχνολογίας αιχμής που έχουν να κάνουν με την Εμφυτευματολογία, και από πλευράς χειρουργικής που κατεξοχήν ενδιαφέρει εμάς, αλλά και παρακολουθώντας τις τάσεις και τις εξελίξεις και στον χώρο της Προσθετολογίας, που είναι ο άμεσος συνεργάτης μας στην Εμφυτευματολογία. Η αγαστή συνεργασία της ομάδας είναι αυτή άλλωστε που δίνει το βέλτιστο αποτέλεσμα για τον ασθενή.

Από εκεί και πέρα πράγματι η τάση είναι από την αναλογική στην ψηφιακή Εμφυτευματολογία. Όλο και περισσότερο βλέπουμε ότι η ψηφιακή τεχνολογία εισάγεται με ένα πολύ έντονο τρόπο στα δρώμενα της Ιατρικής γενικότερα, και ειδικότερα και στη Χειρουργική που αφορά εμάς, αλλά και στην Οδοντιατρική, και στην Εμφυτευματολογία. Το πιο απλό παράδειγμα που μπορώ να πω είναι ότι πολλές φορές ο σχεδιασμός και η τοποθέτηση των εμφυτευμάτων γίνεται πλέον ψηφιακά. Υπάρχουν ολοκληρωμένα προγράμματα ψηφιακής καθοδήγησης και ιδίως σε κάποιες δύσκολες περιπτώσεις όπου υπάρχουν ατροφικά οστά ή ελλείμματα, είναι πολύ σημαντικό να γίνεται η ανάλυση με ψηφιακό τρόπο και να επιλέγεται η βέλτιστη θέση τοποθέτησης των εμφυτευμάτων, τόσο από πλευράς διατιθέμενου οστού, χειρουργικής δηλαδή ικανότητας, όσο και από πλευράς προσθετικού αποτελέσματος.

Απ' την άλλη πλευρά βλέπουμε ότι και στην Προσθετολογία πλέον οι συμβατικές, κλασικές μέθοδοι, που ήταν ευρύτερα γνωστές και διαδεδομένες την τελευταία δεκαετία και είχαν να κάνουν με την κλασική μέθοδο αποτύπωσης, αντικαθίστανται σήμερα απ' την ψηφιακή αποτύπωση. Τα ψηφιακά αποτυπώματα έχουν μεγαλύτερη ακρίβεια και πιστότητα στην επαναληψιμότητα των αποτελεσμάτων, έτσι ώστε το τελικό αποτέλεσμα που προκύπτει να έχει την καλύτερη δυνατή εφαρμογή για τον ασθενή.

Στη Στοματική και Γναθοπροσωπική Χειρουργική ειδικότητα είμαστε πολύ εξοικειωμένοι με αυτό που λένε ψηφιακό χειρουργικό σχεδιασμό.

Συνάδελφοί σας κι άλλοι επιστήμονες που δεν είναι τόσο εξοικειωμένοι, τα κυνηγούν αυτά τα εκπαιδευτικά προγράμματα;

Υπάρχει πολύ μεγάλο ενδιαφέρον και τάση ενημέρωσης. Όλο και μεγαλύτερος αριθμός συναδέλφων θέλει να ενημερώνεται πάνω σε αυτό που λέγεται ψηφιακός ή εικονικός χειρουργικός σχεδιασμός, το virtual surgical planning κατά τους Αγγλοσάξονες, το οποίο βρίσκει εφαρμογή σε πολλά γνωστικά αντικείμενα της Στοματικής και Γναθοπροσωπικής Χειρουργικής, είτε αυτό είναι η ορθογναθική χειρουργική είτε έχει εφαρμογή στη χειρουργική ογκολογία της κεφαλής και του τραχήλου. Δηλαδή ξέρουμε πλέον ότι η εκτομή βλαβών και ο σχεδιασμός της αποκατάστασής τους, κυρίως με ελεύθερους αγγειούμενους κρημνούς, με μοσχεύματα δηλαδή που παίρνουμε από την περόνη, την λαγόνια ακρολοφία και από την ωμοπλάτη, γίνεται με ένα ψηφιακό σχεδιασμό, ούτως ώστε να υπάρχει μεγάλη ακρίβεια και στα όρια εκτομής της βλάβης, αλλά και στο μόσχευμα το οποίο λαμβάνεται, ώστε να μπορέσουμε να πετύχουμε το καλύτερο λειτουργικό και αισθητικό αποτέλεσμα για τους ασθενείς αυτούς, τους ογκολογικούς, που ξέρουμε ότι οι επεμβάσεις αυτές είναι συνήθως ακρωτηριαστικές.

Αντίστοιχα, στην Τραυματολογία ξέρουμε ότι σε σύνθετες περιπτώσεις κρανιο-γναθοπροσωπικού τραύματος, ο ψηφιακός σχεδιασμός όσον αφορά τις προκατασκευασμένες πλάκες οστεοσύνθεσης, αλλά και όσον αφορά κάποια πλέγματα τιτανίου, είναι μια μέθοδος η οποία μας προσφέρει προβλέψιμα αποτελέσματα και μειώνει τον χρόνο του χειρουργείου, με αποτέλεσμα ο ασθενής να παίρνει λιγότερη αναισθησία και η καταπόνησή του να είναι μικρότερη. Κατά συνέπεια το αποτέλεσμα το οποίο επιτυγχάνεται είναι πιο ακριβές.

Και τελικά για την Εμφυτευματολογία, όπου ξέρουμε για τις περιπτώσεις που έχουμε ατροφικές γνάθους ή μεγάλα οστικά ελλείμματα και που γενικά είναι κάποιες δύσκολες περιπτώσεις, ο ψηφιακός σχεδιασμός και η ψηφιακή Εμφυτευματολογία μας δίνει τις καλύτερες και βέλτιστες δυνατές λύσεις.

Πώς πάνε οι ετοιμασίες για το συνέδριο;

Οι ετοιμασίες είναι σε πλήρη εξέλιξη. Αυτή τη στιγμή, απ' ό,τι γνωρίζω απ' τον Πρόεδρο της Οργανωτικής Επιτροπής τον Καθηγητή κ. Λάμπρο Ζουλούμη, έχει σχεδόν ολοκληρωθεί το πρόγραμμα. Επίσης, έχει ολοκληρωθεί η πρόσκληση ξένων ομιλητών εγνωσμένου κύρους απ' την Ευρώπη και απ' τις ΗΠΑ. Κοντολογίς θα έλεγα ότι κατά ένα ποσοστό 60-70% εί-

μαστε έτοιμοι και γίνονται οι διαδικασίες για τη διασφάλιση κάποιων τελευταίων λεπτομερειών.

Με βάση αυτά που έχουν συμφωνηθεί μέχρι τώρα, περίπου πόσοι ομιλητές θα είναι;

Αν και δεν μπορώ να πω αυτή τη στιγμή ακριβή αριθμό, μπορώ να πω ότι θα είναι περίπου πάνω από 30-35. Περί τα τέλη Νοεμβρίου με αρχές Δεκεμβρίου θα έχει κυκλοφορήσει το ολοκληρωμένο πρόγραμμα. Θα υπάρχουν πολλά στρογγυλά τραπέζια, τα οποία κατά παράδοση καλύπτονται απ' τις Πανεπιστημιακές Σχολές: απ' την Οδοντιατρική Σχολή της Αθήνας, την Ιατρική Σχολή της Αθήνας και την Οδοντιατρική Σχολή της Θεσσαλονίκης, απ' τις αντίστοιχες έδρες της Στοματικής και Γναθοπροσωπικής Χειρουργικής. Ξέρω ότι όσον αφορά στους ξένους ομιλητές θα είναι αρκετοί και ειδικότερα όσον αφορά εμένα που ασχολούμαι με ένα ειδικό αντικείμενο της χειρουργικής της κροταφογναθικής διάρθρωσης όπως η ελάχιστα επεμβατική χειρουργική, θα έχουμε τέσσερις ομιλητές εγνωσμένου κύρους, δύο Έλληνες, έναν Ισπανό κι έναν Αμερικανό. Όσον αφορά τις δορυφορικές συνεδρίες οι οποίες οργανώνονται απ' τις συμμετέχουσες εταιρείες-χορηγούς, ξέρω ότι έχουν μπει στη διαδικασία να καλέσουν κάποιους εγνωσμένου κύρους ομιλητές, οι οποίοι θα συμμετάσχουν είτε με φυσική παρουσία είτε με διαδικτυακή.

Θα υπάρχει δυνατότητα διαδικτυακής παρακολούθησης;

Σε αυτό το συνέδριο δεν θα υπάρχει δυνατότητα ηλεκτρονικής παρακολούθησης, όπως έγινε στα συμπόσια που πραγματοποιήθηκαν κατά τη διάρκεια της πανδημίας COVID-19. Θα υπάρχει όμως η δυνατότητα για κάποιους ομιλητές που βρίσκονται σε άλλες χώρες και που δεν μπορούν να ταξιδέψουν, να απευθύνουν την ομιλία τους διαδικτυακά.

Θέλετε ένα απευθύνετε ένα μήνυμα στους αναγνώστες μας; Τι θα αποκομίσουν αν παρακολουθήσουν το συνέδριο;

Τα συνέδρια όλων των επιστημονικών ιατρικών και οδοντιατρικών εταιρειών στην ουσία στοχεύουν και υπηρετούν τον θεσμό της συνεχιζόμενης ιατρικής εκπαίδευσης. Γνωρίζουμε σήμερα πολύ καλά ότι η συνεχιζόμενη ιατρική εκπαίδευση είναι μια αναγκαιότητα, αφενός για να διατηρείται ο γιατρός σε συνεχή ενημέρωση και επαφή με τα δρώμενα και τις εξελίξεις της επιστήμης, διότι ξέρουμε πολύ καλά ότι ακόμα και απ' την αποφοίτηση απ' την Ιατρική ή την Οδοντιατρική Σχολή, μέσα στον επόμενο χρόνο χάνεται ένα πολύ μεγάλο ποσοστό γνώσεων λόγω της συνεχούς και αλματώδους εξέλιξης της επιστήμης, και δη της Ιατρικής και Οδοντιατρικής. Αφετέρου είναι μια ευκαιρία για να μπορεί κανείς παρακολουθώντας τα συνέδρια να ελέγχει το επίπεδο των γνώσεων του, να εμπλουτίζει τις γνώσεις του και με αυτό τον τρόπο να καθίσταται περισσότερο χρήσιμος για τους ασθενείς του.

Ξέρουμε ότι οι εφαρμοσμένες επιστήμες, όπως είναι η Ιατρική και η Οδοντιατρική, έχουν άμεση συνάρτηση με την τεχνολογία, με την επιστημονική εξέλιξη σε όλα τα επίπεδα, που πραγματοποιείται με ένα αλματώδη ρυθμό θα μπορούσα να πω. Κατά συνέπεια εάν κάποιος δεν παρακολουθεί αυτή την εξέλιξη και τα συνέδρια αυτά, που είναι οι κορυφαίες επιστημονικές εκδηλώσεις του κάθε κλάδου, δεν θα μπορεί να διατηρείται σε ένα επίπεδο συνεχούς ενημέρωσης και δεν θα έχει τη δυνατότητα να προσφέρει το καλύτερο που μπορεί στον ασθενή του.

Τα συνέδρια της σήμερον δεν έχουν εξάλλου καμιά σχέση με αυτά που γίνονταν πριν 15-20 χρόνια, γιατί είναι πάρα πολύ διαδραστικά. Δηλαδή δεν είναι ένα συνέδριο όπου ακούμε την αυθεντία ή κάποιον που έχει απλά να μας μεταφέρει μια γνώση. Είναι πολλές οι εκπαιδευτικές δυνατότητες, είναι στρογγυλά τραπέζια, συνεδρίες αντιπαραθέσεων, κλινικά φροντιστήρια, workshops, επιτραπέζιες επιδείξεις. Δηλαδή έχουμε πάρα πολλές μορφές που δίνουν τη δυνατότητα στον κάθε σύνεδρο να επιλέξει ανάλογα με αυτό που του ταιριάζει περισσότερο.

Το σημαντικό είναι ότι στα σύγχρονα συνέδρια υπάρχει ο θεσμός των Keynote Speakers, δηλαδή των κεντρικών ομιλητών που είναι κάποιοι επιστήμονες εγνωσμένου κύρους, κλινικοί επιστήμονες, ερευνητές, που μπορούν ακριβώς να μας μεταφέρουν και την εμπειρία τους, εφόσον πρόκειται για κλινικούς επιστήμονες, αλλά και τις τάσεις που διαμορφώνονται στην επιστήμη, εφόσον πρόκειται για ερευνητές.

Η δυνατότητα ενός γενικού οδοντιάτρου ή και ενός ειδικού οδοντιάτρου, όπως ο προσθετολόγος, ο περιοδοντολόγος, να παρακολουθήσουν το συνέδριό μας και την ενσωματωμένη ημερίδα για οδοντιάτρους, νομίζω ότι προσφέρει τη δυνατότητα να αποκτήσουν γνώσεις και να διαμορφώσουν απόψεις, να δουν τη δική μας προσέγγιση όλων των θεμάτων της στοματικής και γναθοπροσωπικής χώρας. Και απ' την άλλη πλευρά όσον αφορά στις όμορες ιατρικές χειρουργικές ειδικότητες, ένας ΩΡΛ έχει επίσης πολλά να επωφεληθεί απ' την παρακολούθηση του συνεδρίου, ένας πλαστικός και επανορθωτικός χειρουργός, ένας οφθαλμίατρος και μάλιστα αυτός που λέμε Οφθαλμοπλαστικός Χειρουργός (oculoplastic surgeon).

Απευθυνόμενο το συνέδριο σε μια ευρεία γκάμα ειδικοτήτων δίνει τη δυνατότητα στους παρακολουθούντες να δουν την τάση της σύγχρονης στοματικής και γναθοπροσωπικής χειρουργικής, όχι μόνο όπως ασκείται στην Ελλάδα αλλά και όπως εξελίσσεται και διαμορφώνεται στα σύγχρονα κέντρα και στο εξωτερικό, αποκομίζοντας επίσης όλες τις σχετικές γνώσεις αιχμής.

Πληροφορίες

- Ημερομηνία: **26-27 Ιανουαρίου 2024**
- Χώρος διεξαγωγής: **Crowne Plaza Athens City Hotel.**
- Ελληνική Εταιρεία Στοματικής και Γναθοπροσωπικής Χειρουργικής **(+30) 210 72 11 845**
- Το συνέδριο **μοριοδοτείται** από το Ινστιτούτο Επιστημονικών Θεμάτων (ΙΕΘΕ) της Ελληνικής Οδοντιατρικής Ομοσπονδίας (Ε.Ο.Ο.).
- Επίσης, στο συνέδριο χορηγούνται μόρια Συνεχιζόμενης Ιατρικής Εκπαίδευσης (CME-CPD) από τον Πανελλήνιο Ιατρικό Σύλλογο (Π.Ι.Σ.).

Βελτιστοποίηση λειτουργικών και αισθητικών παραμέτρων στη συγκόλληση των όψεων

Dr. **Clarence Tam,**
HBSC, DDS, AAACD, FIADFE

Η χρήση και των δύο όψεων πορσελάνης για τη βελτίωση και την αποκατάσταση του σχήματος, της απόχρωσης και της αισθητικής απόδοσης των πρόσθιων δοντιών είναι μια κοινή τεχνική στην αισθητική οδοντιατρική. Ο βιομιμητικός στόχος στην αποκατάσταση των δοντιών δεν αποτελεί μόνο αισθητική προτεραιότητα, αλλά υπάρχουν και λειτουργικές ανάγκες. Είναι σημαντικό να σημειωθεί ότι η άθικτη αδαμαντίνη του υπερώιου και προστομιακού τοιχώματος σε σχέση με τα πρόσθια δόντια είναι υπεύθυνη για την αντοχή στην κάμψη.

Όταν η οδοντίνη έχει παραβιαστεί από ενδοδοντική θεραπεία, τερηδόνα ή/και τραύμα, πρέπει να καταβάλλεται κάθε προσπάθεια για τη διατήρηση του υπολειμματικού ιστού και την αποκατάσταση ή την κατάκτηση των επιπέδων λειτουργίας ενός ατόφιου δοντιού.

Κλινικό περιστατικό

Μια γυναίκα 55 ετών (ASA II) με ιατρικό ιστορικό σημαντικό μόνο για την ελεγχόμενη υπέρταση παρουσιάστηκε στο ιατρείο για λεύκανση δοντιών. Προβλέφθηκε ότι η οδοντική λεύκανση δεν θα είχε επίδραση στην απόχρωση μιας προϋπάρχουσας όψεως πορσελάνης στο 12 δόντι και ότι αυτό θα έπρεπε να αντιμετωπιστεί μετά τη θεραπεία, ειδικά αν οι αλλαγές της απόχρωσης ήταν σημαντικές. Η ασθενής ξεκίνησε με βασική απόχρωση VITA* 1M1:2M1. αναλογία 50:50 στην άνω πρόσθια περιοχή και 1M1 στην κάτω πρόσθια περιοχή. Ακολουθώντας ένα πρωτόκολλο λεύκανσης φορώντας ατομικό δισκάριο κατά τη διάρκεια της νύχτας με 10% υπεροξείδιο του καρβαμιδίου για 3-4 εβδομάδες, η ασθενής πέτυχε απόχρωση VITA* 0M3 τόσο στην άνω όσο και στην κάτω γνάθο. Ως αποτέλεσμα, υπήρχε μια σημαντική διαφορά στην απόχρωση μεταξύ του 12 δοντιού με την όψη και των γειτονικών δοντιών, καθώς και σκουρότερο χρώμα διαπιστώθηκε στο ετερόπλευρο 22 δόντι λόγω μιας σύνθετης αποκατάστασης σύνθετης ρητίνης ομάδος III προστομιακά. Επίσης αυτό το τελευταίο δόντι δεν ταίριαζε σε διαστάσεις με το ετερόπλευρο δόντι και έτσι πάρθηκε η απόφαση να αντιμετωπιστούν και οι δύο πλάγιοι τομείς με όψεις από διπυριτικό λίθιο.

Ο γειτονικός κυνόδοντας (23) παρουσίαζε εντοπισμένη ήπια ως μέτρια αποτριβή στο κοπτικό του άκρο, αλλά η ασθενής δεν ήθελε να το αντιμετωπίσει μέχρι να τοποθετηθούν οι συγκεκριμένες όψεις. Ο στόχος του σχεδιασμού του χαμόγελου σε αυτό το στάδιο είναι η τελική δημιουργία αμφίπλευρης αρμονίας στο οδοντικό τόξο με σκοπό την τοποθέτηση μιας έμμεσης προσθετικής αποκατάστασης που αποκαθιστά τον όγκο του προσώπου και το υπολειμματικό κοπτικό άκρο του δοντιού 23 σύντομα στο μέλλον.

Κλινική διαδικασία

Δεν χρειάστηκε ένα ψηφιακό πρωτόκολλο σχεδιασμού χαμόγελου για τον αρχικό σχεδιασμό της θεραπείας, που ήταν η αποκατάσταση των πλάγιων τομέων, καθώς μια μικρή διαφοροποίηση επιτρέπεται σε αυτόν τον τύπο του δοντιού, αφού αποτελεί δείκτη προσωπικότητας και φύλου του χαμόγελου. Πριν από την αναισθησία, επιλέχθηκε η επιθυμητή απόχρωση χρησιμοποιώντας μεμονωμένες φωτογραφίες που δείχνουν τις πολωμένες ή μη πολωμένες επιλογές. Οι φωτογραφίες προετοιμάστηκαν για ψηφιακή βαθμονόμηση της απόχρωσης με λήψη εικόνων αναφοράς με μια κάρτα ισορροπίας 18% λευκού ουδέτερου γκρι ***(Εικ. 1).***

Εικ. 1: Φωτογραφία αναφοράς που πάρθηκε με 18% ουδέτερη γκρι κάρτα.

Η βασική απόχρωση του σώματος ήταν VITA* 0M2 με απόχρωση BL2. Η ασθενής αναισθητοποιήθηκε χρησιμοποιώντας 1,5 φύσιγγες διαλύματος λιδοκαΐνης 2% με 1:100.000 επινεφρίνη πριν τοποθετηθεί ο ελαστικός απομονωτήρας σε ρόλο διαχωριστικού. Η όψη στο 12 δόντι τεμαχίστηκε και αφαιρέθηκε και ολοκληρώθηκε η παρασκευή της όψης στο 22 δόντι με ελάχιστα επεμβατική τεχνική ***(Εικ. 2).*** Η μερική αντικατάσταση της παλιάς σύνθετης ρητίνης ολοκληρώθηκε στην εγγύς-κοπτική-παρειακή-υπερώια επιφάνεια του δοντιού 12 με το άθικτο τμήμα να διατηρείται. Συγκόλληση με την παλαιά σύνθετη ρητίνη επιτεύχθηκε χρησιμοποιώντας τόσο αποτριβή με μικροσωματιδία όσο και παράγοντα σιλανοποίησης (CLEARFIL™ CERAMIC PRIMER PLUS, Kuraray Noritake Dental Inc.). Τα όρια διαμορφώθηκαν και τα νήματα απώθησης ούλων εμποτίστηκαν σε διάλυμα χλωριούχου αλουμινίου και τοποθετήθηκαν. Καταγράφηκαν οι αποχρώσεις. Τα τελικά αποτυπώματα πάρθηκαν χρησιμοποιώντας πολυβινυλοσιλοξάνιο λεπτόρρευστο και παχύρευστο στο μεταλλικό δισκάριο. Η ασθενής έφυγε με προσωρινές αποκαταστάσεις και πήγε στο εργαστήριο με οδηγίες για επαλήθευση της απόχρωσης στο στάδιο του ψησίματος των αποκαταστάσεων.

Εικ. 2: Παρασκευή όψεων των 12, 22 δοντιών.

Οι αποκαταστάσεις που παρασκευάστηκαν από το εργαστήριο επιβεβαιώνουν την ελάχιστα επεμβατική φύση του περιστατικού.

Κατά τη δεύτερη συνεδρία, η ασθενής αναισθητοποιήθηκε και αφαιρέθηκαν οι προσωρινές αποκαταστάσεις. Τα παρασκευασμένα δόντια καθαρίστηκαν και προετοιμάστηκαν για συγκόλληση με αποτριβή των επιφανειών χρησιμοποιώντας μια σκόνη οξειδίου του αργιλίου 27 micron στα 30-40 psi. Οι όψεις αξιολογήθηκαν χρησιμοποιώντας μια διαυγή πάστα try-in γλυκερίνης (PANAVIA™ V5 Try-in Paste Clear, Kuraray Noritake Dental Inc.). Τα νήματα απώθησης των ούλων τοποθετήθηκαν και η επιφάνεια των αποκαταστάσεων υποβλήθηκε σε επεξεργασία χρησιμοποιώντας υδροφθορικό οξύ 5% για 20 δευτερόλεπτα πριν από την εφαρμογή του παράγοντα σιλανοποίησης που περιέχει 10-MDP (CLEARFIL™ CERAMIC PRIMER PLUS, Kuraray Noritake Dental Inc.) ***(Εικ. 3)***. Η οδοντική επιφάνεια αδροποιήθηκε χρησιμοποιώντας 33% ορθοφωσφορικό οξύ για 20 δευτερόλεπτα και ξεπλύθηκε. Ένας ενεργοποιητής συγκόλλησης που περιέχει 10-MDP εφαρμόστηκε στο δόντι (PANAVIA™ V5 Tooth Primer, Kuraray Noritake Dental Inc.) ***(Εικ. 4)*** και στέγνωσε με αέρα σύμφωνα με τις οδηγίες του κατασκευαστή. Η συγκολλητική κονία τοποθετήθηκε (PANAVIA™ Veneer LC Paste Clear, Kuraray Noritake Dental Inc.) ***(Εικ. 5)*** και η όψη μπήκε στη θέση της. Η περίσσεια της κονίας δεν έφυγε και διατήρησε την όψη καλά στη θέση της κατά τη διάρκεια όλων των χειρισμών τοποθέτησης και ελέγχου των ορίων πριν από την πήξη με τον 1 δευτερολέπτου πολυμερισμό ***(Εικ. 6).***

Εικ. 3: CLEARFIL™ CERAMIC PRIMER PLUS εφαρμόστηκε στις επιφάνειες των όψεων.



Εικ.4: PANAVIA™ V5 Tooth Primer εφαρμόστηκε στις αδροποιημένες οδοντικές επιφάνειες.

Εικ. 5: PANAVIA™ Veneer LC Paste Clear απόχρωση εφαρμόστηκε στις επιφάνειες των όψεων.

Εικ. 6: PANAVIA™ Veneer LC Paste αμέσως μετά την τοποθέτηση των όψεων. Δείτε την παχύρευστη, μη κολλώδη σύσταση της κονίας, η οποία επιτρέπει την εύκολη απομάκρυνση της και στην υγρή και στη φάση γέλης.

Η κονία μετατράπηκε σε μορφή γέλης, η οποία διευκόλυνε τη «συσσωμάτωση» ή τη μαζική αφαίρεση της με ελάχιστο απαιτούμενο καθαρισμό ***(Εικ. 7).*** Τα όρια επικαλύφθηκαν χρησιμοποιώντας ένα διαυγές πήκτωμα γλυκερίνης πριν από τον τελικό πολυμερισμό για να εξαλειφθεί το στρώμα αναστολής οξυγόνου ***(Εικ. 8).***

Τα όρια τελειοποιήθηκαν και στιλβώθηκαν σε υψηλό βαθμό και η σύγκλειση των αποκαταστάσεων επαληθεύτηκε ως ικανοποιητική. Οι τελικές όψεις δείχνουν μια εξαιρετική αισθητική ολοκλήρωση των ορίων της αποκατάστασης ***(Εικ. 9).***

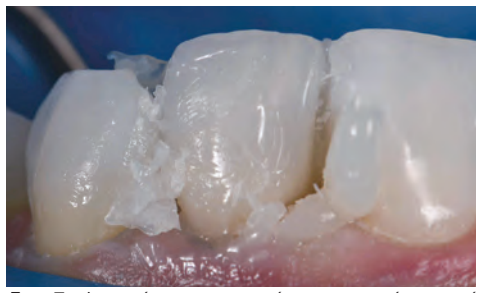

Εικ. 7: Απομάκρυνση περίσσειας κονίας μετά την αρχική πήξη για 1 δευτερόλεπτο.

Εικ. 8. Τελικός πολυμερισμός των όψεων τόσο από την υπερώια όσο και από την προστομιακή επιφάνεια ταυτόχρονα.

Εικ. 9: Μετεγχειρητική αισθητική εφαρμογή των όψεων στα 12 και 22 δόντια.

Κατά την επαναξιολόγηση της πολωμένης φωτογραφίας, οι αποκαταστάσεις ενσωματώνονται καλά στο νέο χαμόγελο αισθητικά και λειτουργικά ***(Εικ. 10)***, αναμένοντας τώρα την αισθητική αύξηση του 23 δοντιού για να ταιριάζει με τον ετερόπλευρο κυνόδοντα.

Τελική κατάσταση

Εικ.10: Τελικό αποτέλεσμα με πολωμένη φωτογραφία για την επαναξιολόγηση.

Αιτιολόγηση επιλογής υλικού

Η πορσελάνη είναι συχνά το επιλεγμένο υλικό για προσθετικές οδοντικές όψεις λόγω της ακαμψίας του υλικού σε λεπτή διατομή, της ικανότητας τροποποίησης και μετάδοσης του φωτός για τη βέλτιστη εσωτερική διάθλαση και της δυνατότητας συγκόλλησης μέσω πρωτοκόλλων συγκολλητικών κονιών στη σύνθετη ρητίνη. Αυτός ο τριπλός συνδυασμός επιτρέπει τη μέγιστη διατήρηση του υπολειπόμενου οδοντικού ιστού, ενώ ενισχύει τη φυσική του λειτουργία σε σχέση με την απόδοση της κάμψης[1]. Ο συντελεστής ελαστικότητας ενός δοντιού μπορεί να αποκατασταθεί στο 96% της αρχικής τιμής ελέγχου του, αν η αδαμαντίνη προστομιακά αντικατασταθεί με συγκολλούμενη όψη πορσελάνης[2]. Ο συντελεστής ελαστικότητας του διπυριτικού λιθίου είναι 94 GPa ενώ της ατόφιας αδαμαντίνης είναι 84 GPa.

Ο συντελεστής ελαστικότητας της οδοντίνης έχει βρεθεί ότι κυμαίνεται από 10-25 GPa, ενώ αυτός του υβριδικού στρώματος μπορεί να ποικίλλει ευρέως, και μάλιστα από 7,5 GPa ως 13,5 GPa σε μια μελέτη των Pongprueska et al[3]. Αυτό το εύρος χαμηλής αντίστασης στην κάμψη αντανακλά αυτό της εν τω βάθει οδοντίνης και όχι αυτό της επιφανειακής οδοντίνης, που δεν αντικατοπτρίζει μια ιδανική κατάσταση όπου μια όψη συγκολλάται σε όσο το δυνατόν περισσότερη αδαμαντίνη ή στη χειρότερη περίπτωση σε επιφανειακή οδοντίνη.

Η μέγιστη αντοχή σε κάμψη του υβριδικού στρώματος είναι ανεκτίμητη από βιομιμητική άποψη. Το PANAVIA™ V5 Tooth Primer (Kuraray Noritake Dental Inc.) ενσωματώνει τη χρήση του αρχικού μονομερούς 10-μεθακρυλοϋλοξυδεκυλ διόξινο φωσφορικό (10-MDP), το οποίο προκαλεί ένα μοτίβο σταθερής νανοστοιβάδας ασβεστίου-φωσφόρου, γνωστού ως Superdentin, μια οξεοάντοχη ζώνη-η οποία είναι περίπου 600 φορές πιο αδιάλυτη από το μονομερές 4-MET, το οποίο βρίσκεται σε πολλά άλλα συγκολλητικά συστήματα.

Πράγματι, το PANAVIA™ V5 Tooth Primer χρησιμοποιείται αποκλειστικά σε συνδυασμό με την ρητινώδη κονία της Kuraray Noritake Dental Inc. την PANAVIA™ V5 και την PANAVIA™ Veneer LC, τα οποία και τα δύο επιτρέπουν στον ενεργοποιητή συγκόλλησης να λειτουργεί ως δεσμός χωρίς την ανάγκη πολυμερισμού της στρώσης πριν από την συγκόλληση της έμμεσης αποκατάσταση λόγω της δυνατότητας διπλού πολυμερισμού όταν συνδυάζονται μαζί.

Αν προτιμάτε έναν συγκολλητικό παράγοντα, μπορεί να χρησιμοποιηθεί το CLEARFIL™ Universal Bond Quick (Kuraray Noritake Dental Inc.), ένας πολλαπλών χρήσεων συγκολλητικός παράγοντας που περιέχει επίσης το βασικό μονομερές αμιδίου και τα συστατικά 10-MDP κατασκευασμένα από την Kuraray Noritake Dental Inc..

Αξίζει να σημειωθεί ότι το CLEARFIL™ Universal Bond Quick διαθέτει εξαιρετική αντοχή σε κάμψη λόγω της έντονης διασύνδεσης κατά τον πολυμερισμό που παρέχεται από τα αμιδικά μονομερή, της τάξης των 120 MPa από μόνο του[4]. Το PANAVIA™ Veneer LC είναι ένα σύστημα κονιών συγκόλλησης που διαθέτει σύγχρονη τεχνολογία και παρέχει εξαιρετική αισθητική και συγκολλητική σταθερότητα στις έμμεσες αποκαταστάσεις σας, ενώ επιτρέπει μια ροή εργασίας χωρίς άγχος. Είναι ένα σύστημα κονιών συγκόλλησης που αλλάζει το παιχνίδι. Αυτό που σας επιτρέπει να αποκαταστήσετε την εμπιστοσύνη σας με τον ασθενή, τη δύναμη στη διεπαφή αποκατάστασης των δοντιών και ενισχύει την κλινική σας εμπιστοσύνη στην παροχή βιομιμητικής αριστείας.

Βιβλιογραφία

1. Magne P, Douglas WH. Rationalization of esthetic restorative dentistry based on biomimetics. J Esthet Dent. 1999;11(1):5-15. doi: 10.1111/j.1708-8240.1999.tb00371.x. PMID: 10337285.
2. Magne P, Douglas WH. Porcelain veneers: dentin bonding optimization and biomimetic recovery of the crown. Int J Prosthodont. 1999 Mar-Apr;12(2):111-21. PMID: 10371912.
3. Pongprueksa P, Kuphasuk W, Senawongse P. The elastic moduli across various types of resin/dentin interfaces. Dent Mater. 2008 Aug;24(8):1102-6. doi: 10.1016/j.dental.2007.12.008. Epub 2008 Mar 4. PMID: 18304626.
4. Source: Kuraray Noritake Dental Inc. Samples (beam shape; 25 x 2 x 2 mm): The solvents of each material were removed by blowing mild air prior to the test.

Τα Μυστικά του Στόματος...

Γιώργος Χ. Λάσκαρης
Στοματολόγος. Ιατρός - Οδοντίατρος
Αν. Καθηγητής Στοματολογίας Ιατρικής Σχολής Παν. Αθηνών
Επισκέπτης Καθηγητής Παν. Λονδίνου
Ιδρυτής & Διευθυντής Στοματολογικού Τμήματος Νοσ. «Α. Συγγρός» (1971-2008)
Επίτιμος Πρόεδρος Ελληνικής Εταιρείας Στοματολογίας

Εκδηλώσεις στο Στόμα Σεξουαλικώς Μεταδιδόμενων Βακτηριακών Λοιμώξεων: μια διαχρονική απειλή

Η ορολογία **«αφροδίσια νοσήματα – venereal diseases»** χρησιμοποιείται ιστορικά για ειδικές λοιμώξεις στον άνθρωπο που μεταδίδονται με σεξουαλική επαφή και αναφέρονται στη σύγχρονη ιατρική ορολογία ως **«σεξουαλικώς μεταδιδόμενα νοσήματα»** ή **«σεξουαλικώς μεταδιδόμενες λοιμώξεις»,** ονομαστολογία που χαρακτηρίζει τη μετάδοση κυρίως με σεξουαλική επαφή με μολυσμένο (πάσχων) άτομο. Στη μακραίωνη πορεία τους η ομάδα αυτή των νόσων έχει εμφανίσει διακυμάνσεις ως προς τη συχνότητα εμφάνισης, πάντα όμως βρίσκεται στην επικαιρότητα και απασχολεί την ιατρική κοινότητα και την κοινωνία.

Η θεραπευτική πρόοδος που έχει σημειωθεί τις τελευταίες δεκαετίες είναι εντυπωσιακή και έχει σχεδόν εξαλείψει τον τρόμο που προκαλούσαν τα νοσήματα αυτά στο παρελθόν σε ασθενείς και ιατρούς. Παρά ταύτα βρίσκονται πάντα στην επικαιρότητα για κοινωνικούς και άλλους λόγους.

ΜΕΡΟΣ Ι

Το στόμα συχνά αποτελεί στόχο των νόσων αυτής της ομάδος είτε ως μοναδική εκδήλωση είτε ως μέρος συστηματικών εκδηλώσεων. Είναι ως εκ τούτου επιβεβλημένο ο Στοματολόγος, ο Περιοδοντολόγος αλλά και ο Γενικός Οδοντίατρος να γνωρίζουν τις βασικές εκδηλώσεις στο στόμα και τη μεθοδολογία ώστε να αντιμετωπίσουν τα νοσήματα αυτά έγκαιρα και πρώιμα παραπέμποντας γρήγορα σε έμπειρο Στοματολόγο ή και Δερματολόγο για γρήγορη θεραπευτική παρέμβαση, για την ενδεδειγμένη θεραπεία και κυρίως την πρόληψη της διασποράς σε άλλες κοινωνικές ομάδες.

Στο άρθρο που ακολουθεί θα αναφερθούμε στις βακτηριακές, σεξουαλικώς μεταδιδόμενες, λοιμώξεις, ενώ γίνεται βραχεία αναφορά και ταξινόμηση των σεξουαλικώς μεταδιδόμενων νόσων, επιπλέον, δίδεται έμφαση στις εκδηλώσεις στο στόμα, καθώς και από άλλα όργανα και συστήματα, με συνοπτικό και πρακτικό τρόπο. Για περισσότερες πληροφορίες ο αναγνώστης μπορεί να ανατρέξει σε βασικά βιβλία αναφοράς του συγγραφέα.

1. Γιώργος Λάσκαρης. Κλινική Στοματολογία (3η έκδοση), Βραβείο Ακαδημίας Αθηνών, Εκδόσεις Λίτσας.
2. Λάσκαρης Γ, Στούφη Ε. Pocket Atlas Νόσων Στόματος, Εκδόσεις Λίτσας.
3. Laskaris G. Color Atlas of Oral Diseases (4th ed.), Βραβείο British Medical Association, Εκδόσεις Thieme.
4. Laskaris G, Tatakis D, Stoufi E. Periodontal Manifestations of Local and Systemic Diseases (2nd ed.), Εκδόσεις Springer, Μάιος 2023.
5. Στρατηγός Ι, Λάσκαρης Γ. AIDS: Εκδηλώσεις στο Δέρμα και το Στόμα, Εκδόσεις Ζήτα.

Ι. ΒΑΚΤΗΡΙΑΚΕΣ ΛΟΙΜΩΞΕΙΣ

1. Σύφιλη

Η σύφιλη και η HIV λοίμωξη αποτελούν τις σπουδαιότερες λοιμώδεις νόσους που μεταδίδονται με σεξουαλική επαφή με μολυσμένο άτομο. Την υπόλοιπη ομάδα συμπληρώνουν η γονοκοκκική λοίμωξη, το μαλακό έλκος, η ντονοβάνωση, το αφροδίσιο λεμφοκοκκίωμα, το οξυτενές κονδύλωμα ***(Πίνακας Ι).***

Η σύφιλη είναι χρόνια σεξουαλικά μεταδιδόμενη λοίμωξη που οφείλεται στο Treponema pallidum. Η νόσος ταξινομείται σε επίκτητη, που μεταδίδεται, κατά κανόνα, με σεξουαλική επαφή, και σε συγγενή, που μεταδίδεται από μολυσμένη μητέρα στο έμβρυο, μέσω της πλακουντιακής κυκλοφορίας. Η επίκτητη σύφιλη, με επιδημιολογικά, κλινικά και θεραπευτικά κριτήρια, ταξινομείται: α) σε πρώιμη, που περιλαμβάνει το πρώτο και δεύτερο στάδιο και τις κλινικές υποτροπές, που οφείλονται σε ατελή θεραπεία και διαρκεί λιγότερο από 1 χρόνο, β) σε λανθάνουσα, που υποταξινομείται σε πρώιμο στάδιο (διαρκεί κάτω από 2 χρόνια) και όψιμο στάδιο (διαρκεί πάνω από 2 χρόνια) και γ) σε όψιμη, που αρχίζει σε 5 χρόνια ή και περισσότερα και περιλαμβάνει τις εκδηλώσεις της τριτογόνου σύφιλης. Εντούτοις, η παλαιά ταξινόμηση σε πρωτόγονο, δευτερόγονο και τριτόγονο σύφιλη παραμένει σε κλινικό επίπεδο χρήσιμη. Βλάβες στο στόμα παρατηρούνται και στα τρία στάδια της νόσου και χαρακτηρίζονται από ένα ευρύ φάσμα κλινικών εκδηλώσεων. Η φυσική πορεία της νόσου, χωρίς θεραπεία, από τη στιγμή της μόλυνσης μέχρι το τέλος, είναι μακρά και περνάει από πολλά στάδια.

Η **πρωτόγονος σύφιλη** χαρακτηρίζεται από το **συφιλιδικό έλκος** και τη **σύστοιχη λεμφαδενίτιδα.** Το συφιλιδικό έλκος, συνήθως, εμφανίζεται στα γεννητικά όργανα, ενώ οι εξωγεννητικές του εντοπίσεις ανέρχονται περίπου στο 10% και από αυτές οι πιο πολλές παρατηρούνται στο στόμα. Η μετάδοση στο στόμα γίνεται, ως επί το πλείστον, με άμεση στοματογεννητική επαφή με άτομο που πάσχει από τη νόσο και, σπανιότερα, με φίλημα με άτομο που έχει συφιλιδικές μολυσματικές βλάβες στο στόμα (έλκος, βλεννώδεις πλάκες).

Το συφιλιδικό έλκος εμφανίζεται 10-90 ημέρες μετά τη μόλυνση (μέσος χρόνος εμφάνισης 20 ημέρες), στη θέση εισόδου της ωχράς σπειροχαίτης. Συνηθέστερες θέσεις εντόπισης στο στόμα είναι η γλώσσα, η μαλακή υπερώα, αμυγδαλές και τα χείλη, χωρίς να αποκλείονται και άλλες περιοχές ***(Εικ. 1)***. Κλινικά, το έλκος είναι συνήθως στρογγυλό, ελαφρά επηρμένο, με λεία επιφάνεια, χρώματος ερυθρού ή καλυμμένη με λευκοκίτρινο επίχρισμα με χαρακτηριστική σκληρία στη βάση. Συνήθως, είναι μονήρες και ανώδυνο, το δε μέγεθος κυμαίνεται από λίγα χιλιοστά έως 2-3 εκ. Χαρακτηριστικό και σταθερό εύρημα είναι η σύστοιχη λεμφαδενίτιδα. Το έλκος χωρίς θεραπεία παραμένει για 3-8 εβδομάδες και μετά επουλώνεται αυτόματα. Η διάγνωση στο στάδιο αυτό στηρίζεται στο ιστορικό, τους κλινικούς χαρακτήρες, τη σύστοιχη λεμφαδενίτιδα και, απαραίτητα, στην εργαστηριακή επιβεβαίωση.

Οι κλινικές εκδηλώσεις του **δεύτερου σταδίου** της σύφιλης αρχίζουν, κατά μέσον όρο, 6-8 εβδομάδες μετά την εμφάνιση του έλκους, το οποίο στο 20-30% των περιπτώσεων δεν έχει ακόμη επουλωθεί. Τα συμπτώματα και σημεία του δεύτερου σταδίου χαρακτηρίζονται από μεγάλη ποικιλομορφία και ταξινομούνται σε τρεις ομάδες: **α) γενικά συμπτώματα** (χαμηλός πυρετός, κεφαλαλγία, μικρή καταβολή δυνάμεων, ρινικός κατάρρους, επιπεφυκίτις, ήπια κυνάγχη, δυσκαταποσία, αρθραλγίες, διόγκωση του σπλήνα κ.ά.), **β) γενικευμένη λεμφαδενοπάθεια, γ) βλάβες στους βλεννογόνους και το δέρμα.**

Συφιλιδική Ροδάνθη. Στο βλεννογόνο του στόματος μπορεί να εμφανιστεί η ροδάνθη, που είναι πρώιμο αλλά ασταθές και εφήμερο στοιχείο, κυρίως στη μαλακή υπερώα, με τη μορφή πολλαπλών, ωοειδών, μικρών κηλίδων.

Βλεννώδεις Πλάκες. Οι συφιλιδικές βλεννώδεις πλάκες αποτελούν την πιο συχνή και, ταυτόχρονα, την πιο μολυσματική εκδήλωση. Κλινικά, στο στόμα πρόκειται για ελαφρά επηρμένες, ανώδυνες, ωοειδείς ή στρογγυλές διαβρώσεις, που καλύπτονται από λευκοκίτρινη ψευδομεμβράνη, βρίθουν από σπειροχαίτες και περιβάλλονται από ερυθρή άλω ***(Εικ. 2).*** Η

Πίνακας Ι. Ταξινόμηση Σεξουαλικώς Μεταδιδόμενων Λοιμώξεων στο Στόμα και υπεύθυνα μικρόβια

Νόσος	Αίτιο
Ι. ΒΑΚΤΗΡΙΑΚΕΣ ΛΟΙΜΩΞΕΙΣ (κλασικά νοσήματα)	
• Σύφιλη	• Treponema pallidum
• Γονόρροια ή γονοκοκκική λοίμωξη	• Neisseria gonorrhoeae
• Μαλακό έλκος	• Haemophilus ducreyi
• Ντονοβάνωση	• Klebsiella (calymmatobacterium) granulomatis
• Αφροδίσιο λεμφοκοκκίωμα	• Χλαμύδια (κυρίως υπότυπος 12b
ΙΙ. ΙΟΓΕΝΕΙΣ ΛΟΙΜΩΞΕΙΣ*	
• Λοίμωξη HIV-AIDS	• Virus HIV
• Οξυτενές κονδύλωμα	• Human papilloma virus (τύποι 6, 11)
• Ερπητική στοματίτις	• Herpes simplex virus (τύποι 1 και 2)
• Λοίμωξη από κυτταρομεγαλοϊό	• Cytomegalovirus
• Σάρκωμα Kaposi	• Human herpes virus (τύπος 8)
• Ακανθοκυτταρικό καρκίνωμα (κυρίως στοματοφάρυγγα)	• Human papilloma virus (κυρίως τύποι 16, 18, 33, 53)
ΙΙΙ. ΜΥΚΗΤΙΑΣΕΙΣ	
• Καντιντίαση	• Candida albicans

*Τα ιογενή νοσήματα που αναγράφονται στον πίνακα κάτωθεν της διακεκομμένης γραμμής, καθώς και η Καντιντίαση μπορεί να μεταδοθούν σπάνια και με σεξουαλική επαφή.

Εικ. 1: Δύο συφιλιδικά έλκη στο έδαφος του στόματος.

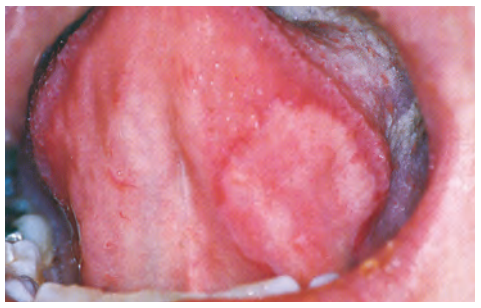

Εικ. 2: Συφιλιδική βλεννώδης πλάκα στην κάτω επιφάνεια της γλώσσας.

διάμετρος κυμαίνεται από 3-10 χιλ., αν και σε περιοχές που υπόκεινται σε τριβή ή τραυματίζονται μπορεί να είναι πιο μεγάλες. Οι συφιλιδικές βλεννώδεις πλάκες μπορεί να είναι πολλαπλές και μονήρεις. Η γλώσσα αποτελεί την. πιο συχνή θέση εντόπισης στο στόμα, πιθανώς επειδή υπόκειται σε συχνούς τραυματισμούς, και ακολουθούν η υπερώα, η αμυγδαλική περιοχή, οι γωνίες του στόματος και τα ούλα. Η κλινική ποικιλία των συφιλιδικών πλακών είναι τόσο μεγάλη, ώστε στη διαφορική διάγνωση πρέπει να περιληφθεί μεγάλη ομάδα νόσων. Μερικές φορές οι βλεννώδεις πλάκες στο στόμα είναι οι μόνες εκδηλώσεις για πολύ καιρό, γεγονός που κάνει δύσκολη τη διάγνωση και αυξάνει τις ευθύνες του Στοματολόγου για διάγνωση.

Συφιλιδικές Βλατίδες. Οι συφιλιδικές βλατίδες αποτελούν σταθερό σχεδόν εύρημα της νόσου στο δέρμα, ενώ στο βλεννογόνο του στόματος είναι πιο σπάνιες. Στο στόμα, συνήθως, συρρέουν και σχηματίζουν ελαφρά επηρμένες, ανώδυνες, λευκές πλάκες, που κλινικά μοιάζουν με καντιντίαση, λευκοπλακία ή και ομαλό λειχήνα. Εντοπίζονται πιο συχνά στο βλεννογόνο της παρειάς και γλώσσας και σπανιότερα σε άλλες περιοχές. Οι βλατίδες και οι βλεννώδεις πλάκες συνοδεύονται πάντοτε από αμφοτερόπλευρη διόγκωση των υπογνάθιων, υπογενείδιων και τραχηλικών λεμφαδένων, που αποτελεί μέρος της γενικευμένης μικρολεμφαδενοπάθειας.

Πλατέα Κονδυλώματα. Σε περιοχές του δέρματος και των βλεννογόνων που φυσιολογικά υγραίνονται, οι διαβρωμένες συφιλιδικές βλατίδες έχουν την τάση να υπερτρέφονται, σχηματίζοντας επηρμένες πλάκες που οφείλονται σε τοπική διασπορά του τρεπονήματος, τα πλατέα κονδυλώματα. Οι πιο συνήθεις περιοχές είναι η περιπρωκτική, τα γεννητικά όργανα, γύρω από τον ομφαλό, οι μασχάλες και η υπομαζική χώρα. Στο βλεννογόνο του στόματος τα πλατέα κονδυλώματα είναι σπάνια και εμφανίζονται κυρίως στις γωνίες του στόματος και λιγότερο συχνά στη γλώσσα και στην υπερώα ***(Εικ. 3).*** Κλινικά, είναι ανώδυνες, ελαφρά εξωφυτικές μάζες με ανώμαλη επιφάνεια και μεγάλο μέγεθος. Τα πλατέα κονδυλώματα είναι μολυσματικά και δεν πρέπει να συγχέονται με τα οξυτενή κονδυλώματα, που οφείλονται σε ιό των θηλωμάτων του ανθρώπου.

Η διάγνωση της σύφιλης θα στηριχθεί στη μικροβιολογική αναζήτηση της σπειροχαίτης σε σκοτεινό οπτικό πεδίο, και τις ορολογικές εξετάσεις που ταξινομούνται σε τρεπονημικές (FTA-ABS, TPHA, MHA-TP) και μη τρεπονημικές (VDRL, RPR, RST), που στο στάδιο αυτό είναι θετικές.

Μετά τις κλινικές εκδηλώσεις του δεύτερου σταδίου, εφόσον η νόσος εξελιχθεί χωρίς θεραπεία, ακολουθεί η πρώιμη λανθάνουσα περίοδος, που χρονικά καλύπτει τα 2 πρώτα χρόνια. Μετά, για άλλα 2 χρόνια, ακολουθεί η όψιμη λανθάνουσα περίοδος, επίσης χωρίς κλινικές εκδηλώσεις. Στη συνέχεια, η νόσος εισέρχεται στο τριτογόνο στάδιο, με κλινικές εκδηλώσεις από διάφορους ιστούς και όργανα, που, συνήθως, εμφανίζονται 5-10 χρόνια μετά την έναρξη. Στο στόμα εμφανίζονται: α) τα κομμιώματα, β) η συφιλιδική ατροφική γλωσσίτις και γ) η διάμεση συφιλιδική γλωσσίτις.

Τα *κομμιώματα* είναι η πιο συχνή βλάβη στο δέρμα. και στο στόμα της τριτογόνου σύφιλης. Κλινικά, στην αρχή εμφανίζεται φλεγμονώδης επηρμένη και σκληρή διόγκωση και ακολουθεί νέκρωση και έλκωση, λόγω αγγειίτιδας. Εντοπίζονται συχνά στη σκληρή υπερώα, όπου τελικά προκαλούν διάτρηση ***(Εικ. 4),*** ενώ όταν εντοπίζονται στη μαλακή υπερώα καταστρέφουν τη σταφυλή. Σπανιότερα, μονήρη κομμιώματα απαντούν στη γλώσσα και άλλες περιοχές του στόματος.

Η *συφιλιδική ατροφική γλωσσίτις* αποτελεί τη δεύτερη σε συχνότητα βλάβη. Κλινικά, παρατηρείται ατροφία των τριχοειδών και μυκητοειδών θηλών και, σταδιακά, όλη η ραχιαία επιφάνεια της γλώσσας γίνεται ατροφική και λεία, ενώ ο

Εικ. 3: Πλατέα κονδυλώματα στη ράχη της γλώσσας.

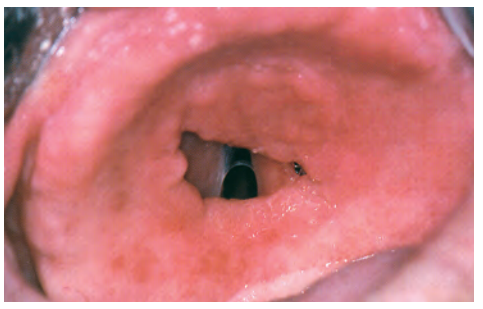

Εικ. 4: Διάτρηση υπερώας από συφιλιδικό κομμίωμα.

υπόλοιπος βλεννογόνος είναι ωχρός. Οι βλάβες είναι αποτέλεσμα αποφρακτικής ενδαρτηρίτιδας. Συχνά σε έδαφος ατροφικής συφιλιδικής γλωσσίτιδας αναπτύσσεται λευκοπλακία και ακανθοκυτταρικό καρκίνωμα. Για το λόγο αυτό ταξινομείται στις προκαρκινικές καταστάσεις.

Η *διάμεση συφιλιδική γλωσσίτις* είναι αποτέλεσμα δημιουργίας στη γλώσσα πολλαπλών μικρών κομμιωμάτων, που στη συνέχεια αυτοιώνται και δημιουργείται η διάμεση συφιλιδική γλωσσίτις. Οι βλάβες είναι αποτέλεσμα ρίκνωσης των μυϊκών μαζών της γλώσσας, μετά την επούλωση των κομμιωμάτων. Κλινικά, η γλώσσα είναι λοβωτή, με πολλαπλά επάρματα στη ραχιαία επιφάνεια, ενώ μπορεί να δημιουργηθεί και μακρόγλωσσία. Η ράχη της γλώσσας είναι λεία, λόγω ατροφίας του επιθηλίου, ενώ μπορεί να αναπτυχθεί λευκοπλακία ή ακόμη και ακανθοκυτταρικό καρκίνωμα. Η διάγνωση των στοματικών βλαβών στο τριτογόνο στάδιο τεκμηριώνεται με τις θετικές ορολογικές αντιδράσεις.

Φάρμακο πρώτης επιλογής σε όλα τα στάδια της σύφιλης είναι η πενικιλλίνη Θ, που άλλαξε πλήρως την πρόγνωση, και η θεραπεία είναι έργο αποκλειστικά του Δερματολόγου-Αφροδισιολόγου.

2. Γονοκοκκική στοματίτις

Η γονοκοκκική ουρηθρίτις ή βλεννόρροια είναι το πιο συχνό σεξουαλικώς μεταδιδόμενο νόσημα και οφείλεται στον Gram-αρνητικό διπλόκοκκο Neisseria gonorrhoeae. Προσβάλλει κυρίως τους βλεννογόνους της ουρήθρας, του κόλπου και του πρωκτού. Η γονοκοκκική λοίμωξη του βλεννογόνου του στόματος είναι σχετικά σπάνια και γίνεται πάντα μετά από στοματογεννητική επαφή με άτομο που πάσχει από γονοκοκκική ουρηθρίτιδα ή κολπίτιδα.

Συνέχεια στη σελίδα 36

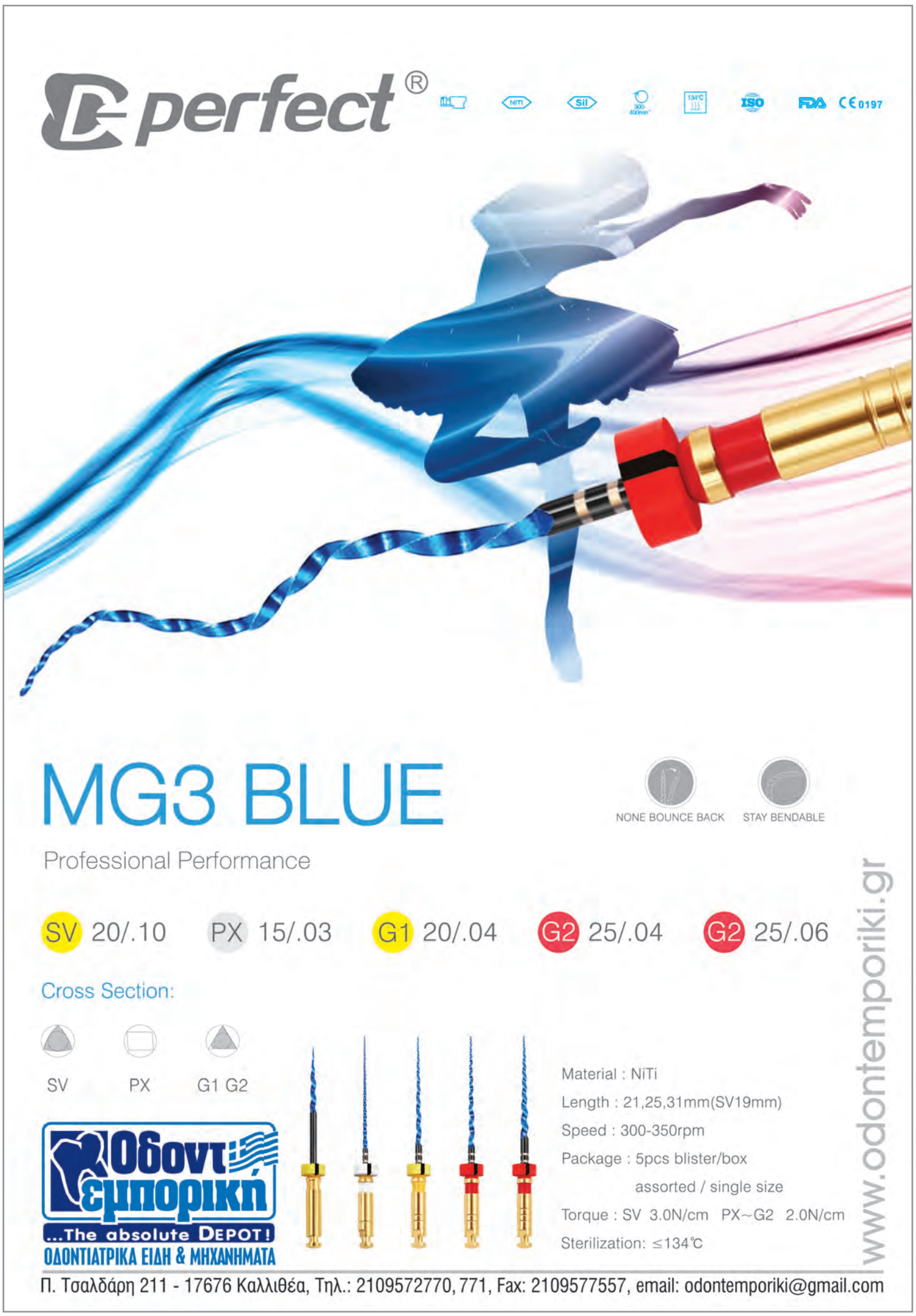

Συνέχεια από τη σελίδα 35

Κλινικά, ο βλεννογόνος είναι ερυθρός και ο ασθενής παραπονείται για αίσθημα καύσου ***(Εικ. 5)***. Σπάνια, δημιουργούνται διαβρώσεις, που καλύπτονται από λευκωπό επίχρισμα. Οι βλάβες του στόματος συνήθως αυτοϊώνται σε 1-3 εβδομάδες. Πιο συχνή είναι η γονοκοκκική φαρυγγίτις, που εκδηλώνεται με τρεις μορφές:

Εικ. 5: Γονοκοκκική στοματίτις, ερυθρότητα και διαβρώσεις στα ούλα και το φατνιακό βλεννογόνο.

α) διάχυτη ερυθρότητα και οίδημα με ή χωρίς φλύκταινες στην αμυγδαλική περιοχή, β) με ερύθημα κατά τόπους και οίδημα της σταφυλής και της αμυγδαλικής περιοχής και γ) χωρίς εμφανείς κλινικές εκδηλώσεις (φορείς γονοκόκκου). Η κλινική εικόνα της γονοκοκκικής στοματίτιδας δεν είναι διαγνωστική και· χρειάζεται πάντοτε εργαστηριακή επιβεβαίωση.

Διαφορική διάγνωση γονοκοκκικής στοματίτιδος γίνεται από: λοιμώδη μονοπυρήνωση, ερπητική στοματίτιδα, ερπητική κυνάγχη, λεμφοοζώδη στοματοφαρυγγίτιδα, ερυθηματώδη καντιντίαση, στοματίτιδα από επαφή κανέλας.

Μικροβιολογική εξέταση και ανεύρεση του γονοκόκκου από την περιοχή των βλαβών. Αυτό είναι εφικτό σε άμεσο κυτταρολογικό δείγμα ή καλλιέργεια ή, τέλος, με διάφορες μοριακές τεχνικές.

Η πενικιλλίνη για πολλά χρόνια ήταν η θεραπεία πρώτης επιλογής, λόγω όμως ανάπτυξης ανθεκτικότητας του γονοκόκκου, τα τελευταία χρόνια έχουν χρησιμοποιηθεί η σιπροφλοξασίνη, η κεφιξίμη κ.ά.

3. Μαλακό έλκος

Το μαλακό έλκος είναι σεξουαλικώς μεταδιδόμενο νόσημα, που προκαλείται από τον Gram-αρνητικό αναερόβιο βάκιλλο Haemophilus ducreyi. Η νόσος είναι σπάνια στην Ευρώπη και τις ΗΠΑ, ενώ είναι συχνότερη σε αναπτυσσόμενες χώρες με χαμηλό επίπεδο υγιεινής. Κατά κανόνα, εντοπίζεται στα γεννητικά όργανα και την περιγεννητική περιοχή. Η εντόπιση στο στόμα είναι εξαιρετικά σπάνια και γίνεται με στοματογεννητική επαφή με πάσχοντα ή με αυτοεμβολιασμό από έλκη των γεννητικών οργάνων.

Μετά από περίοδο επώασης 3-10 ημερών, στη θέση ενοφθαλμισμού του βάκιλλου, συνήθως στα γεννητικά όργανα, δημιουργείται μικρή ερυθρή κηλίδα ή βλατίδα, που εξελίσσεται σε φλύκταινα και γρήγορα ελκώνεται. Το έλκος είναι στρογγυλό ή ωοειδές, μονήρες ή πολλαπλό, έχει διάμετρο από 1 χιλ. έως 2 εκ. με λίγο επηρμένα χείλη, μαλακή βάση, λευκωπή επιφάνεια και ερυθρή άλω περιφερικά. Είναι ελαφρά επώδυνο και συνοδεύεται από σύστοιχη ή αμφοτερόπλευρη επώδυνη βουβωνική λεμφαδενίτιδα. Στο στόμα το έλκος συνήθως εντοπίζεται στα χείλη και έχει ανάλογους χαρακτήρες με το έλκος των γεννητικών οργάνων ***(Εικ. 6)***. Η διάγνωση στηρίζεται στο ιστορικό, την κλινική εικόνα και κυρίως στην εργαστηριακή επιβεβαίωση.

Διαφορική διάγνωση στο στόμα γίνεται από: άφθα, συφιλιδικό έλκος, τραυματικό έλκος.

Εικ. 6: Μαλακό έλκος στο ερυθρό κράσπεδο του άνω χείλους.

Μικροβιολογική εξέταση και απομόνωση του υπεύθυνου μικροοργανισμού καθώς και καλλιέργεια υλικού από τη βλάβη. Επιπλέον, μοριακές τεχνικές (PCR) μπορεί να είναι χρήσιμες διαγνωστικά. Φάρμακο εκλογής είναι η ερυθρομυκίνη, 500 mg τρεις φορές την ημέρα και για 7 ημέρες, ή η αζιθρομυκίνη σε δόση 1 g εφάπαξ. Καλά αποτελέσματα έχουν, επίσης, ο συνδυασμός σουλφαμεθοξαζόλης-τριμεθοπρίμης και η σιπροφλοξασίνη.

4. Ντονοβάνωση

Η ντονοβάνωση ή βουβωνικό κοκκίωμα είναι σπάνια, χρόνια βακτηριακή λοίμωξη, ενδημεί στην Ινδία, τη νότια Αφρική, τη Νέα Γουϊνέα και μερικές περιοχές της Αυστραλίας. Οφείλεται στο βακτήριο Calymmatobacterium granulomatis που αναγνωρίστηκε από τον Donovan το 1905. Η νόσος μεταδίδεται κυρίως με τη σεξουαλική επαφή. Εντούτοις, έχει περιγραφεί και σε άτομα χωρίς σεξουαλική δραστηριότητα. Απαντά πιο συχνά σε άτομα ηλικίας 20-40 ετών.

Η περίοδος επώασης της νόσου κυμαίνεται από 1 εβδομάδα έως 1 έτος με μέση διάρκεια 20 ημέρες. Κλινικά αρχίζει με ερυθρή βλατίδα ή ογκίδιο που προοδευτικά αυξάνει σε μέγεθος και τελικά ελκώνεται με χαρακτηριστική κοκκιώδη ερυθρή επιφάνεια και ανώμαλα χείλη. Κλασικά οι βλάβες εντοπίζονται στα γεννητικά όργανα, ανδρών και γυναικών, μπορεί όμως να αναπτυχθούν σπανιότερα στη βουβωνική χώρα. Εξωγεννητικές εντοπίσεις έχουν περιγραφεί στο δέρμα άλλων περιοχών, τα οστά και το στόμα. Σε αυτές τις περιπτώσεις πιστεύεται ότι η μόλυνση γίνεται με αυτοεμβολιασμό ή με διασπορά από την πάσχουσα περιοχή. Στο βλεννογόνο του στόματος έχουν περιγραφεί ελάχιστες περιπτώσεις που μέχρι το 2010 δεν ξεπερνούσαν τις 10. Κλινικά, παρατηρούνται επώδυνες διογκώσεις με ερυθρή κοκκιωματώδη επιφάνεια που μπορεί να ελκωθούν κυρίως στα ούλα και την υπερώα ***(Εικ. 7).*** Η διάγνωση στο στόμα θα στηριχθεί στο ιστορικό, την παρουσία βλαβών στα γεννητικά όργανα, πρέπει όμως να τεκμηριωθεί και εργαστηριακά.

Εικ. 7: Ντονοβάνωση, ερυθρή κοκκιωματώδης διόγκωση των κάτω ούλων, κατά τόπους ελκωμένη.

Διαφορική διάγνωση στο στόμα γίνεται από: σύφιλη, φυματίωση, συστηματικές μυκητιάσεις, στοματοπροσωπική κοκκιωμάτωση, νόσο του Crohn, βλαστική πυοστοματίτιδα, κοκκιωμάτωση Wegener.

Ιστολογικά, παρατηρείται έλκωση με άφθονο κοκκιώδη ιστό και μεγάλη διήθηση από ιστιοκύτταρα, πλασματοκύτταρα και λεμφοκύτταρα. Πιο αξιόπιστη είναι η κυτταρολογική εξέταση υλικού από τη βλάβη με τη χαρακτηριστική παρουσία του υπεύθυνου μικροοργανισμού που χρωματίζονται τα δύο άκρα του (Donovan bodies) με χρώση Giemsa ή Wright. Φάρμακο πρώτης επιλογής είναι δοξυκυκλίνη και ακολουθούν η ερυθρομυκίνη, η αζιθρομυκίνη και ο συνδυασμός τριμεθοπρίμης-σουλφαμεθοξαζόλης.

Χειρουργική στην Περιοδοντική Θεραπεία

ΕΥΔΟΞΙΑ Α. ΠΕΠΕΛΑΣΗ
Ειδικευθείσα στην Περιοδοντολογία
στο Πανεπιστήμιο Case Western Reserve, Η.Π.Α.
Καθηγήτρια Περιοδοντολογίας
Τμήματος Οδοντιατρικής
Εθνικού και Καποδιστριακού Πανεπιστημίου Αθηνών

ΙΩΑΝΝΗΣ Α. ΒΡΟΤΣΟΣ
Ειδικευθείς στην Περιοδοντολογία
στο Πανεπιστήμιο Tufts, Η.Π.Α.
τ. Καθηγητής και Διευθυντής Εργαστηρίου Περιοδοντολογίας
Τμήματος Οδοντιατρικής
Εθνικού και Καποδιστριακού Πανεπιστημίου Αθηνών

ΦΟΙΒΟΣ Ν. ΜΑΔΙΑΝΟΣ
Ειδικευθείς στην Περιοδοντολογία
στο Πανεπιστήμιο Göteborg, Σουηδία
Καθηγητής και Διευθυντής Εργαστηρίου Περιοδοντολογίας
Τμήματος Οδοντιατρικής
Εθνικού και Καποδιστριακού Πανεπιστημίου Αθηνών

ΕΚΔΟΣΗ: 2023 • ΣΕΛΙΔΕΣ: 420 **€140,00**

Ένα νέο βιβλίο που έρχεται να φωτίσει όλες τις πτυχές γύρω από τα σύγχρονα δεδομένα της χειρουργικής στην περιοδοντική θεραπεία και συγκεκριμένα όλων των χειρουργικών τεχνικών που εφαρμόζονται στην Περιοδοντολογία.

Αρχικά, αναλύονται τα κρίσιμα ανατομικά στοιχεία για την Περιοδοντολογία και την Εμφυτευματολογία, δεδομένου ότι η γνώση της ανατομίας αποτελεί σημαντικό εφόδιο για τον οδοντίατρο στον σχεδιασμό και στην εκτέλεση χειρουργικών επεμβάσεων στη στοματική κοιλότητα.

Στη συνέχεια, αναλύονται οι βασικές αρχές της χειρουργικής στην περιοδοντική θεραπεία, ιδιαίτερα οι αρχές εφαρμογής των χειρουργικών τομών για το σχεδιασμό των κρημνών, της αναπέτασης των κρημνών και της συρραφής αυτών.

Ακολουθεί διεξοδική ανάλυση όλων των χειρουργικών τεχνικών που εφαρμόζονται στην Περιοδοντολογία: από εκείνες που εφαρμόζονται ευρέως και επιτυχώς επί πολλές δεκαετίες έως τεχνικές που άρχισαν να εφαρμόζονται ευρέως σχετικά πρόσφατα. Αναλύονται επίσης οι εξελίξεις στις αναπλαστικές τεχνικές, επισημαίνονται οι νέες δυνατότητες που παρέχουν οι χειρουργικές τεχνικές ελάχιστης παρέμβασης στη χειρουργική των περιοδοντικών ιστών και περιγράφονται ανά στάδιο και μέσω κλινικών εικόνων οι χειρουργικές τεχνικές αντιμετώπισης βλαβών στην περιοχή συμβολής των ριζών.

Στο βιβλίο τονίζεται ακόμα η σημαντικότητα της διατήρησης του αποτελέσματος της περιοδοντικής θεραπείας και αναλύονται οι παράγοντες που μπορούν να τη θέσουν σε κίνδυνο.

Ειδική αναφορά γίνεται και στο κεφάλαιο ενημερωμένη συναίνεση του ασθενούς στη χειρουργική στην Περιοδοντολογία και στην Εμφυτευματολογία.

Και όλα αυτά μέσω παρουσίασης πληθώρας κλινικών εικόνων που συνοδεύονται από εκτεταμένες λεζάντες.

ΟΔΟΝΤΙΑΤΡΙΚΟ ΒΗΜΑ
Σκουφά 64, 106 80 Αθήνα, Τηλ. **210 3814 939**, www. odvima.gr, e-mail: odvima@otenet.gr

FKG
swiss endo

RACE® EVO

THE RACE LEGACY

SAFE. EFFICIENT. SOFT CONTROL.

Dental Expert - Άννα Ελμάογλου Ε.Π.Ε.

Ο Εξειδικευμένος Συνεργάτης του Οδοντιατρείου σας

Φειδιππίδου 30, 11527, Γουδή • Τηλ.: 210 7770739, 210 7770749 • Φαξ: 210 7770716 • e-mail: anna@dental-expert.gr

Πήγαμε, παρακολουθήσαμε και καταγράψαμε το συνέδριο της ΕΑΟ στο Βερολίνο

Το φετινό Συνέδριο της Ευρωπαϊκής Εταιρείας Οστεοσύνθεσης επέστρεψε έπειτα από τρία χρόνια και πραγματοποιήθηκε στο Βερολίνο, το τριήμερο 28-30 Σεπτεμβρίου.
Το συνέδριο EAO-DGI έδωσε έμφαση στην πρόοδο της ψηφιακής τεχνολογίας και την αυξανόμενη ενσωμάτωση της Τεχνητής Νοημοσύνης (AI) στην ιατρική, καθώς και στην περιεμφυτευματίτιδα και στη φροντίδα ευπαθών και υπερήλικων ασθενών.
Τις εργασίες του συνεδρίου ΕΑΟ, ενός απ' τα μεγαλύτερα στο είδος του, παρακολούθησε ο οδοντίατρος συνεργάτης του Οδοντιατρικού Βήματος κ. **Χρήστος Κωνσταντινίδης** και κατέγραψε όλα όσα έγιναν και τις εντυπώσεις του.

EAO
EUROPEAN ASSOCIATION FOR OSSEOINTEGRATION

Τεχνητή νοημοσύνη και εμφυτεύματα

Η έναρξη του συνεδρίου στο City Cube έγινε απ' τον πρόεδρο της ΕΑΟ, **R. Jung,** με τους υπεύθυνους του συνεδρίου **Bener** και **Henry Schliephake.**

Η πρώτη ομιλία των H. Schliephake, I. Milinkovic, A. Dengel, I. J da, A. Vissink αφορούσε την τεχνητή νοημοσύνη και τις μελλοντικές εφαρμογές της.

Ο **A. Dengel** αναφέρθηκε στις εφαρμογές της AI, γενικά σε όλες τις σύγχρονες λειτουργίες και δραστηριότητες (βιολογία, γενετική, τεχνολογία, ανίχνευση απάτης, φαρμακευτική, μηχανική) και φυσικά και στην ιατρική (π.χ. Διάγνωση ασθενειών, βελτίωση τεχνικών κλπ.). Η συλλογή δεδομένων σήμερα (πολλές δημοσιεύσεις, ηλεκτρονική καταχώριση) έχουν δημιουργήσει πλέον νέες δυνατότητες ακόμα και στη βελτίωση της μορφολογίας των εμφυτευμάτων ή και διάγνωση μέσω φωτογραφιών ή ακτινογραφιών. Ήδη εφαρμόζεται ευρέως στη διάγνωση του καρκίνου του δέρματος καθώς και σε σύνθετα νοσήματα.

Ο **T. Joda** αναφέρθηκε στις εξελίξεις στην Οδοντιατρική 3D printing, A3 δημιουργία Databases, χειρουργικές προσθέσεις και έλεγχο του εμφυτευματικού ασθενούς. Φυσικά, ακρογωνιαίος λίθος ήταν και είναι το CBCT. Τα IOS συνέχισαν την εξέλιξη και τα STL Files πλέον είναι αυτά που χρησιμοποιούνται είτε για διάγνωση, συνδυαζόμενα με τα DICON, είτε στο 3D Printing.

Έτσι, το CAIS (dynamic and static) είναι νέα τάση στη χειρουργική εμφυτευματολογία και ήδη συνδυάζεται με AR και VR και ρομποτική. Οι ενδοστοματικοί αισθητήρες για καταγραφή βιοδεικτών από τον στυλό δίνει νέες ελπίδες στην έγκαιρη διάγνωση της περιεμφυτευματίτιδας (και περιοδοντίτιδας φυσικά).

Ο **A. Vissink** αναφέρθηκε στις μεγάλες databases που έχουν ήδη δημιουργηθεί και καταδεικνύουν ότι τα εμφυτεύματα διαμέτρου 3,8-5 mm έχουν τις μικρότερες απώλειες. Η συλλογή και αποστολή standardized data θα βοηθήσει στην ταχύτερη βελτίωση της πρόγνωσης και σχεδίασης στις εμφυτευματολογικές θεραπείες.

Ο **S. Gracis** αναφέρθηκε στα εμφυτεύματα στην αισθητική ζώνη. Είναι πολύ σημαντικός ο σχεδιασμός του βάθους τοποθέτησής τους έτσι ώστε ο αυχένας τους να είναι 4mm ριζικότερα από την αδαμαντινοστεϊκή ένωση των γειτονικών δοντιών. Έτσι μπορεί το προφίλ ανάδυσης να είναι κοίλο στο μη κρίσιμο βάθος της περιεμφυτευματικής θηλής και κυρτό (~30°) στα μυλικότερα 2mm.

Ο **H. Meijer** αναφέρθηκε στην αποκατάσταση των κεντρικών της άνω γνάθου σε κάθετα ελλείμματα. Με κατάλληλη ανάπλαση της ακρολοφίας τα αποτελέσματα είναι πολύ προβλέψιμα με πιο συχνό πρόβλημα την υφίζηση παρειακά.

Ο Χρ. Κωνσταντινίδης μαζί με τούς Α. Σταυρόπουλο (αριστερά) και C. Hammerle (δεξιά).

Ο R. Jung κατά τη διάρκεια της εναρκτήριας ομιλίας του.

Το συνέδριο περιελάμβανε ένα πλούσιο επιστημονικό πρόγραμμα κρατώντας αμείωτο το ενδιαφέρον των συνέδρων.

Ο **V. Donker** ανέλυσε το θέμα των προβόλων με σκοπό τη μείωση του αριθμού των εμφυτευμάτων και την απλούστευση των χειρουργείων.

Έτσι η γλωσσική κοίλανση στην κάτω γνάθο (68%), η παρεμβολή του γενειακού τρήματος (41-65%) στην περιοχή του κάτω δεύτερου προγόμφιου και του ιγμορείου (52%) είναι μάλλον παράγοντες δυσκολίας στην τοποθέτηση.

Σε αυτές τις περιπτώσεις η τοποθέτηση είναι αποδεκτή λύση, αλλά θα πρέπει να γίνει πρόσθετη αξιολόγηση της διαμέτρου, του μήκους του εμφυτεύματος, του σχήματος (τα κωνικά>κυλινδρικά), του αριθμού, σχήματος και απόστασης των σπειρών και της σύγκλεισης (αποφυγή υπερφόρτωσης, πλάγιας οδήγησης).

Σε μελέτη (Storell et al 2018) αναφέρεται πολύ μικρότερη επιβίωση των κοντών < και ίσον με 6 mm εμφυτευμάτων στα 5 χρόνια.

Οι τεχνικές επιπλοκές ειναι συχνότερες όταν ο πρόβολος είναι άπω. Συνιστάται το πρόβολο να μην υπερβαίνει τα 8mm, το ύψος της αποκατάστασης τα 13mm και ο σύνδεσμος τα 9mm^2.

Έτσι έχουμε λιγότερες επιπλοκές (σπάσιμο πορσελάνης, 14%), αποκοχλιώσεις και κατάγματα.

Για πιο προβλέψιμη αναγένηση πρότεινε τη συλλογή chips αυτομοσχεύματος και ανάμειξη με αίμα του ασθενούς και Ringer διάλυμα. Στην κάθετη τα πράγματα όμως καθίστανται πιο δύσκολα και το οστικό υποκατάστατο πρέπει να είναι 50% αυτομόσχευμα (25% στην οριζόντια) λαο 5-% DBBM και e-PTFE μεμβράνης).

Ο **C. Mertens** αναφέρθηκε στην άρρηκτη σχέση οστικής αναγέννησης και επιτυχίας στα εμφυτεύματα. Παρουσίασε περιστατικά με 3D αναγέννηση (κατά Khoury) (split block) που σε αυτόν έδινε μεγαλύτερο όγκο αναγέννησης σε σχέση με την full block technique και ταυτόχρονα καλύτερο περίγραμμα αναγέννησης στην αισθητική ζώνη. Σε περιστατικά γναθικών ασυμμετριών πρότεινε να προηγείται η ορθογναθική και να ακολουθεί η τοποθέτηση.

Η περιεμφυτευματίτιδα στο επίκεντρο

Την Παρασκευή το πρόγραμμα ξεκίνησε με θέμα την περιεμφυτευματίτιδα και ομιλητές τους **T. Fretwurst** και **D. Jonsson.** Η ανοσολογική αντίδραση ακόμη και στην περιεμφυτευματίτιδα ποικίλλει από ασθενή σε ασθενή. Έτσι τα λεμφοκύτταρα / μακροφάγα/ πλασμοκύτταρα που λαμβάνουμε ως δείγμα από την περιεμφυτευματική θηλή ποικίλλουν σημαντικά.

Η ταυτοποίηση των πρωτεϊνών στην φλεγμονή σήμερα έχει εξελιχθεί και μπορεί να οδηγήσει στην αντιμετώπιση του προβλήματος. Η εμφυτευματοπλαστική είναι η πιο συχνή θεραπευτική λύση, αλλά μολύνει με ρινίσματα τους ιστούς.

Ο **D. Buser** αναφέρθηκε στην σταθερότητα και προβλεψιμότητα της GBR. Σημαντική παράμετρος σήμερα της ποιότητας θεραπείας είναι η μείωση και απλοποίηση της χειρουργικής διαδικασίας.

Το μεγάλο πρόβλημα της εποχής μας είναι πλέον η περιεμφυτευματίτιδα (25%!!). Η συμβολή των οδοντιάτρων είναι μεγάλη σε αυτό το πρόβλημα και σχετίζεται με την οστική επάρκεια, τον βιότυπο των μαλθακών ιστών, τη θέση τοποθέτησης και την προσθετική εργασία.

Έτσι η GBR από τα μέσα των '80 με τα block και τις PTFE μεμβράνες, πέρασε στο 2000 με τις μεμβράνες κολλαγόνου και τα DBBM και αργότερα για τα μικρής διαμέτρου.

Σε άλλη αίθουσα η **E. Calcionari** αναφέρθηκε στην οδοντιατρική σε ευαίσθητες ηλικιακά ομάδες.

Έχει ήδη βρεθεί σχέση μεταξύ οστεοπόρωσης και περιοδοντίτιδας αλλά και καθυστερημένη οστεοενσωμάτωση και σε χρόνο ενασβεστίωση και ποιότητα. Φαίνεται ότι τα μειωμένα επίπεδα οιστρογόνων και η λήψη διφωσφονικών σχετίζονται αντίστροφα, ανάλογα, με το BLC χωρίς όμως να σχετίζονται με το ποσοστό επιβίωσης αλλά με την περιεμφυτευματίτιδα.

Έτσι η επιλογή πιο υδρόφιλων επιφανειών φαίνεται να σχετίζεται με καλύτερη αγγειογένεση και οστεογένεση την πρώτη εβδομάδα.

Η θεραπεία των οστεοπαρωτικών και όσων λαμβάνουν διφωσφονικά πρέπει να ποικίλλει ανάλογα με το προφίλ, τα φάρμακα και τα υποκειμενικά νοσήματα εκάστου. Γενικά, στόχος θα πρέπει να είναι η ελαχιστοποίηση των χειρουργείων, η επούλωση κατά πρώτο σκοπό και η χρήση PRP/PDGF.

Η **C. Larson Wexell** αναφέρθηκε και αυτή στους ασθενείς που λαμβάνουν διφωσφονικά. Το ζολεδρονικό οξύ (από το 1969) και η δενοσουμάμπη (από το 2011) χρησιμοποιούνται για θεραπεία και έλεγχο της οστεοπόρωσης και μετάστασης στα οστά (Ca προστάτη, μαστού κλπ).

Σήμερα, η οστεονέκρωση (πρώτη αναφορά 2003) που δημιουργούν (αποκαλυμμένο οστούν άνω των 8 εβδομάδων) είναι ένα σοβαρό πρόβλημα που χρήζει πολυπαραγοντικής αντιμετώπισης με προέχουσα την αποφυγή οδοντικών προβλημάτων, ελαχιστοποίηση χειρουργείων και ιδεώδη Σ.Υ.

Σε μελέτες φάνηκε ότι μόνον το 57% των οδοντιάτρων μπορούν να διαγνώσουν έγκαιρα την MRONJ.

Έτσι η εξαγωγή θα πρέπει να γίνεται με συρραφή για να μην αποικισθεί το μετεξακτικό φατνίο με βακτήρια. Η πλήρης επούλωση χρειάζεται 1-2 χρόνια αντί για 2 μήνες.

Σε μεγάλες αποκαλύψεις ενδείκνυται η χειρουργική αφαίρεση των απολυμάτων και συρραφή για >3 εβδομάδες διακοπή κορτικοστεροειδών, λήψη αντιβιοτικών, λήψη βιταμίνης D και διακλυσμοί.

Προβλήματα σε υπερήλικες

Ο **M. Schimmel** αναφέρθηκε στα στοματομασητικά προβλήματα στους υπερήλικες. Η μασητική ικανότητα των υπερηλίκων μειούται, συχνά συσχετιζόμενη με νεύρο – εγκεφαλικά προβλήματα, κατάποση, ξηροστομία και στοματικό πόνο. Συχνά συσχετίζεται με μυική υπολειτουργία της γλώσσας και των χειλέων και φυσικά μειωμένη στοματική υγιεινή.

Με συσκευές σαν τη MOTION VISI μπορεί να καταγράφεται η μείωση στην μάσηση. Με συσκευές διαδοχοκίνησης μπορεί να καταγράφεται η λειτουργία της γλώσσας.

Συμπερασματικά, απαραίτητη είναι η διάσταση δοντιών, η βελτίωση της δίαιτας και Σ.Υ.

Η άνοια είναι η πιο διαδεδομένη, ιδίως μεταξύ των γυναικών. Στους ασθενείς αυτούς θα πρέπει να έχουμε και κάποια εξοικείωση με την ψυχολογία και μελέτη όλου του ιατρικού και οδοντιατρικού ιστορικού, επικοινωνία και συνεργασία με οικείους του και θεραπεία με στόχο την απλότητα.

Ο **J. Duyck** συνέστησε για υπερήλικες οι εμφυτευματικές αποκαταστάσεις να είναι επένθετες. Σε μελέτες φαίνεται ότι η ομιλία είναι σωστότερη με επένθετα με ή χωρίς υπερώα σε σχέση με την ακίνητη πρόθεση στα ίδια εμφυτεύματα.

Όμως, προ της τοποθέτησης στην άνω γνάθο για επένθετη θα πρέπει να αξιολογείται ο χώρος για την απρόσκοπτη ομιλία. Αυτό καθίσταται ιδιαίτερα σημαντικό σε απορρόφηση της ακρολοφίας. Στην κάτω γνάθο το πρόβλημα έγκειται στην ελεύθερη κίνηση της γλώσσας και στην αντοχή των επένθετων. Η καταγραφή της υπερώας γίνεται με spray ή σκόνη στην υπερώα της επένθετης, προφορά των S κ T και ρύθμιση.

Η **Os. Martin** αναφέρθηκε στην εγκεφαλική απομείωση στους υπερήλικες και την σχέση με το στοματογναθικό. Η άνοια είναι η πλέον διαδεδομένη εγκεφαλική δυσλειτουργία στους υπερήλικες, ιδίως στις γυναίκες. Στους ασθενείς αυτούς θα πρέπει να είμαστε εξοικειωμένοι και γνώστες ψυχολογίας, και οι θεραπείες να έχουν βασική παράμετρο την απλότητα και την διατηρησιμότητα με υγεία και απλή ΣΥ.

Οι μερικές οδοντοστοιχίες (όπου δεν γίνεται ακίνητη) μπορούν εύκολα να αποκαταστήσουν το 50% της μασητικής λειτουργίας, χωρίς να χρειάζονται ιδιαίτερη περιποίηση με αποτέλεσμα να κρίνονται ως η ιδεώδης λύση για υπερήλικες ασθενείς. Απαραίτητη η ιδεώδης συγκράτηση και η αφαίρεση το βράδυ.

Ο **S. Blenz** στην αίθουσα με θέμα την περιεμφυτευματίτιδα τόνισε ότι το όριο της προσθετικής πλησιέστερα στο οστούν σχετίζεται αντιστρόφως ανάλογα με την περιεμφυτευματίτιδα. Η στιλπνότητα της προσθετικής εργασίας σχετίζεται με την επιθηλιοποίηση, η οποία μάλιστα είναι πιο βελτιωμένη στην επιφάνεια ζιρκονίας vs τιτανίου. Αντίθετα οι αδρές επιφάνειες ευνοούν την πρόσφυση ινοβλαστών.

Οι συγκολλούμενες έχουν τη χειρότερη πρόγνωση και οι στεφάνες με abutment ζιρκονίας πολλά μηχανικά προβλήματα, ενώ οι στεφάνες ζιρκονίας με Ti Base έχουν λιγότερα προβλήματα και καλές μηχανικές ιδιότητες.

Η δημιουργία επιθετικού προφίλ ανάδυσης δημιουργεί υφίζηση και πιθανή φλεγμονή ιδιαίτερα σε ούλα κερατινοποιημένων <2mm και ανεπαρκές βάθος τοποθέτησης του εμφυτεύματος (<4mm από την ουλοδοντική σχισμή).

Ο **A. Fonzer** τόνισε ότι οι αποκαταστάσεις σε εμφυτεύματα δεν υπερέχουν των φυσικών δοντιών ακόμη και των θεραπευμένων από περιοδοντίτιδα.

Ο D. Buser αναφέρθηκε στην σταθερότητα και προβλεψιμότητα της GBR.

Υπάρχει σήμερα η γνώση και η τεχνική να μην εξάγονται τα δόντια με «κακή πρόγνωση» (κινητικότητα ≥3, βάθος θυλάκου >7mm) ή αλλοιώσεις που δεν ενοχλούν και παραμένουν σταθερές.

Σε βλάβες του διχασμού >Class II η λύση της ενδο και διχοτόμησης δίνει λύση προβλέψιμη.

Με δεδομένο τα μεγάλα ποσοστά της περιεμφυτευματίτιδας και της αδυναμίας πολλών υπερηλίκων για καλή στοματική υγιεινή στα εμφυτεύματα, σήμερα η κινητή οδοντοστοιχία είναι αποδεκτή λύση. Στην ομιλία έγινε εκτενής περιγραφή κατασκευής αγκίστρων και attachments και σχεδιασμού μερικών οδοντοστοιχιών.

Στο στρογγυλό τραπέζι της χειρουργικής, θεραπείας της περιεμφυτευματίτιδος, ο **L. Monje** αναφέρθηκε στην εμφυτευματοπλαστική και χρήση συρμάτινων βουρτσών από τιτάνιο σε συνδυασμό με GBR.

Η **L.H. Mayfield** συνέστησε αναγεννητική τεχνική (σε παρουσία 3-4 τοιχωμάτων) και δημιουργία επαρκούς ζώνης κερατινοποιημένων ούλων.

Σε οριζόντια ελλείμματα η επιπέδωση του οστού και ο μυλικά μετατοπιζόμενος κρημνός είναι μια λύση και ο ριζικά μετατοπιζόμενος μαζί με εμφυτευματοπλαστική, μια άλλη.

Η τρίτη ημέρα του συνεδρίου

Το Σάββατο το πρόγραμμα ξεκίνησε με την ομιλία του **G. Finelle** για άμεση εμφυτευματική αποκατάσταση στην οπίσθια περιοχή. Πρότεινε στα άμεσα εμφυτεύματα το SSA Abutment (sealing jacket) για καλή διατήρηση των μαλακών ιστών και προστασία του εμφυτεύματος και του μοσχεύματος.

Η πολύ καλή προσαρμογή των προσωρινών abutments στους μαλακούς ιστούς κατά τον ομιλητή, είναι ικανή να προστατεύει το

Συνέχεια στη σελίδα 40

Συνέχεια από τη σελίδα 39

μόσχευμα (χωρίς μεμβράνη). Βέβαια όλα τα περιστατικά που έδειξε ήταν με εξαρετικά παχύ οστούν τον παρειακά.

Ο **S. Nandawaghe** συνέχισε με θέμα την άμεση φόρτιση. Για άμεση φόρτιση τα κωνικά εμφυτεύματα μπορούν να επιτύχουν μεγαλύτερες τιμές ISQ από τα κυλινδρικά ιδίας διαμέτρου. Η αύξηση της διαμέτρου και λιγότερο του μήκους μειώνει το stress στον αυχένα του εμφυτεύματος. Η άμεση φόρτιση υπολείπεται σε πρόγνωση σε σχέση με την φόρτιση (98,7% ή 89,6%).

Η ναρθηκοποίηση των εμφυτευμάτων μειώνει την μικροκίνησή τους κάτω από τα 150mm. Η υψηλή ροπή τοποθέτησης μπορεί να έχει αρνητικά αποτελέσματα και θα πρέπει να είναι μεγαλύτερη ή ίση με 30 Ncm για μεμονωμένα και 20 Ncm για ναρθηκοποιημένα εμφυτεύματα. Οι επιθετικές σπείρες θα πρέπει

Μια πλούσια έκθεση πλαισίωνε το συνέδριο όπου οι σύνεδροι είχαν την ευκαιρία να ενημερωθούν για νέα προϊόντα και εξελίξεις.

να αποφεύγονται, γιατί είναι προβληματικές στη θεραπεία της περιεμφυτευματίτιδος.

Όπως επισήμανε, η σύγκλειση θα πρέπει να είναι ελαφρά στην κεντρική σύγκλειση και απούσα στις πλάγιες κινήσεις. Συμπερασματικά συνέστησε η άμεση φόρτιση να μην είναι η πρώτη επιλογή θεραπείας.

Ο **D. Nisand** ανέλυσε το θέμα της ανοικτής ανύψωσης ιγμορείων και ιδιαίτερα στην αντιμετώπιση των επιπλοκών.

Όταν το εναπομείναν ύψος της ακρολοφίας (κάτω από το ιγμόρειο) είναι 6 mm τότε η λύση είναι είτε κοντά εμφυτεύματα είτε κλειστή ανύψωση. Στα video που προβλήθηκαν το μόσχευμα δεν εμπεριείχε αυτομόσχευμα και σε όλες τις περιπτώσεις το οστικό παράθυρο το επανατοποθετούσε. Σε διατρήσεις της μεμβράνης του Schneider έδειξε τεχνικές συρραφής και επιδιόρθωσης με μεμβράνη κολλαγόνου. Η προβολή (1-2 mm) του εμφυτεύματος μέσα στο ιγμόρειο δεν έχει επιπτώσεις σ' αυτό ή στο εμφύτευμα.

Ο **R. Farino** αναφέρθηκε στην κλειστή ανύψωση που ενδείκνυται σε ύψος ακρολοφίας 4-6 mm, αλλά έχει συχνή διάσχιση της μεμβράνης (-8,8%). Το κέρδος σε ύψος είναι 2,94-8,12mm στην κλειστή και 8,5-10 mm στην ανοικτή ανύψωση.

Στην Smart lift τεχνική με τυποποιημένη διαβαθμισμένη οστεοτομία οι επιπλοκές ελαχιστοποιούνται και το κέρδος σε ύψος μεγιστοποιείται ιδιαίτερα όταν το ύψος της ακρολοφίας είναι 4-6 mm. Η τεχνική έχει μικρότερες επιπλοκές (διάσχιση μεμβράνης) σε στενά ιγμόρεια.

Η τελευταία ομιλία του συνεδρίου ήταν για ολικές στοματο-οδοντικές αποκαταστάσεις. Απαραίτητες παράμετροι στη θεραπεία, εκτός της αισθητικής της μάσησης και της φώνησης είναι και σεβασμός στους απαραίτητους χώρους για την αναπνοή και την κίνηση της γλώσσας.

Ο περιοδοντολόγος **V. Kokich** τόνισε ότι η γνώση όλης της οδοντιατρικής είναι αναγκαία για να έχουμε πιο ολοκληρωμένη και άρτια θεραπεία στον ασθενή.

Ο ορθοδοντικός **Greg Kinzer** έδειξε ότι η ορθοδοντική θεραπεία έχει απόλυτη εφαρμογή και στους ενηλίκους, σε πολλά περιστατικά πριν την προσθετική και εμφυτευματική αποκατάσταση.

Έδειξαν πολλά σύνθετα ορθο-προσθο-περιο και εμφυτευματολογικά περιστατικά με χρήση BM2-2, CTG διόρθωση μεσοδόντιων θηλών και Pink Index με ορθοδοντική και ορθοδοντική θεραπεία με χρήση εμφυτευμάτων.

Επίσης, έδειξαν οριζόντια και κάθετη αύξηση ακρολοφίας με ορθοδοντική μετακίνηση δοντιών.

Βασικό συμπέρασμα

Και κάπως έτσι τελείωσε και αυτό το επί τόσα χρόνια πολυαναμενόμενο συνέδριο της ΕΑΟ. Νέα ή καινούργια στοιχεία δεν είχε, όμως διάχυτη ήταν η επιφυλακτικότητα στο να μην τοποθετούμε πάντα και παντού εμφυτεύματα μια και οι περισσότερες ομιλίες αναφέρονταν στο τσουνάμι της περιεμφυτευματίτιδας, μιας νέας νόσου made by (some) dentists!

Αυτοί οι «γκουρού» της εμφυτευματολογίας έδειξαν λοιπόν τον δρόμο για να μην σκεφτόμαστε μονοσήμαντα, αλλά να επαναφέρουμε τις παλιές, κλασικές συντηρητικές λύσεις, ιδιαίτερα συμβατές και με τον ολοένα αυξανόμενο γηράσκοντα πληθυσμό.

Επιπλέον, η νέα τάση της εμφυτευματολογίας δεν είναι τόσο οι ολικές αποκαταστάσεις μια και οι ολικά νωδοί ασθενείς ραγδαία μειούνται, αλλά μερικές νωδότητες με μεγάλες όμως απαιτήσεις σε αισθητικό και λειτουργικό αποτέλεσμα.

Η συμμετοχή στο συνέδριο ήταν ικανοποιητική με πάνω από 3.000 συμμετέχοντες, ενώ και η έκθεση που πλαισίωσε το συνέδριο ήταν καλή, παρουσιάζοντας νέες εξελίξεις στις πολλές εταιρείες εμφυτευμάτων (σύνδεση, προφίλ ανάδυσης, γωνιώδη κλπ).

Ραντεβού στο επόμενο ΕΑΟ 24-26 Νοεμβρίου 2024, στο Μιλάνο.

Niflamol®

ΠΕΡΙΛΗΨΗ ΧΑΡΑΚΤΗΡΙΣΤΙΚΩΝ ΤΟΥ ΠΡΟΪΟΝΤΟΣ

1. ΟΝΟΜΑΣΙΑ ΤΟΥ ΦΑΡΜΑΚΕΥΤΙΚΟΥ ΠΡΟΪΟΝΤΟΣ: Niflamol 250 mg σκληρά καψάκια

2. ΠΟΙΟΤΙΚΗ ΚΑΙ ΠΟΣΟΤΙΚΗ ΣΥΝΘΕΣΗ: Κάθε σκληρό καψάκιο περιέχει 250 mg νιφλουμικού οξέος. Έκδοχο με γνωστή δράση: Αζορουμπίνη καρμοϊζίνη (E122). Κάθε σκληρό καψάκιο περιέχει 1,333 mg αζορουμπίνης καρμοϊζίνης. Για τον πλήρη κατάλογο των εκδόχων, βλ. παράγραφο 6.1.

3. ΦΑΡΜΑΚΟΤΕΧΝΙΚΗ ΜΟΡΦΗ: - Σκληρό καψάκιο. - Σκληρά καψάκια χρώματος κόκκινου-λευκού.

4. ΚΛΙΝΙΚΕΣ ΠΛΗΡΟΦΟΡΙΕΣ:
4.1 Θεραπευτικές ενδείξεις: – Συμπτωματική αγωγή οξέων κρίσεων μικρής διάρκειας: • αρθρίτιδος • μη αρθριτικού ρευματισμού π.χ. τενοντίτιδα, θυλακίτιδα. – Συμπτωματική αγωγή του πόνου που σχετίζεται με φλεγμονώδεις παθήσεις στις περιοχές των ώτων, της μύτης, του λαιμού και του στόματος. – Άμεση αντιμετώπιση του άλγους κατά τη διάρκεια της εμμήνου ρύσεως (δυσμηνόρροια). Το Niflamol ενδείκνυται για ενήλικες και παιδιά ηλικίας 12 ετών και άνω.
4.2 Δοσολογία και τρόπος χορήγησης: *Δοσολογία:* – Παιδιά από 12 ετών και άνω: 2 έως 3 σκληρά καψάκια ανά 24 ώρες, σε διαιρεμένες δόσεις καθ' όλη την ημέρα, δηλ. 500 έως 750 mg νιφλουμικού οξέος ανά 24 ώρες. – Ενήλικες: η συνήθης δοσολογία είναι 3 έως 4 σκληρά καψάκια ανά 24 ώρες, σε διαιρεμένες δόσεις καθ' όλη την ημέρα, δηλ. 750 έως 1000 mg νιφλουμικού οξέος ανά 24 ώρες. Η δοσολογία αυτή μπορεί να αυξηθεί στα 1500 mg νιφλουμικού οξέος ανά 24 ώρες, σε διαιρεμένες δόσεις καθ' όλη την ημέρα, σε περίπτωση σοβαρών συμπτωμάτων φλεγμονής. Η αγωγή δεν θα πρέπει να υπερβαίνει σε διάρκεια τις 4 έως 5 ημέρες. Οι ανεπιθύμητες ενέργειες μπορούν να ελαχιστοποιηθούν, χρησιμοποιώντας την κατώτατη αποτελεσματική δόση για την πλέον μικρή διάρκεια θεραπείας που απαιτείται για τον έλεγχο των συμπτωμάτων (βλ. παράγραφο 4.4). *Ασθενείς με νεφρική δυσλειτουργία:* Η χρήση Niflamol αντενδείκνυται σε ασθενείς με σοβαρή νεφρική δυσλειτουργία (βλ. παράγραφο 4.3). Σε ασθενείς με ήπια έως μέτρια νεφρική δυσλειτουργία συνιστάται στενή παρακολούθηση της νεφρικής λειτουργίας και χρήση της κατώτατης αποτελεσματικής δόσης (βλ. παράγραφο 4.4). Πρέπει επίσης να παρακολουθούνται στενά ο όγκος των ούρων και η νεφρική λειτουργία σε ηλικιωμένους ασθενείς, σε αυτούς με χρόνια καρδιακή ανεπάρκεια ή ηπατική δυσλειτουργία, σε αυτούς που λαμβάνουν διουρητικά και σε αυτούς που υποβάλλονται σε μείζονα εγχείρηση που προκαλεί υποογκαιμία. *Ασθενείς με ηπατική δυσλειτουργία:* Η χρήση Niflamol αντενδείκνυται σε ασθενείς με σοβαρή ηπατική δυσλειτουργία (βλ. παράγραφο 4.3). Σε ασθενείς με ήπια έως μέτρια ηπατική δυσλειτουργία συνιστάται στενή παρακολούθηση της ηπατικής λειτουργίας και χρήση της κατώτατης αποτελεσματικής δόσης (βλ. παράγραφο 4.4). *Παιδιατρικός πληθυσμός:* Η χρήση του Niflamol αντενδείκνυται σε παιδιά μικρότερα από 12 ετών. *Ηλικιωμένοι ασθενείς:* Οι ηλικιωμένοι ασθενείς διατρέχουν αυξημένο κίνδυνο για ανεπιθύμητες ενέργειες που προκαλούνται από μη στεροειδή αντιφλεγμονώδη φάρμακα (ΜΣΑΦ). Συνιστάται στενή παρακολούθηση των ηλικιωμένων ασθενών και χρήση της κατώτατης αποτελεσματικής δόσης (βλ. παράγραφο 4.4). *Τρόπος χορήγησης:* Από του στόματος χρήση. Τα σκληρά καψάκια πρέπει να καταπίνονται ολόκληρα, με ένα ποτήρι νερό. Τα σκληρά καψάκια πρέπει να λαμβάνονται κατά τη διάρκεια των γευμάτων.
4.3 Αντενδείξεις: Το Niflamol αντενδείκνυται στις ακόλουθες περιπτώσεις: – Υπερευαισθησία στη δραστική ουσία ή σε κάποιο από τα έκδοχα που αναφέρονται στην παράγραφο 6.1. – Ιστορικό αλλεργίας ή άσθματος που προκλήθηκε από τη χορήγηση νιφλουμικού οξέος ή ουσιών με παρόμοια δράση, όπως άλλα ΜΣΑΦ, συμπεριλαμβανομένου του ακετυλοσαλικυλικού οξέος. – Κατά τη διάρκεια του τελευταίου τριμήνου της κυήσεως (βλ. παράγραφο 4.6). – Ενεργό ή ιστορικό πεπτικού έλκους ή γαστρεντερικής αιμορραγίας (με δύο ή περισσότερα επεισόδια αποδεδειγμένης εξέλκωσης ή αιμορραγίας). – Ιστορικό γαστρεντερικής αιμορραγίας ή διάτρησης σχετιζόμενης με προηγούμενη θεραπεία με ΜΣΑΦ, συμπεριλαμβανομένου του ακετυλοσαλικυλικού οξέος. – Σοβαρή επηρεασμένη ηπατική λειτουργία. – Σοβαρή επηρεασμένη νεφρική λειτουργία. – Σοβαρή καρδιακή ανεπάρκεια. – Παιδιά ηλικίας κάτω των 12 ετών.
4.4 Ειδικές προειδοποιήσεις και προφυλάξεις κατά τη χρήση: *Γενικές προειδοποιήσεις:* Οι θεραπευτικές ενδείξεις του Niflamol βασίζονται στην αντιφλεγμονώδη δράση του νιφλουμικού οξέος, τη σοβαρότητα των αντιδράσεων δυσανεξίας τις οποίες προκαλεί το φάρμακο και τη θέση του στο φάσμα των αντιφλεγμονωδών φαρμάκων που διατίθενται σήμερα. Το Niflamol χρησιμοποιείται ως βοηθητική αγωγή σε μη ρευματολογικές διαταραχές. Οι κίνδυνοι από την αγωγή, ιδιαίτερα η παράταση ταυτόχρονης οπιτικής διαδικασίας, είναι οι ίδιοι με τους κινδύνους με άλλα ΜΣΑΦ. Οι κίνδυνοι θα πρέπει να εκτιμηθούν σε σχέση με το αναμενόμενο αναλγητικό όφελος. Τα ΜΣΑΦ μπορεί να αυξήσουν τον κίνδυνο σοβαρών, δυνητικά θανατηφόρων, καρδιαγγειακών, αγγειοεγκεφαλικών και γαστρεντερικών ανεπιθύμητων ενεργειών. Ταυτόχρονη χρήση του Niflamol με άλλα ΜΣΑΦ πρέπει να αποφεύγεται (βλ. παράγραφο 4.5). Οι ανεπιθύμητες ενέργειες μπορούν να ελαχιστοποιηθούν χρησιμοποιώντας την κατώτατη αποτελεσματική δόση για την πλέον μικρή διάρκεια θεραπείας που απαιτείται για τον έλεγχο των συμπτωμάτων (βλ. παράγραφο 4.2 και παρακάτω). *Γαστρεντερικές επιδράσεις:* Κατά τη διάρκεια θεραπείας με ΜΣΑΦ έχουν αναφερθεί γαστρεντερική αιμορραγία, εξέλκωση και διάτρηση, μερικές φορές θανατηφόρα. Οι επιδράσεις αυτές μπορεί να παρουσιασθούν οποιαδήποτε στιγμή κατά τη διάρκεια της θεραπείας, με ή χωρίς προειδοποιητικά συμπτώματα ή προηγούμενο ιστορικό σοβαρών γαστρεντερικών συμβαμάτων. Ο κίνδυνος γαστρεντερικής αιμορραγίας, εξέλκωσης ή διάτρησης είναι μεγαλύτερος με την αύξηση της δόσης του ΜΣΑΦ και της διάρκειας της θεραπείας σε ασθενείς με ιστορικό γαστρεντερικής αιμορραγίας, εξέλκωσης ή διάτρησης και στους ηλικιωμένους. Οι ασθενείς αυτοί πρέπει να ξεκινούν τη θεραπεία με Niflamol, μόνο μετά από προσεκτική θεώρηση του προφίλ κινδύνου-οφέλους και να ξεκινούν τη θεραπεία με τη χαμηλότερη δυνατή δόση. Θεραπεία συνδυασμού με προστατευτικούς παράγοντες (επί παραδείγματι μισοπροστόλη ή αναστολείς της αντλίας πρωτονίων) πρέπει να εξετάζεται σε ασθενείς με αυξημένο κίνδυνο γαστρεντερικής αιμορραγίας, όπως οι ηλικιωμένοι, καθώς και σε ασθενείς που απαιτούν ακετυλοσαλικυλικό οξύ χαμηλής δόσης ή άλλα φάρμακα που είναι πιθανόν να αυξάνουν τον κίνδυνο γαστρεντερικών ανεπιθύμητων ενεργειών (βλ. παρακάτω και παράγραφο 4.5). Οι ασθενείς πρέπει να αναφέρουν αμέσως οποιοδήποτε σύμπτωμα ανεπιθύμητης ενέργειας από το γαστρεντερικό (π.χ. αιματηρή κένωση ή μαύρα κόπρανα, αιματέμεση, αίσθηση λιποθυμίας) στον ιατρό τους. Συνιστάται προσοχή σε ασθενείς που λαμβάνουν ταυτόχρονες θεραπείες που θα μπορούσαν να αυξήσουν τον κίνδυνο εξέλκωσης ή γαστρεντερικής αιμορραγίας, συμπεριλαμβανομένων από του στόματος αντιπηκτικών όπως η δικουμαρόλη, αντιαιμοπεταλιακών παραγόντων όπως το ακετυλοσαλικυλικό οξύ, από του στόματος κορτικοστεροειδών και εκλεκτικών αναστολέων επαναπρόσληψης της σεροτονίνης (SSRIs) (βλ. παράγραφο 4.5). Εάν παρουσιασθεί γαστρεντερική αιμορραγία ή εξέλκωση σε ασθενή που λαμβάνει Niflamol, η θεραπεία πρέπει να διακοπεί αμέσως. Τα ΜΣΑΦ πρέπει να χορηγούνται με προσοχή σε ασθενείς με ιστορικό ελκώδους κολίτιδας ή νόσου του Crohn, καθώς η θεραπεία με ΜΣΑΦ μπορεί να επιδεινώσει τα συμπτώματα. *Καρδιαγγειακές και Αγγειοεγκεφαλικές επιδράσεις:* Κλινικές μελέτες και επιδημιολογικά δεδομένα υποδηλώνουν ότι η χρήση ορισμένων ΜΣΑΦ μπορεί να σχετίζεται με έναν αυξημένο κίνδυνο αρτηριακών θρομβωτικών συμβαμάτων (π.χ. έμφραγμα του μυοκαρδίου ή εγκεφαλικό επεισόδιο), τα οποία μπορεί να είναι θανατηφόρα. Ο κίνδυνος αρτηριακών θρομβωτικών επεισοδίων αυξάνει σε υψηλές δόσεις και με θεραπεία μακράς διάρκειας, και έχει συσχετισθεί τόσο με COX-2 εκλεκτικά όσο και με μη-εκλεκτικά ΜΣΑΦ. Κατά συνέπεια, οι ασθενείς με μη ρυθμισμένη υπέρταση, συμφορητική καρδιακή ανεπάρκεια, εγκατεστημένη στεφανιαία νόσο, περιφερική αρτηριακή νόσο και/ή αγγειοεγκεφαλική νόσο πρέπει να θεραπεύονται με Niflamol μόνο μετά από προσεκτική εξέταση του προφίλ κινδύνου-οφέλους για τον συγκεκριμένο ασθενή. Το Niflamol πρέπει να χορηγείται με προσοχή σε ασθενείς με ιστορικό υπέρτασης και/ή καρδιακή ανεπάρκεια. Έχουν αναφερθεί κατακράτηση υγρών και οίδημα σχετιζόμενα με τη θεραπεία με ΜΣΑΦ, που μπορεί να οδηγήσουν σε έναρξη υπέρτασης ή επιδείνωση προϋπάρχουσας υπέρτασης και αύξηση του κινδύνου εμφάνισης ανεπιθύμητων καρδιαγγειακών συμβαμάτων. Η αρτηριακή πίεση πρέπει να παρακολουθείται στενά κατά την έναρξη της θεραπείας και κατά τη διάρκειά της. Οι ασθενείς πρέπει να ενημερώνονται για τα σημεία σοβαρών καρδιαγγειακών ανεπιθύμητων ενεργειών (π.χ. στηθάγχη, δύσπνοια, αδυναμία, δυσκολία ομιλίας) και για τα βήματα που πρέπει να κάνουν αν αυτά εμφανισθούν. Πρέπει να δίδεται προσοχή στη χρήση του Niflamol σε ασθενείς που υποβάλλονται σε εγχείρηση στεφανιαίου παρακαμπτήριου μοσχεύματος (CABG) ή αμέσως πριν ή μετά από εγχείρηση καρδιάς, με ιδιαίτερη προσοχή στις ταυτόχρονες φαρμακευτικές αγωγές (βλ. παράγραφο 4.5). *Νεφρικές επιδράσεις:* Μακροχρόνια χορήγηση ΜΣΑΦ μπορεί μέσω αναστολής της αγγειοδιασταλτικής δράσης των νεφρικών προσταγλανδινών να έχει ως αποτέλεσμα νεφρική ανεπάρκεια λόγω μείωσης της σπειραματικής διήθησης. Αυτή η ανεπιθύμητη ενέργεια είναι δοσοεξαρτώμενη και μπορεί να οδηγήσει σε νέκρωση νεφρική θηλής και άλλη νεφρική κάκωση. Κατά την έναρξη της θεραπείας με Niflamol ή μετά την αύξηση της δοσολογίας, συνιστάται η στενή παρακολούθηση της νεφρικής λειτουργίας ασθενών που παρουσιάζουν τους ακόλουθους παράγοντες κινδύνου: επηρεασμένη νεφρική ή ηπατική λειτουργία, καρδιακή ανεπάρκεια, μεγάλη ηλικία, ταυτόχρονη χρήση αναστολέων μετατρεπτικού ενζύμου της αγγειοτασίνης (ΜΕΑ), ανταγωνιστών των υποδοχέων της αγγειοτασίνης II ή διουρητικών και υποογκαιμία. Το Niflamol αντενδείκνυται σε ασθενείς με σοβαρή νεφρική δυσλειτουργία. *Ηπατικές επιδράσεις:* Σε μικρό ποσοστό ασθενών σε θεραπεία με ΜΣΑΦ μπορεί να παρουσιασθούν οριακές αυξήσεις στις τιμές των δοκιμασιών της ηπατικής λειτουργίας και σπάνια αυξήσεις μεγαλύτερες από 3 φορές το άνω φυσιολογικό όριο, με ή χωρίς ανεπιθύμητες ενέργειες σχετιζόμενες με το ήπαρ. Οι ασθενείς που λαμβάνουν Niflamol πρέπει να παρακολουθούνται για σημεία ή συμπτώματα κλινικά σημαντικών ηπατικών αντιδράσεων. Εάν αναπτυχθούν τέτοια σημεία ή συμπτώματα, η θεραπεία με Niflamol πρέπει να διακόπτεται. Το Niflamol αντενδείκνυται σε ασθενείς με σοβαρή ηπατική δυσλειτουργία. *Δερματικές επιδράσεις:* Έχουν αναφερθεί πολύ σπάνια σοβαρές δερματικές αντιδράσεις, μερικές από τις οποίες μπορεί να είναι θανατηφόρες, συμπεριλαμβανομένων αποφολιδωτικής δερματίτιδας, συνδρόμου Stevens-Johnson και τοξικής επιδερμικής νεκρόλυσης (σύνδρομο Lyell), σε σχέση με θεραπεία με ΜΣΑΦ (βλ. παράγραφο 4.8). Οι ασθενείς φαίνεται να είναι σε μεγαλύτερο κίνδυνο στα πρώτα στάδια της θεραπείας. Στις περισσότερες περιπτώσεις, εντός του πρώτου μήνα της θεραπείας. Η θεραπεία με Niflamol πρέπει να διακόπτεται με την πρώτη εμφάνιση δερματικού εξανθήματος, βλαβών του βλεννογόνου ή οποιωνδήποτε άλλων σημείων υπερευαισθησίας. Σπάνια, ο ιός ανεμοβλογιάς ζωστήρα (VZV) μπορεί να προκαλέσει σοβαρές επιπλοκές δερματικών λοιμώξεων και λοιμώξεων μαλακών μορίων. Τα διαθέσιμα δεδομένα υποδηλώνουν μια σχέση μεταξύ της θεραπείας με ΜΣΑΦ και αυξημένου κινδύνου για τις λοιμώξεις αυτές. Συνεπώς, η χρήση Niflamol πρέπει να αποφεύγεται σε περιπτώσεις λοιμώξεων ιού ανεμοβλογιάς ζωστήρα. *Επιδράσεις στο ανοσοποιητικό:* Η χορήγηση Niflamol μπορεί να προκαλέσει μια αντίδραση υπερευαισθησίας, ιδιαίτερα σε ασθενείς που είναι αλλεργικοί στο ακετυλοσαλικυλικό οξύ ή άλλα ΜΣΑΦ (βλ. παράγραφο 4.3). Το Niflamol αντενδείκνυται σε ασθενείς με ιστορικό αλλεργίας ή άσθματος που προκλήθηκε από τη χορήγηση νιφλουμικού οξέος ή ουσιών με παρόμοια δράση, όπως άλλα ΜΣΑΦ, συμπεριλαμβανομένου του ακετυλοσαλικυλικού οξέος (βλ. παράγραφο 4.3). *Λοιπές προειδοποιήσεις:* ΤοNiflamol πρέπει να χρησιμοποιείται με προσοχή σε ασθενείς με προϋπάρχον άσθμα. Οι ασθματικοί ασθενείς με χρόνια ρινίτιδα, χρόνια παραρρινοκολπίτιδα και/ή ρινικούς πολύποδες είναι σε αυξημένο κίνδυνο για βρογχόσπασμο και αναφυλαξία όταν λαμβάνουν ΜΣΑΦ, συμπεριλαμβανομένου του Niflamol. Όπως συμβαίνει και με άλλα ΜΣΑΦ, το νιφλουμικό οξύ μπορεί να αναστείλει τη συσσώρευση αιμοπεταλίων και να επιμηκύνει τον χρόνο ροής. Το Niflamol πρέπει να χρησιμοποιείται με προσοχή σε ασθενείς με ενεργό λοίμωξη ή σε κίνδυνο λοίμωξης, ακόμη και αν η λοίμωξη ελέγχεται καλά, καθώς η θεραπεία με Niflamol μπορεί να καλύψει τα σημεία και τα συμπτώματα της λοίμωξης. Τα σκληρά καψάκια Niflamol περιέχουν τη χρωστική ουσία αζορουμπίνη καρμοϊζίνη (E122), η οποία μπορεί να προκαλέσει αλλεργικές αντιδράσεις. *Ηλικιωμένοι:* Συνιστάται στενή παρακολούθηση των ηλικιωμένων ασθενών κατά τη διάρκεια της θεραπείας με Niflamol και άλλα ΜΣΑΦ. Οι ηλικιωμένοι ασθενείς βρίσκονται σε αυξημένο κίνδυνο να παρουσιάσουν ανεπιθύμητες ενέργειες που προκαλούνται από τα ΜΣΑΦ, συμπεριλαμβανομένων νεφρικής ανεπάρκειας και γαστρεντερικής αιμορραγίας και διατρήσεων, που μπορεί να είναι θανατηφόρες, και είναι πιο πιθανόν να λαμβάνουν ταυτόχρονα άλλες θεραπείες. Η κατώτατη αποτελεσματική δόση πρέπει να χρησιμοποιείται στους ασθενείς αυτούς.
4.5 Αλληλεπιδράσεις με άλλα φαρμακευτικά προϊόντα και άλλες μορφές αλληλεπίδρασης: *Συνδυασμοί που αντενδείκνυνται:* – Από του στόματος θρομβολυτικά, όπως βαρφαρίνη, και μη κλασματοποιημένη ηπαρίνη, ηπαρίνες χαμηλού μοριακού βάρους και προϊόντα που σχετίζονται με αυτά: υπάρχει αυξημένος κίνδυνος αιμορραγίας εξαιτίας της αναστολής της λειτουργίας των αιμοπεταλίων και βλάβης του γαστρο-δωδεκαδακτυλικού βλεννογόνου από τα ΜΣΑΦ. Εάν ο συνδυασμός αυτός των φαρμάκων δεν μπορεί να αποφευχθεί, απαιτείται στενή κλινική και εργαστηριακή παρακολούθηση. – Άλλα ΜΣΑΦ, συμπεριλαμβανομένων του ακετυλοσαλικυλικού οξέος και άλλων σαλικυλικών σε μεγάλες δόσεις: υπάρχει αυξημένος κίνδυνος εξελκώσεως και γαστρεντερικής αιμορραγίας λόγω της προσθετικής συνέργειας. Σε περίπτωση που ο συνδυασμός δεν μπορεί να αποφευχθεί, απαιτείται στενή κλινική και εργαστηριακή παρακολούθηση. – Λίθιο (κίνδυνος που αναφέρεται σε αρκετά ΜΣΑΦ): τα επίπεδα λιθίου στο αίμα αυξάνονται και μπορεί να φθάσουν σε τοξικές συγκεντρώσεις, λόγω της μειωμένης νεφρικής απέκκρισης του λιθίου. Εάν ο συνδυασμός δεν μπορεί να αποφευχθεί, θα πρέπει να παρακολουθούνται στενά τα επίπεδα λιθίου στο αίμα και η δοσολογία του λιθίου πρέπει να προσαρμόζεται κατά τη διάρκεια της αγωγής με τον συνδυασμό των δύο φαρμάκων και μετά από τη διακοπή του ΜΣΑΦ. – Μεθοτρεξάτη, σε υψηλές δόσεις (15 mg/εβδομάδα ή περισσότερο): παρατηρείται αύξηση της αιματολογικής τοξικότητας της μεθοτρεξάτης λόγω της μείωσης της νεφρικής κάθαρσης. Σε περίπτωση που ο συνδυασμός δεν μπορεί να αποφευχθεί, η νεφρική λειτουργία πρέπει να παρακολουθείται στενά. – Άλλα αντιαιμοπεταλιακά φάρμακα όπως τικλοπιδίνη, κλοπιδογρέλη, τιροφιβάνη, επτιφιμπατίδη, αμπσιξιμάμπη και ιλοπρόστη: υπάρχει αυξημένος κίνδυνος γαστρεντερικής εξέλκωσης και αιμορραγίας λόγω της προσθετικής συνέργειας. Εάν ο συνδυασμός αυτός δεν μπορεί να αποφευχθεί, απαιτείται στενή κλινική και εργαστηριακή παρακολούθηση, συμπεριλαμβανομένης της παρακολούθησης του χρόνου ροής. – Οι εκλεκτικοί αναστολείς επαναπρόσληψης σεροτονίνης (SSRIs) αυξάνουν τον κίνδυνο γαστρεντερικής αιμορραγίας. Σε περίπτωση που ο συνδυασμός δεν μπορεί να αποφευχθεί, απαιτείται στενή κλινική και εργαστηριακή παρακολούθηση. – Τα από του στόματος λαμβανόμενα γλυκοκορτικοστεροειδή (με εξαίρεση την υδροκορτιζόνη για θεραπεία υποκατάστασης) μπορεί να αυξήσουν τον κίνδυνο γαστρεντερικής εξέλκωσης και αιμορραγίας όταν συγχορηγούνται με ΜΣΑΦ, συμπεριλαμβανομένου του Niflamol. Σε περίπτωση που ο συνδυασμός δεν μπορεί να αποφευχθεί, απαιτείται στενή κλινική και εργαστηριακή παρακολούθηση. *Συνδυασμοί που απαιτούν προφυλάξεις κατά τη χρήση:* – Διουρητικά: υπάρχει κίνδυνος οξείας νεφρικής ανεπάρκειας σε αφυδατωμένους ασθενείς, λόγω της μείωσης της σπειραματικής διήθησης, η οποία είναι επακόλουθο της μειωμένης σύνθεσης νεφρικών προσταγλανδινών. Κατά την αρχή της αγωγής, οι ασθενείς θα πρέπει να ενυδατώνονται και η νεφρική λειτουργία να παρακολουθείται. – Μεθοτρεξάτη σε χαμηλές δόσεις (κάτω των 15 mg/εβδομάδα): παρατηρείται αύξηση της αιματολογικής τοξικότητας της μεθοτρεξάτης λόγω της μείωσης της νεφρικής κάθαρσης που προκαλείται από τους περισσότερους αντιφλεγμονώδεις παράγοντες. Το αιμοδιάγραμμα θα πρέπει να παρακολουθείται κάθε εβδομάδα για τις πρώτες εβδομάδες της συνδυασμένης θεραπείας. Απαιτείται περισσότερο στενή παρακολούθηση εάν υπάρχει έστω και ελαφρά επιβάρυνση της νεφρικής λειτουργίας και σε ηλικιωμένους ασθενείς. – Πεντοξιφυλλίνη: υπάρχει αυξημένος κίνδυνος αιμορραγίας. Απαιτούνται στενότερη κλινική παρακολούθηση και συχνότεροι έλεγχοι του χρόνου ροής. – Ζιδοβουδίνη: υπάρχει κίνδυνος αυξημένης τοξικότητας στην ερυθροειδή σειρά λόγω μιας δράσης στα δικτυοερυθροκύτταρα, με σοβαρή αναιμία η οποία εμφανίζεται 8 ημέρες μετά από την έναρξη του ΜΣΑΦ. 8 15 ημέρες ύστερα από την έναρξη της αγωγής με ΜΣΑΦ πρέπει να ελέγχονται το αιμοδιάγραμμα, οι διαφορικές τιμές και οι τιμές των δικτυοερυθροκυττάρων. – Φαρμακευτικές αγωγές που μπορεί να προκαλέσουν υπερκαλιαιμία: αυξημένος κίνδυνος υπερκαλιαιμίας και νεφροτοξικότητας κατά τη διάρκεια της ταυτόχρονης θεραπείας με ΜΣΑΦ, συμπεριλαμβανομένου του Niflamol, και αγωγές όπως άλατα καλίου, καλιοπροστατευτικά διουρητικά, αναστολείς ΜΕΑ, ανταγωνιστές υποδοχέων της αγγειοτασίνης II, κυκλοσπορίνη, τακρόλιμους και τριμεθοπρίμη. Η νεφρική λειτουργία πρέπει να παρακολουθείται στενά κατά την έναρξη και κατά τη διάρκεια της συγχορήγησης, ιδιαίτερα στους ηλικιωμένους ασθενείς. Συνδυασμοί στους οποίους θα πρέπει να δίδεται ιδιαίτερη προσοχή: – Αντιυπερτασικοί παράγοντες (όπως οι βήτα-αναστολείς, οι αναστολείς ΜΕΑ, τα διουρητικά), κατ' επέκταση αρχής γενομένης από την ινδομεθακίνη: μπορεί να παρατηρηθεί μειωμένη αντιυπερτασική ενέργεια εξαιτίας της αναστολής των αγγειοδιασταλτικών προσταγλανδινών από τα ΜΣΑΦ. – Ενδομήτρια σπειράματα (intrauterine contraceptive device IUDs): υπάρχει κίνδυνος μειωμένης αποτελεσματικότητας, αν και αυτό αμφισβητείται.
4.6 Γονιμότητα, κύηση και γαλουχία: *Κύηση:* Η αναστολή της σύνθεσης των προσταγλανδινών μπορεί να επηρεάσει δυσμενώς την εγκυμοσύνη και/ή την ανάπτυξη του εμβρύου. Δεδομένα από επιδημιολογικές μελέτες υποδεικνύουν έναν αυξημένο κίνδυνο αποβολής και καρδιακής δυσπλασίας και γαστρόσχισης μετά τη χρήση ενός αναστολέα της σύνθεσης των προσταγλανδινών κατά τα πρώιμα στάδια της κύησης. Ο απόλυτος κίνδυνος για καρδιαγγειακή δυσπλασία ήταν αυξημένος από λιγότερο από 1% σε έως και 1,5% περίπου. Ο κίνδυνος πιστεύεται ότι αυξάνεται με τη δόση και τη διάρκεια της θεραπείας. Σε πειραματόζωα, η χορήγηση ενός αναστολέα της σύνθεσης των προσταγλανδινών έχει αποδειχθεί ότι οδηγεί σε αυξημένη απώλεια πριν και μετά την εμφύτευση και εμβρυϊκή θνησιμότητα. Επιπλέον, αυξημένες επιπτώσεις διαφόρων δυσπλασιών, συμπεριλαμβανομένων των καρδιαγγειακών, έχουν αναφερθεί σε ζώα στα οποία χορηγήθηκε αναστολέας της σύνθεσης των προσταγλανδινών κατά την περίοδο της οργανογένεσης. Από την 20η εβδομάδα της εγκυμοσύνης και μετά, η χρήση του Niflamol μπορεί να προκαλέσει ολιγοϋδράμνιο ως αποτέλεσμα νεφρικής δυσλειτουργίας του εμβρύου. Αυτό μπορεί να συμβεί λίγο μετά την έναρξη της θεραπείας και είναι συνήθως αναστρέψιμο με τη διακοπή. Επιπλέον, υπήρξαν αναφορές συστολής του αρτηριακού πόρου μετά από θεραπεία στο δεύτερο τρίμηνο, οι περισσότερες από τις οποίες υποχώρησαν μετά τη διακοπή της θεραπείας. Κατά συνέπεια, κατά το πρώτο και δεύτερο τρίμηνο της κύησης, το Niflamol δεν θα πρέπει να χορηγείται, εκτός εάν είναι σαφώς απαραίτητο. Εάν το Niflamol χρησιμοποιηθεί από μία γυναίκα που προσπαθεί να συλλάβει ή κατά το πρώτο και δεύτερο τρίμηνο της κύησης, η δόση θα πρέπει να διατηρείται όσο το δυνατόν χαμηλότερη και η διάρκεια της θεραπείας όσο το δυνατόν πιο σύντομη. Θα πρέπει να λαμβάνεται υπόψη η προγεννητική παρακολούθηση για ολιγοϋδράμνιο και στένωση του αρτηριακού πόρου μετά από έκθεση σε Niflamol για αρκετές ημέρες από την εβδομάδα κύησης 20 και μετά. Το Niflamol θα πρέπει να διακόπτεται εάν εντοπιστεί ολιγοϋδράμνιο ή στένωση του αρτηριακού πόρου. Κατά το τρίτο τρίμηνο της κύησης, όλοι οι αναστολείς της σύνθεσης των προσταγλανδινών ενδέχεται να εκθέσουν: - το έμβρυο σε: • καρδιοπνευμονική τοξικότητα (με πρόωρη στένωση/σύγκλειση του αρτηριακού πόρου και πνευμονική υπέρταση). • νεφρική δυσλειτουργία (βλ. παραπάνω). - τη μητέρα και το νεογνό, κατά το τέλος της κύησης, σε: • πιθανή παράταση του χρόνου ροής, μια αντι-συσσωρευτική επίδραση που μπορεί να εμφανιστεί ακόμη και σε πολύ χαμηλές δόσεις • αναστολή των συσπάσεων της μήτρας, οδηγώντας σε καθυστέρηση ή παράταση του τοκετού. Συνεπώς, το Niflamol αντενδείκνυται κατά το τρίτο τρίμηνο της κύησης (βλ. παραγράφους 4.3 και 5.3). *Θηλασμός:* Τα ΜΣΑΦ απεκκρίνονται στο μητρικό γάλα. Παρότι τα διαθέσιμα δεδομένα δείχνουν ότι η χρήση ορισμένων ΜΣΑΦ από τη μητέρα δεν προκαλούν ανεπιθύμητες ενέργειες στα βρέφη που θηλάζουν, προληπτικά η χρήση του Niflamol πρέπει να αποφεύγεται κατά τη διάρκεια της γαλουχίας. *Γονιμότητα:* Οι αναστολείς σύνθεσης των προσταγλανδινών, συμπεριλαμβανομένου του Niflamol, μπορεί να παρεμποδίζουν τη γονιμότητα των γυναικών και δεν συνιστώνται σε γυναίκες που προσπαθούν να συλλάβουν. Η διακοπή της θεραπείας με Niflamol πρέπει να εξετάζεται σε γυναίκες που λαμβάνουν Niflamol και έχουν δυσκολία να συλλάβουν ή ελέγχονται για στειρότητα.
4.7 Επιδράσεις στην ικανότητα οδήγησης και χειρισμού μηχανημάτων: Σε σπάνιες περιπτώσεις η χορήγηση του φαρμάκου αυτού μπορεί να προκαλέσει ίλιγγο και υπνηλία.
4.8 Ανεπιθύμητες ενέργειες: Ο κίνδυνος για ανεπιθύμητες ενέργειες αυξάνεται με τη δόση και τη διάρκεια της θεραπείας. Οι πλέον συχνά παρατηρούμενες ανεπιθύμητες ενέργειες που σχετίζονται με τη λήψη ΜΣΑΦ, συμπεριλαμβανομένου του Niflamol, προέρχονται από το γαστεντερικό. – Ενέργειες στο γαστρεντερικό: Πεπτικά έλκη, γαστρεντερικές διατρήσεις ή αιμορραγίες (λανθάνουσες ή εμφανείς), μερικές φορές θανατηφόρες, μπορεί να συμβούν, ιδιαίτερα σε ηλικιωμένους ασθενείς. Επίσης, υπήρξαν αναφορές γαστρεντερικών συμπτωμάτων όπως ναυτία, διάρροια, εμετός, επιγαστρικό άλγος, γαστρίτιδα, αιματέμεση, μέλαινα και αιμορραγική κολίτις. Οι ανεπιθύμητες αυτές ενέργειες είναι συνηθέστερες σε μεγαλύτερες δόσεις. – Αντιδράσεις υπερευαισθησίας: • Δερματικές: αγγειοίδημα, ερύθημα, εξανθήματα, κνίδωση, κνησμός, πορφύρα. Σπάνιες περιπτώσεις πολύμορφου ερυθήματος, αποφολιδωτικής δερματίτιδας και πομφολυγώδους εξανθήματος (σύνδρομο Stevens Johnson, τοξική επιδερμική νεκρόλυση (σύνδρομο Lyell)). • Σε εξαιρετικές περιπτώσεις, υπάρχει κίνδυνος φωτοευαισθητοποίησης. • Αναπνευστικές: κρίσεις άσθματος μπορεί να παρατηρηθούν σε ορισμένους ασθενείς, ιδιαίτερα σε ασθενείς με αλλεργία στο ακετυλοσαλικυλικό οξύ ή άλλα ΜΣΑΦ. • Γενικές: π.χ. γενική κακουχία, υπόταση, αναφυλακτικό σοκ. – Ενέργειες στο Κεντρικό Νευρικό Σύστημα: αίσθηση ιλίγγου (σπάνια) – Ενέργειες στους νεφρούς: οξεία νεφρική ανεπάρκεια, διάμεση νεφρίτιδα, νεφρωσικό σύνδρομο σε εξαιρετικά σπάνιες περιπτώσεις. – Ενέργειες στα οστά: Λίγες περιπτώσεις φθοριώσεως των οστών έχουν καταγραφεί ύστερα από αγωγή με υψηλές δόσεις επί αρκετά χρόνια. – Μεταβολές στα εργαστηριακά αποτελέσματα: Σε εξαιρετικές περιπτώσεις, μη φυσιολογική λειτουργία του ήπατος ή θρομβοπενία. – Δεδομένα από κλινικές δοκιμές και επιδημιολογικές μελέτες υποδεικνύουν ότι η χρήση κάποιων ΜΣΑΦ (ιδιαίτερα σε υψηλές δόσεις και σε μακροχρόνιες θεραπείες) μπορεί να συσχετίζεται με έναν αυξημένο κίνδυνο για εμφάνιση θρομβωτικών αρτηριακών συμβαμάτων (π.χ. έμφραγμα του μυοκαρδίου ή εγκεφαλικό επεισόδιο), τα οποία μπορεί να είναι θανατηφόρα (βλ. παράγραφο 4.4). – Οίδημα, υπέρταση και καρδιακή ανεπάρκεια έχουν αναφερθεί σε σχέση με τη θεραπεία με ΜΣΑΦ. *Αναφορά πιθανολογούμενων ανεπιθύμητων ενεργειών:* Η αναφορά πιθανολογούμενων ανεπιθύμητων ενεργειών μετά από τη χορήγηση άδειας κυκλοφορίας του φαρμακευτικού προϊόντος είναι σημαντική. Επιτρέπει τη συνεχή παρακολούθηση της σχέσης οφέλους-κινδύνου του φαρμακευτικού προϊόντος. Ζητείται από τους επαγγελματίες υγείας να αναφέρουν οποιεσδήποτε πιθανολογούμενες ανεπιθύμητες ενέργειες στον Εθνικό Οργανισμό Φαρμάκων. *Εθνικός Οργανισμός Φαρμάκων:* Μεσογείων 284, GR-15562 Χολαργός, Αθήνα. Τηλ: + 30 21 32040380/337, Φαξ: + 30 21 06549585, Ιστότοπος: http://www.eof.gr.
4.9 Υπερδοσολογία: *Σημεία υπερδοσολογίας:* Οι κλινικές εκδηλώσεις της υπερδοσολογίας με ΜΣΑΦ, συμπεριλαμβανομένου του Niflamol, είναι δοσοεξαρτώμενες, με την πλειοψηφία των περιπτώσεων να χαρακτηρίζονται ως ασυμπτωματικές ή ήπιες. Τα συμπτώματα που προέρχονται από την υπερδοσολογία μορφών μη τροποποιημένης αποδέσμευσης συνήθως παρουσιάζονται εντός 4 ωρών από τη λήψη. Τα συμπτώματα ήπιας τοξικότητας περιλαμβάνουν ναυτία, έμετο, διάρροια και κοιλιακό άλγος. Μπορεί επίσης να παρουσιασθεί ήπια καταστολή του ΚΝΣ ως υπνηλία (5% των περιπτώσεων) και κεφαλαλγία. Ένας ασθενής ο οποίος είχε λάβει 7,5 g νιφλουμικού οξέος παρουσίασε οξεία σπειραματονεφρίτιδα, η οποία αντιμετωπίσθηκε επιτυχώς χωρίς επακόλουθα. Σε περισσότερο προχωρημένη τοξικότητα μπορεί να παρουσιαστούν αυξημένες τιμές BUN, κρεατινίνης και δοκιμασιών ηπατικής λειτουργίας, αυξημένος χρόνος προθρομβίνης, θρομβοπενία, βραδυκαρδία ή υπόταση. Η έκδηλη υπνηλία σχετίζεται συνήθως με μεταβολική οξέωση. Η σοβαρή τοξικότητα από μαζική κατάποση χαρακτηρίζεται από νεφρική ανεπάρκεια, μεταβολική οξέωση και νευρολογικά συμπτώματα, συμπεριλαμβανομένων σπασμών, υπνηλίας που εξελίσσεται σε κώμα καθώς και διαταραχές όρασης και ακοής. Η γαστρεντερική αιμορραγία σπάνια σχετίζεται με οξεία υπερδοσολογία. *Θεραπεία:* Τα ήπια συμπτώματα της υπερδοσολογίας των ΜΣΑΦ είναι συνήθως αυτοπεριοριζόμενα. Οι συμπτωματικοί ασθενείς ή αυτοί που είναι γνωστό ότι έχουν λάβει μεγάλη ποσότητα πρέπει να υποβληθούν σε εξέταση αίματος, ηλεκτρολυτών ορού, ηπατικής και νεφρικής λειτουργίας και χρόνου πήξης. Οι ασθενείς με νευρολογικά συμπτώματα ή αυτοί που είναι γνωστό ότι έχουν λάβει μεγάλη ποσότητα πρέπει να υποβληθούν σε εξέταση προσδιορισμού των αερίων στο αίμα για μεταβολική οξέωση. Υπάρχει πτωχή συσχέτιση μεταξύ των επιπέδων των ΜΣΑΦ στο πλάσμα και των κλινικών σημείων τοξικότητας. Εάν η πιθανότητα ταυτόχρονης ή συνδυαστικής κατάποσης φαρμάκων δεν μπορεί να αποκλειστεί, πρέπει να εξετασθούν τα επίπεδα ακεταμινοφαίνης, σαλικυλικών και οπιοειδών στο πλάσμα ανάλογα με την περίπτωση. Η θεραπεία των συμπτωματικών ασθενών είναι κυρίως υποστηρικτική, συμπεριλαμβανομένης της χορήγησης ενεργού άνθρακα εντός μιας ώρας από την κατάποση και θεραπεία με υγρά για να αποκατασταθεί η ενυδάτωση και τα επίπεδα των ηλεκτρολυτών. Για την πιο προχωρημένη τοξικότητα πρέπει να ξεκινά ανάλογα με την περίπτωση κάθε μεμονωμένου ασθενή θεραπεία ειδική για τα συμπτώματα, όπως ενδοφλέβιο διττανθρακικό νάτριο για εμμένουσα μεταβολική οξέωση, αντισπασμωδικά, υποστήριξη αεραγωγών, καρδιαγγειακή υποστήριξη, αντιεμετικά και αντιόξινα.

5. ΦΑΡΜΑΚΟΛΟΓΙΚΕΣ ΙΔΙΟΤΗΤΕΣ:
5.1 Φαρμακοδυναμικές ιδιότητες: Φαρμακοθεραπευτική κατηγορία: Άλλοι αντιφλεγμονώδεις και αντιρρευματικοί παράγοντες, μη στεροειδείς Κωδικός ATC: M01AX02. Το νιφλουμικό οξύ είναι ένα ΜΣΑΦ το οποίο προέρχεται από το νικοτινικό οξύ και έχει τις κάτωθι δράσεις: • αντιφλεγμονώδης και αναλγητική ενέργεια • ανασταλτική δράση στη σύνθεση της προσταγλανδίνης.
5.2 Φαρμακοκινητικές ιδιότητες: *Απορρόφηση:* Το νιφλουμικό οξύ απορροφάται ταχέως. Τα μέγιστα επίπεδα στο πλάσμα επιτυγχάνονται σε περίπου 2 ώρες. Η βιοδιαθεσιμότητα μειώνεται ελαφρά εάν το φάρμακο ληφθεί κατά τη διάρκεια του γεύματος. Η έκταση της απορρόφησής του δεν αλλοιώνεται από τον συνδυασμό του με αντιόξινα. Η μόνη παρατηρούμενη αλλαγή ήταν καθυστερημένος ρυθμός απορρόφησης με σημαντική μείωση του Cmax. *Κατανομή:* Ο χρόνος ημιζωής για την απομάκρυνση είναι βραχύς, της τάξεως των 4 έως 6 ωρών. Απεκκρίνεται ελαφρά στο μητρικό γάλα, με συγκέντρωση νιφλουμικού οξέος στο γάλα περίπου 1% των συγκεντρώσεων στο πλάσμα. Η σύνδεση με τις πρωτεΐνες του πλάσματος είναι άνω του 90%. *Μεταβολισμός:* Το νιφλουμικό οξύ μετατρέπεται κυρίως σε δύο μεταβολίτες: το 5-υδροξυνιφλουμικό οξύ και το 4-υδροξυνιφλουμικό οξύ. Και οι δύο αυτοί μεταβολίτες είναι ανενεργοί. *Απομάκρυνση:* Η κύρια οδός απομακρύνσεως του νιφλουμικού οξέος και των μεταβολιτών του σε ελεύθερη μορφή και συζευγμένων με γλυκουρονικό ή θειικό οξύ είναι μέσω των ούρων. Ωστόσο, υπάρχει ακόμη σημαντικός βαθμός απέκκρισης μέσω των κοπράνων (περίπου 30%). Με επανειλημμένη χορήγηση δεν παρατηρείται συσσώρευση. *Παθοφυσιολογικές διακυμάνσεις:* Η νεφρική ανεπάρκεια δεν αλλοιώνει τις φαρμακοκινητικές παραμέτρους του νιφλουμικού οξέος. Δεν έχει μελετηθεί η κινητική σε ηλικιωμένους ασθενείς, ούτε οι αλλαγές στις συγκεντρώσεις του πλάσματος, οι συσχετιζόμενες με τις χορηγούμενες δόσεις.
5.3 Προκλινικά δεδομένα για την ασφάλεια: Τα προκλινικά δεδομένα δεν αποκαλύπτουν κινδύνους ειδικούς για τον άνθρωπο περισσότερους από ό,τι αναφέρεται σε άλλες παραγράφους της Περίληψης Χαρακτηριστικών του Προϊόντος.

6. ΦΑΡΜΑΚΕΥΤΙΚΕΣ ΠΛΗΡΟΦΟΡΙΕΣ:
6.1 Κατάλογος εκδόχων: - Άμυλο, - Κεκαθαρμένος τάλκης, - Στεατικό μαγνήσιο, - Διοξείδιο του τιτανίου (E171), - Ζελατίνη, - Αζορουμπίνη καρμοϊζίνη (E122).

6.2 Ασυμβατότητες: Δεν εφαρμόζεται.

6.3 Διάρκεια ζωής: 36 μήνες

6.4 Ιδιαίτερες προφυλάξεις κατά τη φύλαξη του προϊόντος: Δεν υπάρχουν ειδικές οδηγίες διατήρησης για το προϊόν αυτό.

6.5 Φύση και συστατικά του περιέκτη: Κυψέλες PVC/Αλουμινίου. Κάθε συσκευασία περιέχει 20 σκληρά καψάκια (2 κυψέλες των 10 σκληρών καψακίων η καθεμία).

6.6 Ιδιαίτερες προφυλάξεις απόρριψης: Κάθε αχρησιμοποίητο φαρμακευτικό προϊόν ή υπόλειμμα πρέπει να απορρίπτεται σύμφωνα με τις κατά τόπους ισχύουσες σχετικές διατάξεις.

7. ΚΑΤΟΧΟΣ ΤΗΣ ΑΔΕΙΑΣ ΚΥΚΛΟΦΟΡΙΑΣ:
Bausch + Lomb Ireland Limited, 3013 Lake Drive, Citywest Business Campus, Dublin, Ιρλανδία.
Τοπικός Αντιπρόσωπος: Bausch Health Hellas, Λ. Πεντέλης 53,15235 Βριλήσσια, Τηλ.: 210 8108460.

8. ΑΡΙΘΜΟΣ(ΟΙ) ΑΔΕΙΑΣ ΚΥΚΛΟΦΟΡΙΑΣ: 2281/12-01-2022

9. ΗΜΕΡΟΜΗΝΙΑ ΠΡΩΤΗΣ ΕΓΚΡΙΣΗΣ/ΑΝΑΝΕΩΣΗΣ ΤΗΣ ΑΔΕΙΑΣ: Ημερομηνία πρώτης έγκρισης: 03-05-1970. Ανανέωση άδειας: 28-07-2008.

10. ΗΜΕΡΟΜΗΝΙΑ ΑΝΑΘΕΩΡΗΣΗΣ ΤΟΥ ΚΕΙΜΕΝΟΥ: 25.08.2022

Βοηθήστε να γίνουν τα φάρμακα πιο ασφαλή
και Αναφέρετε **ΟΛΕΣ** τις ανεπιθύμητες ενέργειες
για **ΟΛΑ** τα φάρμακα
Συμπληρώνοντας την «ΚΙΤΡΙΝΗ ΚΑΡΤΑ»

Ημερίδα Ενδοδοντίας στο Ξυλόκαστρο

Τηρώντας την παράδοση της άρτιας διοργάνωσης επιστημονικών ημερίδων και της ζεστής φιλοξενίας στην οποία μας έχει συνηθίσει ο Οδοντιατρικός Σύλλογος Κορινθίας και ο δραστήριος πρόεδρός του, **Επαμεινώνδας Κατσούλας**, πραγματοποιήθηκε πρόσφατα άλλη μια επιτυχημένη ημερίδα στο Ξυλόκαστρο.

Πρόκειται για την Ημερίδα Ενδοδοντίας που διεξήχθη στις 16 Σεπτεμβρίου, σε συνεργασία με την Ελληνική Ενδοδοντική Εταιρεία. Η εκδήλωση φιλοξενήθηκε στον όμορφο χώρο του Δημοτικού Θεάτρου «Άγγελος Σικελιανός» και ήταν μια ακόμα ευκαιρία για ανταλλαγή γνώσεων και εκμάθηση νέων τεχνικών για την οδοντιατρική κοινότητα όχι μόνο της Κορινθίας αλλά και όμορων περιοχών.

Κατά την ημερίδα αναλύθηκαν βασικά ζητήματα που καλείται να αντιμετωπίσει ο γενικός οδοντίατρος και άπτονται της ενδοδοντικής θεραπείας.

Στο πρώτο μέρος της ημερίδας η κ. **Μαρία Γεωργοπούλου,** πρόεδρος της ΕΕΕ και καθηγήτρια Ενδοδοντίας στο ΕΚΠΑ μαζί με τον κ. **Γιώργο Κωστούρο,** γ.γ. της ΕΕΕ και ειδικευθέντα στην Ενδοδοντία παρουσίασαν μια προσέγγιση άμεσης αντιμετώπισης του επείγοντος περιστατικού.

Στη συνέχεια, ο κ. **Σπύρος Στεφόπουλος**, ειδικευθείς στην Ενδοδοντία, ανέλυσε την ενότητα «πρόκληση της ενδοδοντικής θεραπείας σε δόντια με ενασβεστιωμένους ριζικούς σωλήνες».

Τέλος, ο κ. **Γιώργος Δεχουνιώτης**, επίσης ειδικευμένος στην Ενδοδοντία, ανέλυσε την ενότητα «διαχείριση ιατρογενών ενδοδοντικών συμβαμάτων».

Κατά τη διάρκεια της ημερίδας η κ. Γεωργοπούλου ανακηρύχθηκε επίτιμο μέλος του Οδοντιατρικού Συλλόγου Κορινθίας.

Στην αναμνηστική φωτογραφία διακρίνουμε από αριστερά τους κ.κ. Γ Δεχουνιώτη, Ι. Μηλίτση ταμία του Ο.Σ. Κορινθίας, Σοφία Πούλη γραμματέα του συλλόγου, Μ. Γεωργοπούλου καθηγήτρια ΕΚΠΑ, Σπ. Στεφόπουλο, Επ. Κατσούλα, πρόεδρο του Ο.Σ. Κορινθίας και Γ. Θεοδωροπούλου, πρόεδρο του Ο.Σ. Μεσσηνίας.

Ο κ. Γ. Κωστούρος και η κ. Μ. Γεωργοπούλου.

Ο κ. Σπ. Στεφόπουλος.

Ο κ. Γ. Δεχουνιώτης.

Ο κ. Επ. Κατσούλας πρόεδρος του Ο.Σ. Κορινθίας παραδίδει την τιμητική πλακέτα στην κ. Μ. Γεωργοπούλου και την ανακηρύσσει επίτιμο μέλος του συλλόγου.

Νέο Δ.Σ. στον Πανελλήνιο Σύνδεσμο Εμπόρων Οδοντιατρικών Ειδών

Κατόπιν των εκλογών της 7ης Σεπτεμβρίου το νέο Διοικητικό Συμβούλιο του Πανελλήνιου Συνδέσμου Εμπόρων Οδοντιατρικών Ειδών συγκλήθηκε και συγκροτήθηκε σε σώμα την 20η Σεπτεμβρίου.

Μετά από ομοφωνία το Διοικητικό Συμβούλιο απαρτίζουν οι εξής:

Πρόεδρος: **Σπύρος Σαρηγιάννης**
Αντιπρόεδρος: **Χάρης Ράγκος**
Γενικός Γραμματέας: **Θανάσης Βιτσαρόπουλος**
Ταμίας: **Βασιλική Τσιμπρή**
Μέλη: **Λία Παπάζογλου, Δημήτρης Φίκαρης** και **Λυκούργος Στεφανουδάκης.**

Με επιτυχία πραγματοποιήθηκε το 1ο Πανελλήνιο Συνέδριο Αθλητικής Οδοντιατρικής

Το πρώτο Πανελλήνιο Συνέδριο Αθλητικής Οδοντιατρικής είναι γεγονός και πραγματοποιήθηκε με μεγάλη επιτυχία το τριήμερο 8-10 Σεπτεμβρίου στην Κυπαρισσία.

Η Ελληνική Εταιρεία Αθλητικής Οδοντιατρικής «ΕΕΑΘΛΟ» και οι Οδοντιατρικοί Σύλλογοι Μεσσηνίας και Αρκαδίας ένωσαν τις δυνάμεις τους και διοργάνωσαν μια άρτια επιστημονική εκδήλωση, πλαισιωμένη από ενδιαφέρουσες δράσεις για μικρούς και μεγάλους. Η όμορφη μεσσηνιακή πόλη με την τεράστια ακτογραμμή και το γραφικό κομμάτι της στη σκιά του φημισμένου της κάστρου ήταν ταυτόχρονα μια ιδανική ευκαιρία σύντομης απόδρασης απ' την καθημερινότητα για τους οδοντιάτρους των όμορων νομών.

Ο πρόεδρος της ΕΕΑΘΛΟ Χρήστος Ραχιώτης, η πρόεδρος του Ο.Σ. Μεσσηνίας Γεωργία Θεοδωροπούλου και η πρόεδρος του Ο.Σ Αρκαδίας Αργυρώ Λαγούδη ήταν οι βασικοί διοργανωτές πίσω απ' το επιτυχημένο συνέδριο, που προσέλκυσε δεκάδες συνέδρους.

Εκτός όμως απ' τους οδοντιάτρους που κέρδισαν νέες πολύτιμες γνώσεις, το συνέδριο αυτό χαρακτηρίστηκε από εξωστρέφεια, καθώς υπήρξε ενημέρωση του κοινού, καθηγητών φυσικής αγωγής και προπονητών, αθλητικών σωματείων και φορέων για τη σημασία που πρέπει να δίνουν στην προφύλαξη των δοντιών τους όσοι ασχολούνται με τα αθλήματα, ανεξαρτήτως αν είναι στο πλαίσιο παιχνιδιού και χόμπι ή επαγγελματικά.

Στο πλαίσιο αυτό, για την ακόμα μεγαλύτερη ευαισθητοποίηση του κοινού, πραγματοποιήθηκαν και αθλητικές εκδηλώσεις ανοιχτές στο κοινό. Έτσι, τη δεύτερη ημέρα του συνεδρίου (Σάββατο) έγιναν αγώνες δρόμου 4 χλμ για ενήλικες και 1 χλμ για παιδιά στην παραλία Άι Λαγούδη, ενώ το ίδιο βράδυ ακολούθησε αγώνας μπάσκετ ανάμεσα στους Υγειονομικούς Μεσσηνίας και την ομάδα Δίων Κυπαρισσίας, στο κλειστό γήπεδο μπάσκετ Κυπαρισσίας. Την ίδια ημέρα παράλληλα έγιναν αγώνες beach βόλεϊ στην παραλία της Κυπαρισσίας.

Επιπλέον, ο κ. Θεόδωρος Κουιμτζής επίτιμος πρόεδρος της ΕΕΑΘΛΟ έκανε ενημέρωση στους αθλητές των τοπικών σωματείων για τη χρήση του αθλητικού νάρθηκα και μοίρασε το φυλλάδιο που έφτιαξε η ΕΕΑΘΛΟ και χρηματοδότησε η Ελληνική Οδοντιατρική Ομοσπονδία και απευθύνεται στο κοινό.

Όσο πλούσιο ήταν το επιστημονικό σκέλος του συνεδρίου, με εισηγήσεις, στρογγυλά τραπέζια,

Στο φωτογραφικό στιγμιότυπο διακρίνουμε από αριστερά την κ. Α. Λαγούδη πρόεδρο του Ο.Σ. Αρκαδίας, την κ. Γ. Θεοδωροπούλου πρόεδρο του Ο.Σ. Μεσσηνίας και τον αναπλ. καθηγητή κ. Χρ. Ραχιώτη πρόεδρο της ΕΕΑΘΛΟ κατα τη διάρκεια της τελετής λήξης.

τραύματος, Προσθετικής και ανάγνωσης CBCT, αλλά και κλινικά φροντιστήρια, άλλο τόσο ενδιαφέρον ήταν και το κοινωνικό του σκέλος.

Ξεχώρισε η τελετή έναρξης που πραγματοποιήθηκε το πρώτο βράδυ του τριημέρου στο πάρκο Βλαχέρνας στα Φιλιατρά, κατά την οποία βραβεύτηκε η κ. Μαρία Μενενάκου, μέλος του ΔΣ της ΕΟΟ, για τη συμβολή της στην ΕΕΑΘΛΟ. Η εκδήλωση περιελάμβανε καλωσόρισμα με χορευτική παράσταση από το Σύλλογο Φιλοπροόδων Φιλιατρών και δοκιμή τοπικών προϊόντων, ενώ ακολούθησε δεξίωση με ζωντανή μουσική και μπουφέ.

Επίσης, επόμενο βράδυ, σύνεδροι και συνοδά μέλη είχαν την ευκαιρία να γνωρίσουν ποικιλίες κρασιού με τη βοήθεια επαγγελματία οινογνώστη, στην παραλία Κυπαρισσίας.

Με λίγα λόγια ήταν ένα όμορφο τριήμερο γεμάτο επιστημονική γνώση και ταυτόχρονα ένα ευχάριστο συναπάντημα για τους οδοντιάτρους της Πελοποννήσου και όχι μόνο.

Η οργανωτική επιτροπή ευχαριστεί θερμά τον Οδοντιατρικό Σύλλογο Μεσσηνίας και ιδιαίτερα τα μέλη του Δ.Σ. Θεοδωροπούλου Γεωργία (πρόεδρο), Μουστάκη Χριστίνα, Άγγελο Τσορφώλια, Ανσουριάν Εμμανουήλ, τον Οδοντιατρικό Σύλλογο Αρκαδίας και ιδιαίτερα την Πρόεδρο Λαγούδη Αργυρώ, την ΕΕΑΘΛΟ και ιδιαίτερα τα μέλη Κυρανούδη Κατερίνα, Καρδαρά Παναγιώτα, Κουιμτζή Θεόδωρο και Τράπαλη Ιωάννη, τον Δήμο Τριφυλλίας και την Περιφέρεια Πελοποννήσου για την βοήθεια και την στήριξη που έδωσαν πριν και καθ' όλη την διάρκεια πραγματοποίησης του συνεδρίου.

Επιτυχημένη η ημερίδα του Ο.Σ. Κιλκίς και της ΕΟΕΧΣ

Ο Οδοντιατρικός Σύλλογος Κιλκίς και η Ελληνική Οδοντιατρική Εταιρεία Χειρουργικής Στόματος ένωσαν τις δυνάμεις τους και πραγματοποίησαν μια πολύ ενδιαφέρουσα επιστημονική ημερίδα, με θέμα **«Νεότερες θεραπευτικές προσεγγίσεις της Χειρουργικής Στόματος στην καθημερινή οδοντιατρική πράξη».**

Η ημερίδα, που πραγματοποιήθηκε στο ξενοδοχείο Habitat στο Κιλκίς, το Σάββατο 23 Σεπτεμβρίου, στέφθηκε με μεγάλη επιτυχία και προσέλκυσε αρκετούς συνέδρους όχι μόνο απ' την περιοχή του Κιλκίς αλλά και άλλους νομούς της Β. Ελλάδας (Θεσσαλονίκη, Κατερίνη, Κοζάνη, Ξάνθη).



Η κ. Π. Γκόλιαρη (αριστερά), πρόεδρος του Ο.Σ. Κιλκίς και ο κ. Π. Σπίνος (δεξιά) πρόεδρος της ΕΟΕΧΣ κατά τη διάρκεια των χαιρετισμών τους.

Τις εργασίες άνοιξε με χαιρετισμό η πρόεδρος του Οδοντιατρικού Συλλόγου Κιλκίς κ. Παναγιώτα Γκόλιαρη, η οποία τόνισε τη μεγάλη σημασία της εν λόγω εκδήλωσης και ακολούθησε χαιρετισμός του προέδρου της ΕΟΕΧΣ κ. Πέτρου Σπίνου.

Εισηγητές ήταν οι κ.κ. Νταμπαράκης Νικόλαος, Αναπληρωτής Καθηγητής Οδοντιατρικής του ΑΠΘ, Λιλλής Θεόδωρος Επίκουρος Καθηγητής Οδοντιατρικής του ΑΠΘ, Φωτόπουλος Ιωάννης DDS Msc., Κούγιας Κωνσταντίνος DDS Msc. (πρόεδρος Οδοντιατρικού Συλλόγου Θεσσαλονίκης) και Δρ. Μάλλιος Νικόλαος.

Η ημερίδα ολοκληρώθηκε με πρακτικό σεμινάριο χειρουργικής εφαρμογής, ενώ θα πρέπει να σημειωθεί ότι ήταν εγκεκριμένη με μοριοδότηση για επαγγελματική χρήση των συμμετεχόντων οδοντιάτρων, καθώς και ότι η παρακολούθηση ήταν δωρεάν.

Στο τέλος πραγματοποιήθηκε ανοιχτή συζήτηση μεταξύ εισηγητών και συνέδρων για την επίλυση απορίων και προβληματισμών.

Νέο Δ.Σ. στην ΕΟΕΧΣ

Ο Πέτρος Σπίνος επανεξελέγη πρόεδρος της Ελληνικής Οδοντιατρικής Εταιρείας Χειρουργικής Στόματος, κατά τις αρχαιρεσίες για το νέο Διοικητικό Συμβούλιο της εταιρείας και τη νέα Εξελεγκτική Επιτροπή, που πραγματοποιήθηκαν στις 24 Σεπτεμβρίου στη Θεσσαλονίκη.

Ο κ.κ. Θ. Λιλλής (αριστερά), και Π. Σπίνος (δεξιά).

Μια εβδομάδα μετά συγκροτήθηκε ομόφωνα σε σώμα το Δ.Σ. της επιστημονικής εταιρείας ως εξής:

Πρόεδρος: **Σπίνος Πέτρος**
Αντιπρόεδρος: **Μάλλιος Νικόλαος**
Γραμματέας: **Θεοδωρίδης Χάρης**
Ειδ. Γραμματέας: **Λιλλής Θεόδωρος**
Ταμίας: **Ματούλας Ευθύμιος**
Μέλος: **Τσατσανιάς Παναγιώτης**
Μέλος: **Ξανθάκος Πέτρος**

Κατάμεστο το Ευγενίδειο για το συνέδριο Dental Duets & Solo της ΑΚΟ

Ασφυκτικά γεμάτο από συνέδρους ήταν το Ευγενίδειο Ίδρυμα, το διήμερο 23-24.9.2023, όπου πραγματοποιήθηκε το συνέδριο Dental Duets & Solo της Ακαδημίας Κλινικής Οδοντιατρικής.

Του **Χρήστου Κωνσταντινίδη,**
Οδοντιάτρου-M.Sc (Προσθετ.)

Την **πρώτη ημέρα** της διημερίδα αναλύθηκε αρχικά η οργάνωση και διαχείριση οδοντιατρείου απ' την κ. **Μ. Μαργαρίτη** και τον κ. **Α. Τσαγκαράκη.** Στη συνέχεια, η κ. **Α. Παπανικολάου** και ο κ. **Ν. Καμπανάς** αναφέρθηκαν στις άμεσες αποκαταστάσεις προσθίων, παρουσιάζοντας από απλά έως σύνθετα περιστατικά.

Η τρίτη συνεδρία ήταν αυτή των κ. **Σταυριδάκη** και κ. **Κασωτάκη** για τις εκτεταμένες αποκαταστάσεις οπισθίων. Ο κ. Μ. Κασωτάκης πρότεινε την χρήση air scalers αντί για τα διαμάντια και το airotor. Έτσι, όπως εξήγησε, δίδεται η δυνατότητα παρέμβασης σε δύσκολες κοιλότητες συντηρητικά. Σπάνια χρησιμοποιείται απομονωτήρας και συχνότατα συγκόλληση τεχνητών τοιχωμάτων με opal dam. Στην παρουσίαση μετέφερε πείρα 35 ετών σε δύσκολες αποκαταστάσεις, δείχνοντας ότι η ευρηματικότητα είναι αναγκαίο στοιχείο της Οδοντιατρικής.

Ο κ. Μ. Σταυριδάκης αναφέρθηκε σε αντίστοιχα μεγάλες έμμεσες αποκαταστάσεις. Σε εκτεταμένες αποκαταστάσεις οι έμμεσες έχουν ως πλεονέκτημα την έλλειψη συστολής πολυμερισμού, που είναι ευκολία και η καλύτερη αναπαράσταση της μορφολογίας και των σημείων επαφής. Οι ρητίνες έχουν μεγάλη συστολή πολυμερισμού σε ένθετα και λιγότερο σε επένθετες. Για μείωση της συστολής πολυμερισμού στα επένθετα συνιστά την κάλυψη της αποκαλυμμένης οδοντίνης με υγρή ρητίνη και flow προ του αποτυπώματος.

Τη σκυτάλη πήραν ο κ. **Π. Κούρος** και ο κ. **Ζ. Ευαγόρου**, οι οποίοι αναφέρθηκαν στα όρια της αποκατάστασης και τον προγραμματισμό διαχείρισης με εμφυτεύματα.

Τη **δεύτερη ημέρα** του συνεδρίου την ανέλαβε με τρεις συνεδρίες ο κ. **Γιώργος Βήλος.** Η μία αφορούσε την Ανάπλαση της ελλειμματικής ακρολοφίας: Βιολογικές αρχές, ενδοστοματικές και εξωστοματικές λήψεις οστικού αυτομοσχεύματος. Η δεύτερη είχε θέμα: «Χειρουργικές τεχνικές περιεμφυτευματικής οστικής ανάπλασης, ανύψωσης της μεμβράνης του ιγμορείου και αύξησης της ακρολοφίας με block αυτομοσχεύματος». Η διημερίδα έκλεισε με την ενότητα «Κλινικά παραδείγματα αποκατάστασης ελλειμματικών ακρολοφιών με οστικά μοσχεύματα: Από τη διατήρηση του μετεξακτικού φατνίου στην αποκατάσταση ελλειμμάτων γναθεκτομής».

Κατέστη σαφές ότι αρχικά γίνεται αντιμετώπιση της φλεγμονής και ακολουθεί η GBR με αλλομόσχευμα / αυτομόσχευμα / ξενομόσχευμα. Έπειτα από 6-9 μήνες ακολουθεί η εμφύτευση (σε μικρά ελλείμματα ταυτόχρονα με την GBR). Ενδείκνυται η σταθεροποιητική του μοσχεύματος με πλέγματα, βίδες, ράμματα ή καρφίδες. Απαραίτητη είναι η τοποθέτηση μεμβράνης, που διακρίνονται σε e-/d-PTFE με ή χωρίς τιτάνιο (μη απορροφήσιμης) και απορροφήσιμης από PLA, PGA ή κολλαγόνο.

Τα αυτομοσχεύματα είναι blocks 1) γενειακού block που απέχει 5mm από το γενειακό και 4mm από το ακρορρίζιο ή 2) από τον κλάδο της κάτω γνάθου, πλεονεκτεί όμως η λήψη τεμαχισμένου οστού α) με τα safe scrapers από την έξω λοξή γραμμή, από το τοίχωμα του ιγμορείου, το ρινικό στόμιο κ.λπ., β) με τις εγγλυφίδες, με χαμηλή ταχύτητα. Στα εξωστοματικής προέλευσης οστικά μοσχεύματα ενδείκνυνται τα κρανιακά (υμενογενούς προέλευσης) ή πρόσθια πλάγια επιφάνεια κνήμης και όχι λαγόνια (χονδρογενούς προέλευσης,- μεγάλη απορρόφηση) έχουν όμως παρενέργειες και έτσι ενδείκνυται σε επεμβάσεις μεγάλων ελλειμμάτων.

Η ανύψωση ιγμορείου είναι διαδικασία προβλέψιμη αρκεί να λάβουμε υπόψιν τις ανατομικές ιδιαιτερότητές του (αρτηρία του ιγμορείου, διαφράγματα, σχήμα, παρουσία φλεγμονών). Μπορεί να συνδυασθεί με ταυτόχρονη τοποθέτηση εμφυτευμάτων (ύψος ακρολοφίας μεγαλύτερο και ίσον με 4mm) και με ταυτόχρονη κάθετη αύξηση. Υπερέχει της κλειστής στην προβλεψιμότητά της γιατί σε περίπτωση διάσχισης της μεμβράνης του Schneider, αυτή επιδιορθώνεται με συρραφή ή μεμβράνη εύκολα και προβλέψιμα, αντίθετα με την κλειστή.

Η κάθετη αύξηση, όμως, παρουσιάζει τις περισσότερες επιπλοκές και δυσκολίες. Ο εισηγητής έδειξε την κάθετη αύξηση με τεχνική Khoury, με bone rings, με blocks, με μεμβράνη ενισχυμένη με τιτάνιο και με πλέγμα τιτανίου (τις περισσότερες επιπλοκές). Όπως επισημάνθηκε εναλλακτική λυση, ιδίως στις οπίσθιες περιοχές, είναι η χρήση κοντών μεγαλύτερων και ίσων με 6mm εμφυτευμάτων με καλύτερη ένδειξη στην κάτω γνάθο. Βέβαια από τα περιστατικά του κ. Γ. Βήλου έγινε εμφανές ότι η εμφυτευματολογία είναι πολύ απαιτητική χειρουργικά στα δύσκολα περιστατικά και έτσι αυτόματα προσεγγίζει αυτές τις ειδικότητες και ικανότητες.

Η διημερίδα είχε την αμεσότητα, ζεστή φιλοξενία και μεταδοτικότητα της ΑΚΟ με αποτέλεσμα να κρατήσει τους πάρα πολλούς συνέδρους μέχρι το τέλος, τόσο στην αίθουσα όσο και στην έκθεση.

Ανασκόπηση του συνεδρίου ITI Ελλάδας-Κύπρου

Με ενδιαφέρουσα επιλογή θεμάτων και πολύ καλή οργάνωση πραγματοποιήθηκε στην Αθήνα, στο χώρο του Μουσείου Μπενάκη, το φετινό συνέδριο ITI Ελλάδας-Κύπρου.

Του **Χρήστου Κωνσταντινίδη,**
Οδοντιάτρου-M.Sc (Προσθετ.)

Το συνέδριο με τίτλο «Evolution of treatment strategies in complex cases» είχε θέματα που αφορούσαν την σύγχρονη επικαιρότητα της εμφυτευματολογίας, και οι ομιλίες παρουσιάστηκαν στην Αγγλική γλώσσα.

Κατά τη διάρκεια του συνεδρίου ο **A. Markovic** ανέφερε πως η GBR σε οριζόντια ελλείμματα με ευνοϊκά όμορα τοιχώματα μπορούν να γίνουν απλά με χρήση οστικού μοσχεύματος. Σε περίπτωση, μάλιστα, άμεσης αποκατάστασης η προσωρινή δρα ως νάρθηκας προστασίας του τραύματος,της μορφολογίας των μαλακών ιστών και του μοσχεύματος.

Αναφορικά με την flapless τοποθέτηση σημειώθηκε ότι το CBCT δεν έχει τόσο μεγάλη ακρίβεια, έτσι σε οριζόντια ανατομία θα πρέπει να γίνεται για αναπέταση κρημνών.

Η κ. **Έλλη Κοτίνα** αναφέρθηκε στην ψηφιακή εμφυτευματολογία. Με δεδομένο το βιομηχανικό τυποποιημένο σχήμα του εμφυτεύματος η εισαγωγή του σε ένα ψηφιακό workflow είναι εύκολη και δίδει καλύτερα αποτελέσματα. Η ψηφιακή τοποθέτηση μπορεί να είναι πιο πλήρης και να προλαμβάνει αστοχίες και αβλεψίες που προκύπτουν από απρόβλεπτες αποφάσεις.

Κατά την εισήγησή του ο κ. **Παναγιώτης Γαλανόπουλος** αναφέρθηκε στα μικρής διαμέτρου εμφυτεύματα, δηλαδή <3,3 mm. Σήμερα, λόγω βελτίωσης των υλικών, έχουν μειωθεί τα κατάγματά τους και οι μηχανικές επιπλοκές, απλοποιώντας έτσι την τοποθέτηση σε μεγάλα οριζόντια ελλείμματα.

Στη συνέχεια, η κ. **Γεωργία Ποζίδη** αναφέρθηκε στις εργαστηριακές 3D Printing τεχνικές, που συνεργάζονται ιδανικά με τα BICOM και STL αρχεία, δίνοντας λύση ακόμη και σε δύσκολες περιπτώσεις.

Επισημάνθηκε ότι η 3D κατασκευή πλεγμάτων τιτανίου χρησιμεύει για την οριζόντια και κάθετη αύξηση, με σταθεροποίηση του μοσχεύματος σε ιδεώδη θέση 3D.

Η κ. Ποζίδη ανέφερε επίσης ότι σήμερα ο κλινικός με τις συσκευές IOS και CBCT μπορεί να χρησιμοποιεί συνδυασμένα αρχεία STL και BICON για λεπτομερή διάγνωση, ιδεώδη χειρουργική τοποθέτηση και κατασκευή μεταβατικών αποκαταστάσεων. Η ψηφιακή καθοδήγηση χρησιμοποιείται για άλλα GBR αλλά και για καθοδηγούμενη τοποθέτηση των εμφυτευμάτων (CAIS).

Ο κ. **Νίκος Ματθαίος** αναφέρθηκε στην ψηφιοποίηση της εμφυτευματολογίας. Η ιδεώδης σχεδίαση του abutment και της προσθετικής μειώνει τα προβλήματα των εμφυτευμάτων. Επειδή η αιτία της φλεγμονής είναι το βιοφίλμ, το οποίο δημιουργείται σε στερεές επιφάνειες (προσθετικές εργασίες) η αποφυγή δημιουργίας του στις προσθετικές είναι πολύ μεγάλης σημασίας. Έτσι, σε αυτές τις επιφάνειες εφ'οσον διατηρούνται biofilm-free , μπορεί το βάθος τοποθέτησης του εμφυτεύματος να είναι σε σχισμή >5mm.

Οι Katafunchi et al 2018 σε μελέτη όμως συσχετίζουν το >30° προφίλ ανάδυσης με περιεμφυτευματίτιδα. Αυτό είναι ιδιαίτερο καθοριστικό εάν γίνεται στο επίπεδο του αυχένα. Σε γωνία 50° ο κίνδυνος περιεμφυτευματίτιδας διπλασιάζεται και 70° δεκαπλασιάζεται. Ιδιαίτερα σε περιπτώσεις ridge overlap η φλεγμονή είναι δεδομένη. Έτσι στα πρώτα 2mm ιδεωδώς το προφίλ είναι 15-20°. Συνεπώς προ της τοποθέτησης



θα πρέπει να γίνεται μελέτη για το βάθος τοποθέτησης του αυχένα του εμφυτεύματος.

Ο κ. **Σπύρος Βασιλόπουλος** μίλησε για την οστική ανάπλαση. Η GBR είναι η πιο προβλέψιμη διαδικασία σήμερα με τις λιγότερες επιπλοκές. Ως γνωστόν, οι μη απορροφήσιμες είχαν 20% καλύτερο αποτέλεσμα αλλά και περισσότερες επιπλοκές και φυσικά την ανάγκη αφαίρεσής της. Σε περίπτωση πρόωρης αποκάλυψης θα πρέπει να αφαιρείται άμεσα, αν η διάνοιξη δεν είναι διαχωρίσιμη με CHX ή άλλα αντισηπτικά.

Το d-PtFe ήλθε ως μια εξέλιξη των μη απορροφήσιμων Gore Tex μεμβρανών.

Απ' την πλευρά του ο κ. **Σοφοκλής Βογιατζής** αναφέρθηκε σε περιστατικό θεραπείας ολιγοδοντίας σε ασθενή με 6 συγγενώς ελλείποντα δόντια. Βασικό πρόβλημα, τονίστηκε, είναι η ασυμμετρία στις θέσεις τοποθέτησης των εμφυτευμάτων και το οστούν που συχνά είναι ανεπαρκές.

Το πρόγραμμα του Σαββάτου ξεκίνησε με την ομιλία του **Aleksa Markovic**, ο οποίος τόνισε ότι μετά τις 6 εβδομάδες ουδεμία συσχέτιση υπάρχει μεταξύ ροπής τοποθέτησης

και αρχικής σταθερότητας (μετρημένο με το Ostel).

Τα εμφυτεύματα που έχουν επιθετικά σπειρώματα συμβάλλουν στην αυξημένη αρχική σταθερότητα (π.χ. BLX – Straumann).

Σε ολικές νωδότητες τόνισε ότι καλύτερη λύση είναι η τοποθέτηση 8 στην άνω γνάθο και 2-4 μικρότερες γέφυρες για καλύτερη επισκεψιμότητα, έλεγχο και πρόγνωση.

Σε μελέτες με 6 εμφυτεύματα στην άνω φαίνεται ότι η άμεση φόρτιση έχει στατιστικά σημαντική διαφορά σε σχέση με την μεθύστερη. Σε ελλειμματική σε οριζόντια / κάθετο επίπεδο ακρολοφία η ιδεώδης λύση είναι η οστική ανάπλαση. Οι άλλες λύσεις με γωνιώδεις (ιδίως >45° σοβαρές επιπλοκές) και ιδίως με ζυγωματικά έχουν μικρότερη απόσταση επιτυχίας και περισσότερες επιπλοκές.

Οι **France Lambert** και **Amelie Mainjot** (Univ. Liege) αναφέρθηκαν στην επίδραση των διαφόρων τεχνικών στην άσπρη και ροζ αισθητική. Αναφέρθηκαν εκτενώς σε αισθητικές και μονήρεις αποκαταστάσεις, όψεις και πλαστική του περιοδοντίου. Έδειξαν με πολλά κλινικά περιστατικά την ανάγκη αποφυγής της άμεσης φόρτισης ως και την ανάγκη μοσχεύματος συνδετικού ιστού πάχυνσης παρειακών και μαλακών ιστών.

Ο κ. **Νίκος Ματθαίος** αναφέρθηκε στα πλεονεκτήματα της κατευθυνόμενης εμφυτευματολογίας. Έτσι αποφεύγουμε λάθη και έχουμε ενοποιημένο όλο το workflow. Υπάρχουν δύο μέθοδοι, η χρήση χειρουργικών ναρθήκων και η μέθοδος navigation – το 1ο περιστατικό που έδειξε όμως η προσωρινή δεν εφήρμοζε. Η άμεση τοποθέτηση έχει κάποια απώλεια σε διαστάσεις του φαντίου εξαρτώμενη από την τεχνική, δηλαδή τοποθέτηση ανοικτή – κλειστή με προσωρινή ή κλειστή επούλωση. Η dynamic navi είναι η μόνη που παρέχει ακρίβεια.

Υπάρχουν ήδη πολλά συστήματα IRIS, Navident X Guide με μειονέκτημα τον όγκο της χειρολαβής, το πολύ αυξημένο κόστος, την απώλεια χρόνου και την ανάγκη οπτικής επαφής της συσκευής με τους αισθητήρες και πολύ προβληματική εργονομία.

Αντίθετα οι νάρθηκες έχουν μεγάλο πρόβλημα ακρίβειας. Διακρίνονται σε αυτούς που στηρίζονται στα δόντια, στην οστική ακρολοφία, στους μαλθακούς ιστούς. Άλλοι είναι ολικής κάλυψης, μερικής ή stackable. Η κατασκευή τους είναι είτε 3D τυπωμένο είτε στερεολιθογραφικοί (PMMA). Οι οδηγοί είναι είτε in sleeve είτε μέρος του τρυπάνου, ή ενσωματωμένος στον νάρθηκα. Με το free hand η αίσθηση του οστού είναι πολύ καλύτερη και φυσικά δεν χρειάζεται η μεγάλη διάνοιξη του στόματος. Σήμερα υπάρχουν robots (Makebot, Yomi, Rumebot) που τοποθετούν μόνα τους (σε συνδυασμό με το navigation) τα εμφυτεύματα και κάποια από αυτά ήδη δοκιμάζονται σε διάφορα Πανεπιστήμια για την αποτελεσματικότητα και την χρηστικότητά τους (NYU)!!!

BE Aligned. Διάφανοι νάρθηκες ορθοδοντικής θεραπείας.

Νέα συνεργασία της Ariston Dental με την ID Genesis.

Η Ariston Dental, πιστή στην υπόσχεσή της να προσφέρει πάντα τις καλύτερες λύσεις, «Better Answers», στις ανάγκες των επαγγελματιών οδοντιάτρων και των ασθενών τους, ανακοινώνει με υπερηφάνεια τη συνεργασία της με την ID Genesis (Intelligent Dentistry Genesis) για την διανομή, προώθηση και υποστήριξη του συστήματος BE Aligned στην ελληνική και Κυπριακή αγορά.

Το BE Aligned είναι ένα καινοτόμο σύστημα ορθοδοντικής θεραπείας με διάφανους νάρθηκες. Το σύστημα BE Aligned ανοίγει νέες προοπτικές στην ορθοδοντική θεραπεία και υπόσχεται μια εμπειρία που θα αλλάξει τον τρόπο με τον οποίο αντιλαμβανόμαστε την ευθυγράμμιση των δοντιών με διάφανους νάρθηκες.

Οι διάφανοι νάρθηκες BE Aligned διακρίνονται για την εξαιρετική τεχνολογία και τον επιστημονικό σχεδιασμό τους. Σχεδιάζονται και ελέγχονται από έμπειρους ορθοδοντικούς στις Ηνωμένες Πολιτείες και την Ευρώπη και κατασκευάζονται από υλικά υψηλής ποιότητας, χρησιμοποιώντας προηγμένες τεχνολογικές μεθόδους, όπως η 3D εκτύπωση και η κοπή με Laser Aligners Cutting.

Αυτό που καθιστά το BE Aligned μοναδικό

είναι το πρωτόκολλο BE Flexible™ το οποίο προσφέρει μια εξαιρετικά εξατομικευμένη θεραπεία για κάθε ασθενή. Το πρωτόκολλο αυτό επιτρέπει στον κλινικό να επιλέξει τη σκληρότητα του νάρθηκα και το όριο της κοπής του, ενώ παράλληλα του δίνει την επιλογή να συμμετέχει στον σχεδιασμό του περιστατικού στο βαθμό που επιθυμεί. Το πρωτοποριακό σύστημα ορθοδοντικής θεραπείας BE Aligned εγγυάται υψηλής απόδοσης σχέδια θεραπείας και απόλυτα προβλέψιμα αποτελέσματα.

Ο κλινικός έχει στα χέρια του όλα τα εργαλεία για να εφαρμόσει τη θεραπεία. Το έξυπνο εργαλείο BE Fore View αξιοποιεί την τεχνητή νοημοσύνη για να δείξει στους ασθενείς πώς μπορεί να δείχνουν τα δόντια τους μετά τη

θεραπεία με BE Aligned. Απλά, με μια φωτογραφία στο κινητό ή το desktop τους, την ίδια στιγμή!

Επίσημη πρεμιέρα του BE Aligned στην Ελληνική Αγορά έγινε το Σαββατοκύριακο 23-24 Σεπτεμβρίου στο 17ο Πανελλήνιο Ορθοδοντικό Συνέδριο ΕΟΓΜΕ όπου η Ariston Dental παρουσίασε για πρώτη φορά το σύστημα στους Έλληνες ορθοδοντικούς κερδίζοντας τη θετική ανταπόκριση και την αναγνώρισή τους.

Το BE Aligned δεν είναι απλώς ένα προϊόν, αλλά μια εμπειρία. Γνωρίστε το BE Aligned και ανακαλύψτε τη μελλοντική διάσταση της ορθοδοντικής θεραπείας. BE Aligned. Enjoy the experience!

Για περισσότερες πληροφορίες και συνεργασία, επικοινωνήστε με την Ariston Dental στο 210 8030 341 ή επισκεφθείτε το www bealigned.dental

Λίγα λόγια για την ID Genesis:
Η ID Genesis (Intelligent Dentistry Genesis) ιδρύθηκε με στόχο να κυριαρχήσει στον παγκόσμιο χώρο της ψηφιακής οδοντιατρικής, παρέχοντας υπηρεσίες και προϊόντα υψηλής ποιότητας. Με έμφαση στην καινοτομία, η εταιρεία εξειδικεύεται στην κατασκευή διάφανων ναρθήκων για ορθοδοντική θεραπεία.

Με δραστηριότητες σε παγκόσμιο επίπεδο και γραφεία σε Νέα Υόρκη, Μόναχο και Αθήνα, η ID Genesis συνεχίζει την ανοδική της πορεία.

Τα σύγχρονα πρότυπα σχεδιασμού και παραγωγής που καθορίζονται από την ID Genesis USA, σε συνδυασμό με τις αυστηρές διαδικασίες ποιοτικού ελέγχου που εφαρμόζονται σε όλες τις μονάδες της εταιρείας, εγγυώνται τη σταθερή υψηλή ποιότητα των προϊόντων και των θεραπευτικών σχεδίων. Η χρήση των διάφανων ορθοδοντικών ναρθήκων Be Aligned παρέχει ασφάλεια στην κλινική εφαρμογή και εξαιρετικά αποτελέσματα για τον ασθενή, καθώς υπόκεινται στην εγγύηση της ID Genesis.

Ο Οδοντιατρικός Σύλλογος Δωδεκανήσου συσφίγγει τις σχέσεις του με Τούρκους συναδέλφους

Βήματα προσέγγισης με την τουρκική οδοντιατρική κοινότητα κάνει ο Οδοντιατρικός Σύλλογος Δωδεκανήσου, στη βάση της καλύτερης εξυπηρέτησης των ασθενών και του σεβασμού των δεοντολογικών κανόνων.

Στο πλαίσιο αυτό, μέλη του ΔΣ του Οδοντιατρικού Συλλόγου Δωδεκανήσου (ΟΣΔ) επισκέφθηκαν τα Μούγλα Τουρκίας στις 29 Σεπτεμβρίου, προσκεκλημένοι του προέδρου του Οδοντιατρικού Επιμελητηρίου των Μούγλων κ. **Alp Doruk**, ανταποδίδοντας προηγούμενη επίσκεψή του στη Ρόδο.

Στην αντιπροσωπεία του ΟΣΔ μετείχαν ο πρόεδρος **Νίκος Διακογεωργίου,** η αντιπρόεδρος **Κάτια Ζαχαρίου,** ο Γενικός Γραμματέας **Συμεών Δοντάς** και ο Ειδικός Γραμματέας **Ιωάννης Μανίκαρος.**

Ο κ. Ν. Διακογεωργίου (αριστερά) με τον κ. A. Doruk (δεξιά).

Τα δύο Δ.Σ. δήλωσαν τη βούληση και τη δέσμευσή τους να ενώσουν τις προσπάθειές τους για την καθιέρωση και τη βελτίωση των σχέσεων μεταξύ των οδοντιάτρων μελών τους, καθώς και στον σεβασμό των δεοντολογικών κανόνων. Επίσης συνομολόγησαν ότι, στηριζόμενοι στην αμοιβαία επιθυμία να διαφυλαχθεί το κύρος του οδοντιατρικού επαγγέλματος και λαμβάνοντας υπόψη την κοινή υποχρέωση απέναντι στους πολίτες, διερεύνησαν την πιθανότητα συνεργασίας και σύμπραξης στον τομέα της Συνεχιζόμενης Επιστημονικής Επιμόρφωσης των Μελών τους, ώστε να οργανώνουν κοινά οδοντιατρικά συνέδρια και στις δύο περιοχές ανά τακτά χρονικά διαστήματα. Επιπλέον, συζητήθηκε το ενδεχόμενο να συνυπογραφεί μνημόνιο συνεργασίας.

Ο κ. Διακογεωργίου αφιέρωσε στον κ. Doruk Alp ένα κεραμικό με τα σύμβολα των νησιών της Δωδεκανήσου και ανέφερε μεταξύ άλλων: *«…. στις περιοχές αυτές που ζούμε, από τα πολύ παλιά χρόνια, ανθούσαν οι επιστήμες και ο πολιτισμός. Είναι χρέος μας να ανάψουμε μια σπίθα αγάπης και δημιουργίας για να ενισχύσουμε την φιλία μας, την επιστήμη μας και την ιστορία μας».*

Στο πλαίσιο της επίσκεψης του ΟΣΔ στη γειτονική χώρα, ο Δήμαρχος Μούγλων υποδέχθηκε τα μέλη του Δ. Σ. στο Δημαρχείο της πόλης και ακολούθησε φιλική συζήτηση γύρω από θέματα πολιτισμού και ιστορίας. Κατά τη συνάντηση τους ενημέρωσε σχετικά με την αναστήλωση μιας Ορθόδοξης Εκκλησίας στην χριστιανική συνοικία των παλιών Μούγλων, όπου και πραγματοποιήθηκε ξενάγηση.

59ο Ετήσιο Συνέδριο Στοματολογικής Εταιρείας της Ελλάδος

Με μεγάλη επιτυχία ολοκληρώθηκαν οι εργασίες του 59ου Ετήσιου Συνεδρίου της Στοματολογικής Εταιρείας της Ελλάδος, το οποίο πραγματοποιήθηκε με τη συνεργασία του Οδοντιατρικού Συλλόγου Ευβοίας στις 29 και 30 Σεπτεμβρίου, στο ξενοδοχείο Negroponte Resort Eretria.

Είναι πολύ αισιόδοξο και χαρμόσυνο το γεγονός ότι και οι δύο συνεδριακές αίθουσές του με παράλληλο πρόγραμμα ήταν πάντα γεμάτες.

Στην εναρκτήρια συνεδρία απηύθυναν χαιρετισμό οι κ.κ **Π. Λαμπρόπουλος, Ι. Μελακόπουλος** και **Δ. Κάλφας**, πρόεδροι της οργανωτικής επιτροπής, της ΣΕΕ και του ΟΣ Ευβοίας αντιστοίχως, οι οποίοι τόνισαν την εξαιρετική συνεργασία και αλληλοβοήθεια που είχαν κατά την διάρκεια της διοργάνωσης του συνεδρίου, απότοκος της οποίας ήταν η αποδοχή της πρότασης του προέδρου του Ο.Σ. Ευβοίας, για την πραγματοποίηση εκδήλωσης στην δοκιμασμένη από τις φυσικές καταστροφές βόρεια Εύβοια. Στη συνέχεια κλήθηκε στο βήμα η κ. **Μ. Μενενάκου,** μέλος της ΕΟΟ, η οποία τόνισε την συμβολή της ΣΕΕ στην συνεχιζόμενη επαγγελματική επιμόρφωση των οδοντιάτρων. Την έναρξη των εργασιών κήρυξε ο κ. **Ι. Τράπαλης** εκπροσωπώντας τον πρόεδρο της ΕΟΟ. Το ευφρόσυνο κλίμα μετατράπηκε σε συγκίνηση όταν ο κ. Ι. Μελακόπουλος αναφέρθηκε στην απώλεια της συναδέλφου, αγαπημένης Ρεγγίνας, Καράπα Δαμίγου (1929-2023), η οποία υπήρξε μέλος από το 1961 και γενική γραμματέας 1970-2016, με ανεκτίμητη και ανιδιοτελή προσφορά, πραγματική στυλοβάτης της ΣΕΕ.

Από αριστερά διακρίνουμε τους κ.κ. Π. Λομβαρδά, αντιπρόεδρο της ΣΕΕ, Ι. Μελακόπουλο πρόεδρο της ΣΕΕ, Ε. Παπάζογλου καθηγητή ΕΚΠΑ, Δ. Κάλφα πρόεδρο του Ο.Σ. Ευβοίας και Π. Λαμπρόπουλο πρόεδρο της οργανωτικής επιτροπής του Συνεδρίου.

Κύριο θέμα του συνεδρίου ήταν «Ψηφιακές τεχνολογίες στην Οδοντιατρική πράξη», το οποίο αναλύθηκε εκτεταμένα σε εισηγήσεις, στρογγυλά τραπέζια και ελεύθερες ανακοινώσεις. Με δεδομένο ότι η ψηφιακή τεχνολογία έχει υψηλό κόστος και ήλθε για να μείνει κρίθηκε αναγκαία η σωστή ενημέρωση των συναδέλφων για τις δυνατότητές της. Καθώς μόνο το 8% των οδοντιατρείων στην Ευρωπαϊκή Ένωση διαθέτουν ενδοστοματικό σαρωτή, το υπόλοιπο πρόγραμμα του συνεδρίου καλύφθηκε από κλινικά θέματα τα οποία αφορούσαν όλα τα γνωστικά αντικείμενα της Οδοντιατρικής.

Με ιδιαίτερο ενδιαφέρον παρακολούθησαν οι συμμετέχοντες τις εργασίες του συνεδρίου.

Στιγμιότυπο από την έκθεση.

Το ΔΣ της ΣΕΕ ευχαριστεί θερμά για τη συνεργασία, τους προσκεκλημένους ομιλητές, όλους τους συναδέλφους και τους φοιτητές για τη συμμετοχή τους, καθώς και τους χορηγούς και τους εκθέτες για την υλική υποστήριξή τους.

Το ραντεβού μας για το 60ο Ετήσιο Συνέδριο ανανεώνεται για το Σεπτέμβριο του 2024.

«Άλμα Ζωής»
Μαζί μπορούμε να κάνουμε την διαφορά!

*Στην **Plac Control - TePe,** έχουμε δεσμευτεί για την ευαισθητοποίηση των ανθρώπων σε όλο τον κόσμο σε θέματα υγείας. Γι' αυτό υποστηρίζουμε με υπερηφάνεια την πρωτοβουλία Pink Ribbon. Για τρίτη χρονιά, προσφέρουμε 0,10 στο Άλμα Ζωής και στην εκστρατεία πρόληψης για τον καρκίνο του μαστού για κάθε προϊόν που αγοράζουμε σε ροζ χρώμα.*

Τα περιορισμένης ποσότητας προϊόντα σε ροζ χρώμα, είναι μέρος της μοναδικής σειράς TePe GOOD™ που κατασκευάζονται από φιλικά υλικά προς το περιβάλλον χρησιμοποιώντας 100% πράσινη ενέργεια.

Μαζί μπορούμε να κάνουμε την διαφορά.

Η σειρά περιλαμβάνει:
- Οδοντόβουρτσα TePe GOOD™ Regular Soft ενηλίκων
- Οδοντόβουρτσα TePe GOOD™ Compact soft με μικρή κεφαλή
- Συγκρατητήρας με νήμα TePe GOOD™ Mini Flosser 36pcs

*Για πληροφορίες καλέστε **στο 2109314004 και 2392072181, www.placcontrol.gr***

Χειρουργική στην Περιοδοντική Θεραπεία

ΕΥΔΟΞΙΑ Α. ΠΕΠΕΛΑΣΗ
Καθηγήτρια Περιοδοντολογίας ΕΚΠΑ
ΙΩΑΝΝΗΣ Α. ΒΡΟΤΣΟΣ
τ. Καθηγητής Περιοδοντολογίας ΕΚΠΑ
ΦΟΙΒΟΣ Ν. ΜΑΔΙΑΝΟΣ
Καθηγητής Περιοδοντολογίας ΕΚΠΑ

Ένα νέο βιβλίο που έρχεται να φωτίσει όλες τις πτυχές γύρω από τα σύγχρονα δεδομένα της χειρουργικής στην περιοδοντική θεραπεία και συγκεκριμένα όλων των χειρουργικών τεχνικών που εφαρμόζονται στην Περιοδοντολογία.

€140,00 • ΣΕΛΙΔΕΣ: 420 • ΕΚΔΟΣΗ: 2023

ΟΔΟΝΤΙΑΤΡΙΚΟ ΒΗΜΑ | Τηλ. **210 3814 939** | **www. odvima.gr**

Αναύγειες Λόγου και Τέχνης

Του **Γεράσιμου Δουβίτσα** Αναπληρωτή Καθηγητή Οδοντιατρικής Σχολής ΕΚΠΑ

Σύγχρονοι Έλληνες Ποιητές 24

Πέτρος Λυγίζος

Ο Πέτρος Λυγίζος γεννήθηκε το 1966 στην Αθήνα. Κατάγεται από την Ικαρία. Ζει στο Ναύπλιο και υπηρετεί στη Μέση Εκπαίδευση. Είναι πτυχιούχος της Φιλοσοφικής Σχολής του Πανεπιστημίου Ιωαννίνων και παρακολούθησε μεταπτυχιακές σπουδές στις Ανθρωπιστικές Επιστήμες του ΕΑΠ, στην Πάτρα. Επίσης, φοίτησε στη Θεολογική Σχολή του Πανεπιστημίου Αθηνών, χωρίς να ολοκληρώσει τις σπουδές του.

Η πρώτη του εμφάνιση στα γράμματα ήταν το 1998, με την ποιητική συλλογή «Συναστρίες αγάπης» εκδ. Κώδικας. Από τότε ακολούθησαν πολλές άλλες: «Τα ματωμένα ρόδα», εκδ. Κώδικας, 2000, «Αστυπάλαια», εκδ. Κώδικας, 1999, «Η Μουσική στα ρείθρα», 2010, «Ναύπλιος Έρωτας», 2011, «η Λήκυθος με τις Μνήμες», 2012, «η Αγωνία σε περίληψη», 2014, (εκδ. Νότιος Άνεμος) και τα μυθιστορήματα: «η Μούσα», εκδ. Διώνη, 2000, «Όνειρα στην αιώρα», 2012, και «Το τελευταίο κύμα της θάλασσας», 2014, εκδ. Νότιος Άνεμος. Τον Απρίλιο του 2015 εκδόθηκε η ποιητική του συλλογή «Η αφηρημένη ταχύτητα της ζωής», από τις εκδόσεις Ανώνυμο Βιβλίο, ενώ τον Δεκέμβριο του ίδιου χρόνου, το ιστορικό του μυθιστόρημα «Το μειδίαμα του Σωκράτη», από τον ίδιο οίκο.

Τα τελευταία δύο χρόνια μετέχει στο Διεθνές Συμπόσιο Ποίησης και Μετάφρασης Ελλήνων και Αμερικανών ποιητών που πραγματοποιείται στην Αθήνα, υπό την αιγίδα του Κέντρου Ελληνικών Σπουδών του Πανεπιστημίου του Χάρβαρντ και στη συνάντηση Ελλήνων και Αγγλόφωνων ποιητών υπό την αιγίδα του προαναφερθέντος Κέντρου και με τη συνεργασία του Ιδρύματος Wordsworth Trust, που εδρεύει στην Αγγλία.

Η ποιητική του συλλογή «η Λήκυθος με τις Μνήμες» μεταφράστηκε στα αγγλικά από τον Άγγελο Σακκή (Κέντρο Ποίησης του Πανεπιστημίου του Σαν Φρανσίσκο). Η ίδια συλλογή και η «Αγωνία σε περίληψη» διδάχθηκαν σε φοιτητές του Πανεπιστημίου του Χάρβαρντ και του Κολούμπια στο πλαίσιο του Προγράμματος Θερινών Σπουδών του Πανεπιστημίου του Χάρβαρντ, από την κα Μάτα Δόβα, Τακτική Καθηγήτρια Κλασικών και Μοντέρνων Ελληνικών Σπουδών. Η ποιητική συλλογή «Η αφηρημένη ταχύτητα της ζωής» μεταφράστηκε στα αγγλικά από την Ναταλία Μποτονάκα.

Κριτικές για την ποίηση του Πέτρου Λυγίζου έχουν γράψει: η Μάτα Δόβα, ο Kevin Mc Grath, καθηγητής του Πανεπιστημίου Χάρβαρντ, ο Αλέξανδρος Ζήρας, κριτικός λογοτεχνίας και ο Θάνος Αγάθος, Επίκουρος Καθηγητής Νεοελληνικής Λογοτεχνίας του Πανεπιστημίου Αθηνών.

Εχει γράψει και πλήθος μελετών σχετικά με την αρχαία και τη νεοελληνική γραμματεία: «Η Ανδρεία στην αρχαία Ελλάδα», εκδ. Νότιος Άνεμος, 2014, «Νεοελληνική Λογοτεχνία», «Ιστορία της Νεοελληνικής Λογοτεχνίας», 2001, εκδ. Σαββάλας, «Η Διδακτική των φιλολογικών μαθημάτων», 2001, εκδ. Σαββάλας, κλπ.

Βαθιά ζωή

Επιστρέφω στο σώμα μου
μέσα από μεγάλες πλατείες
επιστρέφω στο πρόσωπό μου
μέσα από αναστεναγμό.
Έτσι όπως είναι ακόμα νωπά
τα μαλλιά μου
είναι βυθός
είναι γυαλί
δεν ξεχωρίζω.
Σκληραίνει
ματώνεται στην τριβή τη μοιραία
το πήλινο ρούχο μου
δεν το φανερώνω.

Είμαι σαν τα παιδιά
που σφυρίζουν όσο να περάσουν
το σκοτεινό δάσος

είμαι σαν τα παιδιά
που όταν περνούν ακατοίκητη περιοχή
δεν μιλούν.

Η ασφυξεία στο λαϊκό προάστειο

Για όλους ραγίζει την Κυριακή
του θεού το σώμα, για μένα
αντίδωρο δεν περισσεύει
πάνω στην κινούμενη άμμο χορεύω
λιποθυμώ –τελειώνει η γιορτή.
Τις άλλες μέρες
μεγαλώνει πιο πολύ ο κόσμος
κρυώνω
πλανιέμαι στις πλατείες κλωτσώντας
τα χαρτιά και τα φύλλα
τους ήχους που παγιδεύονται στα ρείθρα
μαζεύω για τροφή.
Με τριγμούς ψηλώνει η πιο πικρή
ρίζα της καρδιάς μου.
Να έχει σταματήσει αλήθεια
στην κάμαρα με τον σπασμένο λαμπτήρα
το άστρο που αναγγέλλει
αυτός να έχει οριστεί τόπος
για την απογραφή όλων μου των ονείρων;
Τέτοιες στιγμές έρχεσαι
με κοιτάς
δεν προφταίνω ποτέ να εξημερώσω
το πρόσωπό μου
«με τον κατάλληλο φωτισμό, λες,
γεμίζω το σπίτι χρυσά έντομα».

Χρόνια στάθηκα απέναντι στον ήλιο
καμμιά χαρά δεν με φώτισε
ολόκληρη.

Γιώργος Μανέτας

Ο Γιώργος Ν. Μανέτας, είναι απόμαχος Έλληνας ναυτικός και ποιητής. Γεννήθηκε τον Ιούλιο του 1961 στην Αθήνα από Κερκυραίους γονείς και από το 1977, κατά διαστήματα έως και το 1996, ταξίδεψε με ελληνικής και ξένης πλοιοκτησίας φορτηγά και γκαζάδικα ποντοπόρα πλοία. Είναι νυμφευμένος με την Δήμητρα - Λιζέτε Ντε Σόουζα Σερκέιρα και έχουν αποκτήσει μαζί έναν γιο. Σήμερα ζει στην Αθήνα και ασχολείται αποκλειστικά με θέματα λογοτεχνίας. Είναι τακτικό μέλος της Εταιρίας Ελλήνων Λογοτεχνών από το 1997 και νυν Πρόεδρος του Πειθαρχικού Συμβουλίου της για τα έτη 2022 - 2024.

Η ποίηση του έχει έντονο το ταξιδιωτικό και το θαλασσινό στοιχείο ενώ το ύφος και η ορολογία του πολύ συχνά θυμίζουν την ποίηση του Νίκου Καββαδία.

Δεν είναι τυχαίο άλλωστε που ο Γιώργος Μανέτας έχει αφιερώσει στον Καββαδία το ποίημά του «Αστρολάβος» αποθέτοντας φόρο τιμής στον μεγάλο θαλασσινό ποιητή και φανερώνοντας μας ταυτόχρονα και τις επιρροές του.

Ποίηση

- Θάλασσα, ποιήματα (1997)
- Αστρολάβος, ποιήματα (1998)
- Οξυτέρα εγγυτάτη, ποιήματα (1999) – Βραβείο «Μάρκου Αυγέρη» της Εταιρείας Ελλήνων Λογοτεχνών
- Ναυσίν άριστοι, ποιήματα (2001)
- Ναυσίν άριστοι, «εν όλω» ποιήματα (2018)
- Της Θάλασσας, β' τόμος «εν όλω» ποιήματα (2018)

Αστρολάβος
(Στον Νίκο Καββαδία)

Δάσκαλε,... συγχωρέστε με γι' αυτόν τον ενικό μου,
δεχτείτε με το σεβασμό κι όλο τον θαυμασμό μου.
Σας μνημονεύω συνεχώς και σας αποστηθίζω,
υποκλινόμενος γι' αυτά που από καιρό κερδίζω...

– Το ιστορικό σου, το 'γραψες με το φελί του βράχου
και χάραξες με μι' άγκυρα, βυθούς του ωκεανού.
Είχαν πληγές τα μέλη σου, πληγές λοξές του αμάχου
που 'χει γνωρίσει θάλασσες, κάτωθε τ' ουρανού.

– Το σκουλαρίκι χρύσωσα, μέλημα της θαφής μου!
Της εκκλησιάς τα σύμβολα κρέμασα στο λαιμό.
Στο ξέθωρο, κάπως λευκό της ναυτικής στολής μου,
φέρω ναυάγια, κι εύχροο πανσπερμικό βυθό.

– Είσαι το σφύριγμα χορδής, στον μυθικό αέρα!
Ο γητευτής της θάλασσας βαθιά στις αποικίες.
Είσαι μια γέννηση διαρκής, στον ύφαλο και πέρα
ένας βυθός αντίθετος στις τυμπανοκρουσίες.

– Στοίχειωσα κάτου απ' τ' αστρικά, στο φως του σημαντήρα,
κι ως στιχουργός της θάλασσας αχός, μνήμες θα ραίνω.
Μακρόσυρτα λυπητερός ζυγώνω απ' την πορφύρα
και γλάρος μεσ' ακούγομαι, στα βάθη της να κρένω!...

– Στη γλωσσική σου έκφραση, μεθώ πολλά, και λάβω
το πρώτο της εικόνας σου, της ναυτικής σου γνώσης!
Έχω καιρό στα χέρια μου έναν μικρό αστρολάβο

και ψάχνω τον αστέρα σου, με φόβο, πριν της πτώσης...

SMART PRODUCTS
FOR ENDO LOVERS

IrriFlex®

Flexible root canal irrigation needle

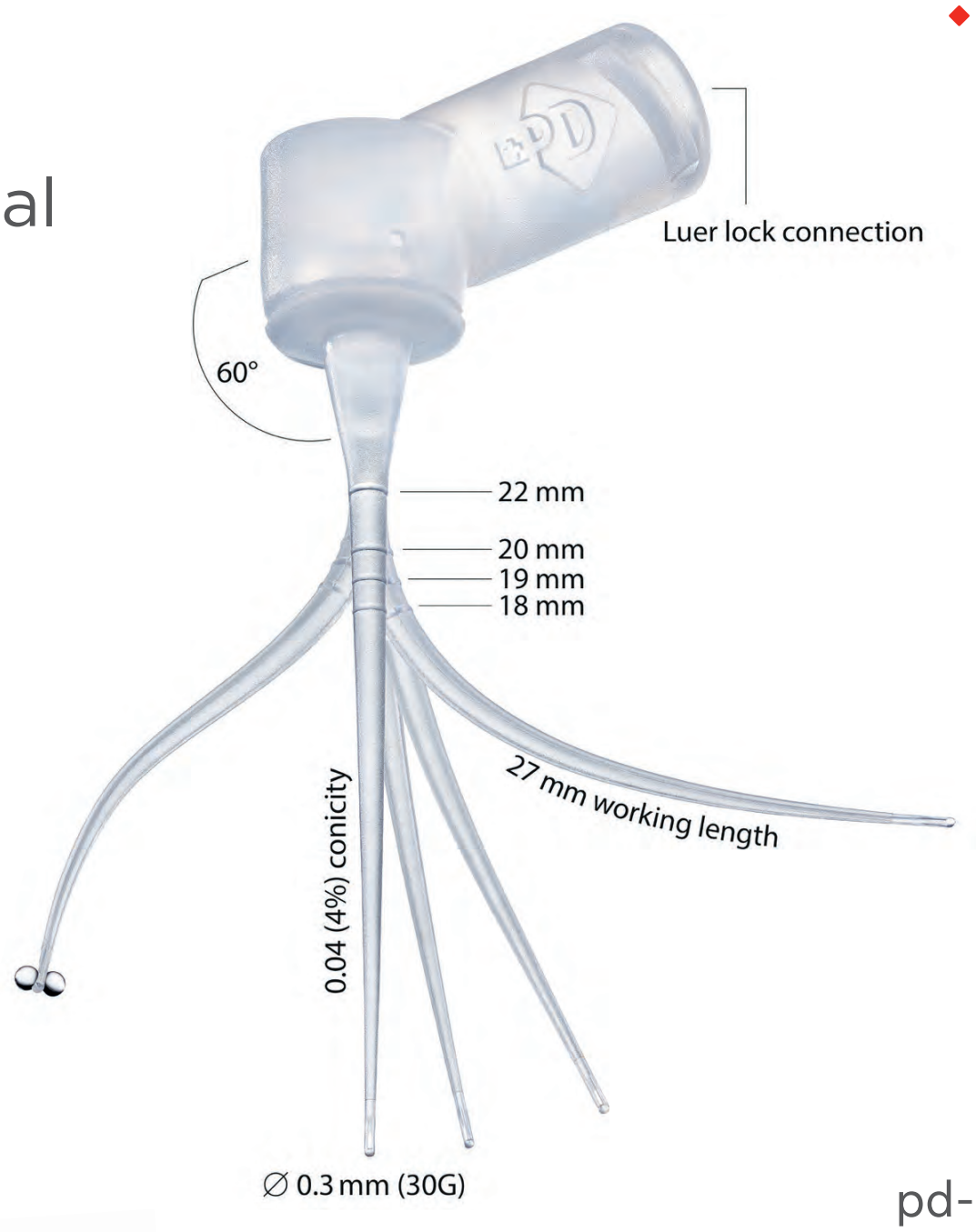

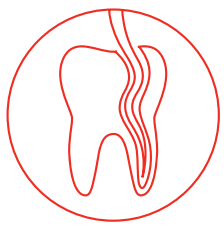
Flexibility

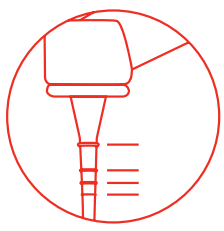
Depth marks

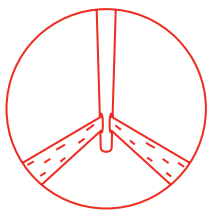
Two side vents

pd-irriflex.com

MAP System

A complete solution for the precise application of endodontic repair materials

pd-mapsystem.com

Dental Expert - Άννα Ελμάογλου Ε.Π.Ε.

Ο Εξειδικευμένος Συνεργάτης του Οδοντιατρείου σας

Φειδιππίδου 30, 11527, Γουδή • Τηλ.: 210 7770739, 210 7770749 • Φαξ: 210 7770716 • e-mail: anna@dental-expert.gr

Η λύση για όλες τις κοιλότητες*

Η σειρά Tetric®

- Φυσική μίξη αποχρώσεων λόγω του χαρακτηριστικού φαινομένου του χαμαιλεοντισμού
- Εξοικονόμηση χρόνου έως και 51% με ρητίνες 4 χιλ [1]
- Βέλτιστες ιδιότητες χειρισμού στην καθημερινή εργασία [2]

* Κοιλότητες I – V Ομάδας κατά G. V. Black
[1] Lebedenko A, Σύγκριση εμφράξεων: Συμβατική τεχνική διαστρωμάτωσης έναντι τεχνικής 2 στρωμάτων 3sCure, Έκθεση δοκιμής, Ivoclar Vivadent, 2018
[2] Το Tetric Prime προσφέρει καλύτερο χειρισμό

ivoclar.com
Making People Smile

ivoclar