ISSN: 2585-2868

Οδοντιατρικο Βημα

ΔΙΜΗΝΙΑΙΑ ΕΚΔΟΣΗ | Σκουφά 64 106 80 Αθήνα | Τηλ. 210 3814 939 | e-mail: odvima@otenet.gr | www.odvima.gr | ΙΟΥΛΙΟΣ - ΑΥΓΟΥΣΤΟΣ 2023 | ΤΕΥΧΟΣ 153

Πρόληψη μυοσκελετικών παθήσεων και πόνου για τους οδοντιάτρους μέσω εργονομικών παρεμβάσεων στο οδοντιατρείο

Οι μυοσκελετικές παθήσεις (ΜΣΠ) παρουσιάζονται με υψηλό ποσοστό εμφάνισης στο οδοντιατρικό επάγγελμα. Η χρήση δονούμενων οδοντιατρικών εργαλείων, η εκτέλεση επαναλαμβανόμενων κινήσεων, η διατήρηση στατικής θέσης για μεγάλα χρονικά διαστήματα, είναι μερικοί από τους λόγους για τον πιθανό κίνδυνο ανάπτυξης ΜΣΠ. Η διατήρηση της καλής υγείας και φυσικής κατάστασης του οδοντιάτρου είναι ιδιαίτερα σημαντική ώστε να μπορεί να ασκεί επιτυχώς το επάγγελμά του.

Η κ. **Μαρία Αντωνιάδου** Επίκουρη Καθηγήτρια της Οδοντιατρικής Σχολής ΕΚΠΑ και οι τελειόφοιτοι φοιτητές **Ιωάννα Χατζηδιάκου, Γεώργιος Νικολέλης** και **Μαρία Χανιώτη,** μέσα από μια εκτενή ανασκόπηση της σχετικής διεθνούς βιβλιογραφίας, αναλύουν εργονομικούς παράγοντες κινδύνου, προληπτικά μέτρα μυοσκελετικών παθήσεων και θέματα εργονομικών παρεμβάσεων (εργονομικές οδοντιατρικές καρέκλες, μεγεθυντικές λούπες, πρισματικά γυαλιά, οδοντιατρικά εργαλεία και εκπαιδευτικές συνεδρίες στην εργονομία) προκειμένου να διαμορφωθεί ένας ασφαλέστερος τρόπος εργασίας και να μειωθεί η συχνότητα εμφάνισης σοβαρών συμπτωμάτων. *Σελ. 4-11*

Τραυματικό έλκος στόματος

Το τραυματικό έλκος, το οποίο είναι συνήθως επώδυνο, αποτελεί συχνή αιτία προσέλευσης στον οδοντίατρο. Θα πρέπει πάντοτε να αναζητούμε τον υπεύθυνο αιτιολογικό παράγοντα που το προκαλεί και να τον εξαλείφουμε. Μετά την άρση του αιτιολογικού παράγοντα ο ασθενής θα πρέπει να παρακολουθείται έτσι ώστε να βεβαιωθούμε ότι το έλκος δεν επιδεινώνεται, υποχωρεί και τελικά, σε διάστημα λίγων εβδομάδων ιάται.

Εάν αυτό δεν συμβεί θα πρέπει οπωσδήποτε να διενεργηθεί λήψη βιοψίας και ιστοπαθολογική εξέταση η οποία θα συνεισφέρει σημαντικά στο να τεθεί η ορθή τελική διάγνωση εξηγούν, μεταξύ άλλων, στο άρθρο τους η κ. **Αικατερίνη Δημητρίου,** Δρ Οδοντ, Διευθύντρια Ε.Σ.Υ., Γ.Ν. «Ασκληπιείο Βούλας» Μέλος ΕΕΝΟ-ΟΕΦ. και η κ. **Φλώρα Ζερβού-Βάλβη**, Δρ Οδοντ, MPhil Med, Πρόεδρος της ΕΕΝΟ-ΕΟΦ.

Σελ. 12

Πανελλήνιο Συνέδριο του τμήματος ITI Ελλάδας & Κύπρου

Το τμήμα ITI Ελλάδας & Κύπρου διοργανώνει το πανελλήνιο συνέδριό του στις **22 και 23 Σεπτεμβρίου** σε ένα πολύ όμορφο χώρο, αυτόν του **Μουσείου Μπενάκη** στην Αθήνα. Περισσότερες λεπτομέρειες για το φετινό συνέδριο παραθέτουν μέσα από κοινή συνέντευξή τους στο «Ο.Β.» ο κ. **Μιχάλης Πάτρας,** Πρόεδρος (Chair) του τμήματος ITI Ελλάδος και Κύπρου και ο κ. **Νίκος Χριστοδουλίδης,** Education Delegate. Μας μίλησαν επίσης για τη στόχευση του συνεδρίου, τις προσδοκίες απ' αυτό αλλά και τις καινοτομίες που θα συναντήσουν οι συμμετέχοντες.

Σελ. 28

Σύγχρονες χειρουργικές τεχνικές στην Περιοδοντολογία

Παρά το γεγονός ότι η μη χειρουργική προσέγγιση αποτελεί τον ακρογωνιαίο λίθο της θεραπείας των νόσων του περιοδοντίου, κατά τη φάση της επούλωσης παρατηρούνται υπολειπόμενοι περιοδοντικοί θύλακοι (≥6χιλ με αιμορραγία στην ανίχνευση) οι οποίοι δεν ανταποκρίθηκαν στην αιτιολογική θεραπεία και χρήζουν περαιτέρω προσοχής.

Η παρούσα εργασία του κ. **Αθανάσιου Τσολάκη,** Μεταπτυχιακού Φοιτητή ΑΠΘ και της κ. **Δανάης Απατζίδου**, Αναπληρώτριας Καθηγήτριας ΑΠΘ, μέσα από της στήλη της Ελληνικής Εταιρείας Περιοδοντολογίας και Οδοντικών Εμφυτευμάτων, περιγράφει καινοτόμες τεχνικές της χειρουργικής περιοδοντικής θεραπείας, οι οποίες έχουν σχεδιαστεί για να ελαχιστοποιήσουν το τραύμα των ιστών κατά τη χειρουργική θεραπευτική διευθέτηση υπολειπόμενων περιοδοντικών βλαβών. *Σελ. 16-21*

Συντηρητική αντιμετώπιση ενασβεστιωμένων ριζικών σωλήνων

Η ενασβεστίωση των ριζικών σωλήνων αποτελεί μία κατάσταση που μπορεί να δυσχεράνει αρκετά τη διαδικασία της ενδοδοντικής θεραπείας. Παρά την κρατούσα αντίληψη ότι τα ενασβεστιωμένα δόντια δεν είναι δυνατό να παρουσιάσουν περιακρορριζική φλεγμονή, η ανασκόπηση της βιβλιογραφίας αποκαλύπτει ότι το ποσοστό εμφάνισης αλλοίωσης σε αυτά τα δόντια κυμαίνεται από 7 έως 27% εξηγούν μέσα από τη στήλη της ΕΕΕ η **Μαρία Μερζιώτη,** Μεταπτυχιακή Φοιτήτρια Ενδοδοντίας ΕΚΠΑ σε συνεργασία με τον **Πεπονή Μάριο** Μεταπτυχιακό Φοιτητή Επανορθωτικής Οδοντιατρικής ΕΚΠΑ, την **Ειρήνη Π. Φραγκούλη,** Οδοντίατρο-Ενδοδοντολόγο DDS, MSc, Υποψήφια Διδάκτωρ Ενδοδοντίας ΕΚΠΑ και τη **Σοφία Διαμαντοπούλου,** Οδοντίατρο-Ειδικευθείσα στην Επανορθωτική Οδοντιατρική, Διδάκτωρ Πανεπιστημίου Αθηνών. *Σελ. 14-15*

ITI: Επανα-αποκατάσταση προβληματικών επιεμφυτευματικών μεταλλο-ακρυλικών αποκαταστάσεων

Του **Γιώργου Μαρουλάκου** ..... *Σελ. 22-23*

ΕΛΕΣ: Αναζητώντας τη διάγνωση μιας ερυθρής βλάβης στην υπερώα

Του **Δημήτρη Μαλάμου** ..... *Σελ. 24*

Ανταύγειες Λόγου και Τέχνης

Του **Γεράσιμου Δουβίτσα** ..... *Σελ. 42*

Πρόγραμμα εκπαιδευτικών δράσεων της Ε.Ε.Χ.Σ. για το 2023-24

Η Επιστημονική Εταιρεία Χειρουργικής Στόματος πιστή στην πλούσια εκπαιδευτική της παράδοση και δραστηριότητα υποδέχεται δυναμικά τη νέα σεζόν, με πολύ ενδιαφέροντα σεμινάρια και φυσικά το Ετήσιο Πρόγραμμα Εμφυτευματολογίας που θα ακολουθήσει. Το «ΟΒ.» συνομίλησε με τον κ. **Φραγκίσκο Φραγκίσκο**, αναπλ. καθηγητή ΕΚΠΑ και πρόεδρο της Ε.Ε.Χ.Σ. για τις νέες εκπαιδευτικές δράσεις της επιστημονικής εταιρείας. *Σελ. 26*

Με αρκετές καινοτομίες το 2ο Style Italiano συνέδριο Ενδοδοντίας

Από **30 Σεπτεμβρίου έως 1 Οκτωβρίου** θα πραγματοποιηθεί, στο ξενοδοχείο **Grand Hyatt Athens,** το 2ο Style Italiano διεθνές συνέδριο Ενδοδοντίας, με τίτλο: «Teach me how to», με δεκάδες ομιλητές από την Ελλάδα και το εξωτερικό και πολλά πρακτικά σεμινάρια.

Το «Οδοντιατρικό Βήμα» συνάντησε τον πρόεδρο της οργανωτικής επιτροπής Δρ. **Κωνσταντίνο Καλογερόπουλο** και μας μίλησε για το επικείμενο συνέδριο με πολύ ενθουσιασμό, καλώντας τους συναδέλφους του να δώσουν το «παρών». *Σελ. 30*

Με μεγάλη επιτυχία πραγματοποιήθηκε το 21ο Παμπελοποννησιακό Οδοντιατρικό Συνέδριο, στον Μυστρά

Από το πρωί της Παρασκευής 30 Ιουνίου και για τις επόμενες δύο μέρες, έως και την Κυριακή 2 Ιουλίου, το ξενοδοχείο Mystras Grand Palace στους πρόποδες του Ταϋγέτου γέμισε με κόσμο της οδοντιατρικής κοινότητας που πιστός στο καθιερωμένο ετήσιο ραντεβού προσήλθε στις εργασίες του συνεδρίου. Αν θα περιγράφαμε συνοπτικά σε αριθμούς το 21ο Παμπελοποννησιακό Οδοντιατρικό Συνέδριο αυτοί θα ήταν: 250 σύνεδροι, 70 ομιλητές, 20 εκθέτες, 14 στρογγυλά τραπέζια, 20 εισηγήσεις, ελεύθερες ανακοινώσεις και 4 πρακτικά σεμινάρια. Ανασκόπηση του συνεδρίου. *Σελ. 32-33*

Ανθούλα Διαμάντη-Κηπιώτη

Η Ανθούλα δεν είνα πια εδώ... Έφυγε απ' τη ζωή τον περασμένο Ιούλιο αιφνίδια, αφήνοντας πίσω της ένα ισχυρό αποτύπωμα. Όχι μόνο στην Οδοντιατρική κοινότητα όπου διέπρεψε για σχεδόν πέντε δεκαετίες ως οδοντίατρος και αναπληρώτρια καθηγήτρια στο ΕΚΠΑ, αλλά και ως συγγραφέας και ως άνθρωπος με βάθος ψυχής και σκέψης.

Αγαπούσε και αφοσιωνόταν με πάθος με ό,τι καταπιανόταν: με την οικογένεια, την επιστήμη, την συγγραφή, χωρίς συμβιβασμούς.

Ανάμεσα στις μεγάλες της αγάπες ήταν η γενέτειρα πόλη της, τα Γιάννενα. Ορμώμενη απ' τις παιδικές της αναμνήσεις εκεί έγραψε ένα απ' τα βιβλία της, με τίτλο «Χίλια καντάρια ζάχαρη», που αναφερόταν στην ιστορία της Κυρά Φροσύνης, μέσα απ' το δικό της ξεχωριστό πρίσμα.

Εξίσου όμως αγάπησε και το χωριό του συζύγου της. *«Ένα όμορφο χωριό στην Εύβοια έγινε «χωριό μου» εξ αγχιστείας».* Το αγάπησε τόσο που έγραφε για τις δυό της κόρες: *«Η μια έχει δύο καταπράσινες πινελιές στα μάτια της. Το ίδιο χρώμα της πλαγιάς την άνοιξη και η άλλη δύο σταγόνες Αιγαίο, στα βαθιά μπλε μάτια της»...*

Η ίδια έλεγε σε συνέτευξή της στο «Οδοντιατρικό Βήμα» τον Οκτώβριο του 2020: *«Γράφω γιατί η προσπάθεια της δημιουργίας και η ανάγκη έκφρασής της είναι στοιχεία του πυρήνα της ύπαρξής μου. Γράφω γιατί με έλκει το ταξίδι και με συνεπαίρνει η περιπέτεια από το μηδέν στο κάτι. Γράφω γιατί με προκαλεί το στοίχημα ανάμεσα στη σύλληψη μιας ιδέας και στη μετάπλασή της σε κείμενο. Γράφω για να βιώσω αυτή τη διαδρομή, αλλά και τις στιγμές που αυτό το κάτι συμπυκνώνεται και κορυφώνεται. Γράφω λοιπόν ίσως και για να δραπετεύω, όταν η απαντοχή με γονατίζει».*

Τον Δεκέμβριο του 2021 με αφορμή τη διακοπή της λειτουργίας του οδοντιατρείου της σημείωνε σε άρθρο της στην εφημερίδα μας, ξεδιπλώνοντας σειρά συναισθημάτων: *«Οι σύντομες κουβέντες μας ανάμεσα στα ραντεβού, ανέδειξαν αξιόλογες και άκρως ενδιαφέρουσες προσωπικότητες με τις οποίες άλλοτε χλιαρά, ή τις περισσότερες φορές ουσιαστικά, συνδέθηκα. Από όλο αυτόν τον μικρό-μέγα κόσμο, επέλεξα τους φίλους μου. Οι φιλίες δεν ήταν πολλές, αλλά ήταν καθοριστικές για τη ζωή και την προσωπικότητά μου».*

Στο τελευταίο κείμενο της στο «ΟΒ» έγραφε: *«...Ελπίζω ότι έχω ακόμα κάποιες λευκές σελίδες στο βιβλίο της ζωής μου. Άσχετα με το τι θα γράψει η μοίρα, εγώ θα επιμένω να φτιάχνω στο περιθώριο ζωγραφιές...»*

Ο χρόνος μπορεί να μην της χάρισε ακόμα πολλές λευκές σελίδες, αλλά σίγουρα το βιβλίο της ζωής της ήταν γεμάτο χρώμα και ζωγραφιές, που δημιουργούσε η ίδια με το αστείρευτο ταλέντο της.

Μας τίμησε με τη φιλία της και μέσα από τα κειμενά της μας άφησε πολλές όμορφες ζωγραφιές.

Όθωνας Γκότσης

Η θέα από τον κήπο του σπιτιού της στο χωριό (Ενορία Κύμης)

ΣΥΜΒΟΛΙΣΜΟΙ ΜΕ ΑΠΛΑ ΛΟΓΙΑ

Ηρακλής Καρκαζής
τ. Καθηγητής Κινητής Προσθετικής ΕΚΠΑ

Στον κολοφώνα της δικτύωσης στον προθάλαμο μιας metaverse εποχής

Διαδικτυακά avatars προβάλουν μυθοπλαστικές wannabe περσόνες

Εικονογραφικά πρότυπα, συμβολισμοί και αλληγορίες

Στα πλαίσια μιας «αλήθειας» που συγκροτούν οι κοινωνούμενες εμπειρίες της εποχής ...

οι εικόνες θα μεταφέρουν νοήματα πολύ βαθύτερα από το πεπερασμένο μοτίβο που αποτυπώνουν.

Μοιραία θα καθοδηγήσουν, θα εθίσουν και εντέλει θα επιβάλλουν μια πλασματική εκδοχή του κόσμου μας...

μέσα στην οποία θα προσπαθήσουμε να ενταχθούμε, χαλκεύοντας εν τέλει ακόμα και την συμπεριφορά μας

Υπέρλαμπροι καθοδηγητές με επιστημοσύνη και ευπροσηγορία λόγου, αστείρευτος εξοπλισμός, αψεγάδιαστες τεχνικές και φυσικά πάντα, εκπληκτικά αποτελέσματα.

Όλα λάμπουν, πουθενά σκοτάδι

Επιστημονική επιτυχία, κύρος, κοινωνική προβολή και αδιαπραγμάτευτη προσωπική ευτυχία.

Προφανώς θέλουμε και εμείς ... κάπου να χωρέσουμε

Μα ακόμα και αν δεν τα καταφέρουμε, θα το προβάλουμε σαν να έγινε

Οι αλγόριθμοι να είναι καλά .... και βοήθειά μας.

Jung, C. G. (1964). Man and his Symbols,. New York: N.Y.: Anchor Books, Doubleday.
Mat J. Rossano. Making friends making tools making symbols. Current Anthropology. Volume 51, Supplement 1, June 2010, p S89.

ΟΔΟΝΤΙΑΤΡΙΚΟ ΒΗΜΑ | Διμηνιαία Έκδοση — Κωδικός 016446

Ιδιοκτησία-Έκδοση: **ΟΔΟΝΤΙΑΤΡΙΚΟ ΒΗΜΑ Μ.Ε.Π.Ε.**

Ιδρυτής: **Γιάννης Καρκατζούλης**

Σκουφά 64 • 106 80 Αθήνα
Τηλ.: 210 3814 939, 210 3809 495
e-mail: odvima@otenet.gr
www.odvima.gr

Διευθυντής:
Όθωνας Γκότσης

Σύμβουλος Έκδοσης:
Κατερίνα Καρκατζούλη

Σύνταξη:
Γεωργία Σάκκουλα
Ηλιάνα Γιαννούλη
Νότης Ρήγας

Υπεύθυνος λογιστηρίου:
Γιώργος Κάντζος

Νομικός Σύμβουλος:
Λάμπρος Ανδρ. Τσοπράς

Υπεύθυνος Τυπογραφείου:
PaperGraph
Βιοτεχνικό Πάρκο, 203 00 Λουτράκι
Τηλ. 27440 69550

ΕΝΩΣΗ ΔΗΜΟΣΙΟΓΡΑΦΩΝ ΙΔΙΟΚΤΗΤΩΝ ΠΕΡΙΟΔΙΚΟΥ ΤΥΠΟΥ
FIPP Federation International of Periodical Press
EMMA EUROPEAN MAGAZINE MEDIA ASSOCIATION

Τελευταίο ραντεβού με δύσκολη προσθετική εργασία
και οι φίλοι σε περιμένουν για μπάρμπεκιου;

PALTOP
A Keystone Dental Company

Better Answer
στις προσθετικές εργασίες

Η πληρέστερη γκάμα προσθετικών εξαρτημάτων.

Η Paltop® διαθέτει την πιο ολοκληρωμένη σειρά προσθετικών εξαρτημάτων που εμπλουτίζεται συνεχώς. Τόσο οι αναλογικές, όσο και οι ψηφιακές εργασίες, καλύπτονται από όλα τα απαραίτητα εξαρτήματα για έναν σωστό σχεδιασμό και μια επιτυχημένη αποκατάσταση. Η γκάμα καλύπτει όλες τις ανάγκες για συγκολλούμενες και κοχλιούμενες εργασίες ανεξαρτήτως του αριθμού εμφυτευμάτων και σε όλα τα στάδια της αποκατάστασης. Ολοκληρωμένες σειρές με concave design που επιτρέπουν την πρόσφυση του μαλακού ιστού, καθώς και ευθέα και γωνιώδη κολοβώματα που προσφέρουν δυνατότητα γωνίωσης 17° και 30°. Τώρα, κλινικός και οδοντοτεχνίτης μπορούν να συνεργαστούν και να σχεδιάσουν με γνώμονα το καλύτερο αποτέλεσμα, χωρίς περιορισμούς!

ariston dental
better answers

ΑΘΗΝΑ Τ. 210 80 30 341 • **ΘΕΣΣΑΛΟΝΙΚΗ** Τ. 2310 268 020 • **ΚΥΠΡΟΣ** Τ. 25 322 895

www.aristondental.com

Πρόληψη μυοσκελετικών παθήσεων και πόνου για τους οδοντιάτρους μέσω εργονομικών παρεμβάσεων στο οδοντιατρείο


Ιωάννα Χατζηδιάκου
Τελειόφοιτη φοιτήτρια,
Οδοντιατρική Σχολή ΕΚΠΑ


Γεώργιος Νικολέλης
Τελειόφοιτος φοιτητής,
Οδοντιατρική Σχολή ΕΚΠΑ

Μαρία Χανιώτη
Τελειόφοιτη φοιτήτρια,
Οδοντιατρική Σχολή ΕΚΠΑ

Μαρία Αντωνιάδου
Επίκουρη Καθηγήτρια,
Οδοντιατρική Σχολή ΕΚΠΑ

Ως μυοσκελετικές παθήσεις (ΜΣΠ) ορίζονται μια ομάδα διαταραχών που επηρεάζουν διάφορες περιοχές του μυοσκελετικού συστήματος. Αυτές οι περιοχές περιλαμβάνουν τα νεύρα, τους τένοντες, τους μύες, τις αρθρώσεις και τις υποστηρικτικές δομές όπως οι μεσοσπονδύλιοι δίσκοι. Οι ΜΣΠ μπορεί να προκληθούν από αλληλεπίδραση συγκεκριμένων παραγόντων κινδύνου που δρουν κατά τη διάρκεια εργασιακών δραστηριοτήτων, όπως για παράδειγμα επαναλαμβανόμενες κινήσεις, άβολες θέσεις εργασίας, έκθεση σε κραδασμούς ή/και μηχανική καταπόνηση. Όταν αυτοί οι παράγοντες υπάρχουν ταυτόχρονα, ο κίνδυνος ανάπτυξης ΜΣΠ αυξάνεται σημαντικά. Οι ΜΣΠ παρουσιάζονται με υψηλό ποσοστό εμφάνισης στο οδοντιατρικό επάγγελμα. Αν και ορισμένοι μυοσκελετικοί τραυματισμοί συμβαίνουν σε μια συγκεκριμένη στιγμή, πολλοί περισσότεροι προκύπτουν από επαναλαμβανόμενες απαιτήσεις άσκησης δύναμης συγκεκριμένης ομάδας μυών, σε συνδυασμό με την έλλειψη περιόδων ανάπαυσης. Η χρήση δονούμενων οδοντιατρικών εργαλείων, η εκτέλεση επαναλαμβανόμενων κινήσεων, η διατήρηση στατικής θέσης για μεγάλα χρονικά διαστήματα, είναι μερικοί από τους λόγους για τον πιθανό κίνδυνο ανάπτυξης ΜΣΠ.

Η απαλλαγή από ΜΣΠ είναι μεγάλης σημασίας, καθώς η οδοντιατρική είναι μια σωματικά και ψυχικά απαιτητική εργασιακή απασχόληση. Η διατήρηση της καλής υγείας και φυσικής κατάστασης του οδοντιάτρου είναι ιδιαίτερα σημαντική ώστε να μπορεί να ασκεί επιτυχώς το επάγγελμά του. Στο άρθρο αυτό μέσα από μια εκτενή ανασκόπηση της σχετικής διεθνούς βιβλιογραφίας, αναλύονται εργονομικοί παράγοντες κινδύνου, προληπτικά μέτρα μυοσκελετικών παθήσεων και θέματα εργονομικών παρεμβάσεων (εργονομικές οδοντιατρικές καρέκλες, μεγεθυντικές λούπες, πρισματικά γυαλιά, οδοντιατρικά εργαλεία και εκπαιδευτικές συνεδρίες στην εργονομία) προκειμένου να διαμορφωθεί ένας ασφαλέστερος τρόπος εργασίας, και να μειωθεί η συχνότητα εμφάνισης σοβαρών συμπτωμάτων.

Γνωριμία με τις ΜΣΠ

Ο όρος «μυοσκελετικές παθήσεις» αναφέρεται σε κακώσεις λόγω επαναλαμβανόμενης καταπόνησης, σε όλα τα τμήματα της σπονδυλικής στήλης (αυχένα, ράχη, οσφυϊκή μοίρα) καθώς και παθήσεις του μυοσκελετικού συστήματος των άνω και κάτω άκρων συμπεριλαμβανομένων των ώμων, των καρπών, των αγκώνων και των γονάτων. Ανάλογα με την περιοχή του σώματος, το μυοσκελετικό πρόβλημα εντοπίζεται σε: 1. Πηχεοκαρπική και Άκρα χείρα, 2. Ώμο, 3. Αγκώνα, 4. Σπονδυλική στήλη (αυχενική, θωρακική και οσφυϊκή μοίρα. Τα πιο συχνά σημεία εμφάνισης των ΜΣΠ στους οδοντιάτρους αποτελούν, το κάτω μέρος της πλάτης (29% έως 94,6%), ο ώμος (25% έως 92,7%) και ο αυχένας (26% έως 92%). Κατά την εργασία, ο οδοντίατρος κλίνει προς τα εμπρός σε γωνιά 15° ή μερικές φορές 30° και παραμένει σε αυτή τη θέση με ανυψωμένους ώμους (με απαγωγή ή κάμψη άνω των 30°) για μεγάλο χρονικό διάστημα. ***(Εικ. 1)***

Εικ. 1: Συνήθης δυσμενής θέση εργασίας του οδοντιάτρου.

Η οδοντιατρική εργασία λόγω της πολύωρης απασχόλησης, της έλλειψης ενδιάμεσης ανάπαυσης, της επαναληπτικής κίνησης με χρήση των ίδιων μυών και αρθρώσεων και της καθηλωμένης στάσης του σώματος, είναι αιτία πολλών ΜΣΠ. Το ποσοστό των οδοντιάτρων που κινδυνεύει από ΜΣΠ φτάνει το 82,2%. Ενώ το ποσοστό των οδοντιάτρων που προσφεύγουν σε ιατρική βοήθεια για τα μυοσκελετικά προβλήματα είναι περίπου 38%. Εξαιτίας των ΜΣΠ οι οδοντίατροι εμφανίζουν χρόνιο πόνο, κόπωση, χρόνια δυσλειτουργία και δυσθυμία, αποχή από την εργασία φτάνοντας ακόμα και σε πρόωρη συνταξιοδότηση.

Αιτιολογία των ΜΣΠ

Η αιτιολογία των ΜΣΠ στο οδοντιατρικό προσωπικό είναι πολυπαραγοντική. Περιλαμβάνει: 1) Φυσικούς παράγοντες (π.χ. στατική σύσπαση μυών, επίπονες στάσεις εργασίας επαναλαμβανόμενες και παρατεταμένες κινήσεις κ.α.), 2) οργανωτικούς παράγοντες (π.χ. ακατάλληλος εξοπλισμός, μη εργονομική σχεδίαση χώρου, ακατάλληλος φωτισμός) και άλλα διοικητικής φύσης προβλήματα (π.χ. μικρά διαλείμματα, έντονος ρυθμός εργασίας, φόρτος εργασίας, παρατεταμένο ωράριο), 3) ατομικούς παράγοντες (π.χ. ατομικές συνήθειες κακής διατροφής, στάσης σώματος και απουσία άθλησης). Όλα τα παραπάνω μεμονωμένα ή σε συνδυασμό δημιουργούν ένα σύμπλεγμα καταστάσεων επιρροής για ΜΣΠ.

Αναλυτικότερα, σύμφωνα με την διεθνή βιβλιογραφία ως παράγοντες επικινδυνότητας για ΜΣΠ αναφέρονται: α) **Το φύλο.** Η συχνότητα εμφάνισης στις γυναίκες αγγίζει το (84,7%), β) **Η ηλικία.** Μελέτες αναφέρουν ότι ο πόνος αυξάνεται ανάλογα με την ηλικία και τον χρόνο ενασχόλησης και τα χρόνια εργασίας του οδοντιάτρου. Γ) **Το άγχος και στρες.** Το οδοντιατρείο είναι ένας χώρος όπου ο θεράπων περνάει το μεγαλύτερο μέρος της μέρας, επικεντρωμένος σε μικρό πεδίο εργασίας που μαζί με την ιατρική ευθύνη, την προσπάθεια ικανοποίησης των ασθενών, τη διαχείριση δύσκολων και απαιτητικών ασθενών αποτελούν παράγοντες που προκαλούν άγχος. Όλα τα προαναφερθέντα οδηγούν σε μειωμένη απόδοση, μείωση συγκέντρωσης, αδυναμία λήψης αποφάσεων και αδυναμία δημιουργίας καλών σχέσεων με τους ασθενείς. Δ) **Οι επαναλαμβανόμενες, άβολες και στατικές θέσεις εργασίας.** Η διατήρηση μη εργονομικών θέσεων οδηγεί σε μυϊκό πόνο στην περιοχή του αυχένα και της οσφύος. Υπάρχει αυξημένος κίνδυνος πόνου σε άτομα που εργάζονται με κάμψη του αυχένα με κλίση άνω των 20° κατά την διάρκεια του 70% του συνολικού χρόνου εργασίας. Η παρατεταμένη στροφή και κάμψη της οσφυϊκής μοίρας αποτελεί παράγοντα κίνδυνου για εμφάνιση δισκοκήλης. Ε) **Τα σωματομετρικά χαρακτηριστικά.** Δεν υπάρχει ισχυρή συσχέτιση μεταξύ του ύψους, του βάρους και της κατασκευής του σώματος με την εμφάνιση ΜΣΠ, όμως η παχυσαρκία παίζει αν και μικρό, ωστόσο σημαντικό ρόλο στην εμφάνιση των ΜΣΠ. ΣΤ) **Η παραμονή σε μια θέση εργασίας.** Παραμένοντας στην ίδια στάση για περισσότερο από το 95% του χρόνου εργασίας φαίνεται ότι αυξάνεται ο κίνδυνος για εμφάνιση ΜΣΠ. Η) **Η θέση του ασθενούς και του οδοντιάτρου.** Η επανειλημμένη κλίση προς τον ασθενή μπορεί να οδηγήσει σε καταπόνηση και υπερβολική άσκηση στους μύες της πλάτης, ενώ ταυτόχρονα αποδυναμώνονται οι κοιλιακοί μύες σταθεροποίησης. Θ) **Η καθιστή θέση χωρίς στήριξη πλάτης.** Η καθιστή στάση του οδοντιατρικού επαγγέλματος δημιουργεί ανισορροπία στους μύες μεταξύ του κάτω μέρους της πλάτης και των κοιλιακών μυών. Ι) **Το είδος των οδοντιατρικών πράξεων.** Υπάρχει μεγάλη συχνότητα εμφάνισης ΜΣΠ στα δάκτυλα και στην άκρα χείρα, ιδιαίτερα στους περιοδοντολόγους, ενδοδοντιστές και στους χειρουργούς. Κ) **Πολύωρη εργασία με ανεπαρκή διαλείμματα ή ελλειπή διαστήματα ξεκούρασης.** Μεγάλο ποσοστό οδοντιάτρων εργάζεται περισσότερο από 60 ώρες την εβδομάδα με ελάχιστα διαλείμματα χωρίς να χαλαρώνουν οι μύες. Λ) **Οι δονήσεις, η θέση και τα χαρακτηριστικά των οδοντιατρικών εργαλείων** (βάρος, σχήμα, μέγεθος, δομή) αποτελούν παράγοντες κινδύνου για την εμφάνιση παθολογικών καταστάσεων στα άκρα.

Πρόληψη των ΜΣΠ

Ως εργονομία ορίζεται η προσαρμογή της εργασίας στον άνθρωπο. Λαμβάνοντας υπόψιν τις διαφορές στα ανθρωπομετρικά δεδομένα (ύψος, βάρος), τις διαφορές στις ανθρώπινες ικανότητες, η εργονομία έχει στόχο, το σχεδιασμό θεσμών και μεθόδων εργασίας, του εξοπλισμού και των εργαλείων ώστε αυτά να προσαρμόζονται στον εργαζόμενο (IEA 2014). Τα τελευταία χρόνια, η εργονομία που εφαρμόζεται στην οδοντιατρική έχει αποκτήσει μεγάλη σημασία καθώς ο αριθμός οδοντιάτρων που αναφέρουν παθολογίες πόνου που σχετίζονται με την εργασία, ειδικά στην περιοχή του αυχένα, του ώμου και/ή της πλάτης, αυξάνεται.

Ένα κατάλληλο πρόγραμμα εργονομίας για την αποφυγή των ΜΣΠ περιλαμβάνει: 1) την ανάλυση του εργασιακού περιβάλλοντος και τον εργονομικό σχεδιασμό του ιατρείου, 2) την καταγραφή και παρακολούθηση των εργαζομένων κατά την εργασία τους, 3) την κατάλληλη εκπαίδευση όλων των συμμετεχόντων.

1. Ανάλυση του εργασιακού περιβάλλοντος και εργονομικός σχεδιασμός ιατρείου και θέσεως εργασίας

Ένας άκρως σημαντικός παράγοντας για την ομαλή, λειτουργική ροή εργασίας στο οδοντιατρείο, με τρόπο που να είναι ξεκούραστη και εργονομική, είναι ο σωστός τρόπος οργάνωσης του οδοντιατρείου και σχεδιασμού της θέσης των οδοντιατρικών μονάδων. Η διάταξη και διαρρύθμιση του υπόλοιπου χώρου σχετίζεται με τη διάταξη των μηχανημάτων και του λοιπού εξοπλισμού, ώστε να υπάρχει άνεση κινήσεων. Επιπρόσθετα, θα πρέπει να υπάρχει ο χώρος για την άσκηση οδοντιατρικής τεσσάρων χεριών προκειμένου ο οδοντίατρος να διεκπεραιώνει τις κλινικές πράξεις γρήγορα και με ασφάλεια παρουσία βοηθητικού προσωπικού. Στην περίπτωση αυτή, ο βοηθός πρέπει να κάθεται περίπου 15 εκ. ψηλότερα από τον οδοντίατρο και τα απαιτούμενα εργαλεία να βρίσκονται κοντά του ώστε να μπορεί να τα διακινεί με ευκολία σε όλα τα μέλη της ομάδας.

Επιπρόσθετα, η θέση των κοπτι-

Συνέχεια στη σελίδα 6

SmartOPTIC N

MODERN SOLUTIONS AT THE BEST PRICE

SELIGA MICROSCOPES

WHEN PRECISION DECIDES ABOUT THE SUCCESS

SmartOPTIC N - a microscope which is a perfect solution for beginners as well as for more demanding users. Just a few minutes work with the microscope makes you feel confident in your choice. The SmartOPTIC N provides a perfect image and a large depth of field - it is a device which is indispensable in each modern doctor's office.
With the flexible arm, the microscope is easy to guide and adjust to the position of the user. A wide-range varioobjective with a bright LED illumination ensures an excellent visibility and precision of work. A handy control panel enables user to easily adjust the light intensity, meeting his/her current needs.

BINOCULAR EXTENSION

It is a module of great importance for work ergonomics. Binocular extension relieves the cervical spine. It makes it easier to keep upright position and reduce a muscle tension.

ROTATION RING

In combination with the binocular extension, rotation ring allows the device head to tilt sideways, while maintaining a constant position of the binocular and an unchanged upright position of the user.

IMAGING SYSTEM

It extends the features of the microscope. The HDMI and USB ports built into the microscope's arm make it possible to connect additional external devices in an easy and attractive way.

ERGONOMIC INCLINABLE BINOCULAR

The range of 0-195° allows the user to find the most comfortable and ergonomic position while working with the microscope. The binocular is equipped with eyepieces providing a diopter adjustment for each eye independently.

The following binoculars are also available as an option:

- inclined binocular with 45°angle
- inclined binocular with 90°angle

HEAD CONTROL PANEL

Located on the head within the reach of user:

- ON/OFF switch;
- Filter selection (green, yellow, orange);
- Adjustable light intensity;

LED ILLUMINATION

- A high intensity of the light (60 klx). A color temperature of the light is very close to the color temperature of the daylight.
- A diode with a long-life span, located in the microscopes' head.



VARIOOBJECTIVE

In a standard configuration, there is available an objective with a variable focal length. The varioobjective works in the range of 200-300mm, which is suitable for most applications and allows the user to obtain a sufficient depth of field.

The objectives with focal length of 200,250,300,400 mm are available as an option.

LARGE MAGNIFICATION

Magnification adapted to the needs of the user. A maximum value of magnification depends on the configuration of the microscope.

The magnification adjustment knob is located on both sides of the microscope's head and enables selection of the desirable option (five steps of magnification available).

SmartOPTIC N

- AUTOMATIC SWICH-OFF SYSTEM
- FIBERLESS ILLUMINATION
- HANDLES WITH ANTIBACTERIAL COVER

SELIGA MICROSCOPES

Dental Expert - Άννα Ελμάογλου Ε.Π.Ε.
Φειδιππίδου 30, 11527, Γουδή,
Τηλ.: 210 7770739, 210 7770749, Φαξ: 210 7770716, anna@dental-expert.gr

Συνέχεια από τη σελίδα 4

κών μέσων στο οδοντιατρικό μηχάνημα μπορεί να δημιουργήσει προβλήματα σε κάποιους επαγγελματίες. Συγκεκριμένα γνωρίζουμε ότι υπάρχουν 3 διαφορετικές κατηγορίες: α) η ηγετική θέση παραλαβής, κατά την οποία οι χειρολαβές τοποθετούνται πάνω από την ταμπλέτα επί της έδρας, β) η κλασική θέση παραλαβής, όταν οι χειρολαβές βρίσκονται κάτω από την ταμπλέτα επί της έδρας και γ) η πλαϊνή παραλαβή εργαλείων, που η ταμπλέτα των κοπτικών είναι συρόμενη ή με δυνατότητα περιστροφής ή βρίσκεται τελείως ανεξάρτητα από την οδοντιατρική μονάδα. Ο τρόπος με τον οποίο ο οδοντίατρος θα σηκώσει από τη θέση της τη χειρολαβή για να δουλέψει, σε κάθε μία από τις παραπάνω περιπτώσεις, μπορεί δυνητικά να του δημιουργήσει πρόβλημα μακροπρόθεσμα (π.χ. αν χρησιμοποιεί ανάστροφη λαβή παραλαβής της χειρολαβής κλπ.).

	Να απαντηθούν μόνο από άτομα που παρουσίασαν πρόβλημα:													
Παρουσιάσατε τους τελευταίους 12 μήνες κάποιο πρόβλημα στο:			Εμπόδισε κάπως τη δουλειά σας τους τελευταίους 12 μήνες το πρόβλημα;		Παρουσιάσατε κάποιο πρόβλημα οποιαδήποτε χρονική στιγμή τις τελευταίες 7 μέρες;		Έχετε τραυματίσει ποτέ κάποιο μέρος του σώματός σας σε κάποιο ατύχημα;		Ποια είναι η συνολική χρονική διάρκεια εμφάνισης του προβλήματος τους τελευταίους 12 μήνες;				Έχετε επισκεφτεί κάποιον γιατρό για το πρόβλημα που αντιμετωπίζετε τους τελευταίους 12 μήνες;	
									1-7 μέρες	8-30 μέρες	Πάνω από 30 μέρες	Κάθε μέρα		
Αυχένα	ΝΑΙ	ΟΧΙ	ΝΑΙ	ΟΧΙ	ΝΑΙ	ΟΧΙ	ΝΑΙ	ΟΧΙ					ΝΑΙ	ΟΧΙ
Ώμους	ΝΑΙ	ΟΧΙ	ΝΑΙ	ΟΧΙ	ΝΑΙ	ΟΧΙ	ΝΑΙ	ΟΧΙ					ΝΑΙ	ΟΧΙ
Αγκώνες	ΝΑΙ	ΟΧΙ	ΝΑΙ	ΟΧΙ	ΝΑΙ	ΟΧΙ	ΝΑΙ	ΟΧΙ					ΝΑΙ	ΟΧΙ
Καρπούς/Χέρια	ΝΑΙ	ΟΧΙ	ΝΑΙ	ΟΧΙ	ΝΑΙ	ΟΧΙ	ΝΑΙ	ΟΧΙ					ΝΑΙ	ΟΧΙ
Πλάτη	ΝΑΙ	ΟΧΙ	ΝΑΙ	ΟΧΙ	ΝΑΙ	ΟΧΙ	ΝΑΙ	ΟΧΙ					ΝΑΙ	ΟΧΙ
Μέση	ΝΑΙ	ΟΧΙ	ΝΑΙ	ΟΧΙ	ΝΑΙ	ΟΧΙ	ΝΑΙ	ΟΧΙ					ΝΑΙ	ΟΧΙ
Γοφούς-Μηρούς	ΝΑΙ	ΟΧΙ	ΝΑΙ	ΟΧΙ	ΝΑΙ	ΟΧΙ	ΝΑΙ	ΟΧΙ					ΝΑΙ	ΟΧΙ
Γόνατα	ΝΑΙ	ΟΧΙ	ΝΑΙ	ΟΧΙ	ΝΑΙ	ΟΧΙ	ΝΑΙ	ΟΧΙ					ΝΑΙ	ΟΧΙ
Αστραγάλους/Πόδια	ΝΑΙ	ΟΧΙ	ΝΑΙ	ΟΧΙ	ΝΑΙ	ΟΧΙ	ΝΑΙ	ΟΧΙ					ΝΑΙ	ΟΧΙ

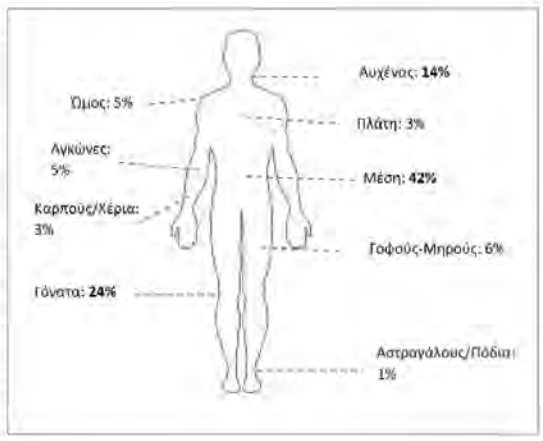

Εικ. 2: Το ερωτηματολόγιο NORDIC.

Ακόμα σημασία έχει ο τρόπος που θα παραλάβει ο εργαζόμενος τα εργαλεία χειρός ή τα υλικά προκειμένου να εργαστεί στην στοματική κοιλότητα του ασθενούς. Σχετικά με τα συστήματα διάταξης εργαλείων τα πιο διαδεδομένα είναι: α) το σύστημα οπίσθιας διάταξης (over-the-head), κατά το οποίο τα εργαλεία βρίσκονται πίσω από τον ασθενή. Λειτουργεί πιο αποτελεσματικά σε οδοντιατρική τεσσάρων χεριών, ενώ όταν ο οδοντίατρος είναι μόνος του εξαναγκάζεται σε κλίσεις και στροφές του κορμού που οδηγούν σε πόνο και προβλήματα, β) το σύστημα πλευρικής διάταξης. Αυτό το σύστημα λειτουργεί καλύτερα σε οδοντιατρική 2 χεριών και απαιτεί λιγότερη κάμψη του κορμού αλλά με συνεχείς στροφές προς το πλάι, γ) το σύστημα διάταξης πάνω από τον ασθενή (transthorax). Εδώ η ταμπλέτα κινείται πάνω από το στήθος του ασθενούς για να είναι εύκολα προσβάσιμη τόσο στον οδοντίατρο όσο και στον βοηθό. Έχει το κύριο μειονέκτημα της ορατότητας των μηχανημάτων/εργαλείων/υλικών από τον ασθενή.

2. Καταγραφή και παρακολούθηση των εργαζομένων κατά την εργασία τους

Η έγκαιρη εφαρμογή βασικών κανόνων εργονομίας συντελεί στην αποφυγή των εργονομικών κινδύνων για τους οδοντιάτρους. Για την έγκαιρη εφαρμογή της εργονομίας, σημαντικό ρόλο κατέχει η εκτίμηση των κινδύνων, η οποία υλοποιείται εφαρμόζοντας ορισμένες μεθοδολογίες. Οι περισσότερες από αυτές τις μεθοδολογίες βασίζονται στην ανάλυση της στάσης του εργαζόμενου κατά τη διάρκεια της εργασίας και την εκτίμηση του σωματικού φόρτου, στον οποίο υποβάλλεται. Βάση των αποτελεσμάτων που προκύπτουν από αυτές τις μεθοδολογίες, σχεδιάζονται οι κατάλληλες εργονομικές παρεμβάσεις. Οι διάφορες στάσεις που υιοθετεί ο εργαζόμενος καταγράφονται, κωδικοποιούνται και αξιολογούνται αυτόματα σε ειδικό λογισμικό. Εκτός από το ειδικό λογισμικό μπορεί να χρησιμοποιηθεί για το σκοπό αυτό, το ερωτηματολόγιο NORDIC (Lpez-Gonzlez et al, 2021)***(Εικ. 2).***

Μπορεί ακόμα να χρησιμοποιηθεί η μέθοδος REBA, σύμφωνα με την οποία παρατηρείται η κάθε στάση σώματος με βιντεοσκόπηση για 30 λεπτά και μετά βαθμολογείται σύμφωνα με συγκεκριμένη ταξινόμηση ή χρησιμοποιούνται αισθητήρες που καταγράφουν τις κινήσεις του σώματος.

3. Εκπαίδευση των μελών της οδοντιατρικής ομάδας

Σύμφωνα με τον οργανισμό NIOSH, τρεις είναι οι βασικοί σκοποί της εκπαίδευσης των εργαζομένων: 1) ενημέρωσή τους για τους κινδύνους του επαγγέλματός τους, 2) παρουσίαση μεθόδων αποφυγής της υπερβολικής κόπωσης, 3) εκμάθηση ασφαλών τρόπων χειρισμού εργαλείων και υλικών.

Βασικές γνώσεις για την ορθή στάση του σώματος θεωρούνται σημαντικές για την κατανόηση της σωματικής καταπόνησης και της επίδρασης των διαφορετικών στάσεων εργασίας στις ΜΣΠ. Όλα τα εκπαιδευτικά προγράμματα βέβαια θα πρέπει να χρησιμοποιούνται συμπληρωματικά, αφού πρώτα έχουν γίνει οι κατάλληλες παρεμβάσεις για βελτιώσεις των θέσεων εργασίας. Το πρόγραμμα εκπαίδευσης θα πρέπει να περιλαμβάνει, συμβουλές για τη βελτίωση του τρόπου εργασίας και τη μείωση της επιβάρυνσης της σπονδυλικής στήλης καθώς και εξάσκηση στη σωστή θέση εργασίας με σταδιακή εξοικείωση κάθε νέου εργαλείου ή συσκευής και σωστή ρύθμιση των καθισμάτων. Επίσης είναι σημαντικό να καθιερωθεί ένα εξατομικευμένο μοντέλο σωματικής άσκησης για το σωματότυπο και τις ανάγκες κάθε εργαζόμενου, σωστής διατροφής και διαλειμμάτων. Ωστόσο, κάποιες απλές, βασικές οδηγίες

Συνέχεια στη σελίδα 8

ΟΔΟΝΤΟΤΕΧΝΙΚΟ ΕΡΓΑΣΤΗΡΙΟ
ΓΟΝΑΤΙΔΗΣ ΑΝΑΣΤΑΣΙΟΣ
Αρκαδίας 41, Αθήνα 115 27,
Τηλ. **210 7799 483**
www.godentaldesign.gr,
email: a.gonatidis@gmail.com
GO DENTAL DESIGN.

Ολοκληρωμένη ψηφιακή ροή εργασίας Ivoclar για ακρίβεια και αξιοπιστία!

PrograMill
PM7

ivoclar

Variolink® Esthetic

Η αισθητική ρητινώδης κονία

Εκπληκτικά απλή απόδοση αισθητικής

Η ρητινώδης κονία για επίτευξη εξαιρετικής αισθητικής με εύκολη και φιλική διαδικασία

- Ισορροπημένο και συνοπτικό σύστημα απόδοσης των αποχρώσεων
- Άριστη σταθερότητα αποχρώσεων χάρη στη σύνθεση χωρίς αμίνες
- Εύκολη και ελεγχόμενη απομάκρυνση περίσσειας

Ιδανικό για Tetric® CAD

Ιδανικό για IPS e.max® CAD/Press

ivoclar.com
Making People Smile

ivoclar

Συνέχεια από τη σελίδα 6

που μπορούν να εφαρμοστούν από όλους τους οδοντιάτρους αναφέρονται στον ***Πίνακα 1.***

Παρεμβάσεις εκπαίδευσης οδοντιάτρων για αποφυγή ΜΣΠ

Η Διεθνής Ένωση Εργονομίας στην εργασία (International Ergonomic Association_IEA) διακρίνει την εργονομία στην οδοντιατρική, σε τρεις κατηγορίες (IEA 2014):

I. τη *φυσική εργονομία* που περιλαμβάνει:

- παρεμβάσεις που στοχεύουν στον οδοντίατρο (υιοθέτηση σωστής στάσης εργασίας, κατάλληλη θέση καρέκλας ασθενούς και οδοντιάτρου, σωστός χειρισμός εργαλείων)
- παρεμβάσεις που στοχεύουν σε παράγοντες σχεδιασμού οδοντιατρικού εξοπλισμού (π.χ. εργονομικά σχεδιασμένες καρέκλες ασθενούς και οδοντίατρου, κατάλληλος φωτισμός και οπτικά βοηθήματα)

II. τη *γνωστική εργονομία* που περιλαμβάνει:

- παρεμβάσεις που στοχεύουν σε αλληλεπιδράσεις μεταξύ ανθρώπων (θέση βοηθού-οδοντιάτρου)

III. την *οργανωτική εργονομία* που περιλαμβάνει:

- βελτιώσεις στις οργανωτικές δομές (οργάνωση ροής εργασιών ή προγραμματισμός ραντεβού).

Α. Φυσική εργονομία.

1. Στάση εργασίας οδοντιάτρου

Τυπικά οι οδοντίατροι υιοθετούν την όρθια ή την καθιστή στάση εργασίας. Η σπονδυλική στήλη έχει 4 κάμψεις: την αυχενική λόρδωση, τη θωρακική κύφωση, την οσφυϊκή λόρδωση και την κύφωση του ιερού οστού. Η λανθασμένη στάση εργασίας παραμορφώνει την αυχενική και οσφυϊκή λόρδωση, δημιουργώντας επιβάρυνση στους σπονδύλους, μυς και τένοντες της περιοχής. Οι οδοντίατροι που εργάζονται όρθιοι για να έχουν πρόσβαση και καλύτερη ορατότητα στη στοματική κοιλότητα (ιδιαίτερα στην άνω γνάθο και στην έσω επιφάνεια των δοντιών) αναγκάζονται να σκύψουν προς τα εμπρός και να στρίψουν την σπονδυλική τους στήλη ***(Εικ. 3α,β).*** Η όρθια στάση είναι υπεύθυνη για τον πόνο στα πόδια και τη μέση και για το λόγο αυτό όλοι οι οδοντίατροι χρησιμοποιούν πλέον την καθιστή θέση εργασίας.

Η οδοντιατρική εργασία αν και σήμερα γίνεται σε συγκεκριμένη καθιστή θέση ***(Εικ. 4α-γ),*** έχει ως αποτέλεσμα να καταπονείται το μυοσκελετικό σύστημα εξίσου σοβαρά, παραβιάζοντας την εργονομική ισορροπία. Αναφέρεται ότι από τότε που υιοθετήθηκε η καθιστή στάση εργασίας στους οδοντιάτρους, αυξήθηκε η εμφάνιση πόνου στον αυχένα (58,5%), στον ώμο (43,1%) και στον καρπό (20%). (Lietz et al, 2018). Για την αποφυγή προβλημάτων ο οδοντίατρος πρέπει να κάθεται στο σύνολο του καθίσματος και όχι μόνο στην άκρη του ή στο πλάι ***(Εικ. 4α)*** και να ακουμπά με ολόκληρο το πέλμα και τα δύο πόδια στο πάτωμα. Τα πόδια θα πρέπει στη θέση αυτή να σχηματίζουν γωνία 90˚ με το δάπεδο.

2. Θέση εργασίας του οδοντιάτρου κατά την κλινική πράξη

Η πλειοψηφία των οδοντιάτρων εργάζεται με βάση τους δείκτες του ρολογιού στην 11η θέση. Η θέση αυτή αναγκάζει τον οδοντίατρο να υιοθετήσει την ασύμμετρη στάση (τα άκρα δεν βρίσκονται σε ισορροπία με τον κορμό) ***(Εικ. 5α-β).*** Η σωστή θέση εργασίας περιλαμβάνει τη θέση 12 (πίσω από τον ασθενή) και εφαρμογή έμμεσης όρασης όπου απαιτείται.

3. Θέση εργασίας του ασθενή κατά την οδοντιατρική πρακτική

Η καθιστή θέση του ασθενούς αναγκάζει τον οδοντίατρο, ιδιαίτερα όταν οι εργασίες γίνονται στην άνω γνάθο, να υιοθετήσει μια στάση με την οποία καταπονείται η οσφυϊκή μοίρα της σπονδυλικής στήλης ***(Εικ. 6α).*** Από την άλλη, η ύπτια θέση των ασθενών σε συνδυασμό με την καθιστή θέση των οδοντιάτρων και παραμονή στη θέση αυτή για μεγάλη διάρκεια χωρίς κίνηση, αυξάνει τη δυσκαμψία κα τον πόνο στην αυχενική μοίρα της σπονδυλικής στήλης. Συστήνεται λοιπόν η αρχική θέση τοποθέτησης του ασθενούς να είναι η απόλυτα οριζόντια και εφόσον συνηθίσει να κρατάμε οριζοντιωμένο το κεφάλι του εμπρός μας, στη θέση 12. ***(Εικ. 6β)***

4. Στήριγμα πλάτης κατά την οδοντιατρική πρακτική

Η πλειοψηφία των οδοντιάτρων που εργάζονται καθιστοί δεν χρησιμοποιεί το στήριγμα πλάτης με αποτέλεσμα να εμφανίζει γρηγορότερα κόπωση και πόνο στους μύες της ράχης ***(Εικ. 7α,β).***

Σχετική μελέτη αναφέρει ότι υπάρχει θετική επίδραση του εργονομικού καθίσματος στη θέση εργασίας, σε σύγκριση με αυτή των συμβατικών καθισμάτων, καθώς η εργονομική οδοντιατρική καρέκλα υποστηρίζει την οσφυϊκή περιοχή και διατηρεί τη φυσική καμπυλότητα του κάτω μέρους της πλάτης. Επιβεβαιώθηκε ακόμα ότι η χρήση του εργονομικού καθίσματος είχε ως αποτέλεσμα τη μείωση της συνδυασμένης κάμψης και συστροφής της πλάτης κατά 13,8% μετά την παρέμβαση, της υπερβολικής κάμψης προς τα πάνω ή προς τα κάτω του καρπού κατά 41,4% και της πίεσης στον αυχένα και τον ώμο κατά τις οδοντιατρικές εργασίες κατά 79,3%.

5. Λαβή οδοντιατρικών εργαλείων κατά την κλινική πράξη

Στην οδοντιατρική χρησιμοποιούμε την τροποποιημένη λαβή μολυβιού. Αυτή είναι λαβή ακριβείας στην οποία συμμετέχουν οι πολφοί του δείκτη, του αντίχειρα, και του μέσου προκειμένου να συγκρατούν το εργαλείο και οι φάλαγγες να το σταθεροποιούν αντίστοιχα. Συστήνεται η αποφυγή κάμψης του καρπού για τη μείωση της πρόσθετης καταπόνησης των δακτύλων λόγω της στροφής του καρπού ***(Εικ. 8α,β).***

6. Σχήμα οδοντιατρικών εργαλείων κατά την κλινική πράξη

Χειρολαβές: Οι οδοντιατρικές χειρολαβές για να καταπονούν λιγότερο τους καρπούς και τα ακροδάχτυλα θα πρέπει να διαθέτουν απλή δομή, φωτισμό, λεία επιφάνεια και ιδιαίτερα χαμηλό βάρος. Ακόμα να είναι αντικραδασμικές και κατά το δυνατόν αθόρυβες.

Εργαλεία: Τα εργαλεία θα πρέπει να παρέχουν ασφάλεια κατά τους χειρισμούς, σωστή λαβή (χωρίς γλιστρήματα, π.χ. σιλικόνης με εργονομικό σχήμα), μικρό βάρος, σωστή κατανομή βάρους, ευκολία στη χρήση και συντήρηση. Για εργασίες οι οποίες απαιτούν άσκηση δύναμης οι λαβές έχουν μεγαλύτερο μέγεθος, ενώ για ελαφριές διαδικασίες οι λαβές μπορούν να είναι πιο λεπτές. Οι λαβές με κάμψη επιτρέπουν την πρόσβαση σε δυσπρόσιτες περιοχές. Τα εργαλεία πρέπει να τοποθετούνται σε απόσταση 25cm (ύψος 1,80m ιατρού) σε περιστρεφόμενη ταμπλέτα ιδεωδώς κινούμενη σε τρεις άξονες ***(Εικ. 9α-γ).***

7. Θέση τοποθέτησης οδοντιατρικών εργαλείων

Τα εργαλεία πρέπει να κατηγοριοποιούνται και να τοποθετούνται σε κασετίνες ανάλογα με την οδοντιατρική πράξη που αφορούν ή σε δί-

Συνέχεια στη σελίδα 10

Πίνακας 1. Συνοπτικός οδηγός εργονομίας για οδοντιάτρους

Απλές οδηγίες πρόληψης ΜΣΠ
Έλεγχος καταλληλότητας καθίσματος οδοντιάτρου και βοηθών και σωστή ρύθμισή τους ανάλογα με την εργασία (και κατά τη διάρκεια της εργασίας).
Έλεγχος της στατικής στάσης εργασίας. Παρατήρηση των επαναλαμβανόμενων κινήσεων που καταπονούν τα χέρια, τον αυχένα και τη μέση και τροποποίηση θέσης εύρεσης των εργαλείων/συσκευών ή του ύψους των πάγκων.
Αλλαγή στάσης ανά τακτά χρονικά διαστήματα και συχνά διαλλείματα με κίνηση ανά 25 λεπτά (κανόνας Pomodoro)(βλ. επεξήγηση μέσα στο κείμενο) για βελτίωση της αιμάτωσης των σπονδύλων και συνεπακόλουθης μείωσης της κόπωσης.
Ρύθμιση των ραντεβού ώστε να μειωθεί η αναμονή των ασθενών, καθώς οι καθυστερήσεις δημιουργούν στρες με αποτέλεσμα την υιοθέτηση επιβλαβών στάσεων και βιαστικών κινήσεων κατά την εργασία.
Έλεγχος ύπαρξης εργονομικής λαβής εργαλείων και εφόσον απαιτείται αλλαγή αυτών με νέα εργαλεία, σύγχρονου σχεδιασμού και μικρού βάρους.
Έλεγχος βάρους χειρολαβών και κατάστασης λειτουργίας. Μία καταπονημένη χειρολαβή εξαναγκάζει τον οδοντίατρο να ασκήσει περισσότερη πίεση με συνεπακόλουθη καταπόνηση της άκρας χειρός. Στην αγορά πλέον υπάρχουν ιδιαίτερα ελαφριές χειρολαβές που μειώνουν σημαντικά την σχετική επιβάρυνση του χεριού κατά την κοπή.
Έλεγχος της έντασης του οδοντιατρικού προβολέα και ρύθμιση του περιβάλλοντος φωτισμού ώστε να διευκολύνεται η οδοντιατρική εργασία ακόμα και σε δυσπρόσιτα σημεία του στόματος.
Χρήση κατάλληλου εξοπλισμού μεγέθυνσης για καλύτερη ορατότητα και διευκόλυνση της εργασίας χωρίς καταπόνηση του σώματος προκειμένου να βλέπουμε καλύτερα κατά την οδοντιατρική κλινική πράξη.

Εικ. 3α: Όρθια θέση εργασίας οδοντιάτρου (οβελιαία).

Εικ. 3β: Όρθια θέση εργασίας οδοντιάτρου (μετωπιαία).

Εικ. 4α: Καθιστή θέση επικοινωνίας με τον ασθενή/συνεργάτη (Λάθος) (Στήριξη κατά το ½ στην καρέκλα, το βάρος του σώματος πέφτει στα πόδια).

Εικ. 4β: Καθιστή θέση εργασίας κατά την κλινική άσκηση (Λάθος)(Παρατεταμένη χρονικά στροφή του σώματος, κάμψη αυχένα, δυσχέρεια αναπνοής, ελλιπής οξυγόνωση).

Εικ. 4γ: Καθιστή θέση εργασίας κατά την κλινική άσκηση (Σωστό).

Εικ. 5α: Θέση εργασίας με βάση τους δείκτες του ρολογιού. (Από Chaikurman, 2005).

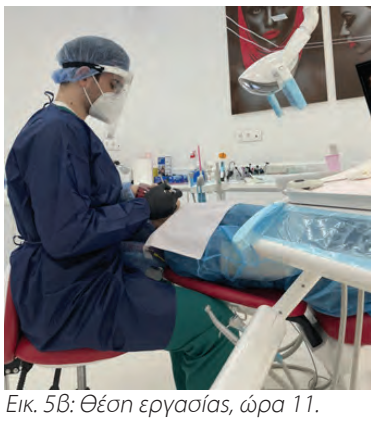

Εικ. 5β: Θέση εργασίας, ώρα 11.

Εικ. 6α: Καθιστή θέση του ασθενή οδηγεί σε λάθος θέση του οδοντιάτρου.

Εικ. 6β: Οριζόντια θέση του ασθενή οδηγεί σε σωστή θέση του οδοντιάτρου.

Εικ. 7α: Μη χρήση στηρίγματος πλάτης (Λάθος).

Εικ. 7β: Χρήση στηρίγματος πλάτης (Σωστό).

Εικ. 8α: Λαβή ακριβείας.

Εικ. 8β: Τροποποιημένη λαβή μολυβιού.

Niflamol®

- ΦΑΡΥΓΓΙΤΙΔΑ[2]
- ΩΤΙΤΙΔΑ
- ΡΙΝΙΤΙΔΑ
- ΠΟΝΟΔΟΝΤΟΣ
- ΤΕΝΟΝΤΙΤΙΔΑ
- ΘΥΛΑΚΙΤΙΔΑ
- ΑΡΘΡΙΤΙΔΑ
- ΔΥΣΜΗΝΟΡΡΟΙΑ

Δεν υπήρχε στατιστικώς σημαντική διαφορά μεταξύ[1]:

250 mg ΝΙΦΛΟΥΜΙΚΟΥ ΟΞΕΟΣ

200 mg ΝΙΜΕΣΟΥΛΙΔΗΣ

100 mg ΝΙΜΕΣΟΥΛΙΔΗΣ

στην αντιμετώπιση του πόνου μετά από χειρουργική εξαγωγή δοντιού.

ΑΠΟΡΡΟΦΑΤΑΙ ΤΑΧΕΩΣ[2]

ΤΟ ΝΙΦΛΟΥΜΙΚΟ ΟΞΥ ΜΕΙΩΝΕΙ ΤΟΝ ΠΟΝΟ ΚΑΙ ΕΠΙΔΡΑ ΣΕ ΟΛΑ ΤΑ ΣΤΑΔΙΑ ΤΗΣ ΦΛΕΓΜΟΝΗΣ[3]

Προτεινόμενη Λ.Τ.: 6.77 €
ΜΗΣΥΦΑ

ΒΙΒΛΙΟΓΡΑΦΙΑ:
1. Ragot JP, Monti T, Macciocchi A.: Controlled clinical investigation of acute analgesic activity of nimesulide in pain after oral surgery. Drugs. 1993;46 Suppl 1:162-7. **2.**Περίληψη Χαρακτηριστικών του Προϊόντος. **3.** Galyna Maleeva, Franck Peiretti, Boris S. Zhorov and Piotr Bregestovski.: Voltage-Dependent Inhibition of Glycine Receptor Channels by Niflumic Acid. Niflumic Acid. Front. Mol. Neurosci. 10:125. Για περισσότερες πληροφορίες μπορείτε να σκανάρετε το QR code του προϊόντος για να οδηγηθείτε στην ΠΧΠ.

Best Workplaces™ Great Place To Work. HELLAS 2022

BAUSCH + LOMB 170 YEARS

Λ. Πεντέλης 53, 152 35 Βριλήσσια. Τηλ.: 210-8108460

Περίληψη χαρακτηριστικών του προϊόντος: Niflamol

NIF-GR-230216

Συνέχεια από τη σελίδα 8

σκους σε ειδικά συρτάρια. Πρέπει να φέρουν έγχρωμους δακτυλίους ανάλογα με την χρήση τους ώστε να αναγνωρίζονται ευκολότερα. Τα πιο χρήσιμα συρτάρια πρέπει να είναι πλησίον της θέσης εργασίας του οδοντιάτρου. Επιπρόσθετα, τα συρτάρια χρειάζεται να έχουν διαχωριστικές θήκες για ταξινόμηση των αντικειμένων στην ίδια πάντα θέση, ώστε να είναι δυνατή η γρήγορη εύρεσή τους από όλα τα μέλη της ομάδας εργασίας. Για λόγους εργονομίας συστήνεται τα συρτάρια και τα ντουλάπια να μην έχουν ανάγκη χρήσης χεριών ***(Εικ. 10α-στ).***

8. Συνθήκες φωτισμού και όρασης κατά την κλινική πράξη

Ελλιπής φωτισμός κατά την οδοντιατρική κλινική πράξη καθιστά αδύνατη ή δυσχερή την όραση και κατά συνέπεια την εργασία. Επίσης, ένα ακατάλληλο από πλευράς φωτισμού περιβάλλον αυξάνει την κόπωση του εργαζομένου, την πιθανότητα λαθών, ενώ ενδέχεται να έχει επιπτώσεις και στην όρασή του. Πρέπει λοιπόν να ακολουθούνται κάποιοι κανόνες. Οι κανόνες αυτοί αφορούν εμβαδό και υλικά παραθύρων, εμβαδό χώρου εργασίας, χαρακτηριστικά επιφανειών εργασίας, χρώμα και ένταση λαμπτήρων, ηλικία εργαζομένων κ.α. παράγοντες. Συγκεκριμένα προτείνεται η εργονομική 3D κίνηση του προβολέα, ο οποίος πρέπει να έχει φως 50.000 lux χωρίς το μπλε φάσμα. Ο προβολέας για την κάτω γνάθο τοποθετείται 70cm ψηλότερα από το σημείο εργασίας και 12cm πίσω από το κεφάλι του οδοντιάτρου, ενώ αριστερά ή δεξιά για τις αντίστοιχες παρειακές επιφάνειες. Συστήνεται η χρήση προβολέα αφής ώστε να μην γίνονται επιπρόσθετες κινήσεις των δαχτύλων ***(Εικ. 11).***

Επιπρόσθετα, συστήνεται η χρήση κάποιου είδους μεγέθυνσης κατά την εργασία προκειμένου η βελτιωμένη όραση να διευκολύνει την αυθόρμητη καλύτερη στάση του οδοντιάτρου. Η χρήση των πρισματικών γυαλιών μπορεί να μειώσει την κάμψη της κεφαλής και του λαιμού, να απλοποιήσει και να διευκολύνει λεπτούς χειρισμούς κατά τη διάρκεια ενδοδοντικών θεραπειών και άλλων εργασιών με υψηλές οπτικές απαιτήσεις και παρατεταμένες άβολες στάσεις του λαιμού.



Εικ. 9α: Αντιολισθητικά αξεσουάρ σιλικόνης για εργαλεία χειρός.

Εικ. 9β: Περιστρεφόμενη ταμπλέτα οδοντιατρικής έδρας.

Εικ. 9γ: Σωστή τοποθέτηση εργαλείων στην οδοντιατρική ταμπλέτα.

Εικ. 10α: Κασετίνα οδοντιατρικών εργαλείων.

Εικ. 10β: Τοποθέτηση εργαλείων σε κασετίνα.

Εικ. 10γ: Έγχρωμοι δακτύλιοι σιλικόνης για ευκολότερη αναγνώριση εργαλείων.

Εικ. 10δ: Πλαστική θήκη οργάνωσης συσκευασιών αναλωσίμων.

Εικ. 10ε: Συρτάρι με διαχωριστικές θήκες για κατηγοριοποίηση εργαλείων.

Εικ. 10στ: Συρτάρι με διαχωριστικές θήκες για ταξινόμηση αντικειμένων.

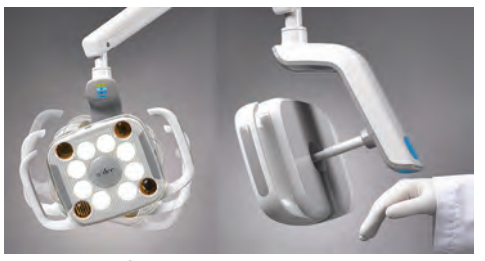

Εικ. 11: Προβολέας αφής.

9. Διατήρηση μίας θέσης για μεγάλο χρονικό διάστημα

Η πλειοψηφία των οδοντιάτρων συνήθως παραμένει σε μια θέση για μεγάλο διάστημα. Στις στατικές θέσεις συνυπάρχει συστολή 50% των μυών σε ολόκληρο το σώμα. Περισσότεροι από 20 μύες συνδέονται με τον λαιμό για να υποστηρίξουν την όρθια θέση του κεφαλιού, τις κινήσεις του κεφαλιού, της γνάθου, της άνω πλάτης και των ωμών. Όταν κάποιοι από αυτούς τους μύες εκτείνονται για αρκετή ώρα συχνά δημιουργείται φλεγμονή και πόνος.

10. Η φυσική κατάσταση του οδοντιάτρου

Ένας σημαντικός παράγοντας που συμβάλλει στην εμφάνιση των μυοσκελετικών διαταραχών είναι η μειωμένη ροή θρεπτικών ουσιών και οξυγόνου στους μύες. Η αποτελεσματική εκτέλεση σωματικής εργασίας απαιτεί καλή καρδιοπνευμονική λειτουργία (αερόβια φυσική κατάσταση), μυοσκελετική δύναμη, αντοχή και ευλυγισία. Οι αερόβιες ασκήσεις επικεντρώνονται στη βελτίωση της μεταφοράς οξυγόνου, αυξάνοντας τη ροή του αίματος στους ιστούς. Αντίθετα, στις παρατεταμένες στατικές θέσεις εργασίας, προκαλείται ένταση στους μύες του σώματος. Αυτό απαιτεί την ανάγκη διάτασης των τεντωμένων μυών. Οι διατατικές ασκήσεις, μπορούν να γίνουν αρκετές φορές κατά την διάρκεια της μέρας, που μπορεί να είναι ακόμη και μέσα στο ιατρείο τελειώνοντας κάποιο ραντεβού ή πριν αρχίσει το επόμενο. Γενικά, οι ασκήσεις πρέπει να στοχεύουν στην αύξηση της συνολικής φυσικής κατάστασης του οδοντιάτρου.

Β. Γνωστική εργονομία.

Για να μπορέσει να εκτελέσει το καθήκον του ένας εργαζόμενος στο χώρο της υγείας, πρέπει να αντιληφθεί τα ερεθίσματα του περιβάλλοντος, να λάβει πληροφορίες από τους ανθρώπους, να αποφασίσει ποιες ενέργειες είναι κατάλληλες, να εκτελέσει αυτές τις ενέργειες, να μεταδώσει στη συνέχεια πληροφορίες ώστε οι άλλοι να μπορέσουν να εκτελέσουν με τη σειρά τους, τα καθήκοντά τους. Για το σκοπό αυτό απαιτούνται:

1. Σωστή προετοιμασία και επάρκεια γνώσεων

Χρειάζεται να υπάρχει σωστή διαχείριση χρόνου στο οδοντιατρείο ώστε να υπάρχει χρόνος

ΠΕΡΙΕΜΦΥΤΕΥΜΑΤΙΤΙΔΑ
από τη Διάγνωση στην Αντιμετώπιση

ΙΩΑΝΝΗΣ Κ. ΚΑΡΟΥΣΗΣ
ΑΝΑΠΛΗΡΩΤΗΣ ΚΑΘΗΓΗΤΗΣ ΠΕΡΙΟΔΟΝΤΟΛΟΓΙΑΣ ΠΑΝΕΠΙΣΤΗΜΙΟΥ ΑΘΗΝΩΝ
Συνεργασία
Δρ. ΠΑΝΑΓΙΩΤΑ Ε. ΝΤΟΚΟΥ
ΠΕΡΙΟΔΟΝΤΟΛΟΓΟΣ

Το βιβλίο αυτό αποτελεί μια μονογραφία στο πολύ ενδιαφέρον και επίκαιρο θέμα της περιεμφυτευματίτιδας, το οποίο απασχολεί έντονα την Οδοντιατρική κοινότητα σε διεθνές επίπεδο.
Ο συγγραφέας, Αναπληρωτής Καθηγητής του Εργαστηρίου Περιοδοντολογίας της Οδοντιατρικής Σχολής ΕΚΠΑ, Ιωάννης Κ. Καρούσης προσεγγίζει το θέμα της περιεμφυτευματικής παθολογίας μέσα από την εικοσαετή εμπειρία και ενασχόλησή του σε κλινικό και ερευνητικό επίπεδο και παραθέτει το σύνολο των πληροφοριών που πρέπει να γνωρίζει ο φοιτητής και ο Οδοντίατρος, είτε γενικός είτε εξειδικευμένος για το πολύ σύγχρονο αυτό ζήτημα το οποίο αφορά εκατομμύρια ασθενείς σε παγκόσμια κλίμακα.
Η συγγραφή, έγινε με τη συνεργασία της Περιοδοντολόγου, αποφοίτου του Μεταπτυχιακού Προγράμματος Περιοδοντολογίας της Οδοντιατρικής Σχολής ΕΚΠΑ, Δρ. Παναγιώτας Ντόκου.

ΕΚΔΟΣΗ: 2020 • ΣΕΛΙΔΕΣ: 500 • ΦΩΤΟΓΡΑΦΙΕΣ: 1.180

ΤΙΜΗ: €140

ΠΕΡΙΕΧΟΜΕΝΑ

1. Ανατομία περιοδοντικών και περιεμφυτευματικών ιστών
2. Επούλωση των περιεμφυτευματικών ιστών μετά την τοποθέτηση των εμφυτευμάτων
3. Ταξινόμηση των περιεμφυτευματικών νόσων
4. Αιτιολογικός παράγοντας και παράγοντες κινδύνου για την εγκατάσταση περιεμφυτευματικών νόσων
5. Επιδημιολογία περιεμφυτευματικών νόσων
6. Επιτυχία και επιβίωση των εμφυτευμάτων
7. Διάγνωση των περιεμφυτευματικών νόσων
8. Θεραπευτική αντιμετώπιση των περιεμφυτευματικών νόσων. Αθροιστική παρεμβατική υποστηρικτική θεραπεία
9. Φάση ελέγχου της φλεγμονής
10. Ταξινόμηση των περιεμφυτευματικών οστικών βλαβών
11. Φάση αποκατάστασης των βλαβών: Ανοικτή απομάκρυνση εναποθέσεων - Δημιουργία νέας πρόσφυσης με τη βοήθεια laser - Αφαιρετικές τεχνικές
12. Φάση αποκατάστασης των βλαβών: Αναπλαστικές τεχνικές
13. Αποκαταστατική χειρουργική μαλακών ιστών
14. Αποτελεσματικότητα της περιεμφυτευματικής θεραπείας
15. Εξαγωγή εμφυτεύματος
16. Εφαρμογές laser στη θεραπεία της περιεμφυτευματίτιδας
17. Διατήρηση του θεραπευτικού αποτελέσματος σε ασθενείς με εμφυτεύματα
18. Διάβρωση του τιτανίου και περιεμφυτευματικές βλάβες που οφείλονται σε αυτή
19. Βιβλιογραφικές παραπομπές
20. Ευρετήριο

ΟΔΟΝΤΙΑΤΡΙΚΟ ΒΗΜΑ
ΙΩΑΝΝΗΣ ΚΑΡΚΑΤΖΟΥΛΗΣ ΜΟΝ. ΕΠΕ
Σκουφά 64, 106 80 Αθήνα, Τηλ. 210 3814 939, www.odvima.gr, e-mail: odvima@otenet.gr

για συνεχιζόμενη εκπαίδευση και ενημέρωση, συμμετοχή σε σεμινάρια, συνέδρια, εκπαιδευτικά προγράμματα και webinars καθώς και χρόνος για διάβασμα. Παράλληλα χρειάζεται να γίνεται καθημερινός έλεγχος επάρκειας υλικών, αναλώσιμων προϊόντων και συντήρησης εργαλείων και συσκευών ώστε να αποφεύγονται τα λάθη, η χρήση ελαττωματικού εξοπλισμού και οι άσκοπες κινήσεις που δυσχεραίνουν το σώμα. Πριν από κάθε οδοντιατρικό περιστατικό θα πρέπει να γίνεται προετοιμασία σε γνώσεις και τεχνικές και να οργανώνεται η εργονομία του χώρου όσο το δυνατόν καλύτερα.

2. Δεξιότητες επικοινωνίας και διαχείριση προσωπικού και ασθενών

Ο οδοντίατρος θα πρέπει να δώσει μεγάλη έμφαση στη σωστή διαχείριση του βοηθητικού προσωπικού καθώς και στην εκπαίδευσή του. Όλα τα μέλη της ομάδας θα πρέπει να έχουν βασικές γνώσεις και δεξιότητες για τη διαχείριση αγχωτικών ασθενών και καταστάσεων υψηλών απαιτήσεων. Με απλές τεχνικές διαχείρισης των συγκρούσεων και διάφορα απλά μοντέλα coaching που μπορεί να εφαρμόσει ο οδοντίατρος και η ομάδα του μπορεί ακόμα να επιτευχθεί η ενίσχυση της εμπιστοσύνης, η βελτίωση της παραγωγικότητας και η καλύτερη διαχείριση χρόνου με συνεπακόλουθα τη μείωση του άγχους και την επίτευξη ισορροπίας μεταξύ συναισθηματικής και φυσικής κατάστασης, εργασίας, ανάπαυσης και προσωπικής ζωή (Αντωνιάδου 2021).

Γ. Οργανωτική εργονομία.

Η οργανωτική εργονομία αναφέρεται σε παρεμβάσεις που βελτιστοποιούν τις οργανωτικές δομές (οργάνωση ροής εργασιών ή προγραμματισμός ραντεβού) και αφορά στα ακόλουθα:

1. Διαχείριση χρόνου

Για να είναι ο οδοντίατρος σε κατάσταση ευχάριστης εγρήγορσης και χωρίς έντονο άγχος θα πρέπει τα ραντεβού αν και συνεχόμενα να αφήνουν χρόνο 15 λεπτών (ανά τρία περίπου ραντεβού). Παράλληλα, συστήνεται η εφαρμογή του κανόνα του pomodoro, (από το χαρακτηριστικό ρολόι κουζίνας που μοιάζει με ντομάτα και έχει μέγιστη ρύθμιση χρόνου τα 25 λεπτά). Σύμφωνα με την οδηγία αυτή θα πρέπει ο οδοντίατρος κάθε 25 λεπτά να σηκώνεται από τη θέση του και να κάνει μικρές διατατικές κινήσεις στα χέρια και στα πόδια. Ακόμα η διαχείριση αγχωτικών κλινικών περιστατικών θα πρέπει να γίνεται με παρεμβολή εύκολων περιστατικών.

2. Πρόσληψη ειδικών συνεργατών

Η πρόσληψη των κατάλληλων ανθρώπων που μοιράζονται το όραμα της οδοντιατρικής επιχείρησης, μπορούν να επικοινωνούν αποτελεσματικά και να διαχειρίζονται οικονομικά, οργανωτικά και διαχειριστικά θέματα του ιατρείου μπορούν να απαμβλύνουν την ψυχολογική πίεση του οδοντιάτρου, να δημιουργήσουν χρόνο για διαλείμματα, χαλάρωση και ξεκούραση, μειώνοντας την πιθανότητα ανάπτυξης ΜΣΠ.

Συζήτηση-Συμπεράσματα

Στη σύγχρονη κοινωνία που ο χρόνος που αφιερώνεται στην εργασία είναι ολοένα και αυξανόμενος, γίνεται φανερή η διασύνδεση της ποιότητας εργασίας και της ποιότητας ζωής των εργαζομένων. Οι συνεχώς αυξανόμενοι ρυθμοί ζωής και το άγχος που κυριαρχεί σε κάθε τομέα της καθημερινότητας του εργαζόμενου οδοντιάτρου, σε συνδυασμό με την κακή στάση σώματος κατά την εργασία μπορούν να οδηγήσουν πολύ σύντομα σε μυοσκελετικές παθήσεις και αρνητικές επιπτώσεις στη φυσική και ψυχολογική κατάσταση του οδοντιάτρου. Η εργονομία όντας τομέας που ασχολείται με τις απαιτήσεις της εργασίας και με τον άνθρωπο που την εκτελεί δίνει λύσεις στο μεγάλο αυτό εργασιακό πρόβλημα.

Ο σωστός σχεδιασμός και η προσαρμογή του εργασιακού χώρου στο νέο εξοπλισμό, η σωστή ενημέρωση και εκπαίδευση του οδοντιάτρου στη φυσική, γνωστική και οργανωτική εργονομία και η εφαρμογή μεθόδων coaching στο οδοντιατρικό επάγγελμα για αποτελεσματική διαχείριση του χρόνου, των πόρων και των τεχνολογικών μέσων, μπορούν να δράσουν ευεργετικά στη φυσική, συναισθηματική και ψυχική κατάσταση των εργαζομένων κάνοντας μια κατεξοχήν αγχωτική και απαιτητική απασχόληση, ένα ευχάριστο και δημιουργικό μέρος της ημέρας τους.

Ενδεικτική βιβλιογραφία

1. Antoniadou, M. Estimation of Factors Affecting Burnout in Greek Dentists before and during the COVID-19 Pandemic. Dent. J. 2022a;10,108.
2. Antoniadou, M. Quality of Life and Satisfaction from Career and Work–Life Integration of Greek Dentists before and during the COVID-19 Pandemic. Int. J. Environ. Res. Public Health 2022b;19,9865.
3. Farrokhnia T., Rezai M., Vaziri M.H., Vaziri F. Investigating the Effect of Educational Intervention on Musculoskeletal Disorders in Dentists. World Fam. Med. 2018; 16:307-313.
4. IEA Executive Committee (2014). https://www.iea.cc.
5. Koni A., Kufersin M., Ronchese F., Travan M., Cadenaro M., Larese Filon F. Approach to prevention of musculoskeletal symptoms in dental students: An interventional study. Med. Lav. 2018; 109:276–284.
6. Lietz J, Kozak A, Nienhaus A. Prevalence and occupational risk factors of musculoskeletal diseases and pain among dental professionals in Western countries: A systematic literature review and meta-analysis. PLoS One. 2018; 18,13(12): e0208628.
7. Mulimani P., Hoe V.C., Hayes M.J., Idiculla J.J., Abas A.B., Karanth L. Ergonomic interventions for preventing musculoskeletal disorders in dental care practitioners. Cochrane Database Syst Rev. 2018; 15;10(10):CD011261.
8. Ohlendorf D., Erbe C., Nowak J., Hauck I., Hermanns I., Ditchen D., Ellegast R., Groneberg D.A. Constrained posture in dentistry - a kinematic analysis of dentists. BMC Musculoskelet Disord. 2017:5;18(1):291.
9. Roll SC, Tung KD, Chang H, Sehremelis TA, Fukumura YE, Randolph S, Forrest JL. Prevention and rehabilitation of musculoskeletal disorders in oral health care professionals: A systematic review. J Am Dent Assoc. 2019;150(6):489-502.
10. Kim Y, Lee S, Kim J, Park EC, Jang SI. Long working hours are associated with unmet dental needs in south Korean male adults who have experienced dental pain. BMC Oral Health. 2019 Nov 21;19(1):256.
11. Αντωνιάδου Μ. Εφαρμογή των ανθρωπιστικών επιστημών και βασικές αρχές coaching στην Οδοντιατρική. Εκδ. Τσότρας, Αθήνα 2021. Σμύρνης 14 Ζωγράφου. Τηλ./Fax: 210 7470789, E-mail: info@ekdoseis-tsotras.gr, www.ekdoseis-tsotras.gr.
12. Κωνσταντινίδης Χ. Επαγγελματική Κίνδυνοι και Εργονομία στην Οδοντιατρική. Εκδ. Οδοντιατρικό Βήμα, Αθήνα, 2022. Σκουφά 64, 106 80, Αθήνα. Τηλ: 210 3814939/Fax: 210 3803327, e-mail: odvima@otenet.gr, www.odvima.gr.
13. Μαρμαράς Μ. «Εισαγωγή στην Εργονομία». Ανοικτές Ακαδημαϊκές Εκδόσεις Κάλλιπος, Αθήνα 2003, www.kallipos.gr.

Η στήλη της
ΕΛΛΗΝΙΚΗΣ ΕΤΑΙΡΕΙΑΣ ΝΟΣΟΚΟΜΕΙΑΚΗΣ ΟΔΟΝΤΙΑΤΡΙΚΗΣ ΚΑΙ ΟΔΟΝΤΙΑΤΡΙΚΗΣ ΕΙΔΙΚΗΣ ΦΡΟΝΤΙΔΑΣ

Τραυματικό έλκος στόματος

Αικατερίνη Δημητρίου
Δρ Οδοντ, Διευθύντρια Ε.Σ.Υ.,
Γ.Ν. «Ασκληπιείο Βούλας»
Μέλος ΕΕΝΟ-ΟΕΦ.

Φλώρα Ζερβού-Βάλβη
Δρ Οδοντ, MPhil Med,
Πρόεδρος ΕΕΝΟ-ΕΟΦ

Το τραυματικό έλκος, το οποίο είναι συνήθως επώδυνο, αποτελεί συχνή αιτία προσέλευσης στον οδοντίατρο. Θα πρέπει πάντοτε να αναζητούμε τον υπεύθυνο αιτιολογικό παράγοντα που το προκαλεί και να τον εξαλείφουμε. Μετά την άρση του αιτιολογικού παράγοντα ο ασθενής θα πρέπει να παρακολουθείται έτσι ώστε να βεβαιωθούμε ότι το έλκος δεν επιδεινώνεται, υποχωρεί και τελικά, σε διάστημα λίγων εβδομάδων ιάται. Εάν αυτό δεν συμβεί θα πρέπει οπωσδήποτε να διενεργηθεί λήψη βιοψίας και ιστοπαθολογική εξέταση η οποία θα συνεισφέρει σημαντικά στο να τεθεί η ορθή τελική διάγνωση.

Το έλκος είναι η βλάβη στην οποία παρατηρείται απώλεια ουσίας που καταλαμβάνει ολόκληρο το πάχος του επιθηλίου και επεκτείνεται στο υποκείμενο χόριο ή ακόμα και στον υποβλεννογόνιο. Σε κάθε έλκος διακρίνουμε **α)** τα χείλη-όρια που αποτελούν το σημείο ένωσης με τον υγιή επιθηλιακό ιστό **β)** τη βάση που αποτελεί το επίπεδο έδρασης του έλκους και **γ)** το έδαφος δηλ. το εκτεθειμένο μέρος του έλκους. Ιστολογικά στο έλκος παράλληλα με την απώλεια του επιθηλίου παρατηρείται και φλεγμονώδης αντίδραση του συνδετικού ιστού που βρίσκεται στη βάση του έλκους.

Στοιχεία από κλινικές μελέτες διαχρονικά δείχνουν ότι το τραυματικό έλκος αποτελεί σημαντική αιτία προσέλευσης στον οδοντίατρο ή τον στοματολόγο και μεγάλος όγκος περιστατικών προσέρχεται εκτάκτως, κυρίως λόγω του πόνου. Σημαντικό ρόλο στην έκτακτη προσέλευση διαδραματίζει και η καρκινοφοβία που μπορεί να έχουν κάποιοι ασθενείς.

Η διάγνωση τίθεται συνήθως από την κλινική εικόνα και το αναφερόμενο ιστορικό από τον ασθενή.

Τα τραυματικά έλκη είναι δύο ειδών: τα **οξέα** και τα **χρόνια**.

Τα οξέα τραυματικά έλκη είναι αρκετά επώδυνα και συνήθως καλύπτονται από λευκοκίτρινη ψευδομεμβράνη που περιβάλλεται από ερυθρή άλω. Στις πιο πολλές περιπτώσεις είναι εμφανής η παρουσία τραυματογόνου παράγοντα και επουλώνονται πλήρως μέσα σε λίγες ημέρες (7-10) από την άρση του τραυματογόνου αιτίου, οπότε δεν απαιτείται βιοψία.

Τα χρόνια έλκη συνήθως δεν είναι συμπτωματικά, δεν περιβάλλονται από ερυθρή άλω και μπορεί να έχουν χείλη επηρμένα, επιφάνεια ανώμαλη και βλαστική καθώς και περιφερική σκληρία. Λόγω του ότι η κλινική τους εικόνα μοιάζει με εκείνη των καρκινικών ελκών απαιτείται βιοψία. Το χρόνιο έλκος πρέπει οπωσδήποτε να διαφοροδιαγνωσθεί από το ακανθοκυτταρικό καρκίνωμα, το πωσινόφιλο έλκος και από μονήρη έλκη ποικίλης αιτιολογίας, όπως το συφιλιδικό ή το φυματιώδες.

Οι παράγοντες που μπορεί να προκαλέσουν τραυματισμό είναι: οξύαιχμα δόντια, τερηδονισμένα δόντια ή ρίζες, εκτός φραγμού δόντια, ακατάλληλες προσθετικές εργασίες, ξένα σώματα, σκληρές τροφές, έντονο βούρτσισμα, αυτοτραυματισμός και ιατρογενή αίτια.

Στα ιατρογενή αίτια αναφέρονται τραυματισμοί από κοπτικά ή νύσσοντα εργαλεία, από μη διαβραχέντα τολύπια βάμβακος, από δήξη μετά από στελεχιαία αναισθησία κ.ά.

Τραυματικό έλκος κάτω χείλους από αυτοτραυματισμό.

Σύμφωνα με τη βιβλιογραφία παρατηρείται αύξηση των τραυματικών ελκών όσο αυξάνεται η ηλικία των ασθενών. Αυτό είναι αναμενόμενο αν σκεφθεί κανείς ότι με την αύξηση της ηλικίας αυξάνουν οι πιθανότητες της ύπαρξης αποκαταστάσεων στο στόμα, όπως εμφράξεων/ανασυστάσεων ή προσθετικών εργασιών, κινητών ή ακινήτων, καθώς και αποτριβών/καταγμάτων δοντιών.

Οι κυριότερες θέσεις εντόπισης των τραυματικών ελκών είναι περιοχές που υπόκεινται ευκολότερα σε τραυματισμό όπως τα πλάγια χείλη της γλώσσας, οι παρειές και τα χείλη. Στην ουλοπαρειακή αύλακα και το έδαφος στόματος το αίτιο αποτελούν κυρίως οι κινητές προσθετικές εργασίες (αιχμηρά πτερύγια οδοντοστοιχίας κ.α).

Η αντιμετώπιση των τραυματικών ελκών περιλαμβάνει την εντόπιση του υπεύθυνου αιτίου και την απομάκρυνσή του δηλ. κατά περίπτωση μπορεί να γίνει εκτροχισμός οξύαιχμου δοντιού, αποκατάσταση (έμφραξη-ανασύσταση-προσθετική εργασία) οξύαιχμου/τερηδονισμένου δοντιού, εξαγωγή δοντιού ή ρίζας, εκτροχισμός προσθετικής εργασίας ή κατασκευή νέας κ.λπ. Επίσης, μπορεί να γίνει συμπληρωματικά για ταχύτερη επούλωση τοπική εφαρμογή κορτικοστεροειδούς και χρήση υπεροξειδίου του οξυγόνου για στοματοπλύσεις.

Ο οδοντίατρος πρέπει να παρακολουθεί τον ασθενή και να προβαίνει ο ίδιος ή να παραπέμπει τον ασθενή για λήψη βιοψίας και ιστολογική εξέταση εάν μετά την απομάκρυνση του πιθανού αιτιολογικού παράγοντα το έλκος δεν παρουσιάζει πορεία ίασης εντός 10-15 ημερών και εάν δεν ιαθεί πλήρως σε διάστημα λίγων εβδομάδων, ιδίως επί χρονίου έλκους, για τον αποκλεισμό ακανθοκυτταρικού καρκινώματος ή άλλης κακοήθειας.

Συμπεράσματα

- Η διάγνωση του τραυματικού έλκους συνήθως τίθεται από την κλινική εικόνα και το αναφερόμενο ιστορικό από τον ασθενή.
- Ο οδοντίατρος πρέπει να είναι σε θέση να διαγιγνώσκει τα τραυματικά έλκη και να αίρει το αίτιο που τα προκαλεί. Επίσης πρέπει να προλαμβάνει την εκδήλωσή τους με την αποκατάσταση οδοντιατρικών προβλημάτων και με την πρόληψη ιατρογενών συμβαμάτων κατά την τέλεση οδοντιατρικών πράξεων.
- Η διαφοροδιάγνωση των τραυματικών ελκών από τα καρκινικά και άλλα έλκη είναι πολύ σημαντική.

> Ο οδοντίατρος πρέπει να είναι σε θέση να διαγιγνώσκει τα τραυματικά έλκη και να αίρει το αίτιο που τα προκαλεί. Επίσης πρέπει να προλαμβάνει την εκδήλωσή τους με την αποκατάσταση οδοντιατρικών προβλημάτων και με την πρόληψη ιατρογενών συμβαμάτων κατά την τέλεση οδοντιατρικών πράξεων.

ΕΝΔΕΙΚΤΙΚΗ ΒΙΒΛΙΟΓΡΑΦΙΑ

1. Νικητάκης ΓΝ, Κολοκοτρώνης ΕΑ: Σύγχρονη Στοματολογία. Αθήνα. University Studio Press. 2021
2. Λάσκαρης Γ, Στουφή Ε: Pocket Άτλας Νόσων Στόματος. Αθήνα. Ιατρικές Εκδόσεις «Λίτσας». 2019
3. Fitzpatrick SG, Cohen DM, Clark AN: Ulcerated Lesions of the Oral Mucosa: Clinical and Histologic Review. Head Neck Pathol. 2019 Mar;13(1):91-102.
4. Σκλαβούνου Α: Παθολογία του στόματος. Αθήνα. Βήτα Ιατρικές Εκδόσεις. 2018
5. Ζερβού-Βάλβη Φ: Παθολογία στόματος στους ηλικιωμένους. Στο: Κοσιώνη ΑΕ. (Εκδ). Γηροδοντιατρική. 1η έκδοση. Αθήνα, 2018. Διαθέσιμο στην ιστοσελίδα: http://www.gerodontology.gr/gerodontology.php (ημερομηνία πρόσβασης 7/7/2023).
6. Mortazavi H, Safi Y, Baharvand M, Rahmani S: Diagnostic Features of Common Oral Ulcerative Lesions: An Updated Decision Tree. Int J Dent 2016: 7278925. Published online 2016 Oct 3. doi: 10.1155/2016/7278925
7. Valente VB, Takamiya AS, Ferreira LL, et al.: Oral squamous cell carcinoma misdiagnosed as a denture-related traumatic ulcer: a clinical report. J Prosth Dent: 2016;115(3): 259–262. doi: 10.1016/j.prosdent.2015.08.024.
8. Dhanrajani P, Cropley PW: Oral eosinophilic or traumatic ulcer: A case report and brief review. Natl J Maxillofac Surg. 2015 Jul-Dec; 6(2): 237–240.
9. Δημητρίου Α, Ζερβού-Βάλβη Φ, Φανδρίδης Ι, Μένεγας Γ, Χρανιώτη Σ, Τόσιος Κ: Χρόνιο τραυματικό έλκος ή ακανθοκυτταρικό καρκίνωμα; 5ο Πανελλήνιο Συνέδριο Νοσοκομειακής Οδοντιατρικής. «Η Οδοντιατρική Φροντίδα του Ατόμου με Αναπηρία». ΕΑ 28. Αθήνα, 14-15 Νοεμβρίου 2015.
10. Αγγελόπουλος ΑΠ, Παπανικολάου Σ, Αγγελοπούλου Ε: Σύγχρονη Στοματική και Γναθοπροσωπική Παθολογία. 3η Έκδοση. Αθήνα. Ιατρικές Εκδόσεις Λίτσας. 2013
11. Δημητρίου Α, Μαραγκού Π, Ζερβού-Βάλβη Φ: Χρόνια δήξη στοματικού βλεννογόνου. Ελλ Νοσ Οδοντ 2013; 6:37-41.
12. Gagari E, Stathopoulos P, Katsambas A, Avgerinou G: Traumatic ulcerative granuloma with stromal eosinophilia: A lesion with alarming histopathologic presentation and benign clinical course. Am J Dermatopathol. 2011;33:192–4.
13. Κοσιώνη Α, Ζερβού-Βάλβη Φ: Συνήθεις βλάβες του βλεννογόνου του στόματος σε ηλικιωμένους σχετιζόμενες με τη χρήση κινητών προσθέσεων. Ελλ Νοσ Οδοντ 2009; 2:85-90.
14. Lourenço SV, Silva MA, Nico MM: An ulcer on the lip. Clin Exp Dermatol. 2005;30:199–200.
15. Sklavounou-Andrikopoulou A, Maragou P, Zervou-Valvi F: Eosinophilic ulcer of the oral mucosa: Report of a case and review of the literature. Hell Dent J. 1995;5:3-7.

GT GRADIENT TECHNOLOGY

IPS e.max®

ZirCAD

Prime

Επαναπροσδιορισμός των ολοκεραμικών – με τεχνολογία διαβάθμισης – Gradient Technology:
Αισθητική υψηλών προδιαγραφών με 1200 MPa για όλες τις ενδείξεις *

All ceramic, all you need.

zircadprime.ipsemax.com

*από μονήρεις στεφάνες έως γέφυρες 14 τεμαχίων

ivoclar.com
Making People Smile

ivoclar

Η στήλη της
ΕΛΛΗΝΙΚΗΣ ΕΝΔΟΔΟΝΤΙΚΗΣ ΕΤΑΙΡΕΙΑΣ

Συντηρητική αντιμετώπιση ενασβεστιωμένων ριζικών σωλήνων



Μαρία Μερζιώτη
Μεταπτυχιακή Φοιτήτρια Ενδοδοντίας ΕΚΠΑ, μέλος της ΕΕΕ

Πεπονής Μάριος
Μεταπτυχιακός Φοιτητής Επανορθωτικής Οδοντιατρικής ΕΚΠΑ

Ειρήνη Π. Φραγκούλη
Οδοντίατρος - Ενδοδοντολόγος DDS, MSc, Υποψήφια Διδάκτωρ Ενδοδοντίας ΕΚΠΑ

Σοφία Διαμαντοπούλου
Οδοντίατρος-Ειδικευθείσα στην Επανορθωτική Οδοντιατρική, Διδάκτωρ Πανεπιστημίου Αθηνών

Η ενασβεστίωση των ριζικών σωλήνων αποτελεί μία κατάσταση που μπορεί να δυσχεράνει αρκετά την διαδικασία της ενδοδοντικής θεραπείας. Η δημιουργία σκληρού ενασβεστιωμένου ιστού που πληροί το σύστημα των ριζικών σωλήνων αποτελεί την απάντηση του πολφού σε κάποιο ερέθισμα. Τα συνηθέστερα αίτια της ενασβεστίωσης είναι το τραύμα και η ορθοδοντική θεραπεία και ακολουθούν η τερηδόνα, οι αποκαταστάσεις, η αποτριβή και η γήρανση.

Παρά την κρατούσα αντίληψη ότι τα ενασβεστιωμένα δόντια δεν είναι δυνατό να παρουσιάσουν περιακρορριζική φλεγμονή, η ανασκόπηση της βιβλιογραφίας αποκαλύπτει ότι το ποσοστό εμφάνισης αλλοίωσης σε αυτά τα δόντια κυμαίνεται από 7 έως 27%.

Πότε πρέπει να επέμβουμε;

Η ενδοδοντική θεραπεία των ενασβεστιωμένων δοντιών είναι ιδιαίτερα απαιτητική και μπορεί να οδηγήσει σε πολυάριθμα συμβάματα. Συχνά, η διάτρηση ή η εκτεταμένη απώλεια οδοντικής ουσίας στο αυχενικό τριτημόριο δυσχεραίνουν εξαιρετικά την πρόγνωση. Για το λόγο αυτό, θα πρέπει να γίνεται σωστή διάγνωση καθώς και ορθή επιλογή των περιστατικών και της ενδεδειγμένης θεραπευτικής προσέγγισης.

Τα ενασβεστιώμενα δόντια είναι αναμενόμενο να αντιδρούν αρνητικά στις δοκιμασίες αισθητικότητας. Συνεπώς, δεν δικαιολογείται η έναρξη ενδοδοντικής θεραπείας με μοναδικό κριτήριο τις κλινικές αυτές δοκιμασίες. Η ύπαρξη περιακρορριζικής αλλοίωσης και συμπτωμάτων αποτελούν τις μοναδικές ενδείξεις για ενδοδοντική παρέμβαση. Ιδιαίτερη προσοχή απαιτείται στα δυσχρωμικά πρόσθια δόντια. Σε αυτά τα περιστατικά είναι απαραίτητη η προεπεμβατική ακτινογραφία. Στην περίπτωση που διαπιστωθεί έντονη ενασβεστίωση, η ενδοδοντική θεραπεία και η εσωτερική λεύκανση δεν πρέπει να περιλαμβάνονται στο σχέδιο θεραπείας, οπότε η εξωτερική λεύκανση μόνη ή σε συνδυασμό με κάποιου τύπου αισθητική αποκατάσταση αποτελούν την αντιμετώπιση εκλογής.

Χρήσιμα μέσα

Ορισμένα χρήσιμα μέσα και εργαλεία που μπορούν να αξιοποιηθούν για την αντιμετώπιση των ενασβεστιωμένων ριζικών σωλήνων είναι τα εξής:

Για την ανεύρεση του στομίου:

- Εγγλυφίδες Munce
- Ενδοδοντικός ανιχνευτήρας DG-16
- Υπέρηχοι (λεπτά και μακριά tips για να εισέρχονται στη ρίζα και να επιτρέπουν επαρκή ορατότητα – τα επενδυμένα με διαμαντόσκονη tips πρέπει να αποφεύγονται στο εσωτερικό της ρίζας γιατί είναι έντονα κοπτικά και μπορούν να οδηγήσουν σε διάτρηση)
- Υποχλωριώδες νάτριο - Champagne bubble test (Στηρίζεται στην αντίδραση του υποχλωριώδους νατρίου με το περιεχόμενο του ριζικού σωλήνα. Κατά την αντίδραση αυτή εκλύεται οξυγόνο και οι παραγόμενες φυσαλίδες υποδεικνύουν τη θέση του στομίου)

Για τη διαβατότητα του σωλήνα:

- EDTA 17% ή/και RC-prep
- Ρίνες C-pilot (Ρίνες χειρός ανοξείδωτου χάλυβα με μη κοπτικό άκρο και μεγάλη ακαμψία – χρήση για απόκτηση διαβατότητας σε απαιτητικά περιστατικά όπως επανάληψη ενδοδοντικής θεραπείας και έντονη ενασβεστίωση ριζικού σωλήνα)

Η μεγέθυνση παίζει σημαντικό ρόλο σε αυτά τα περιστατικά. Ειδικά αν έχει προηγηθεί η διάνοιξη χωρίς ανεύρεση του στομίου και έχουν χαθεί σημαντικοί ανατομικοί οδηγοί του μυλικού θαλάμου, η μεγέθυνση είναι απαραίτητη. Ο ενασβεστιωμένος ιστός είναι πιο σκούρος από τα αξονικά τοιχώματα του μυλικού θαλάμου και πολλές φορές αυτό αποτελεί το μοναδικό οδηγό σημείο για την εύρεση του στομίου. Τέλος, η CBCT μπορεί να αποδειχτεί αρκετά βοηθητική προεπεμβατικά και διεπεμβατικά. Στην πρώτη περίπτωση, η έκταση της ενασβεστίωσης θα καθορίσει αν είναι δυνατή η συντηρητική αντιμετώπιση ή όχι. Στη δεύτερη περίπτωση, όταν έχει προηγηθεί διάνοιξη χωρίς επιτυχία, η CBCT μπορεί να κατευθύνει τον κλινικό προς την σωστή πορεία για την εύρεση του σωλήνα.

Στην περίπτωση που η εύρεση του ριζικού σωλήνα, με όλα τα παραπάνω μέσα, δεν είναι εφικτή, μπορούμε να καταφύγουμε στις παρακάτω επιλογές:

- Τρισδιάστατη κατευθυνόμενη διάνοιξη (Guided Endodontics): Για την τεχνική αυτή απαιτούνται CBCT και 3D scanning του στόματος. Με βάση αυτά τα δεδομένα, κατασκευάζεται ένας εξατομικευμένος νάρθηκας ο οποίος κατευθύνει μια συγκεκριμένη φρέζα προς τον ριζικό σωλήνα με σχετικά υψηλή ακρίβεια. Απαραίτητη προϋπόθεση είναι να απεικονίζεται ο ριζικός σωλήνας στη CBCT.
- Χειρουργική αντιμετώπιση: Επιλέγεται στις περιπτώσεις που ο ριζικός σωλήνας δεν απεικονίζεται στη CBCT ή απεικονίζεται μόνο ακρορριζικά. Η ακρορριζεκτομή γίνεται κατά τα γνωστά, με μόνη διαφορά την πιθανή δυσκολία αναγνώρισης και παρασκευής του ενασβεστιωμένου ριζικού σωλήνα.

ΠΑΡΟΥΣΙΑΣΗ ΚΛΙΝΙΚΩΝ ΠΕΡΙΣΤΑΤΙΚΩΝ

Περιστατικό 1

Η ασθενής παραπέμφθηκε στο μεταπτυχιακό πρόγραμμα της Ενδοδοντίας για ενδοδοντική θεραπεία του δοντιού #21. Κατά την πρώτη απόπειρα από προπτυχιακό φοιτητή στην Κλινική Συνολικής Αντιμετώπισης του ΕΚΠΑ δεν έγινε εφικτή η ανεύρεση του στομίου του ριζικού σωλήνα. Στην αρχική ακτινογραφία ***(Εικ. 1)*** παρατηρείται η ευμεγέθης διάνοιξη που είχε προηγηθεί και η ενασβεστίωση του σωλήνα στο αυχενικό τριτημόριο. Για την ανεύρεση του σωλήνα χρησιμοποιήθηκαν εγγλυφίδες Munce και μικροσκόπιο. Στην ***Εικόνα 2*** φαίνεται η παρειακή κατεύθυνση της διάνοιξης που είχε προηγηθεί (κόκκινο βέλος) σε σχέση με την πραγματική θέση του σωλήνα (πράσινο βέλος). Μοναδικό οδηγό σημείο προς το στόμιο αποτέλεσε το σκούρο χρώμα του ενασβεστιωμένου ιστού σε σχέση με το πιο ανοιχτό χρώμα της οδοντίνης στα τοιχώματα του μυλικού θαλάμου. Η διαβατότητα αποκτήθηκε με ρίνες C-pilot No 8,10,15. Η ΧΜΕ πραγματοποιήθηκε με μηχανοκινούμενα εργαλεία RaCe Evo και η έμφραξη με θερμή κάθετη συμπύκνωση.

Εικ. 1: Αρχική ακτινογραφία.

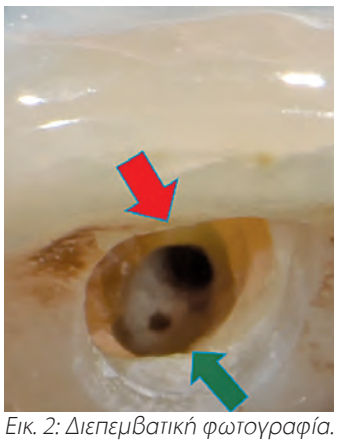

Εικ. 2: Διεπεμβατική φωτογραφία.

Εικ. 3: Τελική ακτινογραφία.

Περιστατικό 2

(από την Αρετή Βροχάρη, μεταπτυχιακή φοιτήτρια Ενδοδοντίας ΕΚΠΑ)

Η ασθενής παραπέμφθηκε στο μεταπτυχιακό πρόγραμμα της Ενδοδοντίας για ενδοδοντική θεραπεία στο δόντι #13. Κατά την κλινική εξέταση παρατηρήθηκε επώδυνη αντίδραση στην επίκρουση και την ψηλάφηση. Κατά τον ακτινογραφικό έλεγχο παρατηρήθηκε περιακρορριζική αλλοίωση και ενασβεστίωση του ριζικού σωλήνα ως και το μέσο τριτημόριο ***(Εικ. 4)***. Στην ***Εικόνα 5*** απεικονίζονται οι ενδιάμεσες ακτινογραφίες που λήφθηκαν κατά την προσπάθεια ανεύρεσης του σωλήνα, καθώς και η ενδιάμεση ακτινογραφία μετά την απόκτηση διαβατότητας.

Οι ακτινογραφίες με οποιονδήποτε ακτινοσκιερό οδηγό (στην προκειμένη περίπτωση ρίνες) και διαφορετικές γωνίες αποσκοπεί στην εμφάνιση της σχέσης (απόσταση και κατεύθυνση) της διάνοιξης μας με τον ριζικό σωλήνα. Για την εύρεση του σωλήνα χρησιμοποιήθηκαν εγγλυφίδες Munce και μικροσκόπιο, ενώ για την διαβατότητα του ριζικού σωλήνα ρίνες No. 8 και 10 C-pilot και EDTA 17%. Η ΧΜΕ πραγματοποιήθηκε με μηχανοκινούμενα εργαλεία RaCe Evo και η έμφραξη με θερμή κάθετη συμπύκνωση.

Εικ. 4: Αρχική ακτινογραφία.

Εικ. 5: Ενδιάμεσες ακτινογραφίες.

Εικ. 6: Τελική ακτινογραφία.

Περιστατικό 3

(σε συνεργασία με τον Μάριο Πεπονή, Μεταπτυχιακό φοιτητή Επανορθωτικής Οδοντιατρικής)

Ο ασθενής παραπέμφθηκε στο μεταπτυχιακό πρόγραμμα της Επανορθωτικής οδοντιατρικής για την αισθητική αποκατάσταση του #11. Κατά την κλινική εξέταση παρατηρήθηκε έντονη δυσχρωμία της μύλης ***(Εικ. 7)*** και απουσία σημείων και συμπτωμάτων.

Εικ. 7: Αρχική φωτογραφία.

Επιπρόσθετα, δεν παρατηρήθηκε αντίδραση του συγκεκριμένου δοντιού στις δοκιμασίες αισθητικότητας (δοκιμασία ψυχρού και ηλεκτρική δοκιμασία). Στην ακτινογραφία παρατηρείται πλήρης ενασβεστίωση του ριζικού σωλήνα και απουσία περιακρορριζικής αλλοίωσης ***(Εικ. 8)***.

Εικ. 8: Αρχική ακτινογραφία.

Ο ασθενής παραπέμφθηκε για αξιολόγηση στο μεταπτυχιακό πρόγραμμα της Ενδοδοντίας, οπότε επιβεβαιώθηκε πως δεν υπήρχε ανάγκη για ενδοδοντική θεραπεία και τονίστηκε πως η εσωτερική λεύκανση αποτελούσε απόλυτη αντένδειξη. Τα προτεινόμενα σχέδια θεραπείας περιελάμβαναν την εξωτερική λεύκανση του δυσχρωμικού κεντρικού τομέα με νάρθηκα λεύκανσης ή εναλλακτικά την παρασκευή και την κατασκευή ολοκεραμικής στεφάνης στην περίπτωση που το δόντι #11 δεν ανταποκρινόταν στον επιθυμητό βαθμό στην εξωτερική λεύκανση. Ο ασθενής συμφώνησε με το προτεινόμενο σχέδιο θεραπείας και του χορηγήθηκε εξατομικευμένος νάρθηκας λεύκανσης πάχους 1,5mm (thermoplastic Soft EVA keystone, Keystone Industries GmbH, Singen, Germany) και υπεροξείδιο του καρβαμιδίου με συγκέντρωση 10% (WHITE DENTAL BEAUTY, NOVON) για χρήση κατά τη διάρκεια του ύπνου. Ανά 10 μέρες ο ασθενής προσερχόταν στην μεταπτυχιακή κλινική για αξιολόγηση του αποτελέσματος και έπειτα από 40 μέρες εξωτερικής λεύκανσης στο συγκεκριμένο δόντι, επιτεύχθηκε η λεύκανση του δυσχρωμικού #11

Εικ. 9: Τελική φωτογραφία.

ώστε να προσομοιάζει με το χρώμα του #21. Στην **Εικόνα 9** απεικονίζεται το τελικό αποτέλεσμα δύο εβδομάδες μετά το πέρας της θεραπείας. Ο ασθενής ενημερώθηκε για την ανάγκη πραγματοποίησης επανεξετάσεων με σκοπό την αξιολόγηση και διατήρηση του αποτελέσματος μακροπρόθεσμα.

Συμπεράσματα

- Τα δόντια με ενασβεστιωμένους ριζικούς σωλήνες αποτελούν μια ενδοδοντική πρόκληση.
- Η σωστή επιλογή περιστατικού που όντως απαιτεί ενδοδοντική παρέμβαση και τα κατάλληλα κλινικά μέσα, αποτελούν τους πυλώνες της επιτυχημένης συντηρητικής θεραπείας.
- Η αποφυγή συμβαμάτων, ειδικά αυτών που «καταδικάζουν» το δόντι είναι σημαντική, γιατί μόνο τότε ο θεράπων είναι σε θέση να συνεχίσει την θεραπευτική διαδικασία με άλλες μεθόδους αντιμετώπισης εφόσον χρειαστεί.
- Σε περιπτώσεις που η συμβατική συντηρητική ενδοδοντική θεραπεία δεν είναι εφικτή, μπορούμε να καταφύγουμε σε τρισδιάσταση κατευθυνόμενη διάνοιξη (Guided Endodontics) καθώς και σε χειρουργική ολοκλήρωση.

ΕΝΔΕΙΚΤΙΚΗ ΒΙΒΛΙΟΓΡΑΦΙΑ

1. A. Chaniotis & R. Ordinola-Zapata. Present status and future directions: Management of curved and calcified root canals. Int Endod J 2022; 55: 656-684
2. P. McCabe & P. Dummer. Pulp canal obliteration: an endodontic diagnosis and treatment challenge. Int Endod J 2012; 45: 177– 197.
3. A. Oginni et al. Evaluation of radiographs, clinical signs and symptoms associated with pulp canal obliteration: an aid to treatment decision. Dent Traumatol 2009; 25:620-625
4. J. Vera et al. Prevalence of pulp canal obliteration and periapical pathology in human anterior teeth: A three-dimensional analysis based on CBCT scans. Aust Endod J 2022
5. Lise DP et al. Bleaching options for pulp-calcified teeth: case history reports. Oper Dent. 2014 Nov-Dec;39(6):572-7.

Η στήλη της
ΕΛΛΗΝΙΚΗΣ ΕΤΑΙΡΕΙΑΣ ΠΕΡΙΟΔΟΝΤΟΛΟΓΙΑΣ ΚΑΙ ΟΔΟΝΤΙΚΩΝ ΕΜΦΥΤΕΥΜΑΤΩΝ

Σύγχρονες χειρουργικές τεχνικές στην Περιοδοντολογία

ΒΙΒΛΙΟΓΡΑΦΙΚΗ ΑΝΑΣΚΟΠΗΣΗ

Αθανάσιος Τσολάκης
Μεταπτυχιακός Φοιτητής Εργαστηρίου Προληπτικής Οδοντιατρικής, Περιοδοντολογίας και Βιολογίας Εμφυτευμάτων Οδοντιατρικής ΑΠΘ

Δανάη Απατζίδου
Αναπληρώτρια Καθηγήτρια Εργαστηρίου Προληπτικής Οδοντιατρικής, Περιοδοντολογίας και Βιολογίας Εμφυτευμάτων Οδοντιατρικής ΑΠΘ

Η αιτιολογική περιοδοντική θεραπεία, αποτελείται από τα βήματα 1 και 2, δηλαδή την ενεργοποίηση του ασθενή, την απομάκρυνση των σκληρών και μαλακών εναποθέσεων και την εξάλειψη των τοπικών παραγόντων κατακράτησης της οδοντικής μικροβιακής πλάκας και στοχεύει στην αντιμετώπιση της ενεργού φλεγμονής, που γίνεται κλινικά αντιληπτή με τη μείωση του μετρούμενου βάθους θυλάκου, τη σταθεροποίηση ή και αύξηση του επιπέδου κλινικής πρόσφυσης, καθώς και τη σημαντική ελάττωση της αιμορραγίας κατά την ανίχνευση. Παρά το γεγονός ότι η μη χειρουργική προσέγγιση αποτελεί τον ακρογωνιαίο λίθο της θεραπείας των νόσων του περιοδοντίου, κατά τη φάση της επούλωσης παρατηρούνται υπολειπόμενοι περιοδοντικοί θύλακοι (≥6χιλ με αιμορραγία στην ανίχνευση) οι οποίοι δεν ανταποκρίθηκαν στην αιτιολογική θεραπεία και χρήζουν περαιτέρω προσοχής. Στις περιπτώσεις αυτές κρίνεται αναγκαία η εφαρμογή του βήματος 3, εφόσον υπάρχει ικανοποιητικός έλεγχος μικροβιακών εναποθέσεων, και κατά κύριο λόγο αφορά τη χειρουργική διευθέτηση αυτών των βλαβών. Η παρούσα εργασία περιγράφει καινοτόμες τεχνικές της χειρουργικής περιοδοντικής θεραπείας, οι οποίες έχουν σχεδιαστεί για να ελαχιστοποιήσουν το τραύμα των ιστών κατά τη χειρουργική θεραπευτική διευθέτηση υπολειπόμενων περιοδοντικών βλαβών. Η χειρουργική τεχνική ελάχιστης παρέμβασης, οι κρημνοί διατήρησης της μεσοδόντιας θηλής και οι παραλλαγές τους όπως και οι κρημνοί μονόπλευρης προσέγγισης, η "κλειστή" χειρουργική τεχνική και οι μυλικά μετατοπιζόμενοι κρημνοί με ή χωρίς μόσχευμα συνδετικού ιστού αποτελούν τις κύριες τεχνικές που έχουν πρόσφατα περιγραφεί στη βιβλιογραφία για την αντιμετώπιση των υπολειπόμενων περιοδοντικών βλαβών. Στόχος των τεχνικών αυτών είναι η προαγωγή της ταχύτερης επούλωσης του τραύματος και εξάλειψη της φλεγμονής με την ελάχιστη δυνατή νοσηρότητα και το βέλτιστο δυνατό αισθητικό αποτέλεσμα. Έτσι, διατηρείται η αρχική αρχιτεκτονική των περιοδοντικών ιστών με σημαντική βελτίωση των περιοδοντικών δεικτών.

Λέξεις κλειδιά: intrabony defects, papilla preservation, single flap approach, intact papilla, closed surgical technique, coronally advanced buccal flap, connective tissue graft wall

ΕΙΣΑΓΩΓΗ

Η περιοδοντίτιδα είναι μία χρόνια πολυπαραγοντική φλεγμονώδης νόσος, που συσχετίζεται με δυσβιωτικά βιοϋμένια οδοντικής μικροβιακής πλάκας και χαρακτηρίζεται από προοδευτική καταστροφή των στηρικτικών ιστών του δοντιού. Βασικά κλινικά χαρακτηριστικά της αποτελούν η απώλεια περιοδοντικής πρόσφυσης, η παρουσία περιοδοντικών θυλάκων και η αιμορραγία των ούλων καθώς και η ακτινογραφική ένδειξη οστικής απώλειας.[49,58]

Παρά το γεγονός ότι η μη-χειρουργική αιτιολογική θεραπεία (βήμα 1 και 2) αποτελεί τη «χρυσή σταθερά» στη θεραπεία της περιοδοντίτιδας,[30,31,40,56] ακόμη και στις περιπτώσεις όπου χρησιμοποιούνται επιπρόσθετα χημικά μέσα (στοματικά διαλύματα, τοπικά ή/και συστηματικά αντιμικροβιακά φάρμακα)[23,30] η εξασφάλιση αβαθών θυλάκων ≤4χιλ χωρίς αιμορραγία κατά την ψηλάφηση με την ταυτόχρονη παρουσία δείκτη αιμορραγίας μικρότερου του 30%,[39] δεν είναι απόλυτα προβλέψιμη. Η παρουσία ενεργών υπολειμματικών θυλάκων ≥6χιλ αποτελεί απόλυτη ένδειξη για την εφαρμογή του βήματος 3 της περιοδοντικής θεραπείας που κατά κύριο λόγο αφορά τη χειρουργική διευθέτηση των υπολειμματικών περιοδοντικών βλαβών.[14,30,31,37,38,54]

Οι χειρουργικές τεχνικές του περιοδοντίου διακρίνονται στις αφαιρετικές χειρουργικές τεχνικές και στις χειρουργικές τεχνικές για πρόσβαση και ορατότητα. Από τις αφαιρετικές, η ουλική απόξεση[12] καθώς και η τεχνική δημιουργίας νέας πρόσφυσης (ENAP)[62] που αποτελεί παραλλαγή της δεν εφαρμόζονται πλέον βάση επιστημονικής τεκμηρίωσης.[3] Αντιθέτως, η ουλεκτομή[63] και η ουλοπλαστική,[29] χρησιμοποιούνται κατά κύριο λόγο στην πλαστική του περιοδοντίου και την εξάλειψη ψευδοθυλάκων και υπερπλασιών των ούλων. Ομοίως, ο ακρορριζικά μετατοπιζόμενος κρημνός όπως τροποποιήθηκε από το Friedman[27] με ή χωρίς οστεκτομή/οστεοπλαστική[26] εφαρμόζεται κυρίως στην προ-προσθετική χειρουργική, με κύριο σκοπό την επίτευξη αβαθών θυλάκων μέσω της διαμόρφωσης της αρχιτεκτονικής των μαλακών, αλλά και των σκληρών ιστών.[54] Τέλος, ο επανατοποθετούμενος τροποποιημένος κρημνός Widman[50] εξασφαλίζει πρόσβαση και ορατότητα σε υπολειπόμενες περιοδοντικές βλάβες και έχει ευρεία εφαρμογή στη χειρουργική του περιοδοντίου.

Ωστόσο, ο σχεδιασμός και εφαρμογή τεχνικών ελάχιστης παρέμβασης τόσο κατά των μη-χειρουργικών θεραπευτικών προσεγγίσεων (βήμα 2 ή 3),[38,54] όσο και κατά των χειρουργικών τεχνικών (βήμα 3)[38,54] αποσκοπούν στην προαγωγή της ταχύτερης επούλωσης του τραύματος και εξάλειψη της φλεγμονής με την ελάχιστη δυνατή νοσηρότητα[19,48,52] βελτιστοποιώντας το αισθητικό αποτέλεσμα. Έτσι διατηρείται η αρχική αρχιτεκτονική των περιοδοντικών ιστών ελαχιστοποιώντας την υφίζηση των ούλων, ενώ παράλληλα μειώνεται το βάθος θυλάκου και η αιμορραγία κατά την ανίχνευση. Αυτές οι παράμετροι επούλωσης οδήγησαν σε μια σειρά από «έξυπνους» σχεδιασμούς χειρουργικών τεχνικών που εξασφαλίζουν επαρκή πρόσβαση και ορατότητα, και παράλληλα οδηγούν σε σταθερότητα του αιματικού θρόμβου με την ταυτόχρονη ή και όχι χρήση αναγεννητικών υλικών. Στόχος της παρούσας εργασίας είναι να περιγραφεί ο σχεδιασμός και η εφαρμογή καινοτόμων χειρουργικών τεχνικών του περιοδοντίου με αναφορές στις ενδείξεις και την αποτελεσματικότητά τους.

Α. ΚΡΗΜΝΟΙ ΔΙΑΤΗΡΗΣΗΣ ΤΗΣ ΜΕΣΟΔΟΝΤΙΑΣ ΘΗΛΗΣ (PAPILLA PRESERVATION TECHNIQUES)

Α1. Κρημνός διατήρησης της μεσοδόντιας θηλής (Papilla Preservation Technique/PPT)

Πρώτοι οι Takei και συν[57] το 1985 παρουσίασαν τον κρημνό διατήρησης της μεσοδόντιας θηλής με πρωταρχικό στόχο την διευθέτηση όμορων ενδοστικών βλαβών με ή χωρίς την ταυτόχρονη χρήση οστικών μοσχευμάτων με σεβασμό στην αρχιτεκτονική των μαλακών ιστών. Αφού πραγματοποιηθούν ενδοσχισμικές τομές στην παρειακή και γλωσσική επιφάνεια των παρακείμενων στην βλάβη δοντιών, ακολουθεί μια ημισεληνοειδής τομή στη βάση των μεσοδόντιων θηλών γλωσσικά/υπερώια, τουλάχιστον 3χιλ πιο ακρορριζικά από την οστική παρυφή, με αφετηρία και τέλος να βρίσκονται σε επαφή με την επιφάνεια των ριζών των δοντιών, ώστε να διασφαλιστεί επαρκής αιμάτωση του κρημνού και επαρκές εύρος των προς διαχείριση ιστών. Η απελευθέρωση της θηλής από το μεσοδόντιο οστικό διάφραγμα, πραγματοποιείται με μια οριζόντια τομή. Κατά την αναπέταση των κρημνών ολικού πάχους, η μεσοδόντια θηλή αποκολλάται πλήρως, που κατά την αναπέταση της αποτελεί τμήμα του παρειακού κρημνού. Στη περίπτωση που η ενδοστική βλάβη επεκτείνεται περισσότερο προς τα γλωσσικά/υπερώια, τότε η τεχνική αυτή τροποποιείται με παρειακή εφαρμογή της ημισεληνοειδούς τομής. Μετά την ολοκλήρωση της επέμβασης (αφαίρεση κοκκιωματώδους ιστού, απομάκρυνση εναποθέσεων, εφαρμογή ή όχι μοσχευματικών υλικών), οι κρημνοί -όπως περιγράφηκε- συρράπτονται με μεσοδόντια ραφή εφαπλωματωποιών τύπου "8" (cross mattress suture). Η αρχική σύγκλειση του τραύματος καθώς και η πλήρης κάλυψη αφοριστικής μεμβράνης που ενδεχομένως να χρησιμοποιηθεί διατηρούνται σε υψηλά ποσοστά.[57] Υπάρχουν βιβλιογραφικές αναφορές σύμφωνα με τις οποίες ο κρημνός διατήρησης της μεσοδόντιας θηλής εφαρμόστηκε επιτυχώς σε συνδυασμό με παράγωγο αδαμαντινικής θεμέλιας ουσίας (Enamel Matrix Derivative; EMD).[41]

Α2. Τροποποιημένος κρημνός διατήρησης της μεσοδόντιας θηλής (Modified Papilla Preservation Technique/MPPT)

Το 1995, οι Cortellini και συν[16] παρουσίασαν μια παραλλαγή της παραπάνω τεχνικής, με την οποία διατηρείται η ακεραιότητα της μεσοδόντιας θηλής σε ενδοστικές βλάβες των όμορων επιφανειών κατά την κατευθυνόμενη ιστική αναγέννηση (ΚΙΑ), εξασφαλίζοντας έτσι την κατά πρώτο σκοπό κάλυψη των αναγεννητικών υλικών. Μετά την πραγματοποίηση ενδοθυλακικών τομών στις παρειακές και όμορες επιφάνειες των παρακείμενων στη βλάβη δοντιών, πραγματοποιείται μια ελαφρώς λοξή τομή στη βάση της παρειακής επιφάνειας της μεσοδόντιας θηλής για να διαχωρίσει τη θηλή από το μεσοδόντιο διάφραγμα, σε συνέχεια με τις αρχικές τομές. Οι αρχικές ενδοσχισμικές τομές επεκτείνονται γλωσσικά/υπερώια και πραγματοποιείται αναπέταση ολικού πάχους κρημνού παρειακά, ενώ ακολουθεί η αναπέταση του υπερώιου/γλωσσικού κρημνού, με την θηλή να αποτελεί τμήμα του. Για την επαναφορά των κρημνών, χωρίς τάσεις, δύναται να πραγματοποιηθούν όπου είναι αναγκαίο δυο κάθετες απελευθερωτικές τομές στα όρια του παρειακού κρημνού (εγγύς του πλέον μπροστινού και άπω του πλέον οπίσθιου δοντιού που συμπεριλαμβάνονται στο χειρουργικό πεδίο) πέραν της ουλοβλεννογόνιας ένωσης. Ακολουθεί οριζόντια περιοστική απελευθερωτική τομή, για την εξασφάλιση μυλικής μετακίνησης του κρημνού, όπου κρίνεται απαραίτητο. Με την ολοκλήρωση της επέμβασης (αφαίρεση κοκκιωματώδους ιστού, απομάκρυνση εναποθέσεων, εφαρμογή αναπλαστικών υλικών), ακολουθεί η συρραφή του τραύματος, αρχικά με οριζόντια εσωτερική ραφή εφαπλωματοποιών (horizontal internal mattress suture) ανάμεσα στη βάση της γλωσσικής/υπερώιας θηλής και του παρειακού κρημνού ακριβώς μυλικότερα της ουλοβλεννογόνιας ένωσης για μυλική μετατόπιση. Ακολουθούν, κάθετη εσωτερική ραφή εφαπλωματοποιών (vertical internal mattress suture) ανάμεσα στο παρειακό τμήμα της θηλής και το πιο μυλικό τμήμα του παρειακού κρημνού και απλές διακεκομμένες ραφές στις κάθετες απελευθερωτικές τομές. Η αρχική σύγκλειση του τραύματος καθώς και η διατήρηση της πλήρους κάλυψης της μεμβράνης διατηρούνται σε υψηλά ποσοστά.[16]

Τροποποιημένος κρημνός διατήρησης της μεσοδόντιας θηλής (Modified Papilla Preservation Technique/MPPT) (Cortellini και συν[16]).

Α3. Απλοποιημένος κρημνός διατήρησης της μεσοδόντιας θηλής (Simplified Papilla Preservation Technique/SPPT)

Οι Cortellini και συν το 1999[17] πρότειναν μια ακόμη παραλλαγή των παραπάνω τεχνικών, για την εξασφάλιση επαρκούς πρόσβασης σε ενδοστικές βλάβες σε όμορες περιοχές με στενό μεσοδόντιο διάστημα. Πραγματοποιείται αρχικά μια λοξή τομή από την παρειακή γωνία της μεσοδόντιας θηλής του ενός παρακείμενου στη βλάβη δοντιού, που καταλήγει στο μέσο της όμορης επιφάνειας του άλλου παρακείμενου δοντιού, με το νυστέρι να εφαρμόζεται παράλληλα στον επιμήκη άξονα των δοντιών, ώστε να αποφευχθεί η υπέρμετρη λέπτυνση της θηλής. Η ενδοθυλακική τομή επεκτείνεται παρειακά και γλωσσικά, και ακολουθεί αναπέταση ολικού πάχους κρημνού, ώστε να εκτεθούν 2-3χιλ οστού. Με το πέρας της επέμβασης (αφαίρεση κοκκιωματώδους ιστού, απομάκρυνση εναποθέσεων, εφαρμογή αναγεννητικής τεχνικής) πραγματοποιείται η επαναφορά των κρημνών και συρραφή τους, αρχικά με οριζόντια εσω-

Συνέχεια στη σελίδα 18

DENTAL HI TEC

Say Goodbye
to ID Blocks forever!

100% EFFICIENT

QuickSleeper5 **SleeperOne5**

Zero pain - collateral numbness - stress

Electronic injection pens to perform osteocentral anesthesia for children and adults

Get immediate effectiveness, even on mandibular molars and pulpitis

Optimize your treatments in multi-quadrants: save time and money on post COVID-19 procedures and protections

Offer more comfort to your adult and children patients: painfree anesthesia and no collateral numbness

Dental Expert - Άννα Ελμάογλου Ε.Π.Ε.

Ο Εξειδικευμένος Συνεργάτης του Οδοντιατρείου σας

Φειδιππίδου 30, 11527, Γουδή

Τηλ.: 210 7770739, 210 7770749 • Φαξ: 210 7770716

e-mail: anna@dental-expert.gr

Συνέχεια από τη σελίδα 16

τερική ραφή εφαπλωματοποιών (horizontal internal mattress suture) από τη βάση των κερατινοποιημένων ιστών παρακείμενα της ουλοβλεννογόνιας ένωσης που αντιστοιχεί στο μέσο του παρειακού κρημνού του λιγότερου προσβεβλημένου δοντιού, αντίστοιχα στη βάση του γλωσσικού/υπερώιου κρημνού. Με τον τρόπο αυτό εξασφαλίζονται η κατά πρώτο σκοπό σύγκλειση του τραύματος και η μυλική μετατόπιση των κρημνών. Στη συνέχεια πραγματοποιούνται απλές διακεκομμένες ραφές για την πλήρη σύγκλειση του τραύματος.

Η τεχνική αυτή έχει αναφερθεί στη βιβλιογραφία σε συνδυασμό με ΚΙΑ[17] και εφαρμογή EMD σε ενδοστικές βλάβες, αλλά και ως κρημνός πρόσβασης για την αντιμετώπιση υπεροστικών υπολειμματικών βλαβών.[22]

Απλοποιημένος κρημνός διατήρησης της μεσοδόντιας θηλής (Simplified Papilla Preservation Technique/SPPT) (Cortellini και συν το 1999[17]).

Α4. Χειρουργική τεχνική ελάχιστης παρέμβασης (Minimally invasive surgical technique/MIST)

Βασιζόμενοι στις δύο προηγούμενες χειρουργικές τεχνικές διατήρησης της μεσοδόντιας θηλής, το 2007 οι Cortellini και Tonetti[18] περιέγραψαν συνδυασμό των ανωτέρω τεχνικών με μία παραλλαγή του τροποποιημένου (MPPT) και του απλοποιημένου κρημνού διατήρησης της μεσοδόντιας θηλής (SPPT), για την αντιμετώπιση μεμονωμένων βαθέων υπολειμματικών ενδοστικών βλαβών στις μεσοδόντιες περιοχές, με την ταυτόχρονη χρήση EMD. Η περιοχή της βλάβης παρασκευάζεται με βάση τις αρχές του τροποποιημένου κρημνού διατήρησης της μεσοδόντιας θηλής (Modified Papilla Preservation Technique)[16] όταν το μεσοδόντιο κενό μεταξύ των παρακείμενων στη βλάβη δοντιών είναι ≥2χιλ ή του απλοποιημένου κρημνού διατήρησης της μεσοδόντιας θηλής (Simplified Papilla Preservation Technique)[17] σε μεσοδόντιο κενό <2χιλ. Οι ενδοσχισμικές τομές πραγματοποιούνται αποκλειστικά στην παρειακή και υπερώια/γλωσσική επιφάνεια των παρακείμενων στη βλάβη δοντιών. Με προσοχή ώστε να διατηρηθεί πλήρως το αρχικό ύψος και εύρος των ούλων. Η εγγύς-άπω επέκταση γίνεται κατά τρόπο ώστε μετά η αναπέταση των ολικού πάχους κρημνών να είναι κατά το δυνατόν ελάχιστη. Σε βλάβες 3 τοιχωμάτων ή αβαθών 2 τοιχωμάτων βλαβών ή 1 τοιχώματος, η αναπέταση γίνεται τόσο ώστε να αποκαλυφθούν οι κορυφές των παρακείμενων στη βλάβη παρειακά και γλωσσικά φατνιακών ακρολοφιών. Σε βαθύτερες βλάβες των οποίων το μυλικό τμήμα είναι 1 ή 2 τοιχωμάτων, η αναπέταση των κρημνών γίνεται με τρόπο ώστε να εκτεθούν 1-2χιλ οστικής επιφάνειας. Όταν η βλάβη παρουσιάζει μεγάλο βάθος και η πρόσβαση με τις παραπάνω οδηγίες καθίσταται δύσκολη έως και αδύνατη, τότε κρίνεται απαραίτητη η επέκταση της τομής κατά μία μεσοδόντια εγγύς ή άπω, αντίστοιχα στην περιοχή της βλάβης, σύμφωνα με τις αρχές του τροποποιημένου κρημνού διατήρησης της μεσοδόντιας θηλής (Modified Papilla Preservation Technique)[16] εάν το μεσοδόντιο κενό μεταξύ των παρακείμενων στη βλάβη δοντιών είναι ≥2χιλ ή του απλοποιημένου κρημνού διατήρησης της μεσοδόντιας θηλής (Simplified Papilla Preservation Technique)[17] σε μεσοδόντιο κενό <2χιλ. Εάν κριθεί απαραίτητη η εφαρμογή κάθετων απελευθερωτικών τομών, θα πρέπει να περιορίζονται εντός της ζώνης των προσπεφυκότων ούλων, διατηρώντας μικρό μήκος. Περιοστική τομή δεν συνιστάται να εφαρμοστεί. Αφού ολοκληρωθεί η επέμβαση (αφαίρεση κοκκιωματώδη ιστού, απομάκρυνση εναποθέσεων, εφαρμογή αναπλαστική τεχνικής), πραγματοποιείται η επαναφορά των κρημνών και η συρραφή της μεσοδόντιας θηλής με τροποποιημένη εσωτερική ραφή εφαπλωματοποιών (modified internal mattress suture). Στην περίπτωση επέκτασης της τομής και σε παρακείμενη θηλή, αυτή συρράπτεται με την ίδια μέθοδο. Οι κάθετες απελευθερωτικές τομές, όποτε κρίνεται απαραίτητο να πραγματοποιηθούν, συρράπτονται με απλές διακεκομμένες ραφές.

Δημοσιεύσεις	Τεχνική	Θεραπευτικός στόχος
Takei et al (1985)[57]	Κρημνός διατήρησης της μεσοδόντιας θηλής (Papilla Preservation Technique/PPT)	Πιο προβλέψιμη κάλυψη των αναπλαστικών υλικών και διατήρηση της αρχιτεκτονικής των μαλακών ιστών και μεσοδόντιας θηλής
Cortellini et al (1995)[16]	Τροποποιημένος κρημνός διατήρησης της μεσοδόντιας θηλής (Modified Papilla Preservation Technique/MPPT)	Διασφάλιση καλύτερης αιμάτωσης με αναπέταση της μεσοδόντιας θηλής ως τμήμα του υπερώιου κρημνού
Harrel (1998)[33-36]	Χειρουργική τεχνική ελάχιστης παρέμβασης (Minimally Invasive Surgical Approach-MIS)	Πιο προβλέψιμη διατήρηση της αρχιτεκτονικής των μαλακών ιστών και μείωση της νοσηρότητας του ασθενή με εφαρμογή χειρουργικής του περιοδοντίου ελάχιστης παρέμβασης σε συνδυασμό με αναπλαστικά υλικά
Cortellini et al (1999)[17]	Απλοποιημένος κρημνός διατήρησης της μεσοδόντιας θηλής (Simplified Papilla Preservation Technique/SPPT)	Δυνατότητα επαρκούς πρόσβασης σε ενδοστικές βλάβες με στενό μεσοδόντιο διάστημα (≤2mm)
Cortellini & Tonetti (2005)[18]	Χειρουργική τεχνική ελάχιστης παρέμβασης (Minimally invasive surgical technique/MIST)	Εξασφάλιση κατά 1ο σκοπό επούλωσης μετά από εφαρμογή αναπλαστικών υλικών και συρραφή της μεσοδόντιας θηλής με τροποποιημένη εσωτερική ραφή εφαπλωματοποιών (modified internal mattress suture)
Zucchelli & De Sanctis (2008)[65]	Μυλικά Μετατοπιζόμενου Κρημνός (Coronally Advanced Buccal Flap)	Πρόληψη της μετεγχειρητικής υφίσης των μαλακών ιστών
Cortellini & Tonetti (2009)[19]	Τροποποιημένη χειρουργική τεχνική ελάχιστης παρέμβασης (Modified minimally invasive surgical technique/ M-MIST)	Ελαχιστοποίηση της νοσηρότητας και βελτίωση της σταθερότητας του τραύματος-θρόμβου περιορίζοντας το χειρουργικό πεδίο
Trombelli et al (2009)[59-61]	Κρημνός μονόπλευρης προσέγγισης με παρειακή πρόσβαση (Single Flap Approach with Buccal Access)	Ελαχιστοποίηση της νοσηρότητας περιορίζοντας το χειρουργικό πεδίο μόνο από την πλευρά όπου εντοπίζεται η βλάβη
Zucchelli et al (2017)[66]	Τεχνική τοιχώματος μοσχεύματος συνδετικού ιστού (Connective Tissue Graft Wall Technique)	Πρόληψη της μετεγχειρητικής υφίσης με ταυτόχρονη χρήση αυτομοσχεύματος υποεπιθηλιακού συνδετικού ιστού
Aslan et al (2017)[7-10]	Κρημνός διατήρησης ολόκληρης της μεσοδόντιας θηλής (Entire papilla preservation technique/EPP)	Πρόσβαση στην υπολειμματική βλάβη χωρίς την εκτομή της υπερκείμενης μεσοδόντιας θηλής μέσω της δημιουργίας ενός τραπεζοειδούς κρημνού
Moreno Rodriguez & Caffesse (2018)[43,44]	Τεχνική ακρορριζικής πρόσβασης χωρίς τομής της μεσοδόντιας θηλής (Nonincised papillae surgical approach/ NIPSA)	Πρόσβαση από την ακρορριζική περιοχή της υπολειμματικής βλάβης, χωρίς την εκτομή της υπερκείμενης μεσοδόντιας θηλής, μέσω της παρασκευής ημισελληνοειδούς τομής
Najafi et al (2018)[46]	Τροποποιημένη χειρουργική tunneling με υποπεριοστική πρόσβαση (Modified vestibular incision subperiosteal tunnel access/M-VISTA)	Πρόσβαση από την ακρορριζική περιοχή της υπολειμματικής βλάβης, χωρίς την εκτομή της υπερκείμενης μεσοδόντιας θηλής, μέσω της τεχνικής tunneling
Apatzidou et al (2021)[5]	Κρημνός Ελάχιστης Πρόσβασης (Minimal Access Flap/ MAF)	Ελαχιστοποίηση της υφίσης και προαγωγή της επούλωσης με διατήρηση του εσωτερικού τοιχώματος των μαλακών ιστών που επενδύει την ενδοστική βλάβη
Apatzidou (2022)[4]	«Κλειστή» χειρουργική τεχνική ("Closed" Surgical Technique/CST)	Σταθερότητα αιματικού θρόμβου, ελαχιστοποίηση τραύματος, και διατήρηση της αρχιτεκτονικής των μαλακών ιστών εξασφαλίζοντας πρόσβαση στην υπολειμματική βλάβη ενώ αποφεύγεται η εκτομή της υπερκείμενης μεσοδόντιας θηλής και κατά επέκταση η συρραφή του κρημνού

Η MIST έχει συνδυαστεί στη βιβλιογραφία με εφαρμογή EMD,[18,51] με οστικά μοσχεύματα και χρήση αφοριστικών μεμβρανών κατά την ΚΙΑ.[13]

Α5. Τροποποιημένη χειρουργική τεχνική ελάχιστης παρέμβασης (Modified minimally invasive surgical technique/ M-MIST)

Δύο χρόνια αργότερα, οι Cortellini και Tonetti[19] δημοσίευσαν μια παραλλαγή της ανωτέρω τεχνικής, με στόχο να περιορίσουν το τραύμα κατά τους χειρουργικούς χειρισμούς στην αντιμετώπιση μονήρων ενδοστικών βλαβών στις όμορες επιφάνειες χωρίς επέκταση γλωσσικά/υπερώια, μειώνοντας τη μετεγχειρητική νοσηρότητα (οίδημα, αιμάτωμα, πόνος, δυσαρέσκεια ασθενούς). Παρομοίως, η προπαρασκευή της περιοχής της βλάβης πραγματοποιείται βάσει των αρχών του τροποποιημένου κρημνού διατήρησης της μεσοδόντιας θηλής (Modified Papilla Preservation Technique)[16] σε μεσοδόντιο διάστημα ≥2χιλ ή του απλοποιημένου κρημνού διατήρησης της μεσοδόντιας θηλής (Simplified Papilla Preservation Technique)[17] σε μεσοδόντιο διάστημα <2χιλ. Η τομή των ιστών πραγματοποιείται ενδοθυλακικά μόνο στις παρειακές επιφάνειες των παρακείμενων στη βλάβη δοντιών. Ακολουθεί απελευθέρωση της μεσοδόντιας θηλής και αναπέταση ολικού πάχους κρημνού στην παρειακή επιφάνεια. Μετά την αφαίρεση του κοκκιωματώδη ιστού, την απομάκρυνση εναποθέσεων και πιθανή χρήση αναπλαστικών υλικών (EMD,[19] οστικά μοσχεύματα,[20] αυξητικοί παράγοντες[42]), ακολουθεί συρραφή της μεσοδόντιας θηλής με τροποποιημένη εσωτερική ραφή εφαπλωματοποιών (modified internal mattress suture).

Β. ΑΛΛΟΙ ΚΡΗΜΝΟΙ ΕΛΑΧΙΣΤΗΣ ΠΑΡΕΜΒΑΣΗΣ.

Β1. Χειρουργική τεχνική ελάχιστης παρέμβασης (Minimally Invasive Surgical Approach-MIS)

Οι Harrel συν[33-36] δημοσίευσαν μια σειρά μελετών, που αφορούσαν την εφαρμογή και την αποτελεσματικότητα μια ελάχιστης παρέμβασης χειρουργικής τεχνικής για την αντιμετώπιση μεμονωμένων οστικών βλαβών σε συνδυασμό με αναπλαστικά υλικά. Κατά τη χειρουργική αυτή τεχνική, πραγματοποιούνται ενδοσχισμικές τομές παρειακά και γλωσσικά των σχετιζόμενων με την οστική βλάβη δοντιών. Μία οριζόντια τομή πραγματοποιείται 2-3χιλ ακρορριζικότερα της κορυφής της μεσοδόντιας θηλής, σε συνέχεια με τις αρχικές τομές. Στην αισθητική ζώνη, η τομή αυτή προτείνεται να πραγματοποιείται υπερώια, προς διατήρηση του σχήματος της μεσοδόντιας θηλής, ενώ στα οπίσθια δόντια είναι δυνατό να πραγματοποιηθεί είτε παρειακά, είτε γλωσσικά/υπερώια. Αφού γίνει αναπέταση του κρημνού, κρίνεται σκόπιμη η προσεκτική λέπτυνση του πάχους της θηλής καταλήγοντας σε πάχος 2-3χιλ. Ακολουθούν η απομάκρυνση του κοκκιωματώδους ιστού, αφαίρεση των εναποθέσεων και εφαρμογή των αναπλαστικών υλικών. Η συρραφή της θηλής γίνεται με κάθετη ραφή εφαπλωματοποιών (vertical mattress suture).

Β2. Κρημνός μονόπλευρης προσέγγισης με παρειακή πρόσβαση (Single Flap Approach with Buccal Access)

Το 2009 οι Trombelli και συν[59] πρότειναν την εφαρμογή μιας ελάχιστης παρέμβασης κρημνού, με στόχο την αντιμετώπιση βλαβών που εντοπίζονται στην παρειακή πλευρά, σε συνδυασμό με απορροφήσιμες μεμβράνες κολλαγόνου και αλλοπλαστικού οστικού μοσχεύματος υδροξυαπατίτη (HA), είτε μόνο για ανοιχτή αποτρύγωση και απόξεση.[60] Βασική αρχή της ανωτέρω προσέγγισης αποτελεί το γεγονός πως η έκταση των υπολειμματικών βλαβών συνήθως περιορίζεται στην παρειακή ή την υπερώια/γλωσσική πλευρά μόνο, οπότε και ο κρημνός προσαρμόζεται αναλόγως[59]. Αρχικά, πραγματοποιούνται ενδοσχισμικές τομές με εγγύς-άπω επέκταση, ακολουθώντας την πορεία της κορυφής της φατνιακής ακρολοφίας, τόσο ώστε να εξασφαλίζεται επαρκής πρόσβαση για την απρόσκοπτη απομάκρυνση των εναποθέσεων όσο και για την τοποθέτηση των αναπλαστικών υλικών. Στη μεσοδόντια περιοχή (στο επίπεδο της θηλής) πραγματοποιείται λοξή ή οριζόντια τομή ακολουθώντας την πορεία της υποκείμενης φατνιακής ακρολοφίας. Στη συνέχεια, πραγματοποιείται αναπέταση ολικού πάχους κρημνού που περιορίζεται παρειακά. Ακρορριζικά πραγματοποιείται όποτε κρίνεται αναγκαία η αναπέταση μερικού πάχους κρημνού, ώστε να επιτρέπεται η κατά πρώτο σκοπό κάλυψη της περιοχής μετά την επαναφορά και συρραφή του κρημνού, χωρίς τάση. Με την ολοκλήρωση της επέμβασης (απομάκρυνση του κοκκιωματώδους ιστού, αφαίρεση των εναποθέσεων και εφαρμογή των αναπλαστικών υλικών), πραγματοποιείται η επαναφορά του κρημνού και η συρραφή του με οριζόντια εσωτερική ραφή εφαπλωματοποιών (horizontal internal mattress suture) ανάμεσα στον παρειακό κρημνό μυλικότερα της ουλοβλεννογόνιας ένωσης και στη βάση της άθικτης γλωσσικής/υπερώιας θηλής για την εξασφάλιση της συγκράτησης του κρημνού. Στη συνέχεια, ακολουθεί μια οριζόντια εσωτερική ραφή εφαπλωματοποιών (horizontal internal mattress suture) ή μία κάθετη εσωτερική ραφή εφαπλωματοποιών (vertical internal mattress suture) μεταξύ του μυλικότερου τμήματος του κρημνού και του μυλικότερου τμήματος της θηλής, για την εξασφάλιση της ερμητικής σύγκλεισης των χειλέων του τραύματος.

Β3. Κρημνός Ελάχιστης Πρόσβασης (Minimal Access Flap/MAF)

Οι Apatzidou και συν[5] το 2021 περιέγραψαν μια καινοτόμο τεχνική ελάχιστης παρέμβασης για την αντιμετώπιση ενδοστικών βλαβών σε συνδυασμό με ένα βιοσύμπλεγμα (σπόγγος κολλαγόνου εμποτισμένος με αυτόλογα αιμοπεταλιακά συμπυκνώματα και εμπλουτισμένος με αυτόλογα βλαστοκύτταρα μυελού των οστών). Κατά το χειρουργείο παρασκευάζεται μόνο η μεσοδόντια θηλή αντίστοιχα της βλάβης, με βάση τις αρχές των MPPT[16] και SPPT[17], περιλαμβάνοντας αυστηρά ενδοσχισμικές τομές στις παρακείμενες στη βλάβη επιφάνειες των δοντιών, χωρίς την πραγματοποίηση κάθετων απελευθερωτικών τομών ή απελευθερωτικών τομών στο περιόστεο. Στις περιπτώσεις που κρίνεται απαραίτητο οι ενδοσχισμικές τομές επεκτείνονται σε όλη την επιφάνεια των παρακείμενων στη βλάβη δοντιών για την εξασφάλιση επαρκούς πρόσβασης στη βλάβη. Δεν πραγματοποιείται σκόπιμη αφαίρεση του υποκείμενου κοκκιωματώδους ιστού που προσφύεται στους κρημνούς, παρά μόνο όταν υπολείπεται στην οστική βλάβη, υπό την έννοια της αποφυγής λέπτυνσης των κρημνών για ελαχιστοποίηση της υφίσης και προαγωγή της επούλωσης, μέσω της αξιοποίησης των αυξητικών παραγόντων που εμπεριέχονται στον κοκκιωματώδη ιστό.[5,6] Ακολουθεί η αφαίρεση των εναποθέσεων, η εφαρμογή των αναγεννητικών παραγόντων και τέλος η επαναφορά και συρραφή του κρημνού με συνδυασμό οριζόντιας εσωτερικής/εξωτερικής

ραφής εφαπλωματοποιών (horizontal mattress suture) και απλής διακεκομμένης ραφής στη μυλική επιφάνεια της μεσοδόντιας θηλής. Η παραπάνω τεχνική πραγματοποιείται με εργαλεία μικροχειρουργικής και χρήση μεγέθυνσης.[5]

Γ. ΤΕΧΝΙΚΕΣ ΔΙΑΤΗΡΗΣΗΣ ΑΚΕΡΑΙΗΣ ΜΕΣΟΔΟΝΤΙΑΣ ΘΗΛΗΣ (SURGERY APPROACHES PRESRVING ENTIRE PAPPILA)

Γ1. Κρημνός διατήρησης ολόκληρης της μεσοδόντιας θηλής (Entire papilla preservation technique/EPP)

Η τεχνική αυτή προτάθηκε το 2017 από τους Aslan και συν[7,8] με σκοπό την διατήρηση πλήρους της μεσοδόντιας θηλής που σχετίζεται με τη μεμονωμένη μεσοδόντια ενδοστική βλάβη, με την παρασκευή ενός κρημνού τύπου tunneling[2], σε συνδυασμό με οστικά μοσχεύματα και EMD[7] ή σε συνδυασμό με απορροφήσιμες μεμβράνες κολλαγόνου,[10] είτε ως απλός κρημνός πρόσβασης.[9] Μετά από ενδοσχισμική τομή των ούλων του παρακείμενου στη βλάβη δοντιού, πραγματοποιείται μια μικρού μήκους κάθετη απελευθερωτική τομή παρειακά στο παρακείμενο μεσοδόντια διάστημα, με έκταση έως την ουλοβλεννογόνια ένωση. Περιοστικές τομές δεν συνιστώνται να εφαρμοστούν. Έπειτα, ακολουθεί η αναπέταση ολικού πάχους κρημνού από την κάθετη τομή έως την σχετιζόμενη με τη βλάβη μεσοδόντια θηλή, παρέχοντας επαρκή πρόσβαση στην ενδοστική βλάβη. Η αναπέταση της θηλής γίνεται με ειδικό κεκαμμένο λεπτό αποκολλητήρα. Γίνεται λέπτυνση του βλεννογόνου της θηλής με ψαλίδι ιστών, προς απομάκρυνση μέρους του κοκκιωματώδους ιστού, με προσοχή να αποφευχθεί η υπέρμετρη λέπτυνσή του. Αφού ολοκληρωθεί η επέμβαση (αφαίρεση κοκκιωματώδη ιστού, απομάκρυνση εναποθέσεων, εφαρμογή αναπλαστικών υλικών), πραγματοποιείται η επαναφορά του κρημνού και συρραφή της κάθετης απελευθερωτικής τομής με οριζόντιες ραφές εφαπλωματοποιών (horizontal mattress suture).

Γ2. Τεχνική ακρορριζικής πρόσβασης χωρίς τομής της μεσοδόντιας θηλής (Nonincised papillae surgical approach/NIPSA)

Η βασική αρχή της τεχνικής που πρότειναν το 2018 οι Moreno Rodriguez και Caffesse[43,44] αφορά στην χρήση μιας οριζόντιας τομής παρειακά, παρασκευασμένη ακρορριζικότερα της περιοδοντικής βλάβης κατά μήκος της ουλοβλεννογόνιας ένωσης. Έτσι, παρασκευάζεται ένας κρημνός μυλικότερα της τομής, παρέχοντας επαρκή πρόσβαση στην περιοχή της βλάβης, εξασφαλίζοντας ταυτόχρονα την πλήρη ακεραιότητα των γλωσσικών/υπερώιων ιστών και προλαμβάνοντας την υφίζηση της μεσοδόντιας θηλής. Σύμφωνα με τους ερευνητές, ο σχεδιασμός αυτός εξασφαλίζει επιπροσθέτως καλή σταθερότητα και επαρκή αιμάτωση στους ιστούς. Ωστόσο, η οριζόντια τομή ενδέχεται να επηρεάσει σε ένα βαθμό την αιμάτωση του κρημνού. Μετά την αφαίρεση του κοκκιωματώδους ιστού και των εναποθέσεων, καθώς και την εφαρμογή αναγεννητικών υλικών, ακολουθεί η συρραφή της τομής με απλές διακεκομμένες ραφές. Πρόσφατα αναφέρθηκε στη βιβλιογραφία η τεχνική αυτή και για την αντιμετώπιση ενδοστικών βλάβών γύρω από εμφυτεύματα, λόγω περιεμφυτευματίτιδας.[45]

Γ3. Τροποποιημένη χειρουργική tunneling με υποπεριοστική πρόσβαση (Modified vestibular incision subperiosteal tunnel access/M-VISTA)

Η τεχνική αυτή προτάθηκε το 2018 από τους Najafi και συν[46] για την αντιμετώπιση ενδοστικών βλαβών στην αισθητική ζώνη. Αποτελεί μια προσαρμογή της τεχνικής tunneling.[2] Πραγματοποιούνται 2 κάθετες τομές παρακείμενα της οστικής βλάβης εντός της ζώνης των προσπεφυκότων ούλων. Ακολουθούν ενδοσχισμικές τομές στα παρακείμενα στη βλάβη δόντια, χωρίς να θίγεται η μεσοδόντια θηλή. Ακολουθεί η παρασκευή της διόδου (tunneling) με χρήση αποκολλητήρων, και αναπέταση ολικού πάχους κρημνού, ώστε να δίνεται η δυνατότητα για πλήρη διευθέτηση της ενδοστικής βλάβης. Μετά την ολοκλήρωση της επέμβασης (απομάκρυνση κοκκιωματώδους ιστού, αφαίρεση εναποθέσεων, τοποθέτηση μοσχευμάτων) πραγματοποιείται συρραφή, με απλές διακεκομμένες ραφές στις κάθετες τομές και ραφές ανάρτησης στις παρειακές επιφάνειες των δοντιών, για μυλική τοποθέτηση του κρημνού. Απαραίτητη προϋπόθεση για την επιλογή αυτής της τεχνικής αποτελεί η ύπαρξη εύρους κερατινοποιημένων ιστών ≥2mm.[46]

Γ4. «Κλειστή» χειρουργική τεχνική ("Closed" Surgical Technique/CST)

Το 2022 η Apatzidou[4] σχεδίασε την κλειστή χειρουργική τεχνική για την αντιμετώπιση μονήρων υπολειμματικών ενδοστικών βλαβών με δυνατότητα εφαρμογής και σε υπεροστικές περιοδοντικές βλάβες όταν το μεσοδόντιο εύρος ≥2χιλ, και το συνδύασε με εφαρμογή του βιοσύμπεγματος ιστικής μηχανικής.[4,5] Κατά την τεχνική αυτή πραγματοποιούνται ενδοσχισμικές τομές στα παρακείμενα της βλάβης δόντια, από το μέσο της παρειακής επιφάνειας έως το μέσο της γλωσσικής/υπερώιας επιφάνειας. Η μεσοδόντια θηλή δεν τέμνεται και διατηρείται άθικτη. Ακολουθεί αναπέταση ολικού πάχους κρημνού με «κλειστό» (παραλλαγή της τεχνικής tunneling)[2], με αποκολλητήρες περιοστέου, εξασφαλίζοντας πρόσβαση στην προς αντιμετώπιση ενδοστική βλάβη. Δεν πραγματοποιείται σκόπιμη αφαίρεση του υπολειπόμενου κοκκιωματώδους ιστού υπό την έννοια της αποφυγής λέπτυνσης των κρημνών για ελαχιστοποίηση της υφίζησης και προαγωγή της επούλωσης.[5,6]

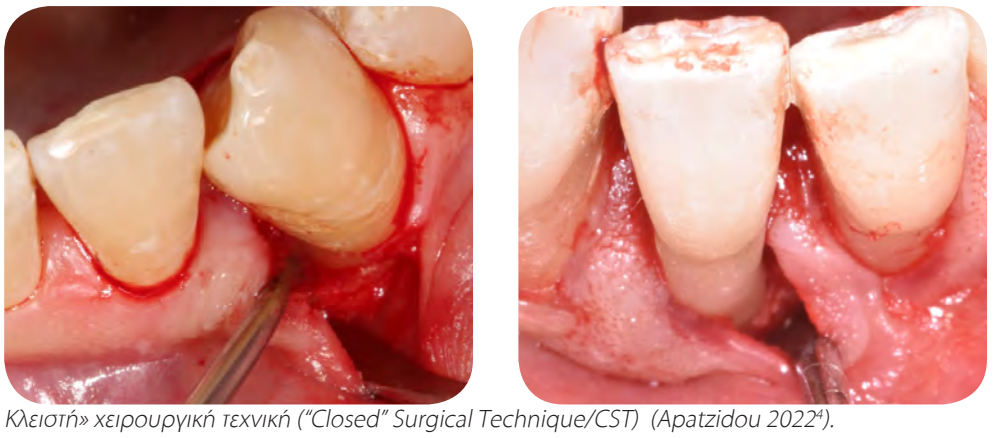

Κλειστή» χειρουργική τεχνική ("Closed" Surgical Technique/CST) (Apatzidou 2022[4]).

Συνέχεια στη σελίδα 20

DENTALCOM
Γ. ΠΑΠΑΖΟΓΛΟΥ Α.Ε.

ΚΑΡΥΟΦΥΛΛΗ 24, ΓΟΥΔΙ, 115 27 ΑΘΗΝΑ
ΤΗΛ.: 210.7775021, 210.7775110, 210.7775929 FAX: 210.7770480
e-mail: sales@dentalcom.gr - www.dentalcom.gr

Συνέχεια από τη σελίδα 19

Ακολουθεί η αφαίρεση των εναποθέσεων, η εφαρμογή των αναγεννητικών παραγόντων και τέλος η επαναφορά του κρημνού, χωρίς να απαιτείται συρραφή.

Δ. ΠΑΡΑΛΛΑΓΕΣ ΜΥΛΙΚΑ ΜΕΤΑΤΟΠΙΖΟΜΕΝΟΥ ΚΡΗΜΝΟΥ ΠΟΥ ΧΡΗΣΙΜΟΠΟΙΕΙΤΑΙ ΓΙΑ ΤΗΝ ΚΑΛΥΨΗ ΠΟΛΛΑΠΛΩΝ ΥΦΙΖΗΣΕΩΝ (CORONALLY ADVANCED BUCCAL FLAP)

Δ1. Μυλικά Μετατοπιζόμενους Κρημνός (Coronally Advanced Buccal Flap)

Οι Zucchelli και De Sanctis[65] δημοσίευσαν το 2008 μια μέθοδο η οποία συνδυάζει το μυλικά μετατοπιζόμενο κρημνό που χρησιμοποιείται για την κάλυψη πολλαπλών υφιζήσεων[64], σε συνδυασμό με SPPT[17] στα παρακείμενα δόντια με την υπολειπόμενη ενδοστική βλάβη. Η λογική της προσέγγισης αυτής αφορά τη μείωση της τάσης των κρημνών και την πρόληψη της μετεγχειρητικής υφίζησης μετά τη χειρουργική διευθέτηση της περιοδοντικής βλάβης. Η τεχνική αυτή συνδυάστηκε με την εφαρμογή EMD. Πραγματοποιούνται, αρχικά, ενδοσχισμικές τομές και τομές κάτω από την παρυφή στις όμορες επιφάνειες μακριά από τη βλάβη. Ακολουθεί αναπέταση κρημνού δίκην φακέλου μερικού-ολικού-μερικού πάχους, έτσι ώστε να αποκαλυφθούν 3-5χιλ οστικής επιφάνειας των παρακείμενων δοντιών, από κυνόδοντα σε κυνόδοντα όταν η βλάβη εντοπίζεται στην πρόσθια ζώνη ή από τον κυνόδοντα έως το σύστοιχο πρώτο γομφίο, όταν η βλάβη εντοπίζεται στα οπίσθια δόντια. Έπειτα ακολουθεί η αναπέταση μερικού πάχους κρημνού σε όλες τις θηλές. Δεν πραγματοποιούνται κάθετες απελευθερωτικές τομές. Η προπαρασκευή της θηλής στην περιοχή της βλάβης γίνεται σύμφωνα με την τεχνική του απλοποιημένου κρημνού διατήρησης της μεσοδόντιας θηλής και στο σημείο αυτό πραγματοποιείται αναπέταση ολικού πάχους κρημνού, για την επίτευξη επαρκούς πρόσβασης. Οι εναπομείνασες θηλές, από-επιθηλιοποιούνται, ώστε να υποδεχτούν τις θηλές του μυλικά μετατοπιζόμενου κρημνού. Αφού απομακρυνθούν ο κοκκιωματώδης ιστός και οι εναποθέσεις και τοποθετηθούν τα αναγεννητικά υλικά, οι κρημνοί συμπλησιάζουν και συρράπτονται με απλές διακεκομμένες ραφές.

Δ2. Τεχνική τοιχώματος μοσχεύματος συνδετικού ιστού (Connective Tissue Graft Wall Technique)

Το 2017 οι Zucchelli και συν[66] δημοσίευσαν μια πρωτοποριακή τεχνική που χρησιμοποιήθηκε σε 2 περιστατικά για την αντιμετώπιση μονήρων πολύ βαθέων υπολειμματικών ενδοστικών βλαβών στην πρόσθια αισθητική ζώνη σε συνδυασμό με τη χρήση EMD. Αφού πραγματοποιηθούν ενδοσχισμικές τομές υπερώια και οριζόντιες μερικού πάχους τομές στην υπερώια επιφάνεια της θηλής αντίστοιχα της βλάβης με επέκταση μία θηλή εκατέρωθεν, πραγματοποιείται αναπέταση μερικού πάχους κρημνού μυλικά έως ότου αποκαλυφθεί το οστό και ολικού πάχους στη συνέχεια για την εξασφάλιση επαρκούς πρόσβασης γύρω από τη βλάβη. Η αναπέταση του παρειακού κρημνού, ακολουθεί τον σχεδιασμό μερικού πάχους μυλικά-ολικού-μερικού πάχους, όπως περιγράφηκε παραπάνω[64]. Οι εναπομείνασες θηλές, από-επιθηλιοποιούνται, ώστε να υποδεχτούν το μυλικά μετατοπιζόμενο κρημνό. Αφού αφαιρεθούν ο κοκκιωματώδης ιστός και οι εναποθέσεις, και τοποθετηθεί το αναπλαστικό υλικό, ακολουθεί η τοποθέτηση μοσχεύματος συνδετικού ιστού που καλύπτει τις παρειακές επιφάνειες των παρακείμενων στη βλάβη δοντιών. Ακολουθεί μυλική μετατόπιση του παρειακού κρημνού, επαναφορά του υπερώιου και συρραφή με ραφές ανάρτησης και οριζόντιες ραφές εφαπλοματωποιών (horizontal mattress suture).

ΣΥΖΗΤΗΣΗ

Όλες οι παραπάνω τεχνικές παρουσιάζουν στατιστικά σημαντική βελτίωση των κλινικών (μετρούμενο βάθος θυλάκου, κέρδος απώλειας πρόσφυσης, υφίζηση) και ακτινογραφικών παραμέτρων (πλήρωση οστικών βλαβών) στη φάση της επούλωσης.[4,7-10,17-19,33,43-46,51,53,55,60,62,65] Ωστόσο, μακροπρόθεσμα δεδομένα άνω του ενός έτους είναι περιορισμένα,[1,20-22,28,35,41,47,53] και συχνά πρόκειται για εργασίες που αφορούν αναφορά περιστατικών (case reports) χωρίς να διαθέτουν ισχυρή βιβλιογραφική τεκμηρίωση.[13,66]

Η σύγκριση βάσει τυχαιοποιημένων κλινικών μελετών, της αποτελεσματικότητας των παραπάνω τεχνικών μεταξύ τους είναι περιορισμένη. Ωστόσο, έχουν δημοσιευθεί κάποιες τυχαιοποιημένες κλινικές μελέτες, που αφορούν κατά κύριο λόγο τη σύγκριση μεταξύ των MIST ή M-MIST και της MINST (μη χειρουργική τεχνική ελάχιστης παρέμβασης), παρουσιάζοντας παρόμοια αποτελεσματικότητα,[1,47,52,53] καθώς και τη σύγκριση διαφορετικών υλικών ανάπλασης σε συνδυασμό με MIST ή M-MIST.[20,22,28,42] Επιπλέον αυτών, έχουν δημοσιευθεί δύο τυχαιοποιημένες μελέτες που συγκρίνουν τον μονόπλευρο κρημνό πρόσβασης σε σχέση με τον κρημνό διπλής πρόσβασης, τόσο για ανοιχτή απόξεση[61], όσο και σε συνδυασμό με αναπλαστικά υλικά[55], που υποστηρίζουν τη στατιστικά σημαντική βελτίωση των υπολειμματικών περιοδοντικών βλαβών και με τις δύο αυτές τεχνικές, με τον μονόπλευρο κρημνό να χαρακτηρίζεται από ταχύτερη επούλωση του τραύματος. Τέλος, οι Cortellini και συν[21] μέσω μια τυχαιοποιημένης κλινικής μελέτης που πραγματοποίησαν, διαπίστωσαν πως η MPPT και ο τροποποιημένος κρημνός Widman με/χωρίς συνδυασμό με KIA εμφανίζουν συγκρίσιμα κλινικά αποτελέσματα σε βάθος εικοσαετίας. Ενώ όλες οι τυχαιοποιημένες κλινικές μελέτες αφορούν την αντιμετώπιση ενδοστικών βλαβών, οι Di Tulio και συν[22] δημοσίευσαν το 2013 μία μελέτη που αφορά την αντιμετώπιση υπεροστικών υπολειμματικών βλαβών με SPPT με ή χωρίς την ταυτόχρονη χρήση EMD.

Ταυτόχρονα, οι ήδη υπάρχουσες μελέτες διακρίνονται από μεγάλη ετερογένεια, μικρό συνολικό αριθμό δείγματος και μικρή διάρκεια επανεξετάσεων, καθιστώντας δύσκολη τη δημοσίευση συστηματικών ανασκοπήσεων με μετανάλυση. Ωστόσο, οι Barbato και συν[11] δημοσίευσαν το 2020 μια μετανάλυση βασιζόμενοι σε 9 τυχαιοποιημένες κλινικές μελέτες που αφορούσαν στην αντιμετώπιση 244 υπολειμματικών βλαβών ανάμεσα στις τεχνικές MIST ή M-MIST και της MINST. Τόσο η χειρουργική, όσο και η μη χειρουργική προσέγγιση φαίνεται ότι συμβάλουν στη στατιστικά σημαντική βελτίωση των κλινικών παραμέτρων, αν και η χειρουργική αντιμετώπιση, ειδικά όταν συνδυάζεται με αναγεννητικά υλικά είναι πιο προβλέψιμη. Οι Clementini και συν[15] πραγματοποίησαν το 2019 μια μετανάλυση συμπεριλαμβάνοντας όλες τις χειρουργικές τεχνικές ελάχιστης παρέμβασης, καθώς και τυχαιοποιημένες και μη τυχαιοποιημένες κλινικές μελέτες. Οι συγγραφείς συμπεραίνουν πως οι χειρουργικές τεχνικές ελάχιστης παρέμβασης αποτελούν ενδεδειγμένες τεχνικές για την αντιμετώπιση ενδοστικών υπολειμματικών βλαβών, ωστόσο καθιστούν έκδηλη την ανάγκη για τη διενέργεια περισσότερων τυχαιοποιημένων κλινικών ερευνών, των οποίων ο σχεδιασμός να είναι όσο το δυνατόν πιο ομοιογενής, εξασφαλίζοντας μικρό βαθμό ετερογένειας, ώστε να προκύψουν ασφαλέστερα συμπεράσματα, μέσω της πραγματοποίησης περαιτέρω μεταναλύσεων. Ωστόσο, ήδη η Ευρωπαϊκή Ομοσπονδία Περιοδοντολογίας (EFP), με βάση την υπάρχουσα βιβλιογραφία, έχει προβεί στην κατάρτιση γενικών κατευθυντήριων οδηγιών (guidelines) για την αντιμετώπιση των υπολειμματικών περιοδοντικών βλαβών μετά την αρχική περιοδοντική θεραπεία.[38,54] Βάσει αυτών, σε περιπτώσεις υπολειμματικών θυλάκων βάθους ≥6mm σε ασθενείς με περιοδοντίτιδα σταδίου III ενδείκνυται η ανοιχτή ριζική απόξεση, χρησιμοποιώντας κρημνούς διαφορετικής σχεδίασης (ενδοσχισμικές τομές, κρημνοί με αφαιρετική τομή, όπως ο τροποποιημένος κρημνός Widman ή κρημνοί διατήρησης των μεσοδόντιων θηλών)[54]. Σε περιπτώσεις κατά τις οποίες η επέμβαση αποσκοπεί και στην επιπλέον διαμόρφωση της αρχιτεκτονικής των σκληρών και μαλακών ιστών, είναι δυνατή η χρήση αφαιρετικών χειρουργικών τεχνικών, όπως του ακρορριζικά μετατοπιζόμενου κρημνού με ή χωρίς οστεκτομή, λαμβάνοντας πάντα υπόψη την πιθανή μετεγχειρητική αύξηση της υφίζησης των κερατινοποιημένων ιστών[54]. Ιδιαίτερα, στις ενδοστικές βλάβες ≥3mm συστήνεται η πραγματοποίηση αναπλαστικών χειρουργικών επεμβάσεων του περιοδοντίου, με τη χρήση EMD με ή χωρίς οστικά μοσχεύματα και την ταυτόχρονη παρασκευή κρημνών που αποσκοπούν στη μέγιστη δυνατή διατήρηση των μεσοδόντιων μαλακών ιστών, όπως οι κρημνοί διατήρησης των μεσοδοντίων θηλών, με την ταυτόχρονη ελάχιστα δυνατή αναπέταση, ώστε να επιτευχθούν η βέλτιστη σταθερότητα του τραύματος και ελάττωση της νοσηρότητας[54].

Οι ανωτέρω τεχνικές έχουν συνδυαστεί με πληθώρα αναγεννητικών και αναπλαστικών μεθόδων. Πιο συγκεκριμένα, έχει γίνει συνδυασμός των παραπάνω χειρουργικών τεχνικών με διάφορα οστικά μοσχευματικά υλικά και/ή αφοριστικές μεμβράνες,[7,8,10,16,17,59] με αυξητικούς παράγοντες (EMD7,[9,18,19] rhPDGF-BB[42]) ή ακόμα και συνδυασμό αυξητικών παραγόντων (PRP) με αυτόλογα μεσεγχυματικά βλαστοκύτταρα.[4,5,25] Φυσικά, οι τεχνικές αυτές μπορούν να χρησιμοποιηθούν και μόνο με στόχο την επίτευξη επαρκούς πρόσβασης και ορατότητας, χωρίς την ταυτόχρονη χρήση αναπλαστικών υλικών.[9,20,22,42,43,46,51-53,60,61]

Μελετώντας κανείς προσεκτικά τη βιβλιογραφία που αφορά στην περιγραφή των παραπάνω τεχνικών διαπιστώνει πως πρόκειται για τεχνικές υψηλών απαιτήσεων και λεπτών χειρισμών, που πραγματοποιούνται από εξειδικευμένους κλινικούς με μεγάλη εμπειρία στη χειρουργική του στόματος, ώστε να διευθετηθούν οι ιστοί με το μικρότερο δυνατό τραύμα, εξασφαλίζοντας έτσι την σταθερότητα του αιματικού θρόμβου για την απρόσκοπτη κατά πρώτο σκοπό επούλωση,[4,7,8,16-19,34,43,57,59,65,66] περιορίζοντας, ταυτοχρόνως, την πιθανότητα για αποκάλυψη της μεμβράνης, όποτε επιλέγεται η εφαρμογή KIA.[16,57,59,60] Φυσικά, η ανάγκη για ειδικό εξοπλισμό (χειρουργικά εργαλεία ελάχιστης παρέμβασης, mini Gracey-Rigid, εργαλεία για tunneling, εργαλεία μικροχειρουργικής),[4,5,7,8,16-19,34,43,57,59,65,66] καθώς η χρήση μεγέθυνσης (loops ή μικροσκόπιο)[4,5,19,20], καθίστανται επιβεβλημένη για την περάτωση των παραπάνω τεχνικών.

Παρά το γεγονός ότι η εκτίμηση της περιοδοντικής κατάστασης σήμερα συνεχίζει να γίνεται στην καθημερινή κλινική πράξη βάσει της αξιολόγησης των κλινικών και ακτινογραφικών παραμέτρων, η μελέτη βιοδεικτών, ειδικά στο υγρό της ουλοδοντικής σχισμής, αλλά και σε άλλα βιολογικά δείγματα, όπως το σάλιο και ο ορός του αίματος, παίζει ρόλο στην εκτίμηση της επιτυχίας μιας θεραπευτικής προσέγγισης με περιορισμένα ευρήματα από τη σύγχρονη βιβλιογραφία.[47] Παρομοίως, η αξιολόγηση της ικανοποίησης του ασθενούς μέσω ερωτηματολογίων αποτελεί ένα ακόμα παράγοντα που πρέπει να ληφθεί υπόψη στον σχεδιασμό μίας κλινικής μελέτης.[47,52]

ΣΥΜΠΕΡΑΣΜΑΤΑ

- Στη βιβλιογραφία έχουν προταθεί μια σειρά από χειρουργικές τεχνικές, είτε σε συνδυασμό με αναγεννητικά υλικά, είτε χωρίς, περιορίζοντας την αναπέταση κρημνών και το εύρος του χειρουργικού πεδίου όσο το δυνατόν περισσότερο, εξασφαλίζοντας όμως επαρκή πρόσβαση και ορατότητα των υπολειμματικών οστικών βλαβών, που χαρακτηρίζονται από στατιστικά σημαντική βελτίωση των κλινικών και ακτινογραφικών παραμέτρων. Βιβλιογραφική τεκμηρίωση υποδηλώνει ταχύτερη επούλωση των ιστών του περιοδοντίου, βέλτιστη αρχιτεκτονική των μαλακών ιστών, ανώτερο αισθητικό αποτέλεσμα και μείωση της μετεγχειρητικής νοσηρότητας των ασθενών, μετά την εφαρμογή των τεχνικών ελάχιστης παρέμβασης.
- Κρίνεται απαραίτητη η διενέργεια περισσότερων, όσο το δυνατό πιο ομοιόμορφα σχεδιασμένων και με επαρκές μέγεθος δείγματος ασθενών τυχαιοποιημένων κλινικών μελετών, που να συγκρίνουν τις χειρουργικές αυτές τεχνικές μεταξύ τους.
- Πέραν των κλινικών και ακτινογραφικών παραμέτρων η επιπρόσθετη αξιολόγηση βιοδεικτών, καθώς και η υποκειμενική καταγραφή της γνώμης των ίδιων των ασθενών, μέσα από κατάλληλα ερωτηματολόγια θεωρείται σημαντική για την εξαγωγή ασφαλέστερων συμπερασμάτων όσον αφορά την αποτελεσματικότητα κάποιας χειρουργικής τεχνικής.

ΒΙΒΛΙΟΓΡΑΦΙΑ

1. Aimetti, M., Ferrarotti, F., Mariani, G. M., & Romano, F. (2017). A novel flapless approach versus minimally invasive surgery in periodontal regeneration with enamel matrix derivative proteins: A 24month randomized controlled clinical trial. Clin Oral Invets (2017) 21: 327–337.
2. Allen AL. Use of the supraperiosteal envelope in soft tissue grafting for root coverage. I. Rationale and technique. Int J Periodontics Restorative Dent (1994) 14: 216-227.
3. AAP. Proceedings of the World Workshop in Clinical Periodontics (1989).
4. Apatzidou DA. A pionner surgical technique for isolated periodontal defects by "closed" retraction of the papilla' Front. Dent. Med. (2022) 3:956601.
5. Apatzidou DA, Bakopoulou AA, Kouzi-Koliakou K, Karagiannis V, Konstantinidis AA tissue-engineered biocomplex for periodontal reconstruction. A proof-of-principle randomized clinical study. J Clin Periodontol (2021) 48: 1111-1125.
6. Apatzidou DA, Nile C, Bakopoulou A, Konstantinidis A, Lappin DF. Stem cell-like populations and immunoregulatory molecules in periodontal granulation tissue J Periodontal Res. (2018) 53(4):610-621.
7. Aslan, S., Buduneli, N., & Cortellini, P. Entire papilla preservation technique in the regenerative treatment of deep intrabony defects: 1-Year results. J Clin Periodontol. (2017a) 44: 926–932.
8. Aslan, S., Buduneli, N., & Cortellini, P. Entire papilla preservation technique: A novel surgical approach for regenerative treatment of deep and wide intrabony defects. Int J Periodontics Restorative Dent (2017b) 372: 227–233.
9. Aslan, S., Buduneli, N., & Cortellini, P. Clinical outcomes of the entire papilla preservation technique with and without biomaterials in the treatment of isolated intrabony defects: A randomized controlled clinical trial. J Clin Periodontol. (2020) 7: 470–478.
10. Aslan, S., Buduneli, N., & Cortellini, P. Reconstructive surgical treatment of isolated deep intrabony defects with guided tissue regeneration using entire papilla preservation technique: A prospective case series J Periodontol. (2021) 92: 488-495.
11. Barbato, L., Selvaggi, F., Kalemaj, Z., Buti, J., Bendinelli, E., Marca, M., & Cairo, F. Clinical efficacy of minimally invasive surgical (MIS) and non-surgical (MINST) treatments of periodontal intra-bony defect. A systematic review and network meta-analysis of RCT's. Clinical Oral Investigation (2020) 24: 1125–1135.
12. Barkann L. A conservative surgical technique for eradication of pyorrhea pocket. J ADA (1939) 26: 61
13. Checchi, L., Montevecchi, M., Checchi, V., & Bonetti, G. A. A modified papilla preservation technique, 22 years later. Quintessence International (2009) 40: 303–311.
14. Claffey N, Polyzois I, Ziaka P. An overview of non-

surgical and surgical therapy. Periodontol 2000 (2004) 36: 35-44.
15. Clementini, M., Ambrosi, A., Cicciarelli, V., De Risi, V., & de Sanctis, M. Clinical performance of minimally invasive periodontal surgery in the treatment of infrabony defects: Systematic review and metaanalysis. J Clin Periodontol. (2019) 46 (12): 1236–1253
16. Cortellini P, Prato GP, Tonetti MS. The modified papilla preservation technique. A new surgical approach for interproximal regenerative procedures. J Periodontol. (1995) 66:261–6.
17. Cortellini P, Prato GP, Tonetti MS. The simplified papilla preservation flap. A novel surgical approach for the management of soft tissues in regenerative procedures. Int J Periodontics Restorative Dent. (1999) 19:589–99.
18. Cortellini P, Tonetti MS. A minimally invasive surgical technique with an enamel matrix derivative in the regenerative treatment of intra-bony defects: a novel approach to limit morbidity. J Clin Periodontol. (2007) 34:87–93.
19. Cortellini P, Tonetti MS. Improved wound stability with a modified minimally invasive surgical technique in the regenerative treatment of isolated interdental intrabony defects. J Clin Periodontol. (2009) 36:157–63.
20. Cortellini P., & Tonetti M. S. Clinical and radiographic outcomes of the modified minimally invasive surgical technique with and without regenerative materials: A randomizedcontrolled trial in intrabony defects. J Clin Periodontol. (2011) 38:365–373.
21. Cortelli P, Buti J, Pini Prato G, Tonetti MS. Periodontal regeneration compared with access flap surgery in human intra-bony defects 20-year follow-up of a randomized clinical trial: tooth retention, periodontitis recurrence and costs. J Clin Periodontol. (2017) 44: 58-66
22. Di Tullio, M., Femminella, B., Pilloni, A., Romano, L., D'Arcangelo, C., De Ninis, P., & Paolantonio, M. (2013). Treatment of supra-alveolar-type defects by a simplified papilla preservation technique for access flap surgery with or without enamel matrix proteins. J Clin Periodontol. (2013) 84: 1100–1110.
23. Drisko CL. Nonsurgical periodontal therapy. Periodontol 2000 (2001) 25: 77-88
24. Drisko CL. Periodontal debridement: still the treatment of choice. J Evid Based Dent Pract (2014) 14:33-41.
25. Ferrarotti F. Romano F, Gamba MN et al (2018) Human intrabony defect regeneration with micrografts containing dental pulp stem cells: a randomized controlled clinical trial. J Clin Periodontol (2018) 45:841–850.
26. Friedman N. Osteoplasty and ostectomy. J Periodontol. (1955) 26:257-269
27. Friedman N. Mucogingival surgery: The apically repositioned flap. J Periodontol. (1962) 33: 328-340.
28. Ghezzi, C., Ferrantino, L., Bernardini, L., Lencioni, M., & Masiero, S. Minimally Invasive Surgical Technique in Periodontal Regeneration: A Randomized Controlled Clinical Trial Pilot Study Int J Periodontics Restorative Dent,(2016) 36: 475–482.
29. Goldman HM. The development of physiologic gingival contours by gingivoplasty. Oral Surgery (1950) 3: 879-888.
30. Graziani F, Karapetsa D, Alonso B, Herrera D. Nonsurgical and surgical treatment of periodontitis: how many options for one desease? Periodontol 2000 (2017) 75: 152-188
31. Graziani F, Karapetsa D, Mardas N, Leow N, Donos N. Surgical treatment of the residual periodontal pocket. Periodontol 2000 (2018) 76:150-163.
32. Guarnieri, R. Long-term (15 to 20 years) outcomes of papillae preservation flap surgery in esthetic areas. Int J Periodontics Restorative Dent. (2019) 39: 349–359.
33. Harrel SK. A minimally invasive surgical approach for periodontal bone grafting. Int J Periodontics Restorative Dent. (1998) 18: 160-169.
34. Harrel SK. A minimally invasive surgical approach for periodontal regeneration: Surgical technique and observations. J Periodontol (1999) 70: 1547-1557.
35. Harrel SK, Nunn ME, Belling CM. Long-term results of a minimally invasive surgical approach for bone grafting. J Periodontol (1999) 70: 1558-1563.
36. Harrel SK, Wilson TG, Nunn ME. Prospective assessment of the use of enamel matrix proteins with minimally invasive surgery. J Periodontol (2005) 76: 380-384.
37. Heitz-Mayfield LJ, Lang NP. Surgical and nonsurgical periodontal therapy. Learned and unlearned concepts. Periodontol 2000 (2013) 62:218-31.
38. Herrera D, Sanz M, Kebschull M, Jepsen S, Sculean A, Berglundh T, Papapanou P, Chapple I, Tonetti MS. Treatment of stage IV periodontitis: The EFP S3 level clinical practice guideline. J Clin Periodontol. (2022) 24:4-71.
39. Loos BG, Needleman I. Endpoints of active periodontal therapy. J Clin Periodontol. (2020) 47: 61-71.
40. Low SB. Clinical considerations on nosurgical mechanical therapy Periodontol 2000 (1995) 9: 23-26.
41. Miliauskaite, A., Selimovic, D., Hassan, M., Nagano, F., Soell, M., Sano, H., & Puriene, A. Papilla preservation technique combined with Emdogain in the treatment of intrabony defects: A novel treatment regimen for chronic periodontitis. Stomatologija (2008) 10: 22–26.
42. Mishra, A., Avula, H., Pathakota, K. R., & Avula, J. Efficacy of modified minimally invasive surgical technique in the treatment of human intrabony defects with or without use of rhPDGFBB gel: A randomized controlled trial. J Clin Periodontol. (2013) 40: 172–179.
43. Moreno Rodriguez, J. A., & Caffesse, R. G. Nonincised papillae surgical approach (NIPSA) in periodontal regeneration: Preliminary results of a case series. Int J Periodontics Restorative Dent (2018) 38:105–111.
44. Moreno Rodriguez, J. A., Ortiz Ruiz, A. J., & Caffesse, R. G. Periodontal reconstructive surgery of deep intraosseous defects using an apical approach. Non-incised papillae surgical approach (NIPSA): A retrospective cohort study. J Clin Periodontol. (2019) 90:454–464.
45. Moreno Rodrguez JA, Ortiz Ruiz AJ. Apical approach to the treatment of peri-implantitis in the esthetic zone: nonincised papillae surgical approach (NIPSA). Case reports. Int J Esthet Dent. (2022) 25: 202-214.
46. Najafi, B., Kheirieh, P., Torabi, A., & Cappetta, E. G. (2018). Periodontal regenerative treatment of Intrabony defects in the esthetic zone using modified vestibular incision subperiosteal tunnel access (M-VISTA). Int J Periodontics Restorative Dent (2018) 38: 9–16.
47. Nibali, L., Koidou, V., Salomone, S., Hamborg, T., Allaker, R., Ezra, R., Zou, L., Tsakos, G., Gkranias, N., & Donos, N. Minimally invasive non-surgical vs. surgical approach for periodontal intrabony defects: A randomised controlled trial. Trials (2019) 20: 461
48. Nibali, L., Pometti, D., Chen, T. T., & Tu, Y. K. Minimally invasive non-surgical approach for the treatment of periodontal intrabony defects: A retrospective analysis. J Clin Periodontol. (2015) 42: 853–859.
49. Papapanou PN, Sanz M, Buduneli N, Dietrich T, Feres M, Fine DH, Flemmig TF, Garcia R, Giannobile WV, Graziani F, Greenwell H, Herrera D, Kao RT, Kebschull M, Kinane DF, Kirkwood KL, Kocher T, Kornman KS, Kumar PS, Loos BG, Machtei E, Meng H, Mombelli A, Needleman I, Offenbacher S, Seymour GJ, Teles R, Tonetti MS. Periodontitis: Consensus report of workgroup 2 of the 2017 World Workshop on the Classification of Periodontal and Peri-Implant Diseases and Conditions. J Periodontol. (2018) 1; 173-182.
50. Ramfjord S, Nissle R. The modified Widman flap. J Periodontol. (1974) 45: 601-607
51. Ribeiro, F. V., Casarin, R. C., Jnior, F. H., Sallum, E. A., & Casati, M. Z. The role of enamel matrix derivative protein in minimally invasive surgery in treating intrabony defects in singlerooted teeth: A randomized clinical trial. J Periodontol. (2011) 82: 522–532.
52. Ribeiro FV, Casarin RC, Palma MA, Jnior FH, Sallum EA, Casati MZ. Clinical and patient-centered outcomes after minimally invasive non-surgical or surgical approaches for the treatment of intrabony defects: a randomized clinical trial. J Periodontol. (2011) 82:1256–66.
53. Ribeiro FV, Casarin RCV, Palma MAG, Jùnior FHN, Sallum EAS, Casati MZ. Clinical and microbiological changes after minimally invasive therapeutic approaches in intrabony defects: a 12-month follow-up. Clin Oral Invest (2013) 17:1635–1644
54. Sanz M, Herrera D, Kebschull M, Chapple I, Jepsen S, Berglund T, Sculean A, Tonetti MS; EFP Workshop Participants and Methodological Consultants. Treatment of stage I-III periodontitis-The EFP S3 level clinical practice guideline. J Clin Periodontol. (2020) 47(22): 4-60
55. Schincaglia GP, Hebert E, Farina R, Simonelli A, Trombelli L Single versus double flap approach in periodontal regenerative treatment. J Clin Periodontol (2015) 42:557–566.
56. Suvan J, Leira Y, Moreno Sancho FM, Graziani F, Derks J, Tomasi C. Subgingival instrumentation for treatment of periodontitis. A systematic review. J Clin Periodontol. (2020) 22:155-175.
57. Takei HH, Han TJ, Carranza FA, Kennedy EB, Lekovic V. Flap technique for periodontal bone implants. Papila preservation. J Periodontol. (1985) 56; 204-210.
58. Tonetti MS, Greenwell H, Kornman KS. Staging and grading of periodontitis: Framework and proposal of a new classification and case definition J Periodontol. (2018) 89: 159-172.
59. Trombelli L, Farina R, Franceschetti G, Calura G. Single-flap approach with buccal access in periodontal reconstructive procedures. J Periodontol. (2009) 80:353–60.
60. Trombelli, L., Simonelli, A., Pramstraller, M., Wikesjö, U. M., & Farina, R. Single flap approach with and without guided tissue regeneration and a hydroxyapatite biomaterial in the management of intraosseous periodontal defects J Periodontol. (2010) 81: 1256–1263
61. Trombelli L, Simonelli A, Schincaglia GP, Cucchi A, Farina R. Single-flap approach for surgical debridement of deep intraosseous defects: a randomized controlled trial. J Periodontol (2012) 83: 27–35.
62. Yukna RA, Bowers GM, Lawrence JJ, Fedi PF. A clinical study of healing in humans following the excisional new attachment procedure. J Periodontol (1976) 47: 696-700.
63. Zentler A. Suppurative gingivitis with alveolar involvement. A new surgical procedure. Journal of the American Medical Association (1918) 71: 1530-1534.
64. Zucchelli G, De Sanctis M. Treatment of multiple recession-type defects in patients with esthetic demands. J Periodontol (2000) 71: 1506-1514.
65. Zucchelli G, De Sanctis M. A novel approach to minimizing gingival recession in thetreatment of vertical bony defects. J Periodontol (2008) 79: 567-574.
66. Zucchelli G, Mounssif I, Marzadori M, Mazzotti C, Felice P, Stefanini M. Connective Tissue Graft Wall Technique and Enamel Matrix Derivative for the Treatment of Infrabony Defects: Case Reports. Int J Periodontics Restorative Dent (2017) 37: 673-681.

Focus on Implantology
www.iti.org

ITI International Team for Implantology

Επανα-αποκατάσταση προβληματικών επιεμφυτευματικών μεταλλο-ακρυλικών αποκαταστάσεων

Γιώργος Μαρουλάκος
Προσθετολόγος, ITI member

Πολύ συχνά οι κλινικοί που ασχολούνται με την αποκατάσταση εμφυτευμάτων καλούνται να αντιμετωπίσουν επιπλοκές. Οι σοβαρές προσθετικές επιπλοκές των επιεμφυτευματικών αποκαταστάσεων είναι πολύ συχνότερες από τις χειρουργικές επιπλοκές των ίδιων των εμφυτευμάτων και βιβλιογραφικά εμφανίζουν μια συχνότητα εμφάνισης 10-30% αναλόγως της επιπλοκής[1]. Ο σκοπός του παρόντος άρθρου είναι να παρουσιάσει ένα περιστατικό με ακίνητες διατοξικές επιεμφυτευματικές αποκαταστάσεις άνω και κάτω γνάθου, οι οποίες μετά από περίπου 10 χρόνια χρήσης παρουσίασαν εκτεταμένες φθορές και χρειάστηκαν τροποποίηση και επιδιόρθωση.

Παρουσίαση περίπτωσης

Η ασθενής προσήλθε με μεταλλοακρυλικές αποκαταστάσεις ολικού τόξου στην άνω και κάτω γνάθο. Ο ακτινογραφικός έλεγχος δεν έδειξε κάποια προφανή οστική απώλεια γύρω από τα εμφυτεύματα ***(Εικ. 1)***.

Εικ. 1: Αρχική ακτινογραφική εικόνα της ασθενούς.

Κλινικά, οι προσθετικές εργασίες παρουσίαζαν εκτεταμένη φθορά των ακρυλικών δοντιών, αποκολλήσεις/αποσπάσεις δοντιών από το μεταλλικό σκελετό και αποχρωματισμό της ρος ακρυλικής ρητίνης ***(Εικ. 2-4)***.

Εικ. 2: Πρόσθια όψη των αποκαταστάσεων.

Εικ. 3: Μασητική άποψη της αποκατάστασης στην άνω γνάθο.

Εικ. 4: Μασητική άποψη της αποκατάστασης στην κάτω γνάθο.

Όταν αφαιρέθηκαν οι προσθετικές εργασίες, διαπιστώθηκε ότι το σχήμα τους στην πλευρά των μαλακών ιστών ήταν κοίλο, πράγμα που δυσχέραινε τη στοματική υγιεινή από την πλευρά της ασθενούς. Τα υπολείμματα τροφών και η έντονη παρουσία μικροβιακής πλάκας ήταν εμφανέστατα ***(Εικ. 5-6)***.

Εικ. 5: Άποψη της ιστικής επιφάνειας της αποκατάστασης στην άνω γνάθο.

Εικ. 6: Άποψη της ιστικής επιφάνειας της αποκατάστασης στην κάτω γνάθο.

Παρόλ' αυτά η εικόνα των ιστών ήταν αποδεκτή, καθώς υπήρχε μόνο ήπια ερυθρότητα και κάποια υπερπλασία γύρω από τα επιεμφυτευματικά στηρίγματα ***(Εικ. 7-8)***.

Εικ. 7: Κλινική εικόνα των περιεμφυτευματικών ιστών.

Εικ. 8: Παρατηρούνται ήπια ερυθρότητα και κατά τόπους ελαφρά υπερπλαστικές περιοχές.

Η ασθενής ήταν ικανοποιημένη με τη λειτουργία των αποκαταστάσεών της και έτσι αποφασίστηκε να αξιοποιηθεί ο υπάρχων σκελετός και να γίνει προσθήκη νέων ακρυλικών δοντιών και ακρυλικής ρητίνης. Για το λόγο αυτό πραγματοποιήθηκε αποτύπωση σε επίπεδο στηριγμάτων και ανάρτηση των τελικών εκμαγείων σε κεντρική σχέση. Το ακρυλικό τμήμα της αποκατάστασης αφαιρέθηκε και οι σκελετοί καθαρίστηκαν με αμμοβολή ***(Εικ. 9)***.

Εικ. 9: Ο αμμοβολημένος σκελετός στο εκμαγείο εργασίας.

Στο σημείο αυτό διαπιστώθηκε έλλειψη επαρκούς προσθετικού χώρου, που έκρινε απαραίτητη την αύξηση της κάθετης διάστασης για τη νέα αποκατάσταση ***(Εικ. 10)***.

Εικ. 10: Εκτίμηση του προσθετικού χώρου μετά από την ανάρτηση των εκμαγείων εργασίας.

Για τέτοιου είδους αποκαταστάσεις συνήθως απαιτούνται 15-18 χιλ. χώρου από το επίπεδο του στηρίγματος μέχρι το κοπτικό άκρο των προσθίων ακρυλικών δοντιών, ανάλογα με το υλικό του μεταλλικού σκελετού[2].

Οι μεταλλικοί σκελετοί τροποποιήθηκαν εργαστηριακά ώστε να εξαλειφθούν κατά το δυνατόν οι κοίλες περιοχές των ιστικών επιφανειών τους και να διαμορφωθεί μία σαφής γραμμή ορίου σκελετού-ακρυλικής ρητίνης ***(Εικ. 11-12)***.

Εικ. 11: Τροποποίηση της ιστικής επιφάνειας της εργασίας.

Εικ. 12: Διαμόρφωση του ορίου μεταξύ μεταλλικής-ακρυλικής επιφάνειας.

Στη συνέχεια έγινε επιλογή και σύνταξη των ακρυλικών δοντιών κατά τα πρότυπα και τους κανόνες των ολικών οδοντοστοιχιών. Κλινικά επιβεβαιώθηκαν η μέση γραμμή, η θέση του κοπτικού άκρου, η θέση και ο προσανατολισμός του μασητικού επιπέδου, η κάθετη διάσταση, η παρειογλωσσική τοποθέτηση των ακρυλικών δοντιών, καθώς η αξιολόγηση της φώνησης της ασθενούς ***(Εικ. 13-14)***.

Εικ. 13: Σύνταξη των δοντιών στη νέα κάθετη διάσταση.

Εικ. 14: Ενδοστοματική δοκιμή και εκτίμηση των κλινικών παραμέτρων.

Αφού έγινε η κλινική δοκιμή και η ασθενής ενέκρινε το αποτέλεσμα, ακολούθησε η όπτηση των αποκαταστάσεων πάνω στους μεταλλικούς σκελετούς ***(Εικ. 15-16)***.

Εικ. 15: Προετοιμασία για την εργαστηριακή όπτηση των προσθέσεων.

Εικ. 16: Οι τελικές αποκαταστάσεις στον αρθρωτήρα.

Οι νέες κοχλιούμενες μεταλλοακρυλικές αποκαταστάσεις τοποθετήθηκαν στο στόμα της ασθενούς και οι οπές κοχλίωσης κλείστηκαν με ταινία Teflon και σύνθετη ρητίνη ***(Εικ. 17-19)***. Το συγκλεισιακό σχήμα που επιλέχθηκε ήταν αυτό της ομαδικής συνέργειας κατά τις έκκεντρες κινήσεις της κάτω γνάθου. Στην ασθενή δόθηκε σκληρός προστατευτικός νάρθηκας για χρήση κατά τη διάρκεια της νύχτας. Η ασθενής έμεινε ικανοποιημένη με το αισθητικό και λειτουργικό αποτέλεσμα των προσθετικών εργασιών της.

Εικ. 17: Μασητική άποψη της τελικής πρόσθεσης στην άνω γνάθο.

Εικ. 18: Μασητική άποψη της τελικής πρόσθεσης στην κάτω γνάθο.

Εικ. 19: Πρόσθια άποψη των τελικών μεταλλοακρυλικών αποκαταστάσεων.

Συμπεράσματα

Οι προσθετικές επιπλοκές λόγω της φθοράς ακρυλικών δοντιών και της ρητίνης είναι συνηθισμένες και τεκμηριωμένες βιβλιογραφικά. Οι μεταλλοακρυλικές αποκαταστάσεις παρουσιάζουν τέτοιες επιπλοκές σε ποσοστό έως 34,7% στα πρώτα 5 χρόνια[3]. Το εκτιμώμενο ποσοστό επιπλοκών στη δεκαετία υπολογίζεται στο 66,6%,[4] ενώ σε μία μελέτη έφτασε το 100% μετά από μέσο χρόνο παρακολούθησης 8 χρόνια[5]. Η επιβίωση των αποκαταστάσεων αυτών στην 10ετία υπολογίζεται στο 77,4%, ποσοστό σημαντικά μικρότερο από το αντίστοιχο των μεταλλοκεραμικών αποκαταστάσεων (93,9%)[6].

Σήμερα, έχει γίνει ιδιαίτερα δημοφιλής η χρήση της ζιρκονίας στην εμφυτευματολογία. Ακόμα όμως και τα πιο σύγχρονα υλικά παρουσιάζουν επιπλοκές. Η απόσπαση πορσελάνης στη διαστρωματούμενη ζιρκονία είναι εξαιρετικά συχνή και για το λόγο αυτό δεν πρέπει να θεωρείται ως υλικό πρώτης εκλογής[7,8]. Στην περίπτωση της μονολιθικής ζιρκονίας τα δεδομένα είναι πιο ενθαρρυντικά, αλλά δυστυχώς η επιστημονική τεκμηρίωση σπάνια υπερβαίνει την 5ετία, οπότε δε μπορεί να θεωρηθεί επαρκής[9,10].

Οι προσθετικές επιπλοκές ελαχιστοποιούνται με σωστή διάγνωση, γνώση των ιδιοτήτων των προσθετικών υλικών, σωστό σχεδιασμό των εργασιών, σωστή εργαστηριακή διαχείριση των υλικών, επαρκή προσθετικό χώρο, παθητική εφαρμογή των εργασιών στα εμφυτεύματα, τη σωστή διαχείριση της σύγκλεισης, καθώς και με την εφαρμογή ενός εξατομικευμένου συστήματος επανάκλησης του ασθενούς.

Σε κάθε περίπτωση ο ασθενής πρέπει να είναι ενήμερος ότι με την ολοκλήρωση της οποιασδήποτε προσθετικής αποκατάστασης, κάποιες επιπλοκές είναι δυνατόν να συμβούν με την πάροδο του χρόνου, όπως και για το πιθανό χρόνο και κόστος σε περίπτωση επαναθεραπείας.

ΒΙΒΛΙΟΓΡΑΦΙΑ

1. Goodacre CJ, Bernal G, Rungcharassaeng K, Kan JY.: Clinical complications with implants and implant prostheses. J Prosthet Dent. 2003 Aug;90(2):121-32
2. Phillips, K. & Wong, K. M. Vertical Space Requirement for The Fixed-Detachable, Implant-Supported Prosthesis. Compendium of Continuing Education in Dentistry. 2002;23(8):750-756.
3. Purcell BA, McGlumphy EA, Holloway JA, Beck FM. Prosthetic complications in mandibular metal-resin implant-fixed complete dental prostheses: a 5- to 9-year analysis. Int J Oral Maxillofac Implants. 2008 Sep-Oct;23(5):847-57.
4. Papaspyridakos P, Chen CJ, Chuang SK, Weber HP, Gallucci GO.: A systematic review of biologic and technical complications with fixed implant rehabilitations for edentulous patients. Int J Oral Maxillofac Implants. 2012 Jan-Feb;27(1):102-10.
5. Priest G, Smith J, Wilson M. Implant survival and prosthetic complications of mandibular metal-acrylic resin implant complete fixed dental prostheses. J Prosthet Dent. 2014;111:466-475
6. Pjetursson et al. A systematic review of the survival and complication rates of implant-supported fixed dental prostheses (FDPs) after a mean observation period of at least 5 years Clinical Oral Implants Research. 2012;23(Suppl 6):22-38.
7. Sailer et al Clinical Oral Implants Research, 2018;29(Suppl. 16):184-198.
8. Wong et al, Prosthodontic Complications of Metal-Ceramic and All-Ceramic, Complete-Arch Fixed Implant Prostheses with Minimum 5 Years Mean Follow-Up Period. A Systematic Review and Meta-Analysis, J Prosthodont, 2019;28, e722-e735.
9. Abdulmajeed et al 2016, Complete-arch implant-supported monolithic zirconia fixed dental prostheses: A systematic review J Prosthet Dent, 2016;115,672-677
10. Al Tarawneh et al, Full-arch implant-supported monolithic zirconia fixed dental prostheses: An updated systematic review, Int J Oral Implantol, 2021;14(1)13-22

Η στήλη της
ΕΛΛΗΝΙΚΗΣ ΕΤΑΙΡΕΙΑΣ ΣΤΟΜΑΤΟΛΟΓΙΑΣ

Αναζητώντας τη διάγνωση μιας ερυθρής βλάβης στην υπερώα

Δημήτρης Μαλάμος
Oral Medicine Specialist, DDS; MSc; PhD; Dip.O.M
Diplomat of European Association of Oral Medicine
Assoc.Editor to Oral Diseases.
Υπεύθυνος Στοματολογικου Ιατρείου, 1 ΥΠΕ, Αθηνών
Μέλος της Ελληνικής Εταιρείας Στοματολογίας
E mail: dim.malamos@gmail.com

Ιστορικό

Φοιτήτρια, ετών 23, προσήλθε στο ιατρείο μας παραπονούμενη για μια ερυθρή βλάβη στην υπερώα.

Σύμφωνα με την ασθενή, η βλάβη εντοπίστηκε τυχαία από τους γονείς της όταν ήταν σε ηλικία 5 ετών αλλά παραμένει αμετάβλητη κατά την τελευταία δεκαετία και χωρίς να προκαλεί προβλήματα κατά τη μάσηση, την κατάποση ή την ομιλία. Η ασθενής είναι υγιής και σπάνια κάνει χρήση καπνού και αλκοολούχων ποτών, ενώ τα μόνο φάρμακα που παίρνει, περιστασιακά, είναι αντιβιοτικά ευρέος φάσματος για την αντιμετώπιση συχνών επεισοδίων στρεπτοκοκκικής φαρυγγο-αμυγδαλίτιδας.

Η κλινική εξέταση επιβεβαίωσε την ύπαρξη μιας ερυθρής βλάβης στην αριστερή πλευρά της μαλθακής υπερώας που εκτείνεται από τη μέση γραμμή προς την αριστερή γλωσσο-υπερώια καμάρα και φθάνει βαθιά στο στοματο-φάρυγγα. Η βλάβη είναι μονήρης, ασυμπτωματική, επιφανειακή, σαφώς περιγεγραμμένη, με λεία επιφάνεια και με ορατά αιμοφόρα αγγεία στην περιφέρεια ***(Εικ. 1)*** αλλά χωρίς ενδείξεις αιμορραγίας ή φλεγμονής.

Παρουσιάζει δε, κατά την ψηλάφηση, μια αλλαγή χρώματος (bleaching) με την άσκηση ήπιας πίεσης, τοπικά. Παρόμοιες βλάβες δεν διαπιστώθηκαν στα ούλα, παρειές, γλώσσα ή χείλη καθώς στο δέρμα του προσώπου ή σε βλεννογόνους στην ίδια ασθενή και στους οικείους της. Ο συνήθης, αιματολογικός, βιοχημικός και μικροβιολογικός έλεγχος δεν επιβεβαίωσε την ύπαρξη τυχόν αναιμίας, αιμορραγικής προδιάθεσης ή την παρουσία λοιμώξεων. Ο ακτινογραφικός έλεγχος με Πανοραμική, ακτινογραφία ιγμορείων (πογωνορινική) καθώς και μαγνητική τομογραφία σπλαχνικού κρανίου και εγκεφάλου δεν έδειξε την παρουσία κάποιου νεοπλάσματος ή άλλης βλάβης, ικανών να προκαλέσουν σημαντικές αλλοιώσεις τόσο στους μαλακούς ιστούς ή γνάθους όσο και στον εγκέφαλο, αποκλείοντας εύκολα παθήσεις, με παραπλήσιες, κλινικά, βλάβες όπως είναι τα σύνδρομα Sturger Weber (νευροδερματικό σύνδρομο) και Hereditary Hemorrhagic telangiectasias (κληρονομική αιμορραγική τελαγγειεκτασία). Η ασθενής ενημερώθηκε και συνεστήθη αποφυγή σκληρών τροφών ή καυτών ποτών για περιορισμό τυχόν ερεθισμού -τραυματισμού της βλάβης και παρακολούθησή της τουλάχιστον δύο φορές το χρόνο. Θεραπεία σε αυτή τη φάση δεν χρειάζεται αλλά η χρήση, τοπικά, κρυοπηξίας, laser ή ακόμη και εμβολισμός της βλάβης, αλλά όχι η χειρουργική της αφαίρεση, συζητήθηκε να εφαρμοστούν εάν η κλινική της εικόνα επιδεινωθεί.

Ερώτηση: Ποιά είναι η πιθανή κλινική διάγνωση με βάση το ιστορικό και κλινικο-εργαστηριακό έλεγχο της ερυθρής βλάβης;

Α. Ερυθροπλακία
Β. Μεγαλοβλαστική αναιμία
Γ. Σάρκωμα Kaposi
Δ. Επιφανειακό αιμαγγείωμα

Απάντηση: Το Επιφανειακό αιμαγγείωμα είναι η σωστή κλινική διάγνωση και βασίζεται τόσο στην πρώιμη εμφάνιση της βλάβης από την παιδική ηλικία όσο και στην αλλαγή του χρώματος της (bleaching) με την εφαρμογή ήπιας πίεσης, επιβεβαιώνοντας έτσι, έμμεσα την αρχική κλινική υποψία, ότι η βλάβη είναι συγγενής, αγγειακής και όχι αντιδραστικής ή φλεγμονώδους αιτιολογίας.

Το επιφανειακό αιμαγγείωμα είναι η συχνότερη αγγειακή βλάβη τόσο στα παιδιά όσο και στους νεαρούς ενήλικες, κυρίως στις γυναίκες. Η κλινική του εικόνα εξαρτάται από τη θέση στο στόμα και το βάθος της βλάβης σε σχέση με τους γύρω ιστούς. Εμφανίζεται δε σαν ερυθρή πλάκα με λεία και σπανιότερα με ανώμαλη -οζώδη επιφάνεια. Εντοπίζεται, συχνότερα, στη ραχιαία επιφάνεια της γλώσσας, στις παρειές αλλά και στην υπερώα. Το δε μέγεθός του ποικίλει από λίγα χιλιοστά μέχρι και αρκετά εκατοστά και προκαλεί ή μπορεί να προκαλέσει αισθητικές δυσμορφίες και δυσκολίες στη μάσηση, στην κατάποση ακόμη και στην ομιλία.

Η διάγνωση βασίζεται, κυρίως στα κλινικά ευρήματα και στο ιστορικό της βλάβης και επιβεβαιώνεται με απλούς χειρισμούς, όπως είναι η άσκηση πίεσης με το δάχτυλο ή με αντικειμενοφόρο πλάκα καθώς και η κίνηση της κεφαλής προς τα κάτω προκαλώντας έτσι μείωση ή αύξηση της έντασης του χρώματος της βλάβης αντίστοιχα.

Βιοψία σπάνια ενδείκνυται και μόνο εάν υπάρχει διαγνωστικό πρόβλημα αποκλεισμού άλλων, κλινικά παραπλήσιων, ύποπτων βλαβών όπως ερυθροπλακίας, καρκίνου ή μεταστάσεων.

Θεραπεία δεν χρειάζεται σε αυτή τη φάση παρά μόνο εάν εμφανιστούν επιπλοκές όπως επιμολύνσεις (χορηγείται τότε αντιβίωση), δυσκολίες στη μάσηση ή κατάποση (γίνεται χειρουργική αφαίρεση) και αισθητικές δυσμορφίες (χρήση lazer ή β blockers του τύπου προπανολόλης).

Η προσεκτική κλινική εξέταση της βλάβης επιτρέπει τον εντοπισμό εκείνων των βασικών χαρακτηριστικών που είναι ικανά να χρησιμοποιηθούν κατά διαφορική της διάγνωση από άλλες παρόμοιες βλάβες. Η παρουσία, για παράδειγμα, ευδιάκριτων, μικρών αιμοφόρων αγγείων στην περιφέρεια της βλάβης ενισχύει την κλινική υποψία ότι η βλάβη εντοπίζεται στα επιφανειακά και όχι στα εν τω βάθει τμήματα του χορίου ή στις στιβάδες του υπερκείμενου επιθηλίου. Η δε λεία της επιφάνεια χωρίς εξελκώσεις ή οζώδεις, βλαστικούς σχηματισμούς υποδηλώνει μια βλάβη με βραδεία ανάπτυξη όπως είναι αυτή στην ασθενή μας και όχι μιας βλάβης με αυξημένο πολλαπλασιασμό των ενδοθηλιακών κυττάρων των αιμοφόρων αγγείων που παρατηρείται συχνά σε κακοήθεις αγγειακές βλάβες όπως τα σαρκώματα Kaposi. Τα σαρκώματα Kaposi εμφανίζονται τόσο στο δέρμα όσο σε άλλους βλεννογόνους όπως το στόμα (κυρίως στην υπερώα), σχετίζονται συχνά με ανοσο-ανεπάρκειες, έχουν ποικίλη κλινική εικόνα με αμφίβολη πρόγνωση. Απαιτούν, άμεσα, αντιρετροϊκή θεραπεία, κρυοπηξία ακόμη και ακτινοβολία, σε αντίθεση με την παρούσα βλάβη που εμφανίστηκε σε νεαρή, χωρίς ανοσο-ανεπάρκεια, ασθενή μας και παραμένει αμετάβλητη και χωρίς θεραπεία τα τελευταία είκοσι χρόνια. Η ερυθροπλακία είναι και αυτή μία μονήρης, ερυθρή, βλάβη που μπορεί να προσβάλει και την μαλθακή υπερώα αλλά διαφέρει από την παρούσα βλάβη τόσο στην αιτιολογία όσο και στην εμφάνιση-πορεία της. Η ερυθροπλακία είναι στενά συνδεδεμένη με το χρόνιο κάπνισμα και την υπερβολική κατανάλωση αλκοόλ και παρατηρείται δε, συνήθως σε άτομα μεγαλύτερης ηλικίας ενώ εάν αφεθεί χωρίς θεραπεία μπορεί να εξελιχθεί σε καρκίνο.

Σε αντίθεση, οι βλάβες της μεγαλοβλαστικής αναιμίας μοιάζουν πολύ κλινικά, με την παρούσα βλάβη αλλά είναι όμως πολυάριθμες, διάσπαρτες και συνυπάρχουν με ατροφία του στοματικού βλεννογόνου, κυρίως της γλώσσας (ατροφική γλωσσίτιδα), συνοδεύονται δε με γενικά συμπτώματα, όπως δυσκολία στην αναπνοή, αρρυθμίες, ανορεξία, και αδυναμία. Τα συμπτώματα αυτά οφείλονται στη χαμηλή συγκέντρωση βιταμίνης B12 και φυλλικού οξέος στο αίμα, ευρήματα που όμως δεν βρέθηκαν κατά τον κλινικό και εργαστηριακό έλεγχο της ασθενούς μας.

Βιβλιογραφία

• Clinical guide to Oral Diseases by Dimitris Malamos and Crispian Scully, εκδόσεις John Wiley & Sons, pp1-428, ISBN 9781119328117
• Capillary haemangioma on the palate: a diagnostic conundrum. BMJ Case Rep. 2016 Feb 16;2016:bcr2015210948. doi: 10.1136/bcr-2015-210948.

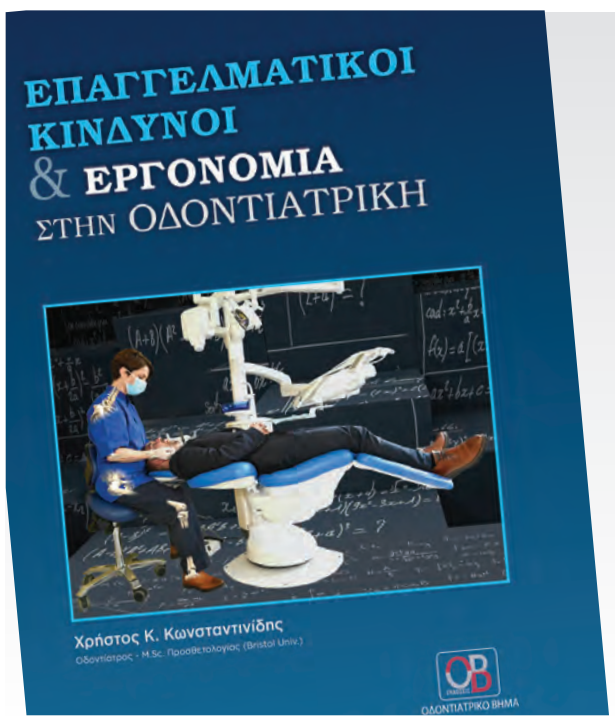

Επαγγελματικοί Κίνδυνοι & Εργονομία στην Οδοντιατρική

Χρήστος Κ. Κωνσταντινίδης, Οδοντίατρος - M.Sc. Προσθετολογίας (Bristol Univ.)

Η πλειοψηφία των οδοντιάτρων φαίνεται στις περισσότερες σχετικές μελέτες ότι έχουν κάποιου βαθμού ιατρικό πρόβλημα λόγω της εργασίας. Ο σύγχρονος οδοντίατρος μάλιστα, με την ραγδαία εξέλιξη της οδοντιατρικής διαχειρίζεται πιο δύσκολα, πιο απαιτητικά και πιο στρεσσογόνα περιστατικά και μάλιστα σύμφωνα με τελευταίες έρευνες συνταξιοδοτείται σε ολοένα και μεγαλύτερη ηλικία. Όλες αυτές οι παράμετροι δημιουργούν πρόσθετη καταπόνηση και κινδύνους για την υγεία μας, με συνέπειες που κάποιες φορές μας οδηγούν σε προσωρινή απουσία, ή και μόνιμη διακοπή από το αγαπημένο μας επάγγελμα.
Το βιβλίο αυτό στο **πρώτο μέρος** είναι μια πρώτη επαφή του οδοντιάτρου με τους εργασιακούς κινδύνους που διατρέχουμε έτσι ώστε να τους προλάβει ή να τους περιορίσει και στην χειρότερη περίπτωση να γνωρίζει πώς να τους θεραπεύσει. Στο **δεύτερο μέρος** η ενσωμάτωση της νέας συνεχώς εξελισσόμενης επιστήμης της Εργονομίας, θα βοηθήσει στην μείωση των προβλημάτων αλλά και στην αυξημένη παραγωγικότητα και πιό ποιοτική εργασία.
Στο βιβλίο αυτό περιλαμβάνεται η γνώση και η εμπειρία από διάφορα σχετικά γνωστικά αντικείμενα και το αποτέλεσμα οφείλεται στην συνεργασία πολλών και εξαιρετικών ειδικών του κάθε χώρου.

ΕΚΔΟΣΗ: 2022 • ΣΕΛΙΔΕΣ: 290

ΤΙΜΗ: €90
Στην τιμή περιλαμβάνονται τα έξοδα αποστολής και ο ΦΠΑ

ΟΔΟΝΤΙΑΤΡΙΚΟ ΒΗΜΑ
Σκουφά 64, 106 80 Αθήνα, Τηλ. **210 3814 939**, www. odvima.gr

HENRY SCHEIN®
BRAND PRODUCTS

Rely on Us™

Hand Instrument Air Collection

From A Name You Can Trust.

Our Stainless Steel Air collection of single and double ended instruments are light as air with an average weight of 12 grams.
You can trust that Henry Schein Brand Hand Instruments provide unsurpassed qualitybacked by the Henry Schein Seal of Excellence, your 100% guarantee of satisfaction.

Our Instrument Sets are especially designed for you:

Air Diagnostic Instrument Set #9
900-8401
1 Explorer #9
1 Mouth mirror handle with mirror
1 Colleague Tweezer

Air Diagnostic Instrument Set #23
900-8184
1 Probe SE #23
1 Mouth mirror handle with mirror
1 Colleague plier 317, serrated

Dental Expert - Άννα Ελμάογλου Ε.Π.Ε.
Ο Εξειδικευμένος Συνεργάτης του Οδοντιατρείου σας
Φειδιππίδου 30, 11527, Γουδή • Τηλ.: 210 7770739, 210 7770749 • Φαξ: 210 7770716 • e-mail: anna@dental-expert.gr

Πρόγραμμα εκπαιδευτικών δράσεων της Ε.Ε.Χ.Σ. για το 2023-2024

Το καλοκαίρι τελείωσε και μια νέα ακαδημαϊκή χρονιά ανοίγεται μπροστά μας. Τόσο φοιτητές Οδοντιατρικής όσο και επαγγελματίες οδοντίατροι δίνουν μεγάλη βαρύτητα στη συνεχιζόμενη εκπαίδευση και κυρίως στο κλινικό σκέλος για να είναι ενήμεροι σχετικά με τις τελευταίες εξελίξεις και τεχνικές.

Η Επιστημονική Εταιρεία Χειρουργικής Στόματος (Ε.Ε.Χ.Σ.) πιστή στην πλούσια εκπαιδευτική της παράδοση και δραστηριότητα υποδέχεται δυναμικά τη νέα σεζόν, με πολύ ενδιαφέροντα σεμινάρια και φυσικά το Ετήσιο Πρόγραμμα Εμφυτευματολογίας που θα ακολουθήσει.

Το «ΟΒ.» συνομίλησε με τον κ. **Φραγκίσκο Φραγκίσκο,** αναπλ. καθηγητή ΕΚΠΑ και πρόεδρο της Ε.Ε.Χ.Σ. για τις νέες εκπαιδευτικές δράσεις της επιστημονικής εταιρείας.

Κύριε Φραγκίσκο, σας ευχαριστούμε που ανταποκριθήκατε στο κάλεσμά μας να κάνουμε αυτήν τη συζήτηση με αφορμή το ξεκίνημα της νέας ακαδημαϊκής χρονιάς. Προσφάτως η Εταιρεία σας ανακοίνωσε την διοργάνωση μετεκπαιδευτικών προγραμμάτων για το έτος 2023-2024. Θα θέλατε να μας ενημερώσετε για αυτά;

Καταρχάς, εγώ σας ευχαριστώ για την πρόσκληση. Τώρα, σχετικά με τις δραστηριότητες της Ε.Ε.Χ.Σ. φέτος έχουμε ένα πολύ δυναμικό ξεκίνημα καθώς για τον Οκτώβριο έχει προγραμματιστεί η διεξαγωγή τριών κλινικών σεμιναρίων. Το πρώτο και, κατά τη γνώμη μου, ιδιαιτέρως ενδιαφέρον και σημαντικό, αφορά στην χρήση πρωτοξειδίου του αζώτου στο οδοντιατρείο.

Είναι αλήθεια πως πρόκειται για ένα θέμα που τον τελευταίο καιρό αποτελεί αντικείμενο ευρείας συζήτησης…

Αναμενόμενο με δεδομένες τις πρόσφατες εξελίξεις σε σχέση με το θεσμικό πλαίσιο εφαρμογής της τεχνικής στη χώρα μας. Βεβαίως στο σημείο αυτό να τονίσω πως η Ε.Ε.Χ.Σ ανέκαθεν δραστηριοποιείτο στον συγκεκριμένο τομέα. Εδώ και 10 χρόνια έχουμε εντάξει τη χρήση N2O στα μετεκπαιδευτικά μαθήματα που κάνουμε.

Πολύ ενδιαφέρον. Και ποια ακριβώς θα είναι η θεματολογία του σεμιναρίου;

Πριν σας απαντήσω, θα ήθελα να κάνω μια διευκρίνιση. Παρότι η χορήγηση N2O θεωρείται απλή και ακίνδυνη διαδικασία, την οποία μπορεί να εφαρμόσει ο εκάστοτε γενικός Οδοντίατρος, απαραίτητη προϋπόθεση αποτελεί η σωστή και ολοκληρωμένη εκπαίδευση. Οι αρμόδιοι φορείς δεν έχουν ακόμη κοινοποιήσει τη μορφή, το περιεχόμενο ή τη διάρκεια που θα πρέπει να έχει η εκπαίδευση αυτή προκειμένου κάποιος να μπορεί νόμιμα να χορηγήσει N2O στο οδοντιατρείο του. Συνεπώς, το συγκεκριμένο σεμινάριο θα έχει κατά κύριο λόγο ενημερωτικό χαρακτήρα, με σκοπό να εξοικειωθούν οι συμμετέχοντες σχετικά με τη διαδικασία εφαρμογής της μεθόδου, τις ενδείξεις και αντενδείξεις της και φυσικά τις πιθανές παρενέργειες.

Μας αναφέρατε τρία κλινικά σεμινάρια που θα διεξαχθούν τον Οκτώβριο. Τα άλλα δύο σε τι αφορούν;

Το δεύτερο είναι ένα κλινικό σεμινάριο αισθητικής αποκατάστασης της περιστοματικής περιοχής με εφαρμογή υαλουρονικού οξέος. Πέρα από τη θεωρητική εκπαίδευση, ο κάθε συμμετέχων θα έχει τη δυνατότητα να πραγματοποιήσει ο ίδιος εφαρμογή υαλουρονικού οξέος σε έναν ασθενή. Ομολογώ πως το συγκεκριμένο σεμινάριο χαίρει ευρείας αποδοχής κάθε φορά που το πραγματοποιούμε, καθώς ο τομέας της αισθητικής έχει μπει για τα καλά στην καθημερινότητα του οδοντιάτρου.

Φαντάζομαι πως πλέον οι ασθενείς έχουν γίνει πολύ απαιτητικοί στο συγκεκριμένο τομέα…

Ακριβώς! Τώρα, όσον αφορά στο τρίτο κλινικό σεμινάριο, ας πούμε πως είναι «αφιερωμένο» στην ψηφιακή τεχνολογία η οποία στον οδοντιατρικό χώρο «καλπάζει» με απίστευτους ρυθμούς. Είναι απολύτως αναγκαία η διαρκής ενημέρωση του σύγχρονου οδοντιάτρου προκειμένου να μπορεί να παρακολουθεί τις εξελίξεις και να ανταποκρίνεται στις νέες απαιτήσεις που διαρκώς δημιουργούνται. Έτσι, η ψηφιακή οδοντιατρική φωτογραφία, η ψηφιακή αισθητική αναβάθμιση του χαμόγελου, οι κλινικές εφαρμογές της πιεζοηλεκτρικής χειρουργικής, καθώς και η ψηφιακή αποτύπωση είναι κάποια μόνο από τα θέματα του σεμιναρίου.

Όσον αφορά στο Ετήσιο Πρόγραμμα Εμφυτευματολογίας; Πότε θα ξεκινήσει;

Τον Νοέμβριο και θα διαρκέσει μέχρι τον Μάιο. Όπως γνωρίζετε, πρόκειται για ένα Πρόγραμμα 260 ωρών κατανεμημένων σε θεωρητική, πρακτική και κλινική εκπαίδευση.

Είναι η ενδέκατη συνεχής χρονιά που διεξάγεται και πρόκειται για ένα πολύ επιτυχημένο πρόγραμμα. Ως Καθηγητής της οδοντιατρικής σχολής, με πολυετές έργο και μακρά εμπειρία στον χώρο της εκπαίδευσης, πού αποδίδετε την επιτυχία του;

Όλα τα χρόνια της εκπαιδευτικής μου πορείας ένα πράγμα με δίδαξαν. Εάν θέλεις να ονομάζεσαι σωστός «δάσκαλος» πρέπει να έχεις μεράκι, να αντιμετωπίζεις το λειτούργημά σου με σεβασμό, να τρέφεις ένα ειλικρινές ενδιαφέρον για τον εκάστοτε εκπαιδευόμενο που θέλει να μάθει από εσένα, να μοιράζεσαι απλόχερα και χωρίς εγωισμούς μαζί του τις γνώσεις σου και, το κυριότερο, να του προσφέρεις ποιότητα! Αυτός ακριβώς είναι ο γνώμονας με βάση τον οποίο λειτουργεί όλα αυτά τα χρόνια το εκπαιδευτικό προσωπικό της Ε.Ε.Χ.Σ και ειλικρινά είμαστε όλοι πολύ ευχαριστημένοι από τα αποτελέσματα.

Ωστόσο φέτος υπάρχει και μία ιδιαιτερότητα, η συνεργασία σας με το Virginia Commonwealth University School of Dentistry. Πώς προέκυψε η συνεργασία αυτή;

Εάν θυμάστε, εδώ και χρόνια έχουμε ανακοινώσει τη συνεργασία μας με την Οδοντιατρική Σχολή του Πανεπιστήμιου της Virginia των Η.Π.Α., στο πλαίσιο της προσπάθειας ίδρυσης ιδιωτικού οδοντιατρικού κολλεγίου στην Ελλάδα. Καθώς, λόγω των εμποδίων που θέτει το θεσμικό πλαίσιο της χώρας μας, η προσπάθεια αυτή δυστυχώς δεν έχει προς το παρόν ευοδωθεί, αποφασίσαμε με το VCU να προβούμε σε μίας άλλης μορφής συνεργασία. Οι συμμετέχοντες στο ετήσιο πρόγραμμα εμφυτευματολογίας θα έχουν τη δυνατότητα και εφόσον το επιθυμούν, μετά την ολοκλήρωση των μαθημάτων στην Ε.Ε.Χ.Σ., να παρακολουθήσουν ένα εβδομαδιαίο extended training program στην οδοντιατρική σχολή του VCU και να λάβουν από το εν λόγω πανεπιστήμιο certificate of attendance. Πιστεύω πως θα είναι μία εξαιρετική ευκαιρία και εμπειρία για αυτούς…

Το μόνο βέβαιο! Κε Φραγκίσκο, προτού ολοκληρώσουμε την κουβέντα μας θα ήθελα να κάνω και μια ερώτηση σχετικά με την επόμενη Ημερίδα. Καθώς όλοι γνωρίζουμε πως οι Ημερίδες της Ε.Ε.Χ.Σ. έχουν πάντα κάτι ενδιαφέρον να μας «προτείνουν», έχετε αποφασίσει τη θεματολογία της φετινής;

Είναι ακόμη νωρίς. Η Ημερίδα, όπως κάθε χρόνο, θα διεξαχθεί τον Φεβρουάριο. Εντούτοις, σίγουρα και φέτος θα προσπαθήσουμε να καλύψουμε σφαιρικά ποικίλα θέματα σχετικά με ζητήματα που αντιμετωπίζει στην καθημερινότητά του ο σύγχρονος οδοντίατρος. Με ομιλίες, προβολή βιντεοσκοπημένων επεμβάσεων, καθώς και μέσω ζωντανών επιδείξεων και τηλεματικών συνδέσεων θα επιδιώξουμε να προσφέρουμε στους συμμετέχοντες λύσεις βάση των νεότερων επιστημονικών δεδομένων.

Κύριε Καθηγητά, σε κάθε περίπτωση συγχαρητήρια για τις πρωτοβουλίες σας. Σας εύχομαι καλή επιτυχία σε όλες τις προσπάθειές σας.

Ευχαριστώ πολύ. Κλείνοντας θα ήθελα να προσθέσω ότι πληροφορίες για τις δραστηριότητες της Ε.Ε.Χ.Σ. είναι αναρτημένες στην ιστοσελίδα της Εταιρείας. Όσοι ενδιαφέρονται και θέλουν να μας εμπιστευτούν μπορούν να επικοινωνήσουν μαζί μας.

BE aligned

Designed by experts

Better Answer

στους διάφανους ορθοδοντικούς νάρθηκες

BE Aligned. Διάφανοι νάρθηκες, σχεδιασμένοι από ορθοδοντικούς!

Το σύστημα ορθοδοντικής θεραπείας BE Aligned είναι μια νέα εμπειρία για κάθε κλινικό και ασθενή. Οι διάφανοι νάρθηκες BE Aligned, σχεδιάζονται και ελέγχονται εξολοκλήρου από έμπειρους ορθοδοντικούς σε **Αμερική και Ευρώπη**. Κατασκευάζονται από πρώτες ύλες υψηλής ποιότητας με προηγμένες τεχνολογικές μεθόδους όπως τελευταίας γενιάς **3D printing και Laser Aligners Cutting**. Οι διάφανοι νάρθηκες BE Aligned είναι οι μόνοι που λειτουργούν με πρωτόκολλο **BE Flexible™** για απόλυτα εξατομικευμένη θεραπεία. Το σύστημα ορθοδοντικής θεραπείας BE Aligned εγγυάται υψηλής απόδοσης πλάνα θεραπείας και απόλυτα προβλέψιμα αποτελέσματα για κάθε ασθενή σας. Επιλέξτε Be Aligned και προσφέρετε στους ασθενείς σας ορθοδοντικές θεραπείες με **εγγυημένα αποτελέσματα.** BE Aligned. **Enjoy the experience!**

ariston dental
better answers

ΑΘΗΝΑ Τ. 210 80 30 341 • **ΘΕΣΣΑΛΟΝΙΚΗ** Τ. 2310 268 020 • **ΚΥΠΡΟΣ** Τ. 25 322 895

www.aristondental.com

Στις 22-23 Σεπτεμβρίου το Πανελλήνιο Συνέδριο του τμήματος ITI Ελλάδας & Κύπρου

Μιχάλης Πάτρας
Πρόεδρος (Chair) του τμήματος ITI Ελλάδος και Κύπρου

Νίκος Χριστοδουλίδης
Education Delegate του τμήματος ITI Ελλάδος και Κύπρου

Πιστό στα ραντεβού του με τις εκδηλώσεις υψηλού επιστημονικού επιπέδου το τμήμα ITI Ελλάδας & Κύπρου διοργανώνει το πανελλήνιο συνέδριό του στις **22 και 23 Σεπτεμβρίου** σε ένα πολύ όμορφο χώρο, αυτόν του **Μουσείου Μπενάκη στην Αθήνα.** Η οργανωτική επιτροπή του Συνεδρίου έχει καταρτίσει ένα πλούσιο επιστημονικό πρόγραμμα που πλαισιώνεται από διακεκριμένους ομιλητές διεθνούς κύρους, από την Ελλάδα και το εξωτερικό. Περισσότερες λεπτομέρειες για το φετινό συνέδριο παραθέτουν μέσα από κοινή συνέντευξή τους στο «Ο.Β.» ο κ. **Μιχάλης Πάτρας** Πρόεδρος (Chair) του τμήματος ITI Ελλάδος και Κύπρου και ο κ. **Νίκος Χριστοδουλίδης,** Education Delegate. Μας μίλησαν επίσης για τη στόχευση του συνεδρίου, τις προσδοκίες απ' αυτό αλλά και τις καινοτομίες που θα συναντήσουν οι συμμετέχοντες.

Συνέντευξη στην
Γεωργία Σάκκουλα
δημοσιογράφο

Το πανελλήνιο συνέδριο της ITI Ελάδος και Κύπρου επιστρέφει με τίτλο «Evolution of treatment strategies in complex cases». Ποιοι θα είναι οι κεντρικοί του άξονες; Πείτε μας λίγα λόγια για το πρόγραμμα.

Κατ' αρχάς σας ευχαριστούμε πολύ για την φιλοξενία στο ΟΒ και για το ερώτημα. Πράγματι το πανελλήνιο συνέδριο ITI Ελλάδος & Κύπρου επιστρέφει μετά από 5 χρόνια, λόγω μιας διετούς «μετάθεσης» ως αποτέλεσμα της πανδημίας. Για αυτό το λόγο η Οργανωτική και Επιστημονική επιτροπή του συνεδρίου κατέβαλε μεγάλη προσπάθεια για να παρουσιάσει ένα ιδιαίτερα ενδιαφέρον και υψηλού επιπέδου επιστημονικό πρόγραμμα, το οποίο θα βρείτε αναλυτικά στον σύνδεσμο https://events.iti.org/congressgreece-cyprus/. Η επιλογή του τίτλου έγινε εσκεμμένα έτσι, ώστε να παρουσιαστούν στους συμμετέχοντες οι τελευταίες εξελίξεις στη διαχείριση περιστατικών με οδοντικά εμφυτεύματα, τα οποία μπορούν να χαρακτηριστούν ως πολύπλοκα ή χρήζουν ιδιαίτερης αντιμετώπισης.

Το επιστημονικό πρόγραμμα συμπεριλαμβάνει θέματα τα οποία αφορούν στην επίλυση απαιτητικών χειρουργικών και προσθετικών προκλήσεων και τη χρήση της ψηφιακής τεχνολογίας τόσο στον σχεδιασμό, όσο και στην εκτέλεση περιστατικών που αφορούν σε όλο το φάσμα της εμφυτευματολογίας. Ο στόχος είναι να αναζητήσουμε τις απαντήσεις στο μέχρι πού μπορούμε να «σπρώξουμε» τα όριά μας, στηριζόμενοι πάντα στη σύγχρονη γνώση και στις τελευταίες επιστημονικές εξελίξεις των διαθέσιμων τεχνικών και υλικών.

Για να γίνει εφικτός ο στόχος μας έχουμε προσκαλέσει διακεκριμένους διεθνείς ομιλητές με σημαντικές περγαμηνές, ευρεία αναγνώριση, πλούσια ακαδημαϊκή προσφορά και κλινική εμπειρία στον τομέα τους. Τους παραπάνω ομιλητές θα πλαισιώσουν Έλληνες ομιλητές – Fellows του τμήματος ITI Ελλάδας – Κύπρου, παρουσιάζοντας περιστατικά που θα δώσουν τροφή για σκέψη, εμπεριστατωμένη γνώση που μπορεί να εφαρμοστεί στην κλινική πράξη, αλλά και λύσεις για τις καθημερινές προκλήσεις.

Απευθύνεται μόνο σε εμφυτευματολόγους ή στο σύνολο των οδοντιάτρων;

Η ITI (International Team for Implantology) έχει ως θεμελιώδη στόχο της την μεταλαμπάδευση της επιστημονικά τεκμηριωμένης γνώσης στον τομέα της εμφυτευματολογίας. Έτσι, το πανελλήνιο συνέδριο της ITI απευθύνεται στο σύνολο των οδοντιάτρων που ασχολούνται ή επιθυμούν να ασχοληθούν με τον χώρο της εμφυτευματολογίας και να ενημερωθούν για τις σύγχρονες εξελίξεις στον τομέα αυτό. Η θεματολογία που επιλέξαμε έχει στόχο να προσελκύσει όλο το εύρος των συναδέλφων, από τους φοιτητές οδοντιατρικής που θέλουν να διευρύνουν τους ορίζοντές τους, μέχρι τους έμπειρους κλινικούς που ασχολούνται χρόνια με τον τομέα της εμφυτευματολογίας και επιθυμούν να ενημερωθούν για τις τελευταίες εξελίξεις.

Οι θεματικοί άξονες αφορούν τόσο στο χειρουργικό όσο και στο προσθετικό κομμάτι της εμφυτευματολογίας και σχετίζονται με ένα ευρύ φάσμα θεραπευτικών σχεδιασμών για την εκτέλεση σύνθετων και απαιτητικών κλινικών περιστατικών.

Ποια είναι η στόχευση του φετινού συνεδρίου;

Η ITI εδώ και χρόνια τοποθετεί πολύ υψηλά τον πήχη για τα συνέδρια αλλά και τις ημερίδες που πραγματοποιεί σε ετήσια βάση στην Ελλάδα και στην Κύπρο. Ο στόχος του φετινού συνεδρίου είναι να ξεπεράσει σε επιτυχία το προηγούμενο και να καλύψει με τις θεματικές του ενότητες το μεγαλύτερο φάσμα της εμφυτευματολογίας. Ταυτόχρονα να τονίσει την σημασία της συνεχιζόμενης εκπαίδευσης, της λήψης τεκμηριωμένων αποφάσεων στα κλινικά διλήμματα, της συμβολής όλων των εμπλεκομένων ειδικοτήτων στο σχέδιο θεραπείας και, το σημαντικότερο, να καταδείξει την ανάγκη της μεταξύ τους συνέργειας για την επίτευξη ενός επιτυχημένου και προβλέψιμου αποτελέσματος προς όφελος του ασθενή.

Στο μήνυμά σας αναφέρετε ότι φέτος δίνετε βήμα και στη νέα γενιά, εγκαινιάζοντας την ενότητα Young ITI. Τι σημαίνει πρακτικά αυτό και πώς προέκυψε ως επιλογή;

Όπως προαναφέραμε, κάθε φορά ο στόχος του συνεδρίου της ITI Ελλάδας – Κύπρου είναι να προσφέρει κάτι ιδιαίτερο, προσπαθώντας να ξεπεράσουμε τους εαυτούς μας. Στην φετινή εκδήλωση αποφασίστηκε να προσφέρουμε το βήμα σε νέα άτομα του τμήματός μας, ώστε να παρουσιάσουν τη δουλειά τους σε πλήθος συναδέλφων. Θεωρούμε ότι αυτό το κάλεσμα θα δημιουργήσει τις προϋποθέσεις ούτως ώστε η νέα γενιά να λαμβάνει ενεργό ρόλο στο τμήμα Ελλάδος και Κύπρου, αλλά και να ενθαρρύνει τη συμμετοχή σε μεγάλα συνέδρια της ITI στο μέλλον.

Αποτελεί άλλωστε μια προσπάθεια που γίνεται από την ITI σε παγκόσμιο επίπεδο για να δείξει στους νέους επιστήμονες ότι είναι ανοικτή σε νέες ιδέες και απόψεις, με στόχο να γίνεται ευκολότερη η διακίνηση της γνώσης. Στο τμήμα της ITI Ελλάδας - Κύπρου ήδη λειτουργεί τα τελευταία χρόνια το Young ITI Study Club, όπου νεαροί συνάδελφοι συμμετέχουν ενεργά, παρουσιάζοντας περιστατικά τους ή ανταλλάσσοντας απόψεις με τους προσκεκλημένους ομιλητές. Θέλαμε λοιπόν να αξιοποιήσουμε την ενέργεια και τη γνώση των νεαρών συναδέλφων και δεν υπάρχει καλύτερος τρόπος από το να τους προσκαλέσουμε να συμμετάσχουν σε αυτό το κορυφαίο επιστημονικό γεγονός.

Το πρόγραμμα θα περιλαμβάνει και κάποιες καινοτομίες σε σχέση με παρελθόντα συνέδρια; Υπάρχει κάτι που ξεχωρίζει;

Παράλληλα με την αναβάθμιση των οπτικοακουστικών μέσων και την αξιοποίηση των Ελλήνων συναδέλφων στις δύο προαναφερθείσες ενότητες (ITI Fellows Session και το Young ITI Session), αυτή τη φορά το Πανελλήνιο Συνέδριο της ITI ξεπερνά τα σύνορα του τμήματος και φιλοδοξεί να φιλοξενήσει και συναδέλφους από τις παρακείμενες βαλκανικές χώρες. Αποτελεί μια σύμπραξη που επιχειρείται για πρώτη φορά και πιστεύουμε πως θα δώσει μια καινούρια πνοή στα συνέδρια που πραγματοποιούνται στη χώρα μας.

Πέρα απ' το κατευθυνόμενο, προβλέπεται και πρόγραμμα εκδηλώσεων για τους συνέδρους;

Όπως και κάθε άλλη φορά, μετά τη λήξη του συνεδρίου θα δοθεί η ευκαιρία να βρεθούν όλοι οι συμμετέχοντες μαζί με τους ομιλητές, τους Fellows και τα υπόλοιπα μέλη της ITI σε ένα πιο χαλαρό περιβάλλον, εκτός των ορίων του συνεδριακού χώρου. Με αυτόν τον τρόπο φιλοδοξούμε να συνδυάσουμε στιγμές χαλάρωσης, κοινωνικής επανασύνδεσης και γόνιμων συζητήσεων, ώστε όλοι να νιώσουν μέλη της μεγάλης οικογένειας της ITI.

Θα θέλατε να απευθύνετε κάποιο μήνυμα στους αναγνώστες μας ενόψει του συνεδρίου ITI Ελλάδας & Κύπρου;

Με χαρά προσκαλούμε όλους τους αναγνώστες του Οδοντιατρικού Βήματος να συμμετάσχουν στο επερχόμενο συνέδριο του τμήματος της ITI Ελλάδας – Κύπρου στον πανέμορφο χώρο του Μουσείου Μπενάκη και να γνωρίσουν από κοντά την οικογένεια της ITI και τη σημαντική συμβολή της στην έγκυρη επιστημονική γνώση και τα δρώμενα της εμφυτευματολογίας. Είμαστε βέβαιοι ότι η άρτια οργάνωση, οι θεματικοί άξονες και το επιστημονικό πρόγραμμα εν γένει θα ξεπεράσουν τις προσδοκίες των συνέδρων και πως το εγχείρημα θα στεφθεί με επιτυχία.

Σας περιμένουμε όλους στις 22 και 23 Σεπτέμβρη στο Μουσείο Μπενάκη, στο κορυφαίο επιστημονικό γεγονός της χρονιάς στην εμφυτευματολογία!

OptraGate®

Απωθητήρας χειλιών και παρειών χωρίς λάτεξ

Η άνετη λύση για καλύτερο πεδίο

ΝΕΟ: τώρα διαθέσιμο σε μπλέ και ροζ

- Αποτελεσματική θεραπεία και πιο εύκολη σχετική απομόνωση.
- Μεγεθυμένο πεδίο εργασίας και εύκολη πρόσβαση στην κοιλότητα.
- Αυξημένη άνεση για τους ασθενείς.
- Ελκυστικά χρώματα για ευκολότερη αποδοχή από τα παιδιά.

ivoclar.com
Making People Smile

ivoclar

Με αρκετές καινοτομίες το 2ο Style Italiano συνέδριο Ενδοδοντίας



Μετά τη μεγάλη επιτυχία του 1ου Συνεδρίου Style Italiano Endodontics International Congress στη Θεσσαλονίκη, ήρθε η ώρα να φιλοξενήσει και η Αθήνα ένα mega event ενδοδοντίας. Από **30 Σεπτεμβρίου έως 1 Οκτωβρίου** θα πραγματοποιηθεί, στο ξενοδοχείο **Grand Hyatt Athens,** το 2ο Style Italiano διεθνές συνέδριο Ενδοδοντίας, με τίτλο: «Teach me how to», με δεκάδες ομιλητές από την Ελλάδα και το εξωτερικό και πολλά πρακτικά σεμινάρια.

Φέτος ο πήχης είναι ακόμα πιο ψηλά, δεδομένου άλλωστε ότι πρόκειται για τη μεγαλύτερη ομάδα οδοντιάτρων στον κόσμο των μέσων κοινωνικής δικτύωσης.

Το «Οδοντιατρικό Βήμα» συνάντησε τον πρόεδρο της οργανωτικής επιτροπής Δρ. **Κωνσταντίνο Καλογερόπουλο** και μας μίλησε για το επικείμενο συνέδριο με πολύ ενθουσιασμό, καλώντας τους συναδέλφους του να δώσουν το «παρών».

Συνέντευξη στην **Γεωργία Σάκκουλα**
δημοσιογράφο

Πείτε μου λίγα λόγια για το φετινό συνέδριο. Θα έχει κάποιες καινοτομίες;

Πρώτον σπάμε ένα παγκόσμιο ρεκόρ έχοντας συνολικά 35 πρακτικά σεμινάρια workshop. Επίσης θα υπάρχουν 25 συνολικά ομιλίες και το πρωτοποριακό εδώ είναι ότι πρώτον σχεδόν όλο το πρόγραμμα είναι παράλληλο.

Δεύτερον πολλές από τις ομιλίες θα έχουν και live demo. Δηλαδή θα υπάρχει πάνω στη σκηνή στημένο μικροσκόπιο συνδεδεμένο με την οθόνη, εκτός από τα βίντεο και τις παρουσιάσεις, γιατί όλοι οι ομιλητές είναι επιλεγμένοι ένας προ ένα, και θα μπορούν να δείξουν live στο κοινό πώς γίνεται η τεχνική.

Μια άλλη πρωτοτυπία είναι ότι θα έχουμε διαθέσιμα περίπου 50 εκπαιδευτικά μικροσκόπια και 40 λούπες, από πολλές εταιρίες για να μπορέσει ο κόσμος να μπει σε αυτό τον όμορφο κόσμο που εμείς είμαστε καθημερινά και να δει κυριολεκτικά με άλλο μάτι το πώς δουλεύουμε. Άρα εκπαίδευση κάτω από μικροσκόπιο, εκπαίδευση με live demo και πολλαπλά αντικείμενα για να διαλέξει κάνεις αυτό που θέλει.

Τελος, θα έχουμε άλλη μια καινοτομία για το κοινό της Αθήνας, καθώς με δεδομένο ότι ο περισσότερος κόσμος φέτος δεν θα έχει τη δυνατότητα πρόσβασης σε κάποια έκθεση με οδοντιατρικά είδη, αφού η Expo Dental, το Πανελλήνιο Οδοντιατρικό Συνέδριο και το Πανελλήνιο Συνέδριο Ενδοδοντίας θα γίνουν στη Θεσσαλονίκη, θα ανοίξουμε το απόγευμα της Παρασκευής 30 Σεπτεμβρίου δωρεάν την έκθεση του 2nd Syle Italiano, στην οποία θα συμμετέχουν μεγάλες εταιρείες του χώρου.

Ταυτόχρονα, θα έχουμε ένα debate για τα σύγχρονα βιοκεραμικά υλικά, που αυτή τη στιγμή είναι το παρόν και το μέλλον στην ενδοδοντία. Καταξιωμένοι ομιλητές από πανεπιστήμια από την Ελλάδα και το εξωτερικό θα λύσουν όλες τις απορίες. Έτσι λοιπόν αυτό θα είναι ένα ωραίο pre-congress event την Παρασκευή.

Επίσης, θα υπάρχει κινηματογράφηση όλης της διαδικασίας και θα μπορεί κάποιος που είχε πληρώσει τη συμμετοχή του αλλά δεν κατάφερε να παραστεί, να παρακολουθήσει online τις περισσότερες ομιλίες για διάστημα δύο μηνών μετά το πέρας του συνεδρίου. Εδώ είναι η διαφορά με το περσινό συνέδριο που είχαμε βάλει και live view, δηλαδή υπήρχαν περίπου 150 άνθρωποι που δεν παρευρέθησαν στο συνέδριο και το είδαν μόνο online. Φέτος επιλέξαμε να μην το κάνουμε αυτό, μιας και έχει λήξει η πανδημία. Σημειωτέον ότι για πρώτη φορά σε συνέδριο ενδοδοντίας θα υπάρχει πολύ μεγάλη έμφαση στην αποκατάσταση.

Θα είναι δηλαδή πιο ευρύ το φάσμα;

Η φιλοσοφία του Style Italiano δεν είναι να απευθύνεται μόνο σε ενδοδοντολόγους, η πλειονότητα των οποίων είναι εξαιρετικοί και οι περισσότεροι πηγαίνουν στα συνέδρια απλά για να επιβεβαιώσουν ότι η ενδοδοντία που ασκούν στο ιατρείο τους είναι state of the art και να πάρουν μερικά tips. Όμως ο γενικός οδοντίατρος, ο οποίος κάνει ενδοδοντία και είναι σκληρά εργαζόμενος στο ιατρείο του, δεν μπορεί να χάνει περιστατικά γιατί κανείς δεν του δείχνει πώς γίνεται.

Έτσι αυτό παραπέμπει αμέσως και στον τίτλο του συνεδρίου: «Teach me how to», δηλαδή δείξε μου, δίδαξε μου πώς να το κάνω. Εμείς πιστεύουμε ότι ο γενικός οδοντίατρος με κατάλληλη εκπαίδευση μπορεί να αποσαφηνίσει το πλαίσιο μέσα στο οποίο μπορεί να κινηθεί και να κάνει πολύ ωραίες δουλειές.

Η ενδοδοντική θεραπεία μαζί με την αποκατάσταση είναι μία θεραπεία. Έτσι λοιπόν βάλαμε πάρα πολλά σεμινάρια και ομιλίες αποκατάστασης για όλες τις τεχνικές στα ενδοδοντικά θεραπευμένα δόντια. Πρέπει να δείξουμε στον κόσμο τις τελευταίες καινοτομίες. Θα έχουμε λοιπόν 35 σεμινάρια με μέγιστη χωρητικότητα τα 30 άτομα. Δηλαδή τα περισσότερα σεμινάρια θα έχουν δύο με τρεις εκπαιδευτές, για να μπορεί να εκπαιδευτεί όσο το δυνατόν καλύτερα ο συμμετέχων.

Μέχρι τώρα πως πάτε από εγγραφές;

Πολύ καλά. Έπαιξε πολύ σημαντικό ρόλο ότι βάλαμε early bird στα 150€ μέχρι 30 Ιουνίου, μια πολύ χαμηλή τιμή με την οποία έκλεισαν περίπου 150 συμμετοχές.

Μέσα στο καλοκαίρι ο κόσμος δεν ασχολείται πολύ, όμως τρέχουν δύο προσφορές: αν κλείσει κάποιος μέχρι και λίγο πριν το συνέδριο γλιτώνει 50€. Πρακτικά αυτό σημαίνει ότι κερδίζει ένα σεμινάριο, καθώς έχουμε πολλά πρακτικά σεμινάρια που κοστίζουν 50€. Συν τοις άλλοις θα έχει το όφελος ότι μετά θα μπορεί να δει online τα σεμινάρια σε περίπτωση που δεν καταφέρει να πάει στο συνέδριο.

Υπάρχει και μια δεύτερη προσφορά, την οποία έχει εκμεταλλευτεί αρκετός κόσμος.

Μπορεί κάποιος να κάνει πέντε σεμινάρια και να μην πληρώσει καθόλου κόστος εγγραφής στο συνέδριο. Υπάρχουν σεμινάρια με 300 ευρώ για παράδειγμα, αλλά τα περισσότερα είναι κοντά στα 50 ευρώ, που σημαίνει ότι κάποιος μπορεί να έρθει να κάνει πέντε σεμινάρια των 50 και να πάρει πάρα πολύ συμπυκνωμένη γνώση μέσα σε ένα Σαββατοκύριακο.

Το συνέδριο θα πλαισιωθεί από παράλληλες εκδηλώσεις;

Στα συνέδρια πρέπει να περνάς καλά. Ετσι, θα υπάρχει ένα πάρτι για το βράδυ του Σαββάτου, με κοκτέιλ για όλους τους συνέδρους. Επίσης το Σάββατο το βράδυ θα έχουμε το Gala Dinner, με εισιτήριο, με εξαιρετικό φαγητό, μουσική και διασκέδαση μέσα στο ξενοδοχείο. Σκοπός μας είναι να μπορεί ο οδοντίατρος να περάσει ένα όμορφο Σαββατοκύριακο και να πάει τη Δευτέρα στο οδοντιατρείο του ανανεωμένος και σε γνώσεις και σε εμπειρίες.

Πείτε μου λίγα λόγια για το Style Italiano και το πώς ξεκίνησε

Το Style Italiano είναι ένας τεράστιος online οργανισμός που ξεκίνησε από την Αποκαταστατική Οδοντιατρική, ενώ στην πορεία φτιάχτηκε και το group της Ενδοδοντίας από τους Γκόρνι και Μπερτάνι, πριν από περίπου οκτώ χρόνια. Οι δυο τους είχαν όνειρο να βγάλουν προς το ευρύ κοινό τις γνώσεις τους και να βελτιώσουν την παροχή υπηρεσιών και κατάφεραν μέσα σε ελάχιστο χρόνο να αποκτήσουν το μεγαλύτερο γκρουπ Ενδοδοντίας στον πλανήτη, με πάρα πολύ μεγάλη επιρροή. Συνολικά τα δύο γκρουπ αριθμούν πάνω από μισό εκατομμύριο οδοντιάτρων που τα ακολουθούν στα social media, με αποτέλεσμα να έχουμε ένα τεράστιο αριθμό ανθρώπων που βλέπουν όλες τις παρουσιάσεις, τα προϊόντα, τις ομιλίες, τα περιστατικά και βεβαίως ακολουθούν και τα συνέδρια.

Τι σημαίνει η επέλαση των social media για τον κόσμο της Οδοντιατρικής και ποια η δική σας φιλοσοφία;

Τα social media έχουν αλλάξει τον κόσμο, τον τρόπο που γίνεται η διαδικασία και η προβολή. Και παλιότερα γίνονταν συνέδρια, αλλά σήμερα ο κόσμος ανατρέχει πολύ στα social media για να ενημερωθεί. Αυτό που κάποιοι κατηγορούν ως Facebook University στην πραγματικότητα έχει βοηθήσει αμέτρητους οδοντιάτρους, που δεν έχουν πρόσβαση σε γνώση, να γίνουν καλύτεροι μέσω της αυτοβελτίωσης και της εκμάθησης νέων τεχνικών. Αυτό, λοιπόν, έχει βελτιώσει την παροχή υπηρεσιών και κατ' επέκταση τη ζωή εκατομμυρίων ανθρώπων σε όλο τον πλανήτη, γιατί όταν ο οδοντίατρος μαθαίνει καινούργιες τεχνικές, εξασκεί καλύτερα το επάγγελμά του. Και αυτή είναι και η φιλοσοφία του γκρουπ: feasible, teachable, repeatable. Δηλαδή να μπορούμε να διδάξουμε στον οδοντίατρο την επαναληψιμότητα αλλά και πώς να βελτιώσει με απλές τεχνικές την καθημερινότητά του.

Εδώ στην Ελλάδα πότε άρχισε να αποκτά κοινότητα; Τι ρόλο έχετε παίξει εσείς σε αυτό;

Οι ακόλουθοι αυτού του γκρουπ είναι οδοντίατροι από όλο τον κόσμο. Εγώ είμαι μέλος απ' την αρχή του. Κάποια στιγμή λόγω έντονης δικής μου δραστηριότητας, μου ζήτησαν να με κάνουν silver member, ο πρώτος που έγινα στην Ελλάδα. Στη συνέχεια και λόγω της διοργανώσης του συνεδρίου πέρυσι στη Θεσσαλονίκη με ανακήρυξαν και gold member.

Έτσι, μετά την επιτυχία του πρώτου συνεδρίου, μου είπαν πάμε και στην Αθήνα τώρα, μια πόλη που απευθύνεται σε πολύ μεγαλύτερο κοινό, είναι απόλυτα προσβάσιμη και ένας ιδανικός προορισμός ακόμα και για τον ξένο επισκέπτη. Γιατί καλώς ή κακώς τα συνέδρια δεν είναι μόνο επιστημονική γνώση αλλά η συνταγή της επιτυχίας είναι να περνάς και ωραία.

ΝΕΑ ΚΥΚΛΟΦΟΡΙΑ

Χειρουργική στην Περιοδοντική Θεραπεία

ΕΥΔΟΞΙΑ Α. ΠΕΠΕΛΑΣΗ
Ειδικευθείσα στην Περιοδοντολογία
στο Πανεπιστήμιο Case Western Reserve, Η.Π.Α.
Καθηγήτρια Περιοδοντολογίας
Τμήματος Οδοντιατρικής
Εθνικού και Καποδιστριακού Πανεπιστημίου Αθηνών

ΙΩΑΝΝΗΣ Α. ΒΡΟΤΣΟΣ
Ειδικευθείς στην Περιοδοντολογία
στο Πανεπιστήμιο Tufts, Η.Π.Α.
τ. Καθηγητής και Διευθυντής Εργαστηρίου
Περιοδοντολογίας
Τμήματος Οδοντιατρικής
Εθνικού και Καποδιστριακού Πανεπιστημίου Αθηνών

ΦΟΙΒΟΣ Ν. ΜΑΔΙΑΝΟΣ
Ειδικευθείς στην Περιοδοντολογία
στο Πανεπιστήμιο Göteborg, Σουηδία
Καθηγητής και Διευθυντής Εργαστηρίου
Περιοδοντολογίας
Τμήματος Οδοντιατρικής
Εθνικού και Καποδιστριακού Πανεπιστημίου Αθηνών

ΕΚΔΟΣΗ: 2023 • ΣΕΛΙΔΕΣ: 420

€140,00

Ένα νέο βιβλίο που έρχεται να φωτίσει όλες τις πτυχές γύρω από τα σύγχρονα δεδομένα της χειρουργικής στην περιοδοντική θεραπεία και συγκεκριμένα όλων των χειρουργικών τεχνικών που εφαρμόζονται στην Περιοδοντολογία.

Αρχικά, αναλύονται τα κρίσιμα ανατομικά στοιχεία για την Περιοδοντολογία και την Εμφυτευματολογία, δεδομένου ότι η γνώση της ανατομίας αποτελεί σημαντικό εφόδιο για τον οδοντίατρο στον σχεδιασμό και στην εκτέλεση χειρουργικών επεμβάσεων στη στοματική κοιλότητα.

Στη συνέχεια, αναλύονται οι βασικές αρχές της χειρουργικής στην περιοδοντική θεραπεία, ιδιαίτερα οι αρχές εφαρμογής των χειρουργικών τομών για το σχεδιασμό των κρημνών, της αναπέτασης των κρημνών και της συρραφής αυτών.

Ακολουθεί διεξοδική ανάλυση όλων των χειρουργικών τεχνικών που εφαρμόζονται στην Περιοδοντολογία: από εκείνες που εφαρμόζονται ευρέως και επιτυχώς επί πολλές δεκαετίες έως τεχνικές που άρχισαν να εφαρμόζονται ευρέως σχετικά πρόσφατα. Αναλύονται επίσης οι εξελίξεις στις αναπλαστικές τεχνικές, επισημαίνονται οι νέες δυνατότητες που παρέχουν οι χειρουργικές τεχνικές ελάχιστης παρέμβασης στη χειρουργική των περιοδοντικών ιστών και περιγράφονται ανά στάδιο και μέσω κλινικών εικόνων οι χειρουργικές τεχνικές αντιμετώπισης βλαβών στην περιοχή συμβολής των ριζών.

Στο βιβλίο τονίζεται ακόμα η σημαντικότητα της διατήρησης του αποτελέσματος της περιοδοντικής θεραπείας και αναλύονται οι παράγοντες που μπορούν να τη θέσουν σε κίνδυνο.

Ειδική αναφορά γίνεται και στο κεφάλαιο ενημερωμένη συναίνεση του ασθενούς στη χειρουργική στην Περιοδοντολογία και στην Εμφυτευματολογία.

Και όλα αυτά μέσω παρουσίασης πληθώρας κλινικών εικόνων που συνοδεύονται από εκτεταμένες λεζάντες.

Το βιβλίο απευθύνεται στους φοιτητές, τους οδοντιάτρους, τους ειδικευόμενους στην Περιοδοντολογία και τους εξειδικευμένους περιοδοντολόγους με την ελπίδα ότι θα αποδειχθεί χρήσιμο εργαλείο γνώσης.

ΟΔΟΝΤΙΑΤΡΙΚΟ ΒΗΜΑ
ΙΩΑΝΝΗΣ ΚΑΡΚΑΤΖΟΥΛΗΣ ΜΟΝ. ΕΠΕ
Σκουφά 64, 106 80 Αθήνα, Τηλ. **210 3814 939**, www. odvima.gr, e-mail: odvima@otenet.gr

Με μεγάλη επιτυχία πραγματοποιήθηκε το 21ο Παμπελοποννησιακό Οδοντιατρικό Συνέδριο, στον Μυστρά

Από το πρωί της Παρασκευής 30 Ιουνίου και για τις επόμενες δύο μέρες, έως και την Κυριακή 2 Ιουλίου, το ξενοδοχείο Mystras Grand Palace στους πρόποδες του Ταϋγέτου γέμισε με κόσμο της οδοντιατρικής κοινότητας που πιστός στο καθιερωμένο ετήσιο ραντεβού προσήλθε στις εργασίες του συνεδρίου. Η μεγάλη μερίδα απ' την Πελοπόννησο, αλλά και πολλοί σύνεδροι από την Αττική, ενώ κάποιοι έκαναν ακόμα πιο μακρινό ταξίδι καθώς ήρθαν από Κρήτη, Κεφαλονιά κ.ά.

Αν θα περιγράφαμε συνοπτικά σε αριθμούς το 21ο Παμπελοποννησιακό Οδοντιατρικό Συνέδριο αυτοί θα ήταν: 250 σύνεδροι, 70 ομιλητές, 20 εκθέτες, 14 στρογγυλά τραπέζια, 20 εισηγήσεις, ελεύθερες ανακοινώσεις και 4 πρακτικά σεμινάρια.

Της **Γεωργίας Σάκκουλα,** δημοσιογράφου

Με λίγα λόγια ένα πλούσιο πρόγραμμα που κάλυψε το μεγαλύτερο -αν όχι όλο-το φάσμα της οδοντιατρικής επιστήμης και έφερε τη σφραγίδα του κ. Γιαννακόπουλου Νικόλαου Νικήτα, αναπληρωτή καθηγητή στην Οδοντιατρική Σχολή του ΕΚΠΑ, που ανέλαβε συντονιστής του επιστημονικού προγράμματος. Παράλληλα, χάρη στη δραστήρια πρόεδρο του Οδοντιατρικού Συλλόγου Λακωνίας που ήταν ο βασικός διοργανωτής, την κ. Μαργαρίτα Σπυριδάκου, το συνέδριο πλαισιώθηκε από μια πολύ όμορφη δεξίωση μετά την τελετή έναρξης που είχε μέχρι και ζωντανή μουσική, αλλά και μια εκδρομή στον αρχαιολογικό χώρο του Μυστρά με τη συμμετοχή πολλών συνέδρων και συνοδών μελών.




Η κ. Μ. Σπυριδάκου (1) πρόεδρος τοτ Ο.Σ. Λακωνίας, ο Αναπλ. Καθηγητής κ. Ν-Ν. Γιαννακοπουλος (2), υπέυθυνος του επιστημονικού προγράμματος, ο κ. Α. Υφαντής (3), πρόεδρος του Ο.Σ. Αττικής και Α΄ αντιπρόεδρος της ΕΟΟ , ο Αναπλ. Καθηγητής και Αντιπρόεδρος του τμήματος Οδοντιατρικής ΑΠΘ κ. Δ. Τορτοπίδης (4) κατά τη διάρκεια των χαιρετισμών τους. Ο Καθηγητής και πρόεδρος του τμήματος Οδοντιατρικής ΕΚΠΑ κ. Ν. Νικητάκης (5) κηρύσει την επίσημη έναρξη του συνεδρίου.

Ο κ. Η. Αποστολάκος, πρώην πρόεδρος του Ο.Σ. Λακωνίας παραδίδει την τιμητική πλακέτα στον γιό του Ν. Φουντά.

Ο κ. Ν-Ν. Γαννακόπουλος απονέμει την τιμητική πλακέτα στον Ομ. Καθηγητή κ. Δ. Ανδριτσάκη.

Η κ. Μ. Σπυριδάκου και ο κ. Μ. Αγρανιώτης πρόεδρος του Ο.Σ. Πειραιά κατά τη διάρκεια αδελφοποίησης των δύο συλλόγων.

Ευρεία θεματολογία

Το πρόγραμμα του συνεδρίου ήταν καταρτισμένο με τέτοιο τρόπο ώστε να καλύπτει πολλούς τομείς της Οδοντιατρικής. Συνολικά περιελάμβανε 14 στρογγυλά τραπέζια και 20 εισηγήσεις από διακεκριμένους ομιλητές, τόσο καθηγητές των οδονιτατρικών σχολών όσο και ενημερωμένους οδοντιάτρους που πάντα αναζητούν μεθόδους και τεχνολογίες αιχμής.

Η πρώτη ημέρα του συνεδρίου, που αποτελούνταν από 6 συνεδρίες, με 5 στρογγυλά τραπέζια και 3 εισηγήσεις, ξεκίνησε με το στρογγυλό τραπέζι της κ. **Μ. Αντωνιάδου** που είχε θέμα «Σφηνάκια» οδοντιατρικής επαγγελματικής πρακτικής. Μαζί με μια ομάδα φοιτητών ανέλυσαν ζητήματα που έχουν να κάνουν με την πρακτική οργάνωση ενός οδοντιατρείου σε συνδυασμό με οικολογικές αναφορές για το πώς μπορεί να οργανωθεί σήμερα ένα οδοντιατρείο με μικρότερο περιβαλλοντικό αποτύπωμα.

Στη συνέχεια παρουσιάστηκαν και αναλύθηκαν οι ευρωπαϊκές κατευθυντήριες οδηγίες για την θεραπεία Περιοδοντίτιδας σταδίου 3 απ' τους κ.κ **Φ. Μαδιανό, Π. Κορομάντζο** και **Α. Παπαδέλλη**.

Έγινε και μια εισήγηση για τις ειδικές ουλίτιδες απ΄ την κ. **Ε. Στουφή,** ενώ ένα άλλο στρογγυλό τραπέζι ήταν αφιερωμένο στην Κινητή Προσθετική, από την αναλογική πραγματικότητα στην ψηφιακή επανάσταση, με τους κ.κ. **Η. Καρκαζή, Ν. Πολυχρονάκη** και **Α. Βίλλια**. Το επόμενο στρογγυλό τραπέζι ασχολήθηκε με την παραδοσιακή και αυθεντική οδοντική αισθητική στη σύγχρονη επανορθωτική αποκατάσταση, με τους κ.κ. **Α-Π. Τριποδάκη, Α. Παπανικολάου** και **Δ. Τριποδάκη.**

Στη συνέχεια οι κ.κ. **Ν. Νικητάκης, Μ. Γεωργάκη, Μ. Κουρή** και **Ε. Πιπέρη** ανέπτυξαν σε στρογγυλό τραπέζι τα νεότερα δεδομένα στη θεραπευτική του καρκίνου του στόματος. Αναφέρθηκαν στη στοχευμένη μοριακή θεραπεία και ανοσοθεραπεία, καθώς και τον ρόλο του οδοντιάτρου.

Την ίδια ώρα έγιναν οι εισηγήσεις για τα ενδοδοντικά και περιοδοντικά κλινικά διλήμματα από τους κ.κ. **Χ. Συκαρά** και **Γ. Νίκου** και για τη βιολογία του χαμόγελου και πόσο εφικτή είναι η αναστροφή της γήρανσης του απ' τον κ. **Χ. Κωνσταντινίδη**.

Τίμησαν τον συνάδελφό τους

Η πρώτη ημέρα του συνεδρίου ολοκληρώθηκε με την τελετή έναρξης κατά την οποία έγινε και η Αδελφοποίηση των Οδοντιατρικών Συλλόγων Λακωνίας και Πειραιά.

Σε αρκετές στιγμές το κλίμα ήταν συγκινητικό, αφού το φετινό συνέδριο οι διοργανωτές το αφιέρωσαν σε ένα αγαπητό, δραστήριο και εξαίρετο συνάδελφό τους απ' τη Λακωνία: τον **Νίκο Φουντά,** που έφυγε απ' τη ζωή πριν από περίπου ενάμιση χρόνο. Το όνομά του ακούστηκε αρκετές φορές κατά την τελετή από τους περισσότερους που απηύθυναν χαιρετισμό, ενώ στη μνήμη του έδωσαν μια τιμητική πλακέτα στην οικογένειά του. Ιδιαίτερα συγκινητικός ήταν ο λόγος του πρώην προέδρου του Ο.Σ. Λακωνίας κ. **Ηλία Αποστολάκου.**

Κατά την τελετή έναρξης τιμήθηκε και ο Ομότιμος Καθηγητής Ακίνητης Προσθετικής στην Οδονταιτρική Σχολή του ΕΚΠΑ και συγγραφέας **Δημήτρης Ανδριτσάκης**, *«για την πολυσχιδή προσφορά του στην οδοντιατρική επιστήμη και τον πολιτισμό»*. Ο κ. Ανδριτσάκης, ο οποίος ήταν ο βασικός ομιλητής της βραδιάς, έκανε μια ιστορική αναδρομή στο πώς ξεκίνησε η Ακίνητη Προσθετική και είπε πολλά και ενδιαφέροντα στοιχεία για την εξέλιξη της Οδοντιατρικής, με τρόπο εύληπτο ώστε να τα κατανοούν όχι μόνο οι επαγγελματίες οδοντίατροι αλλά και οι υπόλοποι παρόντες.

Τιμητική πλακέτα αποδόθηκε και στον κ. **Νίκο Σάκκαρη**, επίτιμο γενικό πρόξενο της Ελλάδας στο Μιλάνο, *«για τη φιλοπατρία και την ανεκτίμητη προσφορά του στην ομογένεια»*.

Εκ μέρους της Πανελλήνιας Οδοντιατρικής Ομοσπονδίας ο αντιπρόεδρος κ. **Αθανάσιος Υφαντής** επισήμανε κατά τον χαιρετισμό του: *«Η διοργάνωση του συνεδρίου συμπίμπει με τις αλλαγές στην πολιτική ηγεσία του υπουργείου Υγείας. Ελπίζουμε να δρομολογηθεί η επίλυση διαχρονικών ζητημάτων που απασχολούν τον κλάδο, όπως ο εκσυγχρονισμός του θεσμικού πλαισίου, η ένταξη της Οδοντιατρικής στην κοινωνική ασφάλιση, η κατ' οίκον νοσηλεία, η λειτουργία των κινητών μονάδων, η χορήγηση πρωτοξειδίου του αζώτου στα οδοντιατρεία και στα πολυιατρεία και μια σειρά άλλων ρυθμίσεων, όπως φορολογικών και ασφαλιστικών που θα μας επιτρέψουν να ασκούμε το επάγγελμά μας σε ένα ασφαλές και αποδοτικό περιβάλλον»*.

Χαιρετισμό απηύθυναν επίσης, εκτός φυσικά απ' την πρόεδρο του Ο.Σ. Λακωνίας κ. **Σπυριδάκου**, ο υπεύθυνος του επιστημονικού προγράμματος του συνεδρίου κ. **Γιαννακόπουλος**, ο αντιπρόεδρος του τμήματος Οδοντιατρικής ΑΠΘ κ. **Δημήτριος Τορτοπίδης,** ο βουλευτής του νομού με τη Ν.Δ. κ. **Αθανάσιος Δαβάκης**, ο αντιπεριφερειάρχης Λακωνίας κ. **Θεόδωρος Βερούτης**, ο εκπρόσωπος του μητροπολίτη Σπάρτης κ.ά., ενώ την επίσημη έναρξη του συνεδρίου κήρυξε ο κ. **Νικόλαος Νικητάκης**, καθηγητής Στοματολογίας και πρόεδρος της Οδοντιατρικής Σχολής ΕΚΠΑ.

Πλούσια η συνέχεια

Εξίσου γεμάτη ήταν και η δεύτερη ημέρα του συνεδρίου, με 13 εισηγήσεις και 5 στρογγυλά τραπέζια.

Η πρώτη εισήγηση από τους κ.κ. **Ε. Γεωργακοπούλου** και **Π. Ξανθάκο** αφορούσε τη χρήση οδοντικών εμφυτευμάτων σε ογκολογικούς ασθενείς και τη σημασία της συνεργασίας Στοματικού Χειρουργού και Στοματολόγου.

Στη συνέχεια ο κ. **Π. Ανδριτσάκης** αναφέρθηκε στην εκτεταμένα φθαρμένη οδοντοφυϊα, αναλύοντας την αιτιολογία και τον σχεδιασμό αποκατάστασης.

Ακολούθως οι κ.κ. **Ν. Σάκκαρης** και **Δ. Ζαμπάρας** έκαναν δύο εισηγήσεις με θέματα την Περιεμφυτευματίτιδα (Αίτια, Αντιμετώπιση, Πρόληψη, Σύγχρονες απόψεις) και την εξέλιξη της Εμφυτευματολογίας και ιστικής αναγέννησης μέσα από κλινικά περιστατικά 30 ετών.

Ο κ. **Γ. Τζανετάκης** έκανε εισήγηση για τη συντηρητική θεραπεία πολφού, ενώ ο κ. **Π. Συμεωνίδης** για την ψηφιακή αποτύπωση & ψηφιακό σχεδιασμό, παρουσιάζοντας τη νέα πραγματικότητα στο ιατρείο.

Το πρώτο απ' τα στρογγυλά τραπέζια της δεύτερης ημέρας του συνεδρίου είχε θέμα «τα

σφάλματά μας στην Ενδοδοντία. Από την γνώση στην επίγνωση» και αποτελούνταν από τους κ.κ. **Ν. Κερεζούδη, Α. Ζερβάκη, Α. Προύντζο** και **Τ. Κοντογιάννη.**

Ο κ. **Α. Κατσούπας** έκανε εισήγηση για την αποκατάσταση της σύγκλεισης με την Προσθετική, ενώ ο κ. **Β. Ψάρρας** για τις βασικές αρχές κατασκευής & ρύθμισης ενδοστοματικών συσκευών για την αντιμετώπιση Κρανιογναθικών Διαταραχών.

Το δεύτερο στρογγυλό τραπέζι με τους κ.κ. **Ν. Θεολόγη-Λυγιδάκη, Ο. Σχοινοχωρίτη, Λ. Γκουτζάνη** και **Γ. Τζώρτζη** είχε θέμα «Συνήθη προβλήματα στην Στοματική και Γναθοπροσωπική Χειρουργική (ΣΓΠΧ) και η διαχείρισή τους». Το επόμενο στρογγυλό τραπέζι με τους κ.κ. **Π. Ξανθάκο, Μ. Λεβέντη** και **Ν. Μάλλιο** ασχολήθηκε με την τοποθέτηση εμφυτεύματος σε περιπτώσεις ασθενών με ελλειμματικό οστικό υπόστρωμα.

Παράλληλα, στο στρογγυλό τραπέζι με τους κ.κ. **Ι. Αρτοπούλου, Ε. Βάρδα, Γ. Μητσόπουλο** και **Ε. Παπαδοπούλου** συζητήθηκε το θέμα «Καρκίνος του στόματος, από την διάγνωση στην αποκατάσταση».

Ο κ. **Μ. Μάστορης** έκανε εισήγηση πάνω στις βασικές αρχές ερμηνείας οδοντιατρικής απεικόνισης και η κ. **Σ. Γκουγκουστάμου** για το οδοντιατρείο ως επιχείρηση.

Το επόμενο στρογγυλό τραπέζι με τους κ.κ. **Χ. Μπελτέ, Γ. Στεφανόπουλος** και **Σ. Καμπανά** είχε θέμα «Ενδοδοντικά θεραπευμένα δόντια. Απο την διάσωση μέχρι την προστασία τους». Το απόγευμα της δεύτερης ημέρας έγιναν επίσης οι εξής εισηγήσεις: «Άμεσες ή έμμεσες αποκατα- στάσεις. Ποια είναι τα όρια;» του κ. **Ε. Παπάζογλου**, «Πρωτόκολλα κλινικής αντιμετώπισης του τραύματος των νεογιλών δοντιών» του κ. **Ν. Λυγιδάκη** και διατήρηση δοντιού με μέτρια πρόγνωση ή τοποθέτηση εμφυτεύματος» απ' τους κ.κ. **Δ. Τορτοπίδη** και **Ά. Θεοχαρίδου**.

Η τρίτη ημέρα του συνεδρίου ξεκίνησε με ελεύθερες ανακοινώσεις και e-Poster και το πρώτο στρογγυλό τραπέζι με τους κ.κ. **Θ. Λιλλή, Χ. Θεοδωρίδη** και **Π. Σπίνο** είχε θέμα την αντιμετώπιση ασθενών υπό χρόνια φαρμακευτική αγωγή.

Έγιναν επίσης εισηγήσεις για την συμβολή του οδοντιάτρου στην υγιή γήρανση από την κ. **Α. Κοσιώνη,** εισήγηση για τις κλινικές εφαρμογές Ζιρκονίας απ' τον κ. **Θ. Νικέλλη**, για τη μονολιθική ζιρκονία απ΄την κ. **Α. Μικέλη** και για τη χρήση των ενδοστοματικών σαρωτών στην ανίχνευση και παρακολούθηση των τερηδονικών βλαβών απ' τον κ. **Χ. Ραχιώτη.**

Η μέρα περιελάμβανε άλλα δύο στρογγυλά τραπέζια. Το ένα είχε θέμα «Η συνεργασία Ορθοδοντικής και Περιοδοντολογίας στη βελτίωση της αισθητικής και της λειτουργικότητας» και αποτελούνταν από τους κ.κ. **Η. Οικονόμου, Γ. Βαγδούτη** και **Γ. Μαλαμούδη**, ενώ το άλλο είχε θέμα «Αντιμετώπιση σύνθετων κλινικών περιστατικών Προσθετικής» με τους κ.κ. **Σ. Κούρτη, Σ. Γρηγορίου, Α. Καϊτατζίδου** και **Α. Χαλαζωνίτη.**

Βραβεία

Το τριήμερο 21ο Παμπελοποννησιακό Οδοντιατρικό Συνέδριο ολοκληρώθηκε με την απονομή βραβείων. Όπως κάθε χρόνο και φέτος απονεμήθηκε το βραβείο **«Ιωάννης Καρκατζούλης»** για την καλύτερη ελεύθερη ανακοίνωση. Το βραβείο απονεμήθηκε στην κ. **Μαρία Συκαρά** για την εργασία με τίτλο «Η ακτινοβολία laser χαμηλής ισχύος βελτιώνει την επουλωτική συμπεριφορά των ινοβλαστών. In vitro μελέτη σε μοντέλο περιεμφυτευματικής βλεννογονίτιδας».

Το δεύτερο βραβείο δόθηκε στην κ. **Ιωάννου Μαρία-Ελένη** για την ελεύθερη ανακοίνωση με τίτλο «Σύνθεση και χαρακτηρισμός νανοσωματιδίων οξειδίου του Δημητρίου για επίστρωση σε εμφυτεύματα τιτανίου» και ως τρίτη καλύτερη ανακοίνωση αναδείχθηκε αυτή του κ. **Αργυρούδη Α.** με θέμα «Νεανική αρθρίτιδα με πρώτη εντόπιση την κροταφογναθική διάρθωση. Σύντομη ανασκόπηση και παρουσίαση περιστατικού».

Φωτογραφικό στιγμιότυπο με τους κ.κ. Β. Σταθόπουλο μέλος της ΕΟΟ, Μ. Σπυριδάκου, Φ. Βασιλείου πρόεδρο του Ο.Σ. Αιτωλοακαρνανίας, Α. Λαγούδη πρόεδρο του Ο.Σ. Αρκαδίας, Γ. Μουτούση πρόεδρο του Ο.Σ. Αχαΐας, Μ. Μενενάκου μέλος της ΕΟΟ, Λ. Παπαγεωργίου αντιπρόεδρο του Ο.Σ. Κορινθίας, Δ. Παπαδημόπουλο πρόεδρο και Δ. Δουρούκα γραμματέα του Ο.Σ. Αργολίδας.

Οι κ.κ. Ν-Ν Γιαννακόπουλος αναπλ. Καθηγητής ΕΚΠΑ, Μ. Σπυριδάκου, Γ. Θεοδωροπούλου πρόεδρος του Ο.Σ. Μεσσηνίας, Α. Λαγούδη και Ε. Κατσούλας πρόεδρος του Ο.Σ. Κορινθίας σε αναμνηστική φωτογραφία κατά τη λήξη του συνεδρίου.

Καλύτερο e-poster αναδείχθηκε αυτό της κ. **Κωνσταντοπούλου Καλλιόπης** με θέμα «Καταγραφή της κατάστασης των κινητών προσθετικών αποκαταστάσεων φιλοξενούμενων σε μονάδες φροντίδας ηλικιωμένων στην Αθήνα-Πιλοτική μελέτη».

Στο πλαίσιο του συνεδρίου η κ. Κοσιώνη μαζί με ομάδα φοιτητών επισκέφθηκαν γηροκομεία της περιοχής και έκαναν δωρεάν προληπτικούς ελέγχους τις ημέρες που προηγήθηκαν του συνεδρίου.

Η Οργανωτική Επιτροπή και το «Οδοντιατρικό Βήμα» ευχαριστούν θερμά τους χορηγούς: ADM-1st Choice Medicals, Colgate, Confident, Dental Expert, Digident, Frezyderm, GSK, Hellenic Dental Market, InterMed, Ivoclar, Memodent, Novamind, Oral Vision, Pierre Fabre, Profile Dental, Ultradent, Upperdental, Voco, Μ. Βιτσαρόπουλος Α.Ε., Δ. Μαυραειδόπουλος Α.Ε., Οδοντοπρομηθευτική, Τζόβολου, Ι. Τσαπράζης Α.Ε. για τη συμβολή τους στην διεξαγωγή του συνεδρίου.

Ανανεώνουμε το ραντεβού μας για του χρόνου, για το 22ο Παμπελοποννησιακό Συνέδριο, στις 31 Μαΐου - 2 Ιουνίου 2024 στην Καλαμάτα.

Τα Μυστικά του Στόματος...

Γιώργος Χ. Λάσκαρης
Στοματολόγος. Ιατρός - Οδοντίατρος
Αν. Καθηγητής Στοματολογίας Ιατρικής Σχολής Παν. Αθηνών
Επισκέπτης Καθηγητής Παν. Λονδίνου
Ιδρυτής & Διευθυντής Στοματολογικού Τμήματος Νοσ. «Α. Συγγρός» (1971-2008)
Επίτιμος Πρόεδρος Ελληνικής Εταιρείας Στοματολογίας

Επικοινωνία:
τηλ. 210-72.91.667
e-mail: glaskari@yahoo.gr
site: www.georgelaskaris.gr

Τιμητική Εκδήλωση για τον αν. Καθηγητή Γιώργο Λάσκαρη - Μέρος ΙΙ

Το Σάββατο 10 Ιουνίου, στο αμφιθέατρο του Πολεμικού Μουσείου στην Αθήνα, έγινε Ημερίδα Στοματολογίας από την Ελληνική Εταιρεία Στοματολογίας με τίτλο «Επιλεγμένα Στοματολογικά Θέματα: από την Έρευνα στην Κλινική Πράξη». Η Ημερίδα είχε ιδιαίτερο χαρακτήρα, καθώς στο δεύτερο μέρος, 10 σημαντικές προσωπικότητες, τρεις από το εξωτερικό και επτά από την Ελλάδα, εξήραν το ακαδημαϊκό, επιστημονικό, συγγραφικό και κοινωνικό έργο του Γιώργου Λάσκαρη. Ιδιαίτερα εντυπωσιακό ήταν το συγγραφικό έργο το οποίο αποτελείται από 44 συνολικά βιβλία (10 ελληνικά , 11 αγγλικά και 23 σε 12 ακόμα γλώσσες)

Δρ. Νίκος Σούκος
Καθηγητής στο Παν/μιο Northeastern της Βοστώνης, USA

Αξιότιμοι Συνάδελφοι και Συναδέλφισσες,
Αγαπητοί Φίλοι και Φίλες.

Σήμερα, είμαστε εδώ για να τιμήσουμε έναν μύστη της επιστήμης, που με τη σκέψη και δράση του στο γνωστικό αντικείμενο της Κλινικής Στοματολογίας ανέδειξε τον ρόλο και τη σπουδαιότητα της υγείας του στόματος στη γενική υγεία. Το πέτυχε με τέτοιον θαυμαστό τρόπο, που το όνομά του διέσχισε τα μήκη και τα πλάτη της γης. Αναδείχτηκε έτσι κι ο ίδιος σε θεμελιωτή του σύγχρονου βηματισμού της Κλινικής Στοματολογίας σε παγκόσμια κλίμακα.

Ο καθηγητής Δρ. Γιώργος Λάσκαρης ή ο «**Δάσκαλος**», όπως θα τον αποκαλώ από δω και πέρα, είναι ένας **Οραματιστής,** γιατί όλη η δράση του οικοδομήθηκε πάνω στο όραμά του. Είναι ένας **Ηγέτης,** γιατί η υλοποίηση του οράματός του τον ανέδειξε σε ηγετική φυσιογνωμία.

Αν η λέξη «οραματιστής» χαρακτηρίζει το σημείο εκκίνησης του ταξιδιού του μέσα στο σύμπαν του γνωστικού του αντικειμένου και η λέξη «ηγέτης» την κορφή που πάτησε στην ολοκλήρωση αυτού του ταξιδιού, τότε θα πρέπει να αναζητήσω μια λέξη που να περιγράφει με ακρίβεια τον ανήφορο που γεφύρωσε το όραμά του με την κορφή που κατέκτησε ο μόχθος του. Έτσι επιλέγω τη λέξη «**Συνεπής**».

Ο Δάσκαλος ήταν και είναι ένας **συνεπής οραματιστής ηγέτης.** Ο ανήφορος που περπάτησε είναι στρωμένος από τη συνέπεια, με την οποία υπηρέτησε το όραμά του. Κάθε μέρα, για 60 ολόκληρα χρόνια. Τούτη η συνέπειά του αποτέλεσε την κινητήρια δύναμη της δράσης του μέσα στην επιστήμη, συντήρησε τη φλόγα της ζωής του και σμίλευσε την αιτιολόγηση της ύπαρξής του.

Το έργο του Δάσκαλου στηρίζεται σε τέσσερις πυλώνες. Καθένας απ' αυτούς αντιπροσωπεύει ένα επίτευγμά του, που τον διαφοροποίησε και τον ανέδειξε στο πεδίο της δράσης του. Ο Δάσκαλος είναι **πρωτοπόρος** και **καινοτόμος.** Είναι **εμβληματικός** και **εμπνευστής.**

Δεν θα αναλάβω την ευθύνη να αιτιολογήσω την πρωτοπορία του Δάσκαλου. Γνωρίζω το αντικείμενο, αλλά δεν το υπηρετώ άμεσα. Υπηρετώ την Πειραματική Στοματολογία. Γι'αυτό τον λόγο αυτό θα ανασύρω από τη μνήμη τις γνώμες για το έργο του Δάσκαλου έξη προσωπικοτήτων τεράστιου διαμετρήματος στο πεδίο της Στοματολογίας. Τρεις απ' αυτές τις προσωπικότητες είναι προγενέστεροί του και δεν βρίσκονται πια στη ζωή. Πρόκειται για τους καθηγητές Στοματολογίας **Sol Silverman** από το San Francisco, τον **Gerald Shklar** από το Χάρβαρντ στη Βοστώνη και τον **Jens Pindborg** από την Κοπεγχάγη, που εξέφρασαν τις σκέψεις τους για το έργο του Δάσκαλου πριν από 35 χρόνια.

Ο Silverman τον αποκάλεσε ***«εξαιρετικό ηγέτη μιας σύγχρονης εποχής».***

Ο Shklar χαρακτήρισε τον έγχρωμο άτλαντα των νόσων του στόματος ***«εντυπωσιακό».***

Κι ο Pindborg - κατά τη γνώμη μου ο κορυφαίος της εποχής του - ήταν ο πιο γενναιόδωρος στο σχόλιό του, αποκαλώντας τον Δάσκαλο «***Ηγέτη της Στοματολογίας στην Ευρώπη».***

Κοντά σ' αυτούς έρχονται και τρεις συνοδοιπόροι του Δάσκαλου να εκφράσουν τη γνώμη τους γι' αυτόν. Είναι οι καθηγητές Στοματολογίας **Crispian Scully** από το παν/μιο του Λονδίνου που έφυγε από τη ζωή το 2017, ο **Isaac van der Waal** από το παν/μιο του Άμστερνταμ και ο **Peter Reichart** από το παν/μιο του Βερολίνου.

Ο Scully χαρακτήρισε το έργο του Δάσκαλου ***«θεμελιώδες».***

Ο van der Waal είπε ότι ***«το επιστημονικό μέγεθός του ξεπερνά τα*** *σύνορα της Ελλάδας και της Ευρώπης».*

Και ο Reichart τον χαρακτήρισε ***«Παγκόσμια ηγετική φυσιογνωμία της Κλινικής Στοματολογίας».***

Οι καινοτομίες του Δάσκαλου υπήρξαν πολλές. Θα αναφερθώ, πολύ συνοπτικά, σε έξι απ΄ αυτές, που δημιούργησαν και παγίωσαν την παγκόσμια αναγνώριση και ακτινοβολία του έργου του.

- Το 1971 ίδρυσε το Στοματολογικό Τμήμα στο Νοσοκομείο «Ανδρέας Συγγρός», το οποίο διηύθυνε μέχρι το 2008, έχοντάς το αναδείξει σε κέντρο με παγκόσμια αναγνώριση.
- Το 1988 κυκλοφόρησε ο έγχρωμος άτλαντας των στοματικών νόσων στην αγγλική γλώσσα, ο οποίος έχει εκδοθεί τέσσερις φορές μέχρι σήμερα και αποκαλείται η ***«Βίβλος της Κλινικής Στοματολογίας»***. Είναι παγκόσμιο best seller.
- Το 1992 υπήρξε μέλος της επιτροπής των πρωτοπόρων είκοσι στοματολόγων απ' όλον τον κόσμο για την ταξινόμηση των βλαβών του AIDS στο στόμα. Η επιτροπή είχε συσταθεί από τον Παγκόσμιο Οργανισμό Υγείας.
- Από το 1998 έως το 2008 εκπαίδευσε πάνω από 1.000 οδοντιάτρους στην Κλινική Στοματολογία, ενώ από το 2.000 όλοι οι ειδικευόμενοι Δερματολόγοι παρακολουθούν υποχρεωτικά κλινικές περιπτώσεις στο Στοματολογικό Τμήμα του Νοσοκομείου «Ανδρέας Συγγρός».
- Το 2020 κυκλοφόρησε ο άτλαντας τσέπης των στοματικών νόσων στην αγγλική γλώσσα, ο οποίος επίσης έγινε παγκόσμιο best seller.
- Μόλις πριν από λίγες βδομάδες κυκλοφόρησε στην αγγλική γλώσσα ο **«έγχρωμος άτλαντας των περιοδοντικών εκδηλώσεων τοπικών και συστηματικών παθήσεων»** με συγγραφείς τον Δάσκαλο, τη μαθήτριά του, στενή συνεργάτιδά του και επισκέπτρια λέκτορα στο παν/μιο του Harvard Δρα Ελεάνα Στουφή και τον αναγνωρισμένο περιοδοντολόγο και καθηγητή στο παν/μιο του Ohio Δρα Δημήτρη Τατάκη.

Η σύνθεση των προαναφερθεισών καινοτομιών οδηγεί στο μεγάλο επίτευγμα του Δασκάλου, που δεν είναι άλλο από τη συνάντηση του στόματος με το σώμα. Ο Δάσκαλος εμβολίασε την Παθολογία του Στόματος με ιατρική σκέψη, αμβλύνοντας την κρίση ταυτότητας του αντικειμένου της Στοματολογίας, γιατί εκείνη την εποχή η πλειοψηφία των οδοντιάτρων δεν έβλεπε πέρα από τα δόντια, ενώ άλλες ιατρικές ειδικότητες προσπαθούσαν να επέμβουν στο στόμα με τραγικά αποτελέσματα.

Ο Δάσκαλος αποτελεί ένα φωτεινό σύμβολο, που θα στέκεται ακλόνητο στο πέρασμα του χρόνου και θα φωταγωγεί τα μονοπάτια που θα παίρνουν οι μελλοντικοί ιατροί και οδοντίατροι. Οι προγενέστεροι και συνοδοιπόροι του ανδρώθηκαν και ήκμασαν μέσα σε πολύ υποστηρικτικά επιστημονικά περιβάλλοντα. Ανήκαν σε οργανωμένα τμήματα, είχαν οικονομική βοήθεια και πρόσβαση σε εργαστήρια και προσωπικό που τους βοηθούσε σε όλες τις δραστηριότητές τους. Η μοναδική υποστήριξη που είχε ο δικός μας Δάσκαλος ήταν η ευκαιρία που του δόθηκε να δημιουργήσει το Στοματολογικό Τμήμα στο Νοσοκομείο «Ανδρέας Συγγρός». Και δικαίωσε τους υποστηρικτές του. Παρόλα τα πενιχρά μέσα, κατόρθωσε **να δημιουργήσει Ελληνική Σχολή Σκέψης στη Στοματολογία με ακτινοβολούσα θέση στο παγκόσμιο ιατρικό στερέωμα.** Γι' αυτό και τον χαρακτηρίζω εμβληματικό ιατρό.

Ο Δάσκαλος κατάφερε να εμπνεύσει δεκάδες συναδέλφους, πολλοί από τους οποίους έχουν πραγματοποιήσει εξαίρετες σπουδές στο εξωτερικό, και οι οποίοι προσφέρουν τις ανεκτίμητες υπηρεσίες τους στην πατρίδα μας σήμερα. Αποτέλεσε και για μένα πηγή εμπνεύσεως.

Ως ερευνητής ακολούθησα τις συμβουλές του που έμειναν χαραγμένες στη μνήμη μου από εκείνες, τις λίγες επισκέψεις μας στο Στοματολογικό Τμήμα στο Νοσοκομείο «Ανδρέας Συγγρός» το 1982 και τα σεμινάριά του στην Οδοντιατρική Σχολή.

- Να έχω άριστη γνώση του κλινικού προβλήματος.
- Να ξεκινώ από τη μεγάλη εικόνα, το σώμα, και μετά να καταλήγω στο στόμα.
- Να είμαι γνώστης της βιβλιογραφίας.

Η ζωή τα έφερε έτσι ώστε να μετεκπαιδευτώ για πολλά χρόνια, όπως κι εκείνος, σ' ένα τμήμα Δερματολογίας, το οποίο ήταν προσαρτημένο σ' ένα μοναδικό ιατρικό κέντρο έρευνας, στο οποίο η ερευνητική προσπάθεια απαντούσε στα σύνορα των επιστημών. Θα τον ξανάβλεπα 24 χρόνια μετά τη λήψη του πτυχίου μου, το 2008. Όμως, όλα αυτά τα χρόνια τον συναντούσα στα ράφια των ιατρικών βιβλιοθηκών και βιβλιοπωλείων στις πόλεις που σπούδασα.

Απ' όλα του τα βιβλία, το αγαπημένο μου είναι ο «Έγχρωμος Άτλας της Στοματολογίας» που εκδόθηκε στην ελληνική γλώσσα από τις εκδόσεις «Λίτσας» το 1986. Μ' έχει συνοδέψει στα ταξίδια μου. Μ' έχει συντροφέψει στους επιστημονικούς στόχους μου. Φθάρηκε κι αυτό στο πέρασμα του χρόνου. όπως και ο μελετητής του.

Θα τερματίσω την ομιλία μου με τρεις σκέψεις.

Δάσκαλε,

Θα ήθελα τόσο πολύ να γράφατε ένα μικρό βιβλίο από την πορεία σας στους επιστημονικούς στίβους. Μια εκτίναξη στον αστερισμό της φιλοσοφίας και μια εξομολόγηση συνάμα. Να γράψετε για τις κλινικές επιτυχίες και αποτυχίες σας, τις χαρές και τις απογοητεύσεις σας. Να δώσετε τις σκέψεις σας για κείνα τα όνειρά σας που δεν πραγματοποιήθηκαν. Να κρίνετε την πρόοδο του αντικειμένου και να μιλήσετε για τις μελλοντικές προοπτικές του. Να μιλήσετε για τη συναναστροφή σας με τους πρωτοπόρους στο πεδίο της δράσης σας. Κανένας από το βασίλειο των γιγάντων στο πεδίο της Στοματολογίας δεν το έχει κάνει. Αν δεν το κάμετε εσείς που είστε ένας απ' αυτούς, ένας ζωντανός θρύλος, τότε ποιος θα το κάμει;

Επίσης, θα ήταν ευχής έργον εάν οργανώνατε το πολύτιμο αρχείο σας με τις 150.000 φωτογραφίες κλινικών περιπτώσεων - με τη βοήθεια συνεργατών και συναδέλφων στοματολόγων - και το παραδίνατε στην ανθρωπότητα. Όλο αυτό το πολύτιμο υλικό, αποτέλεσμα του καθημερινού μόχθου σας για 60 χρόνια, πρέπει να παραμείνει αθάνατο, δεν σας ανήκει, ανήκει στην παγκόσμια ιατρική. Θα βοηθούσατε κατ' αυτόν τον τρόπο τους μελλοντικά εκπαιδευόμενους ιατρούς και οδοντιάτρους να σμιλεύσουν τη διαγνωστική τους δεινότητα.

Τέλος, θα ήθελα να κάνω ειδική μνεία στο Νοσοκομείο «Ανδρέας Συγγρός», μέσα από το οποίο ξεπήδησε η παγκόσμια φυσιογνωμία του Δάσκαλου. Η συνδρομή του διεθνώς αναγνωρισμένου Νοσοκομείου στην Οδοντιατρική Επιστήμη είναι απερίγραπτη. Στο Στοματολογικό Τμήμα του αντάμωσε το σώμα με το στόμα. **Γεφυρώθηκε το χάσμα Οδοντιατρικής και Ιατρικής. Και τούτη η γέφυρα φέρει το όνομα «Γιώργος Λάσκαρης».**

Δάσκαλε,

Νιώθω μεγάλη συγκίνηση που βρίσκομαι σήμερα εδώ, τούτη τη ξεχωριστή μέρα, μέρα τιμής για το πρόσωπό σας.

Το 1982 εγώ, ο φοιτητής σας, σας θαύμαζα.

Σήμερα, το 2023, εγώ, ο συνάδελφος και φίλος σας, σας ευγνωμονώ.

Δανείζομαι τα λόγια του τιτάνα της παγκόσμιας λογοτεχνίας Νίκου Καζαντζάκη για να σας χαιρετήσω:

«Μια αστραπή η ζωή σου, Δάσκαλε.... Μα πρόλαβες!»

Συνέχεια στη σελίδα 36

Creel Caught Hot Rock Shrimp with Himalayan Salt

BECAUSE INGREDIENTS MATTER

A FRESH APPROACH
SERVED BY OPTIDENT

Using the finest ingredients, detailed recipes and executed with our secret finishing touches, White Dental Beauty Professional Tooth Whitening Systems represent the crème de la crème in whitening healthy smiles.

At Optident we take pride in sourcing the best produce to create gourmet materials for you to use and because everything we produce ends up in a patient's mouth, we will never compromise on quality.

Dental Expert - Άννα Ελμάογλου Ε.Π.Ε.

Ο Εξειδικευμένος Συνεργάτης του Οδοντιατρείου σας

Φειδιππίδου 30, 11527, Αθήνα, Τηλ.: 210 7770739, 210 7770749, Φαξ: 210 7770716, e-mail: anna@dental-expert.gr

Συνέχεια από τη σελίδα 34

Woo Sook-Bin

Professor of Oral Medicine University of Harvard, USA

Σας ευχαριστώ πάρα πολύ που με προσκαλέσατε να συμμετάσχω με ομιλία στην εκδήλωση η οποία μέσα από την ενδελεχή έρευνα και τις εισηγήσεις των μαθητών του, αποτίει φόρο τιμής στον καθηγητή Γιώργο Λάσκαρη, στο έργο του και στην παρακαταθήκη του.

Δεν είχα το προνόμιο να εργαστώ υπό τον κύριο Λάσκαρη ως ειδικευόμενή του.

Το κλασικό επιστημονικό άρθρο το οποίο δημοσιεύτηκε το 2016 από τον Γιώργο Λάσκαρη και τον Dr Crispian Scully για τη Στοματολογία, μας λέει για το παρόν status της Στοματολογίας το οποίο δεν θα μπορούσε να είχε συμβεί χωρίς τη συμβολή σπουδαίων ερευνητών και δασκάλων, όπως ο καθηγητής Γ. Λάσκαρης και άλλοι Ευρωπαίοι και Αμερικανοί συνάδελφοι. Ξεκίνησα την εκπαίδευση μου το 1982 με τον Dr William Shafer στην Ινδιανάπολη και θυμάμαι ότι κατά τη διάρκεια των δύο ετών της εκπαίδευσης μου διάβασα πολλά άρθρα του καθηγητή Λάσκαρη με θέμα τα πομφολυγώδη νοσήματα τα οποία είχαν δημοσιευτεί στις αρχές του 1980 και ήταν άρθρα κλειδιά για εμάς. Σε αυτά περιλαμβάνονται άρθρα για την ανοσοπαθολογία του Πεμφιγοειδούς και της Πέμφιγας και ιδιαίτερα για το δεδομένο ότι η Αποφλοιωτική Ουλίτιδα δεν είναι ανεξάρτητη νοσολογική οντότητα, αλλά αποτελεί εκδήλωση του Πεμφιγοειδούς, του Ομαλού Λειχήνα, και της Πέμφιγας και άλλων Πομφολυγωδών Δερματοβλεννογόνιων Νόσων. Αυτά τα άρθρα και τα στοιχεία που παρουσίαζαν ήταν πρωτοπόρα στο πεδίο τους και ήταν τα πρώτα που καταδείκνυαν ότι ενώ οι βλάβες είναι παρόμοιες κλινικά έχουν διακριτή ιστοπαθολογία και ανοσοπαθολογία. Ακόμη μέχρι τώρα, θυμάμαι τα στοιχεία από αυτά τα άρθρα. Επίσης πολύ σημαντικές ήταν οι δημοσιεύσεις του Γ. Λάσκαρη στα Παιδιατρικά Πομφολυγώδη Νοσήματα του Στόματος για τα οποία ελάχιστα ήταν γνωστά εκείνη την εποχή. Στη δεκαετία του 1990, όταν ήμασταν βαθιά στην επιδημία του AIDS, ο Γ. Λάσκαρης συνέγραψε μεγάλο αριθμό άρθρων σχετικά με τις εκδηλώσεις στο στόμα της HIV λοίμωξης και βοήθησε στην πληροφόρηση των Οδοντιάτρων και των Στοματολόγων σε όλο τον κόσμο ως προς το τι να δουν για αυτήν την τρομερή ασθένεια η οποία πήρε τόσες ζωές, έτσι ώστε οι ασθενείς να μπορούν να διαγνωστούν έγκαιρα, να λάβουν νωρίς θεραπεία και να σταματήσουν να διασπείρουν τον ιό.

Ως προς τον μεγάλο αριθμό εκδόσεων των βιβλίων του τα οποία έχουν ευρέως μεταφραστεί σε πάνω από 13 γλώσσες, αυτό ήδη συζητήθηκε με μεγάλη λεπτομέρεια από τους ομιλητές που προηγήθηκαν. **Η μεγαλύτερη ίσως συνεισφορά του καθηγητή Γιώργου Λάσκαρη η οποία θα μείνει για πάντα μαζί μας είναι το ότι έφερε την Οδοντιατρική κοντά στην Ιατρική και την Ιατρική κοντά στην Οδοντιατρική. Δούλεψε σε στενή συνεργασία με συναδέλφους του στην Ιατρική και την Δερματολογία και βοήθησε τον καθένα να κατανοήσει ότι όλα τα συστήματα του οργανισμού αλληλοσυνδέονται, και ότι ο στοματικός βλεννογόνος δεν διαφέρει σε αυτό. Έφερε την Στοματολογία υψηλά στην πρώτη γραμμή ενδιαφέροντος στην Ελλάδα, στην Ευρώπη αλλά και στις Ηνωμένες Πολιτείες της Αμερικής.** Το βιβλίο του στην αγγλική γλώσσα "Periodontal Manifestations of Local and Systemic Diseases" που εκδόθηκε τον Μάιο του 2023, σε 2η έκδοση, είναι κλασικό στο είδος του.

Παρότι δεν με διδάξατε απευθείας, μέσα από τις δημοσιεύσεις σας υπήρξατε δάσκαλος μου

Σας ευχαριστώ Professor Laskaris για την ηγετική σας θέση, την καθοδήγηση σας και το πάθος σας για την Στοματολογία, αφήσατε μία ανεξίτηλη επίδραση σε όλους εμάς και η παρακαταθήκη σας επηρεάζει όλους όσους έχουν διδαχθεί από εσάς. Σας ευχαριστώ αγαπητέ δάσκαλε, φίλε και συνάδελφε για όλα όσα κάνατε για εμάς.

Θάνος Χαλαζωνίτης

Καθηγητής–Ερευνητής Μοριακής Βιολογίας
Πανεπιστημίου Γενεύης, Ελβετία

Είναι μεγάλη ευχαρίστηση και τιμή η πρόσκληση να μιλήσω για τον καθηγητή μου Γιώργο Λάσκαρη. Ο καθηγητής, μας δίδαξε Στοματολογία στην Οδοντιατρική Σχολή του Πανεπιστημίου Αθηνών, όπου ήμουν φοιτητής.

Ήταν εξαιρετικός, τόσο ακαδημαϊκά όσο και ως προς την ικανότητά του να μας εμπνέει να γίνουμε το καλύτερο που μπορούμε να γίνουμε. Ανέπτυξα πάθος για την επιστημονική γνώση και για την έρευνα, σε μεγάλο βαθμό, λόγω της έμπνευσης που έλαβα από εκείνον. Ο καθηγητής Λάσκαρης ήταν το τέλειο παράδειγμα καθηγητή, για την κριτική του σκέψη, για το πάθος του για την επιστήμη, με κλινική και ερευνητική αριστεία και με φροντίδα για τον ασθενή. Ήταν υπόδειγμα για το πώς πρέπει να είναι ένας πανεπιστημιακός δάσκαλος. Οφείλω την απόφαση μου να επιδιώξω ερευνητική σταδιοδρομία, σε μεγάλο βαθμό στο παράδειγμα του.

Παράλληλα με την θέση του στην Οδοντιατρική Σχολή, ο Γιώργος Λάσκαρης ίδρυσε το Τμήμα Στοματολογίας στο Νοσοκομείο «Ανδρέας Συγγρός». Την Κλινική αυτή την οργάνωσε από τα σπάργανα και την ανέπτυξε τόσο πολύ, ώστε να εξελιχθεί σε κέντρο αναφοράς στην Ελλάδα και το εξωτερικό. Για πολλά χρόνια, η Στοματολογία στην Ελλάδα και σε άλλες χώρες του κόσμου ήταν συνώνυμη με τον Γ.Λάσκαρη.

Οι επιστήμονες αναγνωρίζονται από το έργο που αφήνουν πίσω τους. Ο Καθηγητής Λάσκαρης αναγνωρίζεται από τα βιβλία Στοματολογίας που συνέγραψε στα Ελληνικά (10) και στα Αγγλικά (11) τα οποία μεταφράστηκαν σε 12 γλώσσες και δημοσιεύθηκαν σε πολλές εκδόσεις (23) από κορυφαίους Εκδοτικούς οίκους του πλανήτη και το σημαντικότερο **επηρέασαν καθοριστικά την εξέλιξη της Στοματολογίας σε παγκόσμιο επίπεδο.**

Σε όλο τον επιστημονικό χώρο της Στοματολογίας διεθνώς, το όνομα Λάσκαρης λάμπει συμπαρασύροντας με την λάμψη του την ελληνική Ιατρική και Οδοντιατρική. Επίσης όμως, ένας καθηγητής μνημονεύεται από τους μαθητές που εκπαίδευσε και, το πιο σημαντικό, ενέπνευσε. Ως ένας από τους μαθητές του, θεωρώ τιμή και προνόμιο να τον ευχαριστήσω για ό,τι έκανε για εμένα. Υπήρξε πραγματικός δάσκαλος και ηγέτης.

Χαράλαμπος Μουτσόπουλος

Καθηγητής Ιατρικής-Ακαδημαϊκός

Αξιότιμο Προεδρείο.

Ευχαριστώ που μου κάνατε την τιμή να παρουσιάσω, σε λίγα λεπτά, το πολύπλευρο επιστημονικό έργο του διεθνούς φήμης Στοματολόγου -ιατρού και οδοντιάτρου- Γεωργίου Λάσκαρη. Αισθάνομαι τιμή και χαρά.

Ο κύριος Λάσκαρης, ειδικεύτηκε στη Στοματολογία στα Πανεπιστήμια του Λονδίνου και του Μπρίστολ του ΗΒ. Είναι Διδάκτωρ και Υφηγητής του ΕΚΠΑ. Στο ίδρυμα αυτό προήχθη μέχρι τον βαθμό του Αναπληρωτή Καθηγητή. Η αδικία που υπέστη από το ελληνικό Πανεπιστημιακό σύστημα, του ενδυνάμωσε την επιθυμία για πρόσφορα στον πάσχοντα και τη μετάδοση της γνώσης του στη στοματολογία στους νεότερους συναδέλφους της Ελλαδικής και της διεθνούς επιστημονικής κοινότητας.

Δίδαξε στοματολογία για περισσότερα από 30 χρόνια τόσο στην Οδοντιατρική όσο και στην Ιατρική σχολή του Πανεπιστημίου Αθηνών. Δημιούργησε τμήμα Στοματολογίας, εκ του μηδενός, στην πανεπιστημιακή κλινική Δερματολογίας του νοσοκομείου «Ανδρέας Συγγρός». Ανήγαγε το τμήμα αυτό σε κορυφαίο Παγκόσμιο κέντρο αναφοράς στην Στοματολογία. Επίσης λειτούργησε ως σύμβουλος Στοματολόγος σε πολλά πανεπιστημιακά νοσοκομεία της πρωτεύουσας.

Συμμετείχε ως μέλος σε επιτροπές για το σύνδρομο της επίκτητης ανοσοανεπάρκειας AIDS τόσο του Παγκόσμιου Οργανισμού Υγείας όσο και του υπουργείου υγείας της χώρας μας.

Ίδρυσε την ελληνική εταιρεία Στοματολογίας

και την ετήσια εκπαιδευτική ημερίδα Στοματολογίας. Έδωσε πάμπολλες επιστημονικές ομιλίες σε συνέδρια και ημερίδες και έγραψε εκλαϊκευμένα άρθρα στον ημερήσιο τύπο. Δημοσίευσε σε αγγλόφωνα επιστημονικά περιοδικά περισσότερες από 90 επιστημονικές εργασίες οι οποίες μνημονεύονται από περισσότερους των 4.000 συναδέλφων του.

Μέγιστη επιστημονική-εκπαιδευτική συνεισφορά του Γεωργίου Λάσκαρη, σε εθνικό και διεθνές επίπεδο, είναι η έκδοση των τριών συγγραμμάτων: **Ο άτλαντας στοματολογίας** από το πλούσιο αρχειακό φωτογραφικό υλικό στοματικών βλαβών από τους ασθενείς που διαχρονικά συνέλεξε,

το **εγχειρίδιο (pocket) Στοματολογίας** και

το **Periodontal manifestations of local and systemic diseases.**

Προ μηνός ενημερώθηκα ότι κυκλοφόρησε η 2η έκδοση του συγγράμματος **Periodontal manifestations of local and systemic diseases.** Γεγονός που τονίζει το ασίγαστο πάθος του κου Λάσκαρη για τη μετάδοση της γνώσης του στο εθνικό και διεθνές επιστημονικό γίγνεσθαι. Τα συγγράμματα του κ. Λάσκαρη είναι μοναδικά σε παγκόσμιο επίπεδο γι' αυτό και μεταφράστηκαν σε πολλές γλώσσες. Το εγχειρίδιο (pocket Άτλας Στοματολογίας) χαρακτηρίστηκε ως παγκόσμιο Best seller.

Μιας και ο βλεννογόνος της στοματικής κοιλότητας αντανακλά την κατάσταση υγείας του ατόμου, ο γιατρός ή και ο οδοντίατρος μελετώντας τους άτλαντες στοματολογίας του κ. Λάσκαρη μπορεί να εξοικειωθεί με τις στοματικές εκδηλώσεις όλων των νοημάτων της εσωτερικής παθολογίας. Η ποιότητα των φωτογραφιών είναι υψηλοτάτη και η ανάδειξη των στοματικών βλαβών λεπτομερειακή. Το συνοδευτικό κείμενο που αναλύει την κάθε νοσηρή οντότητα είναι επιστημονικά ακριβές.

Για το έργο του αυτό ο Λάσκαρης έχει βραβευτεί από:

Το **British Medical Association** με το 1ο Βραβείο σε διαγωνισμό Ιατρικού Βιβλίου για το βιβλίο του «Color Atlas of Oral diseases,2nd Edition,1996».

Την **Ακαδημία Ιατρικών Επιστημών Μόσχας** το 2005 για τα τρία μεταφρασμένα στα Ρωσικά βιβλία του

Την **Ιατρική σχολή του ΕΚΠΑ** το 2004 και το 2007 για τα ξενόγλωσσα βιβλία του που προβάλλουν την Ιατρική σχολή σε όλον τον κόσμο.

Από την **Ακαδημία Αθηνών** το 2013 για το βιβλίο του «Κλινική Στοματολογία. Διάγνωση-Θεραπεία».

Βραβεύθηκε επισης από πολλές επιστημονικές εταιρείες και συλλόγους.

Η επιστημονική πορεία και προσφορά του Γεωργίου Λάσκαρη είναι ζηλευτή και παραδειγματική. Το συγγραφικό του έργο, θα αποτελεί, για τους νεότερους συναδέλφους, εγκόλπιο για την παιδεία τους στη Στοματολογία.

Εύχομαι στον κ. Λάσκαρη να μακροημερεύσει, να είναι υγιής και να συνεχίσει την παραγωγή του ιατρικού παιδευτικού του έργου.

Δρ. Νικόλαος. Γ. Παπαδογεωργάκης

DDS, MD, MSc, Ομ. Καθηγητής Στοματικής & Γναθικής Χειρουργικής Κλινικής Οδοντιατρικής Σχολής ΕΚΠΑ

Είναι μεγάλη χαρά και τιμή για μένα να συμμετέχω σ'αυτή την εκδήλωση για τον αγαπημένο μας Καθηγητή Γιώργο Λάσκαρη.

Ένας επιστήμονας, και ιδιαίτερα γιατρός, χωρίς κοινωνικό έργο, χωρίς κοινωνική προσφορά, επιτρέψτε μου να πω πως δεν είναι ολοκληρωμένος γιατρός.

Το επιστημονικό και συγγραφικό έργο του Γ. Λάσκαρη είναι ευρέως γνωστό στον οδοντιατρικό και ιατρικό κόσμο, και αναφέρθηκε από προηγούμενους ομιλητές.

Η μεγάλη του όμως κοινωνική και ανθρωπιστική προσφορά δεν είναι τόσο γνωστές και γι'αυτό θα προσπαθήσω να αναδείξω αυτό το τεράστιο έργο του.

Ο Γ. Λάσκαρης υπήρξε πρωτοπόρος στον αγώνα ενάντια στο AIDS από το 1983. Με δική

του πρωτοβουλία λειτούργησε κέντρο αναφοράς ασθενών με AIDS με εκδηλώσεις στην στοματική κοιλότητα στο Στοματολογικό Τμήμα του Νοσ. «Α. Συγγρός» για τη διάγνωση και θεραπεία αυτών των ασθενών.

Με δική του πρόταση στο Υπουργείο Υγείας ιδρύθηκε Οδοντιατρείο για ασθενείς με AIDS, αρχικά στη Βίλα Δρακοπούλου στα Πατήσια και αργότερα στο Νοσ. «Ερυθρός Σταυρός», με Διευθυντή τον εξαίρετο συνάδελφο Ιωάννη Παντζόπουλο. Και στα δύο κέντρα οι ασθενείς είχαν τη δυνατότητα να εξετασθούν και να αντιμετωπιστούν αφιλοκερδώς. Υπήρξε επίσης Συντονιστής-Πρόεδρος μιας μεγάλης Ιατρικής Επιτροπής του Υπουργείου Υγείας, η οποία αποτελείτο από κορυφαίους επιστήμονες στον χώρο της Υγείας, με την οποία επισκέφθηκε όλη την Ελλάδα και για έξι χρόνια έδωσαν πάνω από 60 ενημερωτικές ομιλίες στο Ιατρικό και Νοσηλευτικό προσωπικό και στο κοινό.

Εκτός των άλλων βιβλίων, εξέδωσε τρία βιβλία για το AIDS. Από αυτά το φυλλάδιο «Κίνδυνοι και μέτρα Πρόληψης των Λοιμώξεων στο Οδοντιατρείο» εστάλη δωρεάν σε όλους τους Οδοντιάτρους της χώρας.

Το βιβλίο του «Pocket Άτλας Νόσων του Στόματος» που εκδόθηκε το 2019, το συνέγραψε με την εξαίρετη συνάδελφο Στοματολόγο Ελεάνα Στουφή και το οποίο δεν πρέπει να λείπει από καμία βιβλιοθήκη, στάλθηκε δωρεάν σε 450 αντίτυπα σε όλα τα Κέντρα Υγείας της χώρας.

Δημιούργησε το Στοματολογικό Τμήμα στην Πανεπιστημιακή Κλινική Δερματολογίας του Νοσ. «Α. Συγγρός», του οποίου υπήρξε Διευθυντής από το 1971 έως το 2008, και το οποίο αναγνωρίστηκε ως κορυφαίο κέντρο αναφοράς των νόσων του στόματος στην Ελλάδα και διεθνώς. Εκεί για 15 και πλέον χρόνια διοργάνωνε Μετεκπαιδευτικά Μαθήματα Κλινικής Στοματολογίας που παρακολούθησαν και εκπαιδεύτηκαν πάνω από 1.000 Οδοντίατροι και Ιατροί αφιλοκερδώς.

Δημιούργησε την Ετήσια Ημερίδα Στοματολογίας που γινόταν και γίνεται ανελλιπώς για 21 χρόνια (1987-2019) στο Ξενοδοχείο CARAVEL της Αθήνας. Στην εκδήλωση αυτή που είχε γίνει θεσμός στο χώρο της Ιατρικής και Οδοντιατρικής έχουν συμμετάσχει σαν ομιλητές κορυφαίες διεθνούς φήμης προσωπικότητες της Στοματολογίας καθώς και Έλληνες επιστήμονες από τον χώρο της Οδοντιατρικής και της Ιατρικής. Την εκδήλωση αυτή παρακολούθησαν πάνω από 25.000 Οδοντίατροι, Ιατροί και κοινό με δωρεάν συμμετοχή. Σε συνεργασία με την Ομοσπονδία Σπάνιων Νοσημάτων έχει οργανώσει δύο διαδικτυακές ενημερωτικές εκδηλώσεις για τους γιατρούς και τις οικογένειες των πασχόντων.

Διοργάνωσε αρκετές εκλαϊκευμένες ομιλίες μαζί με καλλιτεχνικό πρόγραμμα ώστε ο κόσμος με δωρεάν συμμετοχή να ενημερωθεί για τα νοσήματα της στοματικής κοιλότητας αλλά και συγχρόνως να διασκεδάσει.

Από την προσωπική μου σχέση είχα την τύχη να τον έχω δάσκαλο από τα φοιτητικά μου χρόνια μέχρι σήμερα. Τα δε τελευταία 20 χρόνια έχω την τιμή να απολαμβάνω της εμπιστοσύνης του και να διαχειρίζομαι χειρουργικά τους ασθενείς του. Από αυτή τη συνεργασία έχω διαπιστώσει εκτός των άλλων την ευγένεια και την μεγαλοψυχία με την οποία αντιμετωπίζει τους ασθενείς του. Αμέτρητες είναι οι φορές που μου είπε χαρακτηριστικά: «Νίκο, ο ασθενής είναι αδύναμος οικονομικά, εγώ δεν του πήρα χρήματα, κανόνισε κι εσύ σε παρακαλώ». Αυτό και μόνο νομίζω είναι αρκετό για να καταλάβει κάποιος το μεγαλείο της ψυχής του Γιώργου Λάσκαρη.

Με το τεράστιο και μοναδικό συγγραφικό του έργο και την κοινωνική του προσφορά έβαλε την Ελληνική Στοματολογία σε περίοπτη θέση στον παγκόσμιο χάρτη του αντικειμένου. Συνέδεσε τη Στοματολογία με την Εσωτερική Παθολογία και έφερε την Οδοντιατρική κοντά στην Ιατρική.

Χωρίς αμφιβολία ο απολογισμός της πολυετούς επιστημονικής και κοινωνικής προσφοράς του, σε συνδυασμό με αρχές βασιζόμενες στο ήθος και τη δεοντολογία, τον καθιστούν παράδειγμα προς μίμηση για τους νεότερους συναδέλφους και εμάς τους ίδιους.

Ο Γιώργος Λάσκαρης είναι ένας θρύλος για την Ελληνική και Παγκόσμια Στοματολογία.

Σαν γνήσιος Κρητικός τελειώνω με μία μαντινάδα:

«Των Οδοντογιατρών και των Γιατρών ήσουνα κι είσαι δάσκαλος ακόμα, κι όπου διαβείς μοσχοβολά ο αέρας και το χώμα».

Ελεάνα Στουφή
DDS, MSc, PhD, Στοματολόγος – Οδοντίατρος
Part time Lecturer Harvard School of Dental Medicine

Η σημερινή μου παρουσίαση από αυτό το βήμα είναι ίσως η πιο δύσκολη από τις πολλές που έχω κάνει σ όλο τον κόσμο. Κι αυτό γιατί πρέπει ν αναφερθώ κατ αρχήν σε πολύ λίγο χρόνο στο τεράστιο επιστημονικό έργο του μεγάλου δάσκαλου και επιστήμονα Γιώργου Λάσκαρη με επιστημονική γλώσσα και κατά δεύτερον να κρατήσω την συναισθηματική φόρτιση στην άκρη. Το 1ο θα το προσπαθήσω, το 2ο σας λέω εξ αρχής ότι δεν θα το κάνω και θα βάλω όλη μου την αγάπη αλλά με ξεκάθαρη ματιά και χωρίς υπερβολές. Τον καθηγητή μου τον γνώρισα το 1976 σαν 2ο ετής φοιτήτρια της Οδ/κης Σχολής κι από τότε είμαι κοντά του με μικρά διαλείμματα.

Δάσκαλος

Ο Γιώργος Λάσκαρης είναι ο ορισμός του Δασκάλου, κι αυτό το ξέρουμε κι επωφελούμεθα όλοι οι μαθητές του και συνεργάτες του, αλλά και σεις όλοι παίρνετε ένα δείγμα κάθε φορά που μιλάει και κρέμεστε από τα χείλη του. Διδάσκει άοκνα για περίπου 60 χρόνια απ όλα τα μετερίζια, Ιατρική σχολή, Νοσ. Α. Συγγρός, φοιτητές Οδ/κης και Ιατρικής, σε συνέδρια, ημερίδες και μέσα από τα βιβλία του. Η διαρκής και επίμονη επιστημονική εργασία, η αγάπη και ο πόθος για προσφορά, το αίσθημα ευθύνης απέναντι στον φοιτητή, τον συνάδελφο Ιατρό και Οδοντίατρο και ο σεβασμός στην προσωπικότητα του ασθενή αποτελούν το περίγραμμα στο οποίο κινείται η επιστημονική του πορεία. Η απίστευτη σε εύρος και βάθος γνώση του, δεν αποτελεί συνταγή που κρατά για τον εαυτό του, αλλά απλόχερα την προσφέρει σε όλους εμάς, όπως κάθε σωστός δάσκαλος στους μαθητές του. Είναι αυστηρός κριτής, δύσκολος να ικανοποιηθεί γιατί αναζητά πάντα την τελειότητα σ ότι κι αν κάνει, από το να γράφει ένα βιβλίο ως το να καλλιεργεί τα οπωροκηπευτικά του, πρώτα όμως είναι αυστηρός για τον εαυτό του και μετά για όλους εμάς.

Αρκετοί λένε πως είναι αυταρχικός κι απόλυτος και μερικές φορές συμφωνώ κι εγώ, όμως είναι ακέραιος χαρακτήρας, με εντιμότητα, αξιοπρέπεια και ήθος ακολουθώντας πιστά τα ρητά των προγόνων μας «φύλασσε τρόπου καλοκαγαθίαν όρκου πιστοτέρα» δηλ κράτα την ακεραιότητα του χαρακτήρα πιο πιστά από τον όρκο, και το «ωφελέειν ή μη βλάπτειν» τον ασθενή σου, που κι αυτά μεταλαμπαδεύει σε όλους εμάς που μαθητεύσαμε δίπλα του. Όλα αυτά είναι τα χαρακτηριστικά ενός ηγέτη που έχει όραμα και

Συνέχεια στη σελίδα 38

Συνέχεια από τη σελίδα 37

που αταλάντευτα χαράζει πορεία στο διεθνές επιστημονικό στερέωμα τα τελευταία 60 χρόνια με γνώμονα όπως ο ίδιος λέει «στοχεύοντας στο καλύτερο, αναζητώντας την αριστεία». Ο μεγάλος Άγγλος Στοματολόγος Crispian Scully σε δύο αφιερώσεις του, στη μία αποκαλεί τον Γιώργο Λάσκαρη "my teacher" και στη δεύτερη "The Father of Oral Medicine".

Ερευνητικές δραστηριότητες

Κι εδώ πρωτοστάτησε διεθνώς με ανοσολογικές μελέτες των χρόνιων πομφολυγωδών νόσων του στόματος και του δέρματος, στη μελέτη των προκαρκινικών βλαβών και του καρκίνου του στόματος με σύγχρονες μοριακές τεχνικές σε συνεργασία με ερευνητικά κέντρα στην Ελλάδα και εξωτερικό και με επιδημιολογικές μελέτες των νόσων του βλεννογόνου του στόματος.

Το συγγραφικό του έργο

Εδώ τα λόγια σταματούν και μιλούν τα έργα. Τεράστιος αριθμός, συνολικά 44 βιβλία, 10 Ελληνικά, 11 Αγγλικά και 23 μεταφράσεις από την Αγγλική σε 12 ακόμη γλώσσες. Κάθε ένα από αυτά αποτελεί best seller που τον ταξίδεψε παίρνοντας μαζί την πατρίδα μας στα πέρατα του κόσμου. Και βέβαια είναι ασταμάτητος. Τα τελευταία 2 εκδόθηκαν πρόσφατα και ήδη έχει ξεκινήσει τα επόμενα με εφηβική ορμή.

Βραβεύσεις

Και φυσικά σαν επακόλουθο αυτής της ξέφρενης συγγραφικής πορείας έρχονται οι βραβεύσεις από την Ελλάδα και το εξωτερικό με κορυφαία για τον τόπο μας αυτή της Ακαδημίας Αθηνών το 2013, από την British Medical Association (BMA) το 1996, από την Ακαδημία Ιατρικών Επιστημών της Μόσχας το 2005, την Δερματολογική/Αφροδισιολογική εταιρία το 1996, την Ελληνική Εταιρία AIDS το 2014, την Ιατρική Σχολή και το Πανεπιστήμιο Αθηνών και πολλούς Οδοντιατρικούς και Ιατρικούς Συλλόγους της Ελλάδος.

Και μια μικρή προσωπική επισήμανση. Όπου πάω (Αφρική, Κίνα, Ευρώπη, Αμερική) τον βρίσκω εκεί να έχει ήδη πάει, να τον ξέρουν όλοι και να κερδίζω και εγώ κύρος λέγοντας ότι είμαι μαθήτρια και συνεργάτις του

Ελληνική Εταιρία Κλινικής Στοματολογίας – Επιστημονικές εκδηλώσεις

Κι εδώ πρωτοστάτησε. Ο Δάσκαλος μέσα κι από αυτή την επιστημονική δράση θέλησε να ενημερώσει και ευαισθητοποιήσει Γιατρούς και Οδοντιάτρους για τα νοσήματα του στόματος με τελικό αποδέκτη πάντα τον ασθενή. Είναι ο εμπνευστής και στυλοβάτης αυτής της κεντρικής ημερίδας αλλά και των δεκάδων άλλων που έχει οργανώσει η εταιρία μας σε συνεργασία με τους κατά τόπο Οδ/κους Συλλόγους και Δήμους της Ελλάδος. Χάριν στο όνομα και την προσωπικότητά του η ημερίδα είναι πόλος έλξης καταξιωμένων Ελλήνων και ξένων επιστημόνων από το χώρο της Στοματολογίας, της Οδοντιατρικής και της Ιατρικής με εισηγήσεις υψηλού επιπέδου και φυσικά εντυπωσιακή ανταπόκριση σε προσέλευση και συμμετοχή συναδέλφων. Επίσης υπήρξε πάντοτε κοντά στην κοινωνία με εκλαϊκευμένες ομιλίες, διαλέξεις και άρθρα για το κοινό σε βασικά θέματα υγείας του στόματος.

Το όραμα

Έβγαλε την Στοματολογία από τα στενά πλαίσια της Οδοντιατρικής, άνοιξε διαύλους συνεργασίας με την Ιατρική, βάζοντάς την στον χώρο της εσωτερικής Παθολογίας και ανέδειξε τον σπουδαίο ρόλο του σωστά εκπαιδευμένου Στοματολόγου στην διάγνωση και θεραπεία εκατοντάδων συστηματικών παθήσεων με εκδηλώσεις στο στόμα.

Με το κύρος, το έργο και την ακτινοβολία του πρόβαλε την Ελληνική Στοματολογία σε όλο τον κόσμο συμπαρασύροντας την μαζί του, και καθιστώντας την σεβαστή και υπολογίσιμη δύναμη στον Παγκόσμιο χάρτη του γνωστικού αντικειμένου, ενώ παράλληλα άνοιξε επιστημονικούς και επαγγελματικούς ορίζοντες στους νέους Στοματολόγους. Ένα μικρό παράδειγμα: είχαμε καλέσει την κορυφαία Στοματολόγο ZHOU Hongmei από το Institute of West China School of Stomatology, Sichuan University, China , να μας τιμήσει με την παρουσία της που τελικά λόγω της επιδημίας του Κορωναϊού δεν ήρθε. Όταν λοιπόν της ζήτησα να συμμετάσχει η απάντησή της ήταν αυτοστιγμή «με μεγάλη μου χαρά και τιμή θα έρθω για τον Καθ. Λάσκαρη και να του πείτε ότι το βιβλίο του είναι πάντα εδώ στο γραφείο μου δίπλα μου».

Η οικογένεια

Και βέβαια δεν μπορώ να μην αναφερθώ με δυο λόγια στην οικογένεια και τον άνθρωπο Λάσκαρη . Έχει την τύχη να έχει δίπλα του μια σπουδαία γυναίκα τη Βιβή, με τεράστια ευαισθησία, προσωπικότητα, υπομονή και γνώση που τον συμπληρώνει και είναι συνοδοιπόρος του από τα φοιτητικά τους χρόνια στα δύσκολα και στα εύκολα, στις χαρές και τις λύπες πού φέρνει η ζωή. Είναι αυτή που τον στηρίζει να αντιμετωπίζει και να προσπερνά τις μικρότητες που συνάντησε στην επιστημονική του πορεία από συναδέλφους και συνεργάτες που τους περισσότερους αυτός ανέδειξε. Είναι αυτή που μας αγκαλιάζει όλους τους συνεργάτες, μας κάνει μέλη της οικογένειάς τους, μας νοιάζεται και μας φροντίζει. Φυσικά να πω πως την εικόνα της οικογένειας σήμερα ολοκληρώνουν οι δυο κόρες τους, η Χριστίνα και η Μαρίνα με αξιοσημείωτη πορεία η κάθε μια στο χώρο της. Κάπου εδώ όμως παρών είναι και ο Χρηστάκης τους που έφυγε πολύ νωρίς μόλις στα 24 του χρόνια, αλλά που είμαι σίγουρη ότι σήμερα από κάπου εκεί ψηλά μας ακούει και χαίρεται για τον μπαμπά του.

Ο Άνθρωπος Λάσκαρης πέρα από την Στοματολογία αγαπάει τον Μελιγαλά (την γενέτειρα του) αλλά και την Σύρο που έχουν στήσει το πουχαστήριό τους και περνούν όσο περισσότερο χρόνο μπορούν. Εκεί βρίσκει την ευκαιρία με την άλλη του ιδιότητα αυτή του αγρότη να ασχοληθεί με το hobby του την καλλιέργεια οπωροκηπευτικών που βέβαια το κάνει με αξιοζήλευτο επαγγελματισμό, πως αλλιώς άλλωστε, και που πολύ από μας έχουμε γευτεί τους καρπούς του.

Επίλογος

Τέλος γιατί δεν υπάρχει άλλος χρόνος κι όχι γιατί εξαντλείται το έργο του θα κλείσω λίγο προσωπικά αλλά σίγουρα εκπροσωπώντας και πολλούς από εσάς τους παρόντες αλλά και τους απόντες λέγοντας:

Κ. Λάσκαρη, αγαπημένε μου καθηγητή, Σας ευχαριστώ για όσα με μάθατε και με μαθαίνετε στην επιστήμη μας αλλά και στην αντιμετώπιση αντιξοοτήτων της ζωής μαθαίνοντάς με και να ακολουθώ όπως και σεις την ρήση του Σόλωνα «τα σπουδαία μελέτα» δηλ μην ασχολείσαι με τα μικρά, Σας ευχαριστώ για τους δρόμους που μου ανοίξατε εδώ και διεθνώς, για το όραμα που μου μεταλαμπαδεύσατε και για την αγάπη που εσείς και η «Αυτοκράτειρα» της καρδιά σας Βιβή μου δώσατε απλόχερα.

Niflamol®

ΠΕΡΙΛΗΨΗ ΧΑΡΑΚΤΗΡΙΣΤΙΚΩΝ ΤΟΥ ΠΡΟΪΟΝΤΟΣ

1. ΟΝΟΜΑΣΙΑ ΤΟΥ ΦΑΡΜΑΚΕΥΤΙΚΟΥ ΠΡΟΪΟΝΤΟΣ: Niflamol 250 mg σκληρά καψάκια

2. ΠΟΙΟΤΙΚΗ ΚΑΙ ΠΟΣΟΤΙΚΗ ΣΥΝΘΕΣΗ: Κάθε σκληρό καψάκιο περιέχει 250 mg νιφλουμικού οξέος. Έκδοχο με γνωστή δράση: Αζορουμπίνη καρμοϊζίνη (E122). Κάθε σκληρό καψάκιο περιέχει 1,333 mg αζορουμπίνης καρμοϊζίνης. Για τον πλήρη κατάλογο των εκδόχων, βλ. παράγραφο 6.1.

3. ΦΑΡΜΑΚΟΤΕΧΝΙΚΗ ΜΟΡΦΗ: - Σκληρό καψάκιο. - Σκληρά καψάκια χρώματος κόκκινου-λευκού.

4. ΚΛΙΝΙΚΕΣ ΠΛΗΡΟΦΟΡΙΕΣ:

4.1 Θεραπευτικές ενδείξεις: – Συμπτωματική αγωγή οξέων κρίσεων μικρής διάρκειας: • αρθρίτιδας • μη αρθριτικού ρευματισμού π.χ. τενοντίτιδα, θυλακίτιδα. – Συμπτωματική αγωγή του πόνου που σχετίζεται με φλεγμονώδεις παθήσεις στις περιοχές των ώτων, της μύτης, του λαιμού και του στόματος. – Άμεση αντιμετώπιση του άλγους κατά τη διάρκεια της εμμήνου ρύσεως (δυσμηνόρροια). Το Niflamol ενδείκνυται για ενήλικες και παιδιά ηλικίας 12 ετών και άνω.

4.2 Δοσολογία και τρόπος χορήγησης: *Δοσολογία:* – Παιδιά από 12 ετών και άνω: 2 έως 3 σκληρά καψάκια ανά 24 ώρες, σε διαιρεμένες δόσεις καθ' όλη την ημέρα, δηλ. 500 έως 750 mg νιφλουμικού οξέος ανά 24 ώρες. – Ενήλικες: η συνήθης δοσολογία είναι 3 έως 4 σκληρά καψάκια ανά 24 ώρες, σε διαιρεμένες δόσεις καθ' όλη την ημέρα, δηλ. 750 έως 1000 mg νιφλουμικού οξέος ανά 24 ώρες. Η δοσολογία αυτή μπορεί να αυξηθεί στα 1500 mg νιφλουμικού οξέος ανά 24 ώρες, σε διαιρεμένες δόσεις καθ' όλη την ημέρα, σε περίπτωση σοβαρών συμπτωμάτων φλεγμονής. Η αγωγή δεν θα πρέπει να υπερβαίνει σε διάρκεια τις 4 έως 5 ημέρες. Οι ανεπιθύμητες ενέργειες μπορούν να ελαχιστοποιηθούν, χρησιμοποιώντας την κατώτατη αποτελεσματική δόση για την πλέον μικρή διάρκεια θεραπείας που απαιτείται για τον έλεγχο των συμπτωμάτων (βλ. παράγραφο 4.4). *Ασθενείς με νεφρική δυσλειτουργία:* Η χρήση Niflamol αντενδείκνυται σε ασθενείς με σοβαρή νεφρική δυσλειτουργία (βλ. παράγραφο 4.3). Σε ασθενείς με ήπια έως μέτρια νεφρική δυσλειτουργία συνιστάται στενή παρακολούθηση της νεφρικής λειτουργίας και χρήση της κατώτατης αποτελεσματικής δόσης (βλ. παράγραφο 4.4). Πρέπει επίσης να παρακολουθούνται στενά ο όγκος των ούρων και η νεφρική λειτουργία σε ηλικιωμένους ασθενείς, σε αυτούς με χρόνια καρδιακή ανεπάρκεια ή ηπατική δυσλειτουργία, σε αυτούς που λαμβάνουν διουρητικά και σε αυτούς που υποβάλλονται σε μείζονα εγχείρηση που προκαλεί υποογκαιμία. *Ασθενείς με ηπατική δυσλειτουργία:* Η χρήση Niflamol αντενδείκνυται σε ασθενείς με σοβαρή ηπατική δυσλειτουργία (βλ. παράγραφο 4.3). Σε ασθενείς με ήπια έως μέτρια ηπατική δυσλειτουργία συνιστάται στενή παρακολούθηση της ηπατικής λειτουργίας και χρήση της κατώτατης αποτελεσματικής δόσης (βλ. παράγραφο 4.4). *Παιδιατρικός πληθυσμός:* Η χρήση του Niflamol αντενδείκνυται σε παιδιά μικρότερα από 12 ετών. *Ηλικιωμένοι ασθενείς:* Οι ηλικιωμένοι ασθενείς διατρέχουν αυξημένο κίνδυνο για ανεπιθύμητες ενέργειες που προκαλούνται από μη στεροειδή αντιφλεγμονώδη φάρμακα (ΜΣΑΦ). Συνιστάται στενή παρακολούθηση των ηλικιωμένων ασθενών και χρήση της κατώτατης αποτελεσματικής δόσης (βλ. παράγραφο 4.4). *Τρόπος χορήγησης:* Από του στόματος χρήση. Τα σκληρά καψάκια πρέπει να καταπίνονται ολόκληρα, με ένα ποτήρι νερό. Τα σκληρά καψάκια πρέπει να λαμβάνονται κατά τη διάρκεια των γευμάτων.

4.3 Αντενδείξεις: Το Niflamol αντενδείκνυται στις ακόλουθες περιπτώσεις: – Υπερευαισθησία στη δραστική ουσία ή σε κάποιο από τα έκδοχα που αναφέρονται στην παράγραφο 6.1. – Ιστορικό αλλεργίας ή άσθματος που προκλήθηκε από τη χορήγηση νιφλουμικού οξέος ή ουσιών [illegible]

[illegible]

5. ΦΑΡΜΑΚΟΛΟΓΙΚΕΣ ΙΔΙΟΤΗΤΕΣ:

[illegible]

5.3 Προκλινικά δεδομένα για την ασφάλεια: Τα προκλινικά δεδομένα δεν αποκαλύπτουν κινδύνους ειδικούς για τον άνθρωπο περισσότερους από ό,τι αναφέρεται σε άλλες παραγράφους της Περίληψης Χαρακτηριστικών του Προϊόντος.

6. ΦΑΡΜΑΚΕΥΤΙΚΕΣ ΠΛΗΡΟΦΟΡΙΕΣ:

6.1 Κατάλογος εκδόχων: - Άμυλο, - Κεκαθαρμένος τάλκης, - Στεατικό μαγνήσιο, - Διοξείδιο του τιτανίου (E171), - Ζελατίνη, - Αζορουμπίνη καρμοϊζίνη (E122).

6.2 Ασυμβατότητες: Δεν εφαρμόζεται.

6.3 Διάρκεια ζωής: 36 μήνες

6.4 Ιδιαίτερες προφυλάξεις κατά τη φύλαξη του προϊόντος: Δεν υπάρχουν ειδικές οδηγίες διατήρησης για το προϊόν αυτό.

6.5 Φύση και συστατικά του περιέκτη: Κυψέλες PVC/Αλουμινίου. Κάθε συσκευασία περιέχει 20 σκληρά καψάκια (2 κυψέλες των 10 σκληρών καψακίων η καθεμία)

6.6 Ιδιαίτερες προφυλάξεις απόρριψης: Κάθε αχρησιμοποίητο φαρμακευτικό προϊόν ή υπόλειμμα πρέπει να απορρίπτεται σύμφωνα με τις κατά τόπους ισχύουσες σχετικές διατάξεις.

7. ΚΑΤΟΧΟΣ ΤΗΣ ΑΔΕΙΑΣ ΚΥΚΛΟΦΟΡΙΑΣ:
Bausch + Lomb Ireland Limited, 3013 Lake Drive, Citywest Business Campus, Dublin, Ιρλανδία.
Τοπικός Αντιπρόσωπος: Bausch Health Hellas, Λ. Πεντέλης 53,15235 Βριλήσσια, Τηλ.: 210 8108460.

8. ΑΡΙΘΜΟΣ(ΟΙ) ΑΔΕΙΑΣ ΚΥΚΛΟΦΟΡΙΑΣ: 2281/12-01-2022

9. ΗΜΕΡΟΜΗΝΙΑ ΠΡΩΤΗΣ ΕΓΚΡΙΣΗΣ/ΑΝΑΝΕΩΣΗΣ ΤΗΣ ΑΔΕΙΑΣ: Ημερομηνία πρώτης έγκρισης: 03-05-1970. Ανανέωση άδειας: 28-07-2008.

10. ΗΜΕΡΟΜΗΝΙΑ ΑΝΑΘΕΩΡΗΣΗΣ ΤΟΥ ΚΕΙΜΕΝΟΥ: 25.06.2022

Βοηθήστε να γίνουν τα φάρμακα πιο ασφαλή
και Αναφέρετε **ΟΛΕΣ** τις ανεπιθύμητες ενέργειες
για **ΟΛΑ** τα φάρμακα
Συμπληρώνοντας την «ΚΙΤΡΙΝΗ ΚΑΡΤΑ»

7ο Πανελλήνιο συνέδριο της Ελληνικής Εταιρείας Νοσοκομειακής Οδοντιατρικής και Οδοντιατρικής Ειδικής Φροντίδας (ΕΕΝΟ-ΟΕΦ)

23-25 Νοεμβρίου 2023, Αθήνα, Γεν. Νοσοκομείο «Ασκληπιείο Βούλας»

Η Ελληνική Εταιρεία Νοσοκομειακής Οδοντιατρικής και Οδοντιατρικής Ειδικής Φροντίδας (ΕΕΝΟ-ΟΕΦ) είναι στην ευχάριστη θέση να σας προσκαλέσει στο 7ο Πανελλήνιο Συνέδριό της που θα διοργανώσει σε συνεργασία με το Οδοντιατρικό Τμήμα-Ειδική Μονάδα ΑμεΑ και τη Νοσηλευτική Υπηρεσία του ΓΝ «Ασκληπιείο Βούλας» με κεντρικό θέμα: **«Η Οδοντιατρική Ειδικής Φροντίδας ως πεδίο διεπιστημονικής συνεργασίας»** Το συνέδριο θα περιλαμβάνει κατευθυνόμενο και ελεύθερο πρόγραμμα.

Το κατευθυνόμενο πρόγραμμα θα έχει ως στόχο την πρακτική ανάπτυξη θεμάτων που έχουν σχέση με τη σύγχρονη άσκηση της Οδοντιατρικής Ειδικής Φροντίδας τόσο σε νοσοκομειακό περιβάλλον όσο και στην πρωτοβάθμια περίθαλψη και θα αναδεικνύει την αναγκαιότητα της συνεργασίας ιατρών διαφόρων ειδικοτήτων, νοσηλευτών και άλλων λειτουργών υγείας, προκειμένου να επιτυγχάνεται σφαιρική και αποτελεσματική αντιμετώπιση.

Το ελεύθερο πρόγραμμα φιλοδοξεί να αποτελέσει πάλι βήμα παρουσίασης και καταγραφής του έργου εκείνων που ασχολούνται με τη δημόσια και ιδιωτική οδοντιατρική φροντίδα ασθενών με αναπηρία, βεβαρημένο ιατρικό ιστορικό και ιδιαίτερα προβλήματα.

Η διαδραστική συμμετοχή των συνέδρων κατά τη διάρκεια όλου του προγράμματος, κατευθυνόμενου και ελεύθερου, αποτελούν διαχρονική μέριμνα της ΕΕΝΟ-ΟΕΦ.

Οι ενδιαφερόμενοι πρέπει να αποστείλουν περίληψη 200-250 λέξεις στο email: **eeno.gr@gmail.com** με θέμα «Εργασία για το 7ο Συνέδριο» σύμφωνα με τις οδηγίες που είναι αναρτημένες στην ιστοσελίδα της Εταιρείας. Καταληκτική ημερομηνία υποβολής περίληψης η 20/9/2023.

Για κάθε εργασία που θα γίνει δεκτή για ανακοίνωση, θα υπάρξει ειδοποίηση για καταβολή του ποσού των 50 ευρώ έως 20/10/23, προκειμένου να συμπεριληφθεί στο πρόγραμμα. Το ποσόν αυτό περιλαμβάνει και το δικαίωμα παρακολούθησης του συγγραφέως που θα την παρουσιάσει.

Η συμμετοχή των οδοντιάτρων και ιατρών ορίζεται στο ποσόν των 50 ευρώ και περιλαμβάνει την παρακολούθηση του Συνεδρίου, την παραλαβή του συνεδριακού υλικού και τού πιστοποιητικού συμμετοχής, καθώς και την συμμετοχή στον καφέ στο διάλειμμα και στη δεξίωση υποδοχής.

Η συμμετοχή των προπτυχιακών φοιτητών (με επίδειξη της φοιτητικής ταυτότητας), των ειδικευομένων, των νοσηλευτών και των λοιπών λειτουργών υγείας είναι ελεύθερη.

Πληροφορίες:
Με αποστολή e-mail στο eeno.gr@gmail.com ή τηλεφωνικά στο τηλ. 6977041898, 18.00-20.00 καθημερινά (κ. Αθανάσιος Σπηλιωτόπουλος).

ΒΙΒΛΙΟΠΑΡΟΥΣΙΑΣΗ

«Είδα τόσο φως μέσα σε λίγα λόγια σου»

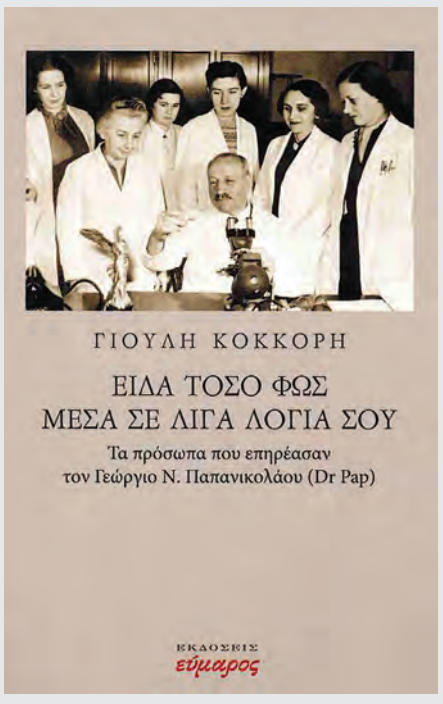

Κυκλοφόρησε πρόσφατα από τις εκδόσεις Εύμαρος, το βιβλίο της οδοντιάτρου **Γιούλης Κόκκορη** με τίτλο: «Είδα τόσο φως μέσα σε λίγα λόγια σου».

Η συγγραφέας, εγγονή του αδελφού **Γεωργίου Ν. Παπανικολάου (Pap test)**, ανασυνθέτει την εικόνα των προσώπων που επηρέασαν σε σημαντικό βαθμό τη ζωή, το έργο και την πορεία του μεγάλου Έλληνα κυτταρολόγου.

Καρπός μιας πολυετούς και επίπονης έρευνας σε ποικίλα ιδιωτικά και δημόσια αρχεία, το βιβλίο κατορθώνει να δώσει μέσα από τις περιγραφές αυτές και την εικόνα μιας ολόκληρης εποχής: εκείνης του τέλους του 19ου και των αρχών του 20 αιώνα.

Μέσα από τις σελίδες του βιβλίου, ο αναγνώστης θα γνωρίσει άγνωστες μέχρι τώρα πτυχές της ζωής του Γ. Παπανικολάου, ενός επιστήμονα, στον οποίο η Ανθρωπότητα και ιδίως οι γυναίκες, οφείλει τα μέγιστα.

Το 41ο Πανελλήνιο Οδοντιατρικό Συνέδριο στη Θεσσαλονίκη τον Νοέμβριο

Το Πανελλήνιο Οδοντιατρικό Συνέδριο επιστρέφει φέτος τον Νοέμβριο για 41η φορά και ως το μεγαλύτερο συνέδριο στο χώρο της Οδοντιατρικής στη χώρα μας αναμένεται και πάλι να συγκεντρώσει πλήθος συνέδρων αλλά και να παρουσιάσει ένα πλουραλιστικό και υψηλού επιπέδου επιστημονικό πρόγραμμα.

Το τριήμερο **2 έως 4 Νοεμβρίου** η «καρδιά» των εξελίξεων στην Οδοντιατρική επιστήμη θα χτυπά στη Θεσσαλονίκη, και συγκεκριμένα στο **Συνεδριακό Κέντρο «Ιωάννης Βελλίδης»**, με κεντρικό θέμα **«Διαμορφώνοντας τις εξελίξεις στην Οδοντιατρική».**

«Στη συνεχιζόμενη προσπάθεια της Ομοσπονδίας για τη μετάδοση και ενίσχυση της επιστημονικής γνώσης, το Πανελλήνιο Οδοντιατρικό Συνέδριο αποτελεί την κορυφαία διαδικασία που δίνει επιπλέον την ευκαιρία της δια ζώσης επαφής και ανταλλαγής εμπειριών.

Σε συνεργασία με τον Οδοντιατρικό Σύλλογο Θεσσαλονίκης και την Οδοντιατρική Σχολή του Α.Π.Θ., στελεχώσαμε την Οργανωτική Επιτροπή με νέους, άξιους συναδέλφους προκειμένου να συνδυαστεί με τον καλύτερο τρόπο η σαφής εμπειρία με την όρεξη και την έμπνευση, και ταυτόχρονα να αναδειχθεί η δυναμική της ειδικότητάς μας στη διοργάνωση του Συνεδρίου μας» αναφέρει μεταξύ άλλων στο μήνυμά του ο πρόεδρος της ΕΟΟ, κ. **Αθανάσιος Δεβλιώτης** και σημειώνει ότι *«η Οργανωτική Επιτροπή φιλοδοξεί να παρουσιάσει όλα τα νεότερα δεδομένα στην ειδικότητά μας».*

«Σας περιμένουμε όλους στο 41ο Πανελλήνιο Οδοντιατρικό Συνέδριο μας, για ένα τριήμερο στην όμορφη Θεσσαλονίκη, συνδυάζοντας τις επιστημονικές γνώσεις που αφορούν στις «ΕΞΕΛΙΞΕΙΣ ΣΤΗΝ ΟΔΟΝΤΙΑΤΡΙΚΗ», με την ψυχαγωγία που προσφέρεται σε ένα ταξίδι αναψυχής (business and pleasure)», καταλήγει στο μήνυμά του ο κ. Δεβλιώτης.

Πρόεδρος της Οργανωτικής Επιτροπής είναι ο Καθηγητής κ. **Αθανάσιος Πουλόπουλος**, και Συντονίστρια του Επιστημονικού Προγράμματος η Επικ. Καθηγήτρια κ. **Όλγα Νάκα.**

«Αποτελεί ιδιαίτερη τιμή και ευχαρίστηση για εμένα να σας προσκαλέσω να συμμετέχετε στο 41ο Πανελλήνιο Οδοντιατρικό Συνέδριο, που θα πραγματοποιηθεί στις 2-4 Νοεμβρίου 2023 στο Βελλίδειο Συνεδριακό Κέντρο στη Θεσσαλονίκη.

Η Οδοντιατρική εξελίσσεται συνεχώς με ταχύτατους ρυθμούς με την ανάπτυξη νέων τεχνικών, αποκαταστατικών υλικών, τεχνολογιών και παραμένει μια ανθρωποκεντρική επιστήμη όπου η επίτευξη της στοματικής υγείας αλληλεπιδρά και επηρεάζει τη συνολική υγεία. Στόχος μας είναι λοιπόν να διαμορφώσουμε με το 41ο ΠΟΣ στη χώρα μας τις εξελίξεις και το μέλλον στην Οδοντιατρική.

Αποτελεί σκοπό μας να σας προσκαλέσουμε όλους να έρθετε στη Θεσσαλονίκη και μαζί να κάνουμε μια ανάπαυλα από την σκληρή καθημερινότητά μας και να σκεφτούμε, να αξιολογήσουμε, να επικοινωνήσουμε τι έχουμε πετύχει ως Οδοντιατρική Επιστήμη μέχρι τώρα, τι αναζητούμε για το μέλλον και πώς θα προχωρήσουμε στην επίτευξη των στόχων μας» αναφέρει απ' την πλευρά του ο Πρόεδρος του 41ου ΠΟΣ Καθηγητής **Αθανάσιος Κ. Πουλόπουλος.**

Όπως επισημαίνει ο κ. Πουλόπουλος, *«η στόχευση του συνεδρίου αυτού είναι τριπλή: επιμορφωτική, επιστημονική και ψυχαγωγική. Επιμορφωτική για τους νέους και πρεσβύτερους συναδέλφους, επιστημονική για αυτούς με ερευνητικό προσανατολισμό και ψυχαγωγική για όλους μας ανεξαιρέτως».*

«Ύστερα από έξι χρόνια και μία πανδημία, η Θεσσαλονίκη φιλοξενεί ξανά τον κορυφαίο Οδοντιατρικό συνεδριακό θεσμό με τίτλο «Διαμορφώνοντας τις Εξελίξεις στην Οδοντιατρική», τίτλος που είναι συνυφασμένος με τον καινοτόμο και πρωτοπόρο χαρακτήρα της Θεσσαλονίκης αλλά και του Οδοντιατρικού Συλλόγου της.

Οι τεχνολογικές, επαγγελματικές και κοινωνικές εξελίξεις που διέπουν την Οδοντιατρική επιστήμη καταδεικνύουν τον δυναμικό της χαρακτήρα. Ταυτόχρονα αναδεικνύεται η ανάγκη να αποτελούμε εμείς, τόσο οι κλινικοί όσο και οι ακαδημαϊκοί Οδοντίατροι μέρος της εξέλιξης παρά απλοί θεατές της. Αυτό είναι φέτος το κεντρικό θέμα του Πανελληνίου Οδοντιατρικού Συνεδρίου και σας προσκαλούμε να συμβάλετε με την συμμετοχή σας στο μέλλον της Οδοντιατρικής. Σας περιμένουμε λοιπόν στη μοναδική Θεσσαλονίκη με τον αυθεντικό της χαρακτήρα αλλά και την εξωστρέφεια της για ένα τριήμερο ενημέρωσης, γνώσης και διασκέδασης», αναφέρει στον χαιρετισμό του ενόψει του 41ου ΠΟΣ ο Πρόεδρος Οδοντιατρικού Συλλόγου Θεσσαλονίκης κ. **Κωνσταντίνος Κούγιας**.

Πληροφορίες
Το κόστος προεγγραφής έως τις 30/09/2023 είναι 100€ για οδοντιάτρους, 70€ για επαγγελματίες Υγείας και 50€ για φοιτητές. Οι προεγγραφές μετά την 01/10/2023 θα κοστίζουν 130€ για οδοντιάτρους και δεν θα έχουν μεταβολή για φοιτητές και επαγγελματίες υγείας
Περισσότερες πληροφορίες μπορείτε να βρείτε στην ιστοσελίδα του συνεδρίου: **https://41pos.eoo.gr.**

46ο Πανελλήνιο Παιδοδοντικό Συνέδριο

Η Ελληνική Παιδοδοντική Εταιρεία σε συνεργασία με τον Οδοντιατρικό Σύλλογο Μαγνησίας διοργανώνει το 46ο Πανελλήνιο Παιδοδοντικό Συνέδριο, το οποίο θα διεξαχθεί στις **29-30 Σεπτεμβρίου και 1 Οκτωβρίου 2023**, στον συνεδριακό χώρο του ξενοδοχείου **Domotel Xenia Volos,** στην όμορφη πόλη του Βόλου.

Το επιστημονικό πρόγραμμα του Συνεδρίου αποτελείται από Κατευθυνόμενο και Ελεύθερο μέρος και συμπληρώνεται από Προσυνεδριακό Σεμινάριο. Το Κατευθυνόμενο μέρος περιλαμβάνει εισηγήσεις και τρία στρογγυλά τραπέζια, με ομιλητές διακεκριμένους επιστήμονες από το χώρο της Παιδοδοντιατρικής αλλά και άλλων χώρων της Οδοντιατρικής. Στο Προσυνεδριακό Σεμινάριο με τίτλο «Fracture and Luxation Injuries of Young Permanent Teeth: From Diagnosis to Treatment» θα μιλήσει ο Καθηγητής Παιδοδοντιατρικής **Zafer C. Çehreli.**

Στους συμμετέχοντες θα χορηγηθούν 15 Μόρια Επαγγελματικής Επιμόρφωση Οδοντιάτρων (Μ.Ε.Ε.Ο).

Περισσότερες πληροφορίες: **https://www.hspd.gr/46hspd/**

IVENEER

Το πρώτο στο είδος του

Η Ι. Τσαπράζης Α.Ε. παρουσιάζει την νέα γενιά πρότυπων καλυπτρών για όψεις χρησιμοποιώντας την **Injection flow technique.**

Το IVENEER είνα μια πρότυπη καλύπτρα άμεσης εφαρμογής λεπτόρρευστης ρητίνης σχεδιασμένη να δημιουργεί όμορφες όψεις για κάθε ασθενή, κάθε φορά.

Ο μοναδικός ανατομικός σχεδιασμός του προτύπου επιτρέπει στους κλινικούς οδοντιάτρους να δημιουργούν υψηλής ποιότητας πρόσθιες αποκαταστάσεις σε περίπου **20-30 λεπτά** – μια πολύ πιο γρήγορη εναλλακτική από τη διαμόρφωση της κάθε αποκατάστασης με το χέρι.

Η τελική αποκατάσταση απαιτεί ελάχιστη διαμόρφωση ή στίλβωση, μείωση του χρόνου της συνεδρίας και των γενικών εξόδων του ιατρείου σας.

Εκτός από τις πλήρεις αποκαταστάσεις, το IVENEER μπορεί να χρησιμοποιηθεί για αισθητικούς λόγους, επιλογής αποχρώσεων και προσωρινών όψεων κατά την κατασκευή όψεων πορσελάνης.

Το εύχρηστο, αποδοτικό στο χρόνο σύστημα προτύπων IVENEER θα φέρει επανάσταση στην πρακτική σας.

ΠΛΕΟΝΕΚΤΗΜΑΤΑ IVENEER

Δεν απαιτείται οδοντοτεχνικό εργαστήριο
Το IVENEER είναι το μόνο σύστημα στην αγορά που χρησιμοποιεί λεπτόρρευστες σύνθετες ρητίνες, εξαλείφοντας την ανάγκη για δαπανηρές και χρονοβόρες εργαστηριακές εργασίες.

Απαιτείται ελάχιστη παρασκευή του δοντιού
Απαιτώντας λίγη προετοιμασία για τη διατήρηση του οδοντικού ιστού, το IVENEER μειώνει τον χρόνο της συνεδρίας, μειώνοντας τα γενικά έξοδα δίνοντάς σας την ευκαιρία να εξυπηρετήσετε περισσότερους ασθενείς.

Ανώτερες μηχανικές ιδιότητες
Χρησιμοποιώντας υψηλή πίεση για την έγχυση του υλικού στην καλύπτρα, η τεχνολογία IVENEER παράγει αποκαταστάσεις χωρίς κενά και ανθεκτικές σε μία μόνο επίσκεψη.

Άμεση αποκατάσταση δίχως κόπο
Η ελάχιστα επεμβατική, εύχρηστη τεχνολογία το καθιστά κατάλληλη θεραπευτική επιλογή για όλους τους ασθενείς.

Injection flow technique
Η αποκατάσταση πραγματοποιείται χρησιμοποιώντας λεπτόρρευστη ρητίνη. Εισάγουμε τη ρητίνη από την ειδική οπή που φέρει η καλύπτρα σχηματίζοντας δίχως κόπο μια αναατομικά σωστή και αισθητικά όμορφη αποκατάσταση.

Συσκευασία:
- Starter kit 3-3 με συνολικά 12 τεμ./καλύπτρες
- Intro Kit 4-4 με συνολικά 64 τεμ./καλύπτρες

Για περισσότερες πληροφορίες
Ι. Τσαπράζης ΑΕ, τηλ.: 210 7716416,
www.tsaprazis.gr



IN-OFFICE

Cavex Bite & White
SHADE CORRECTION

25% Hydrogen Peroxide Superior

Γρήγορη, αποτελεσματική και ασφαλής ιατρική θεραπεία στο οδοντιατρείο για την αποκατάσταση της αρχικής απόχρωσης των δοντιών.

Το Cavex Bite & White Shade Correction είναι ένα γρήγορο, ασφαλές και αποτελεσματικό σύστημα για την αποκατάσταση του φυσικού χρώματος των δοντιών του ασθενούς.
Είναι σύστημα In-Office, οπότε όλη η διαδικασία γίνεται από τον οδοντίατρο στο οδοντιατρείο. Η επαναστατική γέλη του συστήματος καθιστά δυνατή την αποκατάσταση της αρχικής απόχρωσης των δοντιών με μόνο 2 ως 3 εφαρμογές σε 1 θεραπεία

AT-HOME

Cavex Bite & White
ABC Master Kit

Ενεργοποίηση – Λεύκανση - Φροντίδα

16% υπεροξείδιο του καρβαμιδίου

2018 TOP AWARD WINNER
DENTAL ADVISOR TOP AWARD

Ψάχνει ο ασθενής σας μακροπρόθεσμη και αποτελεσματική λεύκανση με ελαχιστοποιημένο ποσοστό ευαισθησίας;

Επιλέξτε το ABC Masterkit: την πιο αποτελεσματική και ολοκληρωμένη θεραπεία λεύκανσης.

Πως λειτουργεί;

Α Ενεργοποίηση
με Cavex Bite & White StainLess
(2-3 λεπτά)
Τα δόντια θα πρέπει να βουρτσιστούν με την πάστα για να καθαριστεί σχολαστικά η οδοντική επιφάνεια, έτσι ώστε η λευκαντική γέλη να έρθει σε άμεση επαφή με την αδαμαντίνη. Επιπλέον, το StainLess αυξάνει την τιμή του pH στην στοματική κοιλότητα, κάνοντας τη θεραπεία λεύκανσης ακόμα περισσότερο αποτελεσματική.

Β Λεύκανση
με Cavex Bite & White gel
(30-60 λεπτά)
Η γέλη λεύκανσης που τοποθετείται στο δισκάριο, περιέχει 16% υπεροξείδιο του καρβαμιδίου που ισούται με 6% υπεροξείδιο του υδρογόνου.
Το προστιθέμενο φθοριούχο νάτριο ενισχύει την αδαμαντίνη και το νιτρικό κάλιο ελαχιστοποιεί κάθε ευαισθησία.

Γ Φροντίδα
με το Cavex Bite & White ExSense
(5-10 λεπτά)
Η γέλη μπορεί να τοποθετηθεί στο ίδιο δισκάριο και περιέχει μια μοναδική σύνθεση υδροξυαπατίτη και διαλύτη υδροδιασποράς. Αυτό εμφράσει τα οδοντινοσωληνάρια και τις μικρορωγμές στην αδαμαντίνη, ελαχιστοποιώντας την ευαισθησία. Επιπλέον, το ExSense συμβάλλει στην επανασβεστίωση και αποκαθιστά τη μικροσκληρότητα των οδοντικών στοιχείων.

40 χρόνια Ιωάννης Τσαπράζης ΑΕ

ΟΔΟΝΤΙΑΤΡΙΚΑ-ΟΡΘΟΔΟΝΤΙΚΑ
Μιχαλακοπούλου 157, Γουδή 115 27, Τηλ.: 210 7716.416, 210 7751.000, Fax: 210 7711.100,
e-mail: info@tsaprazis.gr, www.tsaprazis.gr

Αναύγειες Λόγου και Τέχνης

Του **Γεράσιμου Δουβίτσα** Αναπληρωτή Καθηγητή Οδοντιατρικής Σχολής ΕΚΠΑ

Σύγχρονοι Έλληνες Ποιητές 23

Κώστας Λογαράς



Γεννήθηκε στην Πάτρα το 1950. Σπούδασε κλασσική φιλολογία στο Πανεπιστήμιο Αθηνών και εργάστηκε ως καθηγητής σε πολλά σχολεία μεταξύ αυτών το Ενιαίο Πολυκλαδικό Λύκειο (ΕΠΛ) Πατρών και το Κλασσικό Λύκειο Πατρών. Έχει γράψει ποίηση και διηγήματα, μυθιστορήματα, δοκίμια. Έργα του έχουν μεταφραστεί στα αγγλικά, γαλλικά και γερμανικά.

Το 1988 το λιμπρέτο του «Σπίτια της μνήμης σπίτια της σιωπής» παρουσιάστηκε στο Διεθνές Φεστιβάλ Πάτρας σε μουσική Θάνου Μικρούτσικου.

Το θεατρικό έργο Η τελευταία Μάσκα - Falimento βασίστηκε σε πραγματικό γεγονός που συνέβη στην Πάτρα την δεκαετία του 1960 και πρόκειται για την ιστορία μιας γυναίκας που σκότωσε το παιδί του εραστή της για να τον εκδικηθεί. Παρουσιάστηκε από τη θεατρική ομάδα ΑΤΤΙΣ σε σκηνοθεσία Θόδωρου Τερζόπουλου (Πολιτιστική Πρωτεύουσα της Ευρώπης - Πάτρα 2006) και το 2006 σε διάφορα Φεστιβάλ (New Plays From Europe 2006, Βισμπάντεν Γερμανίας). Το μυθιστόρημα «Τα πουλιά με το μαύρο κολάρο», 2017, τιμήθηκε με το βραβείο «Athens Prize for Literature». Από το 1977 συνεργάζεται με την εφημερίδα «Τα Νέα», και επιπλέον συνεργάζεται με το ηλεκτρονικό «ΒΗΜΑ», το λογοτεχνικό περιοδικό «Διαβάζω», το Protagon.gr, την εφημερίδα «Πελοπόννησος» κ.α. Είναι μέλος της Εταιρείας Συγγραφέων.

Πεζογραφία

- Αμπάριζα, Όστρακα, Πάτρα ,1982
- Ο ήλιος στον Υδροχόο, Οδυσσέας, 1984
- Ύποπτοι δρόμοι, Οδός Πανός/Σιγαρέττα, 1986.
- Σάββατα δίχως μύθο, Ρόπτρον, 1990.
- Παλιές αμαρτίες, Καστανιώτης, Αθήνα, 1993.
- Η Παράγκα του Καμπούρη, Πολύεδρο, Πάτρα, 1996.
- Πάτρα μια πόλη στην λογοτεχνία, Μεταίχμιο, Αθήνα 2001.
- Η πόλη να σαλπάρει στ' ανοιχτά, Τιμητική Έκδοση του Δήμου Πατρέων, Πάτρα, 1996.
- Στη χώρα του Νεντίμ μύριζε πεύκο (απ΄ το Ιόνιο ως το Ικόνιο), Μεταίχμιο, Αθήνα, 2000
- Πάτρα. Μια πόλη στη φωτογραφία, Μεταίχμιο, Αθήνα, 2003,
- Να έρχεσαι όποτε θες, Μεταίχμιο, Αθήνα, 2004,
- Ερημιά στο βλέμμα τους, Μεταίχμιο, Αθήνα, 2008
- Ιστορίες του δρόμου, Γαβριηλίδης, Αθήνα, 2013
- Τα πουλιά με το μαύρο κολάρο, Καστανιώτης, Αθήνα, 2017
- Όταν βγήκε απ' τη σκιά, Μυθιστόρημα, Καστανιώτης, Αθήνα, 2021

Ποιητικά έργα

- Στιγμές, Εκδόσεις Όστρακα, Πάτρα, 1972
- Ομηρία, Εκδόσεις Όστρακα, Πάτρα, 1974
- Το σώμα, Εκδόσεις Όστρακα, Πάτρα, 1982
- Ο άλλος Ιούλιος, Εκδόσεις Όστρακα Πάτρα, 1984

Κώστας Κορδεράς

Ο ποιητής Κώστας Κορδεράς γεννήθηκε το 1952 και μεγάλωσε στο Νέο Φάληρο. Οι γονείς του ήταν Μικρασιάτες, ο πατέρας του από το Αϊβαλί και η μητέρα του από τον Τσεσμέ. Σπούδασε στην Ανωτάτη Εμπορική και εργάστηκε ως διευθυντικό στέλεχος οικονομικού τομέα σε ταξιδιωτικό οργανισμό. Κατοικεί στο Πέραμα από το 1982.

Ποιήματα

- Υποκριτική αίσθηση, Μελετίου, 1972
- 116 Λιθαράκια, Ελληνικά Γράμματα, 2005
- Αιθέρια Γκρι, Αρμό,ς 2009
- Ήχοι Σιωπής, Αρμός, 2014
- Ταξιδιώτης του Εντός, Αρμός, 2015
- Δελτίο Ζωής, Αρμός, 2015
- Κομμάτια Μνήμης, Αρμός, 2016
- Περίπου Μαζί, Αρμός, 2016
- Κόκκινο Μαύρο, Αρμός, 2017
- Ισόβια Εκδρομή, Αρμός, 2017
- Μικρές Αφορμές, Αρμός, 2018
- Χαλασμένος καθρέφτης, Αρμός, 2018

Ειρήνη

Το μάθατε;
Κηρύχτηκε ειρήνη.
Η τρίτη παγκόσμια ειρήνη.
Τα ραδιόφωνα καλούνε όλες τις κλάσεις.
Οι υπερδυνάμεις λένε,
η ειρήνη τώρα θα 'ναι πυρηνική,
με νέου τύπου κατασκευάσματα.
Επιτέλους, έχουμε ειρήνη.
Γελάστε λοιπόν, έχουμε ειρήνη.

Στην γαλάζια θάλασσα
ταξιδεύει ο έρωτας
στην παλάμη σου.

Η σκιά σου δροσίζει
σαν άσπρο σύννεφο
τα μεσημέρια…

Έλα να δεις,
εκείνο το γαρύφαλλο
μου είπε καλημέρα

Ζητάς να σου πω

"Στη Βέρα"

Ζητάς να σου πω,
πως πληθαίνουν τα χρόνια,
είναι μεγάλος ο καιρός
και συ ταξιδιώτισσα μαζί του
μεγάλη η χαρά.
Το πρόσωπο σου
όμορφο σαν ανατολή,
λάμπει από χαρά και φως.
Ένας χρόνος ακόμα
στα μονοπάτια της ζωής,
τα χείλη της σε φίλησαν,
θείο δώρο τα γενέθλια σου.
Μια έκταση αγάπης,
με τα καλύτερα σου χρόνια
χέρια να σ' έχουν αγκαλιάσει-
Όμορφα χρόνια πέρασαν,
άλλα ακολουθούν
ώριμα, σίγουρα, τρυφερά.
Τρανή από αγάπη και φως
με καρδιά μεγάλη και αληθινή
χαρίζεις λάμψη και ζηλευτές στιγμές
στους γύρω σου αγαπημένους.

Λίγο από σένα θα μείνει
όνειρο φοβισμένο, αλλιώτικο,
σε λάθος προορισμό.
Ό, τι με γέλασε θα σβήσει οριστικά
δεν θα το ξαναβρώ εδώ,
ποτέ.
Ο πόνος δεν μοιράζεται,
σαν φέρει τη λύπη παίρνει την οδύνη
και όλα τα αγαπημένα,
σαν φέρει το δάκρυ αυτό είναι το τέλος,
ένα αποκαμωμένο τίποτα…

Ισόβια εκδρομή

Να φύγουμε μαζί κάπου μακριά
έτσι κάποτε να γίνει
με το ίδιο βαγόνι, στο ίδιο κάθισμα,
χωρίς πάθη και αποσκευές.
Να μη μπορέσει να μας εκτροχιάσει
κανένας εγωισμός,
καμία πλέον χαμένη ευκαιρία.
Να ευωδιάζει ο προορισμός
να μην κουραστούμε από την απόσταση
την αμετακίνητη αοριστία
και τις δυσκολίες.
Ίσια το βλέμμα μπροστά
να μη γυρίσουμε τα μάτια
να κοιτάξουμε πίσω και ξεγελαστούμε
από τον παλιό λησμονημένο εαυτό.
Να φύγουμε μαζί πολύ μακριά
στο βάθος του χρόνου,
πιασμένοι χέρι χέρι
σε μια ισόβια εκδρομή
σε καινούργια μέρη,
εκεί που δεν φτάνει κανένας φόβος
να μας ακουμπήσει,
εκεί που καμία αδυναμία
δεν μπορεί να γίνει προσδιορισμός.
Ο κόσμος να είμαστε εμείς.

Η λύση για όλες τις κοιλότητες*

Η σειρά Tetric®

- Φυσική μίξη αποχρώσεων λόγω του χαρακτηριστικού φαινομένου του χαμαιλεοντισμού
- Εξοικονόμηση χρόνου έως και 51% με ρητίνες 4 χιλ [1]
- Βέλτιστες ιδιότητες χειρισμού στην καθημερινή εργασία [2]

* Κοιλότητες I – V Ομάδας κατά G. V. Black
[1] Lebedenko A, Σύγκριση εμφράξεων: Συμβατική τεχνική διαστρωμάτωσης έναντι τεχνικής 2 στρωμάτων 3sCure, Έκθεση δοκιμής, Ivoclar Vivadent, 2018
[2] Το Tetric Prime προσφέρει καλύτερο χειρισμό

ivoclar.com
Making People Smile

ivoclar

Primescan Connect

ΦΟΡΗΤΟ!

Νέο προϊόν σε έκδοση laptop

Νέα μειωμένη τιμή!

Με πρόγραμμα **χρηματοδότησης 36 μηνών**

- ✓ Έκδοση laptop
- ✓ Smart Pixel Sensor
- ✓ **Ανασύνθεση 50.000 εικ/δευτ.**
- ✓ **Το ΜΟΝΟ με βάθος σάρωσης 20mm**
- ✓ Ανοιχτό σύστημα – αποστολή σε οποιοδήποτε εργαστήριο

Ζητήστε επίδειξη στο ιατρείο σας σήμερα!

DENTICA

210 7488333, 2310 960441 www.dentica.gr

Dentsply Sirona