ISSN: 2585-2868

Οδοντιατρικο Βημα

ΔΙΜΗΝΙΑΙΑ ΕΚΔΟΣΗ | Σκουφά 64 106 80 Αθήνα | Τηλ. 210 3814 939 | e-mail: odvima@otenet.gr | www.odvima.gr | ΜΑΪΟΣ - ΙΟΥΝΙΟΣ 2023 | ΤΕΥΧΟΣ 152

59ο Ετήσιο Συνέδριο της ΣΕΕ

Ερέτρια, 29-30 Σεπτεμβρίου 2023

Η Στοματολογική Εταιρεία Ελλάδος επιστρέφει το τελευταίο Σαββατοκύριακο του Σεπτεμβρίου στο καθιερωμένο ραντεβού της με την οδοντιατρική κοινότητα και μας προσκαλεί στο 59ο ετήσιο συνέδριό της, στην Ερέτρια. Το φετινό συνέδριο θα πραγματοποιηθεί με τη συνεργασία του Οδοντιατρικού Συλλόγου Ευβοίας την Παρασκευή 29 και το Σάββατο 30 Σεπτεμβρίου, στο Negreponte Resort Eretria. Καθώς οι ετοιμασίες προχωρούν, το Οδοντιατρικό Βήμα συνομίλησε με τον πρόεδρο της οργανωτικής επιτροπής του συνεδρίου κ. **Παναγιώτη Λαμπρόπουλο,** Διδάκτορα Προσθετολογίας / Επιστημονικό Συνεργάτη του Πανεπιστημίου Αθηνών.

Σελ. 30-31

1ο Πανελλήνιο Συνέδριο Αθλητικής Οδοντιατρικής

Η Ελληνική Εταιρεία Αθλητικής Οδοντιατρικής «ΕΕΑΘΛΟ» σε συνεργασία με τους Οδοντιατρικούς Συλλόγους Αρκαδίας και Μεσσηνίας, στο πλαίσιο της Δια Βίου Μάθησης και σε αγαστή συνεργασία, διοργανώνουν Πανελλήνιο Συνέδριο Αθλητικής Οδοντιατρικής που θα λάβει χώρα στην **Κυπαρισσία** στις **8, 9 & 10 Σεπτεμβρίου 2023** στο Αμφιθέατρο Αλέκος Παπαδόπουλος.

Σελ. 35

Θα μπορούσε το κοινωνικό marketing να γίνει η «πυξίδα» για την προβολή των υπηρεσιών υγείας;

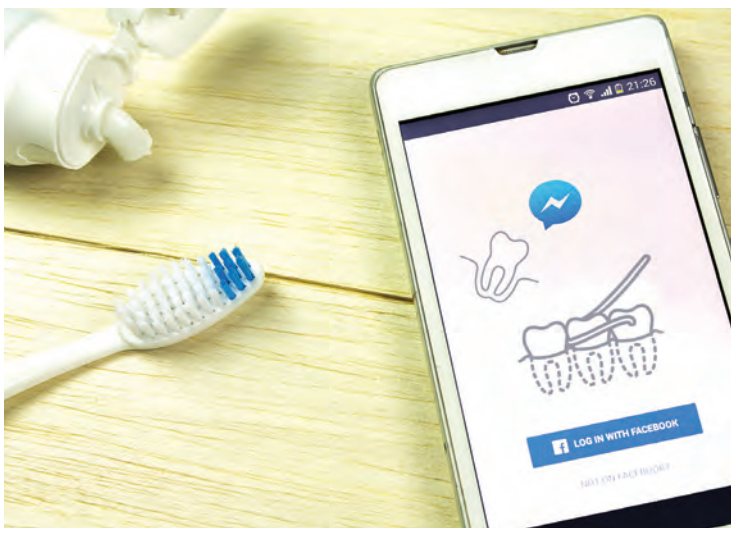

Η αγορά της υγείας βιώνει τα τελευταία χρόνια μια αλλαγή του «κυρίαρχου παραδείγματος» μετατοπιζόμενη προς μια ασθενο -κεντρική προσέγγιση, η οποία πλέον δίνει μεγαλύτερη έμφαση στη συναισθηματική σύνδεση με τους ενδιαφερόμενους για τις υπηρεσίες υγείας. Μια στρατηγική marketing που εμπνέεται από τα ιδανικά και τις αξίες που υπηρετεί το κοινωνικό marketing, προσφέρει στον λειτουργό υγείας τη δυνατότητα γεφύρωσης του χάσματος ανάμεσα στο κοινό και τους φορείς υγείας.

Μέσα στη σύνθετη μιντιακή οικολογία που έχει δημιουργηθεί τα τελευταία χρόνια χάρη στην αλματώδη ανάπτυξη της τεχνολογίας και των εφαρμογών της, ο συνδυασμός των θεωρητικών εργαλείων από το χώρο της επικοινωνίας της υγείας και των σύγχρονων τεχνικών του ιατρικού marketing μπορεί να συμβάλλει μακροπρόθεσμα στην αποτελεσματική διαχείριση και πρόληψη των προβλημάτων υγείας που απασχολούν μεγάλο μέρος του πληθυσμού.

Σελ. 4-6

ΕΕΕ

Διαχείριση ενδοπεριοδοντικής βλάβης με εκτεταμένη περιακρορριζική αλλοίωση και βαθύ εντοπισμένο θύλακο

Οι ενδο-περιοδοντικές βλάβες είναι οι περιπτώσεις στις οποίες εμφανίζονται ταυτόχρονα σημεία και συμπτώματα πολφικής και περιοδοντικής αιτιολογίας. Η κ. **Μαίρη Δέδε**, Διδάκτωρ, ειδικευθείσα στην Ενδοδοντία, αναλύει την ταξινόμηση των ενδο – πέριο βλαβών και εξηγεί τη σημασία της σωστής διάγνωσης και της απόφασης για την κατάλληλη θεραπεία, περιγράφοντας ένα περιστατικό ενδο-περιο βλάβης ενδοδοντικής αιτιολογίας.

Σελ. 16

Χρήση ακυτταρικής δερματικής μήτρας χοίρου για αύξηση σκληρών και μαλακών ιστών

Η καθοδηγούμενη οστική αναγέννηση έχει χρησιμοποιηθεί με επιτυχία για τη θεραπεία πολλών τύπων οστικών ελαττωμάτων. Ο κ. **Λεωνίδας Μπατάς,** μέσα από τη στήλη της Ελληνικής Εταιρείας Περιοδοντολογίας και Οδοντικών Εμφυτευμάτων μας εξηγεί γιατί η χρήση του NovoMatrix™, μιας ακυτταρικής δερματικής μήτρας, που προέρχεται από ιστό χοίρου, αποτελεί μια εξαιρετική εναλλακτική λύση στα αυτόλογα μοσχεύματα συνδετικού ιστού (CTG).

Σελ. 14-15

ΕΕΝΟ-ΕΟΦ: Είναι το διοδικό Laser κατάλληλο για εκτομή επιφανειακών βλαβών στοματικού βλεννογόνου;
Της **Βενετίας Σωτήρη** ..... ***Σελ. 18***

ΕΟΕ: Δενοσουμάμπη και οστεονέκρωση των γνάθων συσχετιζόμενη με φάρμακα
Του **Εμμανουήλ Βάρδα** ..... ***Σελ. 20***

ΙΤΙ: Αντιμετώπιση επιπλοκής εμφυτεύματος στην αισθητική ζώνη
Των **Γεωργίου Βήλου** και **Αναστάσιου Μπτσούδη** ..... ***Σελ. 22-24***

ΕΛΕΣ: Παρουσίαση περίπτωσης
Της **Μαρίας Κουρή** ..... ***Σελ. 26-27***

Ημερίδα Στοματολογίας Τιμητική Εκδήλωση για τον Καθηγητή Γιώργο Λάσκαρη
..... ***Σελ. 32-34***

Ανταύγειες Λόγου και Τέχνης
Του **Γεράσιμου Δουβίτσα** ..... ***Σελ. 38***

Η Χρόνια Νεανική Αρθρίτις (Juvenile Chronic Arthritis) οι επιπτώσεις στο Στοματογναθικό Σύστημα και οι λοιπές Σπονδυλοαρθροπάθειες
Β΄ Μέρος
Του **Βύρωνα Δρούκα** ..... ***Σελ. 8-12***

Χειρουργική στην Περιοδοντική Θεραπεία

ΕΥΔΟΞΙΑ Α. ΠΕΠΕΛΑΣΗ
Καθηγήτρια Περιοδοντολογίας ΕΚΠΑ

ΙΩΑΝΝΗΣ Α. ΒΡΟΤΣΟΣ
τ. Καθηγητής Περιοδοντολογίας ΕΚΠΑ

ΦΟΙΒΟΣ Ν. ΜΑΔΙΑΝΟΣ
Καθηγητής Περιοδοντολογίας ΕΚΠΑ

Ένα νέο βιβλίο που έρχεται να φωτίσει όλες τις πτυχές γύρω από τα σύγχρονα δεδομένα της χειρουργικής στην περιοδοντική θεραπεία και συγκεκριμένα όλων των χειρουργικών τεχνικών που εφαρμόζονται στην Περιοδοντολογία.

€140,00 • ΣΕΛΙΔΕΣ: 420 • ΕΚΔΟΣΗ: 2023

ΟΔΟΝΤΙΑΤΡΙΚΟ ΒΗΜΑ | Τηλ. **210 3814 939** | **www. odvima.gr**

Pillars of Creation. From James Webb space telescope (NASA and STScI)

Εξαίφνης

Ηρακλής Καρκαζής
τ. Καθηγητής Κινητής Προσθετικής ΕΚΠΑ

Εξαίφνης

Ούτε κίνηση αλλά ούτε στάση

Μια ψευδαίσθηση της στιγμής

Η ακατάπαυστη ανάδυση ενός απρόβλεπτου νέου.

Η συγκλονιστική στιγμή μιας αποκάλυψης…

όταν οι συνθήκες αθόρυβα ωριμάζουν…

όταν οι απαραίτητοι κύκλοι αναπόφευκτα ολοκληρώνονται.

Ας φαίνεται ξαφνικό όμως δεν είναι.

Όπως η πλατωνική αιφνίδια θέαση του ωραίου ως κατάληξη όμως μιας μακράς πορείας προς το Αγαθό.

Όπως η χειμαρώδης απελευθέρωση της κρυμένης σοφίας στην Αναγέννηση, που διαμόρφωσε τον σύγχρονο κόσμο μας.

Αν ο «φυσικός» κόσμος είναι η αφηρημένη συμβολική αναπαράσταση ενός επί της ουσίας αγνώστου…

τότε τα φαινομενικά απροσδόκιτα, ως στιγμές όμως που κυοφορούν μέσα τους την αιωνιότητα, καθορίζουν εν τέλει τη μοίρα μας

Για αυτό όταν οι άνθρωποι έκαναν σχέδια ο Θεός γελούσε

Μακάριοι οι «καθεύδοντες»

Ι. Συκουτρής. Πλάτωνος Συμπόσιον. Ι. Κολλάρος & Σία Α.Ε.Αθήναι. Βιβλιοπωλείον τηε Εστίας.2006

A. H. Batten. A most rare vision: Eddington's thinking on the relation between science and religion. Q.J.R.astr.Soc.(1994), 35, 249-270

ΒΙΒΛΙΟΠΑΡΟΥΣΙΑΣΗ

«Περίοδος Πανδημίας Covid»

Ανταύγειες αντιδράσεων, συναισθημάτων και σκέψεων



Κυκλοφόρησε πρόσφατα από τις Εκδόσεις Φυλάτος το νέο βιβλίο του **Παύλου Γαρέφη,** Ομότιμου Καθηγητή Οδοντιατρικής ΑΠΘ, με τίτλο «Περίοδος Πανδημίας Covid – Ανταύγειες αντιδράσεων, συναισθημάτων και σκέψεων». Ένα εντελώς επίκαιρο βιβλίο που προέκυψε μετά απ' τα βιώματα και συναισθήματα του συγγραφέα κατά το δύσκολο διάστημα της πανδημίας του Covid-19 και των lockdown.

Το σημείωμα του συγγραφέα

Ο χρόνος κυλά ασταμάτητα, ας μην το ξεχνάμε ποτέ. Σε κάθε βήμα του μεγαλώνει ο χώρος που τυπώνεται γρήγορα στο διάβα της ζωής μας το παρελθόν.

Η μόνη γέφυρα που οδηγεί στο παρελθόν είναι η γέφυρα των αναμνήσεων που βασικά της θεμέλια είναι ορισμένες ημερομηνίες, που ανεπηρέαστες από τα σκοτάδια της λησμονιάς, παραμένουν πάντοτε φωτεινές και ευδιάκριτες στο μυαλό του κάθε ανθρώπου, φωσφορίζοντα μνημεία της ζωής του.

Η πρωτόγνωρη περίοδος του αναγκαστικού εγκλεισμού μας λόγω της πανδημίας του Covid-19, αλλά και η διαρκής εναλλαγή συναισθημάτων που προκαλούσε η εξέλιξη της πανδημίας, με ευαισθητοποίησε πάρα πολύ και προς διάφορες κατευθύνσεις. Κάθε μέρα που κυλούσε ανακαλούσα στη μνήμη μου γεγονότα του παρελθόντος που προσπαθούσα να συγκρίνω με το παρόν, κινητοποιούσε διάφορα συναισθήματα άλλοτε συγκίνησης, άλλοτε θυμού, άλλοτε απαισιοδοξίας και απαξίωσης βιωματικών καταστάσεων και άλλοτε αισιοδοξίας και ελπίδας για το μέλλον.

Κατά τη διάρκεια της μεγάλης έξαρσης της πανδημίας του Covid-19 που σημάδεψε ανεξίτηλα τη ζωή σε όλον τον πλανήτη κατέγραψα τα γεγονότα που με επηρέασαν ιδιαίτερα και με έσπρωχναν συνεχώς στη λεωφόρο των αναμνήσεων, τα συναισθήματα και τις σκέψεις που μοιράστηκα με την οικογένεια και τους φίλους.

Μια επικοινωνία βάλσαμο για αυτούς τους φοβερούς μήνες μοναξιάς και απομόνωσης για τον περισσότερο κόσμο.

Στα γραπτά αυτής της χρονοπραγματείας πιστεύω πως ο καθένας μπορεί να βρει αφορμή να τοποθετήσει τις δικές του μνήμες και συναισθηματικές αντιδράσεις και ίσως και κάποια κίνητρα επαναπροσδιορισμού των αξιών της ζωής που διαρκώς ξεθωριάζουν από την επίδραση μιας σύγχρονης ιδιαίτερα τοξικής πραγματικότητας.

Παύλος Γαρέφης

ΟΔΟΝΤΙΑΤΡΙΚΟ ΒΗΜΑ | Διμηνιαία Έκδοση

Κωδικός 016446

Ιδιοκτησία-Έκδοση: **ΟΔΟΝΤΙΑΤΡΙΚΟ ΒΗΜΑ Μ.Ε.Π.Ε.**

Ιδρυτής: **Γιάννης Καρκατζούλης**

Σκουφά 64 • 106 80 Αθήνα
Τηλ.: 210 3814 939, 210 3809 495
e-mail: odvima@otenet.gr
www.odvima.gr

Διευθυντής:
Όθωνας Γκότσης

Σύμβουλος Έκδοσης:
Κατερίνα Καρκατζούλη

Σύνταξη:
Γεωργία Σάκκουλα
Ηλιάνα Γιαννούλη
Νότης Ρήγας

Υπεύθυνος λογιστηρίου:
Γιώργος Κάντζος

Νομικός Σύμβουλος:
Λάμπρος Ανδρ. Τσοπράς

Υπεύθυνος Τυπογραφείου:
PaperGraph
Βιοτεχνικό Πάρκο, 203 00 Λουτράκι
Τηλ. 27440 69550

ΕΝΩΣΗ ΔΗΜΟΣΙΟΓΡΑΦΩΝ ΙΔΙΟΚΤΗΤΩΝ ΠΕΡΙΟΔΙΚΟΥ ΤΥΠΟΥ

FIPP Federation International of Periodical Press

EMMA EUROPEAN MAGAZINE MEDIA ASSOCIATION

Υπάρχουν δρόμοι που οδηγούν
σε νέες εμπειρίες

magnetic
MALLET

Better Answer
σε όλες τις χειρουργικές εργασίες

Μαγνητική δύναμη που προσφέρει απόλυτο έλεγχο.

Το Magnetic Mallet είναι ένα σύστημα που σας επιτρέπει να εκτελείτε με μεγαλύτερη ταχύτητα και ακρίβεια μεγάλο αριθμό διαφορετικών εργασιών. Χρησιμοποιεί την τεχνολογία της μαγνητικής δυναμικής πρόωσης εφαρμόζοντας περισσότερη και πιο στοχευμένη δύναμη από τα συμβατικά εργαλεία χειρός. Από την εξαγωγή έως τη διάσχιση ακρολοφίας και την κλειστή ανύψωση ιγμορείου, μέχρι την τοποθέτηση εμφυτεύματος, οι δυνάμεις εφαρμόζονται στοχευμένα χωρίς να αφαιρείται οστό ή να αναπτύσσονται θερμοκρασίες. Σας δίνει τη δυνατότητα να πραγματοποιείτε εργασίες με μεγαλύτερη αυτοπεποίθηση και σε λιγότερο χρόνο. Είναι σίγουρο ότι το Magnetic Mallet θα γίνει η προέκταση του χεριού σας!

ariston dental
better answers

ΑΘΗΝΑ Τ. 210 80 30 341 • **ΘΕΣΣΑΛΟΝΙΚΗ** Τ. 2310 268 020 • **ΚΥΠΡΟΣ** Τ. 25 322 895

www.aristondental.com

Θα μπορούσε το κοινωνικό marketing να γίνει η «πυξίδα» για την προβολή των υπηρεσιών υγείας;

Το marketing αποτελεί αναπόσπαστο κομμάτι της στρατηγικής ανάπτυξης κάθε επιχείρησης. Ο σύγχρονος επαγγελματίας υγείας καλείται να επιτελέσει έναν διπλό ρόλο: από τη μία πλευρά να λειτουργήσει ως manager του ιατρείου του, το οποίο θα πρέπει με οικονομικούς όρους να είναι μια βιώσιμη επιχείρηση, ενώ από την άλλη πλευρά θα πρέπει να μείνει πιστός στις αρχές του κώδικα δεοντολογίας του ιατρικού επαγγέλματος, στο πλαίσιο του οποίου η υγεία αναγνωρίζεται ως υπέρτατο αγαθό.

Αρκετοί λειτουργοί της υγείας εκφράζουν τις επιφυλάξεις τους ως προς την εφαρμογή μιας στρατηγικής marketing στο χώρο της υγείας, εκτιμώντας ότι μια τέτοια κίνηση θα μπορούσε να οδηγήσει στην εμπορευματοποίηση της υγείας με δυσμενείς συνέπειες για τους ίδιους τους ασθενείς. Λαμβάνοντας υπ' όψιν μας τις αγωνίες και τους προβληματισμούς αυτής της μερίδας επαγγελματιών της υγείας, θα αναφερθούμε σε μια διαφορετική θεώρηση του marketing



Ηλιάνα Γιαννούλη
PhD
Communications Manager
Health Solutions

στο χώρο των υπηρεσιών υγείας, η οποία έλκει την καταγωγή της από το κοινωνικό marketing.

Η ιστορία του κοινωνικού marketing ξεκινά το 1971 με την εργασία ορόσημο των Kotler και Zaltman «Social marketing: An approach to planned social change» στην οποία οι συγγραφείς υποστήριξαν ότι οι στρατηγικές marketing που χρησιμοποιούνται για την πώληση προϊόντων και υπηρεσιών στους πολίτες θα μπορούσαν να εφαρμοστούν για την προώθηση ιδεών, στάσεων και συμπεριφορών που θα προήγαγαν το συμφέρον του κοινωνικού συνόλου. Σύμφωνα με τον ορισμό που διατυπώθηκε από τον Andreasen (1994, σ.110) το «κοινωνικό marketing αναφέρεται στην προσαρμογή των πρακτικών του εμπορικού marketing σε προγράμματα που έχουν σχεδιαστεί για να επηρεάσουν την εθελούσια συμπεριφορά στοχευμένων ομάδων με σκοπό να βελτιώσουν τόσο την προσωπική τους ευημερία, όσο και την ευημερία της κοινωνίας μέσα στην οποία δραστηριοποιούνται».

Ήδη από τον ορισμό του κοινωνικού marketing μπορεί εύκολα να αντιληφθεί κανείς τη διάκριση του από άλλες μορφές marketing, καθώς εδώ στόχος του marketer δεν είναι να δρέψει οφέλη για τον ίδιο ή τον οργανισμό που εκπροσωπεί, αλλά στην ουσία να ωφελήσει το κοινό-«στόχο». Με άλλα λόγια, όπως χαρακτηριστικά επισημαίνει ο Shams το κοινωνικό marketing είναι μια προσέγγιση που εφαρμόζεται με στόχο την αλλαγή συμπεριφορών που αφορούν στον τρόπο που διαχειριζόμαστε την υγεία μας (2018, σ.50) ή όπως επισημαίνουν οι Firestone και συν., «τα προγράμματα κοινωνικού marketing πωλούν συμπεριφορές» (2017, σ.111).

Οι προκλήσεις του κοινωνικού marketing στο χώρο της υγείας

Η εφαρμογή του κοινωνικού marketing στο πεδίο της υγείας συνεπάγεται μια σειρά από προκλήσεις που πρέπει να λαμβάνονται υπ' όψιν κατά την εφαρμογή της στρατηγικής marketing που θα ακολουθηθεί (Evans & McCormack, 2007): Αρχικά, δημιουργείται μια ασύμμετρη σχέση ανάμεσα στους επικοινωνιτές των μηνυμάτων (παρόχους υγείας) και το κοινό (ασθενείς), καθώς το τελευταίο δεν κατέχει τις γνώσεις που θα μπορούσαν να το καταστήσουν ισότιμο κοινωνό στη διαδικασία λήψης αποφάσεων για την υγεία του. Εκ των πραγμάτων, οι ασθενείς καταφεύγουν στους ιατρούς για να τους βοηθήσουν να αποφασίσουν τι είναι καλύτερο για την υγεία τους.

Ωστόσο, τα τελευταία χρόνια, η σχέση αυτή μοιάζει να έχει διαρραγεί ως ένα βαθμό, λόγω της πληθώρας της ιατρικής πληροφορίας που διακινείται μέσα στο διαδίκτυο, οδηγώντας στην εμφάνιση του φαινομένου που περιγράφεται ως «Dr. Google».

Επιπλέον, δεν θα πρέπει να ξεχνάμε ότι το κοινό βομβαρδίζεται καθημερινά από πληροφορίες που αφορούν την υγεία του, με αποτέλεσμα τα θέματα υγείας να «ανταγωνίζονται» μεταξύ τους για το ποιο θα προτεραιοποιηθεί στη συνείδηση του. Την ίδια στιγμή, το κοινό μπορεί να εκτίθεται σε κάθε λογής εμπορικά μηνύματα που δύνανται να επηρεάσουν αρνητικά την υγεία του. Η επιλογή του κατάλληλου πλαισίου, των καναλιών διάχυσης του μηνύματος και πολύ περισσότερο ο σχεδιασμός του ίδιου του μηνύματος αναδεικνύεται σε ένα άκρως απαιτητικό εγχείρημα για τους σύγχρονους επικοινωνιολόγους και marketers.

Πρόληψη vs Πώληση

Το βασικό ζητούμενο του κοινωνικού marketing όταν εφαρμόζεται σε προγράμματα και καμπάνιες υγείας είναι η ενημέρωση και η ευαισθητοποίηση του κοινού, ώστε να επιτευχθεί η μεταστροφή της συμπεριφοράς του, υιοθετώντας συνήθειες που προάγουν την υγεία του. Ας δούμε αναλυτικά πώς οι τέσσερις βασικές μεταβλητές του μίγματος marketing διαμορφώνονται στην περίπτωση του κοινωνικού marketing (Daniel, Bernhardt, & Eroglu, 2009):

Προϊόν: συμπεριλαμβάνονται οι υπηρεσίες, οι πολιτικές αλλά και οι συμπεριφορές-«στόχοι» για την υγεία.

Τιμή: οι συμπεριφορές υψηλού ρίσκου (π.χ. κάπνισμα, αλκοόλ, καθιστική ζωή) που το κοινό-«στόχος» πρέπει να απαρνηθεί για θωρακίσει την υγεία του.

Τοποθεσία: Στο κοινωνικό μάρκετινγκ, ο «τόπος» αναφέρεται στο περιβαλλοντικό και κοινωνικό πλαίσιο εντός του οποίου λαμβάνονται οι αποφάσεις για την υγεία και λαμβάνουν χώρα (εκδηλώνονται) συγκεκριμένες συμπεριφορές αναφορικά με την υγεία.

Προώθηση: Η παροχή στοχευμένης ενημέρωσης που ανταποκρίνεται στις ανάγκες του κοινού και που το οδηγεί στην υιοθέτηση της επιθυμητής συμπεριφοράς αναφορικά με την υγεία του.

Πώς εφαρμόζεται το κοινωνικό marketing στην υγεία;

Τα έξι βασικά στάδια του κοινωνικού marketing, όπως ορίζονται από τον Evans (2006, σ. 1207-1208) ***(σχήμα 1)*** είναι:

1. ανάπτυξη σχεδίου και καθορισμός της στρατηγικής που θα εφαρμοστεί αντλώντας εργαλεία από τη συμπεριφορική θεωρία
2. επιλογή των καναλιών διάχυσης της πληροφορίας και δημιουργία του αντίστοιχου υλικού που αξιοποιεί τα διαθέσιμα στοιχεία αναφορικά με την υπάρχουσα γνώση του κοινού-«στόχος» πάνω στο θέμα, με σκοπό την επίτευξη της επιθυμητής μεταστροφής της συμπεριφοράς του
3. ανάπτυξη και πιλοτικός έλεγχος του παραγόμενου υλικού μέσω ποιοτικών μεθόδων ανάλυσης
4. εφαρμογή της ενημερωτικής καμπάνιας
5. αξιολόγηση της αποτελεσματικότητας όσον αφορά την έκθεση και την ευαισθητοποίηση του κοινού, των αντιδράσεων στα μηνύματα και των συμπεριφορικών αποτελεσμάτων, βελτίωση του επικοινωνιακού υλικού προκειμένου να αξιοποιηθεί σε μελλοντική επικοινωνία
6. Η ανατροφοδότηση από το κοινό-«στόχος» οδηγεί σε μια συνεχή κυκλική διαδικασία αναθεώρησης, σχεδιασμού, εφαρμογής και βελτίωσης, παραπέμποντας στο πρώτο στάδιο.

Σχήμα 1: Η ρόδα του κοινωνικού marketing.

Ο ρόλος των λειτουργών υγείας

Μεταφέροντας αυτό το σχήμα στο μικρο-επίπεδο, ο κάθε λειτουργός υγείας πρέπει να θεωρήσει εαυτόν ως «πρεσβευτή» μιας άτυπης καμπάνιας για τις παθήσεις που σχετίζονται με τη ειδικότητά του, εκπαιδεύοντας τον ασθενή του. Αυτό μπορεί να επιτευχθεί μέσω της ενεργητικής ακρόασης των αναγκών των ασθενών του και της αξιοποίησης της δυναμικής της αμφίδρομης επικοινωνίας, ώστε να καθίσταται εφικτή η επιθυμητή αλλαγή συμπεριφοράς ως προς τις συνήθειές τους (Φώτου και συν., 2022, σ.9). Με αυτόν τον τρόπο, καλλιεργείται μια κουλτούρα πρόλη-

Συνέχεια στη σελίδα 6

Wild Sashimi, Smoked Brie & Guinness Sourdough Slider

BECAUSE INGREDIENTS MATTER

UNIQUE COMES AS STANDARD

SERVED BY OPTIDENT

Τα συστατικά έχουν τον κύριο ρόλο στα συστήματα White Dental Beauty Professional Tooth Whitening Systems με την τεχνολογία NOVON® να είναι η καρδιά κάθε θεραπείας.

Η λίστα των υλικών μας περιλαμβάνει μια ποικιλία επιλογών για κάθε ασθενή, ακόμη και για αυτούς με πιο ειδικές ανάγκες. Με την υποστήριξη των master classes και ειδικών event της Optident, διεθνώς αναγνωρισμένοι opinion leaders, θα σας βοηθήσουν να πάτε την τεχνική της λεύκανσης στο επόμενο επίπεδο!

WHITE DENTAL BEAUTY

Dental Expert - Άννα Ελμάογλου Ε.Π.Ε.

Φειδιππίδου 30, 11527, Αθήνα , Τηλ.: 210 7770739, 210 7770749, Φαξ: 210 7770716, e-mail: anna@dental-expert.gr

Συνέχεια από τη σελίδα 4

ψης στους κόλπους των ασθενών που μακροπρόθεσμα θα επιφέρει σημαντικά οφέλη στη δημόσια υγεία. Σε περιόδους όπου ήδη στα ΜΜΕ βρίσκεται σε εξέλιξη μια καμπάνια ευαισθητοποίησης της κοινής γνώμης, π.χ. μια αντικαπνιστική εκστρατεία, οι επαγγελματίες της υγείας θα μπορούσαν να ενισχύσουν ή και να εξειδικεύσουν ανά ασθενή τα μηνύματα της καμπάνιας στο πλαίσιο μιας συμβουλευτικής συνεδρίας με τους ασθενείς τους. Υπό αυτή την έννοια, οι ιατροί παρέχουν ένα ακόμη πολύτιμο κανάλι μεταφοράς έγκυρης ιατρικής πληροφορίας προς το κοινό (Evans, 2006, σ.1209).

Μια στρατηγική marketing που εμπνέεται από τα ιδανικά και τις αξίες που υπηρετεί το κοινωνικό marketing, δίνει στον λειτουργό υγείας τη σημαντική δυνατότητα γεφύρωσης του χάσματος ανάμεσα στο κοινό και τους φορείς υγείας. Υπό αυτή την έννοια, το ιατρικό marketing αποτελεί ένα σημαντικό εργαλείο στα χέρια των ειδικών, ιδίως στην εποχή της πληροφοριακής ρύπανσης του διαδικτύου, που τους δίνει τη δυνατότητα να καταρρίψουν καλά εδραιωμένους μύθους γύρω από την υγεία, προάγοντας τον επιστημονικό ιατρικό Λόγο (discourse).

Η αγορά της υγείας βιώνει τα τελευταία χρόνια μια αλλαγή του «κυρίαρχου παραδείγματος» μετατοπιζόμενη προς μια ασθενο-κεντρική προσέγγιση, η οποία πλέον δίνει μεγαλύτερη έμφαση στη συναισθηματική σύνδεση με τους ενδιαφερόμενους για τις υπηρεσίες υγείας. Η επιλογή του κατάλληλου περιεχόμενου και των πιο ενδεδειγμένων -κατά περίπτωση- καναλιών διάχυσης των μηνυμάτων που θέλουμε να προωθήσουμε για την υγεία αποτελεί την μεγαλύτερη πρόκληση στο πεδίο της επικοινωνίας της υγείας και του ιατρικού marketing.

Μια στρατηγική marketing που εμπνέεται από τα ιδανικά και τις αξίες που υπηρετεί το κοινωνικό marketing, δίνει στον λειτουργό υγείας τη σημαντική δυνατότητα γεφύρωσης του χάσματος ανάμεσα στο κοινό και τους φορείς υγείας. Υπό αυτή την έννοια, το ιατρικό marketing αποτελεί ένα σημαντικό εργαλείο στα χέρια των ειδικών, ιδίως στην εποχή της πληροφοριακής ρύπανσης του διαδικτύου, που τους δίνει τη δυνατότητα να καταρρίψουν καλά εδραιωμένους μύθους γύρω από την υγεία, προάγοντας τον επιστημονικό ιατρικό Λόγο.

Εξατομικευμένη ιατρική επικοινωνία στα πρότυπα της ιατρικής ακριβείας

Η εξατομικευμένη ιατρική επικοινωνία (tailored health communication) έχει τη δυναμική να είναι πιο αποτελεσματική στην καλλιέργεια των επιθυμητών συμπεριφορών στο κοινό αναφορικά με την υγεία τους. Παράλληλα, ολοένα και περισσότεροι φορείς και οργανισμοί από το χώρο της υγείας συνηγορούν υπέρ της ενημερωμένης λήψης αποφάσεων από την πλευρά του ασθενούς (informed decision making). Προαπαιτούμενα αυτής της διαδικασίας είναι: ***«ένας ασθενής να αντιλαμβάνεται τη φύση της ασθένειας ή της κατάστασης που αντιμετωπίζει, να κατανοεί την ιατρική λύση που του προτείνεται, τους πιθανούς κινδύνους, περιορισμούς, τα οφέλη και τις αβεβαιότητες που συνδέονται με αυτήν, να συμμετάσχει στη λήψη της τελικής απόφασης σε ένα βαθμό που να αξιολογείται ικανοποιητικός από τον ίδιο, και να καταλήγει σε μια απόφαση που είναι συναφής με τις αξίες και τις προτιμήσεις του»*** (Evans & McCormack, 2008, σ. 787).

Η πανδημία υπογράμμισε με τον πιο εμφατικό τρόπο την αξία της υγείας στη ζωή μας και όσο το κοινό θα προσανατολίζεται στην αναζήτηση έγκυρης ενημέρωσης αναφορικά με τα θέματα υγείας, διεκδικώντας τη διαφάνεια από τους φορείς και τους παρόχους υγείας, τόσοι οι τελευταίοι θα πρέπει να βρουν νέα εργαλεία επικοινωνίας, αλλά και έναν νέο τρόπο σχεδιασμού των μηνυμάτων τους για την υγεία, στοχεύοντας στη καλλιέργεια σχέσεων εμπιστοσύνης με το κοινό, οι οποίες αντέχουν στο χρόνο. Μέσα στη σύνθετη μιντιακή οικολογία που έχει δημιουργηθεί τα τελευταία χρόνια χάρη στην αλματώδη ανάπτυξη της τεχνολογίας και των εφαρμογών της, τα εργαλεία από το χώρο της επικοινωνίας της υγείας και το κοινωνικό μάρκετινγκ μπορούν να συμβάλλουν μακροπρόθεσμα στην επίλυση σοβαρών προβλημάτων υγείας που ταλανίζουν τον πληθυσμό. Η σωστή αξιοποίηση και η αποτελεσματική εφαρμογή τους θα κρίνει και το τελικό αποτέλεσμα.

Βιβλιογραφία

Andreasen, AR. (1994). Social marketing: Its definition and domain. Journal of Public Policy and Marketing, 13(1), 108-114.

Daniel, K.L., Bernhardt, J.M.,& Eroglu, D. (2009). Social Marketing and Health Communication: From People to Places. American Journal of Public Health, 99 (12), 2120-2122.

Douglas, E. (2006). How social marketing works in health care. BMJ, 332, 1207-1210.

Evans, D. & McCormack, L. (2008). Applying Social Marketing in Health Care: Communicating Evidence to Change Consumer Behavior. Medical decision making : an international journal of the Society for Medical Decision Making, 28, 781-92.

Firestone, R., Rowe, C.J., Modi, S.N., & Sievers, D. (2017). The effectiveness of social marketing in global health: a systematic review. Health Policy Plan, 32 (1), 110-124.

Kotler, P., & Zaltman, G. (1971). Social marketing: An approach to planned social change. Journal of Marketing, 35 (3), 3-12.

Shams, M. (2018). Social Marketing for Health: Theoretical and Conceptual Considerations. InTech. doi: 10.5772/intechopen.76509

Φώτου, Φ., Σέργη, Β., Λιακοπούλου, Ε., Λεωνίδου, Β., Προύντζος, Γ., & Αντωνιάδου, Μ. (2022). Οδοντιατρικό marketing. Κανόνες Δεοντολογίας και σύγχρονες προσεγγίσεις. Οδοντιατρικό Βήμα, 149, 4-10.

Επιστημονική Εταιρεία Χειρουργικής Στόματος

Νέο Ετήσιο Μετεκπαιδευτικό Πρόγραμμα Εμφυτευματολογίας

Νοέμβριος 2023 - Μάιος 2024

Θεωρητική & πρακτική εκπαίδευση – Τοποθέτηση εμφυτευμάτων σε ασθενείς

Special Offer

Δώρο αξίας 6.000€

35 εμφυτεύματα + 1 πλήρης χειρουργική κασετίνα + 5 μεμβράνες +5 μοσχεύματα ΔΩΡΕΑΝ σε κάθε συμμετέχοντα !!!!!!!

ΕΠΙΣΗΜΟΣ ΧΟΡΗΓΟΣ Dimoral Dimitrakopoulos

EARLY BIRD Registration

Η προσφορά ισχύει για εγγραφές μέχρι 30/9/2023

Περισσότερες πληροφορίες στην ιστοσελίδα *www.ssos.gr*

Τηλέφωνα επικοινωνίας: 6945-951699 & 6938-133958

ΕΠΙΣΤΗΜΟΝΙΚΗ ΕΤΑΙΡΕΙΑ ΧΕΙΡΟΥΡΓΙΚΗΣ ΣΤΟΜΑΤΟΣ

11ο Ετήσιο Μετεκπαιδευτικό Πρόγραμμα Εμφυτευματολογίας

ΠΕΡΙΟΔΟΣ 2023-2024

Η Ε.Ε.Χ.Σ. συνεχίζει την εκπαίδευση Οδοντιάτρων στην Εμφυτευματολογία, παρέχοντάς τους τη δυνατότητα να τοποθετήσουν οι ίδιοι οστεοενσωματούμενα εμφυτεύματα καθώς και να ασκηθούν στην προσθετική επιεμφυτευματική αποκατάσταση.

Το μετεκπαιδευτικό πρόγραμμα θα διαρκέσει από τον **Νοέμβριο του 2023** έως τον **Μάιο του 2024**, περιλαμβάνει **240 ώρες διδασκαλίας** και θα πραγματοποιείται 2 φορές το μήνα, Σάββατο και Κυριακή, από τις 9:00 π.μ. έως τις 17:00 μ.μ. Η εκπαιδευτική διαδικασία περιλαμβάνει συνεχή θεωρητική κατάρτιση, βιβλιογραφική ενημέρωση, παρουσίαση περιστατικών και εφαρμογή σχεδίου θεραπείας, παρακολούθηση βιντεοσκοπημένων αλλά και ζωντανών χειρουργικών επεμβάσεων, πρακτική άσκηση σε μοντέλα γνάθων και σε κεφαλές χοίρων, καθώς και κλινική εξάσκηση.

Ο κάθε συμμετέχων θα έχει την ευκαιρία να τοποθετήσει ο ίδιος 5 εμφυτεύματα σε ασθενείς με την καθοδήγηση των εκπαιδευτών.

Μετά από την ολοκλήρωση του προγράμματος θα χορηγηθεί Πιστοποιητικό Παρακολούθησης.

Η επιστημονική ομάδα των διδασκόντων αποτελείται από καταξιωμένους καθηγητές και κλινικούς οδοντιάτρους, ελληνικών και ξένων πανεπιστημίων. Επιστημονικός Υπεύθυνος του Προγράμματος είναι ο κ. **Φραγκίσκος Φραγκίσκος.** Το Μετεκπαιδευτικό Πρόγραμμα θα διεξαχθεί στο υπερσύγχρονο εκπαιδευτικό κέντρο της Ε.Ε.Χ.Σ., το οποίο είναι άρτια εξοπλισμένο με πρωτοποριακά μέσα εκπαίδευσης. Ειδικά για φέτος η Ε.Ε.Χ.Σ. θα κάνει μια **μεγάλη προσφορά στους συμμετέχοντες, παρέχοντας στον καθένα ΔΩΡΕΑΝ 35 εμφυτεύματα, μια πλήρη χειρουργική κασετίνα, 5 μεμβράνες και πέντε μοσχεύματα συνολικής αξίας 6.000.**

Variolink® Esthetic

Η αισθητική ρητινώδης κονία

Εκπληκτικά απλή απόδοση αισθητικής

Η ρητινώδης κονία για επίτευξη εξαιρετικής αισθητικής με εύκολη και φιλική διαδικασία

- Ισορροπημένο και συνοπτικό σύστημα απόδοσης των αποχρώσεων
- Άριστη σταθερότητα αποχρώσεων χάρη στη σύνθεση χωρίς αμίνες
- Εύκολη και ελεγχόμενη απομάκρυνση περίσσειας

Ιδανικό για Tetric® CAD

Ιδανικό για IPS e.max® CAD/Press

ivoclar.com
Making People Smile

ivoclar

Η Χρόνια Νεανική Αρθρίτις (Juvenile Chronic Arthritis) οι επιπτώσεις στο Στοματογναθικό Σύστημα και οι λοιπές Σπονδυλοαρθροπάθειες

Β΄ Μέρος

Βύρων Δρούκας
Καθηγητής ΕΚΠΑ

Στο προηγούμενο φύλλο του Οδοντιατρικού Βήματος αναφερθήκαμε λεπτομερώς στη χρόνια νεανική αρθρίτιδα (ΧΝΑ) και τη σχέση της με το Στοματογναθικό Σύστημα (ΣΣ).

Το Β' μέρος της ανασκόπησης αναφέρεται στις λοιπές σπονδυλοαρθροπάθειες σε σχέση πάντα με το ΣΣ. Θυμίζουμε ότι οι σπονδυλοαρθροπάθειες ή σπονδυλοαρθρίτιδες ή ορο-αρνητικές αρθρίτιδες συνιστούν ομάδα νοσημάτων τα οποία εκδηλώνονται με παρόμοια κλινικά και εργαστηριακά ευρήματα[1], προσβάλλονται κυρίως νεαρά άτομα με γενετική ενδεχομένως προδιάθεση στη νόσο.

Κύριοι εκπρόσωποι της ομάδας είναι:

- Αγκυλωτική ή Αγκυλοποιητική σπονδυλίτις (ΑΣ)
- Ψωριασική αρθρίτις (ΨΑ)
- Νόσοι του Reitter (NR) και οι
- Αρθρίτιδες που σχετίζονται με χρόνιες φλεγμονώδεις παθήσεις των σπλάχνων

Τα νοσήματα αυτά χαρακτηρίζονται κυρίως από προσβολή των αρθρώσεων, κυρίως της σπονδυλικής στήλης. Σπανιότερα προσβάλλονται μικρές περιφερειακές αρθρώσεις. Χαρακτηριστικό επίσης παθογνωμονικό εύρημα είναι η πρωινή δυσκαμψία και οσφυαλγία οι οποίες επιδεινώνονται κατά τη διάρκεια της ανάπαυσης και υφίενται κατά την άσκηση.

Άλλο χαρακτηριστικό γνώρισμα είναι η φλεγμονή των αρθριτικών θυλάκων και των τενόντων στις περιοχές πρόσφυσης με το οστό. Η μορφή αυτή της εντοπισμένης φλεγμονής ονομάζεται ενθεσίτιδα ή ενθεσοπάθεια[1,2] και χαρακτηρίζεται από ίνωση και οστεοποίηση παρά από καταστροφή της άρθρωσης. Εκτός από τις αρθρώσεις προσβάλλονται και άλλα όργανα όπως οφθαλμοί, δέρμα, βλεννογόνοι κ.λ.π.

Αναφορικά με την αιτιοπαθογένεια η πιθανότερη αιτία είναι η επαφή ενός μικροοργανισμού με το αντιγόνο HLA-B27 (αναφερθήκαμε ήδη στο Α' μέρος της ανασκόπησης), πυροδοτώντας φλεγμονώδεις εκδηλώσεις της νόσου.

Αγκυλωτική ή Αγκυλοποιητική σπονδυλίτις (ΑΣ)

Είναι χρόνια φλεγμονώδης νόσος ήδη γνωστή από αρχαιοτάτων χρόνων. Τυπικές αποτιτανώσεις στις ακανθώδεις αποφύσεις των σπονδύλων εντοπίστηκαν σε Αιγυπτιακές μούμιες το 2900 π.Χ. Προσβάλλει κυρίως άνδρες ηλικίας 15-30 ετών τρεις φορές συχνότερα από ότι τις γυναίκες[2,3]. Σπάνια νόσος με κληρονομική προδιάθεση προσβάλλει το 0,1% του γενικού πληθυσμού. Μεταξύ των διαφόρων πληθυσμών η συχνότητά της ποικίλει λόγω της ύπαρξης ή μη του αντιγόνου HLA-B27, εφόσον έχει διαπιστωθεί ότι το 80%-100% των ατόμων που πάσχουν από ΑΣ έχουν αυτό το αντιγόνο[2].

Προϊούσης της νόσου εμφανίζονται ενασβεστιώσεις και οστικές μεταβολές στον δακτύλιο κάτω από τους παρασπονδυλίους συνδέσμους, ενώ σε προχωρημένες περιπτώσεις η ακτινογραφική εικόνα απεικονίζεται με τη μορφή «δοκίδων μπαμπού». Τα εργαστηριακά ευρήματα χαρακτηρίζονται από την αύξηση της αλκαλικής φωσφατάσης και στον ορό της κρετινοφωσφορικής φωσφατάσης. Η διάγνωση τίθεται από την ακτινογραφική απεικόνιση εκφυλιστικών ευρημάτων από τις ιερολαγόνιες αρθρώσεις καθώς και από την εμφάνιση ήπιου πόνου στη ράχη για περισσότερο από 3 μήνες χωρίς ανακούφιση κατά την ανάπαυση[2].

ΑΣ και ΣΣ

Κλινική και ακτινολογική έρευνα σε 79 ασθενείς με ΑΣ, βρέθηκε ότι ποσοστό 11,5% παρουσίαζε εμπλοκή των Κροταφογναθικών διαρθρώσεων (ΚΓΔ). Η προσβολή τους παρουσίαζε μία διακύμανση από 0-32% με βάση τα ακτινογραφικά ευρήματα[4]. Οι αποκλίσεις της συχνότητας οφείλονται σε διάφορους παράγοντες μεταξύ των οποίων οι σπουδαιότεροι είναι οι διαφορετικές τεχνικές εξέτασης καθώς επίσης η έκταση και η βαρύτητα της νόσου. Τα σημαντικότερα συμπτώματα από το ΣΣ είναι η δυσκολία κατάσπασης της κάτω γνάθου (ΚΓ) και σε οξείες φάσεις της νόσου κυριαρχούν ο πόνος και το οίδημα. Τα εν λόγω συμπτώματα είναι κοινά και σε άλλες φλεγμονώδεις καταστάσεις που προσβάλλουν το ΣΣ και ειδικά τις ΚΓΔ[5,6,7].

Άλλα κλινικά ευρήματα είναι η ευαισθησία κατά την ψηλάφηση των μασητήριων μυών καθώς και οι κριγμώδεις ή ερπυστικοί ήχοι των ασθενών με ΑΣ στις ΚΓΔ. Ακτινογραφικώς παρατηρείται επιπέδωση των κονδύλων και επιφανειακές διαβρώσεις[5,8,9].

Συγκλεισιακές μεταβολές

- Αύξηση της απόστασης μεταξύ Κεντρικής Σχέσης και Μέγιστης συγγόμφωσης στο κατακόρυφο και στο οβελιαίο επίπεδο
- Αύξηση της συχνότητας εμφάνισης συγκλεισιακών παρεμβολών

Οι μεταβολές στη σύγκλειση προφανώς οφείλονται στην απώλεια οστικής ουσίας από την επιφάνεια των κονδύλων, η οποία όμως δεν οδηγεί σε πρόσθια ανοιχτή δήξη όπως στην περίπτωση της Ρευματοειδούς αρθρίτιδας (ΡΑ)[6,5]

Η πρόγνωση της νόσου

Δεν είναι απόλυτα προβλέψιμη. Εξαρτάται από την προοδευτική επέκτασή της στην σπονδυλική στήλη ή στις άλλες αρθρώσεις.

Γενική Θεραπευτική Αγωγή

Αποβλέπει στην εφαρμογή κατάλληλης κινησιοθεραπείας υποβοηθούμενης με την χορήγηση μη στεροειδών αναλγητικών ενώ η ενδαρθρική χορήγηση στεροειδών ενδείκνυται σε οξείες φάσεις της νόσου[2].

Η θεραπευτική προσέγγιση των ΚΓΔ σε σχέση με την ΑΣ και τις και τις λοιπές σπονδυλοαρθροπάθειες, θα συζητηθεί στο τέλος της ανασκόπησης.

Ψωριασική Αρθρίτιδα (ΨΑ)

Η ψωρίαση είναι χρόνια δερματοπάθεια αγνώστου αιτιολογίας. Η κλινική της εικόνα χαρακτηρίζεται από ερυθηματολεπιδώδεις κηλίδες ή πλάκες οι οποίες καλύπτονται παχέα και αργυρόχροα.

Διακρίνουμε 4 μορφές

α) Σταγονοειδείς
β) Νομισματοειδείς
γ) Δακτυλιοειδείς
δ) Γενικευμένη[10]

Η νόσος προσβάλλει όλες τις ηλικίες συνήθως δεύτερης και τρίτης δεκαετίας ενώ η ΨΑ προσβάλλει ηλικίες μεταξύ 35-48 ετών. Στον γενικό πληθυσμό εκτιμάται σε ποσοστό 1-2% στη Β. Αμερική και Β. Ευρώπη ενώ το αντίστοιχο ποσοστό της ΨΑ που προσβάλλει ασθενείς με ψωρίαση ανέρχεται σε 5% κατ' άλλους σε 7%[11].

Αιτιολογικώς η κληρονομικότητα είναι αδιαμφισβήτητη. Παραμένει εν πολλοίς άγνωστη. Λοιμογόνοι παράγοντες, στοματικές και οδοντικές εστίες, διαταραχές μεταβολισμού κ.λ.π. έχουν κατά καιρούς ενοχοποιηθεί.

Η ΨΑ ή αρθροπαθητική ψωρίαση αποτελεί επιπλοκή της νόσου μετά την παρέλευση μερικών ετών από την εκδήλωση της γενικής νόσου. Η κλινική της εικόνα εμφανίζεται με την μορφή ασύμμετρης φλεγμονής προσβάλλουσα μικρές περιφερικές αρθρώσεις ***(Εικ.1,2)***. Η ψωρίαση συνήθως προηγείται της ΨΑ[12].

Χαρακτηριστικό γνώρισμα είναι οι διαβρώσεις στα νύχια του ασθενούς σε ποσοστό 80%. Συχνά συνυπάρχει με οστεοαρθρίτιδα (ΟΑ) και ΑΣ.

Εργαστηριακώς δεν υπάρχουν ειδικές εξετάσεις για την ανίχνευση της ΨΑ.

Περισσότερο πειστικές είναι οι ακτινογραφίες και τα ευρήματά τους με την μορφή ετερόπλευρων διαβρωτικών αλλοιώσεων σε αντίθεση με την ΡΑ όπου οι διαβρώσεις είναι αμφοτερόπλευρες.

Η συνύπαρξη της ΨΑ με την ΡΑ ή της ΨΑ με την ΑΣ ή της ΨΑ και της ΟΑ είναι οι συνηθέστερες περιπτώσεις εμφάνισης των νόσων αυτών ***(Εικ.3)***.

ΨΑ και ΣΣ

Τα ποσοστά προσβολής των ΚΓΔ από ΨΑ κυμαίνονται από 24 έως 82%.

Τα κλινικά σημεία και συμπτώματα από το ΣΣ εμφανίζουν οι μισοί από τους ασθενείς με ΨΑ[7,8].

Τα υποκειμενικά συμπτώματα από το ΣΣ είναι:

- Πόνος στις ΚΓΔ κατά τη διάρκεια των λειτουργικών κινήσεων της ΚΓ (13)

Τα κλινικά ευρήματα είναι:

- Ευαισθησία κατά την ψηλάφηση των μασητήριων μυών και των ΚΓΔ
- Κριγμώδεις ή ερπυστικοί ήχοι από τις ΚΓΔ
- Η σύγκλειση δεν παρουσιάζει αξιοσημείωτες μεταβολές[14]

Η πρόγνωση της νόσου

Χαρακτηρίζεται από ασυμπτωματικές περιόδους με επεισόδια

Συνέχεια στη σελίδα 10

Εικ. 1: Ευρήματα από την ακτινογραφία των άκρων χειρών ασθενούς (γυναίκα) 74 ετών, με διαγνωσμένη ψωρίαση διάρκεις 35 ετών. Απεικονίζονται σαφείς διαβρώσεις στις τελικές φάλαγγες, ιδιαίτερα στο αριστερό χέρι. Έτος λήψεως της ακτινογραφίας 1989.

Εικ. 2: Ακτινογραφικά ευρήματα της ίδιας ασθενούς 2 χρόνια αργότερα (1991) από τη λήψη της προηγούμενης ακτινογραφίας. Παρατηρείται σαφής προοδευτική αύξηση της διάβρωσης και της παραμόρφωσης των τελικών φαλάγγων.

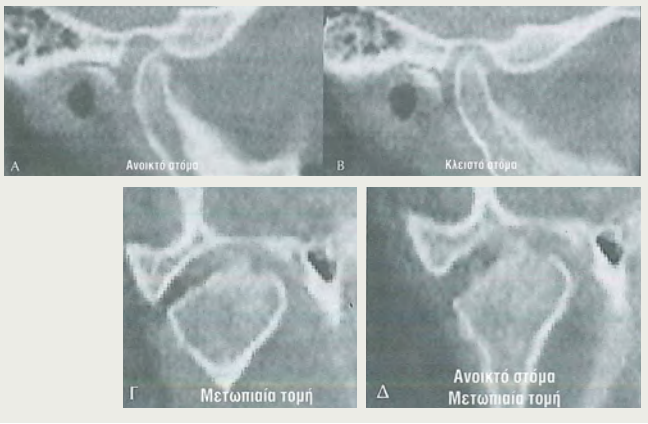

Εικ. 3: Υπολογιστική τομογραφία της κροταφογναθικής διάβρωσης ασθενούς (γυναίκα) ηλικίας 23 ετών, με πρωτοπαθή ψωριασική αρθρίτιδα των ΚΓΔ. Α. Δεξιός κόνδυλος ανοιχτό στόμα, Β. Κλειστό στόμα, Γ. μετωπιαία τομή, Δ. Ανοιχτό στόμα μετοπιαία τομή. Παρατηρείται διάβρωση του φλοιώδους πετάλλου της άνω αρθρικής επιφάνειάς του, επιπέδωση της έξω επιφάνειας και ανάπτυξη μικρών οστεοφύτων.

Niflamol®

- ΦΑΡΥΓΓΙΤΙΔΑ[2]
- ΩΤΙΤΙΔΑ
- ΡΙΝΙΤΙΔΑ
- ΠΟΝΟΔΟΝΤΟΣ
- ΤΕΝΟΝΤΙΤΙΔΑ
- ΘΥΛΑΚΙΤΙΔΑ
- ΑΡΘΡΙΤΙΔΑ
- ΔΥΣΜΗΝΟΡΡΟΙΑ

Δεν υπήρχε στατιστικώς σημαντική διαφορά μεταξύ[1]:

250 mg ΝΙΦΛΟΥΜΙΚΟΥ ΟΞΕΟΣ

200 mg ΝΙΜΕΣΟΥΛΙΔΗΣ

100 mg ΝΙΜΕΣΟΥΛΙΔΗΣ

στην αντιμετώπιση του πόνου μετά από χειρουργική εξαγωγή δοντιού.

ΑΠΟΡΡΟΦΑΤΑΙ ΤΑΧΕΩΣ[2]

ΤΟ ΝΙΦΛΟΥΜΙΚΟ ΟΞΥ ΜΕΙΩΝΕΙ ΤΟΝ ΠΟΝΟ ΚΑΙ ΕΠΙΔΡΑ ΣΕ ΟΛΑ ΤΑ ΣΤΑΔΙΑ ΤΗΣ ΦΛΕΓΜΟΝΗΣ[3]

Προτεινόμενη Λ.Τ.: 6.77 €
ΜΗΣΥΦΑ

ΒΙΒΛΙΟΓΡΑΦΙΑ:
1. Ragot JP, Monti T, Macciocchi A.: Controlled clinical investigation of acute analgesic activity of nimesulide in pain after oral surgery. Drugs. 1993;46 Suppl 1:162-7. **2.**Περίληψη Χαρακτηριστικών του Προϊόντος. **3.** Galyna Maleeva, Franck Peiretti, Boris S. Zhorov and Piotr Bregestovski.: Voltage-Dependent Inhibition of Glycine Receptor Channels by Niflumic Acid. Niflumic Acid. Front. Mol. Neurosci. 10:125. Για περισσότερες πληροφορίες μπορείτε να σκανάρετε το QR code του προϊόντος για να οδηγηθείτε στην ΠΧΠ.

Best Workplaces™ Great Place To Work. HELLAS 2022

BAUSCH + LOMB 170 YEARS

Λ. Πεντέλης 53, 152 35 Βριλήσσια. Τηλ.: 210-8108460

Περίληψη χαρακτηριστικών του προϊόντος: Niflamol

NIF-GR-230216

Συνέχεια από τη σελίδα 8

Γενική Θεραπευτική Αγωγή:

Ανάλογα με τη βαρύτητα της νόσου χορηγούνται ΜΣΑΦ (μη στεροειδή αντιφλεγμονώδη) σε συνδυασμό με ειδική αγωγή για τις δερματικές εκδηλώσεις.

Η συστηματική χορήγηση στεροειδών θα πρέπει να αποφεύγεται για τον κίνδυνο έξαρσης της νόσου[15,2]

Τελευταίως χορηγούνται ανοσοκατασταλτικά σε σοβαρές περιπτώσεις λόγω πιθανών παρενεργειών.

Σε γενικές γραμμές η θεραπεία της ΨΑ είναι παρόμοια με εκείνη της ΡΑ, αποβλέποντας στην καταστολή της φλεγμονής.

Το γεγονός της εμπλοκής της ΚΓΔ σε συστηματικές παθήσεις και σε ποσοστά που κυμαίνονται μεταξύ 2 έως 86%[5] μας καθιστά ιδιαιτέρως ευαίσθητους στη διάγνωση και θεραπεία τους.

Αξιολογώντας τα υποκειμενικά, τα κλινικά και τα ακτινογραφικά ευρήματα σε περιπτώσεις προσβολής των ΚΓΔ από ΡΑ, ΑΣ, ΨΑ βάσει ερευνών[14,9,6] προκύπτουν τα εξής συμπεράσματα:

- Κόπωση των γνάθων και δυσκολία κατά τη διάρκεια των λειτουργικών κινήσεων της ΚΓ
- Ευαισθησία κατά την ψηλάφηση των μασητήριων μυών
- Ήχοι από τις ΚΓΔ

Ακτινογραφικά ευρήματα όπως:

- Οστεόφυτα
- Οστική απώλεια της κεφαλής του κονδύλου
- Διαβρωτικές και σκληρωτικές εξεργασίες στις αρθρικές επιφάνειες
- Ενδοστικές κύστεις

Κροταφική Αρτηρίτις (ΚΑ) ή Γιγαντοκυτταρική Αρτηρίτις

Ανήκει στα νοσήματα του συνδετικού ιστού[17].

Είναι μορφή αγγειίτιδος και κατατάσσεται στις νευρωτικές αγγειίτιδες[18].

Προσβάλλει άτομα μέσης ηλικίας κυρίως γυναίκες σε αναλογία 4/1 σε σχέση με τους άνδρες. Σε συχνότητα θεωρείται δεύτερη μετά τη ΡΑ. Η ΚΑ θεωρείται ως κλινική εκδήλωση της ίδιας νόσου που προκαλεί την ρευματική πολυμυαλγία[19].

Χαρακτηρίζεται από υφέσιμο πυρετό, έντονη κεφαλαλγία, κακουχία, πόνο κατά τη μάσηση, αναστολή της κινητικότητας ΚΓ, επώδυνη ψηλάφηση των μασητήριων μυών κ.λ.π. στοιχειοθετούν σαφή κλινική εικόνα δυσλειτουργίας του ΣΣ.

Η σχολαστικότερη όμως εξέταση όπως η ευαισθησία κατά την ψηλάφηση της επιπολής κροταφικής αρτηρίας ο σφυγμώδης χαρακτήρας της, τα γενικότερα συμπτώματα θέτουν υπόνοια γενικής νόσου[20].

Η ΚΑ θεωρείται κλινική εκδήλωση της ίδιας νόσου που προκαλεί την ρευματική πολυμυαλγία[19]. Η καταβολή των δυνάμεων, η απώλεια βάρους, η αναιμία, η αυξημένη ταχύτητα καθιζήσεως (ΤΚΕ) δημιουργεί πολλές φορές την υποψία νεοπλασματικής νόσου. Στην ΚΑ η κεφαλαλγία ανευρίσκεται σε ποσοστό 44 έως 98%[21,22].

Παρατηρείται επίσης ευαισθησία κατά την ψηλάφηση των μασητήριων μυών ιδιαιτέρως του στερνοκλειδοματοειδούς καθώς και διαταραχές της όρασης όπως διπλωπία, γενική ή μερική τύφλωση, αρκετά συχνά[23].

Το χαρακτηριστικότερο ίσως παθογνωμονικό στοιχείο της νόσου είναι η ευαισθησία κατά την ψηλάφηση της επιπολής κροταφικής αρτηρίας η οποία περιγράφεται ως «πεπασχυσμένη και σφύζουσα»[24].

ΚΑ και ΣΣ

Η ΚΑ συχνά δημιουργεί πρόβλημα διαφορικής διάγνωσης ήδη από την εκδήλωση των πρώτων συμπτωμάτων.

Η αναστολή των λειτουργικών κινήσεων της ΚΓ, η επώδυνη ψηλάφηση των μασητήριων μυών, η κεφαλαλγία κ.λ.π. στοιχειοθετούν σαφή κλινική εικόνα δυσλειτουργίας του ΣΣ νευρομυϊκού τύπου.

Η σχολαστικότερη εξέταση όπως η ευαισθησία κατά την ψηλάφηση των επιπολής κροταφικών αρτηριών και ο σφυγμώδες χαρακτήρας τους σε συνδυασμό με τα λοιπά συμπτώματα, πρωινός υφέσιμος πυρετός, αυξημένη ΤΚΕ κ.λ.π. παραπέμπουν όπως ήδη αναφέραμε σε υπόνοια γενική νόσου.

Η κεφαλαλγία εξάλλου είναι σύνηθες σύμπτωμα όχι μόνον σε περιπτώσεις δυσλειτουργίας του ΣΣ αλλά και σε άλλες παθήσεις.

Η γενική θεραπευτική αγωγή προβλέπει τη χορήγηση στεροειδών κατά βάση με άμεσα αποτελέσματα παρ' ότι η θεραπεία συνεχίζεται για δύο χρόνια προς αποφυγή υποτροπών[21].

Στη συνέχεια της ανασκόπησης θα αναφερθούμε εν συντομία σε μία σειρά παθήσεων, τις σημαντικότερες, οι οποίες προσβάλλουν και το ΣΣ. Όμως η γνώση μας για την εμπλοκή των ΚΓΔ με τις παθήσεις αυτές είναι περιορισμένη.

Κατά σειρά συχνότητας είναι:

- Ουρική αρθρίτις
- Ψευδοουρική αρθρίτις
- Συστηματικός ερυθηματώδης Λύκος
- Μικροβιακή αρθρίτις
- Σαρκοείδωση
- Χονδρομαλακία
- Δερματομυοσίτις – Πολυμυοσίτις

Σύνδρομο Reiter

Θεωρείται επιπλοκή (50%) περίπου μιας μη ειδικής αρθρίτιδας που πιστεύεται να οφείλεται σε μόλυνση μιας μη γονοκοκκικής ουρηθρίτιδας. Χαρακτηρίζεται από τριάδα τυπικών εκδηλώσεων όπως α) ουρηθρίτιδα, β) αρθρίτιδα και γ) επιπεφυκίτιδα.

Προσβάλει άνδρες ηλικίας 20 έως 40 ετών. Το σύνδρομο εμφανίζεται μετά την σεξουαλική επαφή ή κατόπιν δυσεντερίας. Επιπεφυκίτιδα εμφανίζουν το 50% των περιπτώσεων με σπάνιες υποτροπές ιρίτιδας. Ποσοστό 10% εμφανίζει στο στόμα μικρές μη ειδικές ελκώσεις που μοιάζουν με άφθες. Επίσης, 25% εμφανίζει έλκη στο πέος που προσομοιάζονται με εκείνα του συνδρόμου Αδαμαντιάδη – Behcet. Σε λίγες περιπτώσεις εμφανίζεται δερματικό εξάνθημα.

Η πρόγνωση της νόσου είναι δύσκολη. Σε ποσοστό άνω του 80% εμφανίζεται πολυαρθρίτιδα. **Η γενική θεραπεία συνιστάται** στη χορήγηση αντιφλεγμονωδών φαρμάκων[24].

Σύνδρομο Reiter και ΣΣ

Το 1992 σχετική έρευνα (14) συνέκρινε 52 ασθενείς με το σύνδρομο και 52 υγιή άτομα. Το 25% των ασθενών ανέφερε πόνο, οίδημα και κόπωση στην περιοχή των ΚΓΔ συχνότερα σε σχέση με τα άτομα της ομάδας ελέγχου. Η κλινική σημειολογία δυσλειτουργίας των ΚΓΔ ήταν επίσης σοβαρότερη στην ομάδα των ασθενών σε σχέση με την ομάδα ελέγχου, ειδικότερα κατά την ψηλάφηση των μασητήριων μυών και πόνο κατά την κίνηση.

Ο ακτινογραφικός έλεγχος των ΚΓΔ αποκάλυψε διαβρώσεις συχνότερα στην ομάδα των ασθενών απ' ότι στην ομάδα ελέγχου[2].

Ουρική Αρθρίτιδα

Χρόνια συστηματική νόσος χαρακτηριζόμενη από οξείς κρίσεις αρθρίτιδας και αυξήσεις του ουρικού οξέος του αίματος άνω των 7,2mg/1.000ml αίματος.

Πρόκειται για μεταβολική νόσο γενετικώς καθορισμένη. Προσβάλει κυρίως άνδρες μεταξύ 30 έως 60 ετών. Ξεκινά ως μονοαρθρίτιδα, πόνο έντονο, διόγκωση της άρθρωσης και δέρμα εξέρυθρο. Η προσβολή διαρκεί 5 έως 15 ημέρες και συνυπάρχει πυρετός 39oC. Μετά την πάροδο ετών η νόσος καταλείπει μόνιμες αλλοιώσεις και παραμορφώσεις επεκτεινόμενη και σε άλλες αρθρώσεις.

Η γενική θεραπεία προβλέπει την χορήγηση κολχικίνης ή ινδομεθακίνης σε συνδυασμό με την χορήγηση υγρών.

Ουρική Αρθρίτις και ΣΣ

Σχετική έρευνα[5] αναφέρει ότι τα συνηθέστερα κλινικά ευρήματα είναι οίδημα, ερυθρότις, ευαισθησία κατά την ψηλάφηση των μασητήριων μυών και στην ΚΓΔ περιορισμένη και επώδυνη κινητικότητα της ΚΓ. Ακτινογραφικώς παρατηρούνται διαβρώσεις στους κονδύλους.

Η ΚΓΔ δυνατόν να αποτελεί πρωτογενή εστία εντοπισμού, δημιουργώντας διαγνωστικά προβλήματα. Σε περίπτωση προσβολής των ΚΓΔ από σοβαρή αρθρίτιδα με ταυτόχρονη εμφάνιση οιδήματος, πόνου και ερυθρότητας η διάγνωση θα πρέπει να προσανατολίζεται προς την πλευρά της ουρικής αρθρίτιδας, ενώ η εργαστηριακή εξέταση του αρθρικού υγρού της ΚΓΔ θα επιβεβαιώσει την διάγνωση προς την μία ή την άλλη πλευρά[2].

Ψευδοουρική Αρθρίτις

Προκαλείται από την εναπόθεση μικροκρυστάλλων διυδρικού πυροφωσφορικού ασβεστίου επί των αρθρώσεων λόγω έλλειψης του ενζύμου πυροφωσφατάση. Προσβάλλει ηλικιωμένα άτομα και των δύο φύλλων.

Η οξεία φάση της νόσου προσομοιάζει με εκείνη της ουρικής αρθρίτιδας, συνήθως σε ηπιότερη μορφή. Η διάγνωση επιβεβαιώνεται από την ανεύρεση ρομβοειδών κρυστάλλων διδυδρικού πυροφωσφορικού ασβεστίου κατόπιν παρακέντησης της άρθρωσης.

Η γενική θεραπεία συνιστάται στη χορήγηση κολχικίνης ή ινδομεθακίνης[24,25].

Ψευδοουρική Αρθρίτις και ΣΣ

Οι περιπτώσεις προσβολής των ΚΓΔ είναι ολιγάριθμες[5].

Κατά την οξεία φάση οι αρθρώσεις είναι επικίνδυνες, ευαίσθητες, θερμές και οιδηματώδεις. Παρατηρείται επίσης σοβαρός περιορισμός της κινητικότητας της ΚΓ. Ακτινογραφικώς απεικονίζεται ενασβεστίωση του διαρθρίου δίσκου γεγονός που σε συνδυασμό με την εργαστηριακή εξέταση του αρθρικού υγρού επιβεβαιώνει την διάγνωση[2].

Συστηματικός Ερυθηματώδης Λύκος

Προοδευτική και γενικευμένη νόσος του συνδετικού ιστού που προσβάλει κυρίως γυναίκες ηλικίας 20 έως 40 ετών. Η νόσος εμφανίζεται με την μορφή απλής αρθραλγίας μέχρι πολυαρθρίτιδας που προσομοιάζει με την ΡΑ.

Άλλα όργανα που προσβάλλονται είναι το δέρμα, η καρδιά, τα αγγεία, οι νεφροί, το ΚΝΣ και το αιμοποιητικό σύστημα. Η αιτιολογία παραμένει άγνωστη. Η διάγνωση στηρίζεται στην ανεύρεση κυρίως αντιπυρηνικών αντισωμάτων.

Η γενική θεραπεία περιλαμβάνει αντιφλεγμονώδη φάρμακα και εφ' όσον εμφανιστούν συστηματικές εκδηλώσεις, στεροειδή[26].

Ερυθηματώδης Λύκος και ΚΓΔ

Μικρός αριθμός ερευνών αναφέρει την εμπλοκή των ΚΓΔ με την νόσο. (27)

Η κλινική σημιολογία έχει ως εξής:

- Κλείδωμα (locking) ή περιοδικό locking στις ΚΓΔ
- Ευαισθησία κατά την ψηλάφηση των μασητήριων μυών
- Αρθραλγία κατά τη διάρκεια των λειτουργικών κινήσεων της ΚΓ

Τα ανωτέρω κλινικά σημεία και συμπτώματα δυσλειτουργίας, βρέθηκαν στο 22% ασθενών με ερυθηματώδη λύκο και σε κανένα από τα άτομα της ομάδας ελέγχου. Ακτινογραφικά ευρήματα παρουσία σε ποσοστό 30% των ασθενών με την επιπέδωση και την διάβρωση να είναι τα συνηθέστερα σε ποσοστό 22% και 11% αντίστοιχα.

Τοπικώς για την ανακούφιση των συμπτωμάτων συνιστάται η ενδαρθρική χορήγηση στεροειδών καθώς και συγκλεισιακή εξισορρόπηση όπου αυτή ενδείκνυται[2].

Σύνδρομο Sjogren

Σύνδρομο αγνώστου αιτιολογίας.

Εμφανίζεται πρωτογενής ή δευτεροπαθής ως επιπλοκή της ΡΑ ή του ερυθηματώδους Λύκου και της σκληροδερμίας.

Ενδεχομένως στο σύνδρομο να εμπλέκεται και η ΚΓΔ[2,28].

Σκληροδερμία

Νόσος του κολλαγόνου αγνώστου αιτιολογίας. Χαρακτηρίζεται από περιφερικές αγγειακές διαταραχές, σκλήρυνση του δέρματος και του υποδόριου ιστού.

Διακρίνονται τρεις μορφές:

α) Την εντοπισμένη προσβάλλουσα το δέρμα με καλή πρόγνωση
β) Την γενικευμένη που προσβάλλει και άλλα οργανικά συστήματα
γ) Την ακροσκλήρυνση που συνυπάρχει με την νόσο του Raynaud[29]

Οι αρχικές εκδηλώσεις στοιχειοθετούν το φαινόμενο Raynaud δηλαδή συμμετρικές διογκώσεις και δυσκαμψία δακτύλων που προηγούνται των δερματικών για μήνες ή χρόνια, για να ακολουθήσουν εκδηλώσεις από το αναπνευστικό, το καρδιαγγειακό, το γαστρεντερικό και το ουροποιητικό.

Σκληροδερμία και ΣΣ

Οι πλέον συχνές διαταραχές της γενικευμένης σκληροδερμίας είναι:

1) Ανελαστικότητα και σκλήρυνση του δέρματος
2) Ατροφία και ακαμψία των μυών του προσώπου και των χειλιών (προσωπείο μάσκας)
3) Αδυναμία διάνοιξης του στόματος
4) Μελαγχρωματικές κηλίδες
5) Τελαγγειεκτασία
6) Ατροφία στοματικού βλεννογόνου
7) Ξηροστομία
8) Σκλήρυνση της μαλθακής υπερώας, δυσκολία στην ομιλία, κατάποση και μάσηση
9) Διεύρυνση του περιρριζικού χώρου
10) Οπτικές διαταραχές στις ΚΓΔ[30,31,32]

Συνηθέστερες διαταραχές είναι η οστεόλυση των κονδύλων ή της κεφαλής της γωνίας και του κλάδου της ΚΓ και μερική απορρόφηση των κορωνοειδών αποφύσεων.

Συνυπάρχει πόνος στην ΚΓΔ και κατά τη μάσηση[33,31]

Μικροβιακή Αρθρίτις

Συνήθως προσβάλλει μία μόνον άρθρωση.

Ο συχνότερα υπεύθυνος μικροοργανισμός είναι ο γονόκοκκος. Ενοχοποιούνται επίσης ο σταφυλόκοκκος, στρεπτόκοκκος, πνευμονιόκοκκος (gram θετικά).

Μικρόβια gram αρνητικά μπορούν να εμφανιστούν σε ασθενείς που πάσχουν από άλλα χρόνια νοσήματα (δρεπανοκυτταρική, αλκοολισμός, ανοσοκαταστολή κ.λπ.).

Η γενική θεραπεία συνίσταται στην καταπολέμηση του υπεύθυνου μικροοργανισμού.

Η είσοδος του μικροβίου μπορεί να γίνει είτε από την κυκλοφορία μέσω της αρθρικής μεμβράνης ή απ' ευθείας στην άρθρωση κατά την διάρκεια χειρουργικών επεμβάσεων ή από διαμπερής τραύματα.

Η χρήση αντιβιοτικών μειώνει σημαντικά την συχνότητα εμφάνισης μικροβιακής αρθρίτιδας.

Μικροβιακή Αρθρίτις και ΚΓΔ

Δεν υπάρχουν τεκμηριωμένες έρευνες προσβολής των ΚΓΔ από μικροβιακή αρθρίτιδα[2].

Σαρκοείδωση

Συστηματική κοκκιωματώδης φλεγμονώδης νόσος προσβάλλουσα οποιοδήποτε όργανο ή ιστό.

Συχνότερα προσβάλλει γυναίκες ηλικίας 20-40 ετών. Η αιτιολογία είναι άγνωστη.

Η νόσος προσβάλλει λεμφαδένες, πνεύμονες, σπλήνα, δέρμα, οφθαλμούς, σιελογόνους αδένες και τον μυελό των οστών.

Ακτινογραφικώς εμφανίζονται αλλοιώσεις κυρίως στη φάλαγγα των άνω και κάτω άκρων. Πολλές φορές η νόσος υποχωρεί αφ' εαυτής.

Θεραπευτικώς εάν η νόσος είναι προοδευτική χορηγούνται στεροειδή[24].

Σαρκοείδωση και ΚΓΔ

Υπό μορφήν αρθρίτιδας προσβάλλει και τις ΚΓΔ[35].

Χονδρομαλακία

Παθολογική κατάσταση που προκαλεί μαλάκυνση του αρθρικού χόνδρου κυρίως των γονάτων προκαλώντας εκφυλισμό της επιγονατίδας.

Χονδρομαλακία και ΚΓΔ

Στις ΚΓΔ εμφανίζεται σε ασθενείς με ενδαρθρικές διαταραχές. Ο άμεσος ή έμμεσος τραυματισμός της άρθρωσης θεωρούνται οι σημαντικότεροι αιτιολογικοί παράγοντες[36,2].

Δερματομυοσίτις - Πολυμυοσίτις

Από το σύνολο των φλεγμονωδών παθήσεων που προσβάλλουν το μυοσκελετικό σύστημα η δερματομυοσίτις και πολυμυοσίτις είναι οι σημαντικότερες. Ο όρος πολυμυοσίτις χρησιμοποιείται όταν δεν προσβάλλεται το δέρμα ενώ ο όρος δερματομυοσίτης όταν η πολυμυοσίτις συνοδεύεται από κίνηση του δέρματος.

Η αιτιολογία είναι άγνωστη, ενώ έχουν ενοχοποιηθεί γενετικοί παράγοντες.

Είναι σπάνιες καταστάσεις που οδηγούν σε φλεγμονές των μυϊκών ινών προκαλώντας προοδευτική καταστροφή των μυών, οδηγώντας σε μυϊκή αδυναμία η οποία εν δυνάμει μπορεί να επεκταθεί στους μυς του ΣΣ. (2) Άλλες επίσης μυϊκές διαταραχές που προσβάλλουν το ΣΣ είναι η μυασθένεια gravis, η μυοτονική δυστροφία κ.α.

Οι ασθενείς εμφανίζουν μειωμένη μασητική ικανότητα[37].

Οι εν λόγω ασθενείς εμφανίζουν επίσης μεγάλη γωνία μεταξύ του επιπέδου της υπερώιας (ANS – PNS) και του επιπέδου βάσης της ΚΓ. Σε συνδυασμό με την ελαττωμένη μυϊκή λειτουργία μακροπρόθεσμα προκαλεί περιστροφή της ΚΓ προς τα κάτω και πίσω[37,2].

Θεραπευτική προσέγγιση των ΚΓΔ και του ΣΣ γενικότερα στις σπονδυλοαρθροπάθειες

Συζήτηση και σχόλια

Όπως πιστεύουμε ότι έγινε αντιληπτό σε όλο το εύρος της ανασκόπησης, τα διάφορα πρωτόκολλα θεραπείας με τις όποιες ιδιαιτερότητες για κάθε μορφή σπονδυλοαρθροπάθειας, αφήνουν σχεδόν αδιάφορη την ΚΓΔ και το ΣΣ γενικότερα.

Πράγματι είναι άξιον προσοχής η μη ανταπόκριση της ΚΓΔ στο γενικότερο πρωτόκολλο θεραπείας είτε αυτή αποτελεί την πρωτοπαθή εστία εκδήλωσης της νόσου, είτε εμπλέκεται δευτεροπαθής σε κάποια φάση της διαδρομής της γενικής νόσου.

Τεκμηριωμένη κλινική ή ερευνητική μελέτη που να ερμηνεύει επαρκώς την ανωτέρω διαπίστωση δεν υφίσταται.

Διαχρονικά το θέμα μας έχει απασχολήσει και πεποίθησή μας είναι ότι μόνον η συνδυασμένη έρευνα με τη συμμετοχή όσων διατρήβουν στις εν λόγω παθήσεις από τον οδοντιατρικό και ιατρικό χώρο να δώσει κάποιες απαντήσεις μέσα από τον σχεδιασμό ειδικών για την περίπτωση πρωτοκόλλων.

Δεν είναι τόσο απλό όσο τα λεγόμενα μας. Συνεπώς και επί του παρόντος μόνον υποθέσεις μπορούμε να διατυπώσουμε στηριζόμενοι στην λειτουργική ανατομία της ΚΓΔ και ασφαλώς στα κλινικά αποτελέσματα που προκύπτουν από τα επιμέρους εξειδικευμένα πρωτόκολλα θεραπείας που ακολουθούμε στο χώρο των λειτουργικών διαταραχών του ΣΣ και του Στοματοπροσωπικού πόνου γενικότερα.

Η αναποτελεσματικότητα του γενικού σχεδίου θεραπείας στις ΚΓΔ πιθανότατα οφείλεται στην ιδιομορφία τους κυρίως λόγω του τρόπου λειτουργίας τους συγκριτικά με τις άλλες αρθρώσεις του μυοσκελετικού συστήματος.

Η αέναη λειτουργία τους, οι τοπικοί συγκλεισιακοί παράγοντες σε συνδυασμό με τα διάφορα μηχανικά φορτία που δέχονται κατά την διάρκεια της μάσησης κυρίως, συνιστούν παράγοντες ιδιαίτερα επιβαρυντικούς που πιθανώς εμποδίζουν την θετική ανταπόκρισή τους στο γενικό πρωτόκολλο θεραπείας.

Συνεπώς και παράλληλα με το γενικό θεραπευτικό πρωτόκολλο εφαρμόζουμε ειδικό πρόγραμμα θεραπείας σχεδόν πανομοιότυπο για όλες τις μορφές αρθρίτιδων που προσβάλλουν τις ΚΓΔ και το ΣΣ είτε πρωτογενώς είτε δευτεροπαθώς, αποβλέποντας στην καταστολή ή στην ανακούφιση από τον πόνο, στην βελτίωση της λειτουργικότητας, στην καταστολή των τοπικών φαινομένων και της φλεγμονής παρέχοντας στον ασθενή ένα ανεκτό όριο ανοχής και συμβίωση με το ΣΣ στα πλαίσια της γενικής νόσου[15].

Σε γενικές γραμμές και σε όλες σχεδόν τις μορφές αρθρίτιδων το θεραπευτικό σχήμα που ακολουθούμε με μικρές ίσως τροποποιήσεις κατά περίπτωση έχει ως ακολούθως:

Κατά την οξεία φάση της νόσου και προς άμεση ανακούφιση από τον πόνο εκτός από την χορήγηση αντιφλεγμονωδών φαρμάκων, η ενδαρθρική χορήγηση στεροειδών μία ή δύο φορές με ένα διάλειμμα ενός περίπου μηνός, περιορίζει τον πόνο και την φλεγμονή εξασφαλίζοντας την εύρυθμη λειτουργία της ΚΓΔ.

Σε εξαιρετικά σοβαρές περιπτώσεις ενδείκνυται και η χορήγηση τρίτης δόσης.

Εξαίρεση ίσως στην ενδαρθρική χορήγηση στεροειδών από πλευράς αποτελεσματικότητας αποτελεί η περίπτωση της ΑΣ επειδή ως ιδιοπαθής διαταραχή δεν ανταποκρίνεται στον ίδιο βαθμό όπως συμβαίνει στην περίπτωση της ΡΑ[2].

Κατά τη χρόνια φάση η θεραπεία εκλογής είναι η εφαρμογή ειδικού προγράμματος κινησιοθεραπείας σε διαρκή βάση αποτελώντας ανασχετικό παράγοντα τόσο για το ενδεχόμενο αγκύλωσης της ΚΓΔ π.χ. ΑΣ, επιφέροντας παράλληλη χαλάρωση των μυών ΣΣ.

- Η κατασκευή και τοποθέτηση ενδοστοματικού νάρθηκα συνήθως ολικής επικάλυψης ή άλλου τύπου νάρθηκα κατά περίπτωση, αποβλέπει στην ελάττωση των μηχανικών φορτίων και παράλληλη μείωση της μυϊκής

Συνέχεια στη σελίδα 12

Συνέχεια από τη σελίδα 11

υπερλειτουργίας και της δραστηριότητας των μασητήριων μυών.

- Η εφαρμογή Διαδερματικών Ηλεκτρικών Νευρικών Διεγέρσεων (T.E.N.S.) αποδεικνύεται επίσης αποτελεσματική στην ανακούφιση του πόνου και στην χαλάρωση επίσης των μασητήριων μυών.
- Η διευθέτηση της σύγκλεισης των δοντιών για την όσο το δυνατόν καλύτερη κατανομή των μηχανικών φορτίων και στην απάλειψη των συγκλεισιακών παρεμβολών[2,5] με τις κατάλληλες προσθετικές παρεμβάσεις.

Τέλος η χειρουργική παρέμβαση είναι εξαιρετικά σπάνια. Σαφή ένδειξη αποτελεί η αγκύλωση της ΚΓΔ. Ειδική περίπτωση θεραπευτικής αγωγής αποτελεί η χρόνια νεανική αρθρίτις για την οποία ήδη αναφερθήκαμε στο Α΄ μέρος της ανασκόπησης. Εν κατακλείδι να υπενθυμίσουμε ότι η εμπλοκή των ΚΓΔ σε συστηματικές παθήσεις και σε ποσοστά που κυμαίνονται μεταξύ 2 έως 86%[5] μας καθιστά ιδιαιτέρως ευαίσθητους στη διάγνωση και θεραπεία τους.

ΕΝΔΕΙΚΤΙΚΗ ΒΙΒΛΙΟΓΡΑΦΙΑ

1. Μουτσόπουλος Χ. Εγκυκλοπαίδεια αυτοάνοσων νοσημάτων Εκδ. Καπόν Αθήνα 2005
2. Wenneberg B. Other Disorders In: Zarb GA, Carlsson GE, Sessle B; MohlND (eds). Temporomandibular Joint and Mastlcatory Muscle disorders. Munksgaard Copenhagen 367-88, 1994
3. Huskisson EC, Hart FD Joint diseases: All the arthropathies 2nd ed. John Wright and Sons Ltd Bristol 1975
4. Resni D. Temporomandibular Joint Involvement In ankylosing spondylitis Radiol 112:587-91, 1974
5. Carlsson GE, Kopps, Öberg T. Arthritis and allied diseases of the temporomandibular joint in: Zarb GA, Carlsson GE (eds) Temporomandibular Joint Function and dysfuction. Munksgaard Copenhagen 269-320, 1979
6. Wenneberg B, Kopps Subjective symptoms from the Stomatognathic System In ankylosing spondylitis Acta odontolscand 40:215-22, 1982
7. Könönen M. Craniomandibular disorders in psoriatic arthritis Correlation between subjective symptoms, Clinical signs and radiographic changes. Acta odontol scand 44:369-75, 1986
8. Könönen M. Clinical signs of craniomandibular disorders in patients with psoriatic arthritis Scand J Dent Res. 95:340-6, 1987
9. Wenneberg B, Könönen M, Kalleberg A, Radiographic changes in the temporomandibular Joint of patient with rheumatoid arthritis, psoriatic arthritis and ankylosing spondylitis J Craniomandib Disord Facial Oral Pain 4:35-9, 1990
10. Καπετανάκης Ι Δερματολογία Επ. Εκδόσεις Παρισιάνος Αθήνα 1960
11. Βουδούρης Κ. Ρευματικά νοσήματα Εκδ. Σιωκός Θεσσαλονίκη 1977
12. Φωστηρόπουλος Γ. Εργαστηριακή βοήθεια στη διάγνωση των συστηματικών παθήσεων Πρακτικά Ελληνικής Ρευματολογικής Εταιρείας Αθήνα 1981-82
13. Rasmussen OC, Bakke M Psoriatic arthritis of the temporomandibular Joint Oral Surg. 53:351-7 1982
14. Könönen M. Signs and symptoms of craniomandibular disorders in men with Reiter's disease J Craniomandib Disord Facial Oral Pain 6:247-53, 1992
15. Δρούκας Β, Κεπεγιάννη Ο. Επί μιάς περιπτώσεως προσβολής των κροταφικών διασθρώσεων από αυτούσια ψωριασική αρθρίτιδα Στοματολογία 31:136-42, 1993
16. Kalleberg A, Wenneberg B, Carlsson GE, Ahlmen M. Reported Symptoms from the masticatory system and general well-being in rheumatoid arthritis J Oral Rehabil 24(5):342-9, 1997
17. Paulley JW, Hughes JR Giant cell arthritis or arteritis of the aged B
18. Allarcon-Segovia D Necrotizino Vasculitides Med clin N Am 61:241, 1977
19. Dudley HF Polymyalgia arteritica Br Med J 191, 1976
20. Αυγουστάτος Π, Αυγουστάτος Γ, Μαλαγάρης Ι, Δρούκας Β, Η δυσλειτουργία του στοματογναθικού συστήματος σαν πρώτο σύμπτωμα της κροταφικής αρτηρίτιδας. Αναφορά σε μία περίπτωση Οδοντοστοματολ. Πρόοδος 43:261-71, 1989
21. Βοσινάκης Ε, Δεμερτζής Δ, Γιγαντοκυτταρική (κροταφική) αρτηρίτις Κλινική και εργαστηριακή μελέτη 7 περιπτώσεων Πρακτικά 6ου πανελληνίου συνεδρίου Ρευματολογίας
22. Hunder CG, Allen GL Giant cell arteritis A review Ball Rheum, 29:980, 1978
23. Σπαντιδέας Α, Ευστρατόπουλος Α, Ανδριανάκος Α, Κατσαντώνης Σ Κροταφική αρτηρίτις Παρατηρήσεις επί 16 περιπτώσεων Διεθνής ρευματολογικό συνέδριο Αθήνα 1982
24. Γαρδίκας ΚΔ, Ειδική Νοσολογία 3η έκδοση Επ. Εκδ. Παρισιάνος Αθήνα 1981
25. Hoffman SG, Reginato TA Arthritis due to deposition of calcium crystals In: Isselbacher, Braunwald, Wilson, Hartin Faues; Kasper (eds). Harrïssons principles of international medicine 13th ed. McGrawhill inc. 1968-1701, 1994
26. Steinberg AD, Systemic Lupus erythematosons In: Wyngaard, Smith, Benett (eds) Cecil Textbook of Medicine 19th ed WM Saunders, 1522-30, 1992
27. Jonsson R, Lindvall AM, Nyberg G Temporomandibular Joint involvement In systemic lupus erythematous Arthritis Rheum 26:1506-10, 1983
28. Shearn AM Αρθρίτιδα και μυοσκελετικές διαταραχές Στο; Σύγχρονη διαγνωστική και θεραπευτική των Schroeder SA, Krupp MA, Tierney LM (eds) Μετάφραση Γαρδίκας Κ, Κρικέλης Ι, Μουντοκαλάκης Θ, Σπάρος Ι, Χατζημηνάς Ι, Επ. Εκδ. Παρισιάνος 835-99 Αθήνα 1992
29. Stevens MB, Townes A Progressive systemic Sclerosis In:Harvey AM, Johns KJ, McKusick VA, Ownes AH, Ross RS (eds) The principles and practice of Medicine Aplleton Century Crofts 1122-5, 1980
30. Stafue EC, Austin LT Characteristic dental findings In acrossclerosis and diffuse scleroderma Am J Orthodont Surg, 30:25-9 1944
31. Ramon Y, Samra H, Oberman M Mandibular Condylosis and apertognathia as presenting symptoms in progressive systemic sclerosis (Sclerodermia) Oral Surg Oral Med Oral Pathol, 63:269-74, 1987
32. Δρούκας Β, Τσόλκα Π Γενικές παθήσεις και δυσλειτουργία του Στοματογναθικού συστήματος (Αναφορά σε δύο περιπτώσεις) Στοματολογία 42:281-94, 1989
33. Haggins GS, Hamilton MG Dentofacial defects associated with Scleroderma Oral Surg Oral Med Oral Pathol 27:734-6, 1969
34. Malavista SE Infections arthritis In:Wyngaar den, Smith, Benett (eds) Cecil Textbook of Medicine 19th ed NM Saunders, 1520-21, 1992
35. Schwartz HC Sarcoid temporomandibular arthritis Oral Surg 52:588-90, 1981
36. Quinn JH Arthroscopic and histological evidence of Chondromalacia in the temporomandibular Joint Oral Surg Oral Med Oral Pathol 70:387-99
37. Kiliaridis S, Mejersjö C, Thilander B Muscle function and craniofacial morphology: a clinical study in patients with myotonic dystrophy Eur Orthod 11:131-8, 1989

GT GRADIENT TECHNOLOGY

IPS e.max®

ZirCAD

Prime

Επαναπροσδιορισμός των ολοκεραμικών – με τεχνολογία διαβάθμισης – Gradient Technology:
Αισθητική υψηλών προδιαγραφών με 1200 MPa για όλες τις ενδείξεις *

All ceramic, all you need.

zircadprime.ipsemax.com

*από μονήρεις στεφάνες έως γέφυρες 14 τεμαχίων

ivoclar.com
Making People Smile

ivoclar

Η στήλη της
ΕΛΛΗΝΙΚΗΣ ΕΤΑΙΡΕΙΑΣ ΠΕΡΙΟΔΟΝΤΟΛΟΓΙΑΣ ΚΑΙ ΟΔΟΝΤΙΚΩΝ ΕΜΦΥΤΕΥΜΑΤΩΝ

Χρήση ακυτταρικής δερματικής μήτρας χοίρου για αύξηση σκληρών και μαλακών ιστών

Λεωνίδας Μπατάς
Χειρουργός-Οδοντίατρος, D.D.S., M.Sc, PhD
Εξειδικευθείς στην Περιοδοντολογία University of Minnesota, ΗΠΑ, Διδάκτωρ ΑΠΘ,
Επιστημονικός Συνεργάτης ΑΠΘ

Η καθοδηγούμενη οστική αναγέννηση έχει χρησιμοποιηθεί με επιτυχία για τη θεραπεία πολλών τύπων οστικών ελαττωμάτων και περιγράφηκε για πρώτη φορά από τους Dahlin et al. 1989. Οι βασικές αρχές της ΚΟΑ στηρίζονται στις αρχές της Κατευθυνόμενης Ιστικής Αναγέννησης (ΚΙΑ) και ειδικότερα στα πρωτοπόρα πειράματα των Nyman και Carring στις αρχές της δεκαετίας του 1980, σχετικά με την επούλωση των περιοδοντικών ιστών, μετά από χειρουργική θεραπεία. Χαρακτηριστικό και των δύο τεχνικών είναι η χρησιμοποίηση αφοριστικών μεμβρανών σε συνδυασμό με οστικά μοσχεύματα (Hämmerle CH 200, Vouros 2008). Η χρήση αφοριστικών μεμβρανών συμβάλει στον αποκλεισμό ανεπιθύμητων κυττάρων από τη περιοχή του τραύματος, καθώς και στο σχηματισμό νέων ιστών, από κύτταρα που έχουν την ικανότητα να μεταναστεύσουν και να πολλαπλασιαστούν στην συγκεκριμένη περιοχή (Karring και συν. 1980, Nyman και συν. 1982). Προβλήματα που σχετίζονται με τη διαδικασία, όπως η πρόωρη έκθεση του μεμβράνες στη στοματική κοιλότητα και κατά συνέπεια, μόλυνση, μπορεί συμβούν.
Το NovoMatrix™ είναι μια ακυτταρική δερματική μήτρα που προέρχεται από ιστό χοίρου. Είναι μια εξαιρετική εναλλακτική λύση στα αυτόλογα μοσχεύματα συνδετικού ιστού (CTG). Η επεξεργασία των ιστών επιτρέπει τον βέλτιστο επαναπληθυσμό και επαναγγείωση των κυττάρων μέσω ήπιας προετοιμασίας, με αποτέλεσμα την αισθητική αναγέννηση των μαλακών ιστών (Harper JR και συν. 2007, Sandor M και συν. 2017). Η ακυτταρική δερματική αυτή μήτρα χρησιμοποιείται επί το πλείστον για την αντιμετώπιση πολλών προβλημάτων των μαλακών ιστών. Θα μπορούσε όμως να χρησιμοποιηθεί σαν αφοριστική μεμβράνη για στην κατευθυνόμενη οστική αναγέννηση με το πλεονέκτημα ότι μπορεί επίσης να συμβάλει και στο σχηματισμό μαλακών περιεμφυτευματικών ιστών.

Περιστατικό 1

Εικοσιεπτάχρονη ασθενής με κάταγμα δοντιού αναζήτησε θεραπεία. Η ασθενής είχε πολύ καλή στοματική και συστηματική υγεία. Ο κεντρικός τομέας No 11 διαγνώστηκε με εξωτερική απορρόφηση ρίζας ***(Εικ. 1α)***. Αποφασίστηκε η εξαγωγή του δοντιού, και τοποθέτηση οδοντικού εμφυτεύματος. Μετά την εξαγωγή, παρατηρήθηκε η απορρόφηση του παρειακού οστικού πετάλου ***(Εικ. 1β)***. Πραγματοποιήθηκε οστική αναγέννηση με συνδυασμό αλλομοσχεύματος και ξενομοσχεύματος ως υποκατάστατο οστού και Novomatrix™ ως αφοριστική μεμβράνη ***(Εικ. 1γ, 1δ)***.

Πέντε μήνες μετά την επέμβαση τοποθετήθηκε ένα εμφύτευμα και δεν χρειάστηκε περαιτέρω οστική αναγέννηση. Τρεις μήνες αργότερα, πραγματοποιήθηκε αποκάλυψη του οδοντικού εμφυτεύματος και ακολούθησε η τελική αποκατάσταση ***(Εικ. 1ε, 1στ)***.

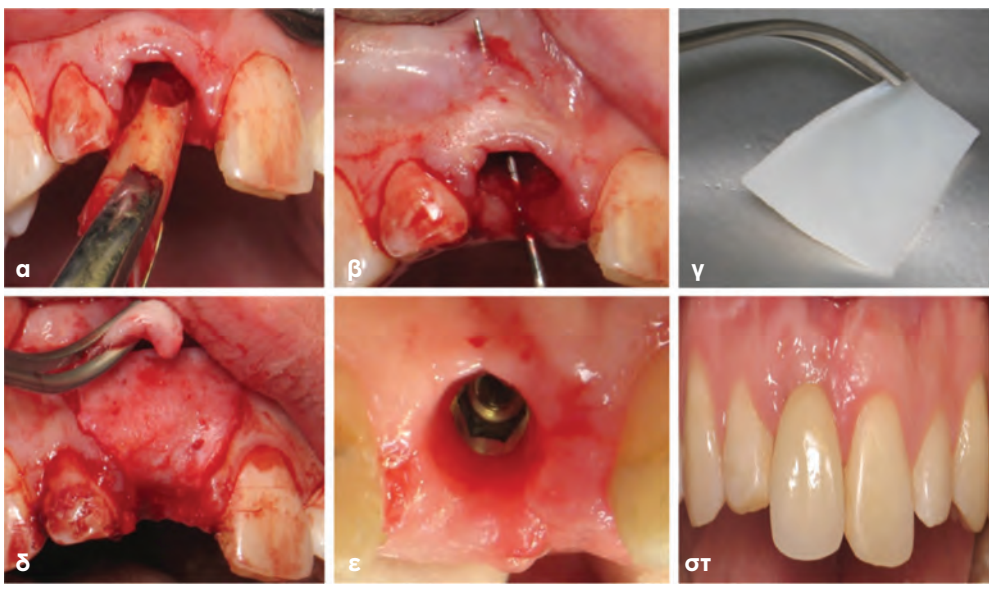

Εικόνα 1α-στ.

Περιστατικό 2

Ασθενής 53 ετών προσήλθε στην ιδιωτική κλινική με προχωρημένη κινητικότητα και υφίζηση στον κεντρικό τομέα No 21 ***(Εικ. 2α)***. Μετά την κλινική εξέταση, παρατηρήθηκε υπερβολική απώλεια σκληρών και μαλακών ιστών γύρο από το δόντι ***(Εικ. 2β, 2γ)***. Το σχέδιο θεραπείας περιελάμβανε εξαγωγή του δοντιού, καθοδηγούμενη οστική αναγέννηση (ΚΟΑ) και τέλος τοποθέτηση ενός οδοντικού εμφυτεύματος. Η ύπαρξη μεγάλης βλάβης στα μαλακά μόρια της περιοχής ήταν μία μεγάλη πρόκληση. Για το σκοπό αυτό, ένας συνδυασμός ξενομοσχεύματος και αλλομοσχεύματος χρησιμοποιήθηκε ως υποκατάστατα οστών και η ακυτταρική δερματική μήτρα (Novomatrix™) επιλέχθηκε ως μεμβράνη φραγμού ***(Εικ. 2δ)***. Μετά από έξι μήνες, τοποθετήθηκε ένα εμφύτευμα με επαρκή πρωτογενή σταθερότητα και χωρίς να χρειαστούν επιπλέον επεμβάσεις αύξησης. Τρεις μήνες αργότερα, πραγματοποιήθηκε αποκάλυψη του οδοντικού εμφυτεύματος και

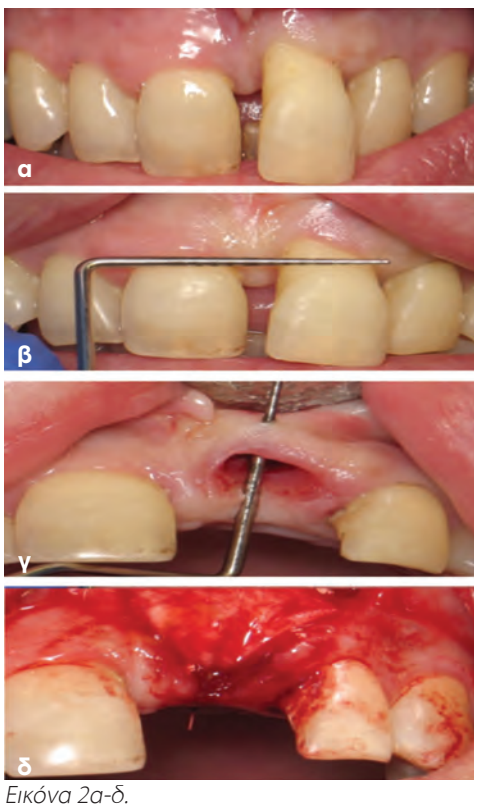

Εικόνα 2α-δ.

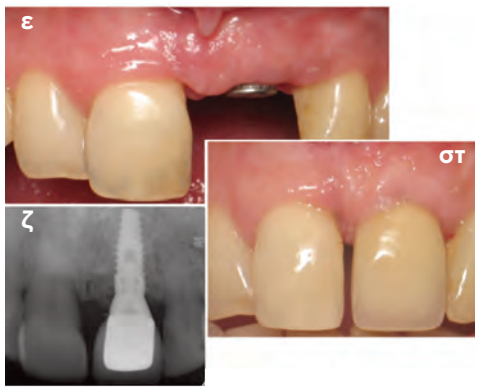

Εικόνα 2ε-ζ.

στην συνέχεια η τελική προθετική αποκατάσταση ***(Εικ. 2ε)*** Η αποκατάσταση ήταν αισθητικά και λειτουργικά επιτυχής με επαρκείς νέους κερατινοποιημένους ιστούς ***(Εικ. 2στ, 2ζ)***.

Περιστατικό 3

Ένας άνδρας ασθενής 56 ετών με οίδημα στην περιοχή του κυνόδοντα Νο 13 ήρθε στο οδοντιατρείο και αναζήτησε θεραπεία ***(Εικ. 3α)***. Μετά από κλινική και ακτινογραφική εξέταση, διαγνώστηκε μεγάλη απορρόφηση της ρίζας ***(Εικ. 3β)***. Η εξαγωγή δοντιού και η αποκατάσταση του δοντιού με οδοντικό εμφύτευμα αποφασίστηκε ως θεραπεία ***(Εικ. 3γ)***. Η εξαγωγή και η διατήρηση του μετεξακτικού φατνίου με τη χρήση αλλομοσχεύματος και ακυτταρικής δερματικής μήτρας (NovoMatrix™) πραγματοποιήθηκε για τη διατήρηση σκληρών και μαλακών ιστών ***(Εικ. 3δ-3η)***. Η θεραπεία ήταν χωρίς προβλήματα. Πέντε μήνες μετά την αρχική επέμβαση, πραγματοποιήθηκε η τοποθέτηση του οδοντικού εμφυτεύματος. ***(Εικ. 3θ, 3ι)***. Πέντε μήνες αργότερα, έγινε η επέμβαση δεύτερου σταδίου και ολοκληρώθηκε η προσθετική φάση. Η πρόσθεση ήταν αισθητικά ευχάριστη ***(Εικ. 3ια)***.

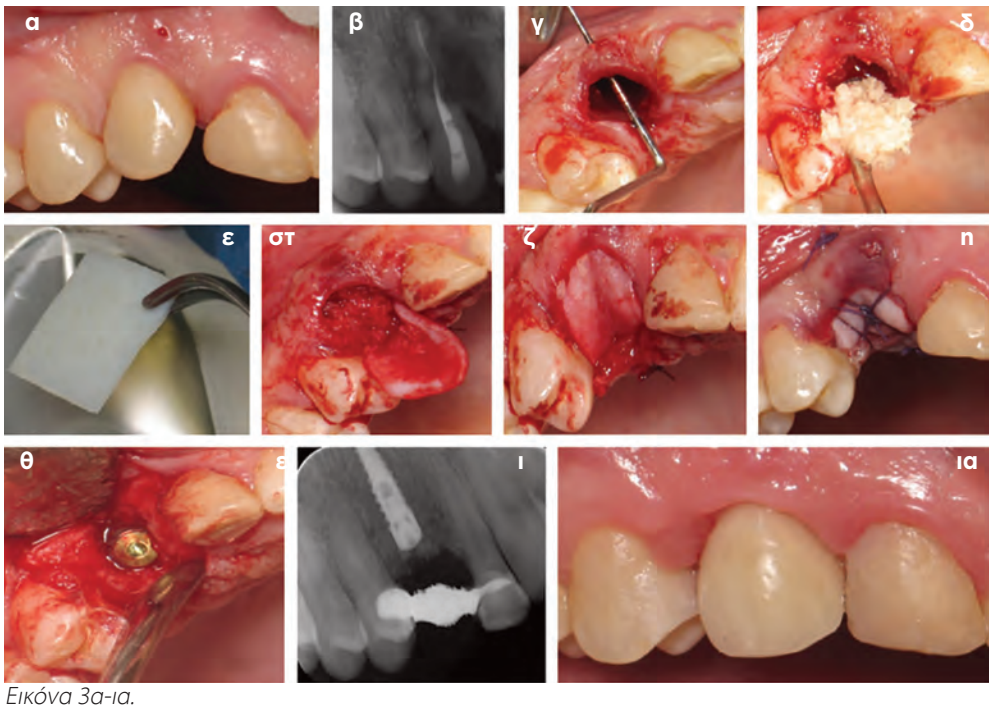

Εικόνα 3α-ια.

Συμπεράσματα

Ο συνδυασμός οστικού μοσχεύματος και Novomatrix™ είναι μια αποτελεσματική και αναπαραγώγιμη τεχνική για την αύξηση σκληρών και μαλακών ιστών. Παρουσιάζει συγκρίσιμα αποτελέσματα με μια παραδοσιακή τεχνική καθοδηγούμενης οστικής αναγέννησης χρησιμοποιώντας μεμβράνη κολλαγόνου, αλλά επιπλέον είναι ικανή να αυξήσει τους μαλακούς ιστούς, κάτι που είναι πολύ σημαντικό, ειδικά στην αισθητική ζώνη.

Βιβλιογραφία

Dahlin C, Sennerby L, Lekholm U, Lindhe A, Nyman S:Generation of new bone around titanium implants using a membrane technique: an experimental study in rabbits. Int J Oral Maxillofac Implants 4:19-25, 1989

Harper JR, McQuillan DJ. Extracellular wound matrices: a novel regenerative tissue matrix (RTM) technology for connective tissue reconstruction. Wounds. 2007;19(6):163-168

Hämmerle CH, Jung RE: Bone augmentation by means of barrier membranes. Periodontology 2000 33:36-53, 200

Karring T, Nyman S, Lindhe J.: Healing following implantation of periodontitis affected roots into bone tissue. J Clin Periodont 7:96- 105, 1980.

Nyman S, Lindhe J, Karring T, Rylander H: New attachment following surgical treatment of human periodontal disease. J Clin Periodont 9:290-296, 1982

Sandor M, Leamy P, Assan P, et al. Relevant in vitro predictors of human acellular dermal matrix-associated inflammation and capsule formation in a nonhuman primatesubcutaneous tissue expander model. Eplasty. 2017;17:e1-e21

Vouros I: The use of bone grafts and barrier membranes for alveolar ridge augmentation, Periodontologica Analecta 19:31-54, 2008. Wang HL, Carroll WJ:Guided bone regeneration using bone grafts and collagen membranes. Quintessence Int 32:504-515, 2001.

Zitzmann NU, Schärer P, Marinello CP:Long-term results of implants treated with guided bone regeneration: a 5-year prospective study.Int J Oral Maxillofac Implants 16:355-366, 2001.



Η στήλη της
ΕΛΛΗΝΙΚΗΣ ΕΝΔΟΔΟΝΤΙΚΗΣ ΕΤΑΙΡΕΙΑΣ

Διαχείριση ενδοπεριοδοντικής βλάβης με εκτεταμένη περιακρορριζική αλλοίωση και βαθύ εντοπισμένο θύλακο

Μαίρη Δέδε
Διδάκτωρ, ειδικευθείσα στην Ενδοδοντία Παν. Υπότροφος Ενδοδοντίας, Οδοντιατρική Σχολή, Ε.Κ.Π.Α

Οι ενδο-περιοδοντικές (ενδο-πέριο) βλάβες είναι οι περιπτώσεις στις οποίες εμφανίζονται ταυτόχρονα σημεία και συμπτώματα πολφικής και περιοδοντικής αιτιολογίας. Ο πολφός και το περιοδόντιο συνδέονται μεταξύ τους μέσω του ακρορριζικού τρήματος, των παράπλευρων ριζικών σωλήνων και των οδοντινοσωληναρίων. Η ταξινόμηση των ενδο – πέριο βλαβών γίνεται ανάλογα με την αιτιολογία, αν είναι ενδοδοντικής ή περιοδοντικής αιτιολογίας. Υπάρχουν και οι βλάβες που είναι ενδοδοντικής και περιοδοντικής αιτιολογίας, χωρίς να μπορεί να καθοριστεί η αρχική αιτία και είναι αυτόνομες παθολογικές διαδικασίες (αληθείς συνδυασμένες ενδο-πέριο βλάβες). Οι ένδο-πέριο βλάβες είναι δυνατόν να δημιουργήσουν διαγνωστικά και θεραπευτικά προβλήματα στον κλινικό γιατρό, αν δεν αξιολογηθεί σωστά η συμπτωματολογία και η κλινική εικόνα με την αιτιολογία της βλάβης. Η σωστή διάγνωση και η απόφαση για την κατάλληλη θεραπεία, καθώς και η επαναξιολόγηση σε μετέπειτα χρόνο είναι απαραίτητη για τέτοιου είδους βλάβες και κρίνει αν η ενδοδοντική θεραπεία είναι αρκετή ή χρειάζεται και περιοδοντική θεραπεία. Θα ακολουθήσει η περιγραφή ενός περιστατικού ενδο-περιο βλάβης ενδοδοντικής αιτιολογίας.

Παρουσίαση περιστατικού

Άνδρας ασθενής 33 ετών παραπέμφθηκε για επανάληψη ενδοδοντικής θεραπείας στο δόντι 46 και αξιολόγηση της κατάστασης όσον αφορά την πρόγνωση του δοντιού. Η ενόχληση εντοπιζόταν από τον ασθενή στη συγκεκριμένη περιοχή και ανέφερε ότι είχε «πρήξιμο των ούλων στην περιοχή του γομφίου που έρχεται και φεύγει, καθώς και πόνο κατά τη μάσηση». Είχε υποβληθεί σε ενδοδοντική θεραπεία πριν από 2 χρόνια και είχε στεφάνη στο δόντι 46, η οποία όμως δε ήταν μόνιμα συγκολλημένη. Στην κλινική εξέταση ανιχνεύθηκε βαθύς περιοδοντικός θύλακος 10 mm μεσορριζικά στην παρειακή περιοχή του 46, όπως επίσης και βαθμού ΙΙ κατά Glickman βλάβη στο διχασμό των ριζών. Το δόντι είχε θετική κάθετη και πλάγια επίκρουση και ελαφριά επώδυνη ψηλάφηση ***(Εικ 1)***.

Στην ακτινογραφική εξέταση διαπιστώθηκε εκτεταμένη περιακρορριζική αλλοίωση τόσο στην εγγύς όσο και στην άπω ρίζα του 46 που εκτεινόταν μέχρι την μεσορριζική περιοχή, στο διχασμό των ριζών. Επίσης, η ενδοδοντική θεραπεία ήταν ατελής κατά πλάτος και μήκος κυρίως στην άπω ρίζα ***(Εικ. 2)***.

Η διαφορική διάγνωση περιλάμβανε α) ενδο-περιο βλάβη ενδοδοντικής αιτιολογίας και β) επίμηκες κάταγμα ρίζας, λόγω της ομοιότητας των ακτινογραφικών και κλινικών σημείων και συμπτωμάτων (μεγάλος σημειακός θύλακος και ιδιαίτερη ακτινογραφική εικόνα) των δύο καταστάσεων. Η τελική διάγνωση που τέθηκε ήταν ενδο - περιο βλάβη ενδοδοντικής αιτιολογίας, με ενδεδειγμένη θεραπεία την ενδοδοντική επανεπέμβαση.

Όλα τα στάδια πραγματοποιήθηκαν με μεγέθυνση με οπτικό μικροσκόπιο. Μετά τη χορήγηση τοπικής αναισθησίας αφαιρέθηκε η στεφάνη και έγινε προσεκτικός έλεγχος της μύλης για ύπαρξη ρωγμών. Τοποθετήθηκε ελαστικός απομονωτήρας, αφαιρέθηκε το παλιό εμφρακτικό υλικό της μύλης και έγινε διάνοιξη του μυλικού θαλάμου, οπότε αποκαλύφθηκε η γουταπέρκα στα στόμια των ριζικών σωλήνων. Η αφαίρεση της γουταπέρκας έγινε με τη χρήση υπερήχων (ρύγχη υπερήχων με επικάλυψη διαμαντιού) και με τη χρήση ρινών Hedström (ISO 25), βρέθηκε η συνέχεια των ριζικών σωλήνων και προσδιορίστηκε το μήκος εργασίας. Η χημικομηχανική επεξεργασία (τεχνική step-back) πραγματοποιήθηκε με μηχανοκινούμενα εργαλεία (KAE 50/0.06 στον άπω ριζικό σωλήνα, KAE 40/0.04 στους εγγύς ριζικούς σωλήνες) και υποχλωριώδες νάτριο (NaOCl) 3%. Εφαρμόστηκε πρωτόκολλο διακλυσμών με NaOCl 3% και ενεργοποίηση με υπερήχους (3 κύκλοι των 20 δευτερολέπτων), όπως και EDTA 17% για 1 λεπτό και στην συνέχεια NaOCl 3%. Στη συνέχεια τοποθετήθηκε υδροξείδιο του ασβεστίου ($CaOH_2$) σε μορφή πάστας, αφού προηγήθηκε στέγνωμα με κώνους χάρτου. Τέλος, η μύλη εμφράχθηκε προσωρινά με υαλοϊονομερή κονία.

Εικ. 1: Αρχική εικόνα του γομφίου 46 με τοποθετημένη την προσθετική αποκατάσταση, μετά την ανίχνευση μεσορριζικά του περιοδοντικού θυλάκου (10 mm).

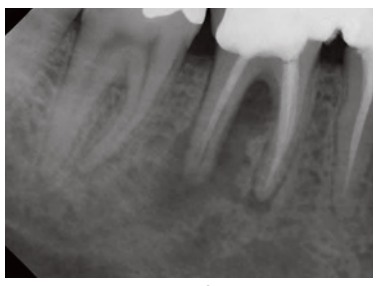

Εικ. 2: Αρχική οπισθοφατνιακή ακτινογραφία που παρατηρείται μεγάλη περιακρορριζική αλλοίωση στην περιοχή του 46.

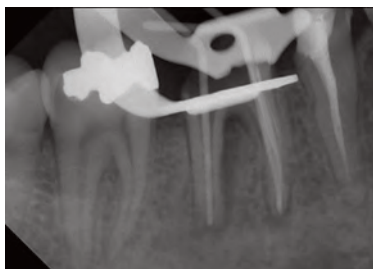

Εικ. 3: Προτελική ακτινογραφία με τους κώνους γουταπέρκας.

Εικ. 4: Τελική ακτινογραφία όπου φαίνεται η έναρξη της επούλωσης των περιακρορριζικών ιστών.

Εικ. 5: Ακτινογραφική εικόνα επανεξέτασης 6 μήνες μετά από την τελική ακτινογραφία (εικόνα 4).

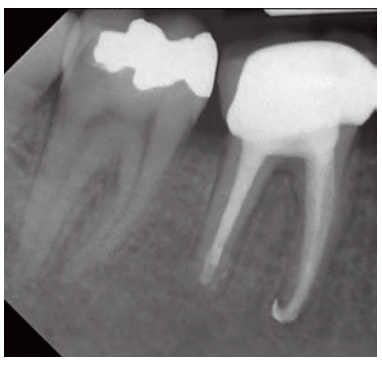

Εικ. 6: Επανεξέταση μετά από 2 χρόνια. Πλήρης επούλωση των περιακρορριζικών ιστών.

Η δεύτερη συνεδρία πραγματοποιήθηκε 40 μέρες αργότερα, καθώς ο ασθενής δεν ήταν διαθέσιμος. Ο ασθενής ανέφερε πως τα συμπτώματα είχαν βελτιωθεί σημαντικά. Κατά την κλινική εξέταση διαπιστώθηκε πως η επίκρουση ήταν αρνητική και ο περιοδοντικός θύλακος είχε μειωθεί στα 4 mm. Αποφασίστηκε λοιπόν να γίνει η έμφραξη των ριζικών σωλήνων με την τεχνική κάθετη συμπύκνωση θερμοπλαστικοποιημένης γουταπέρκας ***(Εικ. 3, 4)***. Η τελική ακτινογραφία αποκάλυψε πως η έκταση της περιακρορριζικής βλάβης ήταν μικρότερη από την αρχική ***(Εικ. 2)*** και επομένως πως η επούλωση είχε ήδη ξεκινήσει.

Ο ασθενής παραπέμφθηκε για την προσθετική αποκατάσταση και κλήθηκε για την επαναξιολόγηση του δοντιού μετά από 6 μήνες. Το δόντι έδειξε ικανοποιητική ακτινολογική επούλωση μετά από 6 μήνες και δεν υπήρχε συμπτωματολογία. Ο περιοδοντικός θύλακος μετρήθηκε στα 3 mm και μια νέα προσθετική αποκατάσταση είχε τοποθετηθεί από τον οδοντίατρο ***(Εικ. 5)***.

Δύο χρόνια αργότερα, ο ασθενής παρουσιάστηκε για επαναξιολόγηση. Επιβεβαιώθηκε η πλήρης επούλωση των περιακρορριζικών ιστών και υγεία στους περιοδοντικούς ιστούς, καθώς και πολύ καλή κατάσταση της προσθετικής αποκατάστασης ***(Εικ. 6)***.

Συζήτηση

Για τη διαχείριση του συγκεκριμένου περιστατικού αποφασίστηκε η συντηρητική ενδοδοντική επανεπέμβαση χωρίς συμπληρωματική περιοδοντική θεραπεία. Η ταχεία επούλωση των περιακρορριζικών ιστών μετά την χημικομηχανική επεξεργασία και τη χρήση του υδροξειδίου του ασβεστίου επιβεβαίωσε τόσο τη διάγνωση όσο και τη θεραπευτική μας επιλογή. Κατά τις επανεξετάσεις, οι οποίες στο συγκεκριμένο περιστατικό είχαν ιδιαίτερη αξία για τον έλεγχο την πορείας της επούλωσης αλλά και για τον έλεγχο της κατάστασης των περιοδοντικών ιστών, επιβεβαιώθηκε οριστικά η αιτιολογία της βλάβης, καθώς η υγεία των περιοδοντικών ιστών αποκαταστάθηκε χωρίς να χρειαστεί συμπληρωματική περιοδοντική θεραπεία. Συνεπώς, η περιοδοντική θεραπεία στο υπεύθυνο δόντι -γενικότερα σε ενδο-πέριο βλάβες ενδοδοντικής αιτιολογίας- αναβάλλεται έως ότου επιτευχθεί η μέγιστη αποκατάσταση των περιοδοντικών ιστών από την ενδοδοντική θεραπεία. Η πρώτη αξιολόγηση μπορεί να γίνει 2-3 μήνες μετά την ενδοδοντική θεραπεία και εφόσον η βλάβη δεν εμφανίζει κλινικά σημεία βελτίωσης (π.χ μείωση θυλάκου) ακολουθεί η περιοδοντική θεραπεία, αλλιώς δεν εφαρμόζεται.

Ενδεικτική βιβλιογραφία

1. I Glickman. Clinical periodontology. Saunders Philadedlphia. 1953.
2. Simon, J.H.S.; Glick, D.H.; Frank, A.L. The Relationship of Endodontic-Periodontic Lesions. J. Endod. 2013, 39, e41–e46.
3. Elbahary, S., Tamse, A. & Floratos, S. Vertical root fracture as an endodontic–periodontal lesion. Clin Dent Rev 3, 15 (2019). https://doi.org/10.1007/s41894-019-0054-8
4. Saunders WP, Saunders EM. Coronal leakage as a cause of failure in root-canal therapy: a review. Endodontics & Dental Traumatology. 1994;10(3):105–108.
5. Karamifar K, Tondari A, Saghiri MA. Endodontic Periapical Lesion: An Overview on the Etiology, Diagnosis and Current Treatment Modalities. Eur Endod J. 2020 Jul 14;5(2):54-67. doi: 10.14744/eej.2020.42714. PMID: 32766513; PMCID: PMC7398993.
6. Orstavik D. Time-course and risk analyses of the development and healing of chronic apical periodontitis in man. Int Endod J. 1996; 29(3):150–5.
7. Ng, Y. L., Mann, V., & Gulabivala, K. (2008). Outcome of secondary root canal treatment: a systematic review of the literature. International endodontic journal, 41(12), 1026–1046. https://doi.org/10.1111/j.1365-2591.2008.01484.x

EDGEENDO®

EDGEFILE X7™

PERFORMANCE, FLEXIBILITY & STRENGTH

The revolutionary EdgeFile X7™ uses our own flexible FireWire Niti, forged with our proprietary heat-treating process. The FireWire Niti Alloy improves strength and flexibility. FireWire give the EdgeFile X7, Canal Contouring Technology, making the files extremely flexible and reducing the shape memory and bounce back effect of other NiTi files. The EdgeFile X7™ closely follows the anatomy of the canal without straightening out, reducing the risk of ledging, transportation and perforation. The flexible shaft reduces the need for excessive straight-line access, allowing more tooth structure to be preserved.

Dental Expert - Άννα Ελμάογλου Ε.Π.Ε.

Ο Εξειδικευμένος Συνεργάτης του Οδοντιατρείου σας

Φειδιππίδου 30, 11527, Γουδή • Τηλ.: 210 7770739, 210 7770749 • Φαξ: 210 7770716 • e-mail: anna@dental-expert.gr

Η στήλη της
ΕΛΛΗΝΙΚΗΣ ΕΤΑΙΡΕΙΑΣ ΝΟΣΟΚΟΜΕΙΑΚΗΣ ΟΔΟΝΤΙΑΤΡΙΚΗΣ ΚΑΙ ΟΔΟΝΤΙΑΤΡΙΚΗΣ ΕΙΔΙΚΗΣ ΦΡΟΝΤΙΔΑΣ

Είναι το διοδικό Laser κατάλληλο για εκτομή επιφανειακών βλαβών στοματικού βλεννογόνου;



Βενετία Σωτήρη
Μέλος του ΔΣ της ΕΕΝΟ-ΟΕΦ,
Οδοντιατρικό Τμήμα
του ΓΝ Πειραιά «Τζάνειο»

Παρότι ο ρόλος των Laser στην Οδοντιατρική ήταν γνωστός όσον αφορά στην χρήση του σε συντηρητικούς θεραπευτικούς χειρισμούς παθήσεων της στοματικής κοιλότητας όπως περιοδοντίτιδες και περιεμφυτευματίτιδες, η στοματική χειρουργική με Laser καθυστέρησε.

Τα τελευταία χρόνια, όμως, έχει συγκεντρωθεί μεγάλος αριθμός κλινικών, εργαστηριακών και ερευνητικών δεδομένων όσον αφορά στην εφαρμογή τεχνικών laser διαφόρου μήκους κύματος στην εξαίρεση καλοηθών αλλοιώσεων της στοματικής κοιλότητας. Η χρήση του laser στην χειρουργική θεραπεία αυτών προσδίδει πλεονεκτήματα τόσο στους χειριστές όσο και στους ασθενείς. Η ταχεία και ακριβής διεκπεραίωση της χειρουργικής τεχνικής υπόσχεται βελτίωση της θεραπευτικής επανορθωτικής αποκατάστασης και υποχώρηση των συμπτωμάτων (άλγος, οίδημα, υπεραιμία) της μετεγχειρητικής πορείας.

Η ακρίβεια και σαφήνεια της παθολογοανατομικής διάγνωσης και η έκταση της θερμικής βλάβης του laser αποτελούν αντικρουόμενα σημεία ως προς την ευρεία χρήση του χειρουργικού laser. Παρά ταύτα προσεκτικοί επεμβατικοί χειρισμοί αναμένεται να μειώσουν σημαντικά τις θερμικές βλάβες του laser και να βελτιώσουν την διαδικασία της ιστικής επούλωσης.

Στο επιστημονικό περιοδικό *«Ελληνική Νοσοκομειακή Οδοντιατρική και Οδοντιατρική Ειδικής Φροντίδας» 2022;15(2):31-35,* δημοσιεύσαμε μελέτη που σκοπός της ήταν να αξιολογηθεί εάν οι προκαλούμενες από το διοδικό Laser θερμικές βλάβες επηρεάζουν την ιστοπαθολογική διάγνωση και την εξαίρεση των ινοεπιθηλιακών αλλοιώσεων επι υγιών ορίων. Επιπλέον επιχειρήθηκε σύγκριση της ιστολογικής εμφάνισης των καλοήθων ινοεπιθηλιακών βλαβών του στοματικού βλεννογόνου μετά την εξαίρεση με laser και χειρουργικά. Το υλικό μας αφορούσε σε 60 περιπτώσεις καλοήθων αλλοιώσεων του βλεννογόνου της στοματικής κοιλότητας. Τριάντα από αυτές εξαιρέθηκαν με χειρουργική μέθοδο και τριάντα με laser διοδικού τύπου με μήκος κύματος 980nm, βάθος διείσδυσης 3-5χιλ, και ενέργεια 2-3watt. Χρησιμοποιήθηκε παλμικό κύμα προς αποφυγή θερμικής βλάβης. Το μέγεθος των αλλοιώσεων κυμαινόταν από 3 χιλ. έως 15 χιλ. Οι συνηθέστερες θέσεις εντόπισης των αλλοιώσεων ήταν τα ούλα, η γλώσσα, ο βλεννογόνος των χειλέων, των παρειών, ο χαλινός της γλώσσας και η σκληρή υπερώα.

Συγκεκριμένα με την μέθοδο του διοδικού Laser εξαιρέθηκαν 15 αντιδραστικά ινώματα, 5 θηλώδεις φλεγμονώδεις υπερπλασίες, 3 θηλώματα, 2 λευκοπλακίες, 2 βλεννοκύστεις, 2 επουλίδες και 1 αγγειοκεράτωμα.

Με τη χειρουργική μέθοδο αφαιρέθηκαν 14 αντιδραστικά ινώματα, 4 φλεγμονώδεις θηλώδεις επεξεργασίες, 3 θηλώματα, 2 πυογόνα κοκκιώματα, 2 επιδερμιδικές κύστεις, 1 επουλίδα, 1 λευκοπλακία, 1 βλεννοκύστη, 1 αγγειοκεράτωμα και 1 ινοεπιθηλιακός πολύποδας. Οι ασθενείς επανεξετάστηκαν 3 μέρες, 1 εβδομάδα και 3 εβδομάδες μετά την επέμβαση.

Μικροσκοπικά όλες οι βλάβες ήταν καλοήθεις και εξαιρέθηκαν επί υγιών ορίων και με τις δύο μεθόδους (χειρουργική και Laser). Στους ιστούς που εξαιρέθηκαν χειρουργικά το πάχος του υγιούς ιστού που εξαιρέθηκε περιφερικά της βλάβης ήταν 1 mm, στις περισσότερες περιπτώσεις. Κατά την εξαίρεση ιστών με laser, η ζώνη θερμικής νέκρωσης υποκείμενων και παρακείμενων ιστών προσέφερε ένα διακριτό και ασφαλές όριο εκτομής, επί υγιούς ιστού. Το πάχος της ζώνης της θερμικής νέκρωσης που μετρήθηκε με την μέθοδο της ανάλυσης εικόνας στο υλικό μας κυμάνθηκε από 101 έως 192μm. Μεγάλου διαμετρήματος ινώματα είχαν παχύτερη θερμική νέκρωση, ενώ μικρές βλεννοκήλες, λευκοπλακίες και θηλώδεις φλεγμονώδεις υπερπλασίες λεπτότερη.

Τα παραπάνω ευρήματα υποδεικνύουν ότι το βάθος διείσδυσης του laser, κατά την αποκοπή του ιστού, μπορεί να ελεγχτεί, εάν ο χειριστής λάβει υπόψη του τον τύπο και το μέγεθος του ιστού. που αφαιρεί, αλλά και ρυθμίσει σωστά τις παραμέτρους του laser που χρησιμοποιεί. Αξίζει να σημειωθεί ότι σε όλα τα περιστατικά η αιμοστατική του ιδιότητα ήταν εμφανής, δίνοντας ένα ορατό χειρουργικό πεδίο. Φαίνεται πως η ζώνη θερμικής νέκρωσης που προκαλεί το Laser δρα σαν αιμοστατικός φραγμός. Τέλος παρατηρήθηκε μειωμένος βαθμός σχηματισμού ουλώδους ινώδους συνδετικού ιστού και ρίκνωσης του τραύματος που επιτάχυνε την ανάρρωση.

Στα περιστατικά που μελετήσαμε παρατηρήσαμε ότι τα laser προσφέρουν εκλεκτικότητα και ακρίβεια κατά την αλληλεπίδρασή τους με τους ιστούς που νοσούν. Αυτό έγκειται στο διαφορετικό βάθος διείσδυσης του laser, πράγμα που εξαρτάται από την σύσταση του ιστού αλλά και από παραμέτρους όπως μήκος κύματος, παλμοί, hertz, joules όπου μπορούσαμε να ρυθμίσουμε. Επίσης, η αποκοπή ιστών που ήταν οιδηματώδεις και υπεραιμικοί, ήταν σαφώς πιο γρήγορη σε σχέση με ιστούς σχετικά υγιείς. Το πάχος των ιστών επηρέασε την αποτελεσματικότητα του laser. Σε λεπτούς βλεννογόνους, με μικρή ποσότητα ινώδους συνδετικού ιστού, όπως σε αποκοπή βλεννοκήλης, το laser απεδείχθη ιδιαίτερα αποτελεσματικό και γρήγορο εργαλείο (1-2 watt), σε αντίθεση με κάποια τραυματικά ινώματα που χαρακτηρίζονταν από άφθονο ινώδη συνδετικό ιστό, όπου η μεγάλη ποσότητα αυτού απορρόφησε την ενέργεια του laser και ρύθμιση μεγαλύτερης ενέργειας (3watt) ήταν απαραίτητη.

Γενικά, παρά το γεγονός ότι η επούλωση των ιστών γίνεται πολλές φορές κατά δεύτερο σκοπό όταν χρησιμοποιείται laser (δεν γίνεται χειρουργική συρραφή του τραύματος), δεν παρατηρείται βακτηριακή επιμόλυνση, ενδεχομένως λόγω της απομάκρυνσης μικροβίων κατά την εκτομή της βλάβης, την βακτηριοκτόνο ικανότητα του laser αλλά και από το προστατευτικό στρώμα ινικής που δημιουργείται άμεσα και δίνει στον ιστό την δυνατότητα γρήγορης επούλωσης. Η ακρίβεια κοπής του laser εξασφαλίζει ελάχιστο μηχανικό τραύμα και μειωμένο μετεπεμβατικό πόνο και οίδημα. Τονίζεται επιπλέον ιδιαιτέρως ότι οι προκαλούμενες από το laser θερμικές βλάβες μπορούν να μην επηρεάζουν την ιστοπαθολογική διάγνωση των αλλοιώσεων.

Γενικά, στα πλεονεκτήματα των laser για τον ασθενή συγκαταλέγεται ο μειωμένος πόνος, οι λιγότερες επισκέψεις, η καλύτερη μετεγχειρητική πορεία, η μη συρραφή του τραύματος, η αιμόσταση και η όχι απαραίτητη αναισθησία. Στα μειονεκτήματα αναφέρονται ο κίνδυνος θερμικής βλάβης των υποκείμενων και παρακείμενων ιστών στο πεδίο εφαρμογής του και το αυξημένο κόστος.

Πρέπει να τονιστεί ότι και οι δύο μέθοδοι (laser και συμβατική χειρουργική) πέραν των όποιων πλεονεκτημάτων και μειονεκτημάτων που εκτέθηκαν ανωτέρω παρέχουν στον οδοντιατρικό ασθενή επί της ουσίας ασφαλή και πλήρη θεραπευτικά αποτελέσματα.

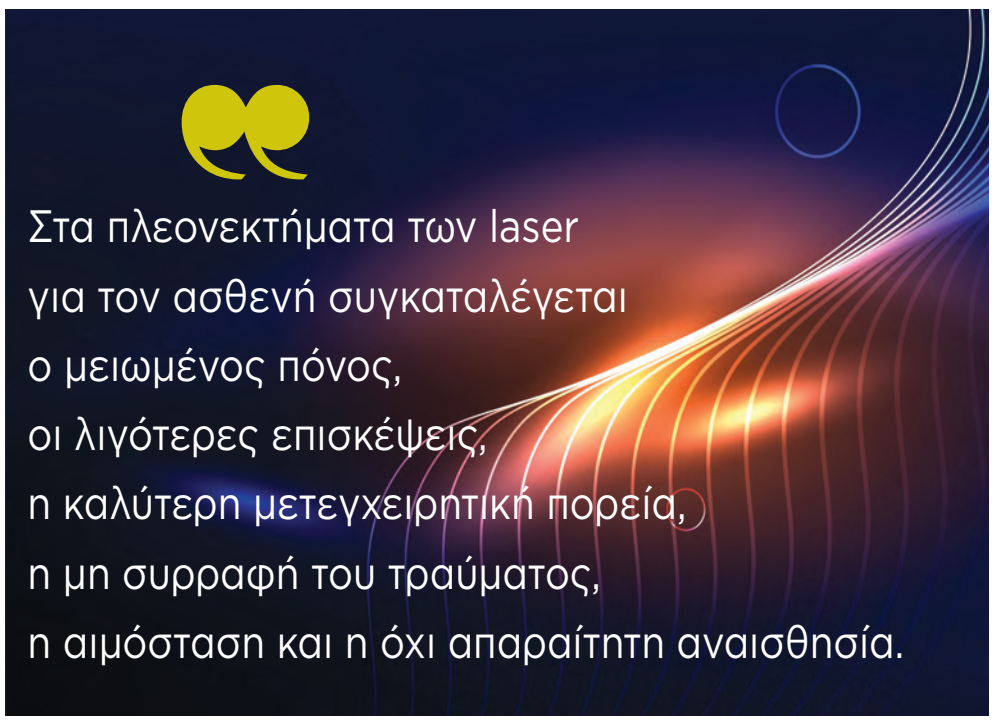

ΒΙΒΛΙΟΓΡΑΦΙΑ

1. Arrastia-Jitosho AMA, Liaw LHL, Lee W, Wilder-Smith P. Effects of a 532 Q-switched nanosecond pulsed laser on permeability of root canal wall dentin. J Endod 1998;24(6):427-31.
2. De Souza AE, Corona SA, Dibb RG, Borsatto MC, Pécora JD. Influence of Er.YAG on tensible bond strength of a self-etching system and a flowable resin in different dentin depths. J Dent 2004;32(4):269-75.
3. Deppe H, Horch HH. Laser application in oral surgery and implant dentistry. Lasers Med Sci 2007;22(4):217-21.
4. Stuart D, Jackson DS, Lauto A. Diodepumped fiber lasers: A new clinical tool? Lasers Surg Med 2002;30(3):184-90.
5. Kaffas P, Kalfas S. Carbonization of a radicular cyst using fiber-optic diode laser: a case report. Cases J 2008;19(1):113.
6. Kaffas P, Stavrianos C, Jerjer W, Upile T, Vourvachis M, Theodoridis M et al. Upper-lip laser frenectomy without infiltrated anesthesia in a pediatric patient: a case report. Cases J 2009;2(2):7138.
7. Eliades T, Stavrianos C, Kokkas A, Kafas P, Nazaroglou I. 808 nm Diode Laser in Oral Surgery: A case report of Laser removal of fibroma. Res J Med Sci 2010;4(3):175-78.
8. Vivek V, Jayasree RS, Balan A, Sreelatha KT, Gupta AK. Three-year follow up of oral leukoplakia after neodymium: yttrium aluminum garnet (Nd:YAG) laser surgery. Lasers Med Sci 2008;23(4):375-79.
9. Ergun S, Mete O, Yesil S, Tanyeri H. Solitary angiokeratoma of the tongue treated with diode laser. Lasers Med Sci 2009;24(1):123-25.
10. Romeo U, Del Vecchio A, Ripari F, Palaia G, Chiappafreddo C, Tenore G,et al. Effects of different laser devices on oral soft tissues: in vitro experience. J Oral Laser Appl 2007;7(3):155-59.
11. Angiero F, Parma L, Cripa R, Benedicenti S. Diode laser (808 nm) applied to oral soft tissue lesions: a retrospective study to assess histopathological diagnosis and evaluate physical damage. Lasers Med Sci 2012;27(2):383-88.
12. Gama S, Araujo TM, Pozza DH, Pinheiero AL. Use of the CO2 laser on orthodontic patients suffering from gingival hyperplasia. Photomed Laser Surg 2007; 25(3):2014-19.
13. Scherer H, Fuhrer A, Hopf J. Current status of laser surgery of benign disease in the area of the soft palate. Laryngol Rhinol Otol 1994;73(1): 14-20
14. Σωτήρη Β, Αγαπητός Ε. Συγκριτική ιστολογική μελέτη αφαίρεσης αλλοιώσεων στοματικού βλεννογόνου συμβατικής χειρουργικής και διοδικού laser. Ελλ Νοσ Οδοντ - Οδοντ Ειδ Φροντ 2022;15(2):31-35.

Όταν καθοδηγείς τη φύση
μπορείς να κάνεις θαύματα

Better Answer

στις επιεμφυτευματικές αποκαταστάσεις

Cervico *by VPI*. Προσθετική αποκατάσταση με τέλειο αισθητικό και βιολογικό αποτέλεσμα, κάθε φορά.

Η σωστή διαχείριση των μαλακών ιστών είναι αδιαμφισβήτητα καθοριστικός παράγοντας επιτυχίας των επιεμφυτευματικών αποκαταστάσεων. Το Cervico είναι ένα καινοτόμο σύστημα που δημιουργήθηκε για να απλοποιήσει και να επιταχύνει τα απαραίτητα στάδια δημιουργίας και καταγραφής ενός ιδανικού προφίλ ανάδυσης. Το **Cervico Guide** χρησιμεύει στην επιλογή του κατάλληλου μεγέθους και σχήματος, ενώ το **Cervico Mold** είναι χρήσιμο εργαλείο για την κατασκευή του κολοβώματος επούλωσης με τη χρήση συνθετικής ρητίνης, προσωρινών κολοβωμάτων και αξόνων αποτύπωσης. Με το Cervico το τέλειο βιολογικό και αισθητικό αποτέλεσμα είναι εφικτό!

ΑΘΗΝΑ Τ. 210 80 30 341 • **ΘΕΣΣΑΛΟΝΙΚΗ** Τ. 2310 268 020 • **ΚΥΠΡΟΣ** Τ. 25 322 895

ariston dental
better answers

www.aristondental.com

Η στήλη της
ΕΤΑΙΡΕΙΑΣ **ΟΔΟΝΤΟΣΤΟΜΑΤΟΛΟΓΙΚΗΣ** ΕΡΕΥΝΗΣ

Δενοσουμάμπη (Denosumab) και οστεονέκρωση των γνάθων συσχετιζόμενη με φάρμακα

Εμμανουήλ Βάρδας
Επίκ. Καθηγητής Στοματολογίας
και Νοσοκομειακής Οδοντιατρικής
Πανεπιστημίου Αθηνών και μέλος
του Δ.Σ. της ΕΟΕ

Δενοσουμάμπη

Οι ασθενείς με κακοήθεις όγκους που έχουν δώσει οστικές μεταστάσεις υποφέρουν από πόνο, υπερασβεστιαιμία και συχνά παθολογικά κατάγματα, τα οποία μειώνουν την ποιότητα ζωής τους. Πολλές από αυτές τις επιπλοκές μπορούν να περιοριστούν με τη χρήση νεότερων αντικαρκινικών θεραπειών. Στο γεγονός αυτό βασίστηκε η εισαγωγή των νεότερων αντι-απορροφητικών (anti-resorptives) θεραπειών στην αντικαρκινική θεραπεία. Στους παράγοντες αυτούς ανήκουν τα διφωσφονικά η δενοσουμάμπη και η ρομοσοζουμάμπη. Η δενοσουμάμπη είναι ένα πλήρως ανθρώπινο μονοκλωνικό αντίσωμα που αποτελεί την πρώτη βιολογικού τύπου εγκεκριμένη θεραπεία για την αντιμετώπιση της δευτερογενούς οστεοπόρωσης σε ασθενείς με καρκίνο του μαστού ή του προστάτη. Είναι ένα μονοκλωνικό αντίσωμα anti-RANKL, που έχει τον ίδιο μηχανισμό δράσης με την οστεοπροτεγερίνη (OPG), που παράγεται από τους οστεοβλάστες. Αναστέλλοντας την αλληλεπίδραση RANKL/RANK επί της επιφάνειας των οστεοκλαστών, διαταράσσει το σχηματισμό οστεοκλαστών, τη διαφοροποίηση και την επιβίωση, μειώνοντας έτσι την οστική απορρόφηση.

RANK-ligand

Πολλές ορμόνες και κυτοκίνες ρυθμίζουν την οστεοκλαστογένεση προάγοντας τη διαφοροποίηση, ενεργοποίηση και λειτουργία των οστεοκλαστών. Ο σχηματισμός ενεργών οστεοκλαστών απαιτεί τη δράση του παράγοντα M-CSF και εμπλέκει την επαφή κυττάρου με κύτταρο μεταξύ των προδρόμων μορφών των μονοκυττάρων/μακροφάγων, οστεοβλαστών καθώς και των Τ και Β κυττάρων. Τα κύτταρα αυτά εκφράζουν στην επιφάνειά τους τον διαμεμβρανικό υποδοχέα RANKL (Receptor activator of nuclear factor kappa-B-ligand). Ο υποδοχέας αυτός αποτελεί μέλος της οικογένειας των κυτοκινών TNF (Tumor Necrosis Factor). Η ένωση του προσδέματος RANKL στον υποδοχέα του RANK έχει σαν αποτέλεσμα την ενεργοποίηση του πολλαπλασιασμού και της διαφοροποίησης των οστεοκλαστών και την αναστολή της απόπτωσής τους.

Τα περισσότερα από τα κύτταρα που παράγουν το RANKL όπως οι οστεοβλάστες παράγουν, επίσης, οστεοπρωτεγερίνη (OPG). Η οστεοπρωτεγερίνη αποτελεί έναν υποδοχέα που συνδέεται στο εξωκυττάριο περιβάλλον με το RANKL και εμποδίζει την πρόσδεσή του στον υποδοχέα RANK. Επομένως, η οστεοπρωτεγερίνη ασκεί μια αρνητική ρύθμιση στην οστεοκλαστογένεση, προάγοντας την απόπτωση των ώριμων οστεοκλαστών και αναστέλλοντας την οστική απορρόφηση. Η αναλογία ανάμεσα στο RANKL και την OPG καθορίζει την ενεργοποίηση του RANKL και τελικά την οστεοκλαστογένεση. Η ρύθμιση αυτή είναι σε τοπικό επίπεδο και η επίδρασή της στη διατήρηση της ομοιόστασης σε όλο τον σκελετό οφείλεται στο γεγονός ότι η έκκριση και έκφραση τόσο του RANKL όσο και της OPG ρυθμίζεται από ασβεστιο-εξαρτώμενες ορμόνες όπως οι φυλετικές ορμόνες, η παραθυρεοειδής ορμόνη και η βιταμίνη D3.

Η αλληλεπίδραση του υποδοχέα RANKL-RANK εμπλέκεται και στη λειτουργία του ανοσοποιητικού συστήματος. Ο υποδοχέας RANK εκφράζεται από τα Τ-βοηθητικά κύτταρα (CD4) ενώ τα ώριμα Β κύτταρα παράγουν OPG. Πολλές κυτοκίνες που παράγονται από μονοκύτταρα ή/και Τ-κύτταρα έχουν αναγνωριστεί ως ενεργοποιητές της οστικής απορρόφησης. Επομένως, τα Τ-λεμφοκύτταρα διαδραματίζουν σημαντικό ρόλο στη διαδικασία της τοπικής και συστηματικής οστικής απώλειας. Επιπλέον τα Τ-κύτταρα που παράγουν RANKL συμβάλλουν εκτός από την ενεργοποίηση των οστεοκλαστών και στην ενεργοποίηση και άλλων κυττάρων που παράγουν RANKL όπως τα δενδριτικά κύτταρα και τα μονοκύτταρα/μακροφάγα.

Ο υποδοχέας RANKL διαδραματίζει σημαντικό ρόλο και στην ανάπτυξη οστικών μεταστάσεων και έχει περιγραφεί ιδίως σε ασθενείς με καρκίνο μαστού. Τα οστά συγκεντρώνουν διάφορους αυξητικούς παράγοντες όπως ο αυξητικός παράγοντας ομοιάζων στην ινσουλίνη (insulin-like growth factor IGF), ο μεταμορφωτικός αυξητικός παράγοντας-β (transforming growth factor-β TGF-β), ο αυξητικός παράγων ινοβλαστών (fibroblast growth factors) και οι αιμοπεταλιακοί αυξητικοί παράγοντες (platelet-derived growth factors). Αυτοί οι αυξητικοί παράγοντες απελευθερώνονται στο μυελό των οστών μέσω της οστικής απορρόφησης.

Επομένως, τα οστά αποτελούν πρόσφορο έδαφος για τα καρκινικά κύτταρα που μεταναστεύουν εκεί. Οι αυξητικοί παράγοντες ενεργοποιούν την παραγωγή κυτοκινών από τα καρκινικά κύτταρα και εκείνες με τη σειρά τους ενεργοποιούν τους οστεοβλάστες και συμβάλλουν στην ανιούσα ρύθμιση του RANKL και τελικά στην οστική απορρόφηση μέσω των οστεοκλαστών διατηρώντας ένα φαύλο κύκλο. Το σημαντικό ρόλο που διαδραματίζει η αλληλεπίδραση RANKL-RANK επιβεβαιώνει σε in vitro μελέτες, η αναστολή της ανάπτυξης οστικής μετάστασης από την οστεοπρωτεγερίνη η οποία, όπως προαναφέρθηκε, αποτελεί ανταγωνιστή του RANKL.

Δράση Δενοσουμάμπης

Η Δενοσουμάμπη είναι ο πρώτος αναστολέας του RANKL, ο οποίος πήρε έγκριση από τον Αμερικανικό Οργανισμό Τροφίμων και Φαρμάκων (U.S. Food and Drug Administration FDA). Τον Ιούνιο 2010 το φάρμακο πήρε έγκριση με την εμπορική ονομασία Prolia. Το Prolia είναι φάρμακο που χρησιμοποιείται για τη θεραπεία των ακόλουθων παθήσεων:

- της οστεοπόρωσης σε μετεμμηνοπαυσιακές γυναίκες και σε άνδρες με αυξημένο κίνδυνο καταγμάτων. Σε μετεμμηνοπαυσιακές γυναίκες, το Prolia μειώνει τον κίνδυνο καταγμάτων στη σπονδυλική στήλη και στο υπόλοιπο σώμα, συμπεριλαμβανομένων των καταγμάτων του ισχίου,
- της οστικής απώλειας σε άνδρες που υποβάλλονται σε θεραπεία για τον καρκίνο του προστάτη λόγω του οποίου διατρέχουν αυξημένο κίνδυνο κατάγματος. Το Prolia μειώνει τον κίνδυνο σπονδυλικών καταγμάτων,
- της οστικής απώλειας σε ενήλικες οι οποίοι διατρέχουν αυξημένο κίνδυνο καταγμάτων και λαμβάνουν μακροχρόνια θεραπεία με κορτικοστεροειδή χορηγούμενα από το στόμα ή ενέσιμα.

Τον Νοέμβριο του 2010 η δενοσουμάμπη εγκρίθηκε για την πρόληψη των σκελετικών συμβαμάτων (skeleton-related events- SREs) σε ασθενείς με οστικές μεταστάσεις από κακοήθεις όγκους και κυκλοφορεί με την εμπορική ονομασία Xgeva. Από το καλοκαίρι του 2011 έχουν ξεκινήσει κλινικές μελέτες σχετικά με την δυνατότητα χρήσης του denosumab σε περιπτώσεις γιγαντοκυτταρικών όγκων, πολλαπλού μυελώματος με οστική νόσο και υπερασβεστιαιμίας προκαλούμενη από κακοήθεια. Μια σημαντική διαφορά ανάμεσα στα διφωσφονικά και το denosumab είναι ότι τα διφωσφονικά πρέπει να εισέλθουν στους οστεοκλάστες για να επιδράσουν πάνω τους ενώ το denosumab δρα στο εξωκυττάριο περιβάλλον. Σε τυχαιοποιημένες μελέτες σε ασθενείς με καρκίνο του μαστού και του προστάτη διαπιστώθηκε ότι το denosumab υπερτερεί έναντι του ζολενδρονικού οξέος στην καθυστέρηση εμφάνισης των σκελετικών συμβαμάτων καθώς και ότι υπερτερεί στην καταστολή των δεικτών οστικής αναδιαμόρφωσης.

Δοσολογία και τρόπος χορήγησης της Δενοσουμάμπης

Η Δενοσουμάμπη χορηγείται υποδόρια και σε αντίθεση με τα διφωσφονικά δεν συσσωρεύεται στα οστά. Ο χρόνος ημιζωής του στην κυκλοφορία είναι περίπου 26 ημέρες και όπως και άλλα μονοκλωνικά αντισώματα, απομακρύνεται μέσω του δικτυοενδοθηλιακού συστήματος και είναι ανεξάρτητο της νεφρικής απέκκρισης. Η συνιστώμενη δόση είναι 60 mg για το Denosumab (Prolia) χορηγούμενη ως εφάπαξ υποδόρια ένεση μια φορά στους 6 μήνες στο μηρό, την κοιλιακή χώρα ή το άνω τμήμα του βραχίονα. Για την πρόληψη οστικών επιπλοκών σε ασθενείς με καρκίνο που έχει εξαπλωθεί στα οστά, το Denosumab (Xgeva) χορηγείται σε δόση 120 mg μία φορά κάθε τέσσερις εβδομάδες ως εφάπαξ ένεση κάτω από το δέρμα στον μηρό, στην κοιλιακή χώρα ή στο άνω τμήμα του βραχίονα.

Denosumab και οστεονέκρωση των γνάθων

Στις ανεπιθύμητες ενέργειες του denosumab συμπεριλαμβάνονται διάρροια, δύσπνοια, υπασβεστιαιμία, μυοσκελετικός πόνος και η οστεονέκρωση των γνάθων συσχετιζόμενη με φάρμακα. Ο ορισμός της οστεονέκρωσης των γνάθων συσχετιζόμενης με φάρμακα με βάση τις κατευθυντήριες οδηγίες για το 2022 της American Association of Oral and Maxillofacial Surgeons (AAOMS) βασίζεται σε τρεις προϋποθέσεις:

- τρέχουσα ή προηγηθείσα θεραπεία με αντι-απορροφητικά φάρμακα μόνα ή σε συνδυασμό με ανοσορυθμιστικά φάρμακα ή αντι-αγγειογενετικά φάρμακα,
- παρουσία εκτεθειμένου οστού ή οστού που ανιχνεύεται μέσα από ενδοστοματικό ή εξωστοματικό συρίγγιο στη γναθοπροσωπική περιοχή, το οποίο επιμένει για πάνω από 8 εβδομάδες
- απουσία ιστορικού ακτινοθεραπείας ή μεταστατικής νόσου στις γνάθους

Η επιπλοκή αυτή περιγράφηκε αρχικά το 2003 και συσχετίστηκε με την ενδοφλέβια χορήγηση των αζωτούχων διφωσφονικών σε ασθενείς με κακοήθη όγκο και οστική νόσο. Πέραν των αντι-απορροφητικών φαρμάκων, νεότερα αντι-νεοπλασματικά φάρμακα έχουν επίσης, συσχετιστεί με την επιπλοκή της οστεονέκρωσης. Τα φάρμακα αυτά περιλαμβάνουν κατά κύριο λόγο αναστολείς αγγειογένεσης (anti-VEGF) όπως μπεβασιζουμάμπη και αφλιβερσέπτη, αναστολείς τυροσινικής κινάσης, όπως σουνιτινίμπη και Πάζοπανίμπη, αναστολείς mTOR (όπως εβερόλιμους, τεμσιρόλιμους) και ανοσορυθμιστικούς παράγοντες.

Σε μια ανάλυση τριών τυφλών μελετών που πραγματοποιήθηκαν σε ογκολογικούς ασθενείς με οστική νόσο με σκοπό τη σύγκριση μεταξύ δενοσουμάμπης και ζολενδρονικού οξέος το 2010, διαπιστώθηκε πως η επίπτωση της οστεονέκρωσης ήταν 1,8 % για το denosumab και 1,3% για το ζολενδρονικό οξύ. Ο μέσος χρόνος χορήγησης των φαρμάκων ήταν 14 μήνες και στις δύο περιπτώσεις και συχνότερος εκλυτικός παράγοντας ήταν η οδοντική εξαγωγή. Τα περιστατικά οστεονέκρωσης παρατηρούνται κυρίως στις περιπτώσεις που η δενοσουμάμπη χορηγείται κάθε 4 εβδομάδες για αντιμετώπιση της μεταστατικής οστικής νόσου, ενώ στην περίπτωση της πρόληψης οστικής απώλειας όπου το φάρμακο χορηγείται ανά εξάμηνο τα περιστατικά οστεονέκρωσης είναι περιορισμένα. Με βάση τις κατευθυντήριες οδηγίες για το 2022 της American Association of Oral and Maxillofacial Surgeons (AAOMS) ο κίνδυνος εμφάνισης οστεονέκρωσης των γνάθων συσχετιζόμενη με τη λήψη δενοσουμάμπης αναφέρεται σε 0-6,9% σε ασθενείς με μεταστατική νόσο και σε 0,04-0,3% σε ασθενείς με οστεοπόρωση.

Ενδεικτική Βιβλιογραφία:

1. Baron R, Ferrari S, Rusell R.G. Denosumab and bisphosphonates: Different mechanisms of action and effects. Bone 2011; 48: 677-692.
2. Bell NH. RANK ligand and the regulation of skeletal remodeling. J Clin Invest 2003; 111: 1120-1122.
3. Ferrari-Lacraz S, Ferrari S. Do RANKL inhibitors (denosumab) affect inflammation and immunity? Osteoporos Int 2011; 22: 435-446.
4. Yoneda T, Tanaka S, Hata K. Role of RANKL/RANK in primary and secondary breast cancer. World J Orthop 2013; 18: 178-185.
5. Ruggiero SL, Dogson TB, Aghaloo T, Carlson ER, Ward BB, Kademani D. American Association of Oral and Maxillofacial Surgeon's Position paper on Medication-related osteonecrosis of the jaws-2022 update. J Oral Maxillofac Surg 2022;80: 920-943.
6. Stopeck AT, Lipton A, Body JJ, et al. Denosumab compared with zoledronic acid for the treatment of bone metastases in patients with advanced breast cancer: a randomized, double-blind study. J Clin Oncol 2010; 28: 5132-5139

OptraGate®

Απωθητήρας χειλιών και παρειών χωρίς λάτεξ

Η άνετη λύση για καλύτερο πεδίο

ΝΕΟ: τώρα διαθέσιμο σε μπλέ και ροζ

- Αποτελεσματική θεραπεία και πιο εύκολη σχετική απομόνωση.
- Μεγεθυμένο πεδίο εργασίας και εύκολη πρόσβαση στην κοιλότητα.
- Αυξημένη άνεση για τους ασθενείς.
- Ελκυστικά χρώματα για ευκολότερη αποδοχή από τα παιδιά.

ivoclar.com
Making People Smile

ivoclar

Focus on Implantology
www.iti.org

ITI International Team for Implantology

Αντιμετώπιση επιπλοκής εμφυτεύματος στην αισθητική ζώνη

Γεώργιος Βήλος
Στοματικός & Γναθοπροσωπικός Χειρουργός, ITI Fellow

Αναστάσιος Μητσούδης
Οδοντίατρος – Προσθετολόγος

Γυναίκα ασθενής, ηλικίας 40 ετών, μη καπνίστρια και με ελεύθερο ιατρικό ιστορικό, προσήλθε παραπονούμενη για ενόχληση στην περιοχή του εμφυτεύματος (θέση #11). Επρόκειτο για εμφύτευμα Straumann Tissue Level που είχε τοποθετηθεί από άλλον συνάδελφο 2 χρόνια πριν, στην ίδια συνεδρία με την εξαγωγή του δοντιού (άμεση εμφύτευση - type I placement). Η ενόχληση της ασθενούς δεν αφορούσε μόνο στο προφανές αισθητικό πρόβλημα (υφίζηση χειλικά στο εμφύτευμα #11 και στο φυσικό δόντι #12, απώλεια της μεσοδόντιας θηλής μεταξύ τους), αλλά και σε αυξομειούμενο οίδημα και εκροή πυώδους υλικού από το συριγγώδη πόρο ***(Εικ 1α, β)***.

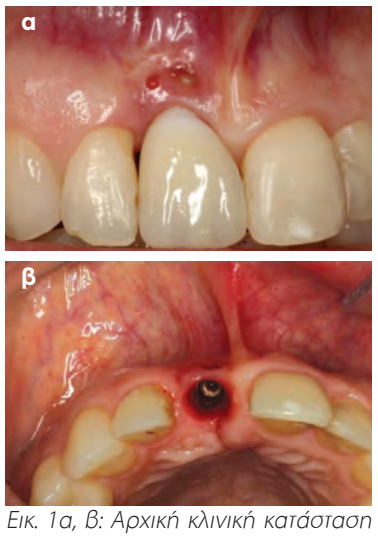

Εικ. 1α, β: Αρχική κλινική κατάσταση του οδοντικού εμφυτεύματος στην περιοχή #11, το οποίο έχει αποτύχει.

Η ακτινογραφική εκτίμηση της περίπτωσης συνοψίζεται στις εικόνες 2 και 3. Στην πανοραμική ακτινογραφία ***(Εικ. 2)*** διακρίνεται εμφανώς ότι το συγκεκριμένο tissue level εμφύτευμα έχει τοποθετηθεί πολύ βαθιά σε σχέση με τα όμορα φυσικά δόντια. Όπως είναι γνωστό από τις κατευθυντήριες οδηγίες της ITI, η προσθετική πλατφόρμα του tissue level εμφυτεύματος ιδανικά θα έπρεπε να είναι τοποθετημένη 2 mm ακρορριζικότερα από το αισθητικά επιθυμητό μελλοντικό αυχενικό όριο της επιεμφυτευματικής στεφάνης. Στη συγκεκριμένη περίπτωση αυτή η συνθήκη έχει κατάφορα παραβιαστεί.

Επιπρόσθετα, από τη μελέτη της τομογραφίας κωνικής δέσμης ***(Εικ. 3)*** φαίνεται ότι ουσιαστικά απουσιάζει το παρειακό φλοιώδες οστικό πέταλο της φατνιακής ακρολοφίας.

Συνεπώς οι μαλακοί ιστοί δεν έχουν καμία υποστήριξη από οστό, ενώ μεταξύ του βλεννογόνου και της εκτεθειμένης αδρής επιφάνειας του εμφυτεύματος χειλικά έχει δημιουργηθεί περιεμφυτευματικός θύλακος. Αυτό πιθανόν να οφείλεται σε συνδυασμό ατυχών ενεργειών κι επιλογών κατά την τοποθέτηση του εμφυτεύματος: α) το άμεσο πρωτόκολλο τοποθέτησης εμφυτεύματος στο μετεξακτικό φατνίο του κεντρικού τομέα παρέσυρε τα τρύπανα

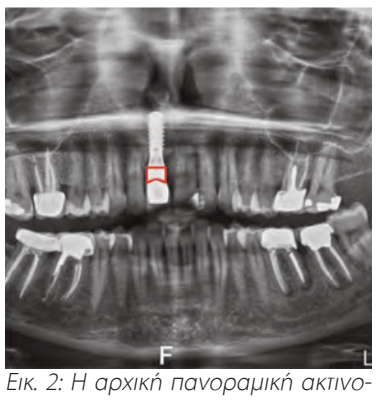

Εικ. 2: Η αρχική πανοραμική ακτινογραφία αποκαλύπτει την παρουσία tissue level εμφυτεύματος στην περιοχή #11, το οποίο έχει τοποθετηθεί υπέρ του δέοντος βαθιά.

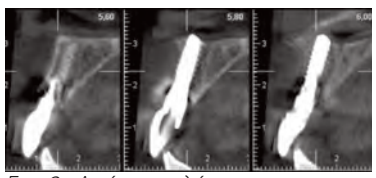
Εικ. 3: Από τη μελέτη της τομογραφίας κωνικής δέσμης φαίνεται ότι το εμφύτευμα έχει τοποθετηθεί υπέρ του δέοντος χειλικά, ενώ παρειακά του εμφυτεύματος (μεσαίο εικονίδιο) απουσιάζει σχεδόν εντελώς το παρειακό πέταλο της ακρολοφίας.

του επεμβαίνοντος στο να παρασκευάσουν φρεάτιο για την υποδοχή του εμφυτεύματος σε αρκετά πιο χειλική θέση απ' ό,τι ενδείκνυται, ενώ στη συνέχεια β) δεν έγινε περιγραμματική ανάπλαση με οστικό μόσχευμα και μεμβράνη κολλαγόνου για να υποστηρίξει τους μαλακούς ιστούς, επειδή προφανώς δεν είχε γίνει αναπέταση κρημνού.

Για την αντιμετώπιση της παραπάνω αισθητικής και βιολογικής

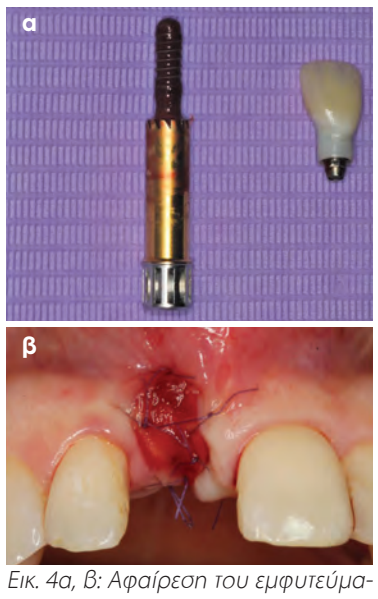

Εικ. 4α, β: Αφαίρεση του εμφυτεύματος με τη χρήση ειδικών εργαλείων, χωρίς αναπέταση κρημνού και χωρίς αφαίρεση οστού γύρω από το εμφύτευμα.

Εικ. 5α, β: Κλινική εικόνα της επούλωσης του βλεννογόνιου μετεξακτικού ελλείμματος.

επιπλοκής δεν υπήρχε άλλη επιλογή από το να κατασκευαστεί μία προσωρινή γέφυρα Rochette και να αφαιρεθεί σε πρώτη φάση το εμφύτευμα, χρησιμοποιώντας ειδικό kit ***(Εικ. 4α)*** που επιτρέπει να γίνει αυτό χωρίς να απαιτηθεί αναπέταση κρημνού, ούτε κι αφαίρεση οστού γύρω από το εμφύτευμα. Στη συγκεκριμένη περίπτωση, η ροπή αντιπεριστροφής που απαιτήθηκε για να αποσπαστεί το εμφύτευμα από το υπερώιο πέταλο της φατνιακής ακρολοφίας ήταν περί τα 200 Ncm. Στην περιοχή του ελλείμματος τοποθετήθηκε μία highly cross-linked μεμβράνη κολλαγόνου, η οποία ακινητοποιήθηκε με πολλαπλά ράμματα 6/0 ***(Εικόνα 4β).***

Κατόπιν παρέλευσης 2 μηνών από την αφαίρεση του εμφυτεύματος, το βλεννογόνιο μετεξακτικό έλλειμμα έχει πλήρως αποκατασταθεί με κερατινοποιημένο ιστό, ενώ έχει βελτιωθεί η κατάσταση της θηλής εγγύς του #12 ***(Εικ. 5α, β).*** Βεβαίως, είναι ορατή κι έκδηλη η καθίζηση του περιγράμματος της φατνιακής ακρολοφίας, εξαιτίας της απουσίας του χειλικού φλοιώδους οστικού πετάλου.

Ακολούθησε η χειρουργική επέμβαση για την ανάπλαση του

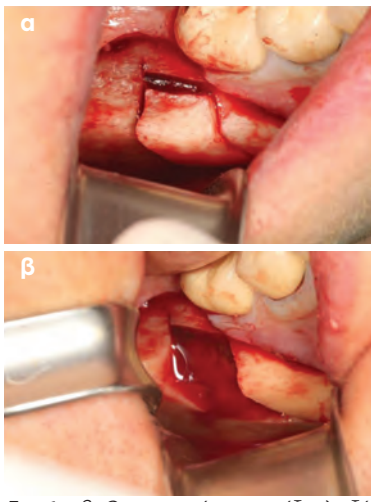

Εικ. 6α, β: Οστεοτομίες στην έξω λοξή γραμμή για την απόσπαση του block αυτομοσχεύματος.

φατνιακού ελλείμματος με επένθετο τεμάχιο οστικού αυτομοσχεύματος από την έξω λοξή γραμμή ("J" block) ***(Εικ 6α, β)***, το οποίο ακινητοποιήθηκε στη δέκτρια θέση με μία συμπιεστική micro βίδα οστεοσύνθεσης (lag screw) διαμέτρου 1.5 mm και μήκους 13 mm. Ενώ συνήθως για την ακινητοποίηση των blocks απαιτούνται 2 lag screws ανά block, στην προκειμένη περίπτωση χρησιμοποιήθηκε μόνο μία, επειδή δεν υπήρχε αρκετός χώρος για δεύτερη και αφού ήδη με τη χρήση της 1ης βίδας λάβαμε την αίσθηση της πλήρους κι απόλυτης ακινητοποίησης του block, συνθήκη κεφαλαιώδους σημασίας για την επιτυχή έκβαση της αναπλαστικής επέμβασης. Γύρω από το block τοποθετήθηκε μίγμα φλοιώδους οστικού αυτομοσχεύματος, το οποίο ελήφθη με συσκευή scraper από την έξω λοξή γραμμή της κάτω γνάθου και λεπτόκοκκου ξενομοσχεύματος. Τα υλικά καλύφθηκαν με απορροφήσιμη μεμβράνη κολλαγόνου μακράς διάρκειας, η οποία ακινητοποιήθηκε με καρφίδες τιτανίου χειλικά και με οριζόντιο mattress ράμμα κάτω από τον υπερώιο κρημνό. Απαιτήθηκε διατομή του περιοστέου στη βάση του προστομιακού βλεννογονοπεριοστικού κρημνού για να συρραφεί το χειρουργικό τραύμα χωρίς τάση και να επιτευχθεί ομαλή επούλωση, χωρίς διάσπαση. Στο πέρας της διαδικασίας πραγματοποιήθηκε χαλινεκτομή, ώστε να αποτραπεί η έλξη του κρημνού από τις μυικές καταφύσεις του άνω χείλους ***(Εικ 7α-δ).*** Η χειρουργική επέμβαση εκτελέστηκε με τοπική αναισθησία και συμπληρωματική ενδοφλέβια αναλγησία και καταστολή.

Μετεγχειρητικά τροποποιήθηκε κι επανασυγκολλήθηκε η προσωρινή γέφυρα Rochette της ασθενούς. Αυτό είναι ένα σημείο που χρειά-

ITI CURRICULUM
Μετεκπαιδευτικό πρόγραμμα εμφυτευματολογίας
Step-by-step Dental Implants
✓ Βασική εκπαίδευση (Foundation Level)
✓ Κλινική εμπειρία (Intermediate Level)
Εγγραφές για τον νέο κύκλο σεμιναρίων του 2023

Για περισσότερες πληροφορίες και δηλώσεις συμμετοχής: www.iti-implantology.webnode.gr

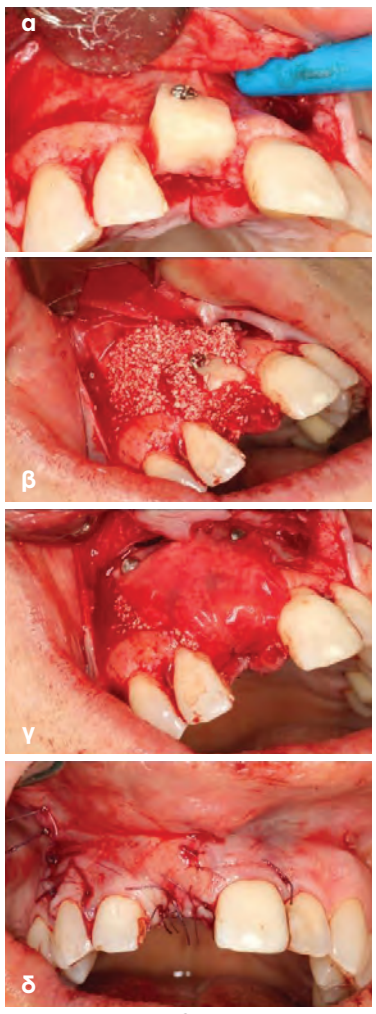

Εικ. 7α-δ: Τοποθέτηση του block αυτομοσχεύματος κι ακινητοποίησή του στη δέκτρια θέση της άνω γνάθου.

ζεται προσοχή, ώστε η προσωρινή προσθετική αποκατάσταση να μην πιέζει πουθενά τον υποκείμενο βλεννογόνο και οδηγήσει σε διάσπαση του τραύματος. Μάλιστα, δίδεται η οδηγία στον αποκαταστατικό οδοντίατρο να αφήσει 1 με 2 mm ελεύθερου χώρου μεταξύ της ιστικής επιφάνειας του γεφυρώματος και του βλεννογόνου, ώστε να μπορέσει να «φιλοξενηθεί» μέσα σε αυτόν τον χώρο το μετεγχειρητικό οίδημα, το οποίο αναμένεται να κορυφωθεί εντός 48 ωρών από την επέμβαση. Στη συνέχεια, όταν παρέλθουν δύο τουλάχιστον εβδομάδες από το χειρουργείο και θεωρηθεί ότι το μετεγχειρητικό οίδημα έχει πλήρως υποχωρήσει κατά την αφαίρεση των ραμμάτων, τότε μπορεί ο αποκαταστατικός οδοντίατρος να προσθέσει πάλι υλικό για να καλύψει το αντιαισθητικό κενό, φέρνοντας τη γυαλισμένη ιστική επιφάνεια της αποκατάστασης να εφάπτεται στον υποκείμενο βλεννογόνο, χωρίς να τον πιέζει.

Έξι μήνες μετά την αναπλαστική επέμβαση, χρονικό διάστημα που θεωρήθηκε επαρκές για την πλήρη βιολογική αφομοίωση κι ενσωμάτωση των οστικών μοσχευμάτων, πραγματοποιήθηκε η επανείσοδος για την αφαίρεση της σταθεροποιητικής βίδας οστεοσύνθεσης (lag screw) και την τοποθέτηση ενός οδοντικού εμφυτεύματος Straumann Bone Level Tapered Regular Crossfit 4.1 x 12 mm Roxolid®, υπό την καθοδήγηση ενός αναλογικού χειρουργικού οδηγού. Για να μπορέσει να διαμορφωθεί ένα ικανοποιητικό προφίλ ανάδυσης, το εμφύτευμα τοποθετήθηκε 3 mm ακρορριζικότερα από το αυχενικό όριο της μελλοντικής επιεμφυτευματικής στεφάνης, σε συμφωνία με τις κατευθυντήριες οδηγίες της ITI για τα bone level εμφυτεύματα. Οι παράμετροι που εγγυώνται την επιτυχή έκβαση της αποκατάστασης είναι: α) η πλήρης ενσωμάτωση των μοσχευμάτων, τόσο του block, όσο και της «κοκκώδους» φάσης με το μίγμα scraper graft και ξενομοσχεύματος, β) η ορθή τοποθέτηση του εμφυτεύματος στις τρεις διαστάσεις του χώρου (εγγύς–άπω, παρειοϋπερώια και κοπτικοαυχενικά) για να κατασκευαστεί κοχλιούμενη επιεμφυτευματική στεφάνη, γ) πάχος οστού μεγαλύτερο από 2 mm χειλικά του εμφυτεύματος, που θα εξασφαλίσει μακροπρόθεσμη διατήρηση του αποτελέσματος, δ) δημιουργία χώρου 3 mm μεταξύ του επιθυμητού αυχενικού ορίου της στεφάνης (όπως αυτό υποδεικνύεται από τον χειρουργικό οδηγό) και της παρυφής της ακρολοφίας, ώστε να μπορέσει να γίνει ομαλά η μετάβαση από την κυλινδρική διατομή του εμφυτεύματος σε επίπεδο οστού προς την τριγωνική διατομή της ανάδυσης της στεφάνης του κεντρικού τομέα σε επίπεδο παρυφής του βλεννογόνου (προφίλ ανάδυσης). Για να δημιουργηθεί αυτή η απόσταση των 3 mm, χρειάστηκε να αφαιρεθεί ποσότητα από το J block διά μέσου τροχισμού του χείλους της ακρολοφίας με διαμαντόφρεζα ***(Εικ. 8α-γ)***.

Μολονότι το οδοντικό εμφύτευμα τοποθετήθηκε με ικανοποιητική πρωτογενή σταθερότητα, επειδή η ακρολοφία ήταν εκτενώς αναπλασμένη, επιλέχθηκε το υποβλεννογόνιο πρωτόκολλο επούλωσης (ενταφιασμός) και έτσι επετράπη η πάροδος 3 μηνών για την οστεοενσωμάτωση του εμφυτεύματος, αλλά και την περαιτέρω βιολογική ωρίμανση του οστικού μοσχεύματος. Δύο εβδομάδες προτού ολοκληρωθεί η αναμονή αυτή και προχωρήσουμε στην αποκάλυψη του εμφυτεύματος, η ασθενής επανήλθε προκειμένου να εκτιμηθεί κατά πόσο θα χρειαζόταν ένα μόσχευμα μαλακών ιστών (συνδετικού ιστού από την υπερώα), ταυτόχρονα με την αποκάλυψη του εμφυτεύματος ***(Εικ 9)***.

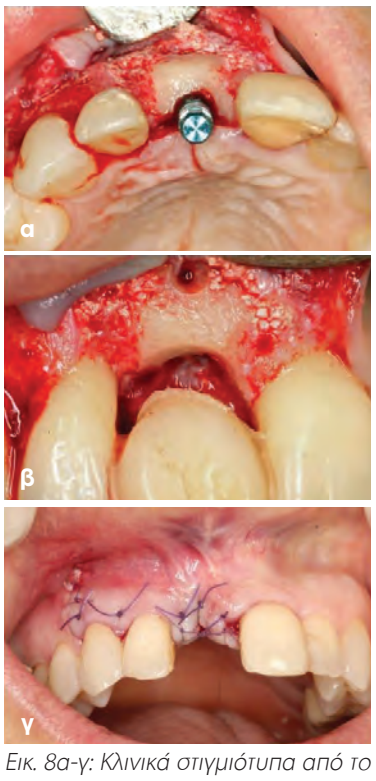

Εικ. 8α-γ: Κλινικά στιγμιότυπα από το χειρουργείο της επανεισόδου για την τοποθέτηση bone level εμφυτεύματος, 6 μήνες μετά την ανάπλαση με το οστικό block.

Εικ. 9: Εκτίμηση του περιγράμματος της φατνιακής ακρολοφίας στην περιοχή #11 κι αξιολόγηση ανάγκης για περαιτέρω αύξηση με μόσχευμα συνδετικού ιστού.

Θεωρήθηκε τότε ότι η βίδα επούλωσης θα ήταν ικανή να σπρώξει τους μαλακούς ιστούς λίγο περισσότερο, ώστε να εξισωθεί το χειλικό περίγραμμα του εμφυτεύματος με το αντίστοιχο περίγραμμα των μαλακών ιστών, χειλικά του φυσικού δοντιού #21. Έτσι, πραγματοποιήθηκε μία απλή αποκάλυψη του εμφυτεύματος δίχως μόσχευμα μαλακών ιστών ***(Εικ 10α-δ)***.

Πέρασαν τρεις εβδομάδες για να επουλωθούν οι μαλακοί ιστοί γύρω από τη βίδα επούλωσης και στη συνέχεια λήφθηκε αποτύπωμα για την κατασκευή προσωρινής ακρυλικής επιεμφυτευματικής στεφάνης. Όταν αυτή τοποθετήθηκε για 1η φορά στο εμφύτευμα, οι περιεμφυτευματικοί ιστοί παρουσίασαν ισχαιμία, η οποία δεν παρήλθε εντός των επόμενων 10 με 15 λεπτών, όπως προβλέπεται. Φοβούμενοι, μήπως αυτό τελικά οδηγήσει σε νέκρωση του βλεννογόνου, ζητήθηκε από τον αποκαταστατικό οδοντίατρο να αποκοχλιώσει τη στεφάνη και να αφαιρέσει υλικό από τη μεταβατική ζώνη του προφίλ ανάδυσης. Όπως ήταν αναμενόμενο, η αιμάτωση και το φυσιολογικό χρώμα των μαλακών ιστών επανήλθαν αμέσως. Ζητήθηκε από την ασθενή να επανέλθει μετά από κάποιο διάστημα, για αν επανεκτιμηθεί η ανάγκη για μόσχευμα μαλακών ιστών ***(Εικ 11α, β)***. Δεδομένου ότι η εικόνα του περιεμφυτευματικού βλεννογόνου δεν ήταν απόλυτα ικανοποιητι-

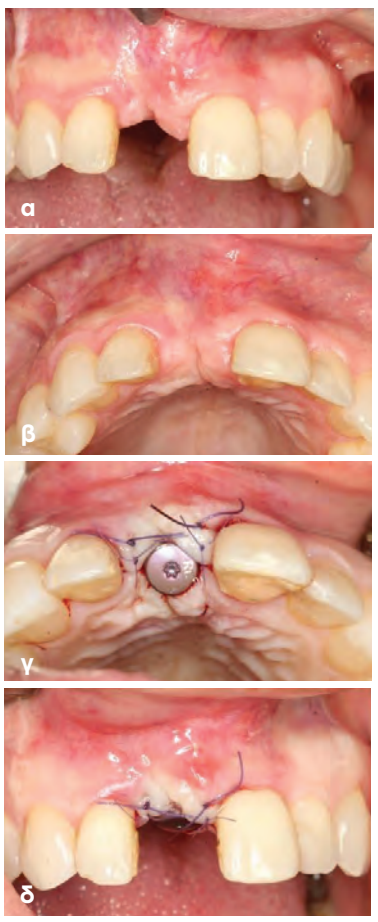

Εικ. 10α, β: Απλή αποκάλυψη του εμφυτεύματος μέσω τομής του υπερκείμενου βλεννογόνου τύπου «Η».

Συνέχεια στη σελίδα 24

Συνέχεια από τη σελίδα 23

Εικ. 11α, β: Επανεκτίμηση της ανάγκης αύξησης των μαλακών περιεμφυτευματικών ιστών με μόσχευμα συνδετικού ιστού με τοποθετημένη τη μεταβατική επιεμφυτευματική στεφάνη. Στον αυχένα της στεφάνης είναι προφανές το έλλειμμα των μαλακών ιστών που επιφέρει αντιαισθητικό αποτέλεσμα.

κή, καθώς έλειπε όγκος μαλακών ιστών παρειακά, αποφασίστηκε να τοποθετηθεί μόσχευμα συνδετικού ιστού από την υπερώα.

Κατά την τοποθέτηση του μοσχεύματος συνδετικού ιστού από την υπερώα παρασκευάστηκε ένας ημιτραπεζοειδής («Γ») κρημνός μερικού πάχους και το μόσχευμα ακινητοποιήθηκε με ραφές 6/0 επί του περιοστέου της ακρολοφίας, καθώς και με ράμμα ανάρτησης γύρω από τον αυχένα της μεταβατικής στεφάνης ***(Εικ 12α-ε).***

Σχεδόν έναν μήνα μετά την επέμβαση του μοσχεύματος συνδετικού ιστού, είναι πλέον φανερό ότι υπάρχει σαφής βελτίωση, τόσο στην περιοχή του εμφυτεύματος, όσο και στον #12 ***(Εικ. 13α, γ).***

Εικ. 12α-ε: Υπερ-περιοστική παρασκευή κρημνού μερικού πάχους για την προσαρμογή και καθήλωση του μοσχεύματος συνδετικού ιστού από την υπερώα.

Εικ. 13α-γ: Τελική διαμόρφωση των μαλακών ιστών και του προφίλ ανάδυσης με τη μεταβατική ακρυλική στεφάνη.

Οι **εικόνες 14** και **15** παρουσιάζουν το τελικά διαμορφωμένο προφίλ ανάδυσης και τη σύγκριση της αρχικής κατάστασης με το τελικό αποτέλεσμα που επετεύχθη. Η τελική στεφάνη είναι μια κοχλιούμενη, μεταλλοκεραμική αποκατάσταση.

Εικ. 14: Το προφίλ ανάδυσης της στεφάνης.

Εικ. 15α, β: Η αποκατάσταση της υγείας και της αισθητικής απαίτησε πολύμηνη προσπάθεια και συνεργασία μεταξύ ασθενούς και θεραπόντων, που ξεπέρασε το ένα έτος.

Συμπεράσματα

Στην αισθητική ζώνη, όταν συντρέχουν παράγοντες κινδύνου όπως ο λεπτός βιότυπος, η υψηλή γραμμή γέλωτος, το πολύ λεπτό φλοιώδες οστικό πέταλο χειλικά της ρίζας του δοντιού προς εξαγωγή, συνιστάται να αποφεύγεται η άμεση εμφύτευση, καθώς και τα tissue level εμφυτεύματα. Ακόμα και πολύ έμπειροι χειρουργοί πρέπει να τοποθετούν εμφυτεύματα στην αισθητική ζώνη καθοδηγούμενοι από αναλογικό ή ψηφιακό χειρουργικό οδηγό, ώστε να μπορεί να ακολουθήσει αποκατάσταση με κοχλιούμενη στεφάνη και να αποφεύγονται οι αισθητικές και βιολογικές επιπλοκές μακροπρόθεσμα.

Η διόρθωση αισθητικών ή/και βιολογικών επιπλοκών απαιτεί πολλές φορές την αφαίρεση του εμφυτεύματος, μεγάλη ανάπλαση των σκληρών ιστών και συχνά ανάπλαση και των μαλακών περιεμφυτευματικών ιστών. Σύμφωνα με την ITI, η διόρθωση επιπλοκών στην αισθητική ζώνη αποτελεί μια σύνθετη θεραπεία. Οι ασθενείς που προσέρχονται για τη διόρθωση επιπλοκών της εμφυτευματικής θεραπείας που έχουν δεχτεί, είναι απογοητευμένοι, δύσπιστοι, ψυχολογικά και οικονομικά εξαντλημένοι. Η διαχείρισή τους είναι περίπλοκη κι απαιτεί πολλά στάδια και πολύμηνη συνεργασία, από έμπειρη και εξειδικευμένη διεπιστημονική ομάδα.

SmartOPTIC N

MODERN SOLUTIONS AT THE BEST PRICE

SELIGA MICROSCOPES

WHEN PRECISION DECIDES ABOUT THE SUCCESS

SmartOPTIC N - a microscope which is a perfect solution for beginners as well as for more demanding users. Just a few minutes work with the microscope makes you feel confident in your choice. The SmartOPTIC N provides a perfect image and a large depth of field - it is a device which is indispensable in each modern doctor's office.
With the flexible arm, the microscope is easy to guide and adjust to the position of the user. A wide-range varioobjective with a bright LED illumination ensures an excellent visibility and precision of work. A handy control panel enables user to easily adjust the light intensity, meeting his/her current needs.

BINOCULAR EXTENSION

It is a module of great importance for work ergonomics. Binocular extension relieves the cervical spine. It makes it easier to keep upright position and reduce a muscle tension.

ROTATION RING

In combination with the binocular extension, rotation ring allows the device head to tilt sideways, while maintaining a constant position of the binocular and an unchanged upright position of the user.

IMAGING SYSTEM

It extends the features of the microscope. The HDMI and USB ports built into the microscope's arm make it possible to connect additional external devices in an easy and attractive way.

ERGONOMIC INCLINABLE BINOCULAR

The range of 0-195° allows the user to find the most comfortable and ergonomic position while working with the microscope. The binocular is equipped with eyepieces providing a diopter adjustment for each eye independently.

The following binoculars are also available as an option:

- inclined binocular with 45°angle
- inclined binocular with 90°angle

HEAD CONTROL PANEL

Located on the head within the reach of user:

- ON/OFF switch;
- Filter selection (green, yellow, orange);
- Adjustable light intensity;

LED ILLUMINATION

- A high intensity of the light (60 klx). A color temperature of the light is very close to the color temperature of the daylight.
- A diode with a long-life span, located in the microscopes' head.



VARIOOBJECTIVE

In a standard configuration, there is available an objective with a variable focal length. The varioobjective works in the range of 200-300mm, which is suitable for most applications and allows the user to obtain a sufficient depth of field.

The objectives with focal length of 200,250,300,400 mm are available as an option.

LARGE MAGNIFICATION

Magnification adapted to the needs of the user. A maximum value of magnification depends on the configuration of the microscope.

The magnification adjustment knob is located on both sides of the microscope's head and enables selection of the desirable option (five steps of magnification available).

SmartOPTIC N

- AUTOMATIC SWICH-OFF SYSTEM
- FIBERLESS ILLUMINATION
- HANDLES WITH ANTIBACTERIAL COVER

SELIGA MICROSCOPES

Dental Expert - Άννα Ελμάογλου Ε.Π.Ε.
Φειδιππίδου 30, 11527, Γουδή,
Τηλ.: 210 7770739, 210 7770749, Φαξ: 210 7770716, anna@dental-expert.gr

Η στήλη της
ΕΛΛΗΝΙΚΗΣ ΕΤΑΙΡΕΙΑΣ ΣΤΟΜΑΤΟΛΟΓΙΑΣ

Παρουσίαση περίπτωσης

Μαρία Κουρή
Επιστημονική Συνεργάτις Κλινικής Στοματολογίας
και Νοσοκομειακής Οδοντιατρικής
Τμήμα Οδοντιατρικής, ΕΚΠΑ
Διευθυντής: Καθηγητής Νικόλαος Γ. Νικητάκης

Ιστορικό

Ανδρας 58 ετών προσήλθε παραπονούμενος για πόνο στη στοματική κοιλότητα. Ο ασθενής είχε διαγνωσθεί με αδενοκαρκίνωμα σιαλογόνων αδένων, είχε χειρουργηθεί προ διμήνου, είχε λάβει 3 κύκλους χημειοθεραπείας (cisplatin, εβδομαδιαίως) και ήταν ήδη στη 14η συνεδρία ακτινοθεραπείας, την οποία και διέκοψε λόγω πόνου. Το λοιπό ιατρικό του ιστορικό ήταν ελεύθερο.

Ο ασθενής δεν είχε λάβει οδηγίες για την φροντίδα του στόματος κατά την ακτινοθεραπεία, ούτε είχε οδοντιατρική παρακολούθηση. Το βάρος του προ έναρξης ακτινοθεραπείας ήταν 85kg και είχε ήδη χάσει 5 Kg.

Ο ακτινοθεραπευτής του είχε χορηγήσει αντιερπητική (ακυκλοβίρη), αντιμυκητιακή (ιτρακοναζόλη), παυσίπονη (λορνοξικάμη) και αντιβιοτική (αμοξυκιλλίνη) αγωγή.

Κατά την κλινική εξέταση παρατηρήθηκαν ερυθηματώδεις περιοχές και ελκώσεις καλυπτόμενες από ψευδομεμβράνες στο βλεννογόνο του κάτω χείλους, το έδαφος του στόματος, την παρειά, και, την κοιλιακή επιφάνεια και το πλάγιο χείλος της γλώσσας, αριστερά ***(εικ. 1α και 1β)***. Στον ακτινογραφικό έλεγχο με πανοραμική ακτινογραφία δεν υπήρχαν παθολογικά ευρήματα **(εικ. 2).**

Με βάση τα κλινικοαπεικονιστικά ευρήματα, ποια είναι η πιθανή κλινική διάγνωση;

1. Ερπητική ουλοστοματίτιδα
2. Χημειοβλεννογονίτιδα
3. Πομφολυγώδες νόσημα
4. Ακτινοβλεννογονίτιδα

Απάντηση:

Η παρουσία ελκώσεων καλυπτόμενων από ψευδομεμβράνες σε μη κερατινοποιημένο βλεννογόνο στην περιοχή που ακτινοβολείται ο ασθενής είναι συμβατή με την κλινική εικόνα της ακτινοβλεννογονίτιδας.

Θεραπεία:

Καθώς δεν υπάρχει ειδική θεραπεία για την ακτινοβλεννογονίτιδα, η αντιμετώπιση τους ασθενούς ήταν συμπτωματική. Δόθηκαν οδηγίες στοματικής υγιεινής κατά τη διάρκεια της ακτινοθεραπείας (βούρτσισμα με πολύ μαλακή οδοντόβουρτσα, με οδοντόκρεμα υψηλής περιεκτικότητας σε φθόριο, 2 φορές την ημέρα και συνεχείς πλύσεις με χλιαρό χαμομήλι) με σκοπό τη διατήρηση καθαρής και ενυδατωμένης στοματικής κοιλότητας, ενώ συστήθηκε η αποφυγή λήψης όξινων, καυτών, καυτερών και σκληρών τροφών. Επιπλέον, συστήθηκαν πλύσεις με διάλυμα το οποίο περιείχε ξυλοκαΐνη 3 με 4 φορές την ημέρα. Συστήθηκε η διακοπή της αντιερπητικής αγωγής, η ολοκλήρωση της αντιμυκητιακής και η συνέχιση της αναλγητικής.

Μία εβδομάδα μετά ο ασθενής ξανάρχισε τις συνεδρίες ακτινοθεραπείας τις οποίες και ολοκλήρωσε με βελτιωμένη κλινική εικόνα και χωρίς διακοπή.

Η ακτινοβλεννογονίτιδα είναι μία πολύ σοβαρή επιπλοκή που παρατηρείται σε ποσοστό άνω του 80% στους ασθενείς με καρκίνο κεφαλής και τραχήλου οι οποίοι υποβάλλονται σε θεραπευτική ακτινοβόληση. Η συχνότητα εμφάνισης επηρεάζεται από τη θέση του όγκου, το πεδίο ακτινοβόλησης, την τεχνική ακτινοβόλησης και την ταυτόχρονη χορήγηση χημειοθεραπείας.

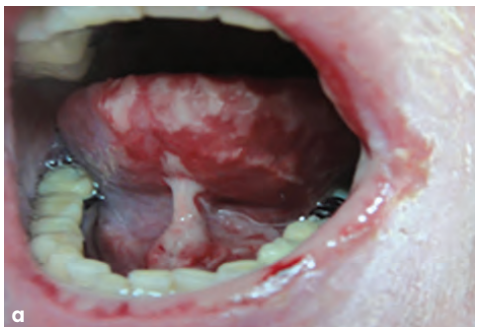

Εικ. 1α, β: Ελκώσεις καλυπτόμενες από ψευδομεμβράνη στα πλάγια χείλη και κοιλιακή επιφάνεια της γλώσσας και στο βλεννογόνο του κάτω χείλους.

Εικ. 2: Πανοραμική ακτινογραφία του ασθενούς, χωρίς παθολογικά ευρήματα.

Χαρακτηρίζεται από επώδυνες εξελκώσεις, καλυπτόμενες από ψευδομεμβράνη, οι οποίες μπορεί να οδηγήσουν σε δυσφαγία, νοσηλεία στο νοσοκομείο, μείωση της ποιότητας ζωής, αύξηση του κόστους και διακοπή της θεραπείας που μπορεί να θέσει σε κίνδυνο το θεραπευτικό αποτέλεσμα.

Κλινικά, η ακτινοβλεννογονίτιδα αρχικά εμφανίζεται ως ερύθημα του στοματικού βλεννογόνου, εξελισσόμενο σε έλκη ακανόνιστου σχήματος, τα οποία συνήθως καλύπτονται από ψευδομεμβράνες, κυρίως σε μη κερατινοποιημένο βλεννογόνο (παρειές, χειλικός βλεννογόνος, πλάγια χείλη και κοιλιακή επιφάνεια γλώσσας, μαλθακή υπερώα και έδαφος στόματος) στις περιοχές που περιλαμβάνονται στο πεδίο ακτινοβόλησης. Το ερύθημα συνήθως εμφανίζεται μετά τη λήψη δόσης ακτινοβολίας περίπου 15 έως 20 grey (Gy) ενώ οι ελκώσεις εμφανίζονται περίπου στα 30 Gy, διαρκούν καθ' όλη τη διάρκεια της ακτινοθεραπείας και επουλώνονται συνήθως 2 έως 4 εβδομάδες μετά την ολοκλήρωση της ακτινοθεραπείας. Το πιο κοινό σύμπτωμα της βλεννογονίτιδας είναι ο αυξανόμενος σε ένταση πόνος ο οποίος μπορεί να είναι αλγαισθητικός, νευροπαθητικός (αναφέρεται ως κάψιμο, ηλεκτρικό ρεύμα, βελονιές και τσιμπήματα, μούδιασμα, φαγούρα κ.α.) ή μικτός.

Περίπου στο 8% των ασθενών μπορεί να εξακολουθούν να υπάρχουν ατροφικές ή ερυθηματώδεις βλάβες και στο 3,8% των ασθενών ελκώσεις για περισσότερο από 3 μήνες μετά την ολοκλήρωση της θεραπείας (χρόνια βλεννογονίτιδα). Οι ασθενείς μπορεί επίσης να παρουσιάζουν ευαισθησία με δυσανεξία σε όξινα, πικάντικα ή καυτά τρόφιμα.

Η διάγνωση της ακτινοβλεννογονίτιδας γίνεται με βάση το ιστορικό, το χρόνο έναρξης και τα κλινικά ευρήματα. Η κλινική εικόνα της ακτινοβλεννογονίτιδας μπορεί να περιπλέκεται από δευτερογενείς μυκητιασικές (καντιντίαση) ή ιογενείς [ερπητική - HSV (Herpes simplex virus)] λοιμώξεις, οι οποίες και πρέπει να λαμβάνονται υπόψη όταν οι βλάβες δεν έχουν τη συνήθη κλινική εικόνα ή διαρκούν περισσότερο από το αναμενόμενο.

Ο κίνδυνος εμφάνισης βλεννογονίτιδας μπορεί να σχετιστεί με τον ασθενή, τον όγκο και τη θεραπεία. Το φύλο έχει αναφερθεί ότι επηρεάζει τον κίνδυνο εμφάνισης βλεννογονίτιδας όπως και η χαμηλή αρχική κατάσταση λειτουργικότητας (performance status) του ασθενή. Σημαντικό ρόλο φαίνεται να παίζουν και οι γενετικές παραλλαγές στις οδούς μεταβολισμού των φαρμάκων και στους μηχανισμούς αποκατάστασης των κυτταρικών βλαβών, αν και τα στοιχεία είναι περιορισμένα ή αντικρουόμενα. Επιπλέον, παράγοντες όπως συννοσηρότητες, χρήση φαρμάκων και προηγούμενη θεραπεία έχουν συσχετιστεί με αυξημένο κίνδυνο. Τα κλινικά χαρακτηριστικά του όγκου (θέση και στάδιο) και τα χαρακτηριστικά της ακτινοθεραπείας (δόση, πεδίο ακτινοβόλησης, τεχνική ακτινοβόλησης του όγκου) μπορεί επίσης να επηρεάσουν τον κίνδυνο εμφάνισης και τη βαρύτητα της βλεννογονίτιδας.

Κλίμακες αξιολόγησης της ακτινοβλεννογονίτιδας

Υπάρχουν αρκετές κλίμακες για την αξιολόγηση της βαρύτητας της ακτινοβλεννογονίτιδας. Οι πιο συχνά χρησιμοποιούμενες κλίμακες περιγράφονται στον ***Πίνακα 1***. Η κλίμακα του Παγκόσμιου Οργανισμού Υγείας (WHO) χρησιμοποιείται συνήθως στην κλινική πρακτική και τις κλινικές δοκιμές. Αυτή η κλίμακα συνδυάζει τόσο υποκειμενικά όσο και αντικειμενικά κριτήρια για την αξιολόγηση της ακτινοβλεννογονίτιδας. Η κλίμακα του National Cancer Institute, Common Terminology Criteria for Adverse Events (NCI-CTCAE), version 5.0, χρησιμοποιείται συχνά σε κλινικές δοκιμές για την τεκμηρίωση των ανεπιθύμητων ενεργειών των αντι-

Πίνακας 1. Πιο συχνά χρησιμοποιούμενες κλίμακες αξιολόγησης ακτινοβλεννογονίτιδας

Κλίμακα	Στάδιο 0	Στάδιο 1	Στάδιο 2	Στάδιο 3	Στάδιο 4	Στάδιο 5
WHO	Χωρίς ευρήματα	Ερύθημα και ευαισθησία, χωρίς έλκη	Ερύθημα και έλκη, ανεκτή η στερεά δίαιτα	Ελκη, μόνο υγρή δίαιτα	Αδύνατη η από του στόματος σίτιση	-
RTOG	Χωρίς ευρήματα	Ερύθημα	Διάσπαρτα, μη συρρέοντα έλκη <1.5 cm, μέτριος πόνος που απαιτεί αναλγητική αγωγή	Συρρέοντα, συνεχόμενα έλκη >1.5 cm, έντονος πόνος που απαιτεί αναλγητική αγωγή με οπιοειδή	Εξέλκωση, νέκρωση με ή χωρίς αιμορραγία	-
NCI-CTCAE	Χωρίς ευρήματα	Με ήπια ή χωρίς συμπτώματα, δεν ενδείκνυται παρέμβαση	Μέτριος πόνος, έλκη που δεν παρεμβαίνουν στην από του στόματος σίτιση, ενδείκνυται τροποποιημένη δίαιτα	Εντονος πόνος, έλκη που παρεμποδίζουν την από του στόματος σίτιση	Εκτεταμένες ελκώσεις, με απειλητικές για τη ζωή συνέπειες, ενδείκνυται επείγουσα παρέμβαση	Θάνατος
OMAS	Φυσιολογικά	Μη σοβαρές βλάβες, <1cm	Σοβαρές βλάβες, <1-3 cm	Βλάβες >3cm	-	-

WHO: World Health Organization
RTOG: Radiation Therapy Oncology Group
CI-CTCAE: National Cancer Institute-Common Terminology Criteria for Adverse Events
OMAS: Oral Mucositis Assessment Scale

νεοπλασματικών θεραπειών, εστιάζοντας στη λειτουργικότητα και καταγράφει την ένταση του πόνου και την ικανότητα του ασθενούς να σιτίζεται. Η κλίμακα του Radiation Therapy Oncology Group (RTOG) χρησιμοποιείται για την καταγραφή της βαρύτητας της βλεννογονίτιδας που προκαλείται από την ακτινοθεραπεία. Η κλίμακα Oral Mucositis Assessment Scale (OMAS) παρέχει μια αντικειμενική αξιολόγηση της βλεννογονίτιδας με βάση την αξιολόγηση της παρουσίας και του μεγέθους των ελκών.

Αντιμετώπιση της ακτινοβλεννογονίτιδας

Δεν υπάρχει ειδική θεραπεία για την αντιμετώπιση της βλεννογονίτιδας. Η αντιμετώπιση περιλαμβάνει είτε την πρόληψη είτε τη διαχείριση των συμπτωμάτων. Το κύριο μέτρο πρόληψης είναι ο ακριβής σχεδιασμός των πεδίων ακτινοβόλησης και η χρήση τεχνικών ακτινοθεραπείας που είναι σε θέση να περιορίσουν ή και να αποκλείσουν την ακτινοβόληση των υγιών ιστών.

Ο έλεγχος των τοπικών παραγόντων, η καλή στοματική υγιεινή, η μείωση του μικροβιακού φορτίου, η ενυδάτωση του βλεννογόνου και ο έλεγχος των λοιμώξεων μπορεί να βοηθήσουν τους ασθενείς στη διάρκεια της ακτινοθεραπείας, ενώ η χορήγηση αναλγητικών, η χρήση στοματικών διαλυμάτων τα οποία περιέχουν ξυλοκαΐνη και η χρήση καλυπτικών βλεννογόνου βοηθούν στην αντιμετώπιση του πόνου.

Κατευθυντήριες οδηγίες για την διαχείριση και αντιμετώπιση των συμπτωμάτων έχουν δημοσιευθεί από την ομάδα εργασίας Mucositis Study Group, της Multinational Association of Supportive Care in Cancer (MASCC) και της International Society of Oral Oncology (ISOO) και έχουν μεταφραστεί και στα Ελληνικά.

Σύμφωνα με αυτές τις κατευθυντήριες οδηγίες,

α. προτείνεται:

- η εφαρμογή πρωτοκόλλων στοματικής φροντίδας για την πρόληψη της ακτινοβλεννογονίτιδας. Η οδοντιατρική αξιολόγηση και θεραπεία είναι επιθυμητή για να μειώσει τον κίνδυνο τοπικών και συστηματικών λοιμώξεων από οδοντογενείς πηγές
- η τοπική εφαρμογή στοματικού διαλύματος μορφίνης 0.2% για τη θεραπεία του σχετιζόμενου με την ακτινοβλεννογονίτιδα πόνου
- η λήψη γλουταμίνης (από του στόματος) για την πρόληψη της ακτινοβλεννογονίτιδας
- το μέλι για την πρόληψη της ακτινοβλεννογονίτιδας

β. συστήνεται:

- το στοματικό διάλυμα βενζυδαμίνης για την πρόληψη της ακτινοβλεννογονίτιδας σε ασθενείς που λαμβάνουν μέτρια δόση ακτινοθεραπείας (έως 50Gy).
- η χρήση ενδοστοματικής θεραπείας φωτοβιοδιαμόρφωσης χρησιμοποιώντας θεραπεία με laser χαμηλής στάθμης για την πρόληψη της ακτινοβλεννογονίτιδας σε ενήλικους.

Η τακτική παρακολούθηση και οδοντιατρική αξιολόγηση των ασθενών με καρκίνο κεφαλής και τραχήλου, υπό ακτινοθεραπεία, είναι επιβεβλημένη έτσι ώστε να υπάρχει εξατομικευμένη αντιμετώπιση των συμπτωμάτων της ακτινοβλεννογονίτιδας αλλά και των λοιπών επιπλοκών που μπορεί να παρουσιαστούν κατά τη θεραπευτική ακτινοβόληση.

ΕΝΔΕΙΚΤΙΚΗ ΒΙΒΛΙΟΓΡΑΦΙΑ

1. Sonis ST. Oral mucositis in head and neck cancer: risk, biology, and management. Am Soc Clin Oncol Educ Book. 2013. doi: 10.14694/EdBook_AM.2013.33.e236. PMID: 23714511.
2. Elad S, Cheng KKF, Lalla RV, Yarom N, Hong C, Logan RM, Bowen J, Gibson R, Saunders DP, Zadik Y, Ariyawardana A, Correa ME, Ranna V, Bossi P; Mucositis Guidelines Leadership Group of the Multinational Association of Supportive Care in Cancer and International Society of Oral Oncology (MASCC/ISOO). MASCC/ISOO clinical practice guidelines for the management of mucositis secondary to cancer therapy. Cancer. 2020 Oct 1;126(19):4423-4431. doi: 10.1002/cncr.33100. Epub 2020 Jul 28. Erratum in: Cancer. 2021 Oct 1;127(19):3700. PMID: 32786044; PMCID: PMC7540329.
3. Elad S, Yarom N, Zadik Y, Kuten-Shorrer M, Sonis ST. The broadening scope of oral mucositis and oral ulcerative mucosal toxicities of anticancer therapies. CA Cancer J Clin. 2022 Jan;72(1):57-77. doi: 10.3322/caac.21704. Epub 2021 Oct 29. PMID: 34714553.
4. Elad S, Zadik Y. Chronic oral mucositis after radiotherapy to the head and neck: a new insight. Support Care Cancer. 2016 Nov;24(11):4825-30. doi: 10.1007/s00520-016-3337-5. Epub 2016 Jul 30. PMID: 27475958.
5. Kouri M, Nicolatou Galitis O, Vadalouca A, Kouloulias V, Papadopoulou E, Vardas E, Kyrodimos E, Trichas M, Zygogianni A, Liakouli Z, Galitis E, Siafaka I, Kougioumtzopoulou A, Psyrri A. Oral mucositis-related neuropathic pain in head and neck cancer patients receiving radiotherapy or chemo-radiotherapy. A prospective study. J BUON. 2021 Sep-Oct;26(5):2010-2018. PMID: 34761611.

Pocket Άτλας **Νόσων Στόματος**
Απαραίτητο εξάρτημα "τσέπης"...
...της ιατρικής μας μπλούζας!

Γιώργος Χ. Λάσκαρης
Στοματολόγος. Ιατρός-Οδοντίατρος.
Αν. Καθηγητής Στοματολογίας Ιατρικής Σχολής Παν. Αθηνών
Επισκέπτης Καθηγητής Παν. Λονδίνου
Ιδρυτής και Δ/ντης Στοματολογικού Τμήματος
Νοσ. «Α. Συγγρός» (1971-2008)

Ελεάνα Δ. Στουφή
Στοματολόγος- Οδοντίατρος
Επισκέπτρια Λέκτωρ Παν. Harvard, USA.
Στοματολόγος Ευρωκλινικής Αθηνών

Διάθεση:
ΟΔΟΝΤΙΑΤΡΙΚΟ ΒΗΜΑ
Τηλ. 210 3814 939

perfect®

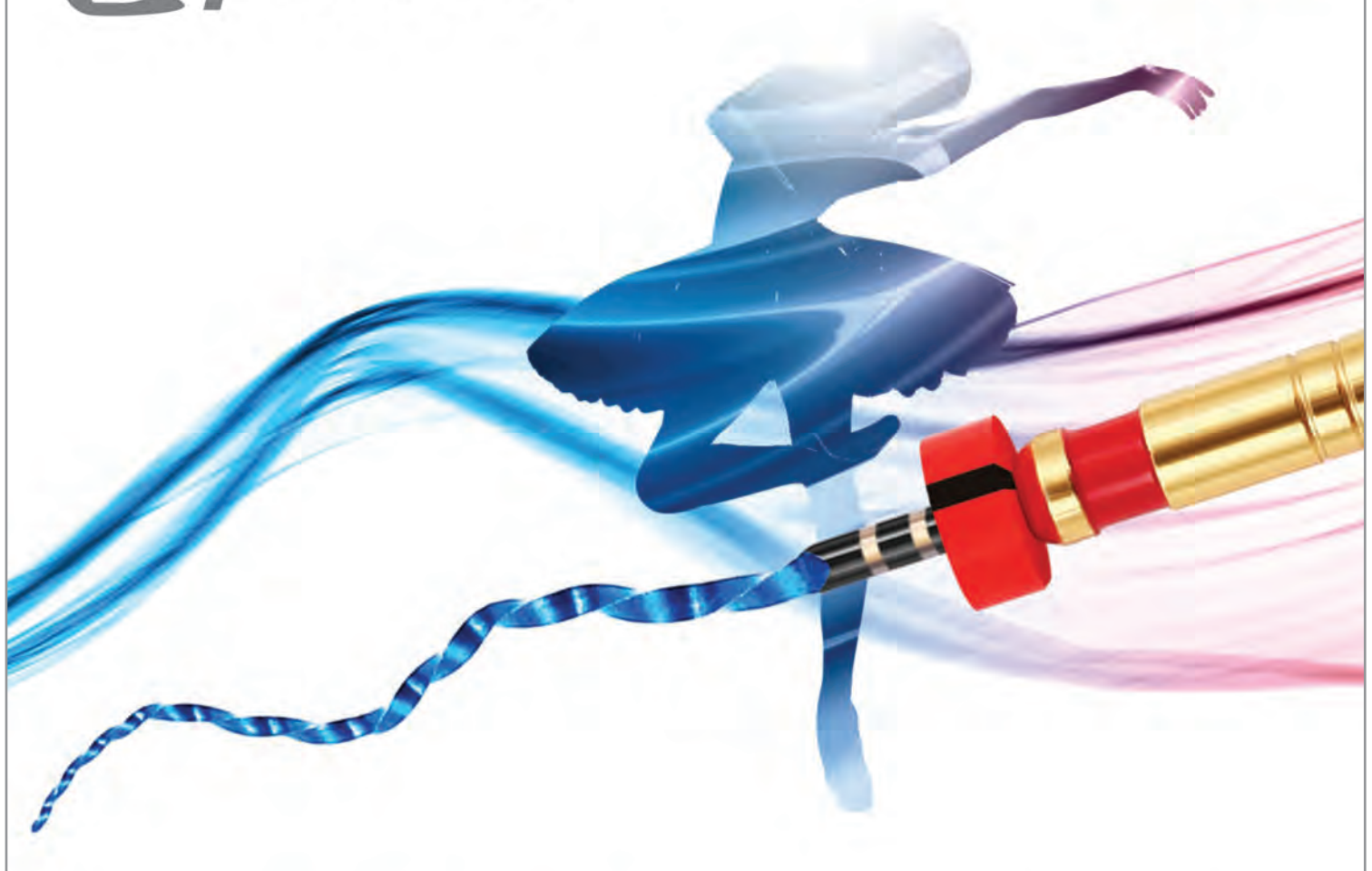

MG3 BLUE

NONE BOUNCE BACK STAY BENDABLE

Professional Performance

SV 20/.10 PX 15/.03 G1 20/.04 G2 25/.04 G2 25/.06

Cross Section:

SV PX G1 G2

Material : NiTi
Length : 21,25,31mm(SV19mm)
Speed : 300-350rpm
Package : 5pcs blister/box
assorted / single size
Torque : SV 3.0N/cm PX~G2 2.0N/cm
Sterilization: ≤134℃

Οδοντεμπορική
...The absolute DEPOT!
ΟΔΟΝΤΙΑΤΡΙΚΑ ΕΙΔΗ & ΜΗΧΑΝΗΜΑΤΑ

www.odontemporiki.gr

Π. Τσαλδάρη 211 - 17676 Καλλιθέα, Τηλ.: 2109572770, 771, Fax: 2109577557, email: odontemporiki@gmail.com

Μετασχηματίζοντας την οδοντιατρική με πρωτοποριακές τεχνολογίες: Συγκόλληση των έμμεσων αποκαταστάσεων

Ορισμένες εταιρείες κυρίως χρησιμοποιούν βασικές τεχνολογίες που έχουν αναπτυχθεί από άλλες για να βελτιώσουν τα προϊόντα τους και να εισάγουν νέα, ενώ άλλες εταιρείες διεξάγουν βασική έρευνα και ανάπτυξη τεχνολογίας στο εσωτερικό τους. ***Είναι αυτή η διαφορά σχετική με κάποιον που χρησιμοποιεί τα προϊόντα που προκύπτουν στο οδοντιατρείο ή στο εργαστήριο σε καθημερινή βάση;*** Είναι – καθώς οι εταιρείες με βαθιά κατανόηση των υποκείμενων συστατικών, της χημείας και των τεχνολογιών είναι σε θέση να λύσουν τα υπάρχοντα προβλήματα και να ανταποκριθούν στις ανάγκες της αγοράς με ευελιξία και ταχύτητα. Αυτό το άρθρο περιγράφει τον αντίκτυπο πολλών βασικών τεχνολογιών που αναπτύχθηκαν από την Kuraray Noritake Dental Inc. στη συγκόλληση των έμμεσων αποκαταστάσεων.

Η συγκόλληση τότε και τώρα

Η δυνατότητα κατασκευής οδοντικών αποκαταστάσεων από διαφορετικά είδη κεραμικών έχει ανοίξει νέες ευκαιρίες στην προσθετική: μπορούν να παραχθούν και να τοποθετηθούν αποκαταστάσεις υψηλής αισθητικής. Αυτό που συχνά υποτιμάται σε αυτό το πλαίσιο είναι ο ρόλος των συστημάτων συγκόλλησης, τα οποία όχι μόνο υποστηρίζουν την αισθητική εμφάνιση των ημιδιαφανών αποκαταστάσεων στην οδοντική απόχρωση, αλλά ανοίγουν το δρόμο για λιγότερο επεμβατικές παρασκευές και αποκαταστάσεις. Τα πρώιμα συστήματα που προέβλεπαν χημική συγκόλληση μεταξύ των δοντιών και των έμμεσων αποκαταστάσεων πρόσφεραν δυστυχώς μια συμβιβαζόμενη μακροχρόνια συμπεριφορά και υψηλή ευαισθησία στην τεχνική, ενώ η διαδικασία εφαρμογής ήταν εξαιρετικά περίπλοκη. Η ανάπτυξη τεχνολογίας στην Kuraray Noritake Dental Inc. συνέβαλε σημαντικά στη βελτιωμένη μακροπρόθεσμη απόδοση συγκόλλησης των συστημάτων και στον απλοποιημένο χειρισμό τους.

Βελτιστοποίηση της απόδοσης της μακροπρόθεσμης συγκόλλησης

Προκειμένου να επιτευχθεί η μακροπρόθεσμη συγκόλληση πρώιμων συστημάτων στον οδοντικό ιστό (ειδικά την οδοντίνη), η Kuraray, μητρική εταιρεία της Kuraray Noritake Dental Inc., αποφάσισε να επικεντρωθεί στην ανάπτυξη ενός πιο ισχυρού συγκολλητικού μονομερούς τη δεκαετία του 1970. Ως πρώτο βήμα στον δρόμο της αριστείας, εισήγαγε το φωσφορικό μονομερές Phenyl-P το 1976. Πέντε χρόνια αργότερα, οι συνεχείς προσπάθειες για τη βελτίωση και την τελειοποίηση της μοριακής του δομής οδήγησαν στην εισαγωγή του δημοφιλούς MDP μονομερούς το οποίο είναι ικανό να δημιουργήσει έναν ιδιαίτερα ισχυρό και μακροχρόνιο δεσμό με την αδαμαντίνη, την οδοντίνη, τα μέταλλα και το ζιρκόνιο ***(Εικ. 1).***

Το γεγονός ότι εξακολουθεί να αποτελεί μέρος κάθε συγκολλητικού παράγοντα και συστήματος συγκόλλησης της Kuraray Noritake Dental Inc., και εν τω μεταξύ χρησιμοποιείται επίσης από άλλους κατασκευαστές για τη βελτιστοποίηση της αντοχής του δεσμού και της διάρκειας του δεσμού των προϊόντων τους, τονίζει την ευρηματικότητα της εφεύρεσης. Σε σύγκριση με το MDP άλλων εταιρειών, το Αυθεντικό MDP μονομερές από την Kuraray Noritake Dental Inc. ξεχωρίζει χάρη στο απαράμιλλο επίπεδο της καθαρότητας του. Ανεξάρτητες μελέτες δείχνουν ότι αυτό το επίπεδο καθαρότητας έχει θετική επίδραση στη δεσμευτική του συμπεριφορά[1]. Προσφέροντας σταθερότητα σε υγρό περιβάλλον, το MDP μονομερές έχει συμβάλει στην πιο σταθερή απόδοση των προϊόντων που το περιέχουν.

Διαφορετικά MDP μονομερή προσφέρουν διαφορετικά επίπεδα καθαρότητας και διαφορετική απόδοση συγκόλλησης ***(Εικ. 2).***

Ωστόσο, για τα συγκολλητικά συστήματα ρητινώδους κονίας να παρέχουν ισχυρή συγκόλληση με εξαιρετική οριακή απόφραξη, δεν αρκεί απλώς να περιέχουν ένα συγκολλητικό μονομερές. Ο αποτελεσματικός πολυμερισμός αυτού του μονομερούς είναι επίσης απαραίτητος – και δεν επιτυγχάνεται πάντα τόσο εύκολα. Προκειμένου να παρέχει την αποτελεσματική απόδοση φωτοπολυμερισμού και χημικού πολυμερισμού της PANAVIA™ V5, η Kuraray Noritake Dental Inc. ανέπτυξε την τεχνολογία Touch-Cure. Το βασικό μέρος αυτής της τεχνολογίας είναι ένας πρόσφατα αναπτυγμένος, εξαιρετικά δραστικός επιταχυντής πολυμερισμού στον PANAVIA™ V5 Tooth Primer που μπορεί να συνυπάρχει με το όξινο MDP μονομερές προωθεί τον πολυμερισμό ξεκινώντας από τη μεσόφαση μεταξύ του δοντιού και της κονίας μόλις η PANAVIA™ V5 Πάστα εφαρμόζεται στην ήδη ενεργοποιημένη επιφάνεια των δοντιών. Στην PANAVIA™ Veneer LC – μια φωτοπολυμεριζόμενη ρητινώδη κονία που λειτουργεί με τους ίδιους ενεργοποιητές συγκόλλησης – ο επιταχυντής πολυμερισμού στο PANAVIA™ V5 Tooth Primer έχει τον ίδιο μηχανισμό δράσης. Συμβάλλει στον πολυμερισμό της μεσόφασης της συγκολλητικής κονίας, ενώ η PANAVIA™ Veneer LC πάστα προσφέρει εξαιρετική σταθερότητα στο φυσικό φως και πολυμερίζεται με φωτοπολυμερισμό.

Για παράδειγμα, αυτό το φαινόμενο αξιολογήθηκε για την PANAVIA™ F2.0, την προκάτοχο της PANAVIA™ V5. Το αποτέλεσμα της μελέτης: Η PANAVIA™ F2.0 έδειξε πολύ καλύτερες ιδιότητες οριακής απόφραξης από άλλα συγκολλητικά συστήματα κονίας που αξιολογήθηκαν[2]. Αυτή η τεκμηριωμένη ασφαλής απόφραξη της μεσόφασης οδηγεί σε μικρότερη συχνότητα οριακής διαρροής, σε πολύ υψηλή αναλογία πολυμερισμού ακόμη και στη λειτουργία αυτο-πολυμερισμού (δίχως φωτοπολυμερισμό ή όπου το φως εμποδίζεται από το υλικό αποκατάστασης) και έτσι σε ιδιαίτερα ισχυρό δεσμό.

Ένα επιπλέον όφελος που προκύπτει από την ενσωμάτωση του επιταχυντή πολυμερισμού είναι η λειτουργία του ως ισχυρό αναγωγικό. Εξουδετερώνει το υποχλωριώδες νάτριο, το οποίο χρησιμοποιείται συνήθως ως διάλυμα διακλυσμών κατά την ενδοδοντική θεραπεία, και έτσι εξαλείφει την αρνητική επίδρασή του στην αντοχή του δεσμού της συγκολλητικής κονίας που εφαρμόζεται στη συνέχεια ***(Εικ. 3).***

Ένας εξαιρετικά ενεργός επιταχυντής πολυμερισμού στην PANAVIA™ V5 Tooth Primer προάγει τον αποτελεσματικό πολυμερισμό της κονίας στη μεσόφαση του συγκολλητικού παράγοντα.

Απλοποιώντας την συγκόλληση υαλοκεραμικών αποκαταστάσεων

Λιγότερα μπουκαλάκια, λιγότερα βήματα και απλοποιημένες διαδικασίες συγκόλλησης: γι' αυτό αναπτύχθηκαν και εισήχθησαν αυτοσυ-

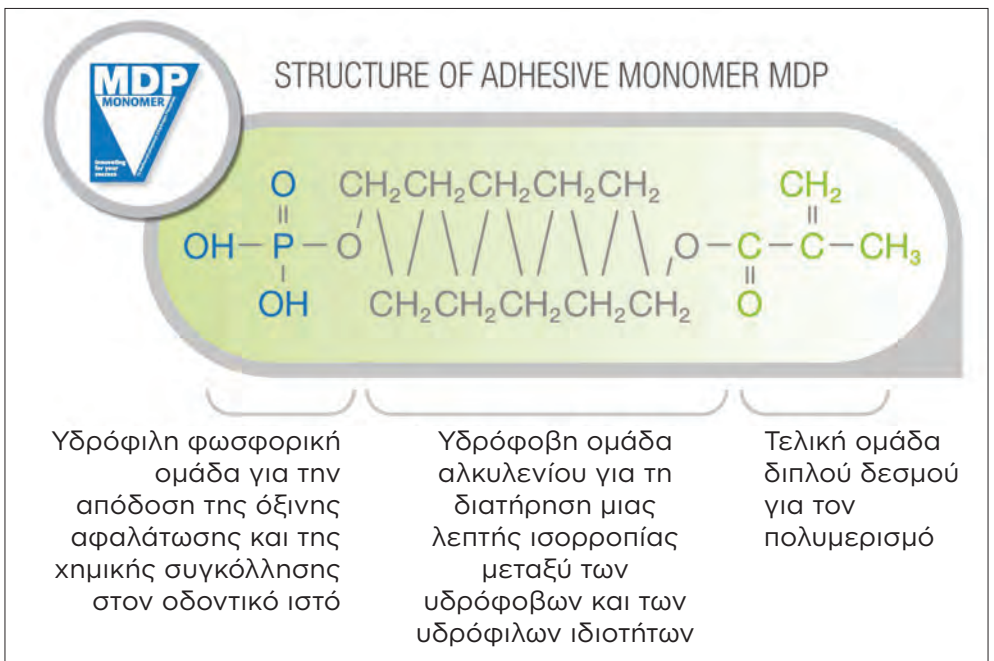

ΕΙΚΟΝΑ 1

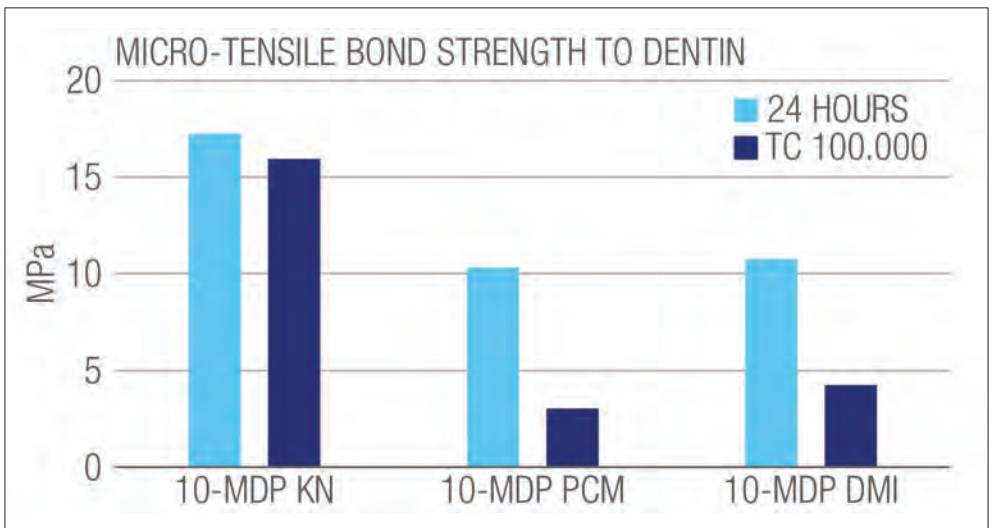

ΕΙΚΟΝΑ 2
Τρεις πειραματικοί αυτοαδροποιούμενοι ενεργοποιητές συγκόλλησης παρασκευάστηκαν αποτελούμενοι από 15 κβ.% 10-MDP το οποίο παρέχεται από διαφορετικές πηγές: KN (Kuraray Noritake Dental), PCM (Germany) ή DMI (Designer molecules Inc., USA). Τα δεδομένα είναι ευγενική προσφορά του Dr. Kumiko Yoshihara.

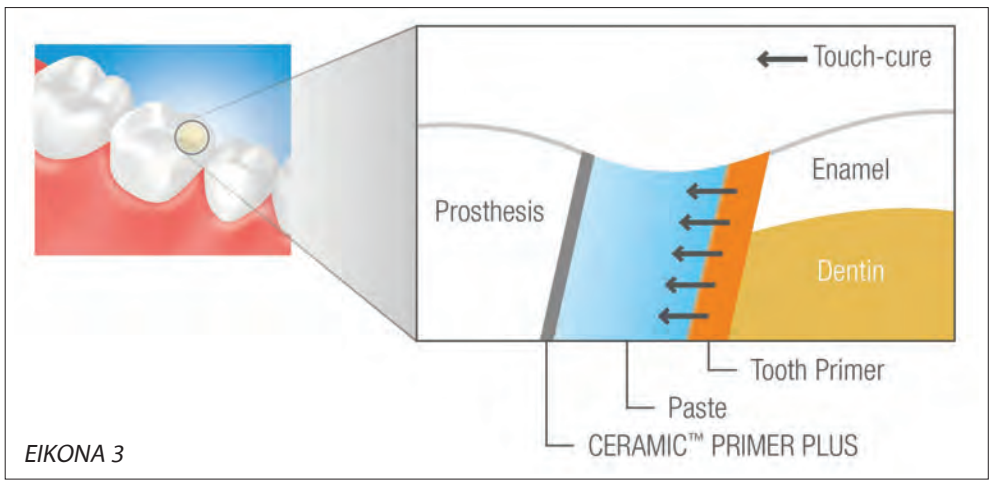

ΕΙΚΟΝΑ 3

γκολλούμενες ρητινώδεις κονίες στις αρχές της δεκαετίας του 2000. Τα περισσότερα από αυτά τα προϊόντα, ωστόσο, έχουν περιορισμένο εύρος ενδείξεων. Λειτουργούν καλά σε ζιρκονίο, μέταλλα, αδαμαντίνη και οδοντίνη, αλλά είτε δεν συνιστώνται είτε χρειάζονται επιπλέον σιλάνιο για τη συγκόλληση υαλοκεραμικών. Η PANAVIA™ SA Cement Universal ***(Εικ. 4)*** που περιέχει MDP είναι διαφορετική λόγω μιας άλλης πατενταρισμένης τεχνολογίας της Kuraray Noritake Dental Inc.: του LCSi μονομερούς, ενός παράγοντα σύζευξης σιλανίου μακράς αλυσίδας άνθρακα. Αυτό το μονομερές σχηματίζει έναν ισχυρό χημικό δεσμό με τη σύνθετη ρητίνη, πορσελάνη και κεραμικά τύπου πυριτίου (όπως το διπυριτικό λίθιο), έτσι ώστε να εξαλείφεται η ανάγκη για χρήση ενός ξεχωριστού παράγοντα σιλανίου (ενεργοποιητή ή συγκολλητικού παράγοντα). Αξιοποιώντας τα πλεονεκτήματα αυτής της τεχνολογίας, η PANAVIA™ SA Cement Universal ξεχωρίζει σαφώς από άλλα αυτοσυγκολλούμενα ρητινώδη συστήματα ως ένα πραγματικό συγκολλητικό σύστημα ενός συστατικού ακόμη και για υαλοκεραμικές αποκαταστάσεις.

ΕΙΚΟΝΑ 4

Αν είναι επιθυμητό, η αντοχή συγκόλλησης του προϊόντος στον οδοντικό ιστό μπορεί να ενισχυθεί με τη χρήση του δημοφιλούς συγκολλητικού παράγοντα CLEARFIL™ Universal Bond Quick με τεχνολογία Rapid Bond. Αυτή η τεχνολογία αναπτύχθηκε από την Kuraray Noritake Dental Inc. για την επίλυση προβλημάτων που σχετίζονται με την αργή διείσδυση στον οδοντικό ιστό, ειδικά την υγρή οδοντίνη, τυπική για διεθνούς συγκολλητικούς παράγοντες. Προκειμένου να παρέχεται η κατάλληλη διείσδυση, αυτοί οι συγκολλητικοί παράγοντες πρέπει να τρίβονται στον οδοντικό ιστό για μεγάλο χρονικό διάστημα ή οι χρήστες πρέπει να περιμένουν για κάποιο χρονικό διάστημα πριν το φωτοπολυμερισμό της επίστρωσης του υλικού. Αποτελούμενη από το αυθεντικό MDP μονομερές σε συνδυασμό με υδρόφιλα μονομερή αμιδίου, η πατενταρισμένη Rapid Bond τεχνολογία παρέχει υψηλή συγγένεια με το νερό που οδηγεί στη γρήγορη και βαθιά διείσδυση της υγρής οδοντίνης. Κατά συνέπεια, οι χρόνοι εφαρμογής μειώνονται και ο χειρισμός απλοποιείται χωρίς να επηρεάζεται αρνητικά η απόδοση της συγκόλλησης.

Συμπέρασμα

Οι τεχνολογίες που αναπτύχθηκαν από την Kuraray Noritake Dental Inc. έχουν συμβάλει σημαντικά στη βελτιωμένη απόδοση συγκόλλησης των συγκολλητικών συστημάτων και στην πραγματικά καθολική χρήση των αυτοσυγκολλούμενων ρητινώδη κονιών. Κατά συνέπεια, η εταιρεία προσφέρει ένα βελτιωμένο χαρτοφυλάκιο ρητινώδη κονιών υψηλής απόδοσης για κάθε χρήστη, για τα συνήθη κλινικά περιστατικά. Απαιτούνται λιγότερα προϊόντα και λιγότερα βήματα και απλοποιημένες διαδικασίες– για λιγότερα λάθη και αισθητικές αποκαταστάσεις που διαρκούν. Εκτός από τα πλεονεκτήματα που σχετίζονται με την τεχνολογία, τα αναφερόμενα προϊόντα προσφέρουν πολλά πρόσθετα ευεργετικά χαρακτηριστικά.

Μια λεπτομερής περιγραφή βρίσκεται στο διαδίκτυο στο kuraraynoritake.eu.

Βιβλιογραφία

1. Functional monomer impurity affects adhesive performance.; Yoshihara K, Nagaoka N, Okihara T, Kuroboshi M, Hayakawa S, Maruo Y, Nishigawa G, De Munck J, Yoshida Y, Van Meerbeek B. Dent Mater. 2015 Dec;31(12):1493-501.
2. Touch-Cure Polymerization at the Composite Cement-Dentin Interface.; Yoshihara K, Nagaoka N, Benino Y, Nakamura A, Hara T, Maruo Y, Yoshida Y, Van Meerbeek B.J Dent Res. 2021 Aug;100(9):935-94.

59ο ετήσιο συνέδριο της Στοματολογικής Εταιρείας Ελλάδας

«Ψηφιακές τεχνολογίες στην οδοντιατρική πράξη»

Παναγιώτης Λαμπρόπουλος
Διδάκτορας Προσθετολογίας / Επιστημονικός Συνεργάτης του Πανεπιστημίου Αθηνών

Η Στοματολογική Εταιρεία Ελλάδος επιστρέφει το τελευταίο Σαββατοκύριακο του Σεπτεμβρίου στο καθιερωμένο ραντεβού της με την οδοντιατρική κοινότητα και μας προσκαλεί στο 59ο ετήσιο συνέδριό της, στην **Ερέτρια.**

Μια μοναδική ευκαιρία για να αποχαιρετήσουμε το καλοκαίρι από ένα όμορφο παραθαλάσσιο θέρετρο συμμετέχοντας παράλληλα σε ένα απ' τα μεγαλύτερα και πιο ενδιαφέροντα επιστημονικά συνέδρια της Οδοντιατρικής στη χώρα.

Το φετινό συνέδριο θα πραγματοποιηθεί με τη συνεργασία του Οδοντιατρικού Συλλόγου Ευβοίας την **Παρασκευή 29 και το Σάββατο 30 Σεπτεμβρίου,** στο Negreponte Resort Eretria.

Καθώς οι ετοιμασίες προχωρούν το Οδοντιατρικό Βήμα συνομίλησε με τον πρόεδρο της οργανωτικής επιτροπής του συνεδρίου κ. **Παναγιώτη Λαμπρόπουλο**, Διδάκτορα Προσθετολογίας / Επιστημονικό Συνεργάτη του Πανεπιστημίου Αθηνών.

Συνέντευξη στην **Γεωργία Σάκκουλα**
δημοσιογράφο

Τίτλος του συνεδρίου είναι «ψηφιακές τεχνολογίες στην οδοντιατρική πράξη». Τι θα πραγματεύεται; Μπορείτε να μας πείτε τους κεντρικούς άξονες;

Τα τελευταία χρόνια έχει υπάρξει μια σταδιακή ψηφιακή μετάβαση σε όλους τους τομείς της Οδοντιατρικής. Οπότε πλέον θεωρούσαμε επιτακτική την ανάγκη να μπορέσουν οι ακροατές μας να δουν όλες αυτές τις αλλαγές, στους διαφορετικούς τομείς της επιστήμης μας. Έτσι, λοιπόν, έχουμε εισηγήσεις από όλο το φάσμα των ψηφιακών εφαρμογών που χρειαζόμαστε στα ιατρεία μας, π.χ. από το πώς μπορούμε να κινηθούμε έννομα στο διαδίκτυο για τις ιστοσελίδες μας μέχρι εισηγήσεις για τις εφαρμογές της τεχνητής νοημοσύνης στη Στοματολογία.

Στο πρόγραμμα υπάρχουν εισηγήσεις και ελεύθερες ανακοινώσεις για όλες τις ψηφιακές επιλογές: από το 3-D printing, το digital smile design, τους χειρουργικούς οδηγούς μέχρι ειδικά υλικά που επεξεργαζόμαστε ψηφιακά. Δηλαδή ο σύνεδρος θα μπορέσει να πάρει μια πολύ καλή εικόνα για το πού βρισκόμαστε ψηφιακά αυτή τη στιγμή. Συγχρόνως θα υπάρχουν στρογγυλά τραπέζια με εισηγήσεις πάνω σε κλασικά θέματα που ενδιαφέρουν όλους τους οδοντίατρους.

Βλέπουμε ότι έχετε καταρτίσει ένα πλούσιο επιστημονικό πρόγραμμα. Τι μπορούν να περιμένουν οι συμμετέχοντες;

Πράγματι, είναι πάρα πολύ πλούσιο το πρόγραμμα για διήμερο συνέδριο και καλύπτει όλο το φάσμα της Οδοντιατρικής. Περιλαμβάνει ομιλίες απ' όλες τις ειδικότητες: Προσθετική, που είναι και το δικό μου κομμάτι, αλλά και Ορθοδοντική, Χειρουργική Στόματος, Περιοδοντολογία, Στοματολογία, Ενδοδοντία, νέες τεχνολογίες και υλικά.

Συνολικά έχει 13 εισηγήσεις, δύο master classes, έξι πολύ ενδιαφέροντα κλινικά θέματα, τέσσερα στρογγυλά τραπέζια, δύο πρακτικά σεμινάρια. Έχουμε τη χαρά και την τιμή να έχουμε 40 ομιλητές, καθηγητές από τις δύο σχολές Οδοντιατρικής, αλλά και καταξιωμένους ομιλητές από την Ελλάδα και το εξωτερικό. Μην ξεχνάτε ότι τα συνέδρια της ΣΕΕ δίνουν βήμα σε όλους τους συναδέλφους και φέτος έχουμε τη χαρά να φιλοξενούμε 50 υψηλού επιπέδου ελεύθερες ανακοινώσεις μετά από κρίση.

Οι Έλληνες οδοντίατροι ακολουθούν σε γενικές γραμμές την ψηφιακή αυτή μετάβαση ή είναι πίσω σε σχέση με τους συναδέλφους τους στο εξωτερικό;

Θεωρώ ότι για το μέγεθος των ιατρείων μας στην Ελλάδα, που είναι μικρότερα σε μέγεθος σε σχέση με τα ιατρεία του εξωτερικού, αλλά

ΕΠΙΣΤΗΜΟΝΙΚΟ ΠΡΟΓΡΑΜΜΑ

ΠΑΡΑΣΚΕΥΗ 29 ΣΕΠΤΕΜΒΡΙΟΥ 2023

08:30 – 09:30 Εγγραφές Συνέδρων

ΑΙΘΟΥΣΑ 1
1η ΣΥΝΕΔΡΙΑ 09:30 – 11:30
Πρόεδροι: *Τόσιος Κ.Ι – Δαύρης Σ.*
Ελεύθερες ανακοινώσεις (1-7)
Εισηγήσεις
- *Καλογήρου Ε-Μ.* Η Στοματολογία στην εποχή της τεχνητής νοημοσύνης.
- *Καράγεωργας Θ.* Νέα δεδομένα στην άσκηση της Οδοντιατρικής και την λειτουργία του οδοντιατρείου. Θεσμικό πλαίσιο, περιορισμοί και απελευθερώσεις.

ΑΙΘΟΥΣΑ 2
2η ΣΥΝΕΔΡΙΑ 09:30 – 11:30
Πρόεδροι: *Ζησόπουλος Σ. – Κηρύκου Σ.*
Ελεύθερες ανακοινώσεις (8-13)
Κλινικό Θέμα
- *Κρασαδάκης Χ, Παπαδάκης Δ.* "Minimal" αισθητικές παρεμβάσεις στην προσωπική περιοχή.

11:30 – 12:00 Διάλειμμα

ΑΙΘΟΥΣΑ 1
3η ΣΥΝΕΔΡΙΑ 12:00 – 14:30
Πρόεδρος: *Γεωργοπούλου Μ.*
Εισήγηση
- *Τολίδης Κ.* Συντηρητική αποκατάσταση ενδοδοντικά θεραπευμένων δοντιών.

Στρογγυλό Τραπέζι
- Συντονίστρια: *Γεωργοπούλου Μ.*
  Ομιλητές: *Γεωργοπούλου Μ, Δεχουνιώτης Γ, Κωστούρος Γ.* Διλήμματα στην Ενδοδοντία: διατήρηση ή εξαγωγή.

ΑΙΘΟΥΣΑ 2
4η ΣΥΝΕΔΡΙΑ 12:00 – 14:30
Πρόεδροι: *Λαμπρόπουλος Π. – Κάλφας Δ.*
Ελεύθερες ανακοινώσεις (14-19)
Κλινικά θέματα
- *Παπαβασιλείου Γ.* Κεραμικά υλικά για αισθητικές αποκαταστάσεις.
- *Καμποσιώρα Φ.* Πολυμερή υλικά για αισθητικές αποκαταστάσεις.

14:30 – 16:00 Διάλειμμα

ΑΙΘΟΥΣΑ 1
5η ΣΥΝΕΔΡΙΑ 16:00 – 18:00
Πρόεδρος: *Χριστόπουλος Π.*
Στρογγυλό Τραπέζι
- Συντονιστής: *Χριστόπουλος Π.*
  Ομιλητές: *Αράπη Ι, Εμμανουήλ Μ, Νταγιάντης Γ, Παπαμανώλη Ε, Τριανταφύλλου Β, Χατζηπέτρος Ε.* Όσα θα θέλατε να μάθετε για τους έγκλειστους.

Εισήγηση
- *Μάστορης Μ.* Απεικονιστικός έλεγχος. Ένας αναπόσπαστος κρίκος στην αλυσίδα διαχείρισης του ψηφιακού ασθενή.

ΑΙΘΟΥΣΑ 2
6η ΣΥΝΕΔΡΙΑ 16:00 – 18:00
Master Class
- Ο ρόλος της σύγκλεισης στην πρόκληση και τη θεραπεία κρανιογναθικών διαταραχών.
  Διδάσκων: *Λομβαρδάς Π.*

Ο αριθμός των συμμετεχόντων δεν πρέπει να υπερβαίνει τους 30, απαιτείται προεγγραφή.

18:00 – 18:30 Διάλειμμα

ΑΙΘΟΥΣΑ 1
7η ΣΥΝΕΔΡΙΑ 18:30 – 20:30
Πρόεδρος: *Βασταρδή Ε.*
Κλινικά θέματα
- *Μαδιανός Φ, Μελακόπουλος Ι.* Αντιοστεολυτικά φάρμακα και οδοντιατρικός ασθενής.
- *Ζησόπουλος Σ, Τόσιος Κ.Ι.* Συζήτηση περιπτώσεων παθολογικών καταστάσεων του περιοδοντίου.

ΑΙΘΟΥΣΑ 2
8η ΣΥΝΕΔΡΙΑ 18:30 – 20:30
Πρόεδροι: *Τσιρτσίδης Σ. - Νταγιάντης Γ.*
Ελεύθερες ανακοινώσεις (20-25)
Εισήγηση
- *Κούτρης Μ.* Κρανιογναθικές διαταραχές.
- *Σταυριδάκης Μ.* "Digital" προσέγγιση αλλαγής σχήματος προσθίων δοντιών με άμεσες σύνθετες ρητίνες.

ΤΕΛΕΤΗ ΕΝΑΡΞΗΣ 59ο ΣΥΝΕΔΡΙΟΥ ΣΕΕ

ΣΑΒΒΑΤΟ 30 ΣΕΠΤΕΜΒΡΙΟΥ 2023

ΑΙΘΟΥΣΑ 1
9η ΣΥΝΕΔΡΙΑ 09:00 – 11:30
Πρόεδρος: *Κούρτης Σ.*
Στρογγυλό Τραπέζι
- Συντονιστής: *Κούρτης Σ.*
  Ομιλητές: *Γούσιας Η, Κούρτης Σ, Σαραφιανού Α.* Εκτεταμένες προσθετικές αποκαταστάσεις από την συμβατική (αναλογική) στην ψηφιακή τεχνολογία.

Εισήγηση
- *Καραχάλιος Π.* Ο ορθός τρόπος προσέγγισης ασθενών μέσω διαδικτύου: τα εργαλεία του οδοντιάτρου.

ΑΙΘΟΥΣΑ 2
10η ΣΥΝΕΔΡΙΑ 09:00 – 11:30
Πρόεδροι: *Χούπης Κ. – Διαμαντάκη Χ.*
Ελεύθερες ανακοινώσεις (26-34)
Εισήγηση
- *Βασταρδή Ε.* Πρώτη επίσκεψη στον Ορθοδοντικό: πότε και γιατί;

11:30 – 12:00 Διάλειμμα

ΑΙΘΟΥΣΑ 1
11η ΣΥΝΕΔΡΙΑ 12:00 – 14:00
Πρόεδρος: *Παπάζογλου Ε.*
Στρογγυλό Τραπέζι
- Συντονιστής: *Παπάζογλου Ε.*
  Ομιλητές: *Διαμαντοπούλου Σ, Ντόβας Π, Σπαβέρας Α, Σπαγόπουλος Δ.* Ψηφιακή σε σχέση με αναλογική Επανορθωτική και Αισθητική Οδοντιατρική.

Εισήγηση
- *Παξιμαδά Χ.* Αίτια και αντιμετώπιση οδοντικής διάβρωσης.

ΑΙΘΟΥΣΑ 2
12η ΣΥΝΕΔΡΙΑ 12:00 – 14:00
Master Class
- Κλινικά πρωτόκολλα για συγκόλληση σε διάφορα υποστρώματα.
  Διδάσκων: *Σταυριδάκης Μ.*

Ο αριθμός των συμμετεχόντων δεν πρέπει να υπερβαίνει τους 30, απαιτείται προεγγραφή.

14:00 – 16:00 Διάλειμμα

ΑΙΘΟΥΣΑ 1
13η ΣΥΝΕΔΡΙΑ 16:00 – 18:00
Πρόεδροι: *Λομβαρδάς Π. - Βολτίδη Ε.*
Ελεύθερες ανακοινώσεις (35-40)
Κλινικό Θέμα
- *Κουτάγιας Σπ.* Αποκατάσταση ελλειπόντων τομέων σε παιδιά και εφήβους με γέφυρες ζιρκονίας μερικής επικάλυψης.

ΑΙΘΟΥΣΑ 2
14η ΣΥΝΕΔΡΙΑ 16:00 – 18:00
Master Class
- Προβλέψιμες λύσεις για επιτυχημένη ενδοδοντική θεραπεία.
  Διδάσκων: *Κροκίδης Α.*

Ο αριθμός των συμμετεχόντων δεν πρέπει να υπερβαίνει τους 30, απαιτείται προεγγραφή.

18:00 – 18:30 Διάλειμμα

ΑΙΘΟΥΣΑ 1
15η ΣΥΝΕΔΡΙΑ 18:30 – 20:30
Πρόεδροι: *Ακριώτου Ε. - Χατζηχαλεπλή Χ.*
Ελεύθερες ανακοινώσεις (41-45)
Εισηγήσεις
- *Λιοπύρης Κ.* Δερματικές βλάβες περιστοματικής χώρας.
- *Μενενάκου Μ.* Χρήση του πρωτοξειδίου του αζώτου στο οδοντιατρείο. Ένας πρακτικός οδηγός.

ΑΙΘΟΥΣΑ 2
16η ΣΥΝΕΔΡΙΑ 18:30 – 20:30
Πρόεδροι: *Θεοδωροπούλου Γ. – Καλογήρου Ε-Μ.*
Εισηγήσεις
- *Γιαννακόπουλος Ν.Ν.* Αρθρωτήρες και καταγραφές στην ψηφιακή εποχή.
- *Σολδάτος Ν.* Ο ρόλος της απελευθέρωσης του γναθοϋοειδούς μυός στην επιτυχημένη κάθετη και οριζόντια οστική ανάπλαση.

Ελεύθερες ανακοινώσεις (46-50)

και για τα οικονομοτεχνικά μας δεδομένα, οι Έλληνες οδοντίατροι ακολουθούμε πάρα πολύ καλά. Είμαστε μέσα στα διεθνή ποσοστά για τη μετάβαση των ιατρείων στο ψηφιακό κομμάτι.

Άρα, είναι ένα αναγκαίο κομμάτι;

Θεωρώ πως ναι. Δηλαδή τα παιδιά μας, οι συνάδελφοι του μέλλοντος θα δουλεύουν πολύ περισσότερο ψηφιακά απ' ό,τι εμείς και θα θεωρούν τρόπο του παρελθόντος αυτόν με τον οποίο δουλεύουμε εμείς τώρα σε κάποια πράγματα. Πράγματα που τώρα ίσως θεωρούνται λίγο υπερβολικά ή πολυτελείας για τα ιατρεία μας, στα ιατρεία του μέλλοντος θα είναι μέσα στο βασικό εξοπλισμό. Ένα τέτοιο παράδειγμα είναι ας πούμε ο ενδοστοματικός σαρωτής.

Πόσο σημαντικές είναι οι ψηφιακές τεχνολογίες για το επάγγελμα του οδοντιάτρου και τον ασθενή;

Οι ψηφιακές τεχνολογίες αλλάζουν λίγο τον τρόπο που επεξεργαζόμαστε τα δεδομένα του ασθενή μας και τον τρόπο που τα αποθηκεύουμε. Ένα απλό παράδειγμα που μπορούμε να πούμε είναι ότι σε περίπτωση που ένας ασθενής μας φτιάξει μια ψηφιακή οδοντοστοιχία και τη χάσει, μπορούμε με ένα τηλέφωνο που θα χρειαστεί να κάνει για να μας ενημερώσει, να του φτιάξουμε μια καινούργια και να έρθει απλώς να την παραλάβει, ενώ με τον παλιό παραδοσιακό τρόπο θα έπρεπε να υποβληθεί εξαρχής σε όλη τη διαδικασία. Το ίδιο ισχύει με ένα νάρθηκα βρυγμού επίσης.

Ένα άλλο κομμάτι που μπορεί ο ασθενής να έχει μεγάλο κέρδος είναι στο digital smile design. Χάρη στην τεχνολογία ο ασθενής μπορεί να δει πώς θα δείχνει μια αισθητική αποκατάσταση στο στόμα του πριν καν φτιαχτεί. Οπότε να είναι κι αυτός συμμέτοχος στο τελικό αποτέλεσμα, κάτι που είναι πάρα πολύ βασικό ιδίως για αισθητικές αποκαταστάσεις.

Για τα ιατρεία αλλάζει όλο το workflow, δηλαδή η ροή εργασίας. Θεωρώ ότι κρατώντας τα καλύτερα απ' τον ψηφιακό και τον αναλογικό κόσμο, γινόμαστε πιο αποδοτικοί.

Επομένως, ναι μεν έχουν εισχωρήσει αρκετά οι ψηφιακές τεχνολογίες στα οδοντιατρεία, αλλά είναι ένα μεταβατικό στάδιο...

Σίγουρα είναι ένα μεταβατικό στάδιο. Για παράδειγμα η αγορά ενός ενδοστοματικού σαρωτή είναι το πρώτο τεχνολογικό εξάρτημα που χρειάζεται ένα ιατρείο για να μπει στον ψηφιακό κόσμο. Αν θυμάμαι καλά αυτή τη στιγμή μόνο το 6 έως 8% των ιατρείων έχουν ένα ενδοστοματικό σαρωτή, που να επισημάνω ότι θεωρείται πως είμαστε μέσα στα διεθνή νούμερα. Συμβαδίζουμε δηλαδή με τη διεθνή αγορά και η τάση είναι αυξητική.

Φαντάζομαι ότι δεν έχει να κάνει τόσο με εμμονή σε τεχνικές του παρελθόντος αλλά ότι είναι κυρίως θέμα κόστους

Είναι ένα κομμάτι που έχει μια αρχική επένδυση, διόλου ευκαταφρόνητη ειδικά αν θέλεις να πάρεις έναν απ' τους καλούς σαρωτές στην αγορά. Αλλά θεωρώ ότι είναι θέμα να συνηθίσουν ειδικά συνάδελφοι της ηλικίας μου και μεγαλύτεροι να αλλάξουν λίγο τον τρόπο της δουλειάς τους. Η ψηφιακή τεχνολογία σου αλλάζει λίγο την καθημερινότητά σου, οπότε αν έχεις ένα ιατρείο με μεγάλη ροή εργασίας πρέπει να αλλάξεις τον τρόπο που δουλεύεις. Καμιά φορά ιδίως οι παλιότεροι συνάδελφοι τη σκέφτονται αυτή τη μετάβαση δύο και τρεις φορές.

Πώς είναι η συμμετοχή μέχρι τώρα στο συνέδριο; Υπάρχει κάποιος πήχης για εσάς σε σχέση με τα προηγούμενα συνέδρια της επιστημονικής εταιρείας;

Βλέπουμε ότι η συμμετοχή θα είναι σε πολύ καλό επίπεδο. Η Στοματολογική Εταιρεία Ελλάδας συνήθως κάνει το δεύτερο μεγαλύτερο ετήσιο συνέδριο μετά το Πανελλήνιο, από άποψη κόσμου, οπότε ο πήχης είναι να παραμείνουμε το δεύτερο μεγαλύτερο συνέδριο στην Ελλάδα.

Θα θέλατε να απευθύνετε ένα μήνυμα στους αναγνώστες του Οδοντιατρικού Βήματος και πιθανούς συμμετέχοντες στο συνέδριο για το τι θα αποκομίσουν απ' τη συμμετοχή τους σε αυτό;

Θα ήθελα με πολλή χαρά, εκ μέρους του ΔΣ της ΣΕΕ, να καλέσω τους αναγνώστες μας, στο συνέδριο στην Ερέτρια, να κλείσουμε παρέα το καλοκαίρι συνδυάζοντας το τερπνόν μετά του ωφελίμου. Το Negreponte Resort είναι ένας εκπληκτικός χώρος, μας έχει κάνει μάλιστα εξαιρετική τιμή για τα δωμάτια, επομένως μπορούμε να μαζευτούμε οι συνάδελφοι να επικοινωνήσουμε και να περάσουμε ωραία δύο μέρες. Και βεβαίως να απολαύσουμε ένα πολύ πλούσιο πρόγραμμα για τις ψηφιακές τεχνολογίες, και σίγουρα όχι μόνο, καλωσορίζοντας τη νέα ακαδημαϊκή χρονιά, που στην ουσία αρχίζει με αυτό το συνέδριο.

Υπάρχει κάτι άλλο στο πρόγραμμα πέρα απ' το επιστημονικό για τους συμμετέχοντες και τα συνοδά μέλη;

Σε συνεργασία με τον Οδοντιατρικό Σύλλογο Ευβοίας, υπάρχει πλούσιο κοινωνικό πρόγραμμα που πλαισιώνει το συνέδριο και κορυφώνεται με τη δεξίωση στην πισίνα του ξενοδοχείου, το οποίο θυμίζω ότι βρίσκεται σε μια πολύ ωραία ιδιωτική παραλία. Είναι ένα όμορφο μέρος δίπλα στην Αθήνα, όπου μπορούμε να απολαύσουμε το διήμερο κοντά στη θάλασσα.

Τα Μυστικά του Στόματος...

Γιώργος Χ. Λάσκαρης
Στοματολόγος. Ιατρός - Οδοντίατρος
Αν. Καθηγητής Στοματολογίας Ιατρικής Σχολής Παν. Αθηνών
Επισκέπτης Καθηγητής Παν. Λονδίνου
Ιδρυτής & Διευθυντής Στοματολογικού Τμήματος Νοσ. «Α. Συγγρός» (1971-2008)
Επίτιμος Πρόεδρος Ελληνικής Εταιρείας Στοματολογίας

Επικοινωνία:
τηλ. 210-72.91.667
e-mail: glaskari@yahoo.gr
site: www.georgelaskaris.gr

Ημερίδα Στοματολογίας
Τιμητική Εκδήλωση για τον Καθηγητή Γιώργο Λάσκαρη

Το Σάββατο 10 Ιουνίου, στο αμφιθέατρο του Πολεμικού Μουσείου στην Αθήνα, έγινε Ημερίδα Στοματολογίας από την Ελληνική Εταιρεία Στοματολογίας με τίτλο **«Επιλεγμένα Στοματολογικά Θέματα: από την Έρευνα στην Κλινική Πράξη».**

Η Ημερίδα είχε ιδιαίτερο χαρακτήρα, καθώς στο δεύτερο μέρος έλαβε χώρα τιμητική εκδήλωση για τον καθηγητή **Γιώργο Λάσκαρη.**

Στο πρώτο μέρος έγιναν τρεις εισηγήσεις υψηλοτάτου επιπέδου από τρεις κορυφαίους, με διεθνή ακτινοβολία, επιστήμονες του εξωτερικού, Θάνο Χαλαζωνίτη, Woo Sook-Bin και Νίκο Σούκο.

Στο δεύτερο μέρος, ο Ακαδημαϊκός Καθηγητής της Ιατρικής Χαράλαμπος Μουτσόπουλος, ο Υπουργός Παιδείας Καθηγητής Ιατρικής Χρήστος Κίττας, οι Καθηγητές Δερματολογίας Ανδρέας Κατσάμπας και Χριστίνα Αντωνίου, ο Καθηγητής Γναθοπροσωπικής Χειρουργικής Νίκος Παπαδογεωργάκης, η Καθηγήτρια Στοματολογίας του Πανεπιστημίου Harvard Woo Sook-Bin, ο Καθηγητής – Ερευνητής του Πανεπιστημίου της Γενεύης Θάνος Χαλαζωνίτης, ο Καθηγητής- Ερευνητής Βιολογίας – Φυσικής του Πανεπιστημίου Northeastern Νίκος Σούκος, ο κορυφαίος σκιτσογράφος Κώστας Μητρόπουλος και η επισκέπτρια Λέκτορας του Πανεπιστημίου Harvard Ελεάνα Στουφή, σε ένα κλίμα μεγάλης συναισθηματικής φόρτισης ξετύλιξαν το τεράστιο ακαδημαϊκό, ερευνητικό, συγγραφικό και κοινωνικό έργο του καθηγητή Γιώργου Λάσκαρη. Πλήθος κόσμου αποτελούμενο από εκπροσώπους του πολιτικού και επιχειρηματικού κόσμου, ιατρούς, οδοντιάτρους , συνεργάτες, φίλους και ασθενείς του τιμώμενου κατέκλυσαν την αίθουσα και με το χειροκρότημα τους, ουσιαστικά συνόδευαν και επικύρωναν τα εγκωμιαστικά λόγια των ομιλητών. Η εκδήλωση ολοκληρώθηκε με την αντιφώνησή εκ μέρους του Γιώργου Λάσκαρη κατά την οποία κατέθεσε την προσωπική του εμπειρία από τα 60 χρόνια αφοσίωσης στη Στοματολογία και εξέφρασε την βαθιά του ευγνωμοσύνη για τους ανθρώπους που τον στήριξαν σε αυτή την πορεία. Ειπώθηκαν πολλά και υπέροχα, αλλά για την οικονομία του χώρου παραθέτουμε την κατακλείδα της ομιλίας της καθηγήτριας Woo για το διεθνές αποτύπωμα του καθηγητή Γιώργου Λάσκαρη, τη ρήση την οποία εκείνη άκουγε από τους καθηγητές της σταθερά κατά την μεταπτυχιακή της εκπαίδευση στο πανεπιστήμιο Harvard: **«Laskaris says...» («Ο Λάσκαρης λέει....»).**

Όλοι οι ομιλητές συμφώνησαν ότι ο Γιώργος Λάσκαρης με το επιστημονικό, συγγραφικό και ακαδημαϊκό του έργο έχει κατακτήσει κορυφαία θέση στο παγκόσμιο πάνθεον της Στοματολογίας συμπαρασύροντας μαζί και την Ελλάδα μας.

Ο Γ. Λάσκαρης έχει χαρακτηριστεί ως **«Ο Έλληνας επιστήμονας γιατρός ο οποίος εξάγει γνώση».** Δεν θα μπορούσε, λοιπόν, να λείπει από την εκδήλωση μία ειδική έκθεση με το συγγραφικό του έργο. Σε ειδικά διαμορφωμένο χώρο του φουαγέ, εκτέθηκε το σύνολο των 44 βιβλίων του - 10 ελληνικά, 11 αγγλικά, και 23 σε 12 άλλες γλώσσες- που συνιστούν μια διεθνούς ακτινοβολίας παρακαταθήκη η οποία υπηρετεί την επιστήμη της Στοματολογίας, ένα θεμέλιο λίθο στη διαδικασία της συστηματικής παρουσίασης της Στοματολογίας και στην ανάδειξη της ως ξεχωριστό πεδίο- κλάδο, γέφυρα που ενώνει την Ιατρική και την Οδοντιατρική και αντίστροφα.

Θεωρώ τον εαυτό μου τυχερό που συμμετείχε σε αυτή την ιστορική εκδήλωση και άτυχους όσους δεν συμμετείχαν.

Η Ημερίδα στέφθηκε από απόλυτη επιτυχία καθώς τίμησε τον εμπνευστή και δημιουργό της Γιώργο Λάσκαρη και πλούτισε επιστημονικά αλλά και ηθικά και πνευματικά όλους μας.

Μαρίνα Δούκα
Στοματολόγος-Οδοντίατρος, Υπεύθυνη Στοματολογικού Ιατρείου, Ιατρικό Κέντρο Αθηνών

Αντιφώνηση Γιώργου Λάσκαρη

Κύριε Πρόεδρε του Αρείου Πάγου
Κύριε Υπουργέ
Κύριε Ακαδημαϊκέ
Κύριε Πρόεδρε της Ελληνικής Οδοντιατρικής Ομοσπονδίας
Κύριοι καθηγητές
Κυρίες και κύριοι,

Το όραμα της πανεπιστημιακής πορείας οριοθετείται από αφοσίωση και προσφορά προς την επιστήμη, τον φοιτητή, τον άνθρωπο και την κοινωνία. Καθήκον του πανεπιστημιακού δασκάλου και ιδιαίτερα του γιατρού είναι να παράγει γνώση μέσα από την έρευνα, να μεταλαμπαδεύει αυτή τη γνώση στο φοιτητή, να προσφέρει τις υπηρεσίες του στον πάσχοντα άνθρωπο, η γραπτή αποτύπωση της γνώσης και των εμπειριών με συγγραφή βιβλίων και τέλος το κοινωνικό έργο και όλα αυτά μέσα σε ένα κλίμα συνεχούς εργασίας, ευθύνης και αρετής. Ο πανεπιστημιακός δρόμος είναι δύσκολος, με πολλά εμπόδια και απογοητεύσεις. Η διαρκής και επίμονη επιστημονική εργασία και το αίσθημα ευθύνης απέναντι στον φοιτητή και στον συνάδελφο καθώς και ο σεβασμός προς τον ασθενή αποτέλεσαν τον καμβά για το κλινικό, επιστημονικό και συγγραφικό μας έργο.

Κυρίες και κύριοι, το στόμα είναι μια προνομιούχος περιοχή στο ανθρώπινο σώμα, αφού σχετίζεται με τις πιο ωραίες απολαύσεις του ανθρώπου την γεύση, τις ποικίλες εκφράσεις αγάπης και επιπλέον με το λόγο, το τραγούδι και την κοινωνική παρουσία. Από την αρχή της επιστημονικής μου σταδιοδρομίας πίστευα ότι το στόμα βρίσκεται σε αρμονική αλληλεξάρτηση και ισορροπία, με τα υπόλοιπα όργανα και συστήματα του ανθρώπου και ότι το ένα επηρεάζει το άλλο θετικά ή αρνητικά. Το δόγμα **«Body and mouth connection»** είναι τα τελευταία 20 χρόνια στην διεθνή επικαιρότητα.

Όταν πριν από 60 περίπου χρόνια άρχισα συστηματικά να μελετώ και να απεικονίζω με την φωτογραφική μηχανή μου κάθε νόσημα που αντιμετώπιζα, ομολογώ ότι δεν φανταζόμουν το τεράστιο φάσμα των νόσων που μπορεί να εμφανιστούν στο στόμα. Ήταν τόσο μεγάλη η γοητεία και η πρόκληση, ώστε με πάθος συγκέντρωσα υλικό, που μου έδωσε την ευκαιρία να το αξιοποιήσω στη συνέχεια. Η Στοματολογία είναι μία ειδικότητα που απαραίτητα ο ασχολούμενος με αυτήν πέρα από την θεωρητική κατάρτιση, πρέπει να διαθέτει οξυδερκή παρατηρητικότητα και κλινική εμπειρία. Απαιτείται επιπλέον, στέρεη ιατρική παιδεία, ώστε ο Στοματολόγος να μπορεί να ανταποκριθεί στις υποχρεώσεις του απέναντι στον ασθενή και στα εκπαιδευτικά του καθήκοντα. Στάθηκα τυχερός στον τομέα αυτό, αφού από τα φοιτητικά μου χρόνια, βρέθηκα κοντά σε μια φωτεινή προσωπικότητα της Στοματολογίας, τον καθηγητή Ορέστη Λουρίδη, που με ενεθάρρυνε μετά τη λήψη του πτυχίου της Οδοντιατρικής, να συνεχίσω τις σπουδές μου και στην Ιατρική. Η απόφαση αυτή, μου άνοιξε το δρόμο να εκπαιδευτώ στην Δερματολογία και να συνδεθώ με το Νοσοκομείο Α. Συγγρός, το λίκνο αυτό της Δερματολογίας και μεγάλο σχολείο μάθησης, και να θητέψω κοντά σε κορυφαίες προσωπικότητες της Δερματολογίας, τους αείμνηστους καθηγητές Ιωάννη Καπετανάκη, Ιωάννη Στρατηγό και Αντώνη Βαρελτζίδη καθώς και τους μετέπειτα καθηγητές Ανδρέα Κατσάμπα και Χριστίνα Αντωνίου που μου έκαναν σήμερα τη μεγάλη τιμή να μιλήσουν για το έργο μου. Το Στοματολογικό Τμήμα της Πανεπιστημιακής κλινικής του Νοσοκομείου Α. Συγγρός υπήρξε χώρος επιστημονικής καλλιέργειας, σε κλινικό, ερευνητικό και εκπαιδευτικό επίπεδο για 37 χρόνια. Υπήρξε η αφετηρία και το εφαλτήριο για το έργο μου. Είναι βέβαιο ότι οι επιστημονικές επιδόσεις του καθενός αποτυπώνουν την επιστημονική πυκνότητα και το κλίμα που επικρατεί στο συλλογικό χώρο εργασίας. Θα είμαι δια βίου ευγνώμων για τη μεγάλη τιμή αυτής της συνεργασίας και το «δώρο» να συνεργαστώ και να συμπορευτώ με μεγάλους δασκάλους της Ιατρικής επιστήμης στο Νοσοκομείο Α. Συγγρός.

Κορυφαίες διακρίσεις για τον πανεπιστημιακό δάσκαλο είναι ο σεβασμός και η εκτίμηση από τους φοιτητές του και πιο πάνω ακόμη, εάν πρόκειται για γιατρό, η αναγνώριση και η τιμή από τους συναδέλφους και τους ασθενείς του. Η σχέση ασθενούς – ιατρού είναι μοναδική και αέναος. Συναντώνται δύο άνθρωποι σε μια κοινή προσπάθεια αντιμετώπισης ενός εχθρού, της αρρώστιας. Είναι μια ανεπανάληπτη επικοινωνία που έχει μεν τα όρια της, αλλά ταυτόχρονα τα ξεπερνά αφού το αντικείμενο είναι η ίδια η ζωή. Ο ιατρός πρέπει να υπηρετεί την επιστήμη του με προσήλωση στην αλήθεια, την ορθολογική σκέψη και πάνω απ' όλα να εμφορείται από ηθικές αξίες και αρετή. Θεμελιώδης κανόνας της ιατρικής εκπαίδευσης παραμένει η συναρπαστική τέχνη της διδαχής πάνω από το κρεβάτι του ασθενούς σε συνδυασμό με τα νέα δεδομένα της τεχνολογίας που βασίζονται στις πρόσφατες ιατρικές εξελίξεις με την ανάγνωση κυρίως του γονιδιώματος και του μικροβιώματος που ανοίγουν νέους ορίζοντες στην βιολογική κατανόηση του ανθρώπινου οργανισμού και δρομολογούν την Ιατρική ακριβείας με εξατομίκευση, με στοχευμένες θεραπείες για κάθε νόσο και κάθε ασθενή. Παραταύτα ο ιατρός δεν πρέπει να ξεχνά ότι βρίσκεται αντιμέτωπος όχι μόνο με την αρρώστια, αλλά και σε κομβική σχέση με τον ασθενή. Ο Ιπποκράτης έλεγε: ***«αν δε γνωρίσεις τον άνθρωπο, δεν μπορείς να τον θεραπεύσεις»***. Είναι γεγονός ότι το μέλλον της Ιατρικής επιφυλάσσει πολλές εκπλήξεις, ιδιαίτερα στη σχέση ιατρού – ασθενούς.

Αν η γνώση μερικές φορές δημιουργεί προβλήματα, είναι βέβαιο ότι η άγνοια δεν μπορεί να τα λύσει, μόνο να τα περιπλέξει μπορεί. Η δική μας προσπάθεια στο χώρο της Στοματολογίας είχε πολλές δυσκολίες που ξεπεράστηκαν με σκληρή και συστηματική δουλειά, αφοσίωση στους στόχους,

Συνέχεια στη σελίδα 34

FKG
swiss endo

ROOTER®

X3000

FKG

PRESET PROGRAMS

Dental Expert - Άννα Ελμάογλου Ε.Π.Ε.

Ο Εξειδικευμένος Συνεργάτης του Οδοντιατρείου σας

Φειδιππίδου 30, 11527, Γουδή • Τηλ.: 210 7770739, 210 7770749 • Φαξ: 210 7770716 • e-mail: anna@dental-expert.gr

Συνέχεια από τη σελίδα 32

ατομική πειθαρχία, μοναχική, πολλές φορές, πορεία, καθώς και όραμα δημιουργίας και προσφοράς, ***«Στοχεύοντας πάντα το καλύτερο αναζητώντας την αριστεία»,*** υπήρξε η πυξίδα μας. Πάνω σε αυτές τις αρχές στηρίχθηκε το επιστημονικό και το συγγραφικό μας έργο.

Η συγγραφή ενός ιατρικού βιβλίου δεν είναι μόνο η τυπογραφική αποτύπωση ορισμένων απόψεων και επιτευγμάτων της επιστήμης σε ένα κομμάτι χαρτί. Είναι ένα μαγικό ταξίδι και ένα από τα μεγάλα προνόμια της ιατρικής επιστήμης και του πολιτισμού μας, είναι εκείνο της μοναχικής πορείας και της πνευματικής ανάτασης του συγγραφέα καθώς και η προοπτική ότι η μελέτη του βιβλίου θα δώσει στον αναγνώστη τη δυνατότητα να επικοινωνήσει και να αφουγκραστεί ένα άλλο πνεύμα, έναν άλλο τρόπο προσέγγισης των ιατρικών θεμάτων και ενδεχομένως να τον επηρεάσει θετικά.

Είναι πραγματικά μια ονειρεμένη επικοινωνία που σε γεμίζει με δύναμη για δημιουργία και προσφορά. Είναι μια διαδικασία που ομολογώ δεν είχα σκεφτεί όταν άρχισα να γράφω μαζί με τον αείμνηστο καθηγητή Περιοδοντολογίας Νικήτα Δημητρίου το πρώτο μας βιβλίο που εκδόθηκε το 1974 με τον τίτλο «Νοσήματα του Βλεννογόνου Στόματος». Τα υπόλοιπα συγγραφικά μου έργα ακολούθησαν με γρήγορους ρυθμούς μέχρι σήμερα. Οι δυσκολίες για την δημιουργία ενός βιβλίου είναι τεράστιες- συγγραφικές, εκδοτικές κι άλλες- σε σημείο που μερικές φορές αναλογίζομαι ότι αν γνώριζα τα προβλήματα αυτά πριν ξεκινήσω, ίσως δεν θα το άρχιζα. Παρόλ' αυτά όταν τελειώνω ένα τέτοιο έργο, μετά από ένα μικρό διάλειμμα, αρχίζω ένα νέο. Τη διαδικασία αυτή την αποκαλώ **«Δημιουργικό Συγγραφικό Πάθος».**

Σταθερός προσανατολισμός όλων των βιβλίων μου, ελληνικών και ξενόγλωσσων, είναι πέραν το τοπικών, τα συστηματικά νοσήματα με εκδηλώσεις στο στόμα, με ανάλογα ανοίγματα στο χώρο της Ιατρικής. Η επιλογή αυτή, άνοιξε νέους ορίζοντες στο χώρο της Στοματολογίας στην Ελλάδα και διεθνώς, όπως προκύπτει από τις εξαιρετικά θετικές κρίσεις και βραβεύσεις των βιβλίων μου από κορυφαίες προσωπικότητες του αντικειμένου, στην Ελλάδα και στο εξωτερικό. Έτσι διευρύναμε το φάσμα της Στοματολογίας, ανοίγοντας διαύλους συνεργασίας μεταξύ Οδοντιατρικής και Ιατρικής.

Τελειώνοντας, θέλω να ευχαριστήσω από τα βάθη της καρδιάς μου όλους τους διακεκριμένους επιστήμονες που με τίμησαν και μίλησαν με τόσο θερμά λόγια για το έργο μου. Τους κορυφαίους ιατρούς και ανθρώπους, τον Ακαδημαϊκό – Καθηγητή Ιατρικής κ. Χαράλαμπο Μουτσόπουλο, τον Καθηγητή κ. Χρήστο Κίττα, τους καθηγητές Δερματολογίας κ. Χριστίνα Αντωνίου και Ανδρέα Κατσάμπα.

Τον καθηγητή Γναθοπροσωπικής Χειρουργικής Νίκο Παπαδογιωργάκη, που υπήρξε φοιτητής μου και στενός συνεργάτης τα τελευταία 20 χρόνια. Άπειρες ευχαριστίες στη διεθνώς καταξιωμένη με πολλές περγαμηνές πρωτοπόρο Στοματολόγο του Πανεπιστημίου Χάρβαρντ, καθηγήτρια Woo Sook-bin που μου έκανε την μεγάλη τιμή να παραβρεθεί και να μιλήσει τόσο εγκωμιαστικά για το έργο μου. Δεν σας κρύβω, όμως, την ιδιαίτερη χαρά, συγκίνηση και υπερηφάνεια του Δασκάλου που ευτύχησε να έχει κοντά του και να μιλήσουν σήμερα για το έργο μου δύο, παγκόσμιου αναγνώρισης, επιστήμονες, μαθητές μου, τον Νίκο Σούκο και τον Θάνο Χαλαζωνίτη που το επιστημονικό και ερευνητικό τους έργο λάμπει στο διεθνές επιστημονικό στερέωμα, συμπαρασύροντας με την λάμψη του την ελληνική Οδοντιατρική και Ιατρική.

Ευχαριστίες ακόμη στον κορυφαίο σκιτσογράφο και υπέροχο άνθρωπο Κώστα Μητρόπουλο που με τίμησε ιδιαίτερα με το μοναδικό δικό του τρόπο.

Πολλές ευχαριστίες στον πρόεδρο της Ε.Ο.Ο. κύριο Δεβλιώτη Αθανάσιο που με το κύρος του αξιώματος του προσέδωσε λάμψη στην εκδήλωση και για όσα επαινετικά λόγια είπε για εμένα.

Ευχαριστώ την εξαίρετη συνεργάτη μου, Ελεάνα Στουφή Στοματολόγο – Οδοντίατρο και επισκέπτη – λέκτορα του Πανεπιστημίου Χάρβαρντ που από τα φοιτητικά της χρόνια και για πάνω από 40 χρόνια συνεργάζεται μαζί μου και σήκωσε με επιτυχία μεγάλο οργανωτικό και επιστημονικό βάρος αυτής της εκδήλωσης. Τους στενούς επιστημονικούς συνεργάτες μου, Δημήτρη Μαλάμο, Γιώτα Λούμου και άλλους που στάθηκαν δίπλα μου για πάνω από 30 χρόνια. Ιδιαίτερες ευχαριστίες στους προέδρους της Ημερίδας, διακεκριμένους καθηγητές Βασίλη Γοργούλη και Χρήστο Μπαρτσόκα, καθώς και τις συμπρόεδρους Ελένη Γεωργακοπούλου και Μαρίνα Δούκα για την άψογη διεκπεραίωση της Ημερίδας και τα εγκωμιαστικά τους λόγια για το έργο μου. Ακόμη όλους τους οδοντίατρους και γιατρούς της χώρας που στηρίζουν όλα αυτά τα χρόνια το έργο μου καθώς και για τη σημερινή συμμετοχή τους. Ακόμη άπειρες ευχαριστίες στον διευθύνοντα σύμβουλο της φαρμακευτικής εταιρείας Arriani, κύριο Χάρη Λαμπρίδη για την ιδιαίτερη εκτίμηση στο πρόσωπό μου και την οικονομική στήριξη των εκδηλώσεων της Ελληνικής Εταιρείας Κλινικής Στοματολογίας για πάνω από 20 χρόνια. Το Δ.Σ. της ΕΕΣ που έθεσε υπό την αιγίδα της εταιρείας τη σημερινή εκδήλωση.

Ετούτη την κορυφαία για εμένα στιγμή, η σκέψη μου στρέφεται με ευγνωμοσύνη στους δασκάλους μου και τους αείμνηστους γονείς μου. Θα μου επιτρέψετε, όμως, να εκφράσω δημόσια την κορυφαία αναγνώριση στην γυναίκα μου **Βιβή** που στέκεται κοντά μου ακλόνητος συμπαραστάτης και τρυφερή σύντροφος για πάνω από 62 χρόνια. Κανένα συγγραφικό και επιστημονικό έργο δεν θα ήταν εφικτό χωρίς αυτήν. Η οικογενειακή υποστήριξη ολοκληρώνεται με τα παιδιά μου Χριστίνα και Μαρίνα, που με την αγάπη τους και την στάση τους δημιούργησαν συνθήκες ηρεμίας για παραγωγικό έργο.

Τελειώνοντας, ευχαριστώ τον Θεό που μας χάρισε το Χρήστο μας και για 24 χρόνια ζήσαμε στιγμές απόλυτης και αμοιβαίας ευτυχίας και που πριν από 21 χρόνια τον κάλεσε κοντά του και μας θωρεί τούτη τη στιγμή ψηλά από τον ουρανό, είμαι βέβαιος, συμμετέχοντας και ευτυχισμένος.

Κυρίες και κύριοι, σας ευχαριστώ όλους που με τιμήσατε με την συμμετοχή σας στην σημερινή εκδήλωση.

1ο Πανελλήνιο Συνέδριο Αθλητικής Οδοντιατρικής

Η Ελληνική Εταιρεία Αθλητικής Οδοντιατρικής «ΕΕΑΘΛΟ» σε συνεργασία με τους Οδοντιατρικούς Συλλόγους Αρκαδίας και Μεσσηνίας, στο πλαίσιο της Δια Βίου Μάθησης και σε αγαστή συνεργασία, διοργανώνουν Πανελλήνιο Συνέδριο Αθλητικής Οδοντιατρικής που θα λάβει χώρα στην **Κυπαρισσία** στις **8, 9 & 10 Σεπτεμβρίου 2023** στο **Αμφιθέατρο Αλέκος Παπαδόπουλος.**

Το θεωρητικό μέρος του Συνεδρίου περιλαμβάνει εισηγήσεις και στρογγυλά τραπέζια, τραύματος, Προσθετικής και ανάγνωσης CBCT, ενώ παράλληλα θα οργανωθούν κλινικά φροντιστήρια και πρακτικά. Παράλληλα, θα πραγματοποιηθούν διάφορες δράσεις και αθλητικές δραστηριότητες. Στο πλαίσιο των παράλληλων δράσεων του Συνεδρίου, θα πραγματοποιηθούν εκδηλώσεις για το κοινό, οι οποίες θα αφορούν την ενημέρωση δασκάλων, καθηγητών φυσικής αγωγής και προπονητών για θέματα που αφορούν στην στοματική υγεία.

Όσον αφορά τα αθλήματα, πληροφορίες μπορείτε να αναζητήσετε στις ιστοσελίδες των ***ΕΕΑΘΛΟ (www.sportsdentistryhellas.gr), Ο.Σ. Αρκαδίας (www.osarkadias.gr) και Ο.Σ. Μεσσηνίας (www.odsm.gr).***

Συνδιοργάνωση: Περιφέρεια Πελοποννήσου, Δήμος Καλαμάτας

ΠΡΟΓΡΑΜΜΑ

ΠΑΡΑΣΚΕΥΗ 8/9/23

11.00-12.00 Εγγραφές

12.00-12.30 Αθλητική Οδοντιατρική. Παρελθόν, Παρόν και Μέλλον
Ομιλητές: ***Κουιμτζής Θ., Τράπαλης Ι.***

12.30-14.00 Στρογγυλό τραπέζι:
Τραύμα κατά την Άθληση. Τί θα πρέπει ο Οδοντίατρος να γνωρίζει.
Συντονιστής: ***Κουιμτζής Θ.***
Ομιλητές: ***Βαδιάκας Γ., Κουιμτζής Θ., Παπακώστα Β., Τζιμπούλας Ν., Κυρανούδη Α.***

14.00-14.30 ΔΙΑΛΕΙΜΜΑ

14.30-15.30 Συνέχεια στρογγυλού τραπεζιού

15.30-16.30 Κλινικό σεμινάριο Ακινητοποίησης
Συντονιστές: ***Κουιμτζής Θ., Κυρανούδη Α.***

16.30-17.00 ΔΙΑΛΕΙΜΜΑ

17.00-19.00 Στρογγυλό τραπέζι:
CBCT – Ανάγνωση CBCT
Συντονιστές: ***Τσιχλάκης Κ., Μελακόπουλος Ι.***

20.30 **ΤΕΛΕΤΗ ΕΝΑΡΞΗΣ. ΠΑΡΚΟ ΒΛΑΧΕΡΝΑΣ ΦΙΛΙΑΤΡΑ**. Καλωσόρισμα από τη Φιλαρμονική. Χαιρετισμοί. Βράβευση Μαρίας Μενενάκου για τη συμβολή της στην ΕΕΑΘΛΟ. Δεξίωση με Μπουφέ και ζωντανή μουσική με ορχήστρα.

ΣΑΒΒΑΤΟ 9/9/23

09.30-11.30 Στρογγυλό τραπέζι: Ακίνητη Προσθετική μέσα από τις νεώτερες καινοτομίες
Συντονιστής: ***Κούρτης Στ..***
Ομιλητές: ***Ρούσσου Ι. Ανδριτσάκης Π.***

11.30-12.00 ΔΙΑΛΕΙΜΜΑ

09.30-11.30 Κλινικό φροντιστήριο Κινητής Προσθετικής: Επένθετες ολικές οδοντοστοιχίες σε εμφυτεύματα: Οδηγίες κλινικής εφαρμογής και επιτραπέζια επίδειξη κλινικών σταδίων
Συντονιστές: ***Συκαράς Ν., Νάκα Ολ.***

14.00-14.30 ΔΙΑΛΕΙΜΜΑ (ελαφρύ γεύμα)

14.30-16.30 Αθλητές και Αθλούμενοι. Μια Ειδική Κατηγορία Ασθενών στα Ιατρεία μας.
Συντονιστής: ***Ραχιώτης Χρ.***
Ομιλητές: ***Αρμπής Σπ., Ραχιώτης Χρ. Μάνος Α., Αρχοντοπούλου Α. Βλασιάδης Κ., Καρδαρά Π.***

16.30-17.30 Ενημέρωση κοινού, αθλητικών φορέων και σωματείων.
Αρμπής Σπ., Κουιμτζής Θ.

18.00-20.00 Αθλητικές εκδηλώσεις

21.30 **Οινογνωσία & Γευσιγνωσία**

ΚΥΡΙΑΚΗ 10/9/23

10.00-11.30 Στρογγυλό τραπέζι: Σχέδιο θεραπείας στην Προσθετική. Διαδραστική συζήτηση με τους συναδέλφους στο αμφιθέατρο
Συντονιστές: ***Συκαράς Ν., Νάκα Ολ., Κούρτης Στ.***

11.00-11.30 ΔΙΑΛΕΙΜΜΑ

11.30-13.00 Αθλητικοί Νάρθηκες.
Συντονιστής: ***Λοΐζος Ε.***
Ομιλητές: ***Λοΐζος Ε. Ραχιώτης Χρ.***

13.00-13.30 ΔΙΑΛΕΙΜΜΑ

13.30-14.30 Πρακτικό σεμινάριο κατασκευής ναρθήκων
Συντονιστές: ***Λοΐζος Ε. Ραχιώτης Χρ., Ντουλούπας Φρ.***
Στάδια Κατασκευής Αθλητικού Νάρθηκα

14.30 **ΤΕΛΕΤΗ ΛΗΞΗΣ**

Περισσότερες πληροφορίες ΕΕΑΘΛΟ: *www.sportsdentistryhellas.gr*

DENTALCOM
Γ. ΠΑΠΑΖΟΓΛΟΥ Α.Ε.

ΚΑΡΥΟΦΥΛΛΗ 24, ΓΟΥΔΙ, 115 27 ΑΘΗΝΑ
ΤΗΛ.: 210.7775021, 210.7775110, 210.7775929 FAX: 210.7770480
e-mail: sales@dentalcom.gr - www.dentalcom.gr

Εντυπώσεις απ' την Dentsply Sirona World Summit στην Αθήνα

Το Διεθνές Εμφυτευματικό Συνέδριο της Dentsply Sirona, γνωστό ως Implant Solutions World Summit, πραγματοποιήθηκε στην Αθήνα, από τις 8 ώς τις 10 Ιουνίου, στο ξενοδοχείο InterContinental. Ένα σημαντικό συνεδριακό γεγονός που ανοίγει μια νέα σελίδα στον Οδοντιατρικό Συνεδριακό τουρισμό στη χώρα μας. Εκεί φυσικά ήταν και η ελληνική αντιπροσωπεία της Dentsply Sirona, η «Δ. Μαυραειδόπουλος Α.Ε.» με σημαντική συμβολή στην επιτυχία του συνεδρίου. Κεντρικό θέμα και μότο του φετινού summit ήταν η φράση *«εκεί που συναντιούνται η ιστορία, το μέλλον και η επιστήμη»*

Του **Χρήστου Κωνσταντινίδη,**
Οδοντιάτρου-M.Sc (Προσθετ.)

Η πρώτη ημέρα του συνεδρίου (Πέμπτη 8 Ιουνίου) περιελάμβανε τα hands on εστιασμένα σε ολικές νωδότητες (B.Goldenberg), διατήρηση φατνίου (R. Neiva), GBR και GTR με Ossix μοσχεύματα κολλαγόνου (M. Perelli) και GBR σε Profile εμφυτεύματα (R. Nolken).

Το απόγευμα έγινε η δεξίωση έναρξης του συνεδρίου, όπου ιδιαίτερα οι συμμετέχοντες απ' το εξωτερικό απήλαυσαν την υπέροχη θέα της Ακρόπολης.

Η Παρασκευή, δεύτερη ημέρα του συνεδρίου, είχε τρεις ταυτόχρονες συνεδρίες με εκλεκτούς ομιλητές. Πολύ ενδιαφέρουσα ήταν η συνεδρία με θέμα το ιδεώδες abutment με ομιλητές τους M. Montana, E. O. Connel, T. Scheyer. Η σχεδίαση των abutment με τα σύγχρονα μέσα σχεδίασης και κατασκευής



Από αριστερά ο κ. Χρήστος Κωνσταντινίδης που παρακολούθησε και κατέγραψε το συνέδριο, δεξιά ο κ. Δημήτρης Μαυραειδόπουλος της ομώνυμης εταιρείας επίσημης αντιπροσώπου της Dentsply Sirona στην Ελλάδα με τη συνεργατιδά του κ. Μαρία Βουλγαράκη.

μπορεί να είναι έτσι ώστε να προσαρμόζεται στο ιδεώδες προφίλ ανάδυσης και ταυτόχρονα να μην δημιουργεί υπερπίεση στις ίνες του κολλαγόνου των περιεμφυτευματικών ιστών (κίνδυνος υφίζησης).

Τελευταίες μελέτες (Zheng Z, ChenW 2021, J. Patel 2017, G. Martin 2010) έχουν καταλήξει ότι αυτό το σχήμα είναι το κοίλο σε ύψος αντίστοιχο με το καταδυόμενο επιθήλιο (ιδεωδώς 3-3,6mm). Οι ίνες στην περιοχή αυτή είναι παράλληλες στην εμφυτευματική επιφάνεια και ευαίσθητες στην πίεση.

Αντίθετα, το επιθήλιο της περιεμφυτευματικής αύλακας είναι με χαλαρή δομή, μειωμένη ευαισθησία και μέτρια κερατινοποιημένο. Έτσι ιδεωδώς θα πρέπει να γίνεται το abutment customized (π.χ. Atlantis).

Αξίζει να σταθούμε στον «δικό» μας Φοίβο Μαδιανό που συμμετείχε στην συνεδρίαση με θέμα τη σχέση της στοματικής υγείας με συστηματικά νοσήματα. Αναφέρθηκε στη μεγάλη βιβλιογραφία και ειδικά στο consensus του 2019 αναφορικά με τη σχέση περιοδοντικών προβλημάτων και CVD (M. Sanz, S Jepsen κ.α.). Κατόπιν μίλησε για τα αντιπηκτικά και την δράση τους, τονίζοντας ότι δεν χρειάζεται οπωσδήποτε η διακοπή τους για την συνήθη τοποθέτηση εμφυτευμάτων. Για αποφυγή ή έλεγχο αιμορραγιών ενδείκνυται η χρήση λιδοκαΐνης με επινεφρίνη 1:100.000, χρήση αιμοστατικών σπόγγων και καλή χειρουργική τεχνική. Αναφέρθηκε επίσης στην προφύλαξη από ΙΕ (ενδοκαρδίτιδα) και γενικά στη χορήγηση αντιβιοτικών (αμοξυκιλίνη, αμπικιλλίνη, Cefazolin ή κλινδαμυκλινη σε αλλεργικούς). Πολλά συστηματικά νοσήματα δεν είναι αντένδειξη τοποθέτησης εμφυτευμάτων σε ασθενείς. Ενώ η πρόγνωση των εμφυτευμάτων και η περιεμφυτευματίτιδα δεν συσχετίζεται σε πολλές μελέτες με τα CVD, αντίθετα συσχετίζεται με τον Σ. Διαβήτη.

Πολύ ενδιαφέρουσα ήταν η συνεδρίαση με θέμα την περιεμφυτευματίτιδα (A. Ramanauskaite, K Berti, N. Nanni). Η K. Berti αναφέρθηκε στα υπάρχοντα πρωτόκολλα αναγέννησης των περιεμφυτευματικών βλαβών (ξενομόσχευμα με απορροφήσιμη μεμβράνη, αλλομόσχευμα ή ξενομόσχευμα με μεμβράνη απορροφήσιμη σταθεροποιημένη). Η πρόγνωση είναι καλύτερη όσο περισσότερα είναι τα τοιχώματα στη βλάβη.

Η εμφυτευματοπλαστική συνδυασμένη με GBR έχει ενδείξεις αλλά σε μικρής διαμέτρου εμφυτεύματα μπορεί να οδηγήσει σε κάταγμα του εμφυτεύματος. Η χορήγηση αντιβιοτικών δεν δίνει ουσιαστική μακροπρόθεσμη βελτίωση. Η νεότερη τεχνική με αυτοσταθεροποιούμενο οστικό υποκατάστασο δεν προσφέρει καμμία βελτίωση στο BOP.

Στη συνεδρία με ομιλητές τους M. Ludlow, V. Benhamou και D. Thoma έγινε αναφορά στις δυνατότητες που δίνει η σύγχρονη τεχνολογία στον Οδοντίατρο να ασχολείται με διάφορα γνωστικά αντικείμενα όπως ορθοδο-

ντική (aligners), προσθετική (cerec, IOS, 3D printing), εμφυτευματολογία (guided), ενδοδοντία, Smile design (διασύνδεση CBCT με IOS). Έτσι, μπορεί να έχει μεγαλύτερο όγκο θεραπειών και επιπλέον να ελέγχει καλύτερα τα ενδιάμεσα στάδια.

Η DS με σκοπό την ευκολία χρήσης όλων αυτών των διαφορετικών συσκευών έχει δημιουργήσει ένα απλουστευτικό ενιαίο πρωτόκολλο με τελικό αποτέλεσμα την ευκολία χρήσης, διασύνδεσης αυτών, λήψη αναβαθμίσεων.

Πολύ ενδιαφέρον ήταν το debate με αρχικό θέμα GBR vs Profile implants, με ομιλητές τους R. Neiva και D. Barak. Το συμπέρασμα ήταν ότι τα Profile δίνουν λύσεις σε ακρολοφίες με ασσύμετρο ύψος, αλλά είναι technique sensitive.

Το άλλο θέμα ήταν ψηφιακή σχεδίαση και τοποθέτηση vs της αναλογικής με ομιλητές τους M. Krebs και G. Jones. Το συμπέρασμα που προέκυψε ήταν ότι η προσωπική γνώση, η κλινική εμπειρία και δεξιότητα δεν μπορεί να υποκατασταθεί από υπολογιστές παρά μόνο επικουρικά και σε κάποια στάδια.

Σημαντική ήταν η παρουσίαση δύο περιστατικών ολικών αποκαταστάσεων σε ολικές νωδότητες που για τη σωστή αισθητική και λειτουργική του κάτω τριτημορίου του προσώπου, έγιναν le Fort οστεοτομίες για βελτίωση της σχέσης των δύο γνάθων και ακολούθησε η θεραπεία με τα εμφυτεύματα και την προσθετική.

Το βράδυ μας περίμενε μια φανταστική βραδιά στο Azzur με πολύ χορό, φαγητό και κέφι, που έδειξε πως οι οδοντίατροι ξέρουν να διασκεδάζουν!

Η τρίτη μέρα του συνεδρίου, το Σάββατο 10 Ιουνίου, άνοιξε με θέμα την ιδεώδη αισθητική με ομιλητές τους O. Pin-Harry, A. Sokolowski, C. Barwacz. Ο προσεκτικός σχεδιασμός και η χρήση των σύγχρονων τεχνολογικών εφαρμογών μπορούν να δώσουν λύσεις ακόμη και σε πολύπλοκα περιστατικά. Αναφέρθηκαν στο abutment που με κοίλη σχεδίαση του υποουλικού τμήματος δίνει κέρδος σε μαλακούς ιστούς. Οι T. Hanser, P. Gehrke, A. Tirmmerman σε άλλη αίθουσα αναφέρθηκαν στη θεραπεία με εμφυτεύματα σε πολύπλοκες περιπτώσεις.

Η περιεμφυτευματίτιδα και οι σχετικές επιπλοκές ήταν θέμα της επόμενης συνεδρίας με ομιλητές τους L Cooper, M. Krebs και C. Stanford. Η παρουσία ξένου σώματος όπως υπόλειμμα κονίας είναι σημαντική αιτία και μπορεί να οδηγήσει και σε οξεία περιεμφυτευματίτιδα και σε κάποιες περπτώσεις σε αντίδραση ξένου σώματος. Η υψηλή ροπή τοποθέτησης είναι μια ακόμη επιβαρυντική παράμετρος. Τα σημερινά εμφυτεύματα έχουν σχεδίαση σπειρών και επιφανείας ώστε να έχουν καλή αρχική σταθερότητα με λογική ροπή (περίπου 25Ncm), ώστε να αποφεύγεται η ισχαιμία στο οστούν.

Η σύγκλειση μπορεί επίσης να αποτελέσει επιβαρυντικό παράγοντα, ιδιαίτερα οι πλάγιες κινήσεις. Φυσικά η κακή τοποθέτηση και η απόσταση κάτω των 3mm μεταξύ τους και 2mm από τα δόντια μπορεί να δημιουργήσει επιπλοκές.

Στο πλαίσιο του Dentsply Sirona World Summit οι σύνεδροι είχαν και στιγμές χαλάρωσης και διασκέδασης.

Φουτουριστική και λίγο άσχετη ήταν η παρουσίαση των δυνατοτήτων των 3D σχεδιαστικών προγραμμάτων από τον T.Beeler της Google. Αναφέρθηκε στις ταινίες animation και το μέλλον αυτών. Η τελευταία ομιλία ήταν αυτή της M. Hallund με οικολογικό θέμα, συγκεκριμένα για την ανακύκλωση οδοντιατρικών αποβλήτων κλπ.

Πριν απ' το συνέδριο η Dentsply Sirona εγκαινίασε ένα πρόγραμμα σπουδών πάνω στα εμφυτεύματα (DS Academy) και παρουσίασε το νέο OmniTaper Implant που δίνει λύση αισθητική, αξιόπιστη και απλοποιημένη σε κάθε εμφυτευματική αποκατάσταση μετεξακτικού φατνίου, ανύψωση ιγμορείου και οστούν τύπου III και IV.

Οι περίπου 500 σύνεδροι, ο υπέροχος χώρος του InterContinental και η αφθονία σε γεύματα, διασκέδαση και εξυπηρέτηση στην έκθεση με τα προϊόντα της Εταιρείας συνέβαλαν στην επιτυχία της. Η έκθεση ήταν μικρή μεν αλλά πολύ ενημερωτική στα προϊόντα και τις σύγχρονες εξελίξεις της εταιρείας.

TePe®
Made in Sweden
ΝΕΕΣ
TePe Daily & Pure οδοντόκρεμες
Όλα τα σωληνάρια είναι ανακυκλώσιμα
Παρουσιάζουμε τις υψηλής ποιότητας ήπιες οδοντόκρεμες με φθόριο TePe για κάθε μέλος της οικογένειας και για άτομα που έχουν ευαίσθητα ούλα, βλεννογόνους και ξηροστομία. Είναι όλες vegan - SLS free κατασκευάζονται στη Σουηδία με προσεκτικά επιλεγμένα συστατικά.

TePe Daily Baby Για το τρυφερό βρεφικό στόμα. Η φόρμουλα της δεν περιέχει αφριστικούς παράγοντες για πιο εύκολο βούρτσισμα, χρωστικές και έχει γλυκιά ουδέτερη γεύση. Με φθόριο 1000ppm. Για παιδιά 0-2 ετών. 50ml

TePe Daily Kids Για παιδιά προσχολικής ηλικίας. Έχει εξαιρετική ήπια γεύση μέντας, χωρίς αφριστικούς παράγοντες για πιο εύκολο βούρτσισμα. Με φθόριο 1000ppm. Για παιδιά 3-6 ετών. 75ml

TePe Daily Για παιδιά και ενήλικες. Είναι αποτελεσματική κατά της τερηδόνας, ήπια στον στοματικό βλεννογόνο και χωρίς περιττά πρόσθετα. Έχει χαμηλό αφρισμό για άνετο βούρτσισμα, ήπια γεύση μέντας, φθόριο 1450ppm. Από 7 ετών και άνω. 75ml

TePe Pure Για ευαίσθητα ούλα και ξηροστομία. Είναι η ιδανική επιλογή για ευαίσθητο στοματικό βλεννογόνο και ξηροστομία. Τα προϊόντα διατίθενται χωρίς αφρισμό και χρωστικές ουσίες, είτε με πολύ ήπια γεύση μέντας ή χωρίς γεύση. Φθόριο 1450ppm 75ml

Στα φαρμακεία & online

Τα οφέλη της ήπιας γεύσης
Μπορεί να μειώσει την ανάγκη για ξέπλυμα μετά το βούρτσισμα
Έχει λιγότερο μόνιμο αντίκτυπο στους γευστικούς κάλυκες
Μπορεί να παρατείνει τον χρόνο βουρτσίσματος και έτσι να αυξήσει την αποτελεσματικότητα του φθορίου

Φθοριούχος τύπος: φθοριούχο νάτριο (NaF)

PlacControl® Προϊόντα Στοματικής Υγιεινής
www.placcontrol.gr

Αναζήτησεις Λόγου και Τέχνης

Του **Γεράσιμου Δουβίτσα** Αναπληρωτή Καθηγητή Οδοντιατρικής Σχολής ΕΚΠΑ

Σύγχρονοι Έλληνες Ποιητές 22

Γιάννης Αντιόχου

Ο Γιάννης Αντιόχου είναι ποιητής και μεταφραστής. Γεννήθηκε στην Αθήνα το 1969. Μεγάλωσε και ζει στον Πειραιά.

Είναι κάτοχος MBA και MSc της Ιατρικής Σχολής του Πανεπιστημίου Αθηνών, με εξειδίκευση τις Μονάδες Εντατικής Θεραπείας. Έχει εκδώσει πέντε βιβλία ποίησης και έχει μεταφράσει έργα των Τεντ Χιουζ, Σύλβια Πλαθ, Ανν Σέξτον, Χαρτ Κρέιν, Άννα Αχματόβα. Το τελευταίο του βιβλίο Εκπνοές, κυκλοφορεί από τις εκδόσεις Ίκαρος.

Έχει συνεργαστεί με διάφορα λογοτεχνικά περιοδικά, δημοσιεύοντας, ποιήματα, δοκίμια και μεταφράσεις (ΑΝΤΙ, Index, Ποίηση, Δέκατα, Δέλεαρ, Μανδραγόρας, Poetix) και ποιήματά του υπάρχουν σε διάφορους συλλογικούς τόμους.

Το βιβλίο του, «Αυτός, ο κάτω ουρανός», Εκδόσεις Ίκαρος, τιμήθηκε με το Κρατικό Βραβείο Ποίησης 2020.

Εργογραφία

- Αυτός, ο κάτω ουρανός, 2019 (Ίκαρος)
- Διάλυσις, 2017 (Ίκαρος)
- Εκπνοές, 2014 (Ίκαρος)
- Εισπνοές, 2009 (Ίκαρος)
- Curriculum Vitae, 2006 (Μελάνι)
- Στη γλώσσα του, 2005 (Γαβριηλίδης)
- Romeo and Juliet, 2004 (Δέλεαρ)
- Ανήλικης νυκτός παρίστιον δέρμα, 2003 (Γαβριηλίδης)

PROZAC

Αποκεφαλιστής
ανθισμένων ονείρων με στήμονες νεκροκεφαλές
ως συνήθως ευφυής
ελέγχοντας αυστηρά τα επίπεδα της σεροτονίνης
αυξομειώνοντας τις δόσεις του Prozac
ξαπλώνεις κάτω από το μονότονο ήχο της βροχής
μουρμουρίζοντας το Exit music for a Film των Radiohead
Και ζώντας κατ' επανάληψη
ό, τι δεν έχει πια αξία
και άνευ σημασίας είναι εδραιωμένο ως συναίσθημα
κάνοντας τον σκύλο του Παβλόφ
να σαλιάζει στη θέα ενός πλαστικού οστού
που οι ακονισμένοι του κυνόδοντες
έχουν ρημάξει,
δεν κατανοείς την αλλαγή
Ο κόσμος έχει μετακινηθεί
ξεθάψανε τους νεκρούς σου
συγχώρεσες τον εαυτό σου
και ξανάκανες τα ίδια λάθη
Κρατώντας σφιχτά στην αγκαλιά σου
τους σάπιους μίσχους μιας ανθοδέσμης
που ξεχάστηκε χρόνια τώρα στο νερό
άπλωσες τον ρύπο
εμπιστευτικά
μυστικά
διαγράφοντας την ανάμνηση του γεγονότος
Στα δάχτυλά σου
μεγάλωσαν τα νύχια
και γαντζώθηκε η κόπωση
γιατί,
το να διαβάζεις ένα βιβλίο με τόσο μικρά γράμματα
πνιγμένο στις λεπτομέρειες
τοποθετώντας το χέρι σου κάθε φορά στο κατάλληλο σημείο
σε αποκάμει
φορτώνοντάς σου τη βαθιά θλίψη
όσων χαμένων κουβαλά κανείς
ένα δόντι, ένα καστανό μάτι, ένα φιλί
μια δύσοσμη αναπνοή, μια αγκαλιά,
τη δομή ενός κρυστάλλινου δακρύου
καθώς προσεκτικά το κουβαλάς
χρόνια τώρα
για να το χύσεις
το πολύτιμό σου
σ' εκείνη τη μία και μόνη στιγμή
που κατρακυλώντας από τα μάγουλα
καμπανιστό θα διαλυθεί στο λευκό μου μάρμαρο.

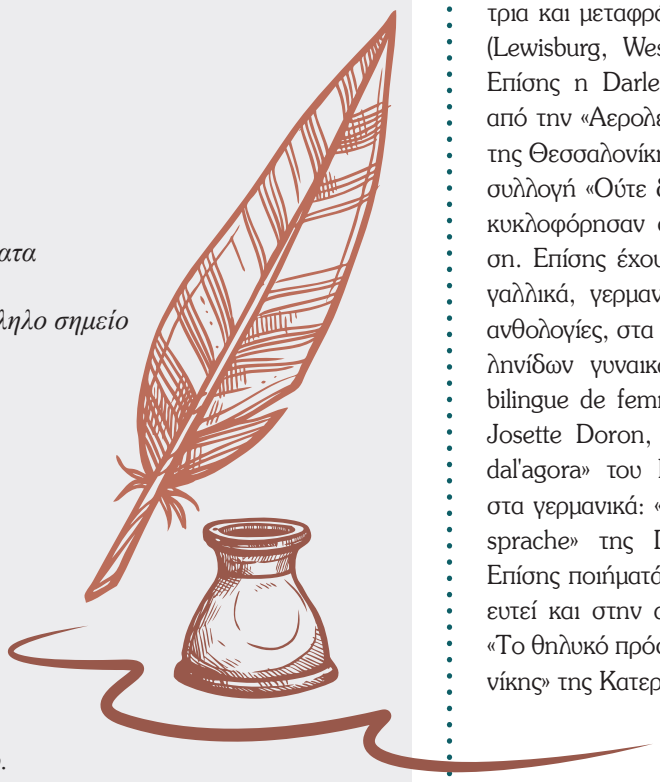

Μαρία Καρδάτου

Η Μαρία Καρδάτου είναι ποιήτρια. Γεννήθηκε στη Θεσσαλονίκη όπου και ζει μέχρι σήμερα. Σπούδασε στο Αριστοτέλειο Πανεπιστήμιο της Θεσσαλονίκης αγγλική λογοτεχνία και παράλληλα έκανε σπουδές στην ιταλική και στην ρωσική γλώσσα και λογοτεχνία. Εργάστηκε ως καθηγήτρια στην ιδιωτική και για ένα διάστημα στη μέση εκπαίδευση.

Έχει κυκλοφορήσει τις ποιητικές συλλογές:

- Ερωτικός ένοικος (1987), εκδόσεις Εκ Παραδρομής-Αιμίλιος Καλιακάτσος
- Το αγκίστρι (1994), Αχαϊκές Εκδόσεις
- Αερολέσχη (1997), εκδόσεις Τραμάκια
- Ούτε δροσιά (2002), εκδόσεις Νεφέλη
- Αβλαβής διέλευση (2009), εκδόσεις Νεφέλη
- Η αποκαθήλωση της σκιάς, εκδόσεις Γαβριηλίδης

και το παιδικό βιβλίο

- Το πικρό λουλούδι του καπνού το 1992, εκδόσεις ΑΣΕ.

Ποιήματά της έχουν δημοσιευτεί σε διάφορα ελληνικά και αμερικανικά περιοδικά. Μια επιτομή από τη συλλογή «Το αγκίστρι» κυκλοφόρησε σε δίγλωσση έκδοση από την εκδότρια και μεταφράστρια Darlene Fife (Lewisburg, West Virginia, 1997). Επίσης η Darlene Fife μετέφρασε από την «Αερολέσχη» τα «Ποιήματα της Θεσσαλονίκης» και την ποιητική συλλογή «Ούτε δροσιά» που επίσης κυκλοφόρησαν σε δίγλωσση έκδοση. Επίσης έχουν μεταφραστεί στα γαλλικά, γερμανικά και ιταλικά σε ανθολογίες, στα γαλλικά: «Φωνή ελληνίδων γυναικών-voix anthologie bilingue de femmes Grecques» της Josette Doron, στα ιταλικά: «Voci dal'agora» του Maurizio Di Rosa, στα γερμανικά: «Fern von der dicht sprache» της Dadi Sideri-Spech. Επίσης ποιήματά της έχουν δημοσιευτεί και στην ανθολογία ποίησης: «Το θηλυκό πρόσωπο της Θεσσαλονίκης» της Κατερίνας Καριζώνη.

ΑΝΘΗ ΕΟΡΤΑΣΤΙΚΑ

Η γη είναι ο τόπος ο καλός για την αγάπη.
ΡΟΜΠΕΡΤ ΦΡΟΣΤ

Στην οθόνη της τηλεόρασης
η κάννη ενός πιστολιού
με σημαδεύει
Ο ήλιος μπαίνει από τις τρύπες
της περσίδας
με κάνει διάστικτη από φως
Η γνώση με καρφώνει
με λέξεις βλήματα
Στον καθρέφτη μάτια
κοιτάνε αδιάκριτα
φωτάκια μικροί πλανήτες
μέσα στο χάος
Η γύρη χαράζει έναν κύκλο
ολόγυρά μας
Τα άνθη σκορπίζουν
σκόνη μαγική
Τα ίδια που θα με πνίξουν
κάποια μέρα
αν κλείσω το παράθυρο
ερμητικά

ΕΚΛΕΙΨΗ ΑΓΑΠΗΣ

Γύρω μας εκρήξεις
άνθρωποι εξαϋλώνονται
Ο ήλιος σκοτεινιάζει
το κρύο μάς διαπερνά
ξαφνικά
Λίγο πριν ήταν
μια λιόχαρη μέρα
Τώρα κοιτάζουμε ψηλά
στο σκοτεινό ουρανό
μέσα από παράξενα γυαλιά
με καπνισμένα τζάμια
Δεν υπάρχει αγάπη
δεν υπάρχει ελπίδα
Ένας κόσμος μαυρισμένος
Έκλειψη Ηλίου 2006

ΠΡΕΠΕΙ

Να βάλω μια τάξη στη ζωή μου
Να μη με σημαδεύουν
οι πράξεις των γύρω
ούτε τα λόγια
ούτε οι προθέσεις
Να κάνω έναν κύκλο
μια γραμμή επιτέλους
να φρουρήσω τον εαυτό μου
Μουρμούριζε η Ρόζα
πέφτοντας στο κενό
Εκείνη τη στιγμή
ένα παιδί περνούσε
παίζοντας ακορντεόν
Μια γυναίκα τίναζε
τα χαλιά απέναντι
και η κομμώτρια
χτένιζε τα μαλλιά μου
λέγοντας φυσάει σήμερα
δεν θα κρατήσουν
Φύλλα από τον πλάτανο έπεφταν
όπως σελίδες άγραφου χαρτιού
Το ίδιο σφίξιμο στο στομάχι

AIRFLOW® ΣΤΟ MAXIMUM

Η νέα χειρολαβή AIRFLOW® MAX με τεχνολογία LAMINAR FLOW απογειώνει τις δυνατότητες του AIRFLOW® για maximum αποτελεσματικότητα, maximum άνεση, maximum ασφάλεια

- Δραστικά μειωμένο αερόλυμα
- 3 φορές χαμηλότερος θόρυβος λειτουργίας
- 30% ελαφρύτερη χειρολαβή
- Με τη δύναμη της σκόνης **PLUS**

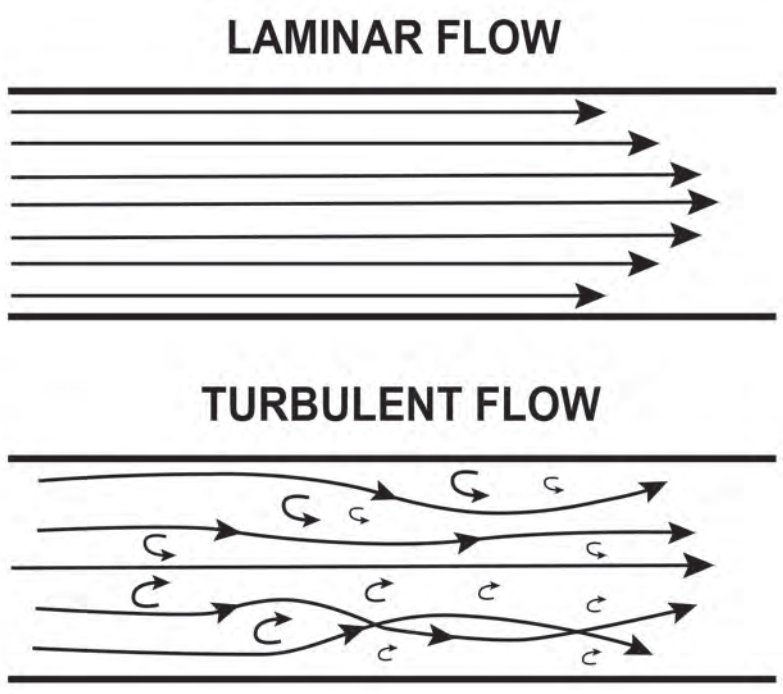

Οδοντεμπορική
...The absolute DEPOT!
ΟΔΟΝΤΙΑΤΡΙΚΑ ΕΙΔΗ & ΜΗΧΑΝΗΜΑΤΑ
ΠΑΝΑΓΗ ΤΣΑΛΔΑΡΗ 211, 176 76 ΚΑΛΛΙΘΕΑ
ΤΗΛ.: 210 95 72 770, FAX: 210 95 77 577
odontemporiki@gmail.com www.odontemporiki.gr

APOSTOLIDES
SINCE 1929
HEALTHCARE TECHNOLOGIES
www.apostolides.gr Για όσους έχουν υψηλές απαιτήσεις

ΑΘΗΝΑ
Φειδιππίδου 23, 115 27 Γουδί
Τ: 210 69 84 882
info@apostolides.gr

ΘΕΣΣΑΛΟΝΙΚΗ
Τελλόγλου 11, Τ.Κ. 546 36
Τ: 2310 201 301, 2310 248 065
info@apostolides.gr

EMS
MAKE ME SMILE.

Η λύση για όλες τις κοιλότητες*

Η σειρά Tetric®

- Φυσική μίξη αποχρώσεων λόγω του χαρακτηριστικού φαινομένου του χαμαιλεοντισμού
- Εξοικονόμηση χρόνου έως και 51% με ρητίνες 4 χιλ [1]
- Βέλτιστες ιδιότητες χειρισμού στην καθημερινή εργασία [2]

* Κοιλότητες I – V Ομάδας κατά G. V. Black
[1] Lebedenko A, Σύγκριση εμφράξεων: Συμβατική τεχνική διαστρωμάτωσης έναντι τεχνικής 2 στρωμάτων 3sCure, Έκθεση δοκιμής, Ivoclar Vivadent, 2018
[2] Το Tetric Prime προσφέρει καλύτερο χειρισμό

ivoclar.com
Making People Smile

ivoclar