ISSN: 2585-2868

Οδοντιατρικο Βημα

ΔΙΜΗΝΙΑΙΑ ΕΚΔΟΣΗ | Σκουφά 64 106 80 Αθήνα | Τηλ. 210 3814 939 | e-mail: odvima@otenet.gr | www.odvima.gr | ΜΑΪΟΣ - ΙΟΥΝΙΟΣ 2022 | ΤΕΥΧΟΣ 146

Η ΕΟΟ τίμησε την Παγκόσμια Ημέρα για τη Στοματική Υγεία με δράσεις σε όλη την Ελλάδα

Η φετινή παγκόσμια ημέρα για τη Στοματική Υγεία, που κάθε χρόνο εορτάζεται στις 20 Μαρτίου, είχε κεντρικό μήνυμα: *«Να είστε περήφανοι για το στόμα σας. Είναι αυτό που συνδέει το σώμα, το μυαλό και την καρδιά»*.

Στην Ελλάδα εορτάστηκε με πολλές δράσεις από την Ελληνική Οδοντιατρική Ομοσπονδία (ΕΟΟ) και τους κατά τόπους οδοντιατρικούς συλλόγους που ενημέρωσαν τον κόσμο για τη μεγάλη σημασία της στοματικής υγείας και σε αρκετές περιπτώσεις πρόσφεραν δωρεάν έλεγχο και προϊόντα στοματικής υγιεινής. Το κεντρικό μήνυμα της καμπάνιας της Παγκόσμιας Οδοντιατρικής Ομοσπονδίας (FDI) έφτασε σχεδόν σε κάθε σπίτι μέσα απ' το τηλεοπτικό υλικό που προβλήθηκε την εβδομάδα που προηγήθηκε. Επιπλέον, η ΕΟΟ σε συνεργασία με το υπουργείο Υγείας επιμελήθηκε την έκδοση ενός ενημερωτικού φυλλαδίου με τον τίτλο *«Ζάχαρη-απόλαυση με μέτρο»*, το οποίο διένειμε στους συλλόγους της περιφέρειας. ***Σελ. 4-6***

Συντηρητική ενδοδοντική επανεπέμβαση σε δόντια εμφραγμένα με κώνους αργύρου

Η ευρεία και κακή χρήση των κώνων αργύρου ακόμα και σε μη επαρκώς καθαρισμένους ριζικούς σωλήνες οδήγησε στην ύπαρξη μεγάλου αριθμού αποτυχημένων ενδοδοντικών θεραπειών. Σήμερα η χρήση τους θεωρείται παρωχημένη και δε συστήνεται στην κλινική πράξη.

Παρόλα αυτά, ακόμα και σήμερα και παρά την τεκμηριωμένη αποτυχία τους στην κλινική πράξη, είναι δυνατόν κανείς να τους προμηθευτεί από το εμπόριο, γι' αυτό και τα περιστατικά επανεπεμβάσεων σε ενδοδοντικές θεραπείες με κώνους αργύρου συνεχίζουν να είναι πολυάριθμα στην καθημερινή κλινική πράξη.

Η αφαίρεση των κώνων αργύρου αποτελεί μια πρόκληση για τον κλινικό, καθώς η περάτωσή της μπορεί να ενέχει αρκετές δυσκολίες. Ο κ. **Δημήτρης Γιαννακούλας**, μεταπτυχιακός φοιτητής, παρουσιάζει μέσα από τη στήλη της Ελληνικής Ενδοδοντικής Εταιρείας, την αντιμετώπιση δυο δοντιών που είχαν κώνους αργύρου στην ίδια ασθενή, στα οποία εφαρμόστηκαν διαφορετικά πρωτόκολλα για την επιτυχή περάτωσή τους.

Σελ. 16-17

58ο Ετήσιο Συνέδριο της ΣΕΕ

Αλεξανδρούπολη, 9-11 Σεπτεμβρίου

Το συνέδριο θεσμός της Στοματολογικής Εταιρείας Ελλάδας επιστρέφει το τριήμερο 9-11 Σεπτεμβρίου 2022, στην Αλεξανδρούπολη, με ένα πολύπλευρο πρόγραμμα σε θεωρητικό επίπεδο αλλά και ενδιαφέροντα master classes και πρακτικά σεμινάρια. Ενόψει του συνεδρίου το «Ο.Β.» απευθύνθηκε στον κ. **Κωνσταντίνο Τόσιο**, αναπληρωτή Καθηγητή Στοματολογίας και πρόεδρο της οργανωτικής επιτροπής, καθώς και στον κ. **Σαράντη Τσιρτσίδη**, πρόεδρο του Οδοντιατρικού Συλλόγου Έβρου, οι οποίοι μας δίνουν μια πρόγευση του τι θα παρακολουθήσουν οι σύνεδροι.

Σελ. 36-37

Εργαστηριακή και κλινική εφαρμογή των όψεων πορσελάνης

Ο Προσθετολόγος κ. **Θεόδωρος Τράκας** με αφορμή το διήμερο σεμινάριο της ΕΟΕ με θέμα την εργαστηριακή και κλινική εφαρμογή των όψεων πορσελάνης και το μεγάλο ενδιαφέρον που συγκέντρωσε, παρουσιάζει στο «Ο.Β» ένα χαρακτηριστικό περιστατικό. Πρόκειται για ένα περιστατικό που ολοκλήρωσε το 2006 με κεραμικές όψεις μερικής επικάλυψης για κλείσιμο δύσκολων διαστημάτων και μια γέφυρα Maryland για την αποκατάσταση του ελλείποντος #22. *«Ένα περιστατικό που μου δημιούργησε έντονη ανασφάλεια εκείνο τον καιρό, όμως 16 χρόνια μετά παραμένει στο στόμα με την αντίστοιχη βέβαια συντήρηση του αποτελέσματος»*, όπως σημειώνει ο ίδιος. ***Σελ. 14***

Οι ήχοι από τις Κροταφογναθικές Διαρθρώσεις και η παθολογική τους σημασία. Β΄ Μέρος

Ο καθηγητής κ. **Βύρων Δρούκας** εξηγεί τη θεραπευτική προσέγγιση των ήχων και των παθήσεων του διάρθριου δίσκου της κροταφογναθικης διάρθρωσης. ***Σελ. 8-13***

Επανανάρτηση διαβλεννογονίου κολοβώματος σε δυσπρόσιτο εμφύτευμα γναθιαίου ογκώματος

Του **Ηρακλή Καρκαζή** Καθηγητή Κινητής Προσθετικής ΕΚΠΑ ..... ***Σελ. 15***

ITI: Σύνδεση φυσικών δοντιών και εμφυτευμάτων

Των **Αχιλλέα Πέτσα,** Περιοδοντολόγου και **Χαράλαμπου Παπαχαραλάμπους,** Επανορθωτικού Οδοντιάτρου ..... ***Σελ. 18-20***

ΕΠΕ: Κλειστή ανύψωση ιγμορείου με το σύστημα φρεζών Densah® σε συνδυασμό με Bio-Oss® Collagen

Παρουσίαση κλινικών περιπτώσεων των κ.κ. **Ξανθοπούλου Βηθλεέμ, Βαγδούτη Τριανταφυλλιάς** και **Μπατά Λεωνίδα** ..... ***Σελ. 22***

Παρανεοπλασματικά Δερματοβλεννογόνια Νοσήματα

Του **Γιώργου Χ. Λάσκαρη,** Αναπλ. Καθηγητή Στοματολογίας ..... ***Σελ. 24-26***

ΕΕΝΟ: Διοίκηση δημοσίων νοσοκομείων στην Ελλάδα: Προβληματισμοί και προτάσεις

Των **Αθανάσιου Σπηλιωτόπουλου** και **Φλώρας Ζερβού-Βάλβη** ..... ***Σελ. 28-29***

Ταυτόχρονη παρουσία Πλασματοκυτταρικής και Κοκκιωματώδους Ουλίτιδος σε ασθενή με νόσο του Crohn

Των **Μαρίας-Όλγας Οικονόμου** και **Μαρίνας Δούκα** ..... ***Σελ. 30***

Στο τέλος κάθε διαδρομής, μένει ο απόηχος των στιγμών...

Η 20η διοργάνωση του Παμπελοποννησιακού Οδοντιατρικού πραγματοποιήθηκε με επιτυχία στο Ναύπλιο, από τις 24 έως 26 Ιουλίου. Έπειτα από δύο χρόνια αναβολών, εξαιτίας των περιορισμών που επέβαλε η διαχείριση της πανδημίας, ο θεσμός που πλέον, έχει καταστεί συνώνυμος της συνεχιζόμενης εκπαίδευσης των οδοντιάτρων στην Περιφέρεια, επέστρεψε ανανεωμένος με ένα πλούσιο επιστημονικό πρόγραμμα σε θέματα αιχμής και μια μεγάλη εμπορική έκθεση που ενημέρωσε τους συμμετέχοντες για όλες τις τελευταίες εξελίξεις στην οδοντιατρική αγορά.

Ωστόσο, κάθε διοργάνωση αποτελεί πάντα μια πρόκληση, καθώς σχεδόν ποτέ δεν λείπουν οι αναπάντεχες δυσκολίες και τα προβλήματα της τελευταίας στιγμής. Σημασία όμως, έχει πάντα να προσπαθείς για το καλύτερο και ο τελικός απολογισμός να κλείνει με θετικό πρόσημο. Αστοχίες πάντα θα υπάρχουν, αλλά η διαχείρισή τους μας γεμίζει σοφία και μας προετοιμάζει ώστε να αντιμετωπίσουμε επιτυχώς τις προκλήσεις του μέλλοντος. Υπάρχουν για να μας θυμίζουν τις στιγμές που δεν παραδώσαμε τα όπλα και συνεχίσαμε με επιμονή για να κατακτήσουμε τους στόχους που έχουμε θέσει.

Η φετινή διοργάνωση ξεκίνησε με ένα βαρύ συναισθηματικό φορτίο, καθώς παραμονές του συνεδρίου έφυγε από τη ζωή ένα αγαπημένο μέλος της οικογένειας των εμπόρων οδοντιατρικών ειδών, ο Γιάννης Τσαπράζης, ο οποίος με το επαγγελματικό του ήθος και το ταλέντο του στο επιχειρείν κατάφερε να αφήσει το προσωπικό του στίγμα στην οδοντιατρική κοινότητα.

Με αφορμή μια φωτογραφία που μοιράζομαι μαζί σας, σκέφτηκα πώς αυτό το μαγικό «κλικ» που συνιστά το φευγαλέο αποτύπωμα της στιγμής, γίνεται το αντίδοτο στη λήθη, καθώς μας πλημμυρίζει αναμνήσεις. Και κάθε ανάμνηση καθίσταται ένα σημείο συνάντησης με πρόσωπα και τόπους που έγιναν σταθμοί στη ζωή μας, που διέσχισαν τις προσωπικές μας ατραπούς, που μας επηρέασαν και επηρεάστηκαν από εμάς, που μας διαμόρφωσαν και συν-διαμορφώθηκαν μαζί μας.

Στο τέλος κάθε διαδρομής, σημασία έχει να μπορείς να νιώθεις ικανοποίηση για αυτά που πέτυχες, να παίρνεις δύναμη από τα λάθη που σε έκαναν πιο σοφό, να νιώθεις ευλογία για τις στιγμές που μοιράστηκες με ανθρώπους, να μπορείς να αναπολείς... και να χαμογελάς... Η στιγμή γίνεται ανάμνηση, πιο σύντομα απ' ό,τι το συνειδητοποιεί κανείς. Και όμως μέσα σε αυτές τις στιγμές, χωράει ολόκληρη η ύπαρξη μας...

Όθωνας Γκότσης

Κάντε κλικ στην ηλεκτρονική μας διεύθυνση

www.odvima.gr

Διαβάστε τα τελευταία τεύχη
της εφημερίδας «Οδοντιατρικό Βήμα»

Αποκτήστε άμεση και έγκαιρη πληροφόρηση για όλες
τις επιστημονικές εκδηλώσεις και σεμινάρια

Μάθετε τα σημαντικότερα νέα του οδοντιατρικού κλάδου

Ενημερωθείτε για όλα τα βιβλία των εκδόσεών μας
με δυνατότητα πλοήγησης στα περιεχόμενα και
στις περιλήψεις τους και βρείτε πληροφορίες για όλα
τα ξενόγλωσσα βιβλία των εκδόσεων «Quintessence»

Πραγματοποιήστε τις αγορές σας με πιστωτική κάρτα
και άτοκες δόσεις απ' ευθείας από τον υπολογιστή σας

Γίνετε μέλη της μεγάλης διαδικτυακής κοινότητας του «Οδοντιατρικού Βήματος»

www.odvima facebook Linkedin

ΟΔΟΝΤΙΑΤΡΙΚΟ ΒΗΜΑ | Διμηνιαία Έκδοση

Κωδικός 016446

Ιδιοκτήτης: **ΟΔΟΝΤΙΑΤΡΙΚΟ ΒΗΜΑ Μ.Ε.Π.Ε.**

Ιδρυτής: **Γιάννης Καρκατζούλης**

Σκουφά 64 • 106 80 Αθήνα
Τηλ.: 210 3814 939, 210 3809 495
Fax: 210 3803 327
e-mail: odvima@otenet.gr
www.odvima.gr

Διευθυντής:
Όθωνας Γκότσης

Σύμβουλος Έκδοσης:
Κατερίνα Καρκατζούλη

Σύνταξη:
Γεωργία Σάκκουλα
Ηλιάνα Γιαννούλη
Νότης Ρήγας

Υπεύθυνος λογιστηρίου:
Γιώργος Κάντζος

Νομικός Σύμβουλος:
Λάμπρος Ανδρ. Τσοπράς

Υπεύθυνος Τυπογραφείου:
PaperGraph
Βιοτεχνικό Πάρκο, 203 00 Λουτράκι
Τηλ. 27440 69550

ΕΝΩΣΗ ΔΗΜΟΣΙΟΓΡΑΦΩΝ ΙΔΙΟΚΤΗΤΩΝ ΠΕΡΙΟΔΙΚΟΥ ΤΥΠΟΥ

FIPP Federation International of Periodical Press

EMMA EUROPEAN MAGAZINE MEDIA ASSOCIATION

Περιστατικό άμεσης τοποθέτησης εμφυτεύματος
και εσύ πετάς για 3ήμερο σε δύο ώρες;

Better Answer
στην τοποθέτηση εμφυτευμάτων

Ariston Digital. Ταχύτητα τοποθέτησης & σιγουριά!

Οι προηγμένες υπηρεσίες ψηφιακά καθοδηγούμενης τοποθέτησης εμφυτευμάτων και ο ψηφιακός σχεδιασμός του εμφυτευματολογικού χειρουργείου από τους οδοντιάτρους της Ariston Dental, αποτελούν την πιο σίγουρη και γρήγορη λύση για ασφαλή και επιτυχημένα χειρουργεία! Ο σχεδιασμός ψηφιακών προϊόντων και ψηφιακής ροής εργασίας, οδηγούν σε εξατομικευμένα πλάνα θεραπείας βάση των πιο σύγχρονων μεθόδων χειρουργικής και προσθετικής αποκατάστασης. Οι υπηρεσίες Ariston Digital δημιουργούν τις ιδανικές προϋποθέσεις αντιμετώπισης οποιουδήποτε περιστατικού!

10 χρόνια!

ariston dental
better answers

ΑΘΗΝΑ Τ. 210 80 30 341 • **ΘΕΣΣΑΛΟΝΙΚΗ** Τ. 2310 268 020 • **ΚΥΠΡΟΣ** Τ. 25 322 895

www.aristondental.com

Η ΕΟΟ τίμησε την Παγκόσμια Ημέρα για τη Στοματική Υγεία με δράσεις σε όλη την Ελλάδα

Η φετινή παγκόσμια ημέρα για τη Στοματική Υγεία, που κάθε χρόνο εορτάζεται στις 20 Μαρτίου, είχε κεντρικό μήνυμα: «Να είστε περήφανοι για το στόμα σας. Είναι αυτό που συνδέει το σώμα, το μυαλό και την καρδιά». Στην Ελλάδα εορτάστηκε με πολλές δράσεις από την Ελληνική Οδοντιατρική Ομοσπονδία (ΕΟΟ) και τους κατά τόπους οδοντιατρικούς συλλόγους που ενημέρωσαν τον κόσμο για τη μεγάλη σημασία της στοματικής υγείας και σε αρκετές περιπτώσεις πρόσφεραν δωρεάν έλεγχο και προϊόντα στοματικής υγιεινής.

Το κεντρικό μήνυμα της καμπάνιας της Παγκόσμιας Οδοντιατρικής Ομοσπονδίας (FDI) έφτασε σχεδόν σε κάθε σπίτι μέσα απ' το τηλεοπτικό υλικό που προβλήθηκε την εβδομάδα που προηγήθηκε.

Της **Γεωργίας Σάκκουλα** δημοσιογράφου

Το βίντεο της FDI μεταφράστηκε στη νοηματική από τον Οδοντιατρικό Σύλλογο Πειραιά και η ΕΟΟ δημιούργησε ένα τηλεοπτικό σποτ με υπότιτλους που προβλήθηκε σε ώρες αιχμής. Επιπλέον, η ΕΟΟ σε συνεργασία με το υπουργείο Υγείας επιμελήθηκε την έκδοση ενός ενημερωτικού φυλλαδίου με τον τίτλο «Ζάχαρη-απόλαυση με μέτρο», το οποίο διένειμε στους συλλόγους της περιφέρειας.

Η ΕΟΟ στη Βουλή

Στις 21 Μαρτίου 2022 έγινε μια ειδική συνεδρίαση της διαρκούς Επιτροπής Κοινωνικών Υποθέσεων της Βουλής, αφιερωμένη αποκλειστικά στη «Στοματική Υγεία στην Ελλάδα». Επί διαφόρων πτυχών του θέματος τοποθετήθηκαν ο πρόεδρος της ΕΟΟ **Αθανάσιος Δεβλιώτης**, η γενική γραμματέας της ΕΟΟ **Μαρία Μενενάκου**, ο καθηγητής και πρόεδρος της Οδοντιατρικής Σχολής Αθηνών ***Φοίβος Μαδιανός***, ο πρύτανης του ΕΚΠΑ **Αθανάσιος Δημόπουλος**, και ο δρ. **Αριστομένης Συγγελάκης**.

Ο διάλογος με τους βουλευτές της επιτροπής, προερχόμενους απ' όλα τα κόμματα, κατά τον οποίο παρενέβη και ο υπουργός Υγείας **Αθανάσιος Πλεύρης**, έγινε σε πνεύμα κατανόησης και καλής θέλησης, τονίζει η ΕΟΟ, κάτι που επιβεβαιώνει τη σημασία της στοματικής υγείας. Ωστόσο, απαιτείται η άμεση παρέμβαση της πολιτείας με χειροπιαστές αποδείξεις,

Ένα απ' τα απτά αποτελέσματα της επίσκεψης στη Βουλή ήταν ότι στο πρόσφατο σχέδιο νόμου του υπουργείου Υγείας προβλέπεται και η δημιουργία εθνικής επιτροπής στοματικής υγείας, που ήταν κι ένα διαχρονικό αίτημα του κλάδου, όπως σημειώνει στο «Ο.Β.» η γενική γραμματέας της ΕΟΟ, Μαρία Μενενάκου.

Αντιπροσωπεία της ΕΟΟ στη Διαρκή Επιτροπή Κοινωνικών Υποθέσεων της Βουλής στις 21 Μαρτίου 2022.

Η Θεσσαλονίκη έστειλε το βασικό μήνυμα

Η κεντρική δράση για τον εορτασμό της φετινής Παγκόσμιας Ημέρας Στοματικής Υγείας έγινε στη Θεσσαλονίκη, στο δημαρχείο της πόλης, στις 18 Μαρτίου. Στη διοργάνωση της εκδήλωσης συμμετείχαν η Οδοντιατρική Σχολή του Αριστοτέλειου Πανεπιστημίου Θεσσαλονίκης, η κοσμητεία της Σχολής Επιστημών Υγείας του ΑΠΘ, ο Οδοντιατρικός Σύλλογος Θεσσαλονίκης (ΟΣΘ) και η ΕΟΟ. Εκτός από διακεκριμένους καθηγητές από διάφορα ιατρικά πεδία, που επισήμαναν τα ιατρικά προβλήματα που προκύπτουν από την παραμελημένη στοματική υγεία, το «παρών» έδωσαν ο υπουργός Ψηφιακής Διακυβέρνησης **Κυριάκος Πιερρακάκης**, ο υφυπουργός Εσωτερικών, αρμόδιος για θέματα Μακεδονίας – Θράκης, **Σταύρος Καλαφάτης** και ο δήμαρχος Θεσσαλονίκης **Κωνσταντίνος Ζέρβας**.

Στις 20 Μαρτίου έγινε η κεντρική εκδήλωση του Οδοντιατρικού Συλλόγου Θεσσαλονίκης, στην πλατεία Αριστοτέλους με την προ-

Συνέχεια στη σελίδα 6

Η πρόεδρος της Δημοκρατίας Κατερίνα Σακελλαροπούλου έδωσε το «παρών» στην κεντρική εκδήλωση του Οδοντιατρικού Συλλόγου Θεσσαλονίκης, στην πλατεία Αριστοτέλους, στις 20 Μαρτίου.

Το μήνυμα της φετινής καμπάνιας της FDI κυκλοφόρησε και σε μπλουζάκια για μικρούς και μεγάλους.

Μήνυμα του προέδρου της ΕΟΟ, Αθ. Δεβλιώτη

Βασικό μέλημα της θητείας του συγκεκριμένου ΔΣ της Ελληνικής Οδοντιατρικής Ομοσπονδίας ήταν, είναι και θα είναι η απόλυτη εξωστρέφεια. Η σημασία της στοματικής υγείας, η αξία της οδοντιατρικής φροντίδας είναι αυτονόητα για την οδοντιατρική κοινότητα της χώρας. Το δικό μας χρέος, όμως, είναι να καταστήσουμε αυτονόητα τα παραπάνω στην ελληνική πολιτεία και κοινωνία.

Όταν λοιπόν έχουμε εορτασμούς όπως είναι η Παγκόσμια Ημέρα Στοματικής Υγείας οφείλουμε να κάνουμε το καλύτερο δυνατό προκειμένου να ακουστούμε και να κάνουμε κάποιο «θόρυβο». Φέτος πιστεύω ότι πιάσαμε «ταβάνι». Κορωνίδα των δράσεων της Ελληνικής Οδοντιατρικής Ομοσπονδίας αποτελεί η ειδική συνεδρίαση που έγινε για την Παγκόσμια Ημέρα Στοματικής Υγείας στη Βουλή, με πρωτοβουλία του προέδρου της Διαρκούς Επιτροπής Κοινωνικών Υποθέσεων κ. Οικονόμου, όπου η ΕΟΟ είχε στη διάθεσή της δύο ώρες προκειμένου να καταστήσει κοινωνούς τους Έλληνες βουλευτές. Πράγματι υπήρξε έμπρακτη ανταπόκριση βάσει των τοποθετήσεων που έκαναν οι βουλευτές απ' όλους τους πολιτικούς χώρους. Αναμένουμε χειροπιαστές αποδείξεις με νομοθετήσεις.

Η φροντίδα της στοματικής υγείας προφανώς και δεν είναι πολυτέλεια, είναι ένα πραγματικό αγαθό. Πρέπει οπωσδήποτε να καλυφθεί έστω και στοιχειωδώς στους Έλληνες πολίτες, πρέπει να υπάρχει στρατηγικός σχεδιασμός σε ό,τι αφορά την κάλυψη της οδοντιατρικής περίθαλψης, γι' αυτό και κρίνουμε αναγκαίο ως ξεκίνημα να θεσμοθετηθεί η πρωτογενής οδοντιατρική πρόληψη σε παιδιά και εφήβους.

THE GAME CHANGER

GUIDED BIOFILM THERAPY®

EMS

AIRFLOW
PROPHYLAXIS MASTER

ΟΔΟΝΤΙΑΤΡΙΚΑ ΕΙΔΗ
& ΜΗΧΑΝΗΜΑΤΑ
Π. Τσαλδάρη 211
17676 Καλλιθέα
Τηλ.: 210 95 72 770, 771
Fax: 210 95 77 557
email:odontemporiki@gmail.com, www.odontemporiki.gr

www.apostolides.gr
Για όσους έχουν υγιείς αποστόλους

ΑΘΗΝΑ:
ΦΕΙΔΙΠΠΙΔΟΥ 23, 115 27 ΓΟΥΔΗ
ΤΗΛ./ FAX: 210 698 48 82
info.athens@apostolides.gr

ΘΕΣΣΑΛΟΝΙΚΗ:
ΤΕΛΛΟΓΛΟΥ 11, 546 36
ΤΗΛ.: 2310 201 301, 2310 248 065
info@apostolides.gr

EMS
MAKE ME SMILE.

Συνέχεια από τη σελίδα 4

βολή του logo της φετινής εκστρατείας και τη διανομή έντυπου ενημερωτικού υλικού στον κόσμο. Εκεί έκανε την τιμή να παρευρίσκεται η Πρόεδρος της Δημοκρατίας **Κατερίνα Σακελλαροπούλου.**

Ο πρόεδρος της ΕΟΟ **Αθ. Δεβλιώτης** και ο πρόεδρος του Οδοντιατρικού Συλλόγου Θεσσαλονίκης **Κωνσταντίνος Κούγιας** ενημέρωσαν την ΠτΔ για τη σημασία της στοματικής υγείας και του αντίκτυπου που έχει στη γενική υγεία και συνολικά στην καλή κατάσταση ενός ατόμου.

Ξεχωριστή πινελιά της δράσης ήταν το τεράστιο banner για την Παγκόσμια Ημέρα Στοματικής Υγείας, που μέσα από τα φωτογραφικά καρέ ταξίδεψε σε όλη τη χώρα.

Και φυσικά, για δέκα ημέρες οδοντίατροι μέλη του ΟΣΘ παρείχαν δωρεάν οδοντιατρικό έλεγχο για το κοινό.

Το banner για την Παγκόσμια Ημέρα Στοματικής Υγείας «γέμισε» την πλατεία Αριστοτέλους.

Η Παγκόσμια Ημέρα Στοματικής Υγείας στον ημιμαραθώνιο της Αθήνας

Καθώς φέτος η Παγκόσμια Ημέρα Στοματικής Υγείας συνέπεσε με τον 10ο ημιμαραθώνιο της Αθήνας, «μια ημέρα χαράς για το δρομικό κίνημα», η ΕΟΟ σε συνεργασία με την ΕΕΑΘΛΟ ενημέρωσε με φυλλάδια τους αθλητές και δρομείς για τις επιπτώσεις απ' την υπερβολική κατανάλωση ζάχαρης και τη βαρύτητα της διατήρησης της στοματικής υγείας και κατ επέκταση της γενικής υγείας στην καθημερινότητα και την άθληση όλων μας. Επίσης προβλήθηκε το σποτ της FDI.

Η παρουσία της ΕΕΑΘΛΟ στον 10ο ημιμαραθώνιο της Αθήνας ήταν αρκετά δυναμική. Ο πρόεδρος της ΕΕΑΘΛΟ, αναπλ. καθηγητής **Χρίστος Ραχιώτης** συμμετείχε στην απονομή μεταλλίων. Στη διοργάνωση συνέδραμαν εθελοντές διασώστες της ΕΕΑΘΛΟ για την υποστήριξη των αγώνων, ενώ ο επίτιμος πρόεδρος **Θεόδωρος Κουϊμτζής** συμμετείχε στον αγώνα 21χλμ.

Στιγμιότυπο απ' τη δράση της ΕΟΟ με την ΕΕΑΘΛΟ στο Σύνταγμα, στο πλαίσιο του 10ου ημιμαραθώνιου της Αθήνας.

Μια μεγάλη γιορτή σε όλη την Ελλάδα

Σε αρκετές πόλεις φωταγωγήθηκαν δημόσια κτίρια με το μήνυμα της FDI για τον φετινό εορτασμό και τα χρώματα της Παγκόσμιας Οδοντιατρικής Ομοσπονδίας, Αυτό έγινε και στην Τεχνόπολη του Δήμου Αθηναίων, αλλά και στην πλατεία Ομονοίας, καθώς και στο Ρολόι στο Πασαλιμάνι, στο Παλαιό Φάληρο, στο δημοτικό κέντρο αθλητισμού και αναψυχής στην Καλλιθέα κ.ά.

Ειδικά στον Πειραιά, η κεντρική εκδήλωση έγινε στις 20 Μαρτίου στο Πασαλιμάνι, με ενημέρωση του κοινού, διανομή υλικού και προϊόντων στοματικής υγιεινής. Και εδώ για δέκα ημέρες οι πολίτες είχαν τη δυνατότητα να υποβληθούν σε δωρεάν οδοντιατρικό έλεγχο από εθελοντές οδοντιάτρους – μέλη του Οδοντιατρικού Συλλόγου Πειραιά.

Ο Σύλλογος Πειραιά πραγματοποίησε επίσης μια ξεχωριστή δράση για παιδιά ΑμΕΑ. Αφενός έφτιαξε έντυπα στη γραφή Μπράιγ με τα τρία βασικά βήματα φροντίδας των δοντιών και του στόματος και τα μοίρασε σε σχολεία για τυφλά παιδιά. Αφετέρου, ζήτησε απ' τα παιδιά του ειδικού σχολείου για τυφλά παιδιά στην Καλλιθέα να συμμετέχουν στον εορτασμό και εκείνα έφτιαξαν μια χειροτεχνία, γραμμένη επίσης στη Μπράιγ, στην οποία παρουσιάζουν μια ιστορία του διάσημου Ποπάι που εμπνεύστηκαν οι μικροί μαθητές. Η ιστορία θέλει τον αγαπημένο ήρωα να έχει σπανάκι κολλημένο στα δόντια του και την Όλιβ να του λέει να πάει να τα βουρτσίσει.

Με ένα ξεχωριστό τρόπο τίμησαν την ημέρα Στοματικής Υγείας στην Κεφαλονιά την Καθαρά Δευτέρα, με το πέταγμα χαρταετού που έφερε το λογότυπο της Παγκόσμιας Ημέρας Στοματικής Υγείας για το 2022.

Αλλά και στα Τρίκαλα και στην Τρίπολη φωταγώγησαν πολιτιστικά κέντρα. Ειδικά στην αρκαδική πρωτεύουσα εθελοντές οδοντίατροι μέλη του Οδοντιατρικού Συλλόγου Αρκαδίας προσέφεραν δωρεάν οδοντιατρικό έλεγχο σε ενήλικες για 10 ημέρες. Επίσης πραγματοποίησαν ενημερωτική δράση, διανέμοντας προϊόντα στοματικής υγιεινής και ενημερωτικά φυλλάδια. Δεκαήμερο δωρεάν οδοντιατρικό έλεγχο παρείχαν και στη Μαγνησία μέλη του τοπικού συλλόγου.

Μια απ' τις πιο ξεχωριστές δράσεις για φέτος ήταν αυτή που έγινε στο νηπιαγωγείο στα Ψαρά. Οι έξι μικροί μαθητές του νησιού συμμετείχαν σε ένα διαγωνισμό ζωγραφικής αφιερωμένο στη στοματική υγεία, που συνδιοργανώθηκε από τους οδοντιατρικούς συλλόγους Χίου και Πειραιά. Το νηπιαγωγείο βραβεύτηκε απ' την ΕΟΟ στη μνήμη της Καλλιόπης Βοϊατζή, που καταγόταν απ' τα Ψαρά και επί χρόνια ήταν εκλέκτορας και αντιπρόεδρος του συλλόγου Πειραιά.

Η ΕΟΟ σε συνεργασία με το υπουργείο Υγείας δημιούργησε ένα ενημερωτικό έντυπο για την τερηδόνα και τις βλαβερές συνέπειες της υπερβολικής κατανάλωσης ζάχαρης.

Η Τεχνόπολη του Δήμου Αθηναίων φωτίστηκε στα μπλε και στα κόκκινα, τα χρώματα του λογότυπου της Παγκόσμιας Ημέρας Στοματικής Υγείας.

Στον Πειραιά, η κεντρική εκδήλωση έγινε στο Πασαλιμάνι

Φωταγώγηση εμβληματικών κτιρίων όπως το Ρολόι στο Πασαλιμάνι και η πεζογέφυρα στο Παλαιό Φάληρο

Το μήνυμα για τη στοματική υγεία έφτασε ψηλά στον ουρανό της Κεφαλονιάς με το πέταγμα του χαρταετού την Καθαρά Δευτέρα.

Ενημερωτική δράση στο Κέντρο Έρευνας του Μουσικού Μουσείο «Βασίλης Τσιτσάνης» στα Τρίκαλα.

ΠΑΓΚΟΣΜΙΑ ΗΜΕΡΑ
ΣΤΟΜΑΤΙΚΗΣ ΥΓΕΙΑΣ
20 ΜΑΡΤΙΟΥ

Καμπάνια του Οδοντιατρικού Συλλόγου Αρκαδίας με ενημερωτικό υλικό στο κέντρο της Αρκαδικής πρωτεύουσας.

Προβολή με το λογότυπο της Παγκόσμιας Ημέρας Στοματικής Υγείας 2022 στο Μαλλιαροπούλειο Δημοτικό Θέατρο Τρίπολης.

Στα Ψαρά οι μαθητές του νηπιαγωγείου συμμετείχαν σε ένα διαγωνισμό ζωγραφικής αφιερωμένο στη στοματική υγεία.

Creel Caught Hot Rock Shrimp with Himalayan Salt

BECAUSE INGREDIENTS MATTER

A FRESH APPROACH
SERVED BY OPTIDENT

Using the finest ingredients, detailed recipes and executed with our secret finishing touches, White Dental Beauty Professional Tooth Whitening Systems represent the crème de la crème in whitening healthy smiles.

At Optident we take pride in sourcing the best produce to create gourmet materials for you to use and because everything we produce ends up in a patient's mouth, we will never compromise on quality.

Dental Expert - Άννα Ελμάογλου Ε.Π.Ε.

Ο Εξειδικευμένος Συνεργάτης του Οδοντιατρείου σας

Φειδιππίδου 30, 11527, Αθήνα, Τηλ.: 210 7770739, 210 7770749, Φαξ: 210 7770716, e-mail: anna@dental-expert.gr

Οι ήχοι από τις Κροταφογναθικές Διαρθρώσεις και η παθολογική τους σημασία

Β΄ Μέρος

Η ΘΕΡΑΠΕΥΤΙΚΗ ΠΡΟΣΕΓΓΙΣΗ ΤΩΝ ΗΧΩΝ ΚΑΙ ΤΩΝ ΠΑΘΗΣΕΩΝ ΤΟΥ ΔΙΑΡΘΡΙΟΥ ΔΙΣΚΟΥ ΤΗΣ ΚΡΟΤΑΦΟΓΝΑΘΙΚΗΣ ΔΙΑΡΘΡΩΣΗΣ

Βύρων Δρούκας
Καθηγητής ΕΚΠΑ

Στο προηγούμενο φύλλο του Οδοντιατρικού Βήματος, αναλυτικά περιγράφηκαν και οι διάφοροι ήχοι που παράγονται και εκδηλώνονται στις κροταφογναθικές διαρθρώσεις (ΚΓΔ). Επίσης, αναφερθήκαμε στην αιτιολογία και τη σχέση τους με το διάρθριο δίσκο. Τέλος, διεξοδικά περιγράφηκαν όλες οι μορφές παρεκτόπισης του διάρθριου δίσκου. Στο σημερινό φύλλο του Οδοντιατρικού Βήματος, θα ολοκληρώσουμε κατά το δυνατόν, το σημαντικό αυτό κεφάλαιο της παθολογίας του στοματογναθικού συστήματος, με την ανάλυση και περιγραφή των θεραπευτικών μεθόδων και τεχνικών που εφαρμόζονται και ακολουθούνται κατά περίπτωση.

Για τη συνοχή του Α' και Β' μέρους του θέματος, εν συντομία, θυμίζω τα ακόλουθα.

Οι παραγόμενοι ήχοι στις ΚΓΔ, έχουν διαφορετική χροιά, προέλευση και αιτιολογία.

Από το σύνολό τους, ξεχωρίζουμε δύο ως τους πλέον σημαντικούς που θεραπευτικά πρέπει να μας απασχολούν:

- Το «clicking» και το
- «crepitus».

Και οι δύο αυτές μορφές ήχων είναι κατά βάση παθολογικές.

Το «clicking» είναι ηχητική λέξη και περιγράφεται σαν ήχος από χτύπημα. Η εκδήλωσή του σχετίζεται κυρίως με τις διάφορες παρά φύσει εκτοπίσεις του διάρθριου δίσκου, που ήδη διεξοδικά αναλύσαμε στο προηγούμενο φύλο του Οδοντιατρικού Βήματος.

Η δεύτερη μορφή ήχων είναι οι ερπυστικοί (crepitus) που συνδέονται άμεσα και συνιστούν δηλωτικό στοιχείο εκφυλιστικών διεργασιών των σκληρών και μαλακών ιστών και μορίων της ΚΓΔ, όπως επίσης και σε προχωρημένα στάδια φλεγμονωδών νοσημάτων (ρευματοειδής αρθρίτις, αγκυλωτική σπονδυλίτις κλπ.), τα οποία σε κάποια φάση της γενικής νόσου, δευτεροπαθώς προσβάλουν και τις ΚΓΔ.

Πρωτόκολλο Θεραπείας

Κατά περίπτωση και ανάλογα με τον τύπο της μετατόπισης, προβλέπεται συνδυασμός ειδικού προγράμματος κινησιοθεραπείας, χειροπρακτικής και, αν κριθεί απαραίτητο, η τοποθέτηση ειδικού ενδοστοματικού νάρθηκα.

Κινησιοθεραπεία (Μυϊκές ασκήσεις)

Η κινησιοθεραπεία αποτελεί ένα πολύ δημοφιλές θεραπευτικό μέσον για την αποκατάσταση ή βελτίωση των δυσλειτουργιών του στοματογναθικού συστήματος[1].

Οι ασκήσεις, διεγείροντας τους μύες, βοηθούν στην αποδρομή των μεταβολιτών, οι οποίοι αποτελούν παράγωγα του μυϊκού σπασμού.

Εκτός από τη συμβολή τους στη συμμετρική ελάττωση της μυϊκής συστολής, χρησιμοποιούνται με ιδιαιτέρως καλά αποτελέσματα για την εξάλειψη ή τον περιορισμό του «clicking», καθώς και την υπερκέραση της κάτω γνάθου από τη μέση γραμμή κατά τη διάρκεια της κατάσπασης.

Η κινησιοθεραπεία επίσης εφαρμόζεται και μετά από χειρουργικές επεμβάσεις στην ΚΓΔ, για την εύρυθμη επαναλειτουργία και κινητικότητα της κάτω γνάθου, διεγείροντας τους τεταμένους μύες.

Αν θα έπρεπε να σημειώσουμε κάποιες επιφυλάξεις σχετικές με την κινησιοθεραπεία, αυτές είναι οι ακόλουθες:

Α) Τα αποτελέσματα από την εφαρμογή τους επέρχονται μακροπρόθεσμα.

Β) Το πρόγραμμα δεν είναι πάντοτε εύκολα αποδεκτό από τους ασθενείς, όταν οι ασκήσεις πρέπει να εφαρμόζονται για μεγάλο χρονικό διάστημα.

Γ) Η μεμονωμένη ωφέλειά τους είναι δύσκολο να προσδιοριστεί.

Η αποτελεσματικότητά τους στερείται επαρκούς τεκμηρίωσης. Πάραυτα, η κλινική εμπειρία και πράξη την καταξιώνει ως ένα αποτελεσματικό θεραπευτικό μέσον στην αντιμετώπιση των λειτουργικών διαταραχών του στοματογναθικού συστήματος.

Ερευνητές όπως οι Agerberg και συν.[2] και Bettfort[3] καθώς και άλλοι, υποστηρίζουν τα πολύ καλά αποτελέσματα της κινησιοθεραπείας, εφόσον ο ασθενής είναι συνεργάσιμος και ακολουθεί το προτεινόμενο κατά περίπτωση πρόγραμμα ασκήσεων.

Η χαλάρωση των μασητήριων μυών επιτυγχάνεται με την εκτέλεση κινήσεων μικρής έκτασης στο οριζόντιο και κατακόρυφο επίπεδο και στηρίζεται στην αρχή της αντανακλαστικής χάλασης.

Συνεπώς, η κατάσπαση της κάτω γνάθου με αντίσταση χαλαρώνει τους ανασπώντες μύες που βρίσκονται σε συστολή ***(Εικ.1)***.

Αντιθέτως, η ανάσπαση της κάτω γνάθου, με αντίσταση, χαλαρώνει τους κατασπώντες μύες ***(Εικ.2α,β).***

Οι ίδιες αρχές ισχύουν και για τις πλαγιολισθήσεις της κάτω γνάθου αριστερά-δεξιά ***(Εικ.3α,β)***.

Εικ. 1: Κατάσπαση της κάτω γνάθου με αντίσταση.

Εικ. 2α: Ανάσπαση της κάτω γνάθου με αντίσταση.

Εικ. 2β: Προολίσθηση της κάτω γνάθου με αντίσταση.

Εικ. 3α: Πλαγιολίσθηση της κάτω γνάθου δεξιά, αριστερά με αντίσταση.

Εικ. 3β: Πλαγιολίσθηση της κάτω γνάθου δεξιά, αριστερά με αντίσταση.

Η αύξηση του εύρους κίνησης της κάτω γνάθου, κατά τη διάρκεια των λειτουργικών κινήσεων, επιτυγχάνεται με την εφαρμογή εκτατικών ασκήσεων.

Η κάτω γνάθος κινείται σε οριακές θέσεις κατάσπασης και πλαγιολισθήσεις αριστερά-δεξιά. Είναι σημαντικό να διδάξουμε στον ασθενή ότι η έκταση της κίνησης και η ένταση της δύναμης δεν θα πρέπει να προκαλούν πόνο ή δυσανεξία.

Στην τελική θέση που παίρνει η κάτω γνάθος, ο ασθενής παραμένει περίπου 10'' και, ακολούθως, επαναφέρει τη γνάθο στην αρχική θέση. Η άσκηση επαναλαμβάνεται 10 φορές από κάθε πλευρά.

Πέντε σειρές από 10 επαναλαμβανόμενες ασκήσεις, εφαρμόζονται αρκετές φορές την ημέρα, σύμφωνα με το πρόγραμμα και, σε περιπτώσεις μειωμένης κατάσπασης, εφαρμόζουμε εκτατικές ασκήσεις, ασκώντας ήπια δύναμη ***(Εικ. 4)***.

Εικ. 4: Ενεργητική κατάσπαση της κάτω γνάθου.

Οι ασκήσεις με αντίσταση (πλαγιολίσθηση αριστερά-δεξιά και προολίσθηση) εφαρμόζονται με σκοπό την αύξηση του μήκους και του μυϊκού τόνου[4].

Σε περιπτώσεις απόκλισης της κάτω γνάθου από τη μέση γραμμή, εφαρμόζουμε ειδική άσκηση η οποία αποσκοπεί στο συντονισμό των μυών αμφοτερόπλευρα.

Το πρόγραμμα των ασκήσεων επιλέγεται και εφαρμόζεται κατά περίπτωση.

Στην εκπαίδευση του ασθενούς για την εκμάθηση του προγράμματος, έχει ιδιαίτερη σημασία ο ασθενής να κατανοήσει τη διαφορά που υπάρχει μεταξύ ενός τεταμένου μυός και ενός μυός που βρίσκεται σε χαλάρωση.

Ασθενείς με επώδυνα ενοχλήματα από τις ΚΓΔ και επώδυνους μασητήριους μύες, σε αρχικά στάδια, δυσκολεύονται να ακολουθήσουν το πρόγραμμα.

Σε περιπτώσεις οξέος άλγους και δυσπραγίας, είναι προτιμότερο να προηγείται περίοδος ύφεσης των επώδυνων συμπτωμάτων πριν από την έναρξη της κινησιοθεραπείας.

Η τοποθέτηση ενδοστοματικού νάρθηκα, κατά περίπτωση, θα επιφέρει σημαντική ύφεση των επώδυνων συμπτωμάτων η οποία, στη συνέχεια, θα επιτρέψει την έναρξη του προγράμματος της κινησιοθεραπείας.

Η ανάλυση και η ερμηνεία, από τον θεράποντα, των ευεργετικών αποτελεσμάτων της κινησιοθεραπείας στα συμπτώματα του ασθενούς, θα τον καταστήσουν συνεργάσιμο.

Άλλη μία σημαντική εφαρμογή των ασκήσεων είναι εκείνη στο καθ' έξιν εξάρθρημα της κάτω γνάθου.

Σε αυτές τις περιπτώσεις, ο ασθενής διδάσκεται να αποφεύγει ακραίες κινήσεις της κάτω γνάθου, εφαρμόζοντας παράλληλα ασκήσεις με αντίσταση, ενδυναμώνοντας μύες και συνδέσμους της περιοχής που θα αποτρέψουν κατ' αυτόν τον τρόπο την ενεργοποίηση του εξαρθρήματος και, παράλληλα, θα δημιουργηθεί νέο κινητικό πρότυπο που θα αποτρέπει την πέραν ενός ορισμένου σημείου κατάσπαση της κάτω γνάθου.

Τα καλά αποτελέσματα εξαρτώνται από τη σωστή εκμάθηση του προγράμματος και την προθυμία εφαρμογής του εκ μέρους του ασθενούς[5].

Ας δούμε, στη συνέχεια, πως και που εφαρμόζονται οι ασκήσεις, κατά περίπτωση, στις διάφορες μετατοπίσεις των διάρθριων δίσκων οι οποίες, όπως επανειλημμένα αναφέραμε, συνοδεύονται και από παθολογικούς ήχους.

«Clicking» οφειλόμενο σε απόκλιση από το φυσιολογικό

Το «clicking» αυτής της περίπτωσης είναι ιδιαιτέρως χαρακτηριστικό και οφείλεται σε αποκλίσεις του σχήματος των αρθρικών επιφανειών των κροταφογναθικών διαρθρώσεων. (Λεπτομέρειες αναφέρονται στο προηγούμενο φύλο του Οδοντιατρικού Βήματος).

Όπως γίνεται κατανοητό, αυτή η μορφή ανώμαλης κίνησης του συστήματος κεφαλής του κονδύλου-διάρθριου δίσκου, δεν είναι εφικτό να ανταποκριθεί θετικά σε οποιαδήποτε άσκηση του προγράμματος κινησιοθεραπείας.

Αυτή η μορφή, αυτός ο τύπος «clicking», στις περισσότερες περιπτώσεις, παράγει έντονο ήχο και ενοχλητικό, ασχέτως εάν δεν θα υπάρξει δυσλειτουργική εξέλιξη.

Μερίδα κλινικών το αντιπαρέρχεται θεραπευτικώς, αφού προηγουμένως ενημερωθεί ο ασθενής για τον καλοήθη χαρακτήρα του ήχου και απλώς του συστήνει να προσέχει για περαιτέρω τυχόν εξελίξεις.

Πιστεύοντας ότι κάθε παραγόμενος ήχος από τις ΚΓΔ, αφού αξι-

Συνέχεια στη σελίδα 10

Variolink® Esthetic

Η αισθητική ρητινώδης κονία

Εκπληκτικά απλή απόδοση αισθητικής

Η ρητινώδης κονία για επίτευξη εξαιρετικής αισθητικής με εύκολη και φιλική διαδικασία

- Ισορροπημένο και συνοπτικό σύστημα απόδοσης των αποχρώσεων
- Άριστη σταθερότητα αποχρώσεων χάρη στη σύνθεση χωρίς αμίνες
- Εύκολη και ελεγχόμενη απομάκρυνση περίσσειας

Ιδανικό για Tetric® CAD

Ιδανικό για IPS e.max® CAD/Press

www.ivoclarvivadent.gr

Επίσημοι διανομείς
Ελλάδας
Oral Vision
• Μάγερ 13 / 104 38 Αθήνα / τηλ: 210 77 55 900 /
• Τσιμισκή 34 / 546 23 Θεσσαλονίκη / τηλ: 2310 253 800 / www.oralvision.gr

SADENT
• 1 χλμ Λεωφ. Μαρκοπούλου / 190 02 Παιανία / τηλ: 211 10 22 900 /
• Τετραπόλεως 4 / 115 27 Γουδή / τηλ: 210 77 77 608 /
• Ν. Τέλογλου 7 / 546 36 Θεσσαλονίκη / τηλ: 2310 968 799 / www.sadent.com

Κύπρου
Dentalcon
• Λ. Αναστασιάδη 1 / 2012 Λευκωσία / τηλ: 22 466 000 /
www.dentalcon.com.cy
www.ivoclarvivadent.com

Ivoclar Vivadent AG
Bendererstr. 2 | 9494 Schaan | Liechtenstein |
Tel. +423 235 35 35 | Fax +423 235 33 60

ivoclar

Συνέχεια από τη σελίδα 8

ολογηθεί αιτιολογικώς, θα πρέπει ακολούθως να αντιμετωπίζεται, στην προκειμένη περίπτωση, η μέθοδος που ακολουθώ έχει ως ακολούθως:

Σε πρώτη φάση, με τη χρήση στηθοσκοπίου και, σε δεύτερη, με τη βοήθεια της ψηλάφησης (συμπληρωματικά της πρώτης), εντοπίζουμε το σημείο εκδήλωσης του ήχου.

Η εξέταση επαναλαμβάνεται και με τη βοήθεια υποδεκάμετρου αυτή τη φορά μετράμε στα πόσα χιλιοστά της κατάσπασης εκδηλώνεται το «clicking».Το σύνολο της διαδικασίας επαναλαμβάνεται μερικές φορές έως ότου βεβαιωθούμε ότι το «clicking» εκδηλώνεται πάντα στην ίδια θέση κατά την κατάσπαση και ανάσπαση.

Στη συνέχεια, η διαδικασία επαναλαμβάνεται, αυτή τη φορά με τη συμμετοχή του ασθενούς, ο οποίος μαθαίνει να ανοίγει το στόμα του έως ένα σημείο πριν την εκδήλωση του «clicking».

Η άσκηση επαναλαμβάνεται κατ' οίκον με τη βοήθεια, αρχικά, ενός καθρέφτη μέχρι το σημείο πέραν του οποίου θα παραχθεί ο ήχος.

Η συνεχής και συστηματική άσκηση, μετά από ένα σύντομο σχετικά χρονικό διάστημα, θα κάνει την κίνηση να αντανακλαστικοποιηθεί, οπότε ο ασθενής θα επιτελεί όλες τις λειτουργικές κινήσεις της κάτω γνάθου χωρίς να εκδηλώνεται ο ήχος.

Είναι μία τεχνική με εξαίρετα αποτελέσματα εφόσον, βέβαια, ο ασθενής προθυμοποιείται να ακολουθήσει τις οδηγίες συστηματικά και καθημερινά.

«Clicking» οφειλόμενο σε υπερκινητικότητα

Ο τύπος αυτός που ήδη περιγράψαμε στο Α' μέρος της εργασίας, παράγεται όταν η κεφαλή του κονδύλου υπερκεράσει την κορυφή του προσθίου αρθρικού φύματος. Είναι η πλέον συνήθης αιτία πρόκλησης του «clicking».

Η κλινική εκδήλωση του «clicking» αυτής της κατηγορίας είναι εντελώς τυπική, καθώς στο τέλος της κατάσπασης, εκδηλώνεται ο ήχος με ταυτόχρονη απόκλιση της κάτω γνάθου προς την αντίθετη πλευρά.

Και στην περίπτωση αυτή, ο ασθενής διδάσκεται μέχρι ποίου σημείου μπορεί να ανοίγει το στόμα του χωρίς να εκδηλώνεται ο ήχος. Παράλληλα, ακολουθεί το πρόγραμμα των πλαγίων κινήσεων με αντίσταση αριστερά-δεξιά, καθώς και η κατάσπαση της κάτω γνάθου με αντίσταση.

«Clicking» οφειλόμενο σε έλλειψη μυϊκού συντονισμού

Οι κινήσεις της κεφαλής του κονδύλου και του διάρθριου δίσκου ελέγχονται από τις δύο κεφαλές ή μοίρες άνω και κάτω του έξω πτερυγοειδούς.

Κατά την ετερόπλευρη σύσπαση του μυός, ο κόνδυλος και ο διάρθριος δίσκος της σύστοιχης πλευράς, φέρονται προς τα κάτω, έσω και εμπρός αναγκάζοντας την κάτω γνάθο να κινηθεί προς την αντίθετη πλευρά.

Η αμφοτερόπλευρη σύσπαση των δύο μυών φέρει την κάτω γνάθο προς τα εμπρός.

Εάν ο έξω πτερυγοειδής υπερλειτουργεί, λόγω π.χ. παραλειτουργικών έξεων όπως ο βρυγμός, η λειτουργία του διαταράσσεται με αποτέλεσμα ασυντόνιστη κίνηση της κεφαλής κονδύλου-δίσκου κατά τη διάρκεια των λειτουργικών κινήσεων της κάτω γνάθου.

Σε αντίθεση με τους ήχους που οφείλονται σε απόκλιση του σχήματος, ο ήχος αυτής της κατηγορίας εμφανίζει ένα διαλείποντα και ασταθή χαρακτήρα, προκαλώντας ένα ή περισσότερα «clicking», σε διαφορετικά επίπεδα κατάσπασης και ανάσπασης της κάτω γνάθου σε επαναλαμβανόμενη κίνηση.

Εφόσον από την κλινική εξέταση βεβαιωθούμε ότι η απόκλιση της κάτω γνάθου από τη μέση γραμμή οφείλεται στην έλλειψη μυϊκού

Εικ. 5: Άσκηση συντονισμού των μυών

συντονισμού, εφαρμόζουμε ειδική άσκηση ***(Εικ. 5),*** η οποία αποβλέπει στο συντονισμό των υπεύθυνων μυών αμφοτερόπλευρα.

Με τη βοήθεια καθρέφτη, ο οποίος με κάθετη γραμμή στην επιφάνειά του, είναι μοιρασμένος σε δύο ίσα μέρη, ο ασθενής προσπαθεί να ακολουθήσει ευθεία κίνηση κατά την κατάσπαση, έτσι ώστε οι οδοντογλυφίδες που έχουν τοποθετηθεί μεταξύ των 31 και 41, να ακολουθούν τη μέση γραμμή του καθρέφτη.

Στην αρχή της έναρξης της άσκησης, καλό θα είναι ο ασθενής να πραγματοποιεί μικρά ανοίγματα κατάσπασης και ανάσπασης, σταδιακά αυξανόμενα, επιδιώκοντας πάντοτε τον παραλληλισμό των οδοντογλυφίδων.

Η συστηματική εφαρμογή της άσκησης, σε σύντομο χρονικό διάστημα, υπόσχεται πολύ καλά αποτελέσματα.

«Clicking» οφειλόμενο σε πρόσθια μετατόπιση του διαρθρίου δίσκου με επαναφορά

Είναι ίσως ο πλέον συνήθης ήχος ο οποίος παράγεται όταν ο διάρθριος δίσκος είναι μετατοπισμένος εμπρός από την κεφαλή του κονδύλου και περίπου στη μεσότητά του.

Όταν, κατά τη διάρκεια της κατάσπασης, η κεφαλή του κονδύλου υπερκεράσει το οπίσθιο χείλος του διάρθριου δίσκου, παράγεται ο ήχος.

Ο ίδιος ήχος, περισσότερο διακριτικός, παράγεται και κατά την ανάσπαση.

Ο τύπος αυτός του «clicking» που παράγεται και κατά την κατάσπαση και κατά την ανάσπαση, ονομάζεται αντίστροφο «clicking» (reciprocal).

Κλινικώς, η διάγνωση επιβεβαιώνεται ζητώντας από τον ασθενή να ανοίξει το στόμα του, τόσο όσο να εκδηλωθεί το «clicking».

Ακολούθως, ο ασθενής φέρει τα δόντια σε θέση κοπτική προς κοπτική.

Η θέση αυτή παρεμποδίζει την κεφαλή του κονδύλου να γλιστρήσει πίσω από το διάρθριο δίσκο κατά τη διάρκεια της ανάσπασης..

Αυτή η κατηγορία «clicking» πιστεύεται ότι αποτελεί σοβαρό κλινικό σημείο δυσλειτουργίας και συνεπώς ενδείκνυται η έγκαιρη θεραπεία.

Είναι υπαρκτός ο κίνδυνος, ο διάρθριος δίσκος να παραμένει μόνιμα εγκλωβισμένος μεταξύ της κεφαλής του κονδύλου και του προσθίου αρθρικού φύματος.

Αυτό θα είχε ως αποτέλεσμα σημαντικό περιορισμό της κινητικότητας της κάτω γνάθου, πόνο και μακροπρόθεσμα δομικές μεταβολές στην ΚΓΔ.

Επίσης, σε περιπτώσεις όπου ένα αντίστροφο «clicking» μεταπίπτει σε περιοδικό «locking» (κλείδωμα), θα πρέπει άμεσα να εφαρμόζεται το προβλεπόμενο για την περίπτωση πρωτόκολλο θεραπείας.

Ως πρώτο βήμα, ακολουθείται τροποποιημένο πρόγραμμα ασκήσεων.

Ο ασθενής διδάσκεται να ανοίγει ευρέως το στόμα του ξεπερνώντας το «clicking» της κατάσπασης.

Στη συνέχεια, η κάτω γνάθος οδηγείται σε θέση κοπτική προς κοπτική με μία ελαφρά προολίσθηση της κάτω γνάθου.

Από τη θέση αυτή, ο ασθενής ανοιγοκλείνει, επί 3 λεπτά συνεχώς, το λιγότερο 3 φορές την ημέρα ***(Εικ. 6,7,8,9)***.

Η άσκηση αυτή, από μόνη της, μπορεί να ελαττώσει το «clicking» και να εξαλείψει το περιοδικό κλείδωμα.

Εφόσον η ανωτέρω κατάσταση συνοδεύεται και με πόνο, συνιστάται η επέκταση της θεραπείας με την κατασκευή και τοποθέτηση νάρθηκα ολικής επικάλυψης.

Σε σπάνιες περιπτώσεις όπου η θεραπεία κρίνεται αναποτελεσματική, η εναλλακτική πρόταση είναι η κατασκευή και τοποθέτηση νάρθηκα του Farrar[6]

Ο νάρθηκας του Farrar ήταν ιδιαιτέρως δημοφιλής κατά τις προηγούμενες δεκαετίες.

Κυρίως, ενδείκνυται σε περιπτώσεις πρόσθιας μετατόπισης με επαναφορά του δίσκου οι οποίες δεν έχουν ανταποκριθεί στο προηγούμενο θεραπευτικό σχήμα.

Η αξία και η φιλοσοφία του επικεντρώνεται στο ότι τοποθετεί την κάτω γνάθο σε τέτοια θέση ώστε η κεφαλή του κονδύλου να βρίσκεται στη σωστή σχέση και θέση με τον διάρθριο δίσκο, εντός της κροταφικής γλήνης. Η τοποθέτηση του νάρθηκα μετατόπισης γίνεται στην άνω γνάθο.

Για την ανάταξη και επαναφορά του δίσκου στη φυσιολογική του

Εικ. 6: Τροποποιημένο πρόγραμμα κινησιοθεραπείας για την κάτω γνάθο σε περιπτώσεις αντίστροφου clicking. Ο ασθενής καθοδηγείται να εκτελεί ευρεία κατάσπαση.

Εικ. 7: Η ελαφριά προολίσθηση της κάτω γνάθου.

Εικ. 8: Η ανάσπαση σε θέση κοπτική με κοπτική.

Εικ. 9: Στη θέση αυτή επαναλαμβάνονται κινήσεις ανάσπασης και κατάσπασης.

θέση, η κάτω γνάθος πρέπει να τοποθετηθεί σε πρόσθια θέση.

Η παρεμπόδιση του δίσκου κατά τη διάρκεια του ύπνου και όχι μόνον, επιτυγχάνεται με την κατασκευή ενός αντίστροφου επικλινούς επιπέδου στην πρόσθια περιοχή του νάρθηκα ***(Εικ. 10α,β)***.

Εικ. 10α: Νάρθηκας μετατόπισης. Το πρόσθιο αντίστροφο επικλινές επίπεδο.

Εικ. 10β: Νάρθηκας μετατόπισης. Σταθεροποίηση της κάτω γνάθου σε θέση προς τα εμπρός.

Οι ενδείξεις και τα οφέλη από το νάρθηκα του Farrar είναι αμφιλεγόμενα.

Ορισμένοι ένθερμοι οπαδοί[7-9] υποστηρίζουν τα πολύ καλά αποτελέσματά του, συγκριτικά με το νάρθηκα ολικής επικάλυψης.

Ακραίες, κατά την άποψή μου, απόψεις συνιστούν τη χρήση του νάρθηκα Farrar καθ' όλη τη διάρκεια του 24ώρου, ακόμη και κατά τη διάρκεια των γευμάτων, παραβλέποντας τον κίνδυνο μη αντιστρεπτών μεταβολών στη σύγκλειση των δοντιών, καθώς και στη δομή της κροταφογναθικής διάρθρωσης[10].

Παραμένει, βέβαια, το ερώτημα εάν μετά από όλη αυτή τη ρηξικέλευθη αντιμετώπιση, ο διάρθριος δίσκος παραμένει σταθερά στη θέση του[10,11].

Σχετικές μελέτες, με τη βοήθεια της αρθρογραφίας, έδειξαν ότι ο δίσκος παραμένει μετατοπισμένος.

Μακροχρόνιες έρευνες, εκ παραλλήλου, απέδειξαν ότι, παρά τα αρχικά καλά αποτελέσματα, τα συμπτώματα επανεμφανίστηκαν[11].

Γνωρίζοντας ότι η προσαρμοστικότητα των ΚΓΔ είναι πολύ υψηλή και σε περιπτώσεις μετατόπισης του δίσκου, μεταβολές στα ινίδια και στις περιοχές της υαλίνης που περιέχονται στα κύτταρα του δίσκου, θα αναπτυχθούν στην οπίσθια προσκόλλησή του[12].

Σύμφωνα με τα καθ' ημάς, νάρθηκας εκλογής και γι' αυτές τις περιπτώσεις παραμένει ο νάρθηκας σταθεροποίησης.

Η πλέον όμως ακραία τοποθέτηση είναι η προσθετική αποκατάσταση στην καινούργια πρόσθια θέση που καταλαμβάνει η κάτω γνάθος.

Σύμφωνα με τα σημερινά δεδομένα, η πρόταση αυτή δεν είναι αποδεκτή[10] για πολλούς λόγους, μεταξύ των οποίων, σοβαρότατη διαταραχή της κιναισθητικής εικόνας λόγω αποδιοργάνωσης των υποδοχέων της περιφέρειας (περιοδόντιο, μασητήριοι μύες, κροταφογναθικές διαρθρώσεις) με το ΚΝΣ.

Η χρήση του νάρθηκα μετατόπισης ενέχει άμεσο κίνδυνο μη αντιστρεπτών μεταβολών στη σύγκλειση και στις κροταφογναθικές διαρθρώσεις.

Χειρουργική προσέγγιση και θεραπεία

Η χειρουργική των ΚΓΔ αποτελεί δυναμική μορφή θεραπευτικής προσέγγισης η οποία εφαρμόζεται μόνο σε ειδικές και επιλεγμένες περιπτώσεις.

Κατά τον Okeson[13], η πολυπλοκότητα των τεχνικών, οι ψυχολογικοί παράγοντες που σχετίζονται με την προσωπικότητα του ατόμου, οι επιπλοκές και τέλος, η δυνατότητα εφαρμογής συντηρητικών μέσων θεραπείας, περιορίζουν σημαντικά την εφαρμογή της.

Σε μία ευρεία ποικιλία παθήσεων της ΚΓΔ όπως νεοπλασίες, δυσπλασίες, κατάγματα, αγκύλωση της ΚΓΔ και παθήσεων των διάρθριων δίσκων, η χειρουργική αποτελεί (;) λύση εκλογής[14].

Οι ενδείξεις χειρουργικής παρέμβασης στην ΚΓΔ, δεν είναι απολύτως ξεκαθαρισμένες.

Η χειρουργική θεραπεία των παθήσεων της ΚΓΔ αποτελεί ένα εντελώς ιδιαίτερο κεφάλαιο.

Συνεπώς, δε θα επεκταθούμε στο σύνολο των εφαρμογών της στην παρούσα ανασκόπηση.

Θα σχολιάσουμε μόνο το κομμάτι που αφορά τις παθήσεις του διάρθρι-

Συνέχεια στη σελίδα 12

Purgo Dental Biologics Solution

+ADM-1st Choice Medicals
smart & quality solutions at a reasonable price

THE Graft™

Φυσικό Οστικό Υποκατάστατο

Παρόμοια Δομή με το Ανθρώπινο Οστό.
Οστική Ανάπλαση, χωρίς τον κίνδυνο ανοσογόνου αντίδρασης.
Δημιουργία Βέλτιστων Συνθηκών Οστικής Ανάπλασης.
Το The Graft™ είναι μια φυσική, πορώδης οστική μήτρα (bone mineral matrix).
Χοίρειας προέλευσης, με υψηλές προδιαγραφές παραγωγής,
παράγεται με την αφαίρεση όλων των οργανικών συστατικών.
Λόγω τηςφυσικής δομής του, το The Graft™ προσομοιάζει στις φυσικές και τις χημικές ουσίες του, με το ανθρώπινο οστό (human mineralized matrix).

Less residual organic content for **High purity**

High purity means low organic matters

- Υψηλή Ενεργός Επιφάνεια
- Υψηλή Υδροφιλικότητα
- Υψηλή Καθαρότητα
- "Μάκρο-Μίκρο-Νάνο" Πορότητα



Ανθρώπινο Οστό



THE Graft™

Η **ΑΣΦΆΛΕΙΑ ΣΑΣ**, **Η ΠΡΟΤΕΡΑΙΌΤΗΤΆ ΜΑΣ**
Περισσότερες πληροφορίες www.purgo-europe.com

ADM - 1st Choice Medicals
GREECE: 211 1158340, CYPRUS: 97740827

Effect of the calcination temperature on the composition and microstructure of hydroxyapatite derived from human and animal bone, M. Figueiredo, A. Fernando, G. Martins, J. Freitas, F.Judas, H. Figueiredo

Alveolar ridge regeneration of damaged extraction sockets using deproteinized porcine versus bovine bone minerals A randomized clinical trial, 100 patients Clin Implant Dent Relat Res 2018 Jul 27.Epub 2018 Jul 27.

Συνέχεια από τη σελίδα 10

ου δίσκου και, ειδικότερα, στην πρόσθια μετατόπισή του χωρίς επαναφορά.

Όπως συχνά συμβαίνει στο χώρο της διάγνωσης και θεραπείας, οι γνώμες διίστανται, με τους μεν να υποστηρίζουν τη χειρουργική παρέμβαση, εφόσον το πρόβλημα είναι ενδαρθρικό, και σε εκείνους που αντιτίθενται δεχόμενοι τη χειρουργική της ΚΓΔ, σε όλως ιδιαίτερες περιπτώσεις[15].

Η τελευταία άποψη, από μόνη της, δεν είναι επαρκής, εξαρτώμενη από τη σοβαρότητα της διαταραχής, τη δυνατότητα αντιστροφής και, τέλος, την έκβαση και την αποτελεσματικότητα των συντηρητικών μέσων θεραπείας[13].

Η επιλογή θα πρέπει να βασίζεται στην ορθή διάγνωση και τη βεβαιότητα ότι το πρόβλημα είναι απότοκο ενδαρθρικής βλάβης και, επίσης, ότι ο σοβαρός και χρόνιος πόνος και η εν γένει δυσλειτουργία, έχουν ενδοαρθρική προέλευση.

Από το σύνολο των χειρουργικών τεχνικών που προτείνονται, θα σχολιάσουμε και θα περιοριστούμε μόνο στη χειρουργική επανατοποθέτηση του διάρθριου δίσκου, η οποία είναι συχνότερη και αποσκοπεί στην επαναφορά του δίσκου στη φυσιολογική θέση και σχέση με την κεφαλή του κονδύλου, στις περιπτώσεις πρόσθιας μετατόπισής του χωρίς επαναφορά (locking), και εφόσον τα συντηρητικά μέσα θεραπείας που προηγήθηκαν αποδείχτηκαν αναποτελεσματικά.

Η μέθοδος της επανατοποθέτησης του διάρθριου δίσκου, για πρώτη φορά εφαρμόστηκε από τους MacCarthy & Farrar το 1979[16].

Επιτυγχάνεται μετακινώντας το παγιδευμένο τμήμα του δίσκου από την οπίσθια σύνδεσή του και συρράπτεται προς τα πίσω με τη δίστιβη ζώνη. Οι επιμέρους τεχνικές λεπτομέρειες δεν αφορούν την παρούσα ανασκόπηση.

Η μετεγχειρητική αγωγή συνίσταται σε κατάλληλη και μαλακή δίαιτα, διάρκειας τριών μηνών, με σταδιακή τροποποίηση, έτσι ώστε στους έξι μήνες, η μάσηση να μην προκαλεί πόνο και δυσανεξία στον ασθενή.

Εξυπακούεται ότι, παράλληλα με τη δίαιτα, εφαρμόζεται ειδικό πρόγραμμα κινησιοθεραπείας, αποβλέποντας στη σταδιακή αποκατάσταση της κινητικότητας της κάτω γνάθου[17].

Το θεραπευτικό αποτέλεσμα, σύμφωνα με κλινικές έρευνες, είναι ικανοποιητικό σε ποσοστό 80-94%. Οι ασθενείς ανέφεραν ελάττωση του πόνου και βελτίωση της κινητικότητας και της μασητικής λειτουργίας.

Αντιθέτως, ποσοστό 5-10%, μετά την επέμβαση, αναφέρει ότι το αποτέλεσμα ήταν απογοητευτικό και, σε κάποιες περιπτώσεις, παρατηρήθηκε επιδείνωση[18,19].

Οι μετεγχειρητικές επιπλοκές από την επανατοποθέτηση του διάρθριου δίσκου είναι:

Προσωρινή πάρεση του προσωπικού νεύρου, σε ποσοστό 1-5%, η οποία συνήθως εμπλέκει και τον κροταφικό κλάδο.

Πρόσκαιρη υπαισθησία στο δέρμα της προωτιαίας περιοχής, η οποία σταδιακά υποχωρεί σε χρονικό διάστημα 6 εβδομάδων έως 6 μηνών.

Αρκετοί ασθενείς εμφανίζουν αλλαγές στη σύγκλειση των δοντιών, οι οποίες μπορούν να διορθωθούν με συγκλεισιακή εξισορρόπηση[20].

Κριγμώδεις Ήχοι

Είναι η δεύτερη κατηγορία παθολογικών ήχων οι οποίοι αποτελούν, επίσης, συχνό εύρημα που σχετίζεται με εκφυλιστικές διεργασίες και μεταβολές στις ΚΓΔ.

Τους συναντάμε σε άτομα που φέρουν ολικές οδοντοστοιχίες, σε άτομα με απώλεια των δοντιών υποστήριξης ενώ, τέλος, η παρουσία τους αυξάνει με την πρόοδο της ηλικίας[21,22].

Η κλινική τους εικόνα προσομοιάζει με ήχους κιγκλιδώματος κατά τη διάρκεια των κινήσεων της κάτω γνάθου ή με ήχο που παράγεται από την προστριβή ανώμαλων επιφανειών μεταξύ τους.

Ορισμένοι κλινικοί υποστηρίζουν ότι θεραπεία εφαρμόζεται στις περιπτώσεις που οι κριγμώδεις ήχοι συσχετίζονται με περιορισμό των λειτουργικών κινήσεων της κάτω γνάθου και με πόνο, καθώς και με την εξάλειψη συγκλεισιακών παρεμβολών στους ενόδοντες ή βελτίωση των ολικών οδοντοστοιχιών σε νωδά άτομα και, συμπληρωματικά, με την τοποθέτηση ενδοστοματικού νάρθηκα σταθεροποίησης.

Το γεγονός ότι οι ερπυστικοί ήχοι σχεδόν σπάνια συνοδεύονται από πόνο, κατά την άποψή μας, δεν σημαίνει ότι δε θα πρέπει να προβούμε σε θεραπευτική παρέμβαση. Η κατηγορία αυτή ήχων αποτελεί πρώιμο και κλινικό εύρημα ενδαρθρικών μεταβολών, συνήθως, με τη μορφή οστεοαρθρίτιδος.

Συζήτηση

Στο Β΄ μέρος της εκτενούς ανασκόπησης των ήχων από τις ΚΓΔ και την παθολογική τους σημασία, ασχοληθήκαμε με τη θεραπευτική τους αντιμετώπιση.

Παραθέσαμε επίσης και όσες άλλες αντιγνωμίες και διαφορετικές απόψεις, μέσα από τις οποίες καταθέσαμε και προσωπικές απόψεις.

Θάθελα μόνο να σταθώ και να σχολιάσω σε δύο σημεία. Το πρώτο αφορά τις απόψεις των ερευνητών οι οποίοι διαχωρίζουν ποιες από τις παθήσεις του διαρθρίου δίσκου και τους ήχους που τον συνοδεύουν χρήζουν θεραπεία και ποιες όχι, με κριτήριο κυρίως την ύπαρξη πόνου ή όχι.

Θεωρώ ότι το κριτήριο έναρξης θεραπείας στις εν γένει λειτουργικές διαταραχές του στοματογναθικού συστήματος, δεν μπορεί να είναι μόνο η παρουσία πόνου, χωρίς να μειώνεται η σημασία του.

Η εκδήλωση και παρουσία ήχων αποτελεί προμήνυμα επικείμενης βλάβης της οποίας την έναρξη δε μπορούμε πάντοτε να προβλέψουμε.

Σε αρκετά σημεία της ανασκόπησης, αναφέραμε ότι μία άρθρωση που λειτουργεί φυσιολογικά και απρόσκοπτα δεν παράγει πόνο και ήχους. Αυτό τουλάχιστον διδάσκει πολυετής κλινική εμπειρία όσο και αν ακούγεται απλοϊκά.

Ακόμη και στις περιπτώσεις όπου ο ήχος οφείλεται σε απόκλιση από το φυσιολογικό (αποκλείσεις του σχήματος των αρθρικών επιφανειών των ΚΓΔ), με τη μέθοδο που ήδη περιγράψαμε, ο ήχος μπορεί να βελτιωθεί ή και να εξαλειφθεί εφόσον ο ασθενής συνεργάζεται ακολουθώντας τις οδηγίες.

Εφόσον υφίσταται ήχος από τις ΚΓΔ και εφόσον διαγνωστικά γνωρίζουμε την αιτία πρόκλησης, θα πρέπει να προβούμε στα προβλεπόμενα θεραπευτικά μέσα, κατά περίπτωση.

Ένα δεύτερο σημείο που, κατά την άποψή μας, χρήζει σχολιασμού, είναι το είδος των θεραπευτικών μέσων που χρησιμοποιούνται στη θεραπεία αυτών των διαταραχών.

ΠΑΙΔΟΔΟΝΤΙΑΤΡΙΚΗ

Συνολική φροντίδα με τεκμηρίωση

Νικόλαος Ι. Κοτσάνος
Καθηγητής Παιδοδοντιατρικής ΑΠΘ

Το βιβλίο «ΠΑΙΔΟΔΟΝΤΙΑΤΡΙΚΗ, συνολική φροντίδα με τεκμηρίωση» είναι προϊόν συλλογικής προσπάθειας. Οι 17 συγγραφείς των 21 κεφαλαίων του, σ' αυτή την πρώτη έκδοση βιβλίου παιδοδοντιατρικής ως αποτέλεσμα Ελληνικής συγγραφικής προσπάθειας, συνεργάστηκαν με ιδανικό τρόπο.
Το βιβλίο έχει μια συνεχή δομή, ξεκινώντας από τα χαρακτηριστικά γνωρίσματα του παιδιού κατά την αύξηση και ανάπτυξή του, η γνώση των οποίων θα βοηθήσει στο να επιτευχθεί η κατανόηση και η συνεργασία μαζί του. Στη συνέχεια το βιβλίο παρουσιάζει διαδικασίες που είναι απαραίτητες για την παροχή θεραπείας, όπως η χορήγηση τοπικής αναισθησίας, καταστολής ή γενικής αναισθησίας για οδοντιατρικούς σκοπούς, αλλά και τα φαινόμενα και τις καταστάσεις που σχετίζονται με την ανατολή και τη σύγκλειση των δοντιών, καθώς και με τον έλεγχο της τερηδόνας, της συνηθέστερης οδοντικής νόσου της παιδικής ηλικίας.
Στα επόμενα κεφάλαια του βιβλίου περιγράφονται οι διαδικασίες αποκατάστασης των δοντιών και του πολφού τους ως συνέπεια της τερηδόνας και του τραύματος. Ακολουθούν άλλα νοσήματα και βλάβες που είναι απειλητικά για την οδοντική ή τη γενικότερη στοματική υγεία, όπως αυτά του περιοδοντίου, της οδοντικής φθοράς και των οδοντικών ανωμαλιών, της κροταφογναθικής διάρθρωσης και των μαλακών ιστών γενικά. Το βιβλίο ολοκληρώνεται με την παρουσίαση των ατόμων, παιδιών έως ενηλίκων, που παρουσιάζουν αναπηρίες και χρόνια νοσήματα ή διαταραχές και σύνδρομα, και τα οποία χρειάζονται πιθανά μια διαφορετική προσέγγιση στην παροχή οδοντοθεραπείας.
Το βιβλίο είναι μια σύγχρονη, πλήρως έγχρωμη εκδοτική προσπάθεια του 2015, έχει πλούσιο εποπτικό υλικό με περισσότερες από 1.400 κλινικές εικόνες και 100 πίνακες, διαγράμματα και σκίτσα που κάνουν τη γνώση που προσφέρει κατανοητή με εύληπτο και ευχάριστο τρόπο.

ΤΙΜΗ: 105€ **Σελίδες: 526**

Κλινικά Περιστατικά στην Παιδοδοντιατρική

Από τη διάγνωση... στην αντιμετώπιση

Επιστημονική επιμέλεια-Μετάφραση:
Γιώργος Βαδιάκας, Παιδοδοντίατρος, Επίκ. Καθηγητής Οδοντιατρικής ΕΚΠΑ

Το βιβλίο Κλινικά Περιστατικά στην Παιδοδοντιατρική περιλαμβάνει μια σειρά από κλινικά περιστατικά και καταγράφει ένα σύνολο προβλημάτων που προέκυψαν κατά την οδοντιατρική θεραπεία παιδιών διαφορετικής ηλικίας. Με περισσότερες από 300 φωτογραφίες και ακτινογραφίες, με άψογη οργάνωση του υλικού και όλες τις απαραίτητες βιβλιογραφικές αναφορές, παρέχει χρήσιμες συμβουλές
και προτάσεις για την αντιμετώπιση κλινικών προβλημάτων στην παιδοδοντιατρική και έτσι αποτελεί ένα χρήσιμο εργαλείο στα χέρια του παιδοδοντιάτρου, αλλά και κάθε οδοντιάτρου που ασχολείται -έστω και περιστασιακά- με την οδοντιατρική περίθαλψη των παιδιών. Πρόκειται για μια διαφορετική προσέγγιση της κλινικής παιδοδοντιατρικής, η οποία εστιάζεται στην παρουσίαση ολοκληρωμένων κλινικών περιστατικών, από τη διάγνωση, τις θεραπευτικές ενδείξεις και τις θεραπευτικές επιλογές μέχρι την επανεξέταση, τη μακροχρόνια παρακολούθηση και την πρόγνωση.

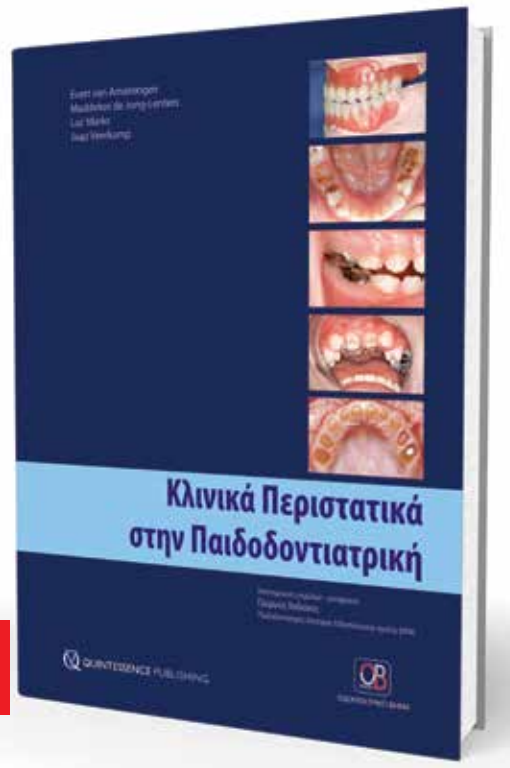

ΤΙΜΗ: 85€

ΟΔΟΝΤΙΑΤΡΙΚΟ ΒΗΜΑ
Σκουφά 64, 106 80 Αθήνα, **Τηλ. 210 3814 939,** email: odvima@otenet.gr, www. odvima.gr

Η ανατομική και λειτουργική πολυπλοκότητα της περιοχής δεν επιτρέπει τη χρήση μη αντιστρεπτών μέσων θεραπείας, η οποία δυνατόν να δημιουργήσει επιπλοκές ή και να επιβαρύνει την υπάρχουσα κατάσταση.

Ως παράδειγμα αναφέρουμε την εκτεταμένη συγκλεισιακή ρύθμιση ως θεραπευτικό μέσον, προσφιλής θεραπευτική προσέγγιση, ιδιαιτέρως, κατά τις περασμένες δεκαετίες.

Ομοίως, η χειρουργική παρέμβαση στις ΚΓΔ αποτελεί άλλο ένα μη αντιστρεπτό θεραπευτικό μέσον.

Ασφαλώς, εξαιρούνται περιπτώσεις όπως νεοπλασίες, κατάγματα, αγκυλώσεις κλπ., όπου η αναγκαιότητα της χειρουργικής είναι προφανής.

Δεν ασπαζόμεθα περιπτώσεις όπως το καθ' έξιν εξάρθρημα, οστεοαρθρίτιδα της ΚΓΔ ή περιπτώσεις πρόσθιας μετατόπισης του διάρθριου δίσκου χωρίς επαναφορά κλπ.

Το ισοζύγιο μεταξύ θεραπευτικού αποτελέσματος και παρενεργειών είναι δυσανάλογο ως προς τα αναμενόμενα οφέλη από την εφαρμογή μη αντιστρεπτών θεραπευτικών μεθόδων.

Ένα μέτριο θεραπευτικό αποτέλεσμα που ενδεχομένως θα προκύψει από τα συντηρητικά μέσα θεραπείας, είναι προτιμότερο από το ρηξικέλευθο αποτέλεσμα από την εφαρμογή μη αντιστρεπτών θεραπευτικών μέσων.

Ας δούμε μια πολύ συχνή περίπτωση πρόσθιας μετατόπισης του διάρθριου δίσκου χωρίς επαναφορά, η οποία δεν τελεσφορεί με συντηρητικά μέσα θεραπείας.

Η τροποποιημένη και ήπια κινησιοθεραπεία, η κατασκευή νάρθηκα, σταδιακά υψούμενου, που θα ελαττώνει τα μηχανικά φορτία άρα και την πίεση που δέχεται ο διάρθριος δίσκος, σταδιακά και προοδευτικά θα αμβλύνουν τα συμπτώματα.

Επίσης, η προοδευτική χαλάρωση των ανασπώντων και κατασπώντων μυών της κάτω γνάθου, θα διευκολύνουν τα μέγιστα τη συστηματική χειροπρακτική της ανάταξης.

Αλλά και η ενδεχόμενη μεσοπρόθεσμα διάτρηση του δίσκου, έστω και με την πρόκληση αρθρίτιδος, θα επιφέρει σημαντική ανακούφιση στον ασθενή, σε συνδυασμό με τη χορήγηση ήπιων αναλγητικών ή και την ενδαρθρική χορήγηση στεροειδών, σε κάποιες περιπτώσεις, που υπόσχονται πολύμηνη αναλγησία.

Σε ακραίες περιπτώσεις, ένα μέτριο θεραπευτικό αποτέλεσμα είναι απολύτως αποδεκτό στην τέχνη του εφικτού, σε αντίθεση με τις μη αντιστρεπτές θεραπευτικές μεθόδους.

ΕΝΔΕΙΚΤΙΚΗ ΒΙΒΛΙΟΓΡΑΦΙΑ

1. Gardiner M.D. "The principles of exercise therapy". 3rd ed. London, G Bell 1983, 41-61.
2. Agerberg G., Fassberg S., Jonsson U., "Function Srubbningal i tuggapparaten. Behendlings resultat enligten upploljande enkatstudio". Tandlakardningen 1973, 65:1232.
3. Betfort G., "Rorelseterapi vid kakledens smart-dysfunctions syndrome". Svensk Tandläk. Tidskr 1965, 58-589.
4. Zarb G.A., Speck J.E., "The treatment of mandibular dysfunction In: Zarb G.A., Carlsson G.E. (eds). Temporomandibular joint. Function and dysfunction". Munksgaard, Copenhagen 1979, 373-96.
5. Carlsson G.E., Magnusson T., «Κλινική φυσιολογία του στοματογναθικού συστήματος για τον γενικό οδοντίατρο». Μετάφραση Δρούκας Β., Κοιλιαρίδης Σ., Επιστημονικές εκδόσεις Παρισιάνος, Αθήνα 1984.
6. Farrar W.B., "Differentiation of temporomandibular joint dysfunction to simplify treatment". J. Prosthet. Dent. 1972, 28:629-36.
7. Clark G.T., "Treatment of jaw clicking with temporomandibular repositioning. Analysis of 25 cases". J. Craniomandib. Pract. 1984, 2:263-74.
8. Le Bell Y., Kirveskati P., "Treatment of temporomandibular clicking appliance and occlusal adjustment-results after four to six years". Proc. Finn. Dent. Soc.1990, 86:15-21.
9. Lundh H., Westesson P-L., Kopp S., Tillström B., "Anterior repositioning splint in the treatment of temporomandibular joints with reciprocal clicking: comparison with a flat occlusal splint and an untreated control group". Oral Surg.1985, 60:131-6.
10. Westesson P-L., Lundh H., "Temporomandibular joint disk displacement: Arthrographic and tonographic follow-up after 6 months treatment with disk-repositioning on lays". Oral Surg., Oral Med., Oral Pathol. 1988, 66:271-8.
11. Moloney F., Howard J.A., "Internal derangements of the temporomandibular joint. Anterior repositioning splint therapy". Austr. Dent., J 1986, 31:30-9.
12. Blaustein D.L., Scapino R.P., "Remodeling the temporomandibular joint disc and posterior attachment in disc displacement in relation to glucosaminoglycan contect.". J Plastic and Reconstruct. Surg. 1986, 78:756-64.
13. Okeson J.P., "Orofacial pain. Guidelines for Assessment Diagnosis and Management". Quitessence 1996, 155-56.
14. Van Sickels J.E., Dolwick M.F., "Surgical Therapy. In: Mohl, Zarb, Carlsson, Rugh (eds). A textbook of Occlusion". Publ. Quitessence Co. Inc.1998, 359-75.
15. Zarb G.A., Sceck J.E., "The treatment of Mandibular Dysfunction" in: Zarb G.E. & Carlsson G.E. (eds), "Temporomandibular Joint. Function and Dysfunction". Mundsgaard. Copenhagen 1979, 373-96.
16. Macathy W.L., Farrar W.B., "Surgery for internal derangement of the temporomandibular joint". J. Prosthet. Dent. 1979, 49:801-15.
17. Dolwick M.F., Ochs M.W., "Surgical Management of T.M.J. Internal Derangement". In: Zarb G.E., Carlsson G.E., Sessle B.J., Mohl N.D., (eds) "Temporomandibular joint and masticatory muscle disorders". 2nd ed. Mundsgaard Copenhagen 1994, 549-60.
18. Dolwick M.F., Nitran D.W., "TMJ disk surgery: 8-year follow-up evaluation". Fortschritte der Kiefer-und Gesichts-Chirurgie 1991, 35:162-3.
19. Zeitler D.L., Porter B.T., "A retrospective study comparing arthroscopic surgery with arthrotomy and disk repositioning", in: Clark C.T., Sanders B., Berrotlam C.N. (eds) "Advances in diagnostic and surgical arthroscopy". Philadelphia: W.B. Saunders Co. 1993.
20. Vallerand W.P., Dolwick N.F., "Complications of temporomandibular joint surgery". Oral Maxilofaclin N. Am. 1990, 2:481-8.
21. Öberg T., Carlsson G.E., Fajers C-M., "The temporomandibular joint. A morphologic study on a human autopsy material". Acta Odontol. Scand. 1971, 29:349-84.
22. Kopp S., "Clinical findings in temporomandibular joint osteoarthrosis". Scand. J Dent. Res. 1971, 85:434-43.

SDI | ZIPBOND

Συγκολλητικός παράγοντας γενικής χρήσης.

Το Zipbond Universal είναι, ενός συστατικού, συγκολλητικός παράγοντας γενικής χρήσης ο οποίος απελευθερώνει φθόριο και είναι συμβατός με τεχνικές αυτοαδροποίησης, επιλεκτικής αδροποίησης και ολικής αδροποίησης.

Το Zipbond Universal επιτυγχάνει αξιόπιστη αντοχή συγκόλλησης με τις οδοντικές ουσίες και με έμμεσα υποστρώματα: σύνθετη ρητίνη, κεραμικά, πορσελάνη, μέταλλα.

ΝΕΟ

MDP μονομερές
Ελεύθερο BPA & HEMA
5% νανοενισχυτικές ουσίες
Υψηλή αισθητική
Ευχάριστο άρωμα

Μιλτιάδης Βιτσαρόπουλος Α.Ε.

Κεντρικά γραφεία
Μεσογείων 348, 153 41
Αγ. Παρασκευή, Αθήνα
210 65 41 340
210 65 41 618
info@vitsaropoulos.gr

Υποκατάστημα
Φειδιππίδου 55, 115 27 Γουδή
210 77 95 747
vitsaropoulos.gr
facebook.com/vitsaropoulos

Η στήλη της
ΕΤΑΙΡΕΙΑΣ **ΟΔΟΝΤΟΣΤΟΜΑΤΟΛΟΓΙΚΗΣ** ΕΡΕΥΝΗΣ

Εργαστηριακή και κλινική εφαρμογή των όψεων πορσελάνης

Θεόδωρος Τράκας
Προσθετολόγος, Ειδικευθείς στο Πανεπιστήμιο Tufts, Η.Π.Α.
Τακτικό Μέλος του Διοικητικού Συμβουλίου της ΕΟΕ

Στις 20 και 21/5 πραγματοποιήθηκε στα ανακαινισμένα γραφεία της εταιρείας μας διήμερο σεμινάριο με θέμα την εργαστηριακή και κλινική εφαρμογή των όψεων πορσελάνης. Το συγκεκριμένο σεμινάριο αποτελεί επί σειρά ετών το «best seller» των εκπαιδευτικών δραστηριοτήτων μας και έχει εκπαιδεύσει στις κεραμικές όψεις εκατοντάδες συναδέλφους.

Έτσι και φέτος οι διαθέσιμες θέσεις εξαντλήθηκαν γρήγορα και έτσι αποφασίστηκε να επαναληφθεί το σεμινάριο και το διήμερο 21 και 22/10. Όσοι πιστοί λοιπόν προσέλθετε.

Στην αρχή της παρουσίασης μου ρώτησα τους συμμετέχοντες αν φοβούνται την θεραπεία με όψεις ως προς την εκτέλεση και ως προς την μακρόχρονη σταθερότητα του αποτελέσματος. Η απάντηση ήταν ένα ηχηρό ΝΑΙ.

Η αλήθεια είναι ότι όλοι μας έχουμε νοιώσει ανασφάλεια σε κάποια στιγμή της καριέρας μας όσον αφορά την συγκεκριμένη θεραπεία, η οποία όμως ξεπερνιέται με την μακρόχρονη παρακολούθηση των περιστατικών μας.

Έτσι λοιπόν θα ήθελα να σας παρουσιάσω ένα περιστατικό που ολοκλήρωσα το μακρινό πια 2006 με κεραμικές όψης μερικής επικάλυψης για κλείσιμο δύσκολων διαστημάτων και μια γέφυρα Maryland για την αποκατάσταση του ελλείποντος #22. Ένα περιστατικό που μου δημιούργησε έντονη ανασφάλεια εκείνο τον καιρό, όμως 16 χρόνια μετά παραμένει στο στόμα με την αντίστοιχη βέβαια συντήρηση του αποτελέσματος.

Το περιστατικό

Η ασθενής μας είναι 19 ετών και προέρχεται από μακροχρόνια ορθοδοντική θεραπεία. Πρόκειται για μια περίπτωση σοβαρής σκελετικής ανωμαλίας τάξης ΙΙΙ, που απαιτούσε ορθογναθική επέμβαση, η οποία κατόπιν επιθυμίας της ασθενούς δεν πραγματοποιήθηκε. Όταν ερωτήθηκε για το πρωταρχικό μέλημα της αναφορικά με τη στοματική της κατάσταση απάντησε: «Θέλω να αποκαταστήσω το δόντι που μου λείπει».

Το ιατρικό ιστορικό της δεν παρουσίαζε κάποιο αξιόλογο εύρημα. Η ασθενής παρουσίαζε συγγενή έλλειψη του άνω αριστερού πλαγίου τομέα (22) (ο οποίος είχε αποκατασταθεί από ένα ακρυλικό δόντι που είχα προσαρμοσθεί στον συγκρατητικό νάρθηκα τύπου Hawley), διάστημα μεταξύ των δύο κεντρικών τομέων (11-12) (είχε προηγηθεί προσπάθεια να κλείσει αυτό το διάστημα με την τοποθέτηση σύνθετης ρητίνης στις όμορες επιφάνειες), καθώς και μια ανασύσταση με σύνθετη ρητίνη του δεξιού άνω πλάγιου τομέα (12) (από την ακτινογραφική εικόνα προέκυψε ότι επρόκειτο για δόντι-νάνο) ***(Εικ.1, 2)***.

Όλες οι σύνθετες ρητίνες παρουσίαζαν αποχρωματισμό, πού δήλωνε μικροδιαρροή στην περιφερική απόφραξη τους στην υπερώια επιφάνεια. Παρατηρήστε επίσης το ανεπαρκές αισθητικά μέγεθος του ακρυλικού δοντιού στη θέση 22, τόσο στην αυχενο-κοπτική αλλά και στην εγγύς-άπω διάσταση. Πραγματοποιήθηκαν αρχικά αποτυπώματα με αλγινικό αποτυπωτικό υλικό καθώς και μια αρχική καταγραφή σύγκλεισης στη θέση της μέγιστης συγγόμφωσης. Ακολούθως πραγματοποιήθηκε από τον οδοντοτεχνίτη διαγνωστικό κέρωμα, κατά το οποίο αποφασίστηκε να προταθεί στον ασθενή η κατασκευή μιας γέφυρας maryland τύπου in-Ceram για την αποκατάσταση του ελλείματος στη θέση 22, η αντικατάσταση των συνθέτων ρητινών από 2 όψεις πορσελάνης μερικής επικάλυψης (ΟΠΜΕ) για την σύγκλειση του διαστήματος 11-12, η κατασκευή ολοκεραμικής στεφάνης τύπου in-Ceram για την αντικατάσταση της ανασύστασης στο 12, καθώς και η κατασκευή μιας ΟΠΜΕ για την αποκατάσταση του σχήματος στην εγγύς-κοπτική επιφάνεια του 13 και τη δημιουργία ενός πιο συμμετρικού και καλαίσθητου αποτελέσματος. Η δημιουργία ενός πλαγίου τομέα (22) με ικανοποιητικές διαστάσεις θα μπορούσε να επιτευχθεί με τον τροχισμό των όμορων επιφανειών των παρακείμενων δοντιών καθώς και με μια ελαφρά ουλεκτομή στη θέση 22.

Εικ. 1: Αρχική κατάσταση ασθενούς.

Εικ. 2: Αρχική κατάσταση με το ακρυλικό δόντι στη θέση 22.

Η ασθενής αποδέχθηκε το σχέδιο θεραπείας με εξαίρεση την στεφάνη στο 12, προτιμώντας την επιδιόρθωση της ήδη υπάρχουσας αποκατάστασης. Ακολούθως ξεκίνησε η θεραπεία και αφαιρέθηκαν οι παλιές αποκαταστάσεις σύνθετης ρητίνης και αποκαλύφθηκε το πραγματικό μέγεθος των προς αποκατάσταση δοντιών ***(Εικ. 3)***.

Αφού προσδιορίστηκε με τη βοήθεια περιοδοντικής μύλης το ακριβές πάχος των μαλακών ιστών στη θέση 22, έγινε με τη βοήθεια ηλεκτροτόμου ουλεκτομή για να αποδοθεί ένα πιο συμμετρικό ουλικό περίγραμμα στη πρόσθια περιοχή του στόματος. Κατά αυτόν τον τρόπο δημιουργήθηκε επίσης και η απαραίτητη όμορη επιφάνεια στα δόντια 21, 23 για την δημιουργία ανθεκτικών συνδέσμων στη γέφυρα maryland, όσον αφορά το ύψος. Ακολούθως τροχίστηκαν ελαφρά οι όμορες επιφάνειες των 21 και 23 για να αυξηθεί η εγγύς-άπω διάσταση του γεφυρώματος και να δημιουργηθεί η κατάλληλη φορά ενθέσεως της γέφυρας meryland. Στη συνέχεια πραγματοποιήθηκε συντηρητική παρασκευή των υπερώιων επιφανειών των στηριγμάτων, και πραγματοποιήθηκε η αποτύπωση με υλικό τύπου πολυαιθέρα (Impregum, 3M/ESPE), αφού προηγήθηκε η τοποθέτηση νήματος απώθησης ούλων στις όμορες και υπερώιες επιφάνειες των 11, 21, 23, ούτως ώστε οι ΟΠΜΕ να ξεκινούν ελαφρά υποουλικά και να μας δίνουν ένα ομαλό προφίλ ανάδυσης από τους μαλακούς ιστούς. Προσδιορίστηκε το χρώμα των δοντιών της ασθενούς μας (Vita 3d) και το περιστατικό στάλθηκε στο εργαστήριο. Το εκμαγείο εργασίας κατασκευάστηκε από γύψο τύπου IV και επάνω σε αυτό κατασκευάστηκαν οι αποκαταστάσεις. Οι ΟΠΜΕ κατασκευάστηκαν από feldspathic πορσελάνη με την τεχνική του χτισίματος και η γέφυρα αποτελείτο από τον σκελετό in-ceram alumina που επενδύθηκε από την αντίστοιχη πορσελάνη, που προσδιορίστηκε από την χρωματοληψία μας. Οι ΟΠΜΕ αγκάλιαζαν τις όμορες επιφάνειες των 11,21 και την εγγύς κοπτική γωνία του 13. Ο σχεδιασμός τους πρέπει να παρέχει μια συγκεκριμένη θέση τοποθέτησης πάνω στα δόντια για να διευκολυνθεί η συγκόλληση τους ***(Εικ. 4, 5, 6)***.

Οι ΟΠΜΕ ήρθαν από το εργαστήριο γυαλισμένες έτοιμες για συγκόλληση, ενώ για τη γέφυρα προηγήθηκε η δοκιμή του σκελετού καθώς και η δοκιμή της πορσελάνης επικάλυψης στο στάδιο «μπισκότου». Τα δόντια αδροποιήθηκαν με φωσφορικό οξύ και οι ΟΠΜΕ με υδροφθορικό οξύ και σιλανοποιήθηκαν ***(Εικ. 7)***.

Η συγκόλληση πραγματοποιήθηκε με τη χρήση κονίας ρητινώδους τύπου διπλού πολυμερισμού (Panavia 2.0), σύμφωνα με τις οδηγίες του κατασκευαστή. Να σημειωθεί ότι είναι προτιμότερο η κονία μας να είναι διαφανής και να μην μπλοκάρει την διαφάνεια των ΟΠΜΕ. Δύσκολο σημείο αυτής της τεχνικής είναι η «σύλληψη» και μεταφορά στο στόμα των αποκαταστάσεων λόγω του μικρού μεγέθους και της ευθραστότητάς τους. Αυτό μπορεί να γίνει με κάποιο αυτοσχέδιο μεταφορέα (πχ. οδοντογλυφίδα ή εργαλείο συμπύκνωσης αμαλγάματος και συγκολλητικό κερί στην άκρη). Ακολούθησε η αφαίρεση των περισσειών και η στίλβωση των αποκαταστάσεων. Πρέπει να δοθεί ιδιαίτερη προσοχή στη στίλβωση του ορίου της αποκατάστασης, για να μειωθεί στο ελάχιστο το «σκαλοπάτι» που δημιουργείται, ελλείψει οποιασδήποτε παρασκευής, όπως και για να αποφευχθεί τυχόν συσσώρευση χρωστικών. Προσοχή δόθηκε και στη ρύθμιση της σύγκλεισης, ούτως ώστε να αποφευχθεί η υπερφόρτωση των αποκαταστάσεων με πρόωρες συγκλεισιακές επαφές. Το τελικό αποτέλεσμα φαίνεται στις ***εικ. 8, 9*** και ικανοποίησε την ασθενή μας.

Εικ. 3: Το πραγματικό μέγεθος των προς αποκατάσταση δοντιών αποκαλύφθηκε με την αφαίρεση των παλαιών αποκαταστάσεων από σύνθετη ρητίνη. Επίσης φαίνεται η ουλεκτομή στη θέση 22 για την αποκατάσταση της συμμετρίας στο ουλικό περίγραμμα.

Εικ. 4,5,6: Οι ΟΠΜΕ, όπως ήρθαν από το εργαστήριο.

Εικ. 7: Αδροποίηση του κεραμικού υλικού με 7% υδροφθορικό οξύ για 2 λεπτά.

Εικ. 8: Υπερώια άποψη των τελικών αποκαταστάσεων.

Εικ. 9: Τελική εικόνα στόματος. Το όριο των αποκαταστάσεων μπορεί να διακριθεί σε επίπεδο οδοντιατρικής ενδοστοματικής φωτογραφίας, αλλά εξωστοματικά «χάνεται» στους οδοντικούς ιστούς. Για την βελτίωση αυτού του σημείου της τεχνικής ο Walls πρότεινε το όριο να τοποθετείται στην πλησιέστερη κάθετη αύλακα της επιφανειακής υφής του δοντιού και να μην είναι ευθεία αλλά να παρουσιάζει «ανωμαλίες», ώστε να ξεγελιέται το ανθρώπινο μάτι.

Επανανάρτηση διαβλεννογονίου κολοβώματος σε δυσπρόσιτο εμφύτευμα γναθιαίου ογκώματος*

Ηρακλής Καρκαζής
Καθηγητής Κινητής Προσθετικής ΕΚΠΑ

Ως κορωνογναθιαίος χώρος (coronomaxillary space)[1] περιγράφεται ο χώρος που εντοπίζεται μεταξύ της έσω επιφάνειας της κορωνοειδούς αποφύσεως της κάτω γνάθου και του πλαγίου τοιχώματος του γναθιαίου ογκώματος της άνω γνάθου. Συνήθως ως πρόσθιο ανατομικό όριο ορίζεται η ζυγωματική απόφυση της άνω γνάθου και ως οπίσθιο η πτερυγογναθική εντομή (hamular notch). Είναι προφανές ότι η κατά την διάνοιξη του στόματος η πρόσθια μετακίνηση της κορωνοειδούς αποφύσεως περιορίζει τον χώρο αυτό δυσχεραίνοντας τους όποιους προσθετικούς η/και χειρουργικούς χειρισμούς ***(Εικ. 1)***.

Από την άλλη πλευρά η αξιοποίηση των γναθιαίων ογκωμάτων της άνω γνάθου για την τοποθέτηση εμφυτευμάτων είναι μια παλιά και επαρκώς τεκμηριωμένη μέθοδος αποκατάστασης[2]. Παρά την σπογγώδη σύσταση του οστού των γναθιαίων ογκωμάτων, η υποκείμενη περιοχή της συμβολής τους με τις πτερυγοειδείς αποφύσεις του σφηνοειδούς οστού προσφέρει μια εξαιρετικά συμπαγή βάση για την αγκύρωση ενός εμφυτεύματος. Η οπίσθια όμως θέση του εμφυτεύματος και η συχνά παρειακή προβολή του σε συνδυασμό με τους περιορισμούς του πτερυγογναθιαίου χώρου που αναφέραμε, συχνά δημιουργούν προβλήματα προσπέλασης και χειρισμού των εργαλείων.

Το περιστατικό που παρουσιάζουμε αφορά την πλήρη αποκοχλίωση ενός διαβλεννογονίου κολοβώματος από κυλινδρικό εμφύτευμα (titanium fixture) πρώτης γενιάς[3] της (τότε) εταιρείας Nobel Pharma που είχε τοποθετηθεί στη περιοχή του γναθιαίου ογκώματος και αποτελούσε το άπω στήριγμα μιας κοχλιούμενης μεταλλοκεραμικής κατασκευής ***(Εικ. 1)***.

Για την ασφαλή μεταφορά και επανακοχλίωση του διαβλεννογονίου κολοβώματος χωρίς κίνδυνο κατάποσης η εισρόφησης, χρησιμοποιήθηκε ένα ειδικά τροποποιημένο πλαστικό εργαλείο συγκράτησης χρωστήρων συγκολλητικού παράγοντα ***(Εικ. 2)***.

**ΕΙΣ ΜΝΗΜΗΝ ΠΛΑΤΩΝΟΣ ΑΝΑΣΤΑΣΙΑΔΗ*

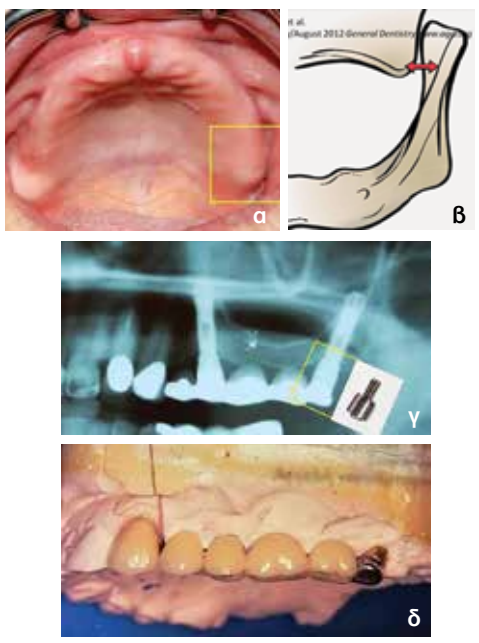

Εικ. 1: Ανατομικός εντοπισμός του κορωνογναθιαίου χώρου (α, β), το πίσω εμφύτευμα αγκυρωμένο στην περιοχή της πτερυγογναθιαίας συμβολής όπως φαίνεται στην ακτινογραφία. Στην ένθετη εικόνα το αποκοχλιωμένο κολόβωμα (γ). Η μεταλλοκεραμική κατασκευή στο εκμαγείο (δ).

Εικ. 2: Διαδικασία τροποποίησης του πλαστικού εργαλείου και επανακοχλίωσης. Το τροποποιημένο πλαστικό εργαλείο χρησιμεύει ταυτόχρονα ως σταθεροποιητικό και καθοδηγητικό μέσο τόσο του διαβλεννογόνιου κολοβώματος όσο και του κατσαβιδιού σε ενιαίο άξονα με το εμφύτευμα.

Ενδεικτική βιβλιογραφία

1. Naveen Y.G. et al Coronomaxillary space and its significance in complete denture retention- Case reports. General Dentistry July/August 2012 e263
2. Bidra A.S, Balshi T.J, Wolfinger G,J. Use of Implants in the Pterygoid Region for Prosthodontic Treatment. American College of Prosthodontics. Position Statement. Approved ACP Board of Directors: June 3, 2017
3. Η. Καρκαζής. Γναθικά εμφυτεύματα. Από τον Linkow στον Branemark. Οδοντιατρικό Βήμα Ιούνιος 2009. http://users.uoa.gr/~hkarkaz/data/stoxastika/implants.pdf

Η στήλη της
ΕΛΛΗΝΙΚΗΣ ΕΝΔΟΔΟΝΤΙΚΗΣ ΕΤΑΙΡΕΙΑΣ

Συντηρητική ενδοδοντική επανεπέμβαση σε δόντια εμφραγμένα με κώνους αργύρου

Δημήτρης Γιαννακούλας
Μεταπτυχιακός φοιτητής στο πρόγραμμα: «Παθολογία και Θεραπευτική Οδοντικών και Περιοδοντικών Ιστών» με ειδίκευση στην Ενδοδοντία

Η χρήση των κώνων αργύρου ως εμφρακτικού υλικού των ριζικών σωλήνων εισήχθη το 1933 από τον Jasper. Ως ένδειξη για τη χρήση τους αποτελούσαν δόντια με στενούς και κεκαμμένους ριζικούς σωλήνες, καθώς θεωρήθηκε ότι σε τέτοια περιστατικά ένα πιο συμπαγές υλικό από τη γουταπέρκα θα μπορούσε ευκολότερα και με μικρότερες παρασκευές των ριζικών σωλήνων να φτάσει στο μήκος εργασίας. Ακόμη, υπήρχε η άποψη ότι λόγω του αργύρου οι κώνοι είχαν αντιμικροβιακές ιδιότητες.

Η ευρεία και κακή χρήση των κώνων αργύρου ακόμα και σε μη επαρκώς καθαρισμένους ριζικούς σωλήνες οδήγησε στην ύπαρξη μεγάλου αριθμού αποτυχημένων ενδοδοντικών θεραπειών. Επίσης, είναι αξιοσημείωτο πως σε περιπτώσεις μικροδιείσδυσης ή επαφής με υγρά των περιακρορριζικών ιστών το συγκεκριμένο υλικό έχει την τάση να διαβρώνεται και να παράγει κυτταροτοξικά παραπροϊόντα που περιέχουν θείο και χλώριο.

Η χρήση των κώνων αργύρου σήμερα θεωρείται παρωχημένη και δε συστήνεται στη κλινική πράξη. Σε συγγράμματα μάλιστα αναφέρεται πως η περιγραφή τους γίνεται για καθαρά ιστορικούς λόγους, αλλά και για την πιθανότητα αντιμετώπισής τους σε περιστατικά ενδοδοντικής επανεπέμβασης. Παρόλα αυτά, ακόμα και σήμερα και παρά την τεκμηριωμένη αποτυχία τους στην κλινική πράξη, είναι δυνατόν κανείς να τους προμηθευτεί από το εμπόριο, γι' αυτό και τα περιστατικά επανεπεμβάσεων σε ενδοδοντικές θεραπείες με κώνους αργύρου συνεχίζουν να είναι πολυάριθμα στην καθημερινή κλινική πράξη.

Η αφαίρεση των κώνων αργύρου αποτελεί μια πρόκληση για τον κλινικό, καθώς η περάτωσή της μπορεί να ενέχει αρκετές δυσκολίες. Συνήθως η κεφαλή του κώνου βρίσκεται ενταφιασμένη στο μυλικό θάλαμο εντός των εμφρακτικών υλικών της μύλης. Σε ορισμένες περιπτώσεις όμως μπορεί να έχει αποκοπεί η κεφαλή του στο στόμιο ή και πιο ακρορριζικά, δημιουργώντας περαιτέρω δυσκολίες. Για την αφαίρεσή τους έχουν προταθεί διάφορες τεχνικές, όπως η χρήση ειδικών λαβίδων (π.χ. Stieglitz), έμμεση χρήση υπερήχων, ρίνες, διαλύτες, χημικοί παράγοντες και διάφορα συστήματα μικροσωληνίσκων (πχ Masseran Kit, IRS κ.α.).

Στη συγκεκριμένη παρουσίαση περιστατικού θα αναφερθεί η αντιμετώπιση δυο δοντιών που είχαν κώνους αργύρου στην ίδια ασθενή, στα οποία εφαρμόστηκαν διαφορετικά πρωτόκολλα για την επιτυχή περάτωσή τους.

Παρουσίαση περιστατικού

Η ασθενής παραπέμφθηκε για επανεπεμβάσεις στις ενδοδοντικές θεραπείες των δοντιών 42 και 33.

Επρόκειτο για μια ασθενή 65 ετών με ελεύθερο ιατρικό ιστορικό, ενώ όσον αφορά στο οδοντιατρικό της ιστορικό δεν ανέφερε κάποια συμπτωματολογία σχετικά με τα κάτω πρόσθια δόντια. Κατά την κλινική εξέταση τα δόντια δεν εμφάνισαν σημεία και συμπτώματα, ο ακτινογραφικός έλεγχος με οπισθοφατνιακές ακτινογραφίες ***(Εικ. 1)*** έδειξε διαύγαση ακρορριζικά του 42, ενώ οι περιακρορριζικοί ιστοί του 33 φαίνονταν φυσιολογικοί.

Εικ. 1: Αρχική ακτινογραφία α) 42 και β) 33.

Επίσης ήταν εμφανές λόγω της αυξημένης ακτινοσκιερότητας του υλικού ότι η έμφραξη των ριζικών σωλήνων είχε γίνει με κώνους αργύρου. Η διάγνωση που τέθηκε ήταν για τον 42 ασυμπτωματική ακρορριζική περιοδοντίτιδα και για τον 33 φυσιολογικοί περιακρορριζικοί ιστοί. Αποφασίστηκε η επανεπέμβαση και στα δύο δόντια, τόσο για την θεραπεία της ακρορριζικής περιοδοντίτιδας του 42 όσο και για δημιουργία ενός αποδεκτού υποβάθρου ενδοδοντικών θεραπειών στα πλαίσια της νέας προσθετικής αποκατάστασης που θα ακολουθούσε.

Οι ενδοδοντικές θεραπείες και των δύο δοντιών έγιναν παράλληλα και σε δύο συνεδρίες.

1η συνεδρία:

Πραγματοποιήθηκε τοπική αναισθησία με αρτικαΐνη 4% και αδρεναλίνη 1:100000. Τοποθετήθηκε ελαστικός απομονωτήρας σε πολλαπλά δόντια και έγινε αντισηψία του πεδίου με βύσμα βάμβακος εμποτισμένο σε υποχλωριώδες νάτριο (NaOCl) 2,5%. Έγινε διάνοιξη του 42 αφαιρώντας τα παλαιά εμφρακτικά υλικά με προσοχή ώστε να μην τροχιστεί η κεφαλή του κώνου αργύρου. Η αφαίρεση του κώνου αργύρου έγινε με λαβίδα τύπου Stieglitz. Στο δόντι 33, κατά την αφαίρεση του κοχλιούμενου άξονα, αποκόπηκε η κεφαλή του κώνου αργύρου στο ύψος του στομίου, με αποτέλεσμα να μην είναι δυνατή η αφαίρεση του κώνου με κάποια λαβίδα. Με ρίνες C-pilot (VDW) No 6,8 και 10 έγινε προσπέλαση του κώνου αργύρου περίπου μέχρι τα 2/3 του μήκους του. Αφού δημιουργήθηκε επαρκής χώρος, μια ρίνη Hedstrom εισήχθη περίπου στο ήμισυ του μήκους του κώνου όπου με δεξιόστροφη κίνηση και έλξη αφαιρέθηκε. Προσδιορίστηκε το μήκος εργασίας με ηλεκτρονικό εντοπιστή ακρορριζικής στένωσης και επιβεβαιώθηκε με λήψη ενδιάμεσης ακτινογραφίας ***(Εικ. 2)***.

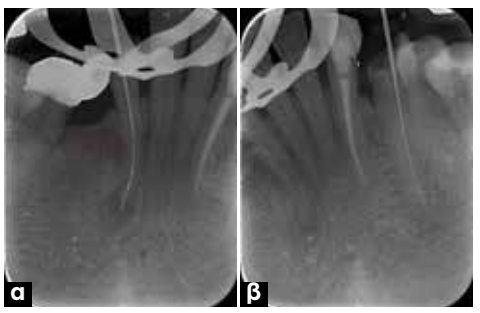

Εικ. 2: Ενδιάμεση ακτινογραφία α) 42 και β) 33.

Ακολούθησε η χημικομηχανική επεξεργασία των ριζικών σωλήνων με μηχανοκίνητα εργαλεία Smart Track με κύριο ακρορριζικό εργαλείο (ΚΑΕ) το 40.04 και για τα δύο δόντια. Οι διακλυσμοί έγιναν με NaOCl 2,5% σε συνολικό όγκο 20ml για το κάθε δόντι με σύριγγα των 5ml, ενώ έγινε και ενεργοποίηση των διακλυσμών με ρίνη υπερήχου No 15.02. Στο τέλος τοποθετήθηκε υδροξείδιο του ασβεστίου (σκόνη: φυσιολογικός ορός) με Lentulo No 30 και προσωρινή μυλική έμφραξη. Η επόμενη συνεδρία προγραμματίστηκε σε μια εβδομάδα.

2η συνεδρία:

Έγινε κλινική εξέταση της ασθενούς όπου διαπιστώθηκε απουσία κλινικών σημείων και συμπτωμάτων. Πραγματοποιήθηκε τοπική αναισθησία με αρτικαΐνη 4% και αδρεναλίνη 1:100000. Τοποθετήθηκε ελαστικός απομονωτήρας σε πολλαπλά δόντια και ακολούθησε απολύμανση του πεδίου όπως στην 1η συνεδρία. Μετά την αφαίρεση του προσωρινού εμφρακτικού υλικού έγινε η αφαίρεση του υδροξειδίου του ασβεστίου από τους ριζικούς σωλήνες με συνδυασμό ρίνισης με το ΚΑΕ, διακλυσμών με NaOCl 2,5% και ενεργοποίησης αυτών με ρίνη υπερήχων. Ακολούθησε τελικός διακλυσμός με 5ml EDTA 17% για 3 λεπτά ανά ριζικό σωλήνα και επιπλέον 10 ml NaOCl



2,5%. Αφού στέγνωσαν οι ριζικοί σωλήνες με κώνους χάρτου, έγινε λήψη ακτινογραφίας κυρίου κώνου ***(Εικ. 3)*** και ακολούθησε η έμφραξη αυτών με κάθετη συμπύκνωση και φύραμα εποξεικής ρητίνης AH plus.

Εικ. 3: Ακτινογραφία κυρίου κώνου α) 42 και β) 33.

Στην τελική ακτινογραφία είναι εμφανής η έξοδος εμφρακτικών υλικών στους περιακρορριζικούς ιστούς του 42 ***(Εικ. 4).***

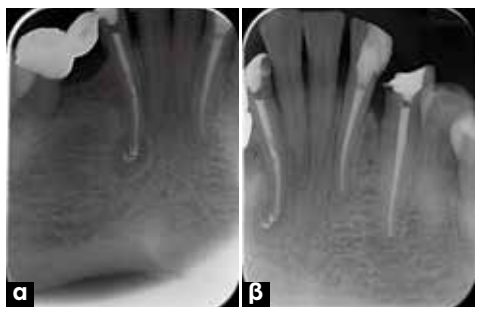

Εικ. 4: Τελική ακτινογραφία α) 42 και β) 33.

Ακολούθησαν επανεξετάσεις στους 6 και 12 μήνες όπου φαίνεται η μείωση της περιακρορριζικής αλλοίωσης και η μερική πλήρωσή της με οστικές δοκίδες στο δόντι 42, ενώ οι περιακρορριζικοί ιστοί του 33 διατηρούν την εικόνα υγείας που εξ αρχής παρουσίαζαν ***(Εικ. 5*** και ***6)***. Αξίζει να σημειωθεί πως πιθανώς λόγω της ηλικίας της ασθενούς η επουλωτική διαδικασία είναι βραδεία γι' αυτό και υπάρχει επαγρύπνηση όσον αφορά στην τακτική παρακολούθησή της.

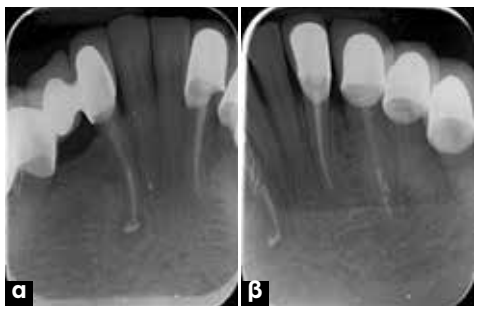

Εικ. 5: Επανεξέταση 6 μηνών α) 42 και β) 33.

Εικ. 6: Επανεξέταση 12 μηνών α) 42 και β) 33.

Συζήτηση

Η χρήση των κώνων αργύρου έχει περιοριστεί ή και εξαλειφθεί τελείως, ανάλογα με τη χώρα και την εκάστοτε παροχή οδοντιατρικής περίθαλψης. Οι κύριοι λόγοι είναι το ότι δε μπορούν να επιτελέσουν το σκοπό τους δηλαδή την έμφραξη των ριζικών σωλήνων. Αυτό συμβαίνει καθότι η στρογγυλή διατομή τους δε μπορεί να συμπέσει με την αποπλατυσμένη μορφολογία του συστήματος των ριζικών σωλήνων, με αποτέλεσμα να μένουν χώροι που δεν έχουν εμφραχθεί, ενώ παράλληλα ο κύριος όγκος έμφραξης να αποτελείται από φύραμα. Τα παραπάνω σε συνδυασμό με τη διάβρωση σε επαφή με τα υγρά τους έχουν καταστήσει υλικό που αποκλίνει από τα πρότυπα περίθαλψης.

Έτσι, εκτός των περιπτώσεων όπου υπάρχει παθολογία στους περιακρορριζικούς ιστούς, η επανεπέμβαση σε δόντια που έχουν εμφραχθεί με κώνους αργύρου και πρόκειται να αντικατασταθεί η μυλική τους αποκατάσταση ενδείκνυται ακόμα και απουσία παθολογικής εξεργασίας.

Παρόλα αυτά, όταν η μυλική αποκατάσταση είναι αποδεκτή και δεν πρόκειται να αντικατασταθεί και δεν παρατηρείται κάποια περιακρορριζική αλλοίωση, δεν ενδείκνυται η επανάληψη της θεραπείας. Ο ασθενής ωστόσο θα πρέπει να ενημερώνεται για την πιθανή αναγκαιότητα επανεπέμβασης στο μέλλον, αν κάποια κλινικά δεδομένα μεταβληθούν. Στο παραπάνω περιστατικό οι ενδείξεις για την θεραπευτική προσέγγιση ήταν διαφορετικές για κάθε δόντι και διαφοροποιούνται στο παθολογικό ή μη υπόβαθρο των περιακρορριζικών ιστών.

Ενδιαφέρον στο περιστατικό είναι και το γεγονός ότι οι μέθοδοι αφαίρεσης των κώνων αργύρου ήταν διαφορετικοί παρότι έγιναν στον ίδιο ασθενή, στον ίδιο χρόνο και από τον ίδιο επεμβαίνοντα. Γίνεται λοιπόν εμφανές ότι ο κλινικός πρέπει να έχει αρκετά «όπλα στη φαρέτρα του» όταν αντιμετωπίζει τέτοια περιστατικά, καθώς ενδέχεται να χρησιμοποιήσει και συνδυαστικά περισσότερα του ενός για να επιτύχει το επιθυμητό αποτέλεσμα.

Συμπερασματικά, πρέπει να υπάρχει ακόμα και σήμερα ενημέρωση σχετικά με την αντένδειξη της χρήσης των κώνων αργύρου στην κλινική πράξη, να γίνεται σωστή επιλογή των περιστατικών που χρειάζονται επανεπέμβαση, ενώ απαραίτητη κρίνεται η επαρκής εκπαίδευση του κλινικού σε τέτοια περιστατικά ώστε να είναι ικανός να τα φέρει εις πέρας με κατάλληλους χειρισμούς των μέσων που διαθέτει.

Ενδεικτική βιβλιογραφία

1) Jasper EA. Adaptation and tissue tolerance of silver point canal fillings. J Dent Res. 1941; 4:355–358.
2) Seltzer S, Green DB, Weiner N, DeRensis F. A Scanning EM examination of silver cones removed from endodontically treated teeth. Oral Surg Oral Med Oral Pathol. 1972; 33:589–605.
3) Goldberg F. Relationship between corroded silver points and endodontic failure. J Endod. 1981; 7:224–227.
4) Gutierrez JH, Villena F, Gigoux C, Mujica F. Microscope and scanning electron microscope examination of silver points corrosion caused by endodontic materials. J Endod. 1982; 8:301–311.
5) Weine FS, Rice RT. Handling previously treated silver point cases: removal, retreatment, and tooth retention. Compend Contin Educ Dent. 1986; 7:652, 654–656, 658.
6) Glick DH, Frank AL. Removal of silver points and fractured posts by ultrasonics J Prosth Dent. 1986; 55:212–215.
7) Roig-Greene JL. The retrieval of foreign objects from root canals: a simple aid. J Endod. 1983; 9:394–397.
8) Goon WWY. Managing the obstructed root canal space: rationale and techniques. J Calif Dent Assoc. 1991; 19:51–57.
9) Ruddle, C. J. (1997). Microendodontic nonsurgical retreatment: Silver point removal. Dent Today, 16(2), 64-9.
10) Friedman S, Stabholz A, Tamse A: Endodontic retreatmentcase selection and technique. 3. Retreatment techniques, J Endod 16:543, 1990.

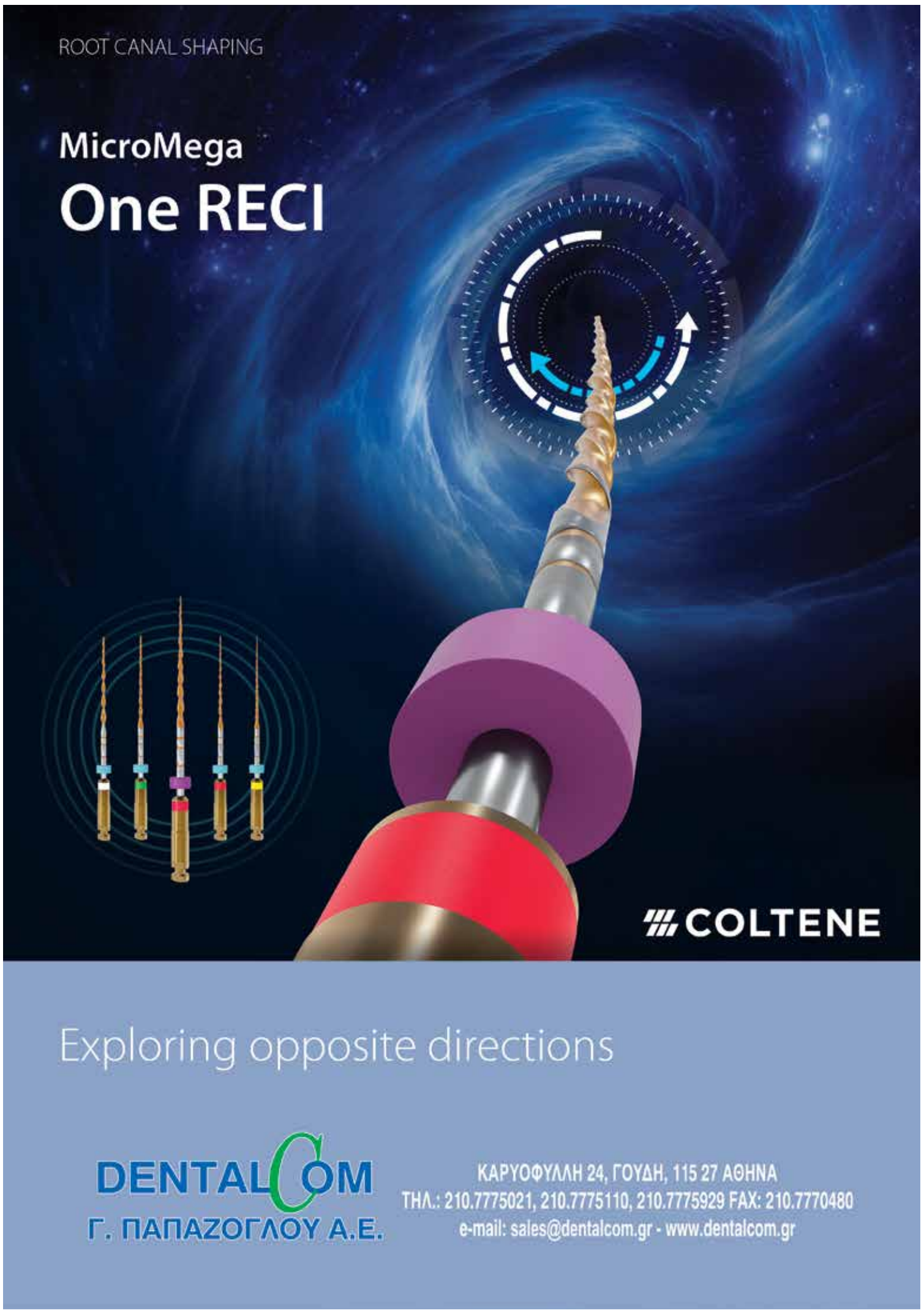

Focus on Implantology
www.iti.org
ITI International Team for Implantology

Σύνδεση φυσικών δοντιών και εμφυτευμάτων

Αχιλλέας Πέτσας
Περιοδοντολόγος,
ITI Fellow

Χαράλαμπος Παπαχαραλάμπους
Επανορθωτικός Οδοντίατρος,
ITI member

Η σύνδεση φυσικών δοντιών και εμφυτευμάτων σε μία προσθετική εργασία, ενδοτική ή ανένδοτη, παραμένει για δεκαετίες ένα αμφιλεγόμενο ζήτημα. Αν και η γνώμη των συγγραφέων αυτής της εργασίας είναι ότι πρέπει να αποφεύγεται, είναι γεγονός πως πολλές φορές προσφέρεται σαν λύση ανάγκης, λόγω απώλειας εμφυτευμάτων, ανατομικών περιορισμών, περιορισμών όσον αφορά στο κόστος κλπ.

Στην παρούσα εργασία παρουσιάζονται δύο περιστατικά με παρακολούθηση πέντε και δέκα χρόνων, όπου προγραμματίστηκε εξ αρχής η σύνδεση φυσικών δοντιών και εμφυτευμάτων, σύμφωνα με το αρχικό θεραπευτικό σχέδιο που εκπονήθηκε. Επειδή η αμφιλεγόμενη σύνδεση σχεδιάστηκε εκ των προτέρων και δεν ήταν λύση ανάγκης, είναι πιθανόν να μπορούμε να ελαχιστοποιήσουμε τους κινδύνους, τους οποίους γνωρίζουμε από τη βιβλιογραφία, μεγιστοποιώντας τα οφέλη.

Εισαγωγή

Η σύνδεση εμφυτευμάτων και φυσικών δοντιών όντως παραμένει ένα αμφιλεγόμενο ζήτημα και οι συστηματικές ανασκοπήσεις επιβεβαιώνουν αυτό ακριβώς το γεγονός[1-4]. Είναι εντυπωσιακή η έκταση, όχι μόνον των διχογνωμιών, αλλά και των αντιθετικών αποτελεσμάτων εργασιών πάνω στο θέμα, όπως αποτυπώνεται στην εμπεριστατωμένη ανασκόπηση των Mahmoud K. et al. (Int J Dent. 2017)[5]. Τα αντιθετικά αποτελέσματα προέρχονται από όλο το φάσμα της έρευνας (κλινική, εργαστηριακή, ανάλυση πεπερασμένων στοιχείων) και αφορούν σε όλες τις παραμέτρους του ζητήματος: τη συχνότητα και την αξιολόγηση των συμβαμάτων, τις επιπτώσεις των φορτίσεων στα επιμέρους στοιχεία της σύνδεσης, συμπεριλαμβανομένου του οστού και του περιοδοντικού συνδέσμου, την μακροβιότητα των αποκαταστάσεων κ.ο.κ. Εξ ού και η δυσκολία να διατυπωθούν γενικά συμπεράσματα και συστάσεις όσον αφορά στις παραμέτρους σχεδιασμού της αποκατάστασης, όπως η ύπαρξη ενδοτικής ή ανένδοτης σύνδεσης, τυχόν προτίμηση συγκολλούμενων ή κοχλιούμενων κατασκευών, εσωτερικό ή εξωτερικό εξάγωνο για το εμφύτευμα, μήκος και έκταση γεφυρωμάτων, επιλογή δοντιών με μειωμένη στήριξη έναντι δοντιών με κανονική στήριξη. Ίσως δεν πρέπει να εκπλήσσει η δυσκολία εξαγωγής στοιχείων και συμπερασμάτων, αν αναλογιστεί κανείς την ποικιλότητα του υποστρώματος πάνω στο οποίο θα εφαρμοστεί η σύνδεση, δηλαδή αφενός τις βιολογικές παραμέτρους, αφετέρου την γεωμετρία της κάθε περίπτωσης του μερικώς ανόδοντα ασθενούς.

Από τις επιπλοκές οι οποίες αναφέρονται, βιολογικές και μηχανικές, προεξάρχει η εμβύθιση των φυσικών δοντιών-στηριγμάτων, κυρίως σε περιπτώσεις όπου η σύνδεση είναι ενδοτική. Άλλα προβλήματα που αναφέρονται είναι, από το ένα σκέλος, η υπερφόρτιση των εμφυτευμάτων, με αποτέλεσμα την θραύση προσθετικών εξαρτημάτων ή και της ίδιας της εργασίας και η απώλεια της οστεοενσωμάτωσης. Από το άλλο σκέλος, προβλήματα που παρουσιάζονται είναι η αποκόλληση της εργασίας από τα φυσικά στηρίγματα, η δευτερογενής τερηδόνα, ενδοδοντικά προβλήματα και, όπως προαναφέρθηκε, η εμβύθιση των φυσικών δοντιών, ως μια από τις πιο συχνές επιπλοκές[6-8]. Ενδιαφέρον εύρημα είναι ότι αυτή η επιπλοκή παρουσιάζεται πιο συχνά σε δόντια με κανονική στήριξη, παρά σε δόντια με μειωμένη στήριξη. Η αιτιολογία για αυτήν ειδικά την επιπλοκή είναι ακόμα αδιευκρίνιστη και παραμένει στα όρια διαφόρων υποθέσεων[9,10].

Θα έλεγε κανείς ότι η αυθόρμητη αντίδραση στην ιδέα μιας τέτοιας σύνδεσης, φυσικού δοντιού και εμφυτεύματος, είναι αρνητική. Είναι γνωστές και δεδομένες οι σημαντικές διαφορές, βιολογικές και μηχανικές, ανάμεσα στα φυσικά δόντια και τα εμφυτεύματα. Εν προκειμένω, η κύρια διαφορά είναι το γεγονός ότι τα δόντια παρουσιάζουν φυσιολογική κινητικότητα της τάξης των 25–100 μm, ενώ τα εμφυτεύματα παρουσιάζονται ως αγκυλωμένα, με κινητικότητα της τάξης των 3–5μm. Εξαιτίας της ύπαρξης του περιοδοντικού συνδέσμου στα φυσικά δόντια, σε αντιδιαστολή με τις οστεοενσωματωμένες επιφάνειες του εμφυτεύματος προκύπτουν και άλλες διαφορές, σχετικές με την κινητικότητα (φυσικό δόντι / εμφύτευμα):

- Διφασική κινητικότητα, μη γραμμική και γραμμική / Μονοφασική, γραμμική
- Άξονας περιστροφής 1/3 ακρορριζικά / Χείλος του οστού
- Απορρόφηση και διάχυση του στρες / Επικέντρωση στο χείλος του οστού
- Προοδευτική αντίδραση στην υπερφόρτιση / Καταστροφική

Στο απλό παράδειγμα μιας ακίνητης γέφυρας τριών τεμαχίων με στηρίγματα φυσικό δόντι και εμφύτευμα, είναι προφανές ότι, εξαιτίας της ενδοτικότητας του φυσικού δοντιού η γέφυρα λειτουργεί ως πρόβολο πάνω στο εμφύτευμα με όλα τα αναμενόμενα επακόλουθα. Εντούτοις, στο συγκεκριμένο παράδειγμα, η πρώτη επιπλοκή που συνήθως αναφέρεται δεν είναι από το εμφύτευμα ή την προσθετική εργασία, αλλά η εμβύθιση του φυσικού δοντιού, συνήθως μετά από αποκόλληση της προσθετικής εργασίας.

Όπως μπορεί να υποθέσει κάποιος, σε πολλές περιπτώσεις, μία τέτοια σύνδεση αποφασίζεται ως λύση ανάγκης, πολλές φορές εκ των υστέρων: εμφυτεύματα που χάνονται, ανατομικοί περιορισμοί στην τοποθέτηση εμφυτευμάτων, οικονομικοί περιορισμοί. Είναι δυνατόν όμως μία τέτοια σύνδεση να αποφασίζεται και με «αγαθούς σκοπούς», προκειμένου να είμαστε λιγότερο επεμβατικοί.

Είναι γεγονός ότι σήμερα, με την προβλεψιμότητα των χειρουργικών τεχνικών ανάπλασης και των προσθετικών εργασιών επιεμφυτευματικής στήριξης, εάν τηρούμε την αρχή να μην συνδέουμε φυσικά δόντια και εμφυτεύματα, πιο εύκολα αποφασίζουμε να εξαχθούν φυσικά δόντια, καμιά φορά και απολύτως υγιή, γιατί «βρίσκονται στο δρόμο των εμφυτευμάτων».

Μία συνηθισμένη περίπτωση που μας θέτει σε τέτοιου είδους προβληματισμό είναι η περίπτωση όπου έχουν διατηρηθεί τα πρόσθια δόντια, περιοδοντικά θεραπευμένα, αλλά με μειωμένη στήριξη, ενώ στις οπίσθιες περιοχές είναι απαραίτητο να τοποθετηθούν εμφυτεύματα. Είναι πάντα ένα δίλημμα η απόφαση να εξαχθούν τα πρόσθια δόντια, προκειμένου να καταλήξουμε σε μία πλήρως εμφυτευματική στήριξη, μια λύση "clean cut", με καλύτερη ίσως μακροχρόνια πρόγνωση. Από την μεριά του ασθενή βέβαια, η εξαγωγή των μπροστινών δοντιών είναι μια καθόλου ευχάριστη προοπτική, εξ ού και η δυσκολία του θεράποντος ιατρού να ανακοινώσει ένα τέτοιο σχέδιο θεραπείας στον ασθενή.

Πέρα όμως από την καλύτερη αποδοχή του σχεδίου θεραπείας από τον ασθενή, ίσως υπάρχουν και άλλοι λόγοι για τους οποίους θα ήταν καλό να παραμείνουν αυτά τα πρόσθια δόντια στο στόμα:

Το αισθητικό αποτέλεσμα, ακόμη και με δεδομένη την απώλεια ιστών εξαιτίας της περιοδοντικής νόσου, είναι κατά κανόνα καλύτερο σε σχέση με μια επιεμφυτευματική εργασία μετά από τις εξαγωγές των περιοδοντικών δοντιών, ειδικά όταν τα παραμένοντα φυσικά δόντια καλυφθούν με στεφάνες.

Η κάλυψη του ασθενή με μια μεταβατική αποκατάσταση είναι πιο απλή και ο ασθενής δεν θα χρειαστεί να μείνει «χωρίς δόντια» όσο επιχειρούνται χειρουργικές επεμβάσεις στην οπίσθια περιοχή.

Ο όλος αισθητικός και λειτουργικός-συγκλεισιακός σχεδιασμός για την αποκατάσταση του στόματος, γίνεται πιο εύκολος, ακριβής και προβλέψιμος, επειδή δεν έχουμε να κάνουμε με κινητές μεταβατικές προσθέσεις. Συνήθως το μόνο που μένει να οριστεί για το τέλος είναι η κλίση του μασητικού επιπέδου.

Διατηρείται η ιδιοδεκτική αίσθηση της πρόσθιας περιοχής, εκεί όπου εδράζεται ο κύριος προστατευτικός μηχανισμός του στοματογναθικού συστήματος. Αυτό σημαίνει, σύμφωνα με τεκμηριωμένες αρχές, ότι μικρότερες και πιο προβλέψιμες δυνάμεις θα καταπονούν τις προσθετικές εργασίες. Είναι γεγονός ότι η έρευνα πιθανολογεί ότι με τα εμφυτεύματα δημιουργούνται παράπλευροι ιδεοδεκτικοί μηχανισμοί[11,12], αλλά το βέβαιο είναι ότι σε αυτά τα 6 πρόσθια δόντια εδράζεται ο κύριος φυσικός προστατευτικός μηχανισμός του συστήματος.

Στα δύο περιστατικά που παρουσιάζονται στη συνέχεια, διατηρήθηκαν τα πρόσθια δόντια μετά από περιοδοντική θεραπεία και ναρθηκοποιήθηκαν με ακίνητη προσθετική εργασία. Τοποθετήθηκαν εμφυτεύματα στις οπίσθιες περιοχές και, επειδή τα πρόσθια δόντια είχαν σημαντικά μειωμένη στήριξη, τα τρία τμήματα συνδέθηκαν με δύο εξατομικευμένους συνδέσμους, οι οποίοι είχαν μια προγραμματισμένη μικρο-κινητικότητα.

Περιστατικό Α'

Η ασθενής Π.Κ. έχει τελειώσει την συντηρητική περιοδοντική θεραπεία ***(Εικ. 1).*** Τα άνω οπίσθια δόντια, εκτός από το #14, έχουν κακή πρόγνωση και πρέπει να εξαχθούν. Η ακτινογραφική εικόνα αποκαλύπτει μια κρίσιμη απώλεια στήριξης στην περιοχή των 22,23, δεν υπάρχουν όμως θύλακοι ***(Εικ. 2).***

Εικ. 1: Αρχική κλινική εικόνα μετά την συντηρητική περιοδοντική θεραπεία.

Εικ. 2: Τα άνω οπίσθια πλην του 14 πρέπει να εξαχθούν. Κρίσιμη απώλεια στήριξης στα 22,23.

Αποφασίστηκε το εξής σχέδιο θεραπείας:

1. Διατήρηση των έξι άνω προσθίων, όπως επίσης και του 14, και όλων των κάτω δοντιών.
2. Τοποθέτηση εμφυτευμάτων σε τρεις οπίσθιες περιοχές (15, 16, 24, 26, 45, 46)
3. Ναρθηκοποίηση των άνω προσθίων δοντιών.
4. Σύνδεση των τριών προσθετικών εργασιών στην άνω γνάθο με δυο ενδοτικούς συνδέσμους.
5. Προστασία από παραλειτουργικές έξεις με νάρθηκα σταθεροποίησης.

Επιπλέον, το σχέδιο θεραπείας περιελάμβανε ανασυστάσεις σύνθετης ρητίνης στα κάτω πρόσθια μετά

από μια μικρή ορθοδοντική διευθέτηση, προκειμένου να επιτευχθεί ένας πιο σωστός και λειτουργικός πρόσθιος οδηγός ***(Εικ. 3, 4)***. Επίσης, προκειμένου να κατασκευαστούν οι νέες προσθετικές εργασίες στο σωστό μασητικό επίπεδο, φτιάχτηκε άμεσα ένα επένθετο ρητίνης στην παλαιά προσθετική εργασία κάτω αριστερά.

Εικ. 3: Τα κάτω πρόσθια ως μέρος του πρόσθιου οδηγού χρειάζονται και λειτουργική αποκατάσταση.

Εικ. 4: Τα κάτω πρόσθια μετά την ορθοδοντική και τις απαραίτητες αποκαταστάσεις.

Στην άνω γνάθο, προτού παρασκευασθούν τα δόντια, προηγήθηκε ένα chairside modeling με ρητίνη ώστε να καταλήξουμε σε ένα καλό αισθητικό αποτέλεσμα ***(Εικ. 5, 6)***. Το άμεσο mock up επεκτάθηκε και στις υπερώιες επιφάνειες, προκειμένου να εξασφαλιστούν σταθερές κεντρικές επαφές και ένας λειτουργικός πρόσθιος οδηγός.

Εικ. 5: Chairside modeling με ρητίνη στα άνω πρόσθια προτού τροχιστούν.

Εικ. 6: Έχουμε ένα καλό αισθητικό αποτέλεσμα για την πρόσθια περιοχή.

Ακολούθως τα δόντια τροχίστηκαν με ελεγχόμενο τρόπο, πάνω στο πρόπλασμα ***(Εικ. 7)***. Στην συνέχεια κατασκευάστηκαν τα προσωρινά, που ήδη, από αυτό το στάδιο είναι στην τελική αισθητική και λειτουργική τους μορφή ***(Εικ. 8)***. Η ασθενής παραπέμπεται πλέον για τις εξαγωγές και την τοποθέτηση εμφυτευμάτων, αφού προηγουμένως κατασκευάστηκε ένας χειρουργικός οδηγός.

Αφού τοποθετήθηκαν όλα τα εμφυτεύματα ακολούθησαν οι τελικές αποκαταστάσεις ***(Εικ. 9)***. Στην άνω γνάθο, σύμφωνα με το αρχικό σχέδιο, επειδή η στήριξη των δοντιών είναι μικρή, η ενιαία αποκατάσταση των προσθίων θα συνδεθεί με τις αποκαταστάσεις

Εικ. 7: Ελεγχόμενος τροχισμός των άνω προσθίων, πάνω στο mock up της ρητίνης.

Εικ. 8: Οι προσωρινές εργασίες, ήδη από τώρα στην τελική αισθητική και λειτουργική τους μορφή.

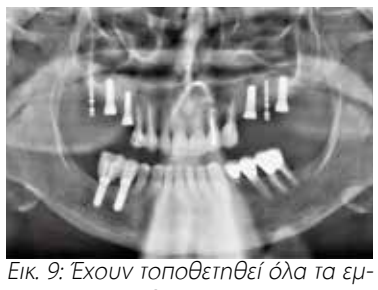

Εικ. 9: Έχουν τοποθετηθεί όλα τα εμφυτεύματα καθώς και δύο προσωρινά για μια μεταβατική ΑΟ

στα εμφυτεύματα ***(Εικ. 10)***, με συνδέσμους ημιακριβείας τύπου χελιδονοουράς.

Η μόνος σκοπός τους είναι να οριοθετούν την προς τα εμπρός κίνηση των προσθίων δοντιών ***(Εικ. 11)***. Με το τέλος της θεραπείας, οι αποκαταστάσεις εξασφαλίζουν ικανοποιητική αισθητική και λειτουργικότητα ***(Εικ. 12)***.

Εικ. 10: Η αποκατάσταση στα άνω πρόσθια θα συνδεθεί με τις αποκαταστάσεις στα εμφυτεύματα.

Εικ. 11: Τα τρία τεμάχια της προσθετικής άνω με τους «ενδοτικούς» συνδέσμους.

Εικ. 12: Η εικόνα της τελικής αποκατάστασης του στόματος.

Πέντε χρόνια μετά, η κλινική και ακτινογραφική εικόνα του στόματος είναι σταθερή. Ειδικά η κατάσταση των 22,23 όπου και η αρχική μεγάλη αμφιβολία, φαίνεται να έχει βελτιωθεί ***(Εικ. 13)*** και η σύνδεση λειτουργεί όπως σχεδιάστηκε ***(Εικ. 14)***.

Η ασθενής ήταν εξαρχής ενήμερη για το ρίσκο και είναι ιδιαίτερα επιμελής με την στοματική υγιεινή.

Το στόμα είναι υγιές και λειτουργικό, με κερατινοποιημένους ιστούς, ακόμη και στις δύσκολες οπίσθιες περιοχές, γεγονός που διευκολύνει την στοματική υγιεινή ***(Εικ. 15, 16)***.

Εικ. 13: Η ακτινογραφική εικόνα 5 χρόνια μετά, είναι σταθερή.

Εικ. 14: Η κλινική εικόνα 5 χρόνια μετά, είναι επίσης σταθερή.

Εικ. 15: Η ασθενής είναι ενήμερη για το ρίσκο το οποίο αναλάβαμε.

Εικ. 16: Υγιή ούλα, κερατινοποιημένοι ιστοί στις δύσκολες οπίσθιες περιοχές.

Περιστατικό Β'

Η ασθενής Ω.Χ. μετά από την αφαίρεση παλαιών εργασιών, την κατασκευή μεταβατικών αποκαταστάσεων και την ολοκλήρωση της συντηρητικής περιοδοντικής θεραπείας, εμφανίζει μια μεγάλη έλλειψη ιστών στην περιοχή των 21,22 ***(Εικ. 17).*** Ακτινογραφικά παρατηρούμε ότι τα τέσσερα άνω πρόσθια δόντια που διατηρήθηκαν έχουν μέτρια στήριξη και από αυτά, τα δύο έχουν ενδοδοντικές θεραπείες και ανασυστάσεις με άξονες υαλονημάτων ***(Εικ. 18)***. Στην κάτω γνάθο, το 33 έχει βαθειά υποουλική τερηδόνα και ακρορριζική βλάβη και θα εξαχθεί, όπως και το 43 που κρίνεται μη χρησιμοποιήσιμο.

Εικ. 17: Η ασθενής εμφανίζει μεγάλη έλλειψη ιστών στην περιοχή 21,22.

Εικ. 18: Τα 4 άνω πρόσθια έχουν μέτρια στήριξη (δύο εξ αυτών έχουν ενδοδοντικές θεραπείες και άξονες). Τα δόντια της κάτω γνάθου θα εξαχθούν.

Παρότι οι δυο κυνόδοντες θα εξάγονταν, αρχικά χρησιμοποιήθηκαν για να στηρίξουν μια προσωρινή γέφυρα, προκειμένου να ολοκληρωθεί με ακρίβεια ο συγκλεισιακός σχεδιασμός του στόματος.

Το σχέδιο θεραπείας που αποφασίστηκε ήταν το εξής:

1. Χειρουργική αισθητική αποκατάσταση της έλλειψης ιστών στην περιοχή 21,22 με υποεπιθηλιακά μοσχεύματα συνδετικού ιστού (SCTG), με ταυτόχρονη επιμήκυνση κλινικής μύλης στα 11,12.
2. Μεταλλοκεραμική γέφυρα 13 - 23.
3. Τοποθέτηση 4 εμφυτευμάτων στις άνω οπίσθιες περιοχές και 6 στην κάτω γνάθο που θα στηρίξουν ανά ζεύγη ακίνητες γέφυρες.
4. Σύνδεση της γέφυρας στα άνω πρόσθια φυσικά δόντια με τις επιεμφυτευματικές γέφυρες στις οπίσθιες περιοχές.
5. Προστασία από παραλειτουργικές έξεις με νάρθηκα σταθεροποίησης.

Μετά την αφαίρεση της μεταβατικής αποκατάστασης γίνεται πιο εμφανής η μεγάλη έλλειψη ιστών στη νωδή περιοχή των 21,22, τόσο στην κατακόρυφη διάσταση όσο και στην οριζόντια ***(Εικ. 19, 20)***.

Εικ. 19: Μεγάλη έλλειψη ιστών στα #21,22 στην κατακόρυφη διάσταση.

Εικ. 20: Η ίδια έλλειψη ιστών στην οριζόντια διάσταση.

Η αποκατάσταση της βλάβης έγινε με δύο μεγάλα υποεπιθηλιακά μοσχεύματα συνδετικού ιστού (SCTG), τα οποία ελήφθησαν από τις οπίσθιες περιοχές της υπερώας και ενώθηκαν μεταξύ τους με απορροφήσιμα ράμματα για να αυξήσουμε το πάχος και τον όγκο. Στην περιοχή 21-22 έγινε μερικού πάχους κρημνός τύπου σχισμής και μέσα τοποθετήθηκε το μόσχευμα. ***(Εικ. 21, 22)***.

Εικ. 21: Τα δύο μεγάλα SCTG ενώθηκαν μεταξύ τους με απορροφήσιμα ράμματα…

Εικ. 22: … και τοποθετήθηκαν στην σχισμή που δημιουργήθηκε με μερικού πάχους κρημνό.

Ταυτόχρονα έγινε επιμήκυνση κλινικής μύλης στα 11,12 ***(Εικ. 23).*** Ακολούθως τοποθετήθηκε η μεταβατική αποκατάσταση, αφού διαμορφώθηκαν κατάλληλα τα γεφυρώματα στα 21,22 ώστε να μην παρεμβαίνουν στην διαδικασία της επούλωσης. Ήδη βλέπουμε μια σημαντική αύξηση του όγκου στην περιοχή της έλλειψης ***(Εικ. 24)***.

Εικ. 23: Έχει γίνει επίσης επιμήκυνση μύλης στα 11,12 για πιο ομαλό περίγραμμα των ούλων.

Εικ. 24: Επανατοποθέτηση της προσωρινής αποκατάστασης μετά από τροχισμό των γεφυρωμάτων.

Οι προσθετικές εργασίες ολοκληρώθηκαν το 2012 και, ειδικά στην περιοχή 21, 22 που δέχθηκε τα μοσχεύματα μαλακών ιστών, τίποτε δεν θυμίζει το τεράστιο έλλειμμα που υπήρχε ***(Εικ. 25)***. Στην κάτω γνάθο έγιναν τρεις γέφυρες που στηρίχθηκαν στα 6 εμφυτεύματα, ανά ζεύγη. Στην άνω γνάθο, η γέφυρα έξι τεμαχίων στηριζόμενη στα τέσσερα πρόσθια φυσικά δόντια συνδέθηκε με συνδέσμους παρόμοιους με του προηγούμενου περιστατικού, αλλά «κρυφούς» αυτή

Εικ. 25: Οι τελικές εργασίες. Ιδιαίτερα καλή η αισθητική στην περιοχή του ελλείμματος 21,22.

Εικ. 26: Άνω, γέφυρα 6 τμχ. στα τέσσερα πρόσθια συνδέθηκε με κρυφούς συνδέσμους με τα εμφυτεύματα.

την φορά, με τις δυο οπίσθιες επιεμφυτευματικές γέφυρες ***(Εικ.26).*** Τονίζεται ξανά, ότι ο μοναδικός σκοπός αυτής της σύνδεσης είναι να σταματά, να θέτει όριο στη κίνηση των προσθίων δοντιών προς τα εμπρός.

Δέκα χρόνια μετά ο όγκος των ούλων στην ελλειμματική περιοχή 21, 22 που δέχθηκε τα μοσχεύματα διατηρείται ακέραιος ***(Εικ. 27).*** Ομοίως, η κλινική και η ακτινογραφική εικόνα είναι σταθερές ***(Εικ. 28).***

Εικ. 27: Η κλινική εικόνα 10 χρόνια μετά. Ο όγκος των ούλων στην περιοχή #21,22 διατηρείται σταθερός.

Εικ. 28: Σταθερή ακτινογραφική εικόνα 10 χρόνια μετά.

Συμπεράσματα

Ακόμη και όταν η έρευνα και η βιβλιογραφία δεν μας παρέχουν ακόμη αρκετά σαφή στοιχεία, είναι δυνατόν να έχουμε επιτυχή αποτελέσματα εφόσον η ανάλυση και οι αποφάσεις μας στηριχτούν σε αποδεκτές βιολογικές και μηχανικές αρχές και εφόσον η εφαρμογή τους γίνει πάνω σε αυστηρά εξατομικευμένη βάση. Κύριο κριτήριο αυτής της εξατομίκευσης είναι ο βαθμός «συμμόρφωσης» (compliance) του ασθενούς, κάτι που εξασφαλίστηκε και στις δύο περιπτώσεις κατά την διάρκεια της συντηρητικής θεραπείας: σχολαστική στοματική υγιεινή, συχνές επανεξετάσεις και σταθερή χρήση νάρθηκα σταθεροποίησης μετά από την παράδοση των τελικών προσθέσεων.

ΒΙΒΛΙΟΓΡΑΦΙΑ

1. Mamalis A., Markopoulou K., Kaloumenos K., Analitis A. Splinting osseointegrated implants and natural teeth in partially edentulous patients: a systematic review of the literature. Journal of Oral Implantology. 2012
2. Chee W. W., Mordohai N. Tooth-to-implant connection: a systematic review of the literature and a case report utilizing a new connection design. Clinical Implant Dentistry and Related Research. 2010
3. Tsaousoglou P., Michalakis K., Kang K., Weber H., Sculean A. The effect of rigid and non-rigid connections between implants and teeth on biological and technical complications: a systematic review and a meta-analysis. Clinical Oral Implants Research. 2016
4. Lang N. P., Pjetursson B. E., Tan K., Brägger U., Egger M., Zwahlen M. A systematic review of the survival and complication rates of fixed partial dentures (FPDs) after an observation period of at least 5 years. II. Combined tooth-implant-supported FPDs. Clinical Oral Implants Research. 2004
5. Mahmoud K. Al-Omiri, Maher Al-Masri, Mohannad M. Alhijawi and Edward Lynch. Combined Implant and Tooth Support: An Up-to-Date Comprehensive Overview. Int J Dent. 2017
6. Schlumberger T L, Bowley J F, Maze G I. Intrusion phenomenon in combination tooth-implant restorations: A review of the literature. J Prosthet Dent. 1998
7. Garcia L. T., Oesterle L. J. Natural tooth intrusion phenomenon with implants: a survey. International Journal of Oral and Maxillofacial Implants. 1998
8. Rieder C. E., Parel S. M. A survey of natural tooth abutment intrusion with implant-connected fixed partial dentures.The International Journal of Periodontics & Restorative Dentistry. 1993
9. Pesun I J. Intrusion of teeth in the combination implant-to natural-tooth fixed partial denture: a review of the theories. J Prosthodont. 1997
10. Sheets C G, Earthman J C. Natural tooth intrusion and reversal in implant assisted prosthesis: evidence and a hypothesis for the occurrence. J Prosthet Dent. 1993
11. Trulsson M. Sensory and motor function of teeth and dental implants: a basis for osseoperception. Clin Exp Pharmacol Physiol. 2005
12. Jacobs R, Van Steenberghe D. From osseoperception to implant-mediated sensory-motor interactions and related clinical implications. J Oral Rehabil. 2006

Επανεπέμβαση στην Ενδοδοντία
Mario Luiz Zuolo, Daniel Kherlakian, José Eduardo de Mello, Jr, Maria Cristina Coelho de Carvalho, and Maria Inês Ranazzi Cabral Fagundes
Επιστημονική επιμέλεια-Μετάφραση:
Μαρία Γεωργοπούλου Καθηγήτρια ΕΚΠΑ
Αλέξανδρος Προύντζος DDS, MSc Ενδοδοντίας
€150
+ Δώρο Λεξικό Ενδοδοντολογικών Όρων
Πρακτικά Μαθήματα Ενδοδοντίας
Donald E. Arens, Alan H. Gluskin, Christine I. Peters, Ove A. Peters
Επιστημονική επιμέλεια:
Γιώργος Ι. Σίσκος Αναπληρωτής Καθηγητής ΕΚΠΑ
Μετάφραση:
Γιώργος Δ. Κωστούρος MSc Ενδοδοντίας
€117
+ Δώρο Λεξικό Ενδοδοντολογικών Όρων
ΟΔΟΝΤΙΑΤΡΙΚΟ ΒΗΜΑ
Σκουφά 64, 106 80 Αθήνα, Τηλ. 210 3814 939, www. odvima.gr, e-mail: odvima@otenet.gr
Στις τιμές περιλαμβάνονται τα έξοδα αποστολής και ο ΦΠΑ

HENRY SCHEIN®
BRAND PRODUCTS

Rely on Us™

Hand Instrument Air Collection

From A Name You Can Trust.

Our Stainless Steel Air collection of single and double ended instruments are light as air with an average weight of 12 grams.
You can trust that Henry Schein Brand Hand Instruments provide unsurpassed qualitybacked by the Henry Schein Seal of Excellence, your 100% guarantee of satisfaction.

Our Instrument Sets are especially designed for you:

Air Diagnostic Instrument Set #9
900-8401
1 Explorer #9
1 Mouth mirror handle with mirror
1 Colleague Tweezer

Air Diagnostic Instrument Set #23
900-8184
1 Probe SE #23
1 Mouth mirror handle with mirror
1 Colleague plier 317, serrated

Dental Expert - Άννα Ελμάογλου Ε.Π.Ε.
Ο Εξειδικευμένος Συνεργάτης του Οδοντιατρείου σας
Φειδιππίδου 30, 11527, Γουδή • Τηλ.: 210 7770739, 210 7770749 • Φαξ: 210 7770716 • e-mail: anna@dental-expert.gr

Η στήλη της
ΕΛΛΗΝΙΚΗΣ ΕΤΑΙΡΕΙΑΣ ΠΕΡΙΟΔΟΝΤΟΛΟΓΙΑΣ ΚΑΙ ΟΔΟΝΤΙΚΩΝ ΕΜΦΥΤΕΥΜΑΤΩΝ

Κλειστή ανύψωση ιγμορείου με το σύστημα φρεζών Densah® σε συνδυασμό με Bio-Oss® Collagen

Παρουσίαση κλινικών περιπτώσεων

Ξανθοπούλου Βηθλεέμ*, Βαγδούτη Τριανταφυλλιά*, Μπατάς Λεωνίδας**
* Χειρουργός-Οδοντίατρος DDs, Μετεκπαιδευθείσα στο τμήμα Περιοδοντολογίας και Βιολογίας Εμφυτευμάτων, ΑΠΘ
**Χειρουργός-Οδοντίατρος, D.D.S., M.Sc, PhD, Εξειδικευθείς στην Περιοδοντολογία University of Minnesota, ΗΠΑ, Διδάκτωρ ΑΠΘ,
Επιστημονικός Συνεργάτης ΑΠΘ Τμήμα Περιοδοντολογίας και Βιολογίας Εμφυτευμάτων, ΑΠΘ

Το ανεπαρκές ύψος οστού μπορεί να περιπλέξει την τοποθέτηση εμφυτευμάτων στην οπίσθια άνω γνάθο. Ποικίλες χειρουργικές τεχνικές έχουν περιγραφεί έως τώρα για την κλειστή ανύψωση ιγμορείου,με τη χρήση διαφόρων βιοϋλικών, όπως αλλομόσχευμα, αποπρωτεϊνοποιημένο βόειο οστό, αυτογενές οστικό μόσχευμα ή συνδυασμοί τους. Η τεχνική Summers (1994) είναι η πιο αξιόπιστη μέθοδος, αλλά πολύ ευαίσθητη λόγω της δύναμης που ασκείται από τα μικρά χτυπήματα των οστεοτόμων και του σφυριού, στην προσπάθεια πρόκλησης κατάγματος του εδάφους του ιγμορείου, τραυματίζοντας έτσι τη μεμβράνη Schneiderian[1]. Η επιπλοκή αυτή μπορεί να αποφευχθεί με τη χρήση των φρεζών Densah® λόγω των σχεδιαστικών τους χαρακτηριστικών. Οι φρέζες Densah® έχουν εισαχθεί πρόσφατα ως καινοτόμος τεχνική από τον Salah Huwais (2013) αυξάνοντας την οστική πυκνότητα μέσω της οστεοσυμπύκνωσης[2]. Η τεχνική αυτή περιλαμβάνει ειδικά σχεδιασμένες φρέζες οι οποίες συμπυκνώνουν το οστό με μη αφαιρετικό τρόπο, στα τοιχώματα του οστικού φρεατίου, λειτουργώντας αριστερόστροφα **(Εικ. 1).**

Κατ' αυτόν τον τρόπο, αυξάνεται το εύρος του δύο με τρείς φορές, συγκριτικά με τις συμβατικές φρέζες[3]. Συνεπώς, εξασφαλίζεται η αρχική σταθερότητα του εμφυτεύματος και το ποσοστό επαφής οστού-εμφυτεύματος, καθώς η τοποθέτηση τους επιτυχγάνεται με αυξημένη ροπή αλλά και ελάχιστη αύξηση της θερμότητας[4,5,6]. Πιο συγκεκριμένα, μία αναδρομική μελέτη 5 ετών από τους Huwais και συν., κατέληξαν πως τα εμφυτεύματα που τοποθετήθηκαν ταυτόχρονα με την κλειστή ανύψωση ιγμορείου χρησιμοποιώντας την τεχνική της οστεοσυμπύκνωσης, είχαν ποσοστό επιβίωσης 97%[7].

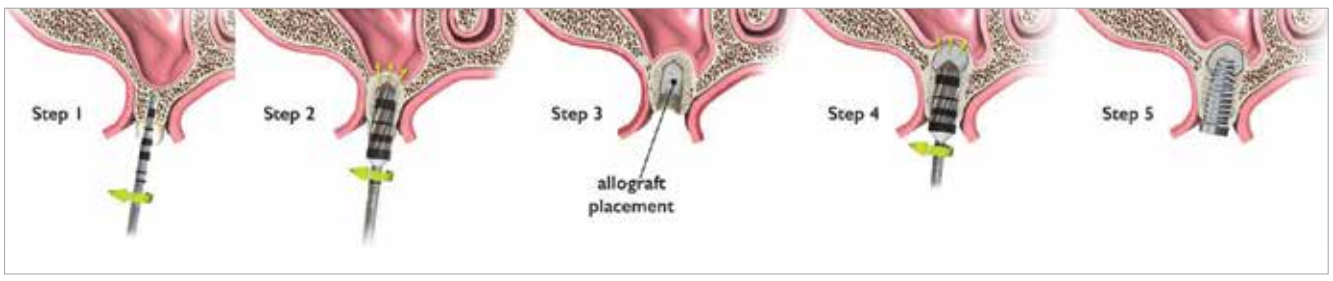

Εικ. 1: Στάδια οστεοσυμπύκνωσης και προώθηση μοσχεύματος

Παρουσίαση Κλινικών Περιστατικών

Έξι ασθενείς προσήλθαν στην Κλινική Περιοδοντολογίας και Βιολογίας Εμφυτευμάτων του Αριστοτελείου Πανεπιστημίου Θεσσαλονίκης, για τοποθέτηση εμφυτευμάτων στην άνω οπίσθια περιοχή. Οι αξονικές τομογραφιές έδειξαν υπολειπόμενο ύψος φατνιακής ακρολοφίας ≤5mm. Πραγματοποιήθηκε κλειστή ανύψωση ιγμορείου με ταυτόχρονη χρήση των Densah® Burs και προώθηση του Bio-Oss® Collagen. Συνολικά τοποθετήθηκαν 7 εμφυτεύματα. Περιακρορριζικές ακτινογραφίες ελήφθησαν πρίν και μετά τη χειρουργική επέμβαση. Το διάστημα παρακολούθησης κυμάνθηκε από 6 μήνες εώς 2 χρόνια.

Αποτελέσματα

Όλες οι επεμβάσεις πραγματοποιήθηκαν με επιτυχία χωρίς να δημιουργηθεί διάτρηση της μεμβράνης ή οποιαδήποτε άλλη δειγχειρητική ή μετεγχειρητική επιπλοκή. Όλα τα εμφυτεύματα επουλώθηκαν απρόσκοπτα. Το περιεμφυτευματικό αυχενικό οστό ήταν σταθερό, και τα εμφυτεύματα λειτουργικά. Το μόσχευμα Bio-Oss® Collagen επιλέχθηκε λόγω της συνοχής του και των χαρακτηριστικών χειρισμού του, και απέδωσε ευνοϊκά.

Συμπεράσματα

Η τεχνική της οστεοσυμπύκνωσης με τη χρήση φρεζών Densah® σε συνδυασμό με Bio-Oss® Collagen, παρουσιάζει συγκρίσιμα αποτελέσματα με αυτά της τεχνικής Summers για την κλειστή ανύψωση ιγμορείου. Φαίνεται αποτελεσματική και αναπαραγώγιμη τεχνική. Τέλος, αποτέλει μια ανεκτή τεχνική από τους ασθενείς.

Εικ. 2: Προεγχειρητική ακτινογραφία.

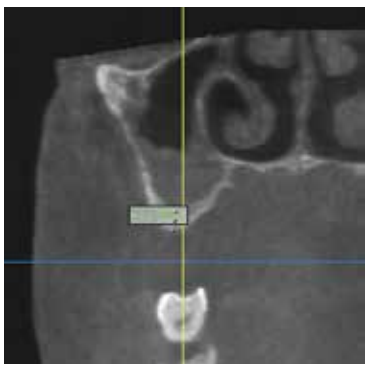

Εικ. 3: Προεγχειρητική CBCT με υπολειματικό ύψος ακρολοφίας 3,7 χιλ.

Εικ. 4: Ειδικές φρέζες Densah®.

Εικ. 5: Μετεγχειρητική ακτινογραφία.

Εικ. 6: CBCT στους 4 μήνες πριν την αποκάλυψη.

Εικ. 7: Ακτινογραφία 4 μηνών μετά την αποκάλυψη.

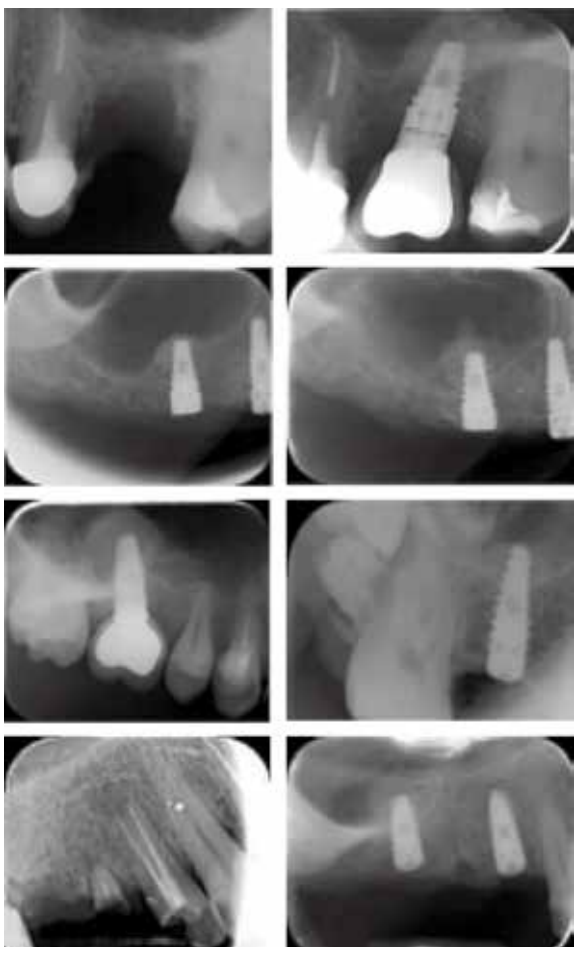

Εικ. 8: Ακτινογραφία όλων των εμφυτευμάτων που τοποθετήθηκαν με την τεχνική της οστεοσυμπύκνωσης.

Βιβλιογραφία

1. Summers RB. A new concept in maxillary implant surgery: the osteotome technique. Compend Contin Educ Dent. 1994;15:152–162.
2. Huwais S., Meyer EG. A Novel Osseous Densification Approach in Implant Osteotomy Preparation to Increase Biomechanical Primary Stability, Bone Mineral Density, and Bone-to-Implant Contact. Int J Oral Maxillofac Implants. 2017;32(1):27-36. https://doi.org/10.11607/jomi.4817.
3. Kanathila H., Pangi A. An insight into the concept of osseodensification-enhancing the implant stability and success. J Clin Diagn Res. 2018;12(7).
4. Neiva, R., Tanello, B., Duarte, W. and Silva, F. Osseodensification crestal sinus floor elevation with or without synthetic and resorbable calcium phosphosilicate putty. Clin Oral Impl Res. 2018;29: 446-446. https://doi.org/10.1111/clr.331_13358.
5. Huwais S., Meyer EG. A Novel Osseous Densification Approach in Implant Osteotomy Preparation to Increase Biomechanical Primary Stability, Bone Mineral Density, and Bone-to-Implant Contact. Int J Oral Maxillofac Implants. 2017;32(1):27-36. https://doi.org/10.11607/jomi.4817.
6. Padhye NM., Padhye AM., Bhatavadekar NB. Osseodensification - A systematic review and qualitative analysis of published literature. J Oral Biol Craniofac Res. 2020;10(1):375-380. https://doi.org/10.1016/j.jobcr.2019.10.002.
7. Huwais S. Enhancing implant stability with osseodensification – a case report with 2-year follow-up. Implant Pract. 2018;8(1):34.

OptraGate®

Απωθητήρας χειλιών και παρειών χωρίς λάτεξ

Η άνετη λύση για καλύτερο πεδίο

ΝΕΟ: τώρα διαθέσιμο σε μπλέ και ροζ

- Αποτελεσματική θεραπεία και πιο εύκολη σχετική απομόνωση.
- Μεγεθυμένο πεδίο εργασίας και εύκολη πρόσβαση στην κοιλότητα.
- Αυξημένη άνεση για τους ασθενείς.
- Ελκυστικά χρώματα για ευκολότερη αποδοχή από τα παιδιά.

www.ivoclarvivadent.gr

Εξουσιοδοτημένοι διανομείς

Ελλάδας

Oral Vision
- Μάγερ 13 / 104 38 Αθήνα / τηλ: 210 77 55 900 /
- Τσιμισκή 34 / 546 23 Θεσσαλονίκη / τηλ: 2310 253 800 / www.oralvision.gr

SADENT
- 1 χλμ Λεωφ. Μαρκοπούλου / 190 02 Παιανία / τηλ: 211 10 22 900 /
- Τετραπόλεως 4 / 115 27 Γουδή / τηλ: 210 77 77 608 /
- Ν. Τέλογλου 7 / 546 36 Θεσσαλονίκη / τηλ: 2310 968 799 / www.sadent.com

Κύπρου

Dentalcon
- Λ. Λάρνακα 57 / 1643 Λευκωσία / τηλ: 22 466 000 / www.dentalcon.com.cy

ivoclar

Τα Μυστικά του Στόματος...

Γιώργος Χ. Λάσκαρης
Στοματολόγος. Ιατρός - Οδοντίατρος
Αν. Καθηγητής Στοματολογίας Ιατρικής Σχολής Παν. Αθηνών
Επισκέπτης Καθηγητής Παν. Λονδίνου
Ιδρυτής & Διευθυντής Στοματολογικού Τμήματος Νοσ. «Α. Συγγρός» (1971-2008)

Επικοινωνία:
τηλ. 210-72.91.667
e-mail: glaskari@yahoo.gr
site: www.georgelaskaris.gr

Παρανεοπλασματικά Δερματοβλεννογόνια Νοσήματα

Στην κατηγορία αυτή ταξινομούνται νοσήματα που εκδηλώνουν βλάβες στο δέρμα, το στόμα και άλλους βλεννογόνους που δεν είναι κακοήθεις, αλλά αποτελούν κλινικούς δείκτες κακοήθειας, αφού συνυπάρχουν με εσωτερικές κακοήθειες με τις οποίες έχουν στενή συσχέτιση. Για να ταξινομηθεί μια νόσος στις παρανεοπλασματικές πρέπει να πληροί ορισμένα κριτήρια τα οποία έχουν εισηγηθεί και καθιερωθεί από την Helen Curth. Τα κριτήρια αυτά είναι: **α) σχεδόν ταυτόχρονη έναρξη, β) παράλληλη κλινική πορεία, γ) συγκεκριμένος τύπος νεοπλασίας και όργανο προσβολής, δ) στατιστική συσχέτιση και τεκμηρίωση, ε) γενετική (γονιδιακή) σύνδεση.** Στον **Πίνακα Ι** βρίσκονται ταξινομημένα τα δερματοβλεννογόνια νοσήματα παρανεοπλασματικής φύσεως που εμφανίζουν εκδηλώσεις από το στόμα, το δέρμα και άλλα όργανα, τα ιδιαίτερα κλινικά χαρακτηριστικά, καθώς και το είδος της νεοπλασίας που υποκρύπτεται.

Η γνώση όλων αυτών των κλινικών χαρακτήρων οδηγεί στην κλινική υποψία σύνδεσης με κακοήθεια και πυροδοτεί περαιτέρω κλινικό και εργαστηριακό έλεγχο για πρώιμη διάγνωση της συνδεόμενης κακοήθειας με ευεργετικά αποτελέσματα για τον ασθενή. Διαγνωστικά και θεραπευτικά στην ομάδα αντιμετώπισης των νόσων αυτών εμπλέκονται κυρίως ο Στοματολόγος, ο Δερματολόγος, ο Αιματολόγος και ο Ογκολόγος ιατρός.

Ι. ΙΣΧΥΡΗ ΣΥΣΧΕΤΙΣΗ ΜΕ ΝΕΟΠΛΑΣΙΑ

1) Κακοήθης Μελανίζουσα Ακάνθωση

Η κακοήθης μελανίζουσα ακάνθωση είναι τύπος μελανίζουσας ακάνθωσης, που προσβάλλει ενήλικα άτομα και συνοδεύεται πάντοτε από κακοήθη νεοπλασία, *κυρίως αδενοκαρκίνωμα στο στόμαχο ή σε άλλα κοιλιακά όργανα και σπάνια με νόσο του Hodgkin, ακανθοκυτταρικό καρκίνωμα κ.ά.* Πιστεύεται ότι η νεοπλασία παράγει ουσίες (αυξητικός παράγων-α, ινσουλίνη κ.ά.) που διεγείρουν τα κύτταρα του επιθηλίου και της επιδερμίδας για υπερπλασία. Συνήθως, οι δερματοβλεννογόνιες βλάβες και η νεοπλασία διαπιστώνονται ταυτόχρονα, ενώ στο 22% προηγείται η διάγνωση του όγκου και στο 20-30% προηγούνται οι βλάβες στο δέρμα και τους βλεννογόνους. Ο βλεννογόνος του στόματος προσβάλλεται στο 30-40% των περιπτώσεων.

Κλινικά, στο στόμα παρατηρούνται πολλαπλές ασυμπτωματικές θηλωματώδεις βλάβες, φυσιολογικής χροιάς, που επεκτείνονται και μπορεί να καταλάβουν μεγάλες περιοχές. Πιο συχνά προσβάλλονται τα χείλη και η γλώσσα και πια σπάνια η υπερώα, τα ούλα και η παρειά ***(Εικ. 1)***. Παρόμοιες βλάβες παρατηρούνται και σε άλλους βλεννογόνους (επιπεφυκότες, πρωκτός, κόλπος, φάρυγγας, οισοφάγος, έντερο κ.ά.). Το δέρμα είναι τραχύ, παρουσιάζει μελάγχρωση, ενώ αναπτύσσονται πολλαπλές θηλωματώδεις προσεκβολές, που χαρακτηριστικά εντοπίζονται στις μασχάλες, τις μηρογεννητικές πτυχές, το λαιμό, τις παλάμες και τα πέλματα ***(Εικ. 2)***.

Εικ. 1: Κακοήθης μελανίζουσα ακάνθωση, θηλωματώδεις βλάβες στη συγχειλία και την παρειά.

Εικ. 2: Κακοήθης μελανίζουσα ακάνθωση, μελανόφαιες θηλωματώδεις βλάβες στο δέρμα της μασχάλης.

Εικ. 3: Παρανεοπλασματική πέμφιγα σε έδαφος χρόνιας λεμφοβλαστικής λευχαιμίας, διαβρώσεις στο κάτω χείλος.

Εικ. 4: Παρανεοπλασματική πέμφιγα σε έδαφος χρόνιας λεμφοβλαστικής λευχαιμίας, διαβρώσεις του επιπεφυκότα και οίδημα βλεφάρων.

Εικ. 5: Πομφολυγώδες πεμφιγοειδές, αιμορραγικές πομφόλυγες στο βλεννογόνο της παρειάς, σε ασθενή με μη-Hodgkin λέμφωμα.

Η κλινική διαφορική διάγνωση περιλαμβάνει τα νοσήματα που βρίσκονται ταξινομημένα στον ***Πίνακα ΙΙ***.

Πίνακας ΙΙ
Κλινική Διαφορική Διάγνωση

- Καλοήθης μελανίζουσα ακάνθωση
- Λιποειδική πρωτεΐνωση
- Σύνδρομο Goltz
- Βλαστική πέμφιγα
- Νόσος του Cowden
- Πολλαπλά θηλώματα

Εργαστηριακές εξετάσεις που απαιτούνται είναι μόνο εκείνες που είναι απαραίτητες για εντόπιση και διάγνωση της νεοπλασίας. Ιστολογικά οι δερματικές βλάβες εμφανίζουν υπερκεράτωση, ακάνθωση και θηλωμάτωση καθώς και αυξημένη παραγωγή μελανίνης. Το τελευταίο εύρημα δεν απαντά στις βλάβες του βλεννογόνου του στόματος.

Η θεραπεία είναι συμπτωματική. Συνήθως οι δερματικές και βλεννογόνιες βλάβες υποχωρούν εάν θεραπευθεί η νεοπλασία με την οποία συνδέονται.

2) Παρανεοπλασματική Πέμφιγα

Η παρανεοπλασματική πέμφιγα αποτελεί σπάνια μορφή πέμφιγας, που αναπτύσσεται σε ασθενείς με *μη-Hodgkin λέμφωμα και χρόνια λεμφοβλαστική λευχαιμία σε ποσοστό 80%.* Πιο σπάνια συνυπάρχει με *νόσο του Castleman, μακροσφαιριναιμία του Waldenstrom και θυμώματα. Η παρανεοπλααμαιική πέμφιγα παρουσιάζει ειδικούς κλινικούς χαρακτήρες, ιστοπαθολογικά και ανοσολογικά ευρήματα που διαφέρουν της κοινής πέμφιγας.* Απαντά εξίσου και στα δύο φύλα, με μέση ηλικία έναρξης τα 60 χρόνια.

Κλινικά, χαρακτηρίζεται: α) από πρώιμες γενικευμένες, επίμονες και βαριές διαβρώσεις στο στόμα, που συχνά επεκτείνονται στα χείλη, το φάρυγγα και τον οισοφάγο ***(Εικ. 3)***, επιπλέον, προσβάλλονται οι βλεννογόνοι των γεννητικών οργάνων, β) έντονες και επίμονες διαβρώσεις και οιδήματα στον επιπεφυκότα, που οδηγούν σε ρυλώδη ατροφία και συμφύσεις ***(Εικ. 4)***, και γ) πολύμορφο δερματικό εξάνθημα με πομφόλυγες, ερυθρές κηλίδες και πλάκες που μιμούνται πολύμορφο ερύθημα. *Οι κλινικές εκδηλώσεις, πολλές φορές, προηγούνται της νεοπλασίας και, χαρακτηριστικά, ανθίστανται στη θεραπεία.*

ΙΙ. ΣΠΑΝΙΑ ΣΥΣΧΕΤΙΣΗ ΜΕ ΝΕΟΠΛΑΣΙΑ

1) Πομφολυγώδες Πεμφιγοειδές

Το πομφολυγώδες πεμφιγοειδές είναι χρόνιο πομφολυγώδες αυτοάνοσο νόσημα, που προσβάλλει το δέρμα και λιγότερο τους βλεννογόνους. Χαρακτηρίζεται από καθηλωμένα και κυκλοφορούντα αντισώματα, που στρέφονται εναντίον αντιγονικών στόχων (BP180, BP230) των ημιδεσμοσωματίων των κυττάρων της βασικής στιβάδας της επιδερμίδας. Προσβάλλει πιο συχνά γυναίκες παρά άνδρες (σχέση 1,7:1), με μέση ηλικία έναρξης τα 65 χρόνια. Σπάνια προσβάλλει και παιδιά. Μερικές φορές η νόσος προκαλείται από λήψη φαρμάκων, κυρίως διουρητικά, αναλγητικά, πενικιλαμίνη, καπτοπρίλη.

Κλινικά οι βλάβες παρουσιάζουν μεγάλη ποικιλομορφία. Αρχικά (μη πομφολυγώδης φάση) εμφανίζονται άτυπες ερυθρές περιοχές που θυμίζουν εκζεματική κνίδωση και συνοδεύονται με κνησμό. Στη συνέχεια δημιουργούνται τεταμένες πομφόλυγες (πομφολυγώδης φάση), που εδράζονται σε φυσιολογική ή ερυθρή βάση, έχουν διάμετρο 0,5-4 cm και περιέχουν συνήθως διαυγές ή αιμορραγικό υγρό, που στη συνέχεια σπάζουν καταλείποντας επιφανειακές ελκώσεις που καλύπτονται από εφελκίδες. Το εξάνθημα, συχνότερα, εντοπίζεται συμμετρικά στα άκρα και τον κορμό και μπορεί να είναι περιορισμένο ή γενικευμένο. Το στόμα προσβάλλεται στο 30-40% των περιπτώσεων κατά κανόνα μετά το δέρμα, ενώ σε ποσοστό 6%, η νόσος αρχίζει από το στοματικό βλεννογόνο. Κλινικά, σχηματίζονται πομφόλυγες, που σε 2-4 ημέρες σπάζουν καταλείποντας επιφανειακές επώδυνες ελκώσεις ***(Εικ. 5)***. Η παρειά, η υπερώα, η γλώσσα, το κάτω χείλος προσβάλλονται συχνότερα, ενώ τα ούλα προσβάλλονται σε ποσοστό 16%, με συχνή εμφάνιση αποφλοιωτικής ουλίτιδας. Πιο σπάνια προσβάλλονται οι επιπεφυκότες, ο οισοφάγος, τα γεννητικά όργανα και ο πρωκτός. *Η νόσος έχει χρόνια διαδρομή και καλή, συνήθως, πρόγνωση. Σπάνια μπορεί να συνυπάρχει με εσωτερικές κακοήθειες (παρανεοπλασματική εκδήλωση), ή και άλλα αυτοάνοσα νοσήματα. Η κλινική διάγνωση πρέπει να τεκμηριωθεί και εργαστηριακά.*

2) Πεμφιγοειδές των Βλεννογόνων

Το πεμφιγοειδές των βλεννογόνων ή ουλωτικό πεμφιγοειδές είναι χρόνια αυτοάνοση διαταραχή που προσβάλλει κυρίως βλεννογόνους και σπάνια το δέρμα, και έχει την τάση να αφήνει ουλώδη ατροφία. Χαρακτηρίζεται ιστολογικά από δημιουργία υποεπιθηλιακής πομφόλυγας και καθήλωση αυτοαντισωμάτων στην περιοχή της βασικής μεμ-

Πίνακας Ι: Παρανεοπλασματικά δερματοβλεννογόνια νοσήματα με εκδηλώσεις και στο στόμα*

Νόσημα	Δέρμα	Στόμα	Λοιπές	Συνυπάρχουσα Νεοπλασία
Ι. Ισχυρή Συσχέτιση				
Κακοήθης Μελανίζουσα Ακάνθωση	Θηλωματώδεις βλάβες, μελάγχρωση κυρίως στις μασχάλες, μηρογεννητικές πτυχές, λαιμός, παλάμες και πέλματα	Θηλωματώδεις βλάβες στα χείλη, υπερώα, ούλα, γλώσσα, χρώμα φυσιολογικό	Επιπεφυκότες, φάρυγγας, οισοφάγος, κόλπος, πρωκτός	Αδενοκαρκίνωμα στομάχου (70%), άλλες θέσεις του γαστρεντερικού και ουροποιητικού συστήματος
Παρανεοπλασματική Πέμφιγα	Πολύμορφο εξάνθημα	Εκτεταμένες διαβρώσεις στο στόμα και τα χείλη	Επιπεφυκότες, φάρυγγας, λάρυγγας οισοφάγος	Χρόνια λεμφογενής λευχαιμία, μη-Hodgkin λέμφωμα, νόσος Castleman, σπάνια άλλες
ΙΙ. Σπάνια Συσχέτιση				
Πομφολυγώδες Πεμφιγοειδές	Πομφόλυγες, συχνά	Πομφόλυγες, επιπολής ελκώσεις	Βλεννογόνοι ρινός, οφθαλμού, φάρυγγα, λάρυγγα, οισοφάγου, γεννητικών οργάνων	Γαστρεντερικό, ουροποιητικό, πνεύμονες, λευχαιμίες, μη-Hodgkin λέμφωμα
Πεμφιγοειδές των Βλεννογόνων, τύπος με αντι-λαμινίνη 5 (αντι-επιλεγκρίνη) αντίσωμα	Πομφόλυγες, σπάνια	Πομφόλυγες, επιπολής ελκώσεις, ουλώδης ατροφία	Επιπεφυκότες, βλεννογόνοι ρινός, οφθαλμού, φάρυγγα, λάρυγγα, οισοφάγου, γεννητικών οργάνων	Αδενοκαρκίνωμα
Ερπητοειδής Δερματίτις	Βλατίδες, πλάκες, φυσαλίδες, κνησμός	Βλατίδες, φυσαλίδες, διαβρώσεις	Εντεροπάθεια από γλουτένη	Μη-Hodgkin λέμφωμα
Δερματομυοσίτις	Ποικιλοδερμία, κηλίδες, πλάκες, γραμμώσεις χρώματος ηλιοτροπίου, αλωπεκία	Ερύθημα, διαβρώσεις	Μυοσίτις	Καρκινώματα ωοθηκών, πνευμόνων, έντερο, πάγκρεας, μη-Hodgkin λέμφωμα
Σύνδρομο Sweet	Ερυθρές βλατίδες και πλάκες, πομφόλυγες, νεκρωτικές βλάβες	Ελκώσεις που μιμούνται μεγάλες άφθες	Οφθαλμικές βλάβες, αρθρίτις, μυαλγίες, πυρετός, γαστρεντερικές διαταραχές κ.α.	Οξεία μυελογενής λευχαιμία, καρκίνωμα ουροποιογεννητικού συστήματος, IgA παραπρωτεϊναιμία
Πρωτοπαθής Συστηματική Αμυλοείδωση	Βλατίδες, πλάκες, πομφόλυγες	Ερυθρές πλάκες και ογκίδια, πομφόλυγες, μεγαλογλωσσία	Προσβολή εσωτερικών οργάνων (καρδιά, νεφροί, εγκέφαλος, αγγεία κ.α.)	Πολλαπλούν μυέλωμα

* Για πιο λεπτομερείς πληροφορίες ο αναγνώστης μπορεί να ανατρέξει στα βιβλία του συγγραφέα Γιώργου Λάσκαρη, α) «Κλινική Στοματολογία: Διάγνωση-Θεραπεία», 3η έκδοση, Εκδόσεις Λίτσας, Αθήνα, β) "Color Atlas of Oral Diseases: Diagnosis and Treatment", 4th edition, Thieme Verlag.

βράνης. Η διαταραχή δε θεωρείται ως μια νοσολογική οντότητα αλλά ως κλινικός φαινότυπος (ομάδα διαταραχών) με μεγάλη κλινική ετερογένεια και ανάλογη αντιγονική αντιστοιχία. Έτσι σήμερα αναγνωρίζονται 6 μορφές, ανάλογα με την κλινική έκφραση και τον αντιγονικό στόχο. Προσβάλλει πιο συχνά γυναίκες παρά άνδρες (σχέση 1,5-2:1) με μέση ηλικία έναρξης τα 66 χρόνια, δηλαδή δέκα χρόνια αργότερα από την πέμφιγα. Πολύ σπάνια προσβάλλει παιδιά με μοναδική εντόπιση στο στόμα. Ο βλεννογόνος του στόματος προσβάλλεται πάνω από 95% και κατά κανόνα αποτελεί και την πρώτη έκφραση της νόσου. Παθογενετικά, αυτοαντισώματα (κυρίως IgG) που στρέφονται εναντίον αντιγονικών στόχων στην περιοχή της βασικής μεμβράνης του επιθηλίου και των ημιδεσμοσωματίων των κυττάρων της βασικής στιβάδος, είναι υπεύθυνα για τις ποικίλες κλινικές εκφράσεις.

Κλινικά, στο στόμα εμφανίζονται πομφόλυγες, που γρήγορα σπάζουν καταλείποντας επώδυνες ελκώσεις με λεία επιφάνεια και ακανόνιστο σχήμα. Οι βλάβες υποτροπιάζουν για πολύ καιρό και τελικά καταλείπουν ουλώδη ατροφία, είναι συνήθως περιορισμένες, ενώ σπανιότερα μπορεί να επεκταθούν σε όλο το στόμα. Τα ούλα, η παρειά, η υπερώα, ο φατνιακός βλεννογόνος, η γλώσσα και σπάνια το κάτω χείλος αποτελούν τις πιο συχνές θέσεις προσβολής. Τα ούλα προσβάλλονται πάνω από 60%, με χαρακτηριστική κλινική εικόνα αποφλοιωτικής ουλίτιδας ***(Εικ. 6)***. Μερικές φορές η προσβολή των ούλων είναι η μοναδική και ποτέ δεν εμφανίζονται άλλες εντοπίσεις. Γεγονός που θέτει βάσιμη υποψία ότι αποτελεί 7η κλινική ποικιλία με ιδιαίτερους αντιγονικούς στόχους. Δεύτερη σε συχνότητα θέση προσβολής είναι οι οφθαλμοί (30-45%), όπου προκαλούνται επιπεφυκίτιδα, συμβλέφαρο, συνέχειες, εντρόπιο, τριχίαση, ξηρότητα, ελκώσεις στον κερατοειδή, που μερικές φορές οδηγούν σε τύφλωση. Σπανιότερα, προσβάλλονται οι βλεννογόνοι των γεννητικών οργάνων, του πρωκτού, της μύτης, του φάρυγγα, του λάρυγγα και του οισοφάγου. Το δέρμα προσβάλλεται περίπου στο 5-10% των περιπτώσεων, με πομφόλυγες, που εντοπίζονται κυρίως στην περιοχή της κεφαλής και του τραχήλου, και μπορεί να οδηγήσουν σε σχηματισμό ουλών. *Τελευταία, υποστηρίζεται ότι ασθενείς με πεμφιγοειδές των βλεννογόνων και αυτοαντισώματα εναντίον της λαμινίνης 5 έχουν αυξημένο κίνδυνο για ανάπτυξη αδενοκαρκινωμάτων. Η διάγνωση στηρίζεται σε κλινικά και εργαστηριακά κριτήρια.*

Εικ. 6: Πεμφιγοειδές των βλεννογόνων, αποκόλληση του επιθηλίου σε έδαφος αποφλοιωτικής ουλίτιδας μετά από μηχανική τριβή.

3) Ερπητοειδής Δερματίτις

Η ερπητοειδής δερματίτις ή νόσος του Duhring είναι χρόνια αυτοάνοση δερματοπάθεια που συνδέεται στενά με την εντεροπάθεια από γλουτένη (κοιλιοκάκη). Παρά το γεγονός ότι 15-20% των ασθενών με ερπητοειδή δερματίτιδα έχουν σημεία και συμπτώματα εντεροπάθειας, υπολογίζεται ότι 70% ακόμη έχει ασυμπτωματική ή ήπια εντεροπάθεια. Επιπλέον, υπάρχει μεγάλη γενετική συσχέτιση μεταξύ των δύο νόσων αφού μοιράζονται το ίδιο HLA, κλάση II DQ2 γονότυπο. Το εύρημα αυτό σε συνδυασμό με τη συχνή οικογενή εμφάνιση της νόσου παρέχει στήριξη στην άποψη ότι υπάρχει γενετική προδιάθεση στη γλουτένη. Υπάρχουν ισχυρές ενδείξεις ότι αυτοάνοσος μηχανισμός συμμετέχει στην εκδήλωση ερπητοειδούς δερματίτιδας. Αυτό αποτυπώνεται με την κοκκιώδη καθήλωση αυτοαντισωμάτων IgA εντός των θηλών του χορίου, που είναι χαρακτηριστικό της νόσου. Επιπλέον, πρόσφατα απομονώθηκαν στον ορό, ασθενών με ερπητοειδή δερματίτιδα, κυκλοφορούντα IgA αντισώματα που στρέφονται εναντίον συγκεκριμένων αντιγονικών στόχων, που είναι η τρανσγλουταμινάση της επιδερμίδας, χωρίς το εύρημα αυτό να υπάρχει στην εντεροπάθεια από γλουτένη. Ακόμη ανοσοσυμπλέγματα IgA/επιδερμιδικής τρανσγλουταμινάσης κυκλοφορούν στο αίμα των ασθενών. Τέλος, το 2003 αναγνωρίστηκε ότι η επιδερμιδική τρανσγλουταμινάση (TG3) είναι το υπεύθυνο αυτοαντιγόνο. Η ερπητοειδής δερματίτις απαντά συχνότερα σε λαούς της Βόρειας Ευρώπης με συχνότητα στη Φινλανδία 10,4 ανά 100.000 πληθυσμού.

Η έναρξη της νόσου γίνεται συνήθως μεταξύ 35-40 ετών και είναι πιο συχνή στους άνδρες παρά σε γυναίκες (σχέση 1,5-2:1). Κλινικά, στο δέρμα εμφανίζονται στην αρχή ερυθρές βλατίδες ή πλάκες, που συνοδεύονται από έντονο κνησμό και φυσαλίδες, που συρρέουν σε «ερπητοειδή» διάταξη και χαρακτηριστικά κατανέμονται συμμετρικά στις εκτατικές επιφάνειες του σώματος: αγκώνες, γόνατα, ωμοπλάτη, γλουτοί, αυχένας, κορμός, τριχωτό κεφαλής. Στη συνέχεια δημιουργούνται επιπολής ελκώσεις που καλύπτονται από εφελκίδες. Ο βλεννογόνος του στόματος προσβάλλεται σε ποσοστό 5-10% και οι βλάβες συνήθως ακολουθούν το δερματικό εξάνθημα και πολύ σπάνια μπορεί να προηγούνται. Κλινικά, στο στόμα παρατηρούνται ερύθημα, κηλιδοβλατιδώδεις βλάβες και φυσαλίδες, που διατάσσονται κυκλικά ή ημικυκλικά ***(Εικ. 7)***. Στη συνέχεια, φυσαλίδες σπάζουν καταλείποντας μικρές πολύ επώδυνες διαβρώσεις, που θυμίζουν μικρές άφθες. Οι βλάβες εντοπίζονται συχνά στην υπερώα, τη γλώσσα, την παρειά και πιο σπάνια στα ούλα, τα χείλη και τις αμυγδαλές. Η νόσος έχει χρόνια πορεία με υφέσεις και εξάρσεις. *Σπάνια περιπτώσεις ερπητοειδούς δερματίτιδος που συνυπάρχουν με εντεροπάθεια από γλουτένη μπορεί να συνυπάρχει μη-Hodgkin T-cell λέμφωμα.* Η κλινική διάγνωση πρέπει να τεκμηριωθεί ιστολογικά και ανοσολογικά.

4) Δερματομυοσίτις

Η δερματομυοσίτις είναι φλεγμονώδης νόσος των γραμμωτών μυών και του δέρματος. Ο όρος πολυμυοσίτις χρησιμοποιείται όταν δεν υπάρχει προσβολή του δέρματος. Η αιτιολογία παραμένει άγνωστη, ενώ υπάρχουν ενδείξεις ότι γενετικοί και ανοσολογικοί παράγοντες (κυτταρικού και χυμικού τύπου), διαταραχές στην απόπτωση των κυττάρων, φάρμακα και ιοί συμμετέχουν στον παθογενετικό μηχανισμό της νόσου. Προσβάλλει πιο συχνά γυναίκες παρά άνδρες (σχέση 2:1), άνω των 40 χρόνων, και σπάνια παιδιά. *Σε ποσοστό 10-30% η δερματομυοσίτις συνυπάρχει με κακοήθεις νεοπλασίες, κυρίως σε ασθενείς μεγάλης ηλικίας, που μπορεί να προηγούνται ή να έπονται της νόσου. Οι πιο συχνές νεοπλασίες απαντούν στις ωοθήκες, στο κόλον, στο μαστό, στους πνεύμονες, στο πάγκρεας, αδενοκαρκινώματα γεννητικών οργάνων στις γυναίκες, μη-Hodgkin λέμφωμα.*

Εικ. 7: Ερπητοειδής δερματίτις, φυσαλίδες σε ημικυκλική διάταξη στο φατνιακό βλεννογόνο.

Κλινικά, τα πρώτα συμπτώματα της δερματομυοσίτιδας είναι μυαλγίες, μυϊκή αδυναμία και καταβολή των δυνάμεων, που μερικές φορές συνοδεύονται από πυρετό. Το εξάνθημα του δέρματος, σε ποσοστό 30, αποτελεί την πρώτη εκδήλωση και χαρακτηρίζεται από ποικιλοδερμία. Η ποικιλοδερμία περιλαμβάνει περιοχές με υπέρχρωση ή υπομελάνωση, ευρυαγγείες και ατροφία, με κυρίαρχο το ιώδες χρώμα που είναι χαρακτηριστικό της νόσου. Σταθερό διαγνωστικό σημείο είναι η εντόπιση των δερματικών βλαβών, γύρω από τα μάτια και τις εκτατικές επιφάνειες. Όταν οι βλάβες εντοπίζονται στους αγκώνες και τα γόνατα και άλλες αρθρώσεις ονομάζονται σημεία του Gottron. Ο βλεννογόνος

του στόματος προσβάλλεται, σχετικά σπάνια, με ερυθρότητα, επώδυνο οίδημα ή και ελκώσεις, ιδιαίτερα στη γλώσσα, τη μαλακή υπερώα και τη σταφυλή και την παρειά ***(Εικ. 8).*** Η διάγνωση στηρίζεται σε κλινικά και εργαστηριακά κριτήρια.

5) Σύνδρομο Sweet

Το σύνδρομο Sweet ή οξεία εμπύρετος ουδετεροφιλική δερματοπάθεια περιγράφηκε το 1964 από τον Sweet. Πρόκειται για σπάνιο νόσημα άγνωστης αιτιολογίας, που αναπτύσσεται μετά από λοίμωξη του ανώτερου αναπνευστικού ή του γαστρεντερικού. Προσβάλλει πιο συχνά γυναίκες, σχέση 4:1, ηλικίας 30-60 ετών. *Σε ποσοστό πάνω από 20% συνυπάρχει νεοπλασία (παρανεοπλασμασματική νόσος), κυρίως οξεία μυελογενής λευχαιμία, πλασματοκκυτταρική δυσκρασία ή και άλλους όγκους.* Επιπλέον, σχετικά συχνή είναι η συνύπαρξη με φλεγμονώδεις νόσους του εντέρου, εγκυμοσύνη (πρώτο και δεύτερο τρίμηνο της κύησης), λοιμώξεις και φάρμακα. Τα φάρμακα που έχουν σχετισθεί με τη νόσο είναι ο παράγοντας διέγερσης των κοκκιοκυττάρων (G-CSF), αντιβιοτικά (μινοκυκλίνη, τριμεθοπρίμη-σουλφαμεθοξαζόλη), αντιδιουρητικά, αντισυλληπτικά, αντιεπιληπτικά. Τέλος, σε ποσοστό 50-60% δεν συνυπάρχει κανένας από τους πιο πάνω παράγοντες. Με επιδημιολογικά και κλινικά κριτήρια το σύνδρομο Sweet ταξινομείται σε 3 βασικούς τύπους: τον κλασικό ή ιδιοπαθή, τον παρανεοπλασματικό και τον φαρμακευτικό.

Κλινικά, των εκδηλώσεων του συνδρόμου Sweet προηγείται λοίμωξη του ανώτερου αναπνευστικού και σπανιότερα του γαστρεντερικού συστήματος. Τα βασικά κλινικά σημεία είναι αιφνίδιος υψηλός πυρετός 38°-39°C, αρθραλγίες, μυαλγίες, καταβολή δυνάμεων, δερματικό εξάνθημα, οφθαλμικές βλάβες και ελκώσεις στο στόμα. Στο δέρμα, πρώιμα, αναπτύσσονται οιδηματώδεις ερυθρές βλατίδες και πλάκες που συρρέουν και εμφανίζουν τάση επέκτασης. Μερικές από τις βλάβες έχουν τάση για νέκρωση και δημιουργία ελκώσεων ή και πομφολύγων και φλυκταινών. Πιο συχνά οι δερματικές βλάβες εντοπίζονται στην περιοχή κεφαλής και τραχήλου, και τα άκρα. Η δοκιμασία παθεργίας είναι συνήθως θετική. Στους οφθαλμούς παρατηρείται

Εικ. 8: Δερματομυοσίτις, ερυθρότητα, οίδημα και επιφανειακές ελκώσεις στο βλεννογόνο της παρειάς.

Εικ. 9: Σύνδρομο Sweet, οίδημα και ελκώσεις στο κάτω χείλος.

Εικ. 10: Αμυλοείδωση, δύο μεγάλοι ερυθρόφαιοι όζοι στην κορυφή της γλώσσας.

επιπεφυκίτις, αιμορραγίες, επισκληρίτις, ιριδοκυκλίτις. Στο στόμα δημιουργούνται βαθιές επώδυνες ελκώσεις, που προσομοιάζουν με μεγάλες άφθες, μεγέθους από 1 έως πολλά εκατοστά ***(Εικ. 9)***. Στο χείλος παρατηρείται έντονο οίδημα και ελκώσεις που καλύπτονται από αιμορραγικές εφελκίδες. Οι κλινικές εκδηλώσεις διαρκούν, χωρίς θεραπεία, 1-3 μήνες και υποτροπιάζουν στο 30% των ασθενών. Εντούτοις, εάν αρχίσει πρώιμα η ορθή θεραπεία οι βλάβες υποχωρούν σε 1-2 εβδομάδες. Η διάγνωση στηρίζεται σε κλινικά κυρίως κριτήρια. Πρέπει όμως να τεκμηριωθεί και εργαστηριακά.

6) Αμυλοείδωση

Η αμυλοείδωση είναι, σχετικά σπάνια, ετερογενής ομάδα μεταβολικών διαταραχών, που χαρακτηρίζεται από εξωκυτταρική εναπόθεση άμορφου πρωτεϊνικού υλικού, του αμυλοειδούς, σε διάφορους ιστούς και όργανα. Η προέλευση του αμυλοειδούς δεν είναι ακριβώς γνωστή. Με κλινικά, ιστοχημικά και ανοσολογικά κριτήρια, η αμυλοείδωση ταξινομείται σε 5 βασικές μορφές: την πρωτοπαθή, τη δευτεροπαθή, την οικογενή, της γεροντικής ηλικίας και της νεφρικής ανεπάρκειας. Επιπλέον, ταξινομείται με κλινικά κριτήρια σε εντοπισμένη (εναπόθεση σε ορισμένους ιστούς και όργανα) και συστηματική (γενικευμένη εναπόθεση αμυλοειδούς). *Η πρωτοπαθής, που αναφέρεται και ως σχετιζόμενη με ανοσοσφαιρίνη ελαφρών αλύσεων (light chains - AL) αμυλοείδωση, είναι η πιο σοβαρή και συχνή μορφή της νόσου και σε 10-20% των περιπτώσεων συνοδεύεται με πολλαπλό μυέλωμα.* Προσβάλλει άτομα άνω των 50 ετών, κατά προτίμηση άνδρες παρά γυναίκες (σχέση 3:1). Η πρόγνωση είναι βαριά, αφού ο θάνατος επέρχεται δύο περίπου χρόνια μετά την έναρξη της νόσου, κυρίως από νεφρική ή καρδιακή ανεπάρκεια.

Κλινικά, η νόσος προσβάλλει το γαστρεντερικό σύστημα, την καρδιά, τους νεφρούς, τις αρθρώσεις, τους γραμμωτούς μυς, το ΚΝΣ, τα αιμοφόρα αγγεία, το δέρμα και τους βλεννογόνους. Γενικά σημεία και συμπτώματα είναι κόπωση, μυϊκή αδυναμία, απώλεια βάρους, οιδήματα, δύσπνοια, πόνος, αιμορραγίες, σύνδρομο καρπιαίου σωλήνα κ.ά. Στο δέρμα παρατηρούνται βλατίδες, οζίδια, πετέχιες, εκχυμώσεις, αιμορραγίες, σπάνια πομφόλυγες και ελκώσεις, αλωπεκία και αποχρωματισμός. Οι εκδηλώσεις στο στόμα είναι συχνές και πρώιμες (30-50%) και χαρακτηρίζονται από πετέχιες, εκχυμώσεις, βλατίδες, οζίδια, ελκώσεις, μεγαλογλωσσία ***(Εικ. 10)***, διόγκωση των μικρών και μεγάλων σιαλογόνων αδένων, διόγκωση των υπογνάθιων τραχηλικών λεμφαδένων και σπάνια αιμορραγικές πομφόλυγες. Υποκειμενικά, οι ασθενείς παραπονούνται για δυσφαγία, δυσφωνία, δυσκαταποσία και ξηροστομία.

Χαρακτηριστικό κλινικό σημείο είναι το βαθύ κόκκινο χρώμα των βλαβών, λόγω εναπόθεσης αμυλοειδούς στο τοίχωμα των αγγείων και εύκολη ρήξη του τοιχώματος. Στη δευτεροπαθή αμυλοείδωση σπάνια έχουμε εκδηλώσεις στο στόμα με τη μορφή εντοπισμένων όζων. Τα νοσήματα που προδιαθέτουν σε δευτεροπαθή αμυλοείδωση είναι η φυματίωση, η σαρκοείδωση, η οστεομυελίτις, η ρευματοειδής αρθρίτις, η ελκώδης κολίτις, ασθενείς που βρίσκονται σε αιμοκάθαρση, η νόσος του Hodgkin και άλλα κακοήθη νεοπλάσματα. Το αμυλοειδές στη μορφή αυτή εναποτίθεται, κυρίως, στο ήπαρ, τους νεφρούς, το σπλήνα και τα επινεφρίδια. Η εντοπισμένη αμυλοείδωση μπορεί να αναπτυχθεί σε διάφορα όργανα προκαλώντας ανάλογη συμπτωματολογία. Η μορφή αυτή δε συνοδεύεται από συστηματικές εκδηλώσεις και έχει καλή πρόγνωση. Η κλινική διάγνωση πρέπει να τεκμηριωθεί ιστολογικά και ανοσοϊστοχημικά.

Συμπέρασμα

Συμπερασματικά, τα παρανεοπλασματικά δερματοβλενογγόνια νοσήματα με εκδηλώσεις στο στόμα, αποτελούν μια μικρή σχετικά ομάδα, μπορεί να υποκρύπτουν κάποια κακοήθεια που απειλεί τη ζωή του ασθενούς και ως εκ τούτου ταξινομούνται στην ομάδα νόσων που απαιτείται γρήγορη ασφαλής διάγνωση ώστε να αντιμετωπισθεί κατά πρώτο λόγο η κακοήθεια. *Είναι πολύ σημαντικό για τον Στοματολόγο να γνωρίζει τις κλινικές εκδηλώσεις στο στόμα, που μπορεί να είναι πρώιμες και μερικές φορές οι μοναδικές, και να είναι ο πρώτος που θα υποπτευθεί τη νόσο και την πιθανή συσχέτιση με κακοήθεια. Αυτονόητο είναι ότι πρέπει να συνεργαστεί με άλλες ιατρικές ειδικότητες (Δερματολόγο, Αιματολόγο, Ογκολόγο, Παθολόγο κ.α.) που εμπλέκονται στους χειρισμούς αντιμετώπισης της ομάδος αυτής των σοβαρών νόσων.*

ΠΕΡΙΕΜΦΥΤΕΥΜΑΤΙΤΙΔΑ
από τη Διάγνωση στην Αντιμετώπιση

ΙΩΑΝΝΗΣ Κ. ΚΑΡΟΥΣΗΣ
ΑΝΑΠΛΗΡΩΤΗΣ ΚΑΘΗΓΗΤΗΣ ΠΕΡΙΟΔΟΝΤΟΛΟΓΙΑΣ ΠΑΝΕΠΙΣΤΗΜΙΟΥ ΑΘΗΝΩΝ

Συνεργασία
Δρ. ΠΑΝΑΓΙΩΤΑ Ε. ΝΤΟΚΟΥ
ΠΕΡΙΟΔΟΝΤΟΛΟΓΟΣ

Το βιβλίο αυτό αποτελεί μια μονογραφία στο πολύ ενδιαφέρον και επίκαιρο θέμα της περιεμφυτευματίτιδας, το οποίο απασχολεί έντονα την Οδοντιατρική κοινότητα σε διεθνές επίπεδο.
Ο συγγραφέας, Αναπληρωτής Καθηγητής του Εργαστηρίου Περιοδοντολογίας της Οδοντιατρικής Σχολής ΕΚΠΑ, Ιωάννης Κ. Καρούσης προσεγγίζει το θέμα της περιεμφυτευματικής παθολογίας μέσα από την εικοσαετή εμπειρία και ενασχόλησή του σε κλινικό και ερευνητικό επίπεδο και παραθέτει το σύνολο των πληροφοριών που πρέπει να γνωρίζει ο φοιτητής και ο Οδοντίατρος, είτε γενικός είτε εξειδικευμένος για το πολύ σύγχρονο αυτό ζήτημα το οποίο αφορά εκατομμύρια ασθενείς σε παγκόσμια κλίμακα.
Η συγγραφή, έγινε με τη συνεργασία της Περιοδοντολόγου, αποφοίτου του Μεταπτυχιακού Προγράμματος Περιοδοντολογίας της Οδοντιατρικής Σχολής ΕΚΠΑ, Δρ. Παναγιώτας Ντόκου.

ΕΚΔΟΣΗ: 2020 • ΣΕΛΙΔΕΣ: 500 • ΦΩΤΟΓΡΑΦΙΕΣ: 1.180

ΤΙΜΗ: €140

ΠΕΡΙΕΧΟΜΕΝΑ

1. Ανατομία περιοδοντικών και περιεμφυτευματικών ιστών
2. Επούλωση των περιεμφυτευματικών ιστών μετά την τοποθέτηση των εμφυτευμάτων
3. Ταξινόμηση των περιεμφυτευματικών νόσων
4. Αιτιολογικός παράγοντας και παράγοντες κινδύνου για την εγκατάσταση περιεμφυτευματικών νόσων
5. Επιδημιολογία περιεμφυτευματικών νόσων
6. Επιτυχία και επιβίωση των εμφυτευμάτων
7. Διάγνωση των περιεμφυτευματικών νόσων
8. Θεραπευτική αντιμετώπιση των περιεμφυτευματικών νόσων. Αθροιστική παρεμβατική υποστηρικτική θεραπεία
9. Φάση ελέγχου της φλεγμονής
10. Ταξινόμηση των περιεμφυτευματικών οστικών βλαβών
11. Φάση αποκατάστασης των βλαβών: Ανοικτή απομάκρυνση εναποθέσεων - Δημιουργία νέας πρόσφυσης με τη βοήθεια laser - Αφαιρετικές τεχνικές
12. Φάση αποκατάστασης των βλαβών: Αναπλαστικές τεχνικές
13. Αποκαταστατική χειρουργική μαλακών ιστών
14. Αποτελεσματικότητα της περιεμφυτευματικής θεραπείας
15. Εξαγωγή εμφυτεύματος
16. Εφαρμογές laser στη θεραπεία της περιεμφυτευματίτιδας
17. Διατήρηση του θεραπευτικού αποτελέσματος σε ασθενείς με εμφυτεύματα
18. Διάβρωση του τιτανίου και περιεμφυτευματικές βλάβες που οφείλονται σε αυτή
19. Βιβλιογραφικές παραπομπές
20. Ευρετήριο

ΟΔΟΝΤΙΑΤΡΙΚΟ ΒΗΜΑ
ΙΩΑΝΝΗΣ ΚΑΡΚΑΤΖΟΥΛΗΣ ΜΟΝ. ΕΠΕ
Σκουφά 64, 106 80 Αθήνα, Τηλ. 210 3814 939, www.odvima.gr, e-mail: odvima@otenet.gr

EDGEENDO®

PERFORMANCE.PRICE. TECHNOLOGY.



EDGEFILE® X7

- Proprietary heat treatment process
  - FireWire NiTi™ Alloy improves strength and flexibility*
- Available in .04 and .06 Constant Taper
  - Variable Pitch
- Maximum flute diameter 1mm allows for minimally invasive preparation
- Parabolic Cross Section non cutting tip
  - Maximizes file cutting efficiency
- Electropolished file
  - Increases sharpness and strength
- Reduced handle length for increased posterior access
- ISO tip size 17-45
- Available lengths: 21, 25 & 29 mm

"In my opinion, the X7 is the best rotary file system for minimally invasive endodontic therapy. The proprietary heat treatment and reduced maximum flute diameter allow for improved efficiency and safety in complex cases."
-Prof. Gianluca Gambarini

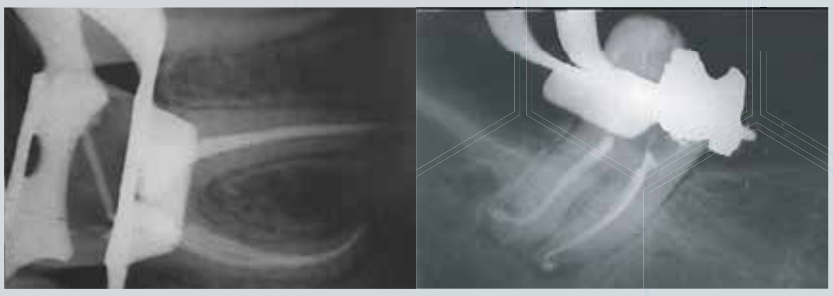

Made in the USA

*Based on resistance cyclic testing as shown on the FireWire NiTi Strength Graph:http://edgeendo.com/comparative-study-of-cyclic-fatigue-resistance/

Dental Expert - Άννα Ελμάογλου Ε.Π.Ε.

Ο Εξειδικευμένος Συνεργάτης του Οδοντιατρείου σας

Φειδιππίδου 30, 11527, Γουδή • Τηλ.: 210 7770739, 210 7770749 • Φαξ: 210 7770716 • e-mail: anna@dental-expert.gr

Η στήλη της
ΕΛΛΗΝΙΚΗ ΕΤΑΙΡΕΙΑ ΝΟΣΟΚΟΜΕΙΑΚΗΣ ΟΔΟΝΤΙΑΤΡΙΚΗΣ ΚΑΙ ΟΔΟΝΤΙΑΤΡΙΚΗΣ ΕΙΔΙΚΗΣ ΦΡΟΝΤΙΔΑΣ

Διοίκηση δημοσίων νοσοκομείων στην Ελλάδα: Προβληματισμοί και προτάσεις

Αθανάσιος Σπηλιωτόπουλος
Γενικός Γραμματέας Ελληνικής Εταιρείας Νοσοκομειακής Οδοντιατρικής και Οδοντιατρικής Ειδικής Φροντίδας (ΕΕΝΟ-ΟΕΦ), MSc

Φλώρα Ζερβού-Βάλβη
Πρόεδρος Ελληνικής Εταιρείας Νοσοκομειακής Οδοντιατρικής και Οδοντιατρικής Ειδικής Φροντίδας (ΕΕΝΟ-ΟΕΦ), Δρ Οδοντ., MPhil Med

Εισαγωγή

Είναι φανερό πως κάποια δυσλειτουργία στα δημόσια νοσοκομεία της χώρας μας δεν επιτρέπει σε αυτά να αποδώσουν σύμφωνα με τις πραγματικές τους δυνατότητες και να συνεισφέρουν ανάλογα στο κοινωνικό σύνολο και στη δημόσια υγεία. Παρουσιάζονται παρακάτω διαπιστώσεις και προβληματισμοί, σχετικά με την παρούσα κατάσταση των δημοσίων νοσοκομείων στην Ελλάδα, αλλά και προτάσεις προς βελτίωση.

Κακοδιοίκηση νοσοκομείων

- Τα ελληνικά νοσοκομεία συνήθως δεν διοικούνται από επαγγελματίες μάνατζερ.
- Έχουν σημειωθεί αρκετές ειλικρινείς προσπάθειες με αγαθούς σκοπούς από την πλευρά της πολιτείας έως τώρα. Ωστόσο, δεν παρήχθη πάντα το επιθυμητό αποτέλεσμα διότι ήταν αποσπασματικές και δεν είχαν προετοιμασθεί σωστά ή δεν είχαν συνέχεια.
- Παρατηρούνται ανεπαρκείς καταγραφές στατιστικών στοιχείων που αφορούν πλήθος πληροφοριών (π.χ. εισαγωγές ασθενών, επανεισαγωγές, επιπλοκές, ιατρικές πράξεις, θεραπευτικό αποτέλεσμα, χρησιμοποιούμενες ποσότητες υλικών και εξοπλισμού) που θα μπορούσαν να αξιοποιηθούν. Αυτό έχει σαν αποτέλεσμα να είναι αδύνατος ο έλεγχος, ο αποτελεσματικός προγραμματισμός, ο υπολογισμός του κόστους και η αυτοαξιολόγηση.
- Συχνά διαπιστώνεται δυσκολία στο συντονισμό διαφορετικών μονάδων υγείας.
- Υπάρχει ανισοκατανομή των νοσοκομείων χωροταξικά, η οποία (όπως και η στελέχωσή τους) θα πρέπει να επανασχεδιασθεί και να γίνει με αντικειμενικά κριτήρια (πληθυσμός, νοσηρότητα, τυχόν γεωγραφικές ιδιαιτερότητες κλπ).
- Υπάρχει γραφειοκρατία και φαινόμενα αυθαιρεσίας που είναι δύσκολο να αντιμετωπισθούν λόγω ανεπάρκειας των ελεγκτικών μηχανισμών σε συνδυασμό με την ελλιπή εκπαίδευση του προσωπικού και την έλλειψη ανάλογης κουλτούρας.
- Έλλειψη ευελιξίας στο σύστημα προμηθειών με αποτέλεσμα καθυστερήσεις και σπατάλη δημοσίου χρήματος.
- Παρατηρούνται φαινόμενα διαφθοράς (π.χ. «φακελάκι» ιατρών, σκανδαλώδεις προμήθειες, αναξιοκρατία) που δυστυχώς αδυνατούν να ελεγχθούν.

Ανάπτυξη ανθρώπινου δυναμικού-Κίνητρα για τους εργαζομένους

Υπάρχει ένα ευρύ φάσμα ειδικοτήτων (ιατροί διαφόρων ειδικοτήτων, νοσηλευτές, παραϊατρικό, διοικητικό, ειδικό τεχνικό προσωπικό κλπ) που καθιστά τη σύνθεση του προσωπικού αρκετά ανομοιογενή και συνήθως δύσκολα διαχειρίσιμη. Η ανάπτυξη του ανθρώπινου δυναμικού είναι συχνά αποτέλεσμα ελλιπούς προγραμματισμού. Πέρα από την απουσία επαρκούς προγραμματισμού του ανθρώπινου δυναμικού, παρατηρείται: α) υπερπροσφορά ειδικευμένων ιατρών και ταυτόχρονα άνιση γεωγραφική κατανομή τους, β) ελλείψεις σε εκπαιδευμένο νοσηλευτικό και εξειδικευμένο διοικητικό και τεχνικό προσωπικό, γ) αποδυνάμωση της πρωτοβάθμιας φροντίδας υγείας και της γενικής / οικογενειακής ιατρικής καθώς και δ) αδυναμίες στο σύστημα εκπαίδευσης των επαγγελματιών υγείας. Υπάρχει ανάγκη για αντιμετώπιση και διαχείριση των παραπάνω προβλημάτων μέσα από ένα κεντρικό εθνικό σχεδιασμό. Συγκεκριμένα, θα πρέπει να εξασφαλιστεί:

- Ισόρροπη ανάπτυξη του ανθρώπινου δυναμικού.
- Καθορισμός ρόλων και κινήτρων στους εργαζόμενους.
- Αξιόπιστος και διαφανής μηχανισμός ελέγχου και αξιολόγησης των υπηρεσιών υγείας.
- Ανάπτυξη ολοκληρωμένων συστημάτων επιστημονικής ανάλυσης των πληροφοριών και πρόβλεψης σχετικά με τις μελλοντικές υγειονομικές ανάγκες του πληθυσμού.
- Επάρκεια υλικοτεχνικού εξοπλισμού και ποιοτικοί χώροι εργασίας.
- Ασφάλεια στο εργασιακό περιβάλλον που αποτρέπει κινδύνους και απειλές και ικανοποιεί το αίσθημα ασφαλείας και αποδοχής του εργαζομένου.
- Ανάπτυξη ομαδικού πνεύματος συνεργασίας που οικοδομεί κλίμα εμπιστοσύνης, αποδοχής και αποφυγής εκδήλωσης ενός κακώς εννοούμενου «ατομισμού» εις βάρος του συνόλου.
- Έμφαση στη συνεχιζόμενη εκπαίδευση, μετεκπαίδευση, εξειδίκευση και αναβάθμιση του υπηρετούντος προσωπικού.
- Ανατροφοδότηση κι ενημέρωση.
- Ανάθεση ενός ολοκληρωμένου κύκλου εργασίας στον κάθε εργαζόμενο κι όχι κατακερματισμένα και μεμονωμένα καθήκοντα.

> Το υποστηρικτικό περιβάλλον εργασίας, η επιλογή κατάλληλα εκπαιδευμένων στελεχών, η παροχή κινήτρων στους εργαζόμενους αλλά και η αξιοποίηση των δυνατοτήτων της τεχνολογίας στον τομέα της πληροφορικής και των επικοινωνιών μπορούν να συνεισφέρουν στη βελτίωση λειτουργίας των δημόσιων δομών υγείας.

Ηλεκτρονικός φάκελος ασθενή-Τηλεϊατρική

Είναι πλέον παγκοσμίως καθιερωμένη η επιλογή χρήσης του ηλεκτρονικού φακέλου ασθενή (ΗΦΑ) έναντι του χειρόγραφου για μια σειρά από λόγους:

- Καλύπτει όλες τις κλινικές, νομικές και διοικητικές απαιτήσεις.
- Δεν υπόκειται στη φθορά του χρόνου, όπως συμβαίνει στο χειρόγραφο φάκελο.
- Η επεξεργασία του και η πρόσβαση είναι εύκολη και γρήγορη με χρήση απλών πληροφοριακών συστημάτων και χωρίς να απαιτούνται πολύπλοκα τεχνολογικά μέσα και σπατάλη πόρων υγείας.
- Η πρόσβαση και η διακίνησή του μπορεί να γίνει και εξ αποστάσεως (σε εφαρμογές τηλεϊατρικής).
- Επιτρέπει ταχύτερες και αποτελεσματικότερες υπηρεσίες υγείας.
- Επιτρέπει εξατομικευμένες συμβουλές για μεμονωμένο ασθενή.
- Οι πληροφορίες είναι καταγεγραμμένες με ενιαίο τρόπο, ώστε να είναι συγκρίσιμες και να μπορούν να υποστούν επεξεργασία εύκολα.
- Υποστηρίζεται η εκπαίδευση και η έρευνα, αφού μπορούν τα στοιχεία ευκολότερα να συγκεντρωθούν και να αναλυθούν προκειμένου να εξυπηρετήσουν επιδημιολογικές, στατιστικές και άλλες μελέτες.
- Αξιολογείται και καταγράφεται η ικανοποίηση και η συμμόρφωση του ασθενούς.
- Η Τηλεϊατρική μπορεί να συνδέσει λειτουργικά τη ζήτηση και προσφορά υπηρεσιών υγείας, επιτυγχάνοντας την ισοκατανομή των πόρων στο σύστημα υγείας και περιορίζοντας τη σπατάλη των παραγωγικών συντελεστών.

Υποχρηματοδότηση

- Η ζήτηση για υπηρεσίες υγείας παγκοσμίως είναι ανεξάντλητη ενώ οι οικονομικοί πόροι που προορίζονται για να τις καλύψουν είναι πεπερασμένοι.
- Ο ρυθμός αύξησης της δαπάνης υγείας είναι μεγαλύτερος από τον αντίστοιχο του ΑΕΠ, τα τελευταία χρόνια, σε όλες τις χώρες του ΟΟΣΑ.
- Εξαιτίας της γήρανσης του πληθυσμού και της προόδου της προληπτικής ιατρικής, οι ανάγκες σε ιατροφαρμακευτική περίθαλψη, μέριμνα και διαγνωστικές εξετάσεις τείνουν να είναι μεγαλύτερες, γεγονός που οδηγεί σε αύξηση των δημοσίων δαπανών για την υγεία.
- Ο κρατικός προϋπολογισμός είναι η κύρια

πηγή χρηματοδότησης (κατά 60% περίπου) των δημόσιων νοσοκομείων στην Ελλάδα και οι πόροι του προέρχονται από άμεσους και έμμεσους φόρους. Η δεύτερη μεγαλύτερη πηγή χρηματοδότησης είναι η κοινωνική ασφάλιση με το κόστος να μετακυλίεται στους ασφαλισμένους.

- Χώρες, όπως η Ελλάδα, που υπέστησαν βαριά οικονομική κρίση, μείωσαν σε πραγματικούς αριθμούς τους προϋπολογισμούς των δημόσιων νοσοκομείων τα τελευταία χρόνια, με αποτέλεσμα σημαντικές ελλείψεις και κενές οργανικές θέσεις ιατρών και νοσηλευτών στο ΕΣΥ.

Μέσα σε αυτό το οικονομικό περιβάλλον της δημόσιας υγείας, πρέπει να αναζητηθούν: α) αποδοτικότεροι τρόποι διαχείρισης των οικονομικών πόρων, προϋπολογισμού και πρόβλεψης των αναγκών, β) νέες πηγές χρηματοδότησης, γ) μηχανισμοί αντικειμενικής αξιολόγησης, ιεράρχησης και εξορθολογισμού των δαπανών, δ) βελτίωση του τρόπου αποζημίωσης των νοσοκομείων από τους φορείς κοινωνικής ασφάλισης, ώστε να γίνεται δικαιότερη κατανομή της χρηματοδότησης ανάμεσα στα νοσοκομεία της χώρας που να μη στηρίζεται μόνο στις ημέρες νοσηλείας αλλά και σε άλλες παραμέτρους, όπως για παράδειγμα, η βαρύτητα της νόσου ή η απασχόληση του υγειονομικού προσωπικού. Αυτό θα οδηγήσει σε θέσπιση κριτηρίων αξιολόγησης - χρηματοδότησης και κινήτρων ανταγωνιστικότητας ανάμεσα στα δημόσια νοσοκομεία.

Συμπεράσματα

Η κακοδιοίκηση αποτελεί, δυστυχώς, μέρος της σύγχρονης ελληνικής πραγματικότητας των δημόσιων νοσοκομείων. Η ατυχής επιλογή διοικήσεων, η άστοχη ανάπτυξη του ανθρώπινου δυναμικού, η υποχρηματοδότηση αλλά και η εφαρμογή παρωχημένων μοντέλων διοίκησης συνέβαλλε αποφασιστικά σε αυτό, μαζί με πλήθος άλλων παραγόντων. Το υποστηρικτικό περιβάλλον εργασίας, η επιλογή κατάλληλα εκπαιδευμένων στελεχών, η παροχή κινήτρων στους εργαζόμενους αλλά και η αξιοποίηση των δυνατοτήτων της τεχνολογίας στον τομέα της πληροφορικής και των επικοινωνιών μπορούν να συνεισφέρουν στην αναστροφή του υφισταμένου κλίματος.

Τα οφέλη απ' την καθιέρωση του ηλεκτρονικού φακέλου ασθενή είναι πολλαπλά. Απ' την εύκολη και γρήγορη πρόσβαση που επιτρέπει ταχύτερες υπηρεσίες υγείας, ακόμα και τηλεϊατρική, μέχρι την αποφυγή της φθοράς του χρόνου που αναπόφευκτα υπάρχει στο χειρόγραφο.

Η εργασία εν εκτάσει έχει δημοσιευθεί με τον τίτλο «Διοίκηση Δημοσίων Νοσοκομείων στην Ελλάδα: Δεκάλογος Προβληματισμών και Προτάσεων» στο επιστημονικό περιοδικό «Ελληνική Νοσοκομειακή Οδοντιατρική» 2020, 13:71-77.

ΕΝΔΕΙΚΤΙΚΗ ΒΙΒΛΙΟΓΡΑΦΙΑ

1. Οικονομοπούλου ΧΒ, Λιαρόπουλος Λ, Δόσιος Θ: Αξιολόγηση ποιότητας υπηρεσιών υγείας. Επιθ Υγείας 2000; 6: 35-37.
2. Τούντας Γ, Οικονόμου ΝΑ: Αξιολόγηση υπηρεσιών και συστημάτων υγείας. Αρχ Ελλ Ιατρ 2007; 24(1): 7-21.
3. Giokas DI: Greek Hospitals: How well their resources are used. IJMS 2001; 29(1): 73-83.
4. Tountas Y, Karnaki P, Pavi E: Reforming the reform: the Greek national health system in transition. J Public Health Pol 2002; 62:15–29.
5. Τούντας Γ: Ο σχεδιασμός των υπηρεσιών υγείας. Αρχ Ελλ Ιατρ 2006; 23(1): 72-83.
6. Πάγκαλος Γ, Μαυρίδης Ι: Ασφάλεια πληροφοριακών συστημάτων και δικτύων. Θεσσαλονίκη. Εκδόσεις Ανίκουλα. 2002: 57.
7. Μαντάς Ι, Hasman A: Πληροφορική Υγείας. Αθήνα. Ιατρικές εκδόσεις Πασχαλίδης. 2006: 72.
8. Mercer K: Examining the impact of health information networks on health system integration in Canada. Lead Health Serv 2001; 14(3): 345-358.
9. Καθαράκη Μ: Αποτελεσματικότητα συστήματος Τηλεϊατρικής στη διαχείριση μαιευτικών και γυναικολογικών περιστατικών και επιπτώσεις στην άσκηση διοίκησης των νοσοκομειακών μονάδων. Διδακτορική διατριβή. Αθήνα. Εκδόσεις ΕΚΠΑ. 2006: 97.
10. Charles BL: Telemedicine can lower costs and improve access. Healthc Financ Manag 2000; 4(4): 66-69.
11. Hakansson S, Gavelin C: What do we really know about the cost effectiveness of telemedicine? J Telemedicine Telecare 2000; 6(1): 133-136.
12. Campbell JD, Harris KD, Hodge R: Introducing Telemedicine technology to rural physicians and settings. J Fam Pract 2001; 50: 419-424.
13. Μαυρίδης Π: Οι εξελίξεις της Τηλεϊατρικής και η επίδρασή της στη λειτουργία των Νοσοκομειακών μονάδων. Διδακτορική Διατριβή. Μυτιλήνη. Εκδόσεις Πανεπιστημίου Αιγαίου. 2002: 79.

ΣΤΟΜΑΤΟΛΟΓΙΑ

Ταυτόχρονη παρουσία Πλασματοκυτταρικής και Κοκκιωματώδους Ουλίτιδος σε ασθενή με νόσο του Crohn

Ιστορικό

Η ασθενής Λ.Α. 40 ετών προσήλθε στο ιδιωτικό ιατρείο του Καθηγητή Στοματολογίας Γιώργου Λάσκαρη με πρόβλημα/ενόχληση στα ούλα διάρκειας 1,5 μήνα.

Από τη λήψη του ιστορικού βρέθηκε πως η ασθενής πάσχει από τη νόσο του Crohn για την οποία λαμβάνει αγωγή.

Η νόσος του Crohn είναι μια χρόνια φλεγμονώδης νόσος του γαστρεντερικού συστήματος που προσβάλλει συχνά τον βλεννογόνο του στόματος.

Κατά την κλινική εξέταση βρέθηκε πως η ασθενής παρουσίαζε έντονη ερυθρότητα, ευαισθησία και ελαφρό οίδημα στα προστομιακά ούλα της άνω και κάτω γνάθου ***(Εικ. 1)***. Το επίπεδο στοματικής υγειινής ήταν μέτριο.

Ο υπόλοιπος βλεννογόνος του στόματος ήταν φυσιολογικός.

Απάντηση

Η κλινική διάγνωση ήταν κοκκιωματώδης ουλίτις σε έδαφος νόσου του Crohn. Για την επιβεβαίωση της διάγνωσης, διενεργήθηκε βιοψία από τα προστομιακά ούλα της άνω γνάθου.

Η βιοψία εστάλη για ιστοπαθολογική εξέταση και μελετήθηκε από τον Παθολογοανατόμο Καθηγητή Χρήστο Κίττα. Τα ευρήματα κατέδειξαν: *«ικανού βαθμού πλασματοκυτταρική αλλά και λεμφοκυτταρική φλεγμονώδη διήθηση στο χόριο με παρουσία αρκετών ιστιοκυτταρικών στοιχείων, αλλά και σπάνιων επιθηλιοειδών κυττάρων με ασαφή σχηματισμό μικρών κοκκιωμάτων* ***(Εικ. 2).*** *Αναγνωρίστηκαν και μερικά πολυπύρηνα γιγαντοκύτταρα με σχηματισμό κοκκιωμάτων* ***(Εικ. 3)****. Το πλακώδες επιθήλιο εμφάνισε περιοχές διάβρωσης, αλλά και ικανού βαθμού σπογγίωση και διήθηση από μικρά λεμφοκύτταρα. Ενδιαφέρον ήταν πως υπήρχε μία έντονη ψευδοεπιθηλιωματώδης υπερπλασία με λεπτές καταδύσεις προς το χόριο και παρουσία μικρών αθροίσεων πλακωδών κυττάρων στα βαθύτερα στρώματα του χορίου που μιμούνταν ακανθοκυτταρικό καρκίνωμα»* ***(Εικ. 4)***. Το τελευταίο αυτό εύρημα δημιούργησε διαφοροδιαγνωστικό ιστοπαθολογικό πρόβλημα. Για το λόγο αυτό διενεργήθηκε περαιτέρω ανοσοϊστοχημικός έλεγχος ο οποίος απέκλεισε το ενδεχόμενο ύπαρξης ακανθοκυτταρικού καρκινώματος ή νεοπλασίας του λεμφικού ιστού. Συγκεκριμένα, με βάση την συμπληρωματική έκθεση: *«ο έλεγχος έδειξε θετικότητα των ενδοχοριακών αθροίσεων των πλακωδών κυττάρων στις pankeratins, αλλά και θετικότητα μερικών κυττάρων στην εσωτερική στιβάδα των αθροίσεων για την CK7. Το γεγονός αυτό καταδεικνύει την ύπαρξη και λίγων αδενικών κυττάρων εντός των μικρών κυτταρικών αθροίσεων και μας οδηγεί προς την κατεύθυνση εστιών σιαλαδενομεταπλασίας. Επίσης, τόσο η χρώση p53 (θετικότητα κυρίως στα βασικά κύτταρα των καταδύσεων του επιθηλίου, ενώ ελάχιστα κύτταρα στις μικρές ενδοχοριακές αθροίσεις είναι θετικά), όσο και η χρώση Ki-67 (θετικότητα επίσης στη βασική και υπερβασική στιβάδα του πλακώδους επιθηλίου και όχι στο κέντρο των ενδοχοριακών αθροίσεων) μας οδήγησαν στη διάγνωση ότι οι μικρές αυτές αθροίσεις αφορούν σε εγκάρσιες τομές καταδύσεων του επιθηλίου, αλλά και σε θέσεις απλής σιαλαδενομεταπλασίας.»*

Το τελικό αποτέλεσμα της ιστοπαθολογικής εξέτασης ήταν *«μεικτή εικόνα με αλλοιώσεις πλασματοκυτταρικής και κοκκιωματώδους ουλίτιδος»* που αφορά προφανώς στη συμμετοχή του βλεννογόνου των ούλων στη νόσο του Crohn από την οποία πάσχει η ασθενής.

Η θεραπεία περιελάμβανε χορήγηση πρεδνιζολόνης (prezolone) 30mg την ημέρα για 10 ημέρες και μετά 20mg για άλλες 30 ημέρες. Παρατηρήθηκε εντυπωσιακή βελτίωση από την έναρξη της θεραπείας ***(Εικ. 5)***. Έκτοτε η ασθενής λαμβάνει θεραπεία συντήρησης με 10mg πρεδνιζολόνης κάθε 2η ημέρα για 3 μήνες για τον κίνδυνο υποτροπής.

Η διαφορική διάγνωση περιλάμβανε τις πιο κάτω αναφερόμενες παθολογικές καταστάσεις των ούλων.

- **Πλασματοκυτταρική ουλίτιδα**
- **Κοκκιωματώδη ουλίτιδα**
- Χρόνια ουλίτιδα από οδοντικό βιοϋμένιο (πλάκα)
- Αποφλοιωτική ουλίτιδα
- Πλασματοκύτωμα ούλων
- Ουλίτιδα από επαφή κανέλλας
- Σπογγιωτική υπερπλασία ούλων

Η **πλασματοκυτταρική ουλίτις,** είναι μία ειδική μορφή ουλίτιδος και αποτελεί αντίδραση υπερευαισθησίας σε τροφές, αρωματικές ουσίες και καρυκεύματα. Η νόσος παρουσιάζει ιστοπαθολογικές ομοιότητες με την πλασματοκυτταρική βαλανίτιδα του Zoon.Υπάρχουν διάφοροι παράγοντες που λειτουργούν ως αίτιο για την εκδήλωση της, όπως αλλεργία, υπερευαισθησία σε τροφές, τσίχλες/καραμέλες ή οδοντόπαστες με γεύση κανέλλας ή μέντας, διάφορα καρυκεύματα και άλλες ουσίες. Η πλασματοκυτταρική ουλίτις προσβάλλει και τα δύο φύλα, κυρίως μεταξύ 20-40 ετών και διαρκεί από μήνες έως χρόνια. Έχει συνήθως αιφνίδια έναρξη και κλινικά εκδηλώνεται με οίδημα, ερυθρότητα και απώλεια της στικτής επιφάνειας στα ελεύθερα και προσπεφυκότα ούλα. Οι

Εικ. 1: Κλινική εικόνα της ασθενούς κατά την προσέλευση της στο ιατρείο. Παρατηρείται οίδημα και ερυθρότητα των ελευθέρων και προσπεφικότων ούλων στην άνω γνάθο.

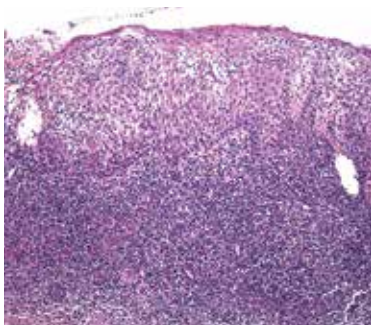

Εικ. 2: Πολυάριθμα πλασματοκύτταρα και ψευδοεπιθηλιωματώδης υπερπλασία του επιθηλίου(Καταδύσεις επιθηλίου με παρουσία γιγαντοκυττάρων).

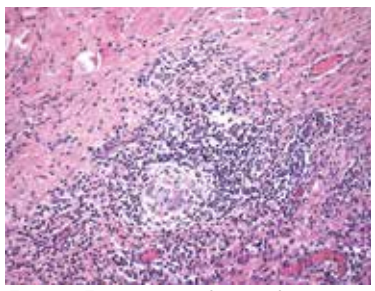

Εικ. 3: Εντυπωσιακό κοκκίωμα στο χόριο, με παρουσία γιγαντοκυττάρων και περιφερικά πλασματοκυττάρων.

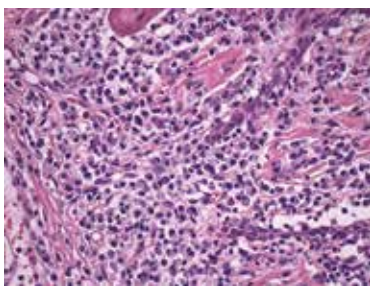

Εικ. 4: Ιστολογική εικόνα με πυκνή λεμφοπλασματοκυτταρική διήθηση στο χόριο και ψευδοεπιθηλειώδη υπερπλασία

Εικ. 5: Κλινική εικόνα της ασθενούς 3 μήνες μετά την έναρξη της θεραπείας.

βλάβες μπορεί να περιορίζονται σε μερικές θέσεις ή να καταλαμβάνουν μεγάλη έκταση, και συνοδεύονται από αίσθημα καύσου. Παρόμοιες βλάβες παρατηρούνται συχνά σε νωδές περιοχές, στη γλώσσα και τα χείλη.

Η **κοκκιωματώδης ουλίτις,** είναι μια σπάνια μορφή ουλίτιδος και μπορεί είναι μεμονωμένο εύρημα ή να αποτελεί μέρος της στοματοπροσωπικής κοκκιωμάτωσης ή συστηματικής κοκκιωματώδους νόσου. Συστηματικά κοκκιωματώδη νοσήματα είναι η νόσος του Crohn, η σαρκοείδωση, η φυματίωση και το σύνδρομο Melkersson-Rossenthal. Ενίοτε η κοκκιωματώδης ουλίτις αποτελεί ιστική αντίδραση σε ξένο σώμα που μπορεί να είναι οδοντιατρικό υλικό ή άλλο. Σε αυτές τις περιπτώσεις η νόσος χαρακτηρίζεται και ως ουλίτις από ξένο σώμα. Τέλος, αρκετές φορές δεν ανευρίσκεται καμία συσχέτιση της κοκκιωματώδους ουλίτιδας με τοπικούς ή συστηματικούς παράγοντες.

Η κοκκιωματώδης ουλίτις εκδηλώνεται σε κάθε ηλικία και στα δύο φύλα. Προσβάλλει κυρίως τα ελεύθερα ούλα (παρυφές και μεσοδόντιες θηλές) και μπορεί να είναι εντοπισμένη σε 2-3 δόντια ή γενικευμένη. Κλινικά τα ούλα είναι ελαφρώς διογκωμένα και ερυθρά, και υποκειμενικά υπάρχει ευαισθησία κατά τη μάσηση των τροφών και την ψήκτριση των δοντιών.

Η **ουλίτις από οδοντικό βιοϋμένιο (πλάκα),** είναι χρόνια φλεγμονώδης νόσος, που περιορίζεται στα ούλα. Προκαλείται από τη συγκέντρωση της μικροβιακής οδοντικής πλάκας (βιοϋμένιο). Στη δημιουργία της οδοντικής πλάκας συμβάλλουν τοπικοί παράγοντες όπως η κακή στοματική υγιεινή, διαταραχές στη σύγκλιση, κακές προσθετικές εργασίες κ.α. Μερικές φορές η ουλίτιδα επιδεινώνεται από συστηματικούς παράγοντες όπως ο σακχαρώδης διαβήτης, νοσήματα του μεταβολισμού, φάρμακα κ.α.

Η **αποφλοιωτική ουλίτις,** δεν είναι μια ανεξάρτητη νοσολογική οντότητα, αλλά κλινικός περιγραφικός όρος, αφού αποτελεί κλινική εκδήλωση στα ούλα δερματοβλεννογόνιων νοσημάτων. Συγκεκριμένα πίσω από την κλινική εικόνα της αποφλοιωτικής ουλίτιδος υποκρύπτεται κατά το 80-90% το πεμφιγοειδές των βλεννογόνων και ο ομαλός λειχήνας, και πιο σπάνια η πέμφιγα, το πομφολυγώδες πεμφιγοειδές, και η επίκτητη πομφολυγώδης επιδερμόλυση.

Το **πλασματοκύττωμα,** αποτελεί μονοκλωνική νεοπλασία των πλασματοκυττάρων είτε του μυελού των οστών είτε των μαλακών ιστών, το οποίο αναπτύσσεται σπάνια από τα πλασματοκύτταρα του βλεννογόνου του στόματος.

Η **ουλίτις από επαφή κανέλλας,** αποτελεί αντίδραση υπερευαισθησίας σε σκευάσματα που περιέχουν κανέλλα (τσίχλες, καραμέλες, οδοντόπαστες). Κλινικά παρατηρούνται ερυθρότητα του βλεννογόνου και, κατά τόπους, λευκές γραμμώσεις ή πλάκες και διαβρώσεις.

Η **σπογγιωτική υπερπλασία ούλων ή σπογγιωτική ουλίτις,** εμφανίζεται συχνότερα σε παιδιά και εφήβους και σπάνια σε μεγαλύτερες ηλικιακές ομάδες και είναι πιο συχνά μονήρης βλάβη. Η ακριβής αιτιολογία παραμένει ασαφής με ισχυρότερη άποψη εκείνη της αντιδραστικής βλάβης σε ήπιο μηχανικό τραυματισμό ή άλλους τοπικούς ερεθιστικούς παράγοντες. Κλινικά η βλάβη στα ούλα είναι ερυθρή, σαφώς περιγεγραμμένη με ελαφρώς θηλωματώδη επιφάνεια και είναι τις περισσότερες φορές άμισχη.

Σχόλια-Συμπεράσματα

- Το ιδιαίτερο ενδιαφέρον της περίπτωσης που παρουσιάζουμε είναι η συνύπαρξη δύο τύπων ουλίτιδος σε ιστοπαθολογικό επίπεδο με κλινικές όμως ομοιότητες, της κοκκιωματώδους και της πλαματοκυτταρικής καθώς και η επικάλυψη του ενός νοσήματος από το άλλο.
- Η ψευδοεπιθηλιοματώδης υπερπλασία που εμμείτο ακανθοκυτταρικό καρκίνωμα δημιούργησε διαγνωστικό πρόβλημα σε ιστοπαθολογικό επίπεδο.Αυτό καταδεικνύει, αφενός την ιδιαίτερη προσοχή που πρέπει να δίνεται από τον Παθολογοανατόμο και αφετέρου τη σημασία της κλινικής διάγνωσης και εμπειρίας από τον κλινικό Στοματολόγο με τελικό στόχο το όφελος του αποδέκτη που είναι ο ασθενής.
- Με αφορμή το συγκεκριμένο περιστατικό, είναι σημαντικό να τονίσουμε την ανάγκη ο Στοματολόγος να έχει ιατρικές γνώσεις και κλινική εμπειρία, ώστε να είναι ικανός να ανταπεξέλθει με επιτυχία την αποστολή του που είναι εντέλει η διάγνωση και η θεραπεία τοπικών αλλά και συστηματικών παθήσεων με εκδηλώσεις στο στόμα. Η ομάδα των συστηματικών νόσων αποτελεί το κύριο φάσμα του γνωστικού αντικειμένου της ειδικότητας.

Βιβλιογραφία

1. Λάσκαρης Γιώργος. «Κλινική Στοματολογία: Διάγνωση - Θεραπεία», 3η έκδοση, Λίτσας, Αθήνα.
2. Λάσκαρης Γιώργος. «Ειδικές ουλίτιδες: Ένα μείζον πρόβλημα στο χώρο της Οδοντιατρικής». Οδοντιατρικό Βήμα, Νοέμβριος – Δεκέμβριος 2021, σελ.20-22

Για επικοινωνία:

Μαρία-Όλγα Οικονόμου
Οδοντίατρος

Μαρίνα Δούκα
Στοματολόγος (DDS, MSc)
Υπεύθυνη Στοματολογικού Ιατρείου
Ιατρικού Κέντρου Αθηνών
doukasmaringr@yahoo.gr

GT GRADIENT TECHNOLOGY

IPS e.max®

ZirCAD

Prime

Επαναπροσδιορισμός των ολοκεραμικών – με τεχνολογία διαβάθμισης – Gradient Technology:
Αισθητική υψηλών προδιαγραφών με 1200 MPa για όλες τις ενδείξεις *

**All ceramic,
all you need.**

zircadprime.ipsemax.com

* από μονήρεις στεφάνες έως γέφυρες 14 τεμαχίων

www.ivoclarvivadent.gr

Επίσημοι διανομείς

Ελλάδας
Oral Vision
• Μάγερ 13 / 104 38 Αθήνα / τηλ: 210 77 55 900 /
• Τσιμισκή 34 / 546 23 Θεσσαλονίκη / τηλ: 2310 253 800 /
www.oralvision.gr

SADENT
• 1 χλμ Λεωφ. Μαρκοπούλου / 190 02 Παιανία / τηλ: 211 10 22 900 /
• Τετραπόλεως 4 / 115 27 Γουδή / τηλ: 210 77 77 608 /
• Ν. Τέλογλου 7 / 546 36 Θεσσαλονίκη / τηλ: 2310 968 799 /
www.sadent.com

Κύπρου
Dentalcon
• Λ. Αναστασιάδη 1 / 2012 Λευκωσία / τηλ: 22 466 000 /
www.dentalcon.com.cy

ivoclar

Σύγκριση ακρορριζικών βυσμάτων MTA και Biodentine™ που χρησιμοποιούνται σε διαδικασίες ακρορριζικής απόφραξης: μελέτη κλινικού περιστατικού

Αντικείμενο μελέτης: Η ακρορριζική απόφραξη αντιπροσωπεύει μια εναλλακτική θεραπευτική προσέγγιση για τη διαχείριση ατελώς ανεπτυγμένων μόνιμων δοντιών με νεκρωτικό πολφό. Ο σκοπός της παρούσας μελέτης είναι η σύγκριση των κλινικών αποτελεσμάτων όταν χρησιμοποιούμε MTA και Biodentine™ ακρορριζικά βύσματα σε διαδικασίες ακρορριζικής απόφραξης.

Σχεδιασμός μελέτης: Είκοσι έξι δόντια με αδιάπλαστα ακρορρίζια και νεκρωτικούς πολφούς από διαφορετικούς ασθενείς επιλέχθηκαν για ακρορριζική απόφραξη. Στην πρώτη συνεδρία, ύστερα από διακλυσμούς με διάλυμα υποχλωριώδους νατρίου 5,25% και EDTA, τοποθετήθηκε υδροξείδιο του ασβεστίου στο ριζικό σωλήνα και στη συνέχεια έγινε μια προσωρινή έμφραξη με IRM. Στη δεύτερη συνεδρία, οι ασθενείς χωρίστηκαν τυχαία σε δύο ομάδες από 13 ασθενείς η καθεμιά: Τα δόντια της Ομάδας 1 εμφράχθηκαν με ακρορριζικά βύσματα MTA και αυτά της Ομάδας 2 εμφράχθηκαν με ακρορριζικά βύσματα Biodentine™. Οι ριζικοί σωλήνες εμφράχθηκαν με γουταπέρκα και Sealapex μόνιμο εμφρακτικό υλικό. Η μύλη του δοντιού εμφράχθηκε με σύνθετη ρητίνη. Οι συνεδρίες επανελέγχου έγιναν στους έξι, δώδεκα και δεκαοκτώ μήνες και τα αποτελέσματα της θεραπείας αξιολογήθηκαν με βάση τα κριτήρια Strindberg και τον περιακρορριζικό δείκτη (PAI).

Αποτελέσματα: Από το σύνολο των 26 δοντιών, τα 6 αποκλείστηκαν από τη μελέτη επειδή δεν προσήλθαν στις συνεδρίες επανελέγχου (4 εμφράχθηκαν με MTA και 2 με Biodentine™). Στην 6μηνη αξιολόγηση, η Ομάδα 1 έδειξε 55% επιτυχία (Κριτήρια Strindberg) και βελτίωση 66,66% βασιζόμενη στο PAI. Τα αποτελέσματα της Ομάδας 2 ήταν, 54,54% και 63,63% αντίστοιχα. Στον 12μηνο επανέλεγχο και οι δύο ομάδες επέδειξαν 100% επιτυχία. Τα κλινικά και ακτινογραφικά αποτελέσματα διατηρήθηκαν στην 18μηνη αξιολόγηση.

Συμπέρασμα: Με βάση την ανάλυση της ακρορριζικής περιοδοντίτιδας και απουσία κλινικών σημείων και συμπτωμάτων, δεν υπήρχε διαφορά μεταξύ των ακρορριζικών βυσμάτων του Biodentine™ και του MTA.

Συγγραφείς:
Dr. Marva Monsreal-Peniche*, Dr. Marco Ramvrez-Salomσn, Dr. Elma Vega-Lizama, Dr. Marva Lσpez-Villanueva, Dr. Gabriel Alvarado-Cardenas, Dr. Cemil Yesilsoy, Dr. Oscar Bolapos, Dr. Gabriela Martin

*Η Dr. María Monsreal-Peniche (DDS, ME 2016, Universidad Autónoma de Yucatán) είναι κλινική επίκουρη καθηγήτρια στο Τμήμα Ενδοδοντίας του Αυτόνομου Πανεπιστημίου της Yucatán. Έχει δημοσιεύσει επιστημονικές μελέτες. Η τρέχουσα έρευνά της είναι στην έμφραξη των ριζικών σωλήνων με ανοιχτά ακρορρίζια. Έχει λάβει βραβεία, και μπορείτε να επικοινωνήσετε μαζί της στη διεύθυνση maribeth_peque17@hotmail.com

Εισαγωγή

Το ακρορριζικό τρήμα παραμένει ανοιχτό στις ρίζες των ατελώς ανεπτυγμένων δοντιών μέχρι το κλείσιμο του ακρορριζίου, περίπου τρία χρόνια μετά την ανατολή των δοντιών (Sheehy και Roberts 1997). Το ανοιχτό ακρορρίζιο είναι μια πρόκληση για τους οδοντίατρους γιατί μπορεί να δυσκολέψουν την επιτυχή τριών διαστάσεων απόφραξη του. Διάφορες τεχνικές χρησιμοποιούνται για να βελτιώσουν την πιθανότητα μιας καλής ακρορριζικής έμφραξης (Nayak και Hassan 2014). Ένα παράδειγμα είναι η ακρορριζική απόφραξη, κατά την οποία χρησιμοποιείται πάστα υδροξειδίου του ασβεστίου ($Ca(OH)_2$) για να προάγει το σχηματισμό ενασβεστιωμένου φραγμού. Ωστόσο, αυτή η τεχνική απαιτεί πολλαπλές συνεδρίες και μπορεί να αποδυναμώσει το δόντι (Andreasen et al. 2002).

Η αναζήτηση εναλλακτικών λύσεων οδήγησε στη μελέτη των υλικών πυριτικού ασβεστίου, τα οποία είναι πια κοινά στην οδοντιατρική θεραπεία (Huang 2009, Shabahang et al. 1999). Μεταξύ αυτών των υλικών είναι το MTA (συσσωμάτωμα τριοξειδίων των μετάλλων), ένα μείγμα από πυριτικό διασβέστιο, πυριτικό τριασβέστιο, αργιλικό τριασβέστιο, γύψο, αλουμινοφερίτης τετραασβεστίου και οξείδιο του βισμούθιου. Αρχικά εισήχθη στη δεκαετία του 1990 από τον Torabinejad, παρουσιάζει βιοσυμβατότητα και χρησιμοποιείται πλέον ευρέως (Shabahang et al. 1999). Αμέσως μετά την ανάμειξη, το MTA έχει pH 10,2, αλλά αυτό αυξάνεται σε 12,5 μετά τις τρεις ώρες (Wang 2015). Η εισαγωγή του MTA οδήγησε σε προόδους στην οδοντιατρική, όπως την ικανότητα να ολοκληρωθεί μια ακρορριζική απόφραξη σε μία μόνο συνεδρία (Simon et al. 2007). Χρησιμοποιείται επίσης σε ανάστροφες εμφράξεις, διατρήσεις ριζών και επικαλύψεις πολφού, μεταξύ των άλλων εφαρμογών (Lee et al.1993). Το συσσωμάτωμα τριοξειδίων των μετάλλων (MTA) έχει ορισμένα μειονεκτήματα, συμπεριλαμβανομένου του μεγάλου χρόνου πήξης, της δυσκολίας στο χειρισμό, αποχρωματισμό, χαμηλή αντίσταση στη συμπίεση και χαμηλή ικανότητα ρευστότητας. Παρόλα αυτά, παραμένει η «χρυσή σταθερά» μεταξύ των οδοντιατρικών βιοκεραμικών υλικών (Wang 2015, Laurent et al. 2012).

Το Biodentine™ είναι μια βιοενεργή κονία που εισήχθη το 2009 από την Septodont (Saint-Maur-des-Fossés, Γαλλία) ως «υποκατάστατο οδοντίνης». Το προϊόν αποτελείται από ένα τμήμα σε σκόνη (σε κάψουλες) που περιέχουν πυριτικό τριασβέστιο, πυριτικό διασβέστιο, ανθρακικό ασβέστιο, οξείδιο του ασβεστίου, και οξείδιο του ζιρκονίου, και ένα υγρό τμήμα (σε πιπέτες) που περιέχει ένα υδατοδιαλυτό πολυμερές και το χλωριούχο ασβέστιο ως επιταχυντή. Ο χρόνος πήξης του υλικού στα 12 λεπτά είναι σημαντικά μικρότερος από εκείνον του MTA (Vidal et al. 2016). Η παρασκευή του υλικού περιλαμβάνει τη χρήση ενός δοντή αμαλγάματος για την ανάμειξη πέντε σταγόνων υγρού με το περιεχόμενο μιας κάψουλας για τριάντα δευτερόλεπτα. Κατά την πρώτη ημέρα μετά την εφαρμογή, το Biodentine™ παρουσιάζει ελάχιστο ή καθόλου αποχρωματισμό της μύλης (Valles et al. 2015), και έχει ένα αρχικό pH 11,7, χωρίς σημαντικές αλλαγές για τις επόμενες 28 ημέρες (Wang 2015). Το Biodentine™ επίσης αναφέρθηκε ότι έχει υψηλό ποσοστό στην απελευθέρωση ιόντων ασβεστίου και εξαιρετική αντοχή στη συμπίεση (Laurent et al. 2012). Αναλύσεις κυτταρομετρίας ροής έχουν δείξει ότι η βιωσιμότητα των κυττάρων είναι υψηλότερη σε εκχυλίσματα Biodentine™ και MTA παρά στα υαλοϊονομερή (Zanini et al. 2012). Υπάρχουν επίσης αναφορές διαφοροποίησης οστεοβλαστών σε διαφορετικά βλαστοκύτταρα με Biodentine™. Ο σχηματισμός ομοιογενούς γέφυρας οδοντίνης στις πολφικές αλλοιώσεις έχει αποδειχθεί σε ομάδες Biodentine™ και MTA (Rossi et al. 2014).

Αυτές οι ιδιότητες οδήγησαν ορισμένους στο συμπέρασμα ότι το Biodentine™ έχει μεγιστοποιήσει τις επιθυμητές ιδιότητες του MTA βελτιώνοντας τον χρόνο θεραπείας και τις ιδιότητες χειρισμού υλικού. Ο στόχος της παρούσας μελέτης ήταν η σύγκριση του αποτελέσματος του Biodentine™ και του MTA που χρησιμοποιούνται ως ακρορριζικά βύσματα σε δόντια με ανοιχτό ακρορρίζιο.

Υλικά και Μέθοδοι

Έγινε κλινική διάγνωση και λήφθηκαν ακτινογραφίες στις περιπτώσεις ανοιχτού ακρορριζίου σε ασθενείς που επισκέφτηκαν την Εξειδικευμένη Ενδοδοντική Κλινική του Αυτόνομου Πανεπιστημίου του Γιουκατάν στην Οδοντιατρική Σχολή (FOUADY). Μετά την περιγραφή της μελέτης, οι ασθενείς κλήθηκαν να συμμετάσχουν και τους ενημέρωσαν για ηθικούς λόγους. Αυτοί που αποφάσισαν να συμμετάσχουν υπέγραψαν εγκεκριμένο έντυπο συγκατάθεσης κατόπιν ενημέρωσης από την επιτροπή δεοντολογίας. Τα κριτήρια ένταξης ήταν η συναίνεση του ασθενούς (ή των γονέων/κηδεμόνων για τους ανηλίκους) και παρουσία ανοιχτού ακρορριζίου, ενώ τα κριτήρια αποκλεισμού ήταν κάταγμα στεφάνης ή ρίζας μετά τη θεραπεία και απουσία στη συνεδρία επανελέγχου. Περιπτώσεις δοντιών με ζωντανό πολφό αντιμετωπίστηκαν με γένεση ακρορριζίου ενώ εκείνες με νεκρωτικό πολφό αξιολογήθηκαν για να καθοριστεί αν η αναγεννητική ενδοδοντική θεραπεία ή το ακρορριζικό βύσμα ήταν το πιο κατάλληλο. Η απόφαση του αν θα χρησιμοποιηθεί αναγεννητική ενδοδοντική θεραπεία ή το ακρορριζικό βύσμα έγινε με βάση τον βαθμό του ανοίγματος του ακρορριζικού τρήματος σύμφωνα με τα καθιερωμένα κριτήρια Cvek's (Cvek 1992). Κλινικά περιστατικά 1ου βαθμού αντιμετωπίστηκαν με αναγεννητική ενδοδοντική θεραπεία ενώ κλινικά περιστατικά βαθμού 2, 3 και 4 αντιμετωπίστηκαν με ακρορριζικό βύσμα.

Τα κλινικά περιστατικά που πληρούν τα κριτήρια για ακρορριζικό βύσμα χωρίστηκαν τυχαία σε δύο ομάδες: Ομάδα 1 υποβλήθηκαν σε θεραπεία με βύσματα MTA και Ομάδα 2 με βύσματα Biodentine™. Οι διαδικασίες έγιναν με μεγέθυνση υπό οδοντιατρικό μικροσκόπιο (Omnipico Dental Microscope, Carl Zeiss, Gottingen, Γερμανία).

2.1 MTA ακρορριζικό βύσμα (Ομάδα 1)

Στην πρώτη συνεδρία χορηγήθηκε αναισθησία, το δόντι απομονώθηκε και χρησιμοποιήθηκε μια φρέζα καρβιδίου #6 για την πρόσβαση και τη διάνοιξη του πολφικού θαλάμου. Μόλις εντοπίστηκαν οι ριζικοί σωλήνες και καθορίστηκε το μήκος τους, έγιναν διακλυσμοί με 5,25% διάλυμα υποχλωριώδους νατρίου και 17% EDTA (Smear Clear, Sybron Endo, Orange, CA) και στη συνέχεια με αλατούχο διάλυμα για ενδιάμεσο και τελικό καθαρισμό. Τότε οι ριζικοί σωλήνες εμφράχθηκαν με $Ca(OH)_2$, και έγινε προσωρινή έμφραξη με κονία οξειδίου του ψευδαργύρου και ευγενόλης (IRM; Dentsply, Konstanz, Γερμανία). Στη δεύτερη συνεδρία το $Ca(OH)_2$ αφαιρέθηκε και οι ριζικοί σωλήνες προσεκτικά πλύθηκαν με διάλυμα 5,25% υποχλωριώδους νατρίου (NaOCl) ακολουθούμενο από αλατούχο διάλυμα. Στη συνέχεια τοποθετήθηκε Collacote (Zimmer Dental Inc., Carlsbad, CA, USA) στο ακρορριζικό τριτημόριο του ριζικού σωλήνα, σε βάθος 1 mm κοντύτερο από το αρχικό μήκος του ριζικού σωλήνα. Έπειτα κατασκευάστηκε κατά μέσο όρο ακρορριζικό βύσμα 3 ως 5 mm με το MTA (MTA-Angelus, Londrina, PR, Βραζιλία), και τοποθετήθηκε στο ριζικό σωλήνα ακολουθούμενο από ένα υγρό αποστειρωμένο σφαιρίδιο βάμβακος για να βοηθηθεί η πήξη του υλικού. Εφαρμόστηκε προσωρινή έμφραξη κονίας οξειδίου ψευδαργύρου και ευγενόλης. Στην τρίτη συνεδρία, η προσωρινή έμφραξη και το βαμβάκι αφαιρέθηκαν και επιβεβαιώθηκε η πήξη του MTA. Η έμφραξη του ριζικού σωλήνα ολοκληρώθηκε με τη χρήση κώνου γουταπέρκας και Sealapex κονίας (Sybron-Kerr, Romulus, MI, ΗΠΑ) και η κοιλότητα εμφράχθηκε με σύνθετη ρητίνη (Tetric Ceram, Vivadent).

2.2 Ακρορριζικό βύσμα Biodentine™ (Ομάδα 2)

Αυτή η θεραπεία απαιτούσε μόνο δύο συνεδρίες. Στην πρώτη συνεδρία, έγινε διάνοιξη του πολφικού θαλάμου, οι ριζικοί σωλήνες εντοπίστηκαν, διευρύνθηκαν και καθαρίστηκαν όπως περιεγράφηκε στο παραπάνω πρωτόκολλο. Πάλι, $Ca(OH)_2$ τοποθετήθηκε στους ριζικούς σωλήνες και έγινε προσωρινή έμφραξη με κονία οξειδίου ψευδαργύρου και ευγενόλης. Στη δεύτερη συνεδρία το $Ca(OH)_2$ αφαιρέθηκε, οι ριζικοί σωλήνες προσεκτικά καθαρίστηκαν με διάλυμα 5,25% NaOCl και αλατούχο διάλυμα, οι ριζικοί σωλήνες ελέγχονται και ένα απορροφήσιμο σφουγγάρι κολλαγόνου τοποθετήθηκε στο ακρορριζικό τριτημόριο 1 mm κοντύτερο από το αρχικό μήκος του ριζικού σωλήνα. Στη συνέχεια παρασκευάστηκε Biodentine™ με τη χρήση ενός δοντή αμαλγάματος για να αναμιχθούν έξι σταγόνες υγρού με το περιεχόμενο μιας κάψουλας για 30 δευτερόλεπτα. Περίπου 3 ως 5 mm. από αυτό το μείγμα τοποθετήθηκε στο ακρορριζικό τριτημόριο και η σωστή τοποθέτησή του επιβεβαιώθηκε με μια ακτινογραφία. Μόλις επιβεβαιώθηκε η πήξη του Biodentine™, η έμφραξη του ριζικού σωλήνα ολοκληρώθηκε με κώνο γουταπέρκας και κονία Sealapex, και η μύλη εμφράχθηκε με σύνθετη ρητίνη.

Μετά την τοποθέτηση ακρορριζικού βύσματος, στους ασθενείς και των δύο ομάδων τονίστηκε η σημασία των συνεδριών επανελέγχου στους έξι, δώδεκα και δεκαοκτώ μήνες για να επιβεβαιωθεί η πρόοδος της θεραπείας τόσο κλινικά όσο και μέσω ακτινογραφιών.

2.3 Συνεδρίες επανελέγχου

Σε κάθε συνεδρία επανελέγχου τα δόντια αξιολογήθηκαν κλινικά και ακτινογραφικά με βάση τα Κριτήρια του Strindberg και τον Περιακρορριζικό Δείκτη (PAI) (rstavik et al. 1986). Όλες οι αξιολογήσεις έγιναν από δύο ενδοδοντιστές εκπαιδευμένους σε αυτά τα κριτήρια.

Αποτελέσματα

Συνολικά εξετάστηκαν 39 δόντια με ανοικτό ακρορρίζιο. Πέντε (12,82%) είχαν ζωντανό πολφό και θεραπεύθηκαν με ακρορριζογένεση, οκτώ (20,51%) πληρούσαν τα κριτήρια για την αναγεννητική ενδοδοντική θεραπεία και 26 (66,66%) πληρούσαν τα κριτήρια ένταξης στη μελέτη και αντιμετωπίστηκαν με ακρορριζικό βύσμα. Από τους τελευταίους, δεκαπέντε ασθε-

Πίνακας 1, Ομάδα 1, MTA ακρορριζικό βύσμα

Case No.	Sex	Age	Tooth	Initial		6 months		12 months		18 Months		Final		PAI Final-Initial
				PAI	Strindberg	PAI	Strindberg	PAI	Strindberg	PAI	Strindberg	PAI	Strindberg	
1	F	7	19	5	Failure	3	Success	3	Success			3	Success	-2
2	M	10	29	5	Failure	4	Doubtful	3	Success	2	Success	2	Success	-3
3	F	10	19	5	Failure	3	Success	3	Success	2	Success	2	Success	-3
4	M	11	30	4	Failure	4	Doubtful	3	Success			3	Success	-1
5	F	19	9	4	Failure	3	Success	2	Success			2	Success	-2
6	F	12	31	4	Failure	4	Doubtful	3	Success			3	Success	-1
7	M	10	9	5	Failure	3	Success	2	Success	2	Success	2	Success	-3
8	M	20	29	4	Failure	3	Success	3	Success			3	Success	-1
9	F	16	9	4	Failure	4	Doubtful	3	Success			3	Success	-1

Πίνακας 2, Ομάδα 2, Biodentine™ ακρορριζικό βύσμα

Case No.	Sex	Age	Tooth	Initial		6 months		12 months		18 Months		Final		PAI Final-Initial
				PAI	Strindberg	PAI	Strindberg	PAI	Strindberg	PAI	Strindberg	PAI	Strindberg	
1	M	13	8	5	Failure	4	Doubtful	3	Success	3	Success	2	Success	-3
2	M	8	30	5	Failure	5	Doubtful	3	Success	2	Success	3	Success	-2
3	F	20	8	5	Failure	4	Success	3	Success	2	Success	2	Success	-3
4	F	20	9	4	Failure	4	Doubtful	2	Success			2	Success	-2
5	F	12	13	4	Failure	2	Success	2	Success			2	Success	-2
6	M	30	31	4	Failure	4	Doubtful	3	Success			3	Success	-1
7	M	8	10	5	Failure	3	Success	3	Success	3	Success	3	Success	-2
8	M	10	9	4	Failure	3	Success	3	Success			3	Success	-1
9	F	16	8	4	Failure	3	Success	2	Success			2	Success	-2
10	F	13	8	4	Failure	2	Success	2	Success			2	Success	-2
11	F	12	11	5	Failure	5	Doubtful	3	Success	2	Success	2	Success	-3

νείς ήταν γυναίκες και έντεκα ήταν οι άνδρες. Δεκατρία από τα κλινικά περιστατικά θεραπεύθηκαν με MTA βύσμα (Ομάδα 1) και δεκατρία με Biodentine™ βύσμα (Ομάδα 2). Δεν προσήλθαν όλοι οι ασθενείς σε όλες τις συνεδρίες επανελέγχου, έξι από αυτούς αποκλείστηκαν (τέσσερις στην Ομάδα 1 και δύο στην Ομάδα 2). ***(Πίνακας 1 και 2).***

Η πρόοδος ήταν γενικά παράλληλη σε όλες τις ομάδες. Στους έξι μήνες, το 55% των ατόμων στην Ομάδα 1 είχαν επιτυχημένα αποτελέσματα με βάση τα κριτήρια του Strindberg και το 66,66% παρουσίασαν βελτίωση στις ακτινογραφίες σύμφωνα με το PAI. Στην Ομάδα 2, το 54,54% είχε επιτυχή έκβαση και το 63,63% παρουσίασε βελτίωση. Στους δώδεκα μήνες και οι δύο ομάδες είχαν 100% επιτυχή έκβαση και ευνοϊκές μετρήσεις PAI. Το ίδιο ίσχυε στους δεκαοκτώ μήνες, ωστόσο, το 81,81% της ομάδας του Biodentine™ παρουσίασε μείωση δύο τιμών του PAI, ενώ στην ομάδα του MTA μόλις το 44,44% μείωσε δύο τιμές PAI ***(Πίνακας 1 και 2).***

Συζήτηση

Η ακρορριζική απόφραξη είναι μια μέθοδος που προάγει τη δημιουργία ενασβεστοποιημένου ακρορριζικού φραγμού ή μια ακρορριζική ανάπτυξη σε μια ατελώς σχηματισμένη ρίζα σε δόντια με νεκρωτικό πολφό (Rafter 2005). Αυτό παραδοσιακά γίνονταν με τοποθέτηση Ca(OH)2 μέσα στο ριζικό σωλήνα μέχρι να παρατηρηθεί ενασβεστοποιημένο φράγμα στο ακρορριζικό τμήμα. Ωστόσο, ο Shabahang βρήκε ότι η παρατεταμένη χρήση Ca(OH)2 θα μπορούσε να εξασθενήσει τα τοιχώματα των δοντιών οδηγώντας τελικά σε κάταγμα ρίζας (Shabahang 2013). Ακόμη και στη δεκαετία του 1980, αυτό ήταν σαφές ότι τα περισσότερα κλινικά περιστατικά ακρορριζικής περιοδοντίτιδας απαιτούν ακρορριζικά βύσματα για να διασφαλιστεί η σωστή έμφραξη και να αποτραπεί η βακτηριακή διήθηση στην περιακρορριζική ζώνη (Ολλανδία 1984). Η εισαγωγή του MTA στη δεκαετία του 1990 άνοιξε τη δυνατότητα χρήσης του σε ριζικούς σωλήνες, πολφοτομές, επικαλύψεις πολφού και ακρορριζικά βύσματα για να προάγει την ακρορριζική δημιουργία φραγμών σε ανώριμα μόνιμα δόντια (Torabinejad et al. 1997).

Το 1999, ο Shabahang έδειξε ότι το MTA προωθεί υψηλό pH και αντιμικροβιακό περιβάλλον, προκαλώντας έτσι τον σχηματισμό ενός ενασβεστιωμένου φραγμού.

Μια κλινική μελέτη δεν ανέφερε διαφορές μεταξύ των ενασβεστιωμένων φραγμών που σχηματίζονται από το MTA και εκείνων που σχηματίζονται από το υδροξείδιο του ασβεστίου. Ωστόσο, ο χρόνος που απαιτείται για το σχηματισμό φραγμού ήταν πολύ λιγότερος με το MTA (Shabahang et al. 1999). Το Biodentine™ έχει αποδειχθεί ότι προκαλεί διαφοροποίηση στα οδοντοβλαστικά κύτταρα, πολλαπλασιασμό στον πολφό ποντικιού και τη βιομεταλλοποίηση. Επίσης προσομοιώνει τις ίνες κολλαγόνου και προκαλεί σχηματισμό ινοβλαστών (Zanini et al. 2012) που είναι γνωστό ότι έχουν μεγαλύτερη αντοχή δεσμού ώθησης από το MTA (Wang 2015).

Καμία έρευνα δεν έχει γίνει μέχρι σήμερα συγκρίνοντας την απόδοση του Biodentine™ και του MTA στα ακρορριζικά βύσματα. Η πρώτη αναφορά χρήσης Biodentine™ στα ακρορριζικά βύσματα ήταν το 2014 (Nayak and Hassan 2014), ακολουθούμενο από μια άλλη το 2016 (Vidal et al. 2016). Και οι δύο ανέφεραν ευνοϊκά αποτελέσματα και αξιοσημείωτη μείωση του αριθμού των συνεδριών που απαιτείται για τη θεραπεία αφού η έμφραξη μπορεί να ολοκληρωθεί σε μία συνεδρία με το Biodentine™.

Η παρούσα μελέτη είναι η πρώτη σύγκριση

στην απόδοση του MTA και του Biodentine™ σε ακρορριζικά βύσματα. Τα κλινικά αποτελέσματα δεν διέφεραν μεταξύ των δύο αυτών βιοκεραμικών υλικών με 100% βελτίωση σε όλα τα κλινικά περιστατικά, επίσης το ίδιο παρατηρήθηκε σε ακτινογραφικό επίπεδο. Και τα δύο προάγουν σαφώς την πλήρη επούλωση των πληγών σε πραγματικά κλινικά περιστατικά. Ωστόσο, το Biodentine™ επέδειξε ανώτερη απόδοση όσον αφορά την ευκολία χειρισμού και τοποθέτησης και χρόνου πήξης, που όλα συμβάλλουν στο συντομότερο συνολικό χρόνο θεραπείας.

Συμπέρασμα

Τόσο το MTA όσο και το Biodentine™ εμφάνισαν ολοκληρωμένη επιτυχία της θεραπείας στην κλινική και ακτινογραφική αξιολόγηση. Όλοι οι ασθενείς ήταν ασυμπτωματικοί μετά από δεκαοκτώ μήνες και παρουσίασαν σαφή αύξηση ενός ορατού ακρορριζικού φραγμού στις ακτινογραφίες. Ωστόσο, το Biodentine™ είναι πιο εύκολο στο χειρισμό από το MTA και πήζει σε δώδεκα λεπτά, πολύ λιγότερος χρόνος από το MTA. Αυτό επιτρέπει την ολοκλήρωση της θεραπείας σε λιγότερες συνεδρίες, με επακόλουθα πλεονεκτήματα τόσο για τους ιατρούς όσο και για τους ασθενείς.

Ομάδα Biodentine™ ακρορριζικό βύσμα, δόντι #11

Εικ. 1α: Προεγχειρητική απεικόνιση στο 11 δόντι.

Εικ. 1β: Μετεγχειρητική απεικόνιση.

Εικ. 1γ: Επανέλεγχος στους 18 μήνες.

Ομάδα MTA ακρορριζικό βύσμα, δόντι #8

Εικ. 2α: Προεγχειρητική απεικόνιση στο 8 δόντι.

Εικ. 2β: Μετεγχειρητική απεικόνιση.

Εικ. 2γ: Επανέλεγχος στους 18 μήνες.

Βιβλιογραφία

- Andreasen, J.O., Farik, B., Munksgaard E.C., 2002. Long-term calcium hydroxide as a root canal dressing may increase risk of root fracture. Dent Traumatol. 18(3):134- 7.
- Cvek, M., 1992. Prognosis of luxated non-vital maxillary incisors treated with calcium hydroxide and filled with gutta-percha. A retrospective clinical study. Endodod Dent Traumatol. 18(2), 45-55.
- Holland G.R., 1984. Periapical response to apical plugs of dentin and calcium hydroxide in ferret canines. J Endod. 10(2), 71–4.
- Huang G.T., 2009. Apexification: the beginning of its end. Int Endod J. 42(10), 855-66.
- Laurent P., Camps J., About I., 2012. Biodentine™ induces TGF-b1 release from human pulp cells and early dental pulp mineralization. Int Endod J. 45(5), 439–48.
- Lee S.J., Monsef M., Torabinejad M., 1993. Sealing ability of a mineral trioxide aggregate for repair of lateral root perforations. J Endod. 19(11), 541–4.
- Nayak G., Hassan M.F., 2014. Biodentine™ a novel dentinal substitute for a single visit apexification. Rest Dent Endond. 39(2), 120-125.
- Ψrstavik D., Kerekes K., Eriksen H.M., 1986. The periapical index: A scoring system for radiographic assessment of apieal periodontitis. Endod Dent Traumatol. 2(1), 20-34.
- Rafter M., 2005. Apexification: a review. Dent Traumatol. 21(1), 1–8.
- Rossi A., Bezerra L., Gatσn-Hernandez P., Sousa-Neto M., Nelsin-Filho P., Bezerra R., Mussolino A., 2014. Comparison of pulpal responses to pulpotomy and pulp capping with Biodentine™ and mineral trioxide aggregate in dogs. J Endod. 40(9), 1362-9.
- Shabahang S., Torabinejad M., Boyne P.P., Abedi H., McMillan P., 1999. A comparative study of root-end induction using osteogenic protein-1, calcium hydroxide, and mineral trioxide aggregate in dogs. J Endod. 25(1), 1–5.
- Shabahang S., 2013. Treatment Options: Apexogenesis and Apexification. J Endod. 39(3 Suppl), S26-S9.
- Sheehy E.C., Roberts G.J., 1997. Use of calcium hydroxide for apical barrier formation and healing in nonvital immature permanent teeth: a review. Br Dent J. 183(7), 241–6.
- Simon S., Rilliard F., Berdal A., Machtou P., 2007. The use of mineral trioxide aggregate in one-visit apexification treatment: a prospective study. Int Endod J. 40(3), 186–97.
- Torabinejad M., Pitt Ford T.R., McKendry D.J., Abedi H.R., Miller D.A., Kariyawasam S.P., 1997. Histologic assessment of mineral trioxide aggregate as a root-end filling in monkeys. J Endod. 23(4), 225–8.
- Valles M., Roig M., Duran-Sindreu F., Martinez S., Mercadı M., 2015. Color stability of teeth restored with Biodentine™: a 6-month in vitro study. J Endod. 41(7), 1157–60.
- Vidal K., Martin G., Lozano O., Salas M., Trigueros J., Aguilar G., 2016. Apical closure in apexification: A review and case report of apexification treatment of an inmature permanent tooth with Biodentine™. J Endod. 42(5), 730-4.
- Wang Z., (2015). Bioceramic materials in endodontics. Endod Top. 32(1), 3-30.
- Zanini M., Sautier J.M., Berdal A. Simon S., 2012. Biodentine™ induces immortalized murine pulp cell differentiation into odontoblast-like cells and stimulates biomineralization. J Endod. 38(9), 1220–6.

Niflamol®

ΠΕΡΙΛΗΨΗ ΧΑΡΑΚΤΗΡΙΣΤΙΚΩΝ ΤΟΥ ΠΡΟΪΟΝΤΟΣ

Βοηθήστε να γίνουν τα φαρμακα πιο ασφαλη και
Αναφέρετε ΟΛΕΣ τις ανεπιθύμητες ενέργειες
για ΟΛΑ τα φαρμακα Συμπληρώνοντας την «ΚΙΤΡΙΝΗ ΚΑΡΤΑ»

40ο Πανελλήνιο Οδοντιατρικό Συνέδριο

Save the date:

6-8 Οκτωβρίου θα πραγματοποιηθεί το επόμενο Πανελλήνιο Οδοντιατρικό Συνέδριο, με τη σφραγίδα της Πανελλήνιας Οδοντιατρικής Ομοσπονδίας

Το προσεχές συνέδριο θα είναι επετειακό, καθώς αυτή θα είναι η 40η διοργάνωση. Έτσι, το πρόγραμμα θα είναι πλούσιο και με πολλές εκπλήξεις όχι μόνο στο επιστημονικό του σκέλος αλλά και στο κοινωνικό.

Θέμα του συνεδρίου θα είναι: ***«Αναγέννηση στην Οδοντιατρική»*** και θα πραγματοποιηθεί στο Μέγαρο Μουσικής στην Αθήνα.

Πρόεδρος του συνεδρίου θα είναι ο κ. **Φοίβος Μαδιανός**, καθηγητής και πρόεδρος της Οδοντιατρικής Σχολής του ΕΚΠΑ και συντονίστρια του επιστημονικού προγράμματος η κ. **Σωτηρία Γκιζάνη,** Αναπλ. Καθηγήτρια & Διευθύντρια Εργ. Παιδοδοντιατρικής ΕΚΠΑ. Απ' τη μεριά της Ομοσπονδίας συντονιστής θα είναι ο πρόεδρος του ΟΣΑ κ. **Αθανάσιος Υφαντής.**

Περισσότερες πληροφορίες: **https://40pos.eoo.gr**

Επιτυχημένη η 3η Ημερίδα της ΕΕΑΘΛΟ

Με ιδιαίτερη επιτυχία πραγματοποιήθηκε η 3η Ημερίδα της Ελληνικής Εταιρείας Αθλητικής Οδοντιατρικής το Σάββατο 4 Ιουνίου, στα φιλόξενα γραφεία της Στοματολογικής Εταιρείας της Ελλάδος (ΣΕΕ).

Στην ημερίδα σχετικά με τη φροντίδα του στόματος στους αθλητές έδωσαν το «παρών» τόσο οι στυλοβάτες καθηγητές κ.κ. **Τζούτζας** και **Τζέρμπος** και διακεκριμένοι ομιλητές όσο και νέοι συνάδελφοι που παρακολούθησαν με ενθουσιασμό τις πολύ ενδιαφέρουσες και πρωτοποριακές ομιλίες. Οι ομιλίες κάλυψαν όλους τους τομείς της οδοντιατρικής που συμβάλλουν στην Αθλητική Οδοντιατρική (ομιλητές κ.κ. **Ραχιώτης, Κουιμτζής** και **Λοΐζος**), ενώ υπήρξε ομιλία και από εκπρόσωπο της Γναθοπροσωπικής χειρουργικής, με ομιλητή τον κ. **Σπ. Αθανασίου.**

Η ημερίδα πριμοδοτήθηκε από τον ΙΕΘΕ με 5 μόρια συνεχούς επαγγελματικής ενημέρωσης για τους οδοντιάτρους.

Η ΕΕΑΘΛΟ ανανεώνει το ραντεβού της με την οδοντιατρική κοινότητα με την υπόσχεση ότι θα ακολουθήσουν κι άλλες εκδηλώσεις εκπαιδευτικού χαρακτήρα, καθώς ο αθλητισμός αποτελεί αναπόσπαστο κομμάτι της καθημερινότητας και ευζωίας της κοινωνίας και η οδοντιατρική επιστήμη συμβάλλει συνεχώς στη διατήρηση της καλής υγείας των αθλητών.



58ο Ετήσιο Συνέδριο της ΣΕΕ

Αλεξανδρούπολη, 9-11 Σεπτεμβρίου

Το συνέδριο θεσμός της **Στοματολογικής Εταιρείας Ελλάδας** (ΣΕΕ) επιστρέφει το τριήμερο 9-11 Σεπτεμβρίου 2022. Το φετινό, 58ο συνέδριο της ΣΕΕ θα πραγματοποιηθεί στην Αλεξανδρούπολη, με την αρωγή του Οδοντιατρικού Συλλόγου Έβρου.

Με ένα πολύπλευρο πρόγραμμα σε θεωρητικό επίπεδο αλλά και ενδιαφέροντα master classes και πρακτικά σεμινάρια το συνέδριο της ΣΕΕ όπως πάντα απευθύνεται τόσο σε οδοντιάτρους όσο και σε φοιτητές. Ενόψει του συνεδρίου το «Ο.Β.» απευθύνθηκε στον κ. **Κωνσταντίνο Τόσιο**, αναπληρωτή Καθηγητή Στοματολογίας και πρόεδρο της οργανωτικής επιτροπής, καθώς και στον κ. **Σαράντη Τσιρτσίδη**, πρόεδρο του Οδοντιατρικού Συλλόγου Έβρου, οι οποίοι μας δίνουν μια πρόγευση του τι θα παρακολουθήσουν οι σύνεδροι.

Της **Γεωργίας Σάκκουλα** δημοσιογράφου

Κ. Τόσιος

Κύριε Τόσιε, μπορείτε να μας πείτε λίγα λόγια για το κατευθυνόμενο πρόγραμμα του συνεδρίου;

Το κατευθυνόμενο πρόγραμμα του 58ου Ετήσιου Συνεδρίου της ΣΕΕ δομείται από 8 Στρογγυλά Τραπέζια, 2 Κλινικά Θέματα και 7 Εισηγήσεις, με τη συμμετοχή διακεκριμένων συναδέλφων από τον ακαδημαϊκό χώρο και τον ιδιωτικό τομέα. Είμαστε ιδιαίτερα χαρούμενοι που στο συνέδριο συμμετέχουν για πρώτη φορά συνάδελφοι και φοιτητές και από το Ευρωπαϊκό Πανεπιστήμιο Κύπρου.

Ποιο είναι το κεντρικό θέμα και οι βασικοί άξονες του;

Στα Ετήσια Συνέδρια της ΣΕΕ «κεντρικό θέμα» είναι η διάχυση της σύγχρονης γνώσης και της βέλτιστης οδοντιατρικής πρακτικής στους συναδέλφους της περιφέρειας. Γι' αυτό και η θεματολογία, όπως αποτυπώνεται στο κατευθυνόμενο πρόγραμμα, είναι πολύπλευρη και καλύπτει όλες τις εξειδικεύσεις της Οδοντιατρικής.

Εφέτος, δίνουμε ιδιαίτερη βαρύτητα στο θέμα της συμμετοχής του οδοντίατρου στο κρίσιμο ζήτημα της αναχαίτισης του φαινομένου της αντοχής των μικροβίων, υποστηρίζοντας τους στόχους της FDI (World Dental Federation), της οποίας αποτελούμε μέλος. Επιπλέον, ασχολούμαστε με το σύγχρονο και «ευαίσθητο» θέμα της παρουσίας του οδοντίατρου στο διαδίκτυο και τα μέσα κοινωνικής δικτύωσης, εξετάζοντάς το από διαφορετικές πλευρές.

Το πρόγραμμα έχει οριστικοποιηθεί ή αναμένονται προσθήκες / αλλαγές σε σχέση με αυτό που έχει ήδη ανακοινωθεί;

Το κατευθυνόμενο πρόγραμμα του 58ου Συνεδρίου έχει οριστικοποιηθεί. Θα εμπλουτιστεί με τις ελεύθερες ανακοινώσεις που καλούμε τους συναδέλφους να υποβάλουν το αργότερο μέχρι τις 30 Ιουνίου. Προσβλέπουμε σε μεγάλη συμμετοχή, καθώς το 57ο Συνέδριο που έγινε στο Ηράκλειο έβαλε ψηλά τον πήχη!

Τα φετινά master classes και πρακτικά σεμινάρια του συνεδρίου τι ακριβώς θα πραγματεύονται;

Όπως το κατευθυνόμενο πρόγραμμα, έτσι και τα master classes/πρακτικά σεμινάρια καλύπτουν ποικιλία θεμάτων. Αναφέρονται στην εμφυτευματολογία και σε εξειδικευμένα θέματα, όπως η συγκόλληση, η προπροσθετική ανασύσταση δοντιών, η σύγκλειση, και τα νήματα στην αποκαταστατική οδοντιατρική. Είναι θέματα που πολύ συχνά προβληματίζουν και δυσκολεύουν τον οδοντίατρο στην καθημερινή πράξη. Οι διακεκριμένοι συνάδελφοι που τα παρουσιάζουν, αλλά και οι εξαιρετικές εγκαταστάσεις που παρέχει ο συνεδριακός χώρος, εγγυώνται την επιτυχία τους. Τα master classes/πρακτικά σεμινάρια προϋποθέτουν περιορισμένο αριθμό συμμετεχόντων, γι' αυτό προτρέπουμε τους συναδέλφους που ενδιαφέρονται να τα παρακολουθήσουν να προεγγραφούν εγκαίρως.

Η ΣΕΕ πάντα δίνει βήμα στους νέους επιστήμονες. Αυτό αντικατοπτρίζεται και στο πρόγραμμα του φετινού συνεδρίου;

Τα συνέδρια της ΣΕΕ δίνουν πρόθυμα το βήμα στους νέους επιστήμονες, ως ένα πρώτο στάδιο «γνωριμίας» με την έρευνα. Κάθε χρόνο τους παροτρύνουμε να συμμετέχουν στο πρόγραμμα των ελεύθερων ανακοινώσεων, ενώ σε προηγούμενα συνέδρια δοκιμάσαμε με μεγάλη επιτυχία τον θεσμό των e-posters που δεν αποκλείεται να επαναλάβουμε.

Εφέτος, οργανώνουμε για πρώτη φορά μια συνεδρία αποκλειστικά για φοιτητές Οδοντιατρικών Σχολών, σε συνεργασία με την Athens Dental Students Association, το επιστημονικό σωματείο των φοιτητών της Οδοντιατρικής Σχολής του ΕΚΠΑ που έχει επιδείξει πλούσια επιμορφωτική και κοινωνική δράση. Οι συμμετέχοντες φοιτητές θα παρουσιάσουν ένα περιστατικό με κλινικό ενδιαφέρον στα ελληνικά ή στα αγγλικά, συναγωνιζόμενοι, μάλιστα, μεταξύ τους για την καλύτερη παρουσίαση! Επίσης, σε ένα από τα Στρογγυλά Τραπέζια, επιλέξαμε οι ομιλητές να είναι μεταπτυχιακοί φοιτητές, ώστε να παρουσιάσουν τα θέματά τους μέσα από τη δική τους οπτική γωνία.

Τι θα αποκομίσουν οι σύνεδροι μέσα απ' τη συμμετοχή τους;

Η επικαιροποιημένη και τεκμηριωμένη γνώση που παρουσιάζουν οι ομιλητές, σε συνδυασμό με την εμπειρία που μεταφέρουν στα master classes/πρακτικά σεμινάρια, θα δώσει τη δυνατότητα στους συμμετέχοντες να βελτιώσουν την πρακτική τους προς όφελος των ασθενών τους, και τελικώς του κοινωνικού συνόλου. Τα συνέδρια αποτελούν έναν από τους βασικούς πυλώνες της συνεχιζόμενης εκπαίδευσης.

Θα θέλατε να απευθύνετε κάποιο μήνυμα στους αναγνώστες μας σχετικά με το συνέδριο;

Το 58ο Συνέδριο της ΣΕΕ δίνει στους συνέδρους τη δυνατότητα συμμετοχής σε μία δραστηριότητα ποιοτικής συνεχιζόμενης εκπαίδευσης, αλλά και την ευκαιρία για μία τελευταία καλοκαιρινή απόδραση στην όμορφη Αλεξανδρούπολη. Μία πόλη ανοικτή στη θάλασσα, με φιλόξενους κατοίκους, διασκέδαση, και χαλαρούς ρυθμούς ζωής, σ' έναν συνεδριακό χώρο υψηλών προδιαγραφών. Είναι, δε, μία καλή αφορμή να ξαναβρεθούμε, μετά από την υποχρεωτική και ψυχοφθόρα απομόνωση της πανδημίας. Σας περιμένουμε στην Αλεξανδρούπολη!

Σ. Τσιρτσίδης

Κύριε Τσιρτσίδη, αυτή είναι η πρώτη φορά που διοργανώνεται συνέδριο της Στοματολογικής Εταιρείας Ελλάδας στην πόλη σας; Πώς και αποφασίστηκε η Αλεξανδρούπολη φέτος ως τόπος διεξαγωγής;

Υπάρχει μία μακρά παράδοση συνεργασίας του Οδοντιατρικού Συλλόγου Έβρου με την Στοματολογική Εταιρεία της Ελλάδος. Τον Σεπτέμβριο του 2003 πραγματοποιήθηκε η 38η Ετήσια Οδοντοστοματολογική Σύνοδος στην Αλεξανδρούπολη, ενώ είχαν προηγηθεί τα ετήσια πανελλήνια συνέδρια της Στοματολογικής Εταιρείας στην πόλη μας το 1988 (23η Σύνοδος) και το 1979 (9η Σύνοδος) σύμφωνα με τις πληροφορίες που έχουμε συλλέξει. Ίσως η Αλεξανδρούπολη είναι η μοναδική περιφερειακή πόλη που η Εταιρεία έχει πραγματοποιήσει 4 συνολικά ετήσιες συνόδους, μιλάμε για μία σχεδόν καρμική σχέση! Σε όλο αυτό το βάθος χρόνου βέβαια έχουν επίσης πραγματοποιηθεί, με τη συνεργασία πάντα της Σ.Ε.Ε., πολλές οδοντιατρικές ημερίδες που κάλυψαν όλο το φάσμα της Οδοντιατρικής Επιστήμης και στις οποίες συμμετείχαν κορυφαίοι αναγνωρισμένοι επιστήμονες, προσωπικότητες του ελληνικού οδοντιατρικού χώρου που βοήθησαν να εξαπλωθεί ανυστερόβουλα η γνώση πάνω στη σύγχρονη οδοντιατρική.

Εφέτος μας προτάθηκε (αλλά και επιδιώξαμε...) να γίνει η Σύνοδος και πάλι στην Αλεξανδρούπολη και το Δ.Σ. του συλλόγου μας δέχθηκε σύσσωμο με μεγάλη χαρά να αναλάβουμε τη συνδιοργάνωση και τη φιλοξενία! Θέλω να ευχαριστήσω εκ μέρους όλων των συναδέλφων, τον πρόεδρο της Σ.Ε.Ε. Γ. Μελακόπουλο, τον πρόεδρο της Οργανωτικής Επιτροπής Κ. Τόσιο, τον συνάδελφο και μέλος του συλλόγου μας αλλά και μέλος της Σ.Ε.Ε. Η. Μπαμπασίδη, αλλά και την κ. Άννα Πατρικίου τη «σημαία» της Σ.Ε.Ε.

Ποιες οι προκλήσεις μιας τέτοιας διοργάνωσης; Υπάρχουν οι κατάλληλες υποδομές για τέτοιες εκδηλώσεις στην περιφέρεια;

Δυσκολίες υπάρχουν, είμαστε ένας μικρός σύλλογος με συγκεκριμένες οργανωτικές και οικονομικές δυνατότητες, όμως με την εθελοντική προσφορά και προσωπική εργασία του Δ.Σ. και μελών του συλλόγου μας, την άμεση απλόχερη στήριξη αλλά και οργανωτική εμπειρία και σοβαρότητα της Στοματολογικής Εταιρείας της Ελλάδος και τέλος τη βοήθεια των συνεργατών χορηγών μας, πιστεύουμε ότι θα επιτύχουμε μια άρτια διοργάνωση.

Στην Αλεξανδρούπολη υπάρχει πληθώρα ξενοδοχείων με υποδομές και συνεδριακούς χώρους ικανούς να φιλοξενήσουν πολύ μεγάλες εκδηλώσεις. Αυτό μας δίνει τη δυνατότητα να διεκδικούμε για τον τόπο μας την προώθηση του συνεδριακού τουρισμού επιδιώκοντας την πραγματική, βιώσιμη και ειρηνική ανάπτυξη. Το 2012 είχαμε φιλοξενήσει με την άψογη συνεργασία και των άλλων δύο οδοντιατρικών συλλόγων της Θράκης το 32ο Π.Ο.Σ. της Ε.Ο.Ο. με πολύ μεγάλη επιτυχία.

Προσβλέπετε σε υψηλή συμμετοχή; Τι εικόνα έχετε μέχρι τώρα;

Έχουμε ταλαιπωρηθεί ψυχολογικά και όχι μόνο τα δύο τελευταία χρόνια με την πανδημία και έχει λείψει σε όλους τους συναδέλφους η δια ζώσης επαφή και παρακολούθηση συνεδρίων και εκδηλώσεων. Το συνέδριο θα πραγματοποιηθεί αποκλειστικά με δια ζώσης παρουσία, έχει φροντίσει η Στοματολογική Εταιρεία της Ελλάδος για ένα πλούσιο επιστημονικό πρόγραμμα που θα περιλαμβάνει εκτός από τους εξαιρετικούς ομιλητές και αρκετά πρακτικά-master class σεμινάρια (αναγκαστήκαμε να επεκτείνουμε τη διάρκεια του επιστημονικού προγράμματος και για το πρωινό της Κυριακής 11/9 όπως και να αποκλείσουμε δυστυχώς κάποια πρακτικά

που δεν χωρούσαν!) και ελπίζουμε σε πολύ καλή συμμετοχή των συναδέλφων από όλη την ευρύτερη περιοχή μας αλλά και όλη την Ελλάδα. Ήδη τα μηνύματα που λαμβάνουμε αλλά και το ενδιαφέρον που εκδηλώνεται είναι πολύ ενθαρρυντικά. Έχει κυκλοφορήσει το τελικό πρόγραμμα του συνεδρίου και είναι διαθέσιμο σε όλους, αλλά θα υπάρχει και συνεχής ενημέρωση και πληροφορίες μέσα από τα κοινωνικά δίκτυα στις σελίδες του Οδοντιατρικού Συλλόγου Έβρου.

Εσείς, ως Σύλλογος Έβρου κάνετε συχνά εκπαιδευτικές δράσεις; Πόσο σημαντικές είναι για ένα οδοντίατρο, ειδικά στην περιφέρεια;

Αν εξαιρέσουμε την τελευταία διετία για τους γνωστούς λόγους, συστηματικά διοργανώνουμε ημερίδες και συνέδρια προσπαθώντας πάντα να διατηρήσουμε ένα υψηλότατο επιστημονικό επίπεδο και ποιότητα σε αυτές τις εκδηλώσεις. Το βαρύ μας πυροβολικό τα τελευταία χρόνια είναι οι Ετήσιες Πανθρακικές Σύνοδοι που συνδιοργανώνουμε με την άψογη συνεργασία των οδοντιατρικών συλλόγων Ροδόπης και Ξάνθης, εναλλάξ κάθε φορά στην έδρα του κάθε συλλόγου.

Όλα αυτά συμβάλλουν στην ενημέρωση των συναδέλφων επάνω στις εξελίξεις της οδοντιατρικής επιστήμης, στην επικαιροποίηση της γνώσης αλλά και στη συλλογή των απαραίτητων Μορίων Συνεχούς Επιμόρφωσης, καθώς και στην εξοικονόμηση χρημάτων που θα ήταν αναγκασμένοι οι συνάδελφοι να δαπανήσουν για να παρακολουθήσουν σεμινάρια σε Αθήνα και Θεσσαλονίκη.

Πέρα απ' το επιστημονικό πρόγραμμα ετοιμάζετε και κάτι ως κοινωνικό πρόγραμμα για συνέδρους και συνοδούς;

Ασφαλώς θα κάνουμε ό,τι μπορούμε για να φιλοξενήσουμε με τον καλύτερο τρόπο τους συνέδρους από όλη την Ελλάδα που θα μας τιμήσουν με την παρουσία τους στην Αλεξανδρούπολη 9-11 Σεπτεμβρίου. Το βράδυ της Παρασκευής 9 Σεπτεμβρίου μετά την τελετή έναρξης παραθέτουμε δεξίωση στο χώρο του Ξενοδοχείου Θράκη-Ραμάντα προς τιμήν του Δ.Σ. και των μελών της Στοματολογικής Εταιρείας της Ελλάδος αλλά και όλων των συμμετεχόντων συνέδρων και συνοδών.

Καλούμε τους οδοντιάτρους από όλη την Ελλάδα 9 με 11 Σεπτεμβρίου με τη συμμετοχή τους στο 58ο Ετήσιο Συνέδριο της Σ.Ε.Ε να συνδυάσουν μια τελευταία καλοκαιρινή απόδραση με πλούσια επιστημονική γνώση και με εγγύηση την σφραγίδα της Στοματολογικής Εταιρείας της Ελλάδος, στην Αλεξανδρούπολη!

ΠΡΟΚΑΤΑΡΚΤΙΚΟ ΕΠΙΣΤΗΜΟΝΙΚΟ ΠΡΟΓΡΑΜΜΑ

ΣΤΡΟΓΓΥΛΑ ΤΡΑΠΕΖΙΑ

- Ο οδοντίατρος, το διαδίκτυο και τα μέσα κοινωνικής δικτύωσης.
  Συντονιστές: **Π. Λομβαρδάς – Ε.Μ. Καλογήρου**
  Ομιλητές: **Κ. Μιχανετζής, Ε. Μπαμπασίδου, Ε.Μ. Καλογήρου**
- Οδοντικό και οδοντοφατνιακό τραύμα στα παιδιά και τους εφήβους. Σύγχρονες απόψεις και οδηγίες αντιμετώπισης.
  Συντονιστής: **Ν.Α. Λυγιδάκης**
  Ομιλητές: **Ν.Ν. Λυγιδάκης, Κ. Χατζηδημητρίου**
- Θεραπεία περιοδοντίτιδας σταδίου I-III: Νέες κατευθυντήριες οδηγίες από την Ευρωπαϊκή Ομοσπονδία Περιοδοντολογίας
  Συντονιστής: **Φ. Μαδιανός.**
  Ομιλητές: **Φ. Μαδιανός, Γ. Μπομπέτσης, Σπ. Βασιλόπουλος, Α. Δούπκαρη**
- Μικρές χειρουργικές επεμβάσεις στο ιατρείο μέσα από εικόνες.
  Συντονιστής: **Π. Χριστόπουλος**
  Ομιλητές: **Γ. Γιαννούλης, Θ. Διαμαντάτου, Γ. Νταγιάντης, Μ.Ε. Οικονόμου, Χ. Χατζηχαλεπλή, Α. Χλιαουτάκης**
- Η συμβολή του οδοντιάτρου στην ορθολογική χρήση των αντιβιοτικών για την αναχαίτιση της αντοχής των μικροβίων.
  Συντονίστρια: **Α. Πατρικίου**
  Ομιλητές: **Ι. Μελακόπουλος, Π. Παναγόπουλος, Χ. Σίσκος, Γ. Χαραλαμπάκης**
- Αντιμετώπιση επειγόντων περιστατικών στο οδοντιατρείο.
  Συντονιστής: **Φ. Τζέρμπος**
  Ομιλητές: **Φ. Τζέρμπος, Χρ. Κρασαδάκης, Δ. Παπαδημητρίου**
- Καθυστέρηση προσέλευσης ασθενών: Περιστατικά με δυσμενή εξέλιξη.
  Συντονιστής: **Αθ. Πουλόπουλος**
  Ομιλητές: **Αθ. Πουλόπουλος, Δ. Ανδρεάδης, Ε. Παρχαρίδης**
- Αντιμετώπιση των κλινικών προκλήσεων στο αντικείμενο της αποκαταστατικής/αισθητικής οδοντιατρικής.
  Συντονιστής: **Κ.Θ. Τολίδης**
  Ομιλητές: **Δ. Διονυσόπουλος, Π. Κούρος, Π. Μουρούζης**
- Συνεδρία για φοιτητές Οδοντιατρικής – Session for Dental Students.

ΕΙΣΗΓΗΣΕΙΣ

- Πλεονεκτήματα και μειονεκτήματα των μηχανοκινούμενων συστημάτων Ni-Ti .
  Π. Πανόπουλος
- Δήγματα Τέχνης.
  Μ. Σταυριδάκης
- Η διατήρηση του αποτελέσματος της περιοδοντικής θεραπείας: Ο ακρογωνιαίος λίθος της επιτυχίας. **Σωτ. Ζησόπουλος**
- Παθολογία πολφού νεογιλών δοντιών: Διάγνωση και αντιμετώπιση. **Αικ. Καββαδία**
- Συνήθεις στοματολογικές βλάβες σε παιδιά.
  Σμ. Διαμαντή
- Η συγκόλληση στην έμμεση και άμεση Αποκαταστατική Οδοντιατρική: Σύγχρονες και επιστημονικά τεκμηριωμένες απόψεις το 2022.
  Κ. Γιαννακόπουλος
- Πως μπορούμε να διατηρήσουμε ένα λαμπερό χαμόγελο κατά τη διάρκεια της ορθοδοντικής θεραπείας.
  Ελ. Κακλαμάνος

ΚΛΙΝΙΚΑ ΘΕΜΑΤΑ

- Νεότερες εξελίξεις και πρωτόκολλα στην ψηφιακή εμφυτευματολογία από τον αρχικό σχεδιασμό μέχρι την τελική αποκατάσταση.
  Ομιλητές: **Σπ. Κουρής, Κ. Σέργης**
- Προβλέψιμος και αξιόπιστος θεραπευτικός σχεδιασμός.
  Σπ. Ο. Κουτάγιας, Π. Λαμπρόπουλος

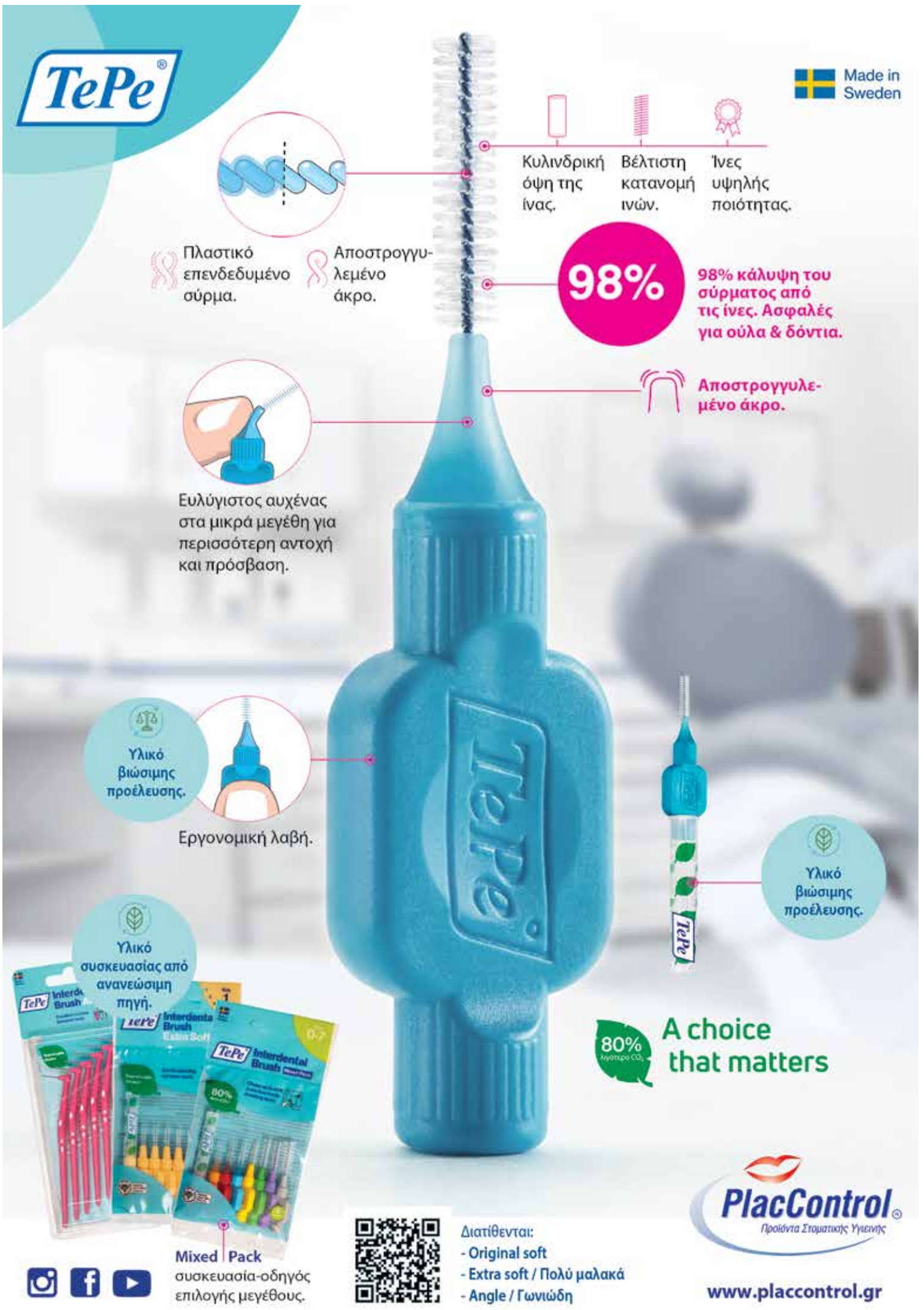

ΒΙΒΛΙΟΠΑΡΟΥΣΙΑΣΗ

Νέο βιβλίο από τον Χρήστο Μάρτη

Τον Χρήστο Μάρτη οι περισσότεροι τον γνωρίζετε για τη μεγάλη ακαδημαϊκή και επιστημονική του προσφορά. Με το νέο του βιβλίο «Αλήθειες και ψέματα - Κατοχή, Αντίσταση, Δεκεμβριανά, Εμφύλιος και ο πολιτικός απόηχος» (Εκδόσεις ΕΝΤΟΣ) θα γνωρίσετε και μια άλλη πτυχή του, πιο ανθρώπινη, μέσα από μια πυκνή αφήγηση που ταξιδεύει τον αναγνώστη στα δύσκολα χρόνια της Κατοχής και του Εμφυλίου.



Ο Καισαριανιώτης συγγραφέας με τη ματιά του νεολαίου Επονίτη, αλλά και του σημερινού ώριμου πανεπιστημιακού καθηγητή, που παραμένει δραστήριος, οξύνους και πολυγραφότατος στην δέκατη δεκαετία της ζωής του, εξιστορεί τα ιστορικά και πολιτικά γεγονότα της κρίσιμης 20ετίας 1930-1949 μέσα από τρία παράλληλα επίπεδα: Αυτό των διεθνών εξελίξεων στο μέτωπο των πολεμικών συγκρούσεων, τη διαμάχη και τις πολιτικές εξελίξεις στο εσωτερικό της χώρας, και πώς όλα αυτά αντανακλώνται στη ζωή ενός νέου-όπως ήταν ο συγγραφέας- αλλά και στη διαμόρφωση της συνείδησής του.

Μέσα απ' τα προσωπικά του βιώματα εκείνη την περίοδο ο συγγραφέας περιγράφει γλαφυρά την κατάσταση στην Αθήνα της Κατοχής, όταν ο ίδιος ακόμα ήταν παιδί. Η αφήγηση ξεκινά χρονικά αρκετά νωρίτερα από την προσφυγική Καισαριανή, όπου γεννήθηκε και μεγάλωσε ο καθηγητής. Κεντρικός ήρωας είναι ο Γιώργος Κασφίκης, όμως αυτό δεν είναι παρά ένα σχήμα λόγου αφού πρόκειται για ένα καθαρά αυτοβιογραφικό βιβλίο. Βέβαια στο υστερόγραφο μαθαίνουμε πως ο Κασφίκης ήταν υπαρκτό πρόσωπο, φίλος του καθηγητή.

Ο συγγραφέας αναφέρεται αρκετά στα παιδικά του χρόνια και στις δυσκολίες που πέρασε για να συνεχίσει και να τελειώσει το οκτατάξιο τότε Γυμνάσιο αφού έπρεπε παράλληλα να πάει για μεροκάματο ώστε να συνεισφέρει κι αυτός το λιθαράκι του στην οικογένεια και βεβαίως προκειμένου να εξασφαλίσει ένα πιάτο φαγητό. Αυτό ειδικά το κομμάτι είναι ένα απ' τα πιο συγκλονιστικά της αφήγησης. Ο ήρωας του βιβλίου μιλάει σε αρκετά σημεία για την τρομερή πείνα που βίωσαν κυρίως οι κάτοικοι της πρωτεύουσας αλλά και τις ασθένειες που μάστιζαν τότε τον κόσμο. Μια απ΄ αυτές ήταν και ο τύφος που «χτύπησε» τον ήρωα του βιβλίου σε εφηβική ηλικία. Και ενώ πολλοί τον θεωρούσαν ξεγραμμένο, ο συγγραφέας σώθηκε λες και από θαύμα. Ήταν όμως η απίστευτη θέληση για ζωή, αλλά και το πείσμα της οικογένειάς του να τον κρατήσει ζωντανό, ακόμα και αν έπρεπε άλλα μέλη να στερηθούν το φαγητό.

Βέβαια πέρα απ' το αυτοβιογραφικό μέρος, το βιβλίο είναι κατά βάση ιστορικό και πολιτικό. Ο συγγραφέας καταγράφει όχι μόνο τις εξελίξεις στο διεθνές πολιτικό και διπλωματικό επίπεδο πριν ακόμα απ' την επικράτηση του Χίτλερ και του ναζισμού, αλλά και τις πολιτικές ζυμώσεις και εξελίξεις στο εσωτερικό της χώρας το ίδιο διάστημα και κυρίως όταν πια διαφαινόταν το τέλος του πολέμου και παιζόταν το μέλλον της μετακατοχικής Ελλάδας. Απ' αυτή την άποψη είναι πολύ ενδιαφέρων ο τρόπος που εξιστορεί τα γεγονότα της εποχής, με λεπτομέρειες, αμεσότητα και σπιρτάδα στο λόγο του.

Η εξιστόρηση φτάνει στην Απελευθέρωση, τα Δεκεμβριανά και το κύμα τρομοκρατίας διώξεων και δολοφονιών που οργάνωσε ο εγγλέζικος ιμπεριαλισμός με τη ντόπια αντίδραση, που ακολούθησαν τη Συμφωνία της Βάρκιζας. Απ' την αφήγηση βέβαια δεν λείπουν και οι αναφορές στο σήμερα, καθώς πολλά απ' τα γεγονότα εκείνης της περιόδου ήταν προπομπός για καταστάσεις και πολιτικούς σχηματισμούς του παρόντος.

Στο νέο βιβλίο του Χρήστου Μάρτη θα διαβάσετε 464 χορταστικές σελίδες και θα μπείτε ακόμα περισσότερο στο κλίμα της εποχής μέσα από ένα πολυσέλιδο φωτογραφικό λεύκωμα.

Νεα προγράμματα εμφυτευματολογίας της Ε.Ε.Χ.Σ. για το έτος 2022-2023

Η Επιστημονική Εταιρεία Χειρουργικής Στόματος ανακοινώνει τη διεξαγωγή δύο Προγραμμάτων Εμφυτευματολογίας για το ακαδημαϊκό έτος 2022-2023:

- Το 10ο ετήσιο Μετεκπαιδευτικό Πρόγραμμα Εμφυτευματολογίας, όπου οι συμμετέχοντες πέρα από τη θεωρητική κατάρτιση και πρακτική εξάσκηση στην εμφυτευματολογία αποκτούν και κλινική εκπαίδευση τοποθετώντας εμφυτεύματα σε ασθενείς.
- Το 3ο Μετεκπαιδευτικό Πρόγραμμα Εμφυτευματολογίας για προχωρημένους, όπου οι συμμετέχοντες εκπαιδεύονται σε εξειδικευμένες χειρουργικές τεχνικές για τη διαχείριση του οστικού υποστρώματος πριν από την τοποθέτηση εμφυτευμάτων (Ανύψωση του εδάφους του ιγμορείου, αύξηση του εύρους της φατνιακής ακρολοφίας με την τεχνική της διάσχισης, αποκατάσταση ελλειμματικού ύψους και εύρους της φατνιακής ακρολοφίας με τη χρήση αυτογενών ή αυτόλογων μοσχευμάτων, λήψη αυτογενούς οστικού μοσχεύματος από τη γενειακή σύμφυση, παρασκευή αυτόλογου οστικού μοσχεύματος για την αποκατάσταση οστικών ελλειμμάτων, κλινική εφαρμογή πιεζοηλεκτρικής χειρουργικής και LASER, τεχνικές προπροσθετικής χειρουργικής κ.ά). ΟΙ ΕΚΠΑΙΔΕΥΟΜΕΝΟΙ ΣΥΜΜΕΤΕΧΟΥΝ ΩΣ ΧΕΙΡΟΥΡΓΟΙ ΣΕ ΚΛΙΝΙΚΑ ΠΕΡΙΣΤΑΤΙΚΑ ΕΠΙ ΑΣΘΕΝΩΝ.

«Εκδηλώσεις Σπάνιων Νοσημάτων στο Στόμα. Πρώιμη Διάγνωση και Θεραπεία»

Η Ελληνική Ομοσπονδία Συλλόγων Σπάνιων Νοσημάτων Παθήσεων (Ε.Ο.Σ.-ΣΠΑ.ΝΟ.ΠΑ.) και ο πρόεδρος **Χατζηχαραλάμπους Ευστράτιος,** στο πλαίσιο σχεδιασμού του Δ΄ Κύκλου Διαδικτυακών Ενημερωτικών εκδηλώσεων, απεύθυνε ευγενική πρόσκληση στον κ. **Γιώργο Λάσκαρη** και διοργάνωσε ενημερωτική εκδήλωση με θέμα: «Εκδηλώσεις Σπάνιων Νοσημάτων στο Στόμα. Πρώιμη Διάγνωση και Θεραπεία». Η εκδήλωση έλαβε χώρα διαδικτυακά την Τετάρτη 4 Μαΐου στις 6:30 το απόγευμα.

Ο συντονιστής της εκδήλωσης, καθηγητής Στοματολογίας της Ιατρικής Σχολής του Παν. Αθηνών Γιώργος Λάσκαρης, έθεσε με ευαισθησία και σαφήνεια την πρόκληση της διαχείρισης, διαγνωστικά και θεραπευτικά, των σπάνιων νοσημάτων, ώστε, όπως τόνισε, οι ασθενείς με σπάνια νοσήματα να μην ζημιώνονται λόγω καθυστέρησης στη διάγνωση και λόγω πλημμελούς θεραπευτικής αντιμετώπισης.

Αρχικά παρουσίασε τα στατιστικά δεδομένα με βάση τα οποία:

I. Ένα νόσημα θεωρείται σπάνιο, όταν προσβάλλει 1 άτομο σε 2.000 ή 5 άτομα σε 10.000 του γενικού πληθυσμού
II. Παγκοσμίως έχουν καταγραφεί πάνω από 6.000 σπάνια νοσήματα
III. Υπολογίζεται ότι 1 άτομο στα 17 θα νοσήσει από κάποιο σπάνιο νόσημα κατά τη διάρκεια της ζωής του
IV. Η συχνότητα στις 27 χώρες της Ευρωπαϊκής Ένωσης ξεπερνά τα 35.000.000, στο Ηνωμένο Βασίλειο τα 3.500.000 και στην Ελλάδα υπολογίζεται μεταξύ 350.000-600.000 (3,5%-5,9% του πληθυσμού)
V. Τα σπάνια νοσήματα είναι:
   - Κατά 80% Γενετικά νοσήματα που σε ποσοστό 50% εκδηλώνονται στην παιδική ηλικία και
   - Κατά 20% Μη Γενετικά νοσήματα

Στη συνέχεια επικεντρώθηκε στα δεδομένα που αφορούν στην στοματοπροσωπική περιοχή με βάση τα οποία στη στοματοπροσωπική περιοχή, έχουν καταγραφεί πάνω από 541 σπάνια νοσήματα, από τα οποία το 14% προσβάλλει τα ούλα και το περιοδόντιο και αρκετά συχνά και τα δόντια. Η συχνότητα αυτή αναδεικνύει, όπως τόνισε, την ευθύνη του Στοματολόγου, του Περιοδοντολόγου και του Οδοντιάτρου στην πρώιμη διάγνωση,σε συνεργασία πάντα με ιατρικές ειδικότητες που εμπλέκονται στα νοσήματα αυτά (Γενετιστές, Παιδίατροι, Παθολόγοι κ.α.).

Ολοκλήρωσε την εισήγηση του με ιδιαίτερη αναφορά στις ιδιαιτερότητες που χαρακτηρίζουν τα σπάνια νοσήματα ***(πίνακας 1).***

Πίνακας 1: **Ιδιαιτερότητες**
• Συνήθως χρόνια
• Σοβαρή πρόγνωση
• Αναποτελεσματική θεραπεία
• Καθυστέρηση στη διάγνωση >5 χρόνια
• Επηρεάζουν αρνητικά την ποιότητα ζωής
• Απειλούν τη ζωή των ασθενών
• Δημιουργούν οικογενειακά και κοινωνικά προβλήματα

Στη συνέχεια παρουσιάστηκαν οι ακόλουθες εισηγήσεις:

1. «Δερματοβλεννογόνια Νοσήματα», **Λάσκαρης Γιώργος** Στοματολόγος, Ιατρός-Οδοντίατρος, Αν. Καθηγητής Στοματολογίας Ιατρικής Σχολής Παν. Αθηνών, Επισκέπτης Καθηγητής Παν. Λονδίνου
2. «Αυτοάνοσα Νοσήματα», **Στουφή Ελεάνα** Στοματολόγος-Οδοντίατρος, Επισκέπτρια Λέκτωρ Παν. Harvard
3. «Νοσήματα Αίματος», **Δούκα Μαρίνα**, Στοματολόγος-Οδοντίατρος
4. «Κακοήθεις Όγκοι Στόματος», **Μαλάμος Δημήτριος**, Στοματολόγος-Οδοντίατρος
5. «Γενετικά Νοσήματα», **Γεωργακοπούλου Ελένη**, Στοματολόγος, Ιατρός-Οδοντίατρος

Οι εισηγητές παρουσίασαν όλο το φάσμα των σπάνιων νοσημάτων με πρώιμες εκδηλώσεις στο στόμα. Με γνώμονα το ακροατήριο, κατέθεσαν με εύληπτο λόγο την πολύτιμη εμπειρία τους στην Κλινική Στοματολογία, με στόχο:

- Την ανάδειξη του ρόλου του Στοματολόγου στην σωστή «ανάγνωση» των συμπτωμάτων που απαιτεί ικανότητα αναγνώρισης των σημείων, αξιολόγησης και συνδυασμού τους με το ιστορικό του ασθενούς
- Την περιγραφή και την ανάλυση του συντονισμού και της συνεργασίας που απαιτείται μεταξύ του Στοματολόγου με ιατρικές ειδικότητες,ώστε να εξυπηρετηθούν με επιτυχία οι προκλήσεις που ανακύπτουν κατά τη θεραπευτική αντιμετώπιση των σπάνιων νοσημάτων.

Η εκδήλωση ήταν κατά γενική ομολογία επιτυχημένη, με μεγάλο αριθμό συμμετεχόντων και πραγματικά, όπως επισήμανε ο πρόεδρος Χατζηχαραλάμπους Ευστράτιος, υψηλού επίπεδου εισηγήσεις.

Μαρίνα Δούκα DDS, Msc
Στοματολόγος-Οδοντίατρος
Υπεύθυνη Στοματολογικού Ιατρείου
Ιατρικό Κέντρο Αθηνών

Επιτυχημένη η ημερίδα Ενδοδοντίας στο Ξυλόκαστρο

Με επιτυχία και μεγάλη συμμετοχή πραγματοποιήθηκε η ημερίδα Ενδοδοντίας που διοργάνωσε ο Οδοντιατρικός Σύλλογος Κορινθίας (ΟΣΚ) στο φιλόξενο συνεδριακό χώρο του ξενοδοχείου SIKYON COAST, στο Ξυλόκαστρο το Σάββατο 7 Μαΐου.

Την ημερίδα παρακολούθησαν με ζωηρό ενδιαφέρον αρκετοί οδοντίατροι από όλη την Κορινθία αλλά και συνάδελφοί τους που είχαν έρθει για το σκοπό αυτό από περιοχές εκτός του νομού Κορινθίας.

Στη φωτογραφία διακρίνουμε τους συντελεστές της επιτυχημένης ημερίδας, από αριστερά οι κ.κ. Μαίρη Δέδε, Επαμεινώνδας Κατσούλας, Μαρία Γεωργοπούλου και Χρήστος Συκαράς.

Η ημερίδα άφησε άριστες εντυπώσεις σε όσους την παρακολούθησαν, τόσο για τη θεματολογία της και για το υψηλό επιστημονικό επίπεδο των ομιλητών, όσο και για την άρτια διοργάνωση και φιλοξενία, που όπως πάντα ξέρει να προσφέρει ο δραστήριος πρόεδρός του, Επαμεινώνδας Κατσούλας και το υπόλοιπο Διοικητικό συμβούλιο του Οδοντιατρικού Συλλόγου Κορινθίας.

«Οι τεχνολογικές εξελίξεις τα τελευταία χρόνια είναι ραγδαίες. Κάθε επιστήμονας οφείλει να ενημερώνεται γι' αυτές τις εξελίξεις γιατί υπάρχει ο κίνδυνος οι γνώσεις που έχει αποκτήσει να είναι πλέον ξεπερασμένες. Πρωτόκολλα αλλάζουν συνεχώς και ο Σύλλογός μας πρωτοπόρος στον τομέα της συνεχιζόμενης επαγγελματικής επιμόρφωσης οδοντιάτρων διοργανώνει μια σειρά από ημερίδες, σεμινάρια και συνέδρια για τον σκοπό αυτό» τόνισε ο κ. Κατσούλας.

«Συνεχίζουμε τη μακροχρόνια συνεργασία που έχουμε με τον Σύλλογο της Κορινθίας, ο οποίος πραγματικά έχει πρωτοπορήσει και έχει μεγάλη εμπειρία και επιτυχία σε τέτοιου είδους εκδηλώσεις», σημείωσε η κ. Μαρία Γεωργοπούλου, καθηγήτρια ΕΚΠΑ και πρόεδρος της Ελληνικής Ενδοδοντικής Εταιρείας.

«Σίγουρα η συνεργασία αυτή θα συνεχιστεί γιατί οι στόχοι μας είναι κοινοί» συμπλήρωσε ο κ. Κατσούλας.

Ήταν μια ξεχωριστή εκδήλωση που απέδειξε για άλλη μια φορά ότι ο Ο.Σ. Κορινθίας ξέρει να διοργανώνει άψογες επιστημονικές ημερίδες.

Με ιδιαίτερο ενδιαφέρον παρακολούθησαν οι συμμετέχοντες τις εργασίες της ημερίδας.

Αδελφοποίηση Οδοντιατρικών Συλλόγων Μαγνησίας και Μεσσηνίας

Τα μέλη του Δ.Σ. του Ο.Σ. Μαγνησίας, η Πρόεδρος του Ο.Σ. Μεσσηνίας, κ. Θεοδωροπούλου Γεωργία και ο εκπρόσωπος του Ο.Σ. Μεσσηνίας στην Ε.Ο.Ο., κ. Χρονόπουλος Νικόλαος.

Στον Βόλο την 13η Μαΐου 2022, στο πλαίσιο της Τελετής Έναρξης της 29ης Πανθεσσαλικής Οδοντοστοματολογικής Συνόδου, οι Πρόεδροι των Οδοντιατρικών Συλλόγων Μαγνησίας και Μεσσηνίας, κ. Αικατερίνη Κλάρα και κ. Γεωργία Θεοδωροπούλου συνυπέγραψαν την Αδελφοποίησή τους. Η Αδελφοποίηση εντάσσεται στο πλαίσιο της συνεργασίας, της συναδελφικής αλλά και της κοινωνικής αλληλεγγύης που προωθούν οι δύο Σύλλογοι.

Στη συνέχεια, ακολούθησε ανταλλαγή δώρων μεταξύ των δύο Συλλόγων. Ο Ο.Σ. Μεσσηνίας ευχαριστεί θερμά τον Δήμαρχο Καλαμάτας, κ. Αθανάσιο Βασιλόπουλο για τα δώρα που προσέφερε στον Ο.Σ. Μαγνησίας. Η Πρόεδρος του Ο.Σ. Μεσσηνίας ευχαριστεί πολύ τον κ. Αδαμόπουλο Ιωάννη, Ιατρό Αιματολόγο, Δ/ντη Μονάδας Υγείας Μεσογειακής Αναιμίας και Μονάδος Χημειοθεραπείας του Γ.Ν. Καλαμάτας για την πολύτιμη βοήθειά του στην ομιλία της αναφορικά με σημασία της εθελοντικής δωρεάς μυελού των οστών/αιμοποιητικών κυττάρων.

Ο θεσμός του Παμπελοποννησιακού Οδοντιατρικού Συνεδρίου επέστρεψε δυναμικά στο Ναύπλιο

Στο όμορφο και ιστορικό Ναύπλιο πραγματοποιήθηκε, το τριήμερο 24-26 Ιουνίου, το 20ό Παμπελοποννησιακό Οδοντιατρικό Συνέδριο, αφήνοντας τις καλύτερες εντυπώσεις.

Αφενός τα 2,5 χρόνια της πανδημίας που μας στέρησαν τη δια ζώσης επικοινωνία και την ανταλλαγή γνώσης μέσα από εκπαιδευτικές δραστηριότητες, αφ' ετέρου και πολύ περισσότερο ότι ο θεσμός που ακούει στο όνομα «Παμπελοποννησιακό Οδοντιατρικό Συνέδριο» εξελίσσεται με τα χρόνια και κάθε φορά έχει κάτι καλύτερο να παρουσιάσει, η φετινή διοργάνωση ήταν αντάξια των προσδοκιών και στέφθηκε από επιτυχία.

Περισσότεροι από 300 σύνεδροι παρακολούθησαν τις εργασίες του συνεδρίου με θέμα «Όταν η γνώση του χθες συναντά τις υποσχέσεις του αύριο».

«Ψυχή» του φετινού συνεδρίου ήταν ο κ. Δημήτρης Παπαδημόπουλος, ο οικοδεσπότης πρόεδρος του Οδοντιατρικού Συλλόγου Αργολίδας που ως πρόεδρος της οργανωτικής επιτροπής ετοίμασε ένα πολύ ενδιαφέρον κοινωνικό πρόγραμμα, ώστε σύνεδροι και συνοδοί να περάσουν ένα ευχάριστο Σαββατοκύριακο στην πρώτη πρωτεύουσα του νεοελληνικού κράτους και ο κ. Γιάννης Μελακόπουλος που έβαλε την υπογραφή του στο επιστημονικό πρόγραμμα. Ένα πρόγραμμα πλούσιο που κάλυψε ένα ευρύ πεδίο γνώσης με εξαιρετικούς ομιλητές. Δυόμισι μέρες γεμάτες συνεδρίες και κλινικά φροντιστήρια, για κάθε ενδιαφερόμενο, με πάνω από 50 ομιλητές.

Το πιο ελπιδοφόρο μήνυμα ήταν η σημαντική παρουσία νέων επιστημόνων οδοντιάτρων, που όχι μόνο παρακολούθησαν τις εργασίες αλλά συμμετείχαν δυναμικά με ελεύθερες ανακοινώσεις και e-poster.

Το βραβείο *«Ιωάννης Καρκατζούλης»*, κέρδισε ο κ. **Έκτορας Φουσέκης** για την καλύτερη ελεύθερη ανακοίνωση. Το βραβείο απένειμε η κόρη του ιδρυτή του «Οδοντιατρικού Βήματος», κ. Κατερίνα Καρκατζούλη, μαζί με το χρηματικό έπαθλο των 500 ευρώ.

Για το καλύτερο e-poster διακρίθηκε η κ. **Αθηνά Χαραλαμπάκη,** στην οποία μαζί με τον τιμητικό τίτλο επιδόθηκε και ένα επιστημονικό σύγγραμμα των εκδόσεων «ΟΒ».

«Ίσως ήταν το καλύτερο Παμπελοπονησιακό Συνέδριο τα τελευταία 20 χρόνια της πορείας του. Πλέον έχει γίνει θεσμός και γι' αυτό το τιμούν όλοι με την παρουσία τους. Νομίζω ότι ξεπεράσαμε κάθε προσδοκία στις συμμετοχές. Όλος ο κόσμος είχε ανάγκη μια επιστημονική διέξοδο και τους τη δώσαμε στο Ναύπλιο με το 20ο Παμπελοποννησιακό Συνέδριο» σχολίασε ο πρόεδρος της οργανωτικής επιτροπής Δ. Παπαδημόπουλος.

«Ο Οδοντιατρικός Σύλλογος Αργολίδας προσπάθησε να δώσει ό,τι κάτι καλύτερο μπορεί και στους συνέδρους και στους συνοδούς. Είμαστε ένας μικρός σύλλογος με περιορισμένες δυνατότητες, αλλά με πολλές ικανότητες. Καταφέραμε λοιπόν να δώσουμε ένα εξαιρετικό, κατά τη γνώμη μας, κοινωνικό πρόγραμμα με ξεναγήσεις, ομιλίες, χορωδία στο κάστρο κτλ. Όλη η πόλη του Ναυπλίου άλλωστε είναι μια ιστορία, ένα μουσείο στο οποίο μπορεί ο καθένας να περπατήσει και να νιώσει την ιστορία γύρω του», συμπληρώνει.

Από αριστερά διακρίνουμε τον Πρόεδρο του Οδοντιατρικού Συλλόγου Αργολίδας κ. Δημήτριο Παδημόπουλο, τον πρόεδρο της Ελληνικής Οδοντιατρικής Ομοσπονδίας κ. Αθανάσιο Δεβλιώτη, τον πρόεδρο της Οδοντιατρικής Σχολής ΕΚΠΑ καθηγητή Φοίβο Μαδιανό και τον Δρ. Ιωάννη Μελακόπουλο υπεύθυνο του επιστημονικού προγράμματος, κατά τη διάρκεια της τελετής έναρξης.

Ο κ. Έκτορας Φουσέκης και η κ. Αθηνά Χαραλαμπάκη παραλαμβάνουν τα βραβεία τους από την κ. Κατερίνα Καρκατζούλη.

Ο κ. Παπαδημόπουλος κατά την τελετή έναρξης μας χαιρέτησε τελευταία φορά ως πρόεδρος του συλλόγου Αργολίδας. Μετά το πέρας του συνεδρίου μας εξήγησε: *«Η ανανέωση είναι μέσα στη φύση του ανθρώπου και πρέπει ό,τι εμπειρία έχουμε αποκομίσει εμείς, να τη μεταλαμπαδεύσουμε στην επόμενη γενιά και γι' αυτό το λόγο το διοικητικό συμβούλιο του συλλόγου μας ανανεώθηκε κατά 80% αυτές τις εκλογές. Καιρός να μπουν νέα πρόσωπα».*

«Το μέλλον του συνεδρίου ανήκει σε εσάς, αγαπήστε το και ενισχύστε το» είπε κατά την τελετή έναρξης.

Πάρα πολύ ευχαριστημένος εμφανίστηκε και ο πρόεδρος του επιστημονικού προγράμματος Ιωάννης Μελακόπουλος. *«Δεν μπορεί κάποιος να μην είναι ικανοποιημένος όταν βλέπει γεμάτες αίθουσες σε συνέδρια παρ' ότι "τρέχουν" δύο-τρία πράγματα μαζί. Εντυπωσιάστηκα απ' το πόσο οι σύνεδροι και ιδιαίτερα οι νέοι σύνεδροι ήταν μέσα στις αίθουσες και συμμετείχαν ενεργά. Είχαν απορίες, συμμετείχαν με ελεύθερες ανακοινώσεις»* δήλωσε στο «Ο.Β.». *«Από ένα τεχνικό πρόβλημα, αναγκαστήκαμε να έχουμε τέσσερα πράγματα παράλληλα και ήταν γεμάτες οι αίθουσες. Και αυτό δείχνει ότι οι σύνεδροι δεν ήρθαν απλά για τουρισμό, παρότι το μέρος είναι εκπληκτικό και το Ναύπλιο σε ωθεί να βγεις για βόλτες, αλλά ήρθαν για το συνέδριο, για να ακούσουν, να μάθουν. Σαν υπεύθυνος του επιστημονικού προγράμματος δεν μπορώ παρά να είμαι πολύ ευχαριστημένος»*, συμπλήρωσε.

«Ήταν μια εξαιρετική διοργάνωση, επιτυχημένη, με ικανοποιητική για τα δεδομένα συμμετοχή των συναδέλφων. Η οργανωτική επιτροπή επέδειξε πάρα πολύ ζήλο. Πράγματι φαίνεται ότι επιστρέφουμε στην κανονικότητα και στον τομέα των συνεδρίων, που τόσο λείψανε σε όλους μας με την παραδοσιακή δια ζώσης παρουσία» σχολίασε ο πρόεδρος της ΕΟΟ Αθανάσιος Δεβλιώτης, μετά το συνέδριο στο «Ο.Β.» Ο ίδιος κατά την τελετή έναρξης έστειλε μήνυμα ενότητας στον κλάδο λέγοντας πως *«προχωράμε ενωμένοι»* και *«,ότι μπορούμε θα το ζητήσουμε»* αν και και *«πρέπει να έχουμε υπόψιν αυτή την περίοδο τι μπορούν να μας δώσουν»*, καθώς *«είναι μια περίοδος που έχει κάποιες ιδιαιτερότητες»*, αναφερόμενος στον πόλεμο, στην ενεργειακή κρίση αλλά και στο επιθετικό κλίμα που συντηρεί τον τελευταίο καιρό η Τουρκία.

«Όλοι πρέπει να είμαστε αγαπημένοι και ενωμένοι οι συνάδελφοι οδοντίατροι για το καλό και το προσωπικό μας, των ασθενών μας και της πατρίδας μας» τόνισε.

Η τελετή έναρξης πραγματοποιήθηκε, έπειτα από μια ημέρα γεμάτη με συνεδρίες, το βράδυ της Παρασκευής 24/6, στην συνεδριακή αίθουσα του Nafplia Palace που είχε γεμίσει με κόσμο.

Την κήρυξη της έναρξης των εργασιών έκανε ο περιφερειάρχης Πελοποννήσου Παναγιώτης Νίκας που δήλωσε πρόθυμος να στηρίξει κάθε προσπάθεια για προγράμματα προληπτικής φροντίδας στην οδοντιατρική.

Χαιρετισμό απηύθυναν επίσης ο Μητροπολίτης Αργολίδας Νεκτάριος, ο δήμαρχος Ναυπλίου Δημήτρης Κωστούρος, ο βουλευτής Αργολίδας με τη Ν.Δ. Γιάννης Ανδριανός, ο βουλευτής του ΚΙΝ.ΑΛΛ. Ανδρέας Πουλάς και ο πρόεδρος της Οδοντιατρικής Σχολής Φοίβος Μαδιανός.

Το 20ό Παμπελοποννησιακό Οδοντιατρικό Συνέδριο έκλεισε με θετικό πρόσημο και ανανέωσε το ραντεβού του για τον Ιούνιο του 2023 στη Λακωνία.

Το «ΟΒ» και ο Οδοντιατρικός Σύλλογος Αργολίδας θα ήθελαν να εκφράσουν δημόσια τις ευχαριστίες τους στις χορηγούς εταιρείες: Ariston Dental, Colgate, Coltene, Deligiannis Dental, Dentalcom-Γ.Παπάζογλου Α.Ε., Dental Expert-Άννα Ελμάογλου ΕΠΕ, DentalLine-Γ. Δεβερίκος, Elladent Frezyderm, GlaxoSmithKline, Hellenic Dental Market, Intermed, Ivoclar, Kulzer, Memodent, Oral Vision, Pierre Fabre, Southern Implants, Ultradent Hellas, Unicon, Upperdental, VOCO, Μ. Βιτσαρόπουλος Α.Ε., Μαυραειδόπουλος Α.Ε., Οδοντεμπορική, Συνεταιρισμός Οδοντιάτρων Θεσσαλονίκης, Βικτώρια Τζόβολου, Ιωάννης Τσαπράζης Α.Ε., Ι.Ν. Φυριππής ΜΕΠΕ., για την στήριξή τους και την πολύτιμη βοήθειά τους στη διεξαγωγή του συνεδρίου.

Τα φωτογραφικά στιγμιότυπα είναι ευγενική παραχώριση του κ. Γεώργιου Τσιόγκα, Ταμία της ΕΟΟ, που με μεγάλο ζήλο αποτύπωσε την τριήμερη εκδήλωση.

Το Διαδίκτυο στην Υπηρεσία του Οδοντιάτρου!

από τον **Δημήτρη Κατσιγιάννη**
Μηχανικό Βιοϊατρικής, Διευθυντή της Unimedica

Η εποχή που το **διαδίκτυο** ήταν μια ενασχόληση κάποιων εκκεντρικών έχει περάσει ανεπιστρεπτί. Πλέον αποτελεί αναπόσπαστο κομμάτι της ζωής μας και παίζει καθοριστικό ρόλο ιδιαίτερα στην **επαγγελματική μας ζωή.** Θέλοντας και μη θα πρέπει όχι μόνο να το εντάξουμε στην καθημερινότητα μας, αλλά να μάθουμε να εκμεταλλευόμαστε τα πλεονεκτήματα του και να αποφεύγουμε τις παγίδες του.

Αγοράζοντας ηλεκτρονικά

Ο οδοντίατρος έχει πρόσβαση πλέον σε εκατοντάδες **ηλεκτρονικά καταστήματα** σε όλο τον κόσμο, όπου μπορεί να συγκρίνει τιμές και τεχνικά χαρακτηριστικά με το πάτημα ενός κουμπιού. Οι τιμές σε ορισμένες περιπτώσεις φαίνονται ιδιαίτερα ελκυστικές και σε προκαλούν να προσθέσεις το προϊόν στο καλάθι αγορών σου. Πριν το κάνουμε όμως αυτό θα πρέπει να λάβουμε υπόψιν μας τα εξής:

- **Το κόστος των μεταφορικών και του εκτελωνισμού,** το οποίο θα πρέπει να προσθέσουμε στην αρχική τιμή. Σε πολλές περιπτώσεις η τελική τιμή είναι διπλάσια ή και τριπλάσια της αρχικής.
- **Service και τεχνική υποστήριξη.** Εφόσον μιλάμε για επαγγελματικό εξοπλισμό, θα πρέπει να ελέγξουμε κατά πόσο η συσκευή την οποία έχουμε προμηθευτεί, έχει την ανάλογη τεχνική υποστήριξη στην χώρα μας. Το να την στέλνουμε στο εξωτερικό για service ή επισκευή δεν είναι ιδιαίτερα πρακτικό.
- **Αξιοπιστία e-shop.** Πριν αγοράσουμε οτιδήποτε από κάποιο ηλεκτρονικό κατάστημα θα πρέπει να ελέγξουμε την αξιοπιστία του. Σε αυτό θα μας βοηθήσουν οι κριτικές άλλων αγοραστών, οι οποίες θα μας δώσουν μια εικόνα για την ποιότητα των υπηρεσιών που προσφέρει το συγκεκριμένο κατάστημα.

Διαδικτυακό marketing

Το διαδικτυακό marketing άλλαξε ριζικά τον τρόπο με τον οποίο ένας οδοντίατρος μπορεί να προσεγγίσει τους ασθενείς και να αυξήσει το πελατολόγιο του. Η **δημιουργία ιστοσελίδας** μπορεί να περιλαμβάνει:

- **τις υπηρεσίες που προσφέρονται στο οδοντιατρείο,**
- **εκλαϊκευμένα άρθρα για θέματα που απασχολούν συχνά τους ασθενείς και αναζητούν απαντήσεις στο διαδίκτυο**
- **εικόνες από περιστατικά πριν και μετά την θεραπεία**
- **επεξηγηματικά βίντεο για διάφορες οδοντιατρικές πράξεις**
- **δυνατότητα κλεισίματος ραντεβού**

Το **Facebook** και το **Instagram,** επίσης αποτελούν δημοφιλείς τρόπους επικοινωνίας και ο οδοντίατρος μπορεί να τα χρησιμοποιεί για να προβάλει την δουλειά του. Δεν πρέπει να ξεχνάμε ότι οι ασθενείς πλέον είναι εξοικειωμένοι με το διαδίκτυο και το χρησιμοποιούν όλο και πιο συχνά για να αναζητήσουν υπηρεσίες που τους ενδιαφέρουν.

Ένας ακόμη έξυπνος τρόπος διαφήμισης είναι η δημιουργία ενός **QR Code** το οποίο μπορούν να σκανάρουν με το κινητό τους οι ασθενείς από την επαγγελματική σας κάρτα και να τους οδηγήσει, είτε στο site σας, είτε στην σελίδα σας στο **Instagram / Facebook.**

NEW_UNIMEDICA

ΣΚΑΝΑΡΕ ΜΕ!!!

Διαδίκτυο: ένας πολύτιμος συνεργάτης...

Εκτός όμως από τις αγορές και το marketing θα πρέπει να λάβουμε υπόψη μας και μια ακόμα δυνατότητα που μας προσφέρει η τεχνολογία: στην εποχή μας όλα τείνουν να ψηφιοποιηθούν:

- οι **απεικονιστικές εξετάσεις** (πανοραμικές, κεφαλομετρικές, αξονικές), μπορούν να έρχονται κατ΄ ευθείαν στο email μας,
- τα **αποτυπώματα** σε μερικά χρόνια θα παίρνονται αποκλειστικά **ψηφιακά.**

Τα **ραντεβού** μας αλλά και το **αρχείο** μας μπορεί να είναι στο cloud και προσβάσιμα απ' όπου και να είμαστε ακόμα και από το **κινητό** μας τηλέφωνο.

Η εξοικείωση συνεπώς με τις νέες τεχνολογίες και η εκμετάλλευση τους προς όφελος μας είναι πλέον **μονόδρομος**.

*Για περισσότερες πληροφορίες μπορείτε να επικοινωνήσετε μαζί μας στο **210 7777936,***
email: info@unimedica.gr
site: www.unimedica.gr

Αναζήτησεις Λόγου και Τέχνης

Του **Γεράσιμου Δουβίτσα** Αναπληρωτή Καθηγητή Οδοντιατρικής Σχολής ΕΚΠΑ

Σύγχρονοι Έλληνες Ποιητές 17

Σπύρος Κοκκινάκης

Ο Σπύρος Κοκκινάκης γεννήθηκε το 1954 στον Πειραιά. Σπούδασε Πολιτικές Επιστήμες, Παιδαγωγικά, Ψυχολογία, Κοινωνική Εργασία, Διοίκηση Υπηρεσιών Υγείας, Επικοινωνία και ΜΜΕ, Πολιτική Σχεδίαση Εκτάκτων Αναγκών στο Καποδιστριακό Πανεπιστήμιο Αθηνών και στο Πάντειο Πανεπιστήμιο. Αναγορεύθηκε διδάκτορας Δημόσιας Διοίκησης του τελευταίου. Προέρχεται από τα «σπλάχνα» του υπουργείου Υγείας, στο οποίο μπήκε στο Δημόσιο με διαγωνισμό το 1982. Την περίοδο 1993-1996 διετέλεσε Διευθυντής του γραφείου του Γ.Γ. Πρόνοιας. Από τις 2-4-2012 διετέλεσε προϊστάμενος Γενικής Δ/νσης Πρόνοιας του Υπουργείου Υγείας και Κοινωνικής Αλληλεγγύης και από 1-7-2012 του Υπ. Εργασίας Κοινωνικών Ασφαλίσεων και Πρόνοιας με προϋπηρεσία 3,5 ετών στη θέση προϊσταμένου Γενικής Δ/νσης κατόπιν διακαστικής διεκδίκησης (ΣτΕ). Από την σημερινή του θέση του, ως Γ.Γ. Αποκεντρωμένης Διοίκησης ο κ. Κοκκινάκης, έλυσε όλα τα εμπόδια, που είχαν αναδυθεί για την επένδυση του Ελληνικού, τόσο από το Δασαρχείο Πειραιά όσο και με την αρχαιολογική Υπηρεσία.

Είναι μέλος της Εθνικής Εταιρείας των Ελλήνων Λογοτεχνών ενώ τα ποιήματά του έχουν αποσπάσει διθυραμβικές κριτικές. Ο ποιητής Μανώλης Αναγνωστάκης χαρακτήρισε την ποίησή του ελεγειακή και ρωμαλέα με δωρικό τόνο και εκφραστική τόλμη. Στα ποιήματά του, ο αναγνώστης διακρίνει μια λυρική αφήγηση με έννοιες που αναδεικνύουν καταστάσεις λύπης, αγάπης, μοναξιάς, θανάτου, αλλά και ομορφιάς όπως η Ελληνική φύση που συνδυάζει περιγραφές με βαθυστόχαστες έννοιες. Η Άννα Κελσίου ποιήτρια συγγραφέας & κριτικός, στο δοκίμιο της με τίτλο «Ούτε μια ημέρα χωρίς ποίηση» γράφει για τον Σπύρο Κοκκινάκη «ότι η ποίηση του είναι η πραγματοποίηση του ονείρου μέσα στη σκέψη της ελευθερίας».

Βατόμουρα σε πέτρινο τραπέζι

Νυχτώθηκε για τα καλά τούτος ο άστεγος της γέφυρας.
Τραγούδησε για να γεμίσει το χώρο φωνές.
Ονειρεύτηκε για να χορτάσει την πείνα του.
Στέναξε για να συγκινήσει τις πέτρες.
Χαμογέλασε για να πει πως υπάρχει.
Έκλαψε για τους νεκρούς της τελευταίας πολιτικής επιδημίας
κι ύστερα είπε πως δε θα πέθαινε ποτέ.
Όταν αποκοιμήθηκε
Η απουσία του ήταν αβάσταχτη για το νερό.

Ποίηση

- Επικήδιος για τους τυράννους (1974), Σείριος
- Ασφυξία (1974), Κριτήριον
- Στη χαραμάδα του πατώματος (1976), Σείριος
- Ο αποχαιρετισμός της σιωπής (1977), Σείριος
- Τα κύματα του Αιγαίου (1979), Ελληνικό Βιβλίο
- Μαθητεία προσώπου (1981), Ιδιωτική έκδοση
- Σ' εποχή αμφισβητήσεων (1983), Βεντούρας-Σπύρου
- Μνήμη αέναη (1990), Καλλιέρης
- Εικόνες και άλλα (1995), Ιδιωτική έκδοση
- Λυκόφως ορίων (2019), Ηριδανός
- Ποιήματα 1974-2019 (2019), Ηριδανός
- Κύκλους υφαίνει η ύπαρξη (2020), Ηριδανός
- Ο Αλεξανδρινός (2020), Ηριδανός

Δοκίμια - μελέτες

- Κοινωνική εργασία με το παιδί (1978)
- Κοινοτικά συμβούλια προστασίας ανηλίκων (1978)
- Εξήντα χρόνια από την απόδοση στα ελληνικά των κειμένων της "Κοιλάδας των ρόδων" (1987)
- Η οικουμενικότητα της ελληνικής γλώσσας (1992), Καλλιέρης
- Επιδράσεις της ιταλικής λογοτεχνίας στην πνευματική ζωή των Ελλήνων από τα μέσα του 18ου αιώνα και εφεξής (1992), Καλλιέρης
- Η αντιμετώπιση των εκτάκτων αναγκών αρμοδιότητος Υπουργείου Υγείας Πρόνοιας και Κοινωνικών Ασφαλίσεων (1994)
- Οικογένεια και κοινωνική πολιτική (1994), Καλλιέρης
- Η εθελοντική προσφορά στη σύγχρονη κοινωνία (1996)
- Η σύγχρονη ελληνική λογοτεχνία απέναντι στη διεθνοποίηση της εκδοτικής αγοράς (1996), Λόγος

Αισθήσεις

Ακούει το δρόμο
Βλέπει την απώλεια
Νοιώθει την αλήθεια
Αγγίζει το ευάλωτο
Οσμίζεται τη συντριβή
Ανάμεσα στο χρόνο και τις λέξεις
Ανοίγει σαν τριαντάφυλλο
Φλόγα σε τοίχο
Βήμα που σχίζει την αγάπη
Ανάμεσα στην καταδυνάστευση και
Στην απελευθέρωση
Ακατοίκητο σπίτι
Κάποτε υπήρξε.

Καλπασμός

Ο εξ Αλεξανδρείας ποιητής
είδε τον κόσμο
με όχημα τη γλώσσα
Καλπάζοντας σε μονοπάτια
σκέψης και αισθήσεων
γυαλιά φορώντας
πλησίαζε τους επισκέπτες
διαβάζοντάς τους ποίηση
Τη δική του ποίηση
Τη δική τους ποίηση

Στάθης Κατσούνης

Ο Στάθης Κουτσούνης γεννήθηκε στη Νέα Φιγαλία Ολυμπίας το 1959. Σπούδασε νομικά, φιλολογία και κλασική μουσική. Ζει και εργάζεται στην Αθήνα. Έχει εκδώσει επτά ποιητικές συλλογές. Η συλλογή του Έντομα στην εντατική, 2008, ήταν υποψήφια για το Βραβείο Ποίησης του περιοδικού Διαβάζω, ενώ η τελευταία συλλογή του, Στου κανενός τη χώρα, 2020, ήταν υποψήφια για το Βραβείο Ποίησης Jean Moréas. Παράλληλα, δημοσιεύει διηγήματα, κριτικά δοκίμια, μελέτες, άρθρα και βιβλιοκρισίες. Το 2021 κυκλοφόρησε η μονογραφία του Αλέξανδρος Ίσαρης, ενώ το 2022 ο τόμος Μπροστά σε αλλότριο ρόπτρο. Κριτικές επισκέψεις και άλλα κείμενα (1989-2020), στον οποίο συγκεντρώνονται ποικίλα κριτικά, δοκιμιακά και άλλα κείμενά του. Ποιήματα και πεζά του έχουν περιληφθεί σε ανθολογίες και έχουν μεταφραστεί στα Αγγλικά, τα Γαλλικά, τα Γερμανικά, τα Ισπανικά, τα Ιταλικά και τα Περσικά. Είναι μέλος της Εταιρείας Συγγραφέων και του Κύκλου Ποιητών.

Εργογραφία

- Σπουδές για Φωνή και Ποίηση, Εκδόσεις Υάκινθος, Αθήνα 1987 (Ποίηση)
- Τρύγος αιμάτων, Εκδόσεις Σμίλη, Αθήνα 1991 (Ποίηση)
- Παραλλαγές του μαύρου, Εκδόσεις Δελφίνι, Αθήνα 1998 (Ποίηση)
- Σοφοκλέους, Φιλοκτήτης - Αντιγόνη. Εισαγωγή: Στάθης Κουτσούνης. Μετάφραση: Χρίστος Τσάγκας, Εκδόσεις Οδός Πανός, Αθήνα 1999 (Φιλολογική μελέτη)
- «Η Μέριλιν της Ακράτας», Εκδόσεις Μεταίχμιο, Αθήνα 2003 (Διήγημα) [Στον συλλογικό τόμο: 7 διηγήματα]
- Η τρομοκρατία της ομορφιάς, Εκδόσεις Μεταίχμιο, Αθήνα 2004 (Ποίηση)
- Ποίηση. Ανθολόγηση: Αργύρης Χιόνης, Εκδόσεις Ακτή / Ελληνομουσείον [ανάτυπο], Λευκωσία 2004 (Ανθολόγιο ποιημάτων)
- «Η ποιητική κοσμογραφία του Γιώργου Γεωργούση στις συλλογές των χαϊκού του», Εκδόσεις Γαβριηλίδης, Αθήνα 2007 (Δοκίμιο) [Στον συλλογικό τόμο: Η ποίηση του Γιώργου Γεωργούση]
- Έντομα στην εντατική, Εκδόσεις Μεταίχμιο, Αθήνα 2008 (Ποίηση) [Υποψήφιο για το Βραβείο ποίησης του περιοδικού «Διαβάζω»]
- Στιγμιότυπα του σώματος, Εκδόσεις Μεταίχμιο, Αθήνα 2014 (Ποίηση)
- Στου κανενός τη χώρα, Εκδόσεις Μεταίχμιο, Αθήνα 2020 (Ποίηση)

ερωτικό

Έμοιαζες με το κύμα
Τα μαλλιά σου μαύρα σπειρωτά φίδια
Κροταλίζανε στο φύσημα του αγέρα
Εκτελεστές ορχήστρας στη συναυλία της θάλασσας
Τα μάτια σου λεπίδες
Τα χείλη σου φωτός φουσκώματα
Κι όταν ερχότανε το σούρουπο
Κι εστέκοσουν μπροστά στον ήλιο που έφευγε
Το σώμα σου
Έπαιρνε γεύση απ' το θεό
Καθώς απάνω του
Χίλια σκυλιά
Μαζί με τρεις αγγέλους
Ανάδευαν του δέρματος την ταραχή

(από την ποιητική συλλογή:
Σπουδές για Φωνή και Ποίηση, 1987)

μάσκες

το στήσαν στη σέντρα και το κυνηγούν
είκοσι δύο γόηδες με καυτά
σορτσάκια και λαστιχένια χαμόγελα
το παιχνίδι σικέ
οι διαιτητές πουλημένοι
στις πλάτες της ιστορίας γράφουν
το φύλλο αγώνα
μουγκρίζει η εξέδρα
κλίκες φιλάθλων βλαστημώντας
να μπει γρήγορα γκολ
ν' απογειωθούν
οι χούλιγκανς ορμάνε στο γήπεδο
απειλούν με λοστούς και αλυσίδες
πετάνε μολότοφ ουρλιάζουν
κι απ' το σημείο του πέναλτι
λυσσαλέα καρφώνουν στα δίχτυα
το κεφάλι του ποιητή

(δε θα τερματίσει ποτέ
αυτό το ματς
αυτή η τρομοκρατία)

(από την ποιητική συλλογή: Τρύγος αιμάτων, 1991)

FKG
swiss endo

ROOTER®

X3000

FKG PRESET PROGRAMS

Dental Expert - Άννα Ελμάογλου Ε.Π.Ε.

Ο Εξειδικευμένος Συνεργάτης του Οδοντιατρείου σας

Φειδιππίδου 30, 11527, Γουδή • Τηλ.: 210 7770739, 210 7770749 • Φαξ: 210 7770716 • e-mail: anna@dental-expert.gr

Η λύση για όλες τις κοιλότητες*

Η σειρά Tetric®

- Φυσική μίξη αποχρώσεων λόγω του χαρακτηριστικού φαινομένου του χαμαιλεοντισμού
- Εξοικονόμηση χρόνου έως και 51% με ρητίνες 4 χιλ [1]
- Βέλτιστες ιδιότητες χειρισμού στην καθημερινή εργασία [2]

* Κοιλότητες I – V Ομάδας κατά G. V. Black
[1] Lebedenko A, Σύγκριση εμφράξεων; Συμβατική τεχνική διαστρωμάτωσης έναντι τεχνικής 2 στρωμάτων 3sCure, Έκθεση δοκιμής, Ivoclar Vivadent; 2018
[2] Το Tetric Prime προσφέρει καλύτερο χειρισμό

ivoclar.com
Making People Smile

ivoclar