ISSN: 2585-2868

Οδοντιατρικο Βημα

ΔΙΜΗΝΙΑΙΑ ΕΚΔΟΣΗ | Σκουφά 64 106 80 Αθήνα | Τηλ. 210 3814 939 | e-mail: odvima@otenet.gr | www.odvima.gr | ΙΟΥΛΙΟΣ - ΑΥΓΟΥΣΤΟΣ 2021 | ΤΕΥΧΟΣ 141

Έρευνα: Επαγγελματικοί κίνδυνοι στην υγεία των οδοντιάτρων

Ένας οδοντίατρος στη ζωή του μπορεί να εργασθεί ως και 60.000 ώρες σε μη εργονομικές θέσεις και βλαπτικές για την υγεία του συνθήκες. Σταδιακά δημιουργείται μια προδιάθεση για εμφάνιση προβλημάτων υγείας που σχετίζονται με κινδύνους φυσικής, βιολογικής, χημικής και ψυχοκοινωνικής αιτιολογίας. Οι μυοσκελετικές διαταραχές, οι οφθαλμικοί τραυματισμοί, οι νευρίτιδες και οι ψυχολογικές καταστάσεις από το stress είναι μερικά από τα επαγγελματικά προβλήματα υγείας. Έχουν παρατηρηθεί κι άλλα προβλήματα όπως δερματίτιδα εξ επαφής, ελάττωση έως απώλεια ακοής, αλλεργία και τοξικότητα από οδοντιατρικά υλικά, αυξημένος κίνδυνος εμφάνισης λοιμώξεων κι άλλες διαταραχές λόγω έκθεσης σε ακτινοβολία. Η πρόληψη τέτοιων τραυματισμών και νόσων πρέπει να γίνει μέρος της νοοτροπίας και της γνώσης του οδοντιάτρου, προκειμένου να μειωθούν τα προβλήματα υγείας που σχετίζονται με το οδοντιατρικό επάγγελμα.

Στην παρούσα έρευνα ο κ. **Χρήστος Κωνσταντινίδης** καταγράφει τις εργασιακές συνήθειες των οδοντιάτρων έτσι ώστε να γίνει κατανοητό ποιες από αυτές οδηγούν σε μικρά ή σοβαρά προβλήματα υγείας και κατ' επέκταση σε σύντομη ή μακρόχρονη απουσία από την εργασία. ***Σελ. 4-8***

Η πιθανή χρήση των προβιοτικών στην θεραπεία της περιοδοντικής νόσου

Παρόλο που προβιοτικά χρησιμοποιούνται εδώ και αιώνες στην παραγωγή φυσικών παραδοσιακών τροφίμων όπως το γιαούρτι και το προζύμι, η έρευνα για την εφαρμογή τους στον ιατρικό τομέα πυροδοτήθηκε στις αρχές του 20ου αιώνα. Το γένος Lactobacillus αποτελεί τη μεγαλύτερη ομάδα λακτοπαραγωγών βακτηρίων με ιδιαίτερη αξία όχι μόνο για τη συμμετοχή τους στη μικροβιολογία των τροφίμων, αλλά και για τη χρησιμότητά τους στη διατήρηση της ισορροπίας του μικροβιακού οικοσυστήματος που συμβιούν σε έναν οργανισμό. Η κ. **Ασημίνα Γάτου**, Χειρουργός Οδοντίατρος, αναλύει τον ρόλο των προβιοτικών στη θεραπεία της περιοδοντικής νόσου. ***Σελ. 18-19***

Μικρός οδηγός για την άμεση αντιμετώπιση εκγομφωμένων μόνιμων δοντιών

Η εκγόμφωση ενός μόνιμου δοντιού είναι μια από τις πιο τραυματικές οδοντιατρικές εμπειρίες για έναν ασθενή, και σύμφωνα με τις έρευνες αποτελεί το 0.5%–16% του συνόλου των τραυματικών βλαβών.

Η κ. **Μαρία Γεωργοπούλου**, Καθηγήτρια ΕΚΠΑ και Πρόεδρος της ΕΕΕ παρουσιάζει τις οδηγίες της IADT (International. Association of Dental Traumatology), οι οποίες δημοσιεύθηκαν το 2020 και αποτελούν την αναθεωρημένη μορφή των προηγούμενων του 2012. ***Σελ. 20-21***

Κρανιοπροσωπικά άλγη και σύνδρομα Ο στοματοπροσωπικός πόνος και η σχέση τους

Του **Βύρωνα Δρούκα** Καθηγητή ΕΚΠΑ

Σελ. 10-14

Προσθετική αποκατάσταση: Σε πόση έκταση είναι αναγκαία;

Εξετάζοντας έναν ασθενή ο οποίος αναζητά προσθετική θεραπεία, συχνά ο κλινικός καλείται να απαντήσει σε μια σειρά ερωτημάτων του ασθενή που πηγάζουν από την έκταση της σχεδιαζόμενης αποκατάστασης.

Χαρακτηριστικά παραδείγματα που συχνά ακούν οι οδοντίατροι είναι: «Πρέπει να αντικατασταθεί η υπάρχουσα γέφυρα; Μπορώ να αναβάλλω αυτή την προσθετική εργασία για αργότερα; Είναι ανάγκη να τοποθετηθούν τόσα εμφυτεύματα; Μπορώ να κάνω μόνο την αποκατάσταση της μίας γνάθου ή της μιας πλευράς;»

Όπως εξηγεί ο κ. **Στέφανος Κούρτης,** Αναπλ. Καθηγητής Ακίνητης Προσθετικής ΕΚΠΑ, το σχέδιο θεραπείας σε μια αποκατάσταση αποτελεί το βασικότερο στάδιο στην όλη διαδικασία.

Σχεδιάζοντας μία αποκατάσταση με βασικό κριτήριο το οικονομικό κόστος ή αντίθετα αγνοώντας τη δαπάνη, ο κλινικός μπορεί να οδηγηθεί σε μη-αναγκαία υπερβολική θεραπεία (υπερθεραπεία) ή ελλιπή θεραπεία (υποθεραπεία). ***Σελ. 30-31***

Επισκευαστικές παρεμβάσεις σε μερική οδοντοστοιχία. Από Kennedy Class II σε Kennedy Class I
Του **Ηρακλή Καρκαζή,** Καθηγητή Κινητής Προσθετικής ΕΚΠΑ ..... ***Σελ. 16***

ΕΕΚΣ: Ακτινική Χειλίτις: Υπενθύμιση κύριων σημείων
Της **Παναγιώτας Λούμου-Παναγιωτοπούλου,** Οδοντιάτρου-Ιατρού ..... ***Σελ. 24-25***

ITI: Socket-shield technique: Παρουσίαση περιστατικού με πενταετή παρακολούθηση
Των **Σπύρου Παπαχαραλάμπους,** Στοματικού και Γναθοπροσωπικούς Χειρουργού και **Νίκου Χριστοδουλίδη** Περιοδοντολόγου .... ***Σελ. 26-27***

Ειδικά Νοσήματα των Χειλέων. Ταξινόμηση - Διάγνωση - Θεραπεία (Β΄ Μέρος
Του **Γιώργου Λάσκαρη,** Στοματολόγου, Ιατρού - Οδοντιάτρου, Αν. Καθηγητή Στοματολογίας Ιατρικής Σχολής Παν. Αθηνών .. ***Σελ. 28-29***

ΕΕΝΟ: Επιπτώσεις της ακτινοθεραπείας και της χημειοθεραπείας στη στοματική κοιλότητα. Ο ρόλος του Οδοντιάτρου (Β΄ Μέρος)
Της **Ευαγγελίας Μπογοσιάν,** Δ/τριας Οδοντιατρικής Κλινικής ΠαΓΝ Ηρακλείου ... ***Σελ. 32-33***

Ανταύγειες Λόγου και Τέχνης
Του **Γεράσιμου Δουβίτσα,** Αναπλ. Καθηγητή ΕΚΠΑ ..... ***Σελ. 42***

Κάντε κλικ στην ηλεκτρονική μας διεύθυνση

www.odvima.gr

Διαβάστε τα τελευταία τεύχη
της εφημερίδας
«Οδοντιατρικό Βήμα»

Αποκτήστε άμεση και έγκαιρη
πληροφόρηση για όλες τις επιστημονικές
εκδηλώσεις και σεμινάρια

Μάθετε τα σημαντικότερα νέα
του οδοντιατρικού κλάδου

Ενημερωθείτε για όλα τα βιβλία
των εκδόσεών μας με δυνατότητα πλοήγησης
στα περιεχόμενα και στις περιλήψεις τους
και βρείτε πληροφορίες
για όλα τα ξενόγλωσσα βιβλία των εκδόσεων
«Quintessence»

Πραγματοποιήστε τις αγορές σας
με πιστωτική κάρτα και άτοκες δόσεις
απ' ευθείας από τον υπολογιστή σας

Γίνετε μέλη της μεγάλης διαδικτυακής κοινότητας
του «Οδοντιατρικού Βήματος»!

www.odvima

facebook

ΟΔΟΝΤΙΑΤΡΙΚΟ ΒΗΜΑ | Διμηνιαία Έκδοση — Κωδικός 016446

Ιδιοκτήτης: **ΟΔΟΝΤΙΑΤΡΙΚΟ ΒΗΜΑ Μ.Ε.Π.Ε.**

Ιδρυτής: **Γιάννης Καρκατζούλης**

Σκουφά 64 • 106 80 Αθήνα
Τηλ.: 210 3814 939, 210 3809 495
Fax: 210 3803 327
e-mail: odvima@otenet.gr
www.odvima.gr

Διευθυντής:
Όθωνας Γκότσης

Σύμβουλος Έκδοσης:
Κατερίνα Καρκατζούλη

Σύνταξη:
Γεωργία Σάκκουλα
Ηλιάνα Γιαννούλη
Νότης Ρήγας

Υπεύθυνος λογιστηρίου:
Γιώργος Κάντζος

Νομικός Σύμβουλος:
Λάμπρος Ανδρ. Τσοπράς

Υπεύθυνος Τυπογραφείου:
PaperGraph
Βιοτεχνικό Πάρκο, 203 00 Λουτράκι
Τηλ. 27440 69550

ΕΝΩΣΗ ΔΗΜΟΣΙΟΓΡΑΦΩΝ ΙΔΙΟΚΤΗΤΩΝ ΠΕΡΙΟΔΙΚΟΥ ΤΥΠΟΥ

FIPP Federation International of Periodical Press

EMMA EUROPEAN MAGAZINE MEDIA ASSOCIATION

COLTENE

3+1 ΔΩΡΟ

HyFlex EDM από 45,49€

HyFlex CM από 70,77€

HyFlex™ CM & EDM

Μηχανοκίνητες ρίνες με ελεγχόμενη μνήμη, υψηλή ανθεκτικότητα στην κόπωση, εξαιρετικά εύκαμπτες.

*οι τιμές δεν συμπεριλαμβάνουν ΦΠΑ. Η προσφορά ισχύει μέχρι εξαντλήσεως των αποθεμάτων.

Dentaland.gr
ΟΔΟΝΤΙΑΤΡΙΚΑ ΕΙΔΗ
Επίσημος Εισαγωγέας Ελλάδος

Μπες στο dentaland.gr και βρες μοναδικές υπηρεσίες

Εκατοντάδες προσφορές • Μηχανογράφηση υλικών & ανάλυση αγορών • Αναλυτικό ιστορικό & κατάσταση παραγγελιών
Φόρμες παραγγελίας • Σύστημα επιβράβευσης με πόντους • Δυναμικό δίκτυο συνεργατών με εισαγωγές από όλο τον κόσμο

| W. | www.dentaland.gr | E. | social@dentaland.gr | T. | 2810 322 250 & 2810 334 450 | Δ. | Ιδομενέως 2, Ηράκλειο Κρήτης

Έρευνα 2021:

Επαγγελματικοί κίνδυνοι στην υγεία των οδοντιάτρων

Ένας οδοντίατρος στη ζωή του μπορεί να εργασθεί ως και 60.000 ώρες σε μη εργονομικές θέσεις και βλαπτικές για την υγεία του συνθήκες[1].
Έτσι σταδιακά δημιουργείται μια προδιάθεση για εμφάνιση επαγγελματικών προβλημάτων υγείας που σχετίζονται με κινδύνους φυσικής, βιολογικής, χημικής και ψυχοκοινωνικής αιτιολογίας[2]. Οι μυοσκελετικές διαταραχές (MSDs), οι οφθαλμικοί τραυματισμοί, οι νευρίτιδες και οι ψυχολογικές καταστάσεις από το stress είναι μερικά από τα επαγγελματικά προβλήματα υγείας[3].
Έχουν παρατηρηθεί επίσης κι άλλα προβλήματα όπως δερματίτιδα εξ επαφής[4], ελάττωση έως απώλεια ακοής[5], αλλεργία και τοξικότητα από οδοντιατρικά υλικά[6].

Χρήστος Κωνσταντινίδης
Οδοντίατρος - M.Sc (Προσθετ.)

"Η ευτυχία έρχεται όταν κάποιος έχει ευχαρίστηση στη δουλειά και την αγάπη"
(Sigmund Freud)

Επιπροσθέτως, υπάρχει αυξημένος κίνδυνος εμφάνισης λοιμώξεων λόγω έκθεσης σε λοιμογόνους μικροοργανισμούς, καθώς κι άλλες διαταραχές που εκδηλώνονται λόγω έκθεσης σε ακτινοβολία[7].
Η πρόληψη τέτοιων τραυματισμών και νόσων πρέπει να γίνει μέρος της νοοτροπίας και της γνώσης του οδοντιάτρου, προκειμένου να μειωθούν τα προβλήματα υγείας που σχετίζονται με το οδοντιατρικό επάγγελμα.
Στην παρούσα έρευνα, με το γνωστό διαδικτυακό εργαλείο που χρησιμοποιήσαμε και στις τέσσερις προηγούμενες, έγινε προσπάθεια καταγραφής των εργασιακών συνηθειών μας, έτσι ώστε να κατανοήσουμε ποιες από αυτές μας οδηγούν σε μικρά ή σοβαρά προβλήματα υγείας, οδηγώντας μας σε σύντομη ή μακρόχρονη απουσία από την εργασία μας.
Η κατανόηση και η επεξεργασία τους θα μας κάνει πιο συνειδητοποιημένους στα λάθη που διαπράττουμε κατά την άσκηση του επαγγέλματός μας, ώστε να προλάβουμε προβλήματα ή όπου δεν είναι δυνατόν να περιορίσουμε τη βαρύτητα αυτών. Επιπλέον, η καλύτερη γνώση της παθολογίας τους θα βοηθήσει στην άμεση διάγνωση των πρώιμων συμπτωμάτων τους, πριν αυτά πάρουν σοβαρές και μη αναστρέψιμες διαστάσεις. Μέσα από την παθολογία του κάθε συστήματος του σώματός μας θα αντιληφθούμε πόσο άρρηκτα αυτά είναι συνδεδεμένα στην υγεία και στην ασθένεια.

Στην έρευνα του 2021 μελετήσαμε κάποιους προδιαθεσικούς παράγοντες που συσχετίζονται με τα προβλήματα υγείας.

Στη μελέτη μας το 54,8% των Ελλήνων οδοντιάτρων είχαν κάποιο επαγγελματικό πρόβλημα και μάλιστα το 32,8% περισσότερες από μια φορές.

Γενικά τα επαγγελματικά προβλήματα των οδοντιάτρων κατηγοριοποιούνται ως εξής:

Μυοσκελετικές επιπλοκές οι οποίες έχουν άμεση σχέση με το οδοντιατρικό επάγγελμα, τη στάση αλλά και κινήσεις που μπορεί να αυξήσουν τον κίνδυνο βλάβης και παραμόρφωσης του σώματος, κιρσών κ.λπ.[8].

Οφθαλμικά προβλήματα: Η οδοντιατρική εργασία, λόγω της εγγύτητας των οφθαλμών με τους οδοντικούς ιστούς και άλλα σκληρά υλικά που τροχιζόμενα εκτινάσσονται, σχετίζεται συχνά με οφθαλμικούς τραυματισμούς. Επίσης, η έκθεση σε διάφορες μολυσματικές ή πτητικές χημικές ουσίες και η έκθεση σε έντονο και σε κάποιες περιπτώσεις λανθασμένο φωτισμό έχει βλαπτικά αποτελέσματα στην όραση και τον οφθαλμό[9].

Μόλυνση: Με άμεσο ή έμμεσο τρόπο καθώς και με αερολύματα μπορεί να γίνει μετάδοση HIV, HBV, HBC, βακτηριακών λοιμώξεων, σύφιλης και φυματίωσης. Η κατανόηση της σημασίας των επιφανειών, σε συνδυασμό με την ορθή γνώση της χρήσης των PPE και των διαδικασιών αποστείρωσης και απολύμανσης δίνει ένα ασφαλέστερο ιατρείο για τους θεράποντες και τους ασθενείς[10].

Δηλητηρίαση από ουσίες: Έχει αποδειχθεί ότι η έκθεση σε υψηλές δόσεις ατμών υδραργύρου μπορεί να οδηγήσει σε βιολογικές και νευρολογικές βλάβες[11].

Άλλες τοξικές ουσίες είναι το μονομερές ακρυλικής ρητίνης που μπορεί να προκαλέσει αλλεργική αντίδραση, υπερευαισθησία, ασθματικές αντιδράσεις και τοπικό ερεθισμό στον βλεννογόνο και στο δέρμα.

Ψυχολογικοί κίνδυνοι: Το άγχος και το stress είναι η κύρια ψυχολογική κατάσταση που εμφανίζεται στο οδοντιατρικό επάγγελμα. Πολλές μελέτες δείχνουν ότι οι οδοντίατροι αντιλαμβάνονται το επάγγελμά τους ως πιο αγχωτικό από άλλες δουλειές[12].

Τραυματισμοί-Δερματίτιδα-Αλλεργικές αντιδράσεις: Οι τραυματισμοί από αιχμηρά αντικείμενα κατά την άσκηση του οδοντιατρικού επαγγέλματος αποτελούν σημαντικό κίνδυνο για λοίμωξη από HBV, HCV, HIV. Τα γάντια τα οποία περιέχουν λατέξ είναι οι κύριες αιτίες του αλλεργικού ερεθισμού του δέρματος. Υπάρχουν όμως και άλλα οδοντιατρικά υλικά, όπως απορρυπαντικά, λιπαντικά έλαια, διαλύτες και χημικές ουσίες επεξεργασίας ακτινογραφικών πλακιδίων πού μπορούν να οδηγήσουν σε αλλεργική δερματική αντίδραση[13].

Ηχορύπανση: Ο επαγγελματικός θόρυβος ορίζεται ως ο τυχόν ανεπιθύμητος ήχος που παράγεται σε περιβάλλοντα εργασίας. Εκτός από προβλήματα που δημιουργούν στην ακοή, άλλα αρνητικά συμπτώματα σχετιζόμενα με την έκθεση στον θόρυβο είναι προβλήματα ύπνου, κόπωση, πονοκέφαλος, ερεθισμός, δυσαρέσκεια στη ζωή, υπερτασικές καρδιακές παθήσεις και εμβοές.

Ιοντίζουσες ακτινοβολίες: Η χρήση ακτινογραφικών μηχανημάτων στο οδοντιατρείο για λήψη ακτινογραφιών, ιδιαίτερα οι συσκευές υπολογιστικής τομογραφίας κωνικής δέσμης (Cone-beam computed tomography – CBCT), δημιουργούν κινδύνους από την ιοντίζουσα ακτινοβολία[14].

Προβλήματα με το καρδιαγγειακό: Η στεφανιαία νόσος είναι η κύρια αιτία θανάτου και ιδιαίτερα το οξύ έμφραγμα του μυοκαρδίου. Ειδικά στον οδοντίατρο το πρόβλημα του κυκλοφορικού που σχετίζεται με την καθήμενη και στατική θέση του οδοντιάτρου είναι η θρόμβωση των κάτω άκρων[15].

Μυοσκελετικά προβλήματα

Υπάρχει μεγάλη συχνότητα εμφάνισης μυοσκελετικών προβλημάτων (ΜΣΠ) στην άκρα χείρα και δάκτυλα ιδιαίτερα σε ενδοδοντιστές, περιοδοντολόγους και χειρουργούς. Στην έρευνά μας η ενδοδοντία πράγματι ενοχοποιήθηκε σαν 1η αιτία πρόκλησης ΜΣΠ με 34,7%, με 2η την προσθετική με 26,5% και 3η την εξακτική με 19,5%.

Η σκυφτή θέση εργασίας και ιδιαίτερα για μεγάλη χρονική διάρκεια είναι προδιαθεσικός παράγων του αυχενικού συνδρόμου, πόνου και θορύβων από τον αυχένα και σε κάποιες περιπτώσεις κύφωσης. Η ανάγκη ελαχιστοποίησης των κινήσεων του σώματος και της καταπόνησης του μυοσκελετικού συστήματος του οδοντιάτρου έχουν καθιερώσει σαν πλέον ιδεώδη στάση τη θέση 12, με άμεση όραση στις παρειακές των προσθίων, με περιστροφή της κεφαλής για τις παρειακές επιφάνειες και έμμεση όραση για όλες τις υπόλοιπες. Γενικά οι θέσεις από τις 11 έως την 1η ώρα επιτρέπουν ορισμένες από τις πιο ουδέτερες στάσεις στο σώμα του οδοντιάτρου και θα πρέπει ο σύγχρονος οδοντίατρος να εξοικειωθεί[16].

Συνέχεια στη σελίδα 6

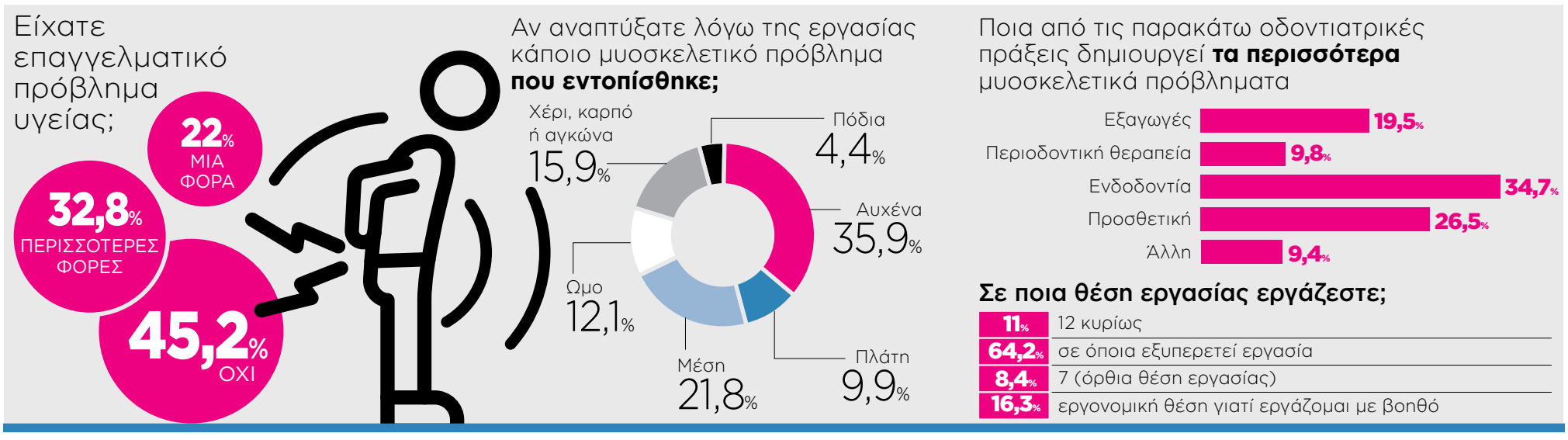

Variolink® Esthetic

Η αισθητική ρητινώδης κονία

Εκπληκτικά απλή απόδοση αισθητικής

Η ρητινώδης κονία για επίτευξη εξαιρετικής αισθητικής με εύκολη και φιλική διαδικασία

- Ισορροπημένο και συνοπτικό σύστημα απόδοσης των αποχρώσεων
- Άριστη σταθερότητα αποχρώσεων χάρη στη σύνθεση χωρίς αμίνες
- Εύκολη και ελεγχόμενη απομάκρυνση περίσσειας

Ιδανικό για Tetric® CAD

Ιδανικό για IPS e.max® CAD/Press

www.ivoclarvivadent.gr

Επίσημοι διανομείς
Ελλάδας
Oral Vision
• Μάγερ 13 / 104 38 Αθήνα / τηλ: 210 77 55 900 /
• Τσιμισκή 34 / 546 23 Θεσσαλονίκη / τηλ: 2310 253 800 / www.oralvision.gr

SADENT
• 1 χλμ Λεωφ. Μαρκοπούλου / 190 02 Παιανία / τηλ: 211 10 22 900 /
• Τετραπόλεως 4 / 115 27 Γουδή / τηλ: 210 77 77 608 /
• Ν. Τέλογλου 7 / 546 36 Θεσσαλονίκη / τηλ: 2310 968 799 / www.sadent.com

Κύπρου
Dentalcon
• Λ. Αναστασιάδη 1 / 2012 Λευκωσία / τηλ: 22 466 000 /
www.dentalcon.com.cy
www.ivoclarvivadent.com

Ivoclar Vivadent AG
Bendererstr. 2 | 9494 Schaan | Liechtenstein |
Tel. +423 235 35 35 | Fax +423 235 33 60

ivoclar vivadent®

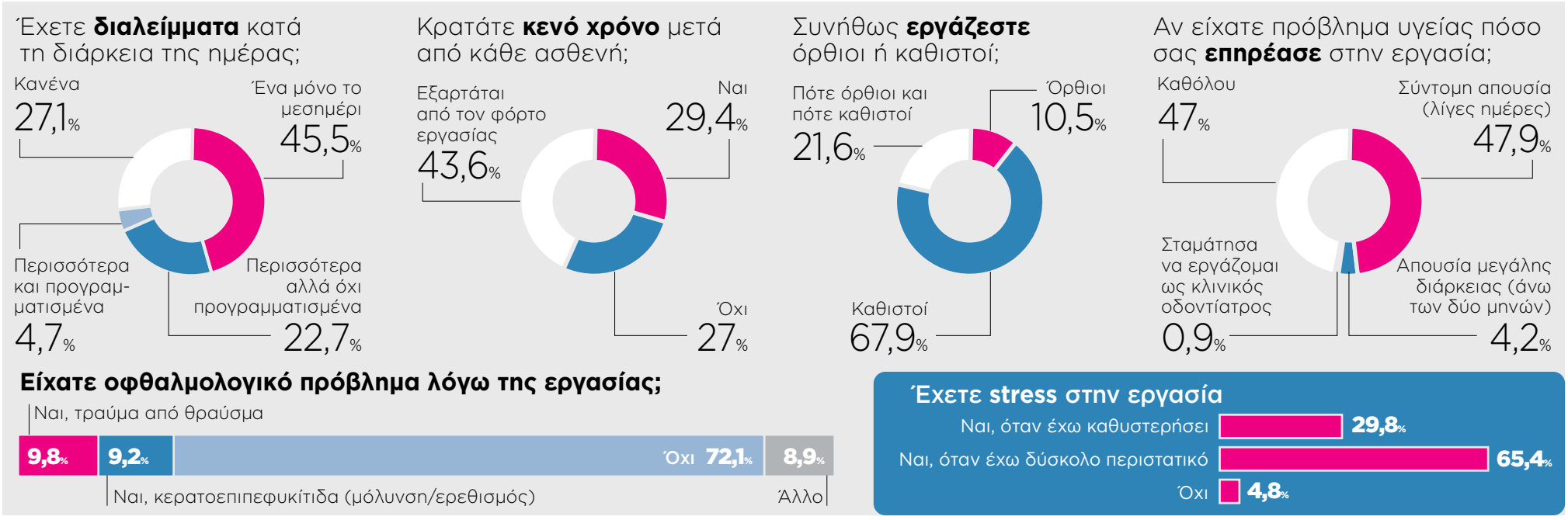

Συνέχεια από τη σελίδα 4

Το 45,5% των Ελλήνων οδοντιάτρων έχουν μόνο ένα διάλειμμα για το μεσημεριανό γεύμα, το 22,7% περισσότερα μεν αλλά όχι προγραμματισμένα και το 4,7% κανένα διάλειμμα. Σε μελέτη των R. Al. Gaowgzeh et al το 57% των οδοντιάτρων έχει διαλείμματα κατά την περίοδο εργασίας τους[17].

Τα διαλείμματα στο Οδοντιατρικό επάγγελμα δεν είναι θεσμοθετημένα σε πολλά κράτη. Ακόμη και στην Αμερική ελάχιστες είναι οι Πολιτείες (Wisconsin) που έχουν νομοθετήσει τα διαλείμματα των εργαζομένων στον χώρο του Οδοντιατρείου.

Γενικά σε μελέτες φαίνεται ότι οι οδοντίατροι έχουν πολύ λίγα διαλείμματα, περνώντας το 70% του χρόνου τους μέσα στον χώρο της οδοντιατρικής έδρας. Τα διαλείμματα, όμως, είναι απαραίτητα για τη μείωση στην επιβάρυνση του μυοσκελετικού συστήματος και των οφθαλμών του εργαζόμενου οδοντιάτρου, για τέλεση ασκήσεων ή την ανακούφιση των συμπτωμάτων. Επιπλέον, μια και σε κάποιες έρευνες έχει βρεθεί ότι η πολύωρη χρήση μάσκας σε χειρουργούς επιφέρει μείωση του κορεσμού του O_2 αίματος και αύξηση των παλμών των χειρουργών μετά τις επεμβάσεις, καθίστανται απαραίτητα κάποια σύντομα συχνά διαλείμματα για να αφαιρείται η μάσκα[18].

Ένας απλός οδηγός διαλειμμάτων είναι ανάλογα με τη βαρύτητα και την πολυπλοκότητα του περιστατικού, 10 λεπτά ανά 45 λεπτά εργασίας (αν το επιτρέπει το περιστατικό).

Στην έρευνά μας το 67,9% εργάζονται καθιστοί και το 10,5% όρθιοι, ενώ το 21,6% πότε όρθιοι και πότε καθιστοί. Με την επικράτηση της εργονομίας το 78% είναι πλέον καθήμενοι[19]. Ορισμένοι ερευνητές πιστεύουν ότι με τη μετάβαση της θέσης των οδοντιάτρων από τη στάση στο κάθισμα, η συχνότητα της διαταραχής όχι μόνο δεν άλλαξε αλλά επίσης αύξησε τα συμπτώματα του λαιμού και των ώμων[20].

Απουσία λόγω προβλήματος υγείας

Το 47,9% είχαν σύντομη απουσία λόγω επαγγελματικών προβλημάτων και το 4,2% απουσίασαν άνω των 2 μηνών. Τα προβλήματα υγείας και ιδιαίτερα αυτά που μας κρατούν μακριά από την εργασία μας αποκτούν ακόμη μεγαλύτερη σημασία, μια και όπως φάνηκε από την έρευνά μας του 2015[21] ακόμη και οι διακοπές μας συχνά μας κοστίζουν όχι μόνο στην έλλειψη εσόδων αλλά και στην απώλεια των ασθενών μας.

Στη μελέτη μας βρήκαμε ότι το 27,9% είχαν κάποιο οφθαλμικό πρόβλημα. Η οδοντιατρική εργασία, λόγω της εγγύτητας των οφθαλμών με το αντικείμενο εργασίας, μπορεί να αποτελέσει πηγή οφθαλμικών τραυματισμών που σχετίζονται με τον τροχισμό σκληρών και συχνά μολυσμένων υλικών, την πιθανότητα έκθεσης σε μολυσματικές και χημικές ουσίες αλλά και την έκθεση σε έντονο και σε κάποιες περιπτώσεις βλαπτικό φωτισμό.

Οι Loncarek et al (2004) αναφέρουν σαν πλέον συχνά οφθαλμικά συμβάματα τα τραύματα από ξένα σώματα (51,9%), την απόπτωση του επιθηλίου του κερατοειδή (20%), τα θλαστικά τραύματα (12,6%), την φωτοηλεκτρική κερατοεπιπεφυκίτιδα (9,7%), την τραυματική επιπεφυκίτιδα (7%) και τα ξένα σώματα στον επιπεφυκότα (6%).

Επίσης, βρέθηκε ότι το 95,3% των οδοντιάτρων έχει stress. Ειδικότερα το 65,4% έχει stress όταν έχει δύσκολο περιστατικό και το 29,8% όταν έχει καθυστέρηση.

Έρευνες, με μελέτες από τη Δανία[22], τις Ηνωμένες Πολιτείες[23], το Ισραήλ, το Ηνωμένο Βασίλειο[24], έδειξαν ότι η οδοντιατρική είναι μια αγχωτική εργασία. Το 83% των οδοντιάτρων θεωρούν το οδοντιατρικό επάγγελμα ως «πολύ αγχωτικό»[25]. Ο οδοντίατρος στρεσάρεται γιατί έχει ένα δύσκολο έργο, με βαρύ και απαιτητικό φόρτο εργασίας, συχνά με αρκετές καθυστερήσεις και με ασθενείς που συχνά πονούν, δεν συνεργάζονται ή είναι απαιτητικοί..

Σε άλλη μελέτη[26] το 50% των οδοντιάτρων έχουν stress σχετιζόμενο με την ιατρική ευθύνη, πιθανή ιατρική αμέλεια (malpractice), την ικανοποίηση των ασθενών, τους δύσκολους ασθενείς και την επίτευξη μη ρεαλιστικών στόχων.

Στη μελέτη μας το 43,6% χρησιμοποιεί loupes στην οδοντιατρική. Η αύξηση στα standards παροχής οδοντιατρικής περίθαλψης, η εξέλιξη στις loupes, με καλύτερα οπτικά και φωτισμό και η μείωση στις τιμές, τις κατέστησαν βασικό εξοπλισμό του οδοντιάτρου. Η συχνή χρήση μεγέθυνσης επιπλέον δημιουργεί μια εγκεφαλική στρέβλωση της φυσιολογικής όρασης[24]. Έτσι συνιστάται να μην χρησιμοποιούνται συνεχώς οι loupes αλλά να δίνεται η δυνατότητα στους μύες του οφθαλμού να επανέλθουν από την σύσπαση. Βέβαια η χρήση τους βοηθά στην βελτίωση της στάσης του σώματος μειώνοντας τα μυοσκελετικά προβλήματα δηλαδή στον ώμο, αυχένα και μέση και μειώνει τον χρόνο εργασίας. Μια λογική μεγέθυνση είναι 2,5x για ύψος 1,60-1,70 m και 3x για άνω του 1,90 m και να έχει ληφθεί υπ όψιν η απόσταση εργασίας τους στην επιλογή των loupes.

Το 56% των οδοντιάτρων, όπως αποτυπώνεται στην έρευνα, είχαν τραυματισμό από βελόνα, ενώ η αλλεργία από γάντια ήταν το 2ο σε συχνότητα πρόβλημα υγείας με 26%. Αυτό συμφωνεί με άλλες μελέτες όπου οι βελόνες ήταν ο πιο κοινός τύπος τραυματισμού των οδοντιάτρων στο 35,1% (Sabine Wicker et al 2009) και 61,7% (Kan S et al 2019, N Gupta et al 2011).

Χειρουργική θεραπεία χρειάστηκε μόνο το 3,9%, ενώ το 31,6% άρχισαν φυσικοθεραπεία, το 27,9% ξεκίνησε ασκήσεις γυμναστικής και το 13,9% ιατρική συντηρητική θεραπεία. Μόνον το 3,7% μείωσε την εργασία του μετά από επαγγελματικό πρόβλημα υγείας που έρχεται σε μεγάλη αντίθεση με άλλους κλάδους εργαζομένων, ιδιαίτερα στον δημόσιο τομέα.

Στην έρευνά μας υπάρχει μια καθολική αποδοχή της εργονομίας, με το 47% να την θεωρεί σαν τη σημαντικότερη παράμετρο για την επιλογή οδοντιατρικού εξοπλισμού. Η εργονομία, τις τελευταίες δεκαετίες, έχει βελτιώσει δραματικά το εργασιακό περιβάλλον των οδοντιάτρων, εστιάζοντας στη μείωση του μυοσκελετικού πόνου και της δυσλειτουργίας και έγινε αναπόσπαστη με την εξέλιξη της Οδοντιατρικής.

Covid-19

Μείωση εργασίας λόγω μείωσης των ασθενών είχε το 7,2%, ενώ για λόγους προστασίας και μείωσης ασθενών το 36,5%. Το 26,5% δεν παρατήρησε καμία μείωση στον κύκλο εργασιών. Έτσι, το οδοντιατρικό επάγγελμα φαίνεται ανθεκτικό στις κρίσεις, γιατί η ανάγκη οδοντιατρικής περίθαλψης είναι ανελαστική και η ελαστικότητα του ωραρίου στα οδοντιατρεία εξυπηρετική για τους ασθενείς.

Τέλος, με την έλευση της πανδημίας και των περιοριστικών μέτρων που έφερε, οι μισοί από τους συμμετέχοντες στην έρευνά μας απάντησαν ότι συνέχισαν να επιμορφώνονται μέσα από webinars, ενώ σχεδόν 4 στους 10 δήλωσαν ότι παράλληλα με τα διαδικτυακά σεμινάρια συνέχισαν να επιμορφώνονται και να ενημερώνονται μέσα από οδοντιατρικά βιβλία και περιοδικά, καθώς και οδοντιατρικά βίντεο από το YouTube.

Συνέχεια στη σελίδα 8

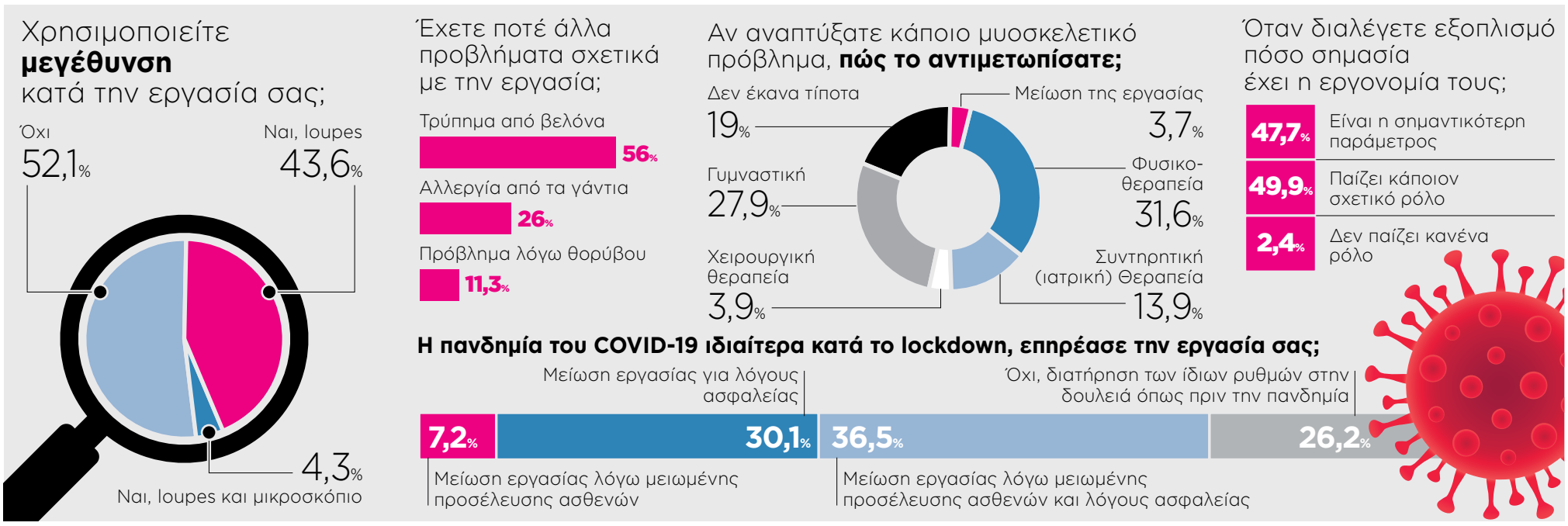

FKG
swiss endo

RACE® EVO

THE RACE LEGACY

SAFE. EFFICIENT. SOFT CONTROL.

Dental Expert - Άννα Ελμάογλου Ε.Π.Ε.

Ο Εξειδικευμένος Συνεργάτης του Οδοντιατρείου σας

Φειδιππίδου 30, 11527, Γουδή • Τηλ.: 210 7770739, 210 7770749 • Φαξ: 210 7770716 • e-mail: anna@dental-expert.gr

Συνέχεια από τη σελίδα 6

Συμπεράσματα

Η μελέτη στους Έλληνες οδοντιάτρους έδειξε ότι αντιμετωπίζουν τα ίδια ακριβώς επαγγελματικά προβλήματα υγείας που αναφέρονται στην διεθνή βιβλιογραφία και μάλιστα με ανάλογη συχνότητα. Επιλέον η εξέλιξη του επιπέδου της Οδοντιατρικής στην χώρα μας, έφερε τον Έλληνα Οδοντίατρο πιο κοντά στην σύγχρονη Εργονομία και συνεχιζόμενη εκπαίδευση. Μια αξιοσημείωτη διαφοροποίηση είναι ως προς τα διαλείμματα που είναι λιγότερα από αυτά άλλων προηγμένων οδοντιατρικά χωρών και από την απουσία λόγω επαγγελματικών προβλημάτων υγείας που είναι μικρότερη σε διάρκεια και συχνότητα. Αυτά δείχνουν ότι ο Έλληνας Οδοντίατρος έχει δυσκολότερες και πιο απαιτητικές συνθήκες εργασίας με σκληρότερα και όπως φαίνεται και από προηγούμενη έρευνά μας (Οδοντιατρικό Βήμα, τεύχος 117, Ιούλιος-Αύγουστος 2017), ελαστικά, εντατικά και εκτεταμένα ωράρια.

Η ενημέρωσή μας στην συνεχή προσπάθεια της εργονομίας και της επιστήμης για βελτίωση των επαγγελματικών προβλημάτων και η ανάλυση κάποιων διαφορετικών παραμέτρων που διέπουν την ελληνική πραγματικότητα, μπορούν να καταστήσουν την Οδοντιατρική ασφαλέστερη, πιο ευχάριστη και για περισσότερα χρόνια.

Επιπλέον θα πρέπει να προσεχθεί ότι στην Ελλάδα μόνον το 16,3% των οδοντιάτρων εξασκούν την κλινική πράξη με βοηθό αν και σε άλλες εξίσου ανεπτυγμένες οδοντιατρικά χώρες η οδοντιατρική 4 χεριών είναι ρουτίνα (D. Holmes et al J Dent Educ 2009 Sep. Comparison of student productivity in four handed clinic and regular unassisted clinic). Αυτό μπορεί να αλλάξει αν γίνει συνήθεια από την βασική εκπαίδευση στο πανεπιστήμιο και αν αυξηθούν οι εξειδικευμένοι βοηθοί.

Βιβλιογραφικές παραπομπές

1. Anshul Gupta, Manohar Bhat, Tahir Mohammed, Nikita Bansal, and Gaurav Gupta: Ergonomics in Dentistry. Int J Clin Pediatr Dent. 2014 Jan-Apr; 7(1): 30–34
2. Reddy V, Bennadi D, Satish G, et al. Occupational hazards among dentists: A descriptive study. Journal of Oral Hygiene & Health 2015; 3 (5): 1-4. [Google Scholar]
3. Leggat P, Kedjarune U, Smith DR. Occupational health problems in modern dentistry: A review. Industrial Health 2007; 45: 611-621.
4. Brasch J, Becker D, Aberer W, Bircher A, Krδnke B, Jung K, et al.: Guideline contact dermatitis: S1-Guidelines of the German Contact Allergy Group (DKG). Allergo J Int. 2014;23(4):126–38.
5. Al-Rawi NH, Al Nuaimi AS, Sadiqi A, Azaiah E, Ezzeddine D, Ghunaim Q, Abbas Z.: Occupational noise-induced hearing loss among dental professionals. Quintessence Int. 2019;50(3):245-250
6. Cutright DE, Miller RA, Battistone GC, Milikan LJ. Systemic mercury levels caused by inhaling mist during high-speed amalgam grinding. J Oral Med. 1973;28:100–4
7. National Research Council.: Health risks from exposure to low levels of ionizing radiation BEIR VII – Phase 2. Washington DC: National Academies Press, 2006.Google Scholar.
8. Al Wazzan KA, Almas K, Al Qahtani MQ, Al Shethri SE, Khan N. Prevalence of ocular injuries, conjunctivitis and use of eye protection among dental personnel in Riyadh, Saudi Arabia. Int Dent J. 2001;51(2):89–94. doi: 10.1002/j.1875-595X.2001.tb00828.x. [PubMed].
9. Jacqueline Kimiko Matsuda, Renato Satovschi Grinbaum, Harry Davidowicz: The assessment of infection control in dental practices in the municipality of Syo Paulo Brazilian Journal of Infectious Diseases 15(1) ˙ February 2011
10. Guzzi G, Pigatto PD, Ronchi A, et al. Exposure to mercury among Norwegian dentists and dental healthcare personnel. Scandinavian Journal of Work, Environment & Health 2010; 36: 430-431. [PubMed].
11. S. Jaakkola T. Leino L. Tammilehto P. Ylφstalo E. Kuosma K. Alanko: Respiratory effects of exposure to methacrylates among dental assistants, Allergy. 14 May 2007 Volume62, Issue6 June 2007 Pages 648-654.
12. Rada R E, Johnson-Leong C.: Stress, burnout and depression among dentists. J Am Dent Assoc 2004; 135: 788–7
13. Cleveland JL, Barker LK, Cuny EJ, Panlilio AL,: National Surveillance System for Health Care Workers Group (2007) Preventingpercutaneousinjuries among dental health care personnel. J Am Dent Assoc 2007, 138:169–178.
14. National Research Council.: Health risks from exposure to low levels of ionizing radiation BEIR VII – Phase 2. Washington DC: National Academies Press, 2006. Google Scholar
15. M E McKinney, H E McIlvain, P J Hofschire, R E Collins, J A Somers, H Ruddel, J C Buell, R S Eliot Cardiovascular Changes During Mental Stress: Correlations With Presence of Coronary Risk Factors and Cardiovascular Disease in Physicians and Dentists J Hum Hypertens. 1987 Sep;1(2):137-45.
16. Proteau R-A. Prevention of work-related musculoskeletal disorders (MSDs) in dental clinics. Montreal, Quebec, Canada: ASSTSAS. asstsas.qc.ca/_cms/plugins/recherche/view.aspx?xfileid=4846. Accessed March 13, 2
17. Riziq Allah Gaowgzeh,Mohamed Faisal Chevidikunnan, Amer Al Saif, Salwa El-Gendy, Gamal Karrouf, and Samira Al Senany : Prevalence of and risk factors for low back pain among dentists, J Phys Ther Sci. 2015 Sep; 27(9): 2803–2806.
18. A. Beder; á. Bóyókkonak; H. Sabuncuo?lu; Z.A. Keskil and S. Keskil, Preliminary report on surgical mask induced deoxygenation during major surgery: Neurocirugva 2008 19,121-126
19. Richard W. Marklin, PhD, and Kevin Cherney: Working Postures of Dentists and Dental Hygienists, BS Calif Dent Assoc. 2005 Feb;33(2):133-6.
20. Natasa Pejciz, Milica Πuriz Joviciz, Nadica Miljkoviz, Dejan B Popoviz, Vanj Petroviz: Posture in Dentists: Sitting vs. Standing Positions During Dentistry work--An EMG Study Comparative Study Srp Arh Celok Lek. Mar-Apr 2016;144(3-4):181-7.
21. Χρ. Κωνσταντινίδης: Συμβάματα των ασθενών μας κατά την απουσία μας. Ο.Β. Μάιος – Ιούνιος 2015. Τ.104.
22. Moore R, Brodsgaard I.: Dentists' perceived stress and its relation to perceptions about anxious patients. Community Dent Oral Epidemiol 2001; 29: 73–80
23. Rada R E, Johnson-Leong C.: Stress, burnout and depression among dentists. J Am Dent Assoc 2004; 135: 788–794
24. Gale E N.: Stress in dentistry. NY State Dent J 1998; 64: 30–34
25. Baran O.R. B. Myers Briggs: Type Indicator, burnout, and satisfaction in Illinois dentists. Gen Dent 2005; 53(3): 228- 34.
26. O'Selmo E, Collin V, Whitehead P: Dental associates' perceptions of their working environment: a qualitative study. Br Dent J. 2019 J

AIRFLOW® PROPHYLAXIS MASTER

Οδοντεμπορική
...The absolute DEPOT!

ΟΔΟΝΤΙΑΤΡΙΚΑ ΕΙΔΗ
& ΜΗΧΑΝΗΜΑΤΑ
Π. Τσαλδάρη 211
17676 Καλλιθέα
Τηλ.: 210 95 72 770, 771
Fax: 210 95 77 557
email:odontemporiki@gmail.com, www.odontemporiki.gr

ΟΔΟΝΤΙΑΤΡΙΚΑ ΑΠΟΣΤΟΛΙΔΗ
από το 1929
www.apostolides.gr
Για δόντι ίσιο, υγιές χαμόγελο
ΑΘΗΝΑ:
ΦΕΙΔΙΠΠΙΔΟΥ 23, 115 27 ΓΟΥΔΗ
ΤΗΛ./ FAX: 210 698 48 82
info.athens@apostolides.gr
ΘΕΣΣΑΛΟΝΙΚΗ:
ΤΕΛΛΟΓΛΟΥ 11, 546 36
ΤΗΛ.: 2310 201 301, 2310 248 065
info@apostolides.gr

EMS
MAKE ME SMILE.

Κρανιοπροσωπικά άλγη και σύνδρομα
Ο στοματοπροσωπικός πόνος και η σχέση τους

Το τρίδυμο νεύρο (5η εγκεφαλική συζυγία) νευρώνει πλουσιοπάροχα το σύνολο της στοματοπροσωπικής περιοχής και ως εκ τούτου, ένα εκτενές δίκτυο τελικών νευρικών απολήξεων παραμένει εκτεθειμένο σε ποικίλους τραυματισμούς κατά τη διάρκεια των οδοντιατρικών επεμβάσεων.
Ανατρέχοντας στην πλούσια βιβλιογραφία των λειτουργικών διαταραχών του Στοματογναθικού συστήματος (ΣΣ), ο στοματοπροσωπικός πόνος και η διαφορική του διάγνωση επεκτείνονται στο ευρύτερο πλαίσιο των επώδυνων κρανιοπροσωπικών αλγών και συνδρόμων, τα οποία εκδηλώνονται στην ευρύτερη περιοχή της κεφαλής και του προσώπου.
Συχνά, η «ποικιλία» αυτών των συνδρόμων, διαφοροδιαγνωστικά, εμπλέκει Οδοντιάτρους και Ιατρούς, λόγω της επέκτασης αυτών των διαταραχών σε χώρους οι οποίοι παραδοσιακά και διαχρονικά αποτελούσαν πεδίο νομής και ενασχόλησης της Ιατρικής.
Τόσον η κατηγοριοποίηση όσον και η διαφορική

Βύρων Δρούκας
Καθηγητής ΕΚΠΑ

διάγνωση, αποτελούν προβληματική προσέγγιση επειδή, κυρίως, δεν υφίστανται κριτήρια κοινώς αποδεκτά.
Η πλέον έγκριτη και αποδεκτή έως σήμερα είναι η κατηγοριοποίηση και ταξινόμηση της Διεθνούς Εταιρείας Κεφαλαλγίας (International Headache Society HIS, 1988 η πρώτη και 2004 η δεύτερη), οι οποίες συμπεριέλαβαν τις λειτουργικές διαταραχές των κροταφογναθικών διαρθρώσεων και του στοματοπροσωπικού πόνου, στα διαγνωστικά του κριτήρια.
«Τα διαγνωστικά κριτήρια αποτελούν έναν κλινικό οδηγό και όχι μία αναφαίρετη πραγματικότητα».[1]
Διαφορετικοί αιτιολογικοί παράγοντες ενυπάρχουν στον ίδιο ασθενή, ή οι ίδιοι παράγοντες σε διαφορετικούς ασθενείς με διαφορετικές επιπτώσεις.
Επίσης, οι διαταραχές αυτές δυνατόν να εδράζονται σε συστηματική βάση ή απλώς να εμφανίζονται με τη μορφή τοπικών προβλημάτων.
Είναι σύνηθες φαινόμενο, προβλήματα προερχόμενα από τη δομή του κρανιοπροσωπικού συμπλέγματος να περιπλέκονται επικαλυπτόμενα από διάφορες συστηματικές παθήσεις.[2]
Ακολουθώντας την κατάταξη της Διεθνούς Εταιρείας Κεφαλαλγίας και των δύο ταξινομήσεων, με ελαφρές αποκλίσεις, θα αναφερθούμε στις σημαντικότερες από αυτές οι οποίες, κατά την άποψή μας, εμπλέκονται ποικιλοτρόπως με το στοματογναθικό σύστημα και την ευρύτερη περιοχή του.
Προηγουμένως, όμως, είναι χρήσιμη μία σύντομη αναφορά στις δύο μορφές πόνου που κυριαρχούν, κατά κύριο λόγο στο κρανιοπροσωπικό σύμπλεγμα, στον Στοματοπροσωπικό πόνο και τον Νευροπαθητικό.
Είναι δύο από τις σημαντικότερες μορφές πόνου ανάμεσα από τα άλλα είδη που ταλανίζουν καθημερινά και με την μεγαλύτερη ίσως συχνότητα.

Α) Στοματοπροσωπικός πόνος

Είναι η συχνότερη μορφή πόνου που εκδηλώνεται στη στοματοπροσωπική περιοχή.

Και μόνον ο πολφικός πόνος αρκεί από μόνος του για να διεκδικήσει «την πρώτη θέση».

Συνδέεται, άμεσα ή έμμεσα, με τους σκληρούς και μαλακούς ιστούς της κεφαλής, του προσώπου, του λαιμού και όλων ανεξαιρέτως των ενδοστοματικών δομών.

Η διαγνωστική του εμβέλεια περιλαμβάνει τις κεφαλαλγίες, τους μυοσκελετικούς πόνους, τους νευρογενείς και ψυχογενείς, καθώς και εκείνες τις μορφές που οφείλονται σε σοβαρές παθολογικές καταστάσεις, π.χ. νεοπλασίες της περιοχής κλπ.

Η αξιολόγηση, η διάγνωση και η θεραπεία αποτελούν αρμοδιότητα και ευθύνη του Οδοντιάτρου και του Ιατρού, με σαφή και καθορισμένα συνεργατικά, διαγνωστικά και επεμβατικά όρια.[3]

Η αιτιοπαθογένειά του δυνατόν να είναι πολλαπλή και διαφορετική.

Μπορεί να είναι κεντρικός ή περιφερικός νευριτικός πόνος, μπορεί επίσης να είναι ψυχογενής ή ιδιοπαθής ή να προέρχεται από διάφορες ανατομικές περιοχές του εγκεφάλου ή του ώμου.

Οι χρόνιες μορφές του χαρακτηρίζονται από επίμονο πόνο διάρκειας 3-6 μηνών, το λιγότερο.[4] Η συσχέτισή του με ψυχοκοινωνικούς παράγοντες και καταστάσεις είναι άμεση, όπως επίσης με την προσωπικότητα και τη συμπεριφορά του ατόμου.

Υφίσταται ισχυρή συσχέτιση μεταξύ της κατάθλιψης και του χρόνιου μυοσκελετικού πόνου.[5]

Β) Νευροπαθητικός πόνος

Διακρίνουμε δύο μορφές: Κεντρικό και Περιφερικό.

1. Κεντρικός

Χαρακτηριστικό του γνώρισμα είναι η μη ανταπόκριση στη χορήγηση τοπικής αναισθησίας.

Άλλο χαρακτηριστικό γνώρισμα είναι η αλλοδυνία, δηλαδή η «μηχανική» πρόκληση πόνου και μόνο με επαφή και το «σούρσιμο» ενός τολυπίου βάμβακος κατά μήκος της πάσχουσας περιοχής.

Η ανταπόκριση αυτή ενδεχομένως οφείλεται σε νευροπλαστικές μεταβολές που εμπλέκονται στην ενεργοποίηση υποδοχέων και νευροφυσιολογικών αλλαγών στις ΑΒ νευρικές ίνες.

Υπάρχει επίσης μία υπερβάλλουσα επώδυνη ανταπόκριση σε ελαφρύ τσίμπημα καρφίτσας στην πάσχουσα περιοχή. Η υπερβάλλουσα αυτή ευαισθησία ονομάζεται «Υπεραλγησία».[6]

2. Ο περιφερικός νευροπαθητικός πόνος χαρακτηρίζεται από επώδυνη αίσθηση καψίματος ή νυγμού στην περιοχή προηγηθέντος τραυματισμού, είτε ενδοστοματικά, είτε εξωστοματικά.

Χρόνιος περιφερικός νευροπαθητικός πόνος μπορεί να προκληθεί από ασήμαντο τραυματισμό.

Στο στοματικό περιβάλλον, η συσχέτισή του είναι δύσκολο να πιστοποιηθεί αναφορικά με την αιτία που τον προκάλεσε.

Επειδή ο τραυματισμός ενός νεύρου, κατά τη διάρκεια οδοντιατρικών διαδικασιών είναι πιθανός, γεννάται το ερώτημα, γιατί ο νευροπαθητικός πόνος επιμένει μετά την ολοκλήρωση της θεραπείας;

Η επουλωτική ανταπόκριση στην μεγάλη ποικιλία ασθενών επιλύει τις περισσότερες μορφές αυτού του είδους πόνου.

Χαρακτηριστικό γνώρισμα, ιδιαίτερα σημαντικό, είναι η ανταπόκριση του περιφερικού νευροπαθητικού πόνου στα τοπικά αναισθητικά, σε αντίθεση με τον κεντρικό, ο οποίος δεν ανταποκρίνεται στον περιφερικό αποκλεισμό, επειδή ο γενεσιουργός μηχανισμός βρίσκεται εντός του κεντρικού νευρικού συστήματος και δεν ανταποκρίνεται στην περιφερική διέγερση.[6]

Ακολουθούντας τις κατατάξεις της Διεθνούς Εταιρείας Κεφαλαλγίας IHS του 1988 και 2004[7,8], θα αναφερθούμε, επιλεκτικά, στις σημαντικότερες, κατά την άποψή μας, νευραλγίες και σύνδρομα που σχετίζονται και εμπλέκονται άμεσα με την περιοχή του κρανιοπροσωπικού συμπλέγματος και του στοματοπροσωπικού πόνου.

Στη θέση 12 της κατάταξης του 1988, παρατίθενται οι κρανιακές νευραλγίες, τα άλγη των μεγάλων νεύρων και τα κεντρικά άλγη.

Συνεχής πόνος που σχετίζεται με κρανιακά νεύρα(IHS 12.1)

Πρόκειται για πόνο που αφορά την κατανομή ενός ή περισσοτέρων νεύρων της δεύτερης και τρίτης αυχενικής ρίζας, οφειλόμενοι σε εγγενή ή εξωγενή βλάβη των νεύρων.

Ενίοτε, καθίσταται προβολικός, αντανακλώντας στην περιοχή του προσώπου.

Τα διαγνωστικά του κριτήρια είναι:

α) Πόνος στην κατανομή ενός ή περισσοτέρων κρανιακών νεύρων του 2ου και 3ου αυχενικών νεύρων, με ή χωρίς προβολικές ζώνες.

β) Επιβεβαίωση της βλάβης.

γ) Έναρξη του πόνου που συμπίπτει χρονικά.

δ) Σε περιπτώσεις που η βλάβη θεραπεύεται ή υφίεται, ο πόνος εξαφανίζεται.

12.1 Κεφαλικός πόνος που σχετίζεται με συμπίεση ή παρέκκλιση των κρανιακών νεύρων της 2ης και 3ης αυχενικής ρίζας.[IHS 12.1.1]

Η κεφαλαλγία ή και ο πόνος στο πρόσωπο μπορούν να οφείλονται σε άμεση βλάβη ενός ή περισσοτέρων προσαγωγών νεύρων τα οποία, στη συνέχεια, κατανέμουν τον πόνο στον αυχένα και το κεφάλι.

Ο πόνος στο πρόσωπο μπορεί να οφείλεται σε βλάβη του τριδύμου, του διαμέσου νεύρου, καθώς και της 2ης και 3ης αυχενικής ρίζας.

Ο χαρακτήρας του είναι νευριτικός ή διαξιφιστικός. Συνήθης εστία εντόπισης είναι η ινιακή χώρα, η κροταφική και η μετωπιαία.

Θεραπεία: Η έγχυση τοπικού αναισθητικού σε συνδυασμό με ένα στεροειδές παρέχει μεγάλης διάρκειας ανακούφιση.

Η χειρουργική αποσυμπίεση του νεύρου ή η θερμοπηξία ή οι τεχνικές με γ-knife είναι άλλη άποψη.[9]

Η χρονία προφυλακτική αγωγή προβλέπει τη χορήγηση γκαμπαπεντίνης ή καρβαμαζεπίνης.[1,23]

2.4. Φλεγμονή των κρανιακών νεύρων[IHS 12.14]

Ο έρπης ζωστήρ προσβάλλει το τρίδυμο γάγγλιο στο 10-15% των περιπτώσεων.

Ο οφθαλμικός κλάδος προσβάλλεται σε ποσοστό 80%, είναι ο συχνότερα προσβαλλόμενος και ο πόνος επεκτείνεται σε ολόκληρη την περιοχή στην οποία κατανέμεται ο κλάδος.

Ο πόνος συνοδεύεται από εξάνθημα το οποίον εκδηλώνεται μέσα σε μία οβδομάδα από την έναρξη της φλεγμονής.

Εντοπίζεται στη μετωπιαία, την κροταφική και τη ρινική χώρα.

Είναι συνεχής και καυστικός.

Ενδεχομένως να προκύψουν παραλύσεις της III, IV και VI εγκεφαλικής συζυγίας.[11,3]

Αιτιολογικώς αποδίδεται στον ιό της Varicella, ο οποίος ενοικεί, σε λανθάνουσα κατάσταση, στο γασέρειο γάγγλιο.

Δυνατόν να προσβάλλει και το προσωπικό νεύρο και ιδιαιτέρως το γονατοειδές γάγγλιο, προκαλώντας περιφερική παράλυση του προσωπικού νεύρου, άλγος στην περιοχή, φυσσαλιδώδες εξάνθημα στον έξω ακουστικό πόρο και, σπανιότερα, στα δύο πρόσθια τριτημόρια της γλώσσας.

Εφόσον η διάρκεια του πόνου ξεπερνά τους 6 μήνες, χαρακτηρίζεται ως χρονία μεθερπητική νευραλγία.

Τα διαγνωστικά κριτήρια είναι:

α. Εμφάνιση πόνου και εξανθήματα στην κατανομή του προσβεβλημένου νεύρου εντός εβδομάδος από την έναρξη.

β. Υποχώρηση του πόνου εντός 6 μηνών από την έναρξη της νόσου.

Η χρονία μεθερπητική νευραλγία αφορά άτομα ηλικίας άνω των 60 ετών, σε ποσοστό 60%. Ο πόνος είναι καυστικός και παραμένει για διάστημα τουλάχιστον 6 μηνών.

Ο παθοφυσιολογικός χαρακτήρας του πόνου δεν είναι αποσαφηνισμένος.

Αποτελεί μία από τις πλέον οδυνηρές και επίμονες καταστάσεις.

Τα διαγνωστικά κριτήρια της μεθερπητικής νευραλγίας είναι:

α. Ο πόνος περιορίζεται στην κατανομή των προσβεβλημένων κρανιακών νεύρων.

β. Επιμένει περισσότερο από 6 μήνες από την έναρξη του εξανθήματος.

Θεραπευτικώς, η χορήγηση ακυκλοβίρης (Zovirax) αναστέλλει το DNA του ιού, δια του σχηματισμού τριφωσφορικής ένωσης.

Η χορήγησή της δεν αποκλείει το ενδεχόμενο μεθερπητικής νευραλγίας.

Η από του στόματος χορήγηση ακυκλοβίρης 200 mg ανά 4ωρο x 10 ημέρες, περιορίζει τον πόνο και βραχύνει την κλινική πορεία.

Είναι αποτελεσματική στον απλό επιχείλειο έρπητα και σε ανοσοκατασταλμένα άτομα με υποτροπιάζουσες ερπητικές λοιμώξεις.

Η χορήγηση του φαρμάκου 800mg x 10 ημέρες (5 φορές ημερησίως) βραχύνει το χρόνο επούλωσης των βλαβών σε μη ανοσοκατασταλμένους ασθενείς.[13,14]

Προκειμένου για μεθερπητική νευραλγία, η χορήγηση υδροχλωρικής αμιτριπτιλίνης (Saroten), είναι αποτελεσματική σε δόσεις 10mg προοδευτικά αυξανόμενες σε 25mg πριν από τον ύπνο μέχρι και 75mg, εφόσον το φάρμακο γίνεται καλώς ανεκτό.

Άλλη επιλογή είναι η γκαμπαπεντίνη σε εξατομικευμένες δόσεις από 900-2.400mg ημερησίως.

Επίσης, η χορήγηση απλών αναλγητικών και αντιφλεγμονωδών αποδεικνύεται χρήσιμη.

Συνέχεια στη σελίδα 12

Purgo Dental Biologics Solution

ADM-1st Choice Medicals
smart & quality solutions at a reasonable price

THE Graft™

Φυσικό Οστικό Υποκατάστατο

Παρόμοια Δομή με το Ανθρώπινο Οστό.
Οστική Ανάπλαση, χωρίς τον κίνδυνο ανοσογόνου αντίδρασης.
Δημιουργία Βέλτιστων Συνθηκών Οστικής Ανάπλασης.
Το The Graft™ είναι μια φυσική, πορώδης οστική μήτρα (bone mineral matrix).
Χοίρειας προέλευσης, με υψηλές προδιαγραφές παραγωγής,
παράγεται με την αφαίρεση όλων των οργανικών συστατικών.
Λόγω τηςφυσικής δομής του, το The Graft™ προσομοιάζει στις φυσικές και τις χημικές ουσίες του, με το ανθρώπινο οστό (human mineralized matrix).

Less residual organic content for **High purity**

High purity means low organic matters

- Υψηλή Ενεργός Επιφάνεια
- Υψηλή Υδροφιλικότητα
- Υψηλή Καθαρότητα
- "Μάκρο-Μίκρο-Νάνο" Πορότητα

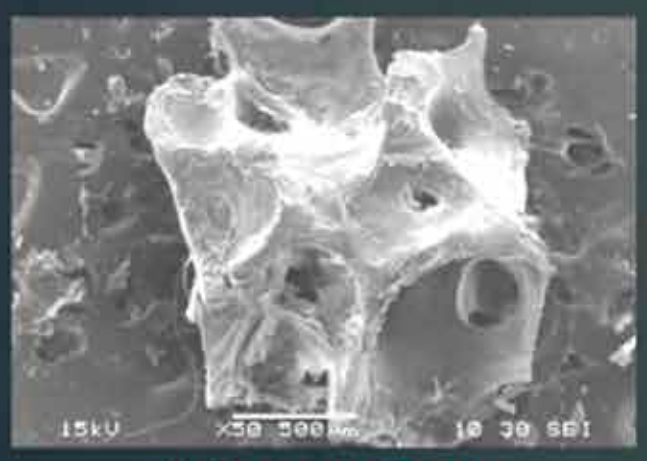

Ανθρώπινο Οστό



THE Graft™

Η ΑΣΦΆΛΕΙΑ ΣΑΣ, Η ΠΡΟΤΕΡΑΙΌΤΗΤΆ ΜΑΣ

Περισσότερες πληροφορίες www.purgo-europe.com

ADM - 1st Choice Medicals
GREECE: 211 1158340, CYPRUS: 97740827

Effect of the calcination temperature on the composition and microstructure of hydroxyapatite derived from human and animal bone, M. Figueiredo, A. Fernando, G. Martins, J. Freitas, F.Judas, H. Figueiredo

Alveolar ridge regeneration of damaged extraction sockets using deproteinized porcine versus bovine bone minerals: A randomized clinical trial. 100 patients Clin Implant Dent Relat Res 2018 Jul 27.Epub 2018 Jul 27.

Συνέχεια από τη σελίδα 10

Εναλλακτικώς, και για την συμπτωματική ανακούφιση του ασθενούς, ενδείκνυται η εφαρμογή T.E.N.S. ήτοι Διαδερματικές, Ηλεκτρικές Νευρικές Διεγέρσεις (Transcutaneous, Electrical Nerve Stimulation).[15,1,23]

2.6. Σύνδρομο λαιμού-γλώσσας *IHS 12.1.6*

Είναι σπάνιο σύνδρομο χαρακτηριζόμενο από επώδυνα επεισόδια εντοπιζόμενα στην ινιακή χώρα, προκαλούμενα από στροφή της κεφαλής.

Ο πόνος συνοδεύεται από αιμωδίες της γλώσσας και αποδίδεται σε βλάβη της ατλαντοαξονικής άρθρωσης (υπεξάρθρημα) του 2ου αυχενικού σπονδύλου.

Η αιμωδία της γλώσσας αποδίδεται στη διέλευση των προσαγωγών νευρικών ινών μέσω της υπογλωσσίου καμπύλης στον κοιλιακό κλάδο του 2ου αυχενικού σπονδύλου.

Προδιαθεσικοί παράγοντες είναι η γενικευμένη ελαστικότητα των αρθρώσεων σε ασθενείς με Ρευματοειδή αρθρίτιδα.

Τα διαγνωστικά κριτήρια είναι:

α. Πόνοι και μούδιασμα στην περιοχή κατανομής του γλωσσοφαρυγγικού νεύρου.

β. Έκλυση πόνου και μουδιάσματος από απότομη στροφή της κεφαλής.

Θεραπευτικώς, τοποθετείται ειδικό αυχενικό κολλάρο (νάρθηκας ακινητοποίησης), με ικανοποιητικά αποτελέσματα.[1,23]

13. Κρανιακές νευραλγίες και κεντρικές αιτίες προσωπαλγίας

13.1. Νευραλγία τριδύμου

13.2.1. Κλασσική νευραλγία τριδύμου

Στη νέα κατάταξη του 2004, ο όρος «ιδιοπαθής νευραλγία τριδύμου», της κατάταξης του 1988, αντικαταστάθηκε από τον όρο «κλασσική νευραλγία».

Λόγω της εκτενούς βιβλιογραφίας του θέματος, το οποίο παραμένει πάντα επίκαιρο, θα θίξουμε τα πλέον σημαντικά παθογνωμονικά στοιχεία που το χαρακτηρίζουν.

Ως γνωστόν, πρόκειται για ένα εξαιρετικά επώδυνο σύνδρομο ετερόπλευρης προσβολής νύσσοντος πόνου, βραχείας διάρκειας, στην κατανομή του δευτέρου και τρίτου κλάδου του τριδύμου.

Ο πρώτος κλάδος, το Οφθαλμικό, προσβάλλεται σπάνια, σε ποσοστό 1-2%.[7]

Κατά τον Lance(17), ο πρώτος κλάδος προσβάλλεται σε ποσοστό 30%, ο δεύτερος 80% και ο τρίτος 70%.

Η εντόπιση είναι συνήθως ετερόπλευρη, ενώ ποσοστό 3-5% εμφανίζει αμφοτερόπλευρη.

Συνήθεις ηλικίες προσβολής είναι άνω των 50 ετών, συχνότερα οι γυναίκες (200,2 έναντι των ανδρών 107,5 ανά εκατομμύριο).

Η συχνότητα ποικίλει, ενώ τα μεσοδιαστήματα των κρίσεων είναι σύντομα ή και μακρύτερα.

Η περίοδος αναλγησίας δυνατόν να διαρκέσει εβδομάδες ή και μήνες.

Χαρακτηριστικό γνώρισμα του πόνου είναι ο προκλητός χαρακτήρας του.

Σε προχωρημένα στάδια, χάνει εντελώς την περιοδικότητά του, καθιστάμενος συνεχής με τραγικές ψυχοσωματικές συνέπειες για τον ασθενή.

Η ένταση του πόνου δυνατόν να προκαλέσει μυϊκές συσπάσεις στο πρόσωπο, μη ελεγχόμενες και μη σχετιζόμενες με πάρεση ή υπαισθησία.

Ερυθρότητα, δακρύρροια είναι συχνά αγγειοκινητικά φαινόμενα που, συνήθως, εμφανίζονται στο τέλος της κρίσεως.[11]

Η αιτιολογία δεν είναι ξακάθαρη.

Ενδεχομένως να είναι περιφερική ή κεντρική, ως αποτέλεσμα διεργασιών που προκαλούν απομυελίνωση.

Η δημοφιλέστερη άποψη υποστηρίζει ότι αρτηριακές ή φλεβικές (σπανιότερα) αγκύλες συμπιέζουν τη ρίζα του τριδύμου, κατά την είσοδό τους στο εγκεφαλικό στέλεχος, γεγονός που συνηγορεί υπέρ της άποψης ότι η τριδυμική νευραλγία είναι συμπιεστική νόσος.[13]

Τα διαγνωστικά κριτήρια είναι:

α. Παροξυσμικές προσβολές πόνου στο πρόσωπο ή στο μέτωπο, διάρκειας μερικών sec έως 2 min το πολύ.

Από τη φύση του ο πόνος είναι αμυντικός μηχανισμός αλλά, ταυτόχρονα, και διαγνωστικός οδηγός σε συνεργασία με τα λοιπά διαγνωστικά και παρακλινικά μέσα.

β. Ο πόνος συγκεντρώνει 4 τουλάχιστον από τα ακόλουθα χαρακτηριστικά:

1) Να εντοπίζεται στην περιοχή κατανομής ενός ή περισσοτέρων κλάδων του τριδύμου.

2) Να είναι αιφνίδιος, οξύς επιφανειακός, σαν μαχαιριά.

3) Η έντασή του να είναι μεγάλη.

4) Να προκαλείται από ερεθισμό συγκεκριμένων περιοχών (ζώνες σκανδάλης), ή από καθημερνές δραστηριότητες (βούρτσισμα δοντιών, πλύσιμο προσώπου κλπ.)

Μεταξύ των κρίσεων, ο ασθενής παραμένει ασυμπτωματικός.

γ. Να μην υπάρχει νευρολογικό έλλειμα.

δ. Οι προσβολές να είναι στερεότυπες σε κάθε ασθενή.

ε. Το ιστορικό, η φυσική εξέταση ή άλλες ειδικές εξετάσεις να έχουν αποκλείσει άλλες αιτίες προσωπαλγίας.

Η διαφορική διάγνωση θα πρέπει να γίνει από άλλες επώδυνες καταστάσεις της περιοχής με τους ίδιους περίπου χαρακτήρες πόνου, π.χ. πόνος οδοντικής αιτιολογίας, κολπίτιδες, φλεγμονές και νεοπλάσματα της κεφαλής και του αυχένα, αθροιστικού τύπου κεφαλαλγίες, μεθερπητική νευραλγία, ημικρανία και άτυπη προσωπαλγία.

3.2. Συμπτωματική Τριδυμική νευραλγία *IHS 12.2.2.*

Κατ' αντιδιαστολή με την προηγούμενη, οφείλεται σε πίεση της ρίζας ή του γαγγλίου από όγκο (ακουστικό νευρίνωμα ή μηνιγγίωμα), ανευρύσματα, αγγειακές διαμαρτίες κλπ.[18]

Οι όγκοι του ρινοφάρυγγα δυνατόν να διεγείρουν το γασσέρειο γάγγλιο, διερχόμενος στον μέσο κρανιακό βόθρο, από τρήματα της περιοχής (σαρκώματα ή επιθηλιώματα).

Τα πρώτα απαντώνται σε ηλικίες κάτω των 40 ετών, ενώ τα δεύτερα μεταξύ 40ου και 60ου έτους της ηλικίας.

Βλάβες του ΚΝΣ, όπως σκλήρυνση κατά πλάκας (πολλαπλή σκλήρυνση), δυνατόν να προκαλέσουν τριδυμική νευραλγία. Ποσοστό 0,90-2,95% ασθενών με τριδυμική νευραλγία πάσχει από σκλήρυνση κατά πλάκας.

Σε όλες τις προαναφερθείσες περιπτώσεις, η νευραλγία δυνατόν να αποτελεί το μαναδικό σύμπτωμα.

Συνεπώς, ο έλεγχος της ευρύτερης περιοχής του προσώπου, του ρινοφάρυγγα και του κρανίου είναι επιβεβλημένος με τις σύγχρονες απεικονιστικές τεχνικές.

Τα διαγνωστικά κριτήρια είναι:

α. Ο πόνος έχει τους ίδιους χαρακτήρες με την κλασσική νευραλγία του τριδύμου.

β. Διαπίστωση αιτιολογικής βλάβης στον μέσο κρανιακό βόθρο, με ειδικές εξετάσεις.

Η πολυπλοκότητα που χαρακτηρίζει την περιοχή του προσώπου και της κεφαλής, πολλές φορές, καθιστά δύσκολη τη διαφορική διάγνωση.

Η εν λόγω περιοχή είναι επιρρεπής σε ψυχολογική διεγερσιμότητα, γεγονός που τροποποιεί την αντίληψη, την αίσθηση και την αντίδραση του κάθε ασθενούς ξεχωριστά. Συνεπώς και κατά την άποψή μου, πρέπει να είμαστε «φειδωλοί» στη διάγνωση αποφεύγοντας να χαρακτηρίζουμε με ευκολία μία ιδιαιτέρως επώδυνη κατάσταση ως τριδυμική νευραλγία.

Ο ασθενής με παρόμοια προβλήματα αποτελεί ξέχωρη οντότητα που θα πρέπει να αντιμετωπίζεται με ιδιαίτερη φροντίδα.

Είναι προτιμότερο να μιλάμε γενικώς για προσωπαλγία, παρά για τριδυμική νευραλγία, σε περιπτώσεις όπου η διάγνωση παραμένει προβληματική.[19]

Η θεραπεία της τριδυμικής νευραλγίας διακρίνεται σε συντηρητική και χειρουργική.

Δεν θα ανατρέξουμε σε λεπτομέρειες που αφορούν το συντηρητικό σκέλος.

Ως φάρμακο πρώτης επιλογής, μέχρι σήμερα, παραμένει η καρβαμαζεπίνη που, για πρώτη φορά, χρησιμοποιήθηκε το 1962, στη Σουηδία ως αντιεπιληπτικό.

Χορηγείται σε δύο δόσεις προοδευτικά αυξανόμενες, κατά περίπτωση.

Συνήθεις ανεπιθύμητες ενέργειες είναι η ναυτία, η ζάλη, ανορεξία και λευκοπενία.

Σοβαρότερη και σπανιότερη είναι η απλαστική αναιμία.

Επίσης, αναφέρονται λευκοπενία, ουδετεροπενία και θρομβοκυτταροπενία.

Συνεπώς, είναι απαραίτητος ο περιοδικός αιματολογικός έλεγχος, καθώς επίσης ο ηπατικός και νεφρολογικός έλεγχος.

Δεύτερη επιλογή είναι η μπακλοφαίνη, σε δόσεις που επίσης ποικίλουν κατά περίπτωση.

Έχει λιγότερες παρενέργειες από την καρβαμαζεπίνη.

Τρίτη επιλογή είναι η φαινυτοΐνη.

Παρενέργειες είναι η νωθρότητα, διπλωπία, ίλιγγος και η αταξία.

Νεότερα αντιεπιληπτικά που κερδίζουν έδαφος, είναι η γκαμπαπεντίνη, η λαμοτριγίνη, η οξυκαρβαζεπίνη και η τοπιραμάτη, είτε ως μονοθεραπεία είτε επιπροσθέτως της καρβαμαζεπίνης.

Ο συνδυασμός καρβαμαζεπίνης και λαμοτριγίνης έχει αποδειχθεί αποτελεσματικός.

Η χειρουργική αντιμετώπιση περιλαμβάνει την έγχυση καθαρής αλκοόλης στα περιφερικά νεύρα, εφόσον η βλάβη εντοπίζεται σε αυτά.[11]

Η κλασσική χειρουργική προσέγγιση είναι η μέθοδος Tenetta, η οποία αποβλέπει στην αποσυμπίεση αρτηριών, κυρίως, που συμπιέζουν τη ρίζα του τριδύμου στον οπίσθιο βόθρο.

Νεότερες χειρουργικές τεχνικές εστιάζονται σε στερεοτακτικές επεμβάσεις με γ-knife.

Στη χώρα μας, τουλάχιστον μέχρι πρότινος, δεν υπάρχουν κέντρα με εμπειρία σε αυτού του είδους τεχνικές με γ-knife και συνεπώς, πρωτίστως, θα πρέπει να εξαντλούνται οι φαρμακευτικές προσπάθειες και ακολούθως οι χειρουργικές.[1,23]

13.2. Γλωσσοφαρυγγική Νευραλγία

13.2.1. Κλασσική Γλωσσοφαρυγγική Νευραλγία.

Είναι σπάνιο σύνδρομο με υποτροπιάζουσες προσβολές πόνου, στη βάση του φάρυγγα και της γλώσσας ή της αμυγδαλής, με προσβολικές ζώνες της κάτω γνάθου και το αυτί.

Ο πόνος είναι μονόπλευρος, μπορεί και αμφοτερόπλευρος. Ο χαρακτήρας του ανάλογος με εκείνον της τριδυμικής νευραλγίας.

Ακολουθεί την κατανομή του ωτικού και του φαρυγγικού κλάδου, του πνευμονογαστρικού και του γλωσσοφαρυγγικού νεύρου.

Ο πόνος εκδηλώνεται αυτόματα, δυνατόν όμως και κατά τη διάρκεια της ομιλίας και της κατάποσης.

Τα αγγειοκινητικά φαινόμενα είναι σπάνια και εμφανίζονται κατά τη διάρκεια του παροξυσμού, σε αντίθεση με εκείνα της τριδυμικής νευραλγίας που εμφανίζονται στο τέλος της κρίσης.

Συχνά συνοδά συμπτώματα είναι η δακρύρροια, η ξηροστομία ή και η σιελόρροια.

Από πλευράς συχνότητας, είναι 50-100 φορές λιγότερη από τη νευραλγία του τριδύμου.[11]

Τα διαγνωστικά κριτήρια της (IHS) είναι:

α. Παροξυσμικές προσβολές, διάρκειας δευτερολέπτων.

β. Πόνος με 4 τουλάχιστον από τα ακόλουθα χαρακτηριστικά:

1) Μονόπλευρη εντόπιση.

2) Εντόπιση στο οπίσθιο τμήμα της γλώσσας, στον αμυγδαλικό βόθρο, στον φάρυγγα ή στην περιοχή κάτω από τη γωνία της κάτω γνάθου ή στο αυτί.

3) Αιφνίδιος, οξύς, διαξιφιστικός ή καυστικός πόνος.

4) Έντονος.

5) Πρόκληση του πόνου από ζώνες σκανδάλης ή από την κατάποση, μάσηση, ομιλία, βήχα ή χασμουρητό.

γ. Δεν υπάρχουν νευρολογικά ελλείματα.

δ. Οι προσβολές είναι στερεότυπες σε κάθε ασθενή.

ε. Το ιστορικό, η φυσική εξέταση και οι ειδικές εξετάσεις αποκλείουν άλλες αιτίες πόνου.

Η διαφορική διάγνωση πρέπει να αποκλήσει άλλες καταστάσεις οι οποίες προσομοιάζουν ή υποδύονται παρόμοια συμπτωματολογία.

Θα πρέπει να εστιάζεται σε εξωκρανιακά αίτια, προσομοιάζοντα με νευραλγία ιδιοπαθούς χαρακτήρα, όπως τα νεοπλάσματα της γλώσσας και του ρινοφάρυγγα, όγκοι των αμυγδαλών, ανευρύσματα της έσω καρωτίδος στην αυχενική μοίρα και μεταστατικές αλλοιώσεις στο πρόσθιο τραχειλικό τρίγωνο.

Τέλος, ο διαγνωστικός έλεγχος θα πρέπει να συμπληρώνεται και να επιστρατεύει τις σύγχρονες απεικονιστικές τεχνικές.[13,3]

13.1.2. Συμπτωματική Γλωσσοφαρυγγική Νευραλγία

Ο χαρακτήρας του πόνου προσομοιάζει με εκείνον της τριδυμικής νευραλγίας, με διαφορετική όμως εντόπιση.

Κατανέμεται στο οπίσθιο τριτημόριο της γλώσσας, στο φάρυγγα και στην αμυγδαλή, περιοχές νεύρωσης του γλωσσοφαρυγγικού νεύρου, με αντανάκλαση στο αυτί.

Τα διαγνωστικά κριτήρια είναι:

α. Ο χαρακτήρας του πόνου, όμοιος με εκείνον της κλασσικής νευραλγίας του γλωσσοφαρυγγικού.

Ο πόνος δυνατόν να είναι συνεχής ή όχι, στα μεσοδιαστήματα των παροξυσμών, και με σημεία αισθητικής διαταραχής εντοπισμένα στην κατανομή του γλωσσοφαρυγγικού και πνευμονογαστρικού.

β. Επιβεβαίωση της βλάβης με ειδικές απεικονιστικές εξετάσεις.

Θεραπευτικώς, ακολουθείται η ίδια αγωγή όπως και στην νευραλγία του τριδύμου, με φάρμακο εκλογής την καρβαμαζεπίνη.

Τόσο στο συντηρητικό σκέλος της θεραπείας, όσον και στο χειρουργικό.[1,23]

Άλλες Νευραλγίες προσώπου – κρανίου

13.3. Νευραλγία του ενδιαμέσου νεύρου.

Είναι σπάνια και χαρακτηρίζεται από πόνο βραχείας διάρκειας (δευτερόλεπτα ή λεπτά), εντοπιζόμενα στο βάθος του ακουστικού πόρου.

Δυνατόν να συνοδεύεαι από δακρύρροια, σιελόρροια και γευστικές διαταραχές.

Τα διαγνωστικά κριτήρια είναι:

α. Παροξυσμικός πόνος στο βάθος του αυτιού.

β. Η ζώνη σκανδάλης εντοπίζεται στο οπίσθιο τοίχωμα του ακουστικού πόρου.

γ. Αποκλεισμός οργανικής βλάβης.

Θεραπευτικώς, η εκτομή του νεύρου ή της χορδής του τυμπάνου μπορεί να ελαττώσει τον πόνο ή εφαρμόζονται στερεοτακτικές τεχνικές με γ-knife.[1,23]

13.4. Νευραλγία του ανωτέρω λαρυγγικού
Σπάνιο σύνδρομο ισχυρού παροξυσμικού άλγους, εντοπιζόμενο στο πλάγιο τμήμα του λάρυγγα, την υπογνάθιο χώρα και κάτω από το αυτί.

Η διάρκεια του πόνου είναι μερικά λεπτά έως και ώρες.

Οι κρίσεις προκαλούνται κατά την κατάποση, την στροφή της κεφαλής και μετά από δυνατές φωνές.

Αιτιολογικώς, οφείλεται ενδεχομένως σε δευτερογενή συμπίεση του νεύρου ενός κλάδου του πνευμονογαστρικού.(20)

Τα διαγνωστικά κριτήρια είναι:

α. Παροξυσμικό άλγος στο λάρυγγα, την υπογνάθιο χώρα ή κάτω από το αυτί, διάρκειας λεπτών ή ωρών.

β. Ο παροξυσμικός πόνος προκαλείται με την κατάποση, τις δυνατές φωνές ή την στροφή της κεφαλής.

γ. Η ευαισθησία διαρκεί ημέρες ή και εβδομάδες.

δ. Παρουσία σημείων σκανδάλης στο πλάγιο λαρυγγικό τοίχωμα, από την θυρεοειδή μεμβράνη.

ε. Αποκλεισμός οργανικής βλάβης.

Θεραπευτικώς, και για την συμπτωματική ανακούφιση, χορηγείται επαναλαμβανόμενη τοπική αναισθησία με λιδοκαϊνη και, σε ακραίες περιπτώσεις, εκτομή του νεύρου.[20,11,23]

13.8. Ινιακή Νευραλγία
Η νευραλγία του ινιακού νεύρου του Arnold, χαρακτηρίζεται από επώδυνες παροξυσμικές εκφορτίσεις στο ανώτερο τμήμα του αυχένα μέχρι την υπινιακή και ινιακή χώρα ή ακολουθώντας την κατανομή του νεύρου.

Ο πόνος είναι μονόπλευρος και η παθογένεια ασαφής.

Ενδεχομένως, τραυματικές βλάβες της ατλαντοαξονικής άρθρωσης, ανατομικές διαμαρτίες ή και αυχενικοί όγκοι (μηνιγγιώματα, νευρινώματα), ενεργοποιούν το σύνδρομο.

Η έκλυση του πόνου δυνατόν να προκαλείται από σύσπαση των αυχενικών μυών που σχετίζονται με ορισμένα επαγγέλματα (επαγγελματίες οδηγοί, δακτυλογράφοι κλπ.), τα οποία εν δυνάμει μπορούν να προκαλέσουν παρατεταμένη μυϊκή σύσπαση.

Διαφοροδιαγνωστικά, θα πρέπει να αποκλειστούν σοβαρότερες καταστάσεις με τις σύγχρονες απεικονιστικές εξετάσεις και τεχνικές, καθώς και επισταμένο νευρολογικό, οφθαλμολογικό και γναθολογικό έλεγχο.

Τα διαγνωστικά κριτήρια είναι:

α. Πόνος αισθητός στην κατανομή των ινιακών νεύρων.

β. Πόνος διαξιφιστικός που μπορεί να παραμένει στα μεσοδιαστήματα των κρίσεων.

γ. Το προσβεβλημένο νεύρο να είναι ευαίσθητο στην ψηλάφιση.

δ. Η κατάσταση ανακουφίζεται, προσωρινά, μετά τον αποκλεισμό του νεύρου με τοπική αναισθησία.

Θεραπευτικώς, η διήθηση του νεύρου με τοπικό αναισθητικό και κορτικοστεροειδή, παρέχει προσωρινή ανακούφιση αφού η νευρεκτομή αποτελεί αντένδειξη.[1,23]

13.18. Κεντρικές αιτίες κεφαλαλγίας και προσωπαλγίας
13.18.1. Επώδυνη αναισθησία.
Οφείλεται σε βλάβη του τριδύμου και του γασερείου ή του πυρήνα, μετά από νευροχειρουργική επέμβαση στην περιοχή για τη θεραπεία της τριδυμικής νευραλγίας.

Χαρακτηρίζεται από την παρουσία επώδυνης περιοχής αναισθησίας ή υπαισθησίας στην πορεία κατανομής του τριδύμου.[3]

Τα διαγνωστικά κριτήρια είναι:

α. Ο πόνος ή η υπαισθησία περιορίζονται στην περιοχή κατανομής ενός ή περισσοτέρων κλάδων του τριδύμου.

β. Η αίσθηση του νυγμού εντοπίζεται επάνω στην πάσχουσα περιοχή.

γ. Τα συμπτώματα εμφανίζονται μετά από βλάβη του τριδύμου νεύρου ή των κεντρικών προβολών του.

Η θεραπεία είναι προβληματική.

Περιορίζεται στη χορήγηση αντικαταθλιπτικών και αντισπασμωδικών φαρμάκων.

Στους ασθενείς αυτούς, μετ' επιμονής, θα πρέπει να εξετάζεται το ενδεχόμενο συννοσηρότητας με κατάθλιψη, όποτε απαιτείται πλήρως αντικαταθλιπτική αγωγή σε υψηλές δόσεις.

Τα χρόνια σύνδρομα πόνου απαιτούν συχνά την «a priori» χορήγηση αντικαταθλιπτικών.[1,23]

13.18.6. Προσωπαλγία που δεν κατατάσσεται στις λοιπές κεντρικές αιτίες κεφαλαλγίας και προσωπαλγίας.

Είναι άτυπη μορφή πόνου, ο οποίος είναι καθημερινός, βαθύς, συνεχής με ετερόπλευρη εντόπιση.

Δεν συνδυάζεται με σημεία φυσικής διαταραχής ή απώλεια αισθητικότητας.

Ο ασθενής αδυνατεί να τον περιγράψει με σαφήνεια.

Ο νευρολογικός και απεικονιστικός έλεγχος δεν αποκαλύπτει άλλες παθολογικές καταστάσεις που να συνδέονται με την περιοχή του κρανιοπροσωπικού συμπλέγματος.

Συχνά, η άτυπη αυτή μορφή πόνου υποδύεται δυσλειτουργία του Στοματογναθικού συστήματος.

Είναι άτυπη μορφή πόνου ψυχογενούς, κατά βάση, προελεύσεως και εμφανίζεται σε άτομα που πάσχουν από κατάθλιψη, υστερία ή σχιζοφρένεια (αγχώδεις διαταραχές).

Δυνατόν επίσης να προκύψει μετά από επεμβάσεις στο πρόσωπο, τραυματισμό δοντιών και περιοδοντίου.

Ο όρος άτυπη προσωπαλγία δεν είναι, κατά την άποψη του γράφοντος, δόκιμη για την περιγραφή επώδυνων καταστάσεων που σχετίζονται και εκδηλώνονται στην ευρύτερη περιοχή του Στοματογναθικού Συστήματος.

Η χρήση του όρου αποβαίνει χρήσιμη όταν όλες οι άλλες σχετικές διαταραχές έχουν αποκλειστεί.[3,23]

Τα διαγνωστικά κριτήρια είναι:

α. Καθημερινός πόνος που διαρκεί όλη μέρα ή το μεγαλύτερο μέρος της.

β. Η έναρξη εντοπίζεται σε συγκεκριμένη περιοχή στο ένα ημιπρόσωπο. Είναι βαθύς και δυνατόν να προβάλλει στην άνω ή κάτω γνάθο ή στην ευρύτερη περιοχή του προσώπου. Η εντόπιση είναι ασαφής.

γ. Δεν σχετίζεται με φυσική διαταραχή ή άλλα αίτια.

δ. Οι εργαστηριακές εξετάσεις, συμπεριλαμβανομένων των ακτινογραφιών προσώπου και γνάθου, δεν αποκαλύπτουν οργανική βλάβη.

Θεραπεία: Ο ψυχογενής χαρακτήρας του συνδρόμου και εφόσον έχουν αποκλειστεί οργανικές βλάβες, η θεραπεία εκλογής παραμένει η χορήγηση αντικαταθλιπτικών φαρμάκων όπως η αμιτριπτιλίνη, σε δόσεις των 50-100mg ημερησίως.

Σε περίπτωση ανεπιθύμητων παρενεργειών, η αμετριπτιλίνη μπορεί να αντικατασταθεί με αντικαταθλιπτικά νεότερης γενιάς, που εμποδίζουν την επαναπρόσληψη σεροτονίνης, σε συνδυασμό με μυοχαλαρωτικά.

Συνέχεια στη σελίδα 14

ΒΙΒΛΙΟΓΡΑΦΙΑ
1. Ragot JP, Monti T, Macciocchi A.: Controlled clinical investigation of acute analgesic activity of nimesulide in pain after oral surgery. Drugs. 1993;46 Suppl 1:162-7. 2. Περίληψη Χαρακτηριστικών του Προϊόντος. 3. Galyna Maleeva, Franck Peiretti, Boris S. Zhorov and Piotr Bregestovski.: Voltage-Dependent Inhibition of Glycine Receptor Channels by Niflumic Acid. Niflumic Acid. Front. Mol. Neurosci. 10:125.
Για περισσότερες πληροφορίες εσωκλείεται η Περίληψη Χαρακτηριστικών του Προϊόντος

BAUSCH Health
Λ. Πεντέλης 53, 152 35 Βριλήσσια. Τηλ.: 210-8108460
www.bauschhealth.gr | www.bausch.gr
Best Workplaces™ Great Place To Work. HELLAS 2021
#1 OUR PEOPLE OUR MOTIVE
NIF-GR-210426

Συνέχεια από τη σελίδα 13

Ορισμένοι συγγραφείς προτείνουν την εφαρμογή TENS για την συμπτωματική ανακούφιση, όπως στις περιπτώσεις τριδυμικής νευραλγίας, μεθερπητικής νευραλγίας, δυσλειτουργίας των κροταφογναθικών διαρθρώσεων.

Η εφαρμογή του εξηγείται, εν μέρει, από τη θεωρία της πύλης εισόδου του πόνου (gate control theory) και την απελευθέρωση φυσικών οπιοειδών, ήτοι κεφαλινών και ενδορφινών.

Η επώδυνη περιοχή διεγείρεται με ρεύμα υψηλής (80-100 Hz) ή χαμηλής (2 Hz) συχνότητας το οποίο, στη συνέχεια, διεγείρει ποικιλία υποδοχέων με χαμηλό ουδό διέγερσης.

Οι νευρικές ώσεις διαβιβάζονται μέσω κεντρομόλων ινών μεγάλης διαμέτρου (Αα, Αβ), οι οποίες αναστέλλουν ή εμποδίζουν την είσοδο επώδυνων ερεθισμάτων, με τη μεσολάβηση ινών μικρότερης διαμέτρου (Αδ, C), μέσω ενδονευρώνων στη σύναψη.

Η χρονική διάρκεια εφαρμογής είναι 15-40 λεπτά και η διάρκεια της επερχόμενης αναλγησίας είναι 72 ώρες.[1,23,24,25]

Κρανιοπροσωπικά άλγη οδοντικής προέλευσης

16.6. Κεφαλαλγία που σχετίζεται με διαταραχές δοντιών, γνάθων και συναφών ιστών

Η αδυναμία των ελευθέρων αισθητικών απολήξεων να εντοπίσουν τον πόνο, έχει ως αποτέλεσμα διάχυτο αντανακλαστικό πόνο.

Ο πολφικός πόνος που προέρχεται από τους γομφίους της κάτω γνάθου, δίνει προβολική ζώνη στη γωνία της κάτω γνάθου, την περιοχή γύρω από το αυτί και την κροταφογναθική διάρθρωση.[26]

Η οξεία φλεγμονή της καλύπτρας του γ' γομφίου, δίνει προβολικές ζώνες σε ολόκληρο το σύστοιχο ημιμόριο του προσώπου.

Συχνά, συνοδεύεται από τρισμό, λόγω επέκτασης της φλεγμονής στον έσω πτερυγοειδή μυ και δυνατόν να συνοδεύεται από σύστοιχο λεμφαδενίτιδα.[19]

Ο πόνος που προέρχεται από τα δόντια της άνω γνάθου αντανακλά στο μάτι, την υποκόγχιο περιοχή στο μέτωπο και στον κρόταφο.

Οι επώδυνες αυτές καταστάσεις οδοντικής αιτιολογίας δεν θα πρέπει να συγχέονται με την τριδυμική νευραλγία.

Η κεφαλαλγία οδοντικής προέλευσης, πιθανώς οφείλεται σε σύσπαση των μυών της κεφαλής και του τραχήλου, προκαλούμενες από οδοντικά ερεθίσματα ενός τριδυμικού κλάδου.

Επίσης, είναι πιθανόν να συνυπάρχει αγγειοκινητική διαταραχή των κλάδων της έξω καρωτίδος και, ιδιαιτέρως, της προσωπικής, της έσω γναθιαίας και της επιπολής κροταφικής αρτηρίας.

Η παρατεταμένη διάνοιξη του στόματος και, ιδιαιτέρως, οι ενδοδοντικές θεραπείες γομφίων, κυρίως της άνω γνάθου, σε συνδυασμό με τη θέση της κεφαλής, οδηγούν πιθανώς σε σύσπαση των μυών της περιοχής και πρόκληση ενδεχομένως κεφαλαλγίας με ινιακή εντόπιση.

Θεραπευτικώς και εφόσον η διαφορική διάγνωση αποκλείσει άλλες εστίες πόνου, ο συνήθης κλινικός και πρακλινικός οδοντιατρικός έλεγχος θα θέσει τη διάγνωση και το ανάλογο σχέδιο θεραπείας.[1,23]

Άτυπη οδονταλγία

Δεν συμπεριλαμβάνεται στην ταξινόμηση της IHS το 1988. Η αιτιολογία της παραμένει άγνωστη.

Εκδηλώνεται σε άτομα που υπεβλήθησαν σε πολλαπλές οδοντιατρικές επεμβάσεις και συχνά με δική τους υπόδειξη και επιμονή, πιστεύοντας ότι ο πόνος προέρχεται από συγκεκριμένο δόντι.

Συνήθως, ενοχοποιούνται οι προγόμφιοι και οι γομφίοι της άνω γνάθου σε γυναίκες μέσης ηλικίας που διαδράμουν την τέταρτη και πέμπτη δεκαετία της ζωής τους. Ο πόνος περιγράφεται βαθύς, επίμονος και μπορεί να παραμένει μήνες ή χρόνια.[3]

Σε αντίθεση με τον πολφικό πόνο, οι πολφικές δοκιμασίες δεν τον επηρεάζουν.

Ακόμη δεν πρέπει να συγχέεται με τριδυμική νευραλγία και, αντιστρόφως, η τριδυμική νευραλγία δεν πρέπει να συγχέεται με τον πόνο που εκλύεται μετά από πολλαπλές εξαγωγές σε ηλικιωμένα άτομα.

Πιθανώς, στις περιπτώσεις αυτές, ο πόνος συσχετίζεται με την οστεοπόρωση των φατνίων λόγω καταστροφής των αιμοφόρων αγγείων.[11]

Άλλες απόψεις και ελλείψει τοπικών αιτίων η άτυπη οδονταλγία αποδίδεται σε ψυχογενή αίτια.

Η άποψη αυτή στηρίχθηκε σε παρατηρήσεις ατόμων με ψυχοπαθολογικές διαταραχές τα οποία, συγχρόνως, εμφάνιζαν πόνο αυτής της μορφής.

Σχετική έρευνα σε ασθενείς με άτυπη οδονταλγία, βρέθηκε ποσοστό 42% να πάσχει από κατάθλιψη.[27]

Τα διαγνωστικά κριτήρια είναι τα ακόλουθα:[3]

1. Συνεχής οδονταλγία, η οποία δεν συνοδεύεται από εμφανή τοπικά αίτια.
2. Οι τοπικές δοκιμασίες ζεστό, κρύο ή μηχανικά ερεθίσματα, δεν προκαλούν πόνο.
3. Η οδονταλγία παραμένει αμετάβλητη για εβδομάδες ή μήνες, σε αντίθεση με τον πολφικό πόνο, ο οποίος είτε επιδεινώνεται είτε βελτιώνεται με την πάροδο του χρόνου.
4. Παρά τις επανειλημμένες οδοντιατρικές θεραπείες, ο πόνος παραμένει αμετάβλητος.
5. Η ανταπόκριση στην τοπική αναισθησία είναι αβέβαιη.

Θεραπευτικώς, όπως και στις λοιπές περιπτώσεις άτυπου πόνου και στην προκειμένη περίπτωση παραμένει αβέβαιη και προβληματική.

Η χορήγηση αντικαταθλιπτικών έχει σχετικώς καλά αποτελέσματα. Η χορήγηση μικρών δόσεων τρικυκλικών (25-75mg) δίνει καλύτερα αποτελέσματα σε σύγκριση με τη χορήγηση αναλγητικών. Συνεπώς, έως σήμερα, δεν υφίσταται αποτελεσματική θεραπεία, ενώ η πλήρης αποδρομή του πόνου είναι σπάνια.[1,23]

Συζήτηση

Ο πόνος είναι αρχέγονο και πρώτο σύμπτωμα που θα πρέπει να βίωσε ο πρωτάνθρωπος.

Ετυμολογικώς, η λέξη εκπορεύεται από το αρχαίο ρήμα «παινώ» που σημαίνει «μοχθώ».

Για πρώτη φορά η λέξη «πόνος» χρησιμοποιήθηκε από τον Ιπποκράτη ως όρος ιατρικός που εκφράζει σύμπτωμα νόσου.

Τον 4ο π.Χ. αιώνα, ο Επίκουρος σημειώνει ότι τα έμβια όντα απολαμβάνουν την ηδονή και αμύνονται στον πόνο από φυσικά αίτια.

Πάσχοντας ο ίδιος από χρόνιους πόνους, θεωρούσε ότι στις μεσοκριτικές περιόδους, η απουσία πόνου ισοδυναμούσε με ηδονή.

Από τη φύση του ο πόνος είναι αμυντικός μηχανισμός αλλά, ταυτόχρονα, και διαγνωστικός οδηγός σε συνεργασία με τα λοιπά διαγνωστικά και παρακλινικά μέσα.

Η αίσθηση του πόνου είναι αμιγώς υποκειμενικός.[28]

Η ερμηνεία του και η αξιολόγησή του είναι δισυπόστατη και ενίοτε ομιχλώδης, εξαρτώμενη από την περιγραφική σαφήνεια και ικανότητα του ασθενούς, και τις διαγνωστικές προσλαμβάνουσες κι ευαισθησίες του ιατρού ο οποίος, εν τέλει, θα προβεί στην αιτιολογική διακρίβωση και αξιολόγηση της ποικιλομορφίας του πόνου μέσα από τα δύσβατα μονοπάτια της διαφορικής διάγνωσης.

Το 1972, η Διεθνής Εταιρεία Μελέτης του Πόνου, τον χαρακτηρίζει ως τη «συναισθηματική εμπειρία που συνδέεται με πραγματική ή πιθανή βλάβη ιστών ή που περιγράφεται απλώς ως σχετιζόμενη με τέτοια βλάβη».

Η παρουσία του είναι στενά συνδεδεμένη με κάθε μορφή ζωής.

Το 2001, η Ευρωπαϊκή Ομοσπονδία για τη μελέτη του πόνου, διευκρινίζει ότι ο πόνος αποτελεί μείζον πρόβλημα υγείας.

Το 2004, οι ανωτέρω οργανισμοί διακηρύσσουν ότι η ανακούφιση από τον πόνο θεωρείται «ανθρώπινο δικαίωμα» και ορίζουν την 11η Οκτωβρίου ως παγκόσμια ημέρα κατά του πόνου.

Το 2007, η Ευρωπαϊκή Ομοσπονδία διατυπώνει τις ακόλουθες θέσεις για την αντιμετώπιση του πόνου:

Ο χρόνιος πόνος αναγνωρίζεται ως νόσος.

Η αναγνώρισή του αποτελεί ανθρώπινο πρόβλημα.

Οι επαγγελματίες υγείας οφείλουν να επαγρυπνούν για το μέγεθος του προβλήματος και τους τρόπους αντιμετώπισής του.

Οι Ιατρικές και Οδοντιατρικές Σχολές οφείλουν να προάγουν τη γνώση ως προς τον πόνο, με σκοπό αυτή να περιλαμβάνεται στην υποχρεωτική εκπαίδευση.

Η αντιμετώπιση του πόνου πρέπει να θεωρείται ειδικότητα σε όλες τις χώρες.

Ο χρόνιος πόνος θεωρείται ιδία νόσος με δική της αιτιολογία, σημειολογία και συμπτωματολογία.

Προκαλεί ακινητοποίηση, φαρμακευτική εξάρτηση, εξάρτηση από την οικογένεια και τους επαγγελματίες υγείας, διαταραχή του ύπνου, μειωμένη όρεξη και πλημμελή διατροφή, φόβο και άγχος, απογοήτευση, κατάθλιψη και, ενίοτε, αυτοκτονικές τάσεις.

Τέλος, κοινωνική και οικογενειακή απομόνωση και εσωστρέφεια.

Στον Οδοντιατρικό χώρο, η παρουσία του είναι καθημερινή, ενώ η μεμονωμένη ή αποσπασματική αντιμετώπιση κρίνεται ως ελλειπής διαγνωστική και θεραπευτική προσέγγιση.

Η συλλογική του αντιμετώπιση είναι συνεργατική μεταξύ του γενικού και του εξειδικευμένου Οδοντιάτρου, επεκτεινόμενη σήμερα στον ευρύτερο ιατρικό χώρο.

Σε αυτή την εντυπωσιακή ανέλιξη της Οδοντιατρικής, στο χώρο της τεκμηριωμένης έρευνας και γνώσης, κομβική υπήρξε η συμμετοχή της διαδικτυακής Κίρκης που ξεπέταξε τη γνώση σε δυσπρόσιτα μέχρι πρότινος ύψη, αφανίζοντας παράλληλα αξίες και ήθη.

Η Οδοντιατρική δεν παρέμεινε αμέτοχη.

Η ανά χείρας ανασκόπηση αναφέρεται σε έναν περιορισμένο αριθμό συνδρόμων, ιδιαίτερα επώδυνων, τα οποία πορευόμενα μέσα από ένα πολύπλοκο δαίδαλο νευρικών ατραπών, προσβάλλουν το κρανιοπροσωπικό σύμπλεγμα και την ευρύτερη περιοχή του.

Υποκείμενες παθολογικές καταστάσεις και συννοσηρότητα καθιστούν δύσκολη έως και προβληματική τη διαφορική διάγνωση.

Τα διάφορα είδη πόνου, τα χαρακτηριστικά του γνωρίσματα, ο τρόπος έναρξης, η εντόπιση και η επέκτασή του, η χροιά, η διάρκεια, η συχνότητα, η ένταση και οι παράγοντες που την επηρεάζουν, η επίδραση στη λειτουργικότητα του ασθενούς, τα συνοδά συμπτώματα[1], αποτελούν ένα πολύτιμο αλφαβητάρι για την αναγνώριση και την ανάγνωσή του.

«Αρχή παιδεύσεως η των ονομάτων επίσκεψις», δίδασκε ο Αντισθένης (Αθηναίος σοφιστής, ρήτορας, Σωκρατικός φιλόσοφος και εμπνευστής των κυνικών, 455-360 π.Χ.)

Η αιθερική αίσθηση και αντίληψη του πόνου προϋποθέτει «οσφρητικές» προσλαμβάνουσες που επιτρέπουν στον κλινικό να αγγίξει, να ψηλαφίσει, να νιώσει τον πόνο και να τον μοιραστεί με τον ασθενή του.

Είναι κάποιες φορές που, καθώς τον αναζητώ, αναθυμέμαι και χαμογελώ, την υπέροχη κινηματογραφική ταινία «Άρωμα Γυναίκας», με τον χαρισματικό πρωταγωνιστή Αλ Πατσίνο.

Όντας τυφλός, οσφραίνονταν κάθε λεπτομέρεια της γυναικείας μέθεξης, καθώς έσφιγγε στην αγκαλιά του τη ντάμα, χορεύοντας στην παθητική μελωδία του Αργεντίνικου Τάνγκο.

Ναι και δε μου μένει πια καμιά αμφιβολία.

Ναι, ο πόνος, σε όλες του τις εκφάνσεις, είναι άρωμα γυναίκας που σε καλεί να τον αγκαλιάσεις.

ΒΙΒΛΙΟΓΡΑΦΙΑ

1. Μητσικώστας Δ.Δ., «Κεφαλαλγίες», 2η έκδοση. Εκδόσεις ΒΗΤΑ, Αθήνα 2004.
2. Mongini S., "Headache and facial pain"
3. Okeson J.P., "Orofacial pain. Guidelines for assessment, diagnosis and management". Quintessence 1996.
4. Stegenga B., De Bond L.G.M., Boerning G., "Termporomandibular joint assessment". J Orofac. Pain. 1993, 7:23-37.
5. Magni G., Marchett M., Moreschi C. et al. "Chronic musculoskeletal pain and depressive symptoms in the national health and nutrition examination". Epidemiologic follow-up Study. Pain 1993, 53:163-68.
6. Laskin M.D., Greene S.C., Hylander L.W., "TMDs An Evidence-based Approach to Diagnosis and Treatment". Quintessence 2006.
7. Headache Classification Committee of the International Headache Society, "Classification and diagnostic criteria for headache disorders, cranial neuralgia and facial pain". Cephalalgia 1988, 8 (Suppl. 7), 1-96.
8. Headache Classification Committee of the International Headache Society, "Classification and diagnostic criteria for headache disorders, cranial neuralgia and facial pain". Cephalalgia 2004, 2η έκδοση. Τόμος 24. Παράρτημα 1, 2004.
9. Paletti C.E., Sweet W.E., "Entrapment of the C2 root and ganglion by the atlanto-epistrophic ligament: Clinical syndrome and surgical anatomy". Neurosurgery 1990, 27:288-291.
10. Ragazino M.W., Melton L.J. 3rd, Kurland L.T., Chu C.P., Pezzy H.O., "Population-based study of herpes zoster and its sequelae". Medicine 1982, 61:310-316.
11. Ταπτάς Ν.Ι., Μικρόπουλος Ε.Χ. «Κεφαλαλγίαι - Νευραλγίαι – Κρανιοπροσωπικά άλγη». Αθήνα 1967.
12. Portenoy R.K., Duma C., Foley K.M., "Acute herpetic and post-hrpetic neuralgia: Clinical review and current management". Ann. Neurol. 1968, 20:651-664.
13. Merck, Εγχειρίδιο. «Διάγνωση και Θεραπεία». 1η Ελληνική έκδοση. Επιμέλεια Ελληνικής έκδοσης: Χατζημηνάς Ι., Πρωτόπαπας Θ., Νικηφόρος Ν. Επιστημονικές εκδόσεις Γρ. Παρισιάνος, Αθήνα 1998.
14. Harrison, «Εσωτερική Παθολογία», 14η έκδοση. Επιμέλεια Ελληνικής έκδοσης: Μπούρος Δ. Επιστημονικές εκδόσεις Γρ. Παρισιάνος, Αθήνα 2001.
15. O'Neil R., "Relief of chronic pain by transcultaneous electrical nerve stimulation", B2 J Oral Surg. 1981, 19:119.
16. Lance J.W., Anthony M., "Neck tongue syndrome on sudden turning of the head" J Neural Neurosurg. Psychiatry 1980, 43:97-101.
17. Lance J.W., "Mechanism and management of headache" 5th ed. Oxford, Butterworth-Heinemann, 1994.
18. Formm G.H., "Etiology and pathogenesis of trigeminal neuralgia". In: Fromm G.H. (ed.) "The medical and surgical management of trigeminal neuralgic". Mount. Kisco. Futura 1987:31-41.
19. Δρούκας Β., Παπαθανασίου Α., «Η διαφορική διάγνωση στη δυσλειτουργία του στοματογναθικού συστήματος». Στοματολογία 1988, 45:29-45.
20. Love G.J., "Decompression of the gasserian ganglion and posterior root (A new treatment for trigeminal neuralgia: preliminary report)". Proceeding of a Staff Meeting of the Mayo Clinic, 1952:27.
21. Jannetta P.J., "Treatment of trigeminal neuralgia busuboc-cortical and transtentorial crania operation". Clin. Neurosurg. 1977, 24:538.
22. Dworkin S.F., Burgess J.A., "Orofacial pain of psychogenic origin: Current concepts and classification". J Am Dent Assoc. 1987, 115:565-571.
23. Δρούκας Β., «Κρανιακές Νευραλγίες στο: Κεφαλαλγίες» 2η έκδοση. Δ.Δ. Μητσικώστας (ειδ.) Έκδ. Βήτα, Αθήνα.
24. Melzack R., Wall P.C., "Pain mechanism: a new theory". Science 1965, 50:971-979.
25. Δρούκας Β., Lindeec, «Κριτική ανασκόπηση των βασικών αρχών θεραπείας των λειτουργικών διαταραχών του στοματογναθικού συστήματος. Οδοντοστόματος». Πρόοδος 1984, 38:5-20.
26. Μήτσης Ι.Φ., «Ενδοδοντία» 2η ανατύπωση από το βιβλίο, «Οδοντική Παθολογία και Θεραπευτική» 1972, Εκδόσεις Παρισιάνος, Αθήνα 1982.
27. Smith D.P., Pilling L.F., Pearson J.S., Rushton J.G., Goldseich N.P., Gibilisco J.A., "A psychiatric study of a typical facial pain". Can Med. Assoc. J. 1969, 100:286-291.
28. Μουντοκαλάκης Δ.Θ., «Διαφορική διάγνωση» 3η έκδοση. Επιστημονικές εκδόσεις Γ. Παρισιάνος, Αθήνα 1999.

Tetric® Prime

Σύνθετη ρητίνη καθολικής χρήσης για την πρόσθια και οπίσθια περιοχή

ΝΕΟ:
Εξαιρετικός χειρισμός

Διαμορφούμενη σύνθετη ρητίνη του συστήματος Tetric

- Άριστη διαμόρφωση και χειρισμός
- Εξαιρετική εφαρμογή στα όρια
- Εύπλαστη σύσταση

Efficient Esthetics

www.ivoclarvivadent.gr

Επίσημοι διανομείς
Ελλάδας
Oral Vision
• Μάγερ 13 / 104 38 Αθήνα / τηλ: 210 77 55 900 /
• Τσιμισκή 34 / 546 23 Θεσσαλονίκη / τηλ: 2310 253 800 / www.oralvision.gr

SADENT
• 1 χλμ Λεωφ. Μαρκοπούλου / 190 02 Παιανία / τηλ: 211 10 22 900 /
• Τετραπόλεως 4 / 115 27 Γουδή / τηλ: 210 77 77 608 /
• Ν. Τέλογλου 7 / 546 36 Θεσσαλονίκη / τηλ: 2310 968 799 / www.sadent.com

Κύπρου
Dentalcon
• Λ. Αναστασιάδη 1 / 2012 Λευκωσία / τηλ: 22 466 000 /
www.dentalcon.com.cy
www.ivoclarvivadent.com

Ivoclar Vivadent AG
Bendererstr. 2 | 9494 Schaan | Liechtenstein |
Tel. +423 235 35 35 | Fax +423 235 33 60

ivoclar vivadent®

Επισκευαστικές παρεμβάσεις σε μερική οδοντοστοιχία

Από Kennedy Class II σε Kennedy Class I

Ηρακλής Καρκαζής
Καθηγητής Κινητής Προσθετικής ΕΚΠΑ

Περιπατητικός γηροδοντιατρικός ασθενής με ήπια παθολογία, μακρύ ιστορικό ποικίλων προσθετικών παρεμβάσεων και οικονομικό επίπεδο που αποκλείει εκτεταμένες προσθετικές παρεμβάσεις, προσέρχεται στο ιατρείο λόγω κατάρρευσης μιας γέφυρας της κάτω γνάθου με παρελκόμενη την αδυναμία ικανοποιητικής στήριξης της μερικής οδοντοστοιχίας[1,2]. Η υπάρχουσα μονόπλευρη μερική οδοντοστοιχία μετατρέπεται σε μερική οδοντοστοιχία ελευθέρων άκρων, χωρίς περαιτέρω επεμβάσεις στον υφιστάμενο οδοντικό φραγμό. Ο ενδοδοντικά θεραπευμένος και ασυμπτωματικός 44 παραμένει ως κολόβωμα στήριξης του σύστοιχου εφιππίου της μερικής οδοντοστοιχίας.

Πλεονεκτήματα

- Οικονομική και απλή λύση χωρίς ανάγκη ανακατασκευής της μερικής οδοντοστοιχίας η άλλων παρεμβάσεων στον οδοντικό φραγμό.
- Η μακρόχρονη χρήση της υπάρχουσας μερικής οδοντοστοιχίας υποδηλώνει την παρουσία ενός σημαντικού αποθέματος προσαρμοστικής ικανότητας, που αξιοποιείται άμεσα και στην νέα κατασκευή.
- Επιπλέον, η αποκατάσταση αυτή διευκολύνει την εκτέλεση της στοματικής υγιεινής από φροντιστές (carers), σε πιθανή μελλοντική επιβάρυνση η/και καθήλωση του ασθενή[3].

Ο συγγραφέας δηλώνει την μη ύπαρξη σύγκρουσης συμφερόντων σε σχέση με το παρόν άρθρο.

Χρήσιμη βιβλιογραφία

1. Π. Δημητρίου και συνεργάτες. Κινητή προσθετική. Μερικές οδοντοστοιχίες. Μπονισέλ. Αθήνα 1996.
2. Η. Καρκαζής και Γ. Πολυζώης. Εισαγωγή στην Γηροδοντιατρική και Γναθοπροσωπική Προσθετική. Μπονισέλ. Αθήνα. 2002.
3. K. Konstantopoulou, A. Kossioni, H. Karkazis and G. Polyzois. Implementation and evaluation of an oral health education programme for caregivers in nursing homes. Spec Care Dentist. 2020;1–10.

Εικ. 1: Κατάρρευση της γέφυρας 44-47 με απώλεια του 47. Ο ενδοδοντικά θεραπευμένος και ασυμπτωματικός 44 παραμένει με μικρή αναδιαμόρφωση του κολοβώματος και έμφραξη του στομίου του ριζικού σωλήνα.

Εικ. 2,3: Η υπάρχουσα μερική οδοντοστοιχία. Πλην του κατάγματος του αγκίστρου στον 44 διατηρείται η ακεραιότητα του σκελετού και η σωστή έδραση του.

Εικ. 4: Αποτύπωση με μονοφασικό ελαστικομερές υλικό και τεχνική pick-up. Προσοχή απαιτείται στη σωστή έδραση του σκελετού και μη παρεκτόπισή του κατά την αποτύπωση.

Εικ. 5,6: Προσθήκη ακρυλικού εφιππίου και κέρινου ύψους για τη διευκόλυνση των καταγραφών και τη σύνταξη των δοντιών.

Εικ. 7: Η μερική οδοντοστοιχία ολοκληρωμένη μετά την όπτιση και προσθήκη αγκίστρου στον 43.

Εικ. 8: Τελική κλινική εικόνα εφαρμογής των δύο αγκίστρων τύπου Roach.

1. ΟΝΟΜΑΣΙΑ ΤΟΥ ΦΑΡΜΑΚΕΥΤΙΚΟΥ ΠΡΟΪΟΝΤΟΣ
Niflamol 250 mg σκληρό καψάκιο
2.ΠΟΙΟΤΙΚΗ ΚΑΙ ΠΟΣΟΤΙΚΗ ΣΥΝΘΕΣΗ
Κάθε σκληρό καψάκιο περιέχει 250 mg νιφλουμικού οξέος
Έκδοχο με γνωστή δράση: Αζορουμπίνη καρμοϊζίνη (E122)
Κάθε σκληρό καψάκιο περιέχει 1,333 mg αζορουμπίνης καρμοϊζίνης.
Για τον πλήρη κατάλογο των εκδόχων, βλ. παράγραφο 6.1
3.ΦΑΡΜΑΚΟΤΕΧΝΙΚΗ ΜΟΡΦΗ
Σκληρό καψάκιο
Σκληρό καψάκιο χρώματος κόκκινου-λευκού
4.ΚΛΙΝΙΚΕΣ ΠΛΗΡΟΦΟΡΙΕΣ
4.1Θεραπευτικές ενδείξεις
– Συμπτωματική αγωγή οξέων κρίσεων μικρής διάρκειας:
• αρθρίτιδας • μη αρθριτικού ρευματισμού π.χ. τενοντίτιδα, θυλακίτιδα
– Συμπτωματική αγωγή του πόνου που σχετίζεται με φλεγμονώδεις παθήσεις στις περιοχές των ώτων, της μύτης, του λαιμού και του στόματος. – Άμεση αντιμετώπιση του άλγους κατά τη διάρκεια της εμμήνου ρύσεως (δυσμηνόρροια)
Το Niflamol ενδείκνυται για ενήλικες και παιδιά ηλικίας 12 ετών και άνω.
4.2Δοσολογία και τρόπος χορήγησης
Δοσολογία: – Παιδιά από 12 ετών και άνω: 2 έως 3 σκληρά καψάκια ανά 24 ώρες, σε διαιρεμένες δόσεις καθ' όλη την ημέρα, δηλ. 500 έως 750 mg νιφλουμικού οξέος ανά 24 ώρες. – Ενήλικες: η συνήθης δοσολογία είναι 3 έως 4 σκληρά καψάκια ανά 24 ώρες, σε διαιρεμένες δόσεις καθ' όλη την ημέρα, δηλ. 750 έως 1000 mg νιφλουμικού οξέος ανά 24 ώρες. Η δοσολογία αυτή μπορεί να αυξηθεί στα 1500 mg νιφλουμικού οξέος ανά 24 ώρες, σε διαιρεμένες δόσεις καθ' όλη την ημέρα, σε περίπτωση σοβαρών συμπτωμάτων φλεγμονής. Η αγωγή δεν θα πρέπει να υπερβαίνει σε διάρκεια τις 4 έως 5 ημέρες. Οι ανεπιθύμητες ενέργειες μπορούν να ελαχιστοποιηθούν, χρησιμοποιώντας την κατώτατη αποτελεσματική δόση για την πλέον μικρή διάρκεια θεραπείας που απαιτείται για τον έλεγχο των συμπτωμάτων (βλ. παράγραφο 4.4).
Ασθενείς με νεφρική δυσλειτουργία: Η χρήση Niflamol αντενδείκνυται σε ασθενείς με σοβαρή νεφρική δυσλειτουργία (βλ. παράγραφο 4.3). Σε ασθενείς με ήπια έως μέτρια νεφρική δυσλειτουργία συνιστάται στενή παρακολούθηση της νεφρικής λειτουργίας και χρήση της κατώτατης αποτελεσματικής δόσης (βλ. παράγραφο 4.4). Πρέπει επίσης να παρακολουθούνται στενά ο όγκος των ούρων και η νεφρική λειτουργία σε ηλικιωμένους ασθενείς, σε αυτούς με χρόνια καρδιακή ανεπάρκεια ή ηπατική δυσλειτουργία, σε αυτούς που λαμβάνουν διουρητικά και σε αυτούς που υποβάλλονται σε μείζονα εγχείρηση που προκαλεί υποογκαιμία. Ασθενείς με ηπατική δυσλειτουργία: Η χρήση Niflamol αντενδείκνυται σε ασθενείς με σοβαρή ηπατική δυσλειτουργία (βλ. παράγραφο 4.3). Σε ασθενείς με ήπια έως μέτρια ηπατική δυσλειτουργία συνιστάται στενή παρακολούθηση της ηπατικής λειτουργίας και χρήση της κατώτατης αποτελεσματικής δόσης (βλ. παράγραφο 4.4). Παιδιατρικός πληθυσμός: Η χρήση του Niflamol αντενδείκνυται σε παιδιά μικρότερα από 12 ετών. Ηλικιωμένοι ασθενείς: Οι ηλικιωμένοι ασθενείς διατρέχουν αυξημένο κίνδυνο για ανεπιθύμητες ενέργειες που προκαλούνται από μη στεροειδή αντιφλεγμονώδη φάρμακα (ΜΣΑΦ). Συνιστάται στενή παρακολούθηση των ηλικιωμένων ασθενών και χρήση της κατώτατης αποτελεσματικής δόσης (βλ. παράγραφο 4.4). **Τρόπος χορήγησης** Από του στόματος χρήση. Τα σκληρά καψάκια πρέπει να καταπίνονται ολόκληρα, με ένα ποτήρι νερό. Τα σκληρά καψάκια πρέπει να λαμβάνονται κατά τη διάρκεια των γευμάτων.
4.3 Αντενδείξεις: Το Niflamol αντενδείκνυται στις ακόλουθες περιπτώσεις: – Υπερευαισθησία στη δραστική ουσία ή σε κάποιο από τα έκδοχα που αναφέρονται στην παράγραφο 6.1 – Ιστορικό αλλεργίας ή άσθματος που προκλήθηκε από τη χορήγηση νιφλουμικού οξέος ή ουσιών με παρόμοια δράση, όπως άλλα ΜΣΑΦ, συμπεριλαμβανομένου του ακετυλοσαλικυλικού οξέος – Κατά τη διάρκεια του τελευταίου τριμήνου της κυήσεως (βλ. παράγραφο 4.6) – Ενεργό ή ιστορικό πεπτικού έλκους ή γαστρεντερικής αιμορραγίας (με δύο ή περισσότερα επεισόδια αποδεδειγμένης εξέλκωσης ή αιμορραγίας) – Ιστορικό γαστρεντερικής αιμορραγίας ή διάτρησης σχετιζόμενης με προηγούμενη θεραπεία με ΜΣΑΦ, συμπεριλαμβανομένου του ακετυλοσαλικυλικού οξέος – Σοβαρή επηρεασμένη ηπατική λειτουργία – Σοβαρή επηρεασμένη νεφρική λειτουργία – Σοβαρή καρδιακή ανεπάρκεια – Παιδιά ηλικίας κάτω των 12 ετών.
4.4 Ειδικές προειδοποιήσεις και προφυλάξεις κατά τη χρήση: Γενικές προειδοποιήσεις: Οι θεραπευτικές ενδείξεις του Niflamol βασίζονται στην αντιφλεγμονώδη δράση του νιφλουμικού οξέος, τη σοβαρότητα των αντιδράσεων δυσανεξίας τις οποίες προκαλεί το φάρμακο και τη θέση του στο φάσμα των αντιφλεγμονωδών φαρμάκων που διατίθενται σήμερα. Το Niflamol χρησιμοποιείται ως βοηθητική αγωγή σε μη ρευματολογικές διαταραχές. Οι κίνδυνοι από την αγωγή, ιδιαίτερα η παράταση ταυτόχρονης οπτικής διαδικασίας, είναι οι ίδιοι με τους κινδύνους με άλλα ΜΣΑΦ. Οι κίνδυνοι θα πρέπει να εκτιμηθούν σε σχέση με το αναμενόμενο αναλγητικό όφελος. Τα ΜΣΑΦ μπορεί να αυξήσουν τον κίνδυνο σοβαρών, δυνητικά θανατηφόρων, καρδιαγγειακών, αγγειοεγκεφαλικών και γαστρεντερικών ανεπιθύμητων ενεργειών. Ταυτόχρονη χρήση του Niflamol με άλλα ΜΣΑΦ πρέπει να αποφεύγεται (βλ. παράγραφο 4.5).
Οι ανεπιθύμητες ενέργειες μπορούν να ελαχιστοποιηθούν χρησιμοποιώντας την κατώτατη αποτελεσματική δόση για την πλέον μικρή διάρκεια θεραπείας που απαιτείται για τον έλεγχο των συμπτωμάτων (βλ. παράγραφο 4.2 και παρακάτω). Γαστρεντερικές επιδράσεις: Κατά τη διάρκεια θεραπείας με ΜΣΑΦ έχουν αναφερθεί γαστρεντερική αιμορραγία, εξέλκωση και διάτρηση, μερικές φορές θανατηφόρα. Θεραπεία συνδυασμού με προστατευτικούς παράγοντες (επί παραδείγματι μισοπροστόλη ή αναστολείς της αντλίας πρωτονίων) πρέπει να εξετάζεται σε ασθενείς με αυξημένο κίνδυνο γαστρεντερικής αιμορραγίας, όπως οι ηλικιωμένοι, καθώς και σε ασθενείς που αποτούν ακετυλοσαλικυλικό οξύ χαμηλής δόσης ή άλλα φάρμακα που είναι πιθανόν να αυξάνουν τον κίνδυνο γαστρεντερικών ανεπιθύμητων ενεργειών (βλ. παρακάτω και παράγραφο 4.5). Οι ασθενείς πρέπει να αναφέρουν αμέσως οποιοδήποτε σύμπτωμα ανεπιθύμητης ενέργειας από το γαστρεντερικό (π.χ. αιματηρή κένωση ή μαύρα κόπρανα, αιματέμεση, αίσθηση λιποθυμίας) στον ιατρό τους. Συνιστάται προσοχή σε ασθενείς που λαμβάνουν ταυτόχρονες θεραπείες που θα μπορούσαν να αυξήσουν τον κίνδυνο εξέλκωσης ή γαστρεντερικής αιμορραγίας, συμπεριλαμβανομένων από του στόματος αντιπηκτικών όπως η δικουμαρόλη, αντιαιμοπεταλιακών παραγόντων όπως το ακετυλοσαλικυλικό οξύ, από του στόματος κορτικοστεροειδών και εκλεκτικών αναστολέων επαναπρόσληψης της σεροτονίνης (SSRIs) (βλ. παράγραφο 4.5). Εάν παρουσιασθεί γαστρεντερική αιμορραγία ή εξέλκωση σε ασθενή που λαμβάνει Niflamol, η θεραπεία πρέπει να διακοπεί αμέσως. Τα ΜΣΑΦ πρέπει να χορηγούνται με προσοχή σε ασθενείς με ιστορικό ελκώδους κολίτιδας ή νόσου του Crohn, καθώς η θεραπεία με ΜΣΑΦ μπορεί να επιδεινώσει τα συμπτώματα. Καρδιαγγειακές και Αγγειοεγκεφαλικές επιδράσεις: Κλινικές μελέτες και επιδημιολογικά δεδομένα υποδηλώνουν ότι η χρήση ορισμένων ΜΣΑΦ μπορεί να σχετίζεται με έναν αυξημένο κίνδυνο αρτηριακών θρομβωτικών συμβαμάτων (π.χ. έμφραγμα του μυοκαρδίου ή εγκεφαλικό επεισόδιο), τα οποία μπορεί να είναι θανατηφόρα. Ο κίνδυνος αρτηριακών θρομβωτικών επεισοδίων αυξάνει σε υψηλές δόσεις και με θεραπεία μακράς διάρκειας και έχει συσχετισθεί τόσο με COX-2 εκλεκτικά όσο και με μη-εκλεκτικά ΜΣΑΦ. Κατά συνέπεια, οι ασθενείς με μη ρυθμισμένη υπέρταση, συμφορητική καρδιακή ανεπάρκεια, εγκατεστημένη στεφανιαία νόσο, περιφερική αρτηριακή νόσο και/ή αγγειοεγκεφαλική νόσο πρέπει να θεραπεύονται με Niflamol μόνο μετά από προσεκτική εξέταση του προφίλ κινδύνου-οφέλους για τον συγκεκριμένο ασθενή. Πρέπει να δίδεται προσοχή στη χρήση του Niflamol σε ασθενείς που υποβάλλονται σε εγχείρηση στεφανιαίου παρακαμπτήριου μοσχεύματος (CABG) ή αμέσως πριν ή μετά από εγχείρηση καρδιάς, με ιδιαίτερη προσοχή στις ταυτόχρονες φαρμακευτικές αγωγές (βλ. παράγραφο 4.5). Νεφρικές επιδράσεις: Μακροχρόνια χορήγηση ΜΣΑΦ μπορεί μέσω αναστολής της αγγειοδιασταλτικής δράσης των νεφρικών προσταγλανδινών να έχει ως αποτέλεσμα νεφρική ανεπάρκεια λόγω μείωσης της σπειραματικής διήθησης. Αυτή η ανεπιθύμητη ενέργεια είναι δοσοεξαρτώμενη και μπορεί να οδηγήσει σε νέκρωση νεφρική θηλής και άλλη νεφρική κάκωση. Το Niflamol αντενδείκνυται σε ασθενείς με σοβαρή νεφρική δυσλειτουργία. Ηπατικές επιδράσεις: Σε μικρό ποσοστό ασθενών σε θεραπεία με ΜΣΑΦ μπορεί να παρουσιασθούν οριακές αυξήσεις στις τιμές των δοκιμασιών της ηπατικής λειτουργίας και σπάνια αυξήσεις μεγαλύτερες από 3 φορές το άνω φυσιολογικό όριο, με ή χωρίς ανεπιθύμητες ενέργειες σχετιζόμενες με το ήπαρ. Το Niflamol αντενδείκνυται σε ασθενείς με σοβαρή ηπατική δυσλειτουργία. Δερματικές επιδράσεις: Έχουν αναφερθεί πολύ σπάνια σοβαρές δερματικές αντιδράσεις, μερικές από τις οποίες μπορεί να είναι θανατηφόρες, συμπεριλαμβανομένων αποφολιδωτικής δερματίτιδας, συνδρόμου Stevens-Johnson και τοξικής επιδερμικής νεκρόλυσης (σύνδρομο Lyell), σε σχέση με θεραπεία με ΜΣΑΦ (βλ. παράγραφο 4.8). Οι ασθενείς φαίνεται να είναι σε μεγαλύτερο κίνδυνο στα πρώτα στάδια της θεραπείας. Στις περισσότερες περιπτώσεις, εντός του πρώτου μήνα της θεραπείας. Η θεραπεία με Niflamol πρέπει να διακόπτεται με την πρώτη εμφάνιση δερματικού εξανθήματος, βλαβών του βλεννογόνου ή οποιωνδήποτε άλλων σημείων υπερευαισθησίας. Συνεπώς, η χρήση Niflamol πρέπει να αποφεύγεται σε περιπτώσεις λοιμώξεων από ανεμοβλογιάς ζωστήρα. Επιδράσεις στο αναπνευστικό: Το Niflamol αντενδείκνυται σε ασθενείς με ιστορικό αλλεργίας ή άσθματος που προκλήθηκε από τη χορήγηση νιφλουμικού οξέος ή ουσιών με παρόμοια δράση, όπως άλλα ΜΣΑΦ, συμπεριλαμβανομένου του ακετυλοσαλικυλικού οξέος (βλ. παράγραφο 4.3). Λοιπές προειδοποιήσεις: Το Niflamol πρέπει να χρησιμοποιείται με προσοχή σε ασθενείς με προϋπάρχον άσθμα. Οι ασθματικοί ασθενείς με χρόνια ρινίτιδα, χρόνια παραρρινοκολπίτιδα και/ή ρινικούς πολύποδες είναι σε αυξημένο κίνδυνο για βρογχόσπασμο και αναφυλαξία όταν λαμβάνουν ΜΣΑΦ, συμπεριλαμβανομένου του Niflamol. Όπως συμβαίνει και με άλλα ΜΣΑΦ, το νιφλουμικό οξύ μπορεί να αναστείλει τη συσσωμάτωση αιμοπεταλίων και να επιμηκύνει τον χρόνο αιμορραγίας. Το Niflamol πρέπει να χρησιμοποιείται με προσοχή σε ασθενείς με ενεργό λοίμωξη ή σε κίνδυνο λοίμωξης, ακόμη και αν η λοίμωξη ελέγχεται καλά, καθώς η θεραπεία με Niflamol μπορεί να καλύψει τα σημεία και τα συμπτώματα της λοίμωξης. Τα σκληρά καψάκια Niflamol περιέχουν τη χρωστική ουσία αζορουμπίνη καρμοϊζίνη (E122), η οποία μπορεί να προκαλέσει αλλεργικές αντιδράσεις. Ηλικιωμένοι: Οι ηλικιωμένοι ασθενείς βρίσκονται σε αυξημένο κίνδυνο να παρουσιάσουν ανεπιθύμητες ενέργειες που προκαλούνται από τα ΜΣΑΦ, συμπεριλαμβανομένων νεφρικής ανεπάρκειας και γαστρεντερικής αιμορραγίας και διατρήσεων, που μπορεί να είναι θανατηφόρες, και είναι πιο πιθανόν να λαμβάνουν ταυτόχρονα άλλες θεραπείες. Η κατώτατη αποτελεσματική δόση πρέπει να χρησιμοποιείται στους ασθενείς αυτούς.
4.5 Αλληλεπιδράσεις με άλλα φαρμακευτικά προϊόντα και άλλες μορφές αλληλεπίδρασης
Συνδυασμοί που αντενδείκνυνται: – Από του στόματος θρομβολυτικά, όπως βαρφαρίνη, και μη κλασματοποιημένη ηπαρίνη, ηπαρίνες χαμηλού μοριακού βάρους και προϊόντα που σχετίζονται με αυτά – Άλλα ΜΣΑΦ, συμπεριλαμβανομένων του ακετυλοσαλικυλικού οξέος και άλλων σαλικυλικών σε μεγάλες δόσεις. – Λίθιο (κίνδυνος που αναφέρεται σε αρκετά ΜΣΑΦ). – Μεθοτρεξάτη, σε υψηλές δόσεις (15 mg/εβδομάδα ή περισσότερο). – Άλλα αντιαιμοπεταλιακά φάρμακα όπως τικλοπιδίνη, κλοπιδογρέλη, τιροφιβάνη, επτιφιμπατίδη, αμπσιξιμάμπη και ιλοπρόστη. – Οι εκλεκτικοί αναστολείς επαναπρόσληψης σεροτονίνης (SSRIs) αυξάνουν τον κίνδυνο γαστρεντερικής αιμορραγίας. Σε περίπτωση που ο συνδυασμός δεν μπορεί να αποφευχθεί, απαιτείται στενή κλινική και εργαστηριακή παρακολούθηση. – Τα από του στόματος λαμβανόμενα γλυκοκορτικοστεροειδή (με εξαίρεση την υδροκορτιζόνη για θεραπεία υποκατάστασης) μπορεί να αυξήσουν τον κίνδυνο γαστρεντερικής εξέλκωσης και αιμορραγίας όταν συγχορηγούνται με ΜΣΑΦ, συμπεριλαμβανομένου του Niflamol.
Συνδυασμοί που απαιτούν προφυλάξεις κατά τη χρήση: – Διουρητικά. – Μεθοτρεξάτη σε χαμηλές δόσεις (κάτω των 15 mg/εβδομάδα). – Πεντοξιφυλλίνη. – Ζιδοβουδίνη. – Φαρμακευτικές αγωγές που μπορεί να προκαλέσουν υπερκαλιαιμία: αυξημένος κίνδυνος υπερκαλιαιμίας και νεφροτοξικότητας κατά τη διάρκεια της ταυτόχρονης θεραπείας με ΜΣΑΦ, συμπεριλαμβανομένου του Niflamol, και αγωγές όπως άλατα καλίου, καλιοπροστατευτικά διουρητικά, αναστολείς ΜΕΑ, ανταγωνιστές υποδοχέων της αγγειοτασίνης II, κυκλοσπορίνη, τακρόλιμους και τριμεθοπρίμη. Συνδυασμοί στους οποίους θα πρέπει να δίδεται ιδιαίτερη προσοχή: – Αντιυπερτασικοί παράγοντες (όπως οι βήτα-αναστολείς, οι αναστολείς ΜΕΑ, τα διουρητικά), καθ' επέκταση αρχής γενομένης από την ινδομεθακίνη. – Ενδομήτρια σπειράματα (intrauterine contraceptive device IUDs).
4.6 Γονιμότητα, κύηση και γαλουχία
Κύηση: Κατά το πρώτο και δεύτερο τρίμηνο της κύησης, το Niflamol δεν θα πρέπει να χορηγείται, εκτός εάν είναι σαφώς απαραίτητο. Εάν το Niflamol χρησιμοποιηθεί από μία γυναίκα που προσπαθεί να συλλάβει ή κατά το πρώτο και δεύτερο τρίμηνο της κύησης, η δόση θα πρέπει να διατηρείται όσο το δυνατόν χαμηλότερη και η διάρκεια της θεραπείας όσο το δυνατόν πιο σύντομη.
Το Niflamol αντενδείκνυται κατά το τρίτο τρίμηνο της κύησης. Θηλασμός: Τα ΜΣΑΦ απεκκρίνονται στο μητρικό γάλα. Παρότι τα διαθέσιμα δεδομένα δείχνουν ότι η χρήση ορισμένων ΜΣΑΦ από τη μητέρα δεν προκαλούν ανεπιθύμητες ενέργειες στα βρέφη που θηλάζουν, προληπτικά η χρήση του Niflamol πρέπει να αποφεύγεται κατά τη διάρκεια της γαλουχίας. Γονιμότητα: Οι αναστολείς σύνθεσης των προσταγλανδινών, συμπεριλαμβανομένου του Niflamol, μπορεί να παρεμποδίζουν τη γονιμότητα των γυναικών και δεν συνιστώνται σε γυναίκες που προσπαθούν να συλλάβουν. Η διακοπή της θεραπείας με Niflamol πρέπει να εξετάζεται σε γυναίκες που λαμβάνουν Niflamol και έχουν δυσκολία να συλλάβουν ή ελέγχονται για στειρότητα.
4.7 Επιδράσεις στην ικανότητα οδήγησης και χειρισμού μηχανημάτων
Σε σπάνιες περιπτώσεις η χορήγηση του φαρμάκου αυτού μπορεί να προκαλέσει ίλιγγο και υπνηλία.
4.8 Ανεπιθύμητες ενέργειες
Ο κίνδυνος για ανεπιθύμητες ενέργειες αυξάνεται με τη δόση και τη διάρκεια της θεραπείας. Οι πλέον συχνά παρατηρούμενες ανεπιθύμητες ενέργειες που σχετίζονται με τη λήψη ΜΣΑΦ, συμπεριλαμβανομένου του Niflamol, προέρχονται από το γαστεντερικό.
– Ενέργειες στο γαστρεντερικό: Πεπτικά έλκη, γαστρεντερικές διατρήσεις ή αιμορραγίες (λανθάνουσες ή εμφανείς), μερικές φορές θανατηφόρες, μπορεί να συμβούν, ιδιαίτερα σε ηλικιωμένους ασθενείς. Επίσης, υπήρξαν αναφορές γαστρεντερικών συμπτωμάτων όπως ναυτία, διάρροια, εμετός, επιγαστρικό άλγος, γαστρίτιδα, αιματέμεση, μέλαινα και αιμορραγική κολίτις. Οι ανεπιθύμητες αυτές ενέργειες είναι συνηθέστερες σε μεγαλύτερες δόσεις. – Αντιδράσεις υπερευαισθησίας: • Δερματικές: αγγειοοίδημα, ερύθημα, εξανθήματα, κνίδωση, κνησμός, πορφύρα. Σπάνιες περιπτώσεις πολύμορφου ερυθήματος, αποφολιδωτικής δερματίτιδας και πομφολυγώδους εξανθήματος (σύνδρομο Stevens Johnson, τοξική επιδερμική νεκρόλυση (σύνδρομο Lyell)). • Σε εξαιρετικές περιπτώσεις, υπάρχει κίνδυνος φωτοευαισθητοποίησης. • Αναπνευστικές: κρίσεις άσθματος μπορεί να παρατηρηθούν σε ορισμένους ασθενείς, ιδιαίτερα σε ασθενείς με αλλεργία στο ακετυλοσαλικυλικό οξύ ή άλλα ΜΣΑΦ. • Γενικές: π.χ. γενική κακουχία, υπόταση, αναφυλακτικό σοκ. – Ενέργειες στο Κεντρικό Νευρικό Σύστημα: αίσθηση ιλίγγου (σπάνια) – Ενέργειες στους νεφρούς: οξεία νεφρική ανεπάρκεια, διάμεση νεφρίτιδα, νεφρωσικό σύνδρομο σε εξαιρετικά σπάνιες περιπτώσεις. – Ενέργειες στα οστά: Λίγες περιπτώσεις φθοριώσεως των οστών έχουν καταγραφεί ύστερα από αγωγή με υψηλές δόσεις επί αρκετά χρόνια. – Μεταβολές στα εργαστηριακά αποτελέσματα: Σε εξαιρετικές περιπτώσεις, μη φυσιολογική λειτουργία του ήπατος ή θρομβοπενία. – Δεδομένα από κλινικές δοκιμές και επιδημιολογικές μελέτες υποδεικνύουν ότι η χρήση κάποιων ΜΣΑΦ (ιδιαίτερα σε υψηλές δόσεις και σε μακροχρόνιες θεραπείες) μπορεί να συσχετίζεται με έναν αυξημένο κίνδυνο για εμφάνιση θρομβωτικών αρτηριακών συμβαμάτων (π.χ. έμφραγμα του μυοκαρδίου ή εγκεφαλικό επεισόδιο), τα οποία μπορεί να είναι θανατηφόρα (βλ. παράγραφο 4.4). – Οίδημα, υπέρταση και καρδιακή ανεπάρκεια έχουν αναφερθεί σε σχέση με τη θεραπεία με ΜΣΑΦ.
4.9 Υπερδοσολογία
Σημεία υπερδοσολογίας: Οι κλινικές εκδηλώσεις της υπερδοσολογίας με ΜΣΑΦ, συμπεριλαμβανομένου του Niflamol, είναι δοσοεξαρτώμενες, με την πλειοψηφία των περιπτώσεων να χαρακτηρίζονται ως ασυμπτωματικές ή ήπιες. Τα συμπτώματα που προέρχονται από την υπερδοσολογία μορφών μη τροποποιημένης αποδέσμευσης συνήθως παρουσιάζονται εντός 4 ωρών από τη λήψη. Τα συμπτώματα ήπιας τοξικότητας περιλαμβάνουν ναυτία, έμετο, διάρροια και κοιλιακό άλγος. Μπορεί επίσης να παρουσιασθεί ήπια καταστολή του ΚΝΣ ως υπνηλία (5% των περιπτώσεων) και κεφαλαλγία. Ένας ασθενής ο οποίος είχε λάβει 7,5 g νιφλουμικού οξέος παρουσίασε οξεία σπειραματονεφρίτιδα, η οποία αντιμετωπίσθηκε επιτυχώς χωρίς επακόλουθα. Σε περισσότερο προχωρημένη τοξικότητα μπορεί να παρουσιαστούν αυξημένες τιμές BUN, κρεατινίνης και δοκιμασιών ηπατικής λειτουργίας, αυξημένος χρόνος προθρομβίνης, θρομβοπενία, βραδυκαρδία ή υπόταση. Η έκδηλη υπνηλία σχετίζεται συνήθως με μεταβολική οξέωση. Η σοβαρή τοξικότητα από μαζική κατάποση χαρακτηρίζεται από νεφρική ανεπάρκεια, μεταβολική οξέωση και νευρολογικά συμπτώματα, συμπεριλαμβανομένων σπασμών, υπνηλίας που εξελίσσεται σε κώμα καθώς και διαταραχές όρασης και ακοής. Η γαστρεντερική αιμορραγία σπάνια σχετίζεται με οξεία υπερδοσολογία.
Θεραπεία: Τα ήπια συμπτώματα της υπερδοσολογίας των ΜΣΑΦ είναι συνήθως αυτοπεριοριζόμενα. Η θεραπεία των συμπτωματικών ασθενών είναι κυρίως υποστηρικτική, συμπεριλαμβανομένης της χορήγησης ενεργού άνθρακα εντός μιας ώρας από την κατάποση και θεραπεία με υγρά για να αποκατασταθεί η ενυδάτωση και τα επίπεδα των ηλεκτρολυτών. Για την πιο προχωρημένη τοξικότητα πρέπει να ξεκινά ανάλογα με την περίπτωση κάθε μεμονωμένου ασθενή θεραπεία ειδική για τα συμπτώματα, όπως ενδοφλέβιο διττανθρακικό νάτριο για εμμένουσα μεταβολική οξέωση, αντισπασμωδικά, υποστήριξη αεραγωγών, καρδιαγγειακή υποστήριξη, αντιεμετικά και αντιόξινα.
6.ΦΑΡΜΑΚΕΥΤΙΚΕΣ ΠΛΗΡΟΦΟΡΙΕΣ
6.1 Κατάλογος εκδόχων
• Άμυλο • Κεκαθαρμένος τάλκης • Στεατικό μαγνήσιο • Διοξείδιο του τιτανίου (E171) • Ζελατίνη
• Αζορουμπίνη καρμοϊζίνη (E122)
6.2 Ασυμβατότητες Δεν εφαρμόζεται.
6.3 Διάρκεια ζωής 36 μήνες
6.4 Ιδιαίτερες προφυλάξεις κατά τη φύλαξη του προϊόντος
Δεν υπάρχουν ειδικές οδηγίες διατήρησης για το προϊόν αυτό.
6.5 Φύση και συστατικά του περιέκτη
Κυψέλες PVC/Αλουμινίου. Κάθε συσκευασία περιέχει 20 σκληρά καψάκια (2 κυψέλες των 10 σκληρών καψακίων η καθεμία).
6.6 Ιδιαίτερες προφυλάξεις απόρριψης
Κάθε αχρησιμοποίητο φαρμακευτικό προϊόν ή υπόλειμμα πρέπει να απορρίπτεται σύμφωνα με τις κατά τόπους ισχύουσες σχετικές διατάξεις.
7. ΚΑΤΟΧΟΣ ΤΗΣ ΑΔΕΙΑΣ ΚΥΚΛΟΦΟΡΙΑΣ
Bausch Health Ireland Limited, 3013 Lake Drive, Citywest Business Campus, Dublin, Ιρλανδία
Τοπικός Αντιπρόσωπος: Bausch Health Hellas. Λ. Πεντέλης 53, 15235 Βριλήσσια. Τηλ.: 210 8108460
8. ΑΡΙΘΜΟΣ(ΟΙ) ΑΔΕΙΑΣ ΚΥΚΛΟΦΟΡΙΑΣ
0799703
9. ΗΜΕΡΟΜΗΝΙΑ ΠΡΩΤΗΣ ΕΓΚΡΙΣΗΣ/ΑΝΑΝΕΩΣΗΣ ΤΗΣ ΑΔΕΙΑΣ
Ημερομηνία πρώτης έγκρισης: 03-05-1970
Ανανέωση άδειας: 28-07-2008
10. ΗΜΕΡΟΜΗΝΙΑ ΑΝΑΘΕΩΡΗΣΗΣ ΤΟΥ ΚΕΙΜΕΝΟΥ
Σεπτέμβριος 2020

Το ΠΧΠ είναι συντετμημένο, για το πλήρες κείμενο παρακαλώ απευθυνθείτε στην εταιρεία.

Βοηθήστε να γίνουν τα φάρμακα πιο ασφαλή και **αναφέρετε ΟΛΕΣ** τις ανεπιθύμητες ενέργειες για **ΟΛΑ** τα Φάρμακα Συμπληρώνοντας την «**ΚΙΤΡΙΝΗ ΚΑΡΤΑ**»

EDGEENDO®

PERFORMANCE. PRICE. TECHNOLOGY.



EDGEFILE® X7

- Proprietary heat treatment process
  - FireWire NiTi™ Alloy improves strength and flexibility*
- Available in .04 and .06 Constant Taper
  - Variable Pitch
- Maximum flute diameter 1mm allows for minimally invasive preparation
- Parabolic Cross Section non cutting tip
  - Maximizes file cutting efficiency
- Electropolished file
  - Increases sharpness and strength
- Reduced handle length for increased posterior access
- ISO tip size 17-45
- Available lengths: 21, 25 & 29 mm

"In my opinion, the X7 is the best rotary file system for minimally invasive endodontic therapy. The proprietary heat treatment and reduced maximum flute diameter allow for improved efficiency and safety in complex cases."
-Prof. Gianluca Gambarini

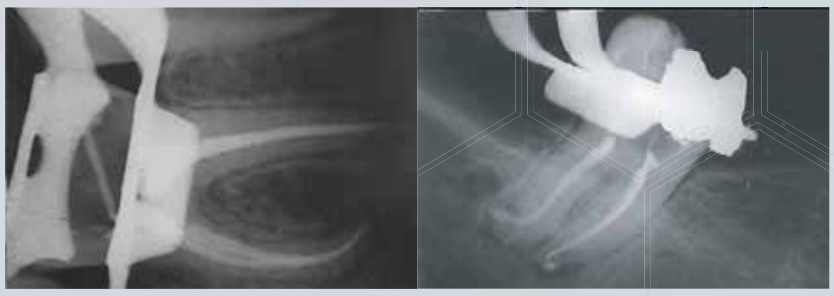

Made in the USA

*Based on resistance cyclic testing as shown on the FireWire NiTi Strength Graph:http://edgeendo.com/comparative-study-of-cyclic-fatigue-resistance/

Dental Expert - Άννα Ελμάογλου Ε.Π.Ε.

Ο Εξειδικευμένος Συνεργάτης του Οδοντιατρείου σας

Φειδιππίδου 30, 11527, Γουδή • Τηλ.: 210 7770739, 210 7770749 • Φαξ: 210 7770716 • e-mail: anna@dental-expert.gr

Η στήλη της
ΕΛΛΗΝΙΚΗΣ ΕΤΑΙΡΕΙΑΣ ΠΕΡΙΟΔΟΝΤΟΛΟΓΙΑΣ ΚΑΙ ΟΔΟΝΤΙΚΩΝ ΕΜΦΥΤΕΥΜΑΤΩΝ

Η πιθανή χρήση των προβιοτικών στην θεραπεία της περιοδοντικής νόσου

Παρόλο που προβιοτικά χρησιμοποιούνται εδώ και αιώνες στην παραγωγή φυσικών παραδοσιακών τροφίμων όπως το γιαούρτι και το προζύμι, η έρευνα για την εφαρμογή τους στον ιατρικό τομέα πυροδοτήθηκε στις αρχές του 20ού αιώνα. Ο Ρώσος ανοσολόγος Elie Metchnikoff αναφέρθηκε σε ευεργετικά για τον ανθρώπινο οργανισμό βακτήρια που παράγουν γαλακτικό οξύ, ζουν στο γαστρεντερικό σύστημα και προάγουν την μακροζωία. Το γένος Lactobacillus αποτελεί την μεγαλύτερη ομάδα λακτοπαραγωγών

Ασημίνα Γάτου
Χειρουργός Οδοντίατρος DDS, Μετεκπαιδευθείσα στην Περιοδοντολογία και Βιολογία Εμφυτευμάτων ΑΠΘ

βακτηρίων με ιδιαίτερη αξία όχι μόνο για την συμμετοχή τους στην μικροβιολογία των τροφίμων, αλλά και για την χρησιμότητά τους στην διατήρηση της ισορροπίας του μικροβιακού οικοσυστήματος που συμβιούν σε έναν οργανισμό[5].

Ο Παγκόσμιος Οργανισμός Υγείας (ΠΟΥ) το 2001 όρισε τα προβιοτικά ως ζωντανούς μικροοργανισμούς, που όταν χορηγηθούν σε επαρκείς ποσότητες παρέχουν οφέλη για την υγεία του ξενιστή[1]. Σύμφωνα με αναφορά του Πανεπιστημίου του Cleveland, στα προβιοτικά κατατάσσονται βακτήρια, αλλά και μύκητες υπό μορφή μαγιάς. Τα συχνότερα απαντώμενα γένη προβιοτικών στην κατηγορία των βακτηρίων είναι τα Lactobacillus και Bifidobacterium. Είναι Gram+ ραβδόμορφα και αερόβια ή προαιρετικά αναερόβια βακτήρια. Αντίστοιχα, στην κατηγορία των μυκήτων συχνότερα απαντάται το γένος Saccharomyces boulardii. Τα στελέχη με τις περισσότερες βιβλιογραφικές αναφορές είναι ο Lactobacillus rhamnosus GG και ο Bifidobacterium animalis ssp. lactis BB12[6].

Με βάση τον ορισμό του ΠΟΥ, ο Οργανισμός Τροφίμων και Γεωργίας, όρισε το 2002 τις οδηγίες αξιολόγησης των προβιοτικών στα τρόφιμα[2]. Στόχος των παραπάνω ορισμών ήταν η θεσμοθέτηση ισχυρισμών υγείας, για τα προβιοτικά σκευάσματα, η οποία πραγματοποιήθηκε σε παγκόσμιο επίπεδο το 2010[3]. Οι ισχυρισμοί υγείας αναφέρονται σε παραδοχές για το ευεργετικό κλινικό αποτέλεσμα που προσφέρεται από την κατανάλωση ενός παράγοντα για την υγεία του καταναλωτή. Αν αναλογιστεί κανείς ότι η χρήση των προβιοτικών είναι σε αρκετές περιπτώσεις εμπειρική, καθίστανται αναγκαίες περαιτέρω κλινικές έρευνες για την πιστοποίηση της θεραπευτικής δράσης κάθε προβιοτικού στελέχους. Οι καταναλωτές πρέπει να γνωρίζουν ότι λίγα είναι τα προβιοτικά στελέχη που έχουν επιβεβαιωμένη κλινική δράση σε συγκεκριμένους ιστούς στόχους, όπως επίσης ότι η επωφελής δράση ενός προβιοτικού στελέχους δεν μπορεί να γενικευτεί και για τα υπόλοιπα στελέχη που ανήκουν στο ίδιο γένος ή ακόμη και στο ίδιο είδος[4]. Η αγορά των προβιοτικών τα τελευταία χρόνια παρουσιάζει παγκοσμίως άνθηση, τροφοδοτούμενη από την βιομηχανία τροφίμων.

Στην ιατρική, το φάσμα χρήσης των προβιοτικών είναι ευρύ. Συνεισφέρουν, μεταξύ άλλων, στην θεραπεία παιδικών αλλεργιών και ατοπικής δερματίτιδας[15], στην ενίσχυση του ανοσοποιητικού συστήματος, ακόμη και έναντι του SARS-CoV2[14], ενώ εκτενέστερα έχουν μελετηθεί και εφαρμοστεί με επιτυχία στην ανακούφιση διαταραχών του γαστρεντερικού συστήματος[16]. Οι βιβλιογραφικά αναφερόμενες ανεπιθύμητες ενέργειες που σχετίζονται με την κατανάλωση προβιοτικών είναι ελάχιστες και σχετίζονται με συγκεκριμένο ιατρικό προφίλ ασθενών. Η κατανάλωση προβιοτικών από ανοσοκατεσταλμένους ασθενείς ενδέχεται να οδηγήσει σε βακτηριαιμία ή μυκηταιμία, παρόλου που τα σύγχρονα συμπληρώματα διατροφής με προβιοτικά θεωρούνται αρκετά ασφαλή ακόμη και γι' αυτήν την κατηγορία ασθενών[10].

Οι μηχανισμοί δράσης των προβιοτικών, παρόλο που δεν έχουν πλήρως τεκμηριωθεί, στηρίζονται σε τέσσερις πυλώνες[4]. Αυτοί είναι:

α) ο ανταγωνισμός μεταξύ των μικροβίων για τις θέσεις αποικισμού σε έναν ιστό,
β) η παραγωγή αντιφλεγμονωδών ουσιών,
γ) η ενίσχυση της ακεραιότητας του επιθηλιακού φραγμού και
δ) η επίδραση στους ανοσορυθμιστικούς μηχανισμούς προς όφελος του ξενιστή.

In vitro μελέτες αξιολογούν θετικά την δράση διαφόρων προβιοτικών. Σε πρόσφατη έρευνα μελετήθηκε η προβιοτική δράση δώδεκα στελεχών Lactobacillus και Bifidobacterium σε καλλιέργεια επιθηλιακών ουλικών κυττάρων που μολύνθηκαν με το περιοπαθογόνο βακτήριο P. gingivalis. Συγκεκριμένα στελέχη οδήγησαν στην μείωση της παραγωγής των φλεγμονωδών κυτοκινών TNF-α και IL-1β, η οποία διαπιστώθηκε με ELISA11. Σε άλλη in vitro μελέτη αξιολογήθηκε η προβιοτική δράση του S. dentisani σε ουλικούς ινοβλάστες, σε καλλιέργεια μολυσμένη με P. gingivalis και F. nucleatum. Παρατηρήθηκε μείωση κατά 35% στον πολλαπλασιασμό των μικροβίων υπό την δράση του S. dentisani, λύση των κυττάρων του F. nucleatum και μείωση της ικανότητας του P. gingivalis για προσκόλληση στις ινοβλάστες, ενώ παράλληλα αυξήθηκε η παραγωγή της αντιφλεγμονώδους κυτοκίνης IL-10. Οι συγγραφείς καταλήγουν στο ότι τα αποτελέσματα επιβεβαιώνουν την προβιοτική ικανότητα του S. dentisani, έχοντας αντιμικροβιακές και αντιφλεγμονώδεις ιδιότητες[12].

Η δράση των προβιοτικών έχει μελετηθεί και σε μελέτες με πειραματόζωα. Τρωκτικά στα οποία προκλήθηκε πειραματική περιοδοντίτιδα υποβλήθηκαν σε μη χειρουργική περιοδοντική θεραπεία με συγχορήγηση προβιοτικού ή placebo, τοπικά ή συστηματικά. Διαπιστώθηκε ότι τα προβιοτικά δύνανται να μειώσουν την απώλεια πρόσφυσης και την οστική απορρόφηση, ενώ αντίθετα οδηγούν σε αύξηση του ρυθμού της οστικής επούλωσης. Επιπλέον, τα προβιοτικά επέδρασαν και στο ανοσιακό σύστημα των πειραματοζώων αυξάνοντας την παραγωγή αντιφλεγμονωδών κυτοκινών, όπως της IL- 10 και του TGF- β1 και αντιστοίχως συνετέλεσαν στην μείωση των επιπέδων των φλεγμονωδών κυτοκινών IL- 1β και IL- 8[7,8]. Σε άλλο ερευνητικό μοντέλο με πειραματόζωα, μετά την πρόκληση βλαβών στο παρειακό επιθήλιο των ούλων, φάνηκε εργαστηριακά να αυξάνεται η κινητοποίηση των μεσεγχυματικών ουλικών κυττάρων, γεγονός που επιβεβαίωσε την κλινικά παρατηρούμενη ταχύτερη επούλωση στα πειραματόζωα που έλαβαν το προβιοτικό έναντι εκείνων που έλαβαν το placebo[9].

Τα προβιοτικά βρίσκουν εφαρμογή και στην θεραπεία ή πρόληψη νοσηρών καταστάσεων στην στοματική κοιλότητα, με στόχο την βελτίωση της κακοσμίας του στόματος, την πρόληψη της στοματικής καντιντίασης και ως συμπληρωματικά μέσα στην πρόληψη ή και θεραπεία των δύο συχνότερων νόσων του στόματος, την οδοντική τερηδόνα και την περιοδοντίτιδα[13].

Όσον αφορά στην περιοδοντική νόσο, η λογική της διερεύνησης της δράσης των προβιοτικών στηρίζεται στην αύξηση της γενετικής ποικιλομορφίας, με μη λοιμογόνα βακτήρια που ανταγωνίζονται τα περιοπαθογόνα βακτήρια και συντελούν στην διατήρηση ομοιοστατικής ισορροπίας στο περιβάλλον του θυλάκου. Δεδομένης της πολυπλοκότητας των μικροβιακών βιοϋμενίων της υποουλικής μικροβιακής πλάκας, οι κλινικές μελέτες που έχουν διενεργηθεί για την αξιολόγηση της πρόσθετης δράσης των προβιοτικών στην μη χειρουργική περιοδοντική θεραπεία, έχουν αντικρουόμενα αποτελέσματα. Σε μελέτες που διενεργήθηκαν στον άνθρωπο έχει αξιολογηθεί η δράση διαφόρων προβιοτικών στελεχών, συχνότερα μέλη των ειδών L. salivarius, L. reuteri, L. rhamnosus, S. oralis και L. brevis. Κάποιες τυχαιοποιημένες κλινικές μελέτες καταλήγουν στην θερμή υποστήριξη των προβιοτικών ως επικουρικά μέσα στην φάση ελέγχου της φλεγμονής σε ασθενείς με προχωρημένη βαρύτητα περιοδοντικής καταστροφής, παρατηρώντας βελτίωση των κλινικών παραμέτρων. Σχετικά με το βάθος θυλάκου, η μέγιστη μείωση που έχει παρατηρηθεί μετά την μη χειρουργική περιοδοντική θεραπεία στην ομάδα των ασθενών που έλαβε το προβιοτικό L. reuteri, για τρεις εβδομάδες, έναντι της ομάδας που για το ίδιο χρονικό διάστημα έλαβε placebo, ήταν 1,5 χιλιοστό. Η πρόσθετη κλινική βελτίωση συνοδεύτηκε από θετικά μικροβιολογικά ευρήματα, με μείωση των επιπέδων των υποχρεωτικά αναερόβιων βακτηρίων και ανίχνευση του προβιοτικού στο περιβάλλον του θυλάκου έως και εννέα εβδομάδες μετά

Μηχανισμοί δράσης των προβιοτικών

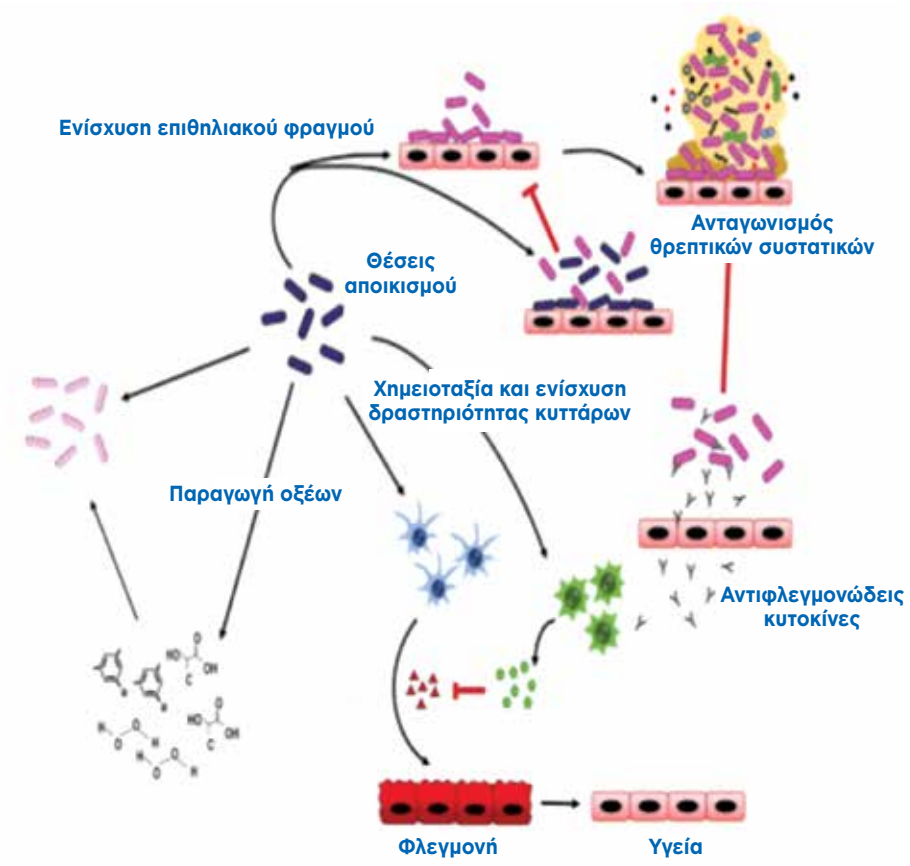

την διακοπή της λήψης του[19,20]. Σε πρόσφατη τυχαιοποιημένη κλινική μελέτη στην οποία χορηγήθηκε το προβιοτικό L. reuteri, έναντι placebo, για διάστημα τριών μηνών, σε ομάδα ασθενών που υποβλήθηκαν σε επαναθεραπεία υπολειμματικών θυλάκων με συμπληρωματικές ριζικές αποξέσεις, το προβιοτικό συνέβαλε στην μείωση της ανάγκης χειρουργικής θεραπείας[21].

Ωστόσο, άλλες μελέτες καταλήγουν σε αντίθετα συμπεράσματα. Σε ερευνητικό πρωτόκολλο με ασθενείς με περιοδοντική καταστροφή μέτριας βαρύτητας που υποβλήθηκαν σε μη χειρουργική περιοδοντική θεραπεία με συνχορήγηση του L. rhamnosus για δώδεκα εβδομάδες έναντι αζιθρομυκίνης ή placebo, δεν παρατηρήθηκε κλινικά ή μικροβιολογικά στατιστικά σημαντική βελτίωση για την ομάδα του προβιοτικού[18]. Άλλη ερευνητική ομάδα μελέτησε την πρόσθετη κλινική δράση του L. reuteri έναντι placebo, με διάστημα χορήγησης τριών εβδομάδων, μετά την μη χειρουργική περιοδοντική θεραπεία, σε βαρείς καπνιστές με προχωρημένη περιοδοντίτιδα. Ωστόσο, δεν παρατηρήθηκε πρόσθετο κλινικό όφελος στην μείωση του βάθους των θυλάκων και στην βελτίωση του κέρδους πρόσφυσης για την ομάδα που έλαβε το προβιοτικό[17]. Σε πρόσφατη συστηματική ανασκόπηση, το πρόσθετο όφελος από την χρήση των προβιοτικών ως προς την μείωση του βάθους θυλάκου προσδιορίσθηκε στα 0,38 χιλ., μέγεθος με αμφιλεγόμενη κλινική σημαντικότητα[22].

Καταλήγοντας, τα προβιοτικά ενδέχεται μελλοντικά να αποτελέσουν ένα αξιόλογο συμπληρωματικό μέσο της μη χειρουργικής περιοδοντικής θεραπείας. Η αναχαίτηση της δράσης των περιοποθογόνων βακτηρίων, θεραπευτικά ή προληπτικά, ιδιαίτερα εκείνων που ανήκουν στο ερυθρό και πορτοκαλί σύμπλεγμα, είναι κύριος στόχος του κλινικού, στον οποίο οι προβιοτικοί μικροοργανισμοί μπορούν να έχουν υποστηρικτική εφαρμογή. Το πεδίο της έρευνας για την συμμετοχή των προβιοτικών στην περιοδοντική θεραπεία είναι ευρύ, με κύριους στόχους την ανεύρεση των κλινικά αποτελεσματικότερων προβιοτικών στελεχών, την κατάλληλη δοσολογία και διάρκεια χορήγησης, ώστε να παρατηρείται σαφές κλινικό αποτέλεσμα, αλλά και το μέσο χορήγησης ώστε να αυξάνεται ο χρόνος δράσης του προβιοτικού στο σημείο στόχο.

Βιβλιογραφία

1. FAO/WHO Expert Consultation, Argentina (2001), Health and Nutritional Properties of Probiotics in Food including Powder Milk with Live Lactic Acid Bacteria.
2. FAO/WHO Working Group, Canada (2002), Drafting Guidelines for the Evaluation of Probiotics in Food.
3. Shane AL, Cabana MD, Vidry S, Merenstein D, Hummelen R, Ellis CL, Heimbach JT, Hempel S, Lynch SV, Sanders ME, Tancredi DJ. Guide to designing, conducting, publishing and communicating results of clinical studies involving probiotic applications in human participants. Gut Microbes. 2010 Jul;1(4):243-253. doi: 10.4161/gmic.1.4.12707. Epub 2010 Jun 16. PMID: 21327031; PMCID: PMC3023606.
4. Islam, S. U. (2016). Clinical Uses of Probiotics, 95(5), 1–5. https://doi.org/10.1097/MD.0000000000002658.
5. Harris, H. M. B., Bourin, M. J. B., Claesson, M. J., & Toole, P. W. O. (2017). Phylogenomics and comparative genomics of Lactobacillus salivarius , a mammalian gut commensal. https://doi.org/10.1099/mgen.0.000115.
6. Dronkers, T., Ouwehand, A. C., & Rijkers, G. T. (2020). Global analysis of clinical trials with probiotics. Heliyon, 6(7), e04467. https://doi.org/10.1016/j.heliyon.2020.e04467.
7. Miessi DMJ, Garcia VG, Ervolino E, Scalet V, Nuernberg MAA, Dos Santos Neto OM, da Rocha TE, Theodoro LH. Lactobacillus reuteri associated with scaling and root planing in the treatment of periodontitis in rats submitted to chemotherapy. Arch Oral Biol. 2020 Sep;117:104825. https://doi.org/10.1016/j.archoralbio.2020.104825.
8. Moreira, L. G., Ervolino, E., Oliveira, M. N. De, & Bogsan, C. S. B. (2017). Effects of the probiotic Bifidobacterium animalis subsp . lactis on the non-surgical treatment of periodontitis . A histomor- phometric , microtomographic and immunohistochemical study in rats, 1–15. https://doi.org/10.1371/journal.pone.0179946.
9. Han, N., Jia, L., Su, Y. et al. Lactobacillus reuteri extracts promoted wound healing via PI3K/AKT/β-catenin/TGFβ1 pathway. Stem Cell Res Ther 10, 243 (2019). https://doi.org/10.1186/s13287-019-1324-8.
10. Sanders ME. Probiotics in 2015: Their Scope and Use. J Clin Gastroenterol. 2015 Nov-Dec;49 Suppl 1:S2-6. doi: 10.1097/MCG.0000000000000350. PMID: 26447958.
11. Albuquerque-Souza E, Balzarini D, Ando-Suguimoto ES, Ishikawa KH, Simionato MRL, Holzhausen M, Mayer MPA. Probiotics alter the immune response of gingival epithelial cells challenged by Porphyromonas gingivalis. J Periodontal Res. 2019 Apr;54(2):115-127. doi: 10.1111/jre.12608. Epub 2018 Oct 4. PMID: 30284741.
12. Esteban-Fernndez A, Ferrer MD, Zorraqun-Pea I, Lpez-Lpez A, Moreno-Arribas MV, Mira A. In vitro beneficial effects of Streptococcus dentisani as potential oral probiotic for periodontal diseases. J Periodontol. 2019 Nov;90(11):1346-1355. doi: 10.1002/JPER.18-0751. Epub 2019 Jun 12. PMID: 31111495.
13. Rastogi, P., Saini, H., Dixit, J., & Singhal, R. (2011). Probiotics and oral health. National journal of maxillofacial surgery, 2(1), 6–9. https://doi.org/10.4103/0975-5950.85845.
14. Akour A. Probiotics and COVID-19: is there any link? Lett Appl Microbiol. 2020 Sep;71(3):229-234. doi: 10.1111/lam.13334. Epub 2020 Jul 16. PMID: 32495940; PMCID: PMC7300613.
15. Björkstén B, Naaber P, Sepp E, Mikelsaar M. The intestinal microflora in allergic Estonian and Swedish 2-year-old children. Clin Exp Allergy. 1999 Mar;29(3):342-6. doi: 10.1046/j.1365-2222.1999.00560.x. Erratum in: Clin Exp Allergy 2000 Jul;30(7):1047. PMID: 10202341.
16. Islam S. U. (2016). Clinical Uses of Probiotics. Medicine, 95(5), e2658. https://doi.org/10.1097/MD.0000000000002658.
17. Theodoro LH, Cludio MM, Nuernberg MAA, Miessi DMJ, Batista JA, Duque C, Garcia VG. Effects of Lactobacillus reuteri as an adjunct to the treatment of periodontitis in smokers: randomised clinical trial. Benef Microbes. 2019 Apr 19;10(4):375-384. doi: 10.3920/BM2018.0150. Epub 2019 Apr 1. PMID: 30931588.
18. Morales A, Gandolfo A, Bravo J, Carvajal P, Silva N, Godoy C, Garcia-Sesnich J, Hoare A, Diaz P, Gamonal J. Microbiological and clinical effects of probiotics and antibiotics on nonsurgical treatment of chronic periodontitis: a randomized placebo- controlled trial with 9-month follow-up. J Appl Oral Sci. 2018 Jan 18;26:e20170075. doi: 10.1590/1678-7757-2017-0075. PMID: 29364340; PMCID: PMC5777419.
19. nce G, Gürsoy H, pçi D, Cakar G, Emekli-Alturfan E, Ylmaz S. Clinical and Biochemical Evaluation of Lozenges Containing Lactobacillus reuteri as an Adjunct to Non-Surgical Periodontal Therapy in Chronic Periodontitis. J Periodontol. 2015 Jun;86(6):746-54. doi: 10.1902/jop.2015.140612. Epub 2015 Mar 5. PMID: 25741580.
20. Tekce M, Ince G, Gursoy H, Dirikan Ipci S, Cakar G, Kadir T, Ylmaz S. Clinical and microbiological effects of probiotic lozenges in the treatment of chronic periodontitis: a 1-year follow-up study. J Clin Periodontol. 2015 Apr;42(4):363-72. doi: 10.1111/jcpe.12387. Epub 2015 Apr 10. PMID: 25728888.
21. Laleman I, Pauwels M, Quirynen M, Teughels W. A dual-strain Lactobacilli reuteri probiotic improves the treatment of residual pockets: A randomized controlled clinical trial. J Clin Periodontol. 2020 Jan;47(1):43-53. doi: 10.1111/jcpe.13198. Epub 2019 Nov 14. PMID: 31520543; PMCID: PMC6973056.
22. Donos N, Calciolari E, Brusselaers N, Goldoni M, Bostanci N, Belibasakis GN. The adjunctive use of host modulators in non-surgical periodontal therapy. A systematic review of randomized, placebo-controlled clinical studies. J Clin Periodontol. 2020 Jul;47 Suppl 22:199-238. doi: 10.1111/jcpe.13232. PMID: 31834951.

Η στήλη της
Ελληνικής Ενδοδοντικής Εταιρείας

Μικρός οδηγός για την άμεση αντιμετώπιση εκγομφωμένων μόνιμων δοντιών

Μαρία Γεωργοπούλου
Καθηγήτρια, Εργαστήριο Ενδοδοντίας, Οδοντιατρική Σχολή ΕΚΠΑ, Πρόεδρος της ΕΕΕ

Αν με ρωτούσαν ποια είναι η πιο τραυματική οδοντιατρική εμπειρία για έναν ασθενή, σίγουρα θα επέλεγα την εκγόμφωση ενός μόνιμου δοντιού. Η τραυματική αυτή βλάβη δεν είναι ιδιαίτερα συχνή και σύμφωνα με τις έρευνες αποτελεί το 0.5%–16% του συνόλου των τραυματικών βλαβών.

Από καθαρά θεραπευτική σκοπιά, η ιδιαιτερότητα της εκγόμφωσης έγκειται στο γεγονός ότι η πρόγνωση εξαρτάται σε μέγιστο βαθμό από τις άμεσες ενέργειες στον τόπο του ατυχήματος. Η αναφύτευση είναι βέβαια η θεραπεία εκλογής, αλλά δεν είναι πάντα εφικτό να πραγματοποιηθεί άμεσα. Επιπλέον, μερικά από τα αναφυτευμένα δόντια έχουν μικρή πιθανότητα μακροχρόνιας επιβίωσης. Τα παραπάνω δεν αναιρούν το γεγονός ότι σε όλες τις περιπτώσεις θα πρέπει να γίνεται προσπάθεια να σωθεί το δόντι.

Μια πρόσφατη μελέτη έδειξε ότι η πρόγνωση είναι σαφώς καλύτερη όταν ακολουθούνται κατά γράμμα οι οδηγίες της IADT (International Association of Dental Traumatology). Οι οδηγίες αυτές προκύπτουν από τη σύνοψη της σύγχρονης οδοντιατρικής βιβλιογραφίας και την ανάλυση και αξιολόγησή της από ομάδα ερευνητών και κλινικών διαφόρων ειδικοτήτων της οδοντιατρικής από όλο τον κόσμο. Θα πρέπει λοιπόν να θεωρούνται από τον οδοντιατρικό κόσμο ως ο ασφαλέστερος και πληρέστερος οδηγός βασισμένος στην έρευνα και την κλινική εμπειρία, και επομένως η εφαρμογή τους αυξάνει κατά το δυνατό την ευνοϊκή έκβαση της θεραπείας.

Στη συνέχεια θα παρουσιάσουμε κατά στάδια τις πιο πρόσφατες οδηγίες της IADT για την άμεση αντιμετώπιση της εκγόμφωσης, οι οποίες δημοσιεύθηκαν το 2020 και αποτελούν την αναθεωρημένη μορφή των προηγούμενων του 2012. Για την ιστορία, στην συντακτική ομάδα συμμετείχαν 17 κορυφαίοι επιστήμονες από 11 χώρες.

1. ΟΔΗΓΙΕΣ ΓΙΑ ΠΡΩΤΕΣ ΒΟΗΘΕΙΕΣ ΣΤΟΝ ΤΟΠΟ ΤΟΥ ΤΡΑΥΜΑΤΙΣΜΟΥ

- Βεβαιωνόμαστε πως πρόκειται για μόνιμο δόντι (τα νεογιλά δεν αναφυτεύονται)
- Προσπαθούμε να ηρεμήσουμε τον ασθενή
- Τον συμβουλεύουμε να βρει το δόντι, αποφεύγοντας να αγγίξει τη ρίζα και να το βάλει **αμέσως** (ο ίδιος/συνοδός /δάσκαλος) στη θέση του
- Εάν το δόντι είναι βρώμικο, πριν την τοποθέτηση να το ξεπλύνει απαλά με γάλα, φυσιολογικό ορό ή το ίδιο του το σάλιο
- Μετά την τοποθέτηση ο ασθενής θα πρέπει να δαγκώσει μία γάζα ή μαντήλι ή χαρτοπετσέτα για να το διατηρήσει στη θέση του
- Σε περίπτωση που τα παραπάνω δεν είναι εφικτά (π.χ. ο ασθενής έχει χάσει τις αισθήσεις του ή δεν συνεργάζεται παρά τις προσπάθειες), το δόντι θα πρέπει να τοποθετηθεί το συντομότερο σε όποιο μέσο διατήρησης είναι άμεσα διαθέσιμο. Η αφυδάτωση της ρίζας ξεκινά δυστυχώς σε λίγα μόλις λεπτά
- Με φθίνουσα σειρά προτιμότερα υγρά είναι το γάλα, το διάλυμα Hank (HBSS), ή ο φυσιολογικός ορός. Το νερό, αν και πτωχό μέσον, είναι προτιμότερο από το να μείνει το δόντι σε ξηρό περιβάλλον
- Τονίζουμε στον ασθενή να επισκεφθεί **κατευθείαν** οδοντίατρο

2. ΑΝΤΙΜΕΤΩΠΙΣΗ ΣΤΟ ΟΔΟΝΤΙΑΤΡΕΙΟ ΣΕ ΔΟΝΤΙ ΜΕ ΚΛΕΙΣΤΟ ΑΚΡΟΡΡΙΖΙΟ

2α. Όταν το δόντι έχει ήδη αναφυτευθεί

- Αφήνουμε το δόντι στη θέση του
- Καθαρίζουμε την περιοχή με υδροσύρριγγα, φυσιολογικό ορό ή χλωρεξιδίνη
- Συρράπτουμε τα ούλα, εάν έχουν τραυματιστεί
- Βεβαιωνόμαστε πως το δόντι έχει τοποθετηθεί στη σωστή θέση, τόσο κλινικά όσο και ακτινογραφικά
- Ναρθηκοποιούμε με ελαστικό σύρμα διαμέτρου μέχρι 0.4 mm, το οποίο τοποθετείται παθητικά για να επιτρέπει στο δόντι μια ελαφρά κινητικότητα. Η ρητίνη και οι συγκολλητικοί παράγοντες θα πρέπει να τοποθετούνται με προσοχή, μακριά από τα ούλα και τις όμορες επιφάνειες. Ο μέγιστος χρόνος ναρθηκοποίησης είναι **2 εβδομάδες**
- Χορηγούμε αντιβιοτικά *(βλ. 4)*
- Παραπέμπουμε για αντιτετανικό ορό
- Δίνουμε οδηγίες στον ασθενή *(βλ. 5)*
- Προχωρούμε σε ενδοδοντική θεραπεία **7–10 ημέρες** μετά την αναφύτευση και πριν την αφαίρεση του νάρθηκα. Συνιστάται η τοποθέτηση **υδροξειδίου του ασβεστίου** για διάστημα μέχρι 1 μήνα πριν την τελική έμφραξη. Εναλλακτικά μπορεί να χρησιμοποιηθεί πάστα αντιβιοτικού σε συνδυασμό με κορτικοστεροειδές για 2 τουλάχιστον εβδομάδες

2β. Όταν το δόντι έχει διατηρηθεί σε υγρό μέσον ή έχει παραμείνει σε ξηρό περιβάλλον για λιγότερο από μία ώρα

- Καθαρίζουμε την επιφάνεια της ρίζας και το ακρορριζικό τρήμα με φυσιολογικό ορό και στη συνέχεια το εμβαπτίζουμε σε ορό, με σκοπό να απομακρύνουμε μολυσμένα στοιχεία και νεκρά κύτταρα από την επιφάνεια της ρίζας
- Εκτελούμε τοπική αναισθησία

  Παρά το γεγονός πως έχουν διατυπωθεί ενστάσεις ως προς τη χρήση αναισθητικών με αγγειοσυσπαστικό, το οποίο θεωρείται πως μπορεί να έχει αρνητική επίπτωση στην επούλωση, στην πραγματικότητα δεν υπάρχει τεκμηρίωση για την αντένδειξη της χρήσης αγγειοσυσπαστικού. Εναλλακτικά μπορεί να γίνει στελεχιαία αναισθησία (π.χ. του υποκογχίου νεύρου)
- Ξεπλένουμε το φατνίο με φυσιολογικό ορό
- Ελέγχουμε αν υπάρχει κάταγμα στη φατνιακή απόφυση. Αν ναι, επανατοποθετούμε το τοίχωμα με κατάλληλο εργαλείο
- Προχωρούμε στην αναφύτευση του δοντιού **με αργές κινήσεις και ελαφρά δακτυλική πίεση**
- Συρράπτουμε τα ούλα, εάν έχουν τραυματιστεί
- Βεβαιωνόμαστε πως το δόντι έχει τοποθετηθεί στη σωστή θέση, τόσο κλινικά όσο και ακτινογραφικά
- Ναρθηκοποιούμε μέχρι 2 εβδομάδες *(βλ. 2α)*
- Χορηγούμε αντιβιοτικά *(βλ. 4)*
- Παραπέμπουμε για αντιτετανικό ορό
- Δίνουμε οδηγίες στον ασθενή *(βλ. 5)*
- Προχωρούμε σε ενδοδοντική θεραπεία *(βλ. 2α)*

2γ. Όταν το δόντι έχει παραμείνει σε ξηρό περιβάλλον για περισσότερο από μία ώρα

Η καθυστερημένη αναφύτευση έχει πτωχή πρόγνωση, καθώς δεν αναμένεται επούλωση του νεκρωμένου περιρριζίου. Σκοπός της αναφύτευσης λοιπόν, πέρα από τους αισθητικούς, λειτουργικούς και ψυχολογικούς λόγους, είναι η διατήρηση της φατνιακής ακρολοφίας για το μεγαλύτερο δυνατό χρονικό διάστημα

Τεχνική για την καθυστερημένη αναφύτευση:

- Αφαιρούμε προσεκτικά τους προσκολλημένους νεκρούς μαλακούς ιστούς, π.χ. με μια γάζα. Ο καλύτερος τρόπος για τη διαδικασία αυτή δεν έχει αποσαφηνιστεί
- Η ενδοδοντική θεραπεία μπορεί να ολοκληρωθεί είτε πριν την αναφύτευση είτε 7–10 μέρες μετά
- Εκτελούμε τοπική αναισθησία
- Ξεπλένουμε το φατνίο με φυσιολογικό ορό
- Ελέγχουμε αν υπάρχει κάταγμα στη φατνιακή απόφυση. Αν ναι, επανατοποθετούμε το τοίχωμα με κατάλληλο εργαλείο
- Τοποθετούμε το δόντι σε διάλυμα φθοριούχου νατρίου 2% για 20 λεπτά, με στόχο να επιβραδύνουμε την αντικαταστατική απορρόφηση. Το στάδιο αυτό δεν θα πρέπει να θεωρείται απόλυτη σύσταση
- Προχωρούμε στην αναφύτευση του δοντιού
- Συρράπτουμε τα ούλα, εάν έχουν τραυματιστεί
- Βεβαιωνόμαστε πως το δόντι έχει τοποθετηθεί στη σωστή θέση, τόσο κλινικά όσο και ακτινογραφικά
- Ναρθηκοποιούμε όπως περιγράφηκε στο *2α* αλλά για **4 εβδομάδες**
- Χορηγούμε αντιβιοτικά *(βλ. 4)*
- Παραπέμπουμε για αντιτετανικό ορό
- Δίνουμε οδηγίες στον ασθενή *(βλ. 5)*

3. ΑΝΤΙΜΕΤΩΠΙΣΗ ΣΤΟ ΟΔΟΝΤΙΑΤΡΕΙΟ ΣΕ ΔΟΝΤΙ ΜΕ ΑΝΟΙΧΤΟ ΑΚΡΟΡΡΙΖΙΟ

3α. Όταν το δόντι έχει ήδη αναφυτευθεί

Ισχύουν ό, τι στο (2α) με μόνη διαφορά ότι δίνουμε χρόνο για πιθανή επαναγγείωση και δεν ξεκινάμε άμεσα την ενδοδοντική θεραπεία

3β. Όταν το δόντι έχει διατηρηθεί σε υγρό μέσον ή έχει παραμείνει σε ξηρό περιβάλλον για λιγότερο από μία ώρα

- Ξεπλένουμε την επιφάνεια της ρίζας και το ακρορριζικό τρήμα με φυσιολογικό ορό
- Προχωρούμε σε τοπική εφαρμογή αντιβιοτικών *(βλ. 4)*
- Εκτελούμε τοπική αναισθησία
- Ελέγχουμε αν υπάρχει κάταγμα στη φατνιακή απόφυση. Αν ναι, επανατοποθετούμε το τοίχωμα με κατάλληλο εργαλείο
- Αφαιρούμε το θρόμβο από το φατνίο και προχωρούμε στην αναφύτευση του δοντιού με αργές κινήσεις και ελαφρά δακτυλική πίεση
- Συρράπτουμε τα ούλα, εάν έχουν τραυματιστεί, ιδιαίτερα στην περιοχή του αυχένα

- Βεβαιωνόμαστε πως το δόντι έχει τοποθετηθεί στη σωστή θέση, τόσο κλινικά όσο και ακτινογραφικά
- Ναρθηκοποιούμε μέχρι 2 εβδομάδες *(βλ. 2α)*
- Χορηγούμε αντιβιοτικά *(βλ. 4)*
- Παραπέμπουμε για αντιτετανικό ορό
- Δίνουμε οδηγίες στον ασθενή *(βλ. 5)*
- Δίνουμε χρόνο για πιθανή επαναγγείωση, και δεν ξεκινάμε άμεσα την ενδοδοντική θεραπεία. Ωστόσο, ελέγχουμε την πιθανή έναρξη απορρόφησης της ρίζας, η οποία στα παιδιά είναι πολύ γρήγορη. Εάν δεν επιτευχθεί επαναγγείωση, προχωρούμε σε ενδοδοντική θεραπεία

3γ. Όταν το δόντι έχει παραμείνει σε ξηρό περιβάλλον για περισσότερο από μία ώρα

Ισχύει ό,τι στο *(2γ)*

4. ΤΑ ΑΝΤΙΒΙΟΤΙΚΑ

Παρά το γεγονός ότι δεν υπάρχουν κλινικές μελέτες να αποδεικνύουν την χρησιμότητα της συστηματικής χορήγησης αντιβιοτικών, πειραματικές μελέτες έχουν δείξει θετική επίδραση στην περιοδοντική και πολφική επούλωση από την τοπική εφαρμογή αντιβιοτικών. Αυτός είναι ο λόγος που η συστηματική χορήγηση αντιβιοτικών συνιστάται στις περισσότερες περιπτώσεις αναφυτεύσεων. Συμπληρωματικό, αλλά όχι αμελητέο λόγο, αποτελούν η γενική κατάσταση του ασθενή ή τα συνοδά τραύματα.

Η **τετρακυκλίνη** θεωρείται φάρμακο εκλογής για μία εβδομάδα μετά την αναφύτευση. Όμως, σε πολλές χώρες η χορήγησή της σε παιδιά κάτω από 12 ετών αντενδείκνυται λόγω του κινδύνου των δυσχρωμιών που το φάρμακο μπορεί να προκαλέσει στα μόνιμα δόντια.

Εναλλακτικά μπορεί να χορηγηθεί **πενικιλλίνη V** ή **αμοξυκιλλίνη** για μια εβδομάδα σε δόση ανάλογη της ηλικίας και του βάρους του ασθενή.

Η **τοπική χρήση** αντιβιοτικών (εμβάπτιση για 5 λεπτά σε **μινοκυκλίνη** ή **δοξυκυκλίνη,** 1mg ανά 20ml φυσιολογικού ορού) φαίνεται να έχει ευεργετική επίδραση στην πιθανότητα της επαναγγείωσης και της επούλωσης των περιοδοντικών ιστών *(3β)*.

5. ΟΙ ΟΔΗΓΙΕΣ ΣΤΟΝ ΑΣΘΕΝΗ

Ο ασθενής θα πρέπει:

- Να απέχει από αθλήματα στα οποία μπορεί να συμβεί νέος τραυματισμός
- Να τρέφεται με μαλακή τροφή για 2 εβδομάδες και στη συνέχεια κανονικά
- Να βουρτσίζει τα δόντια με μαλακή οδοντόβουρτσα μετά από κάθε γεύμα
- Να χρησιμοποιεί διάλυμα χλωρεξιδίνης (0.1%) δύο φορές την ημέρα για 1 εβδομάδα

Τελειώνοντας, υπενθυμίζουμε πως η δωρεάν εφαρμογή της IADT «**ToothSOS**» για κινητά τηλέφωνα είναι μια χρήσιμη πηγή πληροφοριών για τους ασθενείς μας, καθώς δίνει σαφείς οδηγίες για τις άμεσες ενέργειές τους όχι μόνο σε περίπτωση εκγόμφωσης αλλά και για όλες τις τραυματικές βλάβες των δοντιών.

ΕΝΔΕΙΚΤΙΚΗ ΒΙΒΛΙΟΓΡΑΦΙΑ

1. Adnan S, Lone MM, Khan FR, Hussain SM, Nagi SE. Which is the most recommended medium for the storage and transport of avulsed teeth? A systematic review. Dent Traumatol. 2018; 34: 59– 70.
2. Andersson L, Bodin I. Avulsed human teeth replanted within 15 minutes–a long-term clinical follow-up study. Endod Dent Traumatol. 1990; 6: 37– 42.
3. Andreasen JO, Andreasen FM, Skeie A, Hjrting-Hansen E, Schwartz O. Effect of treatment delay upon pulp and periodontal healing of traumatic dental injuries - a review article. Dent Traumatol. 2002; 18: 116– 28.
4. Andreasen JO, Storgaard Jensen S, Sae-Lim V. The role of antibiotics in presenting healing complications after traumatic dental injuries: a literature review. Endod Topics. 2006; 14: 80–92.
5. Day PF, Duggal M, Nazzal H. Interventions for treating traumatized permanent front teeth: Avulsed (knocked out) and replanted. Cochrane Database Syst Rev. 2019; 2:CD006542.
6. Fouad AF, Abbott PV, Tsilingaridis G, et al. International Association of Dental Traumatology guidelines for the management of traumatic dental injuries: 2. Avulsion of permanent teeth. Dent Traumatol 2020; 36:331-342.
7. Hammarstrom L, Blomlof L, Feiglin B, Andersson L, Lindskog S. Replantation of teeth and antibiotic treatment. Endod Dent Traumatol. 1986; 2: 51– 7.
8. Hinckfuss S, Messer LB. Splinting duration and periodontal outcomes for replanted avulsed teeth: a systematic review. Dent Traumatol. 2009; 25: 150– 7.
9. Kargul B, Welbury R. An audit of the time to initial treatment in avulsion injuries. Dent Traumatol. 2009; 25: 123– 5.
10. Ritter AL, Ritter AV, Murrah V, Sigurdsson A, Trope M. Pulp revascularization of replanted immature dog teeth after treatment with minocycline and doxycycline assessed by laser Doppler flowmetry, radiography, and histology. Dent Traumatol. 2004; 20: 75– 84.

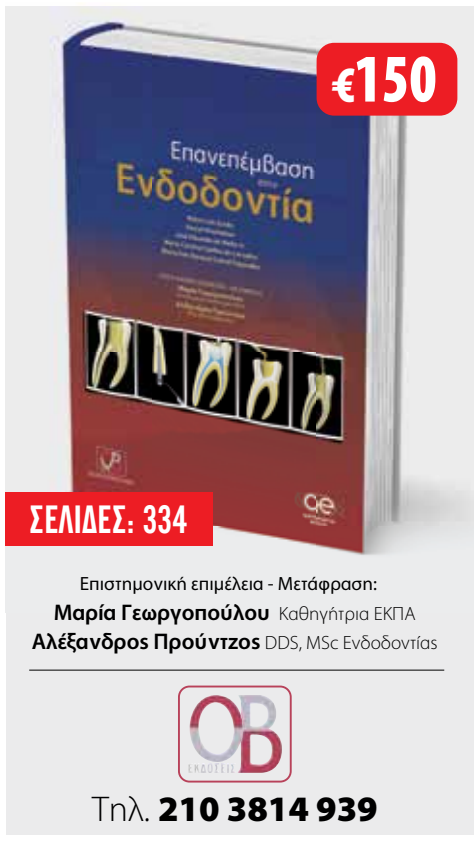

Προϊόντα με αυθεντικό υδροξυαπατίτη <mHAP> της Sangi.
Οι πρώτες παγκοσμίως οδοντόκρεμες αποκατάστασης της αδαμαντίνης.

Εμπνευσμένη από την Τεχνολογία της NASA

Η **Sangi** απέκτησε μια πατέντα οδοντιατρικών υλικών από την **NASA** (National Aeronautics and Space Authority) των ΗΠΑ το 1970. Τα δόντια και τα οστά των αστροναυτών χάνουν ανόργανα άλατα όσο βρίσκονται σε ένα περιβάλλον χωρίς βαρύτητα, Η **NASA** πρότεινε την σύνθεση μιας πρόδρομης ουσίας του υδροξυαπατίτη – που είναι το φυσικό συστατικό των δοντιών – σαν ένα μέσο αποκατάστασης αυτού του ανόργανου συστατικού. Με την αφορμή αυτή, η εταιρεία **Sangi** το 1978 συνέλαβε και ανέπτυξε με δική της καινοτόμο τεχνολογία την ιδέα μιας οδοντόκρεμας αποκατάστασης της αδαμαντίνης με συστατικό τον υδροξυαπατίτη και λανσάρισε το 1980 την πρώτη στον κόσμο οδοντόκρεμα με υδροξυαπατίτη **APADENT.** Οι οδοντόκρεμες αποκατάστασης της αδαμαντίνης της **Sangi** σήμερα καλύπτουν μια μεγάλη γκάμα προϊόντων και έχουν χρησιμοποιηθεί ευρέως στην Ιαπωνία για περίπου 40 χρόνια για τις αντιτερηδονογόνες και για τις λευκαντικές τους ιδιότητες.
Το 1985 κυκλοφόρησε η σειρά **APAGARD** η οποία περιλαμβάνει οδοντόκρεμες και στοματικό διάλυμα με υδροξυαπατίτη που έχουν ενισχυμένη επανορθωτική και λευκαντική δράση.
Το 1993 μετά από πολλά χρόνια εργαστηριακής έρευνας και επιτόπιων δοκιμών σε παιδιά σε σχολεία, το μοναδικό συστατικό της **Sangi** ορίστηκε επίσημα ως **«Ιατρικός Υδροξυαπατίτης»,** ένας ενεργός παράγοντας κατά της τερηδόνας **(αντιτερηδονογόνος παράγοντας)** από το Υπουργείο Υγείας της Ιαπωνίας.

Φροντίδα των δοντιών, χρησιμοποιώντας τα ίδια ανόργανα άλατα με τα δόντια μας

Τα δόντια μας είναι φτιαγμένα από υδροξυαπατίτη. Ο υδροξυαπατίτης της **Sangi <mHAP>** είναι περίπου η ίδια ουσία με τον υδροξυαπατίτη που βρίσκεται στα δόντια και στα οστά μας. Τα δόντια μας φαίνονται λευκά επειδή η αδαμαντίνη των δοντιών είναι ημιδιαφανής ουσία, αποκαλύπτοντας το ιβουάρ χρώμα της οδοντίνης που βρίσκεται από κάτω. Εξαιτίας της επιφανειακής αποτριβής και της απασβεστίωσης από την προσβολή οξέων με την επίδραση βακτηριδίων και τροφών, τα δόντια χρειάζονται μια συνεχή τροφοδότηση με ανόργανα άλατα που τους παρέχει το σάλιο. Ο **<mHAP> της Sangi** υποστηρίζει αυτή την φυσιολογική λειτουργία του σάλιου, παρέχοντας ανόργανα άλατα για την άμεση επανασβεστίωση και αποκατάσταση της σύστασης της αδαμαντίνης των δοντιών και διατηρώντας λεία την επιφάνειά της. «Επαναπρόσληψη αλάτων - επανασβεστίωση στη διάρκεια του βουρτσίσματος» - μια επαναστατική ιδέα στην φροντίδα της στοματικής κοιλότητας που προτάθηκε αρχικά από την **Sangi.**

<mHAP> Κλινικά αποδεδειγμένη αντιτερηδονογόνος δράση

Ο παράγοντας **<mHAP> της Sangi** προστατεύει ενάντια στην τερηδόνα και διατηρεί τα δόντια υγιή και με φυσικό λευκό χρώμα διότι:

1. Απομακρύνει την οδοντική πλάκα καθώς προσκολλάται επάνω της και κατακρατά τόσο την οδοντική πλάκα όσο και τα βακτηρίδιά της.
2. Αποκαθιστά τις επιφανειακές φθορές "γεμίζοντας" και εξομαλύνοντας τις μικρές επιφανειακές σχισμές.
3. Επανασβεστιώνει τις αρχόμενες τερηδόνες και τις λευκές κηλίδες με την επαναπρόσληψη ανόργανων αλάτων που έχουν διαλυθεί κάτω από την επιφάνεια της αδαμαντίνης.

Δράση κατά της υπερευαισθησίας

Επιπλέον, ο **nano<mHAP>** σε συνδυασμό με το νιτρικό κάλιο - στοιχεία που περιέχονται στην οδοντόκρεμα **APADENT Sensitive** - ανακουφίζουν από την υπερευαισθησία, επικαλύπτοντας και "γεμίζοντας" τα εκτεθειμένα οδοντινοσωληνάρια.

Η Sangi διαθέτει ένα πλήρως εξοπλισμένο και καινοτόμο εργαστήριο ερευνών όπου διεξάγονται εργασιακές μελέτες και έχουν δημοσιευθεί κλινικές μελέτες σε οδοντιατρικά περιοδικά από το 1982 και μετά και αναφέρονται: ANTI-CARIES FIELD STUDIES / SURFACE ENAMEL REPAIR / SUBSURFACE REMINERALIZATION / WHITENESS AND GLOSS / DENTIN TUBULAR OCCLUSION / USE AFTER BLEACHING / BACTERIAL ADSORPTION
Το έντυπο που περιλαμβάνει αναλυτικά τις παραπάνω μελέτες μπορείτε να το βρείτε online στο www.placcontrol.gr/sangi ή επικοινωνήστε μαζί μας.

Made in Japan

APADENT®

APAGARD®

ENAMEL RESTORATIVE
nano mHAP
THE ORIGINAL HYDROXYAPATITE

APADENT: Αντιτερηδονογόνος Δράση, Δράση κατά της Ουλίτιδας και κατά της Υπερευαισθησίας, Χωρίς Φθόριο

Η **APADENT** είναι η πρώτη στον κόσμο οδοντόκρεμα αποκατάστασης της αδαμαντίνης με υδροξυαπατίτη. Χάρη στο μοναδικό ενεργό της συστατικό, τον υδροξυαπατίτη **<mHAP> της Sangi,** η **APADENT** έχει όχι μόνο ενισχυμένη λευκαντική δράση, αποκαθιστώντας την πυκνότητα και την διαφάνεια της αδαμαντίνης, αλλά επιπλέον προάγει την φροντίδα των ούλων και προστατεύει ενάντια στην τερηδόνα, στην υπερευαισθησία και στην περιοδοντική νόσο.

APAGARD: Λεύκανση, Λάμψη, Αντιτερηδονογόνος Δράση, Χωρίς Φθόριο

Η **APAGARD** είναι μια πρωτοποριακή οδοντόκρεμα αποκατάστασης της αδαμαντίνης που χάρη στο μοναδικό ενεργό συστατικό της, τον υδροξυαπατίτη **<mHAP> της Sangi,** έχει ενισχυμένη λευκαντική δράση αποκαθιστώντας τη διαφάνεια, την πυκνότητα (περιεκτικότητα σε ανόργανα άλατα) της αδαμαντίνης των δοντιών καθώς και την επιπλέον **στιλπνότητα που παρέχεται από την προσθήκη ενός παραγώγου πρωτεΐνης μαργαριταριού, της κονχυολίνης.** Με την επανασβεστίωση των δοντιών, η **APAGARD** κάνει την επιφάνεια της αδαμαντίνης λεία και ανθεκτική, αυξάνοντας την αντίστασή της στην προσκόλληση της οδοντικής πλάκας και των κηλίδων χρωστικής καθώς και στην οδοντική τερηδόνα.

APADENT TOTAL CARE

Total Care Type
Οδοντόπαστα 60g
Ήπια γεύση μέντας
Περιέχει και εκχυλίσματα βοτάνων όπως χαμομήλι και φασκόμηλο

APADENT SENSITIVE

Anti Sensitivity Type
Οδοντόπαστα 60g
Γεύση μέντα και ιαπωνικό κίτρο (Yuzu)
Περιέχει και νιτρικό κάλιο

APADENT kids

Οδοντόπαστα 60g
για παιδιά 3+
Γεύση φράουλα & σταφύλι
Περιέχει ξυλιτόλη
Μικρή ποσότητα αφρού

APADENT baby

Gel 60g
για βρέφη & παιδιά 0-3
Γεύση φράουλα
Περιέχει ξυλιτόλη
Χωρίς αφρό

APAGARD PREMIO

Premium Type
Οδοντόπαστα 100g
Έντονη γεύση μέντας
Αυξημένη περιεκτικότητα σε νανο-υδροξυαπατίτη.
Περιέχει ξυλιτόλη.

APAGARD SMOKIN'

Stain Care Type
Οδοντόπαστα 100g
Ήπια γεύση μέντας
Αντιμετώπιση των κηλίδων.
Περιέχει PEG και PVP για επιπλέον προστασία από κηλίδες χρωστικών (τσιγάρο, κρασί και καφέ κ.λπ.)

APAGARD M-plus

Standard Type
Οδοντόπαστα 125g
Ήπια γεύση μέντας
Μεγαλύτερη ποσότητα για οικογενειακή χρήση.

APAGARD RIN-SU

Στοματικό διάλυμα
380ml
Προστατεύει ενάντια στην τερηδόνα.
Ήπια γεύση μέντας που αναζωογονεί και φρεσκάρει την αναπνοή.

Στα φαρμακεία & online

HIGH PERFORMANCE PRODUCTS

SANGI

www.placcontrol.gr/sangi

Τηλ. 800 11 75 222
(χωρίς χρέωση από σταθερό)
Αθήνα: 210 9314 004
Θεσσαλονίκη: 23920 72181

Αποκλειστική διάθεση για την Ελλάδα

info@placcontrol.gr

PlacControl®
Προϊόντα Στοματικής Υγιεινής

Η σελίδα της
ΕΛΛΗΝΙΚΗΣ ΕΤΑΙΡΙΑΣ ΚΛΙΝΙΚΗΣ ΣΤΟΜΑΤΟΛΟΓΙΑΣ

Ακτινική Χειλίτις: Υπενθύμιση κύριων σημείων

Παναγιώτα Λούμου-Παναγιωτοπούλου
Οδοντίατρος-Ιατρός
Διδάκτωρ Στοματολογίας Πανεπιστημίου Αθηνών
Επιστημονική συνεργάτις Νοσ. «Αττικόν»», Β΄ Κλινική Αφροδισίων και Δερματικών Νόσων
ploumou@yahoo.gr

Τα χείλη είναι πεδίον εντοπίσεως πολλών τοπικών και συστηματικών νοσημάτων. Εξωτερικά καλύπτονται από δέρμα, εσωτερικά από βλεννογόνο. Το ερυθρό κράσπεδο (vermilion) αποτελεί την μετάβαση από το δέρμα στο βλεννογόνο. Πρώτος ο διάσημος Γάλλος δερματολόγος Jean Darier το περιέγραψε ως ημιβλεννογόνο (semimucosa) και υπάρχει μόνο στον άνθρωπο. Τα συνήθη νοσήματα, που προσβάλλουν τα χείλη, μπορεί να καταταγούν σε τοπικά και συστηματικά.

Στα τοπικά περιλαμβάνονται κυρίως οι πρωτοπαθείς (τοπικές) χειλίτιδες όπως π.χ. ακτινική χειλίτις, απολεπιστική χειλίτις, χειλίτις εξ επαφής, κοκκιωματώδης χειλίτις, συγχειλίτις κ.ά. Στα συστηματικά κατατάσσονται νοσήματα π.χ. Δέρματος, όπως πολύμορφο ερύθημα, πέμφιγα, ομαλός λειχήνας, ερυθηματώδης λύκος, σύνδρομο Stevens-Johnson, Κοκκιωματώδεις νόσοι (π.χ. Crohn) κ.ά. Από τα τοπικά νοσήματα, οι τοπικές χειλίτιδες, αποτελούν συχνό πρόβλημα στην καθημερινή κλινική άσκηση, τόσο διαγνωστικά όσο και θεραπευτικά.

Η Ακτινική Χειλίτις (ΑΧ) προσβάλλει το ερυθρό κράσπεδο του κάτω χείλους, οφείλεται σε χρόνια έκθεση στην ηλιακή ακτινοβολία, θεωρείται συγγενής βλάβη με την ακτινική υπερκεράτωση του δέρματος, και είναι η συχνότερη προκαρκινική βλάβη του κάτω χείλους σέ ηλιόλουστες χώρες όπως η Ελλάδα, και είναι εύλογο να γίνεται συχνά «μνεία» για το νόσημα αυτό. Ο ρόλος του οδοντιάτρου μπορεί να είναι σημαντικός, επειδή οι ασθενείς τον επισκέπτονται σε τακτά χρονικά διαστήματα για την οδοντική τους υγεία, και είναι δυνατόν α) να εντοπίσει την ειδική αυτή χειλίτιδα, πριν εξαλλαγεί σε ακανθοκυτταρικό καρκίνωμα, (αρκετοί ασθενείς δεν γνωρίζουν την σοβαρότητα των βλαβών στα χείλη και νομίζουν ότι είναι έρπης, «γηρατειά» κ.ά.), β) να παραπέμψει καταλλήλως σε ειδικούς (Δερματολόγο, Στοματολόγο) και γ) ενδεχομένως σε κάποιους ασθενείς να συμβάλλει στην παρακολούθηση και μεταθεραπευτικά.

Ορισμός Ακτινικής Χειλίτιδος

Ακτινική Χειλίτις (ΑΧ) είναι χρόνια φλεγμονώδης βλάβη (προκαρκινική), που τυπικά εντοπίζεται στο ερυθρό κράσπεδο του κάτω χείλους. Προσφάτως, ο όρος που έχει γίνει ευρύτερα αποδεκτός είναι· εν δυνάμει προκαρκινική διαταραχή (potentially malignant disorder).

Αιτιολογία - Επιδημιολογία

Η ΑΧ οφείλεται σε χρόνια έκθεση στην ηλιακή ακτινοβολία (UVR) (κυρίως υπεριώδης ακτινοβολία UVB 280-310nm), η οποία ενοχοποιείται για προκαρκινική, κακοήθη εξαλλαγή και γήρανση του δέρματος και των χειλέων. Οι ασθενείς με ΑΧ, είναι κυρίως άνδρες, >40 ετών, συνήθως καπνιστές, ανοιχτόχρωμα άτομα, απασχολούνται στην ύπαιθρο και είναι κυρίως αγρότες, κηπουροί, ναυτικοί, σκιέρ, ορειβάτες, ιστιοπλόοι. Η ΑΧ σχεδόν αποκλειστικά αφορά το κάτω χείλος. Επίσης τα περισσότερα (95%) των ακανθοκυτταρικών καρκινωμάτων του κάτω χείλους, φαίνεται ότι εμφανίζονται σέ έδαφος ακτινικής χειλίτιδας, έτσι ώστε συστήνεται λήψη βιοψίας σέ όλους τους ασθενείς με κλινικά κριτήρια ακτινικής χειλίτιδας.

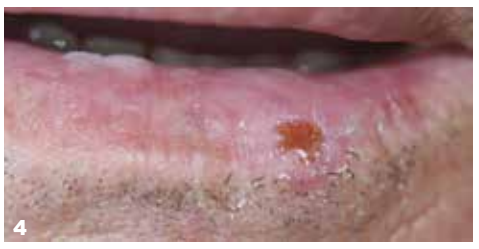

Κλινική εικόνα

Η κλινική εικόνα της ΑΧ παρουσιάζει πολυμορφία.

Στο ερυθρό κράσπεδο μπορεί να παρατηρηθεί χρόνιο, ήπιο οίδημα, ερύθημα, ξηρότητα, εφελκίδες. Το επιθήλιο γίνεται λεπτό, ατροφικό με λευκάζουσα χροιά. Μπορεί να υπάρχουν υπερκερατωσικές λευκές κηλίδες ή μικρές πλάκες, λέπια με υφή γυαλοχάρτου στην ψηλάφηση, οι οποίες μπορεί να εναλλάσσονται με ερυθρές περιοχές. Ακόμα μπορεί να υπάρχουν διαβρώσεις. Συχνά παρατηρείται συνδυασμός των βλαβών, οι οποίες μπορεί να είναι τοπικές ή διάχυτες. Άλλο εύρημα είναι η κατάλυση του χειλεοεπιδερμικού ορίου (επιδερμοποίηση χείλους). Στο έδαφος των ανωτέρω βλαβών, μπορεί να συνυπάρχει και ακανθοκυτταρικό καρκίνωμα. Οι ***εικόνες1-8*** δείχνουν την κλινική αυτή πολυμορφία.

Διάγνωση - Διαφορική διάγνωση

Η διάγνωση της ΑΧ στηρίζεται κυρίως στην κλινική εικόνα, τα δημογραφικά δεδομένα, την δερματοσκόπηση, την ιστοπαθολογική εξέταση. Ένα δύσκολο κλινικό πρόβλημα είναι η επιλογή του κατάλληλου σημείου /σημείων που θα ληφθεί η βιοψία /οι βιοψίες, τόσο για την ιστολογική τεκμηρίωση της βλάβης, όσο και για την ανεύρεση πιθανού ακανθοκυτταρικού καρκινώματος. Ύποπτα κλινικά σημεία είναι επίμονες διαβρώσεις ή ελκώσεις, εφελκιδοποίηση, γενικευμένη ατροφία με εντοπισμένες λευκές περιοχές, αιμορραγία, κατάλυση χειλεοεπιδερμιδικού ορίου. Η διαφορική διάγνωση περιλαμβάνει συνήθως την λευκοπλακία, τον ομαλό λειχήνα, τον δισκοειδή ερυθηματώδη λύκο, την απολεπιστική χειλίτιδα, την χειλίτιδα εξ επαφής, την φαρμακευτική χειλίτιδα, το ακανθοκυτταρικό καρκίνωμα κ.ά.

Ιστολογική εικόνα

Το ιστοπαθολογικό φάσμα της ΑΧ παρουσιάζει πολυμορφία όπως υπερκεράτωση, ατροφία, (με/ η χωρίς δυσπλασία-ήπια, μέτρια, βαρειά-), καρκίνωμα in situ, ακανθοκυτταρικό καρκίνωμα. Το υποκείμενο χόριο εμφανίζει συγκέντρωση βασεόφιλου υλικού, (κολλαγόνες και ελαστικές ίνες εκφυλισμένες-ηλιακή ελάστωση -solar elastosis- θεωρείται παθογνωμονικό εύρημα-), τελαγγειεκτασία, χρόνια φλεγμονή· η ανωτέρω περιγραφή είναι η γενική ταυτότητα των ιστοπαθολογικών διαταραχών στην ΑΧ. Πάντως και ιστολογικά υπάρχουν διαφορές απόψεων π.χ. αν πρέπει να υπάρχει κάποιου βαθμού δυσπλασία για να τεθεί διάγνωση ΑΧ.

Επίσης αναφέρεται ότι ο βαθμός δυσπλασίας δεν είναι πάντα ανάλογος της κλινικής εικόνας και αυτό πρέπει να λαμβάνεται υπόψιν στην κλινική αξιολόγηση της βλάβης, στην απόφαση για λήψη βιοψίας, στην παρακολούθηση, στην όλη αντιμετώπιση.

Θεραπευτικές προσεγγίσεις

1. Συνιστάται η λεπτομερή εκπαίδευση του ασθενή για πρόληψη – προστασία από τον

€100
3η Έκδοση
2013
ΒΡΑΒΕΙΟ ΑΚΑΔΗΜΙΑΣ ΑΘΗΝΩΝ
Εκδόσεις ΛΙΤΣΑΣ
ΕΛΛΗΝΙΚΗ ΓΛΩΣΣΑ

€45
1η Έκδοση
2019
Εκδόσεις ΛΙΤΣΑΣ
ΕΛΛΗΝΙΚΗ ΓΛΩΣΣΑ

Κλινική Στοματολογία /Διάγνωση-Θεραπεία

2013 «... Χωρίς κανένα δισταγμό το πλέον έγκυρο βιβλίο αναφοράς στο είδος του στο χώρο της Στοματολογίας και της Δερματολογίας. Διεκδικεί τα πρωτεία στον παγκόσμιο χάρτη της Στοματολογίας.»
Ρηγόπουλος Δημήτριος,
Καθηγητής Δερματολογίας Παν. Αθηνών

Pocket Άτλας Νόσων Στόματος

2019. «... Μια από τις καλύτερες και εξαιρετικά χρήσιμες εκδόσεις "Ιατρικού Βιβλίου τα τελευταία χρόνια στη χώρα μας....».
Γιαμαρέλλου Ε.,
Καθηγήτρια Παθολογίας Παν. Αθηνών

ΟΔΟΝΤΙΑΤΡΙΚΟ ΒΗΜΑ
Σκουφά 64, 106 80 Αθήνα, **Τηλ. 210 3814 939,** www.odvima.gr

ήλιο με καπέλο, αντιηλιακά και μετά την θεραπεία.

2. Συστήνεται έγκαιρη θεραπευτική παρέμβαση, για τον κίνδυνο ανάπτυξης ακανθοκυτταρικού καρκινώματος.
3. Η περιοδική παρακολούθηση των ασθενών σε τακτά χρονικά διαστήματα οπωσδήποτε πρέπει να τονίζεται και μεταθεραπευτικά.
4. Διακοπή καπνίσματος.
5. Αντικατάσταση του προκαρκινικού επιθηλίου με φυσιολογικό είτε με καταστροφή ή με αφαίρεση. Οι μέθοδοι μπορεί να είναι α) Μη χειρουργικές και β) Χειρουργικές. Συνήθεις μέθοδοι θεραπείας ΑΧ, οι οποίες αναφέρονται στην βιβλιογραφία, είναι:
   α) Μη χειρουργικές μέθοδοι (τοπικές-φαρμακευτικές): 1. Ιμικουϊμόδη (imiquimod) 5%, 2. Φωτοδυναμική θεραπεία (PDT), 3. Τοπικά 5-FU, 4. Diclofenac 3%.
   β) Χειρουργικές μέθοδοι: 1. Χειρουργική Εξαίρεση-νυστέρι- (είτε εκτομή και αποκατάσταση όλου του ερυθρού κρασπέδου (Vermilionectomy - Lip Shave), ή μερική χειρουργική εξαίρεση τοπικών βλαβών (localized shave removal), 2. Laser Χειρουργική (CO_2 Laser, Erbium Yag Laser), 3. Κρυοχειρουργική, 4. Ηλεκτροχειρουργική.
   γ) Συνδυασμός των ανωτέρω μεθόδων (π.χ. PDT +5% imiquimod, Κρυοχειρουργικη+5% imiquimod κ.ά.)
6. Οι ανωτέρω θεραπευτικές μέθοδοι, έχουν όλη την δυσκολία, που παρουσιάζει η ευαίσθητη περιοχή του χείλους, ανατομικά και κοσμητικά. Οι περισσότερες εφαρμόζονται καταναλογίαν από τις συνιστώμενες στις ακτινικές υπερκερατώσεις του δέρματος. Ο κύριος θεραπευτικός σκοπός στην όλη προσέγγιση της ΑΧ είναι να μειωθεί ο κίνδυνος καρκινικής εξαλλαγής από ΑΧ σε ακανθοκυτταρικό καρκίνωμα, προφυλάσσοντας ταυτόχρονα την λειτουργία και την αισθητική του χείλους.
7. Λόγω έλλειψης επαρκούς τεκμηρίωσης δεν υπάρχουν κατευθυντήριες οδηγίες (guidelines), για την χρησιμοποίηση των διαφόρων θεραπειών. Η αρχική απόφαση για το είδος της θεραπευτικής παρέμβασης θα πρέπει να στηρίζεται στον ιστολογικό τύπο της κάθε περίπτωσης δηλ. τον βαθμό δυσπλασίας, συνυπολογίζοντας την κλινική εικόνα τς βλάβης, στον συγκεκριμένο άρρωστο (π.χ. ηλικία -συννοσηρότητα-), την διαθέσιμη επιστημονική τεκμηρίωση για κάθε μέθοδο, (π.χ. ποσοστά θεραπευτικής επιτυχίας, επιπλοκές, ποσοστό υποτροπών, δυσκολία εκτέλεσης, κόστος, κοσμητικό αποτέλεσμα, και βεβαίως την εμπειρία του εκάστοτε επεμβαίνοντος ιατρού στις διάφορες θεραπευτικές επιλογές, ούτως ώστε να επιτυγχάνεται η καλλίτερη εξατομικευμένη θεραπεία, με την πιθανή συνεργασία διαφόρων ειδικών ιατρών (συνήθως εμπλέκονται Δερματολόγοι, Στοματολόγοι, Γναθοπροσωπικοί Χειρουργοί), και την χρησιμοποίηση καταλλήλων μεθόδων.
8. Η κάθε θεραπεία έχει πλεονεκτήματα και μειονεκτήματα. Οι χειρουργικές έχουν αρκετές παρενέργειες και η αποτελεσματικότητα των φαρμακευτικών δεν είναι πλήρως εδραιωμένη. Οι χειρουργικές μέθοδοι (π.χ. Χειρουργική Εξαίρεση, Laser, Κρυοχειρουργική) ως επεμβατικές μέθοδοι μπορεί να έχουν επιπλοκές όπως πόνο, οίδημα, αργή επούλωση, λοίμωξη, ουλή, δυσχρωμίες, διαταραχές αισθητικότητας, ενώ οι τοπικές θεραπείες π.χ. Ιμικουϊμόδη, 5-FU, έχουν το μειονέκτημα της περιοθεραπευτικής επιδείνωσης του χείλους (ερύθημα, διαβρώσεις), εξεσημασμένο πόνο, οίδημα, εσχαροποίηση, ώστε ο ασθενής να διακόψει πρόωρα την τοποθέτηση των διαφόρων σκευασμάτων.
9. Σε γενικές γραμμές η χειρουργική εξαίρεση με νυστέρι- (εκτομή και αποκατάσταση όλου του ερυθρού κρασπέδου-Vermilionectomy-) προτείνεται κυρίως, σε σοβαρή δυσπλασία, Ca in situ, ακανθοκυτταρικό καρκίνωμα, σε διάχυτη κλινική εικόνα (όχι σε όλες τις περιπτώσεις), σε υποτροπές από προηγούμενες θεραπείες, ενώ οι υπόλοιπες έχουν ένδειξη κυρίως σε ήπιες δυσπλασίες, σε τοπικές βλάβες (όχι σε όλες τις περιπτώσεις), έχοντας διάφορες υποκατηγορίες και η επιλογή είναι έργο ειδικά εκπαιδευμένου ιατρού. Θέμα που συζητείται είναι, εάν η εφαρμοζόμενη μέθοδος επιδρά στην «καρκινογένεση πεδίου». Οι θεραπείες πεδίου αντιμετωπίζουν τόσο τις ορατές βλάβες, όσο και όλη την επιφάνεια του ερυθρού κρασπέδου, που έχει υποστεί ηλιακή βλάβη (photodamaged lips). Από τις αναφερόμενες θεραπείες κυρίως οι σε συνδυασμό τεχνικές φαίνεται ότι πληρούν περισσότερο αυτή την άποψη.

Μέλλον

Ένα εξαιρετικά ενδιαφέρον θέμα είναι η ανάδειξη- χρησιμοποίηση στην κλινική πράξη προγνωστικών δεικτών (prognostic markers)π.χ. p53, p21 κ.ά., για την ταυτοποίηση βλαβών με μεγαλύτερο κίνδυνο κακοήθους εξαλλαγής, οι οποίοι να χρησιμοποιούνται επιπλέον με την κλινική εικόνα, τα δημογραφικά δεδομένα, την δερματοσκόπηση, την ιστοπαθολογική εξέταση, την πρόληψη, την θεραπεία και την παρακολούθηση της ΑΧ.

Συνιστώμενη βιβλιογραφία

1. Jadotte YT, Schwartz RA.Solar cheilosis: an ominous precursor part II. Therapeutic perspectives. J Am Acad Dermatol. 2012 Feb;66(2):187-98; quiz 199-200. doi: 10.1016/j.jaad.2011.09.039. PMID: 22243722
2. Λάσκαρης Γ. Κλινική Στοματολογία.Ιατρικές Εκδόσεις Λίτσας, Αθήνα, 2012, σελ. 140-150
3. Lai M, Pampena R, Cornacchia L, Pellacani G, Peris K, Longo C, Treatments of actinic cheilitis: a systematic review of the literature, Journal of the American Academy of Dermatology (2019), doi: https://doi.org/10.1016/j.jaad.2019.07.106.
4. Scully et al. Dermatology of the lips. Isis medical media, 2000.p 3,62-65
5. Savage NW, C McKay, C Faulkner. Actinic cheilitis in dental practice Australian Dental Journal 2010; 55:(1 Suppl): 78–84 doi: 10.1111/j.1834-7819.2010.01202.x

Focus on Implantology
www.iti.org
ITI International Team for Implantology

Socket-shield technique: Παρουσίαση περιστατικού με πενταετή παρακολούθηση

Σπύρος Παπαχαραλάμπους
Στοματικός και Γναθοπροσωπικός Χειρουργός, ITI member

Νίκος Χριστοδουλίδης
Περιοδοντολόγος, ITI Fellow

Είναι πλέον αποδεδειγμένο ότι μετά την εξαγωγή δοντιού συντελούνται τρισδιάστατες αλλαγές στο φατνίο που αφορούν σε κατά πλάτος και καθ' ύψος αλλαγές στους σκληρούς και μαλακούς ιστούς (Amler et al. 1960, Pietrokovski & Massler 1967, Schropp et al. 2003, Arajo & Lindhe 2005, Fickl et al. 2008b). Η μεγαλύτερη αλλαγή που παρουσιάζεται συντελείται στο παρειακό πέταλο, όπου εμφανίζεται εντονότερη οστική απορρόφηση σε σχέση με το υπερώιο ή γλωσσικό πέταλο (Pietrokovski & Massler 1967, Arajo & Lindhe 2005), σε βαθμό που, ειδικά στην περιοχή της αισθητικής ζώνης, η έλλειψη μαλακών και σκληρών ιστών συνήθως απαιτεί την χρήση αναπλαστικών τεχνικών, για την ορθή προσθετικά καθοδηγούμενη τοποθέτηση του οδοντικού εμφυτεύματος και την αισθητική αποκατάσταση του ασθενή.

Κατά διαστήματα έχουν προταθεί στην βιβλιογραφία διάφορες χειρουργικές τεχνικές, με στόχο να περιορίσουν την οστική απορρόφηση του παρειακού οστικού πετάλου ή να αναπλάσουν την αναμενόμενη απώλεια ιστών, όπως άμεση εμφύτευση (Botticelli et al. 2004, Arajo et al. 2005), χρήση μοσχευμάτων (Carmagnola et al. 2003, Nevins et al. 2006, Arajo et al. 2008, Fickl et al. 2008a, Arajo et al. 2009) με ή χωρίς την χρήση μεμβρανών (Lekovic et al. 1997, Lekovic et al. 1998). Όμως πλήρης διατήρηση ή ανάπλαση του μετεξακτικού φατνίου δεν έχει αναφερθεί στην βιβλιογραφία.

Οι μορφολογικές αυτές αλλαγές γνωρίζουμε ότι οφείλονται στην απώλεια του περιοδοντικού συνδέσμου και τον αναπόφευκτο, έστω μικρό, τραυματισμό της περιοχής και ειδικότερα του παρειακού οστικού πετάλου.

Η διατήρηση της ρίζας δοντιού, σε κλινικές περιπτώσεις με πλήρη απουσία φλεγμονής, έχει αναφερθεί και παλαιότερα στην βιβλιογραφία ως μια τεχνική διατήρησης του φυσιολογικού όγκου της φατνιακής ακρολοφίας κάτω από γεφυρώματα (Salama et al. 2007) ή και σε τοποθέτηση κινητής προσθετικής αποκατάστασης στηριζόμενης στο βλεννογόνο.

Στο χώρο της εμφυτευματολογίας παρουσιάστηκε για πρώτη φορά το 2010 μια χειρουργική τεχνική που αφορά στην αξιοποίηση του παρειακού πετάλου και του προστομιακού τμήματος της υπάρχουσας ρίζας, με ταυτόχρονη άμεση τοποθέτηση εμφυτεύματος (Hürzeler et al. 2010). Στην αρχική αναφορά όπου έγινε τοποθέτηση σε πειραματόζωο και σε δεύτερη φάση σε ασθενή, παρατηρήθηκε οστεοενσωμάτωση του εμφυτεύματος και διατήρηση του παρειακού οστικού πετάλου χωρίς ιδιαίτερες μεταβολές.

Η τεχνική ονομάστηκε socket-shield technique και έκτοτε έχει δεχτεί διάφορες τροποποιήσεις από την αρχική της μορφή, η οποία αρχικά περιέγραφε την διατομή και αφαίρεση των υπερώιων υπολειμμάτων της ρίζας πριν την τοποθέτηση του εμφυτεύματος και παραμονή του παρειακού τμήματος περίπου 1 χιλιοστό υπερουλικά.

Πλέον η socket-shield technique έχει καθορισμένο πρωτόκολλο (Staehler et al 2020), το οποίο καθορίζει επακριβώς την θέση και το σχήμα του παραμένοντος τμήματος ρίζας και την ελαφρά υπερώια θέση τρυπανισμού μέσα από τον ριζικό σωλήνα, χωρίς να ακολουθείται επακριβώς η φορά του τελευταίου.

Παρακάτω παρουσιάζεται ένα περιστατικό όπου πραγματοποιήθηκε η χρήση της τεχνικής αυτής με ταυτόχρονη άμεση τοποθέτηση των εμφυτευμάτων στην περιοχή #12 και #22 σε ασθενή ηλικίας 55 ετών με ελεύθερο ιατρικό ιστορικό.

1| Η ασθενής παρουσιάστηκε με φλεγμονή και περιοδοντικούς θυλάκους στην περιοχή των κεντρικών τομέων της άνω γνάθου, πόνο κατά την μάσηση και αισθητικό πρόβλημα. Παρατηρείται μυλική μετατόπιση των κεντρικών τομέων και απώλεια των μεσοδοντίων θηλών στην περιοχή των πλαγίων τομέων. Η ασθενής παρουσιάζει επίσης έντονο ουλικό χαμόγελο (εκτεταμένη έκθεση των ούλων).

3| Μετά την επούλωση των μετεξακτικών φατνίων γίνεται ταπείνωση της παραμένουσας μύλης των πλαγίων τομέων σε απόσταση περίπου 0.5 χιλιοστών υπεροστικά του παρειακού οστικού πετάλου.

5| Είναι εμφανής η υπερώια θέση τρυπανισμού σε σχέση με τον ριζικό σωλήνα.

8| Κλινική εικόνα μετά από δύο εβδομάδες. Επούλωση χωρίς επιπλοκές. Παρατηρείται διατήρηση του όγκου της φατνιακής ακρολοφίας. Η ασθενής μετεχγειρητικά έλαβε αντιβιοτική και αντιφλεγμονώδη φαρμακευτική αγωγή (amoxicillin-clavulanic acid/ iboprufen & paracetamol), όπως επίσης συστηματικές πλύσεις με διάλυμα χλωρεξιδίνης.

6| Με το πέρας του τρυπανισμού έχουν αφαιρεθεί τα εγγύς, άπω και υπερώια τμήματα των ριζών. Το εναπομείναν προστομιακό τμήμα της ρίζας έχει ημισεληνοειδές σχήμα και προσομοιάζει με «ασπίδα».

2| Αποφασίστηκε η εξαγωγή των κεντρικών τομέων λόγω ακρορριζικών αλλοιώσεων και η αφαίρεση της μύλης των ενδοδοντικά θεραπευμένων πλαγίων, οι οποίοι δεν μπορούσαν να διατηρηθούν στο φραγμό λόγω εκτεταμένης τερηδονικής βλάβης.

4| Ο τρυπανισμός για την τοποθέτηση του εμφυτεύματος ακολουθεί τα στάδια που ορίζει ο κατασκευαστής. Η τοποθέτηση του τρυπάνου γίνεται ελαφρώς υπερώια του κέντρου του ριζικού σωλήνα.

7| Τοποθέτηση των εμφυτευμάτων ελαφρώς υποοστικά σε σχέση με το παρειακό οστικό πέταλο.

9| Τέσσερεις μήνες μετά την τοποθέτηση των εμφυτευμάτων. Είναι εμφανής η υγεία των περιεμφυτευματικών μαλακών ιστών. Ο όγκος της ακρολοφίας έχει διατηρηθεί στα αρχικά επίπεδα.

10 | Η προσθετική αποκατάσταση αμέσως μετά την τοποθέτησή της.

11 | Η ακτινογραφική εικόνα από αξονικό τομογράφο μετά την τοποθέτηση των εμφυτευμάτων. Είναι εμφανής η διατήρηση του παρειακού πετάλου των ριζών.

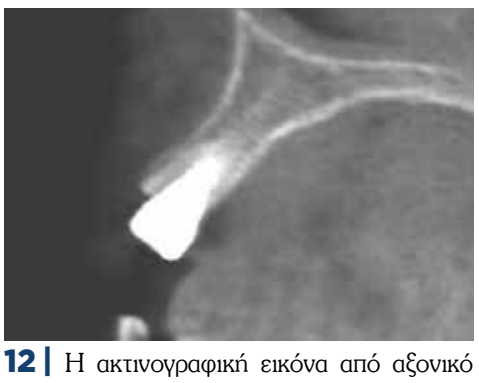

12 | Η ακτινογραφική εικόνα από αξονικό τομογράφο μετά την τοποθέτηση των εμφυτευμάτων. Είναι εμφανής η διατήρηση του παρειακού πετάλου της ρίζας του 12.

13 | Η ακτινογραφική εικόνα από αξονικό τομογράφο μετά την τοποθέτηση των εμφυτευμάτων. Είναι εμφανής η διατήρηση του παρειακού πετάλου της ρίζας του 22.

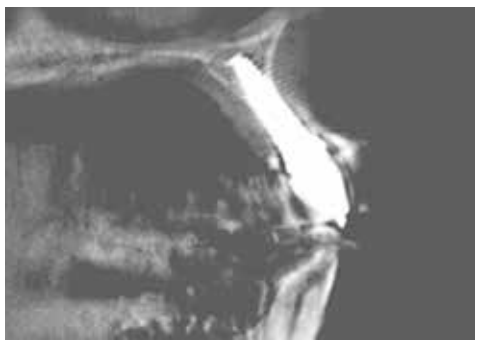

14 | Η ακτινογραφική εικόνα από αξονικό τομογράφο 5 χρόνια μετά την τοποθέτηση των εμφυτευμάτων. Είναι εμφανής η διατήρηση του παρειακού πετάλου των ριζών και κατά συνέπεια του οστικού παρειακού πετάλου.

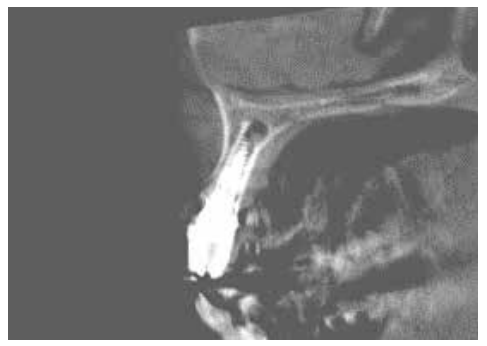

15 | Η ακτινογραφική εικόνα από αξονικό τομογράφο 5 χρόνια μετά την τοποθέτηση των εμφυτευμάτων. Είναι εμφανής η διατήρηση του παρειακού πετάλου των ριζών και κατά συνέπεια του οστικού παρειακού πετάλου.

Η τεχνική socket-shield έχει αποκτήσει αρκετό ερευνητικό, αλλά και κλινικό ενδιαφέρον από την πρώτη της παρουσίαση. Μέχρι στιγμής δεν μπορεί να προταθεί ως τεχνική επιλογής, λόγω έλλειψης συγκρίσιμων κλινικών μελετών.

Όπως σε όλες τις αποκαταστατικές και ειδικά χειρουργικές τεχνικές, αναμένεται να παρουσιαστούν επιπλοκές. Τα πιο συχνά συμβάματα που αναφέρονται στην βιβλιογραφία είναι η αποκάλυψη του παρειακού ριζικού πετάλου (shield), και λιγότερο συχνά η απορρόφηση ρίζας, περιεμφυτευματίτιδα, μη οστεοενσωμάτωση εμφυτευμάτων και απώλεια οστεοενσωμάτωσης (Gluckman et al. 2016 & 2018).

Σε πρόσφατη βιβλιογραφική ανασκόπηση αναφέρεται ότι αν και η τεχνική socket-shield πιθανόν προσφέρει υποσχόμενα αποτελέσματα, περιορίζοντας την ανάγκη χρήσης αναπλαστικών τεχνικών στην αισθητική ζώνη, τα κλινικά δεδομένα που υπάρχουν μέχρι στιγμής είναι περιορισμένα. Καταλήγει δε, αναφέροντας πως δεν είναι βέβαιο κατά πόσο η τεχνική socket-shield θα προσφέρει ένα σταθερό μακροχρόνιο αποτέλεσμα (Blaschke & Schwass 2020).

Στην κλινική περίπτωση που περιγράφηκε παραπάνω δεν έχουν παρουσιαστεί προβλήματα μέχρι και 5 χρόνια μετά την τοποθέτηση των εμφυτευμάτων ή οποιεσδήποτε αξιόλογες μεταβολές των ιστών σε σχέση με την προεγχειρητική τους θέση.

Συμπερασματικά, η socket-shield technique είναι μια τεχνική η οποία χρήζει περαιτέρω διερεύνησης, χωρίς να αποκλείεται η χρήση της σε περιστατικά τα οποία πληρούν πολύ συγκεκριμένες προϋποθέσεις, όπως π.χ. αποφυγή χρήσης τραυματικών τεχνικών, λόγω ιατρικού ιστορικού ή πιθανότητα ανάγκης μεγάλων αναπλαστικών τεχνικών, λόγω εξαγωγής του δοντιού.

ΕΥΧΑΡΙΣΤΙΕΣ

Θερμές ευχαριστίες στον συνάδελφο Αντρέα Χρίστου, τόσο για την παραπομπή της ασθενούς για την χειρουργική της θεραπεία, όσο και για την εκτέλεση της τελικής προσθετικής αποκατάστασης.

ITI CURRICULUM

Μετεκπαιδευτικό πρόγραμμα εμφυτευματολογίας

Step-by-step Dental Implants

Βασική εκπαίδευση (Foundation Level)

- 3 μήνες διάρκεια
- 6 Θεματικές ενότητες
- 35 Γνωστικά αντικείμενα
- Online όλο το εκπαιδευτικό υλικό για εξατομικευμένο ρυθμό εκμάθησης
- 2 ημέρες Χειρουργικής και Προσθετικής πρακτικής άσκησης
- Online τελικές εξετάσεις
- ITI Certificate in Implant Dentistry: Foundation Level

Κλινική εμπειρία (Intermediate Level)

- 9 μήνες διάρκεια
- 10 ημέρες κλινικής άσκησης
- 8 ημέρες εργαστηριακής άσκησης και θεωρητικής ενημέρωσης
- 4 Θεματικές ενότητες θεωρητικής κατάρτισης
- 18 Γνωστικά αντικείμενα
- Online εκπαιδευτικό υλικό για εξατομικευμένο ρυθμό εκμάθησης
- Χειρουργική τοποθέτηση και προσθετική αποκατάσταση 5 εμφυτευμάτων σε ασθενείς
- Online τελικές εξετάσεις
- Παρουσίαση κλινικών περιστατικών
- ITI Certificate in Implant Therapy: Intermediate Level

Πολύ καλό πρόγραμμα τόσο σε θεωρητικό όσο και σε πρακτικό επίπεδο. Πολύ καλές διαλέξεις και hands on! Το προτείνω σε όσους ξεκινάνε τώρα τα βήματά τους στην εμφυτευματολογία αφού τους εξασφαλίζει πολύ σωστές βάσεις! Περιμένουμε με ανυπομονησία το επόμενο curriculum!

Μ. Π.

Για περισσότερες πληροφορίες και δηλώσεις συμμετοχής:

www.iti-implantology.webnode.gr

Τα Μυστικά του Στόματος...

Γιώργος Χ. Λάσκαρης
Στοματολόγος. Ιατρός - Οδοντίατρος
Αν. Καθηγητής Στοματολογίας Ιατρικής Σχολής Παν. Αθηνών
Επισκέπτης Καθηγητής Παν. Λονδίνου
Ιδρυτής & Διευθυντής Στοματολογικού Τμήματος Νοσ. «Α. Συγγρός» (1971-2008)

Επικοινωνία:
τηλ. 210-72.91.667
e-mail: glaskari@yahoo.gr
site: www.georgelaskaris.gr

Ειδικά Νοσήματα των Χειλέων. Ταξινόμηση - Διάγνωση - Θεραπεία

Β΄ ΜΕΡΟΣ

Τα χείλη, χωρίς αμφιβολία, αποτελούν μία εξαιρετικά προνομιακή περιοχή στην εκπληκτική ανατομία του προσώπου και του στόματος. Είναι εμφανές ότι ο δημιουργός έβαλε τις πιο καταπληκτικές πινελιές ώστε να δημιουργηθεί αυτό το λειτουργικό και αισθητικό μεγαλείο με τις πολυποίκιλες λειτουργίες και την αισθητική αρμονία. Από ιατρικής σκοπιάς τα χείλη αντιπροσωπεύουν τη σύνδεση του βλεννογόνου το στόματος και του δέρματος του προσώπου, ενώ η παθολογία των χειλέων είναι η επιστημονική σύνδεση της Οδοντιατρικής και Ιατρικής με άμεσους εκφραστές τον Στοματολόγο και τον Δερματολόγο.

Η νοσολογία των χειλέων είναι εξαιρετικά μεγάλη και αφορά νοσήματα που προσβάλλουν αποκλειστικά τα χείλη (ειδικές χειλίτιδες) καθώς και πληθώρα τοπικών νόσων του στόματος και ακόμη πιό πολλά συστηματικά νοσήματα όπου και στις δύο περιπτώσεις τα χείλη συμμετέχουν σε παθολογικές εκδηλώσεις. Στο άρθρο αυτό θα ασχοληθούμε με νοσήματα που προσβάλλουν αποκλειστικά τα χείλη δηλαδή τις ειδικές χειλίτιδες. Σε κάθε μία από αυτές θα αναπτυχθούν οι αιτιολογικοί παράγοντες, η κλινική εικόνα, τα ιστοπαθολογικά και άλλα εργαστηριακά ευρήματα καθώς και το θεραπευτικό περίγραμμα. Στην ομάδα αυτή ανήκουν νοσήματα που προκαλούν ποικίλες διαταραχές λειτουργικές και αισθητικές που πολλές φορές επηρεάζουν αρνητικά την μάσηση, την ομιλία αλλά κυρίως, λόγω της θέσης, την εμφάνιση των ασθενών με αποτέλεσμα, πέραν των ιατρικών, δυσάρεστες επιπτώσεις στην επαγγελματική, κοινωνική καθώς και την ψυχική υγεία των ασθενών. Για όλους αυτούς τους λόγους απαιτείται άμεση και υπεύθυνη ιατρική παρέμβαση ώστε να αποκατασταθεί γρήγορα η λειτουργία των χειλέων. Ο ρόλος του Στοματολόγου σε αυτή την αποστολή είναι καθοριστικός και καίριος, μερικές φορές όμως απαιτείται η συνεργασία με τον Δερματολόγο ιατρό.

Στον πίνακα 1 βρίσκονται ταξινομημένες οι ειδικές χειλίτιδες που θα μας απασχολήσουν στα δύο συνεχόμενα άρθρα και στο πίνακα 2 οι σημαντικότεροι κλινικοί χαρακτήρες.

Σε συνέχεια του προηγούμενου τεύχους ολοκληρώνουμε την αναφορά στα ειδικά νοσήματα των χειλέων.

VI. Αδενική χειλίτις

Η αδενική χειλίτις είναι σπάνια, χρόνια, φλεγμονώδης νόσος, που εντοπίζεται στο κάτω χείλος. Το αίτιο παραμένει άγνωστο, εμφανίζεται συνήθως σε άτομα άνω των 40 ετών, αν και μπορεί να παρατηρηθεί και σε εφήβους. Οφείλεται σε υπερπλασία και υπερτροφία των μικρών σιαλογόνων αδένων.

Κλινικά, παρατηρείται διόγκωση του κάτω χείλους, με αποτέλεσμα να φαίνονται τα στόμια των διευρυμένων εκφορητικών πόρων των μικρών σιαλογόνων αδένων και με την πίεση να εκρέει βλεννώδες ή βλεννοπυώδες υγρό ***(Εικ. 6)***. Εφελκίδες, διαβρώσεις και μικροαποστήματα μπορεί να παρατηρηθούν. Ανάλογα με την βαρύτητα, ταξινομείται σε τρεις τύπους: α) την απλή, που είναι η συνήθης, β) την επιπολής πυώδη και γ) την εν τω βάθει πυώδη. Οι δύο τελευταίοι είναι αποτέλεσμα βακτηριακής λοίμωξης του πρώτου τύπου. Η διάγνωση στηρίζεται σε κλινικά κριτήρια, πρέπει όμως να τεκμηριωθεί με διενέργεια βιοψίας και ιστολογική εξέταση.

Εικ. 6: Αδενική χειλίτις.

Η διαφορική διάγνωση περιλαμβάνει την κοκκιωματώδη χειλίτιδα, τη νόσο του Crohn, τη σαρκοείδωση, τη φυματίωση και το λεμφαγγείωμα.

Η ιστολογική εξέταση εμφανίζει χρόνια, πυκνή φλεγμονώδη διήθηση εντός και πέριξ του αδενικού παρεγχύματος καθώς και διεύρυνση των εκφορητικών πόρων των μικρών σιαλογόνων αδένων. Το καλυπτικό επιθήλιο είναι συνήθως φυσιολογικό. Θεραπευτικά η τοπική εφαρμογή ή η συστηματική χορήγηση κορτικοστεροειδών έχει μικρό αποτέλεσμα. Αντιβίωση σε περιπτώσεις βακτηριακής λοίμωξης. Σε έντονες και επίμονες μορφές συνιστάται πλαστική χειρουργική αποκατάσταση του χείλους.

VII. Κοκκιωματώδης χειλίτις

Η κοκκιωματώδης χειλίτις ή χειλίτις του Miescher είναι φλεγμονώδης διαταραχή άγνωστης αιτιολογίας. Προσβάλλει και τα δύο φύλα, συνήθως μεταξύ 20-40 ετών. Συχνά αποτελεί εκδήλωση συστηματικής κοκκιωματώδους νόσου (σύνδρομο Melkersson – Rosenthal, νόσος του Crohn, σαρκοείδωση) και σπάνια, μπορεί να αποτελεί μονοσυμπτωματική μορφή του συνδρόμου Melkersson – Rosenthal. Επιπλέον, έχουν ενοχοποιηθεί αλλεργική αντίδραση κυτταρικού τύπου, σε τροφές και αρωματικές ουσίες. Κλινικά, παρατηρείται έντονη ανώδυνη φλεγμονώδης διόγκωση του άνω ή και του κάτω χείλους, που αρχίζει ξαφνικά, παρουσιάζει υφέσεις και εξάρσεις και τελικά γίνεται μόνιμη ***(Εικ. 7,8)***. Μπορεί, επίσης, να σχηματιστούν

Πίνακας 1
Ειδικές χειλίτιδες

I.	Συγχειλίτις
II.	Απολεπιστική χειλίτις
III.	Χειλίτις από λειχή
V.	Ακτινική χειλίτις
VI.	Αδενική χειλίτις
VII.	Κοκκιωματώδης χειλίτις
VIII.	Πλασματοκυτταρική χειλίτις
IX.	Κεντρική ραγάδα χείλους
X.	Δυσπλασίες χειλέων
	•Διπλό άνω χείλος
	•Εντυπώματα κάτω χείλους
	•Εντυπώματα συγχειλιών
	•Χειλεοσχιστίες

Εικ. 7: Κοκκιωματώδης χειλίτις.

Εικ. 8: Κοκκιωματώδης χειλίτις στο άνω και κάτω χείλος.

φυσαλλίδες, ραγάδες και λέπια. Η κλινική διάγνωση πρέπει να τεκμηριωθεί με βιοψία και ιστολογική εξέταση.

Η διαφορική διάγνωση περιλαμβάνει την αδενική χειλίτιδα, τη νόσο του Crohn, την σαρκοείδωση, το σύνδρομο Melkersson – Rosenthal, το αγγειοοίδημα, το λεμφοίδημα και το λεμφαγγείωμα.

Η ιστολογική εξέταση δείχνει κοκκιωματώδη αντίδραση, χωρίς τυροειδή νέκρωση, με σχηματισμούς κοκκιωμάτων από επιθηλιοειδή ιστιοκύτταρα και λεμφοκύτταρα, ενώ συχνά ανευρίσκονται πολυπύρηνα γιγαντοκύτταρα στο χόριο. Επιπλέον παρατηρείται οίδημα, λεμφαγγειακή διεύρυνση και διάσπαρτη λεμφοκυτταρική διήθηση. Ειδικές χρώσεις για οξεάντοχα βακτηρίδια και μύκητες είναι αρνητικές.

Η θεραπεία είναι με κορτικοστεροειδή συστηματικά π.χ. πρεδνιζολόνη 30-40 mg για 2-4 εβδομάδες και μετά προοδευτική μείωση και διακοπή σε διάστημα 1-2 μηνών, σε συνδυασμό με τετρακυκλίνες, που παρεμποδίζουν το σχηματισμό κοκκιωμάτων, είναι θεραπεία πρώτης επιλογής. Σε περίπτωση συνύπαρξης με συστηματική κοκκιωματώδη νόσο, συνιστάται συνεργασία με τους ειδικούς ιατρούς και ανάλογη αντιμετώπιση. Ως θεραπεία δεύτερης επιλογής έχουν χρησιμοποιηθεί δαψόνες, κλοφαζιμίνη, θαλιδομίδη κ.ά. Όταν υπάρχει μόνιμη διόγκωση συνιστάται πλαστική χειρουργική αποκατάσταση.

Πίνακας 2. Σημαντικότεροι Κλινικοί Χαρακτήρες

Νόσος	Οξέα	Χρόνια	Επώδυνα	Ανώδυνα	Πρόγνωση Καλή	Πρόγνωση Σοβαρή
Συγχειλίτις		+	+		+	
Απολεπιστική χειλίτις		+		+	+	
Χειλίτις από επαφή	+		+		+	
Χειλίτις από λειχή	+		+		+	
Ακτινική χειλίτις		+		+		+
Αδενική χειλίτις		+		+	+	
Κοκκιωματώδης χειλίτις	+			+	+	+
Πλασματοκυτταρική χειλίτις		+	+		+	

VIII. Πλασματοκυτταρική Χειλίτις

Η πλασματοκυτταρική χειλίτις είναι σπάνια φλεγμονώδης διαταραχή που χαρακτηρίζεται από πυκνή διήθηση του χορίου από πλασματοκύτταρα. Το ακριβές αίτιο παραμένει άγνωστο, αν και σε μερικές περιπτώσεις έχει ενοχοποιηθεί αλλεργική αντίδραση σε χημικές ουσίες ή και τροφές. Παρατηρείται, συνήθως, σε άτομα μέσης ηλικίας. Κλινικά, χαρακτηρίζεται από διάχυτη ερυθρότητα και ήπιο οίδημα του ερυθρού κρασπέδου του κάτω, κυρίως, χείλους ***(Εικ. 9).*** Παρόμοιες βλάβες μπορεί να συνυπάρχουν στα ούλα και τη γλώσσα. Οι κλινικοί χαρακτήρες της νόσου δεν είναι διαγνωστικοί και χρειάζεται ιστολογική επιβεβαίωση της διάγνωσης. Η διαφορική διάγνωση περιλαμβάνει την χειλίτιδα εξ επαφής, την ερυθηματώδη καντιντίαση, τον δισκοειδή ερυθηματώδη λύκο και την ερυθροπλακία. Ιστολογικά παρατηρείται πυκνή φλεγμονώδης διήθηση στο χόριο με υπεροχή των πλασματοκυττάρων, πολυκλωνικού τύπου. Επιπλέον, υπάρχει οίδημα και αγγειακή διεύρυνση.

Εικ. 9: Πλασματοκυτταρική χειλίτις.

Το καλυπτικό επιθήλιο παρουσιάζει ήπια υπερπλασία και σπογγίωση.

Η θεραπεία είναι συμπτωματική. Τα κορτικοστεροειδή, τοπικά ή συστηματικά, σε χαμηλή δοσολογία, π.χ. πρεδνιζολόνη 15-20 mg την ημέρα για 2-3 εβδομάδες και μετά προοδευτική μείωση και διακοπή σε διάστημα 1 μηνός. Οι υποτροπές είναι συχνές.

IX. Κεντρική ραγάδα χείλους

Η κεντρική ραγάδα του χείλους είναι σχετικά σπάνια βλάβη, που εντοπίζεται στο άνω ή το κάτω χείλος και είναι πιο συχνή σε άνδρες παρά σε γυναίκες. Η αιτιολογία είναι ασαφής, έχουν όμως ενοχοποιηθεί μηχανικός τραυματισμός, το κάπνισμα, ο ξηρός και ψυχρός καιρός και η ηλιακή ακτινοβολία. Επιπλέον, συστηματικά νοσήματα, όπως η λοίμωξη HIV, η νόσος του Crohn, νοσήματα του μεταβολισμού, το σύνδρομο Down κ.ά μπορεί να προδιαθέτουν στην εμφάνιση της βλάβης. Τελευταία, έχει υποστηριχθεί ότι υπάρχει γενετική προδιάθεση.

Κλινικά, εμφανίζεται ως βαθιά φλεγμονώδης ραγάδα στο κέντρο του ερυθρού κρασπέδου, που χαρακτηριστικά έχει κάθετη πορεία προς τον οριζόντιο άξονα του χείλους ***(Εικ. 10).*** Συχνά, η βλάβη επιμολύνεται με Candida albicans

Εικ. 10: Κεντρική ραγάδα κάτω χείλους.

και άλλους μικροοργανισμούς. Αυτόματες αιμορραγίες αίσθημα καύσου και πόνος είναι συχνά. Χαρακτηριστικά σημεία είναι η επιμονή και οι συχνές υποτροπές. Η διάγνωση στηρίζεται σε κλινικά κριτήρια. Η διαφορική διάγνωση γίνεται από συστηματικά νοσήματα που μπορεί να προκαλούν παρόμοιες βλάβες και αναφέρονται στην εισαγωγή. Εργαστηριακές εξετάσεις δεν χρειάζονται. Για την θεραπεία συνιστάται αλοιφή κορτικοστεροειδούς με ή χωρίς αντιμυκητιασικά και άλλα αντιμικροβιακά φάρμακα. Σε επίμονες και σοβαρές περιπτώσεις συνιστάται πλαστική χειρουργική αποκατάσταση.

X. Δυσπλασίες χειλέων

Στην ομάδα αυτή περιλαμβάνονται 4 ενότητες που αφορούν αποκλειστικά τα χείλη

α. *Διπλό άνω χείλος.* Πρόκειται για σπάνια ανωμαλία που ταξινομείται σε συγγενή και επίκτητη μορφή που είναι αποτέλεσμα συνεχών μηχανικών πιέσεων ή τραύματος ή συνεχούς εισρόφησης του χείλους ή ακόμη ακτινοβολίας στη περιοχή των χειλέων για θεραπευτικούς λόγους. Κλινικά, παρατηρείται προβάλλουσα, οριζόντια πτυχή του βλεννογόνου στην έσω επιφάνεια του άνω κυρίως χείλους ***(Εικ. 11)***. Η ανωμαλία είναι ασυμπτωματική, έχει φυσιολογικό χρώμα και είναι πιο εμφανής, όταν το άτομο μιλάει ή γελάει. Η συγγενής μορφή της δυσπλασίας αποτελεί σταθερή εκδήλωση του συνδρόμου Ascher μαζί βλεφαροχάλαση και μη – τοξική – βρογχοκήλη. Η διάγνωση στηρίζεται αποκλειστικά σε κλινικά κριτήρια ενώ δεν χρειάζεται θεραπευτική παρέμβαση παρά μόνο εάν δημιουργεί έντονο αισθητικό πρόβλημα.

Εικ. 11: Διπλό άνω χείλος.

β. *Συγγενή εντυπώματα κάτω χείλους.* Πρόκειται για σπάνια ασυμπτωματική δυσπλασία που χαρακτηρίζεται από 2 συμμετρικά εντυπώματα, εκατέρωθεν της μέσης γραμμής στο ερυθρό κράσπεδο του κάτω χείλους, μεγέθους από λίγα χιλιοστά έως 1-2 εκ. ***(Εικ. 12)***. Θεραπευτικά, εάν δημιουργούν αισθητικό πρόβλημα, συνιστάται πλαστική χειρουργική αποκατάσταση.

Εικ. 12: Συγγενή εντυπώματα κάτω χείλους.

γ. *Συγγενή εντυπώματα συγχειλιών.* Πρόκειται για σπάνια δυσπλασία που προκαλείται από ατελή σύντηξη των εμβρυικών τόξων της άνω και κάτω γνάθου που κλινικά χαρακτηρίζεται από μικρά αβαθή ασυμπτωματικά εντυπώματα συνήθως συμμετρικά ***(Εικ. 13)***. Σε σοβαρές περιπτώσεις που δημιουργούν αισθητικό πρόβλημα, συνιστάται πλαστική χειρουργική αποκατάσταση.

Εικ. 13: Συγγενή εντυπώματα συγχειλίας.

δ. *Χειλεοσχιστία.* Αποτελεί την πιο συχνή σχιστία που απαντά πιο συχνά στο άνω χείλος ***(Εικ. 14)***. Προκαλείται από ατελή συνένωση της μεσης ρινικής απόφυσης με την υπερώια απόφυση. Η δυσπλασία απαντά είτε μεμονωμένα είτε αποτελεί μερος γενετικών συνδρόμων.

Συμπερασματικά τα χείλη που αποτελούν ένα ανατομικό και λειτουργικό αριστούργημα της πλάσης αποτελεί, όπως άλλωστε όλα τα ωραία και κορυφαία όργανα του ανθρώπου, στόχο πολλών νόσων και βλαβών που διαταράσσουν την λειτουργική και αισθητική ισορροπία με σημαντικές αρνητικές επιπτώσεις στην υγεία και προσωπική ζωή των ασθενών. Ο ρόλος του Στοματολόγου σε συνεργασία, τις πιο πολλές φορές, με άλλες οδοντιατρικές και ιατρικές ειδικότητες είναι καθοριστικός για τη διάγνωση και θεραπεία των ειδικών νόσων των χειλέων.

Εικ. 14: Χειλεοσχιστία και υπωιοσχιστία.

Η σελίδα της
ΕΤΑΙΡΕΙΑΣ **ΟΔΟΝΤΟΣΤΟΜΑΤΟΛΟΓΙΚΗΣ** ΕΡΕΥΝΗΣ

Προσθετική αποκατάσταση Σε πόση έκταση είναι αναγκαία;

Στέφανος Κούρτης
Αναπλ. Καθηγητής Ακίνητης Προσθετικής ΕΚΠΑ, Μέλος του Δ.Σ. της ΕΟΕ

Εξετάζοντας έναν ασθενή ο οποίος αναζητά προσθετική θεραπεία, συχνά ο κλινικός καλείται να απαντήσει σε μια σειρά ερωτημάτων του ασθενή που πηγάζουν από την έκταση της σχεδιαζόμενης αποκατάστασης. Χαρακτηριστικά παραδείγματα που συχνά ακούμε είναι: *«Πρέπει να αντικατασταθεί η υπάρχουσα γέφυρα; Μπορώ να αναβάλλω αυτή την προσθετική εργασία για αργότερα; Είναι ανάγκη να τοποθετηθούν τόσα εμφυτεύματα; Μπορώ να κάνω μόνο την αποκατάσταση της μίας γνάθου ή της μιας πλευράς;»*
Το σχέδιο θεραπείας σε μια αποκατάσταση αποτελεί το βασικότερο στάδιο στην όλη διαδικασία. Οι οικονομικές δυσκολίες των ασθενών στην παρούσα περίοδο όμως συχνά αποτελούν παράγοντα που μπορεί να επηρεάσει την έκτασή του. Σχεδιάζοντας μία αποκατάσταση με βασικό κριτήριο το οικονομικό κόστος ή αντίθετα αγνοώντας την δαπάνη, ο κλινικός μπορεί να οδηγηθεί σε μη-αναγκαία υπερβολική θεραπεία (υπερθεραπεία) ή ελλιπή θεραπεία (υποθεραπεία).

Σαν ελλιπής θεραπεία μπορεί να θεωρηθεί η κάλυψη ενός φλέγοντος για τον ασθενή προβλήματος (π.χ. πρόσθια δόντια), αγνοώντας ή αφήνοντας χωρίς θεραπεία τα υπόλοιπα δόντια, τα οποία πιθανά σε σύντομο χρονικό διάστημα θα παρουσιάσουν αντίστοιχο ή βαρύτερο πρόβλημα από αυτό που αντιμετωπίζεται. Σαν παράδειγμα σε ένα δόντι που είναι επιρρεπές σε κάταγμα, η έγκαιρη τοποθέτηση μίας στεφάνης μπορεί να αποτρέψει κάταγμα του δοντιού που θα επιβάλλει την εξαγωγή του αργότερα. Σε αυτή την περίπτωση ο ασθενής μπορεί έγκαιρα να αποφύγει μεγαλύτερης έκταση αποκατάσταση με υψηλότερο κόστος στο μέλλον. Ο κλινικός έχει επαγγελματική υποχρέωση να αναφέρει τους πιθανούς κινδύνους στον ασθενή με την πρέπουσα βαρύτητα χωρίς όμως τονισμένη κινδυνολογία που μπορεί να οδηγήσει στο άλλο άκρο.

Αναφορικά με το θέμα της υπερθεραπείας υπάρχει μια λεπτή γκρίζα (όχι κόκκινη) διαχωριστική γραμμή ανάμεσα στην επιβεβλημένη έκταση της αποκατάστασης, την «επέκταση προς πρόληψη» και την υπερθεραπεία. Ορισμένες φορές ο κλινικός βρίσκεται μπροστά σε διλήμματα σε σχέση με την έκταση του σχεδίου θεραπείας και την διατήρηση δοντιών με αμφίβολη πρόγνωση. Στις περιπτώσεις αυτές η απόφαση θα πρέπει να γίνεται με προσεκτική εκτίμηση των κλινικών παραμέτρων και δεδομένων. Σαφώς οι ανάγκες και οι απαιτήσεις του ασθενή βρίσκονται στο επίκεντρο του σχεδίου θεραπείας, πολλές φορές όμως οι ασθενείς επιζητούν ένα (κατά τους ίδιους) ιδανικό αποτέλεσμα τύπου «Hollywood smile» χωρίς να γνωρίζουν την έκταση της αποκατάστασης που απαιτείται. Στο σημείο αυτό ο ρόλος του κλινικού είναι καταλυτικός καθώς καλείται να προτείνει διάφορα σχέδια θεραπείας και να καθοδηγήσει –αλλά επ' ουδενί να χειραγωγήσει– τον ασθενή στην επιλογή του κατάλληλου σχεδίου θεραπείας. Χαρακτηριστικά ακούμε πολλές φορές τους ασθενείς να λένε για κάποια αποκατάσταση που τους προτείνουμε: *«…μα ο προηγούμενος οδοντίατρος δεν μου το πρότεινε»* ή αντίθετα *«…δεν με ρώτησε καν»*. Η σωστή θέση του θεράποντα είναι να εξηγήσει στον ασθενή με σαφήνεια και επιστημονικά κριτήρια τα προτεινόμενα σχέδια θεραπείας με απλό και κατανοητό τρόπο, ώστε ο ασθενής να αποφασίσει –με την συμβολή του ιατρού– ποιό είναι το καταλληλότερο για τις ανάγκες του. Βασικό σημείο επίσης είναι τα πιθανά εναλλακτικά σχέδια θεραπείας. Σε περιπτώσεις δοντιών με αμφίβολη ή με πολύ αμφίβολη πρόγνωση, ο ασθενής θα πρέπει να έχει ενημερωθεί πλήρως –ιδανικά και γραπτώς– για τις πιθανές τροποποιήσεις που θα χρειαστούν εάν κάποιο δόντι χρειαστεί εξαγωγή σε μελλοντικό χρόνο.

> Πολλές φορές οι ασθενείς επιζητούν ένα (κατά τους ίδιους) ιδανικό αποτέλεσμα τύπου «Hollywood smile» χωρίς να γνωρίζουν την έκταση της αποκατάστασης που απαιτείται. Στο σημείο αυτό ο ρόλος του κλινικού είναι καταλυτικός καθώς καλείται να προτείνει διάφορα σχέδια θεραπείας και να καθοδηγήσει –αλλά επ' ουδενί να χειραγωγήσει– τον ασθενή στην επιλογή του κατάλληλου σχεδίου θεραπείας.

Από την άλλη πλευρά η εξαγωγή δοντιών με αμφίβολη πρόγνωση και η αντικατάστασή τους με εμφυτεύματα έχει κερδίσει πολλούς κλινικούς την τελευταία δεκαετία. Αναμφίβολα τα εμφυτεύματα έχουν φέρει κυριολεκτικά επανάσταση στην οδοντιατρική και έχουν δώσει δυνατότητες που οι προηγούμενες γενιές οδοντιάτρων δεν είχαν καν φανταστεί. Σαφώς αποτελούν λύση επιλογής σε πολλές περιπτώσεις και αναντικατάστατο βοήθημα τόσο για κινητές όσο και για ακίνητες αποκαταστάσεις. Εν τούτοις σε ορισμένες κλινικές περιπτώσεις βρισκόμαστε μπροστά σε έναν ασθενή που διασταυρώνει το σχέδιο θεραπείας που του έχει προταθεί και ρωτά *«…γιατρέ είναι αναγκαία τόσα πολλά εμφυτεύματα;»*. Ακόμα δυσκολότερη είναι η θέση του κλινικού όταν μας παρουσιάζεται μια ακτινογραφία με υπερβολικό αριθμό ήδη τοποθετημένων εμφυτευμάτων και καλούμαστε να απαντήσουμε στο ερώτημα του ασθενή *«…γιατρέ χρειαζόντουσαν τόσα πολλά εμφυτεύματα;»*.

Ο καθορισμός του αριθμού των εμφυτευμάτων πρέπει να γίνεται με σαφή επιστημονικά κριτήρια με βάση την σχεδιαζόμενη προσθετική αποκατάσταση και τις ιδιαιτερότητες της κλινικής περίπτωσης. Ήδη 20 χρόνια πριν είχε εισαχθεί ο όρος «backwards planning», ο οποίος έχει αποδοθεί στα ελληνικά σαν «οπισθοδρομόν σχέδιο θεραπείας» ή σε ελεύθερη μετάφραση *«…σχεδιάζοντας προς τα πίσω»*. Το βασικό σημείο αυτού του όρου είναι ότι τα εμφυτεύματα τοποθετούνται με ακρίβεια σε συγκεκριμένες θέσεις για να υποστηρίξουν ένα προκαθορισμένο σχέδιο θεραπείας. Αν και αυτή η θέση ακούγεται αυτονόητη, εν

τούτοις η κλινική πράξη επιβεβαιώνει ότι συχνά καταστρατηγείται.

Ο χρόνος εξαγωγής των δοντιών είναι επίσης ένα κομβικό σημείο, ιδιαίτερα αποφασιστικό στην εδραίωση εμπιστοσύνης ιατρού-ασθενούς. Και στο σημείο αυτό υπάρχει λεπτή –ενίοτε ασαφής– διαχωριστική γραμμή ανάμεσα στην έγκαιρη εξαγωγή του δοντιού με στόχο την πρόληψη περαιτέρω απορρόφησης της φατνιακής ακρολοφίας και την πρόωρη εξαγωγή ενός δοντιού με αμφίβολη πρόγνωση για τοποθέτηση εμφυτεύματος, το οποίο ενίοτε προωθείται από ορισμένους κλινικούς *«…ότι κρατάει για πάντα»*. Στις περιπτώσεις αυτές η λεπτομερής ενημέρωση του ασθενούς για τα πλεονεκτήματα και τα μειονεκτήματα κάθε κλινικής επιλογής είναι αποφασιστικής σημασίας για αποφυγή τριβών και διενέξεων. Η αβίαστη συναίνεση του ασθενούς – ιδανικά γραπτή– μπορεί να βοηθήσει στην αβίαστη μελλοντική πορεία του σχεδίου θεραπείας.

Χαρακτηριστικό παράδειγμα αποτελούν οι ασθενείς οι οποίοι προσέρχονται με μια σειρά ακτινογραφιών και ερωτούν *«…χρειάζονται όλα αυτά τα δόντια εξαγωγή;»*. Ή ακόμα δυσκολότερο είναι το ερώτημα *«…ήταν αναγκαίο να εξαχθούν όλα αυτά τα δόντια;»*

Η μακροβιότητα δοντιών και εμφυτευμάτων ήταν το αντικείμενο εκτεταμένης και συστηματικής βιβλιογραφικής ανασκόπησης (της πλέον σημαντικής κατηγορίας εργασιών στην επιστημονική τεκμηρίωση) βασισμένης σε 49 δημοσιευμένες εργασίες, εκ των οποίων οι 6 ήταν επίσης συστηματικές ανασκοπήσεις (Holm-Pedersen et al 2007)*. Μετά από εκτενή ανάλυση όλων των παραγόντων που μπορεί να οδηγήσουν σε απώλεια δοντιών ή εμφυτευμάτων οι συγγραφείς καταλήγουν στα συμπεράσματά τους: *«…Τα εμφυτεύματα όταν εξετασθούν μετά από 10 χρόνια κλινικής λειτουργίας δεν ξεπερνούν σε μακροβιότητα τα φυσικά δόντια, ακόμα και εάν υπάρχουν επιβαρυντικές καταστάσεις, εφόσον (τα δόντια) έχουν θεραπευτεί επιτυχώς και συντηρούνται συστηματικά.»*

Σε μία εποχή που οι ασθενείς έχουν την δυνατότητα για άμεση πρόσβαση σε μεγάλο όγκο πληροφοριών μέσω διαδικτύου, ο κλινικός θα πρέπει να είναι προετοιμασμένος να απαντήσει σε αυτού του είδους τις ερωτήσεις. Αναμφίβολα ένα μεγάλο μέρος της πληροφόρησης αυτής είναι ανεξέλεγκτο και αβάσιμο επιστημονικά ενώ ο ασθενής δεν μπορεί να αξιολογήσει την βαρύτητα, την εγκυρότητα και την αξιοπιστία της πληροφόρησης μέσω διαδικτύου. Με αυτό το σκεπτικό ο κλινικός πρέπει να προτείνει ολοκληρωμένα σχέδια θεραπείας, βασισμένα σε επιστημονική τεκμηρίωση και τις ανάγκες του ασθενή και όχι σε επιπόλαιες επιθυμίες του ασθενή ή βασισμένα μόνο στο κόστος. Επίσης οφείλει να εξηγεί στον ασθενή την σχεδιαζόμενη θεραπεία σε όλη την χρονική και οικονομική έκτασή της πριν δημιουργηθούν αμφιβολίες και ερωτηματικά, τα οποία πιθανά θα κληθεί να απαντήσει αργότερα. Πέρα από την σχέση εμπιστοσύνης που αποτελεί θεμέλιο λίθο για μια επιτυχή θεραπεία και την ηθική ευθύνη του κλινικού, υπάρχουν σήμερα πλέον και ασθενείς οι οποίοι ζητούν και νομική ευθύνη από τους οδοντιάτρους και το φαινόμενο αυτό μάλλον θα λάβει μεγαλύτερη έκταση στα χρόνια που έρχονται.

Απάντηση σε όλα τα προαναφερθέντα ερωτήματα δεν υπάρχει, τουλάχιστον όχι μία με καθολική εφαρμογή. Σε κάθε κλινική περίπτωση ο ιατρός καλείται να κρίνει την αναγκαία έκταση μιας αποκατάστασης, να την παρουσιάσει στον ασθενή με επιστημονικό τρόπο αναφέροντας μειονεκτήματα και πλεονεκτήματα και να λάβει την αβίαστη συναίνεσή του. Κλείνοντας θεωρείται σκόπιμο να παρατεθεί σε μετάφραση η θέση του διακεκριμένου προσθετολόγου G. Zarb**, βασικού συνεργάτη του πρωτοπόρου P.I. Brånemark στον τομέα των εμφυτευμάτων για πάνω από 30 χρόνια στο πέρας της ακαδημαϊκής και κλινικής του σταδιοδρομίας: *«Φαίνεται ότι οι οδοντίατροι παραμένουν ευάλωτοι στο να παρασυρθούν σε νεωτεριστικές απόψεις και σε εμπορικές διαφημίσεις ότι « η επιτυχία μπορεί να αγοραστεί σε πακέτο». Αυτή είναι η μία όψη του νομίσματος σε μια θεραπευτική προσέγγιση. Η άλλη όψη παραμένει η κρίση του κλινικού, η επιδεξιότητα και η ακεραιότητά του».*

> Η λεπτομερής ενημέρωση του ασθενούς για τα πλεονεκτήματα και τα μειονεκτήματα κάθε κλινικής επιλογής είναι αποφασιστικής σημασίας για αποφυγή τριβών και διενέξεων. Η αβίαστη συναίνεση του ασθενούς μπορεί να βοηθήσει στην αβίαστη μελλοντική πορεία του σχεδίου θεραπείας.

* Holm-Pedersen P, Lang NP, Müller F: What are the longevities of teeth and Oral Implants? Clin Oral Imp Res 2007; 18 (suppl 3): 15-19

** Zarb G: Implantomania: Prosthodontics at a crossroad. Int J Prosthodontics 2012; 25: 180-185

Η σελίδα της
ΕΛΛΗΝΙΚΗΣ ΕΤΑΙΡΕΙΑΣ ΝΟΣΟΚΟΜΕΙΑΚΗΣ ΟΔΟΝΤΙΑΤΡΙΚΗΣ

Επιπτώσεις της ακτινοθεραπείας και της χημειοθεραπείας στη στοματική κοιλότητα. Ο ρόλος του Οδοντιάτρου

(Μέρος ΙΙ)

Ευαγγελία Μπογοσιάν
Δ/τρια Οδοντιατρικής Κλινικής ΠαΓΝ Ηρακλείου
Α΄Αντιπρόεδρος ΕΕΝΟ

Η κακή στοματική υγεία σχετίζεται με αυξημένη συχνότητα και βαρύτητα των επιπλοκών των αντινεοπλασματικών θεραπειών στη στοματική κοιλότητα. Το γεγονός αυτό καθιστά αναγκαία την επείγουσα εφαρμογή μέτρων που θα σταθεροποιήσουν τη στοματική υγεία του ογκολογικού ασθενή πριν την έναρξη των θεραπειών. Η οδοντιατρική φροντίδα του ασθενή πρέπει να ξεκινά άμεσα, μόλις τεθεί η διάγνωση του καρκίνου και περιλαμβάνει:

- Εκτίμηση και προετοιμασία πριν τις αντινεοπλασματικές θεραπείες
- Οδοντιατρική φροντίδα στη διάρκεια των θεραπειών
- Οδοντιατρική παρακολούθηση – φροντίδα μετά τις αντινεοπλασματικές θεραπείες

Οδοντιατρική φροντίδα πριν τις θεραπείες

Η εκτίμηση - προετοιμασία του ασθενή πριν την έναρξη των αντινεοπλασματικών θεραπειών στοχεύει στην εξάλειψη των νοσημάτων της στοματικής κοιλότητας που μπορεί να επιδεινωθούν στη διάρκεια της θεραπείας, στην ελαχιστοποίηση των στοματικών επιπλοκών των αντικαρκινικών θεραπειών και στην καταγραφή της κατάστασης προ των θεραπειών ώστε να μπορεί να συγκριθεί με βλάβες οφειλόμενες στις θεραπείες.

Η εκτίμηση περιλαμβάνει τη λεπτομερή κλινική εξέταση και ακτινογραφικό έλεγχο του ασθενή. Έγκλειστα δόντια που μπορεί να προκαλέσουν φλεγμονές στη διάρκεια της αντικαρκινικής θεραπείας, δόντια με ακρορριζικές αλλοιώσεις και υπολείμματα ριζών εξαιρούνται. Λειαίνονται οξύαιχμα δόντια και αποκαταστάσεις που μπορεί να τραυματίσουν το βλεννογόνο στη διάρκεια των θεραπειών. Γίνεται αποτρύγωση και στίλβωση των δοντιών, δίδονται λεπτομερείς οδηγίες στοματικής υγιεινής, συστάσεις για μη τερηδονογόνο δίαιτα, γίνεται θεραπεία με φθόριο και αφαιρείται κάθε πιθανή εστία ερεθισμού και φλεγμονής. Στη φάση αυτή ο στόχος είναι η σταθεροποίηση της στοματικής υγείας του ασθενή.

Ειδικότερα, στους ασθενείς που θα υποβληθούν σε ακτινοθεραπεία κεφαλής και τραχήλου, λόγω των μόνιμων βλαβών που προκαλούνται από την ακτινοθεραπεία στη στοματική κοιλότητα και του κινδύνου της οστεονέκρωσης μετά από εξαγωγές, ένδειξη για εξαγωγή έχουν όλα τα δόντια με πτωχή πρόγνωση, εκτεταμένες ή υποουλικές αποκαταστάσεις, ατελείς ενδοδοντικές θεραπείες και σοβαρή περιοδοντική νόσο. Σε αυτό το στάδιο πραγματοποιείται κάθε απαιτούμενη προπροσθετική προετοιμασία του φατνιακού οστού.

Οδοντιατρική φροντίδα στη διάρκεια των αντινεοπλασματικών θεραπειών

Η ξηροστομία, η βλεννογονίτιδα και ο πόνος που προκαλούν αποτελούν τις κυριότερες επιπλοκές στη φάση αυτή. Η βλεννογονίτιδα, φλεγμονή του στοματικού βλεννογόνου, είναι το αποτέλεσμα της άμεσης τοξικότητας της ακτινοθεραπείας και της χημειοθεραπείας στο ταχέως πολλαπλασιαζόμενο επιθήλιο του στοματικού βλεννογόνου. Εμφανίζεται συνήθως μετά τη 10η συνεδρία της ακτινοθεραπείας και μεταξύ της 7ης και 14ης ημέρας από τη χορήγηση χημειοθεραπείας. Η βαρύτητα της βλεννογονίτιδας αξιολογείται με ειδικές κλίμακες. Ο στοματικός βλεννογόνος είναι ερυθρός, εύθρυπτος, με αποκαλούμενο επιθήλιο. Στο μη κερατινοποιημένο επιθήλιο του στοματικού βλεννογόνου αναπτύσσονται επώδυνες ελκώσεις που καλύπτονται από ψευδομεμβράνες. Στους ασθενείς στους οποίους ακτινοβολούνται οι μείζονες σιαλογόνοι αδένες, η ξηροστομία σε συνδυασμό με τη βλεννογονίτιδα έχει ως αποτέλεσμα μεγάλη δυσκολία του ασθενή στην κατάποσηκαι τη σίτιση και αποτελεί τη χειρότερη εμπειρία του στη διάρκεια της θεραπείας. Η βαριά βλεννογονίτιδα και οι συνέπειές της μπορεί να οδηγήσουν σε μείωση της δόσης ή διακοπή του θεραπευτικού πρωτοκόλλου με δυσμενείς συνέπειες για το θεραπευτικό αποτέλεσμα.

Η ανοσοκαταστολή των ασθενών από τη χημειοθεραπεία σε συνδυασμό με τη μείωση της ποσότητας του παραγόμενου σάλιου και την αλλαγή στη σύνθεσή του λόγω της ακτινοθεραπείας, ευνοούν την ανάπτυξη τυχαίων βακτηριακών, ιογενών ή μυκητιασικών λοιμώξεων που επιδεινώνουν τη φλεγμονή του βλεννογόνου και τον πόνο του ασθενή. Ο

Βλεννογονίτιδα στόματος.

Βλεννογονίτιδα στόματος και τραυματικό έλκος γλώσσας από ακίνητη προσθετική αποκατάσταση με έντονη ανατομικότητα δοντιών.

ελκωμένος βλεννογόνος του στόματος μπορεί να αποτελέσει πύλη εισόδου συστηματικής λοίμωξης. Η έγκαιρη αναγνώριση των λοιμώξεων και η χορήγηση της κατάλληλης αγωγής είναι σημαντική για την ανακούφιση του ασθενή και τη συνέχιση της θεραπείας.

Μέχρι σήμερα δεν υπάρχει θεραπεία η οποία να προλαμβάνει ή να αντιμετωπίζει τη βλεννογονίτιδα. Για το λόγο αυτό, στη διάρκεια των αντινεοπλασματικών θεραπειών, η οδοντιατρική φροντίδα στοχεύει στην ενθάρρυνση της διατήρησης καλής στοματικής υγιεινής από τον ασθενή- παρά τις δυσκολίες- και στην ελάττωση του μικροβιακού φορτίου του στόματος.

Η διατήρηση της ακεραιότητας του στοματικού βλεννογόνου και ο μετριασμός των δυσμενών επιπτώσεων των θεραπειών είναι στο επίκεντρο της οδοντιατρικής φροντίδας. Στον ασθενή δίδονται οδηγίες για καλή ενυδάτωση, δίαιτα θρεπτική, μαλακή, χωρίς ερεθιστικούς παράγοντες. Συστήνονται στοματοπλύσεις με ουδέτερο διάλυμα χαμόμηλου, στο οποίο προστίθεται σόδα και αλάτι για να διατηρείται όσο πιο καθαρός γίνεται ο βλεννογόνος του στόματος, στοματοπλύσεις με αντιφλεγμονώδη και αναλγητικά διαλύματα με βάση τις εκάστοτε οδηγίες. Επίσης, μπορεί να χορηγηθούν τοπικά αναισθητικά, εφυγραντικά και καλυπτικά του βλεννογόνου ή και συνδυασμοί τους. Οι κινητές προσθετικές αποκαταστάσεις δεν χρησιμοποιούνται στην οξεία φάση της βλεννογονίτιδας. Συστήνεται η χρήση μαλακής οδοντόβουρτσας εφόσον υπάρχει ευαισθησία, φθοριούχες οδοντόπαστες και χρήση φθοριούχου γέλης για προστασία από την τερηδονική προσβολή.

> Η συνεργασία του εκπαιδευμένου οδοντιάτρου με τους ογκολόγους στο πλαίσιο διεπιστημονικής προσέγγισης μπορεί να περιορίσει τις επιπλοκές των θεραπειών στη στοματική κοιλότητα, να συμβάλλει στην καλύτερη έκβασή τους και στην καλύτερη ποιότητα ζωής του ασθενή.

Οδοντιατρική φροντίδα μετά το πέρας των θεραπειών

Μετά το πέρας των αντινεοπλασματικών θεραπειών ο ασθενής μπαίνει σε πρόγραμμα οδοντιατρικής παρακολούθησης. Το πρόγραμμα εξατομικεύεται ανάλογα με την εξέλιξη της νόσου, την αρχική διάγνωση και τη θεραπεία στην οποία έχει υποβληθεί. Συνήθως επανεξετάζεται κάθε 1 έως 3 μήνες για τα πρώτα δυο χρόνια και κάθε 3-6 μήνες για τα επόμενα. Μετά την πενταετία πρέπει να πραγματοποιείται οδοντιατρική εξέταση 1-2 φορές το χρόνο. Ο ασθενής παρακολουθείται για τις χρόνιες επιπλοκές που οφείλονται στη νόσο και τις θεραπείες, εξετάζεται η στοματική κοιλότητα για βλάβες των σκληρών ή

μαλακών ιστών, λαμβάνει οδηγίες και ενθαρρύνεται για την τήρηση καλής στοματικής υγιεινής. Συνήθεις μακροχρόνιες επιπλοκές που οφείλονται στον καρκίνο και τις θεραπείες του είναι η ξηροστομία, η απώλεια της γεύσης, η ευαισθησία, οι μεταβολές στο μυϊκό σύστημα και τα οστά κ.α.

Η διαταραχή της λειτουργίας των σιαλογόνων αδένων στον ασθενή που έχει υποβληθεί σε ακτινοθεραπεία κεφαλής και τραχήλου και η συνακόλουθη ξηροστομία προκαλούν βλεννογονίτιδα, δυσγευσία, δυσφαγία και ραγδαία ανάπτυξη τερηδόνας. Η σχολαστική στοματική υγιεινή και η χρήση οδοντόπαστας με μεγάλη περιεκτικότητα σε φθόριο (5000 ppm) και φθοριούχου γέλης μπορεί να προστατέψει τα δόντια από την τερηδονική προσβολή. Ομοίως η εφαρμογή φθοριούχου γέλης μπορεί να συμβάλλει στην αντιμετώπιση της ευαισθησίας των δοντιών που οφείλεται στην ακτινοθεραπεία. Για την αντιμετώπιση της ξηροστομίας ο ασθενής ενθαρρύνεται να πίνει νερό και υγρά, να αποφεύγει το αλκοόλ και το κάπνισμα, να μασά τσίχλες και καραμέλες χωρίς ζάχαρη. Μπορεί να χορηγηθεί πιλοκαρπίνη για τη σιαλαγωγό δράση της και σκευάσματα τεχνητού σάλιου. Ο ασθενής ελέγχεται για πιθανή λοίμωξη από candida albicans μετά τις ακτινοθεραπείες και χορηγείται η κατάλληλη αγωγή. Εφόσον έχει τρισμό οφειλόμενο στην ακτινοθεραπεία συστήνονται ασκήσεις για τη βελτίωση της λειτουργίας των μασητήριων μυών.

Στον ασθενή συστήνεται να αποφεύγει τη χρήση οδοντοστοιχιών για ένα εξάμηνο μετά τις ακτινοθεραπείες για την αποφυγή τραυματισμού του ευαίσθητου στοματικού βλεννογόνου. Ενημερώνεται να επισκέπτεται τον οδοντίατρό του για την παραμικρή ενόχληση που οφείλεται στις οδοντοστοιχίες πριν εξελιχθεί σε τραυματισμό, ενώ οδοντοστοιχίες με κακή εφαρμογή πρέπει να αντικαθίστανται.

Σοβαρή επιπλοκή της ακτινοθεραπείας είναι η οστεοακτινονέκρωση των γνάθων, που χαρακτηρίζεται από αποκαλυμμένο οστό της γνάθου αυτόματα ή μετά από τραυματισμό, που δεν επουλώνεται επί μακρόν (για 6 μήνες περίπου) και είναι συνέπεια των μεταβολών που έχουν υποστεί οι σκληροί και μαλακοί ιστοί του στόματος μετά από υψηλή δόση ακτινοθεραπείας των γνάθων. Για τη μείωση του κινδύνου οστεοακτινονέκρωσης συνιστάται η ενδοδοντική θεραπεία των δοντιών αντί της εξαγωγής, η αποφυγή χρήσης αγγειοσυσπαστικών, η -κατά το δυνατόν- ατραυματική επέμβαση εφόσον είναι απαραίτητο να γίνει, η προληπτική χορήγηση αντιβίωσης την εβδομάδα της επούλωσης, η θεραπεία με υπερβαρικό οξυγόνο πριν την αιματηρή επέμβαση.

Από το 2003 αντιμετωπίζονται στην κλινική πράξη περιστατικά οστεονέκρωσης των γνάθων σε ογκολογικούς ασθενείς που ελάμβαναν διφωσφονικά φάρμακα για την αντιμετώπιση της μεταστατικής οστικής νόσου. Έκτοτε και άλλα φάρμακα έχουν συνδεθεί με την εμφάνιση οστεονέκρωσης, όπως η δενοσουμάμπη, βιολογικοί στοχευτικοί παράγοντες, ανοσοθεραπευτικοί παράγοντες και η κλασσική χημειοθεραπεία. Η σχετιζόμενη με φάρμακα οστεονέκρωση των γνάθων αποτελεί ένα σύγχρονο πρόβλημα που απαιτεί ενημέρωση των οδοντιάτρων και των άλλων επαγγελματιών υγείας και των ασθενών για την πρόληψη της.

Συμπερασματικά οι αντineοπλασματικές θεραπείες έχουν πολλές και ποικίλες επιπτώσεις στη στοματική υγεία του ογκολογικού ασθενή. Επιπτώσεις που επηρεάζουν τη γενική υγεία, την έκβαση των θεραπειών και την ποιότητα ζωής του. Η συνεργασία του εκπαιδευμένου οδοντιάτρου με τους ογκολόγους στο πλαίσιο διεπιστημονικής προσέγγισης και η παρακολούθηση του ασθενή πριν, κατά τη διάρκεια και μετά τις θεραπείες μπορεί να περιορίσει τις επιπλοκές των θεραπειών στη στοματική κοιλότητα, να συμβάλλει στην καλύτερη έκβασή τους και στην καλύτερη ποιότητα ζωής του ασθενή.

Ενδεικτική βιβλιογραφία

1. Scully C: Medical Problems in Dentistry. 6th ed. London. Elsevier. 2010: 517-538.
2. Little JW, Falace DA, Miller CS, Rhodus NL: Dental Management of the Medically Compromised Patient. 7th ed. St Louis Mosby. 2007: 744-790.
3. U.S. Department of Health and Human Services. National Institute of Health Dental Provider's Oncology Pocket Guide Διαθέσιμο στο: https://www.nidcr.nih.gov/sites/default/files/2017-09/oncology-guide-dental-provider_0.pdf
4. Elad S, Cheng KKF, Lala RV et al: MASCC/ISOO Clinical Practice Guidelines for the Management of Mucositis Secondary to Cancer Therapy. Cancer 2020; 126: 4423-4431.
5. NIH. National Cancer Institute. Oral Complications of Chemotherapy and Head/Neck Radiation. Updated 2016. Διαθέσιμο στο: https://www.cancer.gov/about-cancer/treatment/side-effects/mouth-throat/oral-complications-hp-pdq
6. The Royal College of Surgeons of England / The British Society for Disability and Oral Health: The Oral Management of Oncology Patients Requiring Radiotherapy, Chemotherapy and / or Bone Marrow Transplantation. Clinical Guidelines. 2018. Διαθέσιμο στο: https://www.bsdh.org/index.php/component/edocman/the-oral-management-of-oncology-patients-requiring-radiotherapy-chemotherapy-and-or-bone-marrow-transplantation.
7. Νικολάτου-Γαλίτη Ο. Επιπλοκές στο στόμα από τις αντineοπλασματικές θεραπείες. Διαθέσιμο στο: https://eclass.uoa.gr/modules/document/file.php/DENT302/%CE%A0%CE%B1%CF%81%CE%B1%CE%B4%CF%8C%CF%83%CE%B5%CE%B9%CF%82%202018/%CE%95%CE%A0%CE%99%CE%A0%CE%9B%CE%9F%CE%9A%CE%95%CE%A3.%20NICOLATOU%20%281%29.pdf.
8. Samim, F, Epstein, JB, Zumsteg, ZS et al. Oral and dental health in head and neck cancer survivors. Cancers Head Neck 2016; 1:14. https://doi.org/10.1186/s41199-016-0015-8.
9. Sciubba JJ, Goldenberg D. Oral complications of radiotherapy. Lancet Oncol 2006; 7(2):175-83. doi: 10.1016/S1470-2045(06)70580-0.
10. NHS Medicines Q&As. How should adults with cancer be managed by general dental practitioners if they need dental treatment? Διαθέσιμο στο: https://www.sps.nhs.uk/wp-content/uploads/2016/06/UKMi_QA_Cancer-in-dental-patients_update-Nov-2019.pdf.
11. Μπογοσιάν Ε: Οδοντιατρικοί ασθενείς σε κίνδυνο για οστεονέκρωση. Θεραπευτικά πρωτόκολλα. Ελλ Νοσ Οδοντ 2019; 12: 27-32.

Οδοντοτεχνικό Εργαστήριο Γονατίδης Αναστάσιος

www.dental-designs.net email: a.gonatidis@gmail.com

Τηλ.: 210 77 99 483

Το θερμοπλαστικό τής επόμενης ημέρας!

Τέλος στην ταλαιπωρία τής πολυήμερης αναμονής.

Οι θερμοπλαστικές ρητίνες Bre.flex είναι ιδανικές για την κατασκευή μόνιμων προσθετικών αποκαταστάσεων και όχι απλά ως μεταβατικό στάδιο προς μια μονιμότερη λύση.

Αισθητική και βιοσυμβατότητα

Το εργαστήριό μας είναι πιστοποιημένο και διαθέτει τεράστια εμπειρία στην κατασκευή θερμοπλαστικών προσθετικών εργασιών, χωρίς μέταλλα και υπολειμματικές τοξικές ουσίες.

Οι φυσικοχημικές τους ιδιότητες καθώς και τα μηχανικά χαρακτηριστικά των υπέρ-πολυαμιδικών πολυμερών θερμοπλαστικών με το σύστημα Thermopress 400, εξασφαλίζουν βιοσυμβατότητητα, ελαστικότητα και υποαλλεργικές ιδιότητες. Επιπλέον, καθώς δεν απαιτείται καθόλου η χρήση μετάλλων, απουσιάζει πλήρως η συνήθης μεταλλική γεύση η οποία ενοχλεί τους ασθενείς, με ταυτόχρονη βολική, ελαφριά και φυσική εφαρμογή, η οποία γίνεται αμέσως ευχάριστα αντιληπτή από αυτούς.

Με πιστοποίηση για μόνιμη αποκατάσταση

Τριάντα χρόνια χρήσης της τεχνικής συμπίεσης στη δημιουργία υαλοκεραμικών αποκαταστάσεων

Daniel Edelhoff, Καθηγητής, Πολυκλινική Προσθετικής / Τομέας Προσθετικής, LMU Μόναχο, Γερμανία
Oliver Brix, Οδοντοτεχνίτης, Innovatives Dental Design, Bad Homburg, Γερμανία

Στους περισσότερους τομείς της αποκαταστατικής οδοντιατρικής, τα ολοκεραμικά υλικά προσφέρουν μια επιστημονικά αναγνωρισμένη εναλλακτική λύση των αποκαταστάσεων με μεταλλικό σκελετό και έναν τρόπο εφαρμογής ελάχιστα επεμβατικών θεραπευτικών πρωτοκόλλων, διατηρώντας ταυτόχρονα υψηλή βιοσυμβατότητα και αισθητική.
Με την εισαγωγή της τεχνολογίας συμπίεσης, πριν από 30 χρόνια, έγινε διαθέσιμη μια αξιόπιστη και απλή τεχνική για τη δημιουργία υαλοκεραμικών αποκαταστάσεων, συμβάλλοντας σημαντικά στην προώθηση των ολοκεραμικών. Η τεχνική της συμπίεσης επέτρεψε σε μεγάλο βαθμό την τυποποίηση των σταδίων εργασίας, οδηγώντας σε εξαιρετικά αισθητικές, μακράς διάρκειας μονήρεις αποκαταστάσεις.

Εισαγωγή

Το Σύστημα IPS Empress αναπτύχθηκε στα τέλη της δεκαετίας του 1980 από τον Arnold Wohlwend, MDT και την Ivoclar Vivadent. Όταν κυκλοφόρησε το 1989, εγκαινίασε μια νέα εποχή επεξεργασίας κεραμικών. Αυτή η – τότε - πρόσφατα αναπτυγμένη τεχνολογία χρησιμοποιεί έναν βιομηχανικά προκατασκευασμένο κύλινδρο από υαλοκεραμικό ενισχυμένο με λευκίτη, ο οποίος συμπιέζεται σε ένα επενδεδυμένο καλούπι υπό υψηλή πίεση και υψηλή θερμοκρασία, χρησιμοποιώντας τεχνική χαμένου κεριού [Heinenberg BJ 1991]. Οι προσκολλούμενες με ρητινώδη κονία μονήρεις αποκαταστάσεις από κεραμικό IPS Empress έδειξαν εξαιρετική αισθητική και υψηλή κλινική αξιοπιστία σε αρκετές μακροχρόνιες κλινικές μελέτες [Beier 2012, Layton DM 2013, Frankenberger R 2008]. Παρόμοια αποτελέσματα προέκυψαν για στεφάνες στην πρόσθια περιοχή και στην περιοχή των προγομφίων.

Ελαφρώς αυξημένα ποσοστά καταγμάτων παρατηρήθηκαν σε στεφάνες τοποθετημένες σε περιοχές εκτεθειμένες σε πιο έντονες μασητικές δυνάμεις, όπως σε κυνόδοντες και σε οπίσθιες περιοχές [Heintze SD, Rousson V. 2010]. Η περαιτέρω ανάπτυξη της τεχνολογίας συμπίεσης κατέστησε δυνατή τη χρήση κεραμικών διπυριτικού λιθίου (Σύστημα IPS Empress 2) για πρώτη φορά σε οδοντιατρικές εφαρμογές, προσφέροντας σχεδόν τριπλάσια αντοχή σε κάμψη έναντι αυτής του πρώτου IPS Empress [Fischer H, Marx R 1999]. Παρόλο που η αύξηση της αντοχής σε κάμψη επέτρεψε την επέκταση του πεδίου εφαρμογών, ώστε να περιλαμβάνει μικρές γέφυρες στην πρόσθια περιοχή και στην περιοχή των προγομφίων με αυστηρές ενδείξεις, η κύρια περιοχή χρήσης συνέχισε να περιλαμβάνει κυρίως μονήρεις αποκαταστάσεις, στις διάφορες εκφράσεις τους, από όψεις, ένθετα και επένθετα μέχρι στεφάνες μερικής και ολικής επικάλυψης [Garling et al 2019, Teichmann et al. 2017].

Η τεχνολογία συμπίεσης και τα κεραμικά υλικά διπυριτικού λιθίου βελτιώθηκαν περαιτέρω με την εισαγωγή του IPS e.max το 2005 [Stappert et al. 2005]. Κύλινδροι σε πολλές αποχρώσεις και επίπεδα αδιαφάνειας ήταν πλέον διαθέσιμα, έτσι ώστε να μπορεί να βρεθεί μια εξατομικευμένη αποκαταστατική λύση για οποιοδήποτε σχεδόν κλινικό περιστατικό.

Το εύρος των ενδείξεων επεκτάθηκε περαιτέρω, καθώς οι αποκαταστάσεις με πλήρη διαμόρφωση θα μπορούσαν να κατασκευαστούν χρησιμοποιώντας υλικά μικρότερου πάχους και, σε συνδυασμό με την τεχνική χαμένου κεριού, θα μπορούσαν να αποδοθούν ευκολότερα, κατά τον σχεδιασμό των ολοκεραμικών αποκαταστάσεων, κατάλληλες συγκλεισιακές σχέσεις. Στη συνέχεια, η τεχνολογία συμπίεσης IPS e.max εξελίσσεται και ενισχύεται μέσω της συνεχιζόμενης βελτιστοποίησης του συστήματος και της εισαγωγής πρόσθετων κυλίνδρων, όπως το IPS e.max Press MT και τα πολυχρωματικά IPS e.max Press Multi. Αυτό εξηγεί γιατί το συγκεκριμένο θεωρείται πλέον ένα από τα πιο εξελιγμένα, καλά σχεδιασμένα και κλινικά μελετημένα κεραμικά συστήματα που διατίθενται στην αγορά [Edelhoff et al. 2019, Liebermann et al. 2020, Teichmann et al. 2019, van den Breemer et al. 2017].

Ολοκεραμικές όψεις

Οι όψεις που προσκολλώνται με ρητίνη προσφέρουν μια ελκυστική και πολύ λιγότερο επεμβατική εναλλακτική λύση έναντι των στεφανών ολικής επικάλυψης σε πολλές ενδείξεις [Edelhoff 2002; Magne, Douglas 1999]. Τα πυριτιούχα κεραμικά υλικά θεωρούνται το υλικό επιλογής για την αντικατάσταση της απωλεσθείσας αδαμαντίνης, λόγω των ευνοϊκών οπτικών και μηχανικών ιδιοτήτων τους [Layton DM 2013]. Σε αναδρομική μελέτη αναφέρεται ποσοστό κλινικής επιβίωσης 93,5% μετά από 10 χρόνια και 83% μετά από 20 χρόνια για τον συγκεκριμένο τύπο υλικού [Beier et al. 2012]. Παραλλαγές που βασίζονται στο κεραμικό διπυριτικού λιθίου βρέθηκε να έχουν την υψηλότερη αντοχή και μπορούν να θεωρηθούν ως μια προβλέψιμη και επιτυχημένη επιλογή αποκαταστατικής θεραπείας [Aslan 2019, Imburgia 2019]. Πολύ ενθαρρυντικά κλινικά αποτελέσματα προκύπτουν από τις πρώτες προοπτικές κλινικές μελέτες που διερευνούν τη μακροπρόθεσμη απόδοση όψεων με εφίππευση και όψεων ολικής επικάλυψης με εξάλειψη των εγγύς περιοχών επαφής [Guess 2014, Liebermann 2020] ***(Εικ. 1α έως 1δ)***. Οι κυριότεροι παράγοντες κινδύνου που υπονομεύουν την επιβίωση των όψεων περιλαμβάνουν τον βρυγμό, την ανεπαρκή υποστήριξη της αδαμαντίνης και τα ενδοδοντικά θεραπευμένα δόντια [Beier et al. 2012, Burke 2012, Gurel 2013]. Οι όψεις που συμπιέζονται με πλήρες περίγραμμα, χωρίς την εφαρμογή κεραμικού επικάλυψης (IPS e.max Press HT, τεχνική χρωματικού χαρακτηρισμού) είναι κατάλληλες για τα περιστατικά, στα οποία τα λειτουργικά κριτήρια, π.χ. οι αυξημένες μασητικές δυνάμεις, είναι πρωταρχικής σημασίας, όπως στην επαναπόδοση της κυνοδοντικής καθοδήγησης.

Ολοκεραμικές στεφάνες

Οι ολοκεραμικές στεφάνες έχουν θεωρηθεί ως μια εξαιρετικά αισθητική και αξιόπιστη εναλλακτική λύση έναντι των μεταλλοκεραμικών στεφανών, υπό την προϋπόθεση ότι έχει γίνει η σωστή επιλογή υλικού. Στεφάνες προσθίων με αισθητική επικάλυψη, κατασκευασμένες από διπυριτικό λίθιο, εμφανίζουν ποσοστά επιβίωσης μεταξύ 93,8% και 98,2%, σε χρόνους μελέτης 5, 8 και 10 ετών [Gehrt et al. 2013, Simeone, Garcis 2015, Steeger 2010, Valenti 2009]. Τα ποσοστά επιβίωσης έως και 98,2% καταγράφονται για στεφάνες οπισθίων με αισθητική επικάλυψη, κατασκευασμένες από διπυριτικό λίθιο, μετά από μια περίοδο παρατήρησης 10 ετών [Gehrt et al. 2013, Marquardt, Simeone 2015, Steeger 2010, Valenti 2009]. Τα αποτελέσματα αυτά ισχύουν επίσης και για επιεμφυτευματικές στεφάνες από διπυριτικό λίθιο [Gehrt et al. 2013]. Αυτό σημαίνει ότι τα ποσοστά επιβίωσης των ολοκεραμικών στεφανών από διπυριτικό λίθιο είναι συγκρίσιμα με αυτά των μεταλλοκεραμικών στεφανών [Kerschbaum, Walton 1999, Walton 2013]. Οι στεφάνες διπυριτικού λιθίου πλήρους διαμόρφωσης (τεχνική χρωματικού χαρακτηρισμού) εμφανίζουν υψηλότερες τιμές αντοχής από τις αντίστοιχες στεφάνες που φέρουν υλικό αισθητικής επικάλυψης και ικανοποιητικές αισθητικές ιδιότητες ***(Εικ. 2α και 2δ)*** [Guess 2010]. Οι αισθητικές ιδιότητες των στεφανών

Εικ. 1α: Αρχική κατάσταση. Εικόνα των άνω προσθίων δοντιών, ασθενούς 42 ετών με οδοντική φθορά.

Εικ. 1β: Όψεις ολικής επικάλυψης από #13 έως #23, με ελάχιστο πάχος στα όρια 0.3 χιλ, ως τμήμα μιας σύνθετης αποκατάστασης που περιλαμβάνει αύξηση της κατακόρυφης διάστασης σε σύγκλειση (ΚΔΣ). Το IPS e.max Press χρησιμοποιήθηκε ως υλικό σκελετού και η επικάλυψη έγινε με IPS e.max Ceram.

Εικ. 1γ: Δοκιμή των όψεων πλήρους διαμόρφωσης στα #13, #11 και #22 με πάστα δοκιμής. Οι παρασκευές των δοντιών #12, #21 και #23 αποτελούν παράδειγμα προσέγγισης ελάχιστης παρέμβασης και διατήρησης της αδαμαντίνης.

Εικ. 1δ: Η εικόνα μετά από 9 χρόνια παραμονής στη στοματική κοιλότητα. Οι αποκαταστάσεις είναι σε εξαιρετική κατάσταση και παρατηρείται φθορά παρόμοια με της αδαμαντίνης (attrition) (π.χ. στον #13).

Εικ. 2α: Παρασκευή των δοντιών #17, #16, #15 και #14 για την τοποθέτηση στεφανών από διπυριτικό λίθιο.

Εικ. 2β: Οι στεφάνες που συμπιέστηκαν σε πλήρη διαμόρφωση από IPS e.max Press (βαθμός αδιαφάνειας: LT) παρουσιάζουν παρόμοια διαβάθμιση ημιδιαφάνειας με αυτή της φυσικής οδοντικής ουσίας.

Εικ. 2γ: Οι στεφάνες πλήρους διαμόρφωσης μετά την εφαρμογή τους με ρητινώδη κονία διπλού πολυμερισμού (Syntac/Variolink II με καταλύτη).

Εικ. 2δ: Η εικόνα μετά από 9 χρόνια κλινικής εφαρμογής. Τα σημεία επαφής με τις αποκαταστάσεις των ανταγωνιστών δοντιών (εδώ: ανταγωνιστές με επιεμφυτευματικές στεφάνες CAD) δείχνουν μια ελαφριά απώλεια του υλικού εφυάλωσης, κάτι που δεν έχει σχολιαστεί αρνητικά από τον ασθενή.

OptraGate®

Απωθητήρας χειλιών και παρειών χωρίς λάτεξ

- Αποτελεσματική θεραπεία και πιο εύκολη σχετική απομόνωση.
- Μεγεθυμένο πεδίο εργασίας και εύκολη πρόσβαση στην κοιλότητα.
- Αυξημένη άνεση για τους ασθενείς.
- Ελκυστικά χρώματα για ευκολότερη αποδοχή από τα παιδιά.

www.ivoclarvivadent.gr

Εξουσιοδοτημένοι διανομείς

Ελλάδας

Oral Vision
- Μάγερ 13 / 104 38 Αθήνα / τηλ: 210 77 55 900 /
- Τσιμισκή 34 / 546 23 Θεσσαλονίκη / τηλ: 2310 253 800 / www.oralvision.gr

SADENT
- 1 χλμ Λεωφ. Μαρκοπούλου / 190 02 Παιανία / τηλ: 211 10 22 900 /
- Τετραπόλεως 4 / 115 27 Γουδή / τηλ: 210 77 77 608 /
- Ν. Τέλογλου 7 / 546 36 Θεσσαλονίκη / τηλ: 2310 968 799 / www.sadent.com

Κύπρου

Dentalcon
- Λ. Λάρνακα 57 / 1643 Λευκωσία / τηλ: 22 466 000 / www.dentalcon.com.cy

ivoclar vivadent®

διπυριτικού λιθίου πλήρους διαμόρφωσης έχουν βελτιωθεί περαιτέρω με τη διαθεσιμότητα πολυχρωματικών κυλίνδρων συμπίεσης (IPS e.max Press Multi), διατηρώντας ταυτόχρονα υψηλή αντοχή [Edelhoff et al. 2017].

Ολοκεραμικά επένθετα

Οι αποκαταστάσεις μερικής επικάλυψης, που προσκολλώνται με ρητινώδη κονία, αντιπροσωπεύουν μια αξιόπιστη θεραπευτική επιλογή, ακόμη και στην οπίσθια περιοχή [Frankenberger 20, van Dijken]. Η πλειοψηφία των μακροχρόνιων κλινικών μελετών αναφέρεται σε υαλοκεραμικά υλικά ενισχυμένα με λευκίτη, ενώ εν τω μεταξύ υπάρχουν διαθέσιμα κεραμικά διπυριτικού λιθίου και αυτοί οι τύποι κεραμικών προσφέρουν σημαντικά αυξημένη αντοχή στην κάμψη και στη θραύση [Guess PC, Selz CF. 2013]. Η αύξηση της αντοχής σε κάμψη κατέστησε δυνατή τη μείωση του ελάχιστου πάχους της μασητικής επιφάνειας των αποκαταστάσεων πλήρους διαμόρφωσης στο 1χιλ (τεχνική χρωματικού χαρακτηρισμού). Αυτό είχε ως αποτέλεσμα, οι κατευθυντήριες οδηγίες για την κατασκευή υαλοκεραμικών επενθέτων να περιλαμβάνουν σημαντική μείωση του ποσοστού αποκοπής των δοντιών. Σήμερα, συνιστάται ελάχιστο πάχος 1 χιλ για τη μασητική επιφάνεια αποκαταστάσεων πλήρους διαμόρφωσης (τεχνική χρωματικού χαρακτηρισμού). Τα ολοκεραμικά επένθετα αποτελούν μια ισχυρή θεραπευτική επιλογή, εξασφαλίζοντας ταυτόχρονα αποφυγή των συμβατικών λιγότερο συντηρητικών προσθετικών διαδικασιών, αφού επιτρέπουν μια τεχνική προετοιμασίας προσανατολισμένη στις βλάβες και εξαλείφουν την ανάγκη για συγκρατητικά σχήματα παρασκευών [Edelhoff, Sorensen posterior 2002]. Κλινική μελέτη που περιελάμβανε αποκαταστάσεις μερικής κάλυψης, ενισχυμένες με λευκίτη, σε ζωντανά φυσικά δόντια ανέφερε ποσοστό αποτυχίας 20,9% μετά από μια περίοδο παρατήρησης 12,6 ετών. Το ποσοστό αυτό αυξήθηκε στο 39% στα ενδοδοντικά θεραπευμένα δόντια στηρίγματα [van Dijken]. Επένθετα πλήρους διαμόρφωσης κατασκευασμένα από κεραμικό διπυριτικού λιθίου (IPS e.max Press) έδειξαν εξαιρετικό ποσοστό επιβίωσης 100% σε μια προοπτική μακροχρόνια κλινική μελέτη, με 103 αποκαταστάσεις και έως και 11 χρόνια παρατήρησης [Edelhoff 2019]. Καταγράφηκαν μόνο μικρές επιπλοκές, όπως μεμονωμένα περιστατικά με χρώση των ορίων και θραύση ***(Εικ. 3α έως 3ε)***. Η κλινική συμπεριφορά του διπυριτικού λιθίου ως προς τη φθορά των ανταγωνιστών είναι εξαιρετική, για παράδειγμα σε περιστατικά όπου έχει γίνει αύξηση της κατακόρυφης διάστασης. Αυτό έχει αποδειχθεί τόσο για την τεχνική αισθητικής επικάλυψης, όσο και για την τεχνική χρωματικού χαρακτηρισμού ***(Εικ. 4α έως 4γ)*** [Güth 2020].

Συμπέρασμα και κλινική εφαρμογή

Οι μονήρεις ολοκεραμικές αποκαταστάσεις που κατασκευάζονται από κεραμικό διπυριτικού λιθίου (IPS e.max Press) αποτελούν βασική θεραπευτική επιλογή σε πολλούς τομείς της αποκαταστατικής οδοντιατρικής. Παρέχουν μια εναλλακτική λύση έναντι των αποκαταστάσεων που υποστηρίζονται από μέταλλο και επιτυγχάνουν συγκρίσιμα ποσοστά επιβίωσης. Η τεχνολογία συμπίεσης, που παρουσιάστηκε πριν από 30 χρόνια, έχει συμβάλει σημαντικά σε αυτήν την εξέλιξη και θα συνεχίσει να είναι μια «επιτυχημένη ιστορία», λόγω της εύκολης εφαρμογής της, του ευέλικτου φάσματος ενδείξεων και της υψηλής κλινικής αξιοπιστίας.

Εικ. 3α: Αρχική κατάσταση: εμφύτευμα στη θέση του #46 (Camlog Screw Line Promote Plus) με υβριδική αποκατάσταση (οξείδιο ζιρκονίου και βάση τιτανίου). Όλα τα φυσικά δόντια εμφανίζουν εκτεταμένες βλάβες που προκλήθηκαν από διάβρωση και αποτριβή.

Εικ. 3β: Η εικόνα μετά από την παρασκευή των δοντιών #44, #45 και #47 για υαλοκεραμικές όψεις και επένθετα.

Εικ. 3γ: Οι αποκαταστάσεις μερικής επικάλυψης στα δόντια #44, #45 και #47 κατασκευάστηκαν με πλήρη διαμόρφωση, με συμπίεση IPS e.max Press HT και η πλήρους διαμόρφωσης επιεμφυτευματική αποκατάσταση κατασκευάστηκε με συμπίεση IPS e.max Press LT.

Εικ. 3δ: Οι πλήρους διαμόρφωσης συμπιεζόμενες αποκαταστάσεις στα δόντια #44, #45 και #47 μετά την εφαρμογή τους και την προσκόλληση με φωτοπολυμεριζόμενη ρητινώδη κονία (Syntac/Variolink II). Η επιεμφυτευματική στεφάνη προσκολλήθηκε με υαλοϊονομερή κονία (Vivaglass), λόγω της ευκολίας απομάκρυνσης της περίσσειας που εξασφαλίζει το συγκεκριμένο υλικό.

Εικ. 3ε: Η εικόνα μετά από 9 χρόνια κλινικής εφαρμογής. Μια εντοπισμένη απώλεια του υλικού εφυάλωσης και του κεραμικού υλικού παρατηρείται στις περιοχές που έρχονται σε άμεση επαφή με τις αποκαταστάσεις των ανταγωνιστών (μασητικά επένθετα IPS e.max Press).

Εικ. 4α: Διατοξική αποκατάσταση άνω γνάθου με στεφάνες από IPS e.max Press, ενταγμένες σε μια σύνθετη αποκαταστατική διαδικασία με αύξηση της κατακόρυφης διάστασης. Οι όψεις ολικής επικάλυψης των προσθίων κατασκευάστηκαν από IPS e.max Press και η αισθητική επικάλυψη έγινε με IPS e.max Ceram. Οι αποκαταστάσεις των οπισθίων (μασητικά επένθετα από IPS e.max Press) κατασκευάστηκαν με σχεδιασμό πλήρους διαμόρφωσης (τεχνική χρωματικού χαρακτηρισμού).

Εικ. 4β: Μετά την προσκόλληση με φωτοπολυμεριζόμενη ρητινώδη κονία (Syntac/Variolink II). Οι αποκαταστάσεις εξασφάλισαν ένα εξαιρετικό αισθητικό αποτέλεσμα, σε συνδυασμό με ένα ικανοποιητικό συγκλεισιακό σχήμα (πρόσθια – κυνοδοντική προστασία με ελευθερία στην κεντρική).

Εικ. 4γ: Μερική άποψη της διατοξικής αποκατάστασης μετά από 9 χρόνια κλινικής εφαρμογής. Φθορά αντίστοιχη με της φυσικής αδαμαντίνης διακρίνεται στην όψη (υπερώιες και κοπτικές περιοχές του #13) και στο μασητικό ένθετο (υπερώιο φύμα του #14).

Βιβλιογραφία:

Aslan YU, Uludamar A, Özkan Y. Retrospective analysis of lithium disilicate laminate veneers applied by experienced dentists: 10-year results. Int J Prosthodont 2019;32(6):471-474.

Beier US, Kapferer I, Burtscher D, Dumfahrt H. Clinical performance of porcelain laminate veneers for up to 20 years. Int J Prosthodont 2012;25:79-85.

Burke FJ. Survival rates for porcelain laminate veneers with special reference to the effect of preparation in dentin: a literature review. J Esthet Restor Dent 2012;24:257-265.

Edelhoff D, Güth JF, Erdelt K, Brix O, Liebermann A. Clinical performance of occlusal onlays made of lithium disilicate ceramic in patients with severe tooth wear up to 11 years. Dent Mater 2019;35(9):1319-1330.

Edelhoff D, Schweiger J, Prandtner O, Trimpl J, Stimmelmayr M, Güth JF. CAD/CAM splints for the functional and esthetic evaluation of newly defined occlusal dimensions. Quintessence Int. 2017;48(3):181-191.

Edelhoff D, Sorensen JA. Tooth structure removal associated with various preparation designs for anterior teeth. J Prosthet Dent 2002;87(5):503-509.

Edelhoff D, Sorensen JA: Tooth structure removal associated with various preparation designs for posterior teeth. Int J Periodont Restorative Dent 2002;22:241-249.

Fradeani M, Barducci G, Bacherini L, Brennan M. Esthetic rehabilitation of a severely worn dentition with minimally invasive prosthetic procedures (MIPP). Int J Periodontics Restorative Dent 2012;32:135-147.

Frankenberger R, Taschner M, Garcia-Godoy F, Petschelt A, Krämer N. Leucite-reinforced glass ceramic inlays and onlays after 12 years. J Adhes Dent 2008;10(5):393-398.

Gehrt, M., Wolfart, S., Rafai, N., Reich, S., Edelhoff, D.: Clinical results of lithium-disilicate crowns after up to 9 years of service. Clin Oral Investig 2013;17:275-284.

Guess PC, Selz CF, Steinhart YN, Stampf S, Strub JR. Prospective clinical split-mouth study of pressed and CAD/CAM all-ceramic partial-coverage restorations: 7-year results. Int J Prosthodont 2013;26(1):21-25.

Guess PC, Selz CF, Voulgarakis A, Stampf S, Stappert CF. Prospective clinical study of press-ceramic overlap and full veneer restorations: 7-year results. Int J Prosthodont 2014;27(4):355-358.

Guess PC, Zavanelli RA, Silva NR, Bonfante EA, Coelho PG, Thompson VP. Monolithic CAD/CAM Lithium Disilicate Versus Veneered Y-TZP Crowns: Comparison of Failure Modes and Reliability After Fatigue. Int J Prosthodont 2010;23(5):434-442.

Güth JF, Erdelt K, Keul C, Burian G, Schweiger J, Edelhoff D. In vivo wear behavior of CAD-CAM composite versus lithium disilicate full coverage first-molar restorations: A pilot study over 2 years. Clin Oral Investig 05-2020 online

Gurel G, Sesma N, Calamita MA, Coachman C, Morimoto S. Influence of enamel preservation on failure rates of porcelain laminate veneers. Int J Periodontics Restorative Dent 2013;33:31-39.

Heinenberg BJ. IPS-Empress mit neuer Keramiktechnologie [IPS-Empress with new ceramic technology]. Quintessenz Zahntech 1991;17(4):475-479.

Heintze SD, Rousson V. Fracture rates of IPS Empress all-ceramic crowns-a systematic review. Int J Prosthodont 2010:23(2):129-33. Adhesively luted IPS Empress crowns showed a low fracture rate for incisors and premolars and a somewhat higher rate for molars and canines. The sample size of the conventionally luted crowns was too small and the observation period too short to draw meaningful conclusions.

Imburgia M, Cortellini D, Valenti M. Minimally invasive vertical preparation design for ceramic veneers: a multicenter retrospective follow-up clinical study of 265 lithium disilicate veneers. Int J Esthet Dent 2019;14(3):286-298.

Kerschbaum T. Langzeitüberlebensdauer von Zahnersatz. Eine Übersicht. Quintessenz 2004;55:1113-1126.

Layton DM, Clarke M. A systematic review and meta-analysis of the survival of non-feldspathic porcelain veneers over 5 and 10 years. Int J Prosthodont 2013;26(2):111-124.

Liebermann A, Erdelt K, Brix O, Edelhoff D. Clinical Performance of Anterior Full Veneer Restorations Made of Lithium Disilicate with a Mean Observation Time of 8 Years. Int J Prosthodont 2020;33(1):14-21.

Magne P, Douglas WH. Additive contour of porcelain veneers: a key element in enamel preservation, adhesion, and esthetics for aging dentition. J Adhes Dent 1999;1(1):81-92.

Marquardt P, Strub JR. Survival rates of IPS empress 2 all-ceramic crowns and fixed partial dentures: results of a 5-year prospective clinical study. Quintessence Int 2006;37(4):253-9.

Simeone P, Gracis S. Eleven-Year Retrospective Survival Study of 275 Veneered Lithium Disilicate Single Crowns. Int J Periodontics Restorative Dent 2015;35(5):685-94.

Stappert CF, Denner N, Gerds T, Strub JR. Marginal adaptation of different types of all-ceramic partial coverage restorations after exposure to an artificial mouth. Br Dent J 2005;199(12):779-783.

Steeger, B.: Survival analysis and clinical follow-up examination of all-ceramic single crowns. Int J Comput Dent 2010;13:101-119.

Teichmann M, Göckler F, Weber V, Yildirim M, Wolfart S, Edelhoff D. Ten-year survival and complication rates of lithium-disilicate (Empress 2) tooth-supported crowns, implant-supported crowns, and fixed dental prostheses. J Dent 2017;56:65-77.

Teichmann M, Göckler F, Rückbeil M, Weber V, Edelhoff D, Wolfart S. Periodontal outcome and additional clinical quality criteria of lithium-disilicate restorations (Empress 2) after 14 years. Clin Oral Investig 2019;23(5):2153-2164.

Valenti M, Valenti A. Retrospective survival analysis of 261 lithium disilicate crowns in a private general practice. Quintessence Int 2009;40:573-579.

van den Breemer CR, Vinkenborg C, van Pelt H, Edelhoff D, Cune MS. The Clinical Performance of Monolithic Lithium Disilicate Posterior Restorations After 5, 10, and 15 Years: A Retrospective Case Series. Int J Prosthodont 2017;30(1):62-65.

Van Dijken JW, Hasselrot L. A prospective 15-year evaluation of extensive dentin-enamel-bonded pressed ceramic coverages. Dent Mater 2010;26:929-939.

Walton, TR. A 10-year longitudinal study of fixed prosthodontics: Clinical characteristics and outcome of single-unit metal-ceramic crowns. Int J Prosthodont 1999;12:519-526.

Walton, TR. The up to 25-year survival and clinical performance of 2,340 high gold-based metal-ceramic single crowns. Int J Prosthodont 2013;26:151-160.

Στοιχεία επικοινωνίας:
Prof. Dr med. dent. Daniel Edelhoff
Head of the Polyclinic for Dental Prosthetics and Dean of Studies in Dentistry
Poliklinik für Zahnärztliche Prothetik
Ludwig-Maximilians-Universität
Goethesstraçe 70
80336 Munich, Germany
E-mail: daniel.edelhoff@med.uni-muenchen.de

SmartOPTIC

Αξεσουάρ και επιλογές

Σετ καλυμμάτων αυτοκαύστου
Περιστροφικός δακτύλιος της διόπτρας
Δυνατότητα επέκτασης βραχίονα
Μακρύς βραχίονας (αντί για στάνταρ)
Μονοφθαλμικός σωλήνας για βοηθό
Εξειδικευμένη Procam camera
Αντάπτορας ψηφιακής κάμερας
Φίλτρα χρωματισμού
Πλαστικό προστατευτικό φακών

Ανακλινόμενα προσοφθάλμια 195°

ΕΞΥΠΝΑ ΑΞΕΣΟΥΑΡ - ΠΛΗΘΩΡΑ ΒΕΛΤΙΩΣΕΩΝ

Επέκταση διόπτρας

Σε συνδυασμό με την ανακλινόμενη διόπτρα, σας επιτρέπει να διατηρείτε την άνετη όρθια στάση σας, μειώνοντας την μυϊκή καταπόνηση.
Σημαντική βελτίωση της εργονομίας.

Δαχτυλίδι περιστροφής της διόπτρας

Παρέχει επιπρόσθετη άνεση. Ακόμη κι όταν η κατεύθυνση του μικροσκοπίου είναι υπό γωνία, το δαχτυλίδι σας προσφέρει τη δυνατότητα να διατηρήσετε την όρθια θέση σας.

Εξειδικευμένη PROCAM ψηφιακή camera

Εξαιρετικά συμπαγής σχεδιασμός με εξειδικευμένο διαχωριστή δέσμης.
Αυτόματη ισορροπία λευκού.
Καθορισμός προβολής πλαισίου.
Κουμπί λήψης φωτογραφίας.

Ψηφιακή κάμερα SLR

Βασική εγγραφή video και υψηλής ανάλυσης φωτογραφίες για τεκμηρίωση, αρχειοθέτηση και εκπαιδευτικούς σκοπούς.
Εξατομικευμένοι αντάπτορες για SLRs και οι περισσότερες κάμερες είναι διαθέσιμες κατόπιν σχετικού αιτήματος.

Sony NEX 5

Η ψηφιακή κάμερα προτείνεται για τα μικροσκόπια SmartOPTIC.
Ελαφριά, ισχυρή κάμερα με δυνατότητα εγγραφής σε υψηλή ανάλυση, αισθητήρα 14 MP.
Live view output και λογική τιμή.

Βιντεοκάμερα

Υψηλής ανάλυσης προεπισκόπηση και δυνατότητα εγγραφής με την προσωπική σας βιντεοκάμερα, όπως η Handycam της SONY.

Σύστημα καταγραφής εικόνας, βίντεο και ήχου, ειδικά διαμορφωμένο ώστε να καλύπτει τις ανάγκες του οδοντιατρείου.
Μικρή, φορητή μονάδα που μπορεί να χρησιμοποιηθεί με laptop ή υπολογιστή.

SELIGA MICROSCOPES

- **3-ετής εγγύηση**
- **30 ημέρες εγγύηση επιστροφής χρημάτων**
- **Εκπαίδευση στη χρήση μικροσκοπίου**

Dental Expert - Άννα Ελμάογλου Ε.Π.Ε.

Φειδιππίδου 30, 11527, Γουδή,
Τηλ.: 210 7770739, 210 7770749, Φαξ: 210 7770716, anna@dental-expert.gr

Συντηρητική θεραπεία για μια συμπτωματική μη αναστρέψιμη πολφίτιδα χρησιμοποιώντας πυριτικό τριασβέστιο

Θα ήθελα να μοιραστώ μαζί σας μια ενδιαφέρουσα και γεμάτη προκλήσεις κλινική κατάσταση για τον σημερινό οδοντίατρο. Για δεκαετίες διδαχθήκαμε ότι, για μια συμπτωματική μη αναστρέψιμη πολφίτιδα, έπρεπε πάντα να κάνουμε μια ολική πολφοτομή επειδή δεν ήταν δυνατόν να προσδιοριστεί κλινικά και με σαφήνεια η έκταση της φλεγμονής που περιέχεται στο νευροαγγειακό δεμάτιο. Ο στόχος της θεραπείας μετά την αποκάλυψη του πολφού είναι να ενθαρρύνει την επούλωση του πολφικού ιστού και να διευκολύνει το σχηματισμό της επανορθωτικής οδοντίνης για τη διατήρηση της ζωτικότητας και της υγείας του πολφού (Abarajithan M, Velmurugan N, Kandaswamy D, 2010).

Maximiliano Casa Herzmann
Διευθυντής της Εξειδίκευσης στην Ενδοδοντία, Αυτόνομο Πανεπιστήμιο της Χιλής. Οδοντίατρος, Οδοντιατρική Σχολή στο Εθνικό Πανεπιστήμιο της La Plata (Αργεντινή), 1996. Χειρουργός Οδοντίατρος, Πανεπιστήμιο της Χιλής, 2005.
Εξειδίκευση στην Ενδοδοντία (Αυτόνομος Εθνικός Φορέας Πιστοποίησης Οδοντιατρικών Ειδικοτήτων, CONACEO – Χιλή) 2006.

Οι δοκιμές ευαισθησίας καθοδηγούν προσωρινά τον οδοντίατρο στην αντίληψη της κατάστασης του πολφού, αν είναι υγιής, με αναστρέψιμη φλεγμονή ή με έντονη φλεγμονή όπου η μόνη επιλογή θεραπείας είναι η πλήρης αφαίρεσή του.

Επί του παρόντος, χάρη στην ιστοπαθολογική κατανόηση και στις εξελίξεις στα βιοϋλικά όπως αυτά που βασίζονται σε πυριτικό τριασβέστιο πχ. το Biodentine™ (Septodont, Saint-Maurdes- Fossis, Γαλλία), που χρησιμοποιούνται σε αναγεννητικές θεραπείες όπου η αναμένουσα αντίδραση της οδοντίνης-πολφικού ιστού είναι προφανώς καλύτερη, οι πόρτες έχουν ανοίξει για να προσπαθήσουμε να προχωρήσουμε πέρα από τα παραδείγματα που έχουν θεσπιστεί ως προς αυτό.

Η επιλογή του Biodentine™ υποστηρίζεται από τις εξαιρετικές βιολογικές του ιδιότητες όπως βιοσυμβατότητα (Kettering J.D., Torabinejad M.1995), (Osorio R.M., Hefti A., Vertucci F.J., Shawley A.L, 1998), (Septodont, 2013); χαμηλή πρόκληση φλεγμονής, βιοδραστικότητα, καλή αλληλεπίδραση με διαφορετικούς ιστούς όπως περιοδοντικός σύνδεσμος και πολφός (Lee S.J., Monsef M., Torabinejad M, 1993), (Abedi H.R., Ingle J.I.1995), αντιβακτηριακή ικανότητα, (Torabinejad M., Hong C.U., McDonald F., Pitt Ford T.R, 1995); (Torabinejad M., Hong C.U., Pitt Ford T.R., Kettering J.D, 1995), αλλά συγκεκριμένα σε περιπτώσεις αντιμετώπισης διατρήσεων στις ενδορριζικές διακλαδώσεις, καθώς και η εξαιρετική του αντοχή στη συμπίεση και στην κάμψη, παρόμοια με την οδοντίνη, ικανή να ανθίσταται στις μασητικές δυνάμεις χωρίς την εμφάνιση κατάγματος (Septodont. Biodentine™ Active Biosilicate Technology Scientific File, 2013).

Σύμφωνα με αυτήν την άποψη, τα πράγματα αυτά μπορεί να μην είναι τόσο ακριβή: όπου αυτές οι αρχές ριζωμένες βαθιά στη συνείδησή μας αρχίζουν να καταρρέουν και στο να καταλάβουμε ότι ερμηνεύοντας τα συμπτώματα που εκφράζει ο ασθενής, στα οποία αποδίδουμε μια ιστολογική έννοια και έπειτα να καθορίσουμε τη θεραπεία. Αυτό αφήνει τον οδοντίατρο στη λεπτή θέση να καθορίσει ορισμένα στάδια προετοιμασίας, τα οποία θεωρούνται ως προοδευτική ανάπτυξη, πριν από την ενδεικνυόμενη θεραπεία. Κλινικά περιστατικά που έχουν δημοσιευτεί (Qudeimat και άλλοι 2017, Taha et al. 2017) δείχνουν επιτυχημένα αποτελέσματα σε δόντια με μερική μη αναστρέψιμη πολφίτιδα και ακρορριζική περιοδοντίτιδα, αντίστοιχα. Η παρουσία μιας ακρορριζικής ακτινοσκιερότητας θεωρείται αντένδειξη για την εκτέλεση θεραπείας σε ζωντανό πολφό στα μόνιμα δόντια. Ωστόσο, μια αναδρομική μελέτη έδειξε υψηλό ποσοστό επιτυχίας, συμπεριλαμβανομένων των δοντιών που υποβλήθηκαν σε πολφοτομή χρησιμοποιώντας MTA (συσσωμάτωμα τριοξειδίων των μετάλλων) (Linsuwanont et al. 2017).

Με αυτόν τον τρόπο, καταλήγοντας σε βιαστικά συμπεράσματα και υποδεικνύοντας μια μη αναστρέψιμη θεραπεία για ένα σύμπτωμα, δεν συνιστάται. Προτείνεται να προχωρήσουμε σταδιακά, παρατηρώντας αυτά τα μακροσκοπικά κλινικά σημεία που μας προσφέρουν κάποια δεδομένα που λείπουν για να προσδιορίσουμε την κατάλληλη θεραπεία.

Κλινικό Περιστατικό

Ένα αγόρι ασθενής 9 ετών προσήλθε στο Αυτόνομο Πανεπιστήμιο της Χιλής, στο τμήμα Παιδοδοντίας ΙΙ, με διάγνωση συμπτωματικής μη αναστρέψιμης πολφίτιδας λόγω της εξέλιξης μιας τερηδονικής αλλοίωσης που διαπιστώθηκε κλινικά στη μασητική επιφάνεια του 46 δοντιού ***(Εικ. 1)*** και ακτινογραφικά με μια μεγάλη κοιλότητα κοντά στον πολφικό θάλαμο ***(Εικ. 2)***. Ακολουθώντας το μοτίβο αντιμετώπισης των προηγουμένων

Εικ. 1: Κλινική εξέταση της τερηδονικής αλλοίωσης.

Εικ. 2: Ακτινογραφική εξέταση του εύρους της τερηδονικής αλλοίωσης.

συντηρητικών θεραπειών, αποφασίστηκε να προχωρήσουμε σταδιακά αφαιρώντας το μη υποστηριζόμενο τμήμα αδαμαντίνης-οδοντίνης που είχε τελείως τερηδονιστεί- αποκαλύπτοντας τον πολφό που φαίνονταν να φλεγμαίνει. Στη συνέχεια συνέβη αυθόρμητη αιμορραγία μετά την αφαίρεση 2 χιλιοστών πολφικού ιστού. Σε αυτό το σημείο, αποφασίστηκε να αφαιρεθεί εντελώς ο πολφικός ιστός από τον πολφικό θάλαμο ***(Εικ. 3)***, έτσι περι-

Εικ. 3: Πρόκληση αιμορραγίας κατά την αφαίρεση του τερηδονισμένου ιστού.

ορίστηκε η αιμορραγία, χρησιμοποιώντας μια αποστειρωμένη γάζα εμποτισμένη σε αλατούχο διάλυμα για δύο λεπτά, για να εκτιμηθεί η πιθανή φλεγμονή του ριζικού πολφού. Ευτυχώς, δεν υπήρχε αυθόρμητη αιμορραγία του υπολειπόμενου πολφού, παρατηρώντας έτσι έναν ιστό χωρίς μη αναστρέψιμη φλεγμονή από μακροσκοπική άποψη **(Εικ. 4)**.

Εικ. 4: Μακροσκοπική εξέταση του εναπομείναντα πολφού.

Χάρη στις εξαιρετικές ιδιότητες των βιοκεραμικών υλικών όπως το Biodentine™ (Septodont, Saint-Maur-des-Fossis, Γαλλία), τα υπολείμματα του πολφού προστατεύονται ***(Εικ. 5)*** και επωφελείται από τη βιοσυμβατότητά του, τη βιοδραστικότητα και τις εξαιρετικές μηχανικές ιδιότητες που του παρέχουν ένα κατάλληλο και ευνοϊκό μέσο για να ξεκινήσει η διαδικασία επούλωσης, επίσης επωφελείται από την προαγωγή των μεταλλοποιημένων συστατικών του οδοντικού ιστού.

Εικ. 5: Το Biodentine™ προστατεύει τον εναπομείναντα πολφό.

Ο ασθενής είχε τη συνεδρία επανελέγχου σε 7 μήνες, κατά τους οποίους το δόντι ήταν ασυμπτωματικό, λειτουργικό στο βαθμό που δεν υπήρχε ακτινογραφικό εύρημα της ακρορριζικής παθολογίας ***(Εικ. 6)*** και ανταποκρίνονταν θετικά στις δοκιμές ευαισθησίας.

Εικ. 6: Ακτινογραφική εξέταση επανελέγχου στους 7 μήνες.

Συζήτηση

Είναι απαραίτητο να επανεκτιμηθεί η θέση του κλινικού οδοντιάτρου κατά την ερμηνεία των σημείων και συμπτωμάτων που παρουσιάζονται στον ασθενή. Είναι σημαντικό να καταλάβουμε ότι η ιστολογία δεν θα αντικατοπτρίζεται πάντα κλινικά με ακρίβεια. Η γνώση αυτού του γεγονότος πρέπει να είναι αρκετή στο να εξετάζουμε την πιθανότητα να υποβληθεί το δόντι σε συντηρητική θεραπεία, ανεξάρτητα από την αρχική συμπτωματολογία.

Συνιστάται να προχωράμε μπροστά σταδιακά, παρατηρώντας αυτά τα μακροσκοπικά κλινικά σημεία που παρέχουν τα πιθανά δεδομένα που λείπουν προκειμένου να προσδιοριστεί η κατάλληλη θεραπεία.

Ρωτήστε τον τεχνικό: Το στήσιμο ενός οδοντιατρείου

από τον **Δημήτρη Κατσιγιάννη**
Μηχανικό Βιοϊατρικής, Διευθυντή της Unimedica

Ο σχεδιασμός και το στήσιμο ενός **νέου οδοντιατρείου** ή **η αναμόρφωση ενός παλιού**, συνοδεύονται όπως είναι φυσικό από ανάμεικτα συναισθήματα ελπίδας και αγωνίας. Όπως κάθε μεγάλη μακροχρόνια επένδυση πρέπει να μελετηθεί πολύ προσεκτικά, διαφορετικά υπάρχει ο κίνδυνος της απογοήτευσης και της αποτυχίας. Ας δούμε μαζί πώς μπορεί να οργανωθεί αυτή η προσπάθεια, ώστε να έχει τη **μεγαλύτερη δυνατή επιτυχία.**

Έχοντας επιλέξει την περιοχή που θέλει να δραστηριοποιηθεί ο οδοντίατρος θα πρέπει να ακολουθήσει τα παρακάτω βήματα:

1) Επιλογή οδοντιατρικής μονάδας: Το πρώτο βήμα πριν την επιλογή του χώρου -όσο και αν αυτό φαίνεται περίεργο- είναι η επιλογή της οδοντιατρικής μονάδας που θα εγκατασταθεί στο ιατρείο. Ο λόγος που πρέπει να προηγηθεί αυτή η επιλογή είναι ότι με αυτό τον τρόπο ο οδοντίατρος θα έχει συμπαραστάτη και σύμβουλό του στα επόμενα βήματα (και …επόμενα χρόνια) τον **μηχανικό βιοϊατρικής τεχνολογίας,** από την εταιρεία που θα αγοράσει την έδρα.

2) Επιλογή χώρου: Το οίκημα που θα επιλέξετε για την εγκατάσταση του οδοντιατρείου σας, θα πρέπει να πληροί κατ΄αρχήν τις προδιαγραφές που ορίζονται από τη Διεύθυνση Υγιεινής και τον Οδοντιατρικό Σύλλογο.

Επιπλέον, θα πρέπει ταυτόχρονα να είναι κατάλληλο ώστε να εξυπηρετεί και τις **ανάγκες σας** (μια ή περισσότερες έδρες, χώρος γραμματείας, κ.λ.π). Ο μηχανικός βιοϊατρικής θα ελέγξει το οίκημα ή τα οικήματα που έχετε επιλέξει **(δυνατότητες αποχέτευσης, παροχές νερού, διαρρύθμιση, κ.α)** και θα σας ενημερώσει για τα πλεονεκτήματα και τα μειονεκτήματά τους. Η εμπειρία του σας είναι πολύτιμη.

3) Σχεδιασμός: Το οδοντιατρείο σας θα πρέπει να συνδυάζει την **λειτουργικότητα** και την **εργονομία** με το ανάλογο **design.** Μερικές φορές οι επιταγές του design μπορεί να έρχονται σε σύγκρουση με την λειτουργικότητα και την εργονομία. Καλό θα ήταν να μην νικήσει το design…

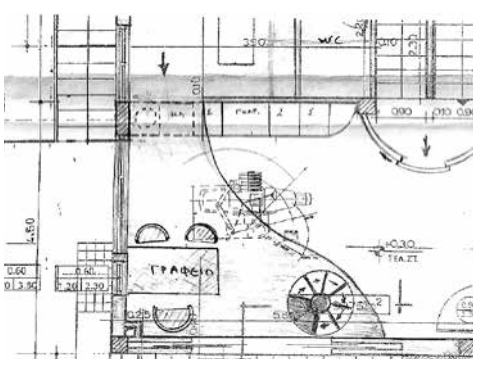

4) Η ώρα των μαστόρων: Υδραυλικός, ηλεκτρολόγος, βαφέας και διάφορες άλλες ειδικότητες θα εμπλακούν στην διαμόρφωση των χώρων και των εγκαταστάσεων. Όλοι αυτοί θα δουλέψουν με βάση τα σχέδια, τις οδηγίες αλλά και **την επίβλεψη του μηχανικού βιοϊατρικής.** Οι υδραυλικές και ηλεκτρολογικές εργασίες θα πρέπει να γίνουν με την μέγιστη προσοχή και ακρίβεια!

5) Εγκατάσταση μηχανημάτων: Αφού ολοκληρωθεί και το βάψιμο, θα γίνει η εγκατάσταση της οδοντιατρικής μονάδας, του πάγκου και των υπόλοιπων οδοντιατρικών μηχανημάτων. Είναι προφανές ότι εφόσον έχει γίνει **σωστός σχεδιασμός οι δυσάρεστες εκπλήξεις θα περιοριστούν στο ελάχιστο!**

Όπως βλέπουμε, ο σύμβουλός σας σε κάθε βήμα για τον σχεδιασμό και την υλοποίηση ενός οδοντιατρείου, είναι ο μηχανικός βιοϊατρικής. Είναι προφανές λοιπόν ότι η αγορά μιας οδοντιατρικής μονάδας, δεν είναι ή δεν πρέπει να είναι μια απλή αγοραπωλησία. **Η εταιρεία από την οποία θα αγοράσετε την μονάδα θα πρέπει να σας υποστηρίζει και να σας συμβουλεύει τόσο κατά την αρχική εγκατάσταση όσο και στα επόμενα χρόνια.** Ο μηχανικός βιοϊατρικής της εταιρείας με τον οποίο θα συνεργαστείτε, θα είναι πλέον ένας από τους βασικούς σας συνεργάτες καθώς:

- με την σωστή του καθοδήγηση **θα «στήσετε»** ένα λειτουργικό και εργονομικό ιατρείο που θα διευκολύνει και δεν θα δυσκολεύει την εργασία σας,
- όταν παρουσιάζονται τεχνικά προβλήματα στον εξοπλισμό σας, θα εξασφαλίζει την **άμεση αντιμετώπισή τους**.

Η επιλογή οδοντιατρικής μονάδας και κατ' επέκταση εταιρείας και μηχανικού βιοϊατρικής τεχνολογίας με τον οποίο θα συνεργαστείτε αποτελεί το πρώτο και σημανικότερο βήμα. ***Επιλέξτε με προσοχή!!!***

Για περισσότερες πληροφορίες μπορείτε να επικοινωνήσετε μαζί μας
*στο **210 7777936,***
*email: **unimedica.hellas@gmail.com,***
*site: **www.unimedica.gr***

Τα προϊόντα Διαχείρισης Στοματικής Υγείας της Ivoclar Vivadent αποκλειστικά στην Ariston Dental

Η Ariston Dental, από την 1η Σεπτεμβρίου 2021, αναλαμβάνει αποκλειστικά τη διάθεση των προϊόντων πρόληψης και φροντίδας της Ivoclar Vivadent για την Ελλάδα.

Με την προσθήκη των προϊόντων διαχείρισης στοματικής φροντίδας της Ivoclar Vivadent, η Ariston Dental διευρύνει ακόμα περισσότερο τη γκάμα των προϊόντων της και δίνει τη δυνατότητα στον οδοντίατρο να προσφέρει στους ασθενείς του στοματική υγεία προσαρμοσμένη στις ανάγκες του.

Η σειρά περιλαμβάνει προϊόντα για πρόληψη, οδοντιατρική περίθαλψη, απευαισθητοποίηση, λεύκανση και κοσμήματα δοντιών, για ένα άρτιο και αισθητικό αποτέλεσμα.

Συγκεκριμένα, τα προϊόντα που προστίθενται στο portfolio προϊόντων της Ariston Dental είναι:

- Plaque Test
- Proxyt
- Fluor Protector
- Cervitec
- Hellioseal
- VivaSens
- VivaStyle
- Skyce

Την παραπάνω σειρά προϊόντων συμπληρώνει το καταξιωμένο προϊόν **Optragate.**

Δείτε τα αναλυτικά στο ***aristondental.com***

Μια φρέσκια πνοή στην οδοντιατρική ψηφιακή τεχνολογία: συνεργασία Ivoclar Vivadent και exocad

Η Ivoclar Vivadent, παγκόσμιος ηγέτης στην αγορά καινοτόμων οδοντιατρικών λύσεων, με έδρα το Λιχτενστάιν και η exocad GmbH (exocad), εταιρεία της Align Technology, Inc. και κορυφαίος κατασκευαστής οδοντιατρικού λογισμικού CAD/CAM, ανακοίνωσαν τη στρατηγική τους συνεργασία.

Χιλιάδες εργαστήρια σε όλο τον κόσμο βασίζονται στις έξυπνες λύσεις των συστημάτων της Ivoclar Vivadent, όπως βασίζονται και στις κορυφαίες στην αγορά λύσεις λογισμικού της exocad. Οι δύο εταιρείες ενώνουν τώρα τις βασικές δυνάμεις τους στον τομέα των υλικών και του λογισμικού, για να δημιουργήσουν μια ελκυστική και μοναδική ψηφιακή πλατφόρμα για οδοντοτεχνίτες.

«Τα πάντα» από μια μόνο πηγή για μια ολοκληρωμένη ροή εργασίας

Η νεοσύστατη πλατφόρμα παρέχει στα οδοντιατρικά εργαστήρια καινοτόμες λύσεις, οι

Ολοκληρωμένη ροή εργασίας με τον εργαστηριακό σαρωτή PrograScan PS5 και το λογισμικό exocad DentalCAD.

οποίες θα τους επιτρέπουν να επεκτείνουν τις ψηφιακές ροές εργασίας τους και να αυξήσουν την αποτελεσματικότητά τους, σύμφωνα με τις ανάγκες τους, με τη δυνατότητα να προμηθεύονται τα πάντα από μία μόνο πηγή. *«Από τη σάρωση έως την ψηφιακή παραγωγή - στην Ivoclar Vivadent, υποστηρίζουμε τους πελάτες μας να εφαρμόζουν ομαλά, σταθερά και με επιτυχία τις ροές εργασίας τους, παρέχοντάς τους ολοκληρωμένα, έξυπνα συστήματα που τους επιτρέπουν να αυξάνουν την παραγωγικότητά τους σε σταθερή βάση. Μαζί με την exocad, επεκτείνουμε ακριβώς αυτές τις ευκαιρίες για τους πελάτες των οδοντοτεχνικών εργαστηρίων μας, οδηγώντας τους στο επόμενο επίπεδο»,* εξηγεί ο **Diego Gabathuler,** Διευθύνων Σύμβουλος της Ivoclar Vivadent. *«Είμαι ενθουσιασμένος για τη νέα στρατηγική συνεργασία με την Ivoclar Vivadent και τις τεράστιες ευκαιρίες που προσφέρει αυτή στα οδοντοτεχνικά εργαστήρια»,* λέει ο **Tillmann Steinbrecher,** Διευθύνων Σύμβουλος της exocad. *«Η συνεργασία μας με την Ivoclar Vivadent θα μας επιτρέψει να παρέχουμε λύσεις αιχμής σε μια ταχέως εξελισσόμενη αγορά σε όλο τον κόσμο.»*

Επίσημοι διανομείς
Oral Vision, Ελλάδα
Sadent, Ελλάδα
Dentalcon, Κύπρος

Ivoclar Vivadent® PrograScan PS3 και PS5 – σάρωση και σχεδιασμός

Δύο νέοι σαρωτές προσφέρουν βέλτιστα αποτελέσματα και προηγμένες δυνατότητες σάρωσης για ακρίβεια στην καθημερινή εργαστηριακή σας ρουτίνα.

Απλός χειρισμός, ακρίβεια και αξιόπιστα αποτελέσματα - αυτό μπορείτε να περιμένετε από τους νέους εργαστηριακούς σαρωτές PrograScan PS3 και PS5 της Ivoclar Vivadent AG. Και οι δύο νέοι σαρωτές ενσωματώνονται άψογα στην ψηφιακή ροή εργασίας της Ivoclar Vivadent. Η τεχνολογία, το λογισμικό και τα υλικά προσαρμόζονται τέλεια το ένα στο άλλο. Το ενσωματωμένο λογισμικό CAD "exocad" είναι απλό και εύκολο στη χρήση. Αυτό σημαίνει εξαιρετική αξιοπιστία της όλης διαδικασίας, τεράστια εξοικονόμηση χρόνου και αποτελέσματα στα οποία μπορείτε να βασιστείτε.

Μια νέα γενιά σαρωτών

Και οι δύο πλήρως αυτοματοποιημένοι σαρωτές PrograScan, PS3 και PS5, είναι ισχυροί



Οι νέοι εργαστηριακοί σαρωτές PrograScan PS3 και PS5 από την Ivoclar Vivadent ενσωματώνονται άψογα στην ψηφιακή ροή εργασίας Ivoclar Vivadent.

και αξιόπιστοι συνεργάτες, για σάρωση στο οδοντοτεχνικό εργαστήριο. Μια ποικιλία ενδείξεων και εκτεταμένων επιλογών εφαρμογής απλοποιούν πάρα πολύ την καθημερινή εργαστηριακή ρουτίνα. Εκτός από τον ταχύ υπολογισμό των δεδομένων σάρωσης, η ακρίβεια είναι αυτό που πραγματικά ξεχωρίζει τον PrograScan PS3. Για αυτόν τον λόγο αποτελεί την ιδανική επιλογή για εργαστήρια που εστιάζουν σε πρωτογενείς ενδείξεις, όπως στεφάνες και γέφυρες. Η ταχύτητα σάρωσης του PrograScan PS5 επιταχύνει σημαντικά τη διαδικασία. Τα αποτυπώματα σαρώνονται πλήρως αυτοματοποιημένα χρησιμοποιώντας έναν τρίτο άξονα. Το ψηφιακό αποτύπωμα εμφανίζεται έγχρωμο. Ο PrograScan PS5 είναι ιδανικός για μεγαλύτερα εργαστήρια, προσανατολισμένα σε μεγάλη παραγωγή, που στοχεύουν σε μέγιστη απόδοση στις ψηφιακές ροές εργασίας τους.

Ευκολία χρήσης – βέλτιστα αποτελέσματα

Όλα τα στοιχεία συντονίζονται άριστα: συσκευή σάρωσης, λογισμικό CAD/CAM και εξοπλισμός παραγωγής. Για παράδειγμα, οι συσκευές κοπής PrograMill DRY, PM3, PM5 και PM7 είναι ιδανικές για την επεξεργασία οξειδίου του ζιρκονίου IPS e.max ZirCAD Prime. Η ύπαρξη λιγότερων διεπαφών μειώνει την πιθανότητα σφαλμάτων, αυξάνοντας έτσι την αξιοπιστία και την αποδοτικότητα σε ολόκληρη την ψηφιακή ροή εργασίας.

Διαθεσιμότητα

Και οι δύο νέοι σαρωτές από την Ivoclar Vivadent, PS3 και PS5, από τους κορυφαίους εξειδικευμένους εμπόρους.

Επίσημοι διανομείς
Oral Vision, Ελλάδα
Sadent, Ελλάδα
Dentalcon, Κύπρος

Ορθοδοντικές προσφορές από την «Ι. Τσαπράζης Α.Ε.»

Κυκλοφόρησε ο νέος κατάλογος προσφορών της εταιρείας Ι. Τσαπράζης ΑΕ., για τα ορθοδοντικά προϊόντα R.M.O. (Rocky Mountain Orthodontics) περιλαμβάνοντας νέα προϊόντα στις πιο ανταγωνιστικές τιμές της αγοράς!

Περισσότερες πληροφορίες σχετικά με τα προϊόντα του καταλόγου μπορείτε να δείτε στην ηλεκτρονική σελίδα της εταιρείας, **www.tsaprazis.gr**

Νέο ΔΣ της Ορθοδοντικής Εταιρείας της Ελλάδος

Κατά τις αρχαιρεσίες, που διεξήχθησαν, στις 26 Ιουνίου 2021, εξελέγη, το νέο Διοικητικό Συμβούλιο της Εταιρείας και συγκροτήθηκε σε σώμα με την παρακάτω σύνθεση:

Πρόεδρος:
Ελευθέριος Γ. Κακλαμάνος
Αντιπρόεδρος:
Παναγιώτης Καρβελάς
Απερχόμενος Πρόεδρος:
Χαράλαμπος Καλαϊτζάκης
Γεν. Γραμματέας:
Μιλτιάδης Μακρυγιαννάκης
Ταμίας:
Νίκη Ράδου
Μέλη:
Βασίλειος Ζυμπερδίκας
Ανδρέας Καραμούζος
Γεωργία Κωταντούλα
Άννα Παπαδογεωργάκη-Αναγνώστου
Παναγιώτης Σκουλαρίκης

GT GRADIENT TECHNOLOGY

IPS e.max®

ZirCAD

Prime

Επαναπροσδιορισμός των ολοκεραμικών – με τεχνολογία διαβάθμισης – Gradient Technology:
Αισθητική υψηλών προδιαγραφών με 1200 MPa για όλες τις ενδείξεις *

**All ceramic,
all you need.**

zircadprime.ipsemax.com

* από μονήρεις στεφάνες έως γέφυρες 14 τεμαχίων

www.ivoclarvivadent.gr

Επίσημοι διανομείς

Ελλάδας
Oral Vision
• Μάγερ 13 / 104 38 Αθήνα / τηλ: 210 77 55 900 /
• Τσιμισκή 34 / 546 23 Θεσσαλονίκη / τηλ: 2310 253 800 /
www.oralvision.gr

SADENT
• 1 χλμ Λεωφ. Μαρκοπούλου / 190 02 Παιανία / τηλ: 211 10 22 900 /
• Τετραπόλεως 4 / 115 27 Γουδή / τηλ: 210 77 77 608 /
• Ν. Τέλογλου 7 / 546 36 Θεσσαλονίκη / τηλ: 2310 968 799 /
www.sadent.com

Κύπρου
Dentalcon
• Λ. Αναστασιάδη 1 / 2012 Λευκωσία / τηλ: 22 466 000 /
www.dentalcon.com.cy

ivoclar vivadent®

Αναύγειες Λόγου και Τέχνης

Του **Γεράσιμου Δουβίτσα** Αναπληρωτή Καθηγητή Οδοντιατρικής Σχολής ΕΚΠΑ

Σύγχρονοι Έλληνες Ποιητές 12

Δημήτρης Θ. Γκότσης
(1931-1996)

Γεννήθηκε στη Θεσσαλονίκη στις 26 Οκτωβρίου 1945 από γονείς μουσικούς, από τους οποίους και πήρε πλήρη μόρφωση στη φωνητική Μουσική. Σπούδασε Ιατρική στο Αριστοτέλειο Πανεπιστήμιο της γενέτειράς του. Μετεκπαιδεύτηκε κι εργάστηκε για πολλά χρόνια στην -τότε Δυτική- Γερμανία. Πρωτοεμφανίστηκε στα γράμματα στην ώριμη ηλικία των 44 χρόνων. Το 1986 εγκαταστάθηκε στην Πάφο της Κύπρου κι εργάστηκε σαν γιατρός μέχρι το 1999 και εν συνεχεία σαν ελεύθερος συγγραφέας και μεταφραστής. Διετέλεσε εξωτερικός συνεργάτης του Κέντρου Χορωδιακής Πράξης του Υπουργείου Πολιτισμού της Ελλάδας σε θέματα μετάφρασης λιμπρέττων, ποιητικής και αισθητικής της φωνητικής Μουσικής (ειδικά Ορατορίου και Λήντερ). Ήταν ιδρυτικό μέλος της Εταιρείας Λογοτεχνών Πάφου, ενώ ήταν και μέλος της Ένωσης Λογοτεχνών Κύπρου, του Pen Club Κύπρου καθώς και της Διεθνούς Ένωσης Κριτικών Λογοτεχνίας.

Ποιήματά του έχουν ανθολογηθεί στα Γαλλικά, Αγγλικά, Ισπανικά, Γερμανικά, Ιταλικά, Φινλανδικά, Βουλγαρικά και Περσικά. Επίσης πρωτότυπα γερμανικά του ποιήματα έχουν συμπεριληφθεί σε γερμανικές ποιητικές ανθολογίες, εκδομένες στο Μόναχο και στο Κίελο.

Απεβίωσε τον Μάϊο του 2021.

Ποίηση
- *Έστωρ*, Λευκωσία, 1989
- *Ιμάτια*, Λευκωσία, 1990
- *Του Έστεν τα τραγούδια*, Παιδική ποίηση, πάνω σε μουσική του Theodore Oesten, Λευκωσία, 1991
- *...και Ορεινός ο Κήπος*, Λευκωσία, 1992
- *Αυλή του Πάσχα, Άσματα για τα Φυλακισμένα Μνήματα*, πρόλογος: Τάκης Βαρβιτσιώτης, Λευκωσία, 1994. (Κρατικό Βραβείο Κυπριακής Δημοκρατίας 1995)
- *Ταξιδίου Τέρματα*, Λευκωσία, 1998
- *Της Ευφρόνης*, Λευκωσία, 2001
- *Ομόκεντρον σε Τρία Πρόσωπα*, Λευκωσία, 2003
- *Ταξιδεύοντας με τον Μάλτε*, εκδόσεις Αρμός, Αθήνα, 2006
- *Χειμέρια Κύπρια*, Λευκωσία, 2007
- *Εκλογή Α΄ 1989-2009*, Λάρνακα, 2010
- Posthumous (Δεκεμβριανά 2008), Αθήνα, 2011

Ελευθερία

Λευκή μέρα απέραντη
ένας ψηλός ουρανός
που με συνθλίβει,
κι όμως η θύελλα με κινεί
κι είμαι ελεύθερος
ελεύθερος όπως οι χιονοστιβάδες
χιλιάδες στόματα που τραγουδούν
σε ακατανόητο χαμόγελο
σε ανάκουστο τραγούδι
χαμογελούν τα παιδιά
που έγιναν δικά μου
καθώς παίζουν ανάμεσα στα δένδρα
μες στο νυχτιάτικο δάσος
της ψυχής μου
αυτής της πανάρχαιας, πάντα που
ρωτά, Σφίγγας.

- *Ότι συνεβασίλευσας (Κουβέντες με τη Σαλονίκη)*, Λευκωσία, 2012
- *Διχασμένη Αυγή (Μονολογώντας στην «Πράσινη Γραμμή»)*, Λευκωσία, 2013

Δοκίμια
Δοκίμια και κριτικές δημοσιευμένα στα βιβλία:
- *Από την Κύπρο στην Κέρκυρα* (τρεις ομιλίες του 1998), Λευκωσία, 2006
- *Επιγνώσεις πατρίδας στον Θεοκλή Κουγιάλη*, Αθήνα, 2011

Επίσης, δοκίμια έχουν δημοσιευθεί και σε έγκριτα λογοτεχνικά περιοδικά κι εφημερίδες Κύπρου και Ελλάδας. Ειδικότερα, ο Δ.Θ. Γκότσης προσέγγισε δοκιμιακά το έργο σημαντικών μορφών της πνευματικής παραγωγής του Νεώτερου Ελληνισμού όπως οι Διονύσιος Σολωμός, Ανδρέας Κάλβος, Κωνσταντίνος Καβάφης, Γιώργος Σεφέρης, Δημήτρης Παπαδίτσας, Χρήστος Μαλεβίτσης, Νικηφόρος Βρεττάκος, Τάκης Βαρβιτσιώτης κ.ά.

Θέατρο
- *Τα Όρια*, μονόπρακτο σε τρεις σκηνές, 1988
- Μακεδόνισσες, μίμηση αρχαίου δράματος, 1991, ανεβασμένο σε ραδιοφωνική παραγωγή του Ραδιοφωνικού Ιδρύματος Κύπρου
- *Σώμα Πενθέως*, σκηνική μεταφορά ποίησης, 1993
- *Τραγικοί Μαίανδροι*, δράμα σε πέντε σκηνές, 2006

Μεταφράσεις
- Ράινερ Μαρία Ρίλκε, *Τα Σονέττα του Ορφέα* -σε συνεργασία με τον Ανδρέα Πετρίδη, έκδοση της Εταιρείας Λογοτεχνών Πάφου σε συνεργασία με την Πρεσβεία της Ομοσπονδιακής Δημοκρατίας της Γερμανίας, Λευκωσία 1995
- Ράινερ Μαρία Ρίλκε, Οι Ελεγείες του Ντουίνο, εκδόσεις Αρμός, Αθήνα 2000
- Φρήντριχ Χαίλντερλιν: *Ποιήματα, Μεγάλη Εκλογή σε Τρία Μέρη*, εκδόσεις Αρμός, Αθήνα, 2002
- Johannes Bobrowski: *Ποιήματα*, εκδόσεις Αρμός, Αθήνα, 2007

Ο Δ.Θ. Γκότσης έχει επίσης μεταφράσει ποιήματα των ακόλουθων Γερμανών και Αυστριακών ποιητών: Νέλλυ Ζάξ, Πέτερ Χούχελ, Γιόακιμ Ρίνγκελνατς, Ζάρα Κίρς, Ίνγκεμποργκ Μπάχμαν, Ίλζε Άιχινγκερ, Γκέοργκ Τράκλ, Στέφαν Γκεόργκε, Γκέοργκ Χάυμ, Έλζε Λάσκερ-Σούλερ, Άουγκουστ Στράμμ, Ντουρς Γκρύνμπαϊν.

Γιάννης Γκούμας

Γεννήθηκε στην Αθήνα στις 20 Οκτωβρίου 1935. Σε ηλικία έξι–επτά ετών, ο πατέρας του τον πήρε στην Αγγλία όπου έζησε για τα επόμενα 20 χρόνια. Από το 1946–1949 σπούδασε στο Hove College, από το 1949–1953 στο Seaford College και από το 1953–1954 στο Πανεπιστήμιο του Σαουθάμπτον (School of Navigation). Στην Αγγλία εργάστηκε ως δόκιμος σε εμπορικά πλοία και στη συνέχεια υπάλληλος σε εφοπλιστική εταιρεία στο Λονδίνο. Όταν επέστρεψε στην Ελλάδα, διετέλεσε αντιπρόεδρος της οικογενειακής ναυτιλιακής εταιρείας (J.G. Goumas Shipping Co. SA) στον Πειραιά για αρκετά χρόνια. Το 1994 εγκατέλειψε οριστικά τη θέση αυτή, για να αφοσιωθεί στην καριέρα του ηθοποιού.

Γνωστός εκτός Ελλάδας ως Yannis Goumas, έγραψε οκτώ ποιητικές συλλογές στα αγγλικά, οι οποίες έχουν κυκλοφορήσει από βρετανικούς εκδοτικούς οίκους (όπως τους Oasis Books, Sceptre Press, Hermes Publications, Green Horse Publications κ.ά.)

Η πλειοψηφία του ποιητικού έργου του που έχει εκδοθεί στην ελληνική γλώσσα είναι σε μεταφράσεις άλλων. Έγραψε πέντε ποιητικές συλλογές στα ελληνικά (σε μετάφραση) και μια τρίγλωσση συλλογή στα αγγλικά, ελληνικά και τουρκικά.

Μέχρι το 2013 είχε μεταφράσει 226 Έλληνες και Ελληνοκύπριους ποιητές στα αγγλικά, συμβάλλοντας σημαντικά στην εικόνα της ελληνικής ποίησης στο αγγλόφωνο αναγνωστικό κοινό του εξωτερικού. Μεταξύ των Ελλήνων ποιητών που έχει μεταφράσει είναι οι υπερρεαλιστές της Γενιάς του '30, Ανδρέας Εμπειρίκος και Νίκος Εγγονόπουλος, οι μεταπολεμικοί Μίλτος Σαχτούρης και Νίκος Αλέξης Ασλάνογλου, ο Κωνσταντίνος Καβάφης, ο Νίκος Καββαδίας, ο Κώστας Ουράνης, ο λογοτέχνης και φιλόσοφος Τάσος Αρβανιτάκης (καλλιτεχνικό ψευδώνυμο Τάσος Φάλκος), ο Γιώργος Χρονάς, ο Σωτήρης Παστάκας, ο Κώστας Ριτσώνης, η Έφη Καλογεροπούλου κ.ά.

Έγραψε μουσική για το Νέο Κύμα και για το Έντεχνο Τραγούδι. Συνεργάστηκε με τους στιχουργούς Δημήτρη Χριστοδούλου, Άκο Δασκαλόπουλο και Γιάννη Κακουλίδη.

Από τα πιο γνωστά μελοποιημένα τραγούδια του είναι *«Ο Νερόμυλος»* που τραγούδησε σε πρώτη εκτέλεση η Δέσποινα Γλέζου το 1969 για το οποίο έγραψε τόσο τους στίχους όσο και τη μουσική.

Από το 1994, που αφοσιώθηκε στην καριέρα του ηθοποιού, έπαιξε μεταξύ άλλων στο Εθνικό Θέατρο και το Κρατικό Θέατρο Βορείου Ελλάδος.

Λογοτεχνικό Έργο
- *Past The Tollgate*, 1982
- *Στην άκρη της γλώσσας*, 1985
- *Δεκαεφτά ελεγεία για τον Σάιτ Σαλίμ Χαλμάν*, 1986
- *Η σιωπή των άλλων*, 1997
- *Με σηκωμένα τα μανίκια*, 1998
- *Ένα λεπτό πριν τα μεσάνυχτα*, 2003
- *Τ.Σ. Έλιοτ – Ένας συναισθηματικά αόρατος ποιητής*, 2005
- *Φεγγάρι μη μου κάνεις χαλάστρα*, 2005
- *Τα πορτρέτα της ωριμότητας*, 2007
- *Ανθολογία 1985–2012*, 2012
- *Pros and Cons,* 2019

Μεταφράσεις
Στην ποιητική ανθολογία με τίτλο *«Ένα μηδέν ένα, 101 Έλληνες Ποιητές»*, την οποία επιμελήθηκε ο ίδιος, περιλαμβάνονται κείμενα των Κωνσταντίνου Καβάφη, Κώστα Ουράνη, Ναπολέοντα Λαπαθιώτη, Γιώργου Σεφέρη, Γιώργου Θέμελη, Ανδρέα Εμπειρίκου, Ζωής Καρέλλη, Μαρίας Πολυδούρη, Γεωργίου Θ. Βαφόπουλου, Αλέξανδρου Μπάρα, Δημητρίου Ι. Αντωνίου, Μελισσάνθης, Γιώργου Σαραντάρη, Αλέξανδρου Μάτσα, Νίκου Καββαδία κ.ά.

Αρκετοί τίτλοι των μεταφράσεων του Γιάννη Γκούμα έχουν καταχωρηθεί στην ηλεκτρονική βάση δεδομένων της Βιβλιονέτ, ενώ το όνομά του σε μερικούς τίτλους εμφανίζεται με λατινικούς χαρακτήρες ως Yannis Goumas.

Αποχώρηση

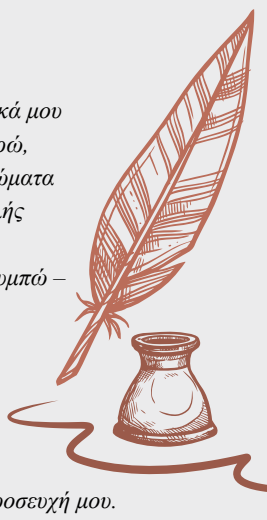

Μονότονα όσο τ' όνομά μου,
τα τικ-τακ του ρολογιού είναι δικά μου
να τ' ακούω, δικά μου να διατηρώ,
δίχως να σφετερίζομαι τα δικαιώματα
των άλλων. Δεν είμαι τόσο αφελής
ώστε να σταματήσω το ρολόι
μιας κι' ακόμα μαθαίνω να κολυμπώ –
δηλαδή, πως να εκλείψω
με χρυσό μετάλλιο.

Ικέτης

Ένας άγιος παρεμβαίνει στην προσευχή μου.
Ο Θεός στέλνει χαιρετίσματα, μου λέει,
και έχοντας διαβάσει τα ποιήματά μου
αισθάνεται πως σπαταλώ την ικανότητά μου
σε σοφία που δεν δύναται να λυτρωθεί.
Μα εγώ προσευχόμουνα να μου δοθεί
μια πίστη ν' αγγίξω και να περιγράψω
και να την επιστρέψω σε ποίηση.

Αυθαίρετη συμπεριφορά

Μέρα με τη μέρα, όλο και πιο λίγο παραχωρώ τον εαυτό μου
στον εαυτό που είναι ο λόγος να συνεχίσω.
Αισθάνομαι του ίσκιου μου ο σκάρτος εραστής,
μα δίχως ν' αντιστέκομαι σ' αυτόν το ρόλο, μιας κι έμαθα
ότι οι πρεσβύτεροι ποιητές αντιμετωπίζουν πολλά,
πληγωμένοι απ' όσα όφειλαν στον εαυτό τους. Σήμερα τράβηξα
την κουρτίνα της μπανιέρας, κι αντίκρυσα ένα σώμα γυμνό
που έκανε το καλύτερο που μπορούσε να με διεγείρει.
Άνδρας; Γυναίκα; Δεν τόλμησα
να κοιτάξω καλά-καλά. Μόνο που ποθούσα
για την στάση που θα ταίριαζε για την περίπτωση.

Για να δουλεύετε χωρίς στρες, να αντιμετωπίζετε αποτελεσματικά οξέα περιστατικά και να πραγματοποιείτε θεραπεία σε περισσότερα του ενός τεταρτημόρια με μεγαλύτερα ραντεβού, την εποχή του COVID-19, **υπάρχει λύση!**

MADE IN FRANCE

Deadline 29/10/2021

1 Δοκιμάστε το QuickSleeper5 ή το SleeperOne5 στο ιατρείο σας

- Δηλώστε μας το ενδιαφέρον σας.
- Εντελώς δωρεάν.
- Χωρίς καμμία υποχρέωση.

Εντελώς ανώδυνη αναισθησία
Δρα αμέσως
Αποτελεσματική
Χωρίς «μούδιασμα»

2 Επωφεληθείτε μιας προσωπικής εκπαίδευσης

- Χωρίς χρέωση
- Online στον χώρο σας

3 Κάντε το δικό σας!

- Στο τέλος της δοκιμαστικής περιόδου σας δίνετε η δυνατότητα να το υιοθετήσετε στην κλινική σας πράξη μόνο και εφόσον είσαστε απόλυτα ικανοποιημένοι.

Αποχαιρετήστε την στελεχιαία αναισθησία!

Dental Expert

Dental Expert - Άννα Ελμάογλου Ε.Π.Ε.

Ο Εξειδικευμένος Συνεργάτης του Οδοντιατρείου σας

Φειδιππίδου 30, 11527, Γουδή • Τηλ.: 210 7770739, 210 7770749 • Φαξ: 210 7770716

e-mail: anna@dental-expert.gr

ΑΠΟ ΤΟΝ ΕΦΕΥΡΕΤΗ ΤΗΣ ΤΕΧΝΟΛΟΓΙΑΣ CAD CAM ΕΝΔΟΣΤΟΜΑΤΙΚΑ SCANNER

Dentsply Sirona

CEREC Omnicam

17.500 € +ΦΠΑ

Με την ευέλικτη χρηματοδότηση της DENTICA

Πλήρες με ΗΥ

Ανοιχτό σύστημα

ΧΩΡΙΣ ΕΤΗΣΙΑ ΣΥΝΔΡΟΜΗ

CEREC Primescan

ΑΝΟΙΧΤΟ Σύστημα

ΧΩΡΙΣ Ετήσια Συνδρομή

Ασυναγώνιστη ταχύτητα

Βάθος σάρωσης 20mm

50.000 images/sec

Τιμή από €6.000

Με το πρόγραμμα χρηματοδότησης μας

DENTICA

Αθήνα 2107488333

Θεσσαλονίκη 2310960441