ISSN: 2585-2868

Οδοντιατρικο Βημα

ΔΙΜΗΝΙΑΙΑ ΕΚΔΟΣΗ | Σκουφά 64 106 80 Αθήνα | Τηλ. 210 3814 939 | e-mail: odvima@otenet.gr | www.odvima.gr | ΜΑΡΤΙΟΣ - ΑΠΡΙΛΙΟΣ 2021 | ΤΕΥΧΟΣ 139

Με ασφαλή βήματα προς την ψηφιακή ολοκλήρωση. Ερωτήματα, προϋποθέσεις και ένα παράδειγμα
Των **Αριστείδη Βίλλια,** DDS, MSc, PhD και **Ηρακλή Καρκαζή,** Καθηγητή Κινητής Προσθετικής ΕΚΠΑ ..... ***Σελ. 14-15***

ΕΕΝΟ: Ασθένεια κορωνοϊού 2019 (COVID-19) και Οδοντιατρική
Των **Αγγελικής Γιαννοπούλου** και **Φλώρας Ζερβού-Βάλβη** ..... ***Σελ. 18-19***

ΕΕΚΣ: Λευκές Βλάβες Βλεννογόνου Στόματος
Της **Παναγιώτας Λούμου - Παναγιωτοπούλου** ..... ***Σελ. 22***

ITI: Ψηφιακά πρωτόκολλα στον χώρο του Οδοντιατρείου Μέρος ΙΙ: Προσθετική αποκατάσταση
Των **Ελευθερίας Τσαλούχου** και **Σπύρου Κουρή** ..... ***Σελ. 24-25***

ΕΟΕ: Ξεκίνησε το Πρόγραμμα Επαγγελματικής Επιμόρφωσης στα Οδοντικά Εμφυτεύματα της Εταιρείας Οδοντοστοματολογικής Ερεύνης.
Του **Κωνσταντίνου Παπαϊωάννου** ..... ***Σελ. 26-27***

Ανταύγειες Λόγου και Τέχνης
Του **Γεράσιμου Δουβίτσα** ..... ***Σελ. 42***

Ο ρόλος του CBCT στη διάγνωση του επιμήκους κατάγματος ρίζας

Τα επιμήκη κατάγματα των ριζών παρατηρούνται στα ενδοδοντικά θεραπευμένα δόντια και αν παραμείνουν αδιάγνωστα για μεγάλο χρονικό διάστημα είναι δυνατό να οδηγήσουν σε εκτεταμένη απώλεια των περιοδοντικών ιστών.

Όπως εξηγεί ο κ. **Σπύρος Στεφόπουλος**, Οδοντίατρος - Ενδοδοντολόγος, DDS, Msc., όταν η κλινική εξέταση και ο συνήθης ακτινογραφικός έλεγχος με τη χρήση οπισθοφατνιακού ακτινογραφήματος δεν παρέχουν επαρκή διαγνωστικά στοιχεία, η υπολογιστική τομογραφία κωνικής δέσμης (CBCT) θεωρείται η εξέταση εκλογής στην προσπάθεια τεκμηρίωσης της ύπαρξης ενός επιμήκους κατάγματος ρίζας. Η θεμελίωση, όμως, της διάγνωσης δε στηρίζεται συνήθως στην αποκάλυψη της ρωγμής με το CBCT αλλά στην αξιολόγηση των χαρακτηριστικών μοτίβων οστικής απώλειας, που αποκαλύπτονται και είναι συμβατά με την ύπαρξη ενός επιμήκους κατάγματος ρίζας.

Η ακριβής συνεισφορά του CBCT στη διάγνωση των επιμήκων καταγμάτων των ριζών σε ενδοδοντικά θεραπευμένα δόντια θα επιχειρηθεί να αποσαφηνισθεί με την παρουσίαση ενός κλινικού περιστατικού. ***Σελ. 10-12***

Η θεραπευτική προσέγγιση των Εκφυλιστικών και Φλεγμονωδών παθήσεων σε ασθενείς με λειτουργικές διαταραχές του Στοματογναθικού Συστήματος. Β΄ μέρος
Του **Βύρωνα Δρούκα** Καθηγητή ΕΚΠΑ
Σελ. 4-8

Νέα συντηρητική θεραπεία οστεονέκρωσης σταδίου ΙΙΙ (MRONJ) λόγω λήψης διφωσφονικών
Του **Χρήστου Κωνσταντινίδη** Οδοντιάτρου - M.Sc (Προσθετ.)
Σελ. 16-17

12 Μαΐου 2021: Ευρωπαϊκή Ημέρα Υγείας των Ούλων

Η στοματική υγεία στον καιρό της πανδημίας

Όπως κάθε χρόνο έτσι και φέτος στις 12 Μαΐου γιορτάζουμε την Ευρωπαϊκή Ημέρα για την Υγεία των Ούλων. Τα νοσήματα του στόματος, ιδιαίτερα όταν συνδυάζονται με απώλεια δοντιών, μειώνουν σε σημαντικό βαθμό την συνολική ποιότητα ζωής.

Για αυτό το λόγο, οφείλουμε όλοι οι οδοντίατροι να μεταφέρουμε τα σωστά μηνύματα στους ασθενείς μας, αλλά και γενικότερα στην κοινωνία, για την ανάγκη και σημασία της διατήρησης της υγείας των ούλων εφαρμόζοντας τη σωστή καθημερινή στοματική υγιεινή. Ίσως είναι ακόμα πιο σημαντικό να τονίσουμε την ανάγκη της έγκαιρης εντόπισης και διάγνωσης των περιοδοντικών νόσων. Του Αναπλ. Καθηγητή ΕΚΠΑ **Βασιλείου Παπαϊωάννου** και Αντιπροέδρου της Ελληνικής Εταιρείας Περιοδοντολογίας & Οδοντικών Εμφυτευμάτων. ***Σελ. 20-21***

Καλοήθεις Μελανές Βλάβες στο Στόμα: Ένα συχνό διαγνωστικό δίλημμα (Β΄ ΜΕΡΟΣ)
Του **Γιώργου Λάσκαρη,** Στοματολόγου, Ιατρού - Οδοντιάτρου, Αν. Καθηγητή Στοματολογίας Ιατρικής Σχολής Παν. Αθηνών
..... ***Σελ. 28-29***

Κάντε κλικ στην ηλεκτρονική μας διεύθυνση

www.odvima.gr

Διαβάστε τα τελευταία τεύχη
της εφημερίδας
«Οδοντιατρικό Βήμα»

Αποκτήστε άμεση και έγκαιρη
πληροφόρηση για όλες τις επιστημονικές
εκδηλώσεις και σεμινάρια

Μάθετε τα σημαντικότερα νέα
του οδοντιατρικού κλάδου

Ενημερωθείτε για όλα τα βιβλία
των εκδόσεών μας με δυνατότητα πλοήγησης
στα περιεχόμενα και στις περιλήψεις τους
και βρείτε πληροφορίες
για όλα τα ξενόγλωσσα βιβλία των εκδόσεων
«Quintessence»

Πραγματοποιήστε τις αγορές σας
με πιστωτική κάρτα και άτοκες δόσεις
απ' ευθείας από τον υπολογιστή σας

Γίνετε μέλη της μεγάλης διαδικτυακής κοινότητας
του «Οδοντιατρικού Βήματος»!

www.odvima

facebook

ΟΔΟΝΤΙΑΤΡΙΚΟ ΒΗΜΑ | Διμηνιαία Έκδοση — Κωδικός 016446

Ιδιοκτήτης: **ΟΔΟΝΤΙΑΤΡΙΚΟ ΒΗΜΑ Μ.Ε.Π.Ε.**

Ιδρυτής: **Γιάννης Καρκατζούλης**

Σκουφά 64 • 106 80 Αθήνα
Τηλ.: 210 3814 939, 210 3809 495
Fax: 210 3803 327
e-mail: odvima@otenet.gr
www.odvima.gr

Διευθυντής:
Όθωνας Γκότσης

Σύμβουλος Έκδοσης:
Κατερίνα Καρκατζούλη

Σύνταξη:
Γεωργία Σάκκουλα
Ηλιάνα Γιαννούλη
Νότης Ρήγας

Υπεύθυνος λογιστηρίου:
Γιώργος Κάντζος

Νομικός Σύμβουλος:
Λάμπρος Ανδρ. Τσοπράς

Υπεύθυνος Τυπογραφείου:
PaperGraph
Βιοτεχνικό Πάρκο, 203 00 Λουτράκι
Τηλ. 27440 69550

ΕΝΩΣΗ ΔΗΜΟΣΙΟΓΡΑΦΩΝ ΙΔΙΟΚΤΗΤΩΝ ΠΕΡΙΟΔΙΚΟΥ ΤΥΠΟΥ

FIPP Federation International of Periodical Press

EMMA EUROPEAN MAGAZINE MEDIA ASSOCIATION

EDGEENDO®

PERFORMANCE.PRICE. TECHNOLOGY.



EDGEFILE® X7

- Proprietary heat treatment process
  - FireWire NiTi™ Alloy improves strength and flexibility*
- Available in .04 and .06 Constant Taper
  - Variable Pitch
- Maximum flute diameter 1mm allows for minimally invasive preparation
- Parabolic Cross Section non cutting tip
  - Maximizes file cutting efficiency
- Electropolished file
  - Increases sharpness and strength
- Reduced handle length for increased posterior access
- ISO tip size 17-45
- Available lengths: 21, 25 & 29 mm

"In my opinion, the X7 is the best rotary file system for minimally invasive endodontic therapy. The proprietary heat treatment and reduced maximum flute diameter allow for improved efficiency and safety in complex cases."
-Prof. Gianluca Gambarini

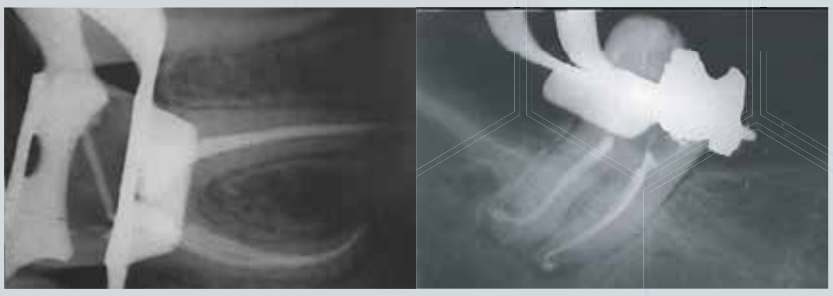

Made in the USA

*Based on resistance cyclic testing as shown on the FireWire NiTi Strength Graph:http://edgeendo.com/comparative-study-of-cyclic-fatigue-resistance/

Dental Expert - Άννα Ελμάογλου Ε.Π.Ε.

Ο Εξειδικευμένος Συνεργάτης του Οδοντιατρείου σας

Φειδιππίδου 30, 11527, Γουδή • Τηλ.: 210 7770739, 210 7770749 • Φαξ: 210 7770716 • e-mail: anna@dental-expert.gr

Η θεραπευτική προσέγγιση των Εκφυλιστικών και Φλεγμονωδών παθήσεων σε ασθενείς με λειτουργικές διαταραχές του Στοματογναθικού Συστήματος

Β' ΜΕΡΟΣ

Βύρων Δρούκας
Καθηγητής ΕΚΠΑ

Σε προγενέστερες δημοσιεύσεις που φιλοξενήθηκαν στο πάντα πρόθυμο «Οδοντιατρικό Βήμα», έχει επισημανθεί ότι οι Κροταφογναθικές Διαρθρώσεις (ΚΓΔ) αποτελώντας ένα σημαντικό τμήμα του μυοσκελετικού συστήματος, υπόκειντα στις ίδιες εκφυλιστικές και φλεγμονώδεις παθήσεις που προσβάλουν και τις λοιπές διαρθρώσεις (Δρούκας και Τζάκης 2012, Δρούκας και συν. 2013).

Εκτιμάται ότι περίπου 100 διαφορετικές παθήσεις προσβάλλουν, πρωτοπαθώς ή δευτερογενώς, τις ΚΓΔ καθώς και την ευρύτερη περιοχή του Στοματογναθικού Συστήματος (ΣΣ) (Δρούκας 2020).

Στο Β΄ μέρος του άρθρου συνεχίζουμε την αναφορά και τη θεραπευτική προσέγγιση στις σημαντικότερες παθήσεις που εκδηλώνονται σε ασθενείς με δυσλειτουργίες του ΣΣ.

Χρονία Νεανική Αρθρίτιδα (ΧΝΑ)

Είναι μορφή πολυαρθρίτιδας που προσβάλλει τις παιδικές ηλικίες μεταξύ 1 και 4 ετών, χωρίς να αποκλείει το ενδεχόμενο προσβολής από την ηλικία των 6 μηνών έως 16 ετών.

Στη Βόρεια Αμερική, αντί του όρου «Χρονία Νεανική Αρθρίτιδα», έχει επικρατήσει ο όρος «Νεανική Ρευματοειδής Αρθρίτιδα» (Wenneberg 1994).

Είναι χρονία φλεγμονώδης νόσος, αγνώστου αιτιολογίας. Γενετικοί, ανοσοβιολογικοί, φλεγμονώδεις και ψυχολογικοί παράγοντες είναι μερικοί από τους προτεινόμενους.

Επιδημιολογικές έρευνες (Carlsson και συν. 1979, Anderson και συν. 1987), εκτιμούν το ποσοστό της ΧΝΑ σε 0,02% στον παιδικό πληθυσμό.

Στη Σουηδία, εκτιμάται ότι κάθε χρόνο εκδηλώνονται 8 νέες περιπτώσεις ΧΝΑ σε 100.000 άτομα άνω των 15 ετών.

Η συχνότητα μεταξύ κοριτσιών και αγοριών είναι 3:2 υπέρ των πρώτων (Anderson και συν. 1987).

Διακρίνουμε 3 διαφορετικούς τύπους ΧΝΑ:

- Τον ολιγαρθρικό, που προσβάλλει 4 ή λιγότερες αρθρώσεις, αρχίζοντας συνήθως από τα γόνατα, την ποδοκνημική άρθρωση ή τους καρπούς. Χαρακτηρίζεται από μικρού βαθμού φλεγμονώδη εξέλιξη.
- Τον πολυαρθρικό, που προσβάλλει 5 ή περισσότερες αρθρώσεις (γόνατα, καρπούς, αγκώνες, ποδοκνημική άρθρωση).
- Τον συστηματικό, που προσβάλλει το 10% των παιδιών.

Το 20% των παιδιών με ΧΝΑ, εμφανίζει θετικό ρευματοειδή παράγοντα, ενώ πυρηνικά αντισώματα ανευρίσκονται σε ποσοστό 40%.

Η εξέταση του αρθρικού υγρού παρουσιάζει όλα τα τυπικά στοιχεία της φλεγμονής.

Η διάγνωση προϋποθέτει το λιγότερο τρίμηνη διάρκεια παρουσίας της αρθρίτιδας.

Λόγω εμπλοκής των ΚΓΔ, η νόσος αποκτά ιδιαίτερο ενδιαφέρον στην Οδοντιατρική γενικότερα.

Η προσβολή τους είναι γνωστή από το τέλος του 19ου αιώνα. (Εκτενής αναφορά γίνεται σε προγενέστερη δημοσίευση, Δρούκας και συν. 2013).

Η συχνότητα προσβολής των ΚΓΔ από ΧΝΑ, ανέρχεται σε ποσοστά κυμαινόμενα από 5%-65%.

Τα κλινικά ευρήματα είναι η ευαισθησία κατά την ψηλάφιση των ΚΓΔ, στοιχείο πρώιμης φλεγμονής, οι ερπυστικοί ήχοι σε ποσοστό 15% και η μειωμένη κυρίως κατάσπαση της ΚΓ.

Οι ερπυστικοί ήχοι και η μειωμένη κινητικότητα αποτελούν επίσης προοίμιο των επερχόμενων δομικών μεταβολών.

Η δε αξιολόγηση της μασητικής ικανότητας των παιδιών με ΧΝΑ, υπολείπεται σαφώς, συγκρινόμενη με εκείνη υγιών μαρτύρων (Carlsson και συν. 1979, Larheim και συν. 1981, Kopp και συν. 1992, Könömen και συν. 1992). Ο ακτινογραφικός έλεγχος των ΚΓΔ αποκαλύπτει ευρήματα στα 2/3 των περιπτώσεων. Οι βλάβες είναι αμφοτερόπλευρες. Οι συνηθέστερες είναι οι διαβρώσεις (80%), ακολουθεί η επιπέδωση των κονδύλων, με ή χωρίς διαβρώσεις, (40%). Σε προχωρημένες καταστάσεις, η σοβαρότερη επίπτωση είναι η ελάττωση της αύξησης της ΚΓ, με αποτέλεσμα μικρογναθία ή πτηνοειδές προσωπείο.

Θεραπεία ΧΝΑ

Το θεραπευτικό πρωτόκολλο της γενικής νόσου αποβλέπει στον έλεγχο του πόνου, της φλεγμονής, της παραμόρφωσης και της προστασίας της λειτουργικότητας των αρθρώσεων.

Η σύγχρονη αντιμετώπιση των μικρών ασθενών γίνεται από ομάδα εξειδικευμένων ιατρών (παιδίατροι, ακτινολόγοι, ρευματολόγοι, παιδοδοντίατροι, γναθολόγοι, φυσιοθεραπευτές κλπ.)

Παράλληλα, επιδιώκεται η ψυχολογική και κοινωνική υποστήριξη του παιδιού και της οικογένειας, δεδομένης της μακράς πορείας της νόσου.

Από πλευράς φαρμακευτικής αγωγής, τα φάρμακα εκλογής είναι:

- Σαλικυλικό οξύ
- Μη στεροειδή αντιφλεγμονώδη
- Άλατα χρυσού
- Γλυκοκοστεροειδή
- D πενικιλλαμίνη και
- Κυτταροτοξικά, σε επιλεγμένες περιπτώσεις

Η γενική πρόγνωση της νόσου, σε ποσοστό 70-90%, είναι καλή χωρίς σοβαρές αναπηρίες, με εξαίρεση ένα ποσοστό 10%, που κινδυνεύει από σοβαρές αναπηρίες.

Σε περιπτώσεις προσβολής των ΚΓΔ από ΧΝΑ, η θεραπευτική αγωγή αποβλέπει στην ελάττωση του πόνου και της δυσλειτουργίας του ΣΣ, αν και κάποιες φορές ελλείπουν τα υποκειμενικά συμπτώματα και η κλινική σημειολογία, σε αντίθεση με την ανεύρεση ακτινογραφικών ευρημάτων (Wenneberg και συν. 1995).

Η τοπική θεραπεία αποβλέπει στην διατήρηση της καλής κινητικότητας της ΚΓ, στη διόρθωση της σύγκλεισης και στην διέγερση ανάπτυξης της κινητικότητας της ΚΓ, με συχνό οδοντιατρικό και ακτινολογικό έλεγχο. Σε σχετική έρευνα, από τους (Wenneberg και Kjellberg 1994) διαπιστώθηκαν τα ευεργετικά αποτελέσματα στα συμπτώματα της ΚΓΔ και τα ΣΣ γενικότερα.

Κατόπιν αυτού, οι ερευνητές προτείνουν το ακόλουθο θεραπευτικό πρωτόκολλο:

- Επί απουσίας υποκειμενικών κλινικών και ακτινογραφικών ευρημάτων, ετήσια κλινική, λειτουργική και ορθοδοντική αξιολόγηση κατά το στάδιο της ανάπτυξης. Περιοδικός ακτινολογικός έλεγχος.
- Επί οξείας προσβολής των ΚΓΔ από αρθρίτιδα μη ανταποκρινόμενη στο γενικό θεραπευτικό σχήμα, ενδαρθρική χορήγηση στεροειδών, για τον περιορισμό της φλεγμονής και, ακολούθως, κινησιοθεραπεία για την αποκατάσταση της κινητικότητας της ΚΓ.
- Τοποθέτηση μαλακού ενδοστοματικού νάρθηκα ή παθητικού ενεργοποιητή, για την ελάττωση των φορτίων που δέχονται οι ΚΓΔ.
- Επί εμπλοκής των μασητηρίων μυών, θεραπευτικές ασκήσεις για χαλάρωση και βελτίωση της κινητικότητας της ΚΓ. Τοποθέτηση μαλακού ενδοστοματικού νάρθηκα ή παθητικού ενεργοποιητή, για την ελάττωση των φορτίων και της μυϊκής υπερλειτουργίας.
- Επί συγκλεισιακών διαταραχών, όπως η πρόσθια χασμοδοντία, με ή χωρίς συμπτώματα, ασκήσεις με αντίσταση και μάσηση μαστίχας, για τη βελτίωση της μυϊκής δύναμης και την αύξηση του προσώπου.
- Εφαρμογή της ενδεδειγμένης ορθοδοντικής θεραπείας για τη βελτίωση της σύγκλεισης.
- Συγκλεισιακή εξισορρόπηση, για τη βελτίωση της μάσησης και την ελάττωση των φορτίων που δέχονται οι ΚΓΔ (Wenneberg 1994).

Κροταφική Αρτηρίτιδα (ΚΑ)

Ανήκει στα νοσήματα του συνδετικού ιστού, λόγω ανοσοβιολογικής διαταραχής.

Είναι μία μορφή αγγειίτιδας και κατατάσσεται στη νεκρωτικές αγγειίτιδες (Movat και Camp 1971).

Προσβάλλει, κατά προτίμηση, γυναίκες μέσης ηλικίας, σε αναλογία 4:1 σε σχέση με τους άνδρες.

Μεταξύ των ρευματικών νοσημάτων, αρκετοί συγγραφείς υποστηρίζουν ότι είναι η δεύτερη κατά σειρά συχνότητας, μετά τη ΡΑ.

Ονομάζεται επίσης, "κρανιακή ή γιγαντοκυτταρική αρτηρίτις" (Dixon 1974).

Αποτελεί κλινική εκδήλωση της ίδιας νόσου που προκαλεί τη ρευματική πολυμυαλγία (Harmin και συν. 1968), αν και ορισμένοι ερευνητές διαφωνούν (Gordon και συν. 1976).

Χαρακτηριστικό παθογνωμονικό στοιχείο της νόσου είναι η ευαισθησία κατά την ψηλάφιση της κροταφικής αρτηρίας, η οποία είναι "πεπαχυμένη και σφύζουσα" (Γαρδίκας 1981).

Κλινικά, η νόσος χαρακτηρίζεται από υψέσιμο πυρετό, έντονη κεφαλαλγία, πόνο κατά τη μάσηση στην περιοχή των ΚΓΔ, αναστολή της κινητικότητας της ΚΓ, ευαισθησία κατά την ψηλάφηση των μασητήριων μυών και, ιδιαιτέρως, του στερνοκλειδομαστοειδούς.

Διαταραχές στην όραση, όπως διπλωπία και γενική ή μερική τύφλωση, παρατηρούνται αρκετά συχνά (Σπαντιδέας και συν. 1982).

Σύμφωνα με τους (Hunder και Allen 1978), η ΚΑ πρέπει να λαμβάνεται σοβαρά υπόψη σε ασθενείς άνω των 50 ετών με παροδική, ξαφνική απώλεια της όρασης, ή σε άτομα με παρατεταμένο πυρετό, ρευματική πολυμυαλγία ή εμφάνιση όψιμης κεφαλαλγίας.

Θεραπεία (ΚΑ)

Από θεραπευτικής πλευράς, η Παθολογική Φυσιολογία του Στοματογναθικού Συστήματος δεν συμμετέχει.

Σε πρώιμη φάση της νόσου, τα συμπτώματα και η κλινική εικόνα του ασθενούς παραπέμπουν, ευθέως, σε μυϊκού τύπου δυσλειτουργία του ΣΣ (αναστολή κινητικότητας της ΚΓ, ευαισθησία των μασητήριων μυών ή πόνος στις ΚΓΔ κατά τη διάρκεια της μάσησης κλπ). Τα επιμέρους όμως συμπτώματα, όπως πρωινός υφέσιμος πυρετός, διαταραχές της όρασης, ευαισθησία κατά την ψηλάφιση της κροταφικής αρτηρίας κλπ., είναι σαφή διαφοροδιαγνωστικά στοιχεία που θα πρέπει να ληφθούν υπόψη σοβαρά, για τον γενικότερο χαρακτήρα της νόσου (Αυγουστάτος και συν. 1989). Τα στοιχεία της κεφαλαλγίας πλην της δυσλειτουργίας του ΣΣ, συναντώνται και σε άλλες παθήσεις (δευτερογενής κεφαλαλγία).

Στην ΚΑ, ανευρίσκεται σε ποσοστό 44-98% (Magnusson 1981, Hunder και Allen 1979).

Η καταβολή των δυνάμεων, η απώλεια βάρους, η αυξημένη ταχύτητα καθίζησης, εγείρουν την υποψία νεοπλασματικής νόσου (Βοσινάκης και Δεμερτζής 1987).

Συνεπώς, υφίσταται πρόβλημα διαφορικής διάγνωσης και παραπομπής του περιστατικού για περαιτέρω διερεύνηση και θεραπεία.

Η θεραπεία εκλογής είναι η χορήγηση στεροειδών σε δόσεις των 60-80 mg ημερησίως, αυξομειούμενες κατά την εξέλιξη της νόσου.

Πάραυτα, για τον κίνδυνο υποτροπών, η θεραπεία συνεχίζεται για τα επόμενα δύο χρόνια. Η διάγνωση, μεταξύ άλλων, τίθεται μετά από βιοψία της κροταφικής αρτηρίας.

Συνεχίζοντας, θα αναφερθώ σύντομα και σε άλλες παθήσεις που προσβάλλουν το ΣΣ, τις σημαντικότερες από αυτές, που όμως η γνώση μας για την εμπλοκή της ΚΓΔ, είναι περιορισμένη.

Σύνδρομο Reiter (ΣR)

Χαρακτηρίζεται από τριάδα συμπτωμάτων: Ουρηθρίτιδα, Αρθρίτιδα, Επιπεφυκίτιδα.

Προσβάλει άνδρες, ηλικίας 20-40 ετών, κυρίως.

Στους περισσότερους, εμφανίζεται μετά τη σεξουαλική πράξη, ή κατόπιν δυσεντερίας.

Θεωρείται σήμερα, ως επιπλοκή μίας μη ειδικής ουρηθρίτιδας, οφειλομένης σε μόλυνση μιας μη γονοκκοκικής ουρηθρίτιδας ή δυσεντερίας.

Η αρθρίτιδα εντοπίζεται κυρίως στα κάτω άκρα. Δυνατόν να συνυπάρχει με προστατίτιδα. Ποσοστό 10%, εμφανίζει στο στόμα αλλοιώσεις προσομοιάζουσες με άφθες.

Η πρόγνωση της νόσου είναι δύσκολη, ενώ ποσοστό 80%, εμφανίζει πολυαρθρίτιδα στις μισές περιπτώσεις (Wenneberg 1994).

Σχετικά με την εμπλοκή της ΚΓΔ, σε έρευνα από τον (Könönen 1992), έγινε σύγκριση 52 ασθενών με ΣR, με 52 υγιείς.

Το 25% ενέφερε περιοδικό πόνο, οίδημα και κόπωση στην περιοχή των ΚΓΔ, συχνότερα σε σχέση με τα άτομα της ομάδας ελέγχου.

Τα κλινικά σημεία δυσλειτουργίας των ΚΓΔ, ήταν σοβαρότερα και συχνότερα στην ομάδα των ασθενών.

Συνέχεια στη σελίδα 6

AIRFLOW® PROPHYLAXIS MASTER

Οδοντεμπορική
...The absolute DEPOT!

ΟΔΟΝΤΙΑΤΡΙΚΑ ΕΙΔΗ
& ΜΗΧΑΝΗΜΑΤΑ
Π. Τσαλδάρη 211
17676 Καλλιθέα
Τηλ.: 210 95 72 770, 771
Fax: 210 95 77 557
email:odontemporiki@gmail.com, www.odontemporiki.gr

ΟΔΟΝΤΙΑΤΡΙΚΑ ΑΠΟΣΤΟΛΙΔΗ από το 1929
www.apostolides.gr
Για όλους έχουν υπογράψει αποστόλιδης

ΑΘΗΝΑ:
ΦΕΙΔΙΠΠΙΔΟΥ 23, 115 27 ΓΟΥΔΗ
ΤΗΛ./ FAX: 210 698 48 82
info.athens@apostolides.gr

ΘΕΣΣΑΛΟΝΙΚΗ:
ΤΕΛΛΟΓΛΟΥ 11, 546 36
ΤΗΛ.: 2310 201 301, 2310 248 065
info@apostolides.gr

EMS
MAKE ME SMILE.

Συνέχεια από τη σελίδα 4

Ο ακτινογραφικός έλεγχος των ΚΓΔ, αποκάλυψε διαβρώσεις συχνότερα στην ομάδα των ασθενών (Wenneberg 1994).

Η θεραπεία συνίσταται ανάπαυση, χορήγηση αντιφλεγμονωδών και φυσικοθεραπεία (Γαρδίκας 1981).

Ουρική Αρθρίτιδα (ΟΥ.Α)

Χρόνια συστηματική νόσος χαρακτηριζόμενη από οξείες κρίσεις αρθρίτιδας και αύξηση του ουρικού οξέος.

Είναι νόσος μεταβολική, γενετικώς προκαθορισμένη.

Προσβάλλει κυρίως άνδρες μεταξύ 30 και 60 ετών.

Η νόσος ξεκινά ως οξεία αρθρίτιδα, προσβάλλουσα την μεταταρσιοφαλαγγική άρθρωση του μεγάλου δακτύλου.

Η φλεγμονή οφείλεται στην εναπόθεση αλάτων ουρικού μονονατρίου στον αρθρικό υμένα και στο αρθρικό υγρό, με σχηματισμό τόφων, στους οποίους αποδίδονται οι κυστικές αλλοιώσεις εντός των αρθρώσεων.

Μετά την πάροδο ετών, η νόσος καταλείπει μόνιμες παραμορφώσεις.

Εργαστηριακά, η υπερουριχαιμία είναι σταθερό εύρημα, ενώ ακτινογραφικά, παρατηρούνται διαβρώσεις των οστών εγγύς των αρθρώσεων.

Η διαφορική διάγνωση γίνεται από άλλες οξείες μονοαρθρίτιδες, όπως π.χ. γονοκοκκική, μικροβιακή κλπ.

Θεραπεία (ΟΥ.Α)

Στην οξεία προσβολή χορηγείται κολχικίνη ή ινδομεθακίνη σε συνδυασμό με χορήγηση υγρών και διακοπή οινοπνευματωδών. Στη χρονία φάση, χορηγείται προβενασίδη και σουλφιντουραζόνη (Γαρδίκας 1981, Shearn 1992).

Αναφορικά με την εμπλοκή της ΚΓΔ, σχετική έρευνα (Carlssson και συν. 1979) αναφέρει ότι τα συνηθέστερα κλινικά ευρήματα είναι: οίδημα, ερυθρότητα, ευαισθησία κατά την ψηλάφηση των ΚΓΔ, περιορισμένη κινητικότητα της ΚΓ.

Ακτινογραφικά, παρατηρούνται διαβρώσεις στους κονδύλους.

Η εμπλοκή των ΚΓΔ, συνήθως δημιουργεί διαγνωστικές δυσκολίες.

Σε περιπτώσεις προσβολής των ΚΓΔ από σοβαρή αρθρίτιδα, με ταυτόχρονη εμφάνιση οιδήματος, έντονου πόνου και ερυθρότητας, η διάγνωσή μας θα πρέπει να προσανατολίζεται προς την πλευρά της ουρικής ή της μικροβιακής αρθρίτιδας, ενώ η εξέταση του αρθρικού υγρού της ΚΓΔ θα επιβεβαιώσει τη διάγνωση προς τη μία ή την άλλη περίπτωση (Wenneberg 1994).

Τοπικά, για την ανακούφιση των ασθενών χορηγούνται για την ύφεση του πόνου, μη στεροειδή αντιφλεγμονώδη, μετά την καταστολή του πόνου, ή ήπιες ασκήσεις με αντίσταση για τη βελτίωση της κινητικότητας της ΚΓ και, κατά περίπτωση, τοποθέτηση ενδοστοματικού νάρθηκα.

Ψευδοουρική Αρθρίτιδα – Χονδρασβέστωση (ΨΟΥΑ)

Προκαλείται από την εναπόθεση μικροκρυστάλλων δινδρικού πυροφωσφορικού ασβεστίου στην άρθρωση, λόγω έλλειψης του ενζύμου «πυροφωσφατάση».

Προσβάλλει ηλικιωμένα άτομα και των δύο φύλλων, με την ίδια συχνότητα. Εκδηλώνεται με διάφορες μορφές, μία από τις οποίες είναι η οξεία μονοαρθρίτιδα.

Διαγνωστικά, ανευρίσκονται, κατόπιν παρακέντησης, ρομβοειδείς κρύσταλλοι δινδρικού πυροφωσφορικού ασβεστίου.

Ακτινογραφικά, ανευρίσκονται ενασβεστιώσεις του αρθρικού χόνδρου.

Θεραπεία (ΨΟΥΑ)

Συνίσταται στη χορήγηση αντιφλεγμονωδών φαρμάκων (ινδομεθακίνη, κολχικίνη) (Γαρδίκας 1981, Hoffman και Reginato 1994).

Οι περιπτώσεις προσβολής της ΚΓΔ είναι ολιγάριθμες (Carlsson και συν. 1979).

Κατά την οξεία φάση της προσβολής, οι αρθρώσεις είναι επώδυνες, ευαίσθητες, θερμές και οιδηματώδεις.

Συχνά, παρατηρείται σοβαρός περιορισμός των λειτουργικών κινήσεων της ΚΓ.

Ακτινογραφικά, διαπιστώνεται ενασβεστίωση του διαρθρίου δίσκου της ΚΓΔ, γεγονός που σε συνδυασμό με την εργαστηριακή εξέταση του αρθρικού υγρού, επιβεβαιώνει τη διάγνωση (Wenneberg 1994).

Όπως και στην περίπτωση της ΟΥΑ και, παράλληλα με το γενικό πρωτόκολλο θεραπείας και, εφόσον διαγνωστικά επαληθευθεί η προσβολή της ΚΓΔ από ΨΟΥΑ, εφαρμόζουμε – ακολουθούμε το πρωτόκολλο το οποίο, με ελαφρές παραλλαγές και τροποποιήσεις κατά περίπτωση, είναι κοινό για όλες τις περιπτώσεις προσβολής των ΚΓΔ από φλεγμονώδη νοσήματα, όπως έχει ήδη περιγραφεί.

Συστηματικός Ερυθηματώδης Λύκος (ΣΕΛ)

Η αιτιολογία του παραμένει άγνωστη. Είναι προοδευτική και γενικευμένη νόσος του συνδετικού ιστού.

Προσβάλλει κυρίως γυναίκες, μεταξύ 20 και 40 ετών.

Η κλινική εικόνα της νόσου ποικίλλει ανάλογα με τα προσβεβλημένα όργανα, χαρακτηριζόμενη από περιόδους ύφεσης και έξαρσης.

Οι αρθρώσεις προσβάλλονται ιδιαίτερα συχνά (80-90%).

Η διάγνωση στηρίζεται στην ανεύρεση πυρηνικών αντισωμάτων.

Η εμπλοκή της ΚΓΔ, υποστηρίζεται από μικρό αριθμό ερευνών.

Διαπιστώθηκε ότι το 1/3 από 37 μη επιλεγμένους ασθενείς με ΣΕΛ, εμφάνιζε περιοδικά υποκειμενικά συμπτώματα, ενώ τα 2/3, ανέφεραν σοβαρά συμπτώματα (Jonsson και συν. 1983, Liehling και Gold 1981).

Επί προσβολής των ΚΓΔ από τη νόσο, με τη μορφή αρθρίτιδας, τα συμπτώματα είναι τα ακόλουθα:

- Ευαισθησία κατά την ψηλάφηση των ΚΓΔ.
- Αρθρικοί πόνοι κατά τη διάρκεια των κινήσεων της ΚΓ.
- Κλείδωμα (locking) ή περιοδικό κλείδωμα, ήτοι πρόσθια μετατόπιση του διαρθρίου χωρίς επαναφορά, η μετατόπιση του δίσκου με μερική επαναφορά.

Τα ανωτέρω κλινικά ευρήματα ανευρέθησαν στο 22% των ασθενών με ΣΕΛ και σε κανένα από τα άτομα της ομάδας ελέγχου.

Ασθενείς με σοβαρή δυσλειτουργία του ΣΣ, παρουσίαζαν ακτινογραφικά ευρήματα, σε ποσοστό 3% από το σύνολο των ασθενών με ΣΕΛ.

Τα συνηθέστερα ευρήματα ήταν η ισοπέδωση και η διάβρωση, σε ποσοστό 22% και 11%, αντίστοιχα.

Η ανωτέρω σημειολογία καταδεικνύει μία αιτιολογική σχέση μεταξύ του ΣΕΛ και της αρθρίτιδας των ΚΓΔ.

Η εν λόγω διαπίστωση δεν αποτελεί ισχυρό παθογνωμονικό στοιχείο, επειδή ανάλογα ευρήματα υπάρχουν και σε άλλες συστηματικές παθήσεις.

Θεραπεία ΣΕΛ

Τοπικά, για την ανακούφιση του πόνου και των συμπτωμάτων, γενικώς, από τις ΚΓΔ, συνιστάται η ενδαρθρική χορήγηση στεροειδούς και η αποκατάσταση της σύγκλεισης, κατά περίπτωση (Wenneberg 1994).

Σύνδρομο Sjogren (Σsj)

Αγνώστου αιτιολογίας. Προσβάλλει αποκλειστικά γυναίκες μεγάλης ηλικίας.

Χαρακτηρίζεται από κερατοεπιπεφυκίτιδα, ξηροστομία και μερικές φορές από πολυαρθρίτιδα.

Δυνατόν να εμπλακούν και οι ΚΓΔ.

Σκληροδερμία (ΣΚΔ)

Νόσος του κολλαγόνου, αγνώστου αιτιολογίας. Χαρακτηρίζεται από περιφερικές αγγειακές διαταραχές, σκλήρυνση του δέρματος και του υποδόριου ιστού.

Διακρίνεται σε:

1) Εντοπισμένη
2) Γενικευμένη και στην
3) Ακροσκλήρυνση, η οποία συνυπάρχει με τη νόσο του Raynaud (Stevens και Jones 1980).

Προσβάλλει το καρδιαγγειακό σύστημα, το γαστρεντερικό, το ουροποιητικό.

Από το ΣΣ, οι πιο συχνές διαταραχές της γενικευμένης σκληροδερμίας, είναι:

- Ανελαστικότητα και σκλήρυνση του δέρματος.
- Ατροφία και ακαμψία μυών προσώπου και χειλιών.
- Αδυναμία διάνοιξης του στόματος.
- Μελαγχρωματικές κηλίδες.
- Τηλεγγειεκτασία.
- Ατροφία στοματικού βλενογόννου.
- Ξηροστομία.
- Σκλήρυνση μαλθακής υπερώας, δυσκολία στην ομιλία, την κατάσπαση και τη μάσηση.
- Διεύρυνση περιρριζικού χώρου.
- Οστικές διαταραχές στις ΚΓΔ και στην ΚΓ.

Θεραπεία (ΣΚΔ)

Και στην περίπτωση της ΣΚΔ, το θεραπευτικό πρωτόκολλο, με ελαφρές τροποποιήσεις, παραμένει το ίδιο.

Σπάνιες διαταραχές είναι η απορρόφηση, η οστεόλυση των κονδύλων των ΚΓΔ, ή της κεφαλής τους, της γωνίας και του κλάδου της ΚΓ και μερική ή ολική απορρόφηση των κορωνοειδών αποφύσεων.

Συνυπάρχει επίσης πόνος στην περιοχή των ΚΓΔ και του μασητήρα. Πόνος επίσης υπάρχει και κατά τη μάσηση (Hoggin και Hamilton 1969, Ramon και συν. 1982).

Μικροβιακή Αρθρίτιδα (ΜΑ)

Συνήθως, προσβάλλει μία μόνον άρθρωση. Ο συχνότερα υπεύθυνος μικροοργανισμός, σε σεξουαλικά δραστήρια άτομα, είναι ο γονόκοκκος.

Θεραπεία (ΜΑ)

Ιδιαίτερη σημασία έχει η ταχεία διάγνωση, η απομόνωση του υπεύθυνου μικροοργανισμού και η έγκαιρη έναρξη της κατάλληλης θεραπείας.

Σχετικά με την ΚΓΔ, δεν υπάρχουν τεκμηριωμένες έρευνες προσβολής από μικροβιακή αρθρίτιδα (Wenneberg 1994).

Σαρκοείδωση

Είναι συστηματική κοκκιωματώδης φλεγμονώδης νόσος που προσβάλλει οποιοδήποτε όργανο ή ιστό. Συχνότερα, προσβάλλει γυναίκες 20-40 ετών. Η αιτιολογία παραμένει άγνωστη.

Θεραπεία

Συχνά, η νόσος υποχωρεί αφ'εαυτής. Εάν, όμως, είναι προοδευτική, χορηγούνται κορτικοστεροειδή (Γαρδίκας 1981, 1994).

Η σαρκοείδωση, με τη μορφή αρθρίτιδας, δεν είναι ασύνηθες να προσβάλλει και ΚΓΔ (Schartz 1981).

Χονδρομαλακία

Προκαλεί μαλάκυνση των αρθρικών χόνδρων, κυρίως στα γόνατα, προκαλώντας εκφυλισμό της επιγονατίδας.

Στις ΚΓΔ, εμφανίζεται σε ορισμένους ασθενείς, με ενδαρθρικές διαταραχές.

Ο άμεσος ή έμμεσος τραυματισμός θεωρείται σημαντικός αιτιολογικός παράγων (Wenneberg 1994).

Δερματομυοσίτιδα – Πολυμυοσίτιδα (ΔΠ)

Από το σύνολο των φλεγμονωδών παθήσεων που προσβάλλουν τους σκελετικούς μύες, είναι οι σημαντικότερες.

Ο όρος «πολυμυοσίτιδα», χρησιμοποιείται όταν δεν προσβάλλεται το δέρμα, ενώ η «δερματομυοσίτιδα», όταν συνοδεύεται από κνίδωση του δέρματος.

Η αιτιολογία παραμένει άγνωστη. Χαρακτηρίζονται ως σπάνιες καταστάσεις.

Ο εκφυλισμός και η φλεγμονή προκαλούν προοδευτική καταστροφή των μυών, οδηγώντας σε αδυναμία, η οποία επεκτείνεται και στους μασητήριους μύες (Wenneberg 1994).

Άλλες επίσης μυϊκές διαταραχές που μπορούν να προσβάλλουν το ΣΣ, είναι διάφορες εκφυλιστικές καταστάσεις, όπως π.χ. η μυοτονική δυστροφία, η μυασθένεια gravis κ.ά.

Ασθενείς με μυοτονική δυστροφία, εμφανίζουν μειωμένη μασητική ικανότητα, σε σύγκριση με υγιείς (Kiliaridis και συν. 1983).

Εμφανίζουν επίσης μεγάλη γωνία μεταξύ του επιπέδου της υπερώας (ANS-PNS) και του επιπέδου βάσης της ΚΓ.

Σε συνδυασμό με την ελαττωμένη μυϊκή λειτουργία, μακροπρόθεσμα προκαλούν περιστροφή της ΚΓ προς τα κάτω και πίσω.

Θεραπεία (ΠΔ)

Η τοπική θεραπεία που αφορά το ΣΣ, πέραν του πρωτοκόλλου για την αντιμετώπιση της γενικής νόσου, περιορίζεται στην ορθοδοντική αντιμετώπιση και παρακολούθηση, σε συνδυασμό με συστηματικό και ελεγχόμενο πρόγραμμα κινησιοθεραπείας.

Συζήτηση

Συνοψίζοντας, αναφορικά με το πρωτόκολλο της θεραπευτικής προσέγγισης των φλεγμονωδών και εκφυλιστικών νοσημάτων που προσβάλλουν τις ΚΓΔ και την ευρύτερη περιοχή του ΣΣ, θα μπορούσαμε να σχολιάσουμε τα εξής:

Το θεραπευτικό πρωτόκολλο για τις σημαντικότερες από αυτές, όπως ΡΑ, ΟΑ, ΑΣ, ΧΝΑ κλπ., που αποδεδειγμένα εμπλέκονται άμεσα ή έμμεσα στις λειτουργικές διαταραχές του ΣΣ, αλλά και στην ήσσονος σημασίας, από πλευράς συχνότητας, αποβλέπει στην καταστολή, κατά κύριο λόγο του πόνου και της φλεγμονής, και με τα λοιπά θεραπευτικά μέτρα π.χ. φυσικοθεραπεία, οδοντιατρικές μέθοδοι κλπ., στην αποκατάσταση της εύρυθμης λειτουργίας του ΣΣ.

Ασφαλώς, οι εφαρμοζόμενες θεραπείες, όπως αυτές που περιγράφησαν, παραλλάσσουν ανάλογα με το είδος της νόσου, της σοβαρότη-

Συνέχεια στη σελίδα 8

Variolink® Esthetic

Η αισθητική ρητινώδης κονία

Εκπληκτικά απλή απόδοση αισθητικής

Η ρητινώδης κονία για επίτευξη εξαιρετικής αισθητικής με εύκολη και φιλική διαδικασία

- Ισορροπημένο και συνοπτικό σύστημα απόδοσης των αποχρώσεων
- Άριστη σταθερότητα αποχρώσεων χάρη στη σύνθεση χωρίς αμίνες
- Εύκολη και ελεγχόμενη απομάκρυνση περίσσειας

Ιδανικό για Tetric® CAD

Ιδανικό για IPS e.max® CAD/Press

www.ivoclarvivadent.gr

Επίσημοι διανομείς
Ελλάδας
Oral Vision
• Μάγερ 13 / 104 38 Αθήνα / τηλ: 210 77 55 900 /
• Τσιμισκή 34 / 546 23 Θεσσαλονίκη / τηλ: 2310 253 800 / www.oralvision.gr

SADENT
• 1 χλμ Λεωφ. Μαρκοπούλου / 190 02 Παιανία / τηλ: 211 10 22 900 /
• Τετραπόλεως 4 / 115 27 Γουδή / τηλ: 210 77 77 608 /
• Ν. Τέλογλου 7 / 546 36 Θεσσαλονίκη / τηλ: 2310 968 799 / www.sadent.com

Κύπρου
Dentalcon
• Λ. Αναστασιάδη 1 / 2012 Λευκωσία / τηλ: 22 466 000 /
www.dentalcon.com.cy
www.ivoclarvivadent.com

Ivoclar Vivadent AG
Bendererstr. 2 | 9494 Schaan | Liechtenstein |
Tel. +423 235 35 35 | Fax +423 235 33 60

ivoclar vivadent®

Συνέχεια από τη σελίδα 6

τας και της ανταπόκρισης του ασθενούς, κατά περίπτωση.

Ίσως επίσης, ηχεί περίεργα, η χρήση του ενδοστοματικού νάρθηκα σε γενικά και σοβαρά νοσήματα. *«Τι δουλειά»*, ας πούμε, *«έχει ο οποιοσδήποτε τύπος νάρθηκα σε σοβαρές, προχωρημένες περιπτώσεις ΡΑ ή ΨΑ κλπ., ή η διευθέτηση της σύγκλεισης;»*

Μετά λόγου γνώσεως, θα μπορούσα να καταθέσω ότι, στη συντριπτική τους πλειοψηφία, οι ασθενείς με αυτούς του τύπους νοσημάτων, μετά από ένα σύντομο χρονικό διάστημα και όσον η νόσος μακροημερεύει, αναπτύσσουν έντονες παραλειτουργικές έξεις, με κυρίαρχη εκείνη του βρυγμού. Οι υπεισερχόμενοι ψυχολογικοί μηχανισμοί και η συνειδητοποίηση της σοβαρότητας και της χρονιότητας της νόσου, σωματοποιούνται σταδιακά, με τη μορφή παραλειτουργικών έξεων, των οποίων τις επιπτώσεις στο ΣΣ και την ευρύτερη περιοχή τις γνωρίζουμε λεπτομερώς.

Προκειμένου για τις ΚΓΔ και το ΣΣ γενικότερα, στους ποικίλους αιτιοπαθογενετικούς παράγοντες που περιγράψαμε, κυρίαρχη θέση και σχέση έχουν οι διάφοροι μικρο και μακροτραυματισμοί της περιοχής και τα μηχανικά φορτία τα οποία μεταποιούνται.

Συνεπώς, οι προκύπτουσες βλάβες από ένα σημείο και μετά, δεν ανατάσσονται από το πρωτόκολλο θεεραπείας, για την αντιμετώπιση της γενικής νόσου.

Εκεί ακριβώς, παρεμβαίνει η εξειδικευμένη οδοντιατρική, προς ωφέλεια του ασθενούς.

Θεωρώντας όμως γενικότερα το θέμα, μέχρι στιγμής, παραμένει αναπάντητο το ερώτημα της μη ανταπόκρισης των ΚΓΔ στο γενικευμένο πρωτόκολλο θεραπείας.

Ήδη, σε προγενέστερες δημοσιεύσεις, αλλά και στη σημερινή, έχω διατυπώσει προσωπικές απόψεις, οι οποίες στηρίζονται, κυρίως, στη λειτουργική ανατομία των ΚΓΔ και στη μηχανική των δυνάμεων σύγκλεισης, λειτουργικούς παράγοντες οι οποίοι, κατά κάποιο τρόπο, εμποδίζουν την ευεργετική επίδραση της γενικής θεραπείας.

Όμως, η επαγωγική λογική και ανάλυση των απόψεών μου, στηριγμένη στους νόμους και τους ρυθμούς που διέπουν τη λειτουργική ανατομία των ΚΓΔ και τους επιμέρους συγκλεισιακούς παράγοντες (πολύγωνο των δυνάμεων σύγκλεισης, πρόσθια συνισταμένη των δυνάμεων σύγκλεισης, δυνάμεις που ενεργούν κατά τη μάσηση κλπ.), δεν στοιχειοθετούν τεκμηριωμένη επιστημονική άποψη, προκύπτουσα από την κλινική και εργαστηριακή έρευνα και παρατήρηση.

Παρόλα αυτά και με βάση τα σημερινά δεδομένα και τις δυνατότητες που διαθέτουμε, ο ρόλος και η συμβολή της εξειδικευμένης οδοντιατρικής, μέσα από το χώρο της Παθολογικής Φυσιολογίας του Στοματογναθικού Συστήματος, σε συνεργασία άμεση ή έμμεση με τους αντίστοιχους ειδικούς του ευρύτερα ιατρικού χώρου, παραμένει πολύτιμη και μοναδική!

Επαναλαμβάνω, **«πολύτιμη και μοναδική»,** επειδή τελικά, εστιάζεται στον πυρήνα της Ιπποκρατικής σκέψης και φιλοσοφίας, που δεν είναι τίποτε άλλο παρά *«η ολιστική προσέγγιση και αντιμετώπιση του ασθενούς»* η οποία, εν τέλει, *«σπάζει»* την αφόρητη μοναξιά της απόλυτης εξειδίκευσης.

Βιβλιογραφία

41. Andersson Gare B., Fasth A., Andersson J., Berglund G., Ekstrom H., Eriksson M., Hammaren L., Holmguirt L., Ronge E., Thilen A., "Incidence and prevalence of juvenile chronic arhtritis: a population survey". Ann Rheum. Dis. 1987, 46:277-81.
42. Wenneberg B., Kjellberg H., Kiliaridis S., "Bite force and temporomandibular disorder in children with juvenile chronic arthritis". J. Oral Rehabil. 1995, 22(8):633-41.
43. Larheim T.A., Haanes H.R., Rund A.F., "Mandibular growth, temporomandibular changes and dental occlusion in juvenile rheumatoid arthritis. A 17-year follow up study". Scand. J Rheumatol. 1981, 10:225-33.
44. Kopp S., Wenneberg B., Clemen E., "Clinical microscopical and biochemical investigation of synovial fluid from temporomandibular joints". Scand. J Res. 1992, 33-41.
45. Könönen M., Wenneberg B., Kalleberg A., "Craniomandibular disorders in rheumatoid arthritis, psoriatic arthritis and ankylosing spondylitis. A clinical study". Acta Odontal. Scand., 1992, 50:281-7.
46. Wenneberg B., Kjellberg H., "Effects of masticatory muscle training on craniomandibular disorders and bite force in children with juvenile chronic arthrirtis". J. Orofacial Pain Submitted, 1994.
47. Mowat A.G., Camp A.V. "Polymalgia rheumatica". J. Bone Joint Surg. 1971, 531:701.
48. Dixon A.S., "Polymyalgia Reumatica. Now the second commonest inflamatory reumatic disease". Πρακτικά 4ου Πανελληνίου Συνεδρίου Ρευματολογίας. Επ. Εκδόσεις Παρισιάνος, Αθήνα 1974.
49. Harmin B., Jonoson N., Helisten S., "Plymyalgia arteritica". Ann Rheum. Dis. 1968, 27:397.
50. Gordon E.E., Januszko D.M., Kaufman G., "A critical survey of still-mand syndrome". Am. J Med. 1967, 42:582.
51. Γαρδίκας Κ.Δ., "Ειδική Νοσολογία". 3η έκδοση. επ. εκδόσεις Παρισιάνος. Αθήνα 1981.
52. Σπαντιδέας Α., Ευστρατόπουλος Α., Ανδριανάκος Α., Κατσαντώνης Σ., "Κροταφική αρτηρίτις". Παρατηρήσεις επί 16 περιπτώσεων. Διεθνές Ρευματολογικό Συνέδριο, Αθήνα 1982.
53. Hunder C.G., Allen G.L.,"Giant cellarteritis. A review". Ball Rheum. 1979, 29:980.
54. Αυγουστάτος Γ., Αυγουστάτος Π., Μαλαγάρης Ι., Δρούκας Β., "Η δυσλειτουργία του στοματογναθικού συστήματος, σαν πρώτο σύμπτωμα της κροταφικής αρτηρίτιδος". Αναφορά σε μία περίπτωση. Οδοντοστοματολογική Πρόοδος 1989, 43:261-71.
55. Βοσινάκης Ε., Δεμερτζής Δ., "Γιγαντοκυτταρική (κροταφική) αρτηρίτις". Κλινική και εργαστηριακή μελέτη 7 περιπτώσεων. Πρακτικά 6ου Πανελληνίου Συνεδρίου Ρευματολογίας 1977.
56. Könönen M., "Signs and symptoms of craniomandibular disorders in men with Riter's disease". J. Craniomandib. Disord. Facia. Oral Pain 1992, 6:247-53.
57. Shearn A.M., "Αρθρίτιδα και μυοσκελετικές διαταραχές". Στο: Σύγχρονη Διαγνωστική και Θεραπευτική των Schroder S.A., Krupp M.A., Tierney L.M. (eds). Μετάφραση: Γαρδίκας Κ., Κρεκέλη Ι., Μουντοκαλάκης Θ., Σπάρος Ι., Χατζημηνάς Ι. Επιστημονικές εκδ. Παρισιάνος. Αθήνα 1992, 835-99.
58. Hoffman S.G., Reginato T.A., "Arthritis due to deposition of calcium Crystals in: Isselbacher, Braunwald, Wilson, Hartin, Fauei, Kaspeer (eds). "Harrison's principles of internal medicine". 13 ed. McGrawhill Inc. 1968, 1968-701.
59. Johnson R., Lidvall A.M., Myberg G., "Temporomandibular joint involvement in systemic lupus erythematosaus". Arthritis Rheu. 1983, 26:1506-10.
60. Kiebling M.R., Gold R.H., "Erosions of the temporomandibular joint in systemic lupus erythematosaus". Arthritis Rheum. 1981, 24:948-50.
61. Stevens M.B., Townes A., "Progressive systemic sclerosis". In: Harvey A.M., Johns R.J., McKusick V.A., Ownes A.H., Ross R.S. (eds). "The principles and practice of Medicine". Appleton Century Crofts 1980, 1122-5.
62. Hoggins G.S., Hamilton M.G., "Dentofacial defects associated with scleroderma". Oral Surg. Oral Med. Oral Pathol., 1969, 27:734-6.
63. Ramon Y., Samra H., Oberman M., "Mandibular condylosis and aertognathia as presenting symptoms in progressive systemic sclerosis (Sclerodermia)" Oral Surg. Oral Med. Oral Pathol. 1987, 63:269-74.
64. Schwartz H.C., "Sarcoid termoromandibular arthritis". Oral Surg. 1981, 52:588-90.

CAN SOCKET GRAFTING WITHOUT PRIMARY CLOSURE
BE PREDICTABLE?

Για χρόνια, η κατά πρώτο σκοπό συρραφή θεωρούταν βασική αρχή για μια επιτυχημένη διατήρηση μετεξακτικού φατνίου, με παράλληλη χρήση μοσχεύματος. Με την εισαγωγή της Cytoplast Technique για μετεξακτικά φατνία, χιλιάδες χειρουργοί χρησιμοποιούν τώρα μεμβράνες από πυκνό PTFE, οι οποίες μένουν μερικώς ακάλυπτες, **επιτρέποντας με αυτό τον τρόπο τη διατήρηση του κερατινοποιημένου ιστού αποφεύγοντας την μόλυνση.**[1-4] Τώρα πια, η διατήρηση του μετεξακτικού φατνίου με παράλληλη χρήση μοσχεύματος, χωρίς κατά πρώτο σκοπό συρραφή δεν είναι μόνο προβλέψιμη, αλλά έχει ως αποτέλεσμα την ύψιστη αισθητική.

12 mm x 24 mm | Πραγματικό μέγεθος

CYTOPLAST®
TXT-200 Singles
Μη-απορροφήσιμες PTFE Barrier Membranes

1. Barboza EP, Francisco BS, Ferreira VF. Soft tissue enhancement using non-expanded PTFE membranes without primary closure. Poster, AAP 2008. 2. Hoffman O, Bartee BK, Beaumont C, Kasaj A, Deli G, Zafiropoulos GG. Alveolar bone preservation in extraction sockets using non-resorbable dPTFE membranes: A retrospective non-randomized study. J Periodontol 2008;79:1355-1369. 3. Fotek PD, Neiva RF, Wang HL. Comparison of dermal matrix and polytetrafluoroethylene membrane for socket bone augmentation: A clinical and histologic study. J Periodontol 2009;80:776-785. 4. Barboza EP, Stutz B, Ferreira VF; Carvalho W. Guided bone regeneration using non-expanded polytetrafluoroethylene membranes in preparation for dental implant placements-A report of 420 cases. Implant Dent 2010 19(1):2-7.

Λόγω θραύσης, πρέπει να εξαχθεί ο δεξιός κεντρικός τομέας. Το σχέδιο θεραπείας είναι η άμεση τοποθέτηση εμφυτεύματος.

Η μεσοδόντια θηλή υποσκάπτεται προσεκτικά και ανυψώνεται. Όλοι οι υπολειπόμμενοι ιστοί απομακρύνονται από το εσωτερικό και τα όρια του φατνίου.

Το κενό ανάμεσα στο εμφύτευμα και στο παρειακό τοίχωμα γεμίζεται με έναν συνδυασμό αυτόλογου μοσχεύματος και αλλομοσχεύματος.

Χρησιμοποιείται μία μεμβράνη πυκνού PTFE (Cytoplast® TXT-200 Single). Η μεμβράνη προσαρμόζεται στις επιθυμητές διαστάσεις και τοποθετείται κάτω από τοπεριόστεο, υπερώια.

Η μεμβράνη μπαίνει κάτω από το προστομιακό πτερύγιο και τις μεσοδόντιες θηλές , φροντίζοντας η άκρη της να είναι 1.0mm τουλάχιστον, μακριά από τις ρίζες των γειτονικών δοντιών.

Με ενα ράμμα 3-0 PTFE (Cytoplast® PTFE Suture) σταθεροποιείται η μεμβράνη επιπλέον, η οποία μένει επίτηδες εκτεθειμένη, καθώς η κατά πρώτο σκοπό συρραφή δεν απαιτείται σε αυτή την τεχνική.

Στις 3 εβδομάδες ηεκτεθειμένη μεμβράνη αφαιρείται εύκολα με μία Ιλαβίδα. Μπορεί να χρειαστεί τοπική αναισθησία.

Στις 6 εβδομάδες μετά την τοποθέτηση του εμφυτεύματος (3 εβδομάδες μετά την αφαίρεση της μεμβράνης), σχηματίζεται κερατινοποιημένος ιστός κατά μήκος του μετεξακτικού φατνίου.

OSTEOGENICS
BIOMEDICAL

ΑΠΟΚΛΕΙΣΤΙΚΟΣ ΑΝΤΙΠΡΟΣΩΠΟΣ ΓΙΑ ΤΗΝ ΕΛΛΑΔΑ:
Δ.ΜΑΥΡΑΕΙΔΟΠΟΥΛΟΣ Α.Ε.
ΟΔΟΝΤΙΑΤΡΙΚΑ ΕΙΔΗ
ΤΖΩΡΤΖ 12, ΑΘΗΝΑ 106-77, τηλ.: 210 3830432, 210 3837334
e-mail: mavraid@otenet.gr, www.mavraidopoulos.gr

DENTAL HI TEC

Say Goodbye
to ID Blocks forever!

100% EFFICIENT

QuickSleeper5 **SleeperOne5**

Zero
pain - collateral numbness - stress

Electronic injection pens to perform osteocentral anesthesia for children and adults

Get immediate effectiveness, even on mandibular molars and pulpitis

Optimize your treatments in multi-quadrants: save time and money on post COVID-19 procedures and protections

Offer more comfort to your adult and children patients: painfree anesthesia and no collateral numbness

Dental Expert - Άννα Ελμάογλου Ε.Π.Ε.

Ο Εξειδικευμένος Συνεργάτης του Οδοντιατρείου σας

Φειδιππίδου 30, 11527, Γουδή

Τηλ.: 210 7770739, 210 7770749 • Φαξ: 210 7770716

e-mail: anna@dental-expert.gr

Η στήλη της
Ελληνικής Ενδοδοντικής Εταιρείας

Ο ρόλος του CBCT στη διάγνωση του επιμήκους κατάγματος ρίζας

Τα επιμήκη κατάγματα των ριζών παρατηρούνται στα ενδοδοντικά θεραπευμένα δόντια και αν παραμείνουν αδιάγνωστα για μεγάλο χρονικό διάστημα είναι δυνατό να οδηγήσουν σε εκτεταμένη απώλεια των περιοδοντικών ιστών.

Όταν η κλινική εξέταση και ο συνήθης ακτινογραφικός έλεγχος με τη χρήση οπισθοφατνιακού ακτινογραφήματος δεν παρέχουν επαρκή διαγνωστικά στοιχεία, η υπολογιστική τομογραφία κωνικής δέσμης (CBCT) θεωρείται η εξέταση εκλογής στην προσπάθεια τεκμηρίωσης της ύπαρξης ενός επιμήκους κατάγματος ρίζας.

Η θεμελίωση όμως της διάγνωσης δε στηρίζεται συνήθως στην αποκάλυψη της ρωγμής με το CBCT αλλά στην αξιολόγηση των χαρακτηριστικών μοτίβων οστικής απώλειας που αποκαλύπτονται και είναι συμβατά με την ύπαρξη ενός επιμήκους κατάγματος ρίζας. Η ακριβής συνεισφορά του CBCT στη διάγνωση των επιμήκων καταγμάτων των ριζών σε ενδοδοντικά θεραπευμένα δόντια θα επιχειρηθεί να αποσαφηνισθεί με την παρουσίαση ενός κλινικού περιστατικού.

Σπύρος Στεφόπουλος
Οδοντίατρος - Ενδοδοντολογος, DDS, MSc.

Το επίμηκες κάταγμα ρίζας είναι μια ανεπιθύμητη παθολογική κλινική οντότητα που παρουσιάζεται σχεδόν κατ' αποκλειστικότητα στα ενδοδοντικά θεραπευμένα δόντια και σχετίζεται αιτιολογικά με παραμέτρους της ενδοδοντικής θεραπείας (ΕΘ) και της αποκατάστασης των ενδοδοντικά θεραπευμένων δοντιών. Η πρόγνωση ενός επιμήκους κατάγματος ρίζας είναι γενικά κακή και συνήθως το δόντι με το κάταγμα πρέπει να εξαχθεί. Εξαίρεση αποτελούν κυρίως πολύρριζα δόντια όπου κατά περίπτωση, η ρίζα με το κάταγμα μπορεί να αφαιρεθεί διατηρώντας με αυτόν τον τρόπο το δόντι στο φραγμό.

Η μικροβιακή επιμόλυνση της γραμμής του κατάγματος είναι υπεύθυνη για την παρατηρούμενη απώλεια των περιοδοντικών ιστών η οποία είναι προοδευτική και μπορεί να οδηγήσει σε εκτεταμένη απώλεια οστού δημιουργώντας αισθητικά προβλήματα (προκειμένου για δόντι της αισθητικής ζώνης) ή επιπλοκές του σχεδίου θεραπείας (π.χ. τοποθέτηση εμφυτεύματος). Από τα παραπάνω γίνεται σαφές ότι η έγκαιρη και ορθή διάγνωση των επιμήκων καταγμάτων της ρίζας είναι ιδιαίτερα σημαντική. Η απουσία συνήθως οξέων κλινικών συμπτωμάτων ωστόσο, οδηγεί συχνά σε καθυστερημένη προσέλευση του ασθενούς στο ιατρείο. Ταυτόχρονα η εκδήλωση των επιμήκων καταγμάτων ρίζας με μη ειδικά σημεία και συμπτώματα που μπορεί να προσομοιάζουν εκείνα μιας αποτυχημένης ΕΘ ή ενός τοπικού περιοδοντικού προβλήματος καθιστά την ορθή διάγνωσή τους μία από τις δυσκολότερες προκλήσεις για τον κλινικό οδοντίατρο.

Τα δύο σημαντικότερα κλινικά ευρήματα που μπορεί να συνυπάρχουν σε ένα ενδοδοντικά θεραπευμένο δόντι με επίμηκες κάταγμα ρίζας είναι ένας στενός εντοπισμένος βαθύς περιοδοντικός θύλακος (κατά μήκος του πλαγίου-κυρτού τοιχώματος μίας ρίζας) και ένα συρίγγιο που εντοπίζεται κοντά στον αυχένα του δοντιού (και όχι στην ακρορριζική περιοχή). Ακτινογραφικά, στα πρώιμα στάδια ανάπτυξης του κατάγματος (έγκαιρη διάγνωση) συνήθως δεν παρατηρούνται ευρήματα.

Όταν όμως η διάγνωση είναι ετεροχρονισμένη (ως συνέπεια της καθυστερημένης προσέλευσης του ασθενούς στο ιατρείο ή της αδυναμίας τεκμηρίωσης διάγνωσης σε προηγούμενο στάδιο) η οπισθοφατνιακή ακτινογραφία μπορεί να απεικονίσει χαρακτηριστικές μορφές οστικής απώλειας όπως:

- αλλοίωση σχήματος αγγλικού J (J-shaped lesion) ή αλλοίωση δίκην φωτοστεφάνου (Halo-shaped lesion) ***(Εικ. 1Α)***.
- απώλεια οστού που προσομοιάζει αντίστοιχη περιοδοντικής αιτιολογίας ***(Εικ. 1Β)***.
- εντοπισμένη πλαγιορριζική αλλοίωση (χωρίς αντίστοιχη ακρορριζική) ***(Εικ. 1Γ).***

Εικ. 1: Χαρακτηριστικές μορφές οστικής απώλειας σε οπισθοφατνιακές ακτινογραφίες δοντιών με επιμήκη κατάγματα ρίζας: Α) Ακρορριζική αλλοίωση που επεκτείνεται κατά μήκος των πλαγίων τοιχωμάτων της ρίζας. Β) Γωνιώδης οστική απώλεια στην εγγύς παρειακή ρίζα του κάτω πρώτου γομφίου, παρόμοια με αυτή περιοδοντικής αιτιολογίας. Γ) Εντοπισμένη πλαγιορριζική αλλοίωση στην εγγύς επιφάνεια του πρώτου προγόμφιου.

Δυστυχώς οι χαρακτηριστικές αυτές οστικές βλάβες στην οπισθοφατνιακή ακτινογραφία είναι αποτέλεσμα της ήδη εκτεταμένης καταστροφής των περιοδοντικών ιστών. Έτσι, η υπολογιστική τομογραφία κωνικής δέσμης (Cone-Beam Computed Tomography ή CBCT) έχει προταθεί ως διαγνωστικό εργαλείο για την ευκολότερη αλλά και πιο έγκαιρη διάγνωση των καταγμάτων της ρίζας, πριν ακόμα η οστική καταστροφή γίνει αντιληπτή με την ενδοστοματική ακτινογραφία. Ποιος είναι όμως ο πραγματικός ρόλος του CBCT στην αναγνώριση των επιμήκων καταγμάτων ρίζας και τι ακριβώς πρέπει να αναμένουμε όταν υποβάλουμε έναν ασθενή με υποψία κατάγματος ρίζας σε μία τέτοια εξέταση;

Σε αντίθεση με τις υπόλοιπες εφαρμογές του CBCT στην ενδοδοντολογία (π.χ. τεκμηρίωση παρουσίας ή απουσίας περιακρορριζικών αλλοιώσεων, διερεύνηση της πολυπλοκότητας της ανατομίας της πολφικής κοιλότητας, αναγνώριση τους είδους, της εντόπισης και της έκτασης των οδοντικών απορροφήσεων κ.α.) που είναι πολύ καλά τεκμηριωμένες, ο ρόλος του στην προσπάθεια διάγνωσης των επιμήκων καταγμάτων ρίζας είναι αμφιλεγόμενος. Ενώ σε εργαστηριακές μελέτες (in vitro) όσο και σε μελέτες προσομοίωσης κλινικών συνθηκών (ex vivo), η υπεροχή του CBCT (έναντι της οπισθοφατνιακής ακτινογραφίας) στην αποκάλυψη της γραμμής ενός επιμήκους κατάγματος ρίζας είναι ομόφωνα τεκμηριωμένη, σε κλινική κατάσταση (in vivo) η ικανότητά του να απεικονίσει τέτοιες γραμμές κατάγματος είναι συζητήσιμη (Setzer et al. 2017).

Εικ. 2: Χαρακτηριστικές ακτινωτές ακτινοδιαυγαστικές γραμμές (artifacts) σε όλους τους ενδοδοντικά θεραπευμένους άνω τομείς ενός ασθενούς που εύκολα θα μπορούσαν να παρερμηνευθούν ως γραμμές επιμήκων καταγμάτων (εγκάρσια διατομή).

Επιπρόσθετα, μία σειρά συστηματικών ανασκοπήσεων συστήνουν ιδιαίτερη προσοχή στην in vivo χρήση του CBCT για διάγνωση επιμήκων καταγμάτων της ρίζας ενδοδοντικά θεραπευμένων δοντιών (Chang et al 2016, Talwar et al. 2016, Corbella et al. 2014). Αυτό διότι τα εμφρακτικά υλικά του ριζικού σωλήνα, η πιθανή παρουσία μεταλλικού άξονα αλλά και τα υλικά αποκατάστασης της μύλης οδηγούν σε σκέδαση της ακτινοβολίας, σκλήρυνση της ακτινικής δέσμης και τελικά στη δημιουργία ψευδοενδείξεων (artifacts) τα οποία εύκολα μπορεί να παρερμηνευθούν σα γραμμή κατάγματος ***(Εικ. 2)***.

Για να διαλευκάνουν το ζήτημα τόσο η Αμερικανική Ένωση Ενδοδοντολόγων όσο και η Ευρωπαϊκή Ενδοδοντική Εταιρεία συμφωνούν ότι:

1. το CBCT πρέπει να χρησιμοποιείται μόνο όταν η κλινική και ενδοστοματική ακτινογραφική εξέταση αδυνατούν να τεκμηριώσουν την παρουσία ή απουσία επιμήκους κατάγματος ρίζας και
2. στις πλείστες των περιπτώσεων το CBCT δεν απεικονίζει τη γραμμή του κατάγματος καθεαυτή. Αντιθέτως, η διάγνωση καθίσταται εφικτή από την αποκάλυψη συγκεκριμένων μοτίβων οστικής απώλειας που γίνονται αντιληπτά μόνο με την τρισδιάστατη απεικόνιση ενώ δεν απεικονίζονται στην οπισθοφατνιακή ακτινογραφία.

Από τα παραπάνω είναι προφανές ότι αφενός το CBCT πρέπει να χρησιμοποιείται με φειδώ στη διάγνωση των επιμήκων καταγμάτων ρίζας (σεβόμενοι τη γενική αρχή της ελάχιστης έκθεσης του ασθενούς σε ακτινοβολία), αφετέρου αν πρόκειται να παραπέμψουμε τον ασθενή για CBCT για τεκμηρίωση της παρουσίας ή απουσίας επιμήκους κατάγματος ρίζας θα πρέπει να είμαστε σε θέση να αναγνωρίσουμε και να ερμηνεύσουμε τα συγκεκριμένα μοτίβα οστικής καταστροφής που είναι ενδεικτικά μιας τέτοιας παθολογικής κατάστασης. Τέτοια μοτίβα οστικής καταστροφής συμβατά με παρουσία επιμήκους κατάγματος ρίζας είναι (Fayad et al. 2012):

1. απώλεια οστού αντίστοιχα προς το μέσο τριτημόριο της ρίζας αλλά χωρίς οστική απώλεια αυχενικότερα ή ακρορριζικότερα

Εικ. 3: Α) Αρχική ακτινογραφία του ασθενούς 7 χρόνια πριν. Β) Τελική ακτινογραφία

Εικ. 4: Ο πρώτος άνω μόνιμος γομφίος παρουσιάζει συρίγγιο. Α) Κλινική εικόνα του συριγγίου. Β) Διαγνωστικός κώνος γουταπέρκας που οδηγεί στο ακρορρίζιο της εγγύς παρειακής ρίζας όπου παρατηρείται περιακρορριζική αλλοίωση.

Εικ. 5: Το CBCT (μετωπιαία τομή) υποδεικνύει απορρόφηση του οστού σε όλο το μήκος του υπερωίου τοιχώματος της εγγύς παρειακής ρίζας συμβατή με επίμηκες κάταγμα ρίζας.

αυτής (το αποκαλούμενο fenestration).
2. πλήρης απουσία ολόκληρου του παρειακού οστικού πετάλου.
3. περιφερική απώλεια οστού στο σημείο κατάληξης ενός ενδορριζικού άξονα και
4. ακτινοδιαυγαστικός χώρος μεταξύ του παρειακού ή/και του γλωσσικού οστικού πετάλου και του τοιχώματος της ρίζας.

Παρουσίαση κλινικού περιστατικού

Άνδρας ασθενής 45 ετών προσήλθε στο ιατρείο με αιτία προσέλευσης την εμφάνιση συριγγίου στα ούλα αντίστοιχα με δόντι που είχε θεραπευθεί ενδοδοντικά στο παρελθόν. Σύμφωνα με τα αρχεία μας ο πρώτος άνω μόνιμος γομφίος είχε υποβληθεί σε σκόπιμη ενδοδοντική θεραπεία για προσθετικούς λόγους 7 χρόνια πριν ***(Εικ. 3)***. Το ιατρικό ιστορικό του ασθενούς ήταν ελεύθερο και επρόκειτο για έναν ασθενή που στο παρελθόν είχε υποβληθεί σε περιοδοντική θεραπεία (λόγω περιοδοντίτιδας σταδίου ΙΙ), ενδοδοντικές θεραπείες (λόγω τερηδονισμού/προσθετικού σχεδίου θεραπείας) και ορθοδοντική θεραπεία (για αισθητικούς λόγους) με τελική συνολική προσθετική αντιμετώπιση.

Η κλινική εξέταση αποκάλυψε ένα συνολικά υγιές περιοδόντιο χωρίς φλεγμονές και απουσία θυλάκων. Τοπικά όμως, αντίστοιχα προς τον πρώτο άνω γομφίο (δόντι #16) υπήρχε συρίγγιο και ο διαγνωστικός κώνος γουταπέρκας οδηγούσε στο ακρορρίζιο της εγγύς παρειακής ρίζας με αντίστοιχη ακτινογραφική παρουσία ακρορριζικής αλλοίωσης ***(Εικ. 4)***. Κατά τα λοιπά η κλινική εξέταση ήταν ελεύθερη ευρημάτων (απουσία ευαισθησίας στην επίκρουση και την ψηλάφηση, απουσία πόνου) και δεν υπήρχε στην περιοχή ανιχνεύσιμος περιοδοντικός θύλακος. Στο σημείο αυτό προέκυψε το ερώτημα γιατί ένα δόντι με αρχικά ζωντανό πολφό που αντιμετωπίστηκε τηρώντας όλα τα πρωτόκολλα απομόνωσης και απολύμανσης των ριζικών σωλήνων να παρουσιάζει χρόνιο φατνιακό απόστημα.

Στον πρώτο άνω μόνιμο γομφίο είναι καλά τεκμηριωμένο ότι το συνηθέστερο αίτιο αποτυχίας μιας θεραπείας είναι η αδυναμία εύρεσης του συνόλου των ριζικών σωλήνων και συνηθέστερα του 2ου εγγύς παρειακού ριζικού σωλήνα. Στο συγκεκριμένο δόντι όμως ο 2ος εγγύς παρειακός σωλήνας είχε εντοπιστεί και θεραπευθεί ενδοδοντικά απορρίπτοντας την υπόθεση της χαμένης ανατομίας. Έτσι η παρουσία του χρόνιου φατνιακού αποστήματος θα μπορούσε να αποδοθεί είτε σε μυλική μικροδιείσδυση (κατά τη διάρκεια της ΕΘ ή σε κάποια φάση της προσθετικής αποκατάστασης) είτε σε κάποιο κάταγμα της εγγύς παρειακής ρίζας. Η εγγύς παρειακή ρίζα συγκαταλέγεται ανάμεσα στις ρίζες εκείνες που είναι επιρρεπείς σε ανάπτυξη επιμήκους κατάγματος εξαιτίας του γεγονότος ότι είναι συνήθως αποπλατυσμένη, με στενή εγγύς-άπω και ευρεία παρειογλωσσική διάμετρο καθώς και με συχνή ύπαρξη κάμψης. Εντούτοις η κλινική εξέταση δε μπορούσε να τεκμηριώσει την ύπαρξη κατάγματος καθώς πέραν του συριγγίου δεν υπήρχε καμία ένδειξη βαθέος και στενού εντοπισμένου περιοδοντικού θυλάκου αντίστοιχα στο πλάγιο (κυρτό) τοίχωμα της εγγύς παρειακής ρίζας. Για να αποκλειστεί η υποψία επιμήκους κατάγματος της εγγύς παρειακής ρίζας ο ασθενής παραπέμφθηκε για CBCT.

Η προσεκτική μελέτη του CBCT αποκάλυψε σε μετωπιαία τομή την απορρόφηση του οστού καθ' όλο το μήκος του υπερωίου τοιχώματος της εγγύς παρειακής ρίζας και τη δημιουργία «χώρου» μεταξύ της ρίζας και του υπερωίου πετάλου, εύρημα συμβατό με επίμηκες κάταγμα ρίζας όπως ήδη αναφέρθηκε (μοτίβο οστικής απώλειας #4) ***(Εικ. 5)***. Η εντόπιση του ακτινοδιαυγαστικού χώρου στην υπερώια επιφάνεια της εγγύς παρειακής ρίζας δικαιολογεί και την απουσία

Συνέχεια στη σελίδα 12

Συνέχεια από τη σελίδα 11

εντόπισης στενού βαθέος θυλάκου καθώς η συγκεκριμένη περιοχή είναι δύσκολο να βυθομετρηθεί αποτελεσματικά. Το εν λόγω εύρημα του CBCT οδήγησε στην απόφαση για εκτομή της εγγύς παρειακής ρίζας με πιθανή διάγνωση επιμήκους κατάγματος και ο ασθενής παραπέμφθηκε στο θεράποντα περιοδοντολόγο. Αμέσως μετά την αναπέταση του κρημνού διαπιστώθηκε ότι παρειακά υπήρχε λεπτή νησίδα οστικού πετάλου που δικαιολογεί την απουσία εντόπισης βαθέος θυλάκου παρειακά ***(Εικ. 6Α).*** Αμέσως μετά την εκτομή της ρίζας στο επίπεδο του αυχένα έγινε προσπάθεια η ρίζα να αφαιρεθεί με λεπτούς χειρισμούς από το οστικό παράθυρο της ακρορριζικής περιοχής χωρίς να θιχτεί η παρειακή οστική νησίδα και στην προσπάθεια αυτή η ρίζα χωρίσθηκε αυτόματα σε δύο τμήματα τεκμηριώνοντας την παρουσία του επιμήκους κατάγματος ***(Εικ. 6Β)***.

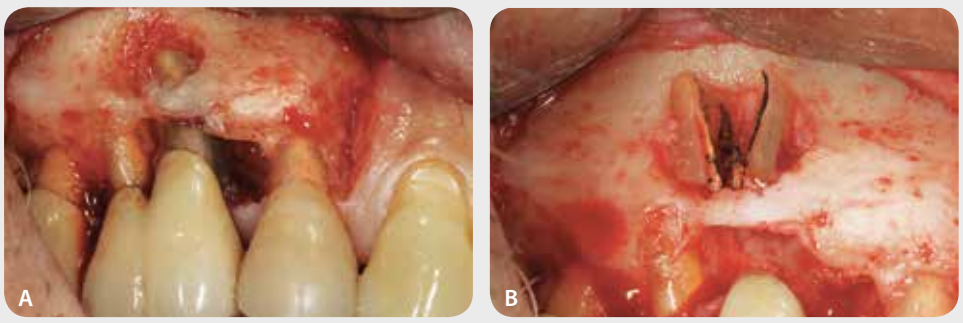

Εικ. 6: Α) Μετά την αναπέταση κρημνού αποκαλύπτεται στενή νησίδα συμπαγούς παρειακού πετάλου. Β) Μετά την αποκοπή της εγγύς παρειακής ρίζας και την προσπάθεια αφαίρεσής της (διατηρώντας τη στενή νησίδα προστομιακού οστού) αποκαλύπτεται ότι το κάταγμα είναι τέλειο στο ακρορριζικό και μέσο τριτημόριο (Ευγενική παραχώρηση του περιοδοντολόγου Νίκου Μάρκου).

Συμπερασματικά

- Το CBCT αποτελεί ένα χρήσιμο εργαλείο για την έγκαιρη διάγνωση επιμήκους κατάγματος ρίζας όταν η οπισθοφατνιακή ακτινογραφία αδυνατεί να αποκαλύψει χαρακτηριστικές μορφές οστικής απώλειας.
- Η οπτική παρατήρηση της γραμμής του κατάγματος στο CBCT είναι δύσκολη λόγω της παρουσίας των ακτινοσκιερών υλικών των ριζικών σωλήνων και συνήθως είναι η εξαίρεση και όχι ο κανόνας.
- Στις πλείστες των περιπτώσεων, το CBCT θα αποκαλύψει χαρακτηριστικά μοτίβα οστικής απώλειας τα οποία συχνά συνοδεύουν ένα επίμηκες κάταγμα ρίζας (και δεν αποκαλύπτονται με τη δισδιάστατη ενδοστοματική ακτινογραφία). Για να χρησιμοποιήσουμε το CBCT για διάγνωση επιμήκους κατάγματος ρίζας θα πρέπει να είμαστε σε θέση να αναγνωρίσουμε και να αξιολογήσουμε τα συγκεκριμένα μοτίβα οστικής καταστροφής ώστε να καταλήξουμε σε πιθανή διάγνωση.
- Σε κάθε περίπτωση η τελική διάγνωση ενός επιμήκους κατάγματος ρίζας τίθεται μετά την οπτική επιβεβαίωση της παρουσίας ρωγμής ή ατελούς κατάγματος, είτε κατά τη διάρκεια διαγνωστικού κρημνού, είτε μετά από εξαγωγή του δοντιού.

Βιβλιογραφία

1. Patel S, Brown J, Pimentel T et al. Cone beam computed tomography in endodontics – a review of the literature. Int Endod J 2019;52:1138-1152.
2. Setzer F, Hinckley N, Kohli MR, Karabucak B. A survey of cone-beam computed tomographic use among endodontic practitioners in the United States. J Endod 2017;43:699-704.
3. Chang E, Lam E, Shah P et al. Cone-beam computed tomography for detecting vertical root fractures in endodontically treated teeth: a systematic review. J Endod 2016;42:177-185.
4. Talwar S, Utneja S, Naeal RR et al. Role of cone-beam computed tomography in diagnosis of vertical root fractures: a systematic review and meta-analysis. J Endod 2016;42:12-24.
5. Corbella S, Del Fabbro M, Tamse A et al. Cone beam computed tomography for the diagnosis of vertical root fractures: a systematic review of the literature and meta analysis. Oral Surg Oral Med Oral Pathol Oral Radiol 2014;118:593-602.
6. American Association of Endodontists and American Academy of Oral and Maxillofacial Radiology Joint Position Statement. Use of Cone Beam Computed Tomography in Endodontics 2015 Update. J Endod 2015;41:1393-1396.
7. American Association of Endodontists and American Academy of Oral and Maxillofacial Radiology Joint Position Statement. Use of Cone Beam Computed Tomography in Endodontics 2015 Update. J Endod 2015;41:1393-1396.
8. Fayad MI, Ashkenaz PJ, Johnson BR. Different representations of vertical root fractures detected by cone-beam volumetric tomography: a case series report. J Endod 2012;38:1435-1442.

kuraray Noritake

5ml= 250+ εφαρμογές

Clearfil™ Universal Bond Quick Ανταλλακτικό EU 3572 5ml

€78,00

+

ΔΩΡΟ

1 ρητίνη Clearfil™ Majesty ES Flow σύριγγα 2.7 gr αξίας € 35,75

Αποχρώσεις: A1, A2, A3, A3.5, A4, KA6, B1, B2, XW, W, A2D, A3D

CLEARFIL™ Universal Bond Quick

Ο CLEARFIL™ Universal Bond Quick συνδιάζει το αυθεντικό μονομερές 10-MDP με το νέο υδρόφιλο μονομερές αμιδίου, βασικό παράγοντα στην ανάπτυξη της τεχνολογίας της «άμεσης συγκόλλησης».
Έτσι ο συγκολλητικός παράγοντας διεισδύει αμέσως στην υγρή οδοντίνη, την εμφράσσει ερμητικά και δεν αφήνει ελεύθερους πόρους.
Μπορεί να συνδυαστεί με την PANAVIA SA Cement UNIVERSAL ή το CLEARFIL™ DC Core Plus ως αυτοπολυμεριζόμενο ή φωτοπολυμεριζόμενο συγκολλητικό σύστημα.

Όλες οι ενδείξεις, ένας συγκολλητικός!

Άμεσες αποκαταστάσεις | Συγκόλληση άξονα/ Ανασύσταση κολοβώματος | Συγκόλληση έμμεσων αποκαταστάσεων | Ενδοστοματική επιδιόρθωση

Νέα εργονομική συσκευασία - Άνοιγμα με το ένα χέρι

Ιωάννης Τσαπράζης ΑΕ

ΟΔΟΝΤΙΑΤΡΙΚΑ-ΟΡΘΟΔΟΝΤΙΚΑ
Μιχαλακοπούλου 157, Γουδή 115 27, Τηλ.: 210 7716.416, 210 7751.000, Fax: 210 7711.100,
e-mail: info@tsaprazis.gr, www.tsaprazis.gr

www.odvima.gr
Κάντε κλικ στην ηλεκτρονική μας διεύθυνση

OptraGate®

Απωθητήρας χειλιών και παρειών χωρίς λάτεξ

- Αποτελεσματική θεραπεία και πιο εύκολη σχετική απομόνωση.
- Μεγεθυμένο πεδίο εργασίας και εύκολη πρόσβαση στην κοιλότητα.
- Αυξημένη άνεση για τους ασθενείς.
- Ελκυστικά χρώματα για ευκολότερη αποδοχή από τα παιδιά.

www.ivoclarvivadent.gr

Εξουσιοδοτημένοι διανομείς

Ελλάδας

Oral Vision
- Μάγερ 13 / 104 38 Αθήνα / τηλ: 210 77 55 900 /
- Τσιμισκή 34 / 546 23 Θεσσαλονίκη / τηλ: 2310 253 800 / www.oralvision.gr

SADENT
- 1 χλμ Λεωφ. Μαρκοπούλου / 190 02 Παιανία / τηλ: 211 10 22 900 /
- Τετραπόλεως 4 / 115 27 Γουδή / τηλ: 210 77 77 608 /
- Ν. Τέλογλου 7 / 546 36 Θεσσαλονίκη / τηλ: 2310 968 799 / www.sadent.com

Κύπρου

Dentalcon
- Λ. Λάρνακα 57 / 1643 Λευκωσία / τηλ: 22 466 000 / www.dentalcon.com.cy

ivoclar vivadent®

Με ασφαλή βήματα προς την ψηφιακή ολοκλήρωση

Ερωτήματα, προϋποθέσεις και ένα παράδειγμα

Αριστείδης Βίλλιας
DDS, MSc, PhD Συνεργάτης Προσθετικής ΕΚΠΑ

Ηρακλής Καρκαζής
Καθηγητής Κινητής Προσθετικής ΕΚΠΑ

Όπως και παλιότερα έχουμε αναφέρει η συνεχιζόμενη εκπαίδευση, ως μεθοδικά σχεδιασμένη και προσανατολισμένη διαδικασία, είναι εξαιρετικά σημαντική για τον οδοντίατρο που πρέπει σε όλη τη διάρκεια του επαγγελματικού του βίου να προσαρμόζεται στις μεταβαλλόμενες απαιτήσεις της δουλειάς του. Επιπλέον με την σημερινή απελευθέρωση και την αυξημένη κινητικότητα των οδοντιάτρων σκληραίνει ο ανταγωνισμός και σε πολλούς οξύνεται η αγωνία του επαγγελματικού αφανισμού. Στα πλαίσια αυτά δεν είναι περίεργο ότι συχνά επιλέγονται τεχνικές και προϊόντα ως αποτέλεσμα καταναλωτικής αβελτηρίας και όχι πραγματικής ανάγκης.

Ένας από τους τομείς που έχουν κατακλυσμικά διεισδύσει στην καθημερινή οδοντιατρική πράξη είναι αναμφίβολα και η εμφυτευματολογία, που ωστόσο διατηρεί το «προνόμιο» μιας καθολικά μεν αποδεκτής θεραπευτικής πρακτικής που όμως δεν περιλαμβάνεται στα περισσότερα προπτυχιακά προγράμματα σπουδών.

Στο σημείο αυτό η συνεχιζόμενη εκπαίδευση αναμφίβολα αναδεικνύεται ως ένας από τους κορυφαίους συντελεστές επαγγελματικής προστασίας, διάσωσης και επιτυχίας διαχωρίζοντας μεταξύ άλλων τις ρηξικέλευθες τεχνικές από τις καταναλωτικές παγίδες.

Το ψηφιακό χάσμα

Στις δικές μας (οδοντιατρικές) τεχνολογικές επαναστάσεις ως υποκείμενο υποδοχής νοείται συλλήβδην το οδοντιατρικό σώμα, του οποίου όμως η ευρεία ηλικιακή κατανομή διαμορφώνει ένα ανομοιογενές σύνολο, με υποομάδες (cohorts) διαφορετικών χαρακτηριστικών. Μπορούν άραγε όλοι και με την ίδια ευκολία να προσλάβουν την νέα πληροφορία και πολύ περισσότερο να την μετουσιώσουν σε κλινική πρακτική; Αμφίβολο μιας και ο ψηφιακός αναλφαβητισμός, υπό την έννοια της απουσίας ικανοτήτων απαραίτητων για την αξιοποίηση της τεχνολογίας είναι ορατός, ιδιαίτερα στις μεγαλύτερες ηλικιακές ομάδες. Έτσι ο κίνδυνος δημιουργίας ανισοτήτων επιβάλλει μαζί με την προσπάθεια σταδιακής ένταξης της τεχνολογίας στην καθημερινή πρακτική, τη σώφρονα διαχείριση της νέας γνώσης, αλλά και την ανακεφαλαιοποίηση παλιών και ίσως υποτιμημένων δεξιοτήτων.

Η ψηφιακή καθοδήγηση στην εμφυτευματολογία. Προαπαιτούμενα

Είναι γεγονός ότι η εμφυτευματολογία από απλησίαστη μέθοδος περιχαρακωμένη στα τείχη κάποιων ακαδημαϊκών και ερευνητικών ιδρυμάτων την δεκαετία του 1980, έγινε σήμερα αντικείμενο καθημερινής πρακτικής σχεδόν σε όλα τα οδοντιατρεία του πλανήτη. Ο υποτιθέμενος αλλά και ασαφής ως προς το περιεχόμενό του όρος εμφυτευματολόγος έδωσε σταδιακά τη θέση του στο μαχόμενο γενικό οδοντίατρο που ανάλογα με τις δυνατότητες του εφαρμόζει την τεχνική, η μέρος αυτής, στο ιατρείο του. Στις γενικές αρχές για την άσκηση της εμφυτευματολογίας περιλαμβάνεται και ένα σύνολο προαπαιτούμενων γνώσεων και δεξιοτήτων που δεν είναι κατ' ανάγκη αυτονόητες για όλους. Αναφερόμαστε βέβαια στις βασικές γνώσεις περιοχικής ανατομίας, ασηψίας-αντισηψίας, στοματικής χειρουργικής και ακτινογραφικής απεικόνισης, καθώς και στις παραδοσιακές τεχνικές προσθετικής αποκατάστασης.

Κοντά σε αυτά έρχεται σταδιακά να προστεθεί και η αρωγή της ψηφιακά καθοδηγούμενης τοποθέτησης εμφυτευμάτων μέσω κατάλληλων χειρουργικών ναρθήκων, για τον σχεδιασμό των οποίων έχει ληφθεί υπόψη η τελική μορφή της προσθετικής αποκατάστασης. Στη συνέχεια και με την βοήθεια ενός περιστατικού παρουσιάζουμε τα βασικά στάδια της διαδικασίας αυτής με το ευέλικτο σύστημα MGuide της εταιρείας MIS ***(Εικ. 1-11)***.

Σχόλια – σημεία προσοχής

1. Η πρόσφατη ακτινολογική εξέταση της γνάθου με Υπολογιστική Τομογραφία Κωνικής Δέσμης (CBCT) και η διάθεση των αρχείων DICOM είναι ένα σημείο που χρήζει προσοχής καθώς η σχεδίαση του νάρθηκα θα βασιστεί στα ανοιχτά αυτά αρχεία.

Εικ. 1: Αρχική κλινική εικόνα του περιστατικού. Απουσία των 36, 46.

Εικ. 2: Διαγνωστικό κέρωμα με έτοιμα δόντια του εμπορίου. Το εκμαγείο αυτό θα σαρωθεί στο εργαστήριο δημιουργώντας ένα αρχείο STL υψηλής ανάλυσης που στη συνέχεια θα συνδυαστεί με το ακτινογραφικό αρχείο DICOM (αλληλεπίθεση).

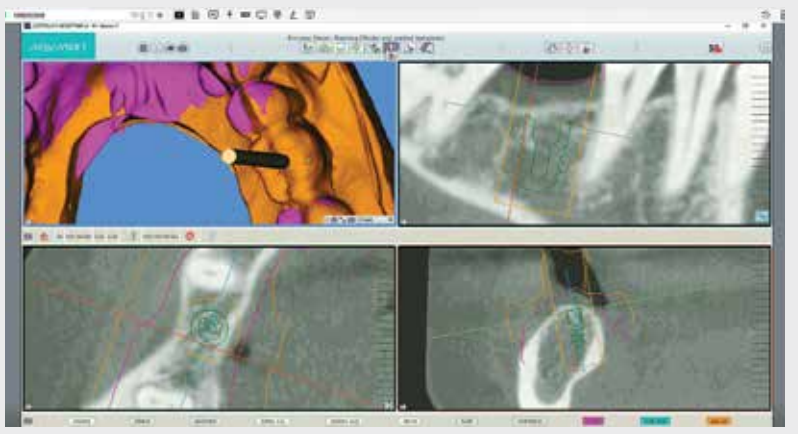

Εικ. 3: Με το σχεδιαστικό πρόγραμμα της εταιρείας (MSOFT) γίνεται η μελέτη της θέσης του εμφυτεύματος σε οβελιαίο, οριζόντιο και μετωπιαίο επίπεδο και απ ευθείας προβολή της επιλεγμένης θέσης του εμφυτεύματος στην ψηφιακή απεικόνιση του εκμαγείου. Η επιλεγείσα θέση του εμφυτεύματος εξασφαλίζει την οριοθέτηση του φρεατίου κοχλίωσης εντός της περιμέτρου της μύλης του δοντιού (σε κοχλιούμενη κατασκευή). Είναι ορατά τα περιγράμματα των μαλακών ιστών, του κερωμένου δοντιού και στοιχείων του χειρουργικού νάρθηκα.

Εικ. 4: Ψηφιακός σχεδιασμός του χειρουργικού νάρθηκα.

Εικ. 5, 6: Εκτύπωση του χειρουργικού νάρθηκα και έλεγχος στο στόμα μετά τη χημική αποστείρωσή του σύμφωνα με τις οδηγίες.

Εικ. 7: Συντηρητική υπέγερση και καθήλωση βλεννογονο-περιοστικού κρημνού για την εξασφάλιση της ανεμπόδιστης διέλευσης των χειρουργικών εγγλυφίδων.

Εικ. 8, 9: Έναρξη της οστεοτομίας με διαδοχική χρήση των εγγλυφίδων σύμφωνα με το πρωτόκολλο της εταιρείας. Η εκκίνηση της περιστροφής θα πρέπει να γίνεται αφού πρώτα η εγγλυφίδα έχει προσανατολισθεί σωστά στον αντίστοιχο δακτύλιο καθοδήγησης του χειρουργικού νάρθηκα (metal sleeve).

Εικ. 10: Ακτινογραφική και κλινική εικόνα του εμφυτεύματος μετά το πέρας της επέμβασης.

Εικ. 11: Επούλωση 8 ημέρες μετά την επέμβαση.

2. Για την επιτυχία της μεθόδου, όπως τουλάχιστον παρουσιάζεται στο άρθρο αυτό, απαιτείται ένα εκμαγείο υψηλής πιστότητας που εξασφαλίζεται κυρίως με την χρήση ενός ελαστικομερούς υλικού. Η πιστότητα του εκμαγείου μεταφράζεται σε ακρίβεια έδρασης του χειρουργικού νάρθηκα που είναι και το ζητούμενο. Η λήψη αποτυπώματος και η κατασκευή ενός εκμαγείου που θα σαρωθεί στο εργαστήριο (αρχείο STL), απομακρύνει την ανάγκη κτήσης ενός ακριβού ενδοστοματικού σαρωτή που πιθανότατα δεν υφίσταται στον εξοπλισμό ενός ιατρείου.
3. Η δημιουργία ενός λεπτομερούς διαγνωστικού κερώματος λαμβάνοντας υπόψη τον διατιθέμενο προσθετικό χώρο και τις συγκλεισιακές σχέσεις με τον ανταγωνιστή φραγμό είναι επίσης ένα σημαντικό βήμα, απαραίτητο για την επιτυχία της τεχνικής. Το στάδιο αυτό μπορεί να γίνει με τις κλασικές εργαστηριακές μεθόδους και να ακολουθήσει η ψηφιοποίηση ή να δημιουργηθεί απευθείας ψηφιακά έπειτα από επεξεργασία των STL αρχείων των αρχικών εκμαγείων με κατάλληλα σχεδιαστικά προγράμματα.
4. Εξαιρετικά σημαντική είναι η κατά τον σχεδιασμό «βιολογική» και όχι μόνο «γεωμετρική» προσέγγιση και αξιολόγηση των γειτνιαζόντων ανατομικών δομών (νεύρα, αγγεία, κοιλότητες) και της βαρύτητας των ενδεχόμενων επιπλοκών. Αυτό σημαίνει ότι δεν πρέπει να γίνεται εκχώρηση της αποκλειστικής σχεδιαστικής ευθύνης σε τρίτα πρόσωπα.
5. Κατά την διάρκεια της οστεοτομίας θα πρέπει να εξασφαλίζονται: α) η απόλυτη σταθερότητα του νάρθηκα β) η επαρκής ψύξη του χειρουργικού πεδίου δεδομένου ότι η παρουσία του νάρθηκα ενδεχομένως να περιορίζει τη διαβροχή της περιοχής αυτής και γ) η αποφυγή πλευρικής μετακίνησης της χειρολαβής κατά τη διάνοιξη του φρεατίου.
6. Επί απουσίας επαρκούς εμπειρίας ή αμφιβολίας μπορεί κατά στάδια να γίνεται έλεγχος του διαμορφούμενου οστικού φρεατίου με απομάκρυνση του νάρθηκα.

Οι συγγραφείς δηλώνουν την μη ύπαρξη σύγκρουσης συμφερόντων σε σχέση με το παρόν άρθρο.

Περαιτέρω πληροφορίες και σχολιασμός

Σημαίνον & Σημαινόμενον. Ο εμφυτευματολόγος. Εφημερίδα Οδοντιατρικό Βήμα. http://users.uoa.gr/~hkarkaz/stohastika.html
Μεσολόγγι 2013. Η ρεαλιστική προσέγγιση της κλινικής οδοντιατρικής. Εφημερίδα Οδοντιατρικό Βήμα. http://users.uoa.gr/~hkarkaz/stohastika.html
Florin D. Salajan et al. Student and faculty inter-generational digital divide: Fact or fiction? Computers & Education 55 (2010) 1393–1403
MGUIDE - Digital Dentistry. https://www.mis-implants.com/en-us/products/mguide

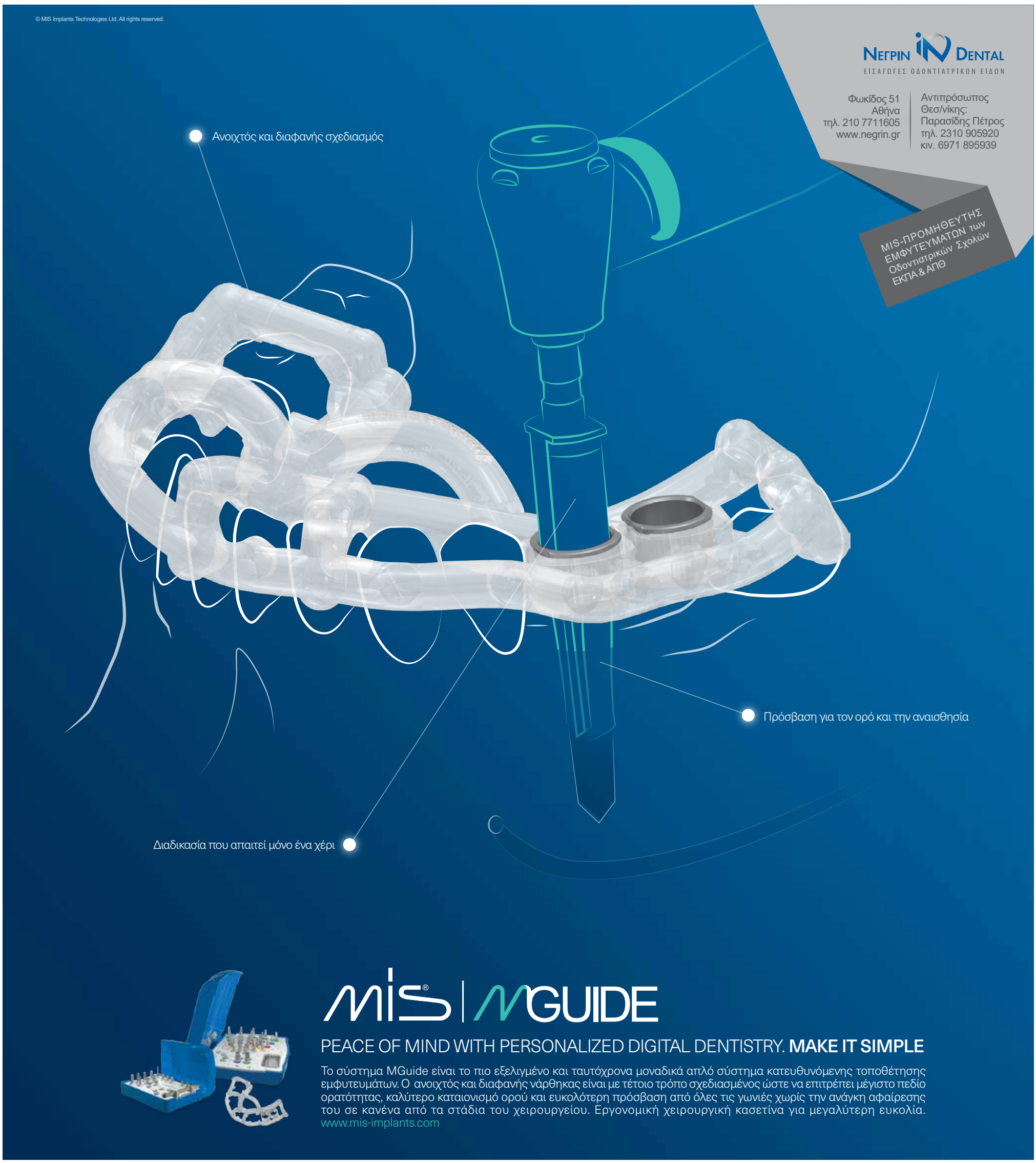

Νέα συντηρητική θεραπεία οστεονέκρωσης σταδίου III (MRONJ) λόγω λήψης διφωσφονικών

Τα οστά σε όλη τη διάρκεια της ζωής αναπλάσσονται. Τα κύτταρα που φτιάχνουν οστούν ονομάζονται οστεοβλάστες και τα κύτταρα που το απορροφούν οστεοκλάστες.

Τα διφωσφονικά είναι μια κατηγορία φαρμάκων για τη θεραπεία της οστεοπόρωσης και παρόμοιων ασθενειών που αποτρέπουν την απώλεια της οστικής πυκνότητας.[1]

Μελέτες δείχνουν ότι μειώνουν τον κίνδυνο κατάγματος σε μετεμμηνοπαυσιακές γυναίκες με οστεοπόρωση[2] αλλά και σε άλλες ασθένειες, όπως Ca του μαστού, του στήθους[3], άλλων μεταστατικών Ca καθώς και στο πολλαπλό μυέλωμα.

Χρήστος Κωνσταντινίδης
Οδοντίατρος - M.Sc (Προσθετ.)

Τα διφωσφονικά αρχικά συνδέονται με την επιφάνεια του οστού και όταν ενσωματωθούν από τους οστεοκλάστες στη διαδικασία απορρόφησής του οστού, τους αδρανοποιούν[4]. Από το 2003 -2018 οι ουσίες Aredia (Pamidronate) και Zometa (zoledronate) έχει τεκμηριωθεί ότι δημιουργούν νέκρωση των γνάθων.Η παθολογία αυτή έχει γίνει πανδημία[5].

Διακρίνουμε 4 στάδια ως προς την κλινική εικόνα

1. **Στάδιο 0:** Απουσία κλινικά αποκαλυμμένου η νεκρωμένου οστού παρουσία μη ειδικών σημείων και συμπτωμάτων (Οδονταλγία μη οδοντικής αιτιολογίας, πόνος στο σώμα της κάτω γνάθου και τα ιγμόρεια).
2. **Στάδιο I:** Αποκαλυμμένο νεκρωτικό οστούν χωρίς εμφανή λοίμωξη.
3. **Στάδιο II:** Αποκαλυμμένο νεκρωτικό οστούν με λοίμωξη που συνοδεύεται από πόνο, ερύθημα στην αποκαλυμμένη περιοχή με πιθανή πυόρροια).
4. **Στάδιο III:** Αποκαλυμμένο νεκρωτικό οστούν με πόνο, λοίμωξη που συνοδεύεται από αποκάλυψη πέραν του νεκρωμένου οστού από την φατνιακή ακρολοφία με πιθανά δερματικά συρρίγια, στοματοκολπική επικοινωνία, οστεόλυση εκτεινόμενη στο κατώτερο όριο της γνάθου και πιθανότητα κατάγματος.

Παθογένεια

Η οστεονέκρωση που από τα διφωσφονικά είναι πιο συχνή σε ασθενείς με πολλαπλό μυέλωμα και συμπαγείς όγκους και λαμβάνουν ενδοφλέβια θεραπεία με zoledronic acid και pamidronate είναι σε ποσοστά από 0.8 έως 12%.

Συχνότερα (δύο φορές) εμφανίζεται στην κάτω γνάθο και το 60-70% σχετίζεται με κάποια προηγηθείσα οδοντιατρική πράξη. Της οστεονέκρωσης προηγούνται αλλαγές στην εμφάνιση των μαλακών ιστών, έλκη που δεν επουλώνονται, φλεγμονές χωρίς σαφή αιτιολογία και περιοδοντική επιπλοκή δοντιών. Τα διφωσφονικά αναστέλλουν την φυσιολογική αναδιαμόρφωση, αναγέννηση και αγγειογένεση του οστού[6]. Η επίπτωση είναι μεγαλύτερη σε ασθενείς που λαμβάνουν συνδυασμό αναστολέων οστεοκλαστών και αγγειογένεσης. Το denosumab δεν διαθέτει αντι-αγγειογεννετική δράση[6] (Katsarelis et al 2015).

Ο ρόλος των αντιαπορροφητικών φαρμάκων στην θεραπεία του Ca

Οι αντιαπορροφητικές θεραπείες είναι σημαντικές για την αποφυγή της μετάστασης του Ca στα οστά. Ιδιαίτερα, τα denosumab and zoledronic acid έχουν τις περισσότερες ενδείξεις για την πρόληψη των μεταστάσεων[7].

Ο οστικός μεταβολισμός συμβαίνει όταν υπάρχει συντονισμός μεταξύ οστικής απορρόφησης και σχηματισμού. Οι μεταστάσεις δημιουργούν μια ανισορροπία στον μηχανισμό οστεοβλαστών-οστεοκλαστών. Οι θεραπείες που αναστέλλουν την οστεοκλαστική δραστηριότητα χρησιμεύουν για να προστατεύουν από τις μεταστάσεις και την οστική απορρόφηση σε ασθενείς με προχωρημένο Ca. Τα διφωσφωνικά συγκεντρώνονται στο μεταλλικό μέρος των οστών και απελευθερώνονται κατά την απορρόφηση τους.

Τα διφωσφονικά pamidronate και zoledronic acid συνήθως χρησιμεύουν στον μεταστατικό καρκίνο του στήθους.

Το Denosumab (120 mg υποδόρια κάθε μήνα) είναι ένα νέο αντιοστεοπορωτικό φάρμακο ενδεικνυόμενο για συμπαγείς όγκους αλλά όχι για πολλαπλό μυέλωμα. Είναι όμως ανώτερο από το zolendronic acid για να καθυστερεί μεταστάσεις στα οστά από Ca του στήθους και του προστάτη. Το zoledronic acid (4 mg ενδοφλέβια ανα 3-4 εβδομάδες) είναι το μόνο ενδεδειγμένο για αποφυγή μεταστάσεων σε συμπαγείς όγκους.

Γενικά σήμερα είναι τεκμηριωμένη η δράση κάποιων διφωσφονικών όπως το zolendronic acid στην παρεμπόδιση της διάδωσης των καρκινικών κυττάρων στα οστά. Μια Phase III μελέτη σε ασθενείς με Ca του προστάτη έδειξαν επιβίωση χωρίς μετάσταση στα οστά 4,2 μήνες σε σχέση με το placebo. Το zoledronic acid είναι το πλέον αποτελεσματικό bisphosphonate με την μεγαλύτερη αντιπορωτική δράση. Έτσι το φάρμακο δεσμεύεται από το μεταλλικό μέρος του οστού και παρεμποδίζει την οστική καταστροφή από τις μεταστάσεις.

Επιπλοκές από τα οστεοπορωτικά φάρμακα

1. *Επιπλοκές κατά την οξεία φάση*

Πυρετός, ρίγη, πόνος στα οστά, μυαλγίες, αρθραλγίες. Η προφυλακτική δράση των acetaminophen ή diphenhydramine πριν την αρχική έναρξη της λήψης μειώνουν τα συμπτώματα και την ένταση των συμπτωμάτων.

2. *Οστεονέκρωση των γνάθων*

Δεν είναι συχνή (1-2%), αλλά είναι πολύ σοβαρή επιπλοκή. Σε μελέτες φαίνεται ότι η επιπλοκή αυτή θεραπεύθηκε μόνο στο 36% των ασθενών (40% στο denosumab σε σχέση με 30% για το zoledronic acid).

Πρόληψη της οστεονέκρωσης των γνάθων που σχετίζεται με λήψη αντιοστεολυτικών

- Προληπτικά συνιστάται η προληπτική οδοντιατρική θεραπεία φαρμάκων (MRONJ).
- Ενδείκνυται η καλή λήψη ιστορικού από τον ασθενή.
- Πριν την έναρξη της θεραπείας επιβάλλεται μία λεπτομερής οδοντιατρική εξέταση και η αποκατάσταση όλων των οδοντιατρικών προβλημάτων για να ελαχιστοποιηθεί η δημιουργία οδοντικών προβλημάτων κατά τη διάρκεια της θεραπείας.
- Θα πρέπει να αποφεύγεται τραυματισμός των μαλακών ιστών.
- Κατά τη διάρκεια της θεραπείας η στοματική υγιεινή είναι ιδιαίτερα σημαντική για αυτούς τους ασθενείς και επιβάλλονται οι τακτικές επισκέψεις στον οδοντίατρο για ελέγχους. Ο ασθενής μπορεί να ελέγχει μόνος του το στόμα του για σημεία και συμπτώματα της νόσου, όπως πόνο πρήξιμο ή εκτεθειμένο οστό.
- Η έγκαιρη αναγνώριση του προβλήματος επιτρέπει στο στοματικό και γναθοπροσωπικό χειρουργό να αντιμετωπίσει αποτελεσματικότερα το πρόβλημα.

Θεραπεία Οστεονέκρωσης

Σύμφωνα με την American Association of Oral and Maxillofacial Surgeons οι ενδεικνυόμενες θεραπείες αναφέρονται στον ***Πίνακα.***

Συνοπτική παρουσίαση περιστατικού

Ασθενής, άρρην, ιατρός, 65 ετών διεγνώσθη το 2013 με καρκίνο του προστάτη. Υπεβλήθη σε χειρουργική αφαίρεση και χημειοθεραπεία. Έγινε έναρξη λήψης του Zometa[8] 4mg/100ml (zoledronic acid/ζολενδρονικό οξύ) με ενδοφλέβια λήψη, με συχνότητα ανά τέσσαρες εβδομάδες. Τον Απρίλιο του 2016 λόγω έντονης κακοσμίας του στόματος και πολλών άλλων προβλημάτων, έγινε επίσκεψη σε στοματολόγο.

Παρεπέμφθη σε ακτινολόγο ***(Εικ. 1)*** και κατόπιν σε γναθοχειρουργό, ο οποίος συνέστησε την άμεση παύση του διφωσφονικού, σε συνεννόηση με τον θεράποντα ιατρό. Ταυτόχρονα για διευκόλυνση της στοματικής υγιεινής έγινε αφαίρεση της προσθετικής υπερκατασκευής στην άνω γνάθο που στηριζόταν σε τέσσαρα εμφυτεύματα.

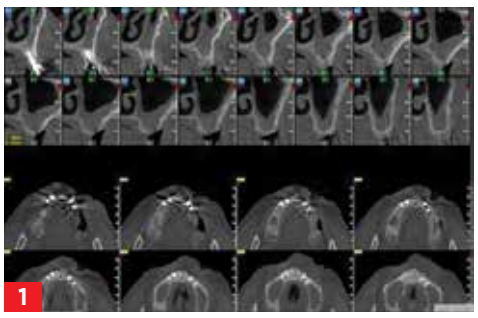

1

Τον Δεκέμβριο του 2016 τα δύο εμφυτεύματα απωλέσθησαν και η οστεονέκρωση από την μεθύστερη επίδραση του φαρμάκου έγινε σταδίου III καί εκτός ελέγχου. Έγινε νέος ακτινολογικός έλεγχος και διαγνώσθηκε αύξηση, επέκταση και επιδείνωση των βλαβών ***(Εικ. 2).***

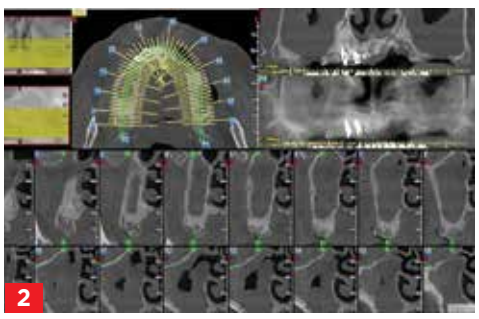

2

Η βλάβη είχε εκτεταμένη αποκάλυψη νεκρωτικού οστού από την ακρολοφία μέχρι την βάση της ουλοπαρειακής με επικοινωνία με τις ρινικές κόγχες και τα ιγμόρεια. Μετά από επανειλημμένες προσπάθειες περιορισμού του προβλήματος με συντηρητικό καθαρισμό των βλαβών, προτάθηκε στον ασθενή εκτεταμένη εκτομή του νεκρωτικού οστού που θα περιελάμβανε εκτεταμένη αφαίρεση της άνω γνάθου. Η άρνηση του ασθενούς οδήγησε στην ανάληψη του ασθενούς από το ιατρείο μας τον Μάρτιο του 2017 και στην ανεύρεση εναλλακτικής θεραπείας, πάντα σε συνεργασία με τον θεράποντα ογκολόγο, που θα ήταν αποδεκτή από τον ασθενή και επωφελής για την υγεία του ***(Εικ. 3).***

3

ΠΙΝΑΚΑΣ: Θεραπεία Οστεονέκρωσης

Στάδιο	Συμπτώματα	Ενδεικνυόμενη θεραπεία
Κίνδυνος!	Σε ασθενείς χωρίς εκτεθειμένο οστούν, που λαμβάνουν διφωσφονικά	• Καμία θεραπεία/ ενημέρωση
Στάδιο 0	Ο βλεννογόνος δείχνει συμπτώματα αλλά δεν διαγιγνώσκεται αποκαλυμμένο οστούν	• Συστηματική διαχείριση, χορήγηση αντιβιοτικών και παυσιπόνων
Στάδιο 1	Αποκαλυμμένο και νεκρωτικό οστούν,απουσία μόλυνσης και συμπτωμάτων Exposed/ necrotic bone in patients who are asymptomatic and have no evidence of infection	• Αντισηπτικά διαλύματα • Ενημέρωση και συχνή παρακολούθηση ανά 3μηνο • Ενημέρωση του ασθενούς
Στάδιο 2	Αποκαλυμμένο, νεκρωτικό οστούν με μόλυνση οστού και βλεννογόνου	• Αντισηπτικά διαλύματα • Αντιβιοτικά • Επιφανειακός καθαρισμός
Στάδιο 3	Ότι υπάρχει στο στάδιο 2 και ένα από τα κάτωθι: αποκαλυμμένο και νεκρωτικό οστούν πέρα από τα όρια της φατνιακής απόφυσης (ιγμόρειο, γένειο, ρινικές κόγχες, σώμα των γνάθων)	• Αντισηπτικά • Αντιβιοτικά • Χειρουργική εκτομή νεκρωτικού οστού

4

Εν τω μεταξύ χάθηκε ένα ακόμη εμφύτευμα και οι βλάβες μεγάλωσαν σε έκταση συνοδευόμενες από έντονη κακοσμία και εκροή πύου ***(Εικ. 4).***

Επειδή η Οστεονέκρωση είναι φλεγμονή για την θεραπεία της είναι θεμελιώδους σημασίας η αποκατάσταση της φυσιολογικής κυκλοφορίας του αίματος[9,10,11].

Έτσι έγινε προσπάθεια να βοηθήσουμε την κάλυψη του αποκαλυμμένου οστού από βλεννογόνο με σκοπό η αποκατάσταση της αιμάτωσης που θα επιτευχθεί να βοηθήσει στην οστική αναγέννηση ***(Εικ. 5).*** Επίσης λόγω των εκτεταμένων ελλειμάτων, βλαβών φάνηκε η ανάγκη παραμονής των θεραπευτικών φαρμάκων πάνω στις βλάβες μετά τον καθαρισμό των νεκρωτικών ιστών, με σκοπό την προαγωγή της επούλωσης. Ένα ακόμη πρόβλημα που διαγνώσαμε ήταν τα σημεία τραυματισμού από την επαφή των κάτω φυσικών δοντιών.

5

Αποφασίσθηκε η κατασκευή σκληρού θερμοπλαστικού εξατομικευμένου προστατευτικού νάρθηκα (Scheu Duran 1mm πάχος) με καλή εφαρμογή στα όρια και χώρο (ρεζερβουάρ) στα σημεία των βλαβών ώστε να αποθηκεύεται ποσότητα φαρμάκου και να προστατεύσει τον τραυματισμό της άνω γνάθου από τα κάτω φυσικά δόντια ***(Εικ. 6).***

6

Τα φάρμακα ήσαν gel elugel (Elgydium, CHX 0,2%) για 15 ημέρες και εναλλακτικά gel periocline (sunstar) για άλλες 15, τοποθετούντο στις βλάβες και στα αντίστοιχα «ρεζερβουάρ» του νάρθηκα μετά τον καθαρισμό των βλαβών με διαλύματα υπεροξειδίου του υδρογόνου και υπερήχους.

Για να προστατευθούν από την διάλυση από το σάλιο γινόταν άμεσα η τοποθέτηση του νάρθηκα. Τον νάρθηκα αυτόν, τον έφερε κατά την διάρκεια της νύκτας αλλά και την ημέρα με διαλείμματα. Κατά την διαδικασία, τα νεκρωτικά απολύματα που ήσαν ευκίνητα κατά τον 15ήμερο περιοδικό έλεγχο και καθαρισμό, αφαιρούντο. Μετα 3 μήνες υπήρξε σημαντική βελτίωση με κάλυψη μεγάλου μέρους του αποκαλυμμένου οστού από νεόπλαστο βλεννογόνο ***(Εικ. 7).***

7

Να σημειωθεί ότι η αλλαγή των ειδικών αυτών ναρθήκων γινόταν για να εφαρμόζουν στις εναπομένουσες βλάβες και να μην πιέζουν τον βλενογόννο.

Ακολούθως αν και χάθηκε και το τέταρτο εμφύτευμα, η κάλυψη του οστού επιταχύνθηκε χωρίς καμμιά επιπλοκή τηρώντας το ίδιο θεραπευτικό πρωτόκολλο.

Τότε έγινε κατασκευή ολικής οδοντοστοιχίας με μαλακή βάση (moloplast) την οποία ο ασθενής χρησιμοποιούσε στήν μάσηση και κατά την κοινωνική του παρουσία ***(Εικ. 8).***

8

Η κλινική εικόνα συνέχισε να βελτιώνεται και οι βλάβες συνέχισαν να καλύπτονται από βλεννογόνο ***(Εικ. 9).*** Έτσι η χρήση του νάρθηκα δεν άλλαξε σε καμία φάση της θεραπείας με συνεχή εφαρμογή των φαρμάκων ***(Εικ. 10)*** και με προσοχή εις την διατήρηση αυτού καθαρού και με καλή εφαρμογή στην ουλοπαρειακή αύλακα ώστε να αποφεύγουμε τους τραυματισμούς.

Δύο χρόνια μετά (2019), υπήρξε πλήρης

9

10

κάλυψη των βλαβών ***(Εικ. 11, 12)*** με φυσιολογικό βλεννογόνο και η κατάσταση παρέμεινε απόλυτα σταθερή σε όλους τους επανελέγχους. Τελικά έγινε προσεκτική αναγόμωση της Ολικής οδοντοστοιχίας και αντικατάσταση του μαλακού με σκληρό ακρυλικό (vertex). Συνεστήθη ο ασθενής να επισκέπτεται το ιατρείο για περιοδικό έλεγχο ανά εξάμηνο.

11

12

ΒΙΒΛΙΟΓΡΑΦΙΑ

1. National Osteoporosis Society. "Drug Treatment". U.K. National Osteoporosis Society. Archived from the original on 6 November 2012. Retrieved 7 August 2012.
2. Eriksen EF, Dez-Pérez A, Boonen S (January 2014). "Update on long-term treatment with bisphosphonates for postmenopausal osteoporosis: a systematic review". Bone. 58: 126–35. doi:10.1016/j.bone.2013.09.023
3. O'Carrigan, Brent; Wong, Matthew Hf; Willson, Melina L.; Stockler, Martin R.; Pavlakis, Nick; Goodwin, Annabel (2017). "Bisphosphonates and other bone agents for breast cancer". The Cochrane Database of Systematic Cochrane Database Syst Rev. 2017 Oct 30;10(10):CD003474. doi: 10.1002/14651858.CD003474.pub4.
4. Chen JS, Sambrook PN.Antiresorptive therapies for osteoporosis: a clinical overview.Nat Rev Endocrinol. 2011 Sep 6;8(2):81-91. doi: 10.1038/nrendo.2011.146. Reviews. 10: CD003474. doi:10.1002/14651858.
5. DAVID W. TODD: Pamidronate (Aredia) and zoledronate (Zometa) induced avascular necrosis of the jaws: a growing epidemicRE Marx - Journal of oral and Maxillofacial Surgery, 2003 - 61 (9) 1115-7).
6. H. Katsarelis, N.P. Shah, D.K. Dhariwal:Infection and Medication-related Osteonecrosis of the Jaw .J of Dental Research February 20, 2015 Review Article
7. Draupadi B Talreja: Importance of antiresorptive therapies for patients with bone metastases from solid tumors Cancer Manag Res. 2012; 4: 287–297.
8. www.breastcancer.org/treatment/druglist/zometa
9. Levi M, van der Poll T. Inflammation and coagulation. Crit Care Med. 2010;38:S26–S34.
10. Marcel Levi, Tymen T Keller, Eric van Gorp, Hugo ten Cate:Infection and inflammation and the coagulation system, Cardiovasc Res. 2003 Oct 15;60(1):26-39.
11. Shebuski RJ, Kilgore KS. Role of inflammatory mediators in thrombogenesis. J Pharmacol Exp Ther. 2002;300:729–35.

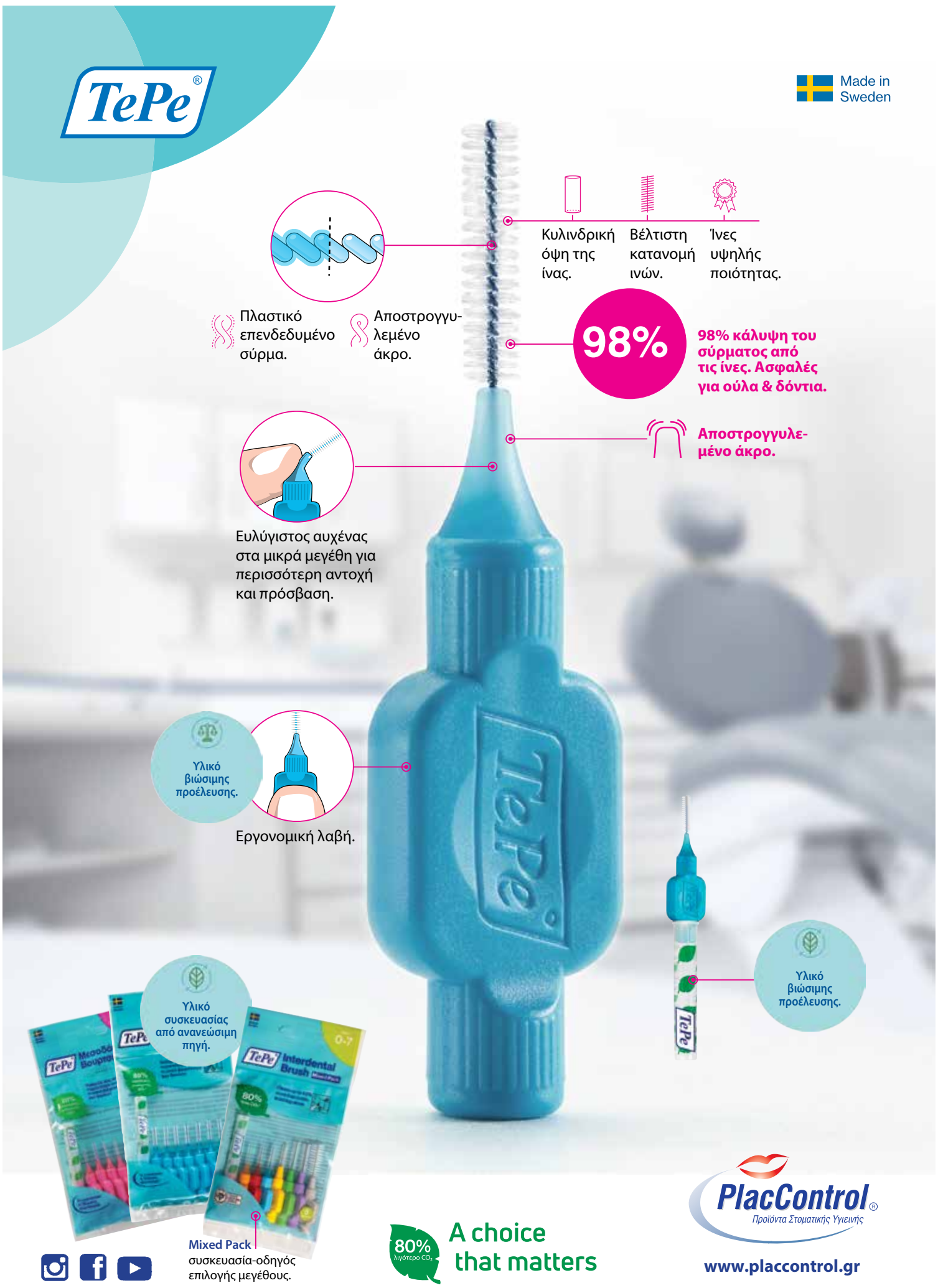

Η σελίδα της
ΕΛΛΗΝΙΚΗΣ ΕΤΑΙΡΕΙΑΣ ΝΟΣΟΚΟΜΕΙΑΚΗΣ ΟΔΟΝΤΙΑΤΡΙΚΗΣ

Ασθένεια κορωνοϊού 2019 (COVID-19) και Οδοντιατρική

Αγγελική Γιαννοπούλου
Γενική Γραμματέας Ελληνικής Εταιρείας Νοσοκομειακής Οδοντιατρικής



Φλώρα Ζερβού-Βάλβη
Πρόεδρος Ελληνικής Εταιρείας Νοσοκομειακής Οδοντιατρικής, Δρ Οδοντ., MPhil Med.

Οι ιογενείς λοιμώξεις αποτελούν, ως φαίνεται, τις πλέον ισχυρές απειλές Δημόσιας Υγείας τα τελευταία χρόνια. Η εμφάνιση του σοβαρού οξέος αναπνευστικού συνδρόμου coronavirus 2 στα τέλη Δεκεμβρίου 2019 στο Wuhan της Κίνας, σηματοδότησε την τρίτη εισαγωγή ενός εξαιρετικά παθογόνου κορωνοϊού στον ανθρώπινο πληθυσμό τον 21ο αιώνα, του κορωνοϊού SARS-CoV-2. Από τότε η μολυσματική ασθένεια που προκαλείται από αυτόν έχει διασπαρεί σε όλον τον πλανήτη και έχει χαρακτηριστεί ως πανδημία από τον Παγκόσμιο Οργανισμό Υγείας.

Η ονομασία της ασθένειας COVID-19 προέρχεται από ένα ακρωνύμιο των γραμμάτων, CO, από το corona, που σημαίνει κορώνα, VI, από το virus, που σημαίνει ιός, D από το disease, που σημαίνει ασθένεια και το 19 από το έτος την πρώτης καταγραφής της. Η συνήθης ονομασία του ιού είναι κορωνοϊός, ενώ αρχικά του είχε αποδοθεί το προσωρινό όνομα «ο νέος κορωνοϊός του 2019» (2019 novel coronavirus / 2019-nCoV), όπως επίσης «ο ανθρώπινος κορωνοϊός του 2019» (human coronavirus 2019/ HCoV-19 ή hCoV-19). Οι κορωνοϊοί (CoVs) πήραν το όνομά τους από το χαρακτηριστικό ιικό σωματίδιο (virion) που μοιάζει με κορώνα επειδή σχηματίζονται μικρές προεξοχές γύρω από την επιφάνειά τους. Ανήκουν στην οικογένεια Coronaviridae. Μέχρι τώρα, υπάρχουν επτά γένη CoV που είναι γνωστό ότι μολύνουν τον άνθρωπο.

Μετάδοση της COVID-19

Η μετάδοση της COVID-19 μπορεί να συμβεί με άμεσο τρόπο (βήχα, φτάρνισμα και με εισπνοή σταγονιδίων-αερολυμάτων) ή έμμεσα μέσω επαφής με επιφάνειες που εκτίθενται απευθείας στον ιό (όπως ο βλεννογόνος στόματος, ρινός και οφθαλμού).

Έχει αποδειχθεί ότι ο SARS-CoV-2 μπορεί να χρησιμοποιήσει αποτελεσματικά το ACE2 (ένζυμο μετατροπής της αγγειοτενσίνης 2) ως υποδοχέα για να εισβάλει στα ανθρώπινα κύτταρα, κάτι που μπορεί να προάγει τη μετάδοση από άνθρωπο σε άνθρωπο. Οι πρωτεΐνες S του SARS-CoV-2 συνδέονται στα κύτταρα ξενιστές με ACE2, συντήκονται στη μεμβράνη και απελευθερώνουν το ιικό RNA. Το ACE2 είναι ένζυμο ρυθμιστής της λειτουργίας του Συστήματος Ρενίνης – Αγγειοτενσίνης - Αλδοστερόνης (ΣΡΑΑ) και έχει πληθώρα φυσιολογικών ρόλων. Η απώλεια της λειτουργίας των ACE2 μπορεί να οδηγήσει σε σοβαρές συνέπειες.

Η έκφραση και η κατανομή του ACE2 στο ανθρώπινο σώμα υποδηλώνει τις πιθανές οδούς μόλυνσης από τον SARS-CoV-2.

Τα κύτταρα των πνευμόνων που έχουν έκφραση ACE2 μπορεί να είναι τα κύρια κύτταρα στόχοι κατά τη διάρκεια της μόλυνσης από τον SARS-CoV-2. Ωστόσο, ορισμένοι ασθενείς εμφανίζουν επίσης μη αναπνευστικά συμπτώματα, όπως νεφρική ανεπάρκεια, γεγονός που υποδηλώνει ότι ο ιός μπορεί επίσης να εισβάλει και σε άλλα όργανα. Τα όργανα με μεγάλο αριθμό κυττάρων που εκφράζουν ACE2 θα πρέπει να θεωρούνται δυνητικά υψηλού κινδύνου για μόλυνση από τον SARS-CoV-2.

COVID-19 και στοματικός βλεννογόνος

Βιολογικά, κλινικά και εμπειρικά στοιχεία υποστηρίζουν ότι ο στοματικός βλεννογόνος είναι μια αρχική θέση εισόδου για τον SARS-CoV-2. Ιδιαίτερα, αυτό υποδηλώνει η παρουσία υποδοχέων ACE2 σε στοματικούς ιστούς. Μάλιστα, τα επιθηλιακά κύτταρα με υποδοχείς ACE2 των εκφορητικών πόρων των σιελογόνων αδένων αποδείχθηκε ότι ήταν οι πρώτοι στόχοι της μόλυνσης SARS-CoV και είναι πιθανό να ισχύει το ίδιο και για τον SARS-CoV-2.

Οι οδοντίατροι, οφείλουν να έχουν ένα υψηλό επίπεδο ευαισθητοποίησης και επιστημονικών γνώσεων προκειμένου να αντιμετωπίζουν με επάρκεια την νόσο και να είναι σε θέση να ελέγχουν και να διαχειρίζονται την εξάπλωσή της.
Είναι επιτακτική η ανάγκη εφαρμογής στρατηγικής πρόληψης στην κλινική πρακτική καθώς και στην καθημερινή ζωή.

Μελέτες αναφέρουν ότι ο ιός έχει ανιχνευθεί στο σάλιο σε πρώιμο στάδιο της νόσου. Η παρουσία του SARS-CoV-2 στο σάλιο ασθενών υποδηλώνει την πιθανότητα μόλυνσης των σιελογόνων αδένων. Πιθανότητα και όχι βεβαιότητα διότι πρέπει να σημειωθεί ότι τα δείγματα σάλιου δεν περιέχουν μόνο σάλιο που εκκρίνεται από μείζονες ή ελάσσονες σιελογόνους αδένες, αλλά επίσης περιέχουν εκκρίσεις από τον ρινοφάρυγγα ή από τους πνεύμονες. Απαιτούνται περαιτέρω μελέτες για τον καθορισμό των πηγών του κορωνοϊού στο σάλιο.

Σημεία και συμπτώματα της COVID-19 από το στόμα

Σε ασθενείς με COVID-19 έχει αναφερθεί απώλεια γεύσης, οσμής, επίσης ξηροστομία ως πρώϊμες και βασικές εκδηλώσεις της νόσου. Ιδιαίτερα ενδιαφέρον είναι ότι απώλεια γεύσης σύμφωνα με μελέτες εμφανίστηκε πριν από τη νοσηλεία στο αρχικό στάδιο της νόσου στο 91% αυτών των ασθενών και ότι αυτό το σύμπτωμα είναι επίμονο.

Σε ασθενείς με COVID-19 ή ύποπτους για τη νόσο έχουν επίσης αναφερθεί βλάβες του στοματικού βλεννογόνου όπως ελκώσεις, διαβρώσεις, φυσαλίδες, εφελκίδες, πετέχειες, λευκές βλάβες, ερυθηματώδεις και νεκρωτικές βλάβες, λεία γλώσσα, οίδημα, αυτόματη αιμορραγία. Η πλέον συχνή εντόπιση αυτών είναι η γλώσσα, η υπερώα, τα ούλα αλλά και ο λοιπός βλεννογόνος του στόματος και του στοματοφάρυγγα. Παρόλο που δεν υπάρχει ακόμη συμφωνία σχετικά με τον μηχανισμό που προκαλεί αυτές τις αλλοιώσεις σε ασθενείς με COVID-19, πιστεύεται ότι αυτές σχετίζονται με αγγειακές και ανοσολογικές διαταραχές.

Μετάδοση του κορωνοϊού κατά την άσκηση της Οδοντιατρικής

Το οδοντιατρικό περιβάλλον ευνοεί τις οδούς μετάδοσης του SARS-CoV-2, ο οποίος μπορεί να μεταδίδεται κυρίως με τρεις τρόπους:

1. Άμεση μετάδοση μέσω εισπνοής σταγονιδίων που δημιουργούνται με βήχα, φτάρνισμα, ομιλία. Τα σταγονίδια που χαρακτηρίζονται ως μεγάλα σε μέγεθος (>5 μm) κατακρημνίζονται γρήγορα στο έδαφος λόγω της βαρύτητας, συνήθως σε απόσταση 1-2 μέτρων από το άτομο απ' όπου προήλθαν. Τα αερολύματα (AGP) αποτελούνται από μικρότερα σωματίδια (‹5 μm) που εξατμίζονται γρήγορα στον αέρα, αφήνοντας πίσω τους πυρήνες σταγονιδίων που είναι αρκετά μικρά και ελαφριά ώστε να επιπλέουν αιωρούμενα στον αέρα για ώρες. Παραμένουν αιωρούμενα στον αέρα για τουλάχιστον 10 λεπτά σε καλά αεριζόμενους χώρους, σε κλειστούς χώρους για αρκετές ώρες.

Κατά τη διάρκεια της οδοντιατρικής πράξης εκτελούνται διαδικασίες δημιουργίας αερολύματος. Ο φόβος μετάδοσης του SARS-CoV-2 μέσω σταγονιδίων και αερολύματος προκαλούν τις σημαντικότερες ανησυχίες κατά τη λειτουργία των οδοντιατρικών ιατρείων, επειδή είναι δύσκολο να αποφευχθεί η δημιουργία μεγάλων ποσοτήτων αερολύματος και σταγονιδίων αναμεμιγμένα με το σάλιο του ασθενούς και ακόμη με το αίμα κατά τη διάρκεια της οδοντιατρικής πράξης. Ο Παγκόσμιος Οργανισμός Υγείας (ΠΟΥ-WHO) συνεχίζει να συνιστά προληπτικά μέτρα για καταστάσεις όπου εκτελούνται διαδικασίες παραγωγής αερολυμάτων.

2. Άμεση μετάδοση μέσω της έκθεσης των βλεννογόνων σε μολυσματικά σταγονίδια (άμεση επαφή με το αίμα, τα στοματικά υγρά ή άλλα βιολογικά υγρά). Οι διαδρομές αυτές δεν έχουν διερευνηθεί, αλλά είναι δυνατές λόγω της τεκμηριωμένης μετάδοσης μολυσματικών ασθενειών που μεταδίδονται από το αίμα, όπως HIV / AIDS, ιός της ηπατίτιδας C και ιός της ηπατίτιδας B μέσω αίματος ή σάλιου.

3. Έμμεση μετάδοση μέσω μολυσμένων επιφανειών, αντικειμένων όπως οδοντιατρικό εργαλείο, εξοπλισμού ή περιβαλλοντικής επιφάνειας.

Συμπεράσματα

Η άσκηση της κλινικής οδοντιατρικής κατά την περίοδο της πανδημίας θα μπορούσε να είναι ένα επικίνδυνο περιβάλλον για τη διάδοση του ιού λόγω της στενής επαφής με τους ασθενείς και της φύσης της οδοντιατρικής θεραπείας. Παρότι σε ασθενείς που έχουν διαγνωστεί με COVID-19 αποφεύγεται η παροχή οδοντιατρικής θεραπείας, μπορεί να συμβούν επείγοντα οδοντιατρικά περιστατικά και η στενή επαφή πολλές φορές είναι αναπόφευκτη.

Οι οδοντίατροι, επομένως, οφείλουν να έχουν ένα υψηλό επίπεδο ευαισθητοποίησης και επιστημονικών γνώσεων προκειμένου να αντιμετωπίζουν με επάρκεια την νόσο και να είναι σε θέση να ελέγχουν και να διαχειρίζονται την εξάπλωσή της.

Είναι επιτακτική η ανάγκη εφαρμογής στρατηγικής πρόληψης στην κλινική πρακτική καθώς και στην καθημερινή ζωή. Υπάρχουν πρακτικές οδηγίες που συνιστώνται για τους οδοντιάτρους και το οδοντιατρικό προσωπικό. Οι οδηγίες βασίζονται στο σχέδιο προετοιμασίας και απόκρισης για την πανδημία από τον Sars-Cov-2 του Υπουργείου Υγείας και του ΕΟΔΥ και σε εναρμόνιση με τις οδηγίες του ΠΟΥ και τα διεθνή πρωτόκολλα. Παρέχονται από την Ελληνική Οδοντιατρική Ομοσπονδία, επίσης δε από την Εταιρεία μας, την Ελληνική Εταιρεία Νοσοκομειακής Οδοντιατρικής.

Συμπερασματικά, οι οδοντίατροι μπορούν να διαδραματίσουν πιο ενεργό ρόλο στην έγκαιρη διάγνωση, πρόληψη και θεραπεία του COVID-19 και της σχετικής έρευνάς του.

ΕΝΔΕΙΚΤΙΚΗ ΒΙΒΛΙΟΓΡΑΦΙΑ

1. Guo YR, Cao QD, Hong ZS, Tan YY, Chen SD, Jin HJ et al: The origin, transmission and clinical therapies on coronavirus disease 2019 (COVID-19) outbreak - an update on the status. Mil Med Res. 2020:13;7(1):11.
2. Peng X, Xu X, Li Y, Cheng L, Zhou X, Ren B: Transmission routes of 2019-nCoV and controls in dental practice. Int J Oral Sci. 2020;12:1–6.
3. Xu H, Zhong L, Deng J, Peng J, Dan H, Zeng et al: High expression of ACE2 receptor of 2019-nCoV on the epithelial cells of oral mucosa. Int J Oral Sci. 2020;(1):8.
4. https://www.who.int/publications/i/item/who-2019-nCoV-oral-health-2020.1 όπως εμφανίζεται στις 10.3.21.
5. Kelvin Kai-Wang To, Owen Tak-Yin Tsang, Cyril Chik-Yan Yip, Kwok-Hung Chan, Tak-Chiu Wu, Jacky Man-Chun Chan et al:Consistent Detection of 2019 Novel Coronavirus in Saliva. Clin Infect Dis. 2020;71(15):841-843.
6. Giacomelli A, Pezzati L, Conti F, Bernacchia D, Siano M, Oreni L et al: Self-reported olfactory and taste disorders in SARS-CoV-2 patients: a cross-sectional study. Clin Infect Dis. 2020;71(15):889-890.
7. Gautier JF, Ravussin Y: A new symptom of COVID-19: loss of taste and smell. Obesity (Silver Spring). 2020;28(5):848.
8. Ren YF, Rasubala L, Malmstrom H, Eliav E: Dental Care and Oral Health under the Clouds of COVID-19. JDR Clin Trans Res. 2020;5(3):202-210.
9. Οδηγίες του Κέντρου Ελέγχου & Πρόληψης Νοσημάτων (ΚΕΕΛΠΝΟ) σχετικά με την «Πρόληψη Λοιμώξεων σε Οδοντιατρικές Μονάδες» (Έκδοση 2019): https://eody.gov.gr/wp-content/uploads/2019/08/ma-nosokomeia-odigies-6.pdf όπως εμφανίζεται στις 10.6.20.
10. WHO: https://www.who.int/publications-detail/clinical-management-of-severe-acute-respiratory-infection-when-novel-coronavirus-(n-cov)-infection-is-suspected όπως εμφανίζεται στις 17.2.2020.
11. ΕΟΟ.: https://eoo.gr/covid-19/ όπως εμφανίζεται στις 17.2.2020.
12. ΕΕΝΟ: http://www.hospitaldentistry.gr/assets/documents/var/protectionMeasures.mp4 όπως εμφανίζεται στις 17.2.2020.
13. ΕΕΝΟ: http://www.hospitaldentistry.gr/assets/documents/var/DentalProtectionMeaures.pdf όπως εμφανίζεται στις 17.2.2020.
14. Γ.Ν. «Ασκληπιείο Βούλας» Επιχειρησιακό Σχέδιο Προετοιμασίας για την Υποδοχή Περιστατικών Sars-Cov-2 (επιβλέπων: Αν. Διοικητής κ. Α. Βουγιουκλάκης), ΕΕΝΟ: http://www.hospitaldentistry.gr/assets/documents/var/covid_treatment_plan.pdf όπως εμφανίζεται στις 12.4.20.



Βιβλιογραφία: SmPC Viaxal.

Περαιτέρω πληροφορίες διατίθενται από τον κάτοχο της άδειας κυκλοφορίας κατόπιν αιτήσεως.

Menarini Hellas

Menarini Hellas A.E. - Πάτμου 16-18, 151 23 Μαρούσι, Αττική, Τ.: 210 8316111-13, F.: 210 8317343, info@menarini.gr, www.menarini.gr

Βοηθήστε να γίνουν τα φάρμακα πιο ασφαλή και Αναφέρετε ΟΛΕΣ τις ανεπιθύμητες ενέργειες για ΟΛΑ τα φάρμακα Συμπληρώνοντας την «ΚΙΤΡΙΝΗ ΚΑΡΤΑ»

GR-VIA-2-02-2021

Η σελίδα της
ΕΛΛΗΝΙΚΗΣ ΕΤΑΙΡΕΙΑΣ ΠΕΡΙΟΔΟΝΤΟΛΟΓΙΑΣ ΚΑΙ ΟΔΟΝΤΙΚΩΝ ΕΜΦΥΤΕΥΜΑΤΩΝ

12 Μαΐου 2021: Ευρωπαϊκή Ημέρα Υγείας των Ούλων
Η στοματική υγεία στον καιρό της πανδημίας

Βασίλειος Παπαϊωάννου
Αναπλ. Καθηγητής ΕΚΠΑ
Αντιπρόεδρος Ελληνικής Εταιρείας Περιοδοντολογίας & Οδοντικών Εμφυτευμάτων

Όπως κάθε χρόνο έτσι και φέτος στις 12 Μαΐου γιορτάζουμε την Ευρωπαϊκή Ημέρα για την Υγεία των Ούλων (Gum Health Day). Η ημέρα αυτή φέρνει στο προσκήνιο την ενημέρωση για την υγεία του στόματος, και ιδιαίτερα αυτή των περιοδοντικών ιστών. Είναι πλέον ευρέως αναγνωρισμένο πως η υγεία του στόματος είναι ένας από τους σημαντικότερους παράγοντες στην ολική υγεία του ατόμου, με αντίκτυπο στην καθημερινότητα και στην ποιότητα της ζωής του (Tonetti et al., 2017, Ferreira et al., 2017).

Τα νοσήματα του στόματος, ιδιαίτερα όταν συνδυάζονται με απώλεια δοντιών, μειώνουν σε σημαντικό βαθμό την συνολική ποιότητα ζωής. Η μειωμένη λειτουργικότητα και ο πόνος επιδρούν στην ομιλία, στην μάσηση και κατά συνέπεια επηρεάζουν σε μεγάλο βαθμό την καθημερινότητα του ατόμου και την κοινωνική του δραστηριότητα.

Ο ρόλος του οδοντιάτρου στην διατήρηση της υγείας των ούλων είναι καίριος και δεν περιορίζεται μόνο στη θεραπεία των περιοδοντικών νοσημάτων. Ο οδοντίατρος πρέπει, ασφαλώς, να είναι σε θέση να αναγνωρίζει τα διάφορα περιοδοντικά νοσήματα, τις επιπτώσεις τους και πώς να τα αντιμετωπίζει κατάλληλα, άλλα ίσως είναι ακόμα πιο σημαντικό να συμβάλλει στην πρωτογενή και δευτερογενή πρόληψη αυτών των νοσημάτων καθώς και να ενημερώνει, εκπαιδεύει και ενεργοποιεί συνεχώς τους ασθενείς προς αυτό το σκοπό.

Για αυτό το λόγο, οφείλουμε όλοι οι οδοντίατροι να μεταφέρουμε τα σωστά μηνύματα στους ασθενείς μας, αλλά και γενικότερα στην κοινωνία, για την ανάγκη και σημασία της διατήρησης της υγείας των ούλων εφαρμόζοντας τη σωστή καθημερινή στοματική υγιεινή. Ίσως είναι ακόμα πιο σημαντικό, να τονίσουμε την ανάγκη της έγκαιρης εντόπισης και διάγνωσης των περιοδοντικών νόσων.

Για την αναγνώριση και διάγνωση των διαφόρων κλινικών περιπτώσεων έγινε το 2017 ένα σημαντικό επιστημονικό βήμα με την διεξαγωγή του παγκόσμιου συνεδρίου στο Σικάγο των ΗΠΑ με την συμμετοχή της Ευρωπαϊκής Ομοσπονδίας Περιοδοντολογίας (EFP) και της Αμερικανικής Ακαδημίας Περιοδοντολογίας (AAP), στο οποίο προτάθηκε μια νέα ταξινόμηση των περιοδοντικών και περι-εμφυτευματικών νόσων και καταστάσεων. Μία ταξινόμηση στην οποία η περιοδοντίτιδα πλέον χαρακτηρίζεται από την σταδιοποίηση και διαβάθμιση της (Papapanou et al. 2018) και έχει γίνει καθολικά αποδεκτή. Ακολούθησε και το Workshop της EFP το 2019 στο οποίο καθορίστηκαν οι κλινικές οδηγίες, βασισμένες στην τεκμηρίωση, για την θεραπεία της περιοδοντίτιδας σταδίου I-III (Sanz et al. 2020). Οι διάδοση αυτών των πληροφοριών στην Ελλάδα έχει γίνει με την μετάφραση των βασικότερων δημοσιεύσεων στα ελληνικά και την ελεύθερη διάθεσή τους μέσω του νέου ηλεκτρονικού περιοδικού της Ελληνικής Εταιρείας Περιοδοντολογίας και Οδοντικών Εμφυτευμάτων με τίτλο *«Εξελίξεις στην Περιοδοντολογία»* (https://periodontology.gr/magazine-2).

Πρέπει επίσης να τονιστεί πως η πρόληψη της περιοδοντικής νόσου έχει κοινά σημεία με την πρόληψη της τερηδόνας, γεγονός που τονίστηκε σε Workshop της EFP με θεματολογία τις διαφορές και ομοιότητες μεταξύ περιοδοντίτιδας και τερηδόνας με σκοπό τη διατήρηση της συνολικής στοματικής υγείας (2016 - *EFP/European Organisation for Caries Research (ORCA): Boundaries between caries and periodontal diseases*). Και οι δύο αυτές κατηγορίες νοσημάτων οφείλονται κατά κύριο λόγο στο μικροβιακό βιοϋμένιο. Επίσης σημαντικά στοιχεία αποτελούν το γενετικό υπόβαθρο ευπάθειας και οι διατροφικές υπερβολές (σακχάρων και υδατανθράκων). Σημαντικοί παράγοντες κινδύνου, πέρα από την αυξημένη μικροβιακή πλάκα και τρυγία, είναι η μειωμένη ροή σάλιου, το κάπνισμα και γενικά νοσήματα (όπως σακχαρώδης διαβήτης) (Chapple et al., 2017).

Όμως φέτος, όπως εξάλλου και πέρυσι τέτοιο καιρό, η σημασία της υγείας των ούλων εξετάζεται και μέσα από το πρίσμα της γενικότερης κρίσης που φέρει η πανδημία. Στην εποχή του κορωνοϊού και της νόσου COVID-19 η οδοντιατρική επιστήμη υπέστη βαρύτατες πληγές και σοβαρές συνέπειες σε βασικές της λειτουργικές διαδικασίες. Από τα σημαντικότερα προβλήματα που προέκυψαν είναι ο κίνδυνος της νόσου για τους ίδιους τους οδοντιάτρους και η πιθανή διασπορά της από το αερόλυμα που δημιουργείται κατά την οδοντιατρική εργασία, η αρχική αβεβαιότητα των προληπτικών πρωτοκόλλων κατά της διασποράς και η έλλειψη επαρκών υλικών προσωπικής προστασίας (τα γνωστά PPEs- Personal Protective Equipment), που αντιμετώπισαν όλοι οι επαγγελματίες υγείας (Izzetti et al. 2020). Επίσης υπήρξε και ο φόβος των ασθενών να επισκεφθούν τα ιατρεία και φυσικά οι σημαντικές οικονομικές επιπτώσεις που δημιουργήθηκαν (Schwendicke et al. 2020, Rocha-Gomes et al. 2021).

Ειδικά τώρα την εποχή της νόσου COVID-19, υπάρχουν σοβαρές ενδείξεις, ότι η υγεία των ούλων και η περιοδοντίτιδα αποκτούν ακόμα μεγαλύτερη σημασία και καθιστούν την πρόληψή τους περισσότερο αναγκαία από ποτέ. Δυστυχώς, η νόσος COVID-19 οδήγησε σε μειωμένο αριθμό των οδοντιατρικών επισκέψεων, είτε λόγο των επιπτώσεων στο πρόγραμμα του οδοντιάτρου (lock-downs, μικρότερος αριθμός ασθενών λόγω πρωτοκόλλων περιορισμού διασποράς, κ.λπ.) είτε από πιθανές φοβίες των ίδιων των ασθενών. Ο μεγαλύτερος αντίκτυπος όμως, καταγράφεται στις οδοντιατρικές εργασίες σχετικά με την πρόληψη και την περιοδοντολογία (π.χ.-80% και -76%, στις αντίστοιχες υπηρεσίες, κατά τη μελέτη των Schwendicke και συν. (2020)

στην Γερμανία). Όμως, βρέθηκε σε πρόσφατη δημοσιευμένη μελέτη με περισσότερους από 500 ασθενείς COVID-19, πως τα άτομα που πάσχουν από περιοδοντίτιδα διατρέχουν τουλάχιστον 3 φορές μεγαλύτερες πιθανότητες για επιπλοκές από COVID-19. Συγκεκριμένα, είναι 3,5 φορές πιο πιθανή η εισαγωγή σε ΜΕΘ, 4,5 φορές πιο πιθανή η ανάγκη διασωλήνωσης και σχεδόν 9 φορές πιο πιθανό να πεθάνουν, σε σύγκριση με ασθενείς χωρίς περιοδοντίτιδα (Marouf et al. 2021). Οι αυξημένοι αιματολογικοί δείκτες φλεγμονής στους περιοδοντικούς ασθενείς φαίνεται να συνδέουν την φλεγμονή των ούλων με αυξημένη επιθετικότητα του κορωνοϊού. Αν όντως υπάρχει σχέση μεταξύ περιοδοντίτιδας και COVID-19, τότε η απόκτηση και διατήρηση της υγείας του στόματος θα μπορούσε να αποτελέσει τμήμα της διαχείρισης αυτών των ασθενών.

Οι ενδείξεις για διασύνδεση των νόσων των ούλων με την γενική υγεία, όπως με τον κορωνοϊό, επιβεβαιώνουν την ανάγκη της σωστής προληπτικής αγωγής στοματικής υγείας. Επίσης, η χρήση ενός ήπιου αντισηπτικού στοματικού διαλύματος ενδέχεται να συμβάλει στην μείωση του φορτίου του κορωνοϊού στη στοματική κοιλότητα και κατ' επέκταση στην μείωση της σοβαρότητας της νόσου και της διασποράς του ιού (Herrera et al. 2020)

Για όλα τα παραπάνω, είναι σημαντικός ο εορτασμός της Ευρωπαϊκής Ημέρας της Υγείας των Ούλων, κυρίως για τη διάδοση της σημασίας της Στοματικής Υγείας στο κοινό με στόχο την έγκυρη πρόληψη και αντιμετώπιση των περιοδοντικών νόσων.

> Σε πρόσφατη δημοσιευμένη μελέτη με περισσότερους από 500 ασθενείς COVID-19, βρέθηκε πως τα άτομα που πάσχουν από περιοδοντίτιδα διατρέχουν τουλάχιστον 3 φορές μεγαλύτερες πιθανότητες για επιπλοκές από COVID-19. Οι αυξημένοι αιματολογικοί δείκτες φλεγμονής στους περιοδοντικούς ασθενείς φαίνεται να συνδέουν την φλεγμονή των ούλων με αυξημένη επιθετικότητα του κορωνοϊού.

Βιβλιογραφία

Chapple ILC, Bouchard P, Cagetti MG, Campus G, Carra M-C, et al. Interaction of lifestyle, behaviour or systemic diseases with dental caries and periodontal diseases: consensus report of group 2 of the joint EFP/ ORCA workshop on the boundaries between caries and periodontal diseases. Journal of Clinical Periodontology 2017; 44 (Suppl. 18): S39–S51

Ferreira MC, Dias-Pereira AC, Branco-de-Almeida LS, Martins CC, Paiva SM. Impact of periodontal disease on quality of life: a systematic review. Journal of Periodontal Research 2017 Aug;52(4):651-665. doi: 10.1111/jre.12436. Epub 2017 Feb 8. PMID: 28177120.

Herrera D, Serrano J, Roldn S, Sanz M. Is the oral cavity relevant in SARS-CoV-2 pandemic? Clinical Oral Investigations 2020 Aug;24(8):2925-2930. doi: 10.1007/s00784-020-03413-2. Epub 2020 Jun 23. PMID: 32577830; PMCID: PMC7309196.

Izzetti R, Nisi M, Gabriele M, Graziani F. COVID-19 Transmission in Dental Practice: Brief Review of Preventive Measures in Italy. Journal of Dental Research 2020 Aug;99(9):1030-1038. doi: 10.1177/0022034520920580. Epub 2020 Apr 17. PMID: 32302257.

Marouf N, Cai W, Said KN, et al. Association between periodontitis and severity of COVID-19 infection: a case-control study. Journal of Clinincal Periodontology 2021. doi:10.1111/jcpe.13435. Epub ahead of print. PMID: 33527378; PMCID: PMC8014679.

Rocha-Gomes G, Flecha OD, Miranda TS, Duarte PM, Shaddox LM, Galvo EL, Gonçalves PF. Impact of the coronavirus disease 2019 pandemic on periodontal practice: A questionnaire survey. Journal of Clinical Periodontology 2021 Jan 20:10.1111/jcpe.13427. doi: 10.1111/jcpe.13427. Epub ahead of print. PMID: 33474762; PMCID: PMC8013174.

Sanz M, Herrera D, Kebschull M, et al; On behalf of the EFP Workshop Participants and Methodological Consultants. Treatment of stage I–III periodontitisThe EFP S3 level clinical practice guideline. Journal of Clinincal Periodontology 2020;47:4–60. https://doi.org/10.1111/jcpe.13290.

Schwendicke F, Krois J, Gomez J. Impact of SARS-CoV2 (Covid-19) on dental practices: Economic analysis. Journal of Dentistry 2020 Aug;99:103387. doi: 10.1016/j.jdent.2020.103387. Epub 2020 May 27. PMID: 32473182; PMCID: PMC7255191.

Tonetti MS, Bottenberg P, Conrads G, Eickholz P, Heasman P, et al. Dental caries and periodontal diseases in the ageing population: call to action to protect and enhance oral health and well-being as an essential component of healthy ageing - Consensus report of group 4 of the joint EFP/ORCA workshop on the boundaries between caries and periodontal diseases. Journal of Clinical Periodontology 2017;44 Suppl 18:S135-S144.

Papapanou PN, Sanz M, et al. Periodontitis: Consensus report of Workgroup 2 of the 2017 World Workshop on the Classification of Periodontal and Peri-Implant Diseases and Conditions. Journal of Clinical Periodontology 2018;45(Suppl 20):S162–S170. https://doi.org/10.1111/ jcpe.12946

Η στήλη της
ΕΛΛΗΝΙΚΗΣ ΕΤΑΙΡΙΑΣ ΚΛΙΝΙΚΗΣ ΣΤΟΜΑΤΟΛΟΓΙΑΣ

Λευκές Βλάβες Βλεννογόνου Στόματος

Ιστορικό

Ανδρας 35 ετών προσήλθε για στοματολογική εκτίμηση κατόπιν παραπομπής ιατρού.

Ο ασθενής τους τελευταίους μήνες παρουσίασε λευκές βλάβες στην στοματική κοιλότητα, για τις οποίες είχε λάβει φαρμακευτική αγωγή με αντιμυκητιακά φάρμακα (τοπικά και συστηματικά) αρκετό καιρό, χωρίς θεραπευτική ανταπόκριση.

Δεν ήταν καπνιστής, δεν ελάμβανε φάρμακα για άλλη νόσο. Μασούσε τσίχλες κανέλλας, επειδή πίστευε ότι είχε κακοσμία.

Το ιατρικό του ιστορικό ήταν ελεύθερο.

Κλινική Εξέταση

Η κλινική εξέταση έδειξε λευκές, ομοιογενείς, μη αποκολλώμενες βλάβες στον βλεννογόνο των παρειών και στα πλάγια χείλη της γλώσσας, άμφω. ***(Εικ. 1,2,3).*** Ο ασθενής ανέφερε ήπιο πόνο και καύσο.

Ερωτήσεις

Α. Ποιά είναι η πιθανή κλινική διάγνωση;
Στοματίτιδα εξ επαφής από κανέλλα

Β. Ποιά μπορεί να είναι η κλινική διαφορική διάγνωση;
1. Καντιντίαση (Υπερπλαστική μορφή)
2. Χρόνια Δήξη
3. Τριχωτή Λευκοπλακία
4. Ομαλός Λειχήνας (Υπερτροφική μορφή)
5. Λευκοπλακία
6. Λευκός Σπογγώδης Σπίλος

Γ. Ποιά είναι η θεραπεία;
Πλήρης διακοπή χρήσης τσίχλας με κανέλλα.

Ένα μήνα μετά ο ασθενής ήταν θεραπευμένος. ***(Εικ. 4,5,6)***

Σχόλια

1. Στην ανωτέρω κλινική διαφορική διάγνωση ανεφέρθησαν λευκές βλάβες που δεν αποκολλώνται, είναι διάχυτες και συνάδουν με το ιστορικό και την κλινική εικόνα τους στην στοματική κοιλότητα του ασθενούς.
2. Όσον αφορά την υπερπλαστική καντιντίαση, ο ασθενής δεν είχε προδιαθεσικούς παράγοντες (τοπικούς η συστηματικούς), που θα δικαιολογούσαν την εμφάνιση στοματικών βλαβών καντιντίασης. Επίσης η λήψη συστηματικών αντιμυκητιακών φαρμάκων στην πλειονότητα των περιπτώσεων είναι αποτελεσματική.
3. Στην χρόνια δήξη συνήθως παρατηρούνται επιθηλιακά ράκη, οι βλάβες είναι ανομοιογενείς, συνήθως και με ερυθρές περιοχές, μη συμπτωματικές.
4. Η τριχωτή λευκοπλακία εμφανίζεται σε HIV ασθενείς, χαρακτηρίζεται από ασυμπωματικές, λευκές, πτυχωτές βλάβες, εντοπιζόμενες συνήθως στην γλώσσα, κάθετα στον προσθοπίσθιο άξονα.
5. Ο υπερτροφικός ομαλός λειχήνας συνήθως συνοδεύεται από ερυθρές περιοχές, και στην πλειονότητα των περιπτώσεων ανευρίσκεται δίκτυο.
6. Η λευκοπλακία απαντά σε μεγάλο ποσοστό σε καπνιστές και ισχύει βέβαια ο κανόνας για την λήψη βιοψίας, όταν οι προς διερεύνηση βλάβες δεν υποχωρούν.
7. Όσον αφορά τον λευκό σπογγώδη σπίλο είναι κληρονομούμενη νόσος και εμφανίζεται από την παιδική ηλικία.
8. Η Αλλεργική Στοματίτιδα εξ Επαφής από Κανέλλα παρατηρείται σε άτομα που χρησιμοποιούν κυρίως τσίχλες κανέλλας. Οφείλεται στην κινναμαλδεϋδη ή στα αιθέρια έλαια της κανέλλας, που χρησιμοποιείται ως αρωματική ουσία σε τσίχλες, καραμέλλες, οδοντόπαστες κ.α., τα οποία με την συνεχή επαφή με το βλεννογόνο του στόματος, μπορεί να προκαλέσουν ποικίλες αντιδράσεις.
Εκτός από λευκές βλάβες μπορεί να προκαλέσουν, ερυθρότητα, διαβρώσεις. Πόνος και αίσθημα καύσου είναι συχνά συμπτώματα.
Οι βλάβες εντοπίζονται κυρίως στον βλεννογόνο των παρειών, και στα πλάγια χείλη της γλώσσας. Μετά την διακοπή της χρήσης κάθε προϊόντος, που περιέχει κανέλλα, οι βλάβες συνήθως υποχωρούν σε δύο περίπου εβδομάδες.
Να σημειωθεί η κλινική διαφορική διάγνωση των βλαβών, που περιλαμβάνει και νοσήματα με σοβαρή πρόγνωση, και να τονισθεί η ανάγκη επανεξέτασης.
Παθογενετικώς μάλλον πρόκειται για αντίδραση υπερευαισθησίας επαγόμενη από Τ- λεμφοκύτταρα.
9. Η ανωτέρω κλινική περίπτωση αναδεικνύει την μεγάλη σημασία του ιστορικού, την απαραίτητη γνώση όλου του φάσματος των νοσημάτων, που μπορεί να προσβάλλουν την στοματική κοιλότητα, ώστε όλες οι λευκές βλάβες να μην βαφτίζονται «μύκητες», αλλά και την σωστή κλινική αξιολόγηση των βλαβών για την κλινική διάγνωση, που στην συγκεκριμένη περίπτωση ήταν και η τελική διάγνωση, ώστε να αποφεύγεται η ταλαιπωρία του ασθενούς (λήψη μη απαραιτήτων φαρμάκων, εργαστηριακές εξετάσεις, ψυχική ταλαιπωρία, κόστος).

Βιβλιογραφία

1. Λάσκαρης Χ. Γιώργος. Κλινική Στοματολογία, Διάγνωση - Θεραπεία. Ιατρικές Εκδόσεις Λίτσας. Αθήνα, 2012, σελ. 82-84
2. Neville, Damm, Allen, Bouquot. Oral and Maxillofacial Pathology, Elsevier, 2009 pag. 352-354
3. Steve Tremblay, Sylvie Louise Avon. Contact Allergy to Cinnamon: Case Report JCDA • www.cda-adc.ca/jcda • June 2008, Vol. 74, No. 5
4. Eleni A. Georgakopoulou. Cinnamon contact stomatitis Journal of Dermatological. Case Reports, November 2010, DOI: 10.3315/jdcr.2010.1047

Για επικοινωνία:

Παναγιώτα Λούμου-Παναγιωτοπούλου
Οδοντίατρος-Ιατρός
Διδάκτωρ Στοματολογίας
Πανεπιστημίου Αθηνών
Επιστημονική συνεργάτης
Νοσ. «Αττικόν»», Β΄ Κλινική Αφροδισίων και Δερματικών Νόσων
ploumou@yahoo.gr

Επανεπέμβαση στην Ενδοδοντία

Mario Luiz Zuolo, Daniel Kherlakian, José Eduardo de Mello, Jr,
Maria Cristina Coelho de Carvalho, and Maria Inês Ranazzi Cabral Fagundes

Επιστημονική επιμέλεια-Μετάφραση:
Μαρία Γεωργοπούλου Καθηγήτρια ΕΚΠΑ
Αλέξανδρος Προύντζος DDS, MSc Ενδοδοντίας

€150

Αυτό το βιβλίο βοηθά τους επαγγελματίες της στοματικής υγείας να περιηγηθούν με επιτυχία σε κάθε στάδιο της ενδοδοντικής επαναθεραπείας ξεκινώντας από την κατανόηση των ενδείξεων για την επανάληψη της θεραπείας και φτάνοντας στην βέλτιστη επανέμφραξη του ριζικού σωλήνα. Έχοντας την υπογραφή μιας ομάδας έμπειρων ειδικών, αυτό το εξαιρετικό βιβλίο διερευνά τις διάφορες επιλογές και προσεγγίσεις επαναθεραπείας και βασίζεται σε στοιχεία από τη βιβλιογραφία και την εμπειρία από την κλινική πράξη για να κάνει συστάσεις για τα πιο προβλέψιμα πρωτόκολλα και τεχνικές. Οι συγγραφείς αναλύουν τις παραμέτους για την αρχική επιτυχία στην ενδοδοντική θεραπεία και παρουσιάζουν τα νέα υλικά και εργαλεία, καθώς και τα τεχνολογικά μέσα που είναι διαθέσιμα για την επανάληψη της ενδοδοντικής θεραπείας. Καλύπτουν τη διαχείριση των επιπλοκών κατά την πρώτη θεραπεία, με έμφαση στη σωστή εκ νέου πρόσβαση στους ριζικούς σωλήνες, ακόμη και όταν αυτοί είναι ενασβεστιωμένοι.

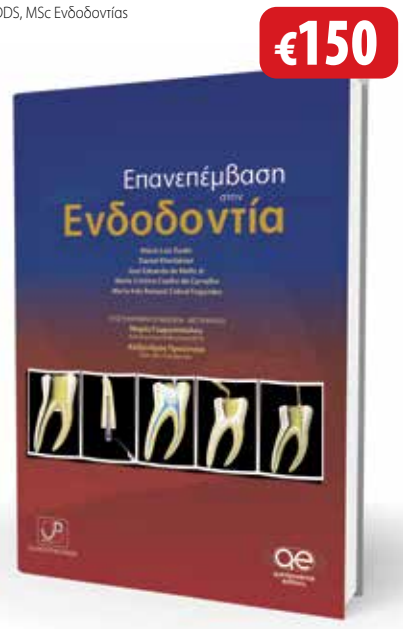

+ Δώρο
Λεξικό Ενδοδοντολογικών Όρων

Πρακτικά Μαθήματα Ενδοδοντίας

Donald E. Arens, Alan H. Gluskin, Christine I. Peters, Ove A. Peters

Επιστημονική επιμέλεια:
Γιώργος Ι. Σίσκος Αναπληρωτής Καθηγητής ΕΚΠΑ

Μετάφραση:
Γιώργος Δ. Κωστούρος MSc Ενδοδοντίας

€117

Το βιβλίο «Πρακτικά Μαθήματα Ενδοδοντίας», είναι κατά κύριο λόγο ένας λεπτομερής πρακτικός οδηγός. Αποτελείται από 6 μέρη, με 42 μαθήματα συνολικά, όπου αναλύεται οτιδήποτε αφορά την παροχή ενδοδοντικής θεραπείας υψηλού επιπέδου. Αρχίζοντας από την εξέταση του ασθενούς και τη διάγνωση του προβλήματος, τα «Πρακτικά Μαθήματα Ενδοδοντίας» καταλήγουν στην τελική έμφραξη του ριζικού σωλήνα. Επιπρόσθετα, περιγράφονται με κάθε λεπτομέρεια πώς γίνεται η κατάρτιση του σχεδίου θεραπείας, ποιος είναι ο απαραίτητος τεχνικός εξοπλισμός και τι περιλαμβάνει μια άρτια χημικομηχανική επεξεργασία, από τις πρώτες ενέργειες για την πρόσβαση στο ριζικό σωλήνα έως τις τελευταίες, πριν την οριστική έμφραξη.
Τέλος, υπάρχει μια ολόκληρη ενότητα αφιερωμένη στα επείγοντα περιστατικά και σε ειδικά ενδοδοντικά προβλήματα που μπορεί να συναντήσει ο κλινικός οδοντίατρος.

+ Δώρο
Λεξικό Ενδοδοντολογικών Όρων

ΟΔΟΝΤΙΑΤΡΙΚΟ ΒΗΜΑ
Στις τιμές περιλαμβάνονται τα έξοδα αποστολής και ο ΦΠΑ
Σκουφά 64, 106 80 Αθήνα, Τηλ. **210 3814 939**, www. odvima.gr, e-mail: odvima@otenet.gr

GT GRADIENT TECHNOLOGY

IPS e.max®

ZirCAD

Prime

Επαναπροσδιορισμός των ολοκεραμικών – με τεχνολογία διαβάθμισης – Gradient Technology:
Αισθητική υψηλών προδιαγραφών με 1200 MPa για όλες τις ενδείξεις *

**All ceramic,
all you need.**

zircadprime.ipsemax.com

* από μονήρεις στεφάνες έως γέφυρες 14 τεμαχίων

www.ivoclarvivadent.gr

Επίσημοι διανομείς

Ελλάδας
Oral Vision
• Μάγερ 13 / 104 38 Αθήνα / τηλ: 210 77 55 900 /
• Τσιμισκή 34 / 546 23 Θεσσαλονίκη / τηλ: 2310 253 800 /
www.oralvision.gr

SADENT
• 1 χλμ Λεωφ. Μαρκοπούλου / 190 02 Παιανία / τηλ: 211 10 22 900 /
• Τετραπόλεως 4 / 115 27 Γουδή / τηλ: 210 77 77 608 /
• Ν. Τέλογλου 7 / 546 36 Θεσσαλονίκη / τηλ: 2310 968 799 /
www.sadent.com

Κύπρου
Dentalcon
• Λ. Αναστασιάδη 1 / 2012 Λευκωσία / τηλ: 22 466 000 /
www.dentalcon.com.cy

ivoclar vivadent®

Focus on Implantology
www.iti.org
ITI International Team for Implantology

Ψηφιακά πρωτόκολλα στον χώρο του Οδοντιατρείου
Μέρος ΙΙ: Προσθετική αποκατάσταση

Ελευθερία Τσαλούχου
Προσθετολόγος,
ITI Member

Σπύρος Κουρής
Περιοδοντολόγος,
ITI Fellow

Στο πρώτο μέρος αναλύθηκε η διαδικασία για την τοποθέτηση εμφυτευμάτων με τη βοήθεια λογισμικού καθοδηγούμενης τοποθέτησης και την κατασκευή του αντίστοιχου χειρουργικού οδηγού. Έτσι επιτυγχάνεται η τοποθέτηση των εμφυτευμάτων στην προ-αποφασισμένη, σύμφωνα με το προσθετικό σχέδιο, θέση. Μετά από την περίοδο επούλωσης μπορούμε να προβούμε στην αποκατάσταση του/των εμφυτευμάτων, ακολουθώντας πάλι ένα πλήρως ψηφιακό πρωτόκολλο.

Δημιουργία αποκαταστάσεων CAD/CAM

Με τη βοήθεια ενός ενδοστοματικού σαρωτή ***(Εικ. 1)*** μπορεί εύκολα να αποτυπωθεί με ακρίβεια η τρισδιάστατη θέση του εμφυτεύματος, όπως ακριβώς και με μια συμβατική αποτύπωση, χωρίς όμως την χρήση αποτυπωτικών υλικών. Η αποκατάσταση μπορεί να σχεδιαστεί άμεσα μέσα σε ελάχιστο χρόνο με ειδικό λογισμικό, ενώ υπάρχει η δυνατότητα τελείωσης της αποκατάστασης και παράδοσής της μέσα σε λίγες ώρες.

Εικ. 1: Ενδοστοματικός σαρωτής.

Οι σαρωτές λειτουργούν προσλαμβάνοντας μια σειρά από εικόνες ή μικρές αλληλουχίες βίντεο, τα οποία και συρράπτουν μεταξύ τους, δημιουργώντας έτσι ένα τρισδιάστατο μοντέλο της γνάθου, το ψηφιακό αποτύπωμα. Για τη συρραφή αυτή όμως, χρειάζονται κοινά ανατομικά στοιχεία και εκεί είναι και το αδύνατό τους σημείο. Οι σαρωτές αδυνατούν να επεξεργαστούν ομαλές επιφάνειες όπως π.χ. μια νωδή γνάθο ή εκτεταμένα νωδά τμήματα. Αυτό συμβαίνει γιατί για τον σαρωτή δεν υπάρχουν αναγνωρίσιμα μοναδικά ανατομικά στοιχεία που μπορούν να χρησιμοποιηθούν για την διασύνδεση των τμηματικών δεδομένων, όπως π.χ. η μασητική επιφάνεια ενός δοντιού. Αντίστοιχα προβλήματα μπορεί να εμφανιστούν όταν το βάθος σάρωσης είναι αυξημένο, καθώς και σε πιθανή αιμορραγία από τους ιστούς, περιπτώσεις όπου ο σαρωτής δεν πλεονεκτεί σε σχέση με ένα συμβατικό αποτύπωμα. Τα παραπάνω προβλήματα τείνουν να λυθούν πλέον με τις νέες γενιές σαρωτών, αλλά ο κλινικός θα πρέπει να γνωρίζει τους περιορισμούς της εκάστοτε συσκευής και πώς να τους παρακάμπτει ει δυνατόν.

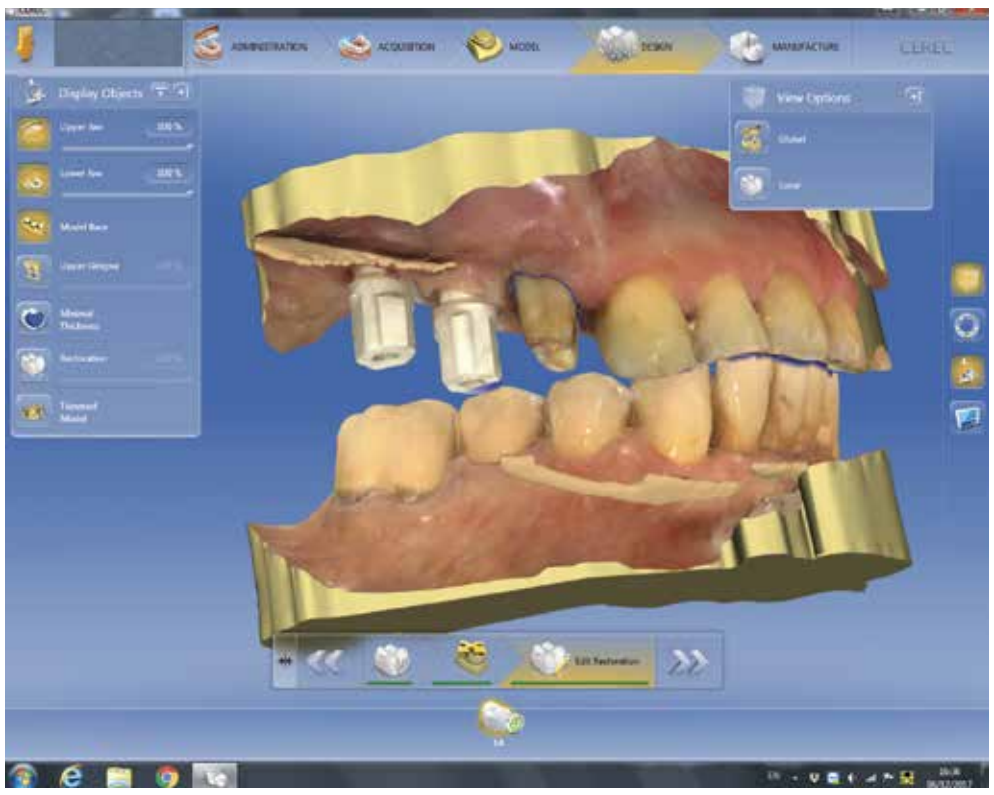

Εικ. 2: Ψηφιακοί άξονες αποτύπωσης in situ.

> Η εξέλιξη των ψηφιακών εργαλείων δίνει πλέον δυνατότητες στον οδοντίατρο που δεν ήταν διαθέσιμες στο παρελθόν. Ο σχεδιασμός και η τοποθέτηση εμφυτευμάτων με ασφαλή και ακριβή τρόπο αποτελούν πλέον μια πραγματικότητα.

Για τη σάρωση – αποτύπωση των εμφυτευμάτων απαιτείται η τοποθέτηση ενός ειδικού άξονα αποτύπωσης ***(Εικ. 2)***. Ο άξονας αυτός, λόγω της προκαθορισμένης και γνωστής στο σχεδιαστικό πρόγραμμα γεωμετρίας του, μπορεί να μεταφέρει με ακρίβεια τη θέση, την κλίση και το βάθος του εμφυτεύματος, ακόμα και την εκάστοτε εσωτερική του σύνδεση. Με την χρήση αυτού του άξονα μπορεί πλέον το σχεδιαστικό πρόγραμμα να έχει όλες τις πληροφορίες που απαιτούνται ώστε να γίνει η σωστή επιλογή του διαβλεννογόνιου τμήματος του επιεμφυτευματικού στηρίγματος και έτσι να σχεδιαστεί η επιεμφυτευματική αποκατάσταση. Μάλιστα υπάρχει η δυνατότητα να χρησιμοποιηθούν ακόμα και άξονες αποτύπωσης που είναι ταυτόχρονα και διαβλεννογόνια τμήματα για την μελλοντική αποκατάσταση ***(Εικ. 3).***

Εικ. 3: Άξονας αποτύπωσης που είναι ταυτόχρονα και προσθετικό κολόβωμα.

Το σχεδιαστικό μέρος επιτυγχάνεται με τη βοήθεια κατάλληλου λογισμικού (CAD) ***(Εικ. 4)***, με τη χρήση του οποίου ο οδοντίατρος μπορεί να σχεδιάσει την αποκατάσταση όπως θέλει. Το λογισμικό ελέγχει την εφαρμογή και τις επαφές με τα παρακείμενα δόντια και τους ανταγωνιστές. Ο οδοντίατρος έχει στη διάθεσή του μια μεγάλη ποικιλία από έτοιμες βιβλιοθήκες δοντιών, που μπορούν να αποτελέσουν την βάση του

Εικ. 4: Περιβάλλον σχεδιασμού της αποκατάστασης CAD.

σχεδιασμού της αποκατάστασής του. Μάλιστα υπάρχει και η δυνατότητα να χωριστεί η αποκατάσταση σε δύο τμήματα και να δημιουργηθεί ένα εξατομικευμένο διαβλεννογόνιο τμήμα και μια ξεχωριστή συγκολλούμενη πια αποκατάσταση, αν αυτό εξυπηρετεί καλύτερα το προσθετικό σχέδιο για τον συγκεκριμένο ασθενή ***(Εικ. 5).***

Εικ. 5

Τα υλικά που μπορούν να χρησιμοποιηθούν έχουν μια μεγάλη ποικιλία, ώστε να καλύπτουν πολλές ανάγκες. Είναι όμως όλα μονολιθικά υλικά. Υπάρχει μια μεγάλη επιλογή από κεραμικά υλικά, ζιρκονία ή νανοϋβριδικά υλικά, τα οποία αποτελούνται από μίγμα των προηγουμένων με ρητίνες ***(Εικ. 6).*** Για ακόμα πιο φυσικές αποκαταστάσεις υπάρχουν υλικά με χρωματική διαστρωμάτωση ώστε να δίνουν καλύτερο αισθητικό αποτέλεσμα, αφού το μεγαλύτερο μειονέκτημα των μονολιθικών αποκαταστάσεων είναι η μονοδιάστατη χρωματική τους απόδοση ***(Εικ. 7).***

Εικ. 6: Υλικά αποκατάστασης.

Εικ. 7: Υλικά με ενσωματωμένη χρωματική διαστρωμάτωση.

Τελευταία έχουν εμφανιστεί υλικά τα οποία αποδίδουν διαφορετικούς βαθμούς διαφάνειας ανάλογα με την τελική θερμοκρασία κρυσταλλοποίησής τους, δίνοντας ακόμα μεγαλύτερη ευελιξία στον κλινικό ***(Εικ. 8).***

Εικ. 8: Υλικά με ικανότητα μεταβολής της διαφάνειας κατά την κρυσταλλοποίηση.

Τα κοπτικά μηχανήματα που συναντούμε σε ιατρεία είναι συνήθως τεσσάρων αξόνων και μπορούν να παράγουν αποκαταστάσεις περιορισμένης έκτασης από μονολιθικά υλικά. Η ακρίβειά τους είναι πολύ καλή, ενώ είναι σχεδιασμένα για να παράγουν τάχιστα τις αποκαταστάσεις. Χαρακτηριστικό είναι ότι μια επιεμφυτευματική στεφάνη ζιρκονίας απαιτεί περίπου 20 λεπτά για να κοπεί από ένα τέτοιο μηχάνημα. Φυσικά η αποκατάσταση από τη στιγμή που βγει από το κοπτικό χρειάζεται κάποια επεξεργασία μέχρι να μπορεί να παραδοθεί στον ασθενή.

Οι μονολιθικές αποκαταστάσεις κόβονται στη μαλακή μορφή (green state) του υλικού ***(Εικ. 9)*** και στη συνέχεια οι μηχανικές τους ιδιότητες βελτιώνονται μετά από επεξεργασία με κατάλληλο φούρνο σύντηξης για τη ζιρκονία ή κρυσταλλοποίησης για τα κεραμικά υλικά. Φυσικά υπάρχουν όπως αναφέρθηκε και νανοϋβριδικά υλικά, που δεν χρειάζονται αυτή την επεξεργασία.

Εικ. 9: Υλικό (e-Max) σε κατάσταση Green state πριν την κρυσταλλοποίηση και μετά.

Τέλος, η αισθητική τελειοποιείται με την εξατομίκευση και την επιλεκτική χρώση της αποκατάστασης, οι οποίες προσδίδουν τα στοιχεία που ζωντανεύουν μια αισθητική αποκατάσταση ***(Εικ. 10).*** Σε περίπτωση που απαιτείται ακόμα υψηλότερη αισθητική, μπορεί να δημιουργηθεί στην προστομιακή επιφάνεια ο απαιτούμενος χώρος με την τεχνική cut-back για τη δόμηση κεραμικής μάζας με παραδοσιακό τρόπο.

Εικ. 10: Προσθήκη χρωστικών για φυσικότερη αισθητική.

Η τεχνική αυτή όμως απαιτεί ιδιαίτερες γνώσεις και ξεφεύγει από τα πλαίσια ενός οδοντιατρείου.

Τελικές σκέψεις

Η εξέλιξη των ψηφιακών εργαλείων δίνει πλέον δυνατότητες στον οδοντίατρο που δεν ήταν διαθέσιμες στο παρελθόν. Ο σχεδιασμός και η τοποθέτηση εμφυτευμάτων με ασφαλή και ακριβή τρόπο αποτελούν πλέον μια πραγματικότητα.

Παράλληλα, η ψηφιακή αποκατάστασή τους είναι προσιτή, ενώ η πληθώρα υλικών εξασφαλίζει μακροβιότητα και ικανοποιητική αισθητική, όλα στα πλαίσια ενός οδοντιατρείου.

Ο παραπάνω τρόπος εργασίας προσφέρει μεγάλη ικανοποίηση στον κλινικό, αλλά έχει και ένα σημαντικό κόστος, τόσο σε χρήματα όσο και σε χρόνο που πρέπει να αφιερωθεί για να αφομοιωθεί ο νέος τρόπος εργασίας. Αναμφίβολα όμως η ψηφιακή τεχνολογία ήρθε για να μείνει και να αντικαταστήσει βαθμιαία πολλές από τις παραδοσιακές τεχνικές στην τοποθέτηση και αποκατάσταση των εμφυτευμάτων.

ITI CURRICULUM

ΠΡΟΓΡΑΜΜΑ
ΕΜΦΥΤΕΥΜΑΤΟΛΟΓΙΑΣ ITI

Πολύ καλό πρόγραμμα τόσο σε θεωρητικό όσο και σε πρακτικό επίπεδο.
Πολύ καλές διαλέξεις και hands on! Το προτείνω σε όσους ξεκινάνε τώρα τα βήματά τους στην εμφυτευματολογία αφού τους εξασφαλίζει πολύ σωστές βάσεις!
Περιμένουμε με ανυπομονησία το επόμενο curriculum!
Μ. Π.

Έναρξη εγγραφών για το 2021-22 αρχές Μαρτίου

Έναρξη μαθημάτων αρχές Μαΐου

Βασική εκπαίδευση (Foundation Level)
- 3 μήνες διάρκεια
- 6 Θεματικές ενότητες
- 35 Γνωστικά αντικείμενα
- Online όλο το εκπαιδευτικό υλικό για εξατομικευμένο ρυθμό εκμάθησης
- 2 ημέρες Χειρουργικής και Προσθετικής πρακτικής άσκησης
- Online τελικές εξετάσεις
- ITI Certificate in Implant Dentistry: Foundation Level

Κλινική εμπειρία (Intermediate Level)
- 9 μήνες διάρκεια
- 10 ημέρες κλινικής άσκησης
- 8 ημέρες εργαστηριακής άσκησης και θεωρητικής ενημέρωσης
- 4 Θεματικές ενότητες θεωρητικής κατάρτισης
- 18 Γνωστικά αντικείμενα
- Online εκπαιδευτικό υλικό για εξατομικευμένο ρυθμό εκμάθησης
- Χειρουργική τοποθέτηση και προσθετική αποκατάσταση 5 εμφυτευμάτων σε ασθενείς
- Online τελικές εξετάσεις
- Παρουσίαση κλινικών περιστατικών
- ITI Certificate in Implant Therapy: Intermediate Level

Για περισσότερες πληροφορίες και δηλώσεις συμμετοχής: www.iti-implantology.webnode.gr

Η σελίδα της
ΕΤΑΙΡΕΙΑΣ **ΟΔΟΝΤΟΣΤΟΜΑΤΟΛΟΓΙΚΗΣ** ΕΡΕΥΝΗΣ

Ξεκίνησε το Πρόγραμμα Επαγγελματικής Επιμόρφωσης στα Οδοντικά Εμφυτεύματα της ΕΟΕ

Για την Εταιρεία Οδοντοστοματολογικής Ερεύνης αποτελεί ευτυχή συγκυρία το γεγονός ότι το έτος 2021 συμπίπτουν χρονικά ο εορτασμός των 75 ετών από την ίδρυσή της με τη διοργάνωση, για πρώτη φορά, πλήρους **Προγράμματος Επαγγελματικής Επιμόρφωσης στα Οδοντικά Εμφυτεύματα.**

Κωνσταντίνος Παπαϊωάννου
Περιοδοντολόγος, Ειδικευθείς στο Πανεπιστήμιο Tufts, ΗΠΑ
Πρόεδρος της ΕΟΕ

Το πρόγραμμα ξεκίνησε τον περασμένο Μάρτιο και περιλαμβάνει συνολικά 26 ημέρες θεωρητικής εκπαίδευσης, επιδείξεων και πρακτικών ασκήσεων (hands-on) καθώς και κλινική άσκηση των εκπαιδευομένων.

Απευθύνεται σε συναδέλφους που αναζητούν ουσιαστική επαγγελματική επιμόρφωση στην Εμφυτευματολογία μέσα από ένα δομημένο πρόγραμμα με σχολαστικά οργανωμένη εκπαιδευτική μεθοδολογία με κλινικό προσανατολισμό.

Η Εταιρεία Οδοντοστοματολογικής Ερεύνης ιδρύθηκε την 3η Μαΐου 1946 από σημαντικούς επιστήμονες Οδοντιάτρους της εποχής, οι οποίοι μοιράζονταν ένα κοινό όραμα: τη συνεχή επιμόρφωση των οδοντιάτρων σε σύγχρονα επιστημονικά θέματα και την έκδοση επιστημονικού περιοδικού, στο οποίο θα φιλοξενούντο οι επιστημονικές δραστηριότητες της εταιρείας, καθώς και επιστημονικά δημοσιεύματα σχετικά με την Οδοντιατρική. Φέτος, η Εταιρεία Οδοντοστοματολογικής Ερεύνης και το περιοδικό «Οδοντοστοματολογική Πρόοδος» συμπληρώνουν αισίως τα 75 χρόνια συνεχούς επιστημονικής-εκπαιδευτικής δραστηριότητας και προσφοράς στην επιμόρφωση των οδοντιάτρων στη χώρα μας.

Σε ένα σύντομο απολογισμό των δραστηριοτήτων της Εταιρείας, καταγράφονται:

- περισσότερα από 520 μετεκπαιδευτικά μαθήματα, κλινικά σεμινάρια και ημερίδες,
- 22 Συμπόσια,
- περισσότερες από 200 διαλέξεις,
- δεκάδες συνεργασίες με άλλες επιστημονικές εταιρείες και συλλόγους,
- 86 ομιλίες διαπρεπών ξένων και φιλοξενούμενων ομιλητών και
- άλλες δραστηριότητες κλινικού και φιλανθρωπικού χαρακτήρα.

Επίσης, αξίζει κανείς να σταθεί στις περισσότερες από 21.000 σελίδες των 74 Τόμων του Περιοδικού «Οδοντοστοματολογική Πρόοδος», όπου έχουν φιλοξενηθεί περισσότερες από 2.000 επιστημονικές εργασίες Ελλήνων επιστημόνων, 150 μεταφράσεις ξένων εργασιών και εκατοντάδες θέματα ευρύτερου ενδιαφέροντος, όπως θέματα Ιστορίας της Οδοντιατρικής, Οδοντιατρικής Δεοντολογίας, Σελίδες του Εκδότη, Επίκαιρα Θέματα, Πεπραγμένα Σεμιναρίων, Νεκρολογίες, Βιβλιοκρισίες κ.ά.

Το επιστημονικό έργο της Εταιρείας Οδοντοστοματολογικής Ερεύνης και η προσφορά της, όπως και η συνεισφορά του Περιοδικού «Οδοντοστοματολογική Πρόοδος» στην άνοδο του επιπέδου της οδοντιατρικής στην Ελλάδα αναγνωρίστηκαν και τιμήθηκαν με βράβευση από την Ακαδημία Αθηνών το Δεκέμβριο του 1996.

Για το έτος 2021, στο εκπαιδευτικό πρόγραμμα της Εταιρείας Οδοντοστοματολογικής Ερεύνης, εκτός από τις συνήθεις επιστημονικές δραστηριότητες που αφορούν στη συνεχιζόμενη εκπαίδευση των οδοντιάτρων (σεμινάρια, συμπόσιο), έχει ενταχθεί και ένα πλήρες Πρόγραμμα Επαγγελματικής Επιμόρφωσης στα Οδοντικά Εμφυτεύματα. Το πρόγραμμα αυτό ξεκίνησε ήδη τον Μάρτιο με σημαντική συμμετοχή συναδέλφων, που ομολογουμένως ξεπέρασε τις αρχικές προσδοκίες. Στο πρόγραμμα διδάσκουν καταξιωμένοι εξειδεικευμένοι Έλληνες εκπαιδευτές και η συμμετοχή τους αποτελεί από τα πλέον ισχυρά σημεία του, γι' αυτό και τους ευχαριστούμε θερμά.

Με στόχο την ουσιαστική και άμεσα κλινικά εφαρμόσιμη επιμόρφωση του σύγχρονου οδοντιάτρου που επιθυμεί να ασχοληθεί σοβαρά και έχοντας στέρεες βάσεις με την Εμφυτευματολογία, το πρόγραμμά μας **είναι δομημένο σε 9 ενότητες, που περιλαμβάνουν συνολικά 26 ημέρες,** στη διάρκεια των οποίων θα πραγματοποιηθούν:

α) θεωρητική εκπαίδευση με σαφή κλινικό προσανατολισμό,
β) λεπτομερείς επιδείξεις (ζωντανά ή σε video),
γ) εφαρμογή με τη μορφή πρακτικών ασκήσεων (τουλάχιστον 17 διαφορετικά hands-on) και
δ) κλινική άσκηση, που θα συνίσταται στη διάγνωση, το σχεδιασμό θεραπείας και την εκτέλεση τόσο του χειρουργικού όσο και του προσθετικού σκέλους της θεραπείας.

Η κλινική άσκηση θα προγματοποιηθεί στις πλήρως ανακαινισμένες και εξοπλισμένες με καινούργια μηχανήματα ιδιόκτητες εγκαταστάσεις της Εταιρείας, με την καθοδήγηση και υπό την επίβλεψη εξειδικευμένων εκπαιδευτών, οι οποίοι διαθέτουν βαθιά γνώση και εμπειρία στην Εμφυτευματολογία. Σε όλα τα στάδια της κλινικής άσκησης θα ακολουθηθεί μία διαδικασία εξατομικευμένης διδασκαλίας (one-on-one) με άμεση επικοινωνία διδάσκοντα-διδασκομένου, η οποία έχει αποδειχθεί ότι είναι η πλέον επωφελής για τον εκπαιδευόμενο.

Ένα ακόμα σημαντικό χαρακτηριστικό του προγράμματος αποτελεί η παροχή συμβουλών και καθοδήγησης (mentoring) από τους

ΕΤΑΙΡΕΙΑ ΟΔΟΝΤΟΣΤΟΜΑΤΟΛΟΓΙΚΗΣ ΕΡΕΥΝΗΣ

ΕΝΔΟΔΟΝΤΙΑ

Η ΔΙΑΧΕΙΡΙΣΗ ΕΝΔΟΔΟΝΤΙΚΩΝ ΠΕΡΙΣΤΑΤΙΚΩΝ ΑΥΞΗΜΕΝΗΣ ΔΥΣΚΟΛΙΑΣ

(28-29 Μαΐου 2021)

Συντονιστές:
Κ. Νιαμοντός, Α. Λαμπρόπουλος, Γ. Τζανετάκης

Διδάσκοντες:
Αγραφιώτη Α. Επίκουρη Καθηγήτρια Ενδοδοντολογίας Πανεπιστημίου Αθηνών
Δεληβάνη Ν. Ενδοδοντολόγος, Ειδικευθείσα στο Πανεπιστήμιο Tufts, Η.Π.Α.
Κακαβέτσος Β. Ενδοδοντολόγος, Ειδικευθείς στο Πανεπιστήμιο Αθηνών
Λαμπρόπουλος Α. Ενδοδοντολόγος, Ειδικευθείς στο Πανεπιστήμιο Tufts, Η.Π.Α.
Μάγκος Σ. Ενδοδοντολόγος, Ειδικευθείς στο Πανεπιστήμιο Αθηνών
Μέλιου Ε. Ενδοδοντολόγος, Ειδικευθείσα στο Πανεπιστήμιο Αθηνών
Παπαδούλη Κ. Ενδοδοντολόγος, Ειδικευθείσα στο Πανεπιστήμιο Pittsburgh, Η.Π.Α.
Τζανετάκης Γ. Ενδοδοντολόγος, Ειδικευθείς στο Πανεπιστήμιο Αθηνών
Φλωράτος Σ. Ενδοδοντολόγος, Ειδικευθείς στο Πανεπιστήμιο Pennsylvania Η.Π.Α.

Θέματα:
• Αντιμετώπιση ιατρογενών συμβαμάτων • Ενδοδοντική αντιμετώπιση επιπλοκών οδοντικού τραυματισμού • Ενδοδοντική θεραπεία δοντιών με αδιάπλαστο ακρορρίζιο • Ρωγμές και κατάγματα • Αξιολόγηση των ενδοδοντικά θεραπευμένων δοντιών • Τεχνικές δυνατότητες στη συντηρητική επανα-θεραπεία • Χειρουργική Ενδοδοντία • Τα ενδοδοντικά περιστατικά που μας προβλημάτισαν και πως τα αντιμετωπίσαμε

Περισσότερες πληροφορίες: **www.proodoseoe.gr**

ΕΤΑΙΡΕΙΑ ΟΔΟΝΤΟΣΤΟΜΑΤΟΛΟΓΙΚΗΣ ΕΡΕΥΝΗΣ

ΣΤΟΜΑΤΙΚΗ ΧΕΙΡΟΥΡΓΙΚΗ

ΒΙΟΨΙΑ ΚΑΙ ΕΞΑΓΩΓΕΣ

(11-12 Ιουνίου 2021)

Η εμφάνιση νεοπλασματικών νόσων στο στόμα, είναι συχνότερη από ότι πιστεύεται. Ο πρώτος ιατρός που καλείται να εντοπίσει μία κακοήθη βλάβη στο στόμα, είναι ο γενικός οδοντίατρος και γι αυτό πρέπει να είναι πλήρως ενημερωμένος για την αναγνώριση των υπόπτων σημείων. Η εξαγωγή, απλή ή χειρουργική, αποτελεί μία συχνή οδοντιατρική πράξη και ο κλινικός οδοντίατρος θα πρέπει να είναι ικανός να την εκτελεί με άνεση. Την πρώτη ημέρα του σεμιναρίου, θα γίνει αρχικά η θεωρητική παρουσίαση της διαφοροδιάγνωσης και των τεχνικών της βιοψίας και θα αναπτυχθούν θεωρητικά όλα τα θέματα που αφορούν την εξαγωγή από το περιοδοντικό δόντι μέχρι τον έγκλειστο.
Την δεύτερη ημέρα θα γίνει πρακτική άσκηση στη λήψη απλής βιοψίας σε γλώσσες αμνών και γνάθους χοίρων και στη συνέχεια οι συμμετέχοντες θα ασκηθούν στη χειρουργική εξαγωγή σε γνάθους χοίρων.

Συντονιστής:
Π. Χριστόπουλος

Διδάσκοντες:
Καμπέρος Γ. Οδοντίατρος, Msc Στοματολογίας, Msc Παθοβιολογίας Στόματος με κατεύθυνση Χειρουργική Στόματος, Διδάκτωρ ΕΚΠΑ
Παυλή Μ. Οδοντίατρος, Msc Παθοβιολογίας Στόματος με κατεύθυνση Χειρουργική Στόματος, Υποψήφια Διδάκτωρ ΕΚΠΑ
Περισανίδης Χ. Καθηγητής Στοματικής & Γναθοπροσωπικής Χειρουργικής ΕΚΠΑ
Τόσιος Κ. Αναπληρωτής Καθηγητής Στοματολογίας ΕΚΠΑ
Χριστόπουλος Π. Επίκουρος Καθηγητής Στοματικής & Γναθοπροσωπικής Χειρουργικής ΕΚΠΑ

Περισσότερες πληροφορίες: **www.proodoseoe.gr**

εκπαιδευτές του προγράμματος προς τους συμμετέχοντες, η οποία δύναται να παρατα-θεί μέχρι και 6 μήνες μετά την ολοκλήρωσή του. Η υποστήριξη αυτή μπορεί να υποβο-ηθήσει σημαντικά τους συναδέλφους στην πραγματοποίηση των πρώτων περιστατικών με εμφυτεύματα στα ιατρεία τους.

Επιπλέον πλεονεκτήματα και παροχές του προγράμματος:

- Προσιτό κόστος συμμετοχής
- Πλήρης μοριοδότηση από το Ινστιτούτο Επιστημονικών Θεμάτων (ΙΕΘΕ) της Ελλη-νικής Οδοντιατρικής Ομοσπονδίας
- Σημαντικές προσφορές στην αγορά υλικών και εξοπλισμού από τις εταιρείες-χορηγούς του προγράμματος
- Εκπαίδευση τόσο στη συμβατική όσο και στην ψηφιακή μέθοδο σχεδιασμού και εκτέλεσης της θεραπείας
- Πιστοποιημένο και απόλυτα ασφαλές περι-βάλλον εκπαίδευσης και κλινικής άσκησης με βάση τις υγειονομικές απαιτήσεις
- Χορήγηση εκπαιδευτικού υλικού (κλινικά άρθρα και βιβλιογραφικές ανασκοπήσεις δημοσιευμένες στην Οδοντοστοματολογική Πρόοδο, καθώς και το βιβλίο «Περιεμφυ-τευματίτιδα. Από τη διάγνωση στην αντιμε-τώπιση» Ι.Κ. Καρούσης, συνεργασία Π.Ε. Ντόκου, εκδ. ΟΔΟΝΤΙΑΤΡΙΚΟ ΒΗΜΑ, Αθήνα 2020
- Δωρεάν συνδρομή για ένα έτος στο περιο-δικό «Οδοντοστοματολογική Πρόοδος»
- Πιστοποιητικό.

Οι πρωτόγνωρες καταστάσεις και περιο-ρισμοί που βιώνουμε λόγω της πανδημίας μάς υποχρέωσαν να προσαρμοστούμε και ο θεωρητικός χαρακτήρας του περιεχομένου των εναρκτήριων ενοτήτων επέτρεψε την εξ αποστάσεως τέλεσή τους. Έτσι, έχουν ήδη πραγματοποιηθεί διαδικτυακά οι δύο πρώτες ενότητες του προγράμματος.

Στην 1η Ενότητα, με θέμα *«Εισαγωγή – Ιστορικό – Εξέταση (Κλινική, Απεικονιστι-κή)»*, συντονιστές ήταν οι κ.κ. **Ι. Καρούσης** και **Φ. Τζέρμπος** και ομιλητές/εκπαιδευτές οι κ.κ.:

Αλεξανδρίδης Κ. (Ομότιμος Καθηγητής Στοματικής και Γναθοπροσωπικής Χειρουργι-κής Πανεπιστημίου Αθηνών)
Αντωνίου Λ. (Δικηγόρος, Νομικός Σύμβου-λος Οδοντιατρικού Συλλόγου Αττικής)
Γκρούς Α. (Προσθετολόγος, Ειδικευθείς στο Πανεπιστήμιο Tufts, Η.Π.Α)
Διαμάντης Ι. (Χειρουργός Στόματος, Ειδι-κευθείς στο Πανεπιστήμιο Αθηνών)
Ηλιάδης Γ. (Καθηγητής Βιοϋλικών Πανεπι-στημίου Αθηνών)
Ιατρίδης Φ. (Προσθετολόγος, Ειδικευθείς στο Πανεπιστήμιο Tufts, Η.Π.Α).
Καρούσης Ι. (Αναπληρωτής Καθηγητής Πε-ριοδοντολογίας Πανεπιστημίου Αθηνών)
Μακρής Ν. (Οδοντίατρος, Ειδικευθείς στη Διαγνωστική & Ακτινολογία Στόματος στο Πανεπιστήμιο Αθηνών)
Παπαβασιλείου Γ. (Επίκουρος Καθηγητής Προσθετικής Πανεπιστημίου Αθηνών)
Παπαϊωάννου Κ. (Περιοδοντολόγος, Ειδι-κευθείς στο Πανεπιστήμιο Tufts, Η.Π.Α.)
Πεπελάση Ε. (Καθηγήτρια Περιοδοντολογί-ας Πανεπιστημίου Αθηνών)
Ραβάνης Π. (Οδοντίατρος, Ειδικευθείς στην Προσθετική στο Πανεπιστήμιο Αθηνών)
Τελεμές Ν. (Οδοντίατρος, Ειδικευθείς στην Προσθετική στο Πανεπιστήμιο Αθηνών)
Τζέρμπος Φ. (Αναπληρωτής Καθηγητής Στοματικής και Γναθοπροσωπικής Χειρουργι-κής Πανεπιστημίου Αθηνών)
Τράκας Θ. (Προσθετολόγος, Ειδικευθείς στο Πανεπιστήμιο Tufts, Η.Π.Α.)
Τσιχλάκης Κ. (Καθηγητής Ακτινολογίας και Διαγνωστικής Στόματος Πανεπιστημίου Αθηνών)

Στην 2η Ενότητα, με θέμα *«Σχέδιο Θερα-πείας – Προετοιμασία Ασθενούς και Ιατρεί-ου»*, συντονιστές ήταν οι κ.κ. **Α. Γκρούς** και **Ι. Διαμάντης** και ομιλητές/εκπαιδευτές οι κ.κ.:

Βήλος Γ. (Στοματικός και Γναθοπροσωπικός Χειρουργός, Ειδικευθείς στο Πανεπιστήμιο Birmingham Alabama, Η.Π.Α.)
Γκρούς Α. (Προσθετολόγος, Ειδικευθείς στο Πανεπιστήμιο Tufts, Η.Π.Α.)
Διαμάντης Ι. (Χειρουργός Στόματος, Ειδι-κευθείς στο Πανεπιστήμιο Αθηνών)
Κορομάντζος Π. (Περιοδοντολόγος, Ειδι-κευθείς στο Πανεπιστήμιο Αθηνών)
Μακρής Ν. (Οδοντίατρος, Ειδικευθείς στη Διαγνωστική & Ακτινολογία Στόματος στο Πανεπιστήμιο Αθηνών)
Παπαϊωάννου Β. (Αναπληρωτής Καθηγη-τής Προληπτικής και Κοινωνικής Οδοντια-τρικής Πανεπιστημίου Αθηνών)
Παπαϊωάννου Κ. (Περιοδοντολόγος, Ειδι-κευθείς στο Πανεπιστήμιο Tufts, Η.Π.Α.)
Παράσχης Α. (Περιοδοντολόγος, Ειδικευ-θείς στο Πανεπιστήμιο Tufts, Η.Π.Α.)
Σηφακάκης Ι. (Επίκουρος Καθηγητής Ορ-θοδοντικής Πανεπιστημίου Αθηνών)
Σπανού Α. (Χειρουργός Στόματος, Ειδικευ-θείσα στο Πανεπιστήμιο Freiburg, Γερμανία)
Τράκας Θ. (Προσθετολόγος, Ειδικευθείς στο Πανεπιστήμιο Tufts, Η.Π.Α.)

Επιθυμία και προτίμησή μας είναι η δια ζώσης πραγματοποίηση του Προγράμματος αμέσως μόλις οι υγειονομικές συνθήκες το επιτρέψουν. Ως εκ τούτου, όταν αρθούν οι απαγορεύσεις συνάθροισης και μετακινήσε-ων, το πρόγραμμα θα συνεχιστεί με φυσική παρουσία.

Σπουδαίο ρόλο στην επιτυχημένη υλο-ποίηση του Προγράμματος διαδραματίζουν οι εταιρείες-χορηγοί και θα ήταν παράλειψη να μην τις ευχαριστήσουμε για την πολύτιμη συνεισφορά τους. Έως τώρα, χρυσοί χορη-γοί του προγράμματος είναι οι εταιρείες Δ. ΜΑΥΡΑΕΙΔΟΠΟΥΛΟΣ και SOUTHERN IMPLANTS, ενώ αργυροί χορηγοί είναι οι εταιρείες Hu-Friedy Group, ΦΩΤΟΔΙΕΓΕΡ-ΣΗ, EMS, SADENT και ΑΔΗΦΑΡΜ.

Η Εταιρεία Οδοντοστοματολογικής Ερεύ-νης χτίζει πάνω στην πλούσια ιστορία της και την εμπειρία των πρώτων 75 χρόνων και ανανεώνει διαρκώς το πρόγραμμα εκπαιδευ-τικών δραστηριοτήτων της. Την επόμενη χρονιά, αξιοποιώντας τις νέες εγκαταστάσεις μας, πολλά από τα σεμινάριά μας θα είναι περαιτέρω εμπλουτισμένα με κλινικό σκέλος, στο οποίο οι εκπαιδευόμενοι συνάδελφοι θα έχουν την ευκαιρία να παρακολουθήσουν ζω-ντανά κλινικές διαδικασίες αλλά, το σημαντι-κότερο, και να ασκηθούν οι ίδιοι επί ασθενών στις διδαχθείσες τεχνικές.

Τα Μυστικά του Στόματος...

Γιώργος Χ. Λάσκαρης
Στοματολόγος. Ιατρός - Οδοντίατρος
Αν. Καθηγητής Στοματολογίας Ιατρικής Σχολής Παν. Αθηνών
Επισκέπτης Καθηγητής Παν. Λονδίνου
Ιδρυτής & Διευθυντής Στοματολογικού Τμήματος Νοσ. «Α. Συγγρός» (1971-2008)

Επικοινωνία:
τηλ. 210-72.91.667
e-mail: glaskari@yahoo.gr
site: www.georgelaskaris.gr

Καλοήθεις Μελανές Βλάβες στο Στόμα: Ένα συχνό διαγνωστικό δίλημμα

Β΄ ΜΕΡΟΣ

Οι καλοήθεις μελανές βλάβες του βλεννογόνου του στόματος αποτελούν, αιτιολογικά, διαγνωστικά και προγνωστικά μια μεγάλη ανομοιογενή ομάδα με κοινό κλινικό χαρακτηριστικό το μελανό χρώμα. Πιο συχνά το μελανό χρώμα οφείλεται είτε σε αυξημένο αριθμό μελανοκυττάρων, είτε σε αυξημένη παραγωγή μελανίνης, ή ακόμη σε διαταραχή και των δύο παραγόντων και λειτουργιών. Επιπλέον, μελανές βλάβες μπορεί να είναι το αποτέλεσμα εξωγενών εναποθέσεων μετάλλων ή άλλων υλικών, η λήψη ορισμένων φαρμάκων, ή ακόμη και σε αυξημένη παρουσία στο στόμα βακτηρίων που παράγουν μελανές χρωστικές. Τέλος δεν πρέπει να ξεχνάμε ότι ορισμένες μελανές βλάβες στο στόμα έχουν υψηλό βαθμό κακοήθειας και απειλούν τη ζωή των ασθενών, όπως είναι το κακόηθες μελάνωμα και η κακοήθης φακή καθώς και μερικά συστηματικά νοσήματα που προκαλούν μελάγχρωση στο στόμα. Όλα αυτά δημιουργούν ένα «εκρηκτικό» διαγνωστικό πρόβλημα που καλείται να λύσει ο Οδοντίατρος σε αρχική φάση και σε δεύτερη φάση ο Στοματολόγος.

Στο άρθρο που ακολουθεί γίνεται προσπάθεια ομαδοποίησης των καλοήθων μελανών βλαβών του στόματος, που είναι και οι πιο πολλές, καθώς και κλινικών και εργαστηριακών διαγνωστικών κριτηρίων που βοηθούν σε πρώτη φάση τη διαγνωστική προσέγγιση.

Στο μέρος Β συνεχίζουμε με τα υπόλοιπα νοσήματα της Ομάδας Ι και στη συνέχεια των Ομαδών ΙΙ, ΙΙΙ, IV.

Τις καλοήθεις μελανές βλάβες του βλεννογόνου του στόματος για πρακτικούς λόγους τις ταξινομούμε σε 4 ομάδες ***(Πιν. 1)***. Η επικινδυνότητα των μελανών βλαβών για εξέλιξη σε κακόηθες μελάνωμα βρίσκεται ταξινομημένη στον ***Πίνακα 2***.

Εικ. 1: Εφηλίδες στο βλεννογόνο της υπερώας.

Εικ. 2: Απλή φακή στο ερυθρό κράσπεδο του κάτω χείλους.

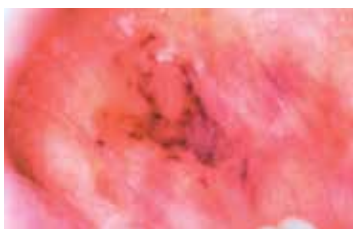

Εικ. 3: Νόσος του Addison, μελάγχρωση του βλεννογόνου της παρειάς.

Εικ. 4: Σύνδρομο Reutz-Jeghers, πολλαπλές μελανόφαιες κηλίδες στο ερυθρό κράσπεδο του κάτω χείλους και το δέρμα.

ΟΜΑΔΑ Ι: ΔΙΑΤΑΡΑΧΕΣ ΜΕΛΑΝΟΚΥΤΤΑΡΩΝ ΚΑΙ ΜΕΛΑΝΙΝΗΣ

1. Εφηλίδα

Οι εφηλίδες οφείλονται σε αυξημένη λειτουργικότητα των μελανινοκυπάρων και μεταφορά μελανοσωματίων στα επιθηλιακά κύτταρα, κυρίως της βασικής στιβάδας. Ο αριθμός των μελανινοκυττάρων είναι φυσιολογικός. Οι εφηλίδες απαντούν, σχεδόν αποκλειστικά, σε περιοχές του δέρματος που δέχονται ηλιακή ακτινοβολία και εμφανίζονται από την παιδική ηλικία.

Κλινικά, πρόκειται για πολυάριθμες συνήθως κηλίδες και σπάνια μονήρεις, χρώματος καφέ ή ερυθρόφαιου, που έχουν διάμετρο συνήθως πάνω του 0,5 cm. Σχετικά σπάνια, εφηλίδες εμφανίζονται και στο ερυθρό κράσπεδο των χειλέων και άλλες περιοχές του στόματος ***(Εικ. 1).***

2. Απλή φακή

Η φακή οφείλεται σε αύξηση του αριθμού των μελανινοκυττάρων στη βασική στιβάδα του επιθηλίου και των ποσοτήτων της μελανίνης. Εμφανίζεται κυρίως στο δέρμα και σπανιότερα στους βλεννογόνους. Δε σχετίζεται με την ηλιακή ακτινοβολία. Κλινικά, πρόκειται για στρογγυλή επίπεδη κηλίδα χρώματος φαιού ή μελανόφαιου και διάμετρο συνήθως κάτω του 0,5 εκ. ***(Εικ. 2).*** Το κάτω χείλος, η παρειά, η υπερώα και τα ούλα αποτελούν τις πιο συχνές θέσεις εμφάνισης. Επιπλέον, βλάβες ανευρίσκονται σε αυξημένη συχνότητα στα γεννητικά όργανα.

3. Νόσος Addison

Η νόσος του Addison είναι αποτέλεσμα πρωτοπαθούς ανεπάρκειας του φλοιού των επινεφριδίων, με συνέπεια ανεπαρκή έκκριση γλυκοκορτικοειδών και αλατοκορτικοειδών ορμονών, και αντισταθμιστική αύξηση των ορμονών της υπόφυσης ACTH (αδρενοκορτικοτρόπος) και MSH (μελανοτρόπος). Το αίτιο είναι συνήθως αυτοάνοσος αντίδραση, αλλά και λοίμωξη HIV, φυματίωση, συστηματική μυκητίαση, αμυλοείδωση, αιμοχρωμάτωση, αιμορραγία, νεοπλάσματα κ.ά. Είναι πιο συχνή σε γυναίκες ηλικίας 20-40 ετών.

Η μελάγχρωση του βλεννογόνου του στόματος είναι πρώιμο και σταθερό σημείο. Κλινικά, πρόκειται για διάχυτη ή κατά περιοχές υπέρχρωση, μελανή ή μελανόφαιη, που εντοπίζεται πιο συχνά στην παρειά, την υπερώα, τα χείλη και τα ούλα ***(Εικ. 3).*** Η κλινική διάγνωση πρέπει να τεκμηριωθεί και εργαστηριακά.

4. Σύνδρομο Peutz-Jeghers

Το σύνδρομο Peutz-Jeghers είναι σχετικά σπάνια γενετική διαταραχή που μεταβιβάζεται, στο 70% των περιπτώσεων, με τον αυτοσωματικό επικρατούντα τύπο κληρονομικότητας, ενώ στο 30% πρόκειται για νέες μεταλλάξεις.

Το σύνδρομο χαρακτηρίζεται από πολύποδες στο στομάχι και το έντερο και δερματοβλεννογόνια μελάγχρωση, που οφείλεται σε αυξημένη παραγωγή μελανίνης. Τα σημεία και συμπτώματα γίνονται εμφανή στην παιδική ηλικία ή και αργότερα. Η τελική διάγνωση γίνεται μεταξύ 20-30 ετών.

Οι πολύποδες του εντέρου είναι το πιο σημαντικό εύρημα και είναι κακόηθη αμαρτώματα διαμέτρου 0,5-7 cm. Στο δέρμα οι ασθενείς παρουσιάζουν πολυάριθμες μικρές στρογγυλές ή ωοειδείς ή ανώμαλες κηλίδες διαμέτρου 1-10 mm, χρώματος καφέ ή μελανόφαιου, γύρω από το στόμα, τη μύτη και τους οφθαλμούς, καθώς και στις παρειές. Παρόμοιες μελαγχρωματικές κηλίδες βρίσκονται στο ερυθρό κράσπεδο των χειλέων και το βλεννογόνο του στόματος και ιδιαίτερα στο κάτω χείλος, τη γλώσσα, την παρειά και πιο σπάνια στην υπερώα και τα ούλα ***(Εικ. 4).*** Οι περιστοματικές και στοματικές βλάβες αποτελούν τα πιο πρώιμα και χαρακτηριστικά κλινικά σημεία της νόσου, απαντούν πάνω από το 90% των περιπτώσεων και γίνονται εμφανή μετά το πρώτο έτος της ζωής.

5. Φάρμακα

Στην ομάδα αυτή ανήκουν πολυάριθμα φάρμακα που μπορεί να προκαλέσουν διέγερση των

Πίνακας 1. Ταξινόμηση καλοήθων μελανών βλαβών στόματος

I. Διαταραχές μελανοκυττάρων και μελανίνης	II. Εναπόθεση μετάλλων	III. Βακτήρια	IV. Φυσιολογική μελάγχρωση
Εφηλίδες Απλή φακή Μελαγχρωματικοί σπίλοι Σπίλος Ota Μελανοακάνθωμα Νόσος του Addison Σύνδρομο Peutz-Jegher's Φάρμακα Διαταραχές οιστρογόνων	Εναπόθεση αμαλγάματος Άργυρος Γραφίτης Μόλυβδος Βισμούθιο	Μελανή τριχωτή γλώσσα	Μελαμψά άτομα Καπνιστές

Πίνακας 2. Ταξινόμηση επικινδυνότητας καλοήθων μελαγχρωματικών βλαβών στόματος για κακόηθη εξαλλαγή σε μελάνωμα

Υψηλού κινδύνου	Χαμηλού κινδύνου	Ακίνδυνα
Χοριοεπιθηλιακός σπίλος Σύνθετος σπίλος	Ενδοχοριακός σπίλος Κυανούς σπίλος Σπίλος Ota Μελανοακάνθωμα Απλή φακή Εφηλίς Σύνδρομο Peutz-Jegher's	Εναπόθεση αμαλγάματος Εναποθέσεις μετάλλων Φυσιολογική μελάγχρωση Μελάγχρωση καπνιστών Νόσος του Addison Ορμονική μελάγχρωση Μελανή τριχωτή γλώσσα Μελάγχρωση από φάρμακα



€100
3η Έκδοση
2013
ΒΡΑΒΕΙΟ ΑΚΑΔΗΜΙΑΣ ΑΘΗΝΩΝ
Εκδόσεις ΛΙΤΣΑΣ
ΕΛΛΗΝΙΚΗ ΓΛΩΣΣΑ

Κλινική Στοματολογία /Διάγνωση-Θεραπεία

2013 «... Χωρίς κανένα δισταγμό το πλέον έγκυρο βιβλίο αναφοράς στο είδος του στο χώρο της Στοματολογίας και της Δερματολογίας. Διεκδικεί τα πρωτεία στον παγκόσμιο χάρτη της Στοματολογίας.»
Ρηγόπουλος Δημήτριος,
Καθηγητής Δερματολογίας Παν. Αθηνών

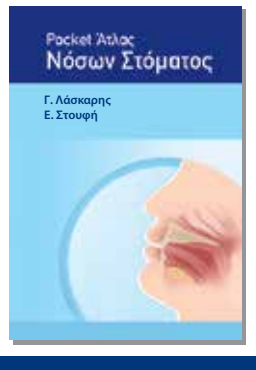

€45
1η Έκδοση
2019
Εκδόσεις ΛΙΤΣΑΣ
ΕΛΛΗΝΙΚΗ ΓΛΩΣΣΑ

Pocket Άτλας Νόσων Στόματος

2019. «... Μια από τις καλύτερες και εξαιρετικά χρήσιμες εκδόσεις "Ιατρικού Βιβλίου τα τελευταία χρόνια στη χώρα μας....».
Γιαμαρέλλου Ε.,
Καθηγήτρια Παθολογίας Παν. Αθηνών

ΟΔΟΝΤΙΑΤΡΙΚΟ ΒΗΜΑ
Σκουφά 64, 106 80 Αθήνα, **Τηλ. 210 3814 939,** email: odvima@otenet.gr, www. odvima.gr

Εικ. 5: Πολλαπλές εστίες εναπόθεσης αμαλγάματος στο βλεννογόνο νωδής κάτω γνάθου.

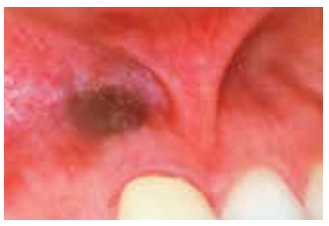
Εικ. 6: Μελανή εναπόθεση από κώνο αργύρου.

Εικ. 7: Κυανομελανή εναπόθεση μολύβδου στα ελεύθερα ούλα – παρυφή μολύβδου.

Εικ. 8: Κυανομελανή γραμμοειδής εναπόθεση βισμουθίου στα ούλα – παρυφή βισμουθίου.

Εικ. 9: Μελανή τριχωτή γλώσσα.

Εικ. 10: Φυσιολογική μελάγχρωση ούλων.

μελανοκυττάρων με αποτέλεσμα την αυξημένη παραγωγή μελανίνης. Τα πιο συχνά φάρμακα αυτής της κατηγορίας είναι: τα ανθελονοσιακά (χλωροκίνη, υδροξυχλωροκίνη, κινακρίνη, κινίνη), η μονοκυκλίνη, αξιδοθυμιδίνη, κετοκοναζόλη, οιστρογόνα, θυροξίνη, αντισυλληπτικά, διάφορα χημειοθεραπευτικά και πλήθος άλλων.

ΟΜΑΔΑ ΙΙ: ΕΝΑΠΟΘΕΣΗ ΜΕΤΑΛΛΩΝ

1. Εναπόθεση Αμαλγάματος

Η εναπόθεση αμαλγάματος στο βλεννογόνο του στόματος είναι συχνό εύρημα. Η είσοδος του αμαλγάματος στους ιστούς μπορεί να γίνει: α) από ρινίσματα κατά τη διάρκεια τροχισμού για αφαίρεση, παλαιάς έμφραξης, β) κατά τη διάρκεια στιβαγμού του υλικού σε αυχενικές, κυρίως, επιφάνειες, γ) από εμπότιση του οδοντικού νήματος από σωματίδια του υλικού σε πρόσφατη έμφραξη αμαλγάματος, δ) από μικροσκοπικά κομμάτια που σπάζουν και παραμένουν μέσα στο φατνίο, κατά τη διάρκεια εξαγωγής δοντιού με παλαιά έμφραξη, και ε) μετά από ακρορριζεκτομή και έμφραξη με αμάγαλμα του στομίου του ριζικού σωλήνα. Η χρήση ελαστικού απομονωτήρα περιορίζει σημαντικά την εναπόθεση αμαλγάματος.

Κλινικά, πρόκειται για ασυμπτωματική, περιγεγραμμένη και επίπεδη βλάβη, που έχει χρώμα κυανό, μελανό ή γκριζόφαιο ***(Εικ. 5).*** Το μέγεθος ποικίλλει από λίγα χιλιοστά έως 1-2 εκ. Η εναπόθεση είναι συχνότερη στα ούλα, το φατνιακό βλεννογόνο, το έδαφος του στόματος και την παρειά. Η διάγνωση στηρίζεται στο ιστορικό και τη συσχέτιση της βλάβης με εμφράξεις αμαλγάματος.

2. Εναπόθεση Αργύρου και Γραφίτη

Η εναπόθεση αργύρου και γραφίτη στο στόμα είναι σχετικά σπάνιο φαινόμενο. Εναπόθεση αργύρου μπορεί να συμβεί από κώνους αργύρου που χρησιμοποιούνται στην ενδοδοντία, ενώ γραφίτης εναποτίθεται από ξέσματα υλικού από μολύβι. Κλινικά και στις δύο περιπτώσεις παρατηρούνται μελανές κηλίδες ή μικρές πλάκες ***(Εικ. 6).***

3. Εναπόθεση Μολύβδου και Βισμουθίου

Η εναπόθεση μολύβδου και βισμουθίου στο στόμα είναι σήμερα εξαιρετικά σπάνιο φαινόμενο και είναι αποτέλεσμα συστηματικής λήψης των μετάλλων ή επαγγελματική δηλητηρίαση λόγω παρατεταμένης έκθεσης στα μέταλλα αυτά. Κλινικά παρατηρούνται μελανόφαιες ή κυανόφαιες εναποθέσεις κυρίως στα ούλα με χαρακτηριστική εικόνα που ονομάζεται «παρυφή μολύβδου» και «παρυφή βισμουθίου» αντίστοιχα ***(Εικ. 7, 8).***

ΟΜΑΔΑ ΙΙΙ: ΜΕΛΑΝΗ ΤΡΙΧΩΤΗ ΓΛΩΣΣΑ

Η τριχωτή γλώσσα είναι σχετικά συχνή διαταραχή, χαρακτηρίζεται από επιμήκυνση και πάχυνση των τριχοειδών θηλών, που οφείλεται σε αυξημένη κερατινοποίηση. Συχνά, στην τριχωτή γλώσσα αναπτύσσεται Candida albicans και άλλοι μικροοργανισμοί, που δεν είναι όμως αιτιολογικοί. Αρκετές φορές βακτήρια που αναπτύσσονται παράγουν μελανές χρωστικές και δημιουργούν τη «μελανή τριχωτή γλώσσα» ***(Εικ. 9).***

ΟΜΑΔΑ IV

Στην ομάδα αυτή ταξινομείται η φυσιολογική μελάγχρωση που παρατηρείται στο βλεννογόνο του στόματος σε μελαμψά άτομα και άτομα της μαύρης φυλής, που είναι αποτέλεσμα της παρουσίας μεγάλου αριθμού μελανοκυττάρων με συνέπεια την υπερπαραγωγή μελανίνης. Η μελάγχρωση εντοπίζεται κυρίως στα ούλα και λιγότερο συχνά σε άλλες θέσεις του βλεννογόνου ***(Εικ. 10).*** Κλινικά πρόκειται για ομαλή, ομοιόμορφα συμμετρικά κατανεμημένη μελάγχρωση, χωρίς κίνδυνο εξαλλαγής. Παρόμοια εικόνα, σε χαμηλότερη έκταση μελάγχρωσης παρατηρείται συχνά σε χρόνιους καπνιστές, που είναι αποτέλεσμα υπερπαραγωγής μελανίνης από τα μελανοκύτταρα λόγω της αυξημένης θερμοκρασίας που αναπτύσσεται στο στόμα των καπνιστών, και σ'αυτή την περίπτωση η μελάγχρωση είναι ακίνδυνη.

ΣΥΜΠΕΡΑΣΜΑΤΙΚΑ

Οι καλοήθεις μελαγχρωματικές βλάβες του βλεννογόνου του στόματος είναι μια αρκετά μεγάλη, ανομοιογενής, αιτιολογικά και προγνωστικά, ομάδα που δημιουργεί πολλές φορές διαγνωστικά προβλήματα. Πάντοτε ο Οδοντίατρος πρέπει να εξετάζει κλινικά, με πολύ προσοχή αυτές τις βλάβες και να παραπέμπει τον ασθενή όταν υπάρχουν διαγνωστικές αμφιβολίες, στον ειδικό Στοματολόγο για περαιτέρω έλεγχο με διενέργεια βιοψίας και ιστοπαθολογική εξέταση, αφού σε σπάνιες ευτυχώς περιπτώσεις οι μελανές βλάβες εμφανίζουν δυνητικό κίνδυνο εξέλιξης σε κακόηθες μελάνωμα, ιδιαίτερα εκείνες που εντοπίζονται στην υπερώα και τα άνω ούλα.

Συνοπτικά η κλινική διαφορική διάγνωση περιλαμβάνει όλες τις μελαγχρωματικές βλάβες που περιλαμβάνονται και στις 4 ενότητες. Πρέπει εξάλλου να τονισθεί ότι η οριστική διάγνωση στηρίζεται στη λήψη βιοψίας και την ιστοπαθολογική εξέταση.

Μια επιτυχημένη φόρμουλα για τη δημιουργία εξατομικευμένων αποκαταστάσεων

Οι οδοντικές αποκαταστάσεις αναφέρονται συχνά ως υποκατάστατα δοντιών. Ωστόσο, ο ορισμός αυτός δεν αντικατοπτρίζει τον ρόλο τους. Τα υλικά και οι τεχνικές που έχουμε στη διάθεσή μας σήμερα μας επιτρέπουν να δημιουργήσουμε οδοντικές αποκαταστάσεις που είναι πραγματικές «ζωντανά» αντίγραφα των φυσικών δοντιών. Επομένως, έχουμε στην πραγματικότητα την ικανότητα να αποκαθιστούμε τα δόντια σύμφωνα με τις εξατομικευμένες απαιτήσεις. Η φύση μας παρέχει το «παράδειγμα», το μόνο που πρέπει να κάνουμε είναι να κατανοήσουμε τη φύση.

Gunther Seubert
MDT
www.gunther-seubert.de
gunther-seubert@gmx.de

Μια «φυσική» οδοντική αποκατάσταση χαρακτηρίζεται από τρία βασικά στοιχεία: μορφή, λειτουργία και αισθητική. Προκειμένου μια αποκατάσταση να δείχνει «φυσική», θα πρέπει να επιτευχθεί μια τέλεια ισορροπία αυτών των στοιχείων. Αυτό είναι ένα πολύπλοκο έργο. Η αποκατάσταση θα πρέπει να λειτουργεί σωστά και θα πρέπει να είναι άνετη. Η εφαρμογή θα πρέπει να είναι ακριβής και το ίδιο ισχύει και για τον δεσμό μεταξύ αποκατάστασης και υπολειπόμενης οδοντικής δομής ή εξατομικευμένου στηρίγματος.

Επιπλέον, ένα κεραμικό αποκαταστατικό υλικό θα πρέπει να μοιάζει με τη φυσική αδαμαντίνη των δοντιών υπό όλες τις συνθήκες φωτός. Οι εξατομικευμένες ανάγκες του ασθενή θα πρέπει να ληφθούν υπόψη, μαζί με μια σειρά άλλων παραμέτρων. Μεταξύ όλων των διαφορετικών διαθέσιμων επιλογών, οι οδοντοτεχνίτες θα πρέπει να επιλέξουν εκείνες που θα είναι περισσότερο επωφελείς για την ολοκλήρωση της συγκεκριμένης προσθετικής εργασίας. Η γνώση τους για τα οδοντιατρικά υλικά και τις μεθόδους κατασκευής, συμπεριλαμβανομένων των προσωπικών τους προτιμήσεων, θα καθορίσει τη διαδικασία λήψης αποφάσεων. Αυτό δεν αποτελεί σε καμία περίπτωση ανταγωνιστική σχέση μεταξύ ψηφιακών και συμβατικών προσεγγίσεων.

Το υλικό επιλογής

Η εκτεταμένη γνώση των οδοντιατρικών υλικών μου επιτρέπει να επιλέξω με ευκολία την καταλληλότερη κεραμική αποκατάσταση: Το διπυριτικό λίθιο του προϊόντος IPS e.max μιμείται με επιτυχία τα χαρακτηριστικά της φυσικής αδαμαντίνης των δοντιών, σε ότι αφορά την αντοχή στην κάμψη και τη σκληρότητα. Για παράδειγμα, η διαξονική αντοχή σε κάμψη των αποκαταστάσεων που έγιναν από κυλίνδρους IPS e.max CAD μετρήθηκε στα 530 MPa, για περίοδο μεγαλύτερη των 10 ετών, ενώ για το IPS e.max Press αυτή μετρήθηκε στα 470 MPa. Διάφορες μακροχρόνιες μελέτες επιβεβαιώνουν την εντυπωσιακή αντοχή του υλικού: Οι αποτυχίες λόγω θραύσης ή αποφλοίωσης μπορούν να αποφευχθούν σχεδόν πλήρως αν το υλικό χρησιμοποιηθεί σωστά.

Επιπλέον, αυτό παρουσιάζει ιδανική αντίσταση στη φθορά και είναι φιλικό για τους ανταγωνιστές. Οι εξαιρετικές οπτικές ιδιότητες, που μιμούνται τις αντίστοιχες των φυσικών δοντιών, είναι υπεύθυνες για την επίτευξη αξιόπιστων αισθητικών αποτελεσμάτων και για την άριστη χρωματική απόδοση. Η μικροδομή του IPS e.max Press αποτελείται από περίπου 70% κρυστάλλους διπυριτικού λιθίου, οι οποίοι είναι ενσωματωμένοι σε υαλώδη μήτρα. Η κύρια κρυσταλλική φάση διπυριτικού λιθίου αποτελείται από κρυστάλλους με σχήμα βελόνας, μήκους 3 έως 6 μm. Το διπυριτικό λίθιο χαρακτηρίζεται από την ειδική εμφάνισή του, η οποία δεν είναι ούτε πολύ διαφανής, ούτε πολύ αδιαφανής. Εάν επιλεγεί το κατάλληλο βασικό χρώμα, το φαινόμενο χαμαιλεοντισμού θα εξασφαλίσει πλήρη χρωματική προσαρμογή.

Συμπίεση ή κοπή, αυτό είναι το ερώτημα

Και οι δύο τεχνικές, συμπίεσης και CAD/CAM έχουν συγκεκριμένα οφέλη. Για διάφορους λόγους προσωπικά προτιμώ την τεχνική συμπίεσης. Ένας από τους κύριους λόγους είναι ότι έχω πολυετή εμπειρία στη χρήση της συμβατικής μεθόδου συμπίεσης και είχα πολλές επιτυχίες με αυτή.

Εκτιμώ το γεγονός ότι μπορώ να κάνω τη δουλειά μου χωρίς να χρειάζεται να λάβω υπόψη οποιαδήποτε απώλεια των διαστάσεων, όταν δημιουργώ την αποκατάσταση: αυτό που κάνω είναι αυτό που παίρνω. Μπορώ να προσδιορίσω τις λεπτομέρειες της αποκατάστασης και την ακρίβεια προσαρμογής της στην αρχή, όταν παράγω το κερί.

Όταν σχεδιάζω μια αποκατάσταση στον υπολογιστή, είμαι σε θέση να σχεδιάσω τις μικρές λεπτομέρειες. Ωστόσο, για λόγους που σχετίζονται με τη διαδικασία, η συσκευή κοπής δεν μπορεί να τις αποδώσει με απόλυτη ακρίβεια. Το πρόβλημα αφορά αυτό που ονομάζεται «αντιστάθμιση ακτίνας κοπής».

Τελικά, η αποκατάσταση πρέπει να ολοκληρωθεί με το χέρι. Η τεχνική συμπίεσης δείχνει ένα σαφές πλεονέκτημα σε ότι αφορά τη δημιουργία οξύαιχμων και πολύπλοκα σχεδιασμένων αποκαταστάσεων. Οι συσκευές εμφανίζουν περιορισμούς σε αυτά που μπορούν να επιτύχουν με τη διάμετρο των λεπτότερων εργαλείων τους.

Η μέθοδός μου για την παραγωγή «φυσικών» αποκαταστάσεων

1. Κέρωμα

Κερώνω και διαστρωματώνω τις αποκαταστάσεις μου σύμφωνα με τη «φυσική» τεχνική κερώματος (NAT) και το Occlusal Compass. Χρησιμοποιώ κεριά διαφορετικών χρωμάτων και ειδικά εργαλεία κεριού για τον σκοπό αυτό.

Προτιμώ να δημιουργήσω μια εξατομικευμένη λύση, που καθορίζεται από τον ασθενή και καθοδηγείται από το «φυσικό παράδειγμα», αντί να επιλέξω μια οδοντιατρική στεφάνη από μια βιβλιοθήκη δοντιών και να την προσαρμόσω όσο το δυνατόν καλύτερα, ώστε να εφαρμόσει στο κενό, στο στόμα του ασθενή. Κατά τη γνώμη μου, η μοναδικότητα ενός δοντιού δεν μπορεί να επαναποδοθεί με προκαθορισμένες λύσεις.

2. Επένδυση

Η κερωμένη στεφάνη τοποθετείται στον ειδικό δακτύλιο επένδυσης IPS e.max Press Multi. Η Ivoclar Vivadent παρέχει το IPS e.max Press σε ένα ευρύ φάσμα διαφορετικών επιπέδων χρώματος και διαφάνειας, καθώς και σε μονοχρωματικούς και πολυχρωματικούς κυλίνδρους press, για στεφάνες μερικής και πλήρους διαμόρφωσης.

Ο τελευταίος τύπος κυλίνδρου μιμείται τη δομή του φυσικού δοντιού, παρουσιάζοντας διαβαθμισμένο επίπεδο χρώματος και διαφάνειας, από την οδοντίνη προς τις κοπτικές περιοχές. Το χρώμα και η αδιαφάνεια του

Εικ. 1: Η αποκατάσταση αποκτά τα εξατομικευμένα χαρακτηριστικά της ως αποτέλεσμα της τεχνικής του φυσικού κερώματος (NAT), σύμφωνα με το Occlusal Compass.



Εικ. 2: Η δομή του IPS e.max Press Multi που μιμείται τα φυσικά δόντια, σας επιτρέπει να προσαρμόσετε τα τμήματα αδαμαντίνης και οδοντίνης της αποκατάστασης.

Εικ. 3: Θα εξαλείψετε την πιθανότητα λάθους αν ακολουθείτε τις οδηγίες του κατασκευαστή σχετικά με τη διαδικασία επένδυσης και το επιφανειακό στρώμα.

Εικ. 4: Όλα τα εξαρτήματα θα πρέπει να είναι διαθέσιμα. Αυτό θα έχει ως αποτέλεσμα, η διαδικασία συμπίεσης να πραγματοποιείται ομαλά και χωρίς σφάλματα.

Εικ. 5: Η αποκατάσταση αποκτά τα εξατομικευμένα χαρακτηριστικά της ως αποτέλεσμα της τεχνικής του φυσικού κερώματος (NAT), σύμφωνα με το Occlusal Compass.

Εικ. 6: Η δομή του IPS e.max Press Multi που μιμείται τα φυσικά δόντια, σας επιτρέπει να προσαρμόσετε τα τμήματα αδαμαντίνης και οδοντίνης της αποκατάστασης.

Εικ. 7α-γ: Οι στεφάνες υφίστανται μικρή χρωματική τροποποίηση με χρωστικές. Η τεχνική συμπίεσης μειώνει στο ελάχιστο την ανάγκη για υλικά και εξοπλισμό.

υλικού είναι υψηλότερα στην περιοχή του αυχένα και της οδοντίνης, ενώ οι κοπτικές περιοχές δείχνουν αυξημένη διαφάνεια. Αυτή η εξέλιξη είναι πολύ ομοιόμορφη.

Ο τρόπος με τον οποίο τοποθετούνται οι αγωγοί χύτευσης καθορίζει και το πως κατανέμονται οι περιοχές της οδοντίνης και της αδαμαντίνης μέσα στην αποκατάσταση. Αυτό απαλλάσσει τον τεχνίτη από την επανειλημμένη ανάγκη χαρακτηρισμού. Πριν από την επένδυση του κέρινου ομοιώματος, ελέγχεται η θέση του με ειδικό εργαλείο-διαβήτη. Ο φούρνος προθέρμανσης πρέπει να τίθεται σε λειτουργία σε αυτό το στάδιο, έτσι ώστε να μπορεί να φθάσει μέχρι την απαιτούμενη θερμοκρασία ενώ πραγματοποιείται η διαδικασία επένδυσης και πήξης του πυροχώματος.

Μόλις το κέρινο ομοίωμα καλυφθεί πλήρως με το υλικό επένδυσης (σε αυτήν την περίπτωση IPS PressVest Premium, Ivoclar Vivadent), ο συμπιεστής απενεργοποιείται - προκειμένου να αποφευχθεί τυχόν αύξηση των φυσαλίδων αέρα - και το υπόλοιπο του δακτυλίου επένδυσης πληρώνεται. Στη συνέχεια, τοποθετείται προσεκτικά στον δακτύλιο επένδυσης το καπάκι. Ο χρόνος πήξης του υλικού επένδυσης πρέπει να παρακολουθείται στενά. Όταν το υλικό σκληρύνει, ο δακτύλιος επένδυσης τοποθετείται στον φούρνο προθέρμανσης, ακόμη και αν αυτός δεν έχει φτάσει ακόμη στην επιλεγμένη τελική θερμοκρασία. Αυτό αφήνει αρκετό χρόνο για την προετοιμασία του φούρνου συμπίεσης κεραμικών (στην περίπτωση αυτή Programat EP5010, Ivoclar Vivadent) και των απαιτούμενων υλικών.

3. Συμπίεση

Όταν γίνεται συμπίεση του IPS e.max Press Multi, πρέπει να τοποθετηθεί ένα έμβολο IPS Multi One-Way-Plunger μεταξύ του κυλίνδρου και του IPS e.max Alox Plunger. Είναι σημαντικό να τοποθετήσετε αυτά τα τρία αντικείμενα στη σωστή σειρά στον πάγκο εργασίας, κοντά στον φούρνο συμπίεσης κεραμικών. Αυτό σας βοηθά να μην χρειαστεί να τα αναζητήσετε την τελευταία στιγμή και να μην υπάρχει ο κίνδυνος να ξεχάσετε κάτι λόγω βιασύνης.

4. Αποχωμάτωση

Όταν ο δακτύλιος κρυώσει μετά τη διαδικασία συμπίεσης, η αποκατάσταση αποχωματώνεται. Πολλές διαφορετικές τεχνικές απομάκρυνσης του πυροχώματος είναι διαθέσιμες για τον σκοπό αυτό. Ωστόσο, σε όλες τις περιπτώσεις θα πρέπει να τηρούνται οι οδηγίες του κατασκευαστή. Τα εξωτερικά μέρη του πυροχώματος απομακρύνονται με οξείδιο αλουμινίου 50 μm και με πίεση 3 bar. Κοντά στο κεραμικό αντικείμενο, η πίεση αμμοβόλησης μειώνεται στα 2 bar.

5. Ολοκλήρωση

Οι απόψεις διίστανται στο θέμα του επιφανειακού στρώματος. Ορισμένοι κατασκευαστές ισχυρίζονται ότι το δικό τους υλικό επένδυσης μειώνει ή εμποδίζει τον σχηματισμό του επιφανειακού στρώματος. Παρ' όλα αυτά, οι τεχνίτες πρέπει να τηρούν προσεκτικά τις οδηγίες του κατασκευαστή του πυροχώματος. Επομένως, το πολύ λεπτό επιφανειακό στρώμα που σχηματίζεται στο IPS e.max Press Multi θα πρέπει να αφαιρείται. Για το σκοπό αυτό, το αμμοβολημένο αντικείμενο τοποθετείται σε πλαστικό δοχείο και καλύπτεται πλήρως με υγρό IPS e.max Press Invex (Investment-Ex). Το δοχείο είναι κλειστό και τοποθετείται σε λουτρό υπερήχων για 10 έως 30 λεπτά.

Στη συνέχεια, το κεραμικό αφαιρείται από το δοχείο και ξεπλένεται κάτω από τρεχούμενο νερό. Ένα λευκό φιλμ θα είναι πλέον ορατό επάνω στο κεραμικό. Αυτό είναι το επιφανειακό στρώμα. Αφαιρείται με αμμοβόληση του κεραμικού με οξείδιο αλουμινίου 50 μm και με πίεση 2 bar για να δημιουργηθεί μια λεία επιφάνεια. Ένας κατάλληλος δίσκος κοπής χρησιμοποιείται για την αφαίρεση του αγωγού. Στη συνέχεια, η στεφάνη τοποθετείται προσεκτικά στο εκμαγείο, χωρίς να ασκείται πίεση. Οι όμορες και οι μασητικές επαφές εξετάζονται στον αρθρωτήρα και οι χώροι κατά τις λειτουργικές κινήσεις της μάσησης ελέγχονται και ρυθμίζονται.

Τέλος, η στεφάνη ολοκληρώνεται με κατάλληλα διαμάντια, φρέζες καρβιδίου και στιλβωτήρες σιλικόνης. Ανάλογα με την κατάσταση της υπόλοιπης οδοντοστοιχίας, η στίλβωση μπορεί να είναι το μόνο που απαιτείται.

6. Χαρακτηρισμός

Εάν οι αποκαταστάσεις χαρακτηρίζονται προαιρετικά, θα πρέπει να ακολουθείται η αρχή «όσο λιγότερα τόσο καλύτερα». Οι τεχνίτες που θα ήθελαν να προσθέσουν χρωστικές ή ιδιαίτερα χαρακτηριστικά που υπάρχουν στα παρακείμενα δόντια θα πρέπει να το συζητήσουν με τον οδοντίατρο. Στις περισσότερες περιπτώσεις, το μόνο που απαιτείται είναι να τονιστούν τα όρια της αδαμαντίνης και οι σχισμές – αύλακες της μασητικής.

Μια μικρή ποσότητα χρωστικής (IPS Ivocolor, Ivoclar Vivadent) αναμεμειγμένη με πάστα εφυάλωσης μπορεί να εξυπηρετήσει τον συγκεκριμένο στόχο. Το τελικό στρώμα υάλωσης πρέπει να είναι πολύ λεπτό. Παρ' όλα αυτά, είναι σημαντικό να ελέγξετε τις επαφές στη μέγιστη συναρμογή και στις λειτουργικές διαδρομές.

Συμπέρασμα

Η ακρίβεια εφαρμογής που επιτυγχάνεται με αυτή τη συμβατική μέθοδο κατασκευής είναι αξεπέραστη: Η ολοκεραμική αποκατάσταση αναπαράγεται από το κερί με απόλυτη ακρίβεια. Η τεχνική αυτή πληροί τις απαιτήσεις σε σχέση με την αισθητική, τη μορφολογία και τη λειτουργία από κάθε άποψη. Οι ιδιότητες των ολοκεραμικών αντιστοιχούν σε εκείνες της φυσικής δομής των δοντιών, σε ότι αφορά την εμφάνιση και την αποτριβή.

Επιπλέον, η τεχνική συμπίεσης είναι εξαιρετικά οικονομική. Επιβαρύνεται με χαμηλό κόστος υλικών και εξοπλισμού και απαιτεί ελάχιστη αρχική δαπάνη. Επιπλέον, το κόστος συντήρησης, αναβάθμισης και υποστήριξης είναι σχεδόν αμελητέο. Τα οφέλη επιστρέφουν πλήρως στο οδοντοτεχνικό εργαστήριο.

Οδοντοτεχνικό Εργαστήριο Γονατίδης Αναστάσιος

www.dental-designs.net email: a.gonatidis@gmail.com

Τηλ.: 210 77 99 483

Το θερμοπλαστικό τής επόμενης ημέρας!

Τέλος στην ταλαιπωρία τής πολυήμερης αναμονής.

Οι θερμοπλαστικές ρητίνες Bre.flex είναι ιδανικές για την κατασκευή μόνιμων προσθετικών αποκαταστάσεων και όχι απλά ως μεταβατικό στάδιο προς μια μονιμότερη λύση.

Αισθητική και βιοσυμβατότητα

Το εργαστήριό μας είναι πιστοποιημένο και διαθέτει τεράστια εμπειρία στην κατασκευή θερμοπλαστικών προσθετικών εργασιών, χωρίς μέταλλα και υπολειμματικές τοξικές ουσίες.

Οι φυσικοχημικές τους ιδιότητες καθώς και τα μηχανικά χαρακτηριστικά των υπέρ-πολυαμιδικών πολυμερών θερμοπλαστικών με το σύστημα Thermopress 400, εξασφαλίζουν βιοσυμβατότητητα, ελαστικότητα και υποαλλεργικές ιδιότητες. Επιπλέον, καθώς δεν απαιτείται καθόλου η χρήση μετάλλων, απουσιάζει πλήρως η συνήθης μεταλλική γεύση η οποία ενοχλεί τους ασθενείς, με ταυτόχρονη βολική, ελαφριά και φυσική εφαρμογή, η οποία γίνεται αμέσως ευχάριστα αντιληπτή από αυτούς.

Με πιστοποίηση για μόνιμη αποκατάσταση

Διαχείριση τραυματισμένων δοντιών

Τα τραυματισμένα δόντια πάντοτε αποτελούσαν μια μεγάλη πρόκληση. Αν γίνει μια καλή διάγνωση, μπορούμε να σχηματίσουμε μια αντικειμενική πρόγνωση για το περιστατικό και να καθορίσουμε την ιδανική χρήση τεχνικών και υλικών.

Μέθοδος: Αρχικά επανατοποθετούμε τα μετατοπισμένα και σπασμένα δόντια, κάνοντας αναισθησία και τα μετακινούμε στην αρχική τους θέση, άμεσα ακινητοποιώντας τα με ορθοδοντικό σύρμα. Με την πάροδο του χρόνου, παρουσιάστηκε ακρορριζική περιοδοντίτιδα. Θεραπεύτηκαν με υδροξείδιο του ασβεστίου, έπειτα εμφράχθηκαν με γουταπέρκα και BioRoot™ RCS βιοκεραμικό εμφρακτικό υλικό. Έλεγχος έγινε στους 4 και 22 μήνες.

Συζήτηση: Το τραύμα είναι πάντα ένα δύσκολο έδαφος για πλοήγηση, ειδικά όταν πρόκειται να αποκτήσουμε επιτυχημένα αποτελέσματα, τα οποία σε μεγάλο βαθμό εξαρτώνται από την ικανότητα, την ταχύτητα του οδοντιάτρου και τη χρήση των κατάλληλων υλικών.

Συμπέρασμα: Η κλινική διαχείριση των τραυματισμένων δοντιών θα πρέπει πάντοτε να καθοδηγείται από τις αρχές της βιολογίας και θα πρέπει να χρησιμοποιηθούν τεχνικές και υλικά που θα προάγουν την καλύτερη επούλωση και αποκατάσταση.

Dr Antonio Fernando Herrera de Luna
Εργάζεται σε εξειδικευμένη Ενδοδοντική Κλινική από τον Απρίλιο του 1989. Ερευνητής Καθηγητής στο τμήμα Ενδοδοντίας του Πανεπιστημίου Valle de Mexico, πανεπιστημιούπολη Ρέινοσα, από το 2000 έως το 2017, Καθηγητής θεωρίας και κλινικής άσκησης στην Ενδοδοντία στο μεταπτυχιακό πρόγραμμα του UANL από το 2009 ως το 2015.

Εισαγωγή

Η υπεξάρθρωση του δοντιού μετά από τραύμα είναι μια απλή χαλάρωση του, χωρίς κάποια μετατόπιση. Ωστόσο, η υπεξάρθρωση δοντιού συνεπάγεται μόνο κινητικότητα, παρά πραγματική μετατόπιση από το φατνίο (εκγόμφωση). Η υπεξάρθρωση είναι ο πιο κοινός τύπος οδοντικού τραύματος. Με την υπεξάρθρωση, σοβαρή βλάβη των αιμοφόρων αγγείων του πολφού είναι απίθανη, έτσι υπάρχει πιθανότητα το δόντι να επιβιώσει. Από την άλλη πλευρά, σε τραυματισμούς που προκαλούν εκτόπιση, όπου τα πολφικά αιμοφόρα αγγεία έχουν υποστεί σοβαρή ζημιά στο ακρορρίζιο, υπάρχει ακόμα η δυνατότητα επαναγγείωσης αν τα τμήματα επανατοποθετηθούν αμέσως, η μόλυνση αποτρέπεται και η ρίζα είναι ατελώς ανεπτυγμένη και με ανοιχτό ακρορρίζιο. Ένα εκτοπισμένο δόντι θα έπρεπε να αποσφηνωθεί και να μετακινηθεί από τη νέα του θέση πίσω στην σωστή του θέση. Για τα πλήρως ανεπτυγμένα δόντια που έχουν μετακινηθεί δεν υπάρχει πιθανότητα επαναγγείωσης του πολφού. Επομένως, ο πολφός θα πρέπει να αφαιρεθεί 2 εβδομάδες μετά την επανατοποθέτηση του δοντιού και στη συνέχεια ο ριζικός σωλήνας θα πρέπει να εμφραχθεί[1].

Οι διάφοροι τύποι τραυματισμού μετατόπισης μπορεί να οριστούν ως εξής:

1. Διάσειση: σημαίνει ότι δεν παρατηρείται μετατόπιση του δοντιού, υπάρχει φυσιολογική κινητικότητα και ευαισθησία στην επίκρουση
2. Υπεξάρθρωση: ευαισθησία στην επίκρουση, αυξημένη κινητικότητα αλλά ακόμη καμία μετατόπιση
3. Πλάγια μετατόπιση: περιλαμβάνει παρειακή, γλωσσική ή υπερώια, άπω ή κοπτική μετατόπιση
4. Κάθετη μετατόπιση (εξώθηση): περιλαμβάνει μετατόπιση προς την κατεύθυνση της μύλης
5. Εμβύθιση: περιλαμβάνει μετατόπιση προς το ακρορρίζιο, μέσα στο φατνίο

Οι τραυματισμοί μετατόπισης ως ομάδα είναι οι πιο συνηθισμένοι από όλους τους οδοντικούς τραυματισμούς, με αναφορά περιστατικών που κυμαίνεται από 30 ως 44%.

Τα δόντια με πλάγια ή κάθετη μετατόπιση πρέπει να επανατοποθετηθούν το συντομότερο δυνατό.

Οι κλινικές οδηγίες του Διεθνούς Οργανισμού Οδοντικού Τραύματος (IADT) προτείνουν 2 εβδομάδες φυσιολογικής ακινητοποίησης σε περιπτώσεις κάθετης μετατόπισης και 4 εβδομάδες για την πλάγια μετατόπιση.

Όταν, επιπλέον από μια κάθετη μετατόπιση, υπάρχει επίσης και ένα κάταγμα ρίζας στην περιοχή, όπως στη συγκεκριμένη περίπτωση, συνιστάται ότι τα τμήματα θα πρέπει να επαναπροσεγγιστούν όσο αυτό είναι εφικτό.

Όταν ο μυλικός και ο ακρορριζικός πολφός είναι νεκρωτικοί, η θεραπεία είναι πιο περίπλοκη.

Η ενδοδοντική θεραπεία διαμέσου του κατάγματος είναι εξαιρετικά δύσκολη. Οι ενδοδοντικοί χειρισμοί, τα φάρμακα και τα εμφρακτικά υλικά έχουν μια επιβλαβή επίδραση στην επούλωση στο σημείο του κατάγματος[3]. Τα εμφρακτικά υλικά με βάση το πυριτικό τριασβέστιο παρουσιάζουν αποδεδειγμένη βιοδραστικότητα παρουσία ιστικών υγρών με την εναπόθεση ιόντων υδροξυαπατίτη στην επιφάνεια του υλικού. Αυτή η βιοδραστικότητα προάγει τον σχηματισμό σκληρού ιστού και την επούλωση του συνδετικού ιστού[4].

Κλινικό περιστατικό

Μια 21 ετών γυναίκα ασθενής αναφέρει ότι γλίστρησε όταν βγήκε από την μπανιέρα και δεν κατάφερε να σταματήσει την πτώση της με τα χέρια, χτυπώντας κατευθείαν στην πρόσθια περιοχή της άνω γνάθου.

Παρουσιάστηκε στο ιατρείο δύο ημέρες μετά το περιστατικό με μετατόπιση και των

Φωτογραφίες και Ακτινογραφίες

Αρχική μετατραυματική φωτογραφία που πάρθηκε από την ασθενή

Αρχικές ακτινογραφίες

Επανατοποθέτηση των τμημάτων των δοντιών

Ακινητοποίηση με ορθοδοντικό σύρμα και ρητίνη

Ακτινογραφίες της ακινητοποίησης

7 Απριλίου 2017, 3 εβδομάδες αργότερα η ασθενής προσήλθε με ακρορριζική περιοδοντίτιδα στο 11 δόντι

Τοποθέτηση υδροξειδίου του ασβεστίου με ιωδοφόρμιο και προπυλενογλυκόλη ως μέσο, 07/04/2017

21/04/2017 υδροξειδίου του ασβεστίου με ιωδοφόρμιο και προπυλενογλυκόλη ως μέσο (15 ημέρες)

Τελική ακτινογραφία, 21/04/2017 το 11 δόντι έχει εμφραχθεί με γουταπέρκα και Sealapex

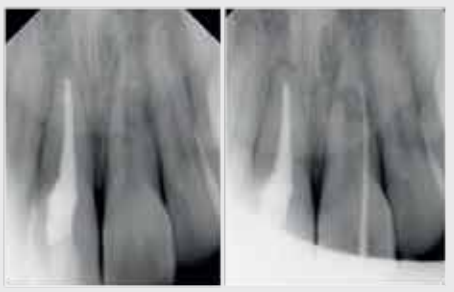

Πρώτος έλεγχος: 3 μήνες στις 20 Ιουλίου 2017 (21 με κόλπωμα, έγινε συριγγιογραφία)

Μηχανική επεξεργασία και εφαρμογή φαρμάκου στο 21, 30/08/2017

Κώνοι γουταπέρκας και BioRoot™ RCS εμφρακτικό υλικό, ακτινογραφικός έλεγχος

Ακτινολογικός έλεγχος της έμφραξης στις 20/09/2017

Τελική ακτινογραφία στις 20/09/2017

Ακτινολογικός έλεγχος στους 4 μήνες

Κλινική φωτογραφία ελέγχου στους 4 μήνες

Επανέλεγχος στους 22 μήνες

δύο άνω κεντρικών τομέων σε πρόσθιο-οπίσθια κατεύθυνση, έτσι ώστε ο κατακόρυφος άξονας και των δύο κεντρικών τομέων άλλαξε ως αποτέλεσμα του τραυματισμού, εμποδίζοντας την επίτευξη φυσιολογικής σύγκλεισης σε αυτήν την περιοχή. Οι ακτινογραφίες έδειξαν παραμορφωμένες εικόνες μειωμένου βάθους, το 11 δόντι είχε μετατοπιστεί από το φατνίο του και το 21 δόντι ολοφάνερα έδειχνε οριζόντιο κάταγμα στο σημείο της ένωσης του μεσαίου με το ακρορριζικό τριτημόριο, με μετατόπιση του ριζικού και μυλικού τμήματος περίπου τα 7 mm προς την μυλική κατεύθυνση.

Έγινε αναισθησία στην κεντρική περιοχή της άνω γνάθου και οι άνω κεντρικοί τομείς τότε επανατοποθετήθηκαν, μετακινώντας τους στη θέση τους με τα δάχτυλα, χρησιμοποιώντας ελεγχόμενη πίεση. Αφού επέστρεψαν στον σωστό κατακόρυφο άξονα τους, έγινε ακινητοποίηση από 3 καταστολείς γλώσσας, ο ένας τοποθετημένος πάνω από τον άλλο και συγκρατημένο στα άκρα με κολλητική ταινία, ζητώντας από τον ασθενή να δαγκώσει τον νάρθηκα πιέζοντας πάνω του και διατηρώντας την πίεση μέχρι τα δόντια να επανατοποθετηθύν πλήρως. Αμέσως, τότε, και χωρίς να αφήσει την πίεση ο ασθενής πάνω στον νάρθηκα καταστολής, ακινητοποιήσαμε τα δόντια με ορθοδοντικό σύρμα και λεπτόρρευστη ρητίνη, από κυνόδοντα ως κυνόδοντα. Αντιβιοτικά και αντιφλεγμονώδη φάρμακα συνταγογραφήθηκαν και προγραμματίστηκε η επόμενη συνεδρία 2 εβδομάδες αργότερα.

Τρεις εβδομάδες αργότερα η ασθενής επέστρεψε παρουσιάζοντας ακρορριζική περιοδοντίτιδα στο 11 δόντι, ακόμη και με την ύπαρξη της ακινητοποίησης, εφαρμόστηκε το ακόλουθο πρωτόκολλο: έχοντας τη μέτρηση του ριζικού σωλήνα, προχωρήσαμε χρησιμοποιώντας τρύπανα Gates Glidden στο αυχενικό και μεσαίο τριτημόριο του ριζικού σωλήνα από το 1 ως το 5, πάντοτε εναλλάσσοντας με την # 25 ρίνη και κάνοντας διακλυσμούς με υποχλωριώδες νάτριο 1,25%. Τότε ξεκινήσαμε με περιστροφικά εργαλεία ριζικού σωλήνα χρησιμοποιώντας το MANI Silk σύστημα, με την ακόλουθη σειρά: 20 / 04.25 / 04.25 / 06.35 / 04.30 / 06.40 / 04 και για τις υπόλοιπες διαμέτρους χρησιμοποιώντας 45/04 και 04/50 εργαλεία HyFlex και χειροκίνητη εναλλαγή με 45 RT ρίνη. Τελικά εφαρμόστηκε υδροξείδιο του ασβεστίου και σκόνη ιωδοφόρμιου, με προπυλενογλυκόλη ως μέσο. Λήφθηκε μια ακτινογραφία και παρατηρήθηκε μια σημαντική εξώθηση υλικού. Η ασθενής επέστρεψε 15 ημέρες αργότερα, με την ακινητοποίηση στη θέση της, ενδοδοντική έμφραξη έγινε χρησιμοποιώντας γουταπέρκα και Sealapex εμφρακτικό υλικό.

Τρεις μήνες αργότερα, χωρίς την ακινητοποίηση, η ασθενής επέστρεψε για την πρώτη εξέταση επανελέγχου, το 11 δόντι δεν παρουσίασε συμπτώματα, αλλά το 21 δόντι ήταν ευαίσθητο στην ψηλάφηση και στην επίκρουση, στην ακτινογραφική ανάλυση παρατηρήθηκε μια ακτινοσκιερή περιοχή στην επιφάνεια της ρίζας στην περιοχή του κατάγματος, μαζί με κόλπωμα. Εξηγήσαμε στην ασθενή ότι η πρόγνωση για αυτό το δόντι στην περιοχή του κατάγματος ήταν κακή, και αποφάσισε να κάνει μια προσπάθεια.

Η ασθενής προγραμμάτισε συνεδρία για να ξεκινήσει θεραπεία στο 21 δόντι μόλις 1 μήνα και 10 ημέρες αργότερα. Η θεραπεία του 21 δοντιού ξεκίνησε χρησιμοποιώντας το ίδιο πρωτόκολλο εργαλείων που χρησιμοποιήθηκε για το 11 δόντι, εφαρμόζοντας τις ίδιες διαμέτρους ακρορριζικά, αλλά κάνοντας διακλυσμούς με χλωρεξιδίνη, αφού δεν θέλαμε να ξεπλύνουμε το σπασμένο τμήμα με υποχλωριώδες. Έπειτα τοποθετήθηκε υδροξείδιο του ασβεστίου με ιωδοφόρμιο, χρησιμοποιώντας προπυλενογλυκόλη ως μέσο. Η επόμενη συνεδρία προγραμματίστηκε σε 15 ημέρες για επανέλεγχο και για να γίνει η έμφραξη και/ή να αλλαχθεί το υδροξείδιο του ασβεστίου.

Η ασθενής επανήλθε ύστερα από 15 ημέρες ασυμπτωματική, απουσία κολπώματος και έγινε η έμφραξη του ριζικού σωλήνα χρησιμοποιώντας κώνους γουταπέρκας και BioRoot™ RCS εμφρακτικό υλικό ακολουθώντας τις οδηγίες του κατασκευαστή (προσωπικά χρησιμοποιώ κρύα επιφάνεια ανάμιξης για να αυξηθεί ο χρόνος εργασίας με την κονία). Αφού τοποθετήσω τη σκόνη στην επιφάνεια ανάμιξης χρησιμοποιώντας το κουταλάκι της συσκευασίας και χωρίζοντάς το σε 4 δόσεις, προσθέτω 5 σταγόνες υγρού και αναμιγνύω με τη σκόνη δόση-δόση, κάνοντας μικρές κινήσεις με τη σπάθη ανάμιξης και συνεχώς περιστρέφω την επιφάνεια ανάμιξης για να επιταχύνω τη διαδικασία. Αφού αυτό επιτευχθεί, τελικά, προσθέτω μια ακόμα σταγόνα υγρού για να επιτύχω την κατάλληλη σύσταση, μεγαλύτερη πλαστικότητα της κονίας, και η σύσταση ελέγχεται εφόσον σχηματίζει ένα νήμα. Αυτή η διαδικασία γίνεται μέσα σ'ένα λεπτό. Εφαρμόζεται ένας MA57 διαστολέας για να δημιουργήσει χώρο για την εισαγωγή συμπληρωματικών κώνων γουταπέρκας. Μόλις αυτή η διαδικασία ολοκληρωθεί, η έμφραξη ελέγχεται με μια ακτινογραφία, ένα θερμό εργαλείο χρησιμοποιείται για να κοπούν οι κώνοι γουταπέρκας και γίνεται κάθετη συμπύκνωση. Κλινικοί και ακτινολογικοί έλεγχοι έγιναν στους 4 και 22 μήνες, παρουσιάζοντας κλινικά και ακτινολογικά στοιχεία αποκατάστασης, ιδιαιτέρως στο 21 δόντι, όπου η ασθενής έφερε ακρορριζικό οριζόντιο κάταγμα.

Συζήτηση

Συγκεκριμένα σ'αυτό το κλινικό περιστατικό, το 11 δόντι έχει αναφερθεί με κάθετη μετατόπιση και το 21 δόντι με κάθετη μετατόπιση και συγχρόνως οριζόντιο κάταγμα ρίζας στο ακρορριζικό τριτημόριο.

Η τραυματική πρόσκρουση μπορεί να συμβεί στα δόντια από διαφορετικές κατευθύνσεις. Συχνότερα, η τραυματική πρόσκρουση στα δόντια συμβαίνει στην χειλική επιφάνεια περίπου σε ορθή γωνία προς τον ριζικό άξονα. Στις άλλες κατευθύνσεις πρόσκρουσης βλέπουμε άλλες γραμμές κατάγματος. Σύμφωνα με την κατεύθυνση και τη θέση των γραμμών κατάγματος που προκαλούνται από μετωπικά χτυπήματα, 4 κατηγορίες καταγμάτων έχουν παρατηρηθεί:

1. Οριζόντια κατάγματα μύλης

Συνέχεια στη σελίδα 34

BioRoot™ RCS

Endodontics

Το **BioRoot ™ RCS** έχει μόνο οφέλη!

Κλινικές απαιτήσεις:
1. Ερμητική πλάγια και ακρορριζική έμφραξη. Επιτυγχάνεται μια 3 διαστάσεων ερμητική έμφραξη δίχως συμπίεση.
2. Περιορίζει την ανάπτυξη των βακτηρίων. Η μέγιστη απελευθέρωση ιόντων ασβεστίου οδηγεί σε αύξηση του pH (> 11).
3. Δεν συρρικνώνεται. Υλικό δίχως ρητίνη, διατηρεί την ποιότητα της έμφραξης με την πάροδο του χρόνου.

Λειτουργικές απαιτήσεις:
1. Απλή & Εύκολη τεχνική έμφραξης των ριζικών σωλήνων. Χωρίς καμπύλη μάθησης.
2. Γρήγορος χρόνος εφαρμογής. Μέσω της τοποθέτησης ενός μόνο κώνου
3. Αποτελεσματική τεχνική συγκριτικά με το κόστος. Δεν χρειάζεται να αγοράσετε επιπλέον εξοπλισμό, μειωμένο κόστος για την κάθε έμφραξη.
4. Εύκολη η επανάληψη της θεραπείας. Διάλυση της γουταπέρκας με ευκάλυπτο και απομάκρυνση της έμφραξης με τα ενδοδοντικά εργαλεία.

ACTIVE BIOSILICATE TECHNOLOGY

Ιωάννης Τσαπράζης ΑΕ

ΟΔΟΝΤΙΑΤΡΙΚΑ-ΟΡΘΟΔΟΝΤΙΚΑ
Μιχαλακοπούλου 157, Γουδή 115 27,
Τηλ.: 210 7716 416 - 210 7751 000, Fax: 210 7711 100
e-mail: info@tsaprazis.gr, www.tsaprazis.gr

septodont

Συνέχεια από τη σελίδα 33

2. Οριζόντια κατάγματα στο αυχενικό τριτημόριο της ρίζας
3. Πλάγια κατάγματα της μύλης και της ρίζας
4. Πλάγια κατάγματα μόνο της ρίζας

Σε μετωπική πρόσκρουση το χειλικό τμήμα των πρόσθιων δοντιών ενεργοποιεί δυνάμεις οι οποίες τείνουν να μετατοπίζουν την μύλη προς τη χειλική κατεύθυνση. Έπειτα μπορεί να παρουσιαστεί μια κατάσταση όπου το οστό και ο περιοδοντικός σύνδεσμος μπορεί να αντισταθούν στη μετατόπιση. Στις περιοχές των ορίων και ακρορριζικά, το οστό και ο περιοδοντικός σύνδεσμος ασκούν δύναμη συμπίεσης στην επιφάνεια ρίζας στη μεσαία ζώνη, που αναφέρεται ως ζώνη (α) και μια άλλη δύναμη συμπίεσης στο ακρορρίζιο που αναφέρεται ως ζώνη (β). Κατά συνέπεια, η τάση θα αναπτυχθεί μεταξύ των δύο αντίθετων ζωνών δύναμης (α) και (β), έτσι η ρίζα σπάει, αφού η αντοχή εφελκυσμού των εύθραυστων οδοντικών ιστών είναι πολύ μικρότερη από τη δύναμη συμπίεσης. Έτσι ένα κάταγμα συμβαίνει κατά μήκος της πλάγιας γραμμής συνδέοντας τις ζώνες συμπίεσης (α) και (β)[5].

Οι τραυματισμοί μετατόπισης έχουν ως αποτέλεσμα τη βλάβη του συστήματος στήριξης (περιοδοντικός σύνδεσμος και οστεΐνη); η σοβαρότητα του περιστατικού εξαρτάται από τον τύπο τραυματισμού που έχει συμβεί. Έτσι η ακρορριζική νευροαγγείωση του πολφού επηρεάζεται σε διάφορους βαθμούς, που κυμαίνονται από διαταραχή πολφού σε μη ζωτικό ή νεκρωτικό πολφό.

Η επούλωση μπορεί να είναι ευνοϊκή ή δυσμενής. Ύστερα από ένα τραυματισμό μετατόπισης, η αποκατάσταση θα είναι ευνοϊκή αν η αρχική φυσική βλάβη στην επιφάνεια της ρίζας και η επακόλουθη φλεγμονώδης αντίδραση στην κατεστραμμένη εξωτερική επιφάνεια της ρίζας αποκαθίστανται από οστεΐνη[2].

Συμπέρασμα

Οι κάθετες μετατοπίσεις (εξώθηση) έχουν καλή πρόγνωση αρκεί να επανατοποθετηθούν το συντομότερο δυνατό και αμέσως να ακινητοποιηθούν. Αν το ακρορρίζιο είναι ατελώς ανεπτυγμένο πιθανόν θα ακολουθήσει επαναγγείωση, αλλά αν είναι πλήρως ανεπτυγμένο η ενδοδοντική θεραπεία αποτελεί τη μόνη επιλογή[1]. Οι επιπλοκές προκύπτουν όταν εκτός από την μετατόπιση υπάρχει και κάταγμα, όπως σε αυτό το κλινικό περιστατικό, όπου σε ένα από τα δόντια παρατηρείται οριζόντιος διαχωρισμός στην ένωση του μεσαίου με το ακρορριζικό τριτημόριο. Ευτυχώς, καταφέραμε να το επανατοποθετήσουμε και να το επαναφέρουμε στην αρχική του θέση. Χρησιμοποιήθηκε υδροξείδιο ασβεστίου και στα δύο δόντια, επειδή εμφάνισαν ακρορριζική περιοδοντίτιδα[6] μόλις είχαν επανατοποθετηθεί και ακινητοποιηθεί. Όμως για το κάταγμα, αποφασίστηκε η χρήση εμφρακτικής κονίας με βάση το πυριτικό τριασβέστιο με την πρόθεση της καλύτερης προαγωγής επούλωσης και αποκατάστασης του σκληρού ιστού που εμπλέκεται στον τραυματισμό[4].

Η επούλωση του κατάγματος της ρίζας γίνεται στην περίπτωση αυτή όπως η αποκατάσταση με ασβεστοποιημένο ιστό, η γραμμή του κατάγματος φαίνεται ακτινογραφικά, αλλά τα τμήματα βρίσκονται σε στενή επαφή. Τα δόντια ήταν ασυμπτωματικά κατά την ψηλάφηση και κατά την επίκρουση, και δεν παρουσιάστηκε κόλπωμα.

Ακτινογραφικά δεν υπήρχε περιακρορριζική παθολογία ή περιοχές με απορροφήσεις[3]. Σε αυτήν την περίπτωση, η πρόθεση της χρήσης ενός εμφρακτικού υλικού με βάση το πυριτικό ασβέστιο ήταν να προάγει τον σχηματισμό σκληρού ιστού στην περιοχή του κατάγματος. Αυτά τα εμφρακτικά υλικά παρουσιάζουν αποδεδειγμένη βιοδραστικότητα στην παρουσία ιστικών υγρών, με την εναπόθεση ιόντων υδροξυαπατίτη στην επιφάνεια του υλικού. Αυτή η βιοδραστικότητα προάγει το σχηματισμό σκληρού ιστού και την επούλωση του συνδετικού ιστού[4].

Βιβλιογραφία

1. Pitt Ford TR Odor TM; Endodontic Aspects of Traumatic Injuries. Harty's Endodontics in Clinical Practice. Edited by T.R. Pitt Ford. Wright Editorial. Fourth Edition. 2001.
2. Trope Martin; Barnet Frederic; Sigurdson Asgeir; Chivian Noah. The Role of Endodontics After Dental Traumatic Injuries. Page 777. Cohen's Pathways of the Pulp. Eleventh Edition. Edit. Elsevier. 2016.
3. Trope Martin; Barnet Frederic; Sigurdson Asgeir; Chivian Noah. The Role of Endodontics After Dental Traumatic Injuries. Page 774. Cohen's Pathways of the Pulp. Eleventh Edition. Edit. Elsevier.2016.
4. Arias Moliz MT; Camilleri J. The effect of the final irrigant on the antimicrobial activity of root canal sealers. Journal of Dentistry. 2016 Elsevier. Ltd.
5. Andreasen, JO DDS. Lesiones Traumaticas de los dientes. [traumatic injury in teeth] Chapter 1, Clasificacion, etiologia y epidemiologia [classification, etiology and epidemiology] pgs. 12-15. Editorial Labor.S.A. Impreso en Espana 1980.
6. Sjogren U; Figdor D; Spanberg L; Sundqvist.G; The antimicrobial effect of calcium hidroxide as a short term intracanal dressing. Int.Endod.J.Vol 24. Pg. 119. 1991.

1. ΟΝΟΜΑΣΙΑ ΤΟΥ ΦΑΡΜΑΚΕΥΤΙΚΟΥ ΠΡΟΪΟΝΤΟΣ
Niflamol 250 mg σκληρό καψάκια
2.ΠΟΙΟΤΙΚΗ ΚΑΙ ΠΟΣΟΤΙΚΗ ΣΥΝΘΕΣΗ
Κάθε σκληρό καψάκια περιέχει 250 mg νιφλουμικού οξέος
Ενδοχαι με γνωστή δράση: Αζορουμπίνη καρμοισίζινη (E122)
Κάθε σκληρό καψάκια περιέχει 1,333 mg αζορουμπίνης καρμοισίζινης
Για τον πλήρη κατάλογο των εκδόχων, βλ. παράγραφο 6.1
3.ΦΑΡΜΑΚΟΤΕΧΝΙΚΗ ΜΟΡΦΗ
Σκληρό καψάκια
Σκληρά καψάκια κρώματος κόκκινου-λευκού.
4.ΚΛΙΝΙΚΕΣ ΠΛΗΡΟΦΟΡΙΕΣ
4.1Θεραπευτικές ενδείξεις
– Συμπτωματική αγωγή οξέων κρίσεων μικρής διάρκειας:
• αρθριτίδες • μη αρθριτικού ρευματισμού π.χ. τενοντίτιδα, θυλακίτιδα
– Συμπτωματική αγωγή του πόνου που σχετίζεται με φλεγμονώδεις παθήσεις: στις περιοχές των ώτων, της μύτης, του λαιμού και του στόματος. – Άμεση αντιμετώπιση του άλγους κατά τη διάρκεια της εμμήνου ρύσεως (δυσμηνόρροια).
Το Niflamol ενδείκνυται για ενήλικες και παιδιά ηλικίας 12 ετών και άνω.
4.2Δοσολογία και τρόπος χορήγησης
Δοσολογία: – Παιδιά από 12 ετών και άνω: 2 έως 3 σκληρά καψάκια ανά 24 ώρες, σε διαιρεμένες δόσεις καθ' όλη την ημέρα, δηλ. 500 έως 750 mg νιφλουμικού οξέος ανά 24 ώρες. – Ενήλικες: η συνήθης δοσολογία είναι 3 έως 4 σκληρά καψάκια ανά 24 ώρες, σε διαιρεμένες δόσεις καθ' όλη την ημέρα, δηλ. 750 έως 1000 mg νιφλουμικού οξέος ανά 24 ώρες. Η δοσολογία αυτή μπορεί να αυξηθεί στα 1500 mg νιφλουμικού οξέος ανά 24 ώρες, σε διαιρεμένες δόσεις καθ' όλη την ημέρα, σε περίπτωση σοβαρών συμπτωμάτων φλεγμονής. Η αγωγή δεν θα πρέπει να υπερβαίνει σε διάρκεια τις 4 έως 5 ημέρες. Οι ανεπιθύμητες ενέργειες μπορούν να ελαχιστοποιηθούν, χρησιμοποιώντας την κατώτατη αποτελεσματική δόση για την πλέον μικρή διάρκεια θεραπείας που απαιτείται για τον έλεγχο των συμπτωμάτων (βλ. παράγραφο 4.4).
Ασθενείς με νεφρική δυσλειτουργία: Η χρήση Niflamol αντενδείκνυται σε ασθενείς με σοβαρή νεφρική δυσλειτουργία (βλ. παράγραφο 4.3). Σε ασθενείς με ήπια έως μέτρια νεφρική δυσλειτουργία συνιστάται στενή παρακολούθηση της νεφρικής λειτουργίας και χρήση της κατώτατης αποτελεσματικής δόσης (βλ. παράγραφο 4.4). Πρέπει επίσης να παρακολουθούνται στενά ο όγκος των ούρων και η νεφρική λειτουργία σε ηλικιωμένους ασθενείς, σε αυτούς με χρόνια καρδιακή ανεπάρκεια ή ηπατική δυσλειτουργία, σε αυτούς που λαμβάνουν διουρητικά και σε αυτούς που υποβάλονται σε μείζονα εγχείρηση που προκαλεί υπογκαιμία. Ασθενείς με ηπατική δυσλειτουργία: Η χρήση Niflamol αντενδείκνυται σε ασθενείς με σοβαρή ηπατική δυσλειτουργία (βλ. παράγραφο 4.3). Σε ασθενείς με ήπια έως μέτρια ηπατική δυσλειτουργία συνιστάται στενή παρακολούθηση της ηπατικής λειτουργίας και χρήση της κατώτατης αποτελεσματικής δόσης (βλ. παράγραφο 4.4). Παιδιατρικός πληθυσμός: Η χρήση του Niflamol αντενδείκνυται σε παιδιά μικρότερα από 12 ετών. Ηλικιωμένοι ασθενείς: Οι ηλικιωμένοι ασθενείς διατρέχουν αυξημένο κίνδυνο για ανεπιθύμητες ενέργειες που προκαλούνται από μη στεροειδή αντιφλεγμονώδη φάρμακα (ΜΣΑΦ). Συνιστάται στενή παρακολούθηση των ηλικιωμένων ασθενών και χρήση της κατώτατης αποτελεσματικής δόσης (βλ. παράγραφο 4.4). **Τρόπος χορήγησης** Από του στόματος χρήση. Τα σκληρά καψάκια πρέπει να καταπίνονται ολόκληρα, με ένα ποτήρι νερό. Τα σκληρά καψάκια πρέπει να λαμβάνονται κατά τη διάρκεια των γευμάτων.
4.3 Αντενδείξεις: Το Niflamol αντενδείκνυται στις ακόλουθες περιπτώσεις: – Υπερευαισθησία στη δραστική ουσία ή σε κάποιο από τα έκδοχα που αναφέρονται στην παράγραφο 6.1 – Ιστορικό αλλεργίας ή άσθματος που προκλήθηκε από τη κορήγηση νιφλουμικού οξέος ή ουσιών με παρόμοια δράση, όπως άλλα ΜΣΑΦ, συμπεριλαμβανομένου του ακετυλοσαλικυλικού οξέος – Κατά τη διάρκεια του τελευταίου τριμήνου της κύησεως (βλ. παράγραφο 4.6) – Ενεργό ή ιστορικό πεπτικού έλκους ή γαστρεντερικής αιμορραγίας (με δύο ή περισσότερα επεισόδια αποδεδειγμένης εξέλκωσης ή αιμορραγίας) – Ιστορικό γαστρεντερικής αιμορραγίας ή διάτρησης σχετιζόμενης με προηγούμενη θεραπεία με ΜΣΑΦ, συμπεριλαμβανομένου του ακετυλοσαλικυλικού οξέος – Σοβαρή επηρεασμένη ηπατική λειτουργία – Σοβαρή επηρεασμένη νεφρική λειτουργία – Σοβαρή καρδιακή ανεπάρκεια – Παιδιά ηλικίας κάτω των 12 ετών
4.4 Ειδικές προειδοποιήσεις και προφυλάξεις κατά τη χρήση: Γενικές προειδοποιήσεις: Οι θεραπευτικές ενδείξεις του Niflamol βασίζονται στην αντιφλεγμονώδη δράση του νιφλουμικού οξέος, τη σοβαρότητα των ανεπιθύμητων δυσανεξίας της οποίες προκαλεί το φάρμακο και τη θέση του στο φάσμα των αντιφλεγμονωδών φαρμάκων που διατίθενται σήμερα. Το Niflamol χρησιμοποιείται ως βοηθητική αγωγή σε μη ρευματολογικές διαταραχές. Οι κίνδυνοι από την αγωγή, ιδιαίτερα η παράταση ταυτόχρονης απτικής διαδικασίας, είναι οι ίδιοι με τους κινδύνους με άλλα ΜΣΑΦ. Οι κίνδυνοι θα πρέπει να εκτιμηθούν σε σχέση με το αναμενόμενο αναλγητικό όφελος. Το ΜΣΑΦ μπορεί να αυξήσουν τον κίνδυνο σοβαρών, δυνητικά θανατηφόρων, καρδιαγγειακών, αγγειοεγκεφαλικών και γαστρεντερικών ανεπιθύμητων ενεργειών. Ταυτόχρονη χρήση του Niflamol με άλλα ΜΣΑΦ πρέπει να αποφεύγεται (βλ. παράγραφο 4.5).
Οι ανεπιθύμητες ενέργειες μπορούν να ελαχιστοποιηθούν χρησιμοποιώντας την κατώτατη αποτελεσματική δόση για την πλέον μικρή διάρκεια θεραπείας που απαιτείται για τον έλεγχο των συμπτωμάτων (βλ. παράγραφο 4.2 και παρακάτω). Γαστρεντερικές επιδράσεις: Κατά τη διάρκεια θεραπείας με ΜΣΑΦ έχουν αναφερθεί γαστρεντερική αιμορραγία, εξέλκωση και διάτρηση, μερικές φορές θανατηφόρα. Θεραπεία συνδυασμού με προστατευτικούς παράγοντες (επί παραδείγματι μισοπροστάλη ή αναστολείς της αντλίας πρωτονίων) πρέπει να εξετάζεται σε ασθενείς με αυξημένο κίνδυνο γαστρεντερικής αιμορραγίας, όπως οι ηλικιωμένοι, καθώς και σε ασθενείς που απαιτούν ακετυλοσαλικυλικό οξύ χαμηλής δόσης ή άλλα φάρμακα που είναι πιθανόν να αυξάνουν τον κίνδυνο γαστρεντερικών ανεπιθύμητων ενεργειών (βλ. παρακάτω και παράγραφο 4.5). Οι ασθενείς πρέπει να αναφέρουν αμέσως οποιαδήποτε σύμπτωμα ανεπιθύμητης ενέργειας από τα γαστρεντερικά (π.χ. αιματηρή κένωση ή μαύρα κόπρανα, αιματέμεση, αίσθηση λιποθυμίας) στον ιατρό τους. Συνιστάται προσοχή σε ασθενείς που λαμβάνουν ταυτόχρονες θεραπείες που θα μπορούσαν να αυξήσουν τον κίνδυνο εξέλκωσης ή γαστρεντερικής αιμορραγίας, συμπεριλαμβανομένων από του στόματος αντιπηκτικών όπως η δικουμαρόλη, αντιαιμοπεταλιακών παραγόντων όπως το ακετυλοσαλικυλικό οξύ, από του στόματος κορτικοστεροειδών και εκλεκτικών αναστολέων επαναπρόσληψης της σεροτονίνης (SSRIs) (βλ. παράγραφο 4.5). Εάν παρουσιασθεί γαστρεντερική αιμορραγία ή εξέλκωση σε ασθενή που λαμβάνει Niflamol, η θεραπεία πρέπει να διακοπεί αμέσως. Το ΜΣΑΦ πρέπει να χορηγούνται με προσοχή σε ασθενείς με ιστορικό ελκώδους κολίτιδας ή νόσου του Crohn, καθώς η θεραπεία με ΜΣΑΦ μπορεί να επιδεινώσει τα συμπτώματα. Καρδιαγγειακές και Αγγειοεγκεφαλικές επιδράσεις: Κλινικές μελέτες και επιδημιολογικά δεδομένα υποδηλώνουν ότι η χρήση ορισμένων ΜΣΑΦ μπορεί να σχετίζεται με έναν αυξημένο κίνδυνο αρτηριακών θρομβωτικών συμβαμάτων (π.χ. έμφραγμα του μυοκαρδίου ή εγκεφαλικό επεισόδιο), τα οποία μπορεί να είναι θανατηφόρα. Ο κίνδυνος αρτηριακών θρομβωτικών επεισοδίων αυξάνει σε υψηλές δόσεις και με θεραπεία μακράς διάρκειας, και έχει συσχετισθεί τόσο με COX-2 εκλεκτικά όσο και με μη-εκλεκτικά ΜΣΑΦ. Κατά συνέπεια, οι ασθενείς με μη ρυθμισμένη υπέρταση, συμφορητική καρδιακή ανεπάρκεια, εγκατεστημένη στεφανιαία νόσο, περιφερική αρτηριακή νόσο και/ή αγγειοεγκεφαλική νόσο πρέπει να θεραπεύονται με Niflamol μόνο μετά από προσεκτική εξέταση του προφίλ κινδύνου-οφέλους για τον συγκεκριμένο ασθενή. Πρέπει να δίδεται προσοχή στη χρήση του Niflamol σε ασθενείς που υποβάλλονται σε εγχείρηση στεφανιαίου παρακαμπτήριου μοσχεύματος (CABG) ή αμέσως πριν ή μετά από εγχείρηση καρδιάς, με ιδιαίτερη προσοχή στις ταυτόχρονες φαρμακευτικές αγωγές (βλ. παράγραφο 4.5). Νεφρικές επιδράσεις: Μακροχρόνια χορήγηση ΜΣΑΦ μπορεί μέσω ανοστολής της αγγειοδιασταλτικής δράσης των νεφρικών προσταγλανδινών να έχει ως αποτέλεσμα νεφρική ανεπάρκεια λόγω μείωσης της σπειραματικής διήθησης. Αυτή η ανεπιθύμητη ενέργεια είναι δοσοεξαρτώμενη και μπορεί να οδηγήσει σε νέκρωση νεφρική θηλής και άλλη νεφρική κάκωση. Το Niflamol αντενδείκνυται σε ασθενείς με σοβαρή νεφρική δυσλειτουργία. Ηπατικές επιδράσεις: Σε μικρό ποσοστό ασθενών σε θεραπεία με ΜΣΑΦ μπορεί να παρουσιασθούν ορισμές αυξήσεις στις τιμές των δοκιμασιών της ηπατικής λειτουργίας και σπάνια αυξήσεις μεγαλύτερες από 3 φορές το άνω φυσιολογικό όριο, με ή χωρίς ανεπιθύμητες ενέργειες σχετιζόμενες με το ήπαρ. Το Niflamol αντενδείκνυται σε ασθενείς με σοβαρή ηπατική δυσλειτουργία. Δερματικές επιδράσεις: Έχουν αναφερθεί πολύ σπάνια σοβαρές δερματικές αντιδράσεις, μερικές από τις οποίες μπορεί να είναι θανατηφόρες, συμπεριλαμβανομένων αποφολιδωτικής δερματίτιδας, συνδρόμου Stevens-Johnson και τοξικής επιδερμικής νεκρόλυσης (σύνδρομο Lyell), σε σχέση με θεραπεία με ΜΣΑΦ (βλ. παράγραφο 4.8). Οι ασθενείς φαίνεται να είναι σε μεγαλύτερο κίνδυνο στα πρώτα στάδια της θεραπείας. Στις περισσότερες περιπτώσεις, εντός του πρώτου μήνα της θεραπείας. Η θεραπεία με Niflamol πρέπει να διακόπτεται με την πρώτη εμφάνιση δερματικού εξανθήματος, βλαβών του βλεννογόνου ή οποιωνδήποτε άλλων σημείων υπερευαισθησίας. Συνεπώς, η χρήση Niflamol πρέπει να αποφεύγεται σε περιπτώσεις λοιμώξεων ιού ανεμοβλογιάς ζωστήρα. Επιδράσεις στο αναπνευστικό: Το Niflamol αντενδείκνυται σε ασθενείς με ιστορικό αλλεργίας ή άσθματος που προκλήθηκε από τη χορήγηση νιφλουμικού οξέος ή ουσιών με παρόμοια δράση, όπως άλλο ΜΣΑΦ, συμπεριλαμβανομένου του ακετυλοσαλικυλικού οξέος (βλ. παράγραφο 4.3). Λοιπές προειδοποιήσεις: Το Niflamol πρέπει να χρησιμοποιείται με προσοχή σε ασθενείς με προϋπάρχον άσθμα. Οι ασθματικοί ασθενείς με χρόνια ρινίτιδα, χρόνια παραρρινοκολπίτιδα και/ή ρινικούς πολύποδες είναι σε αυξημένο κίνδυνο για βρογχόσπασμα και αναφυλαξία όταν λαμβάνουν ΜΣΑΦ, συμπεριλαμβανομένου του Niflamol. Όπως συμβαίνει και με άλλα ΜΣΑΦ, το νιφλουμικό οξύ μπορεί να αναστέλλει τη συσσωμάτωση αιμοπεταλίων και να επιμηκύνει τον χρόνο αιμορραγίας. Το Niflamol πρέπει να χρησιμοποιείται με προσοχή σε ασθενείς με ενεργό λοίμωξη ή σε κίνδυνο λοίμωξης, ακόμη και αν η λοίμωξη ελέγχεται καλά, καθώς η θεραπεία με Niflamol μπορεί να καθυστερεί τα σημεία και τα συμπτώματα της λοίμωξης. Τα σκληρά καψάκια Niflamol περιέχουν τη κρωστική ουσία αζορουμπίνη καρμοϊζίνη (E122), η οποία μπορεί να προκαλέσει αλλεργικές αντιδράσεις. Ηλικιωμένοι: Οι ηλικιωμένοι ασθενείς βρίσκονται σε αυξημένο κίνδυνο να παρουσιάσουν ανεπιθύμητες ενέργειες που προκαλούνται από τα ΜΣΑΦ, συμπεριλαμβανομένων νεφρικής ανεπάρκειας και γαστρεντερικής αιμορραγίας και διατρήσεων, που μπορεί να είναι θανατηφόρες, και είναι πιο πιθανόν να λαμβάνουν ταυτόχρονα άλλες θεραπείες. Η κατώτατη αποτελεσματική δόση πρέπει να χρησιμοποιείται στους ασθενείς αυτούς.
4.5 Αλληλεπιδράσεις με άλλα φαρμακευτικά προϊόντα και άλλες μορφές αλληλεπίδρασης
Συνδυασμοί που αντενδείκνυνται: – Από του στόματος θρομβολυτικά, όπως βαρφαρίνη, και μη κλασματοποιημένη ηπαρίνη, ηπαρίνες χαμηλού μοριακού βάρους και προϊόντα που σχετίζονται με αυτά – Άλλα ΜΣΑΦ, συμπεριλαμβανομένων του ακετυλοσαλικυλικού οξέος και άλλων σαλικυλικών σε μεγάλες δόσεις. – Λίθιο (κίνδυνος που αναφέρεται σε αρκετά ΜΣΑΦ). – Μεθοτρεξάτη, σε υψηλές δόσεις (15 mg/εβδομάδα ή περισσότερα). – Άλλα αντιαιμοπεταλιακά φάρμακα όπως τικλοπιδίνη, κλοπιδογρέλη, τροφιβάνη, επτιφιβατίδη, αμπσιξιμάμπη και ιλοπρόστη. – Οι εκλεκτικοί αναστολείς επαναπρόσληψης σεροτονίνης (SSRIs) αυξάνουν τον κίνδυνο γαστρεντερικής αιμορραγίας. Σε περίπτωση που ο συνδυασμός δεν μπορεί να αποφευχθεί, απαιτείται στενή κλινική και εργαστηριακή παρακολούθηση. – Το από του στόματος λαμβανόμενα γλυκοκορτικοστεροειδή (με εξαίρεση την υδροκορτιζόνη για θεραπεία υποκατάστασης) μπορεί να αυξήσουν τον κίνδυνο γαστρεντερικής εξέλκωσης και αιμορραγίας όταν συγχορηγούνται με ΜΣΑΦ, συμπεριλαμβανομένου του Niflamol.
Συνδυασμοί που απαιτούν προφυλάξεις κατά τη χρήση: – Διουρητικά. – Μεθοτρεξάτη σε χαμηλές δόσεις (κάτω των 15 mg/εβδομάδα). – Πεντοξιφυλλίνη. – Ζιδοβουδίνη. – Φαρμακευτικές αγωγές που μπορεί να προκαλέσουν υπερκαλιαιμία: αυξημένος κίνδυνος υπερκαλιαιμίας και νεφροτοξικότητας κατά τη διάρκεια της ταυτόχρονης θεραπείας με ΜΣΑΦ, συμπεριλαμβανομένου του Niflamol, και αγωγές όπως άλατα καλίου, καλιοσροστατευτικά διουρητικά, αναστολείς ΜΕΑ, ανταγωνιστές υποδοχέων της αγγειοτασίνης II, κυκλοσπορίνη, τακρόλιμους και τριμεθοπρίμη. Συνδυασμοί στους οποίους θα πρέπει να δίδεται ιδιαίτερη προσοχή: – Αντιυπερτασικοί παράγοντες (όπως οι βήτα-αναστολείς, οι αναστολείς ΜΕΑ, τα διουρητικά), κατ' επέκταση αρχής γενομένης από την ινδομεθακίνη. – Ενδομήτριο σπειράματα (intrauterine contraceptive device IUDs)
4.6 Γονιμότητα, κύηση και γαλουχία
Κύηση: Κατά το πρώτο και δεύτερο τρίμηνο της κύησης, το Niflamol δεν θα πρέπει να χορηγείται, εκτός εάν είναι σαφώς απαραίτητο. Εάν το Niflamol χρησιμοποιηθεί από μία γυναίκα που προσπαθεί να συλλάβει ή κατά το πρώτο και δεύτερο τρίμηνο της κύησης, η δόση θα πρέπει να διατηρείται όσο το δυνατόν χαμηλότερη και η διάρκεια της θεραπείας όσο το δυνατόν πιο σύντομη.
Το Niflamol αντενδείκνυται κατά το τρίτο τρίμηνο της κύησης. Θηλασμός: Τα ΜΣΑΦ απεκκρίνονται στο μητρικό γάλα. Παρότι τα διαθέσιμα δεδομένα δείχνουν ότι η χρήση ορισμένων ΜΣΑΦ από τη μητέρα δεν προκαλούν ανεπιθύμητες ενέργειες στα βρέφη που θηλάζουν, προληπτικά η χρήση του Niflamol πρέπει να αποφεύγεται κατά τη διάρκεια της γαλουχίας. Γονιμότητα: Οι αναστολείς σύνθεσης των προσταγλανδινών, συμπεριλαμβανομένου του Niflamol, μπορεί να παρεμποδίζουν τη γονιμότητα των γυναικών και δεν συνιστώνται σε γυναίκες που προσπαθούν να συλλάβουν. Η διακοπή της θεραπείας με Niflamol πρέπει να εξετάζεται σε γυναίκες που λαμβάνουν Niflamol και έχουν δυσκολία να συλλάβουν ή ελέγχονται για στειρότητα.
4.7 Επιδράσεις στην ικανότητα οδήγησης και χειρισμού μηχανημάτων
Σε σπάνιες περιπτώσεις η χορήγηση του φαρμάκου αυτού μπορεί να προκαλέσει ίλιγγο και υπνηλία.
4.8 Ανεπιθύμητες ενέργειες
Ο κίνδυνος για ανεπιθύμητες ενέργειες αυξάνεται με τη δόση και τη διάρκεια της θεραπείας. Οι πλέον συχνά παρατηρούμενες ανεπιθύμητες ενέργειες που σχετίζονται με τη λήψη ΜΣΑΦ, συμπεριλαμβανομένου του Niflamol, προέρχονται από το γαστεντερικό.
– Ενέργειες στο γαστρεντερικό: Πεπτικά έλκη, γαστρεντερικές διατρήσεις ή αιμορραγίες (λανθάνουσες ή εμφανείς), μερικές φορές θανατηφόρες, μπορεί να συμβούν, ιδιαίτερα σε ηλικιωμένους ασθενείς. Επίσης, υπήρξαν αναφορές γαστρεντερικών συμπτωμάτων όπως ναυτία, διάρροια, εμετός, επιγαστρικό άλγος, γαστρίτιδα, αιματέμεση, μέλαινα και αιμορραγική κολίτις. Οι ανεπιθύμητες αυτές ενέργειες είναι συνηθέστερες σε μεγαλύτερες δόσεις. – Αντιδράσεις υπερευαισθησίας: • Δερματικές: αγγειοίδημα, ερύθημα, εξανθήματα, κνίδωση, κνησμός, πορφύρα. Σπάνιες περιπτώσεις πολλιμόρφου ερυθήματος, αποφολιδωτικής δερματίτιδας και πομφολυγώδους εξανθήματος (σύνδρομο Stevens Johnson, τοξική επιδερμική νεκρόλυση (σύνδρομο Lyell)). • Σε εξαιρετικές περιπτώσεις, υπάρχει κίνδυνος φωτοευαισθητοποίησης. • Αναπνευστικές: κρίσεις άσθματος μπορεί να παρατηρηθούν σε ορισμένους ασθενείς, ιδιαίτερα σε ασθενείς με αλλεργία στο ακετυλοσαλικυλικό οξύ ή άλλα ΜΣΑΦ. • Γενικές: π.χ. γενική κακουχία, υπόταση, αναφυλακτικό σοκ. – Ενέργειες στο Κεντρικό Νευρικό Σύστημα: αίσθηση ιλίγγου (σπάνια) – Ενέργειες στους νεφρούς: οξεία νεφρική ανεπάρκεια, διάμεση νεφρίτιδα, νεφρωσικό σύνδρομο σε εξαιρετικά σπάνιες περιπτώσεις. – Ενέργειες στα οστά: Λίγες περιπτώσεις φθαρτώσεως των οστών έχουν καταγραφεί ύστερα από αγωγή με υψηλές δόσεις επί αρκετά χρόνια. – Μεταβολές στο εργαστηριακό αποτέλεσμα: Σε εξαιρετικές περιπτώσεις, μη φυσιολογική λειτουργία του ήπατος ή θρομβοπενία. – Δεδομένα από κλινικές δοκιμές και επιδημιολογικές μελέτες υποδεικνύουν ότι η χρήση κάποιων ΜΣΑΦ (ιδιαίτερα σε υψηλές δόσεις και σε μακροχρόνιες θεραπείες) μπορεί να συσχετίζεται με έναν αυξημένο κίνδυνο για εμφάνιση θρομβωτικών αρτηριακών συμβαμάτων (π.χ. έμφραγμα του μυοκαρδίου ή εγκεφαλικό επεισόδιο), τα οποία μπορεί να είναι θανατηφόρα (βλ. παράγραφο 4.4). – Οίδημα, υπέρταση και καρδιακή ανεπάρκεια έχουν αναφερθεί σε σχέση με τη θεραπεία με ΜΣΑΦ.
4.9 Υπερδοσολογία
Σημεία υπερδοσολογίας: Οι κλινικές εκδηλώσεις της υπερδοσολογίας με ΜΣΑΦ, συμπεριλαμβανομένου του Niflamol, είναι δοσοεξαρτώμενες, με την πλειοψηφία των περιπτώσεων να χαρακτηρίζονται ως συμπτωματικές ή ήπιες. Τα συμπτώματα που προέρχονται από την υπερδοσολογία μορφών μη τροποποιημένης αποδέσμευσης συνήθως παρουσιάζονται εντός 4 ωρών από τη λήψη. Τα συμπτώματα ήπιας τοξικότητας περιλαμβάνουν ναυτία, έμετο, διάρροια και κοιλιακό άλγος. Μπορεί επίσης να παρουσιασθεί ήπια κατασταλή του ΚΝΣ ως υπνηλία (5% των περιπτώσεων) και κεφαλαλγία. Ενός ασθενής ο οποίος είχε λάβει 7,5 g νιφλουμικού οξέος παρουσίασε οξεία σπειραματονεφρίτιδα, η οποία αντιμετωπίσθηκε επιτυχώς χωρίς επακόλουθα. Σε περισσότερο προχωρημένη τοξικότητα μπορεί να παρουσιαστούν αυξημένες τιμές BUN, κρεατινίνης και δοκιμασιών ηπατικής λειτουργίας, αυξημένος χρόνος προθρομβίνης, θρομβοπενία, βραδυκαρδία ή υπόταση. Η έκδηλη υπνηλία σχετίζεται συνήθως με μεταβολική οξέωση. Η σοβαρή τοξικότητα από μαζική κατάποση χαρακτηρίζεται από νεφρική ανεπάρκεια, μεταβολική οξέωση και νευρολογικά συμπτώματα, συμπεριλαμβανομένων σπασμών, υπνηλίας που εξελίσσεται σε κώμα καθώς και διαταραχές όρασης και ακοής. Η γαστρεντερική αιμορραγία σπάνια σχετίζεται με οξεία υπερδοσολογία.
Θεραπεία: Τα ήπια συμπτώματα της υπερδοσολογίας των ΜΣΑΦ είναι συνήθως αυτοπεριοριζόμενα. Η θεραπεία των συμπτωματικών ασθενών είναι κυρίως υποστηρικτική, συμπεριλαμβανομένης της κορήγησης ενεργού άνθρακα εντός μίας ώρας από την κατάποση και θεραπεία με υγρά για να αποκατασταθεί η ενυδάτωση και το επίπεδο των ηλεκτρολυτών. Για την πιο προχωρημένη τοξικότητα πρέπει να ξεκινά ανάλογα με την περίπτωση κάθε μεμονωμένου ασθενή θεραπεία ειδική για τα συμπτώματα, όπως ενδοφλέβιο διττανθρακικό νάτριο για εμμένουσα μεταβολική οξέωση, αντισπασμωδικά, υποστήριξη αεραγωγών, καρδιαγγειακή υποστήριξη, αντιεμετικά και αντιόξινα.
6.ΦΑΡΜΑΚΕΥΤΙΚΕΣ ΠΛΗΡΟΦΟΡΙΕΣ
6.1 Κατάλογος εκδόχων
- Άμυλο - Κεκαθαρμένος τάλκης - Στεατικό μαγνήσιο - Διοξείδιο του τιτανίου (E171) - Ζελατίνη
- Αζορουμπίνη καρμοϊζίνη (E122)
6.2 Ασυμβατότητες Δεν εφαρμόζεται
6.3 Διάρκεια ζωής 36 μήνες
6.4 Ιδιαίτερες προφυλάξεις κατά τη φύλαξη του προϊόντος
Δεν υπάρχουν ειδικές οδηγίες διατήρησης για το προϊόν αυτό.
6.5 Φύση και συστατικά του περιέκτη
Κυψέλες PVC/Αλουμινίου. Κάθε συσκευασία περιέχει 20 σκληρά καψάκια (2 κυψέλες των 10 σκληρών καψακίων η καθεμία).
6.6 Ιδιαίτερες προφυλάξεις απόρριψης
Κάθε χρησιμοποιήσιμο φαρμακευτικό προϊόν ή υπόλειμμα πρέπει να απορρίπτεται σύμφωνα με τις κατά τόπους ισχύουσες σχετικές διατάξεις.
7. ΚΑΤΟΧΟΣ ΤΗΣ ΑΔΕΙΑΣ ΚΥΚΛΟΦΟΡΙΑΣ
Bausch Health Ireland Limited, 3013 Lake Drive, Citywest Business Campus, Dublin, Ιρλανδία
Τοπικός Αντιπρόσωπος: Bausch Health Hellas. Λ. Πεντέλης 53, 15235 Βριλήσσια. Τηλ.: 210 8108460
8. ΑΡΙΘΜΟΣ(ΟΙ) ΑΔΕΙΑΣ ΚΥΚΛΟΦΟΡΙΑΣ
0799703
9. ΗΜΕΡΟΜΗΝΙΑ ΠΡΩΤΗΣ ΕΓΚΡΙΣΗΣ/ΑΝΑΝΕΩΣΗΣ ΤΗΣ ΑΔΕΙΑΣ
Ημερομηνία πρώτης έγκρισης: 03-05-1970
Ανανέωση άδειας: 28-07-2008
**10. ΗΜΕΡΟΜΗΝΙΑ ΑΝΑΘΕΩ

Wild Sashimi, Smoked Brie & Guinness Sourdough Slider

BECAUSE INGREDIENTS MATTER

UNIQUE COMES AS STANDARD

SERVED BY OPTIDENT

Τα συστατικά έχουν τον κύριο ρόλο στα συστήματα White Dental Beauty Professional Tooth Whitening Systems με την τεχνολογία NOVON® να είναι η καρδιά κάθε θεραπείας.

Η λίστα των υλικών μας περιλαμβάνει μια ποικιλία επιλογών για κάθε ασθενή, ακόμη και για αυτούς με πιο ειδικές ανάγκες. Με την υποστήριξη των master classes και ειδικών event της Optident, διεθνώς αναγνωρισμένοι opinion leaders, θα σας βοηθήσουν να πάτε την τεχνική της λεύκανσης στο επόμενο επίπεδο!

WHITE DENTAL BEAUTY

Dental Expert - Άννα Ελμάογλου Ε.Π.Ε.

Φειδιππίδου 30, 11527, Αθήνα , Τηλ.: 210 7770739, 210 7770749, Φαξ: 210 7770716, e-mail: anna@dental-expert.gr

Πρόγραμμα Βοηθού Οδοντιάτρου

Διετές Πρόγραμμα Μεικτής Εκμάθησης για τον Σύγχρονο Βοηθό Οδοντιάτρου με Πρακτική Εξάσκηση, από το Α έως το Ω.

Οι βοηθοί οδοντιάτρου είναι σημαντικά μέλη της ομάδας που παρέχει οδοντιατρικές υπηρεσίες. Η σταδιοδρομία ως βοηθός οδοντιάτρου είναι ενδιαφέρουσα, αποδοτική και με πολλές προκλήσεις. Ο εκπαιδευμένος βοηθός οδοντιάτρου συναντά στην εργασιακή του σχέση ικανοποίηση, ποικιλία δραστηριοτήτων και αξιόλογες οικονομικές απολαβές. Είναι μία σταδιοδρομία που προσφέρει ευκαιρίες σε πρόσφατους αποφοίτους λυκείου, αλλά και σε άτομα μεγαλύτερης ηλικίας που επιθυμούν να επανεκπαιδευτούν και να αλλάξουν επαγγελματική δραστηριότητα.

Σκοπός

Με σκοπό την εκπαίδευση βοηθών οδοντιάτρων, το Ινστιτούτο Μέριμνα – Ινστιτούτο Οδοντιατρικής Εκπαίδευσης και το Ευρωπαϊκό Πανεπιστήμιο Κύπρου-Τμήμα Οδοντιατρικής συνεργάστηκαν στην διαμόρφωση και σχεδιασμό ενός κορυφαίου στο είδος του εκπαιδευτικού προγράμματος που διεξάγεται με μεικτή εκπαίδευση. Μέρος του προγράμματος πραγματοποιείται εξ αποστάσεως μέσω της εκπαιδευτικής πλατφόρμας και ένα μέρος πραγματοποιείται μέσω πρακτικής άσκησης σε πιστοποιημένα οδοντιατρεία / πολυοδοντιατρεία, υπό τη συνεχή καθοδήγηση και υποστήριξη έμπειρων εκπαιδευτών, οδοντιάτρων και βοηθών οδοντιάτρου.

Δομή Εκπαίδευσης

1. Διαδραστικές Θεωρητικές Ενότητες

Το διαδικτυακό πρόγραμμα περιλαμβάνει 13 ενότητες εκ των οποίων η κάθε μια συσχετίζεται με ένα συγκεκριμένο πεδίο του Βοηθού Οδοντιάτρου. Οι εκπαιδευτικές ενότητες συνοψίζονται με διαδραστικές ασκήσεις, διαδραστικά βίντεο, εικονογραφημένες παρουσιάσεις και κουίζ για να παρέχουν μια σειρά από οπτικοακουστικές ευκαιρίες μάθησης που φτάνουν πολύ πέρα από το παραδοσιακό μοντέλο διδασκαλίας και ενθαρρύνουν τους σπουδαστές να επικεντρωθούν στη μαθησιακή διαδικασία και να αναπτύξουν μία περισσότερο περιεκτική κατανόηση του υλικού που παρουσιάζεται κατά τη διάρκεια του προγράμματος.

2. Live Webinar - Ζωντανά Εξ'αποστάσεως Σεμινάρια

Το πρόγραμμα περιλαμβάνει 25+ Ζωντανά εξ' αποστάσεως διαδραστικά Webinars από καταξιωμένους ομιλητές της Ελλάδας και του Εξωτερικού, με μακροχρόνια εμπειρία στην οδοντιατρική εκπαίδευση.

Πρακτική Εξάσκηση

Η πρακτική εξάσκηση των υποψηφίων βοηθών οδοντιάτρου είναι διάρκειας 600 ωρών, γίνεται δια ζώσης και είναι υποχρεωτική για όλους τους σπουδαστές. Έχει σχεδιαστεί έτσι ώστε να προσαρμοστεί στο πρόγραμμα του κάθε σπουδαστή είτε αυτός εργάζεται ή δεν εργάζεται σε οδοντιατρείο. Αποτελείται από 10+ Master Course Workshops και πρακτική εξάσκηση σε οδοντιατρεία/πολυοδοντιατρεία.

1. Master Course Workshops

Το πρόγραμμα περιλαμβάνει 10+ Master Course Workshops που πραγματοποιούνται στις εγκαταστάσεις του Ινστιτούτου Μέριμνα και της Οδοντιατρικής Μέριμνας Αθηνών. Σκοπό έχουν την πρακτική εξοικείωση και την προετοιμασία του σπουδαστή για το επόμενο βήμα της Πρακτικής Άσκησης.

2. Πρακτική άσκηση σε οδοντιατρεία

Ο κάθε σπουδαστής επιλέγει από μια λίστα εγκεκριμένων και πιστοποιημένων οδοντιατρείων και πολυοδοντιατρείων σε όλη την Ελλάδα και Κύπρο που συνεργάζονται για την υλοποίηση του προγράμματος και την πρακτική εξάσκηση των σπουδαστών υπό τη συνεχή καθοδήγηση και υποστήριξη έμπειρων εκπαιδευτών, οδοντιάτρων και βοηθών οδοντιάτρου.

Πιστοποιητικό Περάτωσης

Μετά την επιτυχή ολοκλήρωση του προγράμματος και των εξετάσεων αυτού ο σπουδαστής θα λάβει Πιστοποιητικό Επιτυχούς Περάτωσης, εξειδικευμένης δια βίου επιμόρφωσης Βοηθού Οδοντιάτρου, από το Τμήμα Οδοντιατρικής του Ευρωπαϊκού Πανεπιστημίου Κύπρου.

Σύνοψη

1.360 Εκπαιδευτικές Ώρες Θεωρητικής Κατάρτισης

25+ Live Webinars

600 Ώρες Master Course Workshops & Πρακτικής Εξάσκησης

Πληροφορίες/Εγγραφές/ Υποστήριξη

ΙΝΣΤΙΤΟΥΤΟ ΜΕΡΙΜΝΑ

Ινστιτούτο Μέριμνα
Λ. Βουλιαγμένης 272Α,
Αγιος Δημήτριος, Αθήνα
Τηλ.: 2109734000
Website: e-merimna.gr
E-mail: info@merimnaseminars.gr,
info@e-merimna.gr

Ευρωπαϊκό Πανεπιστήμιο Κύπρου

Ευρωπαϊκό Πανεπιστήμιο Κύπρου
6, Διογένους 2404 Έγκωμη
P.O. Box: 22006, 1516,
Λευκωσία-Κύπρος
Τηλ.: +357 22 713000
E-mail: info@euc.ac.cy

Η Dentsply Sirona βραβεύει τις γυναίκες που καινοτομούν στην Οδοντιατρική

Έως τις 28 Ιουνίου 2021 γίνεται δεκτή η υποβολή δηλώσεων συμμετοχής στον διαγωνισμό Smart Integration Award»

Η Dentsply Sirona βραβεύει για δεύτερη χρονιά φέτος γυναίκες που καινοτομούν στην Οδοντιατρική, με το βραβείο Smart Integration Award».

Ειδικά φέτος ο διαγωνισμός καινοτομίας δεν αφορά μόνο τις οδοντιάτρους αλλά και τις οδοντοτεχνίτριες, που καλούνται να καταθέσουν τις ιδέες και προτάσεις τους για συνεργασία μεταξύ του ιατρείου και του οδοντιατρικού εργαστηρίου.

Η υποβολή αιτήσεων ξεκίνησε στις 12 Απριλίου και θα ολοκληρωθεί στις 28 Ιουνίου 2021, ενώ η τελετή απονομής έχει προγραμματιστεί για το τέλος του έτους 2021.

Το βραβείο «Smart Integration Award» τιμά τις δημιουργικές ιδέες και τις επιτυχημένες θεραπευτικές προτάσεις γυναικών οδοντιάτρων. Αυτά περιλαμβάνουν, για παράδειγμα, ιδέες για το πώς να βελτιώσετε τη θεραπευτική εμπειρία για τους ασθενείς κατά τη διάρκεια της διάγνωσης και της θεραπείας ή πόσο βέλτιστη και αποτελεσματική είναι η ροή εργασίας.

Ο διαγωνισμός καλύπτει τις ακόλουθες κατηγορίες: Απεικόνιση, Κέντρα Θεραπείας, Ψηφιακή, Ορθοδοντική, Ενδοδοντολογία, Οδοντιατρική Συντήρηση, Οδοντιατρική Τεχνολογία, Υγιεινή, Εμφυτευματολογία, Εξοπλισμός, Διαχείριση εξοπλισμού, Σχεδιασμός και UX.

Μια κριτική επιτροπή αποτελούμενη από στελέχη της Dentsply Sirona και εμπειρογνώμονες εγνωσμένου κύρους απ' την ελεύθερη αγορά θα αξιολογήσει τις συμμετοχές.

Ο διαγωνισμός υπογραμμίζει τη δέσμευση της Dentsply Sirona για την πρόοδο των γυναικών στην οδοντιατρική προβάλλοντας και τιμώντας τις νέες ιδέες τους για θεραπεία καθώς και τις ιδέες για το μέλλον. Πρόκειται για ένα βραβείο που «γιορτάζει τα επιτεύγματα των γυναικών στην οδοντιατρική», σύμφωνα με τους εμπνευστές του. Επιπλέον δημιουργεί μια πλατφόρμα διεθνούς δικτύωσης για γυναίκες εξειδευμένες οδοντιάτρους.

«Θέλουμε να στηρίξουμε τις γυναίκες σε όλους τους τομείς της οδοντιατρικής διασφαλίζοντας ότι κατανοούμε τις ανάγκες τους και υποστηρίζουμε την ανάπτυξη των δεξιοτήτων τους. Η οραματιστική σκέψη των ταλαντούχων γυναικών επαγγελματιών της Οδοντιατρικής οδηγεί στην καινοτομία στην οδοντιατρική και συμβάλλει στην καλύτερη δυνατή εμπειρία των ασθενών», δήλωσε η Lisa Yankie, αντιπρόεδρος και επικεφαλής του τμήματος Ανθρώπινου Δυναμικού & Επικοινωνίας της Dentsply Sirona.

«Σε πολλές χώρες, σήμερα, πάνω από το 50% των φοιτητών σε οδοντιατρικές σχολές είναι γυναίκες, με αυξητική τάση. Είναι σημαντικό να μπούμε σε διάλογο με γυναίκες οδοντιάτρους και ειδικά με νέες οδοντιάτρους επαγγελματίες. Η δημιουργική τους δυναμική θα επηρεάσει σημαντικά το μέλλον της οδοντιατρικής», παρατηρεί η Susanne Schmidinger, διευθύντρια μάρκετινγκ της Dentsply Sirona για τη διεθνή αγορά.

«Η ιδέα του βραβείου με εντυπωσίασε. Ήταν σχετικά με αποτελεσματικές, έξυπνες και ολοκληρωμένες ροές εργασίας χρησιμοποιώντας έξυπνα δικτυωμένες διαδικασίες· κάτι που με ενδιέφερε. Επίσης, μου αρέσει η ιδέα του βραβείου που είναι ανοιχτό σε γυναίκες από όλο τον κόσμο. Όταν μια ομάδα γυναικών συγκεντρώνονται για να συζητήσουν για την οδοντιατρική, η δυναμική είναι συχνά αρκετά διαφορετική καθώς ανοιγόμαστε και μοιραζόμαστε πιο εύκολα τους αγώνες και τις επιτυχίες μας» σχολιάζει η δρ Ginal Bilimoria, απ' το Όκλαντ της Νέας Ζηλανδίας, η οποία τιμήθηκε με το Smart Integration Award το 2019.

Πώς να κάνετε αίτηση συμμετοχής

Οι συμμετοχές για το Smart Integration Award 2021 μπορούν να υποβληθούν ως φωτογραφίες, βίντεο ή κείμενο.

Περισσότερες πληροφορίες:
www.dentsplysirona.com/smart-integration-award

ΝΕΑ ΚΥΚΛΟΦΟΡΙΑ



Από τις εκδόσεις Ελληνικά Γράμματα κυκλοφορεί η τελευταία ποιητική συλλογή του καθηγητή **Γεράσιμου Δουβίτσα,** προέδρου του Ομίλου Οδοντιάτρων Λογοτεχνών Καλλιτεχνών

Διάθεση:
Ελληνικά Γράμματα
Λυκαβηττού 1 & Ακαδημίας
10672 Αθήνα
Τηλ. 210 3229620

Το «ταξίδι» της Ελληνικής Στοματολογίας συνεχίζεται κάνοντας το γύρο του κόσμου!

Τον Ιανουάριο του 2021, κυκλοφόρησε, σε μετάφραση στα Κροατικά, σε μια έξοχη έκδοση, το Αγγλικό Βιβλίο του Καθ. **Γιώργου Λάσκαρη «Color Atlas Of Oral Diseases-Diagnosis and Treatment, 4th edition, Tieme Publications».** Η έκδοση έγινε από τον μεγαλύτερο ιατρικό εκδοτικό οίκο της Κροατίας **«Naklada Slap»** με τίτλο **«Atlas Oralnih Bolesti».** Επικεφαλής της μεταφραστικής ομάδας ήταν ο Καθηγητής Στοματολογίας του Πανεπιστημίου του Ζάγκρεμπ **Vanja Vucicevic Boras** με συνεργάτες τους Καθηγητές του ίδιου Πανεπιστημίου **Marinka Mravak Stipetic, Zoran Korlovic, Marin Vodanovic** και **Zarko Taras.**

Πρέπει να σημειωθεί ότι το Αγγλικό Βιβλίο του Γιώργου Λάσκαρη έχει μεταφραστεί σε 9 ακόμη γλώσσες, προβάλλοντας την Ελληνική Στοματολογία και κατ' επέκταση την Ελληνική Οδοντιατρική και Ιατρική διεθνώς, σηματοδοτώντας αλλαγή του βηματισμού της Κλινικής Στοματολογίας σε παγκόσμιο επίπεδο, αφού έχει καθιερωθεί για περισσότερα από 35 χρόνια ως βιβλίο αναφοράς στα μεγαλύτερα Πανεπιστήμια του κόσμου (Αμερική - Ευρώπη - Ασία), κάνοντας υπερήφανο κάθε Έλληνα επιστήμονα όταν συναντά τα βιβλία του στις βιβλιοθήκες των ξένων Πανεπιστημίων.

Dr. **Ελεάνα Στουφή**
Οδοντίατρος –Στοματολόγος
Παν. Harvard

Νέο ΔΣ στην Ελληνική Εταιρεία Περιοδοντολογίας και Οδοντικών Εμφυτευμάτων

Κατά τις αρχαιρεσίες της Εταιρείας, που διεξήχθησαν, μέσω της ηλεκτρονικής πλατφόρμας ΖΕΥΣ, στις 11, 12 και 13 Απριλίου 2021, εξελέγη, το νέο Διοικητικό Συμβούλιο της Εταιρείας με τριετή θητεία και συγκροτήθηκε σε σώμα με την παρακάτω σύνθεση:

Πρόεδρος:
Λάζαρος Τσαλίκης
Αντιπρόεδρος:
Βασίλειος Παπαϊωάννου
Απερχόμενος Πρόεδρος:
Χαράλαμπος Καλαϊτζάκης
Γεν. Γραμματέας:
Λεωνίδας Μπατάς
Ταμίας:
Ξανθίππη Δερέκα
Μέλη:
Σπυρίδων Βασιλόπουλος, Δανάη Απατζίδου, Σωτήριος Ζησόπουλος
Αναπλ.Μέλη:
Νικόλαος Μάρκου, Γεώργιος Χαραλαμπάκης
Εκπρόσωπος στην EFP:
Σπυρίδων Βασιλόπουλος

ΠΕΡΙΕΜΦΥΤΕΥΜΑΤΙΤΙΔΑ
από τη Διάγνωση στην Αντιμετώπιση

ΙΩΑΝΝΗΣ Κ. ΚΑΡΟΥΣΗΣ
ΑΝΑΠΛΗΡΩΤΗΣ ΚΑΘΗΓΗΤΗΣ ΠΕΡΙΟΔΟΝΤΟΛΟΓΙΑΣ
ΠΑΝΕΠΙΣΤΗΜΙΟΥ ΑΘΗΝΩΝ
Συνεργασία
Δρ. **ΠΑΝΑΓΙΩΤΑ Ε. ΝΤΟΚΟΥ**
ΠΕΡΙΟΔΟΝΤΟΛΟΓΟΣ

SCAN ME

Το βιβλίο αυτό αποτελεί μια μονογραφία στο πολύ ενδιαφέρον και επίκαιρο θέμα της περιεμφυτευματίτιδας, το οποίο απασχολεί έντονα την Οδοντιατρική κοινότητα σε διεθνές επίπεδο. Ο συγγραφέας, Αναπλ. Καθηγητής ΕΚΠΑ, Ιωάννης Κ. Καρούσης προσεγγίζει το θέμα της περιεμφυτευματικής παθολογίας μέσα από την εικοσαετή εμπειρία και ενασχόλησή του σε κλινικό και ερευνητικό επίπεδο και παραθέτει το σύνολο των πληροφοριών που πρέπει να γνωρίζει ο φοιτητής και ο Οδοντίατρος, είτε γενικός είτε εξειδικευμένος για το πολύ σύγχρονο αυτό ζήτημα το οποίο αφορά εκατομμύρια ασθενείς σε παγκόσμια κλίμακα.

ΤΙΜΗ: €140

ΕΚΔΟΣΗ: 2020 • ΣΕΛΙΔΕΣ: 500 • ΦΩΤΟΓΡΑΦΙΕΣ: 1.180

ΠΕΡΙΕΧΟΜΕΝΑ

1. Ανατομία περιοδοντικών και περιεμφυτευματικών ιστών
2. Επούλωση των περιεμφυτευματικών ιστών μετά την τοποθέτηση των εμφυτευμάτων
3. Ταξινόμηση των περιεμφυτευματικών νόσων
4. Αιτιολογικός παράγοντας και παράγοντες κινδύνου για την εγκατάσταση περιεμφυτευματικών νόσων
5. Επιδημιολογία περιεμφυτευματικών νόσων
6. Επιτυχία και επιβίωση των εμφυτευμάτων
7. Διάγνωση των περιεμφυτευματικών νόσων
8. Θεραπευτική αντιμετώπιση των περιεμφυτευματικών νόσων. Αθροιστική παρεμβατική υποστηρικτική θεραπεία
9. Φάση ελέγχου της φλεγμονής
10. Ταξινόμηση των περιεμφυτευματικών οστικών βλαβών
11. Φάση αποκατάστασης των βλαβών: Ανοικτή απομάκρυνση εναποθέσεων - Δημιουργία νέας πρόσφυσης με τη βοήθεια laser - Αφαιρετικές τεχνικές
12. Φάση αποκατάστασης των βλαβών: Αναπλαστικές τεχνικές
13. Αποκαταστατική χειρουργική μαλακών ιστών
14. Αποτελεσματικότητα της περιεμφυτευματικής θεραπείας
15. Εξαγωγή εμφυτεύματος
16. Εφαρμογές laser στη θεραπεία της περιεμφυτευματίτιδας
17. Διατήρηση του θεραπευτικού αποτελέσματος σε ασθενείς με εμφυτεύματα
18. Διάβρωση του τιτανίου και περιεμφυτευματικές βλάβες που οφείλονται σε αυτή
19. Βιβλιογραφικές παραπομπές
20. Ευρετήριο

ΟΔΟΝΤΙΑΤΡΙΚΟ ΒΗΜΑ
ΙΩΑΝΝΗΣ ΚΑΡΚΑΤΖΟΥΛΗΣ ΜΟΝ. ΕΠΕ
Σκουφά 64, 106 80 Αθήνα,
Τηλ. **210 3814 939**,
www. odvima.gr,
e-mail: odvima@otenet.gr

Πρακτικό σεμινάριο
της Εταιρείας Σύγχρονης Οδοντιατρικής

Σάββατο 29 Μαΐου 2021

Συντονίστης: **Σπύρος Σιλβέστρος**, Επικ. Καθηγητής

Θέμα: **Συρραφή μαλακών μορίων**

Πρόγραμμα Σεμιναρίου:

09.00-09.30: Εγγραφή
09.30-11.00: Τεχνικές συρραφής μαλακών ιστών Τύποι ραμμάτων και βελονών Εργαλεία συρραφής
11.00-11.30: *Διάλειμμα – Καφέ*

ΠΡΑΚΤΙΚΟ

11.30-12.00: Επίδειξη των εργαλείων συρραφής και γυαλιών μεγέθυνσης
12.00-14.00: Παρουσίαση συνεχόμενης ραφής, εξωτερικής και εσωτερικής κάθετης mattress με διάφορους τύπους ραμμάτων και βελόνων (4/0-6/0) σε αυτί γουρουνιού με εξειδικευμένα εργαλεία και γυαλιά μεγέθυνσης (Lupes)
14.00-15.00: *Γεύμα*
15.00-16.30: Εξωτερική και εσωτερική κάθετη mattress σε γουρουνοκεφαλή

Με την παρακολούθηση του σεμιναρίου ο οδοντίατρος θα έχει εξασκηθεί στις αναφερόμενες τεχνικές και υλικά συρραφής με τα πλέον σύγχρονα εργαλεία και θα είναι σε θέση να βελτιώσει την επούλωση των μαλακών ιστών.

Μέγιστος αριθμός συμμετεχόντων: **20 άτομα**
Κόστος συμμετοχή: **100 ευρώ**

Δηλώσεις συμμετοχής:
Πολυάνθη Δουβίτσα, 6972 712743 - Γιάννα Κνήνη, 6977 582358

Τόπος διεξαγωγής: Εταιρεία Σύγχρονης Οδοντιατρικής
Κοδριγκτώνος 11, Πεδίον Άρεως, Αθήνα

«Πρεμιέρα» για το συνέδριο περιοδοντολογίας EuroPerio10

Στις 5 Ιουνίου δωρεάν η πρώτη εκπαιδευτική δράση στον δρόμο προς την Κοπεγχάγη και το συνέδριο EuroPerio10

Το συνέδριο περιοδοντολογίας EuroPerio10 μπορεί να αργεί ακόμα, αφού λόγω κορωνοϊού αναβλήθηκε για το 2022, όμως μέχρι τότε η Ευρωπαϊκή Ομοσπονδία Περιοδοντολογίας διοργανώνει διαδικτυακές εκπαιδευτικές δράσεις, υπό την ονομασία EuroPerio Series, στο δρόμο προς το συνέδριο της Κοπεγχάγης.

Η πρώτη δράση θα διεξαχθεί διαδικτυακά στις 5 Ιουνίου και όχι μόνο θα σας βάλει στο «κλίμα» του τι θα ακολουθήσει στο συνέδριο αλλά επιχειρεί να παρουσιάσει τις τελευταίες εξελίξεις στον τομέα της περιοδοντολογίας και των εμφυτευμάτων.

Μετά το καλοκαίρι, από τις 13 Σεπτεμβρίου έως τις 11 Μαρτίου 2022, κάθε δεύτερη Δευτέρα ανά μήνα θα πραγματοποιούνται διαδικτυακές διαλέξεις στο πλαίσιο επίσης του EuroPerio Series (κόστος συμμετοχής 35 ευρώ).

EuroPerio10
An EFP initiative
JUNE 15-18 | 2022
COPENHAGEN

Το συνέδριο θα διεξαχθεί από 15 έως 18 Ιουνίου 2022, στην Κοπεγχάγη.

Αναλυτικές πληροφορίες δείτε στο:
https://www.efp.org/europerio-series

ΑΝΑΚΟΙΝΩΣΗ

Στις 2 Μαρτίου έφυγε από την ζωή η αγαπημένη μας αδελφή,
Μάνια Μητσούκα
Ενεργό και δυναμικά δραστήριο μέλος επί 40 και πλέον χρόνια στον Οδοντιατρικό Εμπορικό Τομέα, ακολουθώντας τις αξίες του ιδρυτή της Εταιρείας, Ιωάννη Μητσούκα, πορεύθηκε με ανάλογη συνέπεια, προωθώντας με έμφαση την καινοτόμο ποιότητα σε προσιτό κόστος.
Ως οικογένειά της, αλλά και ως άμεσοι συνεργάτες της Ευχαριστούμε εκείνους που την τίμησαν με την εμπιστοσύνη τους όλα αυτά τα χρόνια. Τιμώντας την μνήμη της, συνεχίζουμε, ακολουθώντας τις ίδιες αρχές και αξίες.

Ιδανικό σύστημα έναρξης για μηχανική κοπή οξειδίου του ζιρκονίου: το νέο PrograMill DRY

Τα οδοντοτεχνικά εργαστήρια που επιθυμούν να πραγματοποιούν μηχανική κοπή (φρεζάρισμα) για την κατασκευή αποκαταστάσεων από οξείδιο ζιρκονίου, με ασφάλεια και αποτελεσματικότητα στον χώρο τους, θα βρουν τη νέα μονάδα φρεζαρίσματος PrograMill DRY από την Ivoclar Vivadent την ιδανική «πύλη» για να μπουν σε αυτή την τεχνολογία. Η μονάδα ξηρής κοπής CAD/CAM είναι μια εξελιγμένη λύση - σύστημα με συμπαγή σχεδίαση που συνδυάζει συντονισμένες διαδικασίες με υλικά υψηλής ποιότητας, δοκιμασμένες τεχνολογίες και άνετο χειρισμό.

Επαγγελματική μηχανική κοπή οξειδίου του ζιρκονίου: αυτή η επιθυμία ενέπνευσε την Ivoclar Vivadent να επεκτείνει το χαρτοφυλάκιό της, ώστε να συμπεριλάβει τη μονάδα ξηρής κοπής 5 αξόνων PrograMill.

Η συσκευή κοπής είναι μια ισχυρή μονάδα για έναρξη εργασίας στον τομέα αυτόν, που έχει σχεδιαστεί για την οικονομικά αποδοτική παραγωγή αποκαταστάσεων από οξείδιο του ζιρκονίου, ενώ είναι κατάλληλη και για μια ποικιλία υλικών PMMA (π.χ. Ivotion, για πλήρη ψηφιακή προσθετική οδοντοστοιχιών).

Ακρίβεια και ευελιξία: σχεδιασμένο για αποκαταστάσεις από οξείδιο ζιρκονίου και οδοντοστοιχίες από Ivotion

Το PrograMill DRY είναι ιδανικό για φρεζάρισμα δίσκων IPS e.max ZirCAD Prime, επιτρέποντας στα εργαστήρια να βελτιστοποιήσουν την αποτελεσματικότητα και την αποδοτικότητά τους. Αυτοί οι καινοτόμοι δίσκοι από οξείδιο ζιρκονίου από την Ivoclar Vivadent εμφανίζουν εντυπωσιακές αισθητικές ιδιότητες και προσφέρουν ένα μέγιστο φάσμα επιλογών επεξεργασίας, όπως οι τεχνικές χρωματικής τροποποίησης, σταδιακής αφαίρεσης και αισθητικής επικάλυψης. Το υλικό είναι κατάλληλο για όλους τους τύπους αποκατάστασης, από στεφάνες έως γέφυρες πολλαπλών μονάδων.

Η εξαιρετική ποιότητα και οι αισθητικές ιδιότητες αυτού του οξειδίου του ζιρκονίου προκύπτουν από την καινοτόμο τεχνολογία Gradient, που χρησιμοποιείται για την κατασκευή των δίσκων. Επιπλέον, η μονάδα PrograMill DRY είναι επίσης κατάλληλη για την παραγωγή με τεχνική CAD/CAM ολοκληρωμένων οδοντοστοιχιών, χρησιμοποιώντας το σύστημα οδοντοστοιχιών Ivotion. Το Ivotion Denture Holder επιτρέπει στον δίσκο Ivotion CAD/CAM να τοποθετείται με ακρίβεια στη θέση του στη συσκευή για την εκτέλεση της διαδικασίας κοπής. Το Ivotion και το PrograMill DRY μπορούν να χρησιμοποιηθούν μαζί για την παραγωγή ολοκληρωμένων μονολιθικών οδοντοστοιχιών, σε μία λειτουργία μηχανικής κοπής, χρησιμοποιώντας ψηφιακή ροή εργασίας.

Αξιοπιστία και αποτελεσματικότητα – Μια συντονισμένη διαδικασία

Η μονάδα PrograMill DRY είναι πλήρως ενσωματωμένη στη ροή εργασίας Ivoclar Digital, προσφέροντας στα οδοντοτεχνικά εργαστήρια μια απλή και οικονομική διαδικασία κατασκευής. Τα εργαστήρια που είναι καινούργια στο πεδίο της αυτοματοποιημένης κατασκευής, θα επωφεληθούν ιδιαίτερα από τα άριστα συντονισμένα στοιχεία της διαδικασίας.

Το λογισμικό PrograMill CAM παρέχει στους οδοντοτεχνίτες μια έξυπνη εφαρμογή λογισμικού, η οποία επιτρέπει υψηλό επίπεδο αξιοπιστίας της διαδικασίας και εξοικονόμηση χρόνου.

Συμπαγές και βολικό – εύκολος χειρισμός

Με τον συμπαγή σχεδιασμό του, το PrograMill DRY χωράει εύκολα σε οποιοδήποτε εργαστήριο και μπορεί να τοποθετηθεί ιδανικά ακόμη και σε ένα μικρό δωμάτιο, όπου η εξοικονόμηση χώρου είναι σημαντική. Η συσκευή κοπής προσφέρει στους οδοντοτεχνίτες πολλά πρακτικά χαρακτηριστικά. Για παράδειγμα, το σύστημα γρήγορης συγκράτησης-σύσφιξης επιτρέπει την εύκολη αλλαγή των υλικών: οι δίσκοι CAD/CAM μπορούν να αντικατασταθούν άνετα με ένα μόνο χέρι. Δεν απαιτούνται πρόσθετα εργαλεία. Αυτό καθιστά εύκολο τον χειρισμό της συσκευής.

Με λίγα λόγια – ιδανικό για να ξεκινήσετε

Το PrograMill DRY παρέχει στους οδοντοτεχνίτες ένα αξιόπιστο σύστημα CAD/CAM, ειδικά σχεδιασμένο για την επεξεργασία υλικών ζιρκονίας - ένα σύστημα που είναι ευέλικτο, οικονομικό και απλό στη χρήση. Το PrograMill DRY είναι ένα συμπαγές σύστημα - λύση για πολυάσχολα οδοντοτεχνικά εργαστήρια, προσφέροντας αυτοματοποιημένη μεταφορά δεδομένων (μορφή εξόδου CAM5), βολικό χειρισμό και υψηλή αξιοπιστία της όλης διαδικασίας. Ειδικά όσοι είναι νέοι στην τεχνολογία CAD/CAM, θα εκτιμήσουν γρήγορα τα οφέλη αυτής της συσκευής.

Το PrograMill DRY παρέχει στους οδοντοτεχνίτες ένα αξιόπιστο σύστημα CAD/CAM, ειδικά σχεδιασμένο για την επεξεργασία υλικών ζιρκονίας - ένα σύστημα που είναι ευέλικτο, οικονομικά αποδοτικό και απλό στη χρήση.

Για περισσότερες πληροφορίες:
Oral Vision: 697 266 9476, Παναγιώτης Παπαδιώτης
Sadent: 693 462 5768, Γιάννης Χρονέας
www.ivoclarvivadent.com

TePe®

Υπηρεσία τυπώματος με το λογότυπό σας

33 ΧΡΟΝΙΑ
Φροντίζουμε το χαμόγελο των Ελλήνων

Η υπηρεσία τυπώματος της PLAC CONTROL προσφέρει προϊόντα στοματικής υγιεινής για την προσωπική σας επαγγελματική προώθηση. Η χρήση του λογότυπου είναι μια καταπληκτική ευκαιρία για marketing μέσα στα οδοντιατρεία.

TePe Supreme™ — Τιμή μονάδος 1,00 euro — Τύπωμα στην πίσω όψη.

TePe Nova x-soft / soft / medium — Τιμή μονάδος 0,82 euro — Τύπωμα στην πίσω όψη.

TePe Classic™ x-soft / soft — Τιμή μονάδος 0,62 euro — Τύπωμα στην πίσω όψη.

TePe Select™ x-soft / soft / medium — Τιμή μονάδος 0,62 euro — Τύπωμα στην πίσω όψη.

TePe Select™ Compact (Kid) x-soft / soft / medium — Τιμή μονάδος 0,62 euro — Τύπωμα στην πίσω όψη.

TePe Mini™ x-soft — Τιμή μονάδος 0,62 euro — Τύπωμα στην πίσω όψη.

TePe Implant Care™ — Τιμή μονάδος 1,00 euro — Τύπωμα στην πίσω όψη.

TePe Implant/ Orthodontic Brush — Τιμή μονάδος 0,85 euro — Τύπωμα στην πίσω όψη.

TePe Special Care™ — Τιμή μονάδος 1,00 euro — Τύπωμα στην πίσω όψη.

TePe Compact Tuft™ — Τιμή μονάδος 1,00 euro — Τύπωμα στην πίσω όψη.

TePe Interspace™ — Τιμή μονάδος 2,90 euro — Τύπωμα στην πίσω όψη.

TePe Gentle Care™ xx-soft — Τιμή μονάδος 0,79 euro — Τύπωμα στην πίσω όψη.

TePe Οδοντ/τσα Οδοντοστοιχιών — Τιμή μονάδος 0,60 euro — Τύπωμα στην πίσω όψη.

Made in Sweden

1. Με μελάνι

Η νέα υπηρεσία δίνει τη δυνατότητα να τυπωθεί το όνομά σας, το logo ή το μήνυμά σας σε όποια οδοντόβουρτσα επιθυμείτε.
Το τύπωμα γίνεται με ένα **χρώμα - μπλε σκούρο.** Μπορείτε να βάλετε το σήμα και τα στοιχεία σας σε 1, 2 ή 3 σειρές

ΟΔΟΝΤΙΑΤΡΙΚΗ ΚΛΙΝΙΚΗ **Δρ. Ιωάννης Παππάς** www.pappasdent.gr
ΟΔΟΝΤΙΑΤΡΙΚΗ ΚΛΙΝΙΚΗ **Δρ. Αθανάσιος Παπαδιαμάντης**

ή απλά μόνο τα στοιχεία σας.

ΟΔΟΝΤΙΑΤΡΙΚΗ ΚΛΙΝΙΚΗ **Δρ. Ιωάννης Παππάς** www.pappasdent.gr
ΧΕΙΡΟΥΡΓΟΣ ΟΔΟΝΤΙΑΤΡΟΣ **ΑΜΑΛΙΑ ΒΑΛΙΑΝΟΥ** Τσιμισκή 25, Θεσσαλονίκη, Τηλ. 2310 204 445

2. Με χρυσή ταινία

Η υπηρεσία παρέχει επίσης τη δυνατότητα τυπώματος του ονόματος κάποιων πληροφοριών σε χρυσό. Τα στοιχεία πρέπει να είναι σε μια σειρά και γραμμένα με μια απλή γραμματοσειρά. **Οι οδοντόβουρτσες στις οποίες τυπώνεται το χρυσό είναι:** TePe Classic™, Select™, Select™ Compact (Kid), Mini™, Implant Care™, Implant/Orthodontic Brush, Special Care™, Compact Tuft™, Interspace™, Gentle Care™ και Οδοντοστοιχιών PR.

Δρ. ΕΥΑΓΓΕΛΟΣ ΔΗΜΟΥ 210 89 66 287
Δρ. ΜΑΡΙΑ ΛΕΧΟΥ 210 33 55 125
SMILE ΟΔΟΝΤΙΑΤΡΙΚΗ ΚΛΙΝΙΚΗ 210 87 42 001

Παραγγελίες

Η παραγγελία σας μπορεί να περιλαμβάνει διάφορες οδοντόβουρτσες. Η κάθε μια έχει minimum ποσότητα τεμαχίων και η τιμή διαμορφώνεται ανάλογα. Οι περισσότερες οδοντόβουρτσες διατίθενται σε διάφορα χρώματα.

1. Οδοντόβουρτσες με κυλινδρική λαβή όπως Tepe Supreme™ και TePe Nova έχουν **minimum παραγγελία 120 τεμάχια με δυνατότητα ανάμιξης.**
2. Οδοντόβουρτσες με πλατιά λαβή TePe Classic™, Select™, Select™ Compact και Mini™ **minimum παραγγελία 150 τεμάχια με δυνατότητα ανάμιξης.**
3. Ειδικές οδοντόβουρτσες με πλατιά λαβή **με δυνατότητα ανάμιξης** για πληροφορίες επικοινωνήστε με την εταιρία.

Για μεγάλες ποσότητες ισχύουν χαμηλότερες τιμές.

Θήκη Ταξιδίου για Μεσοδόντια Βουρτσάκια
Minimum ποσότητα 150 τεμ. — Τιμή μονάδος 0,44 euro

Οδοντόβουρτσα ταξιδίου
Minimum ποσότητα 100 τεμ. — Τιμή μονάδος 0,80 euro
Ποικιλία χρωμάτων

Θήκες οδοντοστοιχειών, ορθοδοντικών και μηχανημάτων
Minimum ποσότητα 100 τεμ. — Τιμή μονάδος 0,90 euro — Τιμή μονάδος 0,70 euro
Ποικιλία χρωμάτων — Οδοντοστοιχειών — ορθοδοντικών

Για πληροφορίες επικοινωνήστε με την εταιρία.
Στις παραπάνω τιμές δεν συμπεριλαμβάνεται ο Φ.Π.Α.

PlacControl® Προϊόντα Στοματικής Υγιεινής
ΤΗΛ. **800 11 75222** (ΧΩΡΙΣ ΧΡΕΩΣΗ ΑΠΟ ΣΤΑΘΕΡΟ)
ΤΗΛ. 210 93 14 004, Αθήνα - 23920 73732 Θεσ/νίκη
www.placcontrol.gr e-mail: info@placcontrol.gr

Platelet Rich Fibrin in Regenerative Dentistry:

Biological Background and Clinical Indications

Richard J. Miron (Editor), Joseph Choukroun (Editor)

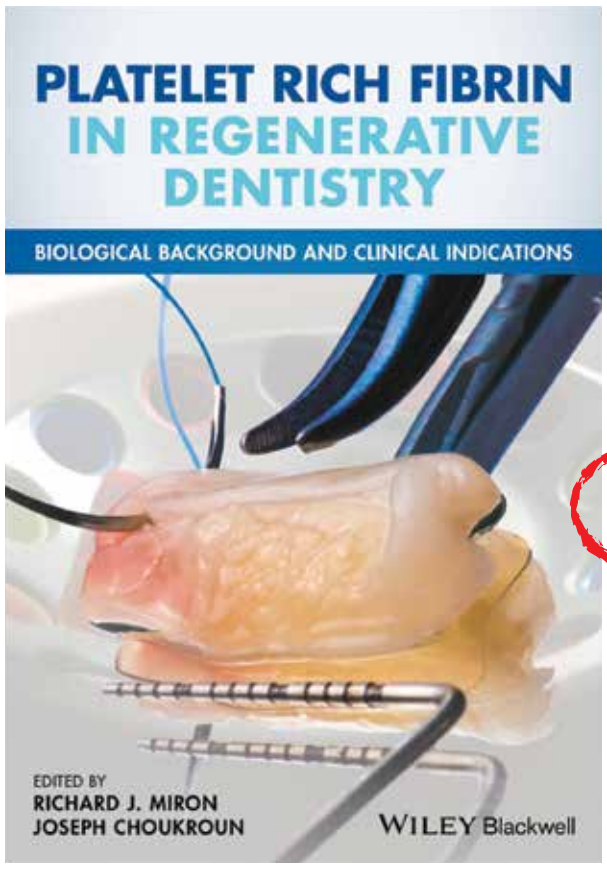

ΤΙΜΗ: 130€
Περιλαμβάνονται τα έξοδα αποστολής και ο ΦΠΑ

288 pages
©2017, Wiley-Blackwell

Description

The first book devoted exclusively to the subject, Platelet Rich Fibrin in Regenerative Dentistry offers comprehensive, evidence-based coverage of the biological basis and clinical applications of PRF in dentistry. Co-edited by a leading researcher in tissue regeneration and the inventor of the PRF technique, it brings together original contributions from expert international researchers and clinicians.

Chapters cover the biological foundation of PRF before addressing specific uses of the technology within clinical dentistry. Topics describe the use of PRF in many dental applications, including extraction socket management, sinus lifting procedures, root coverage, periodontal regeneration, soft tissue healing around implants, guided bone regeneration, and facial esthetics. The text is supplemented with color photographs and explanatory illustrations throughout.

Platelet Rich Fibrin in Regenerative Dentistry: Biological Background and Clinical Indications is an indispensable professional resource for periodontists, oral surgeons and oral and maxillofacial surgeons, as well as general dentists who use PRF or are interested in introducing it into their practices. It is also an excellent reference for undergraduate and postgraduate dental students.

Table of Contents

Chapter 1: Platelet Rich Fibrin: A 2nd generation platelet concentrate
Chapter 2: Biological Components of Platelet Rich Fibrin: Growth Factor Release and Cellular Activity
Chapter 3: Introducing the Low-Speed Centrifugation Concept
Chapter 4: Uses of Platelet Rich Fibrin in Regenerative Dentistry: an Overview
Chapter 5: Use of Platelet Rich Fibrin for the Management of Extraction Sockets: Biological Basis and Clinical Relevance
Chapter 6: Maxillary Sinus Floor Elevation in the Atrophic Posterior Maxillae: Anatomy, Principles, Techniques, Outcomes and Complications
Chapter 7: Maxillary Sinus Floor Elevation Procedures with Platelet Rich Fibrin: Indications and Clinical Recommendations
Chapter 8: Use of Platelet Rich Fibrin for the treatment of muco-gingival recessions: Novel Improvements in Plastic Esthetic Surgery utilizing The Fibrin Assisted Soft Tissue Promotion (FASTP) Technique
Chapter 9: Use of Platelet Rich Fibrin for Periodontal Regeneration/Repair of Intrabony and Furcation Defects
Chapter 10: Platelet Rich Fibrin as an Adjunct to Implant Dentistry
Chapter 11: Guided Bone Regeneration with Platelet Rich Fibrin
Chapter 12: Modern Approach to Full Arch Immediate Loading: The Simonpieri Technique with PRF and i-PRF
Chapter 13: Use of Platelet Rich Fibrin in Facial Esthetics and Rejuvenation
Chapter 14: Use of Platelet Rich Fibrin in Other Areas of Medicine
Chapter 15: Future Research with Platelet Rich Fibrin

ΟΔΟΝΤΙΑΤΡΙΚΟ ΒΗΜΑ
Σκουφά 64, 106 80 Αθήνα,
Τηλ. **210 3814 939**, www. odvima.gr

Ο Οδοντιατρικός Σύλλογος Μεσσηνίας τιμά τα 200 χρόνια από την έναρξη της Ελληνικής Επανάστασης

Τιμώντας την επέτειο των 200 χρόνων από την Επανάσταση του 1821 (1821 – 2021), που λόγω κορωνοϊού δεν εορτάστηκε όπως αναμενόταν, ο Οδοντιατρικός Σύλλογος Μεσσηνίας ετοίμασε ένα αφιέρωμα με ποιήματα, φωτογραφικό υλικό, πίνακες ζωγραφικής και φράσεις σπουδαίων αγωνιστών.

Στο πλαίσιο αυτό, «άρωμα» του 1821 θα έχει και το **Πανελλήνιο Παιδοδοντικό Συνέδριο,** που θα διοργανώσει η Ελληνική Παιδοδοντική Εταιρεία (Ε.Π.Ε.) σε συνεργασία με τον Οδοντιατρικό Σύλλογο Μεσσηνίας.

Το συνέδριο της Ε.Π.Ε. θα διεξαχθεί από τις **17 έως 19 Σεπτεμβρίου 2021**, στο Μέγαρο Χορού Καλαμάτας, στο κέντρο της μεσσηνιακής πρωτεύουσας.

Κατά τη διάρκεια του συνεδρίου οι συμμετέχοντες θα έχουν την ευκαιρία να πάρουν μέρος στις δράσεις του Οδοντιατρικού Συλλόγου Μεσσηνίας για τον εορτασμό της Ελληνικής Επανάστασης. Μεταξύ άλλων προβλέπονται ενδιαφέρουσες ομιλίες, δρώμενα, επισκέψεις σε Μουσεία και ξεναγήσεις.

Από γκράφιτι σε κτήριο της πόλης της Καλαμάτας (φωτογραφία: Παναγιώτης Μουστάκης)

Ακόμα τούτη την άνοιξη
ραγιάδες, ραγιάδες,
τούτο το καλοκαίρι,
Μοριά και Ρούμελη.
Όσο να ρθει ο Μόσκοβος
ραγιάδες, ραγιάδες
να φέρει το σεφέρι
Μοριά και Ρούμελη…

Δημοτικό τραγούδι του '21

Μια φορά εβαπτίστημεν με το λάδι, βαπτιζόμεθα και μία με το αίμα δια την ελευθερίαν της πατρίδος μας.

Θεόδωρος Κολοκοτρώνης

Από την Ήπειρο στο Μοριά
κι απ' το σκοτάδι στη λευτεριά
το πανηγύρι κρατάει χρόνια
στα μαρμαρένια του χάρου αλώνια.
Κριτής κι αφέντης είν' ο Θεός
και δραγουμάνος του ο λαός.

Νίκος Γκάτσος

Φωτογραφίες από την πλατεία 23ης Μαρτίου στην Καλαμάτα (23 Μαρτίου 1821 απελευθερώνεται η Καλαμάτα και συντάσσεται η προειδοποίησις εις τας ευρωπαϊκάς αυλάς).

«Δεν θέλω τίποτα. Θέλω να δω την πατρίδα μου λεύτερη»!

Νικηταράς

Μπουμπουλίνα Λασκαρίνα
και Μαντώ του Μαυρογένους
πλοία δώσατε και χρήμα για τη λευτεριά
του γένους.

Πολεμήσατε σαν άντρες
δε σκιαχτήκατε εχθρό
λευτεριά για την Ελλάδα είχατε
μόνο σκοπό

Θε να μείνετε για πάντα σ' όλων μέσα
τις καρδιές
Σαν παράδειγμα Ελληνίδων
σε στιγμές ηρωικές

(Τραγούδι)

Η ναυμαχία στο Ναυαρίνο, 20 Οκτωβρίου του 1827.

Ρωτήστε τον τεχνικό: Τέχνη σε ...υψηλές στροφές!

από τον **Δημήτρη Κατσιγιάννη**
Μηχανικό Βιοϊατρικής, Διευθυντή της Unimedica

Οι χειρολαβές αποτελούν την προέκταση του χεριού του οδοντίατρου, καθώς με την κατάλληλη χειρολαβή μπορεί να εφαρμόσει το θεραπευτικό του σχέδιο με ακρίβεια και ταχύτητα. Είναι σημαντικό λοιπόν να γνωρίζει τα διάφορα είδη χειρολαβών που κυκλοφορούν στην αγορά, ώστε να επιλέξει αυτές που ανταποκρίνονται στις ανάγκες του, αλλά και να τις συντηρεί με τον κατάλληλο τρόπο ώστε να αυξάνει την διάρκεια ζωής τους. Στην αγορά κυκλοφορούν οι παρακάτω τύποι χειρολαβών:

• **Αερότορ**
– Απλές: με απλό ή περιμετρικό σπρέι, χωρίς φωτισμό.
– Φωτεινές: Midwest με έξτρα επαφές για φως από τροφοδοσία του μηχανήματος.
– Αυτοφωτιζόμενες: Midwest ή borden, με εσωτερική γεννήτρια αέρος.
– Με ταχυσύνδεσμο: Midwest ή borden.
– Borden: 2 ή 3 οπών με chip blower.
– Midwest: 4 ή 6 οπών με φως.
– Με κεφαλή 45° μοιρών (δεν έχουν συνήθως αέρα στο σπρέι, κυρίως για χειρουργική χρήση).

• **Χειρολαβές Μικρομότορ**
– Ευθείες.
– Γωνιακές.
– 20° μοιρών.
– Εσωτερικού σπρέι: λειτουργεί όπως το σπρέι ενός αερότορ.
– Εξωτερικού σπρέι: η χειρολαβή δεν έχει σπρέι από μόνη της, αλλά συνδέεται ένα σωληνάκι στο μοτέρ και φέρνει το νερό στο άκρο της χειρολαβής.
– Φωτεινές: με αγωγούς οπτικών ινών, για να φέρνει το φως από το μοτέρ μέχρι το άκρο της χειρολαβής.
– Αυτοφωτιζόμενες
– Μειωτικές (πράσινο): χαμηλές ταχύτητες και μεγάλη ροπή.
– Πολλαπλασιαστικές (κόκκινο): υψηλές ταχύτητες και μικρή ροπή.
– 1:1 (μπλε).
– Με ελέτα, πιο απλός μηχανισμός, πιο εύκολη συντήρηση, λιγότερες βλάβες.
– Με push-button, πιο εύκολο και γρήγορο στη χρήση, πιο συχνή συντήρηση.

ΣΥΝΤΗΡΗΣΗ

Βασική προϋπόθεση για την ομαλή λειτουργία μίας χειρολαβής είναι η ορθή συντήρησή της. Θα πρέπει λοιπόν να γίνεται:

• **Τακτικός εξωτερικός καθαρισμός** της χειρολαβής (πλύσιμο, με υγρά μαντηλάκια απολυμαντικά).
• **Αποστείρωση της χειρολαβής** σε αυτόκαυστο κλίβανο στους **121** ή τους **134** βαθμούς (ο χρόνος εξαρτάται από τις οδηγίες κατασκευαστή).
• **Τακτική λίπανση** με σπρέι χειρολαβών (κάθε βράδυ, ή και πιο συχνά ανάλογα με τη χρήση).
• **Έλεγχος πίεσης παροχής κορδονιού** – με ειδικό μετρητή που συνδέεται μεταξύ χειρολαβής και κορδονιού.

ΒΛΑΒΕΣ

Οι συνήθεις βλάβες που παρουσιάζουν οι χειρολαβές είναι οι εξής:

• Διαρροές νερού από την κεφαλή, από τον ταχυσύνδεσμο ή από την ένωση με το κορδόνι, πιθανό βούλωμα των οπών του σπρέι ή χαλάρωση των συνδέσεων/φλαντζών.
• Θόρυβοι ή/και έκκεντρη κίνηση στη φρέζα κατά τη λειτουργία της χειρολαβής, υποδηλώνουν φθορά στα ρουλεμάν.
• Αδυναμία συγκράτησης της φρέζας, υποδηλώνει βλάβη στο τσόκ ή την ελέτα
• Έκκεντρη κίνηση στην κεφαλή χειρολαβής.
• Τρεμοπαίξιμο ή απώλεια φωτισμού, υποδηλώνει βλάβη στο κορδόνι, το λαμπάκι ή τη γεννήτρια, εάν πρόκειται για αυτοφωτιζόμενη χειρολαβή.
• Μειωμένη ροπή (σταματάει εύκολα η φρέζα) -> μειωμένη κοπτική ικανότητα. Πιθανή βλάβη στο ρουλεμάν ή χαμηλή πίεση αέρα.

Από τη στιγμή που μια χειρολαβή εμφανίσει μία από τις παραπάνω δυσλειτουργίες θα πρέπει να την στέλνουμε στον εξειδικευμένο τεχνικό ώστε να αποκαταστήσει την βλάβη. ***Γιατί δεν πρέπει να ξεχνάμε ότι όσο καλός κι αν είναι ένας οδοντίατρος, όπως λέγανε και οι παλιότεροι: ... (και)... τα εργαλεία κάνουν τον ...μάστορα!!!***

*Για περισσότερες πληροφορίες μπορείτε να επικοινωνήσετε μαζί μας στο **210 7777936,***
email: ***unimedica.hellas@gmail.com,***
site: ***www.unimedica.gr***

ΟΣΤΙΚΑ ΜΟΣΧΕΥΜΑΤΑ & ΜΕΜΒΡΑΝΕΣ
BONE-D ΑΠΟ ΤΗΝ MEDPARK

BONE-XP Χοίρειο Οστικό Μόσχευμα

Κατασκευασμένο με τεχνολογία
βασισμένη σε κλινικά tests (3ης φάσης)

Υψηλή βιοσυμβατότητα

Εξαιρετική πορώδης δομή

• Η δικτυωτή δομή παρόμοια με το ανθρώπινο σπογγώδες οστό, εξασφαλίζει επαρκή χώρο για την ανάπτυξη νέου οστού

Διατίθεται σε σκόνη, μέγεθος κόκκου: 0.2~1.0 (mm)

Phase name	Content (%)
Ca	1.007
P	0.5901
Ca/P	1.7063
Human Ca/P	1.68~1.71

0.25gr / 0.6cc - 63,60€

0.5gr / 1.2cc - 98,38€

Στην 2η συσκευασία έκπτωση 50%!

*Σε περίπτωση αγοράς διαφορετικών συσκευασιών η έκπτωση γίνεται στην συσκευασία μικρότερης αξίας.

BONE-XB Βόειο Οστικό Μόσχευμα

Εξαιρετική πορώδης δομή αποδεδειγμένα μέσω
του Porosimeter Test (Mercury Porosimetry)

• Κατασκευασμένο με την τεχνολογία sintering της Medpark
• Εύκολη τοποθέτηση
• Αποδεδειγμένη σταθερότητα

Ενδείκνυται για ανύψωση ιγμορείου, αύξηση ακρολοφίας, οστικά ελλείμματα κ.α

Διατίθεται σε σκόνη, μέγεθος κόκκου: 0.2~1.0 (mm)

0.25 g / 0.5cc - 63,63€

0.5 g / 1.0cc - 98,21€

1.0 g / 2.0cc - 167,43€

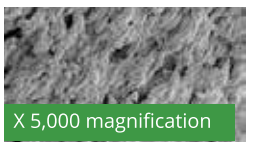





*Βιβλιογραφικές αναφορές είναι διαθέσιμες κατόπιν αιτήματος

Colla-DM Απορροφήσιμη μεμβράνη κολλαγόνου

Τύπος I Βόειου κολλαγόνου

Προέρχεται από βοοειδή ελεύθερης ζώνης BSE, ελεγμένα και πιστοποιημένα από το OIE

• Εξαιρετικός χειρισμός με υψηλή ευκαμψία και συγκολλητική ιδιότητα
• Μεγάλη διάρκεια απορρόφησης, άνω των 6 μηνών

Ενδείκνυται για ανύψωση ιγμορείου, αύξηση ακρολοφίας, κάθετη αύξηση

10x20 mm / 66,15€

15x20 mm / 87,13€

2+1 Δωρο!







Στις τιμές δεν περιέχεται ΦΠΑ

Dimoral Dimitrakopoulos
Πλατεία Ιπποδάμειας 8-18531 Πειραιάς | Τηλ: 2104172501 | Email:info@dimoral.gr | www.dimoral.gr

Αναύγειες Λόγου και Τέχνης

Του **Γεράσιμου Δουβίτσα** Αναπληρωτή Καθηγητή Οδοντιατρικής Σχολής ΕΚΠΑ

Σύγχρονοι Έλληνες Ποιητές 10

Δήμητρα Χριστοδούλου

Η Δήμητρα Χ. Χριστοδούλου είναι ελληνίδα ποιήτρια. Γεννήθηκε στην Αθήνα το 1953 και σπούδασε Νομικά και Φιλολογία.

Εργάστηκε μέχρι τη συνταξιοδότησή της ως καθηγήτρια στη Δημόσια Μέση Εκπαίδευση. Εμφανίστηκε στα γράμματα το 1974 και έκτοτε έχει εκδώσει δώδεκα βιβλία ποίησης, ένα με πεζά κείμενα και ένα με μεταφράσεις.

Η ποίησή της έχει μεταφραστεί σε πολλές γλώσσες, έχει δημοσιευτεί σε ελληνικά και ξένα περιοδικά λογοτεχνίας και έχει συμπεριληφθεί σε ανάλογες ανθολογίες. Γραμματολογικά έχει τοποθετηθεί στη λεγόμενη γενιά του '70, αν και νεότερες κριτικές θεωρήσεις εκτιμούν ότι τα χαρακτηριστικά των τελευταίων της έργων τη συνδέουν περισσότερο με τη γενιά του '80.

Το βιβλίο της *«Ελάχιστα Πριν»* (Νεφέλη 2005) συμπεριελήφθη στον βραχύ κατάλογο υποψηφίων για το κρατικό βραβείο ποίησης του 2006, ενώ για το βιβλίο της *«Λιμός»* (Νεφέλη 2007) της απονεμήθηκε το κρατικό βραβείο ποίησης του 2008.

Το 2015 της απονεμήθηκε το βραβείο ποίησης του ηλεκτρονικού περιοδικού «Αναγνώστης» για το βιβλίο της *«Το Ελάχιστο Ψωμί της Συνείδησης»*.

Είναι μέλος της Εταιρείας Συγγραφέων.

Εργογραφία

- *Είκοσι τέσσερις χτύποι και σιωπή*, 2019, Μελάνι
- *Παράκτιος οικισμός*, 2017, Μελάνι
- *Το ελάχιστο ψωμί της συνείδησης*, 2014, Μελάνι
- *Ο τρόμος ως απλή μηχανή*, 2012, Πατάκη
- *Πώς αυτοκτονούν οι Ασσύριοι*, 2010, Πατάκη
- *Λιμός*, 2007, Νεφέλη
- *Ελάχιστα πριν*, 2005, Νεφέλη
- *Προς τα κάτω*, 1999, Νεφέλη
- *Φορτίο*, 1997, Καστανιώτη
- *Το κυπαρίσσι των εργατικών*, 1995, Καστανιώτη
- *Η προσευχή του αναιδούς*, 1991, Καστανιώτη
- *Χώμα*, 1985, Κέδρος
- *Ηγησώ*, 1979, Τυπογραφείο "Κείμενα"
- *Τα άλογα του μυροβλήτου*, 1974, Ιδιωτική Έκδοση

Πεζά

- *Ακτή στο φως του χειμώνα*, 1996, Καστανιώτη

Βιογραφικό σημείωμα

Τρύπωσε θυμωμένος στη γωνιά του
Της ημέρας ο κάματος:
Να έχεις επί ώρες εκθέσει
Ψυχή και σώμα στη δημοσιότητα,
Να έχεις διαφημίσει το πνεύμα σου
-Πλην, με ελεγχόμενη προθυμία
Για κάθε πιθανό συμβιβασμό-
Και να πετάς απλώς τα παπούτσια σου
Προτού χωθείς στην πολυθρόνα…

Μια παλάμη σαρώνει τον αέρα
Με τον κόλαφο ενός πονοκέφαλου.
Τρέχουν με τα μποτάκια τους στον τοίχο
Τα τρένα από τις μυρμηγκοφωλιές.
Δεν θα σε πάρουν. Τι μεγάλος που είσαι,
Πλατύς και θλιβερός σαν πεταλούδα
Με μαύρα φτερωτά επιφωνήματα…
Είσαι ένα στόμα που βυζαίνει το δάχτυλο,
Ένα κακό μωρό κουκουλωμένο.
Ποιος να σε θέλει μες στο χιόνι
Εκτός από το σουρωτήρι όπου κάθεσαι
Κι απ' όπου τρέχουν και λεκιάζουν το χαλί
Τα εξαιρετικά σου προσόντα.

Διαδρομές

Η γιγαντόσωμη καθαρίστρια στο μετρό
Με τα μπουκλάκια της μελαγχολίας,
Οι ρυθμικοί κυματισμοί επιβατών
Με την παράνοια της ομοιόμορφης σιωπής τους,
Οι ανακοινώσεις της επόμενης στάσης
Μες στην καρδιά του ανεξερεύνητου σπηλαίου,
Μια χούφτα αλάτι κατευθείαν στα μάτια
Από την αφίσα της Metropolitan Opera,
Τίποτε τόσο αναγνωρίσιμο, τόσο οικείο
Όσο τα οστά τα ξεπλυμένα απ' την άνοιξη
Στο τέλος μιας μακράς πεζοπορίας.

Απογραφή

Πού πάνε με τη λάμπα στο χέρι
Τόσοι άμαχοι και τόσοι βετεράνοι,
Τόσοι συνταξιούχοι νοσοκόμοι,
Τόσοι παλαίμαχοι υδραυλικοί;
Ακούστηκε πως κάπου στον Άδη
Υπάρχουν νέες θέσεις εργασίας;
Πως όλη αυτή η σκόνη στα γένια τους
Θα κατακάτσει στο ψωμί;

Πού πάνε με λιωμένο σαγόνι
Οι ευφυείς και οι διπλωματούχοι;
Έπεσε σαν κομμένο κεφάλι
Το εθνικό τους νόμισμα;
Φάνηκε ο βιότοπος των υπογραφών;

Πού πάνε με τις καρφιτσωμένες ταυτότητες
Οι φύλακες του Ναυτικού Μουσείου;
Τα ομοιώματα δρόμωνος; Τα παροπλισμένα;
Θα προσληφθεί προσωπικό;
Θ' ανατεθούν στους Αγγέλους;

Πού πάνε διπλωμένοι στα δυο
Σαν από δεινό στομαχόπονο
Οι στύλοι τηλεφώνου και ρεύματος;
Το κόκκινο παχύ απόγευμα
Κατεβαίνει στο χώμα;

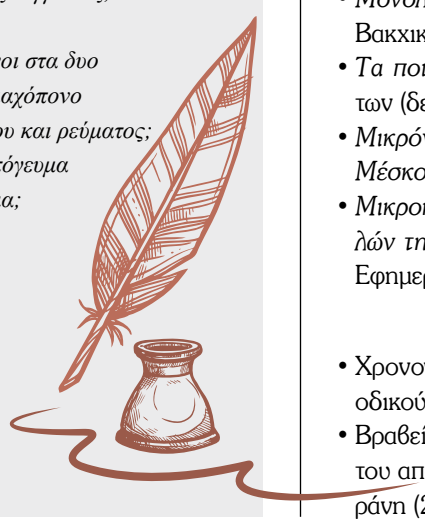

Γιώργος Γώτης

Ο Γιώργος Γώτης γεννήθηκε στην Ανδραβίδα Ηλείας το 1956. Σπούδασε στην Οδοντιατρική Σχολή του Πανεπιστημίου Αθηνών. Υπήρξε μέλος της συντακτικής επιτροπής των περιοδικών «Διάλογος» (1978-1983) και «Εκ Παραδρομής» (1985-1992).

Από τις εκδόσεις «Στιγμή» έχουν κυκλοφορήσει οι ποιητικές του συλλογές: «Όρθρου Βαθέος» «Φυσική Ιστορία», «Κρυμμένη Εικόνα», «Χρονογραφία», «Δίχως Χάρτη» και το ταξιδιωτικό «More Veneto» (Βενετικό Ημερολόγιο). Επίσης μαζί με τους Δ. Κράγκαρη και Α. Φουσκαρίνη την «Ανθολογία Ηλείων Λογοτεχνών», έκδοση της Μορφωτικής Ένωσης Λεχαινών «Ο Αντρέας Καρκαβίτσας». Από τις εκδόσεις του «Φοίνικα» τα: Γεώργιος Βιζυηνός, Μοσκώβ Σελήμ, 2002 {επίμετρο} και Αλέξανδρου Μωραϊτίδου, Άγιον Όρος, 2006 {επίμετρο}. Το 2008 τιμήθηκε με το Βραβείο Ποίησης του λογοτεχνικού περιοδικού «ΔΙΑΒΑΖΩ» για την ποιητική του συλλογή «Χρονογραφία». Κείμενά του έχουν δημοσιευτεί σε εφημερίδες και περιοδικά.

Ζει και εργάζεται ως οδοντίατρος στην Αθήνα.

Εργογραφία

Ποίηση

- *Όρθρου βαθέος* (1988)
- *Φυσική ιστορία* (1991), Στιγμή
- *Κρυμμένη εικόνα* (1999), Στιγμή
- *Χρονογραφία* (2007), Στιγμή
- *Δίχως χάρτη* (2011), Στιγμή
- *Στοιχειώδη σώματα* (2015), Στιγμή
- *Συγκλίνοντες άνεμοι* (2018), Στιγμή

Πεζογραφία

- *More Veneto* (2013), Στιγμή

Συλλογικά έργα

- *Τα ποιήματα του 2007* (2008), Κοινωνία των (δε)κάτων
- *Τα ποιήματα του 2011* (2012), Κοινωνία των (δε)κάτων
- *1ο Διεθνές Φεστιβάλ Ποίησης Αθηνών* (2013), Κύκλος Ποιητών
- *Μονόλογοι συγγραφέων* (2015), Εκδόσεις Βακχικόν
- *Τα ποιήματα του 2015* (2016), Κοινωνία των (δε)κάτων
- *Μικρόν εγκόλπιον για τον ποιητή Μάρκο Μέσκο* (2018), Εκδόσεις του Φοίνικα
- *Μικροκύματα: 99+1 μικρο-διηγήματα μελών της Εταιρείας Συγγραφέων* (2019), Η Εφημερίδα των Συντακτών

Βραβεία-Διακρίσεις

- Χρονογραφία – Βραβείο ποίησης του περιοδικού "Διαβάζω" (2008)
- Βραβείο Ποίησης για το σύνολο του έργου του από το Ίδρυμα Κώστα και Ελένης Ουράνη (2016)

Ο ποιητής

Πέφτει στα τέσσερα
κάνει τον σκύλο.
Γαυγίζει ομοιοκατάληκτα και άλλοτε
σε ελεύθερο στίχο.
Γυρνά ανάσκελα, τρίβει τη ραχοκοκαλιά
σαν να τον τρώνε ψύλλοι.
Προσμένει ένα χάδι
από της αναγνώρισης το χέρι.
Κοιτάζει με δέος ικετεύει μήπως
του ρίξουν επιούσιο ξεροκόμματο
για ένα κόκκαλο αιωνιότητας κοπιάζει.
Αποζητά τα λόγια να του πουν
ήρεμα κάτσε στη γωνιά σου, ησύχασε
μία ακόμη παραίσθηση ήταν.

Νυχτερινό

Νικημένος απ' την τόση Σελήνη
δέντρο μικρό που τα κλαδιά αχόρταγα
στα φύλλα τους το πρόσωπό της ζωγραφίσαν
όπως κυλούσε χαμηλά γάργαρο το φως
σκοτάδι και ασήμι ανάμεσά τους μπλέκοντας
το θαύμα να αιχμαλωτίσω προσπαθούσα.

Έρρεε το φως στον ποταμό του και η ομορφιά
όπως θυμάμαι απλόχερα τριγύρω σκορπισμένη
με καλούσε ένα να γίνω με ό,τι λαχταρούσα.
Την τέχνη την παλιά να θυμηθώ αιώνες μετά
που καταργεί τη φθορά σπάζοντας τα δεσμά
και δείχνει την κρυφή διάσταση, την εσώτερη όψη.
Πως όλα όσα δίδαξαν το βλέμμα σου
αυτής της ζωής μονάχα είναι και πλούτος
της ψυχής λογίζονται.
Ένα φύλλο μεθά από φως, μαραίνεται πέφτει
τρίβεται στην παλάμη σου και γίνεται
το ρίγος της ζωής σκόνη του χρόνου.

Νικημένος απ' την τόση Σελήνη
απορημένος παρακολουθούσα πως
γαληνεύει η ψυχή από το ξόρκι των άστρων.

Αναδρομή

Δε μπορείς να καταλάβεις πάντα
τη γλώσσα της Άνοιξης
τις άναρθρες καραυγές των χόρτων
το γέλιο των ανθών καθώς
σε κοιτούν κατάματα.
Δέντρα νιόβγαλτα φυτά σου μιλούν
με άγνωστους φθόγγους.

Γνωρίζεις όμως τη γλώσσα των πουλιών
την Άνοιξη σε μια πατρίδα
που παιδική ηλικία ονομάζεις.
Αυτή σου δίνει τρόπο να κατανοείς
και αναλύεται στα μάτια σου
σε χίλια χρώματα ο ουρανός.

SmartOPTIC

Αξεσουάρ και επιλογές

Σετ καλυμμάτων αυτοκαύστου
Περιστροφικός δακτύλιος της διόπτρας
Δυνατότητα επέκτασης βραχίονα
Μακρύς βραχίονας (αντί για στάνταρ)
Μονοφθαλμικός σωλήνας για βοηθό
Εξειδικευμένη Procam camera
Αντάπτορας ψηφιακής κάμερας
Φίλτρα χρωματισμού
Πλαστικό προστατευτικό φακών

Ανακλινόμενα προσοφθάλμια 195°

ΕΞΥΠΝΑ ΑΞΕΣΟΥΑΡ - ΠΛΗΘΩΡΑ ΒΕΛΤΙΩΣΕΩΝ

Επέκταση διόπτρας

Σε συνδυασμό με την ανακλινόμενη διόπτρα, σας επιτρέπει να διατηρείτε την άνετη όρθια στάση σας, μειώνοντας την μυϊκή καταπόνηση.
Σημαντική βελτίωση της εργονομίας.

Δαχτυλίδι περιστροφής της διόπτρας

Παρέχει επιπρόσθετη άνεση. Ακόμη κι όταν η κατεύθυνση του μικροσκοπίου είναι υπό γωνία, το δαχτυλίδι σας προσφέρει τη δυνατότητα να διατηρήσετε την όρθια θέση σας.

Εξειδικευμένη PROCAM ψηφιακή camera

Εξαιρετικά συμπαγής σχεδιασμός με εξειδικευμένο διαχωριστή δέσμης.
Αυτόματη ισορροπία λευκού.
Καθορισμός προβολής πλαισίου.
Κουμπί λήψης φωτογραφίας.

Ψηφιακή κάμερα SLR

Βασική εγγραφή video και υψηλής ανάλυσης φωτογραφίες για τεκμηρίωση, αρχειοθέτηση και εκπαιδευτικούς σκοπούς.
Εξατομικευμένοι αντάπτορες για SLRs και οι περισσότερες κάμερες είναι διαθέσιμες κατόπιν σχετικού αιτήματος.

Sony NEX 5

Η ψηφιακή κάμερα προτείνεται για τα μικροσκόπια SmartOPTIC.
Ελαφριά, ισχυρή κάμερα με δυνατότητα εγγραφής σε υψηλή ανάλυση, αισθητήρα 14 MP.
Live view output και λογική τιμή.

Βιντεοκάμερα

Υψηλής ανάλυσης προεπισκόπηση και δυνατότητα εγγραφής με την προσωπική σας βιντεοκάμερα, όπως η Handycam της SONY.

Σύστημα καταγραφής εικόνας, βίντεο και ήχου, ειδικά διαμορφωμένο ώστε να καλύπτει τις ανάγκες του οδοντιατρείου.
Μικρή, φορητή μονάδα που μπορεί να χρησιμοποιηθεί με laptop ή υπολογιστή.

SELIGA MICROSCOPES

- **3-ετής εγγύηση**
- **30 ημέρες εγγύηση επιστροφής χρημάτων**
- **Εκπαίδευση στη χρήση μικροσκοπίου**

Dental Expert - Άννα Ελμάογλου Ε.Π.Ε.

Φειδιππίδου 30, 11527, Γουδή,
Τηλ.: 210 7770739, 210 7770749, Φαξ: 210 7770716, anna@dental-expert.gr

Tetric® Prime

Σύνθετη ρητίνη καθολικής χρήσης για την πρόσθια και οπίσθια περιοχή

ΝΕΟ:
Εξαιρετικός χειρισμός

Διαμορφούμενη σύνθετη ρητίνη του συστήματος Tetric

- Άριστη διαμόρφωση και χειρισμός
- Εξαιρετική εφαρμογή στα όρια
- Εύπλαστη σύσταση

Efficient Esthetics

Απομόνωση | Συγκόλληση | Αποκατάσταση | Πολυμερισμός

www.ivoclarvivadent.gr

Επίσημοι διανομείς
Ελλάδας
Oral Vision
• Μάγερ 13 / 104 38 Αθήνα / τηλ: 210 77 55 900 /
• Τσιμισκή 34 / 546 23 Θεσσαλονίκη / τηλ: 2310 253 800 / www.oralvision.gr

SADENT
• 1 χλμ Λεωφ. Μαρκοπούλου / 190 02 Παιανία / τηλ: 211 10 22 900 /
• Τετραπόλεως 4 / 115 27 Γουδή / τηλ: 210 77 77 608 /
• Ν. Τέλογλου 7 / 546 36 Θεσσαλονίκη / τηλ: 2310 968 799 / www.sadent.com

Κύπρου
Dentalcon
• Λ. Αναστασιάδη 1 / 2012 Λευκωσία / τηλ: 22 466 000 /
www.dentalcon.com.cy
www.ivoclarvivadent.com

Ivoclar Vivadent AG
Bendererstr. 2 | 9494 Schaan | Liechtenstein |
Tel. +423 235 35 35 | Fax +423 235 33 60

ivoclar vivadent®