ISSN: 2585-2868

Οδοντιατρικο Βημα

ΔΙΜΗΝΙΑΙΑ ΕΚΔΟΣΗ | Σκουφά 64 106 80 Αθήνα | Τηλ. 210 3814 939 | Fax 210 3803 327 | e-mail: odvima@otenet.gr | www.odvima.gr | ΣΕΠΤΕΜΒΡΙΟΣ - ΟΚΤΩΒΡΙΟΣ 2020 | ΤΕΥΧΟΣ 136

Οφθαλμολογικοί κίνδυνοι στο οδοντιατρείο που «απειλούν» τον οδοντίατρο

Οι οφθαλμολογικοί κίνδυνοι που απειλούν τον οδοντίατρο σχετίζονται κατά κύριο λόγο με την έκθεσή του στα βιολογικά υγρά του στόματος, τους μηχανικούς ή χημικούς τραυματισμούς, την έκθεση στην ιονίζουσα ακτινοβολία, τη χρήση lasers και συσκευών πολυμερισμού. Η κ. **Γεωργία Καρσαλιάκου**, Χειρουργός Οφθαλμίατρος μοιράζεται μαζί μας χρήσιμες συμβουλές για τη σωστή προστασία των οφθαλμών στο οδοντιατρείο. Παράλληλα, μας ενημερώνει για τα βήματα που θα πρέπει να πράξει άμεσα ο οδοντίατρος σε περίπτωση ατυχήματος. ***Σελ. 4***

Έρευνα της ΕΟΟ για τα προβλήματα του σύγχρονου οδοντίατρου

Ε.Ο.Ο.

Πόσο άραγε επηρέασαν το οδοντιατρικό επάγγελμα τα περιοριστικά μέτρα για την αναχαίτιση του Covid-19; Στο ερώτημα αυτό και αρκετά άλλα διαχρονικά ζητήματα του κλάδου όπως οι ανησυχίες για το ασφαλιστικό και συνταξιοδοτικό μέλλον, οι ανισότητες, τα προβλήματα που μπορεί να επιφέρει η άσκηση του επαγγέλματος και εντέλει πόσο ικανοποιημένος είναι ο σύγχρονος Έλληνας οδοντίατρος επιχειρεί να απαντήσει η μεγάλη έρευνα της **Ελληνικής Οδοντιατρικής Ομοσπονδίας** σε συνεργασία με το **Τμήμα ΜΒΑ Υγείας** του Εθνικού και Καποδιστριακού Πανεπιστημίου Αθηνών. ***Σελ. 6-8***

ΕΟΕ: Η Εταιρεία Οδοντοστοματολογικής Ερεύνης συνεχίζει δυναμικά και ανανεώνει τις εκπαιδευτικές της δραστηριότητες
Της **Άννας Χ. Λαγού** ..... ***Σελ. 24-25***

Χειρουργική διαχείριση ενδοδοντικά θεραπευμένων δοντιών με θραύσμα μικροεργαλείου

Είναι γνωστό ότι η επιτυχία της Ενδοδοντικής θεραπείας εξαρτάται άμεσα από τη σωστή χημικομηχανική επεξεργασία και ερμητική έμφραξη του συστήματος των ριζικών σωλήνων. Όπως εξηγεί ο κ. **Σωτήρης Μάγκος** Οδοντίατρος Ενδοδοντολόγος κατά τη διάρκεια της χημικομηχανικής επεξεργασίας είναι δυνατό να προκύψουν ιατρογενή συμβάματα όπως είναι η δημιουργία βάθρου, διάτρησης, απόφραξη του ριζικού σωλήνα και θραύση μικροεργαλείου. Ποιες θεραπευτικές επιλογές υπάρχουν. ***Σελ. 10-14***

Η συνδυαστική εφαρμογή Nd:YAG και Er:YAG laser ως εναλλακτική προσέγγιση στην αιτιολογική περιοδοντική θεραπεία

Η εισαγωγή των συσκευών laser στην Περιοδοντολογία έχει προσελκύσει το ενδιαφέρον της οδοντιατρικής κοινότητας, καθώς αποτελεί μία πολλά υποσχόμενη θεραπευτική προσέγγιση. Η κ. **Κλεοπάτρα Καραϊσκάκη** DDS, MSc, Χειρουργός οδοντίατρος,παρουσιάζει κλινικό περιστατικό και την αντιμετώπισή του με τα laser Nd:YAG (1.064 nm) και Er:YAG (2.940 nm). ***Σελ. 16-18***

ΕΕΚΣ: Μικρές πολλαπλές διογκώσεις με ελκωμένη επιφάνεια στη σκληρή υπερώα
Του **Δημήτρη Ανδρεάδη** ..... ***Σελ. 19***

ΕΕΝΟ: Αντιμετώπιση ασθενών σε αγωγή με Νέα από του Στόματος Αντιπηκτικά
Της **Ευαγγελίας Μπογοσιάν** ..... ***Σελ. 22-23***

ITI: Σύνδεση Δοντιών - Εμφυτευμάτων
Των **Λαμπρινής Λεωτσάκου, Μαίρης Λινάρδου, Νικήτα Σ. Συκαρά** ..... ***Σελ. 26-28***

80 ΧΡΟΝΙΑ ΠΡΙΝ

Με αφορμή την Εθνική Επέτειο της 28ης Οκτωβρίου 1940

Ηρακλής Καρκαζής
Καθηγητής Κινητής Προσθετικής ΕΚΠΑ

Η κήρυξη του πολέμου βρήκε το Οδοντιατρικό Σχολείο να λειτουργεί στο προβληματικό κτήριο της οδού Χαλκοκονδύλη 15 στο οποίο είχε μεταστεγαστεί μόλις τρία χρόνια νωρίτερα. Στο σωζόμενο και εξαιρετικά επιμελημένο χειρόγραφο βιβλίο *Διαδοχικών Σημειώσεων του Τμήματος της Προσθετικής* διαβάζουμε σε πολυτονική γραφή: *«28 8/βρίου 1940 - Διακόπτονται τα μαθήματα επ΄ αόριστον, λόγω κηρύξεως του πολέμου».*

Παρά την αιφνίδια διακοπή των μαθημάτων η λειτουργία του Σχολείου φαίνεται να αποκαταστάθηκε, τουλάχιστον σε κάποιο βαθμό, όπως αποτυπώνεται σε μια μεταγενέστερη εγγραφή που χρονολογείται το Σεπτέμβριο της ερχόμενης χρονιάς, δηλαδή πέντε μήνες μετά την είσοδο των γερμανικών στρατευμάτων στην Αθήνα: *«12 Σεπτεμβρίου 1941. 2.30΄-3.30΄ Μάθημα στους τριτοετείς φοιτητές περί λήψης αποτυπωμάτων ολικών οδοντοστοιχιών εν γένει»* Τόσο μακριά αλλά και τόσο κοντά!.

Το Οδοντιατρικό Σχολείο Χαλκοκονδύλη 15 και Πατησίων.

Σχετικές πηγές

- Αιμίλιος Δημητριάδης. Η ιστορία της Ελληνικής Οδοντιατρικής. Επάγγελμα Επιστήμη 1834-1989. Έκδοση Ελληνικής Οδοντιατρικής Ομοσπονδίας, Αθήνα 1989
- Κωνσταντίνος Κοψιαύτης. Προφορικές διηγήσεις
- Φώτης Μήτσης. Αναδρομές και μνήμες. Από το οδοιπορικό της Ελληνικής Οδοντιατρικής. Omni Press. Αθήνα 1993
- Χαρίλαος Χαραλαμπάκης. Μνήμες. Αθήναι 1997
- Νικόλαος Παραδείσης. Αμπελόκηποι. Μικρός Ρωμηός. Αθήνα 1997

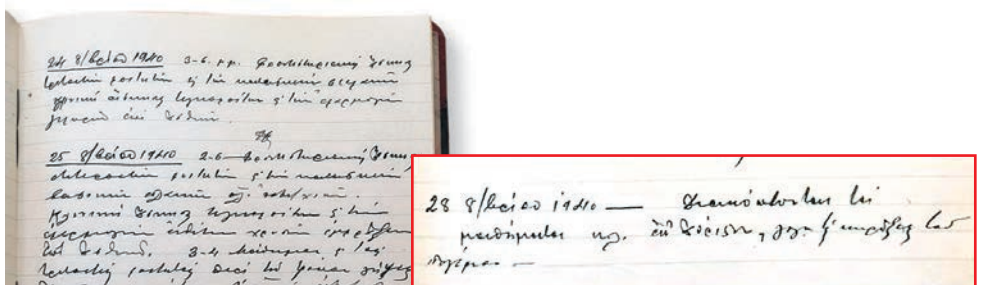

«28 8/βρίου 1940 - Διακόπτονται τα μαθήματα κλ. επ΄ αόριστον, λόγω κηρύξεως του πολέμου»,



«12 Σεπτεμβρίου 1941. 2.30΄-3.30΄ Μάθημα στους τριτοετείς φοιτητές περί λήψης αποτυπωμάτων ολικών οδοντοστοιχιών εν γένει»



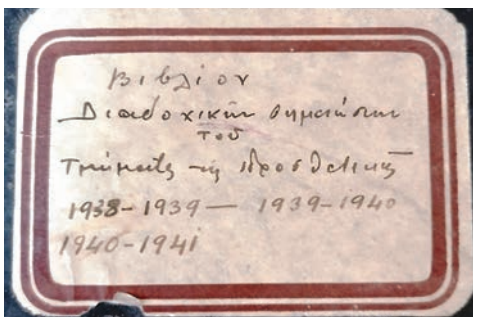

Βιβλίον Διαδοχικών Σημειώσεων του Τμήματος της Προσθετικής 1938-1939, 1939-1940, 1940-1941.

www.odvima.gr

Διαβάστε τα τελευταία τεύχη της εφημερίδας «Οδοντιατρικό Βήμα»

Αποκτήστε άμεση και έγκυρη πληροφόρηση για όλες τις επιστημονικές εκδηλώσεις και σεμινάρια

Μάθετε τα σημαντικότερα νέα του οδοντιατρικού κλάδου

Ενημερωθείτε για όλα τα βιβλία των εκδόσεών μας με δυνατότητα πλοήγησης στα περιεχόμενα και στις περιλήψεις τους και βρείτε πληροφορίες για όλα τα ξενόγλωσσα βιβλία των εκδόσεων «Quintessence»

Πραγματοποιήστε τις αγορές σας με πιστωτική κάρτα και άτοκες δόσεις απ' ευθείας από τον υπολογιστή σας

ΟΔΟΝΤΙΑΤΡΙΚΟ ΒΗΜΑ | Διμηνιαία Έκδοση — Κωδικός 016446

Ιδιοκτήτης: **ΟΔΟΝΤΙΑΤΡΙΚΟ ΒΗΜΑ Μ.Ε.Π.Ε.**

Ιδρυτής: **Γιάννης Καρκατζούλης**

Σκουφά 64 • 106 80 Αθήνα
Τηλ.: 210 3814 939 • Fax: 210 3803 327
e-mail: odvima@otenet.gr
www.odvima.gr

Διευθυντής:
Όθωνας Γκότσης

Σύμβουλος Έκδοσης:
Κατερίνα Καρκατζούλη

Σύνταξη:
Γεωργία Σάκκουλα
Ηλιάνα Γιαννούλη
Νότης Ρήγας

Υπεύθυνος λογιστηρίου:
Γιώργος Κάντζος

Νομικός Σύμβουλος:
Λάμπρος Ανδρ. Τσοπράς

Υπεύθυνος Τυπογραφείου:
PaperGraph
Βιοτεχνικό Πάρκο, 203 00 Λουτράκι
Τηλ. 27440 69550

ΕΝΩΣΗ ΔΗΜΟΣΙΟΓΡΑΦΩΝ ΙΔΙΟΚΤΗΤΩΝ ΠΕΡΙΟΔΙΚΟΥ ΤΥΠΟΥ
FIPP Federation International of Periodical Press
EMMA EUROPEAN MAGAZINE MEDIA ASSOCIATION



OsteoBiol®
by Tecnoss

GTO®



ΤΟ ΝΕΟ ΠΡΟΤΥΠΟ ΥΠΕΡΟΧΗΣ ΣΤΑ ΒΙΟΫΛΙΚΑ

Έτοιμο προς χρήση, προενυδατωμένο βιοϋλικό, αναμεμειγμένο με το **OsteoBiol® *TSV Gel*** που του εξασφαλίζει ιδανική κολλώδη σύσταση.

Διατίθεται σε σύριγγα κι ενίεται κατευθείαν στην ελλειμματική περιοχή.

ΧΑΡΑΚΤΗΡΙΣΤΙΚΑ

Το **OsteoBiol® *GTO®*** είναι ένα ετερόλογο οστικό μόσχευμα. Είναι ένα μείγμα κολλαγονούχων κόκκων συμπαγούς και σπογγώδους οστού με κοκκομετρία που κυμαίνεται από 600 έως 1.000 μm, κατάλληλα αναμεμειγμένο με **OsteoBiol® *TSV Gel*** (μείγμα γέλης ετερόλογου, τύπου I και II κολλαγόνου με πολυακόρεστα λιπαρά οξέα και ένα βιοσυμβατό συνθετικό συμπολυμερές, αραιωμένο σε υδατικό διάλυμα).

Σύνθεση: ~80% μείγμα οστικών κόκκων,
~20% OsteoBiol® *TSV Gel*

Χρόνος επανεισόδου: περίπου 5 μήνες

ΣΥΣΚΕΥΑΣΙΕΣ

Σύριγγες: 0,5 cc • 2,0 cc

Ανοικτή ανύψωση ιγμορείου

Ενδοοστικά ελλείμματα

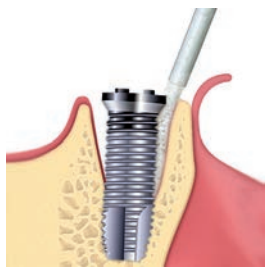

Περιεμφυτευματικές βλάβες

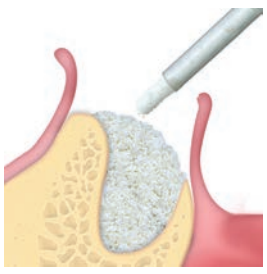

Οριζόντια αύξηση

Αναγέννηση ακρολοφίας

Μιλτιάδης Βιτσαρόπουλος Α.Ε.

ΚΕΝΤΡΙΚΑ Μεσογείων 348, 153 41 Αγ. Παρασκευή, Αθήνα, **Τηλ:** 210 65 41 340, **Fax:** 210 65 41 618

ΥΠΟΚΑΤΑΣΤΗΜΑ Φειδιππίδου 55, 115 27 Γουδή, **Τηλ:** 210 77 95 747

www.vitsaropoulos.gr • e-mail: info@vitsaropoulos.gr • www.facebook.com/vitsaropoulos

Οφθαλμολογικοί κίνδυνοι στο οδοντιατρείο που «απειλούν» τον οδοντίατρο

Γεωργία Καρσαλιάκου
Χειρουργός Οφθαλμίατρος
Επιστημονικός συνεργάτης θεραπευτηρίου «Υγεία»

Οι οφθαλμολογικοί κίνδυνοι που απειλούν τον οδοντίατρο σχετίζονται κατά κύριο λόγο με την έκθεσή του στα βιολογικά υγρά του στόματος, τους μηχανικούς ή χημικούς τραυματισμούς, την έκθεση στην ιονίζουσα ακτινοβολία, τη χρήση lasers και συσκευών πολυμερισμού.
Έχουμε την τιμή να φιλοξενούμε σε μια άκρως κατατοπιστική συζήτηση, αναφορικά με τους κινδύνους των οφθαλμών στο περιβάλλον εργασίας των οδοντιάτρων, την κ. Γεωργία Καρσαλιάκου, Χειρουργό Οφθαλμίατρο, η οποία μοιράζεται μαζί μας χρήσιμες συμβουλές για την σωστή προστασία των οφθαλμών στο οδοντιατρείο.
Παράλληλα, η κ. Καρσαλιάκου μας ενημερώνει για τα βήματα που θα πρέπει να πράξει άμεσα ο οδοντίατρος σε περίπτωση ατυχήματος.

Συνέντευξη στην **Ηλιάνα Γιαννούλη** δημοσιογράφο

Κα Καρσαλιάκου, κατά τη διάρκεια των οδοντιατρικών εργασιών, οι οφθαλμοί των οδοντιάτρων εκτίθενται σε κινδύνους, οι οποίοι περιλαμβάνουν διάφορα ξένα σώματα, χημικούς παράγοντες, μολυσματικό υλικό και την ακτινοβολία. Τι θα πρέπει να κάνει άμεσα ο οδοντίατρος σε περίπτωση κάποιου ατυχήματος, πριν αναζητήσει τη βοήθεια οφθαλμιάτρου;

Κατά τη διάρκεια των οδοντιατρικών πράξεων συχνά εξέρχονται με ταχύτητα ποικίλης σύστασης σωματίδια από τη στοματική κοιλότητα του ασθενούς προς το πρόσωπο και τα μάτια του οδοντιάτρου. Παρά το γεγονός ότι η στοματική κοιλότητα βρίθει μικροβίων, η πιθανότητα μόλυνσης των οφθαλμών από κάποιον παθογόνο μικροοργανισμό δεν είναι υψηλή. Οι οφθαλμοί έχουν τη δυνατότητα μέσω της μηχανικής κίνησης των βλεφάρων, αλλά και των δακρύων να «αυτοκαθαρίζονται» σε σημαντικό βαθμό και να απομακρύνουν επιτυχώς εισερχόμενα μολυσματικά σωματίδια. Ωστόσο, αν η είσοδος των σωματιδίων γίνει με δύναμη, ικανή να προκαλέσει λύση της συνέχειας του ιστού (κερατοειδούς ή επιπεφυκότα), η πιθανότητα μιας τοπικής ή συστηματικής μόλυνσης αυξάνεται σημαντικά. Φυσικά, δεν αποκλείεται να προκληθεί λοίμωξη στους οφθαλμούς και με απλή επαφή με μολυσματικό υλικό, καθώς έχουν αναφερθεί περιπτώσεις βακτηριακής κερατίτιδας από Staphylococcus Aureus, βακτηριδιακής επιπεφυκίτιδας από Chlamydia Trachomatis, ερπητικής κερατίτιδας από HSV (ιός απλού έρπητα), καθώς και συστηματικής μετάδοσης HIV (ιός επίκτητης ανοσολογικής ανεπάρκειας) και HCV (ιός ηπατίτιδας C) μέσω επαφής του υλικού με τους επιπεφυκότες.
Μηχανικοί τραυματισμοί στους οφθαλμούς μπορεί να προκληθούν από υλικά, όπως το αμάλγαμα, το ακρυλικό, μόρια μετάλλου ή πορσελάνης. Παράλληλα, χημικοί παράγοντες, όπως το υποχλωριώδες νάτριο (NaOCl), η χλωρεξιδίνη, η αιθανόλη, τα τοπικά αναισθητικά, η ευγενόλη και τα απολυμαντικά μπορούν επίσης να προκαλέσουν χημική διάβρωση στον κερατοειδή, έγκαυμα- φλεγμονή στον επιπεφυκότα ποικίλου βαθμού και έκτασης ανάλογα με τη δραστική ουσία και το χρόνο επαφής με τον ιστό.
Σε κάθε περίπτωση, αν κάτι από τα προαναφερθέντα εισέλθει στα μάτια του οδοντιάτρου, οφείλει σε πρώτη φάση να ξεπλύνει με άφθονο φυσιολογικό όρο και υπό πίεση τους οφθαλμικούς βολβούς και τα κολπώματα του επιπεφυκότα. Η διαδικασία αυτή στην περίπτωση των χημικών παραγόντων πρέπει να είναι πιο παρατεταμένη, ώστε να εξουδετερωθεί ο διαβρωτικός – ερεθιστικός παράγοντας. Εάν υπάρχει ξένο σώμα, ορατό με γυμνό μάτι, ο οδοντίατρος μπορεί να επιχειρήσει να το αφαιρέσει με ήπιες κινήσεις με μια εμποτισμένη με φυσιολογικό ορό μπατονέτα. Σε κάθε άλλη περίπτωση, και αν εξακολουθεί να υπάρχει ενόχληση στους οφθαλμούς ή θολή όραση συστήνεται άμεση επίσκεψη στον οφθαλμίατρο.

Οι ιοί που προκαλούν αναπνευστικές λοιμώξεις μεταδίδονται εύκολα μέσω των ματιών, ακόμη κι όταν απλώς τα αγγίξουμε με μολυσμένα χέρια.

Δεδομένης της αυξημένης ανησυχίας λόγω της πανδημίας, πόσο εύκολη είναι η μετάδοση του νέου κορωνοϊού μέσω της «πύλης» των ματιών; Υπάρχουν κάποιοι παράγοντες, όπως η ξηρότητα των οφθαλμών που μπορεί να λειτουργήσουν επιβαρυντικά για τους επαγγελματίες της στοματικής υγείας;

Ο νέος κορωνοιός (Covid-19) δεν μεταδίδεται μόνο με την εισπνοή μολυσμένων σταγονιδίων ή από τα μολυσμένα χέρια, αλλά και με την επαφή μολυσμένων σταγονιδίων με τα μάτια. Ο νέος κορωνοιός μπορεί να προκαλέσει επιπεφυκίτιδα, όταν μικροσταγονίδια που απελευθερώνονται στον αέρα με το φτέρνισμα, τον βήχα ή ακόμη και με την αναπνοή έρχονται σε επαφή με το επιθήλιο του επιπεφυκότα. Από εκεί, η είσοδος των παθογόνων στον οργανισμό είναι θέμα χρόνου. Ιδιαίτερα οι ιοί, που προκαλούν αναπνευστικές λοιμώξεις μεταδίδονται εύκολα μέσω των ματιών, ακόμη κι αν απλώς τα αγγίξουμε με μολυσμένα χέρια. Για αυτό και πρέπει να αποφεύγουμε την επαφή με τα μάτια, τη μύτη και το στόμα, οποτεδήποτε βρισκόμαστε εκτός σπιτιού και δεν έχουμε προηγουμένως πλύνει καλά τα χέρια με σαπούνι και άφθονο τρεχούμενο νερό. Για όλους αυτούς τους λόγους, η χρήση μάσκας και ειδικών προστατευτικών γυαλιών ή ασπίδας από τους οδοντιάτρους κρίνεται απολύτως απαραίτητη.
Σημαντικό είναι να τονιστεί ότι σε πολύωρη οδοντιατρική εργασία μειώνεται ο αριθμός των συνήθων βλεφαρισμών που εκτελούνται, οπότε εκδηλώνονται συμπτώματα ξηροφθαλμίας από εξάτμιση, δηλαδή τσούξιμο, αίσθημα καύσου, θολή όραση έως και αίσθημα ξένου σώματος στα μάτια. Ως εκ τούτου, η τακτική χρήση τεχνητών δακρύων κάθε 1-1½ ώρα εργασίας κρίνεται αναγκαία.

> Σε πολύωρη οδοντιατρική εργασία μειώνεται ο αριθμός των συνήθων βλεφαρισμών που εκτελούνται, οπότε εκδηλώνονται συμπτώματα ξηροφθαλμίας από εξάτμιση. Γι' αυτό, η τακτική χρήση τεχνητών δακρύων κρίνεται αναγκαία.

Η συχνή χρήση laser και συσκευών φωτοπολυμερισμού στο πλαίσιο των οδοντιατρικών πράξεων, τι κινδύνους κρύβουν για την υγεία των ματιών;

Τα lasers μαλακών και σκληρών ιστών, που χρησιμοποιούνται στα πλαίσια οδοντιατρικών πράξεων, δεν προκαλούν συσσώρευση βλαβερής ακτινοβολίας στον οργανισμό (όπως η ιονίζουσα ακτινοβολία κατά τη λήψη ακτινογραφιών). Όμως, το φως που παράγουν είναι ιδιαιτέρως δυνατό σε βαθμό που ενδέχεται να προκαλέσει έγκαυμα στην περιοχή της ωχράς κηλίδας, αν κάποιος το κοιτάζει. Επιπλέον, οι πιο σύγχρονες φωτοπολυμεριζόμενες ρητίνες που πολυμερίζονται με ορατό φως πλεονεκτούν έναντι των παλαιοτέρων που πολυμερίζονται με υπεριώδη ακτινοβολία, η οποία ως γνωστόν προκαλεί οφθαλμολογικές βλάβες, όπως φωτοκερατίτιδα, καταρράκτη, ακόμη και αλλοιώσεις στην ωχρά κηλίδα, ανάλογα βέβαια με τον χρόνο έκθεσης και την ένταση της ακτινοβολίας. Αντιλαμβάνεται επομένως, κανείς ότι η χρήση ειδικών προστατευτικών γυαλιών τόσο για τον ιατρό όσο και για τον ασθενή κατά τη διάρκεια τέτοιου είδους εφαρμογών κρίνεται επιβεβλημένη.

Ο ισχυρός φωτισμός και η πολύωρη χρήση loupes πώς επιδρούν στην υγεία των ματιών;

Ο άπλετος φωτισμός στο πεδίο εργασίας, όχι μόνο δε δρα εις βάρος, αλλά διευκολύνει πολύ την εργασία του οδοντιάτρου, δεδομένου ότι καλείται να αναγνωρίσει λεπτές μεταβολές και λεπτομέρειες σε στενό πεδίο. Η χρήση μεγεθυντικών γυαλιών (loupes) βοηθά εξαιρετικά με την προϋπόθεση ότι ο βαθμός μεγέθυνσης ανταποκρίνεται στη διαθλαστική κατάσταση των βαθμών του οδοντιάτρου, στην ηλικία του, στην επιθυμητή μεγέθυνση και στην απόσταση από την οποία θέλει και είναι και εργονομικό να εστιάζει. Ακατάλληλοι βαθμοί μεγέθυνσης οδηγούν σε θολή όραση, πονοκεφάλους ή αυχεναλγία.

FKG
swiss endo

RACE® EVO

THE RACE LEGACY

SAFE. EFFICIENT. SOFT CONTROL.

Dental Expert - Άννα Ελμάογλου Ε.Π.Ε.

Ο Εξειδικευμένος Συνεργάτης του Οδοντιατρείου σας

Φειδιππίδου 30, 11527, Γουδή • Τηλ.: 210 7770739, 210 7770749 • Φαξ: 210 7770716 • e-mail: anna@dental-expert.gr

Έρευνα της ΕΟΟ για τα προβλήματα του σύγχρονου οδοντίατρου

Με την πανδημία να έχει ανατρέψει πολλά πράγματα που θεωρούσαμε δεδομένα, το οδοντιατρικό επάγγελμα δεν αποτελεί εξαίρεση. Ειδικά την περίοδο της γενικής καραντίνας οι οδοντίατροι αναγκάστηκαν να κλείσουν και αυτοί τα οδοντιατρεία τους, ενώ η επιστροφή τους στις νέες συνθήκες επαγγελματικής πραγματικότητας σηματοδοτήθηκε από την υιοθέτηση νέων αυστηρών πρωτοκόλλων και οδηγιών με στόχο την προστασία των ασθενών, του προσωπικού τους και των ιδίων.

Πόσο άραγε επηρέασαν το οδοντιατρικό επάγγελμα τα περιοριστικά μέτρα για την αναχαίτιση του νέου κορονοϊού; Στο ερώτημα αυτό και αρκετά άλλα κομβικής σημασίας και διαχρονικά ζητήματα για τον κλάδο, που μεταξύ άλλων αφορούν τις ανησυχίες για το ασφαλιστικό και συνταξιοδοτικό μέλλον, τις ανισότητες, τα προβλήματα που μπορεί να του επιφέρει η άσκηση του επαγγέλματος και εντέλει πόσο ικανοποιημένος είναι ο σύγχρονος Έλληνας οδοντίατρος από αυτήν, επιχειρεί να απαντήσει η μεγάλη έρευνα της Ελληνικής Οδοντιατρικής Ομοσπονδίας σε συνεργασία με το Τμήμα ΜΒΑ Υγείας του Εθνικού και Καποδιστριακού Πανεπιστημίου Αθηνών.

Της **Γεωργίας Σάκκουλα** δημοσιογράφου

Καταγραφή κοινωνικο-οικονομικών ανισοτήτων

Η έρευνα αποτελεί μια απόπειρα ευρείας καταγραφής των κοινωνικοοικονομικών ανισοτήτων που μπορούν να ανιχνευτούν κατά την άσκηση της οδοντιατρικής, εξηγούν στο Οδοντιατρικό Βήμα οι άνθρωποι που ξεκίνησαν την πρωτοβουλία. Ο λόγος για την γενική γραμματέα της ΕΟΟ **Μαρία Μενενάκου,** την ορθοδοντικό **Ασπασία Γιαννίρη,** την παιδοδοντίατρο **Κατερίνα Κυρανούδη** και τη **Βασιλική Πασιά,** χειρουργό-οδοντίατρο. Αρωγός τους σε αυτήν προσπάθεια είναι ο κ. **Ιωάννης Υφαντόπουλος,** καθηγητής Οικονομικών της Υγείας και Επιστημονικός Υπεύθυνος του ΜΒΑ-Υγεία του ΕΚΠΑ που έχει αναλάβει τον σχεδιασμό της έρευνας.

Αρχικά, όμως, η ιδέα είχε ξεκινήσει περισσότερο από την ανάγκη να καταγραφούν οι ανισότητες στο επάγγελμα μεταξύ των δύο φύλων, με τις πρώτες συζητήσεις να ξεκινούν πριν από τουλάχιστον ένα χρόνο στην ομάδα εργασίας γυναικών στην οδοντιατρική και τελικά να καταλήγουν στη διαπίστωση πως το ερωτηματολόγιο πρέπει να είναι πολύ ευρύτερο. Από εκεί προέκυψαν εθελοντικά τα άτομα τα οποία διαμόρφωσαν το ερωτηματολόγιο, το οποίο έτυχε της έγκρισης του διοικητικού συμβουλίου της ομοσπονδίας.

«Η ιδέα αυτή ξεκίνησε γιατί καταρχήν συνειδητοποιήσαμε ότι από τα 15 άτομα του διοικητικού συμβουλίου η μία (εγώ μόνο) είναι γυναίκα, ενώ πιστεύουμε ότι οι γυναίκες οδοντίατροι στην Ελλάδα είναι πάνω από το 50%. Και αναρωτηθήκαμε γιατί υπάρχει αυτή η ανισοκατανομή στην εκπροσώπηση», παρατηρεί η κ. Μενενάκου.

Από αριστερά η κ. Κατερίνα Κυρανούδη, η κ. Ασπασία Γιαννίρη, ο κ. Ιωάννης Υφαντόπουλος, ο κ. Αθανάσιος Δεβλιώτης και η κ. Μαρία Μενενάκου. Στην οθόνη (πάνω αριστερά) η κ. Βασιλική Πασιά.

«Οι στατιστικές λένε πως το 70% των γυναικών οδοντιάτρων δουλεύουν μέχρι την τελευταία ημέρα πριν τον τοκετό», συμπληρώνει η κ. Κυρανούδη για να καταδείξει τις ανισότητες αυτές.

Όμως, *«δεν παραμείναμε μόνο στον αρχικό στόχο, κάναμε μια αρκετά μεγάλη διεύρυνση του φάσματος έρευνας του ερωτηματολογίου μας και θελήσαμε να επικεντρωθούμε όχι μόνο στο κομμάτι των έμφυλων διαφορών αλλά σε μια γενικότερη αποτύπωση των χαρακτηριστικών της άσκησης της οδοντιατρικής πράξης στην Ελλάδα του σήμερα. Αυτός είναι ο βασικός στόχος... Είναι λίγο διευρυμένο, γιατί βρισκόμαστε σε μια κρίσιμη καμπή. Βρισκόμαστε σε μια Ελλάδα, που πάνω που βγήκε από μια δεκαετή οικονομική ύφεση βρέθηκε σε μια φοβερή δίνη μιας παγκόσμιας υγειονομικής κρίσης με τρομερές οικονομικές επιπτώσεις. Όλο αυτό, λοιπόν, είναι ένα περιβάλλον μέσα στο οποίο ο σύγχρονος Έλληνας οδοντίατρος καλείται να δραστηριοποιηθεί επαγγελματικά. Και αυτό το περιβάλλον αυτή τη στιγμή έχει στοιχεία τα οποία τον επηρεάζουν άμεσα»* προσθέτει η κ. Γιαννίρη.

«Ενώ ξεκινήσαμε για ένα ερωτηματολόγιο το οποίο θα καταγράφει τις ανισότητες των δύο φύλων στο επάγγελμα καταλήξαμε να έχουμε στα χέρια μας ένα ερωτηματολόγιο που μας δίνει ποιοτικές και ποσοτικές πληροφορίες για το οδοντιατρικό επάγγελμα γενικά και ελπίζουμε ότι αυτό θα είναι ένα πολύ δυνατό εργαλείο στα χέρια μας για να αντλήσουμε πληροφορίες και να διεκδικήσουμε πράγματα και για το επάγγελμα, και συνδικαλιστικά, και για ασφαλιστικά θέματα» τονίζει από την πλευρά της η κ. Πασιά. *«Όσο πιο μεγάλη η συμμετοχή τόσο πιο δυνατή η φωνή της διεκδίκησης»*, σημειώνει χαρακτηριστικά.

Οι έξι πυλώνες

Εξηγώντας επιγραμματικά τον σκελετό του ερωτηματολογίου - εν δυνάμει εργαλείου στα χέρια της οδοντιατρικής κοινότητας, η κ. Γιαννίρη αναφέρει:

«Σε πρώτη φάση θέλουμε να αποτυπώσουμε το προφίλ του σύγχρονου Έλληνα οδοντίατρου (σπουδές, επιμόρφωση, συνεχιζόμενη κατάρτιση, επιστημονική ενημέρωση).

Δεύτερον, θέλουμε να αντλήσουμε πληροφορίες σχετικά με τον τόπο, τον χρόνο και τον τρόπο άσκησης του επαγγέλματός του, της προσφοράς των υπηρεσιών προς τους ασθενείς του, έτσι ώστε να μπορεί να ικανοποιεί τις ανάγκες και των πιο απαιτητικών ασθενών στη σημερινή εποχή.

Τρίτον, προσπαθούμε να διερευνήσουμε την ικανοποίηση που αντλεί ο σύγχρονος οδοντίατρος από το επάγγελμά του και να ψηλαφί-

Συνέχεια στη σελίδα 8

Πρόσκληση συμμετοχής στην έρευνα από τον Πρόεδρο της ΕΟΟ

Αγαπητοί Συνάδελφοι,

Οι εμπειρίες που αποκτούμε στο χρόνο μας διδάσκουν, μας ωριμάζουν πολιτικά και εξ ανάγκης μας οδηγούν σε έναν επιτακτικό επαναπροσδιορισμό της σχέσης μας με το παρελθόν και στην σύλληψη νέων ιδεών και αντιλήψεων, προς όφελος του Κλάδου.

Στα πλαίσια αυτών των αναγκών, η Ελληνική Οδοντιατρική Ομοσπονδία διενεργεί μια σημαντική έρευνα με την συνδρομή αρμόδιων επιστημονικών φορέων, με επιδιωκόμενο στόχο την ιεράρχηση και καταγραφή των προβλημάτων του κλάδου μας, όσο και την κατάθεση τεκμηριωμένων προτάσεων για την αντιμετώπισή τους. Για τον λόγο αυτόν, **καθίσταται αυτονόητα πολύτιμη η ενεργός συμμετοχή όλων σας** στην διενεργούμενη έρευνα της ΕΟΟ με την σοβαρή καταγραφή θέσεων διεξόδου και επίλυσης όσων, κατά την γνώμη σας ζητημάτων έχουν ζωτική σημασία για την άσκηση του λειτουργήματος.

Όσο πιο υψηλό είναι το δείγμα της συμμετοχής σας, τόσο πιο πειστική και πιεστική θα είναι η πρότασή μας στους αρμοδίους να ακούσουν τα προβλήματα που μας απασχολούν. Οι αιτιολογημένες θέσεις και απόψεις σας είναι βέβαιο ότι θα μας βοηθήσουν στο δύσκολο έργο μας. Είναι εύκολο κανείς να εκδηλώνει τον θυμό του για τα κακώς κείμενα με άναρθρες κραυγές, αλλά πολύ δύσκολο να προτείνει κατάλληλες, στρατηγικές και βιώσιμες λύσεις που μπορούν να υλοποιηθούν κόντρα στην δαιδαλώδη γραφειοκρατία και τις χρονοβόρες διαδικασίες του δημόσιου τομέα.

Η Ε.Ο.Ο. γύρισε πλέον σε νέα ελπιδοφόρα σελίδα, μακριά από άρρωστες συντεχνιακές αντιλήψεις. Το στοίχημα της νέας γενιάς δεν μπορεί και δεν πρέπει να πάει χαμένο.Πρέπει να χαράξουμε νέα οράματα, στόχους και προσδοκίες.

Σ'αυτήν την προσπάθεια επιβάλλεται να είστε δίπλα μας ουσιαστικά με την ενεργή συμμετοχή σας!

Με συναδελφικούς χαιρετισμούς
Αθανάσιος Α. Δεβλιώτης
Πρόεδρος της Ελληνικής Οδοντιατρικής Ομοσπονδίας

AIRFLOW® PROPHYLAXIS MASTER

Οδοντεμπορική
...The absolute DEPOT!

ΟΔΟΝΤΙΑΤΡΙΚΑ ΕΙΔΗ & ΜΗΧΑΝΗΜΑΤΑ
Π. Τσαλδάρη 211
17676 Καλλιθέα
Τηλ.: 210 95 72 770, 771
Fax: 210 95 77 557
email:odontemporiki@gmail.com, www.odontemporiki.gr

ΟΔΟΝΤΙΑΤΡΙΚΑ ΑΠΟΣΤΟΛΙΔΗ
από το 1929
www.apostolides.gr
Για όσους έχουν υψηλές απαιτήσεις

ΑΘΗΝΑ:
ΦΕΙΔΙΠΠΙΔΟΥ 23, 115 27 ΓΟΥΔΗ
ΤΗΛ./ FAX: 210 698 48 82
info.athens@apostolides.gr

ΘΕΣΣΑΛΟΝΙΚΗ:
ΤΕΛΛΟΓΛΟΥ 11, 546 36
ΤΗΛ.: 2310 201 301, 2310 248 065
info@apostolides.gr

EMS
MAKE ME SMILE.

Συνέχεια από τη σελίδα 6

σουμε παραμέτρους που αφορούν την ποιότητα ζωής του.
Τέταρτον, καταγράφουμε τις ανησυχίες και τις προσδοκίες για το ασφαλιστικό και συνταξιοδοτικό του μέλλον.
Πέμπτον, εξετάζουμε τις επιπτώσεις στη σωματική και ψυχική υγεία από το οδοντιατρικό επάγγελμα. Δηλαδή πιθανά προβλήματα όρασης, ακοής, μυοσκελετικά κ.α, καθώς και πιθανά ατυχήματα κατά την άσκηση της οδοντιατρικής πράξης. Επιπλέον, μελετάμε έναν σημαντικό παράγοντα που αναφέρεται στο στρες και την επίδρασή του στην ψυχική ισορροπία του οδοντιάτρου.
Έκτον, επικεντρωνόμαστε στην επίδραση που έχει ο Covid-19 στην άσκηση του οδοντιατρικού επαγγέλματος. Πρόσφατες έρευνες έχουν επισημάνει ότι το επάγγελμά μας είναι από τα πλέον πληττόμενα από την πανδημία, με σημαντικές επιπτώσεις στο κόστος λειτουργίας του ιατρείου και στο αίσθημα ανασφάλειας που νιώθει ο οδοντίατρος».

> Κάθε οδοντίατρος αξίζει να αφιερώσει δώδεκα λεπτά και να απαντήσει ανώνυμα στο ερωτηματολόγιο της ΕΟΟ, που θα λάβει μέσω email από τον τοπικό οδοντιατρικό σύλλογο στον οποίο ανήκει, με στόχο τη χαρτογράφηση του οδοντιατρικού επαγγέλματος και την καταγραφή των κοινωνικοοικονομικών ανισοτήτων στον κλάδο.

Γιατί αξίζει να αφιερώσετε δώδεκα λεπτά

1ον: *«Γιατί το ερωτηματολόγιο αφορά τον κάθε οδοντίατρο, και απαντώντας το συμβάλλει στο να ακουστεί η φωνή του»*, επισημαίνει η κ. Γιαννίρη.

2ον: *«Γιατί το δείγμα που θα προκύψει από την έρευνα θα πρέπει να είναι όσο το δυνατόν πιο αντιπροσωπευτικό ώστε να χρησιμοποιηθεί για τη χάραξη στρατηγικής στο πλαίσιο του υγιούς συνδικαλισμού αλλά και να αξιοποιηθεί για διαπραγμάτευση με την πολιτική εξουσία της χώρας μας»*, συνεχίζει.

3ον: *«Για έναν άνθρωπο όπως ο σύγχρονος οδοντίατρος που δουλεύει απομονωμένος μέσα στους τέσσερις τοίχους του ιατρείου του, είναι σημαντικό να έχει μια «ακτινογραφία» της οδοντιατρικής κοινότητας μέσα στην οποία ζει και δραστηριοποιείται ο ίδιος».*

«Πρόσκληση στα όπλα»

Με αυτή τη φράση ο καθηγητής κ. Ιωάννης Υφαντόπουλος συνοψίζει το κάλεσμα συμμετοχής στην έρευνα, υπογραμμίζοντας ότι ο κάθε οδοντίατρος θα πρέπει να αντιμετωπίσει το ερωτηματολόγιο ως ένα εργαλείο καταγραφής της «ταυτότητάς του», που θα συμβάλλει στην ανάδειξη των κοινωνικο-οικονομικών ανισοτήτων και των προβλημάτων στον κλάδο. *«Θέλουμε να έχουμε όλο το φάσμα καταγραφής. Ακόμη και οι πλέον ακραίες περιπτώσεις πρέπει να αποτυπωθούν στην έρευνα. Επίσης είναι εξαιρετικά σημαντικό οι συμμετέχοντες να είναι ειλικρινείς με τις απαντήσεις τους»*, προσθέτει ο ίδιος.
Αναφερόμενος στα αποτελέσματα της α΄ πιλοτικής φάσης, ο καθηγητής Υφαντόπουλος σημειώνει ότι είναι ιδιαίτερα υποστηρικτικά και συμφωνούν με την παγκόσμια βιβλιογραφία, φανερώνοντας την εγκυρότητα του ερωτηματολογίου, καθώς και τη συγκρισιμότητα με άλλες έρευνες, στοιχεία που από κοινού συνθέτουν την αξιοπιστία ενός εργαλείου που στόχο έχει να αποτυπώσει τον τρόπο άσκησης του οδοντιατρικού επαγγέλματος στη χώρα μας.
Όπως μας εξηγεί ο ίδιος, είναι ακριβώς αυτός ο αυστηρός επιστημονικός προγραμματισμός που σε δεύτερο χρόνο θα αποτελέσει τη βάση τεκμηρίωσης για τα απαραίτητα βήματα που πρέπει να γίνουν σε επίπεδο χάραξης πολιτικής πλέον, για την εξάλειψη των ανισοτήτων και των προβλημάτων που θα αναδειχθούν μέσα από την έρευνα.
Το επόμενο διάστημα και συγκεκριμένα μέχρι το τέλος του 2020 όλοι οι οδοντίατροι θα έχουν τη δυνατότητα συμμετοχής στη μεγάλη αυτή έρευνα, που στόχο έχει να καταγράψει ένα μεγάλο φάσμα των προβλημάτων που αφορούν τον σύγχρονο Έλληνα οδοντίατρο. Το μόνο που χρειάζεται είναι να αφιερώσει κανείς μόλις 12 λεπτά από τον χρόνο του για να απαντήσει **ανώνυμα** σε ένα προσεκτικά δομημένο και επίκαιρο ερωτηματολόγιο, το οποίο θα λάβει μέσω email από τον τοπικό οδοντιατρικό σύλλογο στον οποίο ανήκει.

Σκανάρετε τον γραμμικό κώδικα για τα οδηγηθείτε στο ερωτηματολόγιο της ΕΟΟ

ADM-1st Choice Medicals
smart & quality solutions at a reasonable price

TRI dental implants
100% Swiss Quality

TRI® Esthetic Line

UNIQUE ESTHETIC RESULTS.



THINK PINK!

Study Update TRI® Octa:
University of Zurich

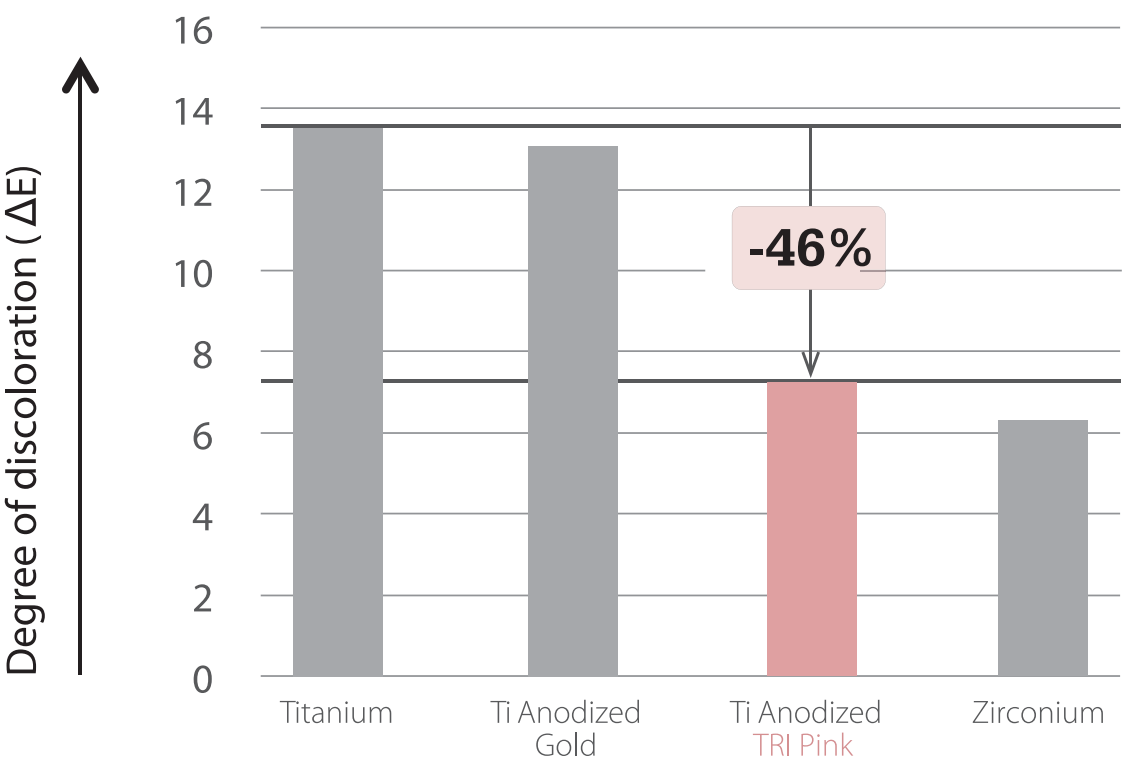

www.tri.swiss

#1 DIGITAL IMPLANT COMPANY

Tel.: (+30) 211 1158340 - for Cyprus: (+357) 97740827
e-mail: adm1stchoicemedicals@gmail.com - www.adm1stchoicemedicals.com
ADM - 1st Choice Medicals

Η στήλη της
Ελληνικής Ενδοδοντικής Εταιρείας

Χειρουργική διαχείριση ενδοδοντικά θεραπευμένων δοντιών με θραύσμα μικροεργαλείου



Σωτήρης Μάγκος
Οδοντίατρος Ενδοδοντολόγος
Επιστ. Συνεργάτης ΕΚΠΑ

Είναι γνωστό ότι η επιτυχία της Ενδοδοντικής θεραπείας εξαρτάται άμεσα από την σωστή χημικομηχανική επεξεργασία και ερμητική έμφραξη του συστήματος των ριζικών σωλήνων. Με τον τρόπο αυτό περιορίζεται στο ελάχιστο η πιθανότητα να παραμείνουν ή να εγκατασταθούν μικροοργανισμοί που θα προκαλέσουν περιακρορριζική βλάβη (Siqueira 2001, Ng et al 2011). Κατά τη διάρκεια της χημικομηχανικής επεξεργασίας είναι δυνατό να προκύψουν ιατρογενή συμβάματα όπως είναι η δημιουργία βάθρου, διάτρησης, απόφραξη του ριζικού σωλήνα και θραύση μικροεργαλείου (Lin et al 2005). Στην βιβλιογραφία αναφέρεται ότι η θραύση παρατηρείται σε ένα ποσοστό από 0,5-6% (Spili et al 2005, Iqbal et al 2006). Αυτή μπορεί να οφείλεται σε εσφαλμένη κλινική χρήση, σε ανεπαρκή διάνοιξη μυλικού θαλάμου, σε υπέρμετρη χρήση ή χρήση φθαρμένων εργαλείων, σε κατασκευαστικό σφάλμα ενώ κάποιες φορές μπορεί να είναι ένα τυχαίο συμβάν (Bahcall 2005). Το θραύσμα αποτελεί ξένο σώμα στο σύστημα των ριζικών σωλήνων το οποίο εμποδίζει ή δυσκολεύει την χημικομηχανική επεξεργασία και την έμφραξη από το επίπεδο εντοπισμού του μέχρι το ακρορρίζιο. Μετά την δημιουργία του συμβάματος οι θεραπευτικές επιλογές του κλινικού περιλαμβάνουν την αφαίρεση ή την παραμονή του στο ριζικό σωλήνα με ή χωρίς παράκαμψη (Lambrianidis 2018). Σπανιότερα το θραύσμα μπορεί να εντοπίζεται πέραν του ακρορριζίου.

Η κυριότερη αιτία αποτυχίας της ενδοδοντικής θεραπείας είναι η παρουσία μικροβίων στο σύστημα των ριζικών σωλήνων. Άλλες αιτίες αποτυχίας αποτελούν η παρουσία μικροβίων στην εξωτερική επιφάνεια της ρίζας και στους περιακρορριζικούς ιστούς, η αληθής κύστη και η αντίδραση ξένου σώματος σε περίπτωση εξόδου υλικών από το ακρορρίζιο (Nair 2006). Για τη διατήρηση του δοντιού στο φραγμό είναι απαραίτητη η επανεπέμβαση (επανάληψη ενδοδοντικής θεραπείας) (Friedman 2002).

Η επανεπέμβαση και η πρόσβαση στο σύστημα των ριζικών σωλήνων μέσω της διάνοιξης της μύλης (γνωστή ως συντηρητική επανάληψη) απαιτεί την απομάκρυνση των παλαιών εμφρακτικών υλικών αλλά και του θραύσματος από την πολφική κοιλότητα. Στην περίπτωση που η αφαίρεση του εργαλείου δεν είναι εφικτή ή εγκυμονεί κινδύνους για πρόκληση νέου συμβάματος (θραύση δεύτερου εργαλείου, διάτρηση ρίζας, υπερβολική αφαίρεση οδοντικής ουσίας) γίνεται προσπάθεια παράκαμψης έτσι ώστε τελικά να επιτευχθεί εκ νέου χημικομηχανική επεξεργασία και η έμφραξη του συστήματος των ριζικών σωλήνων μέχρι το επιθυμητό μήκος (Yang et al 2017).

Στην περίπτωση που η πρόσβαση μέσω της μύλης είναι ανέφικτη, δεν έφερε το επιθυμητό αποτέλεσμα ή έχει πολύ περιορισμένες πιθανότητες επιτυχίας είναι δυνατό να γίνει προσπέλαση στο μολυσμένο ριζικό σωλήνα, που περιέχει θραύσμα μικροεργαλείου, από το ακρορρίζιο με χειρουργικές τεχνικές (Gandevivala et al 2014).

Παρουσίαση περιστατικών

Το **πρώτο περιστατικό** αφορά γυναίκα ηλικίας 54 ετών που προσήλθε στο ιατρείο για την αντιμετώπιση πόνου στην περιοχή άνω αριστερά. Το ιατρικό ιστορικό ήταν ελεύθερο. Από το οδοντιατρικό ιστορικό προέκυψε ότι η ασθενής είχε επισκεφθεί προ 1 έτους άλλο οδοντίατρο για πόνο στο κρύο στην περιοχή. Για το λόγο αυτό είχε γίνει ενδοδοντική θεραπεία στο δόντι #25 και αμέσως μετά τοποθέτηση μεταλλοκεραμικής στεφάνης. Κατά την κλινική εξέταση υπήρξε πόνος στην ψηλάφηση στην ακρορριζική περιοχή αλλά και στην επίκρουση στο δόντι αυτό. Δεν βρέθηκαν θύλακοι αλλά ούτε και άλλα παθολογικά ευρήματα από το περιοδόντιο. Η στεφάνη κρίθηκε ικανοποιητική και ο έλεγχος των ορίων με ανιχνευτήρα δεν αποκάλυψε ανοιχτά όρια ή περιοχές τερηδόνας. Ακολούθησε λήψη οπισθοφατνιακού ακτινογραφήματος ***(Εικ. 1)*** με την τεχνική της παραλλήλου και διαπιστώθηκε ατελής ενδοδοντική θεραπεία και παρουσία θραύσματος μικροεργαλείου στην περιοχή της κάμψης του ριζικού σωλήνα. Η ποιότητα της ενδοδοντικής θεραπείας μυλικά του θραύσματος κρίθηκε ικανοποιητική.

Η διάγνωση που έγινε ήταν οξύ ακρορριζικό απόστημα, οφειλόμενο πιθανότατα στην παραμονή μικροβίων εντός του ριζικού σωλήνα.

Μετά από συζήτηση με την ασθενή αποφασίστηκε η επανεπέμβαση χειρουργικά και όχι μέσω διάνοιξης της μύλης του δοντιού. Αυτό έγινε κυρίως για δυο λόγους: εκτιμήθηκε ότι η αφαίρεση ή η προσπέλαση του θραύσματος πιθανότατα δεν θα ήταν επιτυχής συντηρητικά και η ασθενής δεν επιθυμούσε την διάνοιξη μέσω στεφάνης γιατί ήταν «καινούργια και ακριβή». Για τον σχεδιασμό της επέμβασης έγινε υπολογιστική τομογραφία κωνικής δέσμης μικρού πεδίου (CBCT) στην περιοχή ***(Εικ. 2),*** η οποία αποκάλυψε ότι η περιακρορριζική βλάβη είχε προκαλέσει διάτρηση του παρειακού πετάλου της γνάθου καθώς και ότι υπήρχε γειτνίαση της ρίζας με το κάτω τοίχωμα του ιγμορείου.

Όλα τα στάδια της περιακρορριζικής χειρουργικής επέμβασης που ακολούθησαν έγιναν με την χρήση οπτικού επεμβατικού μικροσκοπίου. Η περιοχή αναισθητοποιήθηκε με υποπεριοστική έγχυση 4% υδροχλωρικής αρτικαΐνης με 1/100.000 επινεφρίνη. Σχεδιάστηκε κρημνός μορφής L και οι τομές έγιναν με νυστέρι 15c. Μετά την αναπέταση κρημνού ολικού πάχους αποκαλύφθηκε η ρίζα στην περιοχή του ακρορριζίου και η περιακρορριζική βλάβη ***(Εικ. 3),*** η οποία και αφαιρέθηκε. Ακολούθησε η εκτομή του ακρορριζίου ***(Εικ. 4)*** σε μήκος 3 χιλιοστών με χρήση εγγλυφίδας Lindermann σε ειδική χειρουργική χειρολαβή με γωνία κεφαλής 45 μοιρών οπίσθιας εκροής αέρα. Μετά την απομάκρυνση του ακρορριζίου αφαιρέθηκε το θραύσμα του εργαλείου ***(Εικ. 5)***, έγινε επισκόπηση και έλεγχος του νεοσχηματισμένου ακρορριζικού τρήματος και ακολούθησε παρασκευή κοιλότητας για ανάστροφη έμφραξη με ξέστρα υπερήχων ***(Εικ. 6).*** Η έμφραξη της κοιλότητας έγινε με βιοκεραμικό υλικό έτοιμο προς χρήση σε μορφή πάστας TotalFill Putty (FKG Dentaire SA Switzerland) ***(Εικ. 7)***. Μετά το τέλος της επέμβασης έγινε λήψη τελικού ακτινογραφήματος ***(Εικ. 8)***. Στον επανέλεγχο 1 χρόνο μετά η ασθενής είναι ελεύθερη συμπτωμάτων και το ακτινογράφημα δείχνει διεργασία επούλωσης με εναπόθεση νέου οστίτη ιστού στην περιοχή του ακρορριζίου, γεγονός που υποδηλώνει την επιτυχία της θεραπείας ***(Εικ. 9)***.

Συνέχεια στη σελίδα 12

Εικ. 1: Αρχική ακτινογραφία.

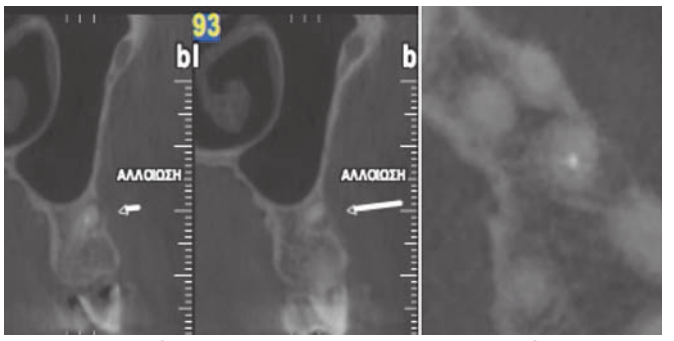

Εικ. 2: CBCT. Οβελιαίες και εγκάρσια τομή του υπό θεραπεία δοντιού.

Εικ. 3: Εικόνα μετά την αναπέταση του κρημνού.

Εικ. 4: Η εκτομή του ακρορριζίου.

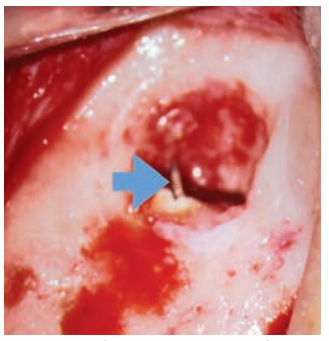

Εικ. 5: Το βέλος δείχνει το θραύσμα μικροεργαλείου.

Εικ. 6: Μικροκάτοπτρα και χειρουργικά ξέστρα υπερήχων για την παρασκευή της κοιλότητας.

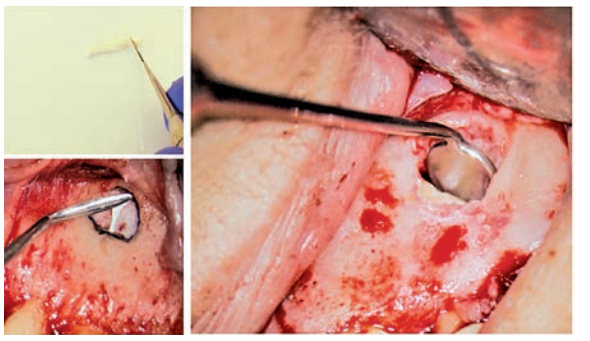

Εικ. 7: Η έμφραξη της κοιλότητας.

Εικ. 8: Τελική ακτινογραφία.

Εικ. 9: Ακτινογραφία ελέγχου μετά 1 χρόνο.

GT GRADIENT TECHNOLOGY

IPS e.max®

ZirCAD

Prime

Επαναπροσδιορισμός των ολοκεραμικών – με τεχνολογία διαβάθμισης – Gradient Technology:
Αισθητική υψηλών προδιαγραφών με 1200 MPa για όλες τις ενδείξεις *

**All ceramic,
all you need.**

zircadprime.ipsemax.com

* από μονήρεις στεφάνες έως γέφυρες 14 τεμαχίων

www.ivoclarvivadent.gr

Επίσημοι διανομείς

Ελλάδας
Oral Vision
• Μάγερ 13 / 104 38 Αθήνα / τηλ: 210 77 55 900 /
• Τσιμισκή 34 / 546 23 Θεσσαλονίκη / τηλ: 2310 253 800 /
www.oralvision.gr

SADENT
• 1 χλμ Λεωφ. Μαρκοπούλου / 190 02 Παιανία / τηλ: 211 10 22 900 /
• Τετραπόλεως 4 / 115 27 Γουδή / τηλ: 210 77 77 608 /
• Ν. Τέλογλου 7 / 546 36 Θεσσαλονίκη / τηλ: 2310 968 799 /
www.sadent.com

Κύπρου
Dentalcon
• Λ. Αναστασιάδη 1 / 2012 Λευκωσία / τηλ: 22 466 000 /
www.dentalcon.com.cy

ivoclar vivadent®
passion vision innovation

Συνέχεια από τη σελίδα 10

Δεύτερο περιστατικό

Το δεύτερο περιστατικό αφορά γυναίκα 48 ετών που προσήλθε στο ιατρείο με συμπτωματολογία αντίστοιχα με το δόντι #22. Το ιατρικό ιστορικό ήταν ελεύθερο. Το οδοντιατρικό ιστορικό αποκάλυψε ότι οι οδοντιατρικές εργασίες είχαν γίνει περίπου πριν 5 χρόνια. Κατά την κλινική εξέταση διαπιστώθηκε μικρό οίδημα παρειακά αντίστοιχα με το #22, πόνος στην επίκρουση και απουσία θυλάκων. Το δόντι έφερε ολοκεραμική στεφάνη με πολύ καλά όρια στην αυχενική περιοχή. Το οπισθοφατνιακό ακτινογράφημα αποκάλυψε διαύγαση στην ακρορριζική περιοχή, παρουσία πιθανότατα δυο θραυσμάτων εργαλείων στο ριζικό σωλήνα που εκτείνονταν από τον αυχένα του δοντιού μέχρι το ακρορρίζιο καθώς και την ύπαρξη ενδορριζικού άξονα

Εικ. 10: Αρχική ακτινογραφία.

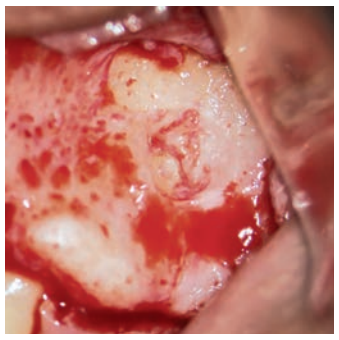

Εικ. 11: Επισκόπηση της κοιλότητας για ανάστροφη έμφραξη.

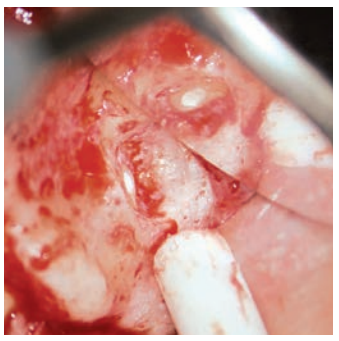

Εικ. 12: Η ανάστροφη έμφραξη του ακρορριζίου.

Εικ. 13: Τελική ακτινογραφία.

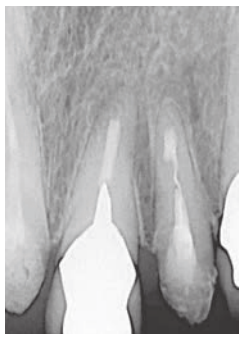

Εικ. 14: Ακτινογραφία ελέγχου μετά 1 χρόνο.

(Εικ. 10). Για συντηρητική επανεπέμβαση θα ήταν αναγκαία η αφαίρεση της στεφάνης (κάτι που πιθανώς υποδηλώνει την καταστροφή της), η απομάκρυνση του άξονα αλλά και η αφαίρεση ή προσπέλαση των θραυσμάτων από το ριζικό σωλήνα. Επειδή εκτιμήθηκε ότι το όλο εγχείρημα μπορεί να μην έδινε τα επιθυμητά αποτελέσματα, αποφασίστηκε η χειρουργική επανεπέμβαση με ακρορριζεκτομή και ανάστροφη έμφραξη του ακρορριζίου. Η τεχνική που εφαρμόστηκε ήταν παρόμοια με αυτή που έγινε στο πρώτο περιστατικό. Επειδή μετά την αποκοπή του ακρορριζίου δεν ήταν εφικτή η απομάκρυνση όλων των θραυσμάτων, έγινε παρασκευή κοιλότητας ανάστροφης έμφραξης σε βάθος περίπου 4 χιλιοστών με ξέστρα υπερήχων με ταυτόχρονη καταστροφή του τμήματος του εργαλείου για τη δημιουργία του χώρου ***(Εικ. 11)***. Η έμφραξη της κοιλότητας έγινε με βιοκεραμικό υλικό σε μορφή πάστας TotalFill Putty (FKG Dentaire SA Switzerland) ***(Εικ. 12)***. Με το πέρας της επέμβασης έγινε λήψη τελικού ακτινογραφήματος ***(Εικ. 13)***. Στο ακτινογράφημα επανελέγχου 1 χρόνο μετά φαίνεται η επούλωση της βλάβης ***(Εικ. 14)***.

Τρίτο περιστατικό

Το τρίτο περιστατικό αφορά άνδρα 30 ετών που προσήλθε για επανάληψη ενδοδοντικής θεραπείας του #26. Το ιατρικό ιστορικό ήταν ελεύθερο και το οδοντιατρικό ιστορικό αποκάλυψε ότι ο ασθενής είχε παλαιά ενδοδοντική θεραπεία (8 ετών) χωρίς κανένα σύμπτωμα και επισκέφθηκε τον οδοντίατρό του λόγω κατάγματος της μύλης του δοντιού. Κατά την κλινική εξέταση οι δοκιμασίες επίκρουσης και ψηλάφησης ήταν αρνητικές. Δεν ανιχνεύθηκε θύλακος στο υπό εξέταση δόντι, ούτε διαπιστώθηκε κάταγμα της ρίζας. Το οπισθοφατνιακό ακτινογράφημα αποκάλυψε ατελή ενδοδοντική θεραπεία, διαύγαση στην εγγύς παρειακή ρίζα του δοντιού και εξαφάνιση της πορείας του ριζικού σωλήνα ***(Εικ. 15)***.

Εικ. 15: Αρχική ακτινογραφία.

Κατά την προσπάθεια επανάληψης έγινε θραύση μικρού τμήματος (1mm) εργαλείου ρίνης χειρός No#15 στην εγγύς παρειακή ρίζα, αντίστοιχα με την αρχή της κάμψης της. Η χημικομηχανική επεξεργασία και η έμφραξη της ρίζας αυτής έγινε μέχρι το μικροεργαλείο ***(Εικ. 16)***.

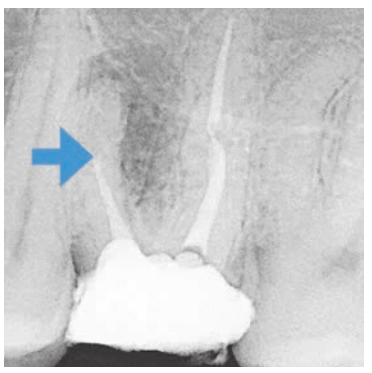

Εικ. 16: Τελική ακτινογραφία μετά την ενδοδοντική θεραπεία. Το βέλος δείχνει το θραύσμα μικροεργαλείου.

Εξαιτίας της παρουσίας βλάβης σχετικής με το ακρορρρίζιο της ρίζας αυτής αποφασίστηκε μετά το πέρας της ενδοδοντικής θεραπείας και της αποκατάστασης της μύλης του δοντιού να γίνει χειρουργική συμπλήρωση του περιστατικού με ακρορριζεκτομή και ανάστροφη έμφραξη με σκοπό την απομόνωση του μικροβιακού παράγοντα της ρίζας από τους περιακρορριζικούς ιστούς. Μετά την ανα-

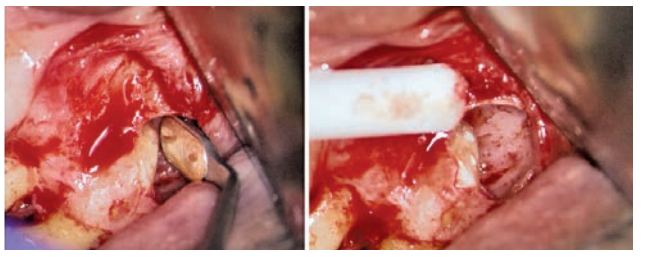

Εικ. 17: Επισκόπηση κοιλοτήτων και ανάστροφη έμφραξη.

Εικ. 18: Τελική ακτινογραφία μετά την επέμβαση.

Εικ. 19: Ακτινογραφία ελέγχου μετά 6 μήνες.

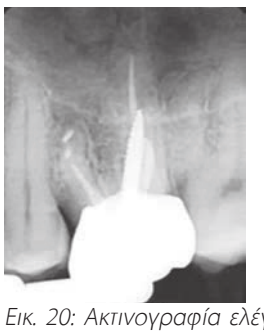

Εικ. 20: Ακτινογραφία ελέγχου μετά 2 χρόνια.

πέταση του κρημνού και την απομάκρυνση της αλλοίωσης έγινε αποκοπή του ακρορριζίου και επισκόπηση του νεοσχηματισθέντος τμήματος σε μεγάλη μεγέθυνση. Βρέθηκαν δύο ξεχωριστά ακρορριζικά τρήματα, έγινε παρασκευή με χειρουργικά ξέστρα υπερήχων δυο ξεχωριστών κοιλοτήτων και ανάστροφη έμφραξη με βιοκεραμικό υλικό ProRoot MTA (Dentsply Sirona, Switzerland) ***(Εικ. 17)***. Ελήφθη ακτινογράφημα αμέσως μετά την επέμβαση για την αξιολόγηση της διαδικασίας, το οποίο χρησιμοποιήθηκε συγκριτικά για τον επανέλεγχο ***(Εικ. 18)***. Μετά από 6 μήνες ο ασθενής προσήλθε στο ιατρείο ελεύθερος συμπτωμάτων, η κλινική εξέταση του δοντιού δεν αποκάλυψε παθολογία και το ακτινογράφημα επανελέγχου έδειξε επουλωτική διεργασία και αποκατάσταση της βλάβης ***(Εικ. 19)***. Δύο χρόνια μετά έγινε άλλη μια επανεξέταση ***(Εικ. 20).***

Τέταρτο περιστατικό

Το τέταρτο περιστατικό αφορά άνδρα 36 ετών με δυο θραύσματα εργαλείων στην εγγύς παρειακή ρίζα του #26. Το ιατρικό ιστορικό ήταν ελεύθερο και από το οδοντιατρικό ιστορικό έγινε γνωστό ότι η ενδοδοντική θεραπεία και η έμφραξη της μύλης είχαν γίνει πριν από 2 μήνες. Το οπισθοφατνιακό ακτινογράφημα αποκάλυψε διάτρηση με εντόπιση στην αρχή της κάμψης της εγγύς παρειακής ρίζας. Ένα μικρό και λεπτό θραύσμα υπήρχε εντός του ριζικού σωλήνα με εντόπιση στην αρχή της κάμψης και ένα μεγαλύτερο είχε μερικώς εξέλθει από την περιοχή της διάτρησης στους περιρριζικούς ιστούς ***(Εικ. 21).*** Κατά την κλινική εξέταση το δόντι ήταν επώδυνο στην κάθετη επίκρουση, δεν βρέθηκαν περιοδοντικοί θύλακοι και η αποκατάσταση της μύλης ήταν καλή χωρίς ανιχνεύσιμη τερηδόνα και ανοιχτά όρια. Τα πολλαπλά συμβάματα που παρατηρήθηκαν οδήγησαν στην απόφαση για χειρουργική προσέγγιση του περιστατικού.

Μετά την αναπέταση του κρημνού αποκαλύφθηκε το μέρος του θραύσματος που βρισκόταν στους περιακρορριζικούς ιστούς ***(Εικ. 22).*** Εγινε αποκοπή της ρίζας μέχρι την περιοχή της διάτρησης, έλεγχος του νέου τρήματος ***(Εικ. 23)***, παρασκευή κοιλότητας και ανάστροφη έμφραξη με βιοκεραμικό υλικό ProRoot MTA (Dentsply Sirona, Switzerland) με την τεχνική που περιγράφηκε και στα προηγούμενα περιστατικά ***(Εικ. 24)***. Επειδή διεγχειρητικά διαπιστώθηκε ότι η βλάβη επεκτεινόταν μέχρι το ακρορρίζιο της άπω παρειακής ρίζας έγινε ακρορριζεκτομή με ανάστροφη έμφραξη και στην ρίζα αυτή. Το ακτινογράφημα μετά το τέλος της επέμβασης ***(Εικ. 25)***.

Συζήτηση

Πολύ πρόσφατα, στο Οδοντιατρικό Βήμα, αναπτύχθηκε η θέση της Ελληνικής Ενδοδοντικής Εταιρείας για το «σπασμένο εργαλείο». Είναι πολύ σημαντικό το γεγονός ότι τα περιστατικά αυτά, στη συντριπτική τους πλειονότητα, είναι αντιμετωπίσιμα. Αν και η πρόγνωση δοντιών δεν φαίνεται να μειώνεται αρκετά όταν η θραύση συμβεί προς το τέλος

Συνέχεια στη σελίδα 14

Εικ. 21: Αρχική ακτινογραφία. Τα βέλη δείχνουν θραύσματα μικροεργαλείων.

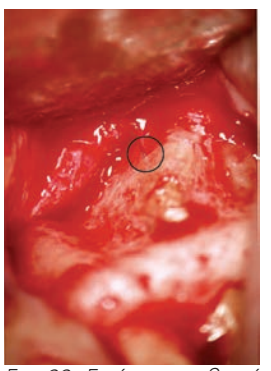

Εικ. 22: Εικόνα του θραύσματος (μέσα στον κύκλο).

Εικ. 23: Εικ. 23 Επισκόπιση μετά την αποκοπή του ακρορριζίου. Παρατηρείται ατελής έμφραξη των ριζικών σωλήνων.

Εικ. 24: Επισκόπιση κοιλότητας και ανάστροφη έμφραξη.

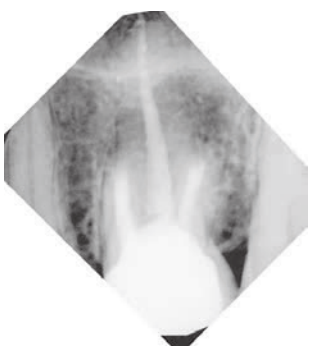

Εικ. 25: Τελική ακτινογραφία μετά την επέμβαση.

Συνέχεια από τη σελίδα 13

της χημικομηχανικής επεξεργασίας ή όταν δεν υπάρχει μολυσμένος ριζικός σωλήνας, είναι αυτονόητο ότι η παρουσία θραύσματος εμποδίζει τον σωστό καθαρισμό και απολύμανση του συστήματος.

Στην περίπτωση ενδοδοντικά θεραπευμένου δοντιού με αποτυχία θεραπείας και θραύσμα μικροεργαλείου η διατήρηση του δοντιού στο φραγμό απαιτεί τη διερεύνηση του αιτιολογικού παράγοντα της αποτυχίας αυτής. Δόντια με κακή πρόγνωση λόγω περιοδοντίου ή λόγω πολύ εκτεταμένης μυλικής καταστροφής πρέπει να αξιολογούνται προσεκτικά για την δυνατότητα διατήρησής τους στο φραγμό.

Στις περισσότερες περιπτώσεις η αποτυχία οφείλεται στον πλημμελή καθαρισμό και έμφραξη του συστήματος των ριζικών σωλήνων. Για το λόγο αυτό η επανεπέμβαση μέσω της μύλης του δοντιού και ο καθαρισμός και η έμφραξη σε όλο το μήκος του ριζικού σωλήνα αποτελεί τη συνηθέστερη επιλογή.

Μια άλλη προσέγγιση αφορά την με χειρουργική τεχνική απομόνωση και περιορισμό των μικροβίων του ριζικού σωλήνα, έτσι ώστε να μην προκαλούν παθολογία στους περιακρορριζικούς ιστούς.

Παράγοντες που σχετίζονται με την θεραπευτική επιλογή του κλινικού αποτελούν:

1. Η ανατομία της περιοχής. Η θέση και η αξία του δοντιού στο φραγμό, η γειτνίαση με ανατομικές περιοχές, η μορφολογία της ρίζας, το πάχος οδοντίνης, η δυνατότητα για διάνοιξη με πρόσβαση του ριζικού σωλήνα από τη μύλη, η ποιότητα της μυλικής αποκατάστασης, το πάχος του οστού και η δυνατότητα πρόσβασης χειρουργικά στην περιοχή του ακρορριζίου.
2. Το θραύσμα του μικροεργαλείου. Ο τύπος, το μήκος, η θέση σε σχέση με το μήκος του ριζικού σωλήνα και την κάμψη της ρίζας.
3. Η ποιότητα της ενδοδοντικής θεραπείας όπως απεικονίζεται στο ακτινογράφημα. Το μήκος και το πλάτος της έμφραξης, η ομοιογένεια εμφρακτικού υλικού, τυχόν ύπαρξη κενών ή ανέμφρακτων περιοχών ριζικών σωλήνων.
4. Η ποιότητα της μυλικής αποκατάστασης. Παρουσία περιοχών με τερηδόνα, ανοιχτά όρια αποκαταστάσεων.
5. Οι δυνατότητες του επεμβαίνοντα. Εξειδίκευση, εμπειρία και ικανότητες, διαθεσιμότητα εξοπλισμού.
6. Οι επιθυμίες του ασθενή. Αισθητικοί, οικονομικοί, χρονικοί ή διάφοροι άλλοι λόγοι (Kvist 2018).

Πρέπει να τονιστεί ότι σε όλα τα περιστατικά που παρουσιάστηκαν η αποκατάσταση της μύλης των δοντιών ήταν πολύ καλή και δεν ανιχνεύονταν περιοχές ενδεικτικές για μικροβιακή διείσδυση. Σε διαφορετική περίπτωση η συνεχής ανατροφοδότηση μικροβίων θα οδηγήσει σε απώλεια λόγω τερηδονικής προσβολής και σε αποτυχία λόγω αναμόλυνσης του συστήματος των ριζικών σωλήνων (Cohn 2005).

Σε όλα τα περιστατικά εφαρμόστηκε η τεχνική της ακρορριζεκτομής με ανάστροφη έμφραξη. Σκοπός της τεχνικής αυτής είναι: η απομάκρυνση των μικροβίων που βρίσκονται στην περιοχή του ακρορριζικού τρήματος που αποκόπτεται, η απομάκρυνση των μικροβίων που βρίσκονται έξω από το ριζικό σωλήνα ή μέσα στην αλλοίωση, η απομάκρυνση τυχόν υλικών από την περιακρορριζική περιοχή που έχουν δράση ξένου σώματος, η απομάκρυνση των μικροβίων από την περιοχή της ρίζας που γίνεται η παρασκευή για ανάστροφη έμφραξη και τέλος η απομόνωση των μικροβίων που έχουν παραμείνει εντός του συστήματος των ριζικών σωλήνων, έτσι ώστε να επέλθει επούλωση των περιακρορριζικών ιστών (Tsesis 2014). Τα τελευταία χρόνια η τεχνική έχει εξελιχθεί αρκετά και γίνεται με χρήση συστημάτων υψηλής μεγέθυνσης, ειδικά μικροεργαλεία για τον χειρισμό των ιστών, ξέστρα υπερήχων για τη διάνοιξη της κοιλότητας η οποία εμφράσσεται με νέα βιοκεραμικά υλικά. Το ποσοστό επιτυχίας αναφέρεται από 86,4-94% (Setzer et al 2010, Von Arx et al 2012, Abusrewil 2018). Πληθώρα ερευνητικών εργασιών έχει συμπεράνει ότι η συντηρητική και η χειρουργική επανάληψη ενδοδοντικής θεραπείας εμφανίζουν τα ίδια ποσοστά επιτυχίας σε μεγάλους χρόνους παρακολούθησης (Fabbro et al 2016, Kvist & Reit 1999, Riis et al 2018). Συνεπώς η επιλογή της τεχνικής πρέπει να βασίζεται σε άλλους παράγοντες, όπως οι επιθυμίες του ασθενή, οι δυνατότητες του κλινικού και τα ιδιαίτερα χαρακτηριστικά της κάθε περίπτωσης που θα καθορίσουν ποια προσέγγιση αποτελεί την πλέον ασφαλή, συντηρητική και προβλέψιμη επιλογή (Riis et al 2018),

Σε κάποια από τα περιστατικά που παρουσιάστηκαν η παρασκευή κοιλότητας και η ανάστροφη έμφραξη έγινε μέχρι την "ικανοποιητική" έμφραξη του ριζικού σωλήνα, σε μια προσπάθεια ελαχιστοποίησης του μικροβιακού φορτίου που θα παρέμενε. Σε μερικά άλλα αυτό ήταν αδύνατο εγκαταλείποντας μυλικότερα της ανάστροφης έμφραξης μολυσμένο περιεχόμενο. Η ποιότητα έμφραξης του ριζικού σωλήνα, η σωστή διεύθυνση της κοιλότητας παρασκευής, το βάθος παρασκευής, η παρουσία οστού περιφερικά στον αυχένα του δοντιού, το είδος του εμφρακτικού υλικού που θα χρησιμοποιηθεί αποτελούν σημαντικούς παράγοντες για την επιτυχία (Safi 2015).

Συμπεράσματα

Η χειρουργική αντιμετώπιση δοντιών με θραύσμα εργαλείου μπορεί να εφαρμοστεί στην κλινική πράξη όταν:

1. Η πρόσβαση από τη μύλη είναι ανέφικτη (επιθυμία ασθενή, παρουσία ενδορριζικού άξονα που δεν μπορεί να αφαιρεθεί με ασφάλεια) και η αποκατάσταση της μύλης του δοντιού είναι καλής ποιότητας.
2. Έχει προηγηθεί προσπάθεια συντηρητικής επανεπέμβασης χωρίς αποτέλεσμα.
3. Εκτιμάται ότι είναι αδύνατη η πρόσβαση σε όλο το μήκος εργασίας και ο καθαρισμός και η απολύμανση του ριζικού σωλήνα μέσω της μύλης.
4. Τμήμα του εργαλείου βρίσκεται εκτός του ριζικού σωλήνα και θεωρείται ότι σχετίζεται άμεσα με την αποτυχία.

ΛΕΙΤΟΥΡΓΙΚΗ ΣΥΓΚΛΕΙΣΗ
ΣΤΗΝ ΑΠΟΚΑΤΑΣΤΑΤΙΚΗ ΟΔΟΝΤΙΑΤΡΙΚΗ
ΚΑΙ ΣΤΗΝ ΠΡΟΣΘΕΤΙΚΗ

I. Klineberg – S. Eckert
Προλογίζει ο **G. Zarb**
Επιμέλεια Ελληνικής Έκδοσης: **Δημ. Τορτοπίδης**
Αναπληρωτής Καθηγητής Προσθετικής Α.Π.Θ.

ΝΕΑ ΕΚΔΟΣΗ

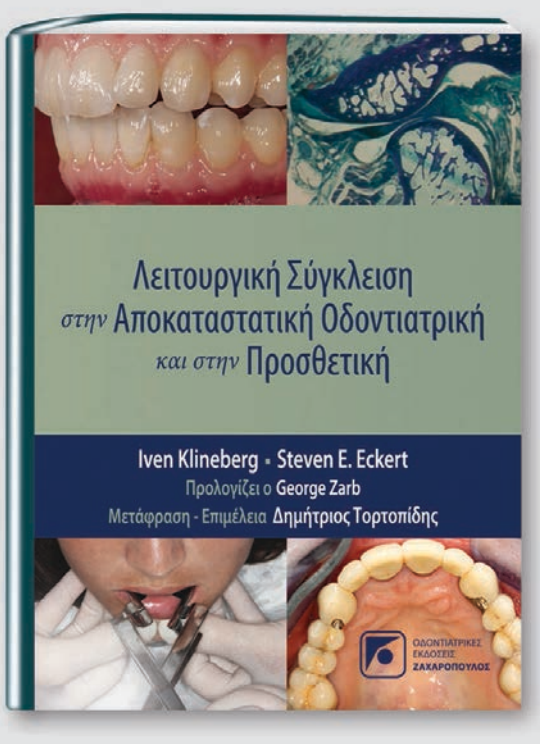

- Εύκολο στην ανάγνωση
- Εύκολο στη χρήση
- 290 σελίδες
- 300 έγχρωμες φωτογραφίες
- Συμπερασματικοί πίνακες
- Περιγράμματα με σημεία κλειδιά
- Συμβουλές και υποδείξεις

Στα 21 κεφάλαια του βιβλίου αναλύονται λεπτομερώς η Φυσιολογία και η Παθοφυσιολογία των μελών του ΣΓΣ (κροταφογναθικές διαρθρώσεις, μασητήριοι μύες), η Μικροβιολογία και η Ανοσοβιολογία του Περιοδοντίου, η προσαρμογή στις αλλαγές και η αντιμετώπιση των προβλημάτων της Σύγκλεισης, καθώς και οι συγκλεισιακοί νάρθηκες. Παράλληλα, περιγράφονται ενδελεχώς, οι αρχές της Σύγκλεισης στις συμβατικές και επιεμφυτευματικές προσθετικές αποκαταστάσεις και ο σημαντικός ρόλος του Συγκλεισιακού παράγοντα στην κλινική πράξη και ειδικότερα στην:

- Ακίνητη Προσθετική
- Κινητή Προσθετική
- Προσθετική επί Εμφυτευμάτων
- Γναθοπροσωπική Προσθετική
- Περιοδοντολογία
- Ορθοδοντική

90 €

ΟΔΟΝΤΙΑΤΡΙΚΕΣ ΕΚΔΟΣΕΙΣ
ΖΑΧΑΡΟΠΟΥΛΟΣ
Φωκίδος 57-59, 11527, Αθήνα-Γουδή, **τηλ. 210 7713608, 210 7706037**
www.dentalbooks.gr, e-mail: el-za@hotmail.gr

Βιβλιογραφία

Abusrewil S, McLean W, Scott JA.The use of Bioceramics as root-end filling materials in periradicular surgery: A literature review. Saudi Dent J 2018;30:273-282

Bahcall JK, Carp S, Miner M, Skidmore L. The causes, prevention, and clinical management of broken endodontic rotary files. Dent Today 2005; 24: 7480

Cohn S Treatment choices for negative outcomes with non-surgical root canal treatment: non-surgical retreatment vs. surgical retreatment vs. implants Endodontic Topic 2005; 11:4-24

Del Fabbro M, Corbella S, Sequeira-Byron P, et al. Endodontic procedures for re- treatment of periapical lesions. Cochrane Database Syst Rev 2016;10:CD005511.

Friedman S. Considerations and concepts of case selection in the management of post-treatment endodontic disease (treatment failure). Endod Topics 2002: 1: 54–78.

Gandevivala A, Parekh B, Poplai G, Sayed A. Surgical removal of fractured endodontic instrument in the periapex of mandibular first molar. J Int Oral Health 2014; 6 85-88.

Iqbal MK, Kohli MR, Kim JS. A retrospective clinical study of incidence of root canal instrument separation in an endodontics graduate program: A PennEndo database study. J Endod 2006;32:1048-52.

Kvist T. Apical Periodontitis in Root-Filled Teeth: Endodontic Retreatment and Alternative Approaches. Springer 2018

Kvist T, Reit C. Results of endodontic retreatment: a randomized clinical study comparing surgical and nonsurgical procedures. J Endod 1999;25:814–7.

Lambrianidis T. Management of fractured endodontic instruments. A clinical Guide, 2018 Springer

Lin LM, Rosenberg PA, Lin J. Do procedural errors cause endodontic treatment failure? J Am Dent Assoc 2005;136:187-93.

Nair PN. On the causes of persistent apical periodontitis: a review. Int Endod J 2006; 39:249281.

Ng YL, Mann V, Gulabivala K. A prospective study of the factors affecting outcomes of non-surgical root canal treatment: Part 2: Tooth survival. Int Endod J 2011; 44: 610625.

Riis A, Taschieri S, Fabbro M, Kvist T. Tooth Survival after Surgical or Nonsurgical Endodontic Retreatment: Long-term Follow-up of a Randomized Clinical Trial J Endod 2018;44:1480-1486

Safi C. A Multivariate Analysis of the Outcome of Endodontic Microsurgery Using MTA or ERRM as Root-End Filling Material: A Randomized Clinical Trial With Cone-Beam Computed Tomography Evaluation Dental Thesis Univ Penn 2015

Setzer FC, Shah SB, Kohli MR, Karabucak B, Kim S. Outcome of endodontic surgery: a meta-analysis of the literature--part 1: comparison of traditional root-end surgery and endodontic microsurgery. J Endod. 2010;36:1757–65

Siqueira JF. Aetiology of root canal treatment failure: why well-treated teeth can fail. Int Endod J 2001; 34: 110.

Spili P, Parashos P, Messer HH. The impact of instrument fracture on outcome of endodontic treatment. J Endod 2005;31:845-50.

Tsesis I. Complications in Endodontic Surgery Springer 2014

von Arx T, Jensen S, Hanni S, Friedman S. Five-year longitudinal assessment of the prognosis of apical microsurgery. JEndod 2012;38:570-9

Yang Q, Shen Y, Huang D, Zhou X, Gao Y, Haapasalo M. Evaluation of two trephine techniques for removal of fractured rotary nickel-titanium instruments from root canals. J Endod 2017; 43. 116-20

HENRY SCHEIN®

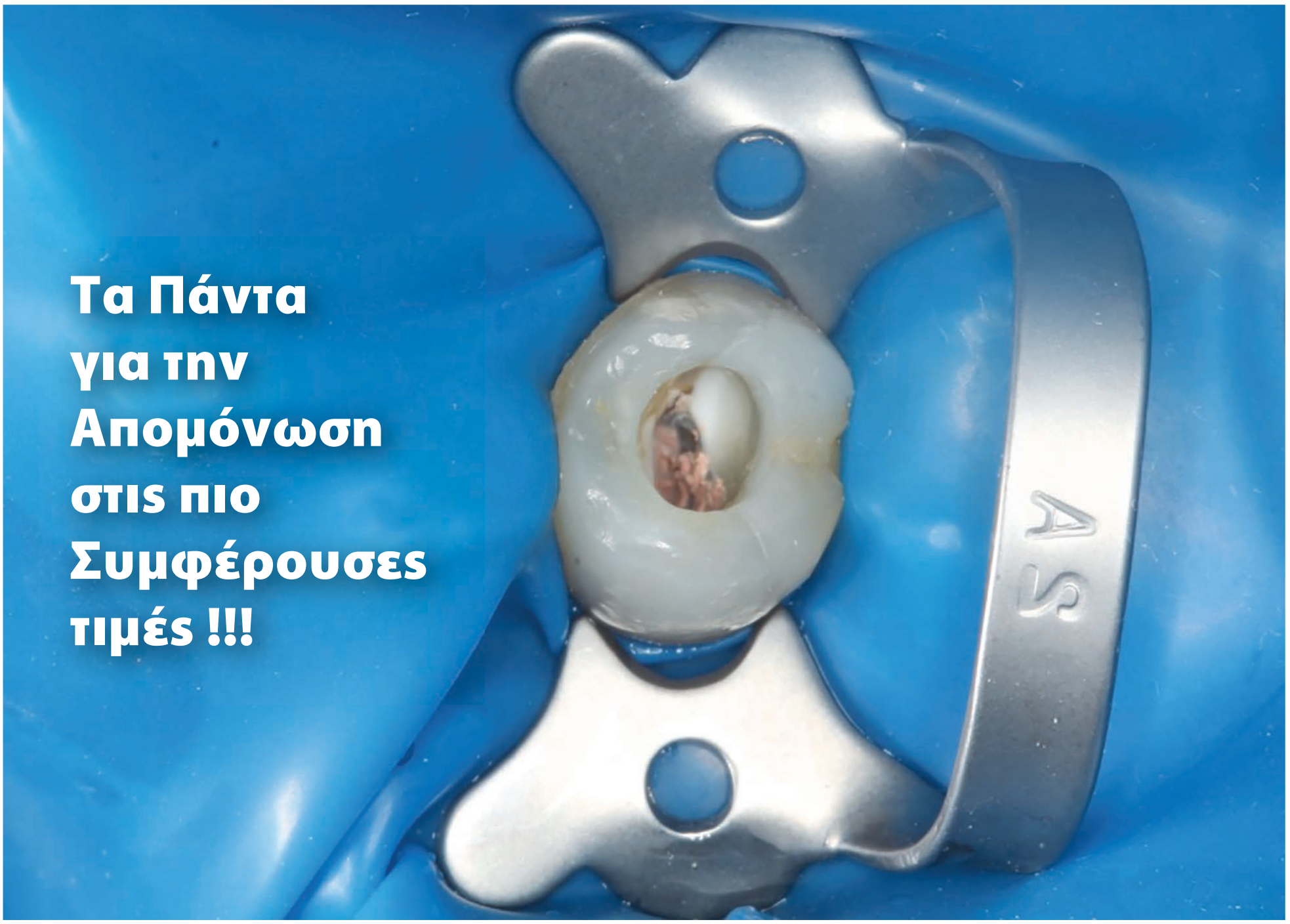

11 ΑΡΠΑΓΕΣ & ΜΕΤΑΛΛΙΚΗ ΒΑΣΗ **62,95€**

ΑΡΠΑΓΕΣ **6,35€**

ΑΡΠΑΓΟΦΟΡΟΙ **39,85€**

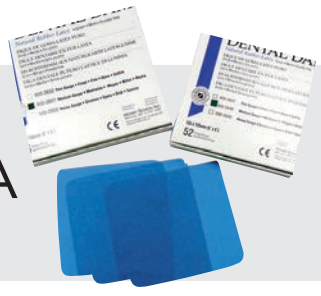

ΕΛΑΣΤΙΚΑ **9,68€**

ΤΡΥΠΑΝΑ **64,85€**

Στις τιμές δεν συμπεριλαμβάνεται ο ΦΠΑ

Dental Expert - Άννα Ελμάογλου Ε.Π.Ε.

Ο Εξειδικευμένος Συνεργάτης του Οδοντιατρείου σας

Φειδιππίδου 30, 11527, Γουδή • Τηλ.: 210 7770739, 210 7770749 • Φαξ: 210 7770716 • e-mail: anna@dental-expert.gr

Η σελίδα της
ΕΛΛΗΝΙΚΗΣ ΕΤΑΙΡΕΙΑΣ ΠΕΡΙΟΔΟΝΤΟΛΟΓΙΑΣ ΚΑΙ ΟΔΟΝΤΙΚΩΝ ΕΜΦΥΤΕΥΜΑΤΩΝ

Η συνδυαστική εφαρμογή Nd:YAG και Er:YAG laser ως εναλλακτική προσέγγιση στην αιτιολογική περιοδοντική θεραπεία: Παρουσίαση κλινικού περιστατικού

Κλεοπάτρα Καραϊσκάκη
DDS, MSc,
Χειρουργός οδοντίατρος,
Ειδικευθείσα στην Περιοδοντολογία
και Βιολογία Εμφυτευμάτων ΑΠΘ

Η εισαγωγή των συσκευών laser στην Περιοδοντολογία έχει προσελκύσει το ενδιαφέρον της οδοντιατρικής κοινότητας, καθώς αποτελεί μία πολλά υποσχόμενη θεραπευτική προσέγγιση. Εκτενής βιβλιογραφία αναφέρεται στο θεραπευτικό τους όφελος συγκριτικά με τις κλασικές θεραπευτικές πρακτικές.

Τα laser Nd:YAG (1.064 nm) και Er:YAG (2.940 nm) χρησιμοποιούνται ευρέως στη θεραπευτική του Περιοδοντίου με διαφορετικές ενδείξεις και πλεονεκτήματα το καθένα. Επιπλέον, πρόσφατες κλινικές μελέτες διερεύνησαν το κλινικό και μικροβιολογικό όφελος που μπορεί να επιφέρει η συνδυαστική εφαρμογή τους ως εναλλακτική προσέγγιση στην αιτιολογική περιοδοντική θεραπεία[1,2] με ιδιαίτερα ενθαρρυντικά αποτελέσματα.

Εφαρμογές laser στην Περιοδοντολογία

Η συνεχής εξέλιξη των συστημάτων laser είχε ως αποτέλεσμα την ένταξή τους σε πολλούς τομείς της οδοντιατρικής κλινικής πράξης. Στην Περιοδοντολογία, χρησιμοποιούνται ως εναλλακτικά ή συμπληρωματικά μέσα στο πλαίσιο τόσο της μη χειρουργικής, όσο και της χειρουργικής περιοδοντικής θεραπείας[3]. Η ευρεία αποδοχή τους οφείλεται στα πλεονεκτήματα που εμφανίζουν σε σχέση με τα συμβατικά θεραπευτικά μέσα, όπως αιμόσταση, αντιμικροβιακές ιδιότητες, ευκολία χειρισμού από τον επεμβαίνοντα και καλύτερη αποδοχή από τον ασθενή κατά την εφαρμογή[4,3].

Σύμφωνα με την πλέον πρόσφατη ομόφωνη θέση (Best Evidence Consensus) της Αμερικανικής Ακαδημίας Περιοδοντολογίας (AAP)[5], η ορθή εφαρμογή των laser Nd:YAG, Er:YAG και διοδικού οδηγεί σε σημαντική κλινική βελτίωση χωρίς ανεπιθύμητες ενέργειες ή επιπλοκές κατά την επούλωση. Στην αιτιολογική περιοδοντική θεραπεία, τα βιβλιογραφικά δεδομένα υποστηρίζουν ότι η συμπληρωματική χρήση των συγκεκριμένων laser επιφέρει συγκρίσιμη ή και επιπλέον βελτίωση (<1 mm) στις κλινικές παραμέτρους σε σχέση με τη συμβατική αποτρύγωση - ριζική απόξεση.

Nd:YAG laser (1.064 nm)

Κύριο χαρακτηριστικό της ακτινοβολίας του Nd:YAG laser αποτελεί η ταχεία απορρόφησή της από τη μελανίνη και την αιμοσφαιρίνη[4]. Επομένως, εμφανίζει μεγάλη διεισδυτικότητα στους μαλακούς ιστούς και μέσω φωτοθερμικών αλληλεπιδράσεων είναι δυνατή η αφαίρεση του φλεγμονώδους καταδυόμενου επιθηλίου του θυλάκου και του κοκκιωματώδους ιστού[6,7], ενώ επιτυγχάνεται και αιμόσταση[4]. Επίσης, παρουσιάζει σημαντικές αντιμικροβιακές ιδιότητες[8].

Καθώς αντενδείκνυται η χρήση του στην αφαίρεση τρυγιακών εναποθέσεων ή σκληρών ιστών, υποστηρίζεται κυρίως η συμπληρωματική εφαρμογή του[3]. Στα πλαίσια της αιτιολογικής περιοδοντικής θεραπείας, είναι πιθανό να επιφέρει περαιτέρω κλινικό όφελος[9] και μεγαλύτερη μείωση προφλεγμονωδών κυτοκινών[6].

Er:YAG laser (2.940 nm)

Αποτελεί την καταλληλότερη συσκευή laser για την επεξεργασία της ριζικής επιφάνειας[10], καθώς η εκπεμπόμενη ακτινοβολία του απορροφάται πρωτίστως από τα μόρια του νερού και τον απατίτη, ενώ χαρακτηρίζεται από μικρό βάθος διείσδυσης. Επίσης, μελέτες υποστηρίζουν τη βακτηριοκτόνο δράση του, ακόμα και σε λειτουργία χαμηλής ισχύος[11].

Το Er:YAG laser χρησιμοποιείται είτε ως εναλλακτικό είτε ως συμπληρωματικό θεραπευτικό μέσο. Ως μονοθεραπεία παρουσιάζει παρόμοιες κλινικές και μικροβιολογικές βελτιώσεις με τα συμβατικά εργαλεία[12], με πιθανώς πιο ευνοϊκά αποτελέσματα στους αρχικά βαθείς θυλάκους, ενώ η συνδυαστική εφαρμογή του με τη μηχανική θεραπεία πιθανόν να επιτυγχάνει ένα περαιτέρω μικρό κλινικό και μικροβιολογικό όφελος[13].

Συνδυασμός Nd:YAG, Er:YAG laser

Καθώς τα Nd:YAG και Er:YAG laser έχουν θέση στη θεραπευτική προσέγγιση της περιοδοντικής νόσου, διερευνήθηκε η αποτελεσματικότητα και της συνδυαστικής εφαρμογής τους ως μονοθεραπεία από δύο τυχαιοποιημένες κλινικές μελέτες[1,2].

Τα αποτελέσματα που προέκυψαν ως προς τη βελτίωση των κλινικών και μικροβιολογικών παραμέτρων ήταν ισάξια ή ευνοϊκότερα αυτών της συμβατικής αποτρύγωσης-ριζικής απόξεσης στους 6 μήνες παρακολούθησης.

Στο περιστατικό που ακολουθεί εφαρμόστηκε ένα θεραπευτικό πρωτόκολλο συνδυασμού Nd:YAG (1.064 nm) και Er:YAG (2.940 nm) laser ως εναλλακτική προσέγγιση της μηχανικής περιοδοντικής θεραπείας. Ασθενής 57 ετών, συστηματικά υγιής, μη καπνίστρια, παραπέμφθηκε στη Μεταπτυχιακή Κλινική της Περιοδοντολογίας και Βιολογίας Εμφυτευμάτων Α.Π.Θ. για περιοδοντική θεραπεία. Κατόπιν κλινικής και ακτινογραφικής εξέτασης ***(Εικ. 1α,β)***, τέθηκε η διάγνωση γενικευμένης περιοδοντίτιδας σταδίου III, βαθμού B[14]. Παρουσίαζε αυξημένες μικροβιακές και τρυγιακές εναποθέσεις, αιμορραγία κατά την ανίχνευση και βαθείς θυλάκους ≤6 mm ***(Εικ. 2)***.

Αφού η ασθενής ενημερώθηκε για την περιοδοντική της κατάσταση και συναίνεσε στην προτεινόμενη θεραπεία, δόθηκαν οδηγίες στοματικής υγιεινής και ακολούθησε υπερουλική αποτρύγωση του φραγμού με υπερήχους. Η υποουλική απομάκρυνση των εναποθέσεων και επεξεργασία της ριζικής επιφάνειας πραγματοποιήθηκε αποκλειστικά με τη χρήση των laser (Light Walker AT, Fotona d.o.o., Ljubljana, Slovenia) χωρίς αναισθησία.

Αρχικά, εφαρμόστηκε το Nd:YAG laser (2,5 W, 20 Hz, 100 μs) με σκοπό τη μείωση του μικροβιακού φορτίου. Η οπτική ίνα τοποθετήθηκε παράλληλα με τον επιμήκη άξονα του δοντιού και με κατεύθυνση από ακρορριζικά προς μυ-

Συνέχεια στη σελίδα 18

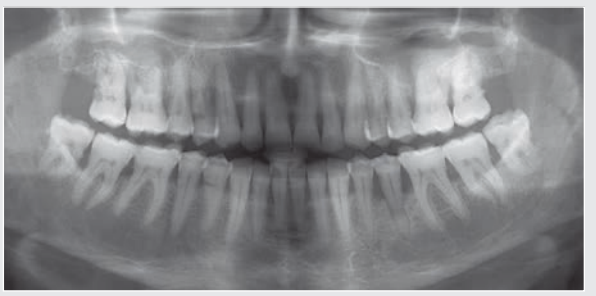

Εικ. 1α: Αρχική ακτινογραφική εικόνα.

*Εικ. 1Β: Αρχική κλινική εικόνα (**i.** Προστομιακή όψη, **ii.** 1ο-4ο τεταρτ., **iii.** 2ο-3ο τεταρτ.)*

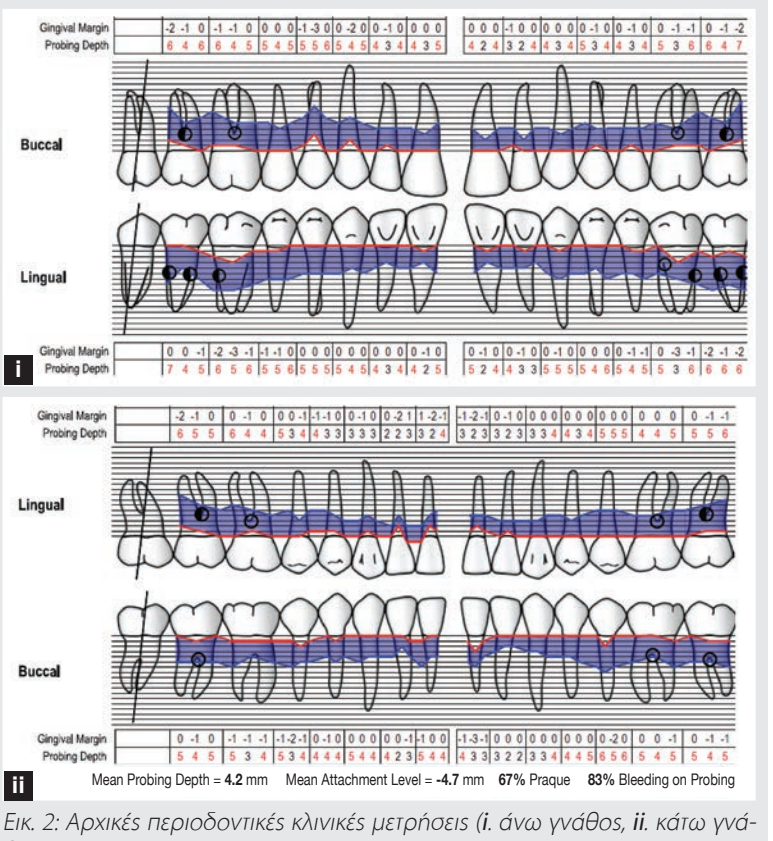

*Εικ. 2: Αρχικές περιοδοντικές κλινικές μετρήσεις (**i.** άνω γνάθος, **ii.** κάτω γνάθος).*

ΠΕΡΙΕΜΦΥΤΕΥΜΑΤΙΤΙΔΑ

από τη Διάγνωση στην Αντιμετώπιση

ΙΩΑΝΝΗΣ Κ. ΚΑΡΟΥΣΗΣ
ΑΝΑΠΛΗΡΩΤΗΣ ΚΑΘΗΓΗΤΗΣ ΠΕΡΙΟΔΟΝΤΟΛΟΓΙΑΣ
ΠΑΝΕΠΙΣΤΗΜΙΟΥ ΑΘΗΝΩΝ

Συνεργασία
Δρ. **ΠΑΝΑΓΙΩΤΑ Ε. ΝΤΟΚΟΥ**
ΠΕΡΙΟΔΟΝΤΟΛΟΓΟΣ

ΝΕΑ ΚΥΚΛΟΦΟΡΙΑ

Το βιβλίο αυτό αποτελεί μια μονογραφία στο πολύ ενδιαφέρον και επίκαιρο θέμα της περιεμφυτευματίτιδας, το οποίο απασχολεί έντονα την Οδοντιατρική κοινότητα σε διεθνές επίπεδο.
Ο συγγραφέας, Αναπληρωτής Καθηγητής του Εργαστηρίου Περιοδοντολογίας της Οδοντιατρικής Σχολής ΕΚΠΑ, Ιωάννης Κ. Καρούσης προσεγγίζει το θέμα της περιεμφυτευματικής παθολογίας μέσα από την εικοσαετή εμπειρία και ενασχόλησή του σε κλινικό και ερευνητικό επίπεδο και παραθέτει το σύνολο των πληροφοριών που πρέπει να γνωρίζει ο φοιτητής και ο Οδοντίατρος, είτε γενικός είτε εξειδικευμένος για το πολύ σύγχρονο αυτό ζήτημα το οποίο αφορά εκατομμύρια ασθενείς σε παγκόσμια κλίμακα.
Η συγγραφή, έγινε με τη συνεργασία της Περιοδοντολόγου, αποφοίτου του Μεταπτυχιακού Προγράμματος Περιοδοντολογίας της Οδοντιατρικής Σχολής ΕΚΠΑ, Δρ. Παναγιώτας Ντόκου.

ΕΚΔΟΣΗ: 2020 • ΣΕΛΙΔΕΣ: 500 • ΦΩΤΟΓΡΑΦΙΕΣ: 1.180

ΤΙΜΗ: €140

SCAN ME

ΠΕΡΙΕΧΟΜΕΝΑ

1. Ανατομία περιοδοντικών και περιεμφυτευματικών ιστών
2. Επούλωση των περιεμφυτευματικών ιστών μετά την τοποθέτηση των εμφυτευμάτων
3. Ταξινόμηση των περιεμφυτευματικών νόσων
4. Αιτιολογικός παράγοντας και παράγοντες κινδύνου για την εγκατάσταση περιεμφυτευματικών νόσων
5. Επιδημιολογία περιεμφυτευματικών νόσων
6. Επιτυχία και επιβίωση των εμφυτευμάτων
7. Διάγνωση των περιεμφυτευματικών νόσων
8. Θεραπευτική αντιμετώπιση των περιεμφυτευματικών νόσων. Αθροιστική παρεμβατική υποστηρικτική θεραπεία
9. Φάση ελέγχου της φλεγμονής
10. Ταξινόμηση των περιεμφυτευματικών οστικών βλαβών
11. Φάση αποκατάστασης των βλαβών: Ανοικτή απομάκρυνση εναποθέσεων - Δημιουργία νέας πρόσφυσης με τη βοήθεια laser - Αφαιρετικές τεχνικές
12. Φάση αποκατάστασης των βλαβών: Αναπλαστικές τεχνικές
13. Αποκαταστατική χειρουργική μαλακών ιστών
14. Αποτελεσματικότητα της περιεμφυτευματικής θεραπείας
15. Εξαγωγή εμφυτεύματος
16. Εφαρμογές laser στη θεραπεία της περιεμφυτευματίτιδας
17. Διατήρηση του θεραπευτικού αποτελέσματος σε ασθενείς με εμφυτεύματα
18. Διάβρωση του τιτανίου και περιεμφυτευματικές βλάβες που οφείλονται σε αυτή
19. Βιβλιογραφικές παραπομπές
20. Ευρετήριο

ΟΔΟΝΤΙΑΤΡΙΚΟ ΒΗΜΑ
Σκουφά 64, 106 80 Αθήνα, Τηλ. **210 3814 939**, www. odvima.gr, e-mail: odvima@otenet.gr

Συνέχεια από τη σελίδα 16

λικά μετακινούταν με ταχύτητα 1 mm/sec ***(Εικ. 3)***. Στη συνέχεια, χρησιμοποιήθηκε το Er:YAG laser (1,6 W, 40 Hz, 100 μs) με ταυτόχρονο καταιονισμό ύδατος, ώστε να απομακρυνθούν οργανικές και τρυγιακές εναποθέσεις, έως ότου ο θεράπων να έχει την αίσθηση λείας ριζικής επιφάνειας ***(Εικ. 4)***. Τέλος, εφαρμόστηκε για δεύτερη φορά το Nd:YAG laser (3,5 W, 20 Hz, 600 μs) κατά τον ίδιο τρόπο, με στόχο τη σταθεροποίηση του αιματικού θρόμβου στο εσωτερικό των θυλάκων. Στις 7 και 14 ημέρες πραγματοποιήθηκαν δύο επαναληπτικές ακτινοβολίες με το Nd:YAG laser (2,5 W, 20Hz, 100 μs). Δεν παρατηρήθηκαν διαταραχές κατά την επούλωση.

Στον τρίμηνο και εξάμηνο επανέλεγχο η κλινική εικόνα της ασθενούς παρουσίασε σημαντική βελτίωση ***(Εικ. 5)***. Οι περιοδοντικοί δείκτες πλάκας και αιμορραγίας βρέθηκαν σημαντικά μειωμένοι (≈15%), καθώς και τα μετρούμενα βάθη θυλάκων (≤4 mm), χωρίς την παρουσία εκτεταμένων υφιζήσεων ***(Εικ. 6)***.

Συμπεράσματα

Η αναβάθμιση των σύγχρονων θεραπευτικών πρωτοκόλλων με γνώμονα ανθρωποκεντρικές παραμέτρους αποτελεί μία αναγκαιότητα. Ένα από τα πιο υποσχόμενα πλεονεκτήματα της χρήσης των συσκευών laser, έναντι των συμβατικών εργαλείων, είναι η μειωμένη δυσφορία που προκαλούν και η καλύτερη αποδοχή από τον ασθενή[15]. Η συνδυαστική θεραπεία Nd:YAG, Er:YAG laser θα μπορούσε να αποτελέσει μία εναλλακτική προσέγγιση της αιτιολογικής περιοδοντικής θεραπείας προς αυτή την κατεύθυνση, καθώς φαίνεται να είναι κλινικά αποτελεσματική στον έλεγχο της φλεγμονής. Ωστόσο, καθίσταται αναγκαίος ο σχεδιασμός περισσότερων συγκριτικών μελετών που θα τεκμηριώσουν το θεραπευτικό της όφελος.

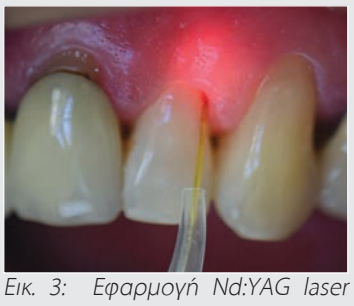

Εικ. 3: Εφαρμογή Nd:YAG laser (1.064 nm) με οπτική ίνα διαμέτρου 300 μm.

Εικ. 4: Εφαρμοφή Er:YAG laser (2.940 nm) με ρύγχος διαμέτρου 400 μm.

*Εικ. 5: Κλινική εικόνα εξάμηνου επανελέγχου (**i**. Προστομιακή όψη, **ii**. 1ο-4ο τεταρτ., **iii**. 2ο-3ο τεταρτ.)*

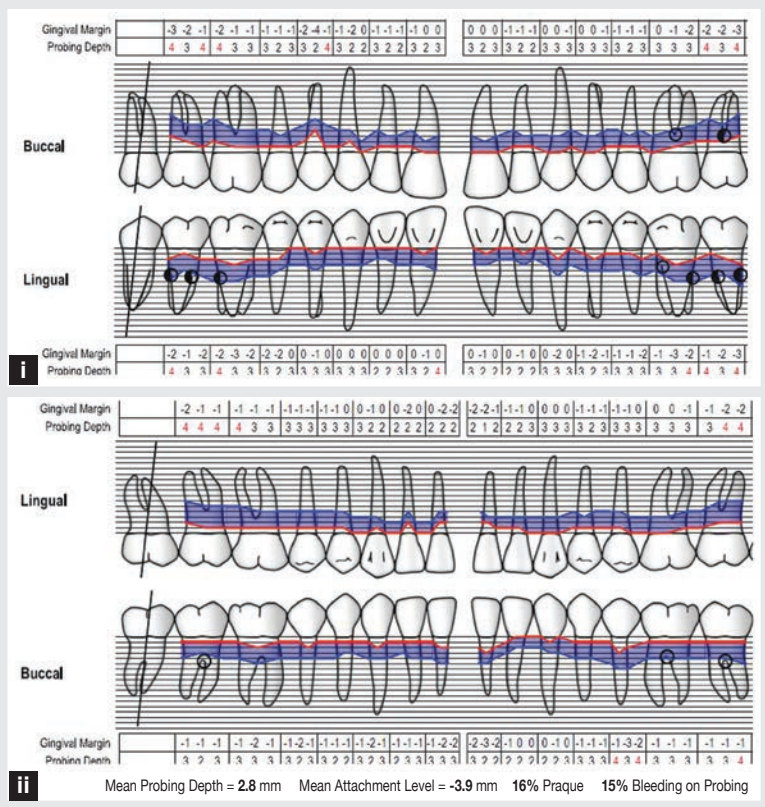

*Εικ. 6: Περιοδοντικές κλινικές μετρήσεις εξάμηνου επανελέγχου (**i**. άνω γνάθος, **ii**. κάτω γνάθος).*

Βιβλιογραφία

1. Salam, M., et al., Combined application of Er: YAG and Nd: YAG lasers in treatment of chronic periodontitis. A split mouth, singleblind, randomized controlled trial. Journal of periodontal research, 2017. 52(5): p. 853-862.
2. Grzech-Leniak, K., A. Sculean, and B. Gapirc, Laser reduction of specific microorganisms in the periodontal pocket using Er: YAG and Nd: YAG lasers: a randomized controlled clinical study. Lasers in medical science, 2018. 33(7): p. 1461-1470.
3. Cobb, C.M., Lasers and the treatment of periodontitis: the essence and the noise. Periodontology 2000, 2017. 75(1): p. 205-295.
4. Aoki, A., et al., Lasers in nonsurgical periodontal therapy. Periodontology 2000, 2004. 36(1): p. 59-97.
5. Mills, M.P., et al., American Academy of Periodontology best evidence consensus statement on the efficacy of laser therapy used alone or as an adjunct to nonsurgical and surgical treatment of periodontitis and periimplant diseases. Journal of periodontology, 2018. 89(7): p. 737-742.
6. Qadri, T., et al., A shortterm evaluation of Nd: YAG laser as an adjunct to scaling and root planing in the treatment of periodontal inflammation. Journal of periodontology, 2010. 81(8): p. 1161-1166.
7. Giannelli, M., et al., Combined photoablative and photodynamic diode laser therapy as an adjunct to nonsurgical periodontal treatment. A randomized splitmouth clinical trial. Journal of clinical periodontology, 2012. 39(10): p. 962-970.
8. Shahabouei, M., et al., The Clinical and Microbial Evaluation of Nd: YAG Laser in Periodontal Pocket Healing. Journal of Oral Laser Applications, 2007. 7(4).
9. Sgolastra, F., et al., Nd: YAG laser as an adjunctive treatment to nonsurgical periodontal therapy. Lasers in medical science, 2014. 29(3): p. 887-895.
10. Schwarz, F., et al., Periodontal treatment with an Er: YAG laser or scaling and root planing. A 2year followup splitmouth study. Journal of periodontology, 2003. 74(5): p. 590-596.
11. Ando, Y., et al., Bactericidal effect of erbium YAG laser on periodontopathic bacteria. Lasers in Surgery and Medicine: The Official Journal of the American Society for Laser Medicine and Surgery, 1996. 19(2): p. 190-200.
12. Sgolastra, F., et al., Efficacy of Er: YAG laser in the treatment of chronic periodontitis: systematic review and meta-analysis. Lasers in medical science, 2012. 27(3): p. 661-673.
13. Lopes, B.M.V., et al., Clinical and microbiologic followup evaluations after nonsurgical periodontal treatment with erbium: YAG laser and scaling and root planing. Journal of periodontology, 2010. 81(5): p. 682-691.
14. Papapanou, P.N., et al., Periodontitis: Consensus report of workgroup 2 of the 2017 World Workshop on the Classification of Periodontal and PeriImplant Diseases and Conditions. Journal of periodontology, 2018. 89: p. S173-S182.
15. Braun, A., et al., Subjective intensity of pain during supportive periodontal treatment using a sonic scaler or an Er: YAG laser. Journal of clinical periodontology, 2010. 37(4): p. 340-345.

Τα Οδοντικά Εμφυτεύματα στην Κλινική Πράξη

Αναστάσιος Τσίρλης, Καθηγητής ΑΠΘ

Τα οστεοενσωματούμενα οδοντικά εμφυτεύματα αποτελούν σήμερα μια σοβαρά υπολογίσιμη λύση για την αντιμετώπιση των οδοντικών προβλημάτων τόσο από πλευράς λειτουργικότητας όσο και από πλευράς αισθητικής. Το βιβλίο αυτό γράφτηκε στο πλαίσιο μιας προσπάθειας ανάδειξης της συμβολής του τομέα των οδοντικών εμφυτευμάτων στην αντιμετώπιση και την αποκατάσταση οδοντικών ελλείψεων, μέσα από την παρουσίαση ρεαλιστικών κλινικών περιστατικών που καλύπτουν, σε μεγάλο βαθμό, τις πλέον πιθανές και κατά περιοχή περιπτώσεις οι οποίες χρήζουν εμφυτευματικής αποκατάστασης. Ως κλινικός οδηγός, απευθύνεται σε όλους τους οδοντιάτρους που ασχολούνται με την Εμφυτευματολογία, παρουσιάζοντας αντιπροσωπευτικά κλινικά περιστατικά στα οποία περιγράφονται όλες οι βασικές ενέργειες, από τον αρχικό σχεδιασμό μέχρι το τελικό αποκαταστατικό αποτέλεσμα.

Έκδοση: «ΟΒ». ©2017. Σελίδες: 408

€110

ΟΔΟΝΤΙΑΤΡΙΚΟ ΒΗΜΑ
Σκουφά 64, 106 80 Αθήνα, Τηλ. **210 3814 939** | www. odvima.gr

Η σελίδα της
ΕΛΛΗΝΙΚΗΣ ΕΤΑΙΡΙΑΣ ΚΛΙΝΙΚΗΣ ΣΤΟΜΑΤΟΛΟΓΙΑΣ

Μικρές πολλαπλές διογκώσεις με ελκωμένη επιφάνεια στη σκληρή υπερώα

Ιστορικό

Άνδρας 28 ετών καπνιστής με φυσιολογικό ιατρικό ιστορικό προσήλθε για αξιολόγηση μικρών διογκώσεων-παχύνσεων της οπίσθιας ζώνης της σκληρής υπερώας εκατέρωθεν της μέσης γραμμής. Οι βλάβες παρουσιάστηκαν προ 4 εβδομάδων με ήπια ενόχληση. Ο ασθενής ανέφερε αλλαγή της υφής της επιφάνειας των βλαβών τις τελευταίες ημέρες.

Κλινικά διαπιστώθηκαν 2 μικρές ωοειδείς διογκώσεις-παχύνσεις του βλεννογόνου (διαμέτρου μικρότερης του 0.5cm η κάθε μια) ελαστικής σύστασης με μη-ομαλή εξέρυθρη, ελκωμένη επιφάνεια και ένα ογκίδιο αντίστοιχης σύστασης με σημειακή νέκρωση στο κέντρο. Όλες οι βλάβες είχαν ήπιο πόνο στην ψηλάφηση.

Αιτιολογικά θα μπορούσαν αυτές οι βλάβες να αποδοθούν σε:

- τραυματισμό,
- υπερβολικό κάπνισμα,
- χημικό-θερμικό έγκαυμα του βλεννογόνου,
- HPV,
- σύφιλη: Ο σχετικός αιματολογικός έλεγχος απέκλεισε την περίπτωση νόσου
- λόγω της πολλαπλότητας των βλαβών και παρά τη χρονιότητα των βλαβών το σενάριο της κακοήθειας του πλακώδους επιθηλίου ή των μικρών σιελογόνων αδένων είχε πολύ μικρότερες πιθανότητες
- τέλος στη διαφορική διάγνωση συμπεριλήφθηκε και η ασυνήθιστη περίπτωση πολλαπλής εκδήλωσης νεκρωτικής σιαλομεταπλασίας των μικρών σιελογόνων αδένων λόγω κυρίως της αλλαγής της υφής των βλαβών (από διόγκωση σε έλκωση)

Απάντηση

Οι βλάβες αφαιρέθηκαν ολικά για ιστολογικό έλεγχο. Ο ιστολογικός έλεγχος επιβεβαίωσε τη διάγνωση της νεκρωτικής σιαλομεταπλασίας καθώς κάτω από το επιθήλιο, στο χόριο, υπήρχαν αδενοκυψέλες μικρών σιελογόνων αδένων με νέκρωση, έκχυση βλέννης που διατηρούσαν όμως το φυσιολογικό περίγραμμά τους. Κάποιοι από τους πόρους των σιελογόνων αδένων εμφάνιζαν πλακώδη μεταπλασία, ενώ συνυπήρχαν περιαγγειακές φλεγμονώδεις διηθήσεις από λεμφοκύτταρα.

Η νεκρωτική σιαλομεταπλασία είναι φλεγμονώδης νόσος των σιελογόνων αδένων (κυρίως των μικρών) συχνότερα εμφανιζόμενη σε άνδρες 3ης-4ης δεκαετίας και σχετίζεται με ισχαιμία και ιστική νέκρωση λόγω πλημμελούς τοπικής αγγείωσης. Συχνότερη θέση εντόπισης είναι η οπίσθια μοίρα της σκληρής υπερώας και σπανιότερα οι παρειές ενώ ιδιαίτερα ασυνήθης είναι η προσβολή των μεγάλων σιελογόνων αδένων. Στη συντριπτική πλειοψηφία η εντόπιση είναι μονήρης και πολύ σπανιότερα πολλαπλή οπότε βλάβες εμφανίζονται αμφοτερόπλευρα της μέσης γραμμής της σκληρής υπερώας. Η κλινική εμφάνιση της νεκρωτικής σιαλομεταπλασίας αρχικά ως διόγκωση που εντός λίγων εβδομάδων μετατρέπεται σε έλκωση (κρατηροειδής) με επηρμένα χείλη δημιουργεί διαφοροδιαγνωστικά προβλήματα προσομοιάζοντας με το καρκίνωμα του πλακώδους επιθηλίου ή άλλα νεοπλάσματα αλλά και με συφιλιδικές βλάβες, άτυπες μυκητιάσεις (ασπεργίλωση) κτλ. Επιπλέον, ιστολογικά η διαφορική διάγνωση γίνεται πολυπλοκότερη λόγω της κατά τόπους προσομοίωσης της μικροσκοπικής εικόνας της νεκρωτικής σιαλομεταπλασίας με αυτή του καρκινώματος του πλακώδους επιθηλίου του στόματος ή του βλεννοεπιδερμοειδούς καρκινώματος των σιελογόνων αδένων.

Συνήθως οι βλάβες υποστρέφουν εντός 5-8 εβδομάδων εκτός από μεμονωμένες περιπτώσεις που μπορεί να φτάσουν και τις 12. Το χρονικό διάστημα της επούλωσης συντομεύεται σημαντικά με την τοπική ή συστηματική αγωγή με κορτικοστεροειδή και συμπληρωματικά σκευασμάτων, που απελευθερώνουν οξυγόνο για τοπική αντισηψία.

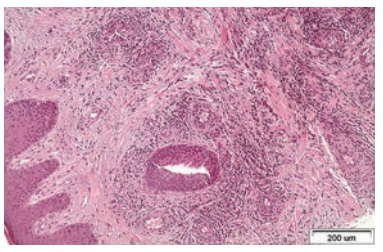

Ενδεικτική Βιβλιογραφία

Λάσκαρης Γ. Κλινική Στοματολογία, Διάγνωση-Θεραπεία. 3η έκδοση, 2012, Εκδόσεις Λίτσας.

Κολοκοτρώνης Α, Επιβατιανός Α. Στοματολογία. 1η έκδοση, 2011, Εκδόσεις University Studio Press.

Για επικοινωνία:

Ανδρεάδης Δημήτριος
Επίκουρος Καθηγητής Στοματολογίας
Τμήματος Οδοντιατρικής ΑΠΘ
Για επικοινωνία:
dandrea@dent.auth.gr

ΤΟ ΥΠΟΥΡΓΕΙΟ ΥΓΕΙΑΣ ΚΑΙ Ο ΕΘΝΙΚΟΣ ΟΡΓΑΝΙΣΜΟΣ ΦΑΡΜΑΚΩΝ ΣΥΝΙΣΤΟΥΝ:
ΔΙΑΒΑΣΤΕ ΠΡΟΣΕΚΤΙΚΑ ΤΙΣ ΟΔΗΓΙΕΣ ΧΡΗΣΗΣ ΣΥΜΒΟΥΛΕΥΤΕΙΤΕ ΤΟ ΓΙΑΤΡΟ Η ΤΟ ΦΑΡΜΑΚΟΠΟΙΟ ΣΑΣ

Ενδοστοματικά Scanners (IOS)

Κλινική έρευνα στην ακρίβεια (;) της μεθόδου σε βαθειά υποουλικά όρια

Χρήστος Κωνσταντινίδης
Οδοντίατρος - M.Sc (Προσθετ.)

Η πρόοδος της σύγχρονης τεχνολογίας έχει σημαντική επίδραση σε πολλούς τομείς, αλλάζοντας συνεχώς το πρόσωπο της Οδοντιατρικής. Από τις πλέον εξελισσόμενες τεχνολογίες της Οδοντιατρικής είναι η ψηφιοποίηση της αποτύπωσης και κατασκευής των προσθετικών εργασιών. Σε αυτές η αποτύπωση των δοντιών και των φραγμών γίνεται με δημιουργία ενός STL αρχείου με τους παρακάτω τρόπους:

1) με σκανάρισμα του αποτυπώματος ή του εκμαγείου, που μέχρι σήμερα αποτελεί το χρυσό κανόνα. Το σκανάρισμα γίνεται συνήθως με laser με ακρίβεια 15 μm με σάρωση σε 5 άξονες και ανάλυση 140×140×100 mm, ιδεώδες για αποκαταστάσεις σε όλο το τόξο (full arch restoration).

2) με άμεση λήψη της (τρισδιάστατης) εικόνας με τα IOS (intraoral scanners) που μέχρι σήμερα χρεώνονταν με σχετική ανακρίβεια. Με την συνεχή εξέλιξή τους όμως, αρχίζουν να καθίστανται ολοένα και περισσότερο ακριβή και φιλικά προς το χρήστη με αποτέλεσμα να καποτελούν σταδιακά τμήμα του εξοπλισμού του σύγχρονου οδοντιατρείου.

Χαρακτηριστικά αυτής της εξέλιξης, είναι τα αποτελέσματα που καταγράφονται σε διαφορετικές μελέτες μέσα στον χρόνο. Για παράδειγμα, το 2013, οι Patzelt, Vonau, Stampf και Att βρίσκουν τα IOS ανακριβή με ακρίβεια από 21.6 έως 698.0 μm. Το 2014 σε εργασία των Patzelt και συν. αναφέρεται ότι οι συσκευές IOS είναι ανακριβείς για πολλαπλές παρασκευές ("the results suggest that the inaccuracies of the obtained datasets may contribute to inaccuracies in the final restorations").

Οι συσκευές όμως εξελίσσονται, και έτσι σε σχετική μελέτη του 2016, ο Park αναφέρει ακρίβεια τριών νεότερων μοντέλων IOSs (E4D dentist, Fastscan, iTero, Trios and Zfx Intrascan), 58.9 μm, ενδεικτικό της τεράστιας και συνεχούς εξέλιξης αυτών.

Κατηγοριοποίηση των IOS

Αναφορικά με την σάρωση:

1) Optical coherence tomography (E4D). Η τεχνολογία αυτή δεν απαιτεί συγκεκριμένη απόσταση από το δόντι.
2) Active triangulation (CEREC AC Bluecam, Fastscan, Lava COS). Προσφέρει την μεγαλύτερη ακρίβεια.
3) Confocal microscopic technology (iTero, Trios, Zfx Intrascan). Η τεχνολογία αυτή έχει την μεγαλύτερη ανάλυση.

Αναφορικά με την σύνθεση της εικόνας: (Nedelcu et al., Schaefer et al).

1) Ανάκτηση στατικής εικόνας (CEREC AC Bluecam, E4D παλαιό μοντέλο , iTero).
2) Ανάκτηση video (E4D NEVO, Fastscan, Lava COS, Trios, Zfx Intrascan).

Το βάθος πεδίου εξαρτάται από την χρησιμοποιούμενη τεχνολογία και έχει μεγάλη σημασία στην ακρίβεια, αλλά και στη εκμάθηση και ευκολία χρήσης κάθε συσκευή.

Σημαντική διαφοροποίηση των IOS συσκευών είναι η χρήση ειδικής αντιανακλαστικής σκόνης σε κάποιες συσκευές (CEREC AC Bluecam, Fastscan, Lava COS), σε άλλες δεν χρησιμοποιείται ποτέ (iTero, PlanScan, Trios, Zfx Intrascan) και στην E4D σε κάποιες μόνο περιπτώσεις.

Άλλη διαφορά είναι στην ανάλυσή τους που επειδή είναι τρισδιάστατες υπολογίζεται όχι σε pixels, αλλά σε πολύγωνα.

Έτσι, ενδεικτικά αναφέρω την ανάλυση κάποιων γνωστών συσκευών:

- iTero (42,687)
- Trios (28,280)
- Fastscan (20,210)
- E4D dentist (17,607)
- Zfx intrascan (10,432)

Μελέτες δίνουν αντιφατικά αποτελέσματα όπως των Ender και συν., οι οποίοι αναφέρουν ότι σε ολικούς φραγμούς τα IOS που μελετήθηκαν έδωσαν στατιστικά μικρότερη ακρίβεια σε σχέση με την κλασική μέθοδο. Από την πλευρά τους, οι Keul και συν. σε ανάλογες μελέτες βρήκαν ότι το διάκενο στον αυχένα σε αποκατάσταση τεσσάρων τεμαχίων ζιρκονίας έφθανε μέχρι τα 127.23 μm. Αντίθετα, οι Kim και συν. αναφέρουν σε μονήρεις αποκαταστάσεις διάκενο 23.9 ± 17.6 μm, απόκλιση μεγαλύτερη της κλασικής μεθόδου, αλλά κλινικά αποδεκτής.

Παράγοντες που επιδρούν στην ακρίβεια

1) Η χρησιμοποιούμενη τεχνολογία

2) Απότομες κινήσεις μπορεί να επηρεάσουν το stitching, συμβάλλοντας αρνητικά στην παραμόρφωση, μιας και η χειρολαβή δεν είναι σταθερή, εφόσον κρατείται με το χέρι. Έτσι, σε εγγύς–άπω διάσταση, η παραμόρφωση στα ios είναι σημαντικά μεγαλύτερη σε σχέση με την παρειογλωσσική, με δεδομένη την ανάγκη συνένωσης (stitching) περισσότερων εικόνων, την παρεμβολή των ομόρων δοντιών και τα βαθύτερα όρια.

3) Το μειωμένο βάθος πεδίου σχετίζεται με ανακρίβεια σε περιπτώσεις μεγάλων υποσκαφών,βαθειών παρασκευών, σε μακριά όμορα δόντια και φυσικά σε δυσκολία της λήψης της σάρωσης. Γενικά, σε όλα τα IOS στατιστικά μεγαλύτερη ακρίβεια λαμβάνεται από ένθετα και μονήρεις αποκαταστάσεις σε σχέση με τις γέφυρες.

Συγκριτικές έρευνες κλασικού-ψηφιακού αποτυπώματος

Οι Paul Seelbach και συν.προσπάθησαν να συγκρίνουν το κλασικό αποτύπωμα με το ψηφιακό. Για το σκοπό αυτό in-vitro από προκατασκευασμένα μοντέλα ελήφθησαν κλασικά και ψηφιακά αποτυπώματα σε 10 στεφάνες. Μετρήθηκε η προσβάσιμη οριακή ανακρίβεια (AMI) και η εσωτερική προσαρμογή (IF). Η απόκλιση από το κύριο μοντέλο καθορίζει την αλήθεια της μεθόδου αποτύπωσης. Αυτά τα in-vitro αποτελέσματα δείχνουν ότι η ακρίβεια της ψηφιακής αποτύπωσης είναι παρόμοια με αυτή της συμβατικής αποτύπωσης. Εντός των περιορισμών αυτής της in vitro μελέτης, ευρέθη ότι τα συστήματα ψηφιακής αποτύπωσης επιτρέπουν την κατασκευή σταθερών προσθετικών αποκαταστάσεων με παρόμοια ακρίβεια με τις συμβατικές μεθόδους αποτύπωσης.

Αντίστοιχα οι Ender και συν.σε in vitro έρευνα από ένα βασικό μοντέλο έλαβαν κλασικό αποτύπωμα και ψηφιακό αποτύπωμα.Τα προκύπτοντα εκμαγεία σαρώθηκαν με επιτραπέζιο σαρωτή αναφοράς. Τα in-vitro αποτελέσματα έδειξαν ότι η ακρίβεια της ψηφιακής αποτύπωσης είναι παρόμοια με αυτή της συμβατικής αποτύπωσης.

Εύλογο είναι ότι τα αποτελέσματα στο εργαστήριο θα πρέπει να επιβεβαιωθούν σε κλινικές μελέτες μια και στο στόμα παρουσιάζονται περισσότεροι περιορισμοί για τα ios σε σχέση με το κλασικό αποτύπωμα.

Σε μελέτη των Michelinakis και συν. φάνηκε ότι ψηφιοποίηση Full arch χρησιμοποιώντας το Trios IOS είναι πολύ πιο ακριβής σε σύγκριση με τη σάρωση με CBCT των σχετικών μοντέλων γύψου. Η αποτύπωση στα πρόσθια δόντια με το Trios είναι στατιστικά πιο ακριβής σε σύγκριση με την αποτύπωση στα οπίσθια δόντια. Οι Ammoun και συν. έδειξαν ότι σε συγκριτική μελέτη δύο IOS, η παρουσία γειτονικών δοντιών μείωσε την ακρίβεια και των δύο σαρωτών.

Οι Mandelli και συν. μελέτησαν διάφορες τεχνικές που αναπτύχθηκαν ειδικά για την αξιοποίηση της ψηφιακής προσέγγισης. Η ψηφιακή αποτύπωση από μόνη της δεν ανιχνεύει όλες τις περιοχές που απαιτούνται λόγω ανεπαρκούς χώρου εργασίας (π.χ., στενές και βαθιές περιοχές, υποτιμήσεις), σάλιο, αιμορραγία, ή σε περιπτώσεις ινωδών ούλων που χρειάζονται νήμα για να εκτοπισθούν. Τα δόντια στην προκειμένη περίπτωση προετοιμάστηκαν με λοξοτομή και ψηφιακή αποτύπωση πραγματοποιήθηκε, σύμφωνα με τις οδηγίες του κατασκευαστή (3D Progress, Medical High Technologies). Οι ψηφιακές εικόνες επιθεωρήθηκαν και έδειξαν ανεπαρκές βάθος ανάγνωσης στην ουλοδοντική σχισμή. Σε κάποιες περιπτώσεις ενδείκνυται η τεχνική υβριδικής αποτύπωσης, δηλαδή κλασικής αποτύπωσης του προς αποκατάσταση δοντιού και συνένωση (stitching) με το ψηφιακό αποτύπωμα.

Η έρευνά μας

Στην παρούσα έρευνα, θεωρήσαμε ως δεδομένο ότι σε συνθήκες εργαστηρίου τα ios δίνουν συγκρίσιμα αποτελέσματα με το κλασικό αποτύπωμα. Επίσης, η σύγκριση έγινε σε πρόσθιο δόντι μια και στα πρόσθια δόντια η αποτύπωση με IOS είναι ακριβέστερη. Ασθενής 27 ετών προσήλθε με κάταγμα εις το #11 ***(Εικ. 1)***. Στο CBCT ***(Εικ. 2)*** διεγνώσθη ότι το οδοντικό κάταγμα έφθανε ισουψώς με την παρυφή της ακρολοφίας 5 mm υποουλικά υπερώια και 2 mm παρειακά. Έγινε ενδοδοντική θεραπεία και ανασύσταση με άξονα υαλονημάτων και σύνθετη ρητίνη ***(Εικ. 3)***. Ακολούθησε η παρασκευή του δοντιού για στεφάνη ολικής κάλυψης ZrO_2. Έγιναν δύο αποτυπώσεις, η μία με τοποθέτηση διπλού νήματος (Ultradent), δισκάριο και σιλικόνη (3M STD & 7302). Ακολούθως κατασκευάσθηκε η στεφάνη με το αναλογικό αποτύπωμα από ZrO_2 με πενταξονικό κοπτικό (VHF-K5+) (εργαστήριο Καλογρίδη).

Για την αποτύπωση με το IOS (TriOS 3 3shape) λόγω της δυσκολίας λήψης πολύ έντονα υποουλικών παρασκευών, έγινε προσωρινή συγκόλληση της στεφάνης που κατασκευάσθηκε με το αναλογικό αποτύπωμα ***(Εικ. 4)*** για 5 ημέρες και την στιγμή προ της ψηφιακής αποτύπωσης έγινε μια ήπια ουλεκτομή με diode laser (doctor smile, 980nm) ***(Εικ. 5)***. Έτσι τα όρια ήταν σαφή και ευδι-

Εικ. 1: Αρχική εικόνα.

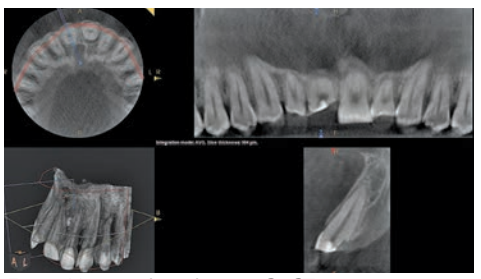

Εικ. 2: Η αρχική εικόνα σε CBCT.

Εικ. 3: Μετά την ενδοδοντική θεραπεία και την ανασύσταση.

Εικ. 4: Το εκμαγείο από το αναλογικό αποτύπωμα.

Εικ. 5: Ήπια ουλεκτομή με diode.

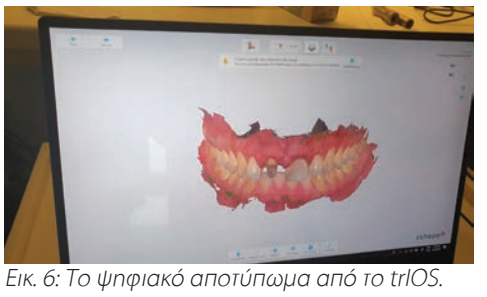
Εικ. 6: Το ψηφιακό αποτύπωμα από το trIOS.

Εικ. 7: Το εκμαγείο από το ψηφιακό αποτύπωμα.

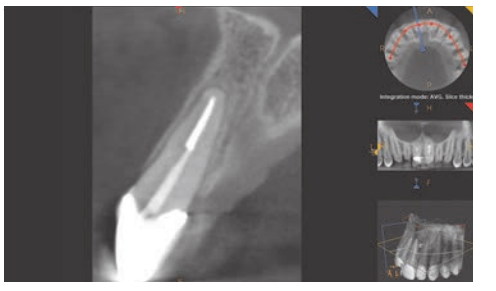
Εικ. 8: Τελική, (με την στεφάνη του κλασσικού αποτυπώματος).

Εικ. 9, 10: Η 2η στεφάνη που προέκυψε από την ψηφιακή αποτύπωση τοποθετημένη στο κολώβωμα από το αναλογικό αποτύπωμα. Φαίνεται η διαφορά στα όρια.

Εικ. 11, 12: Με την στεφάνη ZrO_2 μόνιμα συγκολλημένη στο #11.

άκριτα, χωρίς αιμορραγία και επικάλυψη από τα ινώδη ούλα της βαθιάς ουλοδοντικής αύλακας. Ελήφθη το αποτύπωμα με το TriOS ***(Εικ. 6)*** και κατόπιν σχεδιάσθηκε και κατασκευάσθηκε η δεύτερη στεφάνη ***(Εικ. 7)*** σε πενταξονικό κοπτικό (VHF-K5+) (εργαστήριο Καλογρίδη).

Η στεφάνη με το κλασικό αποτύπωμα ακόμη και με πρόχειρη κλινική επισκόπηση ήταν πολύ καλύτερη στην εφαρμογή στα όρια του δοντιού. Με την στεφάνη αυτή ελήφθη CBCT ***(Εικ. 8)*** στο οποίο φάνηκε η απόλυτη εφαρμογή της , ακόμη και στα πολύ δύσκολα σημεία του υπερώιου κατάγματος (CS 9000 3D, voxel size 72μm). Έτσι το κολόβωμα του κλασικού αποτυπώματος που (με δεδομένο το CBCT) είχε αμελητέα παραμόρφωση χρησιμοποιήθηκε σαν μέτρο σύγκρισης της στεφάνης που κατασκευάσθηκε από το IOS.

Στις φωτογραφίες φαίνεται η μεγάλη έλλειψη εφαρμογής της στεφάνης που κατασκευάσθηκε από το ψηφιακό αποτύπωμα σε σχέση με τα όρια της παρασκευής του κολοβώματος του κλασικού αποτυπώματος ***(Εικ. 9, 10)***.

Στην ψηφιακή αποτύπωση φάνηκε ανεπαρκές βάθος ανάγνωσης στο βάθος, αλλά και στο εύρος της παρασκευής στα όρια. Εύλογα γεννάται το ζήτημα των ορίων της πιστότητας των IOS, δηλαδή το μέγιστο βάθος και εύρος στα όρια παρασκευής και άλλες σχετικές παράμετροι. Είναι, λοιπόν, σκόπιμο να ελέγχουμε την εφαρμογή των προσθετικών εργασιών σε υποουλικά όρια με ακτινογραφία ή με λεπτόρρευστο. Βέβαια, η μόνη δυνατότητα απόλυτου ελέγχου, ακόμη και σε κάθετη τομή στην ακρολοφία, είναι το CBCT.

Τα ευρήματά μας συμφωνούν με άλλες εργασίες με πρόσθετη αξιολόγηση την τεκμηρίωση του CBCT, τις ιδεώδεις συνθήκες αποτύπωσης με το IOS μια και δεν είχαμε σάλιο, αιμορραγία ή παρεμβολή ούλων (F. Mandelli και συν.) και την παρασκευή με βάθρο.

Η στεφάνη από το κλασικό αποτύπωμα (εργ. Καλογρίδης) τελικά συγκολλήθηκε με ρητινώδη κονία ***(Εικ. 11, 12)***.

Συμπέρασμα

Με δεδομένη την ανακριβή αποτύπωση των IOS κάτω από κάποιες συνθήκες, όχι απόλυτα καταγεγραμμένες, φαίνεται ότι η γενικευμένη αντικατάσταση του κλασικού αποτυπώματος από το ψηφιακό αποτύπωμα χρειάζεται πρόσθετη επιστημονική έρευνα.

Ενδεικτική βιβλιογραφία

1. Paul Seelbach, Cora Brueckel, Bernd Wöstmann: Accuracy of digital and conventional impression techniques and workflow Clin Oral Investig. 2013 Sep;17(7):1759-64. doi: 10.1007/s00784-012-0864-4. Epub 2012 Oct 21.
2. A Ender, A Mehl: Full arch scans: conventional versus digital impressions–an in-vitro study Int J Comput Dent. 2011;14(1):11-21
3. G Michelinakis, D Apostolakis, E Pavlakis,G Kourakis,G Papavasiliou: Accuracy of IOS in Full-Arch Dentate Patients Compared to CBCT Cast-Scanning. An In-Vivo Study Eur J Prosthodont Restor Dent.2019 Aug 29;27(3):122-130. doi: 10.1922/EJPRD_01906Michelinakis09.
4. Rami Ammoun, Montry S Suprono, Charles J Goodacre,Udochukwu Oyoyo, Caroline K Carrico, Mathew T Kattadiyil:Influence of Tooth Preparation Design and Scan Angulations on the Accuracy of Two Intraoral Digital Scanners: An in Vitro Study Based on 3-Dimensional Comparisons J Prosthodont.2020 Mar;29(3):201-206.
5. Federico Mandelli, Giorgio Gastaldi Enrico Gherlone: Improvement of a Digital Impression with Conventional Materials: Overcoming Intraoral Scanner Limitations July 2017,The International journal of prosthodontics30(4):373-376.
6. Patzelt S.B., Vonau S., Stampf S., Att W. Assessing the feasibility and accuracy of digitizing edentulous jaws. JAm Dent Assoc.2013;144:914-920.
7. Patzelt S.B, Emmanouilidi A., Stampf S., Strub J.R., Att W.Accuracy of full-arch scans using intraoral scanners. Clin Oral Investig. 2014; 18: 1687-1694.

Η στήλη της
ΕΛΛΗΝΙΚΗΣ ΕΤΑΙΡΕΙΑΣ ΝΟΣΟΚΟΜΕΙΑΚΗΣ ΟΔΟΝΤΙΑΤΡΙΚΗΣ

Αντιμετώπιση ασθενών σε αγωγή με Νέα από του Στόματος Αντιπηκτικά

Ευαγγελία Μπογοσιάν
Δ/τρια Οδοντιατρικής Κλινικής
ΠαΓΝ Ηρακλείου
Α΄Αντιπρόεδρος ΕΕΝΟ

Τα νέα από του στόματος αντιπηκτικά (ΝΣΑ) έχουν εισαχθεί στην κλινική πρακτική από το 2008. Πρόκειται για τα φάρμακα Νταμπιγκατράνη (Pradaxa), Ριβαροξαμπάνη Xarelto) και Απιξαμπάνη (Eliquis). Χορηγούνται για την πρόληψη αγγειακών εγκεφαλικών επεισοδίων σε ασθενείς με κολπική μαρμαρυγή[1], για την προστασία ασθενών με οξύ στεφανιαίο σύνδρομο από υποτροπιάζοντα ισχαιμικά επεισόδια[2], καθώς και σε ασθενείς που κινδυνεύουν από θρόμβωση λόγω ιστορικού πνευμονικής εμβολής, φλεβικής θρόμβωσης, ορθοπεδικής επέμβασης, μείζονος χειρουργείου, εγκυμοσύνης κ.α. [3]

Τα ΝΣΑ δρουν στοχευμένα, παρεμβαίνοντας σε συγκεκριμένα σημεία του καταρράκτη της πήξης αναχαιτίζοντας ειδικές πρωτεΐνες. Η Νταμπιγκατράνη (pradaxa) δρα ως άμεσος, εκλεκτικός αναστολέας της θρομβίνης, που καταλύει τη μετατροπή του ινωδογόνου σε ινώδες, ενώ η Ριβαροξαμπάνη (xarelto) και η Απιξαμπάνη (eliquis) είναι αναστολείς του παράγοντα Χα της πήξης[4].

Τα ΝΣΑ είναι αποτελεσματικά και ασφαλή. Πλεονεκτήματά τους έναντι των κουμαρινικών αντιπηκτικών (sintrom) είναι η σχετικά ταχεία έναρξη και αποδρομή της δράσης τους και το προβλέψιμο αντιπηκτικό τους αποτέλεσμα, που καθιστά μη αναγκαίο τον εργαστηριακό έλεγχο για τη μέτρηση της δράσης τους. Επίσης έχουν μικρή αλληλεπίδραση με φάρμακα και ασήμαντη με τροφές, σε αντίθεση με τα κουμαρινικά αντιπηκτικά[4,5].

Νταμπιγκατράνη-Dabigatran etexilate (Pradaxa)

Έλαβε έγκριση το 2008. Χορηγείται με δοσολογία 110 mg x2 ή 150 mg x2. Έχει ταχεία έναρξη δράσης και η μέγιστη συγκέντρωσή της στο πλάσμα επιτυγχάνεται σε 0.5-4h. Ο χρόνος ημίσειας ζωής της είναι 12-14 h στους υγιείς, 14-17 h στους ηλικιωμένους και μέχρι 27 h σε ασθενείς με σοβαρή νεφρική νόσο (κάθαρση κρεατινίνης < 15-30 ml/min). Μεταβολίζεται στο ήπαρ και αποβάλλεται κυρίως από τα νεφρά[4,5].

Ριβαροξαμπάνη-Rivaroxaban (Xarelto)

Έλαβε έγκριση το 2008. Χορηγείται σε δοσολογία 20 mg x1. Έχει ταχεία απορρόφηση και έναρξη δράσης, η μέγιστη συγκέντρωση στο πλάσμα επιτυγχάνεται σε 2-4 h από τη χορήγησή της. Έχει χρόνο ημίσειας ζωής 5-9 ώρες στους υγιείς και μέχρι 12-13 στους ηλικιωμένους[5]. Παρά το χρόνο ημίσειας ζωής της, η αναστολή του παράγοντα Χα που προκαλεί διαρκεί 24 ώρες, γι αυτό λαμβάνεται μια φορά τη μέρα. Δεν πρέπει να χορηγείται σε ασθενείς με χρόνια νεφρική νόσο τελικού σταδίου (κάθαρση κρεατινίνης < 15 ml/min), ενώ πρέπει να χορηγείται με προσοχή σε ασθενείς με κίρρωση ήπατος και ηπατική ανεπάρκεια[2]. Μεταβολίζεται στο ήπαρ και αποβάλλεται από τα ούρα και τα κόπρανα[4,5].

Απιξαμπάνη-Apixaban (Eliquis)

Έλαβε έγκριση το 2013. Χορηγείται σε δοσολογία: 2.5 mg x2 ή 5 mg x2. Έχει ταχεία απορρόφηση και έναρξη δράσης, η μέγιστη συγκέντρωσή της στο πλάσμα επιτυγχάνεται σε 1-3 h από τη λήψη της και ο χρόνος ημίσειας ζωής της είναι 8-15 ώρες. Μεταβολίζεται στο ήπαρ και αποβάλλεται από ούρα, κόπρανα και χολή[4,5].

Αλληλεπιδράσεις ΝΣΑ με φάρμακα

Η αντιπηκτική δράση των ΝΣΑ ενισχύεται από τη συγχορήγηση ερυθρομυκίνης, κλαριθρομυκίνης, κετοκοναζόλης και ιτρακοναζόλης. Αντίθετα η ταυτόχρονη λήψη ριφαμπυκίνης, δεξαμεθαζόνης και καρβαμαζεπίνης ελαττώνει την αντιπηκτική τους δράση[6].

Δεν υπάρχει αλληλεπίδραση ανάμεσα στα νέα από του στόματος αντιπηκτικά και τα μη στεροειδή αντιφλεγμονώδη φάρμακα (ασπιρίνη, ιβουπροφαίνη, δικλοφενάκη κλπ). Καθώς όμως η λήψη και των δύο κατηγοριών φαρμάκων αυξάνει τον αιμορραγικό κίνδυνο, κρίνεται σκόπιμο να αποφεύγεται η ταυτόχρονη χορήγησή τους. Για την ανακούφιση από τον πόνο των οδοντιατρικών ασθενών συνιστάται η χορήγηση παρακεταμόλης ή συνδυασμών παρακεταμόλης με οπιοειδή φάρμακα[4].

Οι οδοντίατροι οφείλουν να είναι ενήμεροι για τα ΝΣΑ, να γνωρίζουν τη δραστική τους ουσία, το δοσολογικό σχήμα καθενός, τη φαρμακοκινητική τους, τις αλληλεπιδράσεις τους με άλλα φάρμακα.

Στάθμιση του αιμορραγικού κινδύνου σε ασθενείς με ΝΣΑ

Για τους ασθενείς που θα υποβληθούν σε αιματηρές οδοντιατρικές επεμβάσεις και λαμβάνουν ΝΣΑ δεν υπάρχουν κατευθυντήριες οδηγίες. Οι υπάρχουσες συστάσεις βασίζονται αφενός μεν στη σημαντική γνώση και εμπειρία από την αντιμετώπιση οδοντιατρικών ασθενών σε αγωγή με κουμαρινικά αντιπηκτικά και αφετέρου στα χαρακτηριστικά των οδοντιατρικών πράξεων, που α) δεν θεωρούνται μεγάλου αιμορραγικού κινδύνου, β) η περιοχή επέμβασης είναι προσπελάσιμη και γ) η αιμορραγία είναι συνήθως αντιμετωπίσιμη με τοπικά μέσα[7]. Υποστηρίζεται ότι: Επεμβάσεις με μικρό κίνδυνο αιμορραγίας (1-3 απλές εξαγωγές με μικρό τραύμα στους ιστούς, παροχέτευση αποστήματος, αποτρύγωση 1-2 τεταρτημορίων, υποουλικές αποκαταστάσεις) μπορεί να πραγματοποιούνται χωρίς διακοπή του αντιπηκτικού, αρκεί να λαμβάνονται τοπικά μέσα αιμόστασης. Η άποψη αυτή βασίζεται στη γνώση μας για τα κουμαρινικά αντιπηκτικά, όπου πραγματοποιούνται επεμβάσεις εφόσον το INR είναι εντός θεραπευτικού εύρους[6].

Οι αποφάσεις στην περίπτωση επεμβάσεων με μεγαλύτερο αιμορραγικό κίνδυνο βασίζονται στις φαρμακοκινητικές ιδιότητες των ΝΣΑ και ειδικότερα στην ταχεία έναρξη δράσης, στην ταχεία αποδρομή και στο μικρό χρόνο ημίσειας ζωής τους. Οι ιδιότητες αυτές επιτρέπουν την τροποποίηση της αντιπηκτικής αγωγής έτσι ώστε σε περίπτωση διακοπής του αντιπηκτικού να ελαχιστοποιείται το διάστημα που ο ασθενής υποθεραπεύεται, ενώ σε περίπτωση αιμορραγίας να μπορεί γρήγορα να αντιστραφεί το αποτέλεσμα.

Επεμβάσεις με μεγαλύτερο αιμορραγικό κίνδυνο (περισσότερες από 3 εξαγωγές, επεμβάσεις με αναπέταση κρημνού, βιοψίες) συνιστάται να προγραμματίζονται τη χρονική στιγμή της κατώτερης συγκέντρωσης του φαρμάκου. Δηλαδή 12 ώρες από την προηγούμενη δόση, για τα λαμβανόμενα ανά 12ωρο νταμπιγκατράνη και απιξαμπάνη και 24 ώρες από την προηγούμενη δόση για τη λαμβανόμενη ανά 24ωρο ριβαροξαμπάνη. Οι ασθενείς που λαμβάνουν νταμπιγκατράνη και απιξαμπάνη παραλείπουν την πρωινή δόση και λαμβάνουν κανονικά την επόμενη. Οι ασθενείς που λαμβάνουν ριβαροξαμπάνη καθυστερούν τη λήψη της και τη λαμβάνουν 4 ώρες μετά την επέμβαση, αφού έχει σταθεροποιηθεί ο θρόμβος. Προτείνεται δηλαδή να παραλείπεται ή να καθυστερείται η πρωινή δόση, ανάλογα με το δοσολογικό σχήμα του φαρμάκου[6]. Για μεγαλύτερες επεμβάσεις (περισσότερες από 5 εξαγωγές, διάρκειας > 45΄, χειρουργεία κεφαλής και τραχήλου) απαιτείται διακοπή των αντιπηκτικών και συνεργασία με το θεράποντα του ασθενή[4].

Ιδιαίτερη προσοχή απαιτείται για τους ασθενείς που πάσχουν από νεφρική ανεπάρκεια, παθήσεις του ήπατος, καρδιακή ανεπάρκεια, είναι μεγάλης ηλικίας ή λαμβάνουν συγχρόνως αντιαιμοπεταλικά φάρμακα[3,4]. Η συνεννόηση με το θεράποντα κρίνεται απαραίτητη στις περιπτώσεις αυτές.

Για την πρόληψη και καλύτερη αντιμετώπιση της μετεγχειρητικής αιμορραγίας συνιστάται επίσης: Οι ασθενείς που λαμβάνουν ΝΣΑ να προγραμματίζονται πρωινή ώρα, στην αρχή της εβδομάδας. Οι επεμβάσεις να πραγματοποιούνται βήμα-βήμα, παρακολουθώντας την αιμορραγική διάθεση του ασθενή. Να λαμβάνονται τοπικά μέτρα αιμόστασης, (συρραφή τραύματος, χρήση αιμοστατικών, πλύσεις με τρανεξαμικό οξύ). Η αναχώρηση του ασθενή να γίνεται μόνον εφόσον έχει επιτευχθεί πλήρης έλεγχος της αιμορραγίας, με σαφείς οδηγίες και με διασφάλιση δυνατότητας επικοινωνίας σε περίπτωση αιμορραγίας[6,8].

Μετεγχειρητικές οδηγίες-Προφυλάξεις

Μετά από αιματηρές οδοντιατρικές επεμβάσεις συνιστάται:

- Ανάπαυση και ηρεμία τις πρώτες μετεγχειρητικές ώρες που σχηματίζεται ο θρόμβος.
- Αποφυγή ξεπλύματος του στόματος.
- Αποφυγή απομύζησης και ενόχλησης του θρόμβου.
- Αποφυγή θερμών ή σκληρών ποτών και τροφών.
- Αποφυγή μάσησης από την πλευρά της επέμβασης.
- Σε περίπτωση πόνου λήψη παρακεταμόλης.
- Αποφυγή ΜΣΑΦ (ασπιρίνη, ιβουπροφαίνη, δικλοφενάκη κλπ).
- Σε περίπτωση αιμορραγίας εφαρμογή σταθερής πίεσης στην αιμορραγούσα περιοχή για 30 min, δαγκώνοντας μια υγρή γάζα.
- Εφόσον η αιμορραγία συνεχίζεται επικοινω-

νία με τον οδοντίατρο και επανεξέταση για αντιμετώπιση[8].

Προβληματισμοί για ασθενείς σε αντιπηκτική-αντιαιμοπεταλιακή αγωγή

Το δίλημμα της διακοπής ή συνέχισης της αντιπηκτικής αγωγής στους οδοντιατρικούς ασθενείς που πρόκειται να υποβληθούν σε αιματηρές οδοντιατρικές επεμβάσεις απασχολεί εδώ και δεκαετίες την οδοντιατρική κοινότητα. Από το 2000 έχει αποδειχθεί ο μικρός μεν αλλά υπαρκτός κίνδυνος θρομβοεμβολής στους ασθενείς που διακόπτουν την αντιπηκτική αγωγή, προκειμένου να υποβληθούν σε εξαγωγές δοντιών[9]. Την ίδια χρονιά τεκμηριώθηκε η άποψη ότι δεν υπάρχει ανάγκη διακοπής της ασπιρίνης[10,11]. Τα αποτελέσματα πολλών μελετών επιβεβαιώνουν την άποψη ότι μπορεί να πραγματοποιούνται αιματηρές οδοντιατρικές επεμβάσεις σε ασθενείς υπό αντιπηκτική αγωγή εφόσον το INR είναι εντός θεραπευτικού εύρους και υπό απλή ή διπλή αντιαιμοπεταλιακή αγωγή χωρίς διακοπή της[12,13].

Κοινός τόπος για όλους τους οδοντιατρικούς ασθενείς που λαμβάνουν αγωγή που επηρεάζει το μηχανισμό της πήξης είναι ότι ο κίνδυνος θρομβοεμβολής σταθμίζεται ως πολύ σοβαρότερος από τον κίνδυνο μετεγχειρητικής αιμορραγίας, η οποία, παρά την έντονη ανησυχία που μπορεί να προκαλέσει στον ασθενή και το περιβάλλον του, είναι αντιμετωπίσιμη κατά κανόνα με τοπικά μέσα και δεν απειλεί την υγεία και τη ζωή του[14]. Σε αυτή την κατεύθυνση κινούνται και οι μέχρι τώρα συστάσεις για τις αιματηρές οδοντιατρικές επεμβάσεις σε ασθενείς που λαμβάνουν ΝΣΑ[3,4,6].

Συμπερασματικά τα ΝΣΑ πρόκειται να απασχολήσουν την οδοντιατρική κοινότητα τα επόμενα χρόνια, καθώς αναμένεται αύξηση των οδοντιατρικών ασθενών που θα τα λαμβάνουν. Οι οδοντίατροι οφείλουν να είναι ενήμεροι για τα ΝΣΑ, να γνωρίζουν τη δραστική τους ουσία, το δοσολογικό σχήμα καθενός, τη φαρμακοκινητική τους, τις αλληλεπιδράσεις τους με άλλα φάρμακα. Να λαμβάνουν υπόψη την υπάρχουσα γνώση και εμπειρία και τις συστάσεις για την αντιμετώπιση των οδοντιατρικών ασθενών που θα υποβληθούν σε αιματηρές οδοντιατρικές επεμβάσεις. Να παρακολουθούν τη σχετική επιστημονική βιβλιογραφία. Να συνεκτιμούν τη γενικότερη κατάσταση του ασθενή και να επικοινωνούν με το θεράποντα γιατρό που είναι υπεύθυνος για την αντιπηκτική αγωγή, εφόσον κρίνεται αναγκαίο.

Καθώς δεν υπάρχουν μέχρι σήμερα κατευθυντήριες οδηγίες σημειώνεται η επιτακτική ανάγκη οργάνωσης μελετών που θα οδηγήσουν στη σύνταξη κατευθυντήριων οδηγιών για τις αιματηρές επεμβάσεις σε οδοντιατρικούς ασθενείς που λαμβάνουν τα νέα από του στόματος αντιπηκτικά.

> Τα ΝΣΑ πρόκειται να απασχολήσουν την οδοντιατρική κοινότητα τα επόμενα χρόνια, καθώς αναμένεται αύξηση των οδοντιατρικών ασθενών που θα τα λαμβάνουν. Είναι αποτελεσματικά, ασφαλή και υπερτερούν των κουμαρινικών αντιπηκτικών.

ΒΙΒΛΙΟΓΡΑΦΙΚΕΣ ΠΑΡΑΠΟΜΠΕΣ

1. Γουδέβενος Γ, Πιπιλής Α, Βάρδας Π: Νέα από του Στόματος Αντιπηκτικά στην Κολπική Μαρμαρυγή: Αποζημιώνεται το Κόστος από το Όφελος; Ελληνική Καρδιολογική Επιθεώρηση 2011; 52: 364-367.
2. Τσουμάνη ΜΕ, Γουδέβενος ΙΑ, Τσελέπης ΑΔ: Τα νέα από του στόματος αντιπηκτικά φάρμακα και ο ρόλος τους στα οξέα στεφανιαία σύνδρομα. Ελληνική Επιθεώρηση Αθηροσκλήρωσης 2014; 5(2): 92-105.
3. Breik O, Cheng A, Sambrook P, Goss A: Protocol in managing oral surgical patients taking dabigatran. Aust Dent J 2014; 59(3): 296-301.
4. Costantinides F, Rizzo R, Pascazio L, Maglione M: Managing patients taking novel oral anticoagulants (NOAs) in dentistry: a discussion paper on clinical implications. BMC Oral Health 2016; 16: 5.
5. Levy JH, Faraoni D, Spring JL, et al: Managing New Oral Anticoagulants in the Perioperative and Intensive Care Unit Setting. Anesthesiology 2013; 118: 1466-74.
6. Scottish Dental Clinical Effectiveness Programme: Management of Dental Patients Taking Anticoagulants or Antiplatelet Drugs. Dental Clinical Guidance. August 2015.
7. Spyropoulos AC, Douketis JD: How I treat anticoagulated patients undergoing an elective procedure or surgery. Blood 2012; 120(15): 2954-62.
8. Scully C: Medical problems in Dentistry. 6th ed. London. Elsevier. 2010: 192-197.
9. Wahl MJ: Myths of dental surgery in patients: receiving anticoagulant therapy. J Am Dent Assoc. 2000 131(1): 77-81.cal
10. Ardekian L et al. Does low-dose aspirin therapy complicate oral surgical procedures? J Am Dent Assoc. 2000 131(3):331-335.
11. No need to stop low-dose aspirin therapy prior to oral surgery Evidence-Based Dentistry 2002 3:66.
12. Surgical management of the primary care dental patient on warfarin UKMI NHS 2005.
13. Branislav VB et al. Dental Extractions and Risk of Bleeding in Patients taking Single and Dual Antiplatelet Treatment. Br J Oral Maxillofac Surg. 2015 53(1):39-43.
14. Μπογοσιάν Ε: Νέα από του στόματος αντιπηκτικά. Μια νέα πρόκληση για την οδοντιατρική. ελληνική νοσοκομειακή οδοντιατρική 2018; 11: 27-31.

Η σελίδα της
ΕΤΑΙΡΕΙΑΣ **ΟΔΟΝΤΟΣΤΟΜΑΤΟΛΟΓΙΚΗΣ** ΕΡΕΥΝΗΣ

Η Εταιρεία Οδοντοστοματολογικής Ερεύνης συνεχίζει δυναμικά και ανανεώνει τις εκπαιδευτικές της δραστηριότητες

Άννα Χ. Λαγού
Περιοδοντολόγος
Ταμίας της ΕΟΕ

Σε μια ιδιαίτερη περίοδο με πολλές αντιξοότητες η Εταιρεία Οδοντοστοματολογικής Ερεύνης, έχοντας διασφαλίσει με την αγορά του κατάλληλου εξοπλισμού για τον σωστό αερισμό του χώρου και με την εφαρμογή και τήρηση των μέτρων ατομικής προστασίας ένα ασφαλές έναντι του COVID-19 περιβάλλον, συνεχίζει δυναμικά τις εκπαιδευτικές της δραστηριότητες.

Το τελευταίο δίμηνο παρατηρήθηκε υψηλή συμμετοχή στα σεμινάρια που πραγματοποιήθηκαν στον ιδιόκτητο χώρο της Εταιρείας. Οι συμμετέχοντες εξέφρασαν, τόσο γραπτώς όσο και προφορικώς, την ικανοποίησή τους ως προς την θεματολογία, την οργάνωση, την επιστημονική αρτιότητα των διδασκόντων αλλά και τον διαδραστικό τρόπο παρουσίασης και διδασκαλίας.

Η άμεση επικοινωνία μεταξύ διδάσκοντα και συμμετέχοντα δίνει τη δυνατότητα συζήτησης, έκφρασης προβληματισμών αλλά και εισήγησης προτάσεων για την ανάπτυξη νέων επιστημονικών θεμάτων που ενδιαφέρουν τον κλινικό οδοντίατρο.
Στο πλαίσιο αυτό, η Εταιρεία Οδοντοστοματολογικής Ερεύνης εντάσσει στον ετήσιο προγραμματισμό της κάποια σταθερά εκπαιδευτικά σεμινάρια, ενώ ταυτόχρονα εισάγει και νέα θεματολογία. Έτσι, τον Σεπτέμβριο πραγματοποιήθηκε με υψηλή συμμετοχή, για τρίτη συνεχή χρονιά, το διήμερο σεμινάριο της Περιοδοντολογίας με θέμα: *«Επεκτείνοντας τα όριά μου στην χειρουργική του περιοδοντίου και στην διαχείριση περιο-προσθετικών περιστατικών»*, με συντονιστές τον Επικ. Καθηγητή Προσθετικής κ. **Σ. Σιλβέστρο** και την περιοδοντολόγο κ. **Α. Λαγού** και ομιλητές, τους κ.κ. **Χ. Γιώτα, Π. Δαμουλή, Γ. Κουβελιώτη, Α. Λαγού, Α. Παράσχη, Κ. Σαββά, Σ. Σιλβέστρο** και **Ε. Σκαρίμπα**.
Το διήμερο σεμινάριο περιελάμβανε θεωρία εμπλουτισμένη με πολλές χρήσιμες πληροφορίες και πρακτική άσκηση των συμμετεχόντων. Συγκεκριμένα αναπτύχθηκαν:

1. Σε ποιες περιπτώσεις ο κλινικός οδοντίατρος αποφασίζει να περάσει από την συντηρητική στη χειρουργική θεραπεία των περιοδοντικών ιστών.
2. Η εξοικείωση με την ανατομία των περιοδοντικών ιστών και των περιοχών που εμπλέκονται στη χειρουργική του περιοδοντίου.
3. Η περιγραφή και η διδασκαλία των βασικών κρημνών.
4. Η επίδειξη διαφόρων τεχνικών συρραφής.
5. Ποια ράμματα χρησιμοποιούμε σήμερα και με ποια κριτήρια ο οδοντίατρος επιλέγει το κατάλληλο ανά περίπτωση ράμμα.
6. Ποιες χειρουργικές προσεγγίσεις υπάρχουν στη σύγχρονη περιοδοντολογική θεραπευτική, πού αποσκοπούν και σε ποιες περιπτώσεις εφαρμόζονται.
7. Η χρησιμότητα της χειρουργικής του περιοδοντίου στο σχεδιασμό και την απόδοση χαμόγελου υψηλής αισθητικής.
8. Πώς και με ποια κριτήρια επιλέγεται η κατάλληλη τεχνική.
9. Η οργάνωση του ιατρείου (εξοπλισμός-εργαλεία), ώστε ο γενικός οδοντίατρος να παρέχει υπηρεσίες χειρουργικής περιοδοντικής θεραπείας υψηλού επιπέδου.
10. Τα κριτήρια αξιολόγησης και αξιοποίηση των περιοδοντικών προσβεβλημένων δοντιών στην προσθετική αποκατάσταση του ασθενή.
11. Βήμα–βήμα τα στάδια της αποκατάστασης των περιο-προσθετικών περιστατικών.

Το σεμινάριο περιελάμβανε **επίδειξη και πρακτική άσκηση** σε χοίρους

1. στη χρήση των χειρουργικών εργαλείων,
2. σε τομές και κρημνούς
3. στην ανοιχτή απόξεση και στην επιμήκυνση της κλινικής μύλης.

Ένα ιδιαίτερα ενδιαφέρον για τον κλινικό οδοντίατρο σεμινάριο πραγματοποιήθηκε, στο πλαίσιο των μονοήμερων σεμιναρίων, τον Οκτώβριο, με θέμα: *«Τραύμα: Άμεση και αποτελεσματική αντιμετώπιση του τραυματισμένου δοντιού»* με Συντονιστή τον Επικ. Καθηγητή κ. **Α. Αγουρόπουλο** και ομιλητές τους κ.κ. **Α. Αγουρόπουλο, Α. Αγραφιώτη, Σ. Γκουρτσογιάννη, Δ. Κωνσταντώνη, Ε. Μπίρπου.**

> Η ΕΟΕ, αντιλαμβανόμενη τις ανάγκες επιμόρφωσης του σύγχρονου οδοντιάτρου και στο πλαίσιο των επιστημονικών δραστηριοτήτων της για το έτος 2021, διοργανώνει ένα πλήρες Πρόγραμμα Επαγγελματικής Επιμόρφωσης στα Οδοντικά Εμφυτεύματα. Το πρόγραμμα θα περιλαμβάνει συνολικά 25 ημέρες θεωρητικής εκπαίδευσης, πρακτικών ασκήσεων (hands-on) αλλά και κλινικής άσκησης των συμμετεχόντων με την καθοδήγηση και υπό την επίβλεψη εξειδικευμένων εκπαιδευτών με βαθιά γνώση και εμπειρία στην Εμφυτευματολογία. Έναρξη τον Μάρτιο του 2021. Οι προεγγραφές άρχισαν!

Πρόγραμμα Εκπαιδευτικών Δραστηριοτήτων Νοεμβρίου – Δεκεμβρίου 2020

ΝΟΕΜΒΡΙΟΣ 6-7 Παρασκευή 6/11/2020 09.30-16.00 Σάββατο 7/11/2020 09.00-16.00 ΣΥΜΜΕΤΟΧΗ: 150 € Αίθουσα Διαλέξεων ΕΟΕ	ΕΝΔΟΔΟΝΤΙΑ Η διαχείριση ενδοδοντικών περιστατικών αυξημένης δυσκολίας ΣΥΝΤΟΝΙΣΤΕΣ: *Ε. Κοντακιώτης, Ν. Λαμπρόπουλος, Γ. Τζανετάκης* ΔΙΔΑΣΚΟΝΤΕΣ: *Α. Αγραφιώτη, Ν. Δεληβάνη, Β. Κακαβέτσος, Ε. Κοντακιώτης, Α. Λαμπρόπουλος, Σ. Μάγκος, Ε. Μέλιου, Κ. Νιαμονητός, Κλ. Παπαδούλη, Γ. Τζανετάκης, Σ. Φλωράτος*
ΝΟΕΜΒΡΙΟΣ 13-14 Παρασκευή 13/11/2020 09.30-16.00 Σάββατο 14/11/2020 09.30-16.00 ΣΥΜΜΕΤΟΧΗ: 150 € Αίθουσα Διαλέξεων ΕΟΕ	ΨΗΦΙΑΚΗ ΑΠΟΤΥΠΩΣΗ Συνδυάζοντας τις βασικές αρχές με τα σύγχρονα ψηφιακά πρωτόκολλα ΣΥΝΤΟΝΙΣΤΕΣ: *Γ. Κουβελιώτης, Σ. Καραπατάκη* ΔΙΔΑΣΚΟΝΤΕΣ: Σ. Καραπατάκη, *Γ. Κουβελιώτης, Σ. Κουρής, Ν. Μακρής, Κ. Σέργης, Ι. Ταμπάκος, Θ. Τασόπουλος*
ΝΟΕΜΒΡΙΟΣ 20-21 Παρασκευή 20/11/2020 12.00-18.00 Σάββατο 21/11/2020 09.00-17.30 ΣΥΜΜΕΤΟΧΗ: 150 € Αίθουσα Διαλέξεων ΕΟΕ	ΕΠΑΝΟΡΘΩΤΙΚΗ ΟΔΟΝΤΙΑΤΡΙΚΗ Prosthetic Battles ΣΥΝΤΟΝΙΣΤΗΣ: *Θ. Τράκας* ΔΙΔΑΣΚΟΝΤΕΣ: *Κ. Μέλιου, Δ. Μυλωνάς, Κ. Σέργης, Δ. Σταυρόπουλος, Θ. Τράκας*
ΔΕΚΕΜΒΡΙΟΣ 5 Σάββατο 5/12/2020 09.00-16.00 ΣΥΜΜΕΤΟΧΗ: 150 € Αίθουσα Διαλέξεων ΕΟΕ	ΘΕΡΑΠΕΥΤΙΚΗ ΟΔΟΝΤΙΑΤΡΙΚΗ Πρακτική άσκηση στην Ενδοδοντία ΣΥΝΤΟΝΙΣΤΕΣ: *Δ. Τσάτσας, Α. Χαρίσης* ΔΙΔΑΣΚΟΝΤΕΣ: *Α. Λαμπρόπουλος, Δ. Τσάτσας, Α. Χαρίσης*
ΔΕΚΕΜΒΡΙΟΣ 11-12 Παρασκευή 11/12/2020 13.00-18.30 Σάββατο 12/12/2020 09.00-14.00 ΣΥΜΜΕΤΟΧΗ: 150 € Αίθουσα Διαλέξεων ΕΟΕ	ΕΠΑΝΟΡΘΩΤΙΚΗ ΟΔΟΝΤΙΑΤΡΙΚΗ Κεραμικές όψεις. Σχεδιασμός, Κλινική και Εργαστηριακή εφαρμογή ΣΥΝΤΟΝΙΣΤΗΣ: *Π. Ανδριτσάκης* ΔΙΔΑΣΚΟΝΤΕΣ: *Π. Ανδριτσάκης, Αλ. Γκρούς, Στ. Γκρούς, Στ. Τζαμουράνης, Θ. Τράκας*

Λόγω της πανδημίας covid-19, το 22ο Συμπόσιο με τίτλο «Η ελάχιστη παρέμβαση στην καθημερινή Κλινική Οδοντιατρική», μεταφέρεται για τις 3-4 Δεκεμβρίου 2021.

www.proodoseoe.gr

https://facebook.com/proodoseoe
https://facebook.com/odontproodos

Φωτογραφικά στιγμιότυπα από τα σεμινάρια της ΕΟΕ, με υψηλή συμμετοχή και τήρηση όλων των προβλεπόμενων κανόνων ατομικής προστασίας.

Στόχος του σεμιναρίου αυτού ήταν η εξοικείωση των συμμετεχόντων με τα σύγχρονα πρωτόκολλα, τις τεχνικές και τα υλικά που χρησιμοποιούνται στην αντιμετώπιση οδοντικών τραυματισμών σε νεογιλά και κυρίως νεαρά μόνιμα δόντια. Στο σεμινάριο παρουσιάστηκαν λεπτομερώς τα βήματα της κλινικής και ακτινογραφικής εξέτασης και η διαγνωστική διαδικασία προκειμένου να τεθεί η σωστή διάγνωση και αντιμετώπιση του κάθε τραυματισμού καθώς και τα μέτρα πρόληψης των τραυματισμών, σύμφωνα με τα ανανεωμένα πρωτόκολλα ενώ παρουσιάστηκαν τα υλικά και οι τεχνικές που χρησιμοποιούνται για την ενδοδοντική αντιμετώπιση των τραυματισμένων δοντιών και ο χειρισμός των περίπλοκων περιστατικών ορθοδοντικά. Επίσης έγινε άσκηση στη διαγνωστική διαδικασία και επίδειξη της χρήσης του οδηγού www.dentaltraumaguide.org καθώς και επίδειξη της τοποθέτησης νάρθηκα για ακινητοποίηση δοντιών.

«Βιοψία και εξαγωγές»

«Στις δραστηριότητες του Οκτωβρίου προστέθηκε για πρώτη φορά ένα νέο διήμερο σεμινάριο στη Στοματική Χειρουργική με τίτλο *«Βιοψία και εξαγωγές»*, με συντονιστή τον Επίκ. Καθηγητή κ. **Π. Χριστόπουλο** και ομιλητές τον Καθηγητή κ. **Χρ. Περισανίδη,** τον Αναπλ. Καθηγητή κ. **Κ. Τόσιο,** τον Επίκ. Καθηγητή κ. **Π. Χριστόπουλο** και τους στοματικούς χειρουργούς κ.κ. **Γ. Καμπέρο** και **Μ. Παυλή».**

Ιδιαίτερα θετικά ήταν τα σχόλια των συμμετεχόντων για το συγκεκριμένο σεμινάριο, που σκοπό είχε την εκπαίδευση του οδοντιάτρου στην διαφοροδιάγνωση ύποπτων βλαβών στην στοματική κοιλότητα, στην εξοικείωσή του με διάφορες τεχνικές βιοψίας αλλά και στη θεωρητική ανάπτυξη θεμάτων που αφορούν στην εξαγωγή από το περιοδοντικό δόντι μέχρι τον έγκλειστο. Τη δεύτερη ημέρα του σεμιναρίου πραγματοποιήθηκε πρακτική άσκηση στη λήψη απλής βιοψίας σε γλώσσες αμνών και γνάθους χοίρων και στη χειρουργική εξαγωγή σε γνάθους χοίρων.

Η Εταιρεία Οδοντοστοματολογικής Ερεύνης πρόκειται να πραγματοποιήσει μέχρι το τέλος του χρόνου άλλες πέντε επιστημονικές δραστηριότητες με θέματα σχετικά με την Ενδοδοντία, την Ψηφιακή αποτύπωση και την Επανορθωτική Οδοντιατρική. Παρακάτω παρατίθεται το ακριβές πρόγραμμα των σχετικών σεμιναρίων.

Τέλος, όσον αφορά στις **δραστηριότητες του 2021**, η Εταιρεία Οδοντοστοματολογικής Ερεύνης, αντιλαμβανόμενη τις ανάγκες επιμόρφωσης του σύγχρονου οδοντιάτρου, εμπλουτίζει το πρόγραμμα των εκπαιδευτικών δραστηριοτήτων της διοργανώνοντας για **πρώτη φορά** ένα πλήρες **Πρόγραμμα Επαγγελματικής Επιμόρφωσης στα Οδοντικά Εμφυτεύματα.** Το πρόγραμμα αυτό θα περιλαμβάνει συνολικά **25 ημέρες** θεωρητικής εκπαίδευσης, πρακτικών ασκήσεων (hands-on) αλλά και κλινικής άσκησης των συμμετεχόντων συναδέλφων με την καθοδήγηση και υπό την επίβλεψη εξειδικευμένων εκπαιδευτών με βαθιά γνώση και εμπειρία στην Εμφυτευματολογία. **Έναρξη τον Μάρτιο του 2021**. Αναλυτικές πληροφορίες πρόκειται να ανακοινωθούν πολύ σύντομα και **οι προεγγραφές έχουν ήδη ξεκινήσει!**

Focus on Implantology
www.iti.org

ITI International Team for Implantology

Σύνδεση Δοντιών - Εμφυτευμάτων

Λαμπρινή Λεωτσάκου
Χειρουργός Οδοντίατρος
ITI Member

Μαίρη Λινάρδου
Χειρουργός Οδοντίατρος
ITI Member

Νικήτας Σ. Συκαράς
Επίκουρος Καθηγητής Προσθετολογίας ΕΚΠΑ
ITI Fellow and Registered Speaker

Η σύνδεση δοντιών και εμφυτευμάτων για τη στήριξη μιας προσθετικής εργασίας μπορεί συχνά να αποτελέσει κλινικό δίλημμα. Ιδιαίτερες παράμετροι πρέπει να ληφθούν υπ' όψιν στην περίπτωση δοντιού που λειτουργεί ως στήριγμα, ενώ διάφοροι παράγοντες επηρεάζουν την πρόγνωση, την επιτυχία και την επιβίωση της αποκατάστασης. Το εύρος του νωδού διαστήματος, η διασπορά των στηριγμάτων, ο ανταγωνιστής φραγμός, ο τύπος και οι διαστάσεις του εμφυτεύματος, η ανατομία του δοντιού, η ενδοτική ή ανένδοτη σύνδεση των στηριγμάτων και η σχεδίαση της αποκατάστασης αποτελούν μερικές από τις κλινικές μεταβλητές που επηρεάζουν τη λειτουργία μιας πρόσθεσης μικτής στήριξης. Η εμβύθιση του φυσικού δοντιού, η θραύση εμφυτευματικών εξαρτημάτων και η καταπόνηση της προσθετικής εργασίας αποτελούν τις συχνότερες και πιο θορυβώδεις επιπλοκές.

Το εξατομικευμένο σχέδιο θεραπείας είναι απαραίτητο για να αξιολογηθούν κίνδυνοι και δυσκολίες και να σταθμιστεί το όφελος του ασθενή από εναλλακτικές επιλογές. Η σύνδεση δοντιών-εμφυτευμάτων αποτελεί μία λύση ανάγκης και δεύτερης επιλογής που όταν εφαρμόζεται θα πρέπει να εξασφαλίζονται οι περισσότερες από τις ακόλουθες συνθήκες: δόντια χωρίς κινητικότητα, αποφυγή προβόλων / κινητών προσθέσεων, ανένδοτη σύνδεση δοντιού-εμφυτεύματος, μόνιμη συγκόλληση, γέφυρες μικρής έκτασης (3-4 τεμαχίων), ενημέρωση του ασθενή, τακτικός επανέλεγχος.

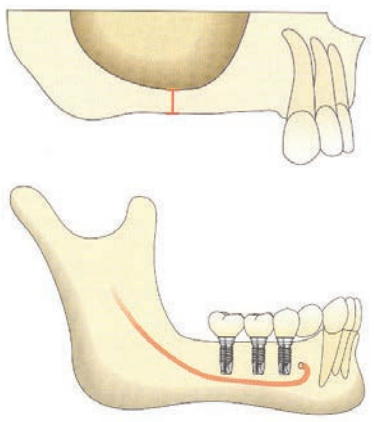

1 | Σε περίπτωση περιορισμένων διαστάσεων της φατνιακής ακρολοφίας σε περιοχή που γειτνιάζει με το ιγμόρειο, η τοποθέτηση του εμφυτεύματος μπορεί να είναι εφικτή σε θέση που επιβάλλει τη σύνδεση με το φυσικό δόντι. Παρόμοιες δυσκολίες μπορεί να προκαλέσει στην κάτω γνάθο ο πόρος του ΚΦΝ και το γενειακό τρήμα.

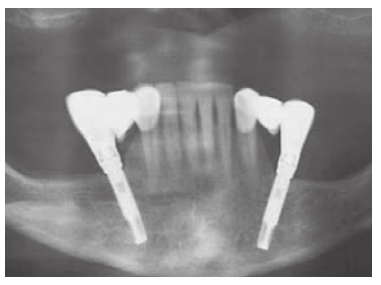

2 | Η τοποθέτηση των εμφυτευμάτων με κλίση μπροστά από τα γενειακά τρήματα επιτρέπει τη σύνδεση με τα φυσικά δόντια και τη δημιουργία συγκλεισιακών μονάδων που εντάσσονται στη φιλοσοφία του βραχέος οδοντικού τόξου. Η αξιολόγηση του ανταγωνιστή φραγμού, όπως είναι εδώ η ολική οδοντοστοιχία, μπορεί να επιτρέψει και την ανάπτυξη προβόλων.

3 | Η σύνδεση δοντιού-εμφυτεύματος μπορεί, στην απλούστερη μορφή της, να επιτελεί τον σκοπό της ναρθηκοποίησης των στεφανών. Στην παραπάνω εικόνα, επιτυγχάνει την εξάλειψη της «κρυφής» επιεμφυτευματικής προβολικής επέκτασης του #47. Η ναρθηκοποίηση μπορεί να συμβάλλει στη μείωση της κινητικότητας των φυσικών δοντιών ή στην ενίσχυση της συγκράτησης των αποκαταστάσεων συνολικά.

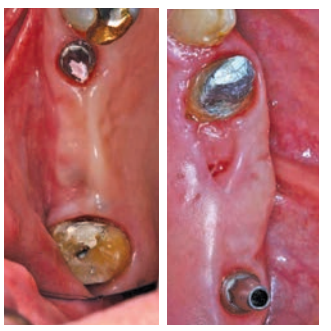

4 | Τα εμφυτεύματα μπορούν να αποτελέσουν εγγύς ή άπω στηρίγματα γεφυρών, επιτρέποντας την αποκατάσταση σε περιπτώσεις που υπάρχει σαν στήριγμα φυσικό δόντι.

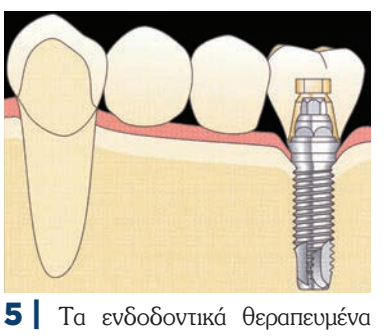

5 | Τα ενδοδοντικά θεραπευμένα δόντια παρουσιάζουν βιολογικές διαφοροποιήσεις που ευθύνονται για τη λειτουργική τους υπερφόρτιση, καθώς λόγω της έλλειψης πολφικού ιστού στερούνται των νευρικών απολήξεων που είναι υπεύθυνες για τη μετάδοση του πόνου και την αίσθηση της πίεσης και της ιδιοδεκτικότητας. Αυτό μπορεί να οδηγήσει σε μη έγκαιρα αντιληπτές τραυματογόνες λειτουργικές δυνάμεις.

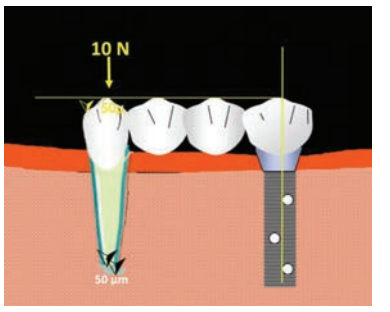

6 | Η διαφορετική εμβιομηχανική συμπεριφορά των στηριγμάτων μικτής στήριξης θα πρέπει να λαμβάνεται υπόψιν. Η έλλειψη περιεμφυτευματικού ιστού ανάλογου του περιρριζίου διαφοροποιεί τα εμφυτεύματα από τα φυσικά δόντια ως προς το μέγεθος της ενδοτικότητας που μπορεί να παρουσιάσουν.

7 | Γέφυρα μικτής στήριξης συγκολλημένη με προσωρινή κονία. Η εμβύθιση του φυσικού δοντιού λόγω αποκόλλησης εκθέτει το στήριγμα σε κίνδυνο τερηδονισμού και ασκεί στο εμφύτευμα κάμψη λόγω προβολικής δράσης που μπορεί να οδηγήσει σε τεχνικές επιπλοκές.

8 | Εμβύθιση των φυσικών δοντιών σε γέφυρα μικτής στήριξης μπορεί να παρατηρηθεί όταν υπάρχει ενδοτική σύνδεση των στηριγμάτων. Ενδοτική χαρακτηρίζεται η σύνδεση όταν υπάρχει σύνδεσμος ακριβείας με κατακόρυφη συναρμογή ή όταν χρησιμοποιείται προσωρινή κονία συγκόλλησης.

9 | Η εμβύθιση μπορεί να οφείλεται σε: α) ατροφία της περιοδοντικής μεμβράνης λόγω μειωμένης λειτουργίας, β) διαφορά ενεργειακής διάχυσης σε δόντι και εμφύτευμα, γ) απώλεια επαναφοράς των ινών του περιρριζίου, δ) κάμψη της κάτω γνάθου κατά τη διάνοιξη του στόματος, ε) κάμψη του μεταλλικού σκελετού της γέφυρας και στ) παγίδευση μικροΰλης (debris) εντός του ενδοτικού συνδέσμου ή κάτω από τη στεφάνη του φυσικού στηρίγματος.

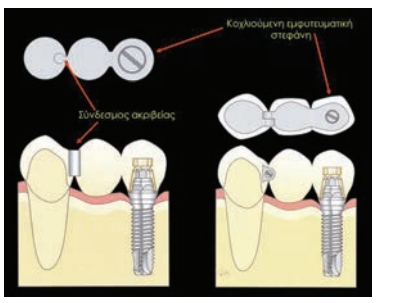

10 | Ο συνδυασμός κοχλιούμενης εμφυτευματικής στεφάνης και συνδέσμων ακριβείας συνεπάγεται τη μόνιμη συγκόλληση επί του φυσικού δοντιού. Για τον περιορισμό της εμβύθισης στο φυσικό δόντι, είναι προτιμότερη η χρήση συνδέσμου ακριβείας οριζόντιας συναρμογής. Ακόμη και σε αυτή την περίπτωση όμως που δίνει τη δυνατότητα επανάκτησης, καταργείται η ομοιόμορφη ενδοτικότητα της υπερκατασκευής και αυξάνεται η πιθανότητα για ανάπτυξη επιπλοκών σε ένα σύνθετο τεχνικά περιβάλλον.



11 | Σε μια ανάλυση πεπερασμένων στοιχείων (FEA), έγινε προσομοίωση μικτής στήριξης γέφυρας 4 μονάδων με δύο ναρθηκοποιημένα οδοντικά στηρίγματα και ένα εμφύτευμα, χρησιμοποιώντας σύνδεσμο ακριβείας που θεωρείται ενδοτική σύνδεση. Τα αποτελέσματα έδειξαν ότι η φόρτιση της πρόσθεσης ήταν 3.4 φορές μεγαλύτερη στην ενδοτική σύνδεση σε σχέση με μια ανένδοτη συγκολλούμενη γέφυρα. Επίσης η διπλή ναρθηκοποίηση φυσικών δοντιών δεν δικαιολογείται σε κανονική περιοδοντική στήριξη και η μείωση της φόρτισης στο γεφύρωμα επηρέασε σημαντικά την λειτουργική φόρτιση των άλλων στοιχείων Lin et al: Clin Oral Impl Res 2008;107-117

12 | Στις περιπτώσεις που επιχειρείται η μικτή στήριξη, καθοριστική σημασία για την πρόγνωση και το αποτέλεσμα της αποκατάστασης έχει η κατάσταση του φυσικού δοντιού. Δόντια με χυτούς άξονες, εκτεταμένες ανασυστάσεις μύλης που συνυπάρχουν σε γέφυρες μεγάλης έκτασης ή εντόπισης με ισχυρά μασητικά φορτία διατρέχουν μεγαλύτερο κίνδυνο ανάπτυξης επιπλοκών.

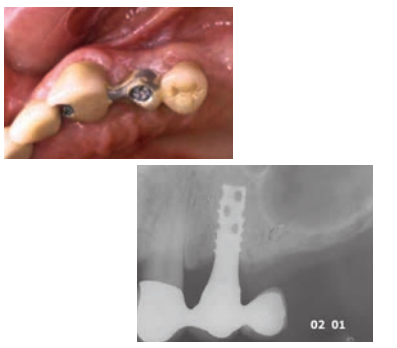

13 | Οι επιπλοκές της σύνδεσης δοντιών-εμφυτευμάτων εξαρτώνται από 1) τον τύπο της σύνδεσης (ενδοτική – ανένδοτη), 2) τη συγκράτηση επί του εμφυτεύματος (κοχλίωση – συγκόλληση), 3) τη γεωμετρία της πρόσθεσης (αριθμός στηριγμάτων – διασπορά), 4) τις συγκλεισιακές δυνάμεις. Συχνότερες επιλοκές είναι: Περιεμφυτευματίτιδα 11.7%, Θραύση αισθητικής επικάλυψης 10%, Αποκόλληση 6% (5χρ)/25% (10χρ), Χαλάρωση προσθετικής βίδας 3.6% (5χρ)/26% (10χρ), Θραύση κολοβώματος/βίδας 0.7%, Θραύση εμφυτεύματος 0.9%, Εμβύθιση φυσικού δοντιού 5.2%. *(Lang et al: Clin Oral Impl Res 2004;643-653) (Φωτ. Καραγιάννης Αθ.)*

14 | Η επιλογή του σχεδίου θεραπείας εξαρτάται και από την κατάσταση των δοντιών-στηριγμάτων. Δόντια με μειωμένη οστική στήριξη, μικρή αναλογία μύλης-ρίζας, κινητικότητα, ενδοδοντικά θεραπευμένα ή δόντια που φέρουν άξονα επιβαρύνουν την πρόγνωση της συνολικής αποκατάστασης.

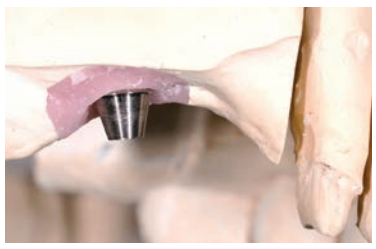

15 | Τα εξατομικευμένα στηρίγματα με Ti-base προσφέρουν το πλεονέκτημα της βελτιωμένης συγκράτησης με την ιδανική κωνικότητα και το μέγεθός τους. Η μικτή στήριξη πρέπει να είναι αμιγούς συγκράτησης με μόνιμη συγκολλητική κονία και επομένως η προσθετική αποκατάσταση θα είναι συγκολλούμενη γέφυρα.

16 | Η χρήση εξατομικευμένου κολοβώματος δίνει στον κλινικό την ευελιξία διόρθωσης της κλίσης του εμφυτεύματος, ώστε το μηχανικό στήριγμα να παραλληλίζεται με το δόντι.

17 | Το εξατομικευμένο στήριγμα ακολουθεί την αρχιτεκτονική των μαλακών ιστών και το αυχενικό του όριο μπορεί να οριοθετηθεί ισοουλικά, προσφέροντας τη δυνατότητα για αποτελεσματικότερη στοματική υγιεινή και ευκολότερη απομάκρυνση της περίσσειας της κονίας συγκόλλησης.

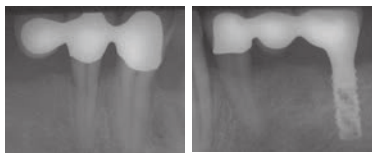

18 | Οι ακίνητες προσθετικές αποκαταστάσεις σε μη ενδοδοντικά θεραπευμένα (ΕΘ) δόντια με άπω προβόλους έχουν παρόμοια ποσοστά επιβίωσης με τις αποκαταστάσεις μικτής στήριξης. Σε περίπτωση άπω προβόλου όπου το γειτονικό δόντι είναι ΕΘ, με άξονα, εκτεταμένη ανασύσταση μύλης, μειωμένη περιοδοντική στήριξη και έντονες συγκλεισιακές δυνάμεις τα ποσοστά επιβίωσης μειώνονται σημαντικά λόγω βιολογικών και τεχνικών επιπλοκών.

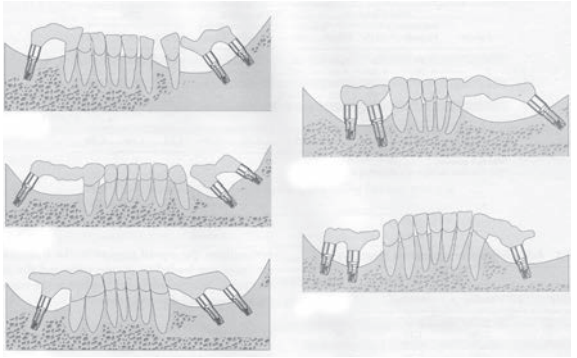

19 | Σε μια in vivo μελέτη της λειτουργικής φόρτισης γεφυρών μικτής και εμφυτευματικής στήριξης, βρέθηκε ότι η κατανομή των φορτίων εξαρτάται από τη γεωμετρία της πρόσθεσης και την απόσταση των στηριγμάτων. Η διαφορετική ενδοτικότητα δοντιών – εμφυτευμάτων δεν επηρεάζει το μέγεθος των μασητικών δυνάμεων που αναπτύσσονται στα διαφορετικά στηρίγματα, δημιουργεί όμως μικρές περιστροφικές ροπές στα εμφυτεύματα της μικτής στήριξης. Τα αποτελέσματα αυτά δεν θα πρέπει να γενικεύονται, καθώς μεγαλύτερος αριθμός εμφυτευμάτων σε μικτή στήριξη, δημιουργεί ένα περισσότερο άκαμπτο σύμπλεγμα με πιθανότητα υπερφόρτισης των δοντιών. *(Gunne J et al: Functional loads on freestanding and connected implants in three-unit mandibular prostheses opposing complete dentures: An in vivo study. Int J Oral Maxillofac Implants 1997;335-341)*

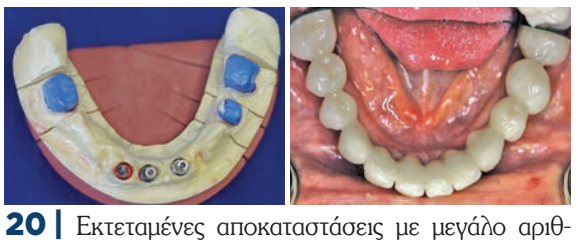

20 | Εκτεταμένες αποκαταστάσεις με μεγάλο αριθμό γεφυρωμάτων δρουν ως μοχλοβραχίονες, έχουν αυξημένη ενδοτικότητα και δημιουργούν σημαντικές περιστροφικές ροπές. Συνεπώς, τα δόντια στηρίγματα θα πρέπει να επιλέγονται με μεγάλη προσοχή, ώστε να προσφέρουν ισχυρή συγκράτηση και να μην αποτελούν αδύναμο κρίκο σε μια ευρύτερη αποκατάσταση, όπου η απώλεια ενός στηρίγματος θα οδηγήσει σε αποτυχία όλης της πρόσθεσης.



21 | Η σύνδεση οδοντικών-εμφυτευματικών στηριγμάτων μπορεί να γίνει και με τη χρήση κινητής πρόσθεσης. Στην περίπτωση μερικής οδοντοστοιχίας, ανάλογα με τη σχεδίαση και τον τρόπο συγκράτησης (άγκιστρα, τηλεσκοπικές στεφάνες, σύνδεσμοι ακριβείας) διαμορφώνεται η ενδοτικότητα της ναρθηκοποίησης και καθορίζεται η λειτουργική καταπόνηση στα επιμέρους στηρικτικά στοιχεία.

22 | Δόντια που έχουν καλή πρόγνωση και δεν εξάγονται, μπορούν να χρησιμοποιηθούν ως αυτόνομα στηρίγματα σε εκτεταμένες αποκαταστάσεις. Όταν αυτό δεν είναι εφικτό, η ενσωμάτωσή τους σε μία εργασία ολικού τόξου, δίνει το πλεονέκτημα διατήρησης του ιδιοδεκτικού μηχανισμού και διακριτικής ικανότητας του ασθενή.

23 | Απόλυτη απτική ευαισθησία χαρακτηρίζεται η ελάχιστη πίεση που προκαλεί την αίσθηση της αφής. Ευαισθησία διάκρισης χαρακτηρίζεται η ικανότητα διάκρισης τεμαχίων διαφόρου πάχους μεταξύ των ανταγωνιστών δοντιών.

Συνέχεια στη σελίδα 28

iti.org Discover the possibilities for yourself!

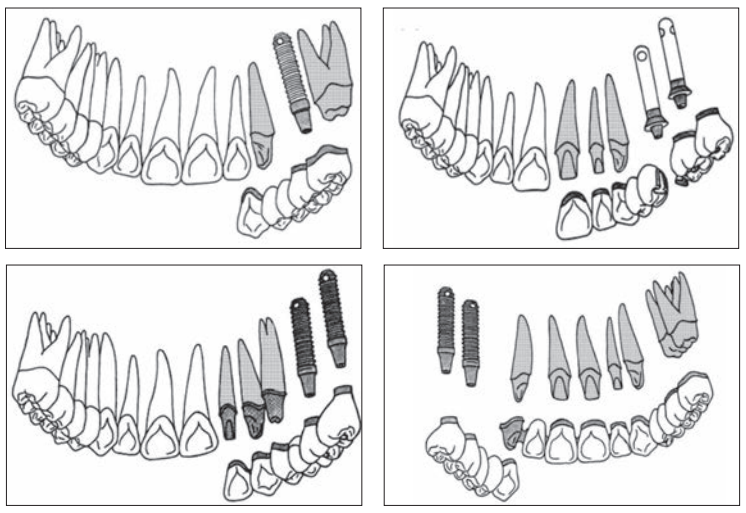

24 | Η σύνδεση δοντιών και εμφυτευμάτων μπορεί να έχει πολλές παραλλαγές ανάλογα με τον αριθμό, την εντόπιση και τον τρόπο σύνδεσης (Laufer and Gross: J Oral Rehabilitation 1998; 69-80). Η τελική σχεδίαση θα πρέπει να γίνεται με κριτήρια τον περιορισμό των πιθανών επιπλοκών, την ευκολία μελλοντικής τροποποίησης και τη στάθμιση οφέλους/κινδύνου για τον ασθενή.

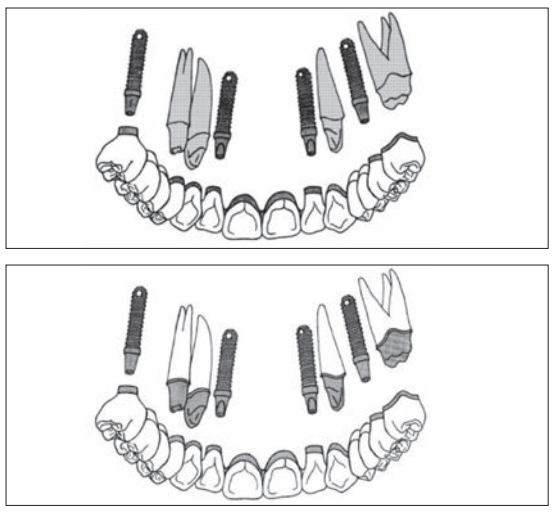

25 | Σε εκτεταμένες ακίνητες αποκαταστάσεις ολικού τόξου, η ενσωμάτωση μικτής στήριξης μπορεί να είναι επίφοβη για πιθανή αποκόλληση της γέφυρας από κάποιο στήριγμα. Για το λόγο αυτό συστήνεται η τοποθέτηση τηλεσκοπικών στεφανών στα δόντια και η συγκόλληση με προσωρινή ισχυρή κονία.

	ΕΠΙΒΙΩΣΗ ΓΕΦΥΡΑΣ ΜΕ ΣΤΗΡΙΞΗ:		
	ΟΔΟΝΤΙΚΗ	ΕΜΦΥΤΕΥΜΑΤΙΚΗ	ΜΙΚΤΗ
5 ΧΡΟΝΙΑ	96%	95%	94%
10 ΧΡΟΝΙΑ	89%	87%	78%

26 | Στον πίνακα φαίνονται τα ποσοστά επιβίωσης (όχι επιτυχίας) για γέφυρες διαφορετικής στήριξης. Στην 5ετία, οι τρεις τύποι γεφυρών εμφανίζουν παρόμοια ποσοστά ενώ στη 10ετία η γέφυρα μικτής στήριξης διαφοροποιείται από τις άλλες δύο κατηγορίες αμιγούς στήριξης με στατιστικά σημαντικά χαμηλότερο ποσοστό επιβίωσης (78%). (*Pjetursson et al: Clin Oral Impl Res 2004;625-642, Lang et al: Clin Oral Impl Res 2004;643-653, Tan et al: Clin Oral Impl Res 2004;654-666, De Backer et al: Int J Prosthodont 2007;229-234)*

	ΕΠΙΒΙΩΣΗ ΣΤΗΡΙΓΜΑΤΩΝ ΓΕΦΥΡΑΣ ΟΤΑΝ ΑΥΤΑ ΕΙΝΑΙ:			
	ΔΟΝΤΙΑ	ΕΜΦΥΤΕΥΜΑΤΑ	ΜΙΚΤΑ	
5 ΧΡΟΝΙΑ	93%	95%	89%	90%
10 ΧΡΟΝΙΑ	90%	93%	85%	82%

27 | Σε μια ειδικότερη ανάλυση των γεφυρών μικτής στήριξης, αναλύεται η επιβίωση των στηριγμάτων ανάλογα με το είδος τους. Στη μικτή στήριξη, τόσο στην 5ετία όσο και στη 10ετία, η επιβίωση των δοντιών και των εμφυτευμάτων είναι χαμηλότερη από την αντίστοιχη αμιγούς στήριξης. Κλινικά ευρήματα που σχετίζονται με επιπλοκές είναι υπεύθυνα για τη μικρότερη επιβίωση των γεφυρών όπως αναφέρθηκε στον προηγούμενο πίνακα. (*Pjetursson et al: Clin Oral Impl Res 2004;625-642, Lang et al: Clin Oral Impl Res 2004;643-653, Tan et al: Clin Oral Impl Res 2004;654-666, De Backer et al: Int J Prosthodont 2007;229-234)*

28 | Η άπω κλίση της ρίζας #33 υπαγορεύει την τοποθέτηση εμφυτεύματος σε θέση #35 και ταυτόχρονα καθιστά αδύνατη την τοποθέτηση εμφυτεύματος σε θέση #32. Στο σχέδιο θεραπείας ολικής αποκατάστασης προβλέπεται η τοποθέτηση εμφυτευμάτων σε θέσεις #35-36 και η κατασκευή γέφυρας μικτής στήριξης (32)-33-(34)-35-36

29 | Η γέφυρα #32-36 θα είναι μικτής στήριξης και αμιγούς συγκράτησης με συγκόλληση. Η μεγάλη της έκταση καθιστά επιθυμητή τη δυνατότητα επανάκτησης.

30 | Η τοποθέτηση τηλεσκοπικής στεφάνης στο φυσικό δόντι στήριγμα επιτρέπει τη συγκόλληση με κονία χαμηλής συγκολλητικής ισχύος (προσωρινή ή πολυκαρβοξυλική) που ανάλογα με τη γεωμετρία των στηριγμάτων μπορεί να παρέχει σταθερή συγκράτηση αλλά και εύκολη απόσπαση όταν χρειαστεί.

31 | Η συγκόλληση της πρωτογενούς τηλεσκοπικής καλύπτρας γίνεται με μόνιμη ισχυρή κονία (ρητινώδης ή υαλοϊονομερής) εξασφαλίζοντας την προστασία του οδοντικού στηρίγματος σε περίπτωση πιθανής εντοπισμένης αποκόλλησης της γέφυρας. Οι περίσσειες κονίας μετά την παράδοση της γέφυρας καθαρίζονται με επιμέλεια από όλα τα στηρίγματα.

Δ.ΜΑΥΡΑΕΙΔΟΠΟΥΛΟΣ Α.Ε.
ΟΔΟΝΤΙΑΤΡΙΚΑ ΕΙΔΗ

Dentsply Sirona Implants

ΑΠΟΚΛΕΙΣΤΙΚΟΣ ΑΝΤΙΠΡΟΣΩΠΟΣ ΓΙΑ ΤΗΝ ΕΛΛΑΔΑ: Δ. ΜΑΥΡΑΕΙΔΟΠΟΥΛΟΣ Α.Ε.,
ΤΖΩΡΤΖ 12, 106 77 ΑΘΗΝΑ ΤΗΛ.: 210 3837 334,
mavraid@otenet.gr, www.mavraidopoulos.gr www.dentsplysirona.com

Άμεση αποκατάσταση του άνω πρώτου προγομφίου με την CLEARFIL MAJESTY™ ES-2 CLASSIC

Aleksandra Łyżwińska
DMD, Επίκουρη καθηγήτρια στο Τμήμα της Οδοντικής Χειρουργικής και Ενδοδοντίας του Ιατρικού Πανεπιστημίου της Βαρσοβίας, Πολωνία

Αρχική κατάσταση

Εικ. 1: *Εγγύς-άπω-μασητική έμφραξη με διαρροή στα όρια, δευτερογενής τερηδόνα και σημαντική μηχανική εξασθένιση.*

Εικ. 2: *Παρασκευή της κοιλότητας ώστε να επεκταθεί στα παρειακά και υπερώια φύματα.*

Εικ. 3: *Η άμεση αποκατάσταση πραγματοποιήθηκε με την CLEARFIL MAJESTY™ ES-2 Classic, απόχρωση A2 και χρωστικές.*

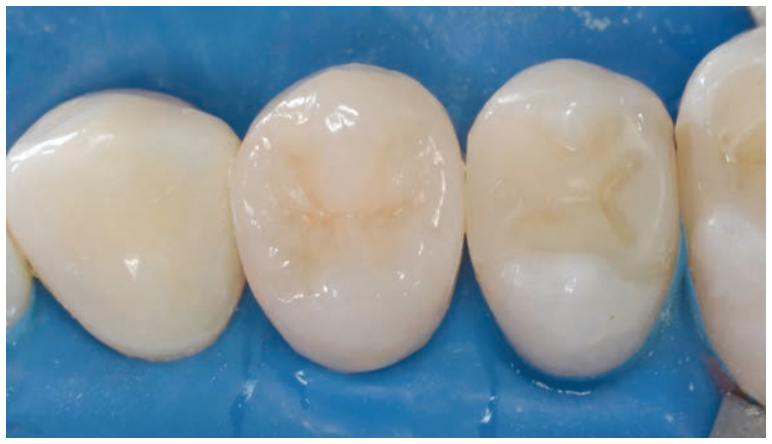

Εικ. 4: *Η εμφάνιση της αποκατάστασης μετά τη στίλβωσή της με CLEARFIL™ TWIST DIA.*

Τελικό Αποτέλεσμα

Εικ. 5: *Επανάληψη της στίλβωσης κατά τη διάρκεια συνεδρίας επανελέγχου μία εβδομάδα αργότερα. Η αποκατάσταση παρουσιάζει μια εξαιρετική χρωματική ενσωμάτωση και φυσική στιλπνότητα.*

kuraray Noritake

Clearfil™ Majesty ES-2
Classic & Premium

2018 REALITY Four Star Award

€40,50
4+1 ΔΩΡΟ

Classic
- Μονοχρωματική αποκατάσταση
- Αποκλειστική ιδιότητα της διάχυσης του φωτός (Τεχνολογία της Διάχυσης του φωτός Kuraray Noritake)
- Φυσικός φθορισμός
- Περιεχόμενο ενισχυτικών ουσιών 66% κ.ο.(78% κ.β.)
- Αποχρώσεις σύμφωνα με το χρωματολόγιο της VITA
- Εύκολη διαμόρφωση της αποκατάστασης
- Ίδια απόχρωση πριν και μετά τον φωτοπολυμερισμό
- Χρόνος εργασίας 4.5 λεπτά στο φυσικό φως
- Εξαίρετες στιλβωτικές ιδιότητες

Premium
- Περιεχόμενο ενισχυτικών ουσιών 66% κ.ο.(78% κ.β.)
- Λευκή απόχρωση για να αναπαράγει την αδαμαντίνη
- Universal για πρόσθιες και οπίσθιες αποκαταστάσεις
- Αποχρώσεις σύμφωνα με το χρωματολόγιο της VITA
- Εύκολη διαμόρφωση της αποκατάστασης
- Δεν αλλάζει η απόχρωση κατά τον φωτοπολυμερισμό
- Χρόνος εργασίας 4.5 λεπτά (4.5 λεπτά υπό το φως της οδοντιατρικής έδρας)
- Εξαίρετες στιλβωτικές ιδιότητες

Αντιστοίχιση με αποχρώσεις VITA

Σύριγγα 3.6gr
Αποχρώσεις:
A1, A2, A3, A3.5, A4, B1, B2, B3, B4, C1, C2, C3, C4, D2, D3, XW, W, A1E , A2E, A3E, A3.5E, A4E, XWE, WE, A1D, A2D, A3D, A3.5D, A4D, XWD, WD

Σύριγγα 1.8gr
Αποχρώσεις:
Clear, Blue, Gray, Amber
€25,00

Clearfil™ Twist DIA
Φυσικό αποτέλεσμα στίλβωσης σε 2 απλά βήματα

TRIAL KIT 2 ΤΕΜΑΧΙΩΝ
€18,00
ΤΟ ΚΑΘΕ ΣΕΤ

Το ειδικό σχήμα και η επικάλυψη διαμαντιού του στιλβωτικού, οδηγεί σε εκθαμβωτικές επιφάνειες σε σύντομο χρονικό διάστημα εφαρμογής. Και το καλύτερο είναι ότι αυτό το σύστημα στίλβωσης είναι κατάλληλο για κάθε επιφάνεια δοντιού –ακόμη και η στίλβωση της μασητικής επιφάνειας είναι σημαντικά απλοποιημένη!

CLEARFIL™ Universal Bond Quick

Ο CLEARFIL™ Universal Bond Quick συνδιάζει το αυθεντικό μονομερές 10-MDP με το νέο υδρόφιλο μονομερές αμιδίου, βασικό παράγοντα στην ανάπτυξη της τεχνολογίας της «άμεσης συγκόλλησης».
Έτσι ο συγκολλητικός παράγοντας διεισδύει αμέσως στην υγρή οδοντίνη, την εμφράσει ερμητικά και δεν αφήνει ελεύθερους πόρους.
Μπορεί να συνδυαστεί με την PANAVIA SA Cement UNIVERSAL ή το CLEARFIL™ DC Core Plus ως αυτοπολυμεριζόμενο ή φωτοπολυμεριζόμενο συγκολλητικό σύστημα.

5ml= 250+ εφαρμογές

EU 3572
€78,00
5ml
+
ΔΩΡΟ
1 ρητίνη Clearfil Majesty™ Esthetic σύριγγα 4.9gr
αξίας €43,50
Αποχρώσεις:
A1, A2, A3, A3.5, A4, B2, B3, C3, HO, E, OC, XL, OA2, OA3, OA4, T, AM

Ιωάννης Τσαπράζης ΑΕ
ΟΔΟΝΤΙΑΤΡΙΚΑ-ΟΡΘΟΔΟΝΤΙΚΑ
Μιχαλακοπούλου 157, Γουδή 115 27, Τηλ.: 210 7716.416, 210 7751.000, Fax: 210 7711.100, e-mail: info@tsaprazis.gr, www.tsaprazis.gr

Τα Μυστικά του Στόματος...

Γιώργος Χ. Λάσκαρης
Στοματολόγος. Ιατρός - Οδοντίατρος
Αν. Καθηγητής Στοματολογίας Ιατρικής Σχολής Παν. Αθηνών
Επισκέπτης Καθηγητής Παν. Λονδίνου
Ιδρυτής & Διευθυντής Στοματολογικού Τμήματος Νοσ. «Α. Συγγρός» (1971-2008)
Πρόεδρος Ελληνικής Εταιρείας Κλινικής Στοματολογίας

Επικοινωνία:
τηλ. 210-72.91.667
e-mail: glaskari@yahoo.gr
site: www.georgelaskaris.gr

ΝΟΣΟΣ ΤΟΥ DUHRING:
Ένα δύσκολο διαγνωστικό και θεραπευτικό πρόβλημα

Η νόσος του Duhring είναι χρόνια βλατιδοφυσαλλιδώδης, αυτοάνοση δερματοπάθεια. Συνυπάρχει σε ποσοστό πάνω από 90% με εντεροπάθεια από γλουτένη. Ιστολογικά χαρακτηρίζεται από μικροαποστηματία ουδετεροφίλων μέσα στις κορυφές των θηλών του χορίου. Το υπεύθυνο αντίγονο είναι η **τρανσγλουταμινάση της επιδερμίδας** και το αυτοαντίσωμα IgA. Η νόσος παρουσιάζει εξαιρετικό ενδιαφέρον για τον Στοματολόγο λόγω των διαγνωστικών προβλημάτων που εμφανίζει, καθώς και την ιδιαίτερη θεραπευτική παρέμβαση που απαιτεί.

Η Νόσος του Duhring ή ερπητοειδής δερματίτις είναι χρόνια αυτοάνοση δερματοπάθεια που συνδέεται στενά με την εντεροπάθεια από γλουτένη (κοιλιοκάκη). Παρά το γεγονός ότι 15-20% των ασθενών με ερπητοειδή δερματίτιδα έχουν σημεία και συμπτώματα εντεροπάθειας, υπολογίζεται ότι 70% ακόμη έχει ασυμπτωματική ή ήπια εντεροπάθεια. Επιπλέον, υπάρχει μεγάλη γενετική συσχέτιση μεταξύ των δύο νόσων αφού μοιράζονται το ίδιο HLA, κλάση II DQ21 γονότυπο. Το εύρημα αυτό, σε συνδυασμό με τη συχνή οικογενή εμφάνιση της νόσου, παρέχει στήριξη στην άποψη ότι υπάρχει γενετική προδιάθεση στη γλουτένη. Υπάρχουν ισχυρές ενδείξεις ότι αυτοάνοσος μηχανισμός συμμετέχει στην εκδήλωση ερπητοειδούς δερματίτιδας ***(Διάγραμμα Ι)***. Αυτό αποτυπώνεται με την κοκκιώδη καθήλωση αυτοαντισωμάτων IgA εντός των θηλών του χορίου, που είναι χαρακτηριστικό της νόσου. Επιπλέον, πρόσφατα απομονώθηκαν στον ορό ασθενών με ερπητοειδή δερματίτιδα κυκλοφορούντα IgA αντισώματα, που στρέφονται εναντίον συγκεκριμένων αντιγονικών στόχων, που είναι η τρανσγλουταμινάση της επιδερμίδας, χωρίς το εύρημα αυτό να υπάρχει στην εντεροπάθεια από γλουτένη. Ακόμη, ανοσοσυμπλέγματα IgA/επιδερμιδικής τρανσγλουταμινάσης κυκλοφορούν στο αίμα των ασθενών. Τέλος, το 2003 αναγνωρίστηκε ότι η επιδερμιδική τρανσγλουταμινάση (TG3) είναι το υπεύθυνο αυτοαντιγόνο. Η ερπητοειδής δερματίτις απαντάται συχνότερα σε λαούς της Βόρειας Ευρώπης, με ενδεικτική την περίπτωση της Φινλανδίας όπου εμφανίζει συχνότητα 10,4 ανά 100.000 πληθυσμού.

Κλινικά η έναρξη της νόσου γίνεται συνήθως μεταξύ 35-40 ετών και είναι πιο συχνή στους άνδρες παρά σε γυναίκες (σχέση 1,5-2:1). Κλινικά, στο δέρμα εμφανίζονται στην αρχή ερυθρές βλατίδες ή πλάκες, που συνοδεύονται από έντονο κνησμό και φυσαλίδες, που συρρέουν σε «ερπητοειδή» διάταξη και χαρακτηριστικά κατανέμονται συμμετρικά στις εκτατικές επιφάνειες του σώματος: αγκώνες, γόνατα, ωμοπλάτη, γλουτοί, αυχένας, κορμός, τριχωτό κεφαλής ***(Εικ. 1, 2)***. Στη συνέχεια δημιουργούνται επιπολής ελκώσεις που καλύπτονται από εφελκίδες. Ο βλεννογόνος του στόματος προσβάλλεται σε ποσοστό 5-10% και οι βλάβες συνήθως ακολουθούν το δερματικό εξάνθημα, ενώ πολύ σπάνια μπορεί να προηγούνται. Κλινικά, στο στόμα παρατηρούνται ερύθημα, κηλιδοβλατιδώδεις βλάβες και φυσαλίδες, που διατάσσονται κυκλικά ή ημικυκλικά ***(Εικ. 3, 4).*** Στη συνέχεια, φυσαλίδες σπάζουν καταλείποντας μικρές πολύ επώδυνες διαβρώσεις, που θυμίζουν μικρές άφθες. Οι βλάβες εντοπίζονται συχνά στην υπερώα, τη γλώσσα, την παρειά και πιο σπάνια στα ούλα, τα χείλη και τις αμυγδαλές. Η νόσος έχει χρόνια πορεία με υφέσεις και εξάρσεις. Η κλινική διάγνωση πρέπει να τεκμηριωθεί ιστολογικά και ανοσολογικά. Η κλινική διαφορική διάγνωση περιλαμβάνει τα νοσήματα που βρίσκονται ταξινομημένα στον ***Πίνακα Ι.***

Διάγραμμα Ι

Ιστολογικά χαρακτηρίζεται από σχηματισμό ουδετεροφίλων μικροαποστηματίων μέσα στις θηλές του χορίου καθώς και σχηματισμό υποεπιθηλιακής φυσαλίδας, ενώ υπάρχει και έντονη περιαγγειακή λεμφοκυτταρική διήθηση ***(Εικ. 5, 6)***. Ο άμεσος ανοσοφθορισμός είναι βασικής σημασίας για τη διάγνωση. Παρατηρείται καθήλωση IgA αυτοαντισωμάτων κυρίως στις θηλές του χορίου και λιγότερο συχνά κατά μήκος της βασικής μεμβράνης σε χαρακτηριστική κοκκιώδη διάταξη ***(Εικ. 7, 8)***. Επιπλέον, ανιχνεύονται στον ορό αντι-ενδομύια αντισώματα (το ενδομύιο είναι ο συνδετικός ιστός που καλύπτει τις λείες μυϊκές ίνες που υπάρχουν στο βλεννογόνο του οισοφάγου, του στομάχου και του λεπτού εντέρου). Το εύρημα αυτό είναι χαρακτηριστικό για την ερπητοειδή δερματίτιδα και την εντεροπάθεια από γλουτένη. Τέλος, πρόσφατα, στον ορό των ασθενών με ερπητοειδή δερματίτιδα απομονώθηκαν ανοσοσυμπλέγματα IgA/επιδερμιδικής τρανσγλουταμινάσης (TG3).

Πίνακας Ι
Διαφορική Διάγνωση

- Γραμμική IgA πομφολυγώδης δερματοπάθεια
- Πομφολυγώδες πεμφιγοειδές
- Πεμφιγοειδές των βλεννογόνων
- Επίκτητη πομφολυγώδης επιδερμόλυση
- Ερυθηματώδης λύκος, πομφολυγώδης μορφή
- Πολύμορφο ερύθημα
- Χρόνια ελκωτική στοματίτις
- Άφθες
- Πρωτοπαθής ερπητική στοματίτις

Η θεραπεία πρώτης επιλογής είναι η δαψόνη σε δοσολογία 50-150mg την ημέρα σε συνδυασμό με δίαιτα ελεύθερη γλουτένης. Πρέπει να σημειωθεί ότι η δαψόνη δεν έχει κανένα αποτέλεσμα στην εντεροπάθεια από γλουτένη. Το θεραπευτικά σχήμα διατηρείται μέχρι εξαφάνισης των βλαβών και στη συνέχεια η δαψόνη χορηγείται σε δόση συντήρησης 25-50mg την ημέρα για μακρό χρονικό διάστημα, λόγω του κινδύνου υποτροπής της νόσου. Το πιο σημαντικό πρόβλημα από τη χρήση της δαψόνης είναι η πιθανότητα αιμολυτικής αναιμίας και λευκοπενίας-ουδετεροπενίας. Η δίαιτα ελεύθερη γλουτένης συνιστάται εφόρου ζωής. Φάρμακο δεύτερης επιλογής είναι η σουλφαπυριδίνη 500mg 3 φορές την ημέρα. Ιδιαίτερη προσοχή απαιτείται στην αποφυγή ιωδιούχων σκευασμάτων διότι προκαλούν έξαρση των σημείων και συμπτωμάτων της νόσου.

Συμπερασματικά, πρόκειται για ένα νόσημα με συναρπαστικό ενδιαφέρον που αγγίζει τον Στοματολόγο, τον Δερματολόγο και τον Γαστρεντερολόγο Ιατρό, και απαιτεί συνεργασία και των τριών ειδικοτήτων για ασφαλή διάγνωση και αποτελεσματική θεραπεία.

Εικ. 1: Συρρέουσες φυσαλίδες και διαβρώσεις στο δέρμα του άνω άκρου.

Εικ. 2: Τυπικές εφελκιδοποιμένες φυσαλίδες και διαβρώσεις σε ερπητοειδή διάταξη στο δέρμα.

Εικ. 3: Μικρή φυσαλίδα στην κάτω ουλοχειλική αύλακα σε γυναίκα ηλικίας 49 ετών με νόσο του Duhring.

Εικ. 4: Πολλαπλές φυσαλίδες σε ημικυκλική διάταξη στο φατνιακό βλεννογόνο της άνω γνάθου.

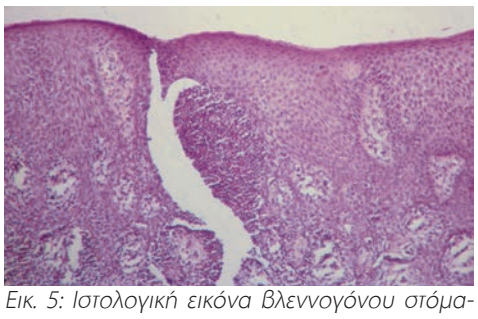
Εικ. 5: Ιστολογική εικόνα βλεννογόνου στόματος, παρατηρούνται ουδετερόφιλα μικροαποστηματία στις θηλές του χορίου και διαχωρισμός του επιθηλίου από το χορίο.

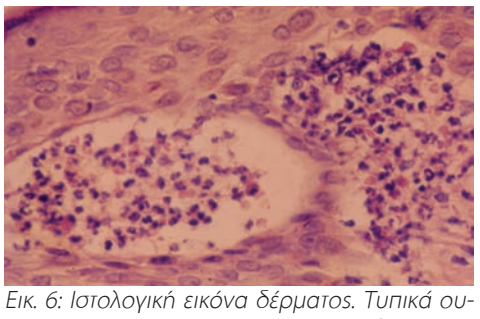
Εικ. 6: Ιστολογική εικόνα δέρματος. Τυπικά ουδετερόφιλα μικροαποστηματία στις θηλές του χορίου.


Εικ. 7: Άμεσος ανοσοφθορισμός βλεννογόνου στόματος παρατηρείται κοκκιώδης καθήλωση IgA αυτοαντισωμάτων στις θηλές του χορίου.

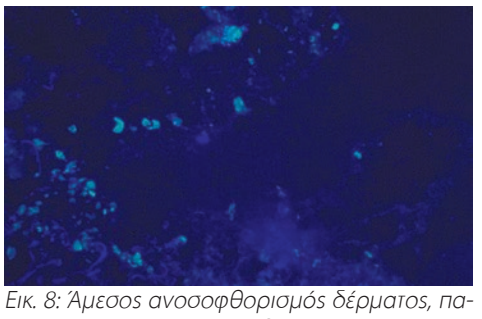
Εικ. 8: Άμεσος ανοσοφθορισμός δέρματος, παρατηρείται κοκκιώδης καθήλωση IgA αντισωμάτων κατά μήκος της βασικής μεμβράνης της επιδερμίδος.

Variolink® Esthetic

Η αισθητική ρητινώδης κονία

Εκπληκτικά απλή απόδοση αισθητικής

Η ρητινώδης κονία για επίτευξη εξαιρετικής αισθητικής με εύκολη και φιλική διαδικασία

- Ισορροπημένο και συνοπτικό σύστημα απόδοσης των αποχρώσεων
- Άριστη σταθερότητα αποχρώσεων χάρη στη σύνθεση χωρίς αμίνες
- Εύκολη και ελεγχόμενη απομάκρυνση περίσσειας

Ιδανικό για Tetric® CAD

Ιδανικό για IPS e.max® CAD/Press

www.ivoclarvivadent.gr

Επίσημοι διανομείς
Ελλάδας
Oral Vision
• Μάγερ 13 / 104 38 Αθήνα / τηλ: 210 77 55 900 /
• Τσιμισκή 34 / 546 23 Θεσσαλονίκη / τηλ: 2310 253 800 / www.oralvision.gr

SADENT
• 1 χλμ Λεωφ. Μαρκοπούλου / 190 02 Παιανία / τηλ: 211 10 22 900 /
• Τετραπόλεως 4 / 115 27 Γουδή / τηλ: 210 77 77 608 /
• Ν. Τέλογλου 7 / 546 36 Θεσσαλονίκη / τηλ: 2310 968 799 / www.sadent.com

Κύπρου
Dentalcon
• Λ. Αναστασιάδη 1 / 2012 Λευκωσία / τηλ: 22 466 000 /
www.dentalcon.com.cy
www.ivoclarvivadent.com

Ivoclar Vivadent AG
Bendererstr. 2 | 9494 Schaan | Liechtenstein |
Tel. +423 235 35 35 | Fax +423 235 33 60

ivoclar vivadent®
passion vision innovation

Οδοντιατρική

Απλοποιημένη τεχνική διαστρωμάτωσης για υψηλής ποιότητας αποκαταστάσεις οπισθίων

Παρουσίαση μιας διπλής προσέγγισης, ιστολογικής – ανατομικής διαστρωμάτωσης

Από τον Δρ. **Gianfranco Politano**, Ρώμη/Ιταλία, και την Αναπλ. Καθηγήτρια **Marleen Peumans**, Leuven/Βέλγιο

Τα ρευστά υλικά μονής τοποθέτησης και οι σύνθετες ρητίνες μεσαίας ημιδιαφάνειας προσφέρουν μια αποτελεσματική μέθοδο για την αποκατάσταση των οπίσθιων δοντιών. Το άρθρο αυτό παρουσιάζει ένα γρήγορο και απλό πρωτόκολλο διαστρωμάτωσης με βάση δύο διαφορετικά περιστατικά.

Σήμερα, υπάρχει μια ισχυρή τάση για εξορθολογισμό των οδοντιατρικών υλικών και των διαδικασιών. Θα θέλαμε να δείξουμε ότι η απλούστευση και η καλή ποιότητα δεν αποτελούν αντίφαση, όσον αφορά την αποκατάσταση των οπίσθιων δοντιών με δοκιμασμένα υλικά άμεσων αποκαταστάσεων. Επιπλέον, αναπτύξαμε μια μέθοδο για να αυξήσουμε την αποτελεσματικότητά μας, η οποία περιλαμβάνει ένα απλοποιημένο πρωτόκολλο διαστρωμάτωσης και μια σύνθετη ρητίνη, που προσαρμόζεται εύκολα στην εναπομείνασα οδοντική δομή.

Απλή και αποτελεσματική

Σε αυτό το άρθρο, παρουσιάζουμε ένα απλοποιημένο πρωτόκολλο διαστρωμάτωσης για την τοποθέτηση άμεσων αποκαταστάσεων ρητίνης στα οπίσθια δόντια. Στα δύο περιστατικά που παρουσιάζουμε, χρησιμοποιήσαμε το Tetric EvoFlow Bulk Fill ως αποκαταστατικό της οδοντίνης και μια νανοϋβριδική ρητίνη μεσαίας ημιδιαφάνειας A2/A3 (IPS Empress® Direct και Tetric® EvoCeram) ως αποκαταστατικό της αδαμαντίνης. Η κλινική εμπειρία έδειξε ότι ο συνδυασμός των δύο αυτών υλικών, που χρησιμοποιήθηκαν με μια διπλή ιστο-ανατομική μέθοδο διαστρωμάτωσης, εξασφαλίζει αποκαταστάσεις που εναρμονίζονται άψογα με τη δομή των δοντιών που τις περιβάλλει. Στα δύο περιστατικά χρησιμοποιήθηκε ένα απλοποιημένο πρωτόκολλο διαστρωμάτωσης για την τοποθέτηση αποκαταστάσεων ανώτερης ποιότητας στα οπίσθια δόντια, σε μόλις 30 λεπτά.

Ένα από τα οφέλη των σύγχρονων προϊόντων και διαδικασιών είναι ότι με τη χρήση τους τα κλινικά πρωτόκολλα μπορούν να τυποποιηθούν ευκολότερα, μειώνοντας έτσι τον κίνδυνο σφάλματος. Αν εξετάσουμε τα διάφορα στάδια της κλινικής διαδικασίας, βλέπουμε πολύ καθαρά ότι η προετοιμασία της κοιλότητας δεν μπορεί να απλοποιηθεί. Για να εξασφαλιστεί η μακροζωία της αποκατάστασης, η κοιλότητα θα πρέπει να προετοιμαστεί κατάλληλα, σύμφωνα με την εμβιομηχανική ανάλυση.

Ωστόσο, όσον αφορά στο πρωτόκολλο συγκόλλησης, αυτό μπορεί σίγουρα να βελτιωθεί με τη χρήση μιας σύγχρονης κονίας συγκόλλησης καθολικής χρήσης (π.χ. Adhese® Universal). Η κονία μπορεί να εφαρμοστεί με διάφορους τρόπους: αδροποίηση και έκπλυση, αυτο-αδροποίηση ή αυτο-αδροποίηση ενώ έχει προηγηθεί επιλεκτική αδροποίηση της αδαμαντίνης με φωσφορικό οξύ. Στη συνέχεια, κατασκευάζεται με αποτελεσματικό τρόπο η αποκατάσταση, ακολουθώντας ένα απλοποιημένο πρωτόκολλο διαστρωμάτωσης, λαμβάνοντας υπόψη τρεις σημαντικές πτυχές:

1. Εφαρμογή της ιστο-ανατομικής διπλής τεχνικής διαστρωμάτωσης

Ο στόχος είναι η αντιγραφή του φυσικού δοντιού. Επομένως, θα πρέπει να αναπαράγεται η ιστο-ανατομική δομή του φυσικού δοντιού: Η φυσική οδοντίνη της μασητικής είναι κοίλη, ενώ η αδαμαντίνη είναι κυρτή. Το στοιχείο αυτό της βιολογίας (Bazos et al., 2011) θα πρέπει να ληφθεί υπόψη κατά τη διάρκεια της διαδικασίας διαστρωμάτωσης της ρητίνης. Ως αποτέλεσμα αυτού, η ρητίνη της οδοντίνης θα διαστρωματώνεται με κοίλο τρόπο και η ρητίνη της αδαμαντίνης με κυρτό τρόπο ***(Εικ. 1)***. Η διαστρωμάτωση σύμφωνα με αυτή τη «διπλή» τεχνική είναι απλή. Στην παρασκευασμένη μασητική κοιλότητα η αδαμαντίνη και η οδοντίνη διακρίνονται σαφώς, έτσι ώστε η ρητίνη οδοντίνης και αδαμαντίνης να μπορεί να εφαρμοστεί αποτελεσματικά με τη σωστή χωροταξία. Ένα επιπλέον πλεονέκτημα της διπλής ιστο-ανατομικής τεχνικής είναι ότι υπάρχει ελάχιστος κίνδυνος να γίνουν οπτικά σφάλματα, όταν τροχίζουμε στη φάση ελέγχου της σύγκλεισης.

2. Επιλογή των σύνθετων υλικών για αποκατάσταση οδοντίνης και αδαμαντίνης

Για την αποκατάσταση της οδοντίνης θα πρέπει να επιλέγεται μια ρευστή σύνθετη ρητίνη με υψηλή συγκέντρωση ενισχυτικών. Αυτός ο τύπος υλικού προσαρμόζεται εύκολα στα όρια της κοιλότητας, στο έδαφος της κοιλότητας και στο επικαλυπτικό στρώμα της συμβατικής σύνθετης ρητίνης ***(Εικ. 2)***. Επιπλέον, οι ρευστές ρητίνες παρουσιάζουν χαμηλή τάση συστολής, λόγω του φαινομένου της ελαστικής συγκόλλησης. Μια ρευστή ρητίνη είναι εύκολο να εφαρμοστεί ως υποκατάστατο της οδοντίνης, αφού αυτόματα παίρνει το κοίλο σχήμα της οδοντίνης. Οι πολύ βαθιές κοιλότητες γεμίζουν γρήγορα με ένα προϊόν μονής τοποθέτησης, όπως για παράδειγμα το Tetric EvoFlow Bulk Fill. Αυτή η ρευστή σύνθετη ρητίνη έχει υψηλή περιεκτικότητα σε ενισχυτικά, 52% κατ' όγκο. Ο κατοχυρωμένος με δίπλωμα ευρεσιτεχνίας φωτοεκκινητής Ivocerin, σε συνδυασμό με την τεχνολογία Aessencio σας δίνει τη δυνατότητα να εφαρμόσετε αυτή τη ρευστή ρητίνη σε στρώματα πάχους 4 χιλ., τα οποία όμως μπορούν να πολυμεριστούν πλήρως. Κατά τη διάρκεια της διαδικασίας πολυμερισμού η ημιδιαφάνεια της ρευστής ρητίνης πέφτει από το 28% σε ποσοστό <10%, που είναι πολύ κοντά σε εκείνο της φυσικής οδοντίνης. Επιπλέον, το υλικό έχει κατάλληλες αυτοεπιπεδούμενες ιδιότητες και προσαρμόζεται με βέλτιστο τρόπο στα τοιχώματα των κοιλοτήτων. Τέλος, το Tetric EvoFlow Bulk Fill παρουσιάζει χαμηλή τάση συστολής, καθώς περιέχει ένα ελαστικό ρητινώδες ενισχυτικό υλικό γνωστό, ως παράγοντα ανακούφισης τάσεων συστολής, επιπλέον των τυποποιημένων ενισχυτικών. Η αδαμαντίνη των δοντιών αποκαθίσταται χρησιμοποιώντας υλικό μεσαίας ημιδιαφάνειας (A2/A3), το οποίο μιμείται τις οπτικές ιδιότητες της φυσικής αδαμαντίνης. Τα αισθητικά υλικά IPS Empress Direct και η κλινικά δοκιμασμένη σύνθετη ρητίνη Tetric EvoCeram είναι κατάλληλα γι' αυτόν τον σκοπό. Όπως αναφέρθηκε παραπάνω, το υλικό της αδαμαντίνης θα πρέπει να εφαρμόζεται με κυρτό τρόπο, σύμφωνα με την τεχνική διαδοχικού χτισίματος των φυμάτων: με την οποία τα φύματα χτίζονται σε διαδοχικά βήματα. Ένα βελτιωμένο αισθητικό αποτέλεσμα μπορεί να επιτευχθεί με τον χαρακτηρισμό των σχισμών της μασητικής με καφέ χρωστική (IPS Empress Direct Brown Brown). Αυτό έχει ως αποτέλεσμα τον οπτικό διαχωρισμό των φυμάτων. Επιπλέον, η χρωστική σφραγίζει τις σχισμές, μειώνοντας έτσι την πιθανότητα συσσώρευσης πλάκας και απλοποιώντας τη στίλβωση της μασητικής επιφάνειας.

3. Πρωτόκολλο διαστρωμάτωσης για αποκαταστάσεις II Ομάδος

Όταν πληρωθεί το εγγύς κιβωτίδιο της κοιλότητας II Ομάδος, η διαδικασία διαστρωμάτωσης αρχίζει με την τοποθέτηση μιας ρευστής σύνθετης ρητίνης με υψηλό ποσοστό ενισχυτικών στο αυχενικό τμήμα της κοιλότητας. Αυτό το στρώμα πρέπει να έχει πάχος τουλάχιστον 2 χιλ. ***(Εικ. 3)***. Στόχος είναι να βελτιωθεί η οριακή εφαρμογή στην αυχενική περιοχή της κοιλότητας. Το εγγύς τοίχωμα της αδαμαντίνης χτίζεται με συμβατική νανοϋβριδική ρητίνη αδαμαντίνης, προκειμένου να επιτευχθούν οι βέλτιστες φυσικο-μηχανικές ιδιότητες στην περιοχή της οριακής ακρολοφίας. Μόλις η κοιλότητα II Ομάδος μετατραπεί σε κοιλότητα I Ομάδος, μπορεί να γίνει περαιτέρω διαστρωμάτωση, όπως περιγράφεται παραπάνω. Η διαδικασία διαστρωμάτωσης απλοποιείται και επιταχύνεται περισσότερο με τη χρήση του Tetric EvoFlow Bulk Fill, ως αποκαταστατικού οδοντίνης, καθώς το υλικό αυτό εφαρμόζεται σε ένα βήμα (στο κιβωτίδιο και στο μασητικό τμήμα). Ωστόσο, το μέγιστο πάχος αυτού του στρώματος δεν θα πρέπει να υπερβαίνει τα 4 χιλ. Στο τελευταίο βήμα αυτής της κλινικής διαδικασίας ελέγχονται οι λειτουργικές απαιτήσεις και η αποκατάσταση ολοκληρώνεται και στιλβώνεται.

Αυτά τα βήματα μπορούν να απλοποιηθούν εξασφαλίζοντας τα ακόλουθα σημεία:

→ Μια λεπτομερής αξιολόγηση της σύγκλει-

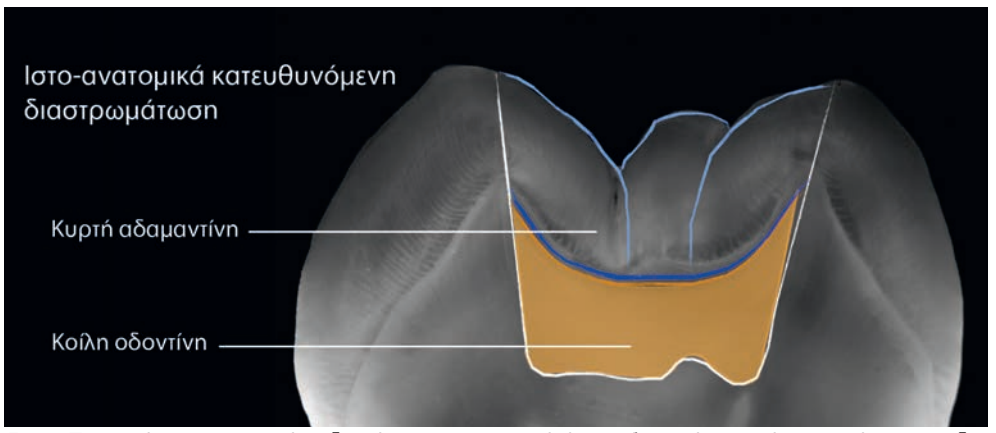

Εικ. 1: Το στρώμα της φυσικής οδοντίνης στη μασητική έχει κοίλο σχήμα, ενώ το στρώμα της αδαμαντίνης είναι κυρτό.

Εικ. 2: Θεραπεία δύο γομφίων με κοιλότητες II Ομάδος: ρευστή ρητίνη (1) και συμβατική ρητίνη (2). Η ρευστή ρητίνη δείχνει καλύτερη προσαρμογή.

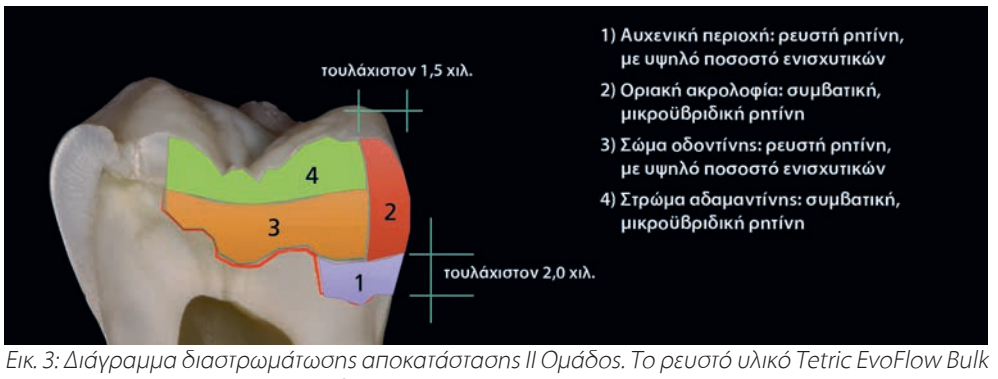

Εικ. 3: Διάγραμμα διαστρωμάτωσης αποκατάστασης II Ομάδος. Το ρευστό υλικό Tetric EvoFlow Bulk Fill μπορεί να εφαρμοστεί σε ένα βήμα (στρώμα 1 και 3) με μέγιστο πάχος στρώματος 4 χιλ.

Εικ. 4: Περιστατικό No 1: Προβληματικές αποκαταστάσεις σε δύο κάτω γομφίους.

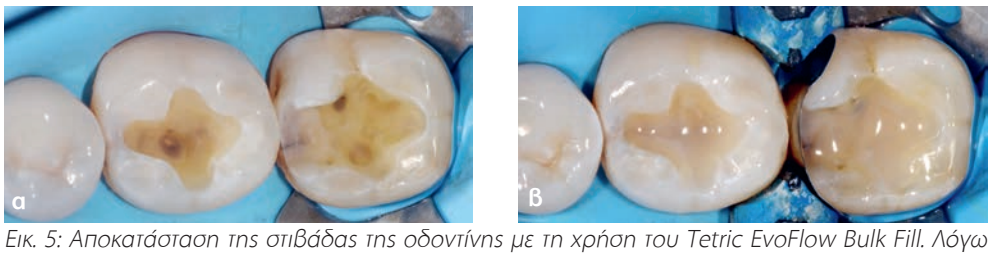

Εικ. 5: Αποκατάσταση της στιβάδας της οδοντίνης με τη χρήση του Tetric EvoFlow Bulk Fill. Λόγω της τεχνολογίας Aessencio, η αδιαφάνεια της ρητίνης αυξάνεται κατά τη διαδικασία πολυμερισμού.

Εικ. 6: Αποκατάσταση της αδαμαντίνης με ρητίνη μεσαίας ημιδιαφάνειας (Tetric EvoCeram A3), με τη χρήση της τεχνικής διαδοχικού χτισίματος των φυμάτων. Οι σχισμές χαρακτηρίστηκαν με IPS Empress Direct Color Brown.

σης και της άρθρωσης στην αρχή θα αποτρέψει τυχόν υπερθέρμανση της μασητικής επιφάνειας.

- Κατά τη θεραπεία των κοιλοτήτων ΙΙ Ομάδος, η σωστή επιλογή και τοποθέτηση της ταινίας του τεχνητού τοιχώματος θα αποτρέψει τη χρήση υπερβολικών ποσοτήτων σύνθετης ρητίνης.
- Όταν τα φύματα διαμορφωθούν σύμφωνα με την τεχνική διαδοχικού χτισίματος φυμάτων, θα πρέπει να δοθεί προσοχή στην απόδοση της σωστής κλίσης των φυμάτων και να υπάρχει αρκετός χώρος για το φύμα του ανταγωνιστή. Αυτό θα μειώσει σημαντικά τον χρόνο που απαιτείται για την προσαρμογή της σύγκλεισης, καθώς και την ολοκλήρωση και τη στίλβωση.

Οι αποκαταστάσεις είναι εύκολο να τελειοποιηθούν και να στιλβωθούν, ώστε να αποκτήσουν μια επιφάνεια έντονα γυαλισμένη με τους τρεις σιλικονούχους λειαντήρες του σετ Astropol. Οι λειαντήρες θα πρέπει να χρησιμοποιούνται με τη σωστή σειρά: δηλαδή, μειώνοντας το μέγεθος των κόκκων. Οι γκρι λειαντήρες είναι κατάλληλοι για το φινίρισμα των μασητικών επιφανειών και των ορίων. Λειτουργούν με ταχύτητα 10.000 στροφών/λεπτό και με καταιονισμό νερού. Οι λειαντήρες αυτοί αφαιρούν τις επιφανειακές ατέλειες, που προκλήθηκαν από το διαμάντι κατά την εξισορρόπηση της σύγκλεισης. Ακολούθως, οι πράσινοι και στη συνέχεια οι ροζ λειαντήρες χρησιμοποιούνται για να γυαλίσουν την αποκατάσταση, αποδίδοντας υψηλή στιλπνότητα.

Περιστατικό No 1

Μια ασθενής 35 ετών μας ζήτησε να αντικαταστήσουμε τις αποκαταστάσεις αμαλγάματος στον πρώτο και στον δεύτερο κάτω γομφίο της. Παραπονέθηκε για πόνο στη μάσηση στον τελευταίο γομφίο. Η κλινική εξέταση έδειξε μη αποδεκτές αποκαταστάσεις και στα δύο δόντια ***(Εικ. 4)***. Μετά την εφαρμογή του συγκολλητικού συστήματος Adhese Universal, καθολικής χρήσης, αποκαταστήσαμε την οδοντίνη με Tetric EvoFlow Bulk Fill ***(Εικ. 5)***.

Αυτή η ρευστή σύνθετη ρητίνη έχει εξαιρετική δυνατότητα αυτοεπιπέδωσης και λαμβάνει αυτόματα ένα κοίλο σχήμα. Στον δεύτερο γομφίο, το ρευστό υλικό μονής τοποθέτησης εφαρμόστηκε σε ένα στρώμα στο μασητικό τμήμα και στην εγγύς περιοχή της παρασκευής και στη συνέχεια πολυμερίστηκε με τη συσκευή φωτοπολυμερισμού Bluephase (απόδοση φωτός 1200 mW/cm^2) για 20 δευτερόλεπτα. Ο κατασκευαστής συνιστά φωτοπολυμερισμό 10 δευτερολέπτων. Το στρώμα δεν υπερέβαινε τα 4 χιλ. σε πάχος. Λόγω της τεχνολογίας Aessencio, η αδιαφάνεια του ρευστού υλικού αυξήθηκε σημαντικά κατά τη διάρκεια της διαδικασίας φωτοπολυμερισμού ***(Εικ. 5)***.

Στη συνέχεια, αποκαταστήσαμε την αδαμαντίνη με το υλικό Tetric EvoCeram A3 μέσης ημιδιαφάνειας, χρησιμοποιώντας την τεχνική διαδοχικού χτισίματος φυμάτων. Πραγματοποιήσαμε χρωματική τροποποίηση των σχισμών με το IPS Empress Direct Color Brown (καφέ) ***(Εικ. 6)***. Όταν αφαιρέσαμε τον ελαστικό απομονωτήρα, ελέγξαμε τη σύγκλειση. Δεδομένου ότι τα φύματα είχαν χτιστεί με τον σωστό τρόπο, απαιτήθηκαν μόνο ελάχιστες τροποποιήσεις. Ολοκληρώσαμε και στιλβώσαμε τις αποκαταστάσεις ρητίνης χρησιμοποιώντας τα τρία λειαντικά από το σετ γυαλίσματος ρητίνης Astropol. Οι επιφάνειες των ολοκληρωμένων αποκαταστάσεων ήταν ελκυστικές με την απλότητα τους και εναρμονίζονταν άριστα με τους παρακείμενους οδοντικούς ιστούς ***(Εικ. 7)***.

Περιστατικό No 2

Ένας ασθενής ηλικίας τριάντα ετών προσήλθε με προβληματικές αποκαταστάσεις σε δύο κάτω γομφίους ***(Εικ. 8)***. Τοποθετήσαμε έναν ελαστικό απομονωτήρα και αφαιρέσαμε τις παλιές αποκαταστάσεις. Κατά τη διάρκεια της διαδικασίας, βρήκαμε πολυάριθμες τερηδονικές βλάβες ***(Εικ. 9)***. Αφαιρέσαμε τον προσβεβλημένο οδοντικό ιστό με στρογγυλή φρέζα από καρβίδιο βολφραμίου σε χαμηλή ταχύτητα. Στη συνέχεια, καθαρίσαμε τις παρασκευασμένες κοιλότητες αμμοβολώντας τις με οξείδια αλουμινίου (30 μm). Δεν μειώσαμε το ελαφρώς υποδιαμορφωμένο παρειακό φύμα του πρώτου γομφίου, καθώς δεν ήταν εκτεθειμένο σε έντονα φορτία κατά τη σύγκλειση ***(Εικ. 10)***.

Η ρητίνη τοποθετήθηκε χρησιμοποιώντας διπλή μέθοδο. Το κοίλο στρώμα της οδοντίνης αποκαταστάθηκε από το Tetric EvoFlow Bulk Fill.

Μετά το στάδιο του πολυμερισμού, η ρητίνη έδειξε μία σημαντική αύξηση της αδιαφάνειας και το υλικό κάλυψε αποτελεσματικά τον αποχρωματισμένο πυθμένα των κοιλοτήτων ***(Εικ. 11)***. Χρησιμοποιήσαμε το IPS Empress Direct Enamel σε απόχρωση A2 για να αποκαταστήσουμε την αδαμαντίνη. Η λεπτή χρώση των σχισμών με το IPS Empress Direct Color Brown δημιούργησε έναν οπτικό διαχωρισμό των φυμάτων.

Οι ολοκληρωμένες και στιλβωμένες αποκαταστάσεις έδειχναν ιδιαίτερα ελκυστικές και δεν διακρίνονταν από τα φυσικά δόντια ***(Εικ. 12)***.

Εικ. 7: Το αποτέλεσμα μετά την ολοκλήρωση και τη στίλβωση.

Εικ. 8: Περιστατικό No 2: Οι δύο γομφίοι απαιτούσαν άμεσες αποκαταστάσεις ρητίνης.

Εικ. 9: Όταν αφαιρέθηκαν οι παλιές αποκαταστάσεις, αποκαλύφθηκαν πολυάριθμες τερηδονικές βλάβες.

Εικ. 10: Παρασκευασμένη κοιλότητα μετά την κατεργασία με οξείδια αλουμινίου.

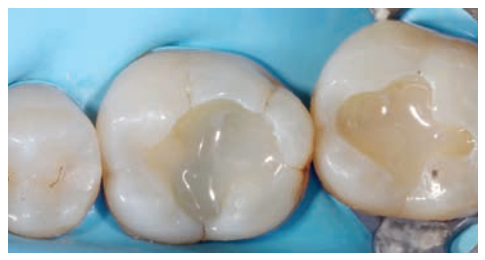

Εικ. 11: Αποκατάσταση του στρώματος της οδοντίνης με το Tetric EvoFlow Bulk Fill (μετά τον πολυμερισμό).

Εικ. 12: Το αποτέλεσμα μετά την ολοκλήρωση και το γυάλισμα. Το στρώμα της αδαμαντίνης αποκαταστάθηκε, ένα φύμα τη φορά, με IPS Empress Direct Enamel (A2).

Συμπέρασμα

Υψηλής ποιότητας αποκαταστάσεις ρητίνης μπορούν να τοποθετηθούν στα οπίσθια δόντια σε ένα κανονικό χρονικό πλαίσιο. Το διπλό πρωτόκολλο ιστο-ανατομικής διαστρωμάτωσης απλοποιεί σημαντικά τη θεραπευτική διαδικασία. Μια ρευστή ρητίνη μονής τοποθέτησης με υψηλό ποσοστό ενισχυτικών, που εμφανίζει αδιαφάνεια παρόμοια με εκείνη της φυσικής οδοντίνης και μια σύνθετη ρητίνη αδαμαντίνης, που εμφανίζει μεσαία ημιδιαφάνεια, αποτελούν τα βασικά στοιχεία αυτού του πρωτοκόλλου.

Dr Gianfranco Politano
Studio di odontoiatria
Dr Daniele Puzzilli
Via dell'Umanesimo, 199
00144 Rome/Italy
gianfrancopolitano@yahoo.it

Assoc. Prof. Marleen Peumans
KUL Faculty of Medicine Universiteit Leuven
Department of Oral Health Sciences
Kapucijnenvoer 7
B-3000 Leuven/Belgium
marleen.peumans@uzleuven.be

www.odvima.gr

Νέο webinar από την TePe

Η TePe συνεχίζει την σειρά των free webinars για οδοντιάτρους και φοιτητές οδοντιατρικής και παρουσιάζει το νέο της webinar με θέμα:

«How to manage peri-implantitis in a pragmatic way?»

Ομιλητής είναι ο Καθηγητής **Ανδρέας Σταυρόπουλος** ο οποίος κατείχε την θέση του Καθηγητή στην Έδρα της Περιοδοντολογίας στο Πανεπιστήμιο του Malmö και σήμερα κατέχει την θέση του Διευθυντή και Καθηγητή στο Τμήμα των Αναγεννητικών Θεραπειών των Δοντιών και της Περιοδοντολογίας. Διαθέτει μεγάλη εμπειρία στην Κλινική Περιοδοντολογία και Εμφυτευματολογία. Επίσης είναι μέλος του διοικητικού συμβουλίου πολλών διεθνών επιστημονικών οργανισμών και σήμερα είναι μέλος της Εκτελεστικής Επιτροπής της Ευρωπαϊκής Ομοσπονδίας Περιοδοντολογίας (EFP).

Το webinar θα πραγματοποιηθεί στις **19 Νοεμβρίου 2020,** στις 20:30 και θα έχει διάρκεια 45 λεπτά.

Παράκληση για την εγγραφή σας έως τις 16 Νοεμβρίου

Περισσότερες πληροφορίες: www.placcontrol.gr

Πραγματοποίηση Μετεκπαιδευτικού Προγράμματος Αισθητικής Οδοντιατρικής "5-Days Masterclass in Aesthetic Dentistry", UCL, Eastman Dental Institute

Το Ινστιτούτο **Μέριμνα Κέντρο Διά Βίου Μάθησης επιπέδου 1** προσαρμοσμένο στις νέες συνθήκες που έχουν προκύψει, πρωτοπόρο στη Δια Βίου Μάθηση εδώ και πολλά έτη και λαμβάνοντας υπόψη τα νέα δεδομένα που επέφερε η πανδημία COVID-19, τηρώντας όλα τα υγειονομικά πρωτόκολλα, πραγματοποίησε στις 26-27-28 Σεπτεμβρίου 2020 με μεγάλη επιτυχία το πρώτο Session του Μετεκπαιδευτικού προγράμματος αισθητικής οδοντιατρικής «5-Days Masterclass in Aesthetic Dentistry» σε συνεργασία με το UCL Eastman Dental Institute.

Το σεμινάριο περιελάμβανε και **θεωρητικό** και **πρακτικό** μέρος (Πρακτική εξάσκηση σεμινάριο φωτογραφίας, χρησιμοποίηση υπερωιών τεχνητών τοιχωμάτων, παρασκευή και αποκατάσταση καταγμάτων, παρασκευή για όψεις αλλά και για ολοκεραμικές στεφάνες, αποτυπώματα PVS).

Στις 31 Οκτωβρίου και 1 Νοεμβρίου ακολούθησε το δεύτερο Session όπου οι συμμετέχοντες έκαναν πρακτική εξάσκηση σε γνάθους χοίρων (επιμήκυνση μήλης και τεχνικές διατήρησης μετεξακτικής ακρολοφίας με τη χρήση κατευθυνόμενης οστικής αναγέννησης) αλλά και συγκόλληση στεφανών και όψεων με δυο διαφορετικά πρωτόκολλα.

Μετά την λήξη του προγράμματος, οι συμμετέχοντες παρέλαβαν το πιστοποιητικό Παρακολούθησης από το **UCL Eastman** CPD Attendance Certificate, που πιστοποιεί την απόκτηση **33 CPD Credit Hours.**

Υπεύθυνη του προγράμματος είναι η Dr. Κωνσταντίνα **Ντίνα Ντεντή** Ειδικός Προσθετολόγος, Διευθύντρια προγραμμάτων Αισθητικής Οδοντιατρικής του UCL Eastman Dental Institute-CPD, με την συνεργάτιδά της Dr. **Μαριάννα Κοντοπόδη** και τον Περιοδοντολόγο Dr. **Γεώργιο Παπαγεωργακόπουλο.**

Το Ινστιτούτο Μέριμνα ευχαριστεί θερμά όλους τους οδοντιάτρους για την συμμετοχή τους στα προγράμματά μας.

Το Ινστιτούτο Μέριμνα προετοιμάστηκε κατάλληλα και εξοπλίστηκε με ό,τι είναι απαραίτητο ώστε να συνεχίσει να προσφέρει στους οδοντιάτρους υψηλού επιπέδου συνεχιζόμενη εκπαίδευση, διασφαλίζοντας παράλληλα τη διαφύλαξη της υγείας των συμμετεχόντων στις εκδηλώσεις του βάσει τις εγκυκλίου του Υπουργείου Παιδείας.

Μπορείτε να ενημερώνεστε για όλα τα προγράμματά μας στην ανανεωμένη ιστοσελίδα **www.merimnaseminars.gr** αλλά και να παρακολουθείτε τα ΔΩΡΕΑΝ online σεμινάρια - Webinars μέσω της ηλεκτρονικής μας πλατφόρμας **https://webinars.edu.gr/,** μια πλατφόρμα που δημιούργησε το Ινστιτούτο Μέριμνα από το 2015 προσαρμόζοντάς την στις σύγχρονες οδοντιατρικές ανάγκες εκπαίδευσης, ώστε να την καταστήσει την πλέον αξιόπιστη στον χώρο.

Το Ινστιτούτο Μέριμνα είναι το μοναδικό οδοντιατρικό εκπαιδευτικό κέντρο εγκεκριμένο και αδειοδοτημένο από τον ΕΟΠΠΕΠ ΥΠΟΥΡΓΕΙΟ ΠΑΙΔΕΙΑΣ, ΕΡΕΥΝΑΣ ΚΑΙ ΘΡΗΣΚΕΥΜΑΤΩΝ Ε.Ο.Π.Π.Ε.Π. Αρ. Αδείας Κε.Δι.Βι.Μ.1 2101624

Υπηρεσία τυπώματος με το λογότυπό σας

33 ΧΡΟΝΙΑ
Φροντίζουμε το χαμόγελο των Ελλήνων

Η υπηρεσία τυπώματος της PLAC CONTROL προσφέρει προϊόντα στοματικής υγιεινής για την προσωπική σας επαγγελματική προώθηση. Η χρήση του λογότυπου είναι μια καταπληκτική ευκαιρία για marketing μέσα στα οδοντιατρεία.

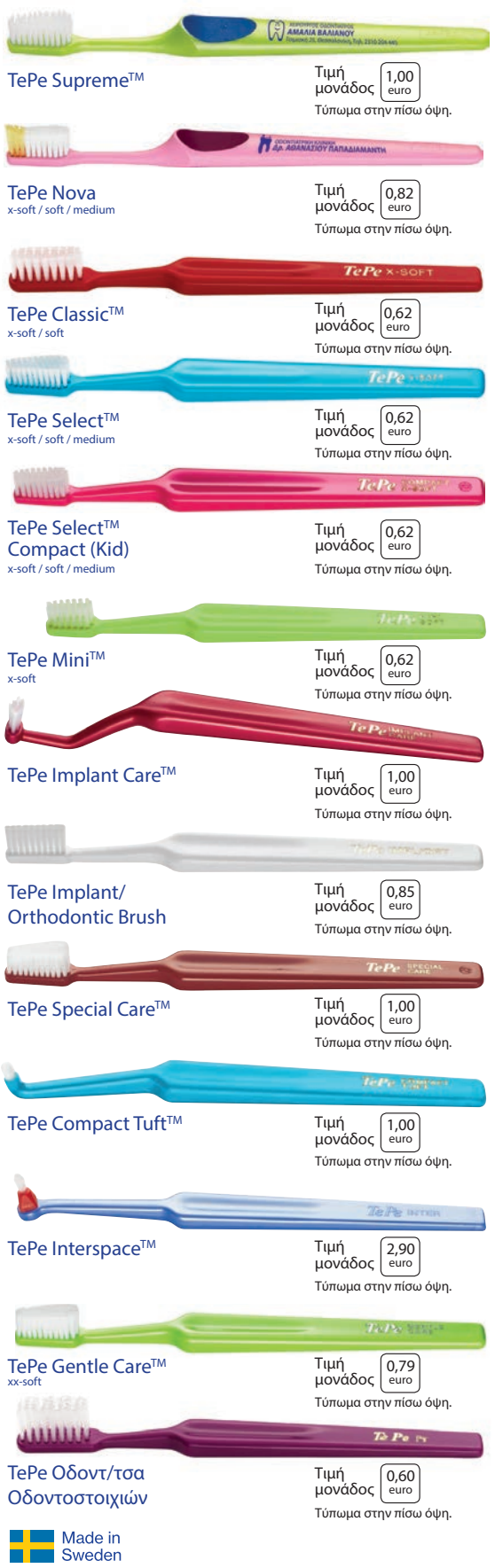

TePe Supreme™ — Τιμή μονάδος 1,00 euro — Τύπωμα στην πίσω όψη.
TePe Nova x-soft / soft / medium — Τιμή μονάδος 0,82 euro — Τύπωμα στην πίσω όψη.
TePe Classic™ x-soft / soft — Τιμή μονάδος 0,62 euro — Τύπωμα στην πίσω όψη.
TePe Select™ x-soft / soft / medium — Τιμή μονάδος 0,62 euro — Τύπωμα στην πίσω όψη.
TePe Select™ Compact (Kid) x-soft / soft / medium — Τιμή μονάδος 0,62 euro — Τύπωμα στην πίσω όψη.
TePe Mini™ x-soft — Τιμή μονάδος 0,62 euro — Τύπωμα στην πίσω όψη.
TePe Implant Care™ — Τιμή μονάδος 1,00 euro — Τύπωμα στην πίσω όψη.
TePe Implant/ Orthodontic Brush — Τιμή μονάδος 0,85 euro — Τύπωμα στην πίσω όψη.
TePe Special Care™ — Τιμή μονάδος 1,00 euro — Τύπωμα στην πίσω όψη.
TePe Compact Tuft™ — Τιμή μονάδος 1,00 euro — Τύπωμα στην πίσω όψη.
TePe Interspace™ — Τιμή μονάδος 2,90 euro — Τύπωμα στην πίσω όψη.
TePe Gentle Care™ xx-soft — Τιμή μονάδος 0,79 euro — Τύπωμα στην πίσω όψη.
TePe Οδοντ/τσα Οδοντοστοιχιών — Τιμή μονάδος 0,60 euro — Τύπωμα στην πίσω όψη.

Made in Sweden

1. Με μελάνι

Η νέα υπηρεσία δίνει τη δυνατότητα να τυπωθεί το όνομά σας, το logo ή το μήνυμά σας σε όποια οδοντόβουρτσα επιθυμείτε.
Το τύπωμα γίνεται με ένα **χρώμα - μπλε σκούρο.** Μπορείτε να βάλετε το σήμα και τα στοιχεία σας σε 1, 2 ή 3 σειρές

ΟΔΟΝΤΙΑΤΡΙΚΗ ΚΛΙΝΙΚΗ **Δρ. Ιωάννης Παππάς** www.pappasdent.gr
ΟΔΟΝΤΙΑΤΡΙΚΗ ΚΛΙΝΙΚΗ **Δρ. Αθανάσιος Παπαδιαμάντης**
ή απλά μόνο τα στοιχεία σας.
ΟΔΟΝΤΙΑΤΡΙΚΗ ΚΛΙΝΙΚΗ **Δρ. Ιωάννης Παππάς** www.pappasdent.gr
ΧΕΙΡΟΥΡΓΟΣ ΟΔΟΝΤΙΑΤΡΟΣ **ΑΜΑΛΙΑ ΒΑΛΙΑΝΟΥ** Τσιμισκή 25, Θεσσαλονίκη, Τηλ. 2310 204 445

2. Με χρυσή ταινία

Η υπηρεσία παρέχει επίσης τη δυνατότητα τυπώματος του ονόματος κάποιων πληροφοριών σε χρυσό. Τα στοιχεία πρέπει να είναι σε μια σειρά και γραμμένα με μια απλή γραμματοσειρά. **Οι οδοντόβουρτσες στις οποίες τυπώνεται το χρυσό είναι:** TePe Classic™, Select™, Select™ Compact (Kid), Mini™, Implant Care™, Implant/Orthodontic Brush, Special Care™, Compact Tuft™, Interspace™, Gentle Care™ και Οδοντοστοιχιών PR.

Δρ. ΕΥΑΓΓΕΛΟΣ ΔΗΜΟΥ 210 89 66 287
Δρ. ΜΑΡΙΑ ΛΕΧΟΥ 210 33 55 125
SMILE ΟΔΟΝΤΙΑΤΡΙΚΗ ΚΛΙΝΙΚΗ 210 87 42 001

Παραγγελίες

Η παραγγελία σας μπορεί να περιλαμβάνει διάφορες οδοντόβουρτσες. Η κάθε μια έχει minimum ποσότητα τεμαχίων και η τιμή διαμορφώνεται ανάλογα. Οι περισσότερες οδοντόβουρτσες διατίθενται σε διάφορα χρώματα.

1. Οδοντόβουρτσες με κυλινδρική λαβή όπως Tepe Supreme™ και TePe Nova έχουν **minimum παραγγελία 120 τεμάχια με δυνατότητα ανάμιξης.**
2. Οδοντόβουρτσες με πλατιά λαβή TePe Classic™, Select™, Select™ Compact και Mini™ **minimum παραγγελία 150 τεμάχια με δυνατότητα ανάμιξης.**
3. Ειδικές οδοντόβουρτσες με πλατιά λαβή **με δυνατότητα ανάμιξης** για πληροφορίες επικοινωνήστε με την εταιρία.

Για μεγάλες ποσότητες ισχύουν χαμηλότερες τιμές.

Θήκη Ταξιδίου για Μεσοδόντια Βουρτσάκια — Minimum ποσότητα 150 τεμ. — Τιμή μονάδος 0,44 euro

Οδοντόβουρτσα ταξιδίου — Minimum ποσότητα 100 τεμ. — Τιμή μονάδος 0,80 euro — Ποικιλία χρωμάτων

Θήκες οδοντοστοιχειών, ορθοδοντικών και μηχανημάτων — Minimum ποσότητα 100 τεμ. — Ποικιλία χρωμάτων — Τιμή μονάδος 0,90 euro Οδοντοστοιχειών — Τιμή μονάδος 0,70 euro ορθοδοντικών

Για πληροφορίες επικοινωνήστε με την εταιρία.
Στις παραπάνω τιμές δεν συμπεριλαμβάνεται ο Φ.Π.Α.

PlacControl® Προϊόντα Στοματικής Υγιεινής
ΤΗΛ. **800 11 75222** (ΧΩΡΙΣ ΧΡΕΩΣΗ ΑΠΟ ΣΤΑΘΕΡΟ)
ΤΗΛ. 210 93 14 004, Αθήνα - 23920 73732 Θεσ/νίκη
www.placcontrol.gr e-mail: info@placcontrol.gr

Η πρόληψη και η υγιεινή στο επίκεντρο της IDS 2021

Η 39η Διεθνής Οδοντιατρική Έκθεση (IDS) θα λάβει χώρα από τις **10 έως 13 Μαρτίου 2021**, στην Κολωνία, σηματοδοτώντας την έναρξη μιας νέας εποχής, μιας εποχής όπου τα οδυνηρά μαθήματα της πανδημίας, μας έχουν κάνει να αντιληφθούμε και να εκτιμήσουμε εκ νέου την αξία της υγείας.

Το φετινό κεντρικό θέμα της IDS επικεντρώνεται στα μέτρα πρόληψης λοιμώξεων στο οδοντιατρείο για την αποφυγή διασποράς του νέου κορωνοϊού.

Ταυτόχρονα, η Koelnmesse, ως διοργανώτρια της IDS, έχει θέσει συγκεκριμένα πρωτόκολλα και μέτρα προστασίας υπό την απαρέγκλιτη τήρηση των οποίων, θα γίνει η διεξαγωγή της φετινής έκθεσης, με μότο #B-SAFE4business.

Η κορυφαία εμπορική έκθεση της οδοντιατρικής βιομηχανίας, στην οποία ήδη έχουν δηλώσει συμμετοχή πάνω από 1.200 εταιρείες, θα προσφέρει μια ολοκληρωμένη εικόνα για τις καθιερωμένες και καινοτόμες διαδικασίες και τεχνολογίες για το οδοντιατρείο και το οδοντοτεχνικό εργαστήριο και θα θέσει υψηλά πρότυπα όσον αφορά την υγιεινή και την πρόληψη. Καθιερωμένα αλλά και νέα μέτρα για την ατομική υγιεινή των οδοντιάτρων, για την απολύμανση επιφανειών και την αποστείρωση εργαλείων, συμβουλές και έξυπνα tips- όλα θα βρεθούν στο επίκεντρο της φετινής 39ης διοργάνωσης της IDS, η οποία θα καλύψει όλο το φάσμα των απαραίτητων μέτρων για να συνεχιστεί η άσκηση της οδοντιατρικής με ασφάλεια. Σημειώνεται ότι η Γερμανική Οδοντιατρική Ομοσπονδία (BZÄK) και η Ένωση Ιατρικών Επαγγελμάτων από κοινού επιβεβαίωσαν ότι όλες οι οδοντιατρικές θεραπείες είναι προς το παρόν δυνατές χάρη στα υψηλά πρότυπα υγιεινής. Σύμφωνα με την υπάρχουσα διαθέσιμη γνώση, η συνέχιση των θεραπειών δεν έχει συμβάλει σε υψηλότερο αριθμό μολύνσεων Covid-19 μεταξύ των ασθενών ή μεταξύ της ομάδας του οδοντιατρείου.

Πρόκειται για μια διαπίστωση, η οποία δεν προκαλεί έκπληξη, καθώς σε όλες τις οδοντιατρικές πράξεις λαμβάνονται όλα τα μέτρα για την αποφυγή μετάδοσης μολυσματικών ασθενειών. Με τη βοήθεια των καλά προετοιμασμένων οδοντιατρικών ομάδων, τα υψηλά γερμανικά πρότυπα υγιεινής έχουν εγγυημένη αποτελεσματικότητα και ενισχύονται περαιτέρω για να αποκλείσουν προληπτικά τις μολύνσεις Covid-19. Για παράδειγμα, οι ασθενείς προσέρχονται για οδοντιατρικές επεμβάσεις τηρώντας τους χρονικούς περιορισμούς, ώστε να μην χρειάζεται να ξοδεύεται χρόνος στις αίθουσες αναμονής.

«Λόγω της πανδημίας τα θέματα υγιεινής είναι υψίστης σημασίας για όλους μας», τόνισε ο Δρ Markus Heibach, Εκτελεστικός Διευθυντής της Ένωσης Γερμανών Κατασκευαστών Οδοντιατρικών ειδών (VDDI).

«Ως η κορυφαία παγκόσμια εμπορική έκθεση της οδοντιατρικής βιομηχανίας, η IDS 2021 προσφέρει την ευκαιρία σε αυτές τις δύσκολες εποχές να ενισχυθούν μακρόχρονες συνεργασίες και να δημιουργηθούν νέες», δήλωσε μεταξύ άλλων ο κ. Heibach.

Λόγω της πανδημίας Covid-19, η διοργανώτρια εταιρεία της IDS 2021 έχει μεριμνήσει με μια σειρά μέτρων για την επίτευξη του υψηλότερου επιπέδου ασφάλειας για τους επισκέπτες και τους εκθέτες της Έκθεσης.

Προτεραιότητα η ασφάλεια

Λόγω των περιορισμών που γεννά η πανδημία για πρώτη φορά φέτος αποφασίστηκε να μειωθεί η διάρκεια της έκθεσης από πέντε σε τέσσερις ημέρες, ενώ ο αρχικός σχεδιασμός ήταν για 9-13 Μαρτίου 2021. Επίσης αποφασίστηκε ο ανασχεδιασμός της διάταξης των περιπτέρων, των διαδρόμων, των περιοχών ξεκούρασης και φαγητού αλλά και των εισόδων για ακόμα μεγαλύτερη ασφάλεια.

Επιπλέον, η Koelnmesse προσφέρει εργαλεία μέσα από μια ψηφιακή πλατφόρμα προκειμένου να βελτιώσει τη φυσική παρουσία στην έκθεση. Ένα απ' αυτά είναι η εφαρμογή eGuard που βελτιώνει τη ροή των επισκεπτών αλλά και το «Human Security Radar» που επιτρέπει τον ανέπαφο έλεγχο προσωπικών χειραποσκευών και τσαντών.

Θα πρέπει να σημειωθεί ότι δεν ισχύει η υποχρέωση καραντίνας για επισκέπτες ακόμη και από χώρες υψηλού κινδύνου για την πανδημία, αρκεί οι ενδιαφερόμενοι να προσκομίσουν αρνητικό τεστ για τον νέο κορωνοϊό που να έχει διεξαχθεί το πολύ 48 ώρες πριν από την είσοδο στη χώρα. Το τεστ μπορεί να γίνει και στη Γερμανία, ωστόσο σε αυτή την περίπτωση ισχύουν οι κανονισμοί καραντίνας μέχρι την εξαγωγή του αποτελέσματος.

Στον σύνδεσμο **www.english.ids-cologne.de/fair/ids/re-start-koelnmesse** μπορείτε να αποκτήσετε μια πληρέστερη εικόνα για τα μέτρα που έχουν ληφθεί σε επίπεδο διοργάνωσης, με στόχο την επίτευξη του υψηλότερου επιπέδου επαγγελματικής ασφάλειας στους επισκέπτες και τους εκθέτες της IDS 2021.

Έξυπνες λύσεις από τη Dentsply Sirona που κάνουν πιο εύκολη την εμφυτευματολογία

Η Dentsply Sirona συνεχίζει να προσφέρει καινοτομίες και ψηφιακές λύσεις στην εμφυτευματολογία, ανταποκρινόμενη στην ανάγκη των οδοντιάτρων για υψηλής ποιότητας θεραπείες με ταυτόχρονη εξοικονόμηση χρόνου και κόπου.

Η Dentsply Sirona διαθέτει ένα ευρύ φάσμα προϊόντων και λύσεων για όλα τα στάδια της εμφυτευματολογίας και όπως δείχνει η πρόσφατη παρουσίαση των Azento, Astra Tech Implant EV και Acuris, η εταιρεία σκοπεύει να παραμείνει πρωτοπόρος στην καινοτομία.

«Όλα όσα διαθέτουμε στην αγορά βασίζονται στις ανάγκες των οδοντιάτρων, είναι καλά τεκμηριωμένα και κλινικά αποδεδειγμένα. Θα συνεχίσουμε να κάνουμε ολοένα και καλύτερα προϊόντα, να βρίσκουμε νέες λύσεις και να προωθούμε την πρόοδο της βιομηχανίας. Ταυτόχρονα, γνωρίζουμε ότι οι οδοντίατροι ενδιαφέρονται όλο και περισσότερο να βρουν τη ροή εργασίας που ταιριάζει καλύτερα στις ανάγκες τους. Ακούγοντάς τους και αξιολογώντας την κατάστασή τους, μπορούμε να εντοπίσουμε ποια προϊόντα, λύσεις και υπηρεσίες τους βοηθούν καλύτερα», λέει ο Gene Dorff, αντιπρόεδρος του Ομίλου της Dentsply Sirona Implants.

Η εταιρεία παρέχει μια τεράστια ποικιλία προϊόντων και λύσεων στη θεραπεία εμφυτευμάτων για μια ολοκληρωμένη λύση που δημιουργεί την καλύτερη δυνατή ροή εργασίας για τον οδοντίατρο.

Το Astra Tech Implant EV έχει βαθύτερο σχεδιασμό σπειρώματος ακροριζικά του εμφυτεύματος που κάνει πιο εύκολη την επιθυμητή αρχική σταθερότητα.

Οι μεμβράνες τιτανίου Symbios BoneShield προσφέρουν υψηλή μηχανική υποστήριξη και εξαιρετική βιοσυμβατότητα, ενώ επιτρέπουν τη διάχυση θρεπτικών ουσιών μέσα από μοναδικούς μικροπόρους.

Το Astra Tech Implant System είναι ένα από τα πιο τεκμηριωμένα συστήματα οδοντικών εμφυτευμάτων στον κόσμο, με πάνω από 1.000 δημοσιεύσεις σε επιστημονικά περιοδικά.

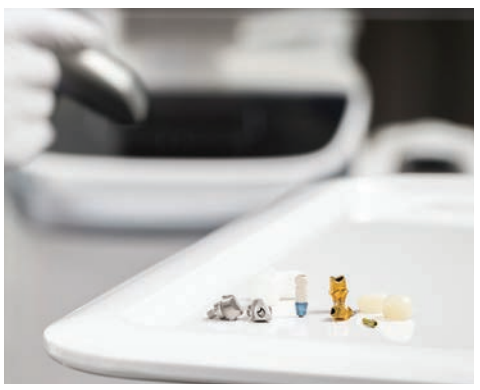

Το Primescan προσφέρει πλήρη αποτύπωση των στοιχείων για αξιόπιστο σχεδιασμό της εμφυτευματικής θεραπείας.

Astra Tech Implant EV

Το Astra Tech Implant System μόλις έγινε ακόμα καλύτερο - με το νέο Astra Tech Implant EV. Ως ένα από τα πιο εδραιωμένα συστήματα εμφυτευμάτων στην αγορά σήμερα - τεκμηριωμένο σε περισσότερες από 1.000 δημοσιεύσεις σε επιστημονικά περιοδικά - συνεχίζει να εξελίσσεται και να παρέχει μεγάλα κλινικά οφέλη.

Το ανασχεδιασμένο Astra Tech Implant EV έρχεται με σημαντικά πλεονεκτήματα: Χάρη στη σχεδίαση βαθύτερου σπειρώματος εμφυτεύματος ακροριζικά, είναι πιο εύκολο να επιτευχθεί η επιθυμητή αρχική σταθερότητα και η εμπειρία χειρισμού βελτιώνεται για εύκολη τοποθέτηση.

«Αισθάνομαι πιο σίγουρος με το Astra Tech Implant EV γιατί το ακροριζικό μέρος του πιάνει τέλεια στην οστεοτομία. Νιώθω ότι το εμφύτευμα καθοδηγείται μόνο του, καθιστώντας πολύ εύκολη την τοποθέτηση. Αυτό θα είναι πολύ χρήσιμο για τους νέους οδοντιάτρους» εξηγεί ο Marco Toia, DDS, PhD στη Στοματική και Γναθοπροσωπική χειρουργική και Στοματική Ιατρική της Σχολής Οδοντολογίας στο Πανεπιστήμιο Μάλμο της Σουηδίας.

Εδώ και 30 χρόνια που κυκλοφορεί το εμφυτευματικό σύστημα Astra Tech είναι ένα από τα πιο τεκμηριωμένα οδοντιατρικά εμφυτεύματα, με περισσότερες από 1.000 δημοσιευμένες επιστημονικές έρευνες σε περιοδικά με high impact factor. Η συνεχόμενη κλινική τεκμηρίωση αποδεικνύει ότι το εμφυτευματικό σύστημα Astra Tech παρέχει χειρουργική και προσθετική ευελιξία, διατηρεί τα επίπεδα οστού στον αυχένα και τα κλινικά του αποτελέσματα, τόσο λειτουργικά όσο και αισθητικά, είναι σταθερά στο χρόνο.

Τα μοναδικά χαρακτηριστικά του, όπως η

Επανεπέμβαση στην Ενδοδοντία

Mario Luiz Zuolo, Daniel Kherlakian, José Eduardo de Mello, Jr, Maria Cristina Coelho de Carvalho, and Maria Inês Ranazzi Cabral Fagundes

Επιστημονική επιμέλεια-Μετάφραση:
Μαρία Γεωργοπούλου Καθηγήτρια ΕΚΠΑ
Αλέξανδρος Προύντζος DDS, MSc Ενδοδοντίας

Αυτό το βιβλίο βοηθά τους επαγγελματίες της στοματικής υγείας να περιηγηθούν με επιτυχία σε κάθε στάδιο της ενδοδοντικής επαναθεραπείας ξεκινώντας από την κατανόηση των ενδείξεων για την επανάληψη της θεραπείας και φτάνοντας στην βέλτιστη επανέμφραξη του ριζικού σωλήνα. Έχοντας την υπογραφή μιας ομάδας έμπειρων ειδικών, αυτό το εξαιρετικό βιβλίο διερευνά τις διάφορες επιλογές και προσεγγίσεις επαναθεραπείας και βασίζεται σε στοιχεία από τη βιβλιογραφία και την εμπειρία από την κλινική πράξη για να κάνει συστάσεις για τα πιο προβλέψιμα πρωτόκολλα και τεχνικές. Οι συγγραφείς αναλύουν τις παραμέτους για την αρχική επιτυχία στην ενδοδοντική θεραπεία και παρουσιάζουν τα νέα υλικά και εργαλεία, καθώς και τα τεχνολογικά μέσα που είναι διαθέσιμα για την επανάληψη της ενδοδοντικής θεραπείας. Καλύπτουν τη διαχείριση των επιπλοκών κατά την πρώτη θεραπεία, με έμφαση στη σωστή εκ νέου πρόσβαση στους ριζικούς σωλήνες, ακόμη και όταν αυτοί είναι ενασβεστιωμένοι.

€150

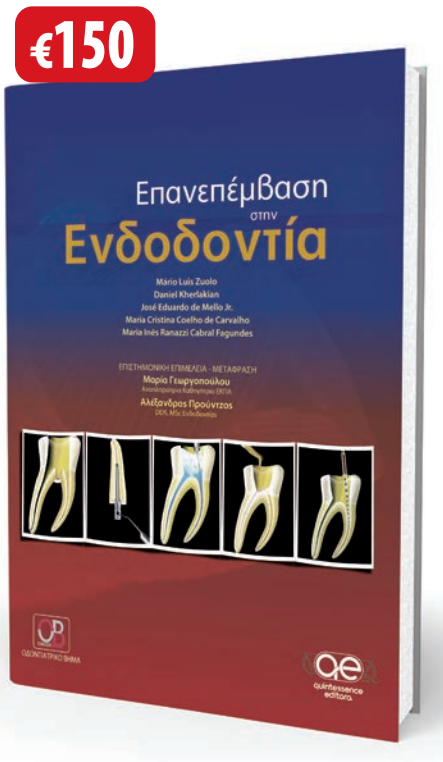

+ Δώρο
Λεξικό Ενδοδοντολογικών Όρων

Πρακτικά Μαθήματα Ενδοδοντίας

Donald E. Arens, Alan H. Gluskin, Christine I. Peters, Ove A. Peters

Επιστημονική επιμέλεια:
Γιώργος Ι. Σίσκος Αναπληρωτής Καθηγητής ΕΚΠΑ

Μετάφραση:
Γιώργος Δ. Κωστούρος MSc Ενδοδοντίας

Το βιβλίο «Πρακτικά Μαθήματα Ενδοδοντίας», είναι κατά κύριο λόγο ένας λεπτομερής πρακτικός οδηγός. Αποτελείται από 6 μέρη, με 42 μαθήματα συνολικά, όπου αναλύεται οτιδήποτε αφορά την παροχή ενδοδοντικής θεραπείας υψηλού επιπέδου. Αρχίζοντας από την εξέταση του ασθενούς και τη διάγνωση του προβλήματος, τα «Πρακτικά Μαθήματα Ενδοδοντίας» καταλήγουν στην τελική έμφραξη του ριζικού σωλήνα. Επιπρόσθετα, περιγράφονται με κάθε λεπτομέρεια πώς γίνεται η κατάρτιση του σχεδίου θεραπείας, ποιος είναι ο απαραίτητος τεχνικός εξοπλισμός και τι περιλαμβάνει μια άρτια χημικομηχανική επεξεργασία, από τις πρώτες ενέργειες για την πρόσβαση στο ριζικό σωλήνα έως τις τελευταίες, πριν την οριστική έμφραξη.

Τέλος, υπάρχει μια ολόκληρη ενότητα αφιερωμένη στα επείγοντα περιστατικά και σε ειδικά ενδοδοντικά προβλήματα που μπορεί να συναντήσει ο κλινικός οδοντίατρος.

€117

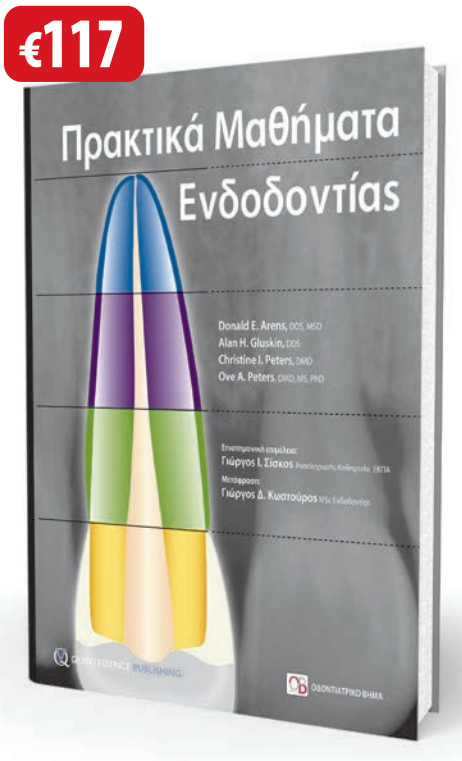

+ Δώρο
Λεξικό Ενδοδοντολογικών Όρων

Στις τιμές περιλαμβάνονται τα έξοδα αποστολής και ο ΦΠΑ

ΟΔΟΝΤΙΑΤΡΙΚΟ ΒΗΜΑ
ΕΚΔΟΣΕΙΣ

Τώρα μπορείτε να κάνετε τις αγορές σας με **πιστωτική κάρτα** και άτοκες δόσεις απευθείας από τον προσωπικό σας υπολογιστή, μέσω του www.odvima.gr

Σκουφά 64, 106 80 Αθήνα, Τηλ. 210 3814 939, www. odvima.gr, e-mail: odvima@otenet.gr

σύνδεση εμφυτεύματος - διαβλεννογονίου στηρίγματος, ο σχεδιασμός του εμφυτευματικού σπειρώματος και η τεχνολογία της επιφάνειάς του είναι αποτελέσματα βαθιάς γνώσης και κατανόησης των βιολογικών και κλινικών διαδικασιών, που συνάδουν στην ακόμα καλύτερη κλινική εμφυτευματική θεραπεία.

Μεμβράνες τιτανίου Symbios BoneShield

Η νέα μεμβράνη τιτανίου BoneShield προσφέρει υψηλή μηχανική σταθερότητα και εξαιρετική βιοσυμβατότητα, ενώ επιτρέπει τη διάχυση των θρεπτικών ουσιών μέσω μοναδικών μικροπόρων.

Η μεμβράνη τιτανίου BoneShield παρέχει τρισδιάστατη σταθερότητα. Πρώτον, η λεία επιφάνεια τιτανίου μειώνει την πρόσφυση της πλάκας και των βακτηρίων.[1,3,4] Δεύτερον, το προφίλ 20μm επιτρέπει τη διαμόρφωση της μεμβράνης τιτανίου χωρίς να χάνεται η μηχανική σταθερότητα. Τρίτον, με μοναδικούς μικροπόρους η μεμβράνη επιτρέπει τη διάχυση οξυγόνου και τη διέλευση ανοσοκυττάρων[1,3]. Η ενισχυμένη ακαμψία και η ανώτερη μακροπρόθεσμη δομική υποστήριξη καθιστούν τις μεμβράνες τιτανίου BoneShield ιδιαίτερα κατάλληλες για διαδικασίες όπως η διατήρηση της ακρολοφίας, η ανύψωση ιγμορείου και η κατά πλάτος αύξηση της ακρολοφίας ή όπου υπάρχουν μεγάλα οστικά ελλείμματα[1,2]. Οι μεμβράνες διατίθενται σε τρία σχήματα και μεγέθη - οβάλ 20/15 mm, τριγωνικά 21/17 mm και ορθογώνια 33/25 mm.

Ψηφιακή ροή εργασιών εμφυτευμάτων με Primescan

Στην εμφυτευματολογία οι ψηφιακές τεχνολογίες διαδραματίζουν κεντρικό ρόλο και η ενδοστοματική σάρωση είναι ένα βήμα προς μια πλήρη ψηφιακή ροή εργασιών.

Το Primescan, προσφέρει εξαιρετικά ακριβή δεδομένα σάρωσης που ανοίγουν νέες δυνατότητες για αύξηση της ασφάλειας, της αποτελεσματικότητας και της άνεσης, τόσο για τους οδοντιάτρους, όσο και τους ασθενείς.

Το εργαλείο αυτό παρέχει πρόσβαση σε καινοτόμες και έξυπνες λύσεις θεραπείας εμφυτευμάτων όπως τα Azento, Simplant και Atlantis, ενώ η Simplant Planning Service με τα ακριβή δεδομένα του Primescan, οδηγείται στον αξιόπιστο σχεδιασμό χειρουργικών οδηγών. Χάρη στον Χειρουργικό Οδηγό Simplant γίνεται πιο εύκολη, ακριβής και ασφαλής η τοποθέτηση των εμφυτευμάτων, ενώ η ψηφιακή ροή εργασίας του εμφυτεύματος ολοκληρώνεται με τα Atlantis Solutions που προσφέρουν εξειδικευμένα στηρίγματα και στεφάνες για κάθε ασθενή.

*Περισσότερες πληροφορίες στην ιστοσελίδα **www.dentsplysirona.com**, όπου μπορείτε να δείτε ποια από τα παραπάνω προϊόντα είναι διαθέσιμα στην ελληνική αγορά.*

Επιστημονικές παραπομπές

1. Schopper, C., et al., Long-term results after guided bone regeneration with resorbable and microporous titanium membranes. J Oral Maxillofac Surg Clin NA, 2001. 30(3): p. 157-161.
2. Pinho, M.N., et al., Titanium membranes in prevention of alveolar collapse after tooth extraction. Implant Dent, 2006.
3. Arpak, M.N., A. Alkan, and I. Nergiz, A case of localized ridge augmentation from using a titanium membrane: A pilot study. Journal of Oral Science, 2000. 42(3): p. 133-138.
4. Poeschl et al. Application of platelet-rich plasma for enhanced bone regeneration in grafted sinus. J Oral Maxillofac Surg 2012.

KATANA™ Cleaner

Παράγοντας καθαρισμού για όλες τις επανορθωτικές αποκαταστάσεις

Απομακρύνετε την επιμόλυνση για να βελτιστοποιήσετε τα αποτελέσματα της συγκόλλησής σας

Χαρακτηριστικά

- Υψηλή επίδραση καθαρισμού λόγω της ενεργής επιφανειακής δράσης του MDP άλατος
- Ασφαλές για να χρησιμοποιηθεί εξωστοματικά και ενδοστοματικά (pH 4.5)
- Σύστημα εφαρμογής με το ένα χέρι
- Εύκολη και γρήγορη διαδικασία εφαρμογής – τρίψε, ξέπλυνε και στέγνωσε

Εύκολη και γρήγορη διαδικασία εφαρμογής

Τρίψε, ξέπλυνε και στέγνωσε. Αυτά μόνο χρειάζεστε για να βελτιστοποιήσετε τη διαδικασία συγκόλλησης. Διαφορετικό από τα άλλα καθαριστικά που απαιτούν αρκετό χρόνο τριψίματος και περιορίζονται μόνο στην εξωστοματική χρήση, **το KATANA™ Cleaner απαιτεί μόνο 10 δευτερόλεπτα και μπορεί να χρησιμοποιηθεί ενδοστοματικά και εξ στοματικά.**

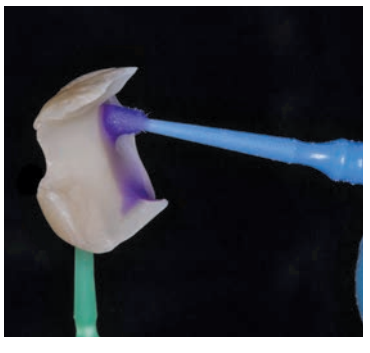

*Ιδανικός συνδιασμός με **Panavia V5 & Panavia SA CEMENT UNIVERSAL***

*Για περισσότερες πληροφορίες απευθυνθείτε στην εταιρεία **Τσαπράζης Ιωάννης ΑΕ**, τηλ: 210-7716416 ή στο website: www.tsaprazis.gr*

MEDIMARK SCIENTIFIC

Απλοποιημένη, Αποτελεσματική Απολύμανση

Spray επιφανειών
Φιαλ.750 ml

Υγρό συμπυκνωμένο
εργαλείων και επιφανειών
Φιαλ. 1 Lt

Απολυμαντικά μαντηλάκια
Πακ. 200 τεμ.

MICROBIOLOGICAL EFFICACY

CHEM**GENE HLD$_4$H** has been tested effective against:

FUNGICIDAL ACTIVITY *Trichophyton rubrum* *Candida albicans* **VIRUCIDAL ACTIVITY** Hepatitis B Herpes Simplex Norovirus Vaccinia Adenovirus **BACTERIOPHAGE ACTIVITY** *Lactococcus lacti*	**MYCOBACTERICIDAL ACTIVITY** *Mycobacterium terrae* *Mycobacterium avium* **BACTERICIDAL ACTIVITY** *Pseudomonas aeruginosa* *Escherichia coli* *Staphylococcus aureus* *Enterococcus hirae* *Legionella pneumophila* *Salmonella typhimurium* *Listeria monocytogenes* Methicillin-resistant *Staphylococcus aureus* Methicillin-resistant *Staphylococcus pseudointermedius*

ΑΠΟΛΥΜΑΝΤΙΚΟ

- Βακτηριδιοκτόνο, ιοκτόνο, μυκητοκτόνο, εξουδετερώνει το μικρόβιο της φυματίωσης
- Καθαρίζει και απολυμαίνει
- Χωρίς αλκοόλη, αλδεΰδες, χλώριο, φαινόλες ή αλογόνα
- Κατάλληλο για επιφάνειες, εργαλεία, αποτυπώματα
- Ενδείκνυται για λουτρό υπερήχων.

04/2020

DENTALCOM Γ. ΠΑΠΑΖΟΓΛΟΥ Α.Ε.

ΚΑΡΥΟΦΥΛΛΗ 24, ΓΟΥΔΗ, 115 27 ΑΘΗΝΑ

ΤΗΛ.: 210.7775110, 210.7775929 e-mail: sales@dentalcom.gr - www.dentalcom.gr

GCCC: Η Dentsply Sirona βραβεύει τους καλύτερους σπουδαστές Οδοντιατρικής

Κάθε χρόνο η Dentsply Sirona διεξάγει τον Παγκόσμιο Διαγωνισμό «Global Clinical Case Contest» (GCCC) βραβεύοντας εξαιρετικά επιτεύγματα στην αισθητική οδοντιατρική από φοιτητές από όλο τον κόσμο. Φέτος, ο τελικός γύρος πραγματοποιήθηκε διαδικτυακά και μια κριτική επιτροπή αποτελούμενη από μέλη της διεθνούς οδοντιατρικής κοινότητας επέλεξε τις καλύτερες συμμετοχές από μια σειρά απαιτητικών κλινικών περιστατικών. Ένα λαμπερό χαμόγελο μπορεί να φέρει χαρά, ειδικά σε αυτές τις δύσκολες στιγμές. Σε όλο τον κόσμο, οι νέοι οδοντίατροι θέτουν τις δεξιότητές τους στην υπηρεσία των ασθενών τους, προκειμένου να τους βοηθήσουν να χαμογελάσουν ξανά με αυτοπεποίθηση. Φέτος, η κριτική επιτροπή του διαγωνισμού «Dentsply Sirona Global Clinical Case Contest» βράβευσε τις καλύτερες συμμετοχές στον τομέα τους υπό πολύ ειδικές συνθήκες λόγω της πανδημίας COVID-19.

Οι φετινοί νικητές του διαγωνισμού ανακοινώθηκαν κατά τη διάρκεια μιας διαδικτυακής εκδήλωσης, η οποία έλαβε χώρα στις 23 Σεπτεμβρίου 2020. Ο καθηγητής Dr. Rainer Seemann, Αντιπρόεδρος Global Clinical Affairs στην Dentsply Sirona, ήταν μέλος της τριμελούς επιτροπής που επέλεξε τους τρεις νικητές από τις καλύτερες συμμετοχές παγκοσμίως. Τα άλλα μέλη της κριτικής επιτροπής ήταν δύο αξιόλογοι οδοντίατροι διεθνούς κύρους και αναγνώρισης, ο Καθηγητής Ian Cline (Ηνωμένο Βασίλειο) και ο Καθηγητής Gaetano Paolone (Ιταλία)

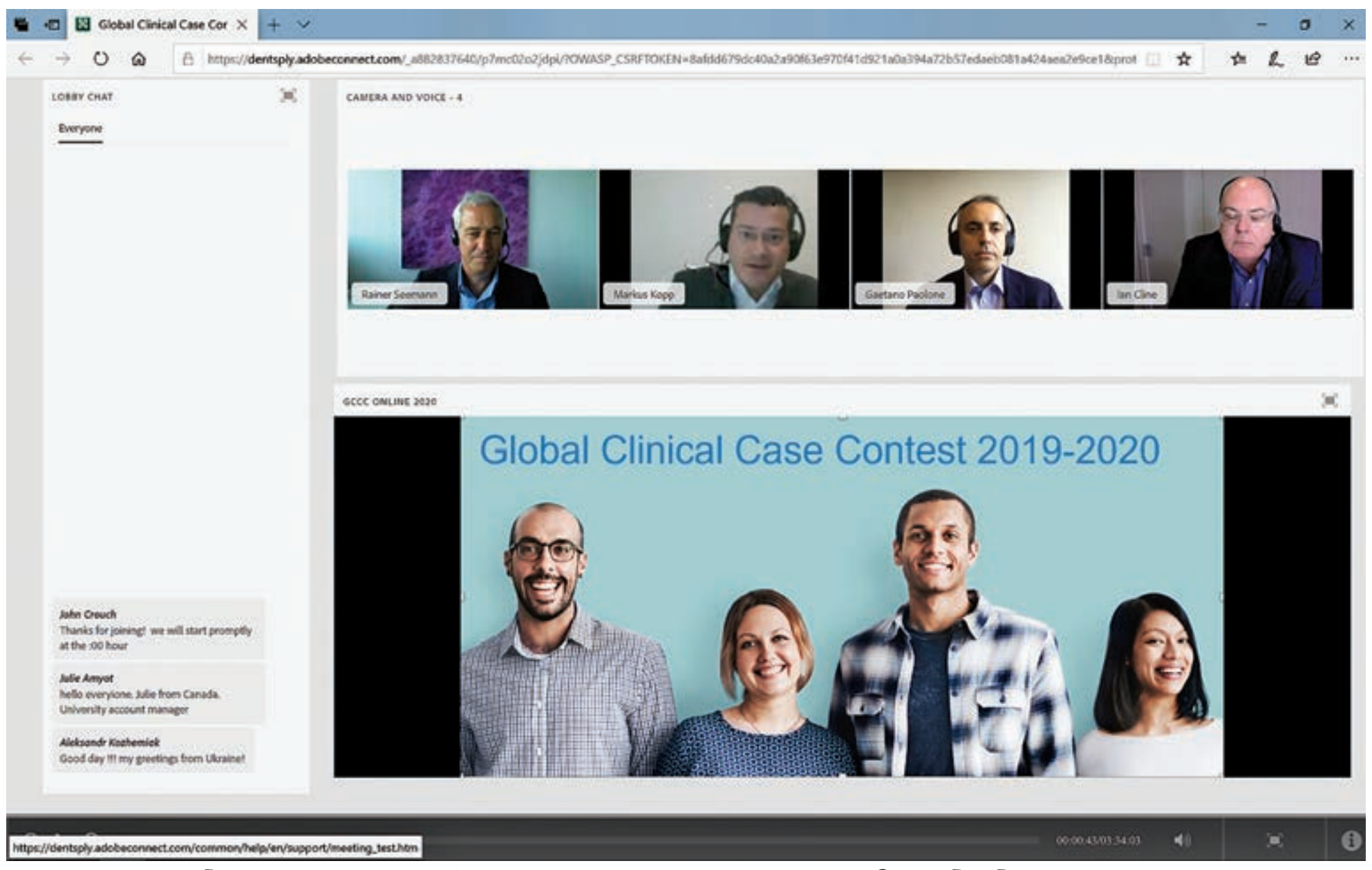

Λόγω της πανδημίας, η φετινή τελετή απονομής πραγματοποιήθηκε διαδικτυακά.

Το πρώτο βραβείο απονεμήθηκε στον Emil Abiev, Κρατικό Πανεπιστήμιο Ιατρικής και Οδοντιατρικής της Μόσχας, Ρωσία.

Τη δεύτερη θέση κατέλαβε ο Alperen Oz, Πανεπιστήμιο Hacettepe, Τουρκία.

Η τρίτη θέση ανήκει στους Li Zhen, Πανεπιστήμιο Sichuan, Κίνα και στον Russell Hashemi, Πανεπιστήμιο Plymouth, Ηνωμένο Βασίλειο.

Η πανδημία είχε ως αποτέλεσμα οι ρυθμίσεις του διαγωνισμού να είναι φέτος διαφορετικές. *«Λόγω της συνεχιζόμενης πανδημίας, υπήρχαν αρκετοί σπουδαστές που δεν μπόρεσαν να ολοκληρώσουν τις συμμετοχές τους στο διαγωνισμό»*, δήλωσε ο Δρ Markus Kopp, Senior Manager Global Clinical Education στην Dentsply Sirona. *«Παρά το γεγονός αυτό, η Dentsply Sirona συνέχισε να τους υποστηρίζει παρέχοντας δωρεάν προϊόντα».*

«Ο διαγωνισμός στέλνει ένα σαφές μήνυμα: Η συνεργασία μεταξύ της Dentsply Sirona και των πανεπιστημίων σε όλο τον κόσμο είναι απαραίτητη για τη σύνδεση με τους πιο ταλαντούχους οδοντιάτρους του αύριο - κυρίως σε αυτές τις δύσκολες στιγμές. Με αυτόν τον τρόπο, μπορούμε να διασφαλίσουμε ότι οι ασθενείς θα συνεχίσουν να έχουν πρόσβαση στην καλύτερη δυνατή θεραπεία στο μέλλον. Και, μαζί με πολλά υποσχόμενους διεθνείς οδοντιατρικούς εμπειρογνώμονες, μπορούμε να αναπτύξουμε συνεχώς το καινοτόμο χαρτοφυλάκιό μας στον τομέα της επανορθωτικής οδοντιατρικής», δήλωσε ο Καθηγητής Dr. Rainer Seemann.

Περισσότερες από 760 συμμετοχές

Ο διαγωνισμός Dentsply Sirona Global Clinical Case πραγματοποιείται από το 2004/2005. Ο διαγωνισμός απευθύνεται σε φοιτητές οδοντιατρικής με λιγότερο από δύο χρόνια κλινικής εξάσκησης. Οι συμμετέχοντες τεκμηριώνουν την επιτυχημένη περίπτωσή τους σε κείμενο και με εικόνες. Υποστηρίζονται από έναν δάσκαλο του πανεπιστημίου τους. Πάνω από 760 φοιτητές από 140 πανεπιστήμια απ όλο τον κόσμο συμμετείχαν στον φετινό διαγωνισμό. Περισσότεροι από 4.600 μαθητές από περισσότερες από 130 διάσημες οδοντιατρικές σχολές από όλο τον κόσμο έχουν συμμετάσχει μέχρι στιγμής. Οι φιναλίστ του παγκόσμιου διαγωνισμού θα λάβουν ο καθένας ένα αντίγραφο του ολοκαίνουργιου συγγράμματος, «Direkte Restaurationen im Seitenzahnbereich» -«Άμεσες αποκαταστάσεις στην οπίσθια περιοχή»- συν-συγγραφέας του οποίου, είναι το μέλος της κριτικής επιτροπής, ο καθηγητής Paolone. Επιπρόσθετα βραβεία είναι διαθέσιμα για τους τρεις σπουδαστές με την καλύτερη επίδοση στον διαγωνισμό.

Η φάση υποβολής αιτήσεων για τον διαγωνισμό 2020-2021 βρίσκεται σε εξέλιξη. Για περισσότερες πληροφορίες ή για να εγγραφείτε στο Dentsply Sirona GCCC, επικοινωνήστε με το τοπικό παράρτημα της Dentsply Sirona.

1. ΟΝΟΜΑΣΙΑ ΤΟΥ ΦΑΡΜΑΚΕΥΤΙΚΟΥ ΠΡΟΪΟΝΤΟΣ
Niflamol 250 mg σκληρά καψάκια
2.ΠΟΙΟΤΙΚΗ ΚΑΙ ΠΟΣΟΤΙΚΗ ΣΥΝΘΕΣΗ
Κάθε σκληρό καψάκιο περιέχει 250 mg νιφλουμικού οξέος.
Έκδοχο με γνωστή δράση: Αζορουμπίνη καρμοϊζίνη (Ε122)
Κάθε σκληρό καψάκιο περιέχει 1,333 mg αζορουμπίνης καρμοϊζίνης.
Για τον πλήρη κατάλογο των εκδόχων, βλ. παράγραφο 6.1.
3.ΦΑΡΜΑΚΟΤΕΧΝΙΚΗ ΜΟΡΦΗ
Σκληρό καψάκιο
Σκληρά καψάκια χρώματος κόκκινου-λευκού.
4.ΚΛΙΝΙΚΕΣ ΠΛΗΡΟΦΟΡΙΕΣ
4.1Θεραπευτικές ενδείξεις
–Συμπτωματική αγωγή οξέων κρίσεων μικρής διάρκειας:
•αρθρίτιδας
•μη αρθριτικού ρευματισμού π.χ. τενοντίτιδα, θυλακίτιδα
–Συμπτωματική αγωγή του πόνου που σχετίζεται με φλεγμονώδεις παθήσεις στις περιοχές των ώτων, της μύτης, του λαιμού και του στόματος.
Το Niflamol ενδείκνυται για ενήλικες και παιδιά ηλικίας 12 ετών και άνω.
4.2Δοσολογία και τρόπος χορήγησης
Δοσολογία: – Παιδιά από 12 ετών και άνω: 2 έως 3 σκληρά καψάκια ανά 24 ώρες, σε διαιρεμένες δόσεις καθ' όλη την ημέρα, δηλ. 500 έως 750 mg νιφλουμικού οξέος ανά 24 ώρες. – Ενήλικες: η συνήθης δοσολογία είναι 3 έως 4 σκληρά καψάκια ανά 24 ώρες, σε διαιρεμένες δόσεις καθ' όλη την ημέρα, δηλ. 750 έως 1000 mg νιφλουμικού οξέος ανά 24 ώρες. Η δοσολογία αυτή μπορεί να αυξηθεί στα 1500 mg νιφλουμικού οξέος ανά 24 ώρες, σε διαιρεμένες δόσεις καθ' όλη την ημέρα, σε περίπτωση σοβαρών συμπτωμάτων φλεγμονής. Η αγωγή δεν θα πρέπει να υπερβαίνει σε διάρκεια τις 4 έως 5 ημέρες. Οι ανεπιθύμητες ενέργειες μπορούν να ελαχιστοποιηθούν, χρησιμοποιώντας την κατώτατη αποτελεσματική δόση για την πλέον μικρή διάρκεια θεραπείας που απαιτείται για τον έλεγχο των συμπτωμάτων (βλ. παράγραφο 4.4).
Ασθενείς με νεφρική δυσλειτουργία: Η χρήση Niflamol αντενδείκνυται σε ασθενείς με σοβαρή νεφρική δυσλειτουργία (βλ. παράγραφο 4.3). Σε ασθενείς με ήπια έως μέτρια νεφρική δυσλειτουργία συνιστάται στενή παρακολούθηση της νεφρικής λειτουργίας και χρήση της κατώτατης αποτελεσματικής δόσης (βλ. παράγραφο 4.4). Πρέπει επίσης να παρακολουθούνται στενά ο όγκος των ούρων και η νεφρική λειτουργία σε ηλικιωμένους ασθενείς, σε αυτούς με χρόνια καρδιακή ανεπάρκεια ή ηπατική δυσλειτουργία, σε αυτούς που λαμβάνουν διουρητικά και σε αυτούς που υποβάλλονται σε μείζονα εγχείρηση που προκαλεί υποογκαιμία. Ασθενείς με ηπατική δυσλειτουργία: Η χρήση Niflamol αντενδείκνυται σε ασθενείς με σοβαρή ηπατική δυσλειτουργία (βλ. παράγραφο 4.3). Σε ασθενείς με ήπια έως μέτρια ηπατική δυσλειτουργία συνιστάται στενή παρακολούθηση της ηπατικής λειτουργίας και χρήση της κατώτατης αποτελεσματικής δόσης (βλ. παράγραφο 4.4). Παιδιατρικός πληθυσμός: Η χρήση του Niflamol αντενδείκνυται σε παιδιά μικρότερα από 12 ετών. Ηλικιωμένοι ασθενείς: Οι ηλικιωμένοι ασθενείς διατρέχουν αυξημένο κίνδυνο για ανεπιθύμητες ενέργειες που προκαλούνται από μη στεροειδή αντιφλεγμονώδη φάρμακα (ΜΣΑΦ). Συνιστάται στενή παρακολούθηση των ηλικιωμένων ασθενών και χρήση της κατώτατης αποτελεσματικής δόσης (βλ. παράγραφο 4.4). **Τρόπος χορήγησης** Από του στόματος χρήση. Τα σκληρά καψάκια πρέπει να καταπίνονται ολόκληρα, με ένα ποτήρι νερό. Τα σκληρά καψάκια πρέπει να λαμβάνονται κατά τη διάρκεια των γευμάτων.
4.3 Αντενδείξεις: Το Niflamol αντενδείκνυται στις ακόλουθες περιπτώσεις: – Υπερευαισθησία στη δραστική ουσία ή σε κάποιο από τα έκδοχα που αναφέρονται στην παράγραφο 6.1 – Ιστορικό αλλεργίας ή άσθματος που προκλήθηκε από τη χορήγηση νιφλουμικού οξέος ή ουσιών με παρόμοια δράση, όπως άλλα ΜΣΑΦ, συμπεριλαμβανομένου του ακετυλοσαλικυλικού οξέος – Κατά τη διάρκεια του τελευταίου τριμήνου της κυήσεως (βλ. παράγραφο 4.6) – Ενεργό ή ιστορικό πεπτικού έλκους ή γαστρεντερικής αιμορραγίας (με δύο ή περισσότερα επεισόδια αποδεδειγμένης εξέλκωσης ή αιμορραγίας) – Ιστορικό γαστρεντερικής αιμορραγίας ή διάτρησης σχετιζόμενης με προηγούμενη θεραπεία με ΜΣΑΦ, συμπεριλαμβανομένου του ακετυλοσαλικυλικού οξέος – Σοβαρή επηρεασμένη ηπατική λειτουργία – Σοβαρή επηρεασμένη νεφρική λειτουργία – Σοβαρή καρδιακή ανεπάρκεια – Παιδιά ηλικίας κάτω των 12 ετών
4.4 Ειδικές προειδοποιήσεις και προφυλάξεις κατά τη χρήση: Γενικές προειδοποιήσεις: Οι θεραπευτικές ενδείξεις του Niflamol βασίζονται στην αντιφλεγμονώδη δράση του νιφλουμικού οξέος, τη σοβαρότητα των αντιδράσεων δυσανεξίας τις οποίες προκαλεί το φάρμακο και τη θέση του στο φάσμα των αντιφλεγμονωδών φαρμάκων που διατίθενται σήμερα. Το Niflamol χρησιμοποιείται ως βοηθητική αγωγή σε μη ρευματολογικές διαταραχές. Οι κίνδυνοι από την αγωγή, ιδιαίτερα η παράταση ταυτόχρονης αηπτικής διαδικασίας, είναι οι ίδιοι με τους κινδύνους με άλλα ΜΣΑΦ. Οι κίνδυνοι θα πρέπει να εκτιμηθούν σε σχέση με το αναμενόμενο αναλγητικό όφελος. Τα ΜΣΑΦ μπορεί να αυξήσουν τον κίνδυνο σοβαρών, δυνητικά θανατηφόρων, καρδιαγγειακών, αγγειοεγκεφαλικών και γαστρεντερικών ανεπιθύμητων ενεργειών. Ταυτόχρονη χρήση του Niflamol με άλλα ΜΣΑΦ πρέπει να αποφεύγεται (βλ. παράγραφο 4.5).
Οι ανεπιθύμητες ενέργειες μπορούν να ελαχιστοποιηθούν χρησιμοποιώντας την κατώτατη αποτελεσματική δόση για την πλέον μικρή διάρκεια θεραπείας που απαιτείται για τον έλεγχο των συμπτωμάτων (βλ. παράγραφο 4.2 και παρακάτω). Γαστρεντερικές επιδράσεις: Κατά τη διάρκεια θεραπείας με ΜΣΑΦ έχουν αναφερθεί γαστρεντερική αιμορραγία, εξέλκωση και διάτρηση, μερικές φορές θανατηφόρα. Θεραπεία συνδυασμού με προστατευτικούς παράγοντες (επί παραδείγματι μισοπροστόλη ή αναστολείς της αντλίας πρωτονίων) πρέπει να εξετάζεται σε ασθενείς με αυξημένο κίνδυνο γαστρεντερικής αιμορραγίας, όπως οι ηλικιωμένοι, καθώς και σε ασθενείς που απαιτούν ακετυλοσαλικυλικό οξύ χαμηλής δόσης ή άλλα φάρμακα που είναι πιθανόν να αυξάνουν τον κίνδυνο γαστρεντερικών ανεπιθύμητων ενεργειών (βλ, παρακάτω και παράγραφο 4.5). Οι ασθενείς πρέπει να αναφέρουν αμέσως οποιοδήποτε σύμπτωμα ανεπιθύμητης ενέργειας από το γαστρεντερικό (π.χ. αιματηρή κένωση ή μαύρα κόπρανα, αιματέμεση, αίσθηση λιποθυμίας) στον ιατρό τους. Συνιστάται προσοχή σε ασθενείς που λαμβάνουν ταυτόχρονες θεραπείες που θα μπορούσαν να αυξήσουν τον κίνδυνο εξέλκωσης ή γαστρεντερικής αιμορραγίας, συμπεριλαμβανομένων από του στόματος αντιπηκτικών όπως η δικουμαρόλη, αντιαιμοπεταλιακών παραγόντων όπως το ακετυλοσαλικυλικό οξύ, από του στόματος κορτικοστεροειδών και εκλεκτικών αναστολέων επαναπρόσληψης της σεροτονίνης (SSRIs) (βλ. παράγραφο 4.5). Εάν παρουσιασθεί γαστρεντερική αιμορραγία ή εξέλκωση σε ασθενή που λαμβάνει Niflamol, η θεραπεία πρέπει να διακοπεί αμέσως. Τα ΜΣΑΦ πρέπει να χορηγούνται με προσοχή σε ασθενείς με ιστορικό ελκώδους κολίτιδας ή νόσου του Crohn, καθώς η θεραπεία με ΜΣΑΦ μπορεί να επιδεινώσει τα συμπτώματα. Καρδιαγγειακές και Αγγειοεγκεφαλικές επιδράσεις: Κλινικές μελέτες και επιδημιολογικά δεδομένα υποδηλώνουν ότι η χρήση ορισμένων ΜΣΑΦ μπορεί να σχετίζεται με έναν αυξημένο κίνδυνο αρτηριακών θρομβωτικών συμβαμάτων (π.χ. έμφραγμα του μυοκαρδίου ή εγκεφαλικό επεισόδιο), τα οποία μπορεί να είναι θανατηφόρα. Ο κίνδυνος αρτηριακών θρομβωτικών επεισοδίων αυξάνει σε υψηλές δόσεις και με θεραπεία μακράς διάρκειας, και έχει συσχετισθεί τόσο με COX-2 εκλεκτικά όσο και με μη-εκλεκτικά ΜΣΑΦ. Κατά συνέπεια, οι ασθενείς με μη ρυθμισμένη υπέρταση, συμφορητική καρδιακή ανεπάρκεια, εγκατεστημένη στεφανιαία νόσο, περιφερική αρτηριακή νόσο και/ή αγγειοεγκεφαλική νόσο πρέπει να θεραπεύονται με Niflamol μόνο μετά από προσεκτική εξέταση του προφίλ κινδύνου-οφέλους για τον συγκεκριμένο ασθενή. Πρέπει να δίδεται προσοχή στη χρήση του Niflamol σε ασθενείς που υποβάλλονται σε εγχείρηση στεφανιαίου παρακαμπτήριου μοσχεύματος (CABG) ή αμέσως πριν ή μετά από εγχείρηση καρδιάς, με ιδιαίτερη προσοχή στις ταυτόχρονες φαρμακευτικές αγωγές (βλ. παράγραφο 4.5). Νεφρικές επιδράσεις: Μακροχρόνια χορήγηση ΜΣΑΦ μπορεί μέσω αναστολής της αγγειοδιασταλτικής δράσης των νεφρικών προσταγλανδινών να έχει ως αποτέλεσμα νεφρική ανεπάρκεια λόγω μείωσης της σπειραματικής διήθησης. Αυτή η ανεπιθύμητη ενέργεια είναι δοσοεξαρτώμενη και μπορεί να οδηγήσει σε νέκρωση νεφρική θηλής και άλλη νεφρική κάκωση. Το Niflamol αντενδείκνυται σε ασθενείς με σοβαρή νεφρική δυσλειτουργία. Ηπατικές επιδράσεις: Σε μικρό ποσοστό ασθενών σε θεραπεία με ΜΣΑΦ μπορεί να παρουσιασθούν οριακές αυξήσεις στις τιμές των δοκιμασιών της ηπατικής λειτουργίας και σπάνια αυξήσεις μεγαλύτερες από 3 φορές το άνω φυσιολογικό όριο, με ή χωρίς ανεπιθύμητες ενέργειες σχετιζόμενες με το ήπαρ. Το Niflamol αντενδείκνυται σε ασθενείς με σοβαρή ηπατική δυσλειτουργία. Δερματικές επιδράσεις: Έχουν αναφερθεί πολύ σπάνια σοβαρές δερματικές αντιδράσεις, μερικές από τις οποίες μπορεί να είναι θανατηφόρες, συμπεριλαμβανομένων αποφολιδωτικής δερματίτιδας, συνδρόμου Stevens-Johnson και τοξικής επιδερμικής νεκρόλυσης (σύνδρομο Lyell), σε σχέση με θεραπεία με ΜΣΑΦ (βλ. παράγραφο 4.8). Οι ασθενείς φαίνεται να είναι σε μεγαλύτερο κίνδυνο στα πρώτα στάδια της θεραπείας. Στις περισσότερες περιπτώσεις, εντός του πρώτου μήνα της θεραπείας. Η θεραπεία με Niflamol πρέπει να διακόπτεται με την πρώτη εμφάνιση δερματικού εξανθήματος, βλαβών του βλεννογόνου ή οποιωνδήποτε άλλων σημείων υπερευαισθησίας. Συνεπώς, η χρήση Niflamol πρέπει να αποφεύγεται σε περιπτώσεις λοιμώξεων ιού ανεμοβλογιάς ζωστήρα. Επιδράσεις στο ανοσοποιητικό: Το Niflamol αντενδείκνυται σε ασθενείς με ιστορικό αλλεργίας ή άσθματος που προκλήθηκε από τη χορήγηση νιφλουμικού οξέος ή ουσιών με παρόμοια δράση, όπως άλλα ΜΣΑΦ, συμπεριλαμβανομένου του ακετυλοσαλικυλικού οξέος (βλ. παράγραφο 4.3). Λοιπές προειδοποιήσεις: Το Niflamol πρέπει να χρησιμοποιείται με προσοχή σε ασθενείς με προϋπάρχον άσθμα. Οι ασθματικοί ασθενείς με χρόνια ρινίτιδα, χρόνια παραρρινοκολπίτιδα και/ή ρινικούς πολύποδες είναι σε αυξημένο κίνδυνο για βρογχόσπασμο και αναφυλαξία όταν λαμβάνουν ΜΣΑΦ, συμπεριλαμβανομένου του Niflamol. Όπως συμβαίνει και με άλλα ΜΣΑΦ, το νιφλουμικό οξύ μπορεί να αναστείλει τη συσσωμάτωση αιμοπεταλίων και να επιμηκύνει τον χρόνο αιμορραγίας. Το Niflamol πρέπει να χρησιμοποιείται με προσοχή σε ασθενείς με ενεργό λοίμωξη ή σε κίνδυνο λοίμωξης, ακόμη και αν η λοίμωξη ελέγχεται καλά, καθώς η θεραπεία με Niflamol μπορεί να καλύψει τα σημεία και τα συμπτώματα της λοίμωξης. Τα σκληρά καψάκια Niflamol περιέχουν τη χρωστική ουσία αζορουμπίνη καρμοϊζίνη (Ε122), η οποία μπορεί να προκαλέσει αλλεργικές αντιδράσεις. Ηλικιωμένοι: Οι ηλικιωμένοι ασθενείς βρίσκονται σε αυξημένο κίνδυνο να παρουσιάσουν ανεπιθύμητες ενέργειες που προκαλούνται από τα ΜΣΑΦ, συμπεριλαμβανομένων νεφρικής ανεπάρκειας και γαστρεντερικής αιμορραγίας και διατρήσεων, που μπορεί να είναι θανατηφόρες, και είναι πιο πιθανόν να λαμβάνουν ταυτόχρονα άλλες θεραπείες. Η κατώτατη αποτελεσματική δόση πρέπει να χρησιμοποιείται στους ασθενείς αυτούς.
4.5 Αλληλεπιδράσεις με άλλα φαρμακευτικά προϊόντα και άλλες μορφές αλληλεπίδρασης
Συνδυασμοί που αντενδείκνυνται: – Από του στόματος θρομβολυτικά, όπως βαρφαρίνη, και μη κλασματοποιημένη ηπαρίνη, ηπαρίνες χαμηλού μοριακού βάρους και προϊόντα που σχετίζονται με αυτά – Άλλα ΜΣΑΦ, συμπεριλαμβανομένων του ακετυλοσαλικυλικού οξέος και άλλων σαλικυλικών σε μεγάλες δόσεις. – Λίθιο (κίνδυνος που αναφέρεται σε αρκετά ΜΣΑΦ). – Μεθοτρεξάτη, σε υψηλές δόσεις (15 mg/εβδομάδα ή περισσότερο). – Άλλα αντιαιμοπεταλιακά φάρμακα όπως τικλοπιδίνη, κλοπιδογρέλη, τιροφιβάνη, επτιφιμπατίδη, αμποιξιμάμπη και ιλοπρόστη. – Οι εκλεκτικοί αναστολείς επαναπρόσληψης σεροτονίνης (SSRIs) αυξάνουν τον κίνδυνο γαστρεντερικής αιμορραγίας. Σε περίπτωση που ο συνδυασμός δεν μπορεί να αποφευχθεί, απαιτείται στενή κλινική και εργαστηριακή παρακολούθηση. – Τα από του στόματος λαμβανόμενα γλυκοκορτικοστεροειδή (με εξαίρεση την υδροκορτιζόνη για θεραπεία υποκατάστασης) μπορεί να αυξήσουν τον κίνδυνο γαστρεντερικής εξέλκωσης και αιμορραγίας όταν συγχορηγούνται με ΜΣΑΦ, συμπεριλαμβανομένου του Niflamol.
Συνδυασμοί που απαιτούν προφυλάξεις κατά τη χρήση: – Διουρητικά. – Μεθοτρεξάτη σε χαμηλές δόσεις (κάτω των 15 mg/εβδομάδα). – Πεντοξιφυλλίνη. – Ζιδοβουδίνη. – Φαρμακευτικές αγωγές που μπορεί να προκαλέσουν υπερκαλιαιμία: αυξημένος κίνδυνος υπερκαλιαιμίας και νεφροτοξικότητας κατά τη διάρκεια της ταυτόχρονης θεραπείας με ΜΣΑΦ, συμπεριλαμβανομένου του Niflamol, και αγωγές όπως άλατα καλίου, καλιοπροστατευτικά διουρητικά, αναστολείς ΜΕΑ, ανταγωνιστές υποδοχέων της αγγειοτασίνης ΙΙ, κυκλοσπορίνη, τακρόλιμους και τριμεθοπρίμη. Συνδυασμοί στους οποίους θα πρέπει να δίδεται ιδιαίτερη προσοχή: – Αντιυπερτασικοί παράγοντες (όπως οι βήτα-αναστολείς, οι αναστολείς ΜΕΑ, τα διουρητικά), κατ' επέκταση αρχής γενομένης από την ινδομεθακίνη. – Ενδομήτρια σπειράματα (intrauterine contraceptive device IUDs).
4.6 Γονιμότητα, κύηση και γαλουχία
Κύηση: Κατά το πρώτο και δεύτερο τρίμηνο της κύησης, το Niflamol δεν θα πρέπει να χορηγείται, εκτός εάν είναι σαφώς απαραίτητο. Εάν το Niflamol χρησιμοποιηθεί από μία γυναίκα που προσπαθεί να συλλάβει ή κατά το πρώτο και δεύτερο τρίμηνο της κύησης, η δόση θα πρέπει να διατηρείται όσο το δυνατόν χαμηλότερη και η διάρκεια της θεραπείας όσο το δυνατόν πιο σύντομη.
Το Niflamol αντενδείκνυται κατά το τρίτο τρίμηνο της κύησης. Θηλασμός: Τα ΜΣΑΦ απεκκρίνονται στο μητρικό γάλα. Παρότι τα διαθέσιμα δεδομένα δείχνουν ότι η χρήση ορισμένων ΜΣΑΦ από τη μητέρα δεν προκαλούν ανεπιθύμητες ενέργειες στα βρέφη που θηλάζουν, προληπτικά η χρήση του Niflamol πρέπει να αποφεύγεται κατά τη διάρκεια της γαλουχίας. Γονιμότητα: Οι αναστολείς σύνθεσης των προσταγλανδινών, συμπεριλαμβανομένου του Niflamol, μπορεί να παρεμποδίζουν τη γονιμότητα των γυναικών και δεν συνιστώνται σε γυναίκες που προσπαθούν να συλλάβουν. Η διακοπή της θεραπείας με Niflamol πρέπει να εξετάζεται σε γυναίκες που λαμβάνουν Niflamol και έχουν δυσκολία να συλλάβουν ή ελέγχονται για στειρότητα.
4.7 Επιδράσεις στην ικανότητα οδήγησης και χειρισμού μηχανημάτων
Σε σπάνιες περιπτώσεις η χορήγηση του φαρμάκου αυτού μπορεί να προκαλέσει ίλιγγο και υπνηλία.
4.8 Ανεπιθύμητες ενέργειες
Ο κίνδυνος για ανεπιθύμητες ενέργειες αυξάνεται με τη δόση και τη διάρκεια της θεραπείας. Οι πλέον συχνά παρατηρούμενες ανεπιθύμητες ενέργειες που σχετίζονται με τη λήψη ΜΣΑΦ, συμπεριλαμβανομένου του Niflamol, προέρχονται από το γαστεντερικό.
– Ενέργειες στο γαστρεντερικό: Πεπτικά έλκη, γαστρεντερικές διατρήσεις ή αιμορραγίες (λανθάνουσες ή εμφανείς), μερικές φορές θανατηφόρες, μπορεί να συμβούν, ιδιαίτερα σε ηλικιωμένους ασθενείς. Επίσης, υπήρξαν αναφορές γαστρεντερικών συμπτωμάτων όπως ναυτία, διάρροια, εμετός, επιγαστρικό άλγος, γαστρίτιδα, αιματέμεση, μέλαινα και αιμορραγική κολίτις. Οι ανεπιθύμητες αυτές ενέργειες είναι συνηθέστερες σε μεγαλύτερες δόσεις. – Αντιδράσεις υπερευαισθησίας: • Δερματικές: αγγειοίδημα, ερύθημα, εξανθήματα, κνίδωση, κνησμός, πορφύρα. Σπάνιες περιπτώσεις πολύμορφου ερυθήματος, αποφολιδωτικής δερματίτιδας και πομφολυγώδους εξανθήματος (σύνδρομο Stevens Johnson, τοξική επιδερμική νεκρόλυση (σύνδρομο Lyell)). • Σε εξαιρετικές περιπτώσεις, υπάρχει κίνδυνος φωτοευαισθητοποίησης. • Αναπνευστικές: κρίσεις άσθματος μπορεί να παρατηρηθούν σε ορισμένους ασθενείς, ιδιαίτερα σε ασθενείς με αλλεργία στο ακετυλοσαλικυλικό οξύ ή άλλα ΜΣΑΦ. • Γενικές: π.χ. γενική κακουχία, υπόταση, αναφυλακτικό σοκ. – Ενέργειες στο Κεντρικό Νευρικό Σύστημα: αίσθηση ιλίγγου (σπάνια) – Ενέργειες στους νεφρούς: οξεία νεφρική ανεπάρκεια, διάμεση νεφρίτιδα, νεφρωσικό σύνδρομο σε εξαιρετικά σπάνιες περιπτώσεις. – Ενέργειες στα οστά: Λίγες περιπτώσεις φθοριώσεως των οστών έχουν καταγραφεί ύστερα από αγωγή με υψηλές δόσεις επί αρκετά χρόνια. – Μεταβολές στα εργαστηριακά αποτελέσματα: Σε εξαιρετικές περιπτώσεις, μη φυσιολογική λειτουργία του ήπατος ή θρομβοπενία. – Δεδομένα από κλινικές δοκιμές και επιδημιολογικές μελέτες υποδεικνύουν ότι η χρήση κάποιων ΜΣΑΦ (ιδιαίτερα σε υψηλές δόσεις και σε μακροχρόνιες θεραπείες) μπορεί να συσχετίζεται με έναν αυξημένο κίνδυνο για εμφάνιση θρομβωτικών αρτηριακών συμβαμάτων (π.χ. έμφραγμα του μυοκαρδίου ή εγκεφαλικό επεισόδιο), τα οποία μπορεί να είναι θανατηφόρα (βλ. παράγραφο 4.4). – Οίδημα, υπέρταση και καρδιακή ανεπάρκεια έχουν αναφερθεί σε σχέση με τη θεραπεία με ΜΣΑΦ.
4.9 Υπερδοσολογία
Σημεία υπερδοσολογίας: Οι κλινικές εκδηλώσεις της υπερδοσολογίας με ΜΣΑΦ, συμπεριλαμβανομένου του Niflamol, είναι δοσοεξαρτώμενες, με την πλειοψηφία των περιπτώσεων να χαρακτηρίζονται ως ασυμπτωματικές ή ήπιες. Τα συμπτώματα που προέρχονται από την υπερδοσολογία μορφών μη τροποποιημένης αποδέσμευσης συνήθως παρουσιάζονται εντός 4 ωρών από τη λήψη. Τα συμπτώματα ήπιας τοξικότητας περιλαμβάνουν ναυτία, έμετο, διάρροια και κοιλιακό άλγος. Μπορεί επίσης να παρουσιασθεί ήπια καταστολή του ΚΝΣ ως υπνηλία (5% των περιπτώσεων) και κεφαλαλγία. Ένας ασθενής ο οποίος είχε λάβει 7,5 g νιφλουμικού οξέος παρουσίασε οξεία σπειραματονεφρίτιδα, η οποία αντιμετωπίσθηκε επιτυχώς χωρίς επακόλουθα. Σε περισσότερο προχωρημένη τοξικότητα μπορεί να παρουσιαστούν αυξημένες τιμές BUN, κρεατινίνης και δοκιμασιών ηπατικής λειτουργίας, αυξημένος χρόνος προθρομβίνης, θρομβοπενία, βραδυκαρδία ή υπόταση. Η έκδηλη υπνηλία σχετίζεται συνήθως με μεταβολική οξέωση. Η σοβαρή τοξικότητα από μαζική κατάποση χαρακτηρίζεται από νεφρική ανεπάρκεια, μεταβολική οξέωση και νευρολογικά συμπτώματα, συμπεριλαμβανομένων σπασμών, υπνηλίας που εξελίσσεται σε κώμα καθώς και διαταραχές όρασης και ακοής. Η γαστρεντερική αιμορραγία σπάνια σχετίζεται με οξεία υπερδοσολογία.
Θεραπεία: Τα ήπια συμπτώματα της υπερδοσολογίας των ΜΣΑΦ είναι συνήθως αυτοπεριοριζόμενα. Η θεραπεία των συμπτωματικών ασθενών είναι κυρίως υποστηρικτική, συμπεριλαμβανομένης της χορήγησης ενεργού άνθρακα εντός μιας ώρας από την κατάποση και θεραπεία με υγρά για να αποκατασταθεί η ενυδάτωση και το επίπεδο των ηλεκτρολυτών. Για την πιο προχωρημένη τοξικότητα πρέπει να ξεκινά ανάλογα με την περίπτωση κάθε μεμονωμένου ασθενή θεραπεία ειδική για τα συμπτώματα, όπως ενδοφλέβιο διττανθρακικό νάτριο για εμμένουσα μεταβολική οξέωση, αντισπασμωδικά, υποστήριξη αεραγωγών, καρδιαγγειακή υποστήριξη, αντιεμετικά και αντιόξινα.
6.ΦΑΡΜΑΚΕΥΤΙΚΕΣ ΠΛΗΡΟΦΟΡΙΕΣ
6.1 Κατάλογος εκδόχων
- Άμυλο - Κεκαθαρμένος τάλκης - Στεατικό μαγνήσιο - Διοξείδιο του τιτανίου (Ε171) - Ζελατίνη
- Αζορουμπίνη καρμοϊζίνη (Ε122)
6.2 Ασυμβατότητες Δεν εφαρμόζεται.
6.3 Διάρκεια ζωής 36 μήνες
6.4 Ιδιαίτερες προφυλάξεις κατά τη φύλαξη του προϊόντος
Δεν υπάρχουν ειδικές οδηγίες διατήρησης για το προϊόν αυτό.
6.5 Φύση και συστατικά του περιέκτη
Κυψέλες PVC/Αλουμινίου. Κάθε συσκευασία περιέχει 20 σκληρά καψάκια (2 κυψέλες των 10 σκληρών καψακίων η καθεμία).
6.6 Ιδιαίτερες προφυλάξεις απόρριψης
Κάθε αχρησιμοποίητο φαρμακευτικό προϊόν ή υπόλειμμα πρέπει να απορρίπτεται σύμφωνα με τις κατά τόπους ισχύουσες σχετικές διατάξεις.
7. ΚΑΤΟΧΟΣ ΤΗΣ ΑΔΕΙΑΣ ΚΥΚΛΟΦΟΡΙΑΣ
Bausch Health Ireland Limited, 3013 Lake Drive, Citywest Business Campus, Dublin, Ιρλανδία
Τοπικός Αντιπρόσωπος: Bausch Health Hellas. Λ. Πεντέλης 53, 15235 Βριλήσσια. Τηλ.: 210 8108460
8. ΑΡΙΘΜΟΣ(ΟΙ) ΑΔΕΙΑΣ ΚΥΚΛΟΦΟΡΙΑΣ
0799703
9. ΗΜΕΡΟΜΗΝΙΑ ΠΡΩΤΗΣ ΕΓΚΡΙΣΗΣ/ΑΝΑΝΕΩΣΗΣ ΤΗΣ ΑΔΕΙΑΣ
Ημερομηνία πρώτης έγκρισης: 03-05-1970
Ανανέωση άδειας: 28-07-2008
10. ΗΜΕΡΟΜΗΝΙΑ ΑΝΑΘΕΩΡΗΣΗΣ ΤΟΥ ΚΕΙΜΕΝΟΥ
Σεπτέμβριος 2020

Το ΠΧΠ είναι συντετμημένο, για το πλήρες κείμενο παρακαλώ απευθυνθείτε στην εταιρεία.

Βοηθήστε να γίνουν τα φάρμακα πιο ασφαλή και **αναφέρετε ΟΛΕΣ** τις ανεπιθύμητες ενέργειες για **ΟΛΑ** τα Φάρμακα Συμπληρώνοντας την «**ΚΙΤΡΙΝΗ ΚΑΡΤΑ**»

Το δημοφιλές CEREC OMNICAM και σε έκδοση DESKTOP!!

Σχεδιασμένο για να ταιριάζει στον τρόπο που δουλεύετε, ενδοστοματικό scanner CEREC Omnicam σε έκδοση desktop (AF) είναι ιδανικό για να είστε ευέλικτοι στο ιατρείο. Το CEREC AF περιλαμβάνει τα ακόλουθα μεμονωμένα στοιχεία: την κάμερα CEREC Omnicam, τη θήκη της κάμερας και την οθόνη του υπολογιστή. Η κάμερα μπορεί εύκολα να μεταφερθεί από ένα δωμάτιο θεραπείας σε άλλο - ένα μεγάλο πλεονέκτημα για ομαδικά οδοντιατρεία και χρήση σε διάφορες τοποθεσίες. Η σάρωση και ο σχεδιασμός μπορούν να γίνουν ξεχωριστά. Για παράδειγμα, μπορείτε να κάνετε το σχέδιο στην πρώτη αίθουσα θεραπείας και ο βοηθός ή ο συνάδελφός σας μπορεί να ξεκινήσει μια νέα σάρωση σε άλλη αίθουσα θεραπείας.

ΣΑΡΩΣΗ ΧΩΡΙΣ ΣΠΡΕΥ
Το CEREC Omnicam καταγράφει φυσικές, ζωντανές εικόνες χωρίς σπρέι, προσφέροντας περισσότερη ευκολία τόσο για τον ιατρό όσο και για τον ασθενή.

ΧΑΡΑΚΤΗΡΙΣΤΙΚΑ
- Αποτυπώσεις χωρίς σπρέι και ακριβείς τρισδιάστατες εικόνες σε φυσικό χρώμα.
- Εύκολη λειτουργία και γρήγορη σάρωση.
- Στρογγυλή κεφαλή κάμερας για εύκολη περιστροφή και μεγάλη άνεση για το χειριστή.
- Απλή μετάδοση των δεδομένων στο κοπτικό μηχάνημα ή/και στο οδοντιατρικό εργαστήριο με τη χρήση του λογισμικού Connect της Sirona.
- Το λογισμικό Connect της Sirona παρέχει πιστοποιημένη ασφαλή σύνδεση «https» και κρυπτογραφημένους τύπους αρχείων, διατηρώντας τη συμμόρφωση HIPAA και την ασφάλεια όλης της διαδικασίας.
- Το λογισμικό CEREC & το λογισμικό CEREC Ortho εξάγουν ανοιχτού τύπου αρχεία STL.
- Ανάλυση χρώματος για οδοντιατρικές και εργαστηριακές εφαρμογές.

ΕΠΙΠΛΕΟΝ ΠΛΗΡΟΦΟΡΙΕΣ:
www.dentica.gr

ΠΛΕΟΝΕΚΤΗΜΑΤΑ

ΚΙΝΗΤΙΚΟΤΗΤΑ ΙΑΤΡΕΙΟΥ
- Το στήριγμα της κάμερας τοποθετείται κοντά στον ασθενή.
- Επιλογή οθόνης προβολής: οδοντιατρική έδρα, οθόνη HY, tablet.
- Η κάμερα μπορεί να μετακινηθεί σε μία έδρα επιτρέποντας το σχεδιασμό και την κοπή σε μία άλλη.

ΣΧΕΔΙΑΣΜΕΝΟ ΓΙΑ ΕΥΚΟΛΗ ΠΡΟΣΒΑΣΗ
Το λεπτό και στρογγυλεμένο στέλεχος της κάμερας επιτρέπει την εύκολη περιστροφή της στο στόμα. Το μικροσκοπικό ακροφύσιο εγγυάται την καλύτερη τοποθέτηση του φακού οπουδήποτε στο στόμα.
- Καταγράφει δεδομένα 2D και 3D και είναι η πρώτη ενδοστοματική κάμερα που κάνει κάτι τέτοιο
- Κάνει αποτυπώσεις μισής και ολόκληρης της γνάθου σε έναν από τους καλύτερους χρόνους της αγοράς
- Η λειτουργία anti-shake (ενάντια στις μικροκινήσεις) εξαλείφει αυτόματα τις κακές εικόνες.
- Παρέχει ένα ομοιόμορφο πεδίο φωτισμού για αυξημένη ακρίβεια.

ΕΜΠΙΣΤΟΣΥΝΗ ΣΤΟ ΧΡΩΜΑ
Καθώς η κάμερα κινείται πάνω από τα δόντια, μια ζωντανή εικόνα εμφανίζεται σε ακριβές χρώμα με έντονη ευκρίνεια και άψογη λεπτομέρεια, παρέχοντας κλινική εμπιστοσύνη ενός νέου επιπέδου.

Pocket Άτλας **Νόσων Στόματος**
Απαραίτητο εξάρτημα "τσέπης"...
...της ιατρικής μας μπλούζας!

Γιώργος Χ. Λάσκαρης
Στοματολόγος. Ιατρός-Οδοντίατρος.
Αν. Καθηγητής Στοματολογίας Ιατρικής Σχολής Παν. Αθηνών
Επισκέπτης Καθηγητής Παν. Λονδίνου
Ιδρυτής και Δ/ντης Στοματολογικού Τμήματος Νοσ. «Α. Συγγρός» (1971-2008)

Ελεάνα Δ. Στουφή
Στοματολόγος- Οδοντίατρος
Επισκέπτρια Λέκτωρ Παν. Harvard, USA.
Στοματολόγος Ευρωκλινικής Αθηνών

ΔΙΑΘΕΣΗ: **ΟΔΟΝΤΙΑΤΡΙΚΟ ΒΗΜΑ**
Σκουφά 64, 106 80 Αθήνα,
Τηλ. 210 3814 939

ΣΥΣΚΕΥΕΣ ΑΠΟΛΥΜΑΝΣΗΣ ΞΗΡΟΥ ΑΤΜΟΥ
DRY STEAM SANIX SD-1 & SD-2

- Συσκευές που παράγουν ατμό, σε θερμοκρασία 170 °C στις 4-5 atm.
- Ο ατμός είναι φυσικά οικολογικός, υγιής και καθαρός.
- Μπορεί να χρησιμοποιηθεί με διαφορετικά αξεσουάρ προκειμένου να επιτευχθούν διαφορετικά αποτελέσματα.
- Άμεση δράση, εκτόξευση κορεσμένου ξηρού ατμού απευθείας σε μέρη που είναι δύσκολο να προσεγγιστούν και συνήθως παραβλέπονται επειδή είναι απρόσιτα.
- Διαθέτει ευρύ εξοπλισμό για όλων των ειδών τις επιφάνειες (έδρα - πτυελοδοχείο - πάγκους εργασίας- καναπέδες κλπ)

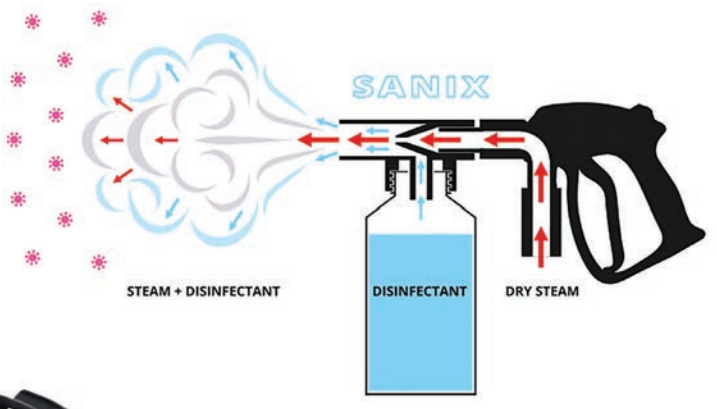

Sanix

Ευκολία στην χρήση – άμεση απολύμανση
Χρόνος προθέρμανσης 7-9 λεπτά
Διαθέτει πιστοποίηση IEC και CE
Χώρα κατασκευής: Ιταλία

SD-1
- 220V 1700W
- Boiler 2.7 L water capacity
- Low water light indicator
- 4 bar operating pressure
- 90 gr/min
- Pressure/safety switch
- Stainless steel Boiler
- Carrying handle
- 10-15 minute heat up time
- Dry Steam function
- Wet Steam Function
- 3 level Steam regulation
- Kg 4.5
- Lxpxh cm 44x28x26.5

SD-2
- 220V 2000W
- Boiler 2 L water capacity
- Automatic refill system
- Low water light indicator
- 7 bar operating pressure
- 110 gr/min
- Pressure/safety switch
- Stainless steel Boiler
- Carrying handle
- 10 minute heat up time
- Dry Steam function
- Wet Steam Function
- 3 level Steam regulation
- Kg 7.5

Dimoral Dimitrakopoulos
Πλατεία Ιπποδαμείας 8, Πειραιάς 18531
Τηλ: 210 4172 501 | e-mail: info@dimoral
www.dimoral.gr

«Χίλια καντάρια ζάχαρη»

Ανθούλα Διαμάντη-Κηπιώτη
Αναπλ. Καθηγήτρια ΕΚΠΑ

Η αλήθεια που καταθέτει ο κάθε συγγραφέας στα δημιουργήματα του σπανίως γίνεται με τον ίδιο τρόπο αντιληπτή από τους αναγνώστες. Ο ίδιος μόνον γνωρίζει τους λόγους και τις μύχιες σκέψεις που τον οδήγησαν να γράψει μια ιστορία φανταστική ή αληθινή και είναι ο μοναδικός που κρατά τα κλειδιά που «ξεκλειδώνουν» την ερμηνεία αυτών που υποστηρίζει. Με την ευκαιρία της έκδοσης ενός νέου βιβλίου με τίτλο «Χίλια καντάρια ζάχαρη» σκεφτήκαμε να δώσουμε τον λόγο στη συγγραφέα **Ανθούλα Διαμάντη-Κηπιώτη** παίρνοντας της μια φιλική αλλά de profundis συνέντευξη.



Γιατί στα Γιάννενα λοιπόν και μάλιστα σχεδόν δύο αιώνες πίσω;

Έχω γεννηθεί στα Γιάννενα. Η αδελφή της μητέρας μου ήταν η καλή θεία-όλοι έχουμε μια καλή θεία- που μας φιλοξενούσε εκεί στις σχολικές διακοπές και όλα τα καλοκαίρια. Είχε παντρευτεί Γιαννιώτη, έγκριτο μέλος της πόλης, στον οποίο ανήκε η μεγαλύτερη τότε φαρμακαποθήκη της Ηπείρου. Τα καλοκαίρια τα περνούσαμε κυρίως εκεί οικογενειακώς, με αποτέλεσμα η ιστορία της πόλης και οι θρύλοι της να έχουν καταγραφεί ανεξίτηλα και να με συναντούν σε όλη μου τη ζωή. Επιπλέον έχω τρυφερές θύμησες, ακόμη και οσφρητικές μνήμες από εκεί. Από τότε που πέθανε η θεία μου δεν ξαναπήγα στα Γιάννενα. Λες και κρατώ από το παρελθόν, ζωντανά στην ψυχή μου, τις εικόνες, τις μυρωδιές, τα ακούσματα, την αύρα της πόλης, αναμνήσεις και αισθήματα που δεν ήθελα να τα διαταράξω. Στο βιβλίο, όμως, βγήκε και ξεχείλισε όλη η νοσταλγία και η αγάπη μου για τη γενέθλια πόλη. Λες και της το χρωστούσα να την τιμήσω, ανταποδίδοντας την φιλοξενία και την ανοιχτή αγκαλιά. Το βιβλίο είναι γεμάτο από τα Γιάννενα, που σε μια δύσκολη εποχή σκλαβιάς και κατατρεγμού άνθισαν και καρποφόρησαν στα γράμματα, στο εμπόριο, στις τέχνες.

Γνωστή η ιστορία της Κυρά Φροσύνης. Γιατί επανερχόμαστε;

Όταν η θεία μας παρότρυνε μικρά παιδιά *«ντυθείτε για να πάμε στην Κυρά Φροσύνη»*, το όνομα ήταν οικείο και η συγκεκριμένη γυναίκα γινόταν κάτι σαν γειτόνισσα ή φιλενάδα της ή συγγενής μας, κοντινή και ολοζώντανη που θα πηγαίναμε να την επισκεφτούμε. Το επεισόδιο του πνιγμού της Κυρά Φροσύνης το γνωρίζαμε αλλά δεν μας προβληματιζε καθόλου. Μεγαλώνοντας αντιληφθήκαμε ότι η Κυρά Φροσύνη, οι έρωτές της, ο πιθανός έρωτας του Αλή Πασά γι' αυτήν και ο πνιγμός της μαζί με δεκαεπτά ακόμη Γιαννιώτισσες στη λίμνη είναι κορυφαίο, δραματικό και αμφιλεγόμενο ως προς την ερμηνεία του γεγονός, οργανωμένο από τον ίδιο τον δυνάστη.

Γεγονότα του παρελθόντος δεν μπορούμε να τα αλλάξουμε, δεν μπορούμε να τα ξεγράψουμε αλλά ίσως μπορούμε να τα ξαναδούμε από άλλη γωνία ή με ένα διαφορετικό φωτισμό. Η ίδια η Φροσύνη ως ύπαρξη, ως προσωπικότητα, ως θύμα, έλκει το φως για να διερευνηθεί. Όπως εξομολογούμαι και στο βιβλίο θέλησα να δώσω φωνή και λόγο σε αυτήν την ίδια! Να μου πει ως γυναίκα προς γυναίκα την ιστορία της ειλικρινά και τίμια, τις αγωνίες και τις μοναξιές της, τις επιθυμίες και τα όνειρά της. Ήθελα να μου εμπιστευθεί αν είχε την αίσθηση της σκλαβιάς, αν τη βάραινε και σε ποιο επίπεδο. Δυναμική και ανεξάρτητη προσωπικότητα μοιάζει να είχε, αλλά τι σήμαινε γι' αυτήν ο συγκεκριμένος περίγυρος, ομοεθνής, ομόθρησκος ή ξένος. Το πνεύμα της λες και αισθάνθηκε την επιθυμία μου, την τρυφερή προσήλωσή μου και με βοηθούσε να την ανακαλύψω. Μου έγινε τελικά έμμονη ιδέα, την είχα συνέχεια στο μυαλό μου, την έβλεπα στον ύπνο μου. Ακόμη και στον ξύπνιο μου όταν συναντούσα στο διάβα μου νεαρές, όμορφες απελευθερωμένες γυναίκες, δυναμικές και σαγηνευτικές που είχαν άποψη και την υποστήριζαν, έλεγα μέσα μου: *«να κάπως έτσι θα ήταν και η Φροσύνη»*. Η αρχόντισσα των Ιωαννίνων, η Ξωτικιά που έγινε θρύλος και που ο χρόνος στάθηκε ευγενικός στην υπόληψή της.

Δίνετε ενδιαφέρουσες πληροφορίες για την τοπική περιρρέουσα ατμόσφαιρα και για την κατάσταση στην Ελλάδα και την Ευρώπη. Πόσο απαραίτητο ήταν;

Τα Γιάννενα, μια επαρχιακή πόλη της σκλαβωμένης Ελλάδας, δεν ήταν μια πόλη μόνη της και αυτόνομη στον χώρο, αλλά σχετίζονταν, επηρέαζαν και επηρεάζονταν από τις όμορες αλλά και τις πλέον απομακρυσμένες περιοχές. Υπήρξε ένας σημαντικός και φωτεινός χώρος την εποχή που διαδραματίζεται η ιστορία αυτή. Η σχέση των κατοίκων της, που αναζήτησαν διέξοδο και χρήμα στη Βενετία αλλά και στις παραδουνάβιες περιοχές ή ακόμη και στη Ρωσία, είναι καταγεγραμμένη και πλούσια. Ας μην ξεχνάμε ότι είναι η εποχή που ολόκληρη σχεδόν η Ευρώπη δονείται από τις ιδέες της Γαλλικής Επανάστασης και του Διαφωτισμού. Η ύπαρξη των Σουλιωτών και οι συνεχείς εχθροπραξίες με τον Αλή Πασά κυριαρχούν στον χώρο και τη ζωή των Γιαννιωτών και δεν είναι δυνατόν να παραβλεφθούν. Η ιστορία τους μας πονάει αλλά παράλληλα μας κάνει υπερήφανους.

Η ιστορία της Κυρά Φροσύνης είναι η ιστορία ενός έρωτα;

Ήταν το κυρίαρχο αλλά όχι το μοναδικό συμβάν. Ένας παθιασμένος και απαγορευμένος έρωτας της Φροσύνης και του γιού του Αλή Πασά, Μουχτάρ! Αυτό που επικρατεί στη σχέση τους είναι ο αισθησιασμός, καθώς η ερωτική ορμή και τα ένστικτα κινούν τα πρόσωπα. Ο Αλή Πασάς είναι συμπρωταγωνιστής στην όλη εξέλιξη. Αν όντως την διεκδίκησε, καταπάτησε τη γονεϊκή σχέση και διακινδύνευσε την εξουσία του, προκειμένου να κατακτήσει μια γυναίκα. Στη λίμνη έπνιξε το γινάτι και τον θυμό του, είπαν, και ίσως δεν είναι υπερβολή!



Τελικά δεν αφήσατε το νερό της λίμνης να σκεπάσει για πάντα την ανόσια πράξη. Ψάξατε, «ζήσατε» το δράμα και ζωντανέψατε τη Φροσύνη.

Όσο και να ψάξουμε δεν θα μάθουμε ποτέ την απόλυτη αλήθεια, δεν θα γνωρίσουμε ποτέ ποια πραγματικά ήταν. Μαθαίνουμε, πληροφορούμαστε, διαμορφώνουμε απόψεις για κάποιον μόνο με ό,τι μπορούμε εμείς να δούμε και να καταλάβουμε. Μιλώντας για τη Φροσύνη έχουμε μια γυναίκα φιλελεύθερη, ίσως λίγο ενδοτική στις επιταγές του πάθους της, μια γυναίκα μπροστά από την εποχή της. Μια γυναίκα που εξομολογείται, ψάχνει, αναρωτιέται, πάσχει, μιλάει για τα όνειρα, τα πάθη, τις προσδοκίες της, τον έρωτα. Είναι μια γυναίκα που ήθελε να ζήσει ελεύθερη, απαλλαγμένη από τα δεσμά της κοινωνίας και των πρέπει, ζωντανή, έξυπνη και θαρραλέα, ακόμη και μπροστά στον θάνατο.

Είναι μια γυναίκα βαθιά σκεπτόμενη. Τι σκεφτόταν, τι φοβόταν, τι επιθυμούσε, τι ονειρευόταν. Την τελευταία της νύχτα ελευθερώνει όλα όσα αισθανόταν, όλα όσα την προβληματίζαν, τη βασάνιζαν, την εγκλώβιζαν. Σαν να θέλει να πει τα πάντα, να τα ακούσει και η ίδια ώστε να τα ζορκίσει. Κάνει απολογισμό της ζωής της σε όλα τα επίπεδα. Είναι σίγουρα μια γυναίκα έξυπνη, μορφωμένη, δυναμική, σε μια εποχή που οι γυναίκες δεν είχαν ούτε παιδεία ούτε πολλές παρτίδες με τον έξω κόσμο και οπωσδήποτε τολμηρή. Χρειαζόταν τόλμη, για παράδειγμα, να αψηφήσει το πόσο εξαρτόμαστε από τον κοινωνικό μας περίγυρο και κατά πόσο οι αποφάσεις μας είναι δικές μας ή η κοινωνία μας ωθεί σε αυτές. Τι προσδοκίες έχουν οι γύρω μας από εμάς και τι προσδοκίες έχουμε εμείς από τους γύρω μας.

Μεθοδικά και προσεκτικά ανακαλύψατε ένα σωρό «δημιουργήματα» που έχουν σχέση με αυτή την ιστορία.

> Γράφω γιατί με έλκει το ταξίδι και με συνεπαίρνει η περιπέτεια από το μηδέν στο κάτι. Γράφω για να βιώσω αυτή τη διαδρομή, αλλά και τις στιγμές που αυτό το κάτι συμπυκνώνεται και κορυφώνεται.

Είναι άξιο απορίας το πόσοι πολλοί και αξιόλογοι ασχολήθηκαν με το θέμα. Εκτός από τους απλούς ανθρώπους, που με τον ένα ή τον άλλο τρόπο την κράτησαν πεισματικά στην ψυχή και τη μνήμη τους, ενέπνευσε καλλιτέχνες διαφόρων κατευθύνσεων να δημιουργήσουν έργα γύρω από αυτήν. Ο κατάλογος είναι μεγάλος και λεπτομερής καταγραφή του θα απαιτούσε ακόμη έναν τόμο. Νομίζω πως ήταν ο παθιασμένος τολμηρός και απαγορευμένος έρωτας που κέντρισε την αίσθηση της καλλιτεχνικής έμπνευσης και δημιουργίας. Ζωγράφοι, ποιητές, θεατρικοί συγγραφείς, λογοτέχνες και μουσουργοί δημιούργησαν έργα για χατίρι της. Εκατόν είκοσι χρόνια και πλέον μετά τον πνιγμό της, δηλαδή το 1929, ανεβαίνει μουσικό έργο στην Αθήνα με πρωταγωνίστρια στον ρόλο της Φροσύνης τη μεγάλη ηθοποιό Κυβέλη. Στη συνέχεια γυρίζονται ελληνικές ταινίες, τηλεοπτικές σειρές, και ανεβαίνει πλήθος θεατρικών παραστάσεων. Πρόσφατα (χειμώνας 2019) στην Αθηναϊκή σκηνή ανέβηκε θεατρική παράσταση-μονόλογος με τίτλο «Φροσύνη». Σύγχρονοι γνωστοί συνθέτες και στιχουργοί έγραψαν τραγούδια για τη Φροσύνη που ερμηνεύτηκαν από έξοχους καλλιτέχνες. Οι πληροφορίες μου υποδεικνύουν ότι ακόμη και το 2009 γράφτηκε και μελοποιήθηκε τραγούδι για την απίθανη αυτή γυναίκα.

Διακόσια και πλέον χρόνια από τον πνιγμό της!!!

Γράφετε!! Γιατί;

Και βέβαια γράφω και ειλικρινά το χαίρομαι. Γράφω γιατί η προσπάθεια της δημιουργίας και η ανάγκη έκφρασής της είναι στοιχεία του πυρήνα της ύπαρξής μου. Γράφω γιατί με έλκει το ταξίδι και με συνεπαίρνει η περιπέτεια από το μηδέν στο κάτι. Γράφω γιατί με προκαλεί το στοίχημα ανάμεσα στη σύλληψη μιας ιδέας και στη μετάπλασή της σε κείμενο. Γράφω για να βιώσω αυτή τη διαδρομή, αλλά και τις στιγμές που αυτό το κάτι συμπυκνώνεται και κορυφώνεται. Κοινωνικές, οικογενειακές, οικονομικές ή συναισθηματικές συνθήκες με εμποδίζουν συχνά να πορευτώ όπως ονειρεύτηκα. Γράφω λοιπόν ίσως και για να δραπετεύω, όταν η απαντοχή με γονατίζει. Γράφω γιατί δεν αρκούμαι σε ό,τι έχω κατακτήσει- μηδαμινά ή ελάχιστα ή ερωτηματικά- ή ακόμα επειδή ίσως νιώθω κάποιο έλλειμμα σε ό,τι επιδίωξα και δεν κατάφερα να επιτύχω. Γράφω γιατί μου αρέσει να επικοινωνώ!

Πώς μπορείτε να προμηθευτείτε το βιβλίο:

- Από τον Εκδοτικό Οίκο «ΒΗΤΑ Ιατρικές Εκδόσεις», τηλ. 210 6714371 ή 210 6714340 και να σας το στείλουν με αντικαταβολή. Ηλεκτρονική παραγγελία στο site του οίκου Betamedarts.gr
- Απο τα κεντρικά βιβλιοπωλεία όπως π.χ. «Ζαχαρόπουλος», Σταδίου 5, «Πολιτεία», Ασκληπιού 1 και 3, «Ιανός», Σταδίου 24, «Ευριπίδης», Χαλάνδρι και Κηφισιά, μετά απο ηλεκτρονική παραγγελία ή με απευθείας αγορά.

Ρωτήστε τον τεχνικό

Διαλέγοντας αναρρόφηση αερολύματος

από τον **Δημήτρη Κατσιγιάννη**
Μηχανικό Βιοϊατρικής, Διευθυντή της Unimedica

Η προστασία από τον **Covid-19** αποτελεί μία ακόμα πρόκληση που πρέπει να αντιμετωπίσει ο οδοντίατρος στις μέρες μας. Η **πιστή τήρηση των πρωτοκόλλων** διαχείρισης των ασθενών και απολύμανσης των χώρων του οδοντιατρείου έχουν πλέον γίνει μια καθημερινή ρουτίνα. Η τεχνολογία δεν μπορούσε βέβαια να λείπει από αυτή την προσπάθεια, και έτσι στο άρθρο αυτό θα μιλήσουμε για τις συσκευές αναρρόφησης αερολύματος.

Είναι γνωστό ότι η πλειονότητα των συσκευών που χρησιμοποιεί ο οδοντίατρος στην καθ' ημέρα πράξη παράγουν αερολύματα: χειρολαβές χαμηλών και υψηλών ταχυτήτων, συσκευές υπερήχων, σύριγγες νερού-αέρα, συσκευές στίλβωσης, κ.α. Έρευνες έχουν δείξει για παράδειγμα ότι μέσω της χρήσης συσκευής υπερήχων μπορεί να διασπαρούν στο περιβάλλον και σε απόσταση έως και 2 μέτρα **100.000 μικρόβια /ft³***. Ο Covid-19 μπορεί να ανιχνευθεί στον αέρα του δωματίου για έως και 30 λεπτά. Ο κίνδυνος συνεπώς μόλυνσης του οδοντιάτρου, του προσωπικού, αλλά και του περιβάλλοντος χώρου είναι ιδιαίτερα αυξημένος.



Ένα μέτρο προστασίας είναι η περιορισμένη χρήση συσκευών που παράγουν αερολύματα. Αυτό φυσικά όχι μόνο δεν λύνει το πρόβλημα, αλλά περιορίζει σε μεγάλο βαθμό το εύρος εργασιών που μπορεί να πραγματοποιήσει ο οδοντίατρος.

Τη λύση σε αυτό το πρόβλημα έρχονται να δώσουν οι συσκευές αναρρόφησης αερολύματος. Οι συσκευές αυτές με την χρήση **φίλτρων** και **υπεριώδους ακτινοβολίας**, μειώνουν σε μεγάλο βαθμό το ιϊκό και μικροβιακό φορτίο του αέρα.

Πιο συγκεκριμένα, πρέπει να διαθέτουν φίλτρα που να ανταποκρίνονται στις προδιαγραφές **HEPA 13**, δηλαδή να κατακρατούν το 99,95% σωματιδίων διαμέτρου 0,3μm. Τα φίλτρα αυτά θα πρέπει να αντικαθίστανται μετά από κάποιες ώρες χρήσης. Το κόστος αντικατάστασης συνεπώς θα πρέπει να λαμβάνεται υπόψη κατά την αγορά.

Η απορροφητική ισχύς των συσκευών αυτών είναι ρυθμιζόμενη και μετριέται σε μονάδες Pascal (Pa). **Όσο πιο μεγάλη είναι η ισχύς αυτή, τόσο πιο αποδοτική και ανθεκτική στο χρόνο είναι η συσκευή.**

Άλλοι παράγοντες που πρέπει να λάβουμε υπόψη μας κατά την αγορά, είναι η ευχρηστία, ο θόρυβος κατά την λειτουργία και η σταθερότητα των βραχιόνων.

Η τεχνολογία σήμερα προσφέρει λύσεις που διευκολύνουν την ομαλή λειτουργία του οδοντιατρείου. Ας είναι λοιπόν ο Covid-19 η αφορμή να λυθεί ένα πρόβλημα που ανέκαθεν υπήρχε, χωρίς να τίθεται πλέον σε κίνδυνο ούτε η υγεία των ασθενών, αλλά ούτε και του οδοντίατρου. **Η συσκευή αναρρόφησης αερολύματος αποτελεί μια άμεση λύση για την απολύμανση των χώρων του οδοντιατρείου.**

*Για περισσότερες διευκρινίσεις μπορείτε να επικοινωνήσετε μαζί μας στο **210 7777936** ή να μας στείλετε τις απορίες σας στο **unimedica.hellas@gmail.com***

Αναζήτησεις Λόγου και Τέχνης

Του **Γεράσιμου Δουβίτσα** Αναπληρωτή Καθηγητή Οδοντιατρικής Σχολής ΕΚΠΑ

Σύγχρονοι Έλληνες Ποιητές 7

Μαρία Λαϊνά

Η Μαρία Λαϊνά γεννήθηκε το 1947 στην Πάτρα, είναι βραβευμένη Ελληνίδα ποιήτρια. Σπούδασε Νομική στο Πανεπιστήμιο Αθηνών, αλλά δεν άσκησε ποτέ δικηγορία. Αντ' αυτού εργάστηκε ως μεταφράστρια, κριτικός έργων τέχνης, σεναριογράφος, καθηγήτρια Ελληνικών και ραδιοφωνικός παραγωγός.
Ανήκει στην αποκαλούμενη «Γενιά του '70», που είναι λογοτεχνικός όρος που αναφέρεται στους Έλληνες συγγραφείς που ξεκίνησαν να δημοσιεύουν τα έργα τους κατά τη διάρκεια της δεκαετίας του 1970, και ειδικότερα προς το τέλος της επταετούς στρατιωτικής δικτατορίας και τα πρώτα χρόνια της Μεταπολίτευσης.
Της απονεμήθηκε το Κρατικό Βραβείο Ποίησης για τη συλλογή της, *Ρόδινος φόβος* το 1993 και το Βραβείο Καβάφη, μαζί με τον Γιώργο Μαρκόπουλο το 1996. Το 1998 βραβεύθηκε με το Βραβείο Μαρία Κάλλας του Τρίτου Προγράμματος της Ελληνικής Ραδιοφωνίας. Η ποίηση της μεταφράστηκε στα Αγγλικά, Γαλλικά και Ισπανικά. Επιλογή ποιημάτων της Λαϊνά μεταφράσθηκε στην αγγλική από την Αμερικανίδα καθηγήτρια Sarah McCann και κυκλοφόρησε από τις εκδόσεις του Πανεπιστημίου του Κονέκτικατ το 2017.

Ποίηση
- *Ενηλικίωση,* 1968
- *Επέκεινα,* 1970
- *Αλλαγή τοπίου*, 1972
- *Σημεία στίξεως*, 1979
- *Δικό της*, 1985
- *Ρόδινος φόβος*, 1992
- *Εδώ*, 2003

Μεταφράσεις
- *Η Αλφαβήτα της μελέτης (ABC of Reading)*, του Έζρα Πάουντ, 1974
- *Μακαριότητα (Bliss)*, της Κάθριν Μάνσφιλντ, 1981
- *Για την ποίηση (On Poetry and Poets)*, του Τόμας Στερνς Έλιοτ, 1982

Η φύση του πράγματος

Πολύ πιο όμορφο απ' το κανονικό
χωρίς ν' αφήσει ίχνος πίσω του
ούτε στα χόρτα ούτε στο καμένο χιόνι
έπεφτε απ' την καμινάδα κι απλωνόταν
τραυλίζοντας ένα μισολιωμένο φως
ακατανόητο και παγωμένο
τίποτα πια δεν έμενε ακίνητο τη νύχτα
και τίποτα πάνω στη γη δεν έμοιαζε
με τίποτα
όλοι έχουν προχωρήσει ώρες.
Υπήρχε κι ένας άλλος ήχος
που αντιστάθηκα στον πειρασμό να
τον ακούσω·
αρκεί η θέα για τη νοσηρή μου φαντασία
κι ό,τι αχνίζει ως τον βάλτο
να ρίξω ένα ρούχο πάνω σ' ό,τι έμεινε
μπόρεσα τελικά να μείνω.

χωρίς κανέναν κόπο…

χωρίς κανέναν κόπο
ανθίζουνε τα μύγδαλα
να το φυλάξεις το παιδί
αλλιώς, θα ζήσει

Ο χειμώνας…

Ο χειμώνας είναι δροσερός
τα φαράγγια κατεβαίνουν από ψηλά
έως τον νότο και τη δύση.
Οι θίνες αλλάζουν
παρασύρονται
Δύο φορές τον χρόνο τις παίρνει ο άνεμος
τις πάει
κιόλας μακριά

γιατί περνάνε τα σύννεφα και ξέρεις
πηγαίνουν αλλού
δεν θα μείνουν εδώ
σαν κάποιος να κατοικεί αυτή την
απέραντη χώρα
και να είναι τα πράγματα λίγα
ολοένα λιγότερα
Οι νομάδες γυρίζουν όταν πέφτει βροχή
τον χειμώνα·
τρώνε χουρμάδες
τα ζωντανά τους τρώνε κι αυτά·
με το ξύλο από τις φοινικιές φτιάχνουν κάτι
όχι πολύ
Σιγά σιγά το κλίμα απλώνεται
αφήνει τον ουρανό ελεύθερο

Κρύο φως της αυγής
βλέπω
μαλλιά να γίνονται φύκια
Δύσκολα θυμάσαι
ότι το τώρα
δεν θα ξανάρθει
όλο τον καιρό
και τον επόμενο
σαν πέτρα
σαν χιόνι σαν ήλιος στην πέτρα
Τι έχω έρθει να κάνω λοιπόν;
τι στο καλό ήρθα να κάνω;

Σταύρος Ζαφειρίου

Γεννήθηκε το 1958 στη Θεσσαλονίκη όπου ζει και εργάζεται. Στα έργα του χρησιμοποιεί θρύλους και αφηγήσεις της λαϊκής παράδοσης με ενεργά πάντοτε παρόν το στοιχείο της εντοπιότητας. Ο λόγος του υποβλητικός που φέρει τη ρομαντική συγκίνηση ενώ αν και μοντέρνος συγγραφέας ακολουθεί συχνά τη παραδοσιακή μετρική στιχουργία. Στα γράμματα εμφανίζεται το 1983 με το *«Ευλίγιστο πέλμα»*.
Το 1986 ήταν ένας απ τους επτά ποιητές που εκπροσώπησαν την Ελλάδα στην Β' BIENNALE νέων καλλιτεχνών των Ευρωπαϊκών χωρών της Μεσογείου. Το 1998 η ποιητική του συλλογή *«Τα κατοικίδια»* ήταν υποψήφια για το βραβείο του λογοτεχνικού περιοδικού «Διαβάζω», ενώ το 1999 με την *«Η άτροπος των ημερών»* ήταν υποψήφιος για το κρατικό βραβείο ποίησης. Το έμμετρο θεατρικό παιδικό παραμύθι του, *«Το καρναβάλι των ζώων»* τιμήθηκε με το βραβείο του κύκλου του παιδικού βιβλίου.
Το 2013 του απονεμήθηκε το βραβείο του ηλεκτρονικού περιοδικού «Ο Αναγνώστης». Κείμενα του έχουν δημοσιευθεί στα περιοδικά «Αντί», «Το Δέντρο», «Εντευκτήριο», «Ο Παρατηρητής» και «Ποίηση». Ποιήματα του έχουν συμπεριληφθεί σε ανθολογίες και πολλά έχουν μεταφραστεί σε ξένες γλώσσες.

Ποίηση
- *Το ευλίγιστο πέλμα*, Εγνατία, Θεσ/νίκη, 1983
- *Και να μπλοφάρουμε στο όνειρο,* Ε.Μ.Α.Ε., Αθήνα, 1984
- *Στη μουβιόλα*, Ε.Μ.Α.Ε., Αθήνα,1 986
- *Ζεστή πανσέληνος*, Ρόπτρον, Αθήνα, 1988
- *Η δεύτερη πεταλούδα και η φωτιά*, Νεφέλη, Αθήνα, 1992
- *Τα κατοικίδια,* Εντευκτήριο, Θεσ/νίκη, 1997
- *Η μεγάλη πολιτεία*, Παρατηρητής, Αθήνα, 1997
- *Η άτροπος των ημερών*, Νεφέλη, Αθήνα, 1998
- *Σώματος λόγος*, Σύγχρονοι ορίζοντες, Θεσσαλονίκη, 2004
- *Χωρικά*, Νεφέλη, Αθήνα, 2007
- *Ενοχικόν / ο μονόλογος ενός δράστη*, Νεφέλη, Αθήνα, 2010
- *Προς τα που; / Μια πολεμική ιστορία*, Νεφέλη, Αθήνα, 2012
- *Δύσκολο*, Νεφέλη, Αθήνα, 2014

Πεζογραφία
- *Η κόρη του πλοίαρχου Νέμο*, Τα Τραμάκια, Θεσσαλονίκη, 1990

Παιδικό βιβλίο
- *Η μεγάλη πολιτεία και τα τέσσερα όμορφα όνειρα*, Εντευκτήριο, Θεσσαλονίκη, 1997
- *Το καρναβάλι των ζώων*, Σύγχρονοι ορίζοντες, Θεσσαλονίκη, 2000
- *Ο ξυλοκόπος που έγινε άγγελος*, Σύγχρονοι ορίζοντες, Θεσσαλονίκη, 2000

Συμμετοχή σε συλλογικό έργο
- *Γιάννης Δουβίτσας 1943-2003*, Νεφέλη Αθήνα, 2013
- *Μέρες ποίησης*, Γαβριηλίδης, Αθήνα, 2007
- *Τα ποιήματα του 2006*, Κοινωνία των (δε)κάτων, Αθήνα, 2007

Με τα μάτια

ε΄
Καπνίζω το τελευταίο τσιγάρο και σηκώνομαι.
Θέλω να μείνω μα στο δωμάτιο
μπαινοβγαίνουν πουλιά:
οι παλιές σου αγάπες.
Τα μισώ αυτά τα πουλιά, τα ζηλεύω,
αν μπορούσα θα τα' πνιγα μ' ένα μου ποίημα.
Φεύγω όμως και τ' αφήνω να κουβαλάνε
χώμα και άχυρα, να χτίζουν
στις μασχάλες σου τις φωλιές τους.
Το βράδυ δαγκώνεις πάλι τον ύπνο μου.
Δεν συμβαίνει τίποτε, μόνον
που τα όνειρά μου κυκλοφορούν με σημάδια.
Κι ο κόσμος ρωτάει συνέχεια πώς και γιατί.
θ΄
Έρχεται η νύχτα και μεταμορφώνεσαι.
Όχι αφύσικα κι εξωπραγματικά,
σε δέντρο, ας πούμε, ή σκληρό
σαξόφωνο.
Ένα σκυλί του δρόμου γίνεσαι
με μαδημένο τρίχωμα και τσακισμένη ουρά·
ενώνεσαι με τ' άλλα τα αδέσποτα
να ζήσεις λίγες ώρες σκυλοσύνης.
Σαν ξημερώνει κι όλα επανέρχονται,
καθένας στη δικιά του τέχνη δηλαδή,
παίρνεις ξανά τη θέση σου στο οινόπνευμα.
ια΄
Δουλεύεις τον χερόμυλο και σε θαυμάζω.
Τώρα αλέθεις επιδέξια τα δόντια μου,
εκείνα που στρογγύλευαν το ταυ.
Προηγήθηκαν βέβαια τα κουμπιά
ενός λευκού μου πουκάμισου,
κάτι μεγάλες, αμήχανες σιωπές,
ο δείκτης και ο μικρός του αριστερού χεριού
και όλες φυσικά οι υποσχέσεις.
Κατά τα άλλα είμαι αρτιμελής
και δεν παραπονιέμαι.
Έχουν δει και χειρότερα τα μάτια μου
στα ποιήματα.
ιγ΄
Εδώ και μέρες χτυπά το τηλέφωνο.
Αν το σηκώσω, λέω, θα' σαι εσύ.
Πάλι μ' αυτή την τρελή ιστορία
για τα σημεία των καιρών
και για τα τέρατα.
Πάλι μ' αυτό το ανυπόφορο τέλος,
πως πέθαναν αυτοί καλά κι εμείς καλύτερα.
Δεν την αντέχω πια τη φαντασία σου.
Γι' αυτό κάθομαι ασάλευτος στην καρέκλα
και κάνω πως κοιτάζω τη θάλασσα.
Γι' αυτό αφήνω να μακραίνουν τα μαλλιά μου.
Σαν τα φτερά του πετεινού μες στα θεμέλια.
ιστ΄
Πριν συμβούν όλα αυτά
το τοπίο ντυνόταν στο δέρμα σου.
Μπαίναν τα μάτια μου από παντού,
σαν σαρκοβόρα των θερμοκηπίων.
Με τον καιρό με θέλησες τυφλό
Τώρα σκάβω με νύχια στα βαθιά,
σαν τυμβωρύχος έρπω μες στις λέξεις.
Θάφτηκαν τα κτερίσματα στις επιχωματώσεις.

Από την ποιητική συλλογή:
Τα Κατοικίδια

Για να δουλεύετε χωρίς στρες, να αντιμετωπίζετε αποτελεσματικά οξέα περιστατικά και να πραγματοποιείτε θεραπεία σε περισσότερα του ενός τεταρτημόρια με μεγαλύτερα ραντεβού, την εποχή του COVID-19, **υπάρχει λύση!**

MADE IN FRANCE

Deadline 30/11/2020

1 Δοκιμάστε το QuickSleeper5 ή το SleeperOne5 στο ιατρείο σας

- Δηλώστε μας το ενδιαφέρον σας.
- Εντελώς δωρεάν.
- Χωρίς καμμία υποχρέωση.

Εντελώς ανώδυνη αναισθησία
Δρα αμέσως
Αποτελεσματική
Χωρίς «μούδιασμα»

2 Επωφεληθείτε μιας προσωπικής εκπαίδευσης

- Χωρίς χρέωση
- Online στον χώρο σας

3 Κάντε το δικό σας!

- Στο τέλος της δοκιμαστικής περιόδου σας δίνετε η δυνατότητα να το υιοθετήσετε στην κλινική σας πράξη μόνο και εφόσον είσαστε απόλυτα ικανοποιημένοι.

Αποχαιρετήστε την στελεχιαία αναισθησία!

Dental Expert

DENTAL HI TEC

Dental Expert - Άννα Ελμάογλου Ε.Π.Ε.

Ο Εξειδικευμένος Συνεργάτης του Οδοντιατρείου σας

Φειδιππίδου 30, 11527, Γουδή • Τηλ.: 210 7770739, 210 7770749 • Φαξ: 210 7770716

e-mail: anna@dental-expert.gr

Tetric® Prime

Σύνθετη ρητίνη καθολικής χρήσης για την πρόσθια και οπίσθια περιοχή

ΝΕΟ:
Εξαιρετικός χειρισμός

Διαμορφούμενη σύνθετη ρητίνη του συστήματος Tetric

- Άριστη διαμόρφωση και χειρισμός
- Εξαιρετική εφαρμογή στα όρια
- Εύπλαστη σύσταση

Efficient Esthetics

www.ivoclarvivadent.gr

Επίσημοι διανομείς
Ελλάδας
Oral Vision
• Μάγερ 13 / 104 38 Αθήνα / τηλ: 210 77 55 900 /
• Τσιμισκή 34 / 546 23 Θεσσαλονίκη / τηλ: 2310 253 800 / www.oralvision.gr

SADENT
• 1 χλμ Λεωφ. Μαρκοπούλου / 190 02 Παιανία / τηλ: 211 10 22 900 /
• Τετραπόλεως 4 / 115 27 Γουδή / τηλ: 210 77 77 608 /
• Ν. Τέλογλου 7 / 546 36 Θεσσαλονίκη / τηλ: 2310 968 799 / www.sadent.com

Κύπρου
Dentalcon
• Λ. Αναστασιάδη 1 / 2012 Λευκωσία / τηλ: 22 466 000 /
www.dentalcon.com.cy
www.ivoclarvivadent.com

Ivoclar Vivadent AG
Bendererstr. 2 | 9494 Schaan | Liechtenstein |
Tel. +423 235 35 35 | Fax +423 235 33 60

ivoclar vivadent®
passion vision innovation