ISSN: 2585-2868

# Οδοντιατρικο Βημα

ΔΙΜΗΝΙΑΙΑ ΕΚΔΟΣΗ | Σκουφά 64 106 80 Αθήνα | Τηλ. 210 3814 939 | Fax 210 3803 327 | e-mail: odvima@otenet.gr | www.odvima.gr | ΝΟΕΜΒΡΙΟΣ - ΔΕΚΕΜΒΡΙΟΣ 2019 | ΤΕΥΧΟΣ 131

ΠΕΡΙΕΜΦΥΤΕΥΜΑΤΙΤΙΔΑ

από τη Διάγνωση στην Αντιμετώπιση

ΙΩΑΝΝΗΣ Κ. ΚΑΡΟΥΣΗΣ
ΑΝΑΠΛΗΡΩΤΗΣ ΚΑΘΗΓΗΤΗΣ ΠΕΡΙΟΔΟΝΤΟΛΟΓΙΑΣ ΠΑΝΕΠΙΣΤΗΜΙΟΥ ΑΘΗΝΩΝ

Συνεργασία
Δρ. ΠΑΝΑΓΙΩΤΑ Ε. ΝΤΟΚΟΥ
ΠΕΡΙΟΔΟΝΤΟΛΟΓΟΣ

Το βιβλίο αυτό αποτελεί μια μονογραφία στο πολύ ενδιαφέρον και επίκαιρο θέμα της περιεμφυτευματίτιδας, το οποίο απασχολεί έντονα την Οδοντιατρική κοινότητα σε διεθνές επίπεδο. Ο συγγραφέας προσεγγίζει το θέμα της περιεμφυτευματικής παθολογίας μέσα από την εικοσαετή εμπειρία και ενασχόλησή του σε κλινικό και ερευνητικό επίπεδο και παραθέτει το σύνολο των πληροφοριών που πρέπει να γνωρίζει ο φοιτητής και ο Οδοντίατρος, είτε γενικός είτε εξειδικευμένος για το πολύ σύγχρονο αυτό ζήτημα το οποίο αφορά εκατομμύρια ασθενείς σε παγκόσμια κλίμακα.

ΝΕΑ ΚΥΚΛΟΦΟΡΙΑ

ΤΙΜΗ: €140

- ΣΕΛΙΔΕΣ: 500
- ΦΩΤΟΓΡΑΦΙΕΣ: 1.180
- ΕΚΔΟΣΗ: 2020

ΟΒ ΕΚΔΟΣΕΙΣ
ΟΔΟΝΤΙΑΤΡΙΚΟ ΒΗΜΑ
Τηλ. 210 3814 939

## Χρήσεις βιοκεραμικών υλικών στην Ενδοδοντία

Το MTA (Mineral Trioxide Aggregate) αποτελεί αδιαμφισβήτητα ένα ξεχωριστό υλικό. Όταν πριν περίπου 20 χρόνια προτάθηκε η χρήση του στην Ενδοδοντία, η πολύ καλή βιοσυμβατότητά του, η πήξη του παρουσία υγρασίας και η οστεογενετική του δράση τράβηξαν το ενδιαφέρον τόσο των κλινικών όσο και των ερευνητών. Ωστόσο, τα μειονεκτήματά του πυροδότησαν, τα τελευταία χρόνια, μια προσπάθεια δημιουργίας νέων υλικών, τα οποία θα έχουν όλα τα πλεονεκτήματα του MTA αλλά περιορισμένα μειονεκτήματα.
Η πρωταρχική διαφορά αυτών των υλικών νέας γενιάς, που χαρακτηρίζονται με τον όρο «βιοκεραμικά υλικά», είναι η καθαρότητα της σύνθεσής τους, καθώς περιέχουν πυριτικό τριασβέστιο που παράγεται εργαστηριακά, σε αντίθεση με τα παλαιότερης γενιάς υλικά που ήταν μείγμα τσιμέντου Portland με ακτινοσκιερό παράγοντα.
Στο άρθρο της, που φιλοξενείται στη στήλη της ΕΕΕ,η κ. **Άρια Σπανάκη-Βορεάδη** DDS, MSc Χειρουργός Οδοντίατρος-Ενδοδοντολόγος παρουσιάζει μια σειρά κλινικών περιστατικών όπου χρησιμοποιήθηκαν βιοκεραμικά υλικά, αναδεικνύοντας την πληθώρα των κλινικών εφαρμογών τους. ***Σελ. 10-14***

## «Εκ βιολογίας άρξασθαι»

Το **23ο Πανελλήνιο Συμπόσιο Ενδοδοντίας** με τίτλο «Εκ βιολογίας άρξασθαι», θα πραγματοποιηθεί στο Μέγαρο Μουσικής Θεσσαλονίκης από **1-2 Φεβρουαρίου του 2020**, με κεντρικό ομιλητή τον διακεκριμένο κλινικό και ερευνητή κ. *Domenico Ricucci*. Το «ΟΒ» έχει την τιμή να φιλοξενεί τον Συντονιστή της Οργανωτικής Επιτροπής του Συνεδρίου, Αναπληρωτή Καθηγητή Ενδοδοντολογίας, κ. **Χρήστο Γκόγκο**, ο οποίος μας μίλησε για τη θεματολογία, τη δομή, αλλά και τους ομιλητές του φετινού συνεδρίου. ***Σελ. 32-33***

## Οδοντιατρική φωτογραφία με smartphone: Παροδική μόδα ή νέα πρακτική που φέρνει η τεχνολογική εξέλιξη;

Υπάρχουν πολλοί λόγοι που η οδοντιατρική φωτογραφία έχει καταστεί βασικό στοιχείο στην οδοντιατρική. Πρωταρχικά, η ψηφιακή οδοντιατρική φωτογραφία αποτυπώνει με ακρίβεια την οδοντιατρική κατάσταση καθώς και τα στάδια της θεραπείας. Αυτά τα δεδομένα σήμερα χρησιμοποιούνται για επιστημονική, νομική χρήση, επικοινωνία και προβολή των προβλημάτων και θεραπειών στους ασθενείς και στα social media (marketing). Επίσης, χρησιμοποιούνται για επικοινωνία με τους τεχνίτες, για δημοσιεύσεις, καθώς και στην ιατροδικαστική.
Παράλληλα, η οδοντιατρική φωτογραφία ενέχει ρόλο στην διάγνωση της τερηδόνας, καθώς ακόμη και μια απλή φωτογραφία που θα στείλει ένας ασθενής στο viber με το smartphone μπορεί να αποκαλύψει τερηδονικές βλάβες.
Στόχος του σημερινού άρθρου που υπογράφει ο οδοντίατρος, κ. **Χρήστος Κωνσταντινίδης**, M.Sc (Προσθετ.), είναι πέρα από την επισκόπηση του συνόλου των εφαρμογών της οδοντιατρικής φωτογραφίας στη σύγχρονη άσκηση του οδοντιατρικού επαγγέλματος, η λεπτομερής σύγκριση της DSLR και Smartphone φωτογραφίας, σε μια προσπάθεια ανάδειξης των δυνατοτήτων που προσφέρει η χρήση του κινητού στην Οδοντιατρική φωτογραφία. ***Σελ. 4-6***

## 8η Ημερίδα Επιστημονικής Εταιρείας Χειρουργικής Στόματος

Η 8η Ημερίδα της Επιστημονικής Εταιρείας Χειρουργικής Στόματος είναι πλέον γεγονός και θα λάβει χώρα την **1η Φεβρουαρίου 2020** στο ξενοδοχείο «Divani Caravel», στην Αθήνα. Ο Πρόεδρος της Εταιρείας, Αναπληρωτής Καθηγητής ΕΚΠΑ, κ. **Φραγκίσκος Φραγκίσκος,** στη συνέντευξη που παραχώρησε στο «ΟΒ» μίλησε για όλα όσα θα δούμε στη φετινή ημερίδα, αλλά και για τα μετεκπαιδευτικά προγράμματα της Εταιρείας στους τομείς της Χειρουργικής Στόματος, της Εμφυτευματολογίας και της Αισθητικής. ***Σελ. 34-35***

Η σημασία της επάρκειας κερατινοποιημένων ιστών γύρω από τα εμφυτεύματα - Παρουσίαση περιστατικού
Του **Δημήτρη Μαλάμη**..... ***Σελ. 8-9***

Άμεση εμφύτευση και άμεση φόρτιση άνω γνάθου
Των **Γιώργου Βήλου** και **Νικήτα Σ. Συκαρά**..... ***Σελ. 16-18***

Η Προσθετική το 2020 και τα σεμινάρια στην «Πρόοδο»
Του **Θεόδωρου Τράκα**..... ***Σελ. 20***

Διαγνωστικοί αλγόριθμοι
Των **Σμαράγδας Διαμαντή** και **Ελένης Α. Γεωργακοπούλου**..... ***Σελ. 22***

UNIMEDICA
• Οδοντιατρικός εξοπλισμός • Service
• OsteoCare® • «Κατ' οίκον» Οδοντιατρική

Φορητή Οδοντιατρική Μονάδα



Πάντα δίπλα στον ασθενή!

www. unimedica.gr
email: info@unimedica.gr
Αρκαδίας 61-63
Τηλ.: 210 7777 936

# Editorial

*Κάθε νέα χρονιά σηματοδοτεί μια καινούρια αρχή. Είναι η εποχή, όπου όλοι μας έχοντας προβεί σε μια κριτική επισκόπηση της χρονιάς που πέρασε, σχεδιάζουμε το μέλλον, χαράσσοντας τα επόμενα βήματά μας που θα μας οδηγήσουν στην εκπλήρωση των νέων μας στόχων.*

*Κοιτώντας πίσω, εδώ και 18 χρόνια, προσπαθήσαμε να καταστήσουμε το «ΟΔΟΝΤΙΑΤΡΙΚΟ ΒΗΜΑ» τόπο συνάντησης του επιστημονικού και εμπορικού κόσμου. Έχοντας πάντα τη στήριξη εκλεκτών πανεπιστημιακών δασκάλων που μέσα από τις στήλες τους στην εφημερίδα μας προσέφεραν έγκυρη ενημέρωση για πληθώρα θεμάτων της οδοντιατρικής επιστήμης, επιχειρήσαμε -και πιστεύω ότι σε ένα βαθμό το καταφέραμε- το «ΟΔΟΝΤΙΑΤΡΙΚΟ ΒΗΜΑ» να γίνει ένα έντυπο-σημείο αναφοράς για τον επιστημονικό κόσμο. Παράλληλα, στηρίξαμε τον εμπορικό κόσμο, προβάλλοντας όλα τα τελευταία νέα για προϊόντα και τεχνικές της αγοράς, ευελπιστώντας να αποτελέσουμε το σύνδεσμο ανάμεσα στους οδοντιάτρους και τους εμπορικούς τους συνεργάτες. Πάντα στο πλευρό των επιστημονικών εταιρειών, προβάλλαμε τις ημερίδες και τα συνέδριά τους, συμβάλλοντας στην έγκαιρη ενημέρωση των αναγνωστών μας για τις μεγάλες επιστημονικές εκδηλώσεις του χώρου. Την ίδια στιγμή, αναλαμβάνοντας τη διοργάνωση του θεσμού του Παμπελοποννησιακού Οδοντιατρικού Συνεδρίου τα τελευταία χρόνια θελήσαμε να προσφέρουμε και εμείς το λιθαράκι μας στη δια βίου εκπαίδευση των οδοντιάτρων.*

*Και συνεχίζουμε. Το ίδιο δυναμικά. Το ίδιο προσηλωμένοι στο στόχο μας να είμαστε πάντα από τη σκοπιά της ενημέρωσης δίπλα στον οδοντιατρικό κόσμο. Το ξεκίνημα της νέας χρονιάς, μάς βρίσκει στην ευχάριστη θέση να μπορούμε να ανακοινώσουμε την κυκλοφορία ενός νέου συγγράμματος από τον εκδοτικό μας οίκο, «Περιεμφυτευματίτιδα: από τη Διάγνωση στην Αντιμετώπιση», με την υπογραφή του διακεκριμένου πανεπιστημιακού Ι. Καρούση. Παράλληλα, ήδη έχουμε ξεκινήσει τις διεργασίες για την διεξαγωγή του 20ου Παμπελοποννησιακού Οδοντιατρικού Συνεδρίου, που φέτος συμπληρώνοντας δύο δεκαετίες ζωής, «επιστρέφει» στην όμορφη πόλη του Ναυπλίου με ένα πλούσιο επιστημονικό πρόγραμμα που αναμένεται να ανεβάσει τον πήχη των επιστημονικών εκδηλώσεων. Πάνω απ' όλα όμως, θα επιχειρήσουμε στη νέα δεκαετία που ξεκινά να φανούμε αντάξιοι της εμπιστοσύνης σας, παραμένοντας πιστοί στις αξίες που διαχρονικά πρεσβεύουμε, ανιχνεύοντας διαρκώς νέα περιθώρια βελτίωσης. Είναι το ελάχιστο που μπορούμε να κάνουμε, ανταποδίδοντας τη στήριξη και την αγάπη σας όλα αυτά τα χρόνια.*

*Εύχομαι η νέα χρονιά να φέρει σε όλους σας υγεία και ευτυχία. Και πάνω απ' όλα να είναι μια χρονιά, όπου ο καθένας θα επιδιώξει την ατομική του πρόοδο και βελτίωση. Σε όποιον τομέα, επιθυμεί. Όσο μπορεί. Γιατί οι μεγάλες αλλαγές εκκινούν από μικρά βήματα.*
Καλή χρονιά σε όλους!

***Κατερίνα Καρκατζούλη***

# Συνεχιζόμενη εκπαίδευση

## *Willow Smoke and Dogs' Tails*

**Ηρακλής Καρκαζής**
Καθηγητής Κινητής Προσθετικής ΕΚΠΑ

Όταν ένας ηλικιωμένος Εσκιμώος ρωτήθηκε πώς θα μπορούσε να συνοψίσει την ζωή του σε λίγες λέξεις, αφού σκέφτηκε για λίγο είπε την παρακάτω φράση. *Ο καπνός από ιτιά και οι ουρές των σκύλων (Willow Smoke and Dogs' Tails).* Στις δύσκολες κλιματολογικές συνθήκες του παγωμένου βορά, ο καπνός από τη φωτιά που σαν κύρια καύσιμη ύλη είχε το ξύλο ιτιάς και οι ουρές των σκύλων που τραβούσαν τα έλκηθρα ήταν δύο σταθερές και επαναλαμβανόμενες εικόνες. Ήταν τα δύο κυρίαρχα σημαίνοντα μιας ολόκληρης ζωής.

Είναι προφανές πως η δυναμική της οποιασδήποτε πολιτισμικής προσαρμογής συνοψίζεται εν τέλει σε μερικές μόνο δράσεις. Παρά τη φαινομενική ελευθερία επιλογών, ακόμα και ο σύγχρονος άνθρωπος θα χειραγωγηθεί σε λίγες επαναλαμβανόμενες ρουτίνες που επιβάλλει το πολιτισμικό του περιβάλλον. Έτσι η παγίδευση στα στερεότυπα είναι αναπόφευκτη, αν όχι επιθυμητή, και η απόπειρα διαφυγής μάταιη. Το ίδιο προφανώς γίνεται και με τον τρόπο άσκησης ενός επαγγέλματος. Είναι για παράδειγμα κοινό μυστικό ότι αυτό που καθορίζει τον τρόπο άσκησης της επιστήμης μας είναι προϊόν κυρίως της εκπαιδευτικής φιλοσοφίας, στην οποίαν από τα νιάτα μας έχουμε γαλουχηθεί, αλλά και μιας άκαμπτης πρακτικής, στην οποίαν έχουμε εθιστεί. Η τυποποίηση στην άσκηση του επαγγέλματος ως προϊόν διήθησης μέσα από το ατομικό φίλτρο του υποκειμενισμού, αλλά και η δυσκολία αφομοίωσης των νέων τεχνολογιών υποκρύπτουν τον κίνδυνο καθήλωσης σε φαινομενικά ασφαλή στερεότυπα.

Η εξέλιξη και η ανανέωση είναι επιβεβλημένες, όμως η συνεχιζόμενη εκπαίδευση από μόνη της δεν αρκεί. Χρειάζεται προσπάθεια, θάρρος και ισχυρή βούληση για υπερβάσεις, κάτι που όπως γνωρίζουμε δεν είναι πάντα εύκολο.

Lewis R. Binford. Willow Smoke and Dogs' Tails: Hunter-Gatherer Settlement Systems and Archaeological Site Formation. American Antiquity, Vol. 45, No. 1. (Jan., 1980), pp. 4-20.

**ΟΔΟΝΤΙΑΤΡΙΚΟ ΒΗΜΑ** | Διμηνιαία Έκδοση Κωδικός 016446

Ιδιοκτήτης: **ΟΔΟΝΤΙΑΤΡΙΚΟ ΒΗΜΑ Μ.Ε.Π.Ε.**

Ιδρυτής: **Γιάννης Καρκατζούλης**

Σκουφά 64 106 80 Αθήνα
Τηλ.: 210 3814 939 Fax: 210 3803 327
e-mail: odvima@otenet.gr
www.odvima.gr

Διευθυντής:
**Όθωνας Γκότσης**

Σύμβουλος Έκδοσης:
**Κατερίνα Καρκατζούλη**

Σύνταξη:
**Ηλιάνα Γιαννούλη**

Υπεύθυνος λογιστηρίου:
**Γιώργος Κάντζος**

Νομικός Σύμβουλος:
**Λάμπρος Ανδρ. Τσοπράς**

Υπεύθυνος Τυπογραφείου:
**pressious arvanitidis A.E.B.E.**
78ο χλμ. Εθνικής Οδού Αθηνών Λαμίας
Τηλ. 226 100 5100

ΕΝΩΣΗ ΔΗΜΟΣΙΟΓΡΑΦΩΝ ΙΔΙΟΚΤΗΤΩΝ ΠΕΡΙΟΔΙΚΟΥ ΤΥΠΟΥ
FIPP Federation International of Periodical Press
EMMA EUROPEAN MAGAZINE MEDIA ASSOCIATION

# Όταν **η απλότητα** συναντά **την αισθητική**

ΜΑΘΕΤΕ ΠΕΡΙΣΣΟΤΕΡΑ:
WWW.IVOCLARVIVADENT.COM/EE2018

Το χαρτοφυλάκιο συντονισμένων προϊόντων για άμεσες επανορθωτικές διαδικασίες σας διευκολύνει να επιτύχετε αποκαταστάσεις εξαιρετικής ποιότητας με υψηλή απόδοση.

**Αποτελεσματική Αισθητική**

Απομόνωση · Συγκόλληση · Αποκατάσταση · Πολυμερισμός

**www.ivoclarvivadent.gr**

**Εξουσιοδοτημένοι διανομείς**

**Ελλάδας**

**Oral Vision**
- Μάγερ 13 / 104 38 Αθήνα / τηλ: 210 77 55 900 /
- Τσιμισκή 34 / 546 23 Θεσσαλονίκη / τηλ: 2310 253 800 / www.oralvision.gr

**SADENT**
- 1 χλμ Λεωφ. Μαρκοπούλου / 190 02 Παιανία / τηλ: 211 10 22 900 /
- Τετραπόλεως 4 / 115 27 Γουδή / τηλ: 210 77 77 608 /
- Ν. Τέλογλου 7 / 546 36 Θεσσαλονίκη / τηλ: 2310 968 799 / www.sadent.com

**Κύπρου**

**Dentalcon**
- Λ. Αναστασιάδη 1 / 2012 Λευκωσία / τηλ: 22 466 000 / www.dentalcon.com.cy

ivoclar vivadent®
passion vision innovation

# Οδοντιατρική φωτογραφία με smartphone

## Παροδική μόδα ή νέα πρακτική που φέρνει η τεχνολογική εξέλιξη;



**Χρήστος Κωνσταντινίδης**
Οδοντίατρος - M.Sc (Προσθετ.)

Υπάρχουν πολλοί λόγοι που η οδοντιατρική φωτογραφία έχει καταστεί βασικό στοιχείο στην οδοντιατρική. Πρωταρχικά η ψηφιακή οδοντιατρική φωτογραφία αποτυπώνει με ακρίβεια την οδοντιατρική κατάσταση καθώς και τα στάδια της θεραπείας. Αυτά τα δεδομένα σήμερα χρησιμοποιούνται για επιστημονική, νομική χρήση, επικοινωνία και προβολή των προβλημάτων και θεραπειών στους ασθενείς, στα social media (marketing). Επίσης, χρησιμοποιούνται για επικοινωνία με τους τεχνίτες, για δημοσιεύσεις, καθώς και στην ιατροδικαστική. Παράλληλα, η οδοντιατρική φωτογραφία ενέχει ρόλο στην διάγνωση της τερηδόνας, καθώς ακόμη και μια απλή φωτογραφία που θα μας στείλει ασθενής μας στο viber με το smartphone μπορεί να αποκαλύψει τερηδονικές βλάβες (Chen et al., 2013).

Βασικό στοιχείο της μεγάλης διείσδυσής της είναι η ευκολία μια και πρόκειται για standardized τεχνική με συγκεκριμένο φακό και παραμέτρους. Ιδιαίτερα στην Ορθοδοντική είναι βασικότατο εργαλείο, καθώς μας καταδεικνύει την πρόοδο της θεραπείας. Μελέτη της Angle Society έδειξε ότι το 60% των ορθοδοντικών τραβούν οι ίδιοι τις φωτογραφίες και μόνον το 35% των ειδικών το αναθέτουν σε βοηθούς. Μάλιστα, σε μελέτες (Sandler et al., 2012) το επίπεδό τους είναι ικανοποιητικότατο.

Η άλλη συνήθης πλέον εφαρμογή της φωτογραφίας είναι η χρωματοληψία. Ειδικά στις DSLR είναι απαραίτητη η τέλεια λήψη και με σωστή ρύθμιση του white balance.

Η φωτογραφική τεκμηρίωση και διάγνωση είναι σήμερα συνήθης. Αυτή περιλαμβάνει όχι μόνον τη διάγνωση της τερηδόνας, αλλά και βλαβών των μαλακών ιστών.

Σε μελέτες (Golkari et al., Boye et al.) φαίνεται ότι η φωτογραφική διάγνωση είναι πιο αποτελεσματική σε σύγκριση με την κλινική διάγνωση στη διάγνωση τερηδόνας. Σε μελέτη της Angle Society φάνηκε ότι η φωτογραφία μπορεί να είναι ένα εργαλείο της τηλεδιάγνωσης, αλλά και της περιοδικής καταγραφής της προόδου της εξ αποστάσεως θεραπείας, ενώ μπορεί να βοηθήσει και στη διάγνωση του τραύματος των μαλθακών ιστών (Pinto et al.).

### Η οδοντιατρική φωτογραφία είναι απαραίτητη σήμερα για τις κάτωθι εφαρμογές

***1. Νομική κατοχύρωση του ασθενούς, αλλά και του οδοντιάτρου.*** Ιδιαίτερα με την αύξηση των δικαστικών υποθέσεων εναντίον οδοντιάτρων είναι σκόπιμη η φωτογραφική αποτύπωση πολύπλοκων θεραπειών με σκοπό την κατοχύρωσή μας, αλλά και των ασθενών. Με την απεριόριστη δυνατότητα αποθήκευσης αυτών (digital), η μόνη δυσκολία είναι η σχετική πολυπλοκότητα της διαδικασίας (με την dslr).

***2. Ιατροδικαστική Οδοντιατρική.***

***3. Τηλεδιάγνωση, αλλά και συχνά τηλεθεραπεία.***

***4. Επικοινωνία με τον ασθενή (blogs, facebook).*** Σημαντικοί παράγοντες που συμβάλλουν προς αυτή την κατεύθυνση, είναι η ευκολία και το μηδενικό κόστος απόκτησης φωτογραφιών από όλα τα στάδια της θεραπείας, αλλά και η δυνατότητα εύκολης αποθήκευσης, καθώς και αποστολής μέσω του διαδικτύου. Έτσι είναι εφικτή η αποστολή περιστατικών σε συναδέλφους και ειδικούς, καθώς και η αναφορά στο internet σε βάσεις IR.

***5. Επικοινωνία με συναδέλφους, με το πανεπιστήμιο και δημοσιεύσεις σε επιστημονικά έντυπα και φόρουμ εκπαίδευσης.*** Τα τελευταία χρόνια η ευκολία αποθήκευσης, λήψης (σχετική) και διαχείριση της φωτογραφίας την έχει καταστήσει απαραίτητο εργαλείο στις δημοσιεύσεις και ιδιαίτερα στην εκπαίδευση,με αναλυτική περιγραφή όλων των σταδίων ακόμη και με videos HD ή και 4K. Η μεγάλη αύξηση του τζίρου στην συνεχιζόμενη εκπαίδευση έφερε ακόμη και niche τεχνολογίες, όπως το VR και το AR σε ευρεία βάση. Επιπλέον και η ύπαρξη επιστημονικών φόρουμ, αλλά και διαδικτυακών πλατφορμών εκπαίδευσης στηρίζονται στο video και τη φωτογραφία. Η Ακαδημία σήμερα έχει σαν βασικό μέσο παρουσίασης κλινικών περιστατικών τη φωτογραφία.

***6. Αποστολή χρώματος,σχήματος και μορφολογίας των δοντιών στον τεχνίτη,*** ιδιαίτερα αν χρησιμοποιηθεί ειδικός εξοπλισμός (polarized filters).

***7. Το marketing,*** ιδιαίτερα με τα σημερινά μέσα κοινωνικής δικτύωσης είναι άμεσα συνδεδεμένο με την παρουσίαση φωτογραφιών. Η παρουσίαση περιστατικών σε μέσα κοινωνικής δικτύωσης μπορεί να καταστεί παρελκυστική (photoshop), αλλά συχνά δίνει ιδέες στον ασθενή για θεραπείες που δεν γνώριζε.

### Η smartphone Οδοντιατρική φωτογραφία

Τα τελευταία χρόνια, η εισαγωγή της τεχνητής νοημοσύνης στα κινητά τηλέφωνα, συνέβαλε στη βελτίωση πολλών εφαρμογών τους και ιδιαίτερα της φωτογραφίας. Η βελτίωση των αισθητήρων, της ανάλυσης, αλλά και των φακών αύξησε ακόμη περισσότερο την αξιοπιστία των κινητών σαν φωτογραφικές μηχανές. Η μείωση του βάρους των κινητών έναντι των φωτογραφικών μηχανών DSLR, όπως και η καλύτερη εργονομία των κινητών στη χρήση τους σαν φωτογραφικές μηχανές έναντι των DSLR, οδήγησαν στην περαιτέρω διάδοσή τους ως φωτογραφικά εργαλεία.

Η δυνατότητα των IP 69 χαρακτηριστικών αδιαβροχοποίησης στην απολύμανση των κινητών, επιτρέπει τη χρήση τους σε περιβάλλον ιατρείου, ακόμη και σε διαδικασίες αιματηρής επέμβασης.

Ταυτόχρονα, η δυνατότητα χρήσης τους εγγύτερα στο στόμα του ασθενούς, λόγω των φακών τους και της AI , δίνει την επιλογή στον θεράποντα να χρησιμοποιεί το smartphone, χωρίς να σηκώνεται από την θέση του, πλησίον του ασθενούς.

*Άμεσες όψεις, πριν (1) και μετά (2). Φωτογραφίες (κινητό S9), χωρίς προετοιμασία, χωρίς φλας.*

Η ταχύτητα και η απλότητα της διαδικασίας με το smartphone παρέχει τη δυνατότητα καταγραφής πάρα πολλών περιστατικών με ελάχιστη απώλεια χρόνου και διάσπασης του κύκλου ασηψίας της εργασίας μας.

Η δυνατότητα άμεσης αποστολής των φωτογραφιών από το κινητό με mail, viber, Instagram, facebook κ.λπ, καθώς και η αποθήκευση των φωτογραφιών στο κινητό με αποτέλεσμα τη συνεχή διαθεσιμότητά τους από τον θεράποντα, δεδομένου ότι όλοι πλέον ζούμε μαζί με το κινητό μας, αναδεικνύονται επίσης, σε σημαντικούς παράγοντες διείσδυσης των κινητών στην καθημερινή οδοντιατρική πράξη.

Τέλος, η αμεσότητα (λόγω του AI και του multistiching) να εστιάσει και μάλιστα σε πολλά σημεία και αντικείμενα ταυτόχρονα, (κάτι χρονοβόρο ή και συχνά αδύνατο με την DSLR), καθώς και η συνεχής εξέλιξη της smartphone φωτογραφίας, σε αντίθεση με την DSLR και mirrorless τεχνολογία συμβάλλουν στην εδραίωση της smartphone Οδοντιατρικής φωτογραφίας.

### Διαφορές μεταξύ DSLR και Smartphone Photography

**1)** Οι *DSLR:* μεγαλύτερος αισθητήρας (36*24 full frame /25*16 APS-C).

Τα *κινητά:* Τα νέα μοντέλα έχουν αισθητήρα 1:1,33 της ίντσας: Παρ' όλα αυτά οι νέοι αισθητήρες των smartphones έχουν μέγεθος pixel 0,7 μικρά. Προσεχώς έρχεται ο νεότερος αισθητήρας με 108 MP. Το μικρό μέγεθος pixel και της dual pixel τεχνολογίας, σημαίνει καλύτερες επιδόσεις των νέων κινητών σε χαμηλές συνθήκες φωτισμού.

**2)** Οι *DSLR:* δυνατότητα εναλλαγής φακών.

Τα *κινητά:* Τα σημερινά smartphones έχουν fixed κάμερες. Για παράδειγμα, το Huawei P 30 Pro έχει τις εξής οπίσθιες κάμερες: Ευρυγώνιος με 40MP, (f1,6),1/54", κύριο 40MP 1/1.7", (f1.8) 27mm και Τηλεφακό 8MP, 1/4", 80mm.

**3)** Οι *DSLR:* Ιδεώδης χρήση με δύο χέρια.

Τα *κινητά:* Είναι πιο εύχρηστα,ελαφρά,εφικτή η χρήση με γάντια και με το ένα χέρι.

**4)** Οι *DSLR:* Ελάχιστη απόσταση στις DSLR 30 cm.

Τα *κινητά*: Μπορούν να πάρουν φωτογραφία ακόμη και 5 cm από τα δόντια. Έτσι εκτός των άλλων πλεονεκτημάτων που μας δίνουν, μας επιτρέπουν να μην απομακρυνθούμε από τον ασθενή μας και το έργο μας.

**5)** Οι *DSLR:* Απαραίτητη η χρήση flash (ring ή twin lights).

Τα *κινητά:* Λόγω του ανοιχτού διαφράγματος, του smart iso και της δυνατότητας stitching πολλών pixels έχουν καλύτερη απόδοση σε συνθήκες χαμηλού φωτισμού (εφικτή η χρήση χωρίς flash). Αυτό σε κάποιες περιπτώσεις μας δίνει καλύτερη πιστότητα στο χρώμα, έλλειψη αντανακλάσεων και πιο φυσική απεικόνιση.

**6)** Οι *DSLR:* Απαραίτητη η μεταφορά των φωτογραφιών σε κάποιο υπολογιστή για μεταφορά ή επεξεργασία.

Τα *κινητά:* Τα smartphones διαθέτουν επεξεργαστή και είναι συνδεδεμένα με το διαδίκτυο,συνεπώς μπορούν να μεταφέρουν άμεσα την εικόνα.

**7)** Οι *DSLR* δεν είναι ανθεκτικές στα αντισηπτικά.

Τα *κινητά:* Αντίθετα, τα smartphones είναι IP 68 και αδιάβροχα.

**8)** Οι *DSLR* θα πρέπει να χρησιμοποιούνται από βοηθό ιδίως κατά την τέλεση αιματηρών επεμβάσεων.

Τα *κινητά:* Το smartphone, αφού το απολυμάνουμε με αντισηπτικό, μπορούμε να το χειριστούμε ακόμη και με τα γάντια που εργαζόμαστε.

**9)** Οι *DSLR:* έχουν πολύ απλούς επεξεργαστές διαχείρισης δεδομένων.

Τα *κινητά:* Τα κινητά διαθέτουν υπερβολικά εξελιγμένους οκταπύρηνους επεξεργαστές, οι οποίοι συμβάλλουν στη μέγιστη optimization της λαμβανόμενης φωτογραφίας, ιδιαίτερα σε δύσκολες συνθήκες (χαμηλός φωτισμός κ.λπ.).

### Το πρόβλημα της παραμόρφωσης λόγω της εστιακής απόστασης στα κινητά

Η μικρή εστιακή απόσταση που σε κάποιες περιπτώσεις μπορεί να είναι πλεονέκτημα δη-

# AIRFLOW® PROPHYLAXIS MASTER

Οδοντεμπορική
...The absolute DEPOT!
ΟΔΟΝΤΙΑΤΡΙΚΑ ΕΙΔΗ & ΜΗΧΑΝΗΜΑΤΑ
Π. Τσαλδάρη 211
17676 Καλλιθέα
Τηλ.: 210 95 72 770, 771
Fax: 210 95 77 557
email:odontemporiki@gmail.com, www.odontemporiki.gr

ΟΔΟΝΤΙΑΤΡΙΚΑ ΑΠΟΣΤΟΛΙΔΗ από το 1929
www.apostolides.gr
Για όσους έχουν υψηλές απαιτήσεις
ΑΘΗΝΑ:
ΦΕΙΔΙΠΠΙΔΟΥ 23, 115 27 ΓΟΥΔΗ
ΤΗΛ./ FAX: 210 698 48 82
info.athens@apostolides.gr
ΘΕΣΣΑΛΟΝΙΚΗ:
ΤΕΛΛΟΓΛΟΥ 11, 546 36
ΤΗΛ.: 2310 201 301, 2310 248 065
info@apostolides.gr

EMS
MAKE ME SMILE.

μιουργεί και παραμορφώσεις, ιδιαίτερα όταν λαμβάνουμε φωτογραφία ολόκληρο τον οδοντικό φραγμό. Αυτό συμβαίνει γιατί το φως που περνά μέσα από τον φακό, διαθλάται και προσπίπτει στον αισθητήρα. Έτσι, ανάλογα με την απόκλιση από την ιδεώδη απόσταση λήψης μπορεί να έχουμε δύο τύπους παραμόρφωσης (1. Pincushion, 2. Barrell).
Τα κινητά έχουν μικρές εστιακές αποστάσεις 24-32mm.Θεωρητικά για την αποφυγή παραμόρφωσης θα έπρεπε να εξοπλισθούν με φακούς μεγάλου μήκους, ώστε να αυξηθεί η απόσταση μεταξύ φακού και αισθητήρα. Υπάρχουν κάποιοι attachment φακοί, που

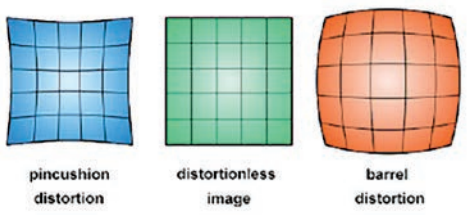

*Εξαγωγή# 48 πριν και μετά. Φωτογραφία (κινητό S9), χωρίς φλας με το ένα χέρι. Εμφανές το barrel effect.*

βοηθούν, αλλά τότε η φιλοσοφία της ευκολίας χρήσης του κινητού χάνεται.
Αυτή η παραμόρφωση δημιουργεί περιορισμούς στην καθολικότητα χρήσης του κινητού για Οδοντιατρική χρήση. Έτσι, η ανάγκη ακρίβειας διαστάσεων στο smile design, αλλά και στην μεταφορά της μορφολογίας όλων των δοντιών στο εργαστήριο, αποκλείει τη χρήση της σε αυτές τις περιπτώσεις.

*Ορθοδοντικό εμφύτευμα για ανόρθωση οφρονιστήρα. Φωτογραφία απο κινητό χωρίς φλας, με το ενα χέρι.*

*Ακρορριζεκτομές. Φωτογραφίες (κινητό S9), χωρίς φλας, με το ένα χέρι.*

Παρ' όλα αυτά, σε μικρού εύρους πεδίου περιστατικά, ιδιαίτερα χειρουργικά, το κινητό μπορεί να μας δώσει τη φωτογραφική τεκμηρίωση που χρειάζεται για κατοχύρωσή μας στους ασθενείς (malpractice), αλλά και στην επιστημονική παρουσίαση. Η μεταφορά χρώματος είναι σήμερα αποδεκτή με το κινητό ιδιαίτερα με νεότερα attachments που δίνουν ακόμη και τη δυνατότητα πολωτικού φωτός.
Είναι πια δεδομένο ότι η χρήση του κινητού στην Οδοντιατρική φωτογραφία ήλθε και θα μεγεθύνεται όσο βελτιώνονται με απίστευτο ρυθμό τα κινητά, σε αντίθεση με την στασιμότητα στην εξέλιξη των DSLR (και των mirrorless) καμερών. Είναι δεδομένο ότι με τη χρήση της τεχνητής νοημοσύνης θα λυθούν όσα προβλήματα υπάρχουν σήμερα και η ευκολία χρήσης, συνδεσιμότητας και φορητότητας θα μεγαλώσει το ποσοστό χρηστών οδοντιάτρων, ιδιαίτερα μάλιστα αν αντιληφθούμε ότι το βασικότερο στην Οδοντιατρική φωτογραφία είναι ΤΟ ΘΕΜΑ και όχι τόσο η καλλιτεχνική του απεικόνιση.
*Το μέλλον είναι ήδη εδώ!*

**Σημ:** *Προς αποφυγή εσφαλμένων εντυπώσεων διευκρινίζεται ότι ο γράφων εκτός από το S9 διαθέτει και δύο επαγγελματικές μηχανές με άρτιο οδοντιατρικό εξοπλισμό, τις οποίες και χρησιμοποιεί.*

## Βιβλιογραφία

1. Ahmad Digital dental photography. Part 2: purposes and uses. British Dental Journal. 2009;206:459–464. [PubMed]
2. Ahmad Digital dental photography. Part 1: an overview. British Dental Journal. 2009; 206:403–407. [PubMed]
3. Federation Dentaire Internationale (FDI) A review of the developmental defects of enamel index (DDE Index). Commission on Oral Health, Research & Epidemiology. Report of an FDI Working Group. Int Dent J. 1992; 42(6):411–426. [PubMed]
4. Elcock C, Lath DL, Luty JD, et al. The new Enamel Defects Index: testing and expansion. Eur J Oral Sci. 2006;114(Suppl 1):35–38. discussion 39–41, 379. [PubMed]
5. Chen Y, Lee W, Ferretti GA, Slayton RL, Nelson S. Agreement between photographic and clinical examinations in detecting developmental defects of enamel in infants. J Public Health Dent. 2013;73(3):204–209. [PMC free article] [PubMed]
6. Golkari A, Sabokseir A, Pakshir HR, Dean MC, Sheiham A, Watt RG. A comparison of photographic, replication and direct clinical examination methods for detecting development defects of enamel. BMC Oral Health. 2011;11:16. [PMC free article] [PubMed]
7. Boye U, Pretty IA, Tickle M, Walsh T. Comparison of caries detection methods using varying numbers of intra-oral digital photographs with visual examination for epidemiology in children. BMC Oral Health. 2013;13:6. [PMC free article] [PubMed]
8. Boye U, Willasey A, Walsh T, Tickle M, Pretty IA. Comparison of an intra-oral photographic caries assessment with an established visual caries assessment method for use in dental epidemiological studies of children. Community Dent Oral Epidemiol. 2013;41(6):526–533. [PubMed]

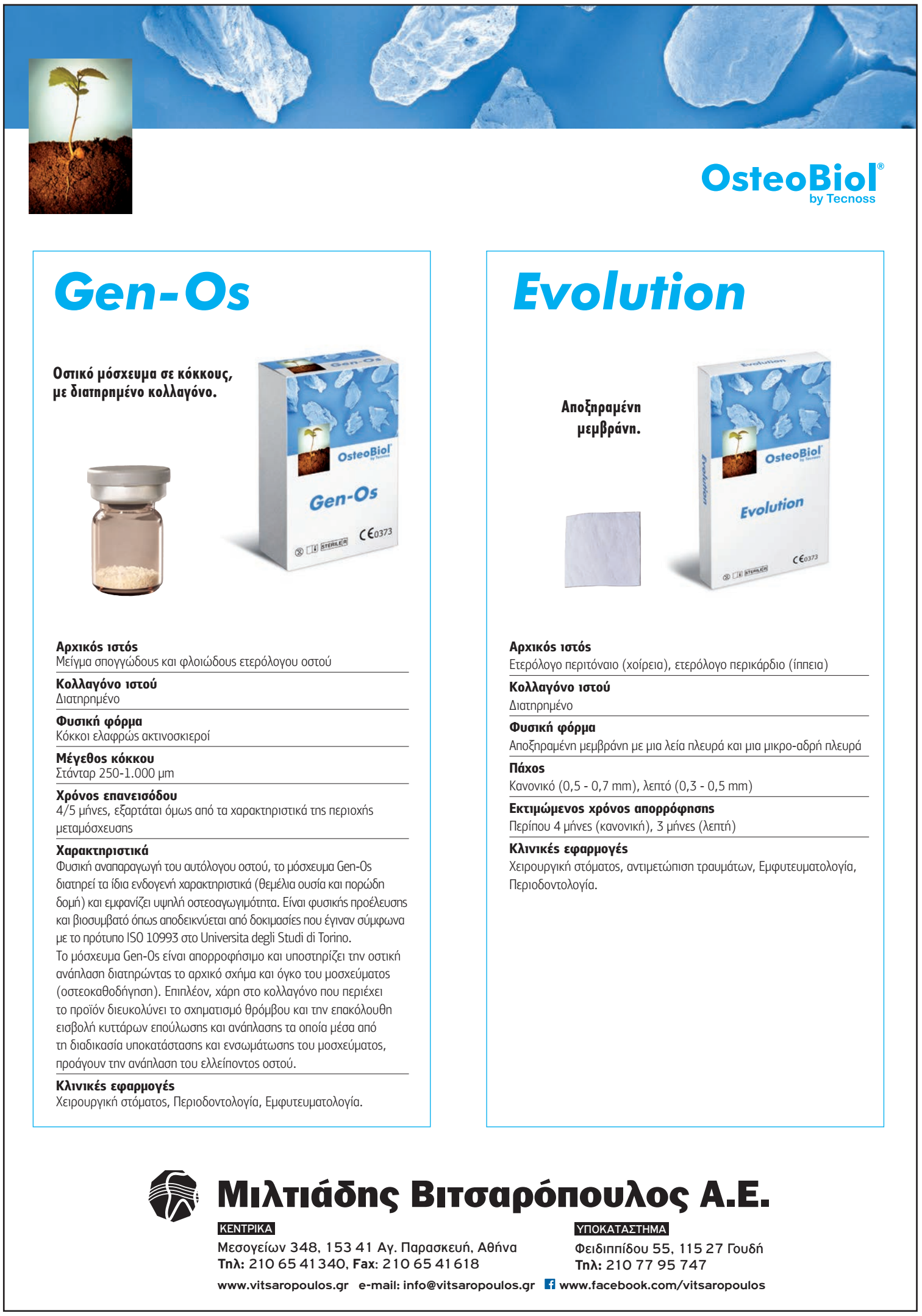

**DENTAL** HI TEC

# 100% EFFICIENT

**QuickSleeper5** **SleeperOne5**

## Zero

pain - collateral numbness - stress

Electronic injection pens to perform osteocentral anesthesia for children and adolescents

**Dental Expert - Άννα Ελμάογλου Ε.Π.Ε.**

Φειδιππίδου 30, 11527, Αθήνα

Τηλ.: 210 7770739, 210 7770749 • Φαξ: 210 7770716

email: anna@dental-expert.gr

Η στήλη της
ΕΛΛΗΝΙΚΗΣ ΠΕΡΙΟΔΟΝΤΟΛΟΓΙΚΗΣ ΕΤΑΙΡΕΙΑΣ

# Η σημασία της επάρκειας κερατινοποιημένων ιστών γύρω από τα εμφυτεύματα - Παρουσίαση περιστατικού



**Δημήτριος Μαλάμης**
DDS, MSc
Περιοδοντολόγος
Diplomate of the American Board of Periodontology
Επιστημονικός συνεργάτης ΕΚΠΑ

Τα οστεοενσωματούμενα εμφυτεύματα αποτελούν την πρώτη θεραπευτική επιλογή στην εποχή μας για την πλειονότητα των κλινικών περιστατικών μερικής ή ολικής νωδότητας. Παρέχουν τη δυνατότητα αποκατάστασης της λειτουργικότητας και της αισθητικής του στοματογναθικού συστήματος προσφέροντας στον ασθενή ουσιαστική βελτίωση της ποιότητας ζωής του. Ακόμη και σε σύνθετα περιστατικά (π.χ. εκτεταμένων οστικών ατροφιών φλεγμονώδους ή τραυματικής αιτιολογίας) με τη χρήση κατάλληλων αναπλαστικών τεχνικών καθίσταται δυνατή, πλην ελαχίστων εξαιρέσεων, η τοποθέτηση οστεοενσωματούμενων εμφυτευμάτων με προβλέψιμο τρόπο.
Ως εκ τούτου, δεδομένων των υψηλότατων ποσοστών επιτυχίας τοποθέτησης των εμφυτευμάτων (άνω του 95%), η επόμενη σημαντική πρόκληση των ημερών μας αφορά στη μακροχρόνια διατήρησή τους στο φραγμό σε συνθήκες βιολογικά αποδεκτές. Ένας από τους παράγοντες που έχει μελετηθεί εκτενώς ως προς τη συμβολή του στην προάσπιση της υγείας των περιεμφυτευματικών ιστών είναι η ζώνη του κερατινοποιημένου περιεμφυτευματικού βλεννογόνου.

Ως κερατινοποιημένος περιεμφυτευματικός βλεννογόνος ορίζεται η ζώνη κερατινοποιημένου ιστού που εκτείνεται από την παρυφή του περιεμφυτευματικού βλεννογόνου μέχρι το επίπεδο της ουλοβλεννογόνιας ένωσης.
Η παρουσία/απουσία και το εύρος του κερατινοποιημένου περιεμφυτευματικού βλεννογόνου εξαρτάται από ανατομικούς κυρίως παράγοντες. Αβαθές προστόμιο συνήθως συνοδεύεται από μειωμένο εύρος κερατινοποιημένων ιστών (Halperin-Sternfeld et al 2016). Το ίδιο συμβαίνει όταν προϋπάρχει εκτεταμένη οστική απώλεια ή μειωμένη ζώνη προσπεφυκότων ούλων σε παρακείμενα του εμφυτεύματος δόντια. Στην οπίσθια περιοχή της κάτω γνάθου εμφανίζεται πιο συχνά ανεπάρκεια κερατινοποιημένου βλεννογόνου από ότι σε άλλες θέσεις. Ακόμη, ανεπάρκεια κερατινοποιημένων ιστών μπορεί να προκύψει ως επακόλουθο επεμβάσεων οστικής ανάπλασης, λόγω εκτεταμένης μυλικής επαναφοράς του χειρουργικού κρημνού. Αυτό έχει ως αποτέλεσμα τη μετατόπιση της παρειακής ζώνης κερατινοποιημένων ιστών γλωσσικά/υπερώια. (Monje et al 2018)

## Σημασία της επάρκειας κερατινοποιημένου περιεμφυτευματικού βλεννογόνου

Η σημασία της ύπαρξης κερατινοποιημένου ιστού για την περιεμφυτευματική υγεία έχει μελετηθεί εκτενώς στη βιβλιογραφία. Η πλέον πρόσφατη ανάλυση των συστηματικών βιβλιογραφικών ανασκοπήσεων επί του θέματος καταλήγει στο ότι υπάρχει μια θετική συσχέτιση μεταξύ επάρκειας κερατινοποιημένου περιεμφυτευματικού βλεννογόνου (≥2mm) και περιεμφυτευματικής υγείας (Moraschini 2017). Η ύπαρξη ενδείξεων για τη συσχέτιση μεταξύ της έλλειψης κερατινοποιημένου βλεννογόνου και της εμφάνισης περιεμφυτευματικής νόσου αποτυπώνεται και στη σύνοψη των θέσεων της Ευρωπαικής Ομοσπονδίας Περιοδοντολογίας (EFP) και της Αμερικάνικης Ακαδημίας Περιοδοντολογίας (AAP) σχετικά με την περιεμφυτευματίτιδα (Schwarz 2017).

*Στο προηγούμενο άρθρο της στήλης της ΕΠΕ, εκ παραδρομής αναφέρθηκε η κ. Απατζίδου ως Αναπληρώτρια Καθηγήτρια.
Η κ. Απατζίδου είναι Επίκουρη Καθηγήτρια στο ΑΠΘ.*

Ένα από τα προβλήματα που αντιμετωπίζει ο οδοντίατρος στην καθ΄ ημέρα πράξη είναι η συμμόρφωση των ασθενών με το πρόγραμμα υποστηρικτικής θεραπείας (recall) για τη διατήρηση του θεραπευτικού αποτελέσματος. Φαίνεται ότι ιδιαίτερα για τους ασθενείς που δεν είναι απόλυτα τυπικοί με το πρόγραμμα recall η ύπαρξη κερατινοποιημένου βλεννογόνου έχει μεγαλύτερη σημασία. Σε αυτή την ομάδα ασθενών η ύπαρξη ζώνης κερατινοποιημένων ιστών άνω των 2mm συνδέεται με μικρότερα ποσοστά περιεμφυτευματίτιδας (5,1% έναντι 44%) (Monje et al 2018)
Στο ερώτημα με ποιόν τρόπο η ζώνη κερατινοποιημένων ιστών ασκεί προστατευτική δράση η απάντηση είναι κυρίως η μείωση της κατακράτησης πλάκας (πιο εύκολα συγκεντρώνεται στον ευκίνητο μη κερατινοποιημένο βλεννογόνο) και η βελτίωση των συνθηκών εφαρμογής επιτυχούς στοματικής υγιεινής. Ακόμη, ο κερατινοποιημένος βλεννογόνος είναι πιο ανθεκτικός στην άσκηση μηχανικών πιέσεων από την οδοντόβουρτσα ενώ αντίθετα η απουσία του δημιουργεί έντονη ευαισθησία στους ασθενείς κατά τη χρήση των μέσων στοματικής υγιεινής. (Perussolo et al 2018, Souza et al 2016)
Εκτός από τον προστατευτικό ρόλο στις περιεμφυτευματικές νόσους η δημιουργία επαρκούς ζώνης κερατινοποιημένου περιεμφυτευματικού βλεννογόνου συνιστάται και σε περιστατικά στα οποία παρουσιάζεται προοδευτικά αυξανόμενη υφίζηση των περιεμφυτευματικών ιστών ή/και εντοπισμένα αυξανόμενη οστική απώλεια (marginal bone loss). (Greenstein et al 2011)

## Δημιουργία/αύξηση του κερατινοποιημένου περιεμφυτευματικού βλεννογόνου

Η αύξηση του εύρους των κερατινοποιημένων ιστών δύναται να πραγματοποιηθεί
α) κατά την τοποθέτηση των εμφυτευμάτων,
β) κατά τη χειρουργική αποκάλυψη τους ή
γ) μετά την προσθετική αποκατάσταση αυτών. Για τη δημιουργία επαρκούς ζώνης κερατινοποιημένου περιεμφυτευματικού βλεννογόνου έχει παρουσιαστεί μια πληθώρα χειρουργικών τεχνικών με ή χωρίς τη χρήση ιστικών μοσχευμάτων. Οι συνηθέστερα χρησιμοποιούμενοι κρημνοί είναι μερικού πάχους ακρορριζικά μετατοπιζόμενοι, μισχωτοί ή συνδυασμός αυτών (Bruschi 2014, Tunkel 2013, Tarnow 1992). Στην περίπτωση των ιστικών μοσχευμάτων αυτά διακρίνονται σε αυτογενή (ελεύθερο ουλικό μόσχευμα και υποεπιθηλιακό μόσχευμα συνδετικού ιστού), ξενογενή και αλλογενή. Σε σχέση με το κέρδος σε εύρος κερατινοποιημένου ιστού αυτό φαίνεται να μεγιστοποιείται με τη χρήση ελεύθερων ουλικών μοσχευμάτων ή ξενογενών μοσχευμάτων (Bassetti 2016). Το ελεύθερο ουλικό μόσχευμα έχει δειχθεί ότι υπερτερεί έναντι του ξενογενούς ως προς το κέρδος σε ιστικό πάχος (Cairo 2019).
Στο κλινικό περιστατικό που συνοδεύει το παρόν άρθρο χρησιμοποιήθηκε η τεχνική του ελεύθερου ουλικού μοσχεύματος, η οποία παρουσιάστηκε για πρώτη φορά βιβλιογραφικά από τον Nabers το 1966 και αναλύθηκε περαιτέρω από τους Sullivan και Atkins το 1968. Η επιλογή της συγκεκριμένης τεχνικής έγινε βάσει της πλήρους απουσίας κερατινοποιημένου βλεννογόνου και του ιδιαίτερα μειωμένου πάχος των περιεμφυτευματικών ιστών. (Nabers 1966, Sullivan 1968)

*Εικ. 1: Αρχική εικόνα. Διακρίνεται πλήρης απουσία κερατινοποιημένου βλεννογόνου περιεμφυτευματικά, ύπαρξη μυϊκών καταφύσεων, ευκινησία βλεννογόνου, λεπτό πάχος ιστών και κατακράτηση μικροβιακής πλάκας. Ο ασθενής αναφέρει δυσχέρεια λόγω πόνου στην εφαρμογή καθημερινής στοματικής υγιεινής.*

*Εικ. 2: Εικόνα κατά την έναρξη του χειρουργείου αμέσως μετά την πραγματοποίηση ενδοοχισμικής τομής. (Έχει ήδη μεσολαβήσει συνεδρία απομάκρυνσης του τοπικού παράγοντα και ενεργοποίησης του ασθενούς).*

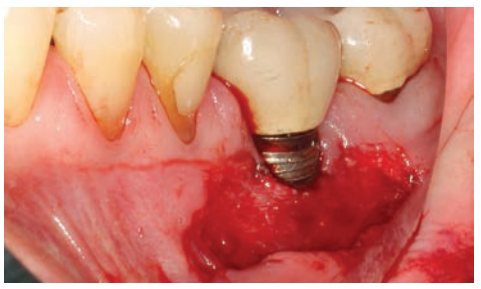

*Εικ. 3: Εικόνα της δέκτριας περιοχής μετά από προσεκτική αναπέταση κρημνού μερικού πάχους με διάτμηση των ιστών. Η παρασκευή του κρημνού πραγματοποιηθήκε 1mm μυλικότερα της ουλοβλεννογόνιας ένωσης εγγύς και άπω του εμφυτεύματος με λοξοτόμηση των ορίων για ακριβέστερη εφαρμογή του μοσχεύματος.*

*Εικ. 4: Εικόνα δότριας περιοχής μετά τη λήψη του ελεύθερου ουλικού μοσχεύματος. Η λήψη του μοσχεύματος περιορίζεται στη στοιβάδα συνδετικού ιστού χωρίς την άσκοπη επέκταση στον υποκείμενο λιπώδη ιστό για τον περιορισμό της διεγχειρητικής και μετεγχειρητικής αιμορραγίας.*

*Εικ. 5: Ελεύθερο ουλικό μόσχευμα επαρκούς μεγέθους και ομοιόμορφου πάχους.*

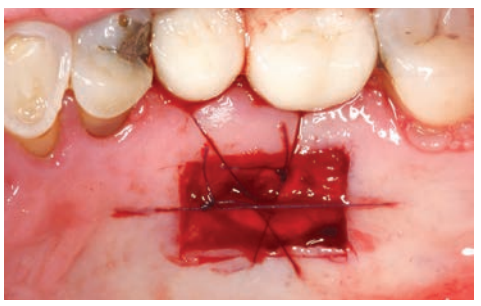

*Εικ. 6: Τοποθέτηση fleece κολλαγόνου στη δότρια θέση και ακινητοποίηση αυτού με διασταυρούμενη ραφή αναρτήσεως και απλή διακεκομμένη ραφή για περιορισμό της μετεγχειρητικής όχλησης του ασθενούς (ράμμα PGA 5/0).*

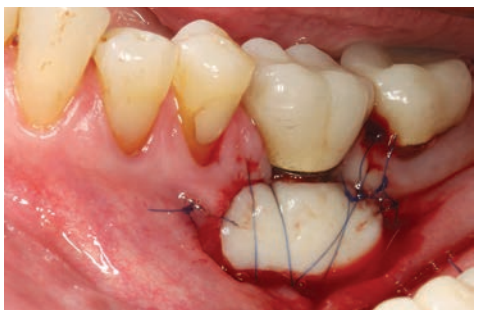

*Εικ. 7: Ακριβής προσαρμογή και συρραφή του ελεύθερου ουλικού μοσχεύματος στη δέκτρια θέση με απλές διακεκομμένες ραφές και υποπεριοστικές ραφές αναρτήσεως. (ράμμα Πολυπροπυλένιο 5/0). Συρραφή των χειλέων του κρημνού στο περιόστεο ακρορριζικότερα του μοσχεύματος με απλή διακεκομμένη ραφή (PGA 5/0)*

*Εικ. 8: Εικόνα φυσιολογικής επούλωσης της δότριας περιοχής 10 ημέρες μετά την επέμβαση.*

*Εικ. 9: Εικόνα φυσιολογικής επούλωσης δέκτριας περιοχής και ενσωμάτωσης του μοσχεύματος 10 ημέρες μετά την επέμβαση.*

*Εικ. 10: Εικόνα δέκτριας περιοχής 6 εβδομάδες μετά την επέμβαση. Διακρίνεται η πάχυνση των ιστών, η δημιουργία ευρύτατης ζώνης κερατινοποιημένου βλεννογόνου και η μετατόπιση της ουλοβλεννογόνιας ένωσης ακρορριζικότερα.*

*Εικ. 11: Εικόνα φυσιολογικής επούλωσης της δότριας περιοχής 6 εβδομάδες μετά την επέμβαση.*

*Εικ. 12: Εικόνα δέκτριας περιοχής 1.5 χρόνο μετά την επέμβαση. Παρατηρείται σταθερότητα των ιστών. Πλήρης ωρίμανση του μοσχεύματος. Επάρκεια πάχους και εύρους κερατινοποιημένου βλεννογόνου. Ο ασθενής αναφέρει διευκόλυνση στην εφαρμογή καθημερινής στοματικής υγιεινής.*

**Σχετική βιβλιογραφία**


1. Halperin-Sternfeld M, Zigdon-Giladi H, Machtei EE. The association between shallow vestibular depth and peri-implant parameters: a retrospective 6 years longitudinal study. J Clin Periodontol 2016;43:305-310.
2. Monje A, Blasi G. Significance of keratinized mucosa/gingiva on periimplant and adjacent periodontal conditions in erratic maintenance compliers. Journal of Periodontology 2018;90:445-453.
3. Perussolo J, Souza AB, Matarazzo F, Oliveira RP, Araujo MG. Influence of the keratinized mucosa on the stability of peri-implant tissues and brushing discomfort: A 4-year follow-up study. Clin Oral Implants Res 2018;29:1177-1185.
4. Souza AB, Tormena M, Matarazzo F, Araujo MG. The influence of peri-implant keratinized mucosa on brushing discomfort and peri-implant tissue health. Clin Oral Implants Res 2016;27:650-655.
5. Greenstein G, Cavallaro J. The clinical significance of keratinized gingiva around dental implants. Compendium of continuing education in dentistry 2011;32:24-31; quiz 32, 34.
6. Bruschi GB, Crespi R, Cappare P, Gherlone E. Clinical study of flap design to increase the keratinized gingiva around implants: 4-year follow-up. J Oral Implantol 2014;40:459-464.
7. Tunkel J, de Stavola L, Khoury F. Changes in soft tissue dimensions following three different techniques of stage-two surgery: a case series report. Int J Periodontics Restorative Dent 2013;33:411-418.
8. Scharf DR, Tarnow DP. Modified roll technique for localized alveolar ridge augmentation. Int J Periodontics Restorative Dent 1992;12:415-425.
9. Bassetti RG, Stahli A, Bassetti MA, Sculean A. Soft tissue augmentation around osseointegrated and uncovered dental implants: a systematic review. Clin Oral Investig 2017;21:53-70.
10. Cairo F, Barbato L, Selvaggi F, Baielli MG, Piattelli A, Chambrone L. Surgical procedures for soft tissue augmentation at implant sites. A systematic review and meta-analysis of randomized controlled trials. Clin Implant Dent Relat Res 2019.
11. Moraschini V, Luz D, Velloso G, Barboza EDP. Quality assessment of systematic reviews of the significance of keratinized mucosa on implant health. Int J Oral Maxillofac Surg 2017;46:774-781.
12. Schwarz F, Derks J, Monje A, Wang HL. Peri-implantitis. J Periodontol 2018;89 Suppl 1:S267-S290.
13. Nabers JM. Free gingival grafts. Periodontics 1966;4:243-245.
14. Sullivan HC, Atkins JH. Freeutogenous gingival grafts. 1. Principles of successful grafting. Periodontics 1968;6:5-13.

Η στήλη της
Ελληνικής Ενδοδοντικής Εταιρείας

# Χρήσεις βιοκεραμικών υλικών στην Ενδοδοντία

**Άρια Σπανάκη-Βορεάδη**
DDS, MSc
Χειρουργός Οδοντίατρος-Ενδοδοντολόγος

Το MTA (Mineral Trioxide Aggregate) αποτελεί αδιαμφισβήτητα ένα ξεχωριστό υλικό. Όταν πριν περίπου 20 χρόνια προτάθηκε η χρήση του στην Ενδοδοντία, η πολύ καλή βιοσυμβατότητά του, η πήξη του παρουσία υγρασίας και η οστεογενετική του δράση τράβηξαν το ενδιαφέρον τόσο των κλινικών όσο και των ερευνητών. Στις μέρες μας αποτελεί υλικό εκλογής για τις εξής κλινικές εφαρμογές:

-αποκατάσταση διατρήσεων,
-υλικό ανάστροφής έμφραξης,
-αντιμετώπιση δοντιών με ανοιχτό ακρορρίζιο και
-θεραπεία ζωντανού πολφού.

Στα μειονεκτήματα του υλικού συγκαταλέγονται: η χρώση των οδοντικών ιστών, η μειωμένη αντοχή στη συμπίεση, η δυσκολία στην τοποθέτησή του και η ύπαρξη προσμείξεων μετάλλων πιθανά τοξικών για τον ανθρώπινο οργανισμό.

Τα τελευταία χρόνια έγινε προσπάθεια δημιουργίας νέων υλικών τα οποία θα έχουν όλα τα πλεονεκτήματα του MTA αλλά περιορισμένα μειονεκτήματα. Η πρωταρχική διαφορά αυτών των υλικών νέας γενιάς, που χαρακτηρίζονται με τον όρο «βιοκεραμικά υλικά», είναι η καθαρότητα της σύνθεσής τους, καθώς περιέχουν πυριτικό τριασβέστιο που παράγεται εργαστηριακά, σε αντίθεση με τα παλαιότερης γενιάς υλικά που ήταν μείγμα τσιμέντου Portland με ακτινοσκιερό παράγοντα. Η εργαστηριακή σύνθεση των βιοκεραμικών υλικών αποκλείει την παρουσία βαρέων μετάλλων και άλλων τοξικών παραγόντων. Η δεύτερη διαφορά των υλικών νέας γενιάς είναι η αντικατάσταση του οξειδίου του βισμουθίου, ακτινοσκιερού παράγοντα που αποτελούσε το 20% περίπου της σύνθεσης του MTA, με άλλους ακτινοσκιερούς παράγοντες όπως είναι το οξείδιο του ζιρκονίου και το οξείδιο του τανταλίου. Το οξείδιο του βισμουθίου έχει ενοχοποιηθεί για την χρώση της οδοντίνης κατά την χρήση του MTA.

Τέλος έγιναν προσπάθειες από τους κατασκευαστές να βελτιωθούν οι μηχανικές ιδιότητες και να γίνει ευκολότερη η κλινική εφαρμογή των νέων αυτών υλικών.

Τα βιοκεραμικά υλικά που περιέχουν στη σύστασή τους καθαρό πυριτικό τριασβέστιο, δεν περιέχουν οξείδιο του βισμουθίου και είναι διαθέσιμα στην ελληνική αγορά φαίνονται στην ***Εικ. 1*** και είναι τα εξής: το Biodentine (Septodont, Saint Maur. des Fosses, France), το RetroMTA (BioMTA, Daejeon, Korea), το DiaRoot Bioaggregate (DiaDent Group International, Burnaby,Canada), το Total Fill (FKG Dentaire, La Chaux-de-Fonds, Switzerland).

Αναλυτικότερα, το Biodentine εμφανίζει παρόμοιες βιολογικές δράσεις με το MTA, έχει μικρό χρόνο πήξης, περίπου 12 λεπτά, και επιπλέον πλεονεκτεί όσον αφορά στις μηχανικές ιδιότητες σε σχέση με το MTA καθώς εμφανίζει αντοχή στη συμπίεση παρόμοια με την οδοντίνη. Βασικό μειονέκτημα αποτελεί το ότι κυκλοφορεί σε προζυγισμένες κάψουλες, γεγονός που συχνά οδηγεί σε σπατάλη υλικού.

Το RetroMTA διατίθεται με τη μορφή σκόνης υγρού που απαιτεί ανάμειξη με το χέρι όπως το MTA. Έχει παρόμοιες ιδιότητες με το MTA αλλά αρκετά μικρότερο χρόνο πήξης, ο οποίος αναφέρεται από τον κατασκευαστή στα 3 λεπτά.

Το Bioaggregate είναι υλικό το οποίο, ενώ εμφανίζει όλες τις δράσεις το MTA, μειονεκτεί στο χρόνο πήξης, που φτάνει τις 4 ώρες ,αλλά κυρίως στην ιδιαίτερα χαμηλή αντοχή στη συμπίεση. Για το λόγο αυτό η χρήση του έχει σχεδόν εγκαταλειφθεί.

Τέλος, το Total Fill αποτελεί την εξέλιξη του Bioaggregate στο οποίο έχουν προστεθεί ενισχυτικοί παράγοντες και έχει δημιουργηθεί ένα σκεύασμα έτοιμο προς χρήση σε τρεις διαφορετικές μορφές: τη στοκώδη (putty), την ημίρρευστη (paste) και το φύραμα (sealer). Πρόσφατα κυκλοφόρησε ταχύπηκτο σκεύασμα (fast set putty). Το Total Fill δεν χρειάζεται ανάμειξη, καθώς πήζει απορροφώντας υγρασία από το περιβάλλον.

*Εικ. 1: Διαθέσιμα βιοκεραμικά υλικά.*

Συνοψίζοντας τα παραπάνω, καταλήγουμε στο συμπέρασμα ότι ουσιαστικά τρία είναι τα βιοκεραμικά υλικά διαθέσιμα για κλινική εφαρμογή: τα **Biodentine** και **Retro MTA** που απαιτούν ανάμειξη πριν τη χρήση και το προαναμεμειγμένο **Total Fill**.

Οι ενδείξεις χρήσης των βιοκεραμικών υλικών αναφέρονται στον ***πίνακα 1***.

**Σε επαφή με πολφό (θεραπεία πολφού)**

- Άμεση κάλυψη
- Μερική πολφοτομή
- Ολική πολφοτομή

**Σε επαφή με περιακρορριζικούς ιστούς**

- Έμφραξη διάτρησης
- Ανοικτό ακρορρίζιο
- Ανάστροφη έμφραξη

*Πίνακας. 1: Ενδείξεις χρήσης βιοκεραμικών υλικών.*

Τα διαθέσιμα ερευνητικά δεδομένα δεν επαρκούν για να υποδείξουν αν κάποιο βιοκεραμικό υλικό υπερτερεί έναντι κάποιου άλλου σε συγκεκριμένη κλινική εφαρμογή, για το λόγο αυτό η επιλογή του σκευάσματος γίνεται κυρίως με βάση τα χαρακτηριστικά του υλικού αλλά και τα χαρακτηριστικά της βλάβης. Πιο συγκεκριμένα, οι χειρισμοί ανάμειξης και τοποθέτησης, η ποσότητα ανά δόση, η μηχανική αντοχή μετά την πήξη, ο χρόνος πήξης, το κόστος του υλικού αλλά και η θέση και το μέγεθος της βλάβης είναι παράγοντες που επηρεάζουν την επιλογή.

Στη συνέχεια περιγράφονται κλινικά περιστατικά όπου χρησιμοποιήθηκαν βιοκεραμικά υλικά σε επαφή είτε με τον πολφό είτε με τους περιακρορριζικούς ιστούς.

## Παρουσίαση Περιστατικών

Το πρώτο περιστατικό ***(Εικ.2α-ε)*** αφορά κορίτσι 10 ετών στο οποίο, μετά την αφαίρεση της τερηδόνας στο δόντι #36, διαπιστώθηκε μικρή αποκάλυψη του πολφού. Έγινε άμεση κάλυψη του πολφού με Total Fill putty fast set. Όπως φαίνεται στην ***Εικ.2β*** χρησιμοποιήθηκε μικρή ποσότητα υλικού ακριβώς όση απαιτήθηκε για να καλυφθεί ο πολφός χωρίς σπατάλη υλικού. Στη συνέχεια τοποθετήθηκε υαλοϊονομέρης κονία και η ασθενής παραπέμφθηκε στον οδοντίατρό της για μόνιμη αποκατάσταση.

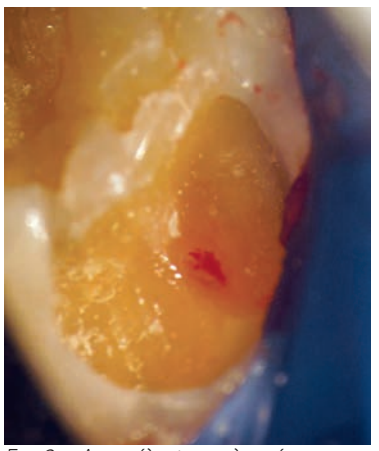

*Εικ. 2α: Αποκάλυψη πολφού.*

*Εικ. 2β: Τοποθέτηση Total Fill putty fast set.*

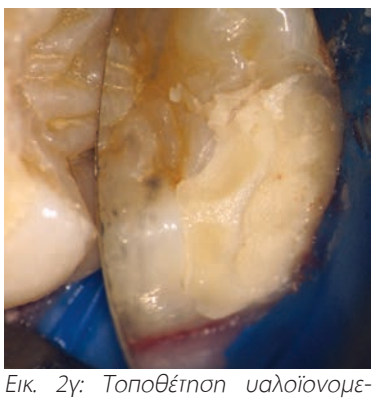

*Εικ. 2γ: Τοποθέτηση υαλοϊονομερούς κονίας.*

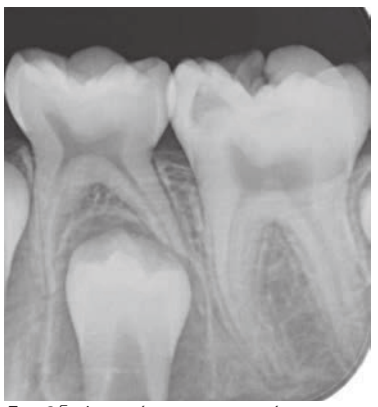

*Εικ. 2δ: Αρχική ακτινογραφία.*

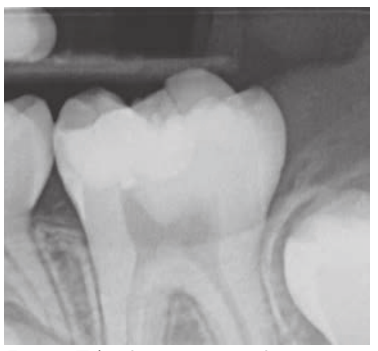

*Εικ. 2ε: Τελική ακτινογραφία.*

# OptraGate®

Απωθητήρας χειλιών και παρειών χωρίς λάτεξ

## Η άνετη λύση για καλύτερο πεδίο

**ΝΕΟ:** τώρα διαθέσιμο σε μπλέ και ροζ

- Αποτελεσματική θεραπεία και πιο εύκολη σχετική απομόνωση.
- Μεγεθυμένο πεδίο εργασίας και εύκολη πρόσβαση στην κοιλότητα.
- Αυξημένη άνεση για τους ασθενείς.
- Ελκυστικά χρώματα για ευκολότερη αποδοχή από τα παιδιά.

**www.ivoclarvivadent.gr**

**Εξουσιοδοτημένοι διανομείς**

**Ελλάδας**

**Oral Vision**
- Μάγερ 13 / 104 38 Αθήνα / τηλ: 210 77 55 900 /
- Τσιμισκή 34 / 546 23 Θεσσαλονίκη / τηλ: 2310 253 800 / www.oralvision.gr

**SADENT**
- 1 χλμ Λεωφ. Μαρκοπούλου / 190 02 Παιανία / τηλ: 211 10 22 900 /
- Τετραπόλεως 4 / 115 27 Γουδή / τηλ: 210 77 77 608 /
- Ν. Τέλογλου 7 / 546 36 Θεσσαλονίκη / τηλ: 2310 968 799 / www.sadent.com

**Κύπρου**

**Dentalcon**
- Λ. Λάρνακα 57 / 1643 Λευκωσία / τηλ: 22 466 000 / www.dentalcon.com.cy

ivoclar vivadent®
passion vision innovation

Το επόμενο περιστατικό ***(Εικ. 3α-δ)*** αφορά τραυματική βλάβη, και μάλιστα κάταγμα μύλης στο δόντι #11 με αποκάλυψη πολφού. Αντιμετωπίστηκε με μερική πολφοτομή με Biodentine. Στις ακτινογραφίες επανεξέτασης παρατηρείται σχηματισμός ενασβεστιωμένου ιστού–γέφυρας ακρορριζικότερα του βιοκεραμικού υλικού.

*Εικ. 3α: Αρχική ακτινογραφία.*

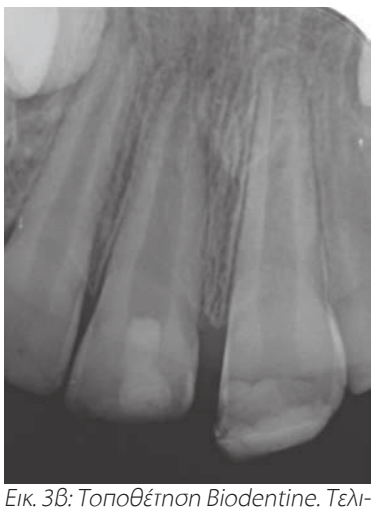
*Εικ. 3β: Τοποθέτηση Biodentine. Τελική ακτινογραφία.*

*Εικ. 3γ: Ακτινογραφία επανεξέτασης μετά από 1 χρόνο.*

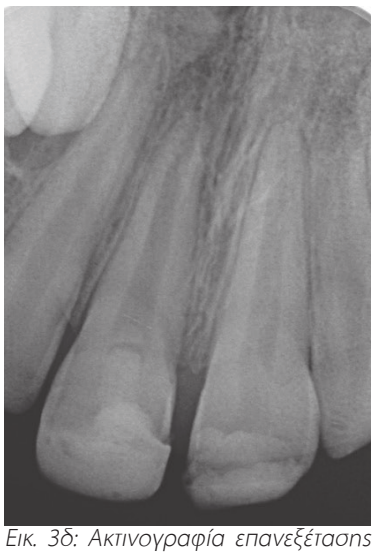
*Εικ. 3δ: Ακτινογραφία επανεξέτασης μετά από 3 χρόνια.*

Στο επόμενο περιστατικό παρατηρείται βαθειά τερηδονική βλάβη στο δόντι #26 νεαρού κοριτσιού, η αφαίρεση της οποίας οδήγησε σε αποκάλυψη του πολφού ***(Εικ.4α-η)***.

Στην αρχή πραγματοποιήθηκε μερική πολφοτομή, αλλά, όπως φαίνεται και στην ***εικόνα 4β***, η αιμορραγία δεν ήταν δυνατό να ελεγχθεί. Για το λόγο αυτό ακολούθησε ολική πολφοτομή και τοποθέτηση Biodentine στα στόμια των ρ.σ. Το στρώμα του Biodentine καλύφθηκε με υαλοϊονομερή κονία και σε επόμενη συνεδρία έγινε η τελική αποκατάσταση της μύλης με σύνθετη ρητίνη.

*Εικ. 4α: Αρχική ακτινογραφία.*

*Εικ. 4β: Μερική πολφοτομή - αιμορραγία.*

*Εικ. 4γ: Τοποθέτηση σφαιριδίου βάμβακος για αιμόσταση.*

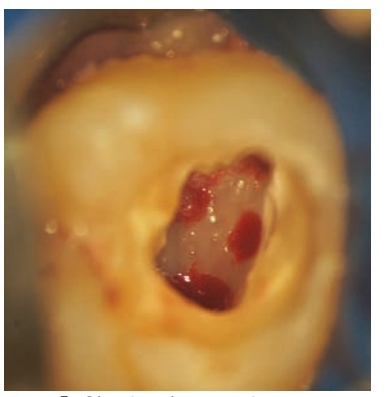
*Εικ. 4δ: Ολική πολφοτομή.*

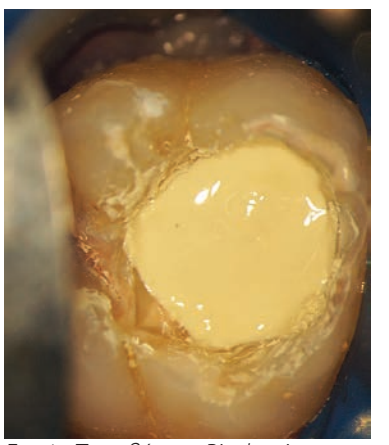
*Εικ. 4ε: Τοποθέτηση Biodentine.*

New

EndoUltra™

First cordless ultrasonic handpiece
for irrigant activation

**Άνεση και ευκολία χρήσης**

- Ασύρματη, επαναφορτιζόμενη και συμπαγής χειρολαβή
- Με ένδειξη επιπέδου φόρτισης μπαταρίας
- Ενεργοποίηση χωρίς πολύπλοκη παραμετροποίηση
- Φωτισμός LED
- Κύκλος ενεργοποίησης των 30''

10/2018

**Ανώτερη ποιότητα καθαρότητας και απολύμανσης**

- Υπέρηχος υψηλής συχνότητας (40kHz)
- Δημιουργία φαινομένου σπηλαιοποίησης
- και ακουστικής ροής στα υγρά διακλυσμών

**Σεβασμός της ανατομίας του ριζικού σωλήνα**

- Εύκαμπτο, λείο και μη κοπτικό άκρο, με δυνατότητα πρόκαμψης
- Προ-βαθμονομημένη ένταση

MICRO MEGA

DENTALCOM
Γ. ΠΑΠΑΖΟΓΛΟΥ Α.Ε.

ΚΑΡΥΟΦΥΛΛΗ 24, ΓΟΥΔΗ,115 27 ΑΘΗΝΑ
ΤΗΛ.: 210.7775021, 210.7775 110, 210.7775 929
FAX: 210.7770 480
e-mail: sales@dentalcom.gr - www.dentalcom.gr

ISO 9001 TÜV NORD TÜV HELLAS SYSTEM CERTIFICATION

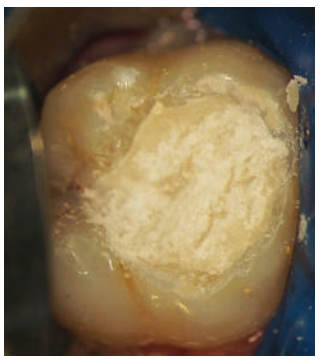
Εικ. 4στ: Τοποθέτηση υαλοϊονομερούς κονίας.

Εικ. 4ζ: Τελική μυλική αποκατάσταση με σύνθετη ρητίνη.

Εικ. 4η: Τελική ακτινογραφία.

Ολοκληρώνοντας την παρουσίαση των περιστατικών, γίνεται αναφορά σε περιπτώσεις όπου το βιοκεραμικό υλικό τοποθετήθηκε σε επαφή με τους περιακρορριζικούς ιστούς.

Το δόντι #46 ***(Εικ.5α-ε)*** εμφανίζει εκτεταμένη διάτρηση του υποπολφικού τοιχώματος. Η έλλειψη άλλων γομφίων κάτω δεξιά καθιστά τη διατήρηση αυτού του γομφίου ιδιαίτερα σημαντική. Μετά την ανεύρεση, επεξεργασία και έμφραξη των ριζικών σωλήνων έγινε αποκατάσταση της διάτρησης με RetroMTA. Στην επανεξέταση ένα χρόνο μετά την ολοκλήρωση της Ε.Θ. η μεσορριζική βλάβη έχει επουλωθεί.

Εικ. 5α: Αρχική ακτινογραφία.

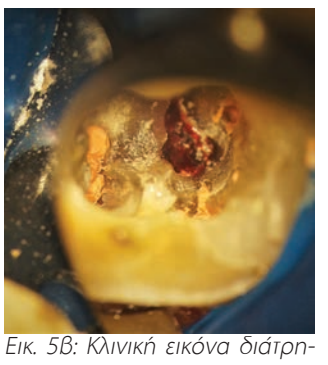
Εικ. 5β: Κλινική εικόνα διάτρησης μετά την έμφραξη των ρ.σ.

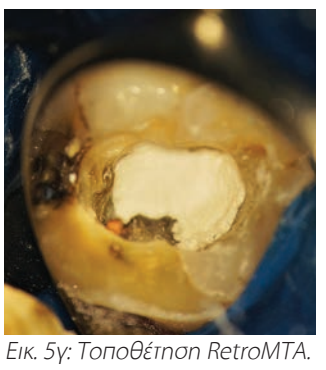
Εικ. 5γ: Τοποθέτηση RetroMTA.

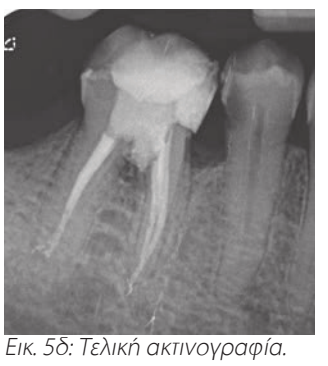
Εικ. 5δ: Τελική ακτινογραφία.

Εικ. 5ε: Ακτινογραφία επανεξέτασης μετά από 1χρόνο.

Όπως έχει ήδη αναφερθεί, τα βιοκεραμικά υλικά τοποθετούνται ως ακρορριζικό βύσμα (apical plug) για την αντιμετώπιση δοντιών με αδιάπλαστο ακρορρίζιο. Το επόμενο περιστατικό ***(Εικ.6α-γ)*** αφορά το δόντι #21, το οποίο είχε υποστεί κάταγμα μύλης με αποκάλυψη του πολφού. Επειδή το περιστατικό δεν αντιμετωπίστηκε έγκαιρα, ο πολφός νεκρώθηκε και χρειάστηκε να γίνει ενδοδοντική θεραπεία. Στο συγκεκριμένο δόντι έχει τοποθετηθεί βύσμα RetroMTA στο ακρορρίζιο και στη συνέχεια ολοκληρώθηκε η έμφραξη του ριζικού σωλήνα με φύραμα και θερμοπλαστικοποιημένη γουταπέρκα. Στην επανεξέταση ένα χρόνο μετά δεν διαπιστώνονται ούτε κλινικά ούτε ακτινογραφικά ευρήματα.

Εικ. 6α: Αρχική ακτινογραφία.

Εικ. 6β: Τελική ακτινογραφία.

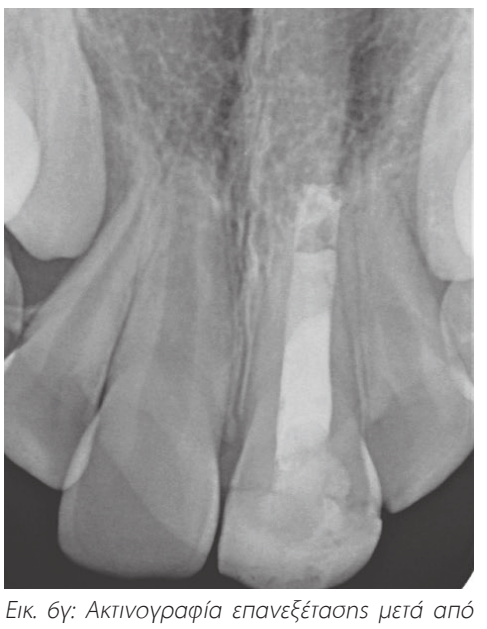
Εικ. 6γ: Ακτινογραφία επανεξέτασης μετά από 1χρόνο.

Το τελευταίο περιστατικό ***(Εικ. 7α-δ)*** αναφέρεται στη χρήση των βιοκεραμικών υλικών ως υλικών ανάστροφης έμφραξης. Πρόκειται για άνδρα ασθενή με ελεύθερο ιατρικό ιστορικό, ο οποίος παρουσίασε σημεία και συμπτώματα περιακρορριζικής φλεγμονής στο δόντι #22. Λόγω της εκτεταμένης προσθετικής αποκατάστασης και της παρουσίας ενδορριζικού άξονα στο δόντι αυτό, αποφασίστηκε η χειρουργική αντιμετώπιση του περιστατικού. Πραγματοποιήθηκε ακρορριζεκτομή και ανάστροφη έμφραξη με Total Fill Putty. Το υλικό αυτό, εκτός από τις βιοενεργές του ιδιότητες έχει μεγάλη ευκολία τοποθέτησης με ακρίβεια στην κοιλότητα ανάστροφης έμφραξης. Όπως παρατηρείται στην ακτινογραφία επανεξέτασης, δύο χρόνια μετά την ακρορριζεκτομή σχηματίστηκε φυσιολογικό περιρρίζιο.

*Εικ. 7α: Αρχική ακτινογραφία.*

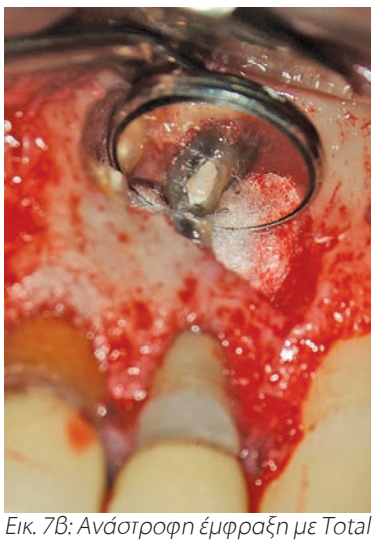
*Εικ. 7β: Ανάστροφη έμφραξη με Total Fill putty.*

*Εικ. 7γ: Τελική ακτινογραφία.*

*Εικ. 7δ: Ακτινογραφία επανεξέτασης μετά από 2 χρόνια.*

## Συζήτηση – Συμπεράσματα

Με τον όρο βιοκεραμικά υλικά αναφερόμαστε στα υλικά που περιέχουν στην σύσταση τους καθαρό πυριτικό τριασβέστιο και παρασκευάστηκαν με σκοπό να ξεπεράσουν της αδυναμίες του MTA και να το αντικαταστήσουν στις κλινικές του εφαρμογές.

Τα υλικά αυτά έχουν καθαρότερη σύσταση καθώς παρασκευάζονται εργαστηριακά και δεν περιέχουν οξείδιο του βισμουθίου που προκαλεί χρώσεις στην οδοντίνη με επακόλουθα αισθητικά προβλήματα, ιδιαίτερα όταν πρόκειται για πρόσθια δόντια. Σύμφωνα με τα αποτελέσματα εργαστηριακών ερευνών, οι μηχανικές και βιολογικές ιδιότητες των βιοκεραμικών υλικών είναι συγκρίσιμες ή σε ορισμένες περιπτώσεις βελτιωμένες σε σχέση με το MTA. Ωστόσο, χρειάζονται μακροχρόνιες καλά σχεδιασμένες κλινικές έρευνες για να επιβεβαιώσουν τα μέχρι τώρα ενθαρρυντικά αποτελέσματα.

Συνεπώς η χρήση των υλικών αυτών θα πρέπει να γίνεται σύμφωνα με τις οδηγίες του κατασκευαστή, αξιολογώντας πάντοτε το όφελος και τις ανάγκες του ασθενή.

### Ενδεικτική Βιβλιογραφία

Camilleri J. Mineral Trioxide Aggregate in Dentistry. From preparation to application. Springer 2014.

Camilleri J. Will bioceramics be the future of root canal filling materials? Curr Oral Health Rep Jul 2017.

Wang Z. Bioceramic materials in Endodontics. Endodontic Topics 2015: 32: 3–30.

Haapasalo M et al: Clinical use of bioceramic materials. Endodontic Topics: 2015, 32, 97–117

Pornamazeh T et al. In Vitro Cytotoxicity and Setting Time Assessment of Calcium-Enriched Mixture Cement, Retro Mineral Trioxide Aggregate and Mineral Trioxide Aggregate. Iranian Endodontic Journal 2017;12(4): 488-492

About I. Biodentine: From biochemical and bioactive properties to clinical applications. Giornale Italiano di Endodonzia (2016), http://dx.doi.org/10.1016/j.gien.2016.09.002

Debelian G, Trope M. The use of premixed bioceramic materials in endodontics. Giornale Italiano di Endodonzia (2016) 30, 7080

Biodentine scientific file. http://www.oraverse.com/bio/img/Biodentine-ScientificFile.pdf

Total fill. https://www.fkg.ch/products/endodontics/obturation/totalfill

DiaRoot booklet https://endo.bg/image/data/files/DiaRoot_Booklet.pdf

RetroMTA http://www.biomta.com/shop/eng/product_5.php

# PERFORMANCE

## Flexibility | Resistance | Quality

### PREMIUM TECHNOLOGY

EDGETAPER™
PLATINUM

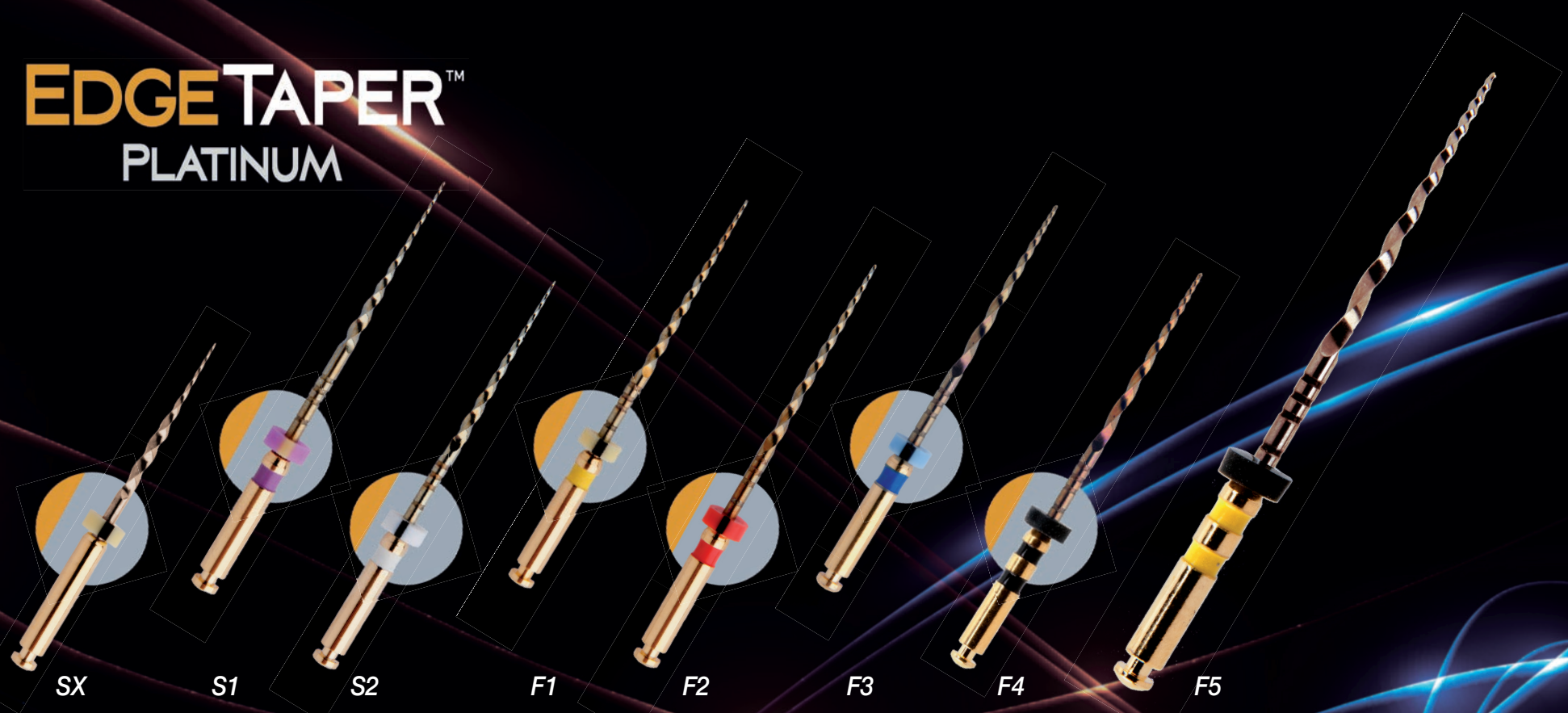


## EDGETAPER™

PLATINUM

**THE TAPER HAS BEEN EDGE-IFIED**



GARANTEE
★★★★★
NO HASSLE
RETURN POLICY
★★★★★




EDGEENDO®


**Dental Expert - Άννα Ελμάογλου Ε.Π.Ε.**

Φειδιππίδου 30, 11527, Αθήνα , Τηλ.: 210 7770739, 210 7770749, Φαξ: 210 7770716, e-mail: anna@dental-expert.gr

Focus on Implantology
www.iti.org

ITI International Team for Implantology

# Άμεση εμφύτευση και άμεση φόρτιση άνω γνάθου

**Γεώργιος Βήλος**
Στοματικός & Γναθοπροσωπικός Χειρουργός
ITI Fellow and Registered Speaker

**Νικήτας Σ. Συκαράς**
Επίκουρος Καθηγητής Προσθετολογίας ΕΚΠΑ
ITI Fellow and Registered Speaker

Η αποκατάσταση ολικής νωδότητας με οδοντικά εμφυτεύματα είναι μία αρκετά περίπλοκη διαδικασία που απαιτεί προχωρημένες χειρουργικές και προσθετικές ικανότητες, εμπειρία, προσοχή στη λεπτομέρεια, καθώς και ευελιξία για πιθανή τροποποίηση του σχεδίου δράσης σε περιπτώσεις που η εκτέλεση κάποιου από τα επιμέρους βήματα δεν επιφέρει την επιθυμητή έκβαση.

Η διαδικασία καθίσταται ακόμα πιο περίπλοκη, αν σκεφτεί κανείς ότι οι περισσότεροι ασθενείς δεν προσέρχονται ολικά νωδοί, αλλά έχουν υπολειμματική οδοντοφυΐα, ενδεχομένως φθαρμένη ή προσβεβλημένη από περιοδοντική ή ακρορριζική παθολογία. Στις περισσότερες περιπτώσεις ολικής στοματικής αποκατάστασης θα πρέπει να ληφθεί η απόφαση αν αυτή η οδοντοφυΐα θα θυσιαστεί τμηματικά ή καθολικά, προς χάριν μίας πιο αξιόπιστης και περισσότερο προβλέψιμης αποκατάστασης.

Η αποκατάσταση της ολικής νωδότητας με εμφυτεύματα προϋποθέτει γνώση των βασικών αρχών κινητής προσθετικής και εμπειρία στα κλινικά και εργαστηριακά στάδια κατασκευής ολικών οδοντοστοιχιών. Σημαντική παράμετρος για την ακριβή διεκπεραίωση του σχεδίου θεραπείας είναι η χειρουργική καθοδήγηση τοποθέτησης των εμφυτευμάτων καθώς το σχέδιο θεραπείας είναι προσθετικά καθοδηγούμενο και περιλαμβάνει κλινικές αποφάσεις σχετικά με:

- τη σχεδίαση της πρόσθεσης (κινητή ή ακίνητη),
- την επιλογή των υλικών αποκατάστασης,
- την αξιολόγηση και διαχείριση του διαθέσιμου οστικού υποστρώματος,
- την επιλογή του αριθμού και των θέσεων των οδοντικών εμφυτευμάτων, ανάλογα με το διαθέσιμο οστικό υπόστρωμα και τη δυνατότητα τέλεσης αναπλαστικών επεμβάσεων αποκατάστασης της ενδεχομένως ελλειμματικής φατνιακής ακρολοφίας,
- την απόφαση υπέρ ή κατά της άμεσης φόρτισης, καθώς και την επιλογή της μεταβατικής προσθετικής αποκατάστασης,
- τη χρήση αναλογικών ή ψηφιακών μέσων και τεχνικών για τη σχεδίαση και την κατασκευή του χειρουργικού οδηγού, αλλά και της ίδιας της προσθετικής αποκατάστασης.

**1 |** Ο ασθενής πασχει από καταληκτική περιοδοντική νόσο στον άνω φραγμό και δεν επιθυμεί κινητή μεταβατική αποκατάσταση.

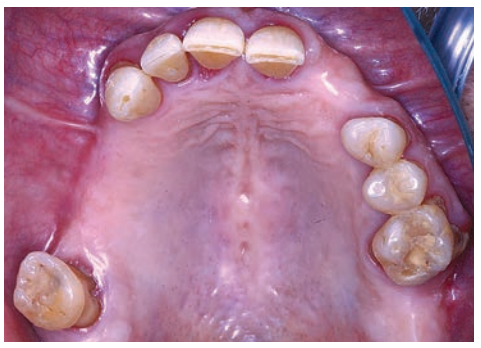

**2 |** Το σχέδιο θεραπείας περιλαμβάνει την άμεση τοποθέτηση 5 εμφυτευμάτων με διεγχειρητική μόνο διατήρηση των #17, #21, #24 για τη στήριξη του χειρουργικού οδηγού.

**3 |** Οι σταθερές και αμφίπλευρες οδοντικές επαφές διευκολύνουν την επιβεβαίωση της κάθετης διάστασης και τη διαδικασία της καταγραφής της θέσης εργασίας.

**4 |** Η ανάρτηση των εκμαγείων μελέτης στον αρθρωτήρα είναι απαραίτητο βήμα μεγάλης χρησιμότητας και καθοριστικής σημασίας για τη διαγνωστική μεθοδολογία.

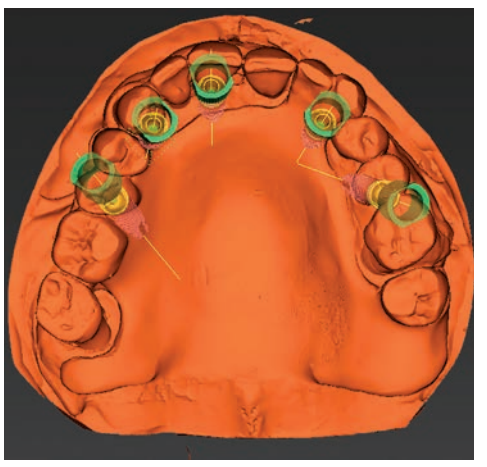

**5 |** Η ψηφιοποίηση του εκμαγείου εργασίας με εργαστηριακό σαρωτή, οδηγεί στην παραγωγή αρχείου STL που είναι ευρέως αναγνωρίσιμο από τα λογισμικά σχεδίασης και επεξεργασίας οδοντικών αποκαταστάσεων.

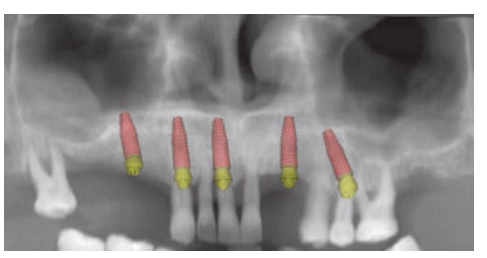

**6 |** Η θέση των εμφυτευμάτων επιλέγεται με την ισορροπημένη στάθμιση των ανατομικών περιορισμών και των κατασκευαστικών απαιτήσεων της τελικής πρόσθεσης ενσωματώνοντας με αλληλεπίθεση ακτινογραφικά δεδομένα, υφιστάμενη κλινική κατάσταση και μορφολογία διαγνωστικού κερώματος.

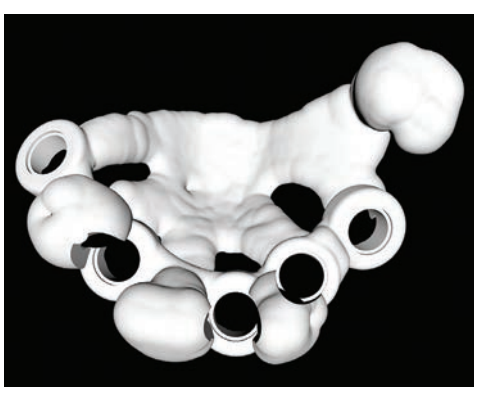

**7 |** Ο χειρουργικός οδηγός σχεδιάζεται ψηφιακά και κατασκευάζεται με εκτύπωση εξασφαλίζοντας ακρίβεια στην εφαρμογή του στα δόντια στηρίγματα ενώ παρέχει τη δυνατότητα εκτύπωσης πανομοιότυπων αντιγράφων.

**8 |** Ο εκτυπωμένος νάρθηκας φέρει μεταλλικούς δακτυλίους αντίστοιχα προς τις θέσεις εμφύτευσης, οι οποίοι υποδέχονται με ακρίβεια τις λαβές καθοδήγησης των τρυπάνων.

**9 |** Στο περιστατικό αυτό εκτυπώθηκε και δεύτερος πανομοιότυπος νάρθηκας…

**10 |** …ο οποίος τροποποιήθηκε ώστε να εφαρμόζει παθητικά στο εκμαγείο μελέτης εδραζόμενος στα δόντια στηρίγματα #17, #21, #24.

**11 |** Αφαιρώντας το εκμαγείο της κάτω γνάθου και διατηρώντας με τη βελόνη του αρθρωτήρα την κάθετη διάσταση, τοποθετήθηκε μάζα εργαστηριακής σιλικόνης επί της οποίας ο νάρθηκας δημιούργησε σαφή εντυπώματα για μελλοντική αναφορά.

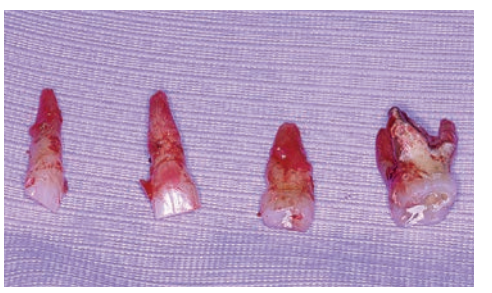

**12 |** Γίνεται η προγραμματισμένη εξαγωγή των δοντιών, ώστε να είναι εφικτή η έδραση του χειρουργικού οδηγού.

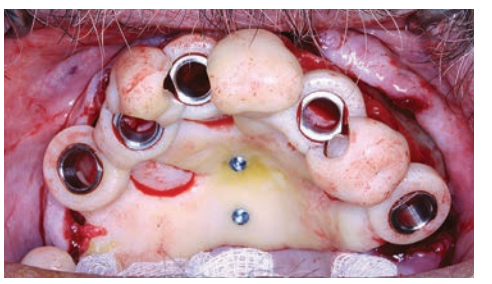

**13 |** Για καλύτερη σταθεροποίηση του νάρθηκα καθοδήγησης, τοποθετούνται δύο βίδες οστεοσύνθεσης στη μέση υπερώια ραφή αφού επιβεβαιώνεται η σωστή του έδραση επί των δοντιών στηριγμάτων.

**14 |** Η κατευθυνόμενη χειρουργική τοποθέτηση ξεκινάει χρησιμοποιώντας ελεγχόμενα μέσα από τους μεταλλικούς δακτυλίους, ειδικές φρέζες επιπέδωσης της φατνιακής ακρολοφίας.

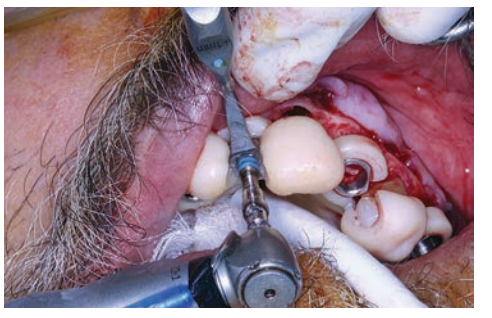

**15 |** Στη συνέχεια η σταδιακή διεύρυνση της οστεοτομίας γίνεται χρησιμοποιώντας τις λαβές καθοδήγησης σε συνδυασμό με αντίστοιχα τρύπανα ίδιας χρωματικής κωδικοποίησης (εδώ μπλε).

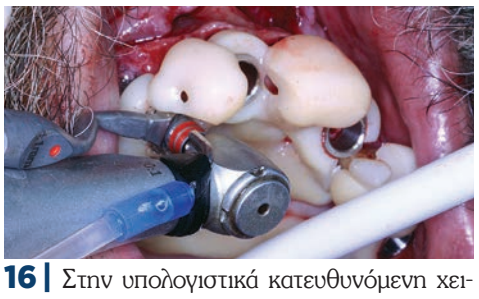

**16 |** Στην υπολογιστικά κατευθυνόμενη χειρουργική εμφυτευματολογία, η διαδικασία τρυπανισμού διευκολύνεται καθώς δεν απαιτείται οπτικός έλεγχος των γραμμών βαθμονόμησης αλλά απλώς τερματισμός του μήκους του τρυπάνου με επιβεβαίωση επαφής της κεφαλής του στη λαβή καθοδήγησης.

**17 |** Η διαδικασία ολοκληρώνεται με την τοποθέτηση των εμφυτευμάτων μέσα από τους αυλούς καθοδήγησης, χρησιμοποιώντας κανονικά εμφυτεύματα με ειδικό εργαλείο μεταφοράς που φέρει γραμμικές ενδείξεις.

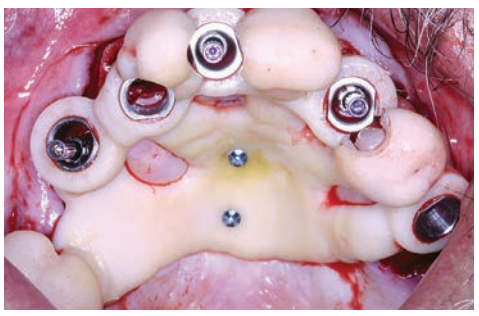

**18 |** Σε τρία εμφυτεύματα τοποθετήθηκαν μέσα από τον χειρουργικό οδηγό, άξονες αποτύπωσης ανοιχτού δισκαρίου…

**19 |** …και σταθεροποιήθηκαν με αυτοπολυμεριζόμενη ακρυλική ρητίνη μικρού βαθμού συστολής (Pattern resin LS) στον νάρθηκα χειρουργικής καθοδήγησης.

**20 |** Η απομάκρυνση του χειρουργικού νάρθηκα από το στόμα λειτουργεί ως δισκάριο συμπαρασύροντας τους άξονες αποτύπωσης.

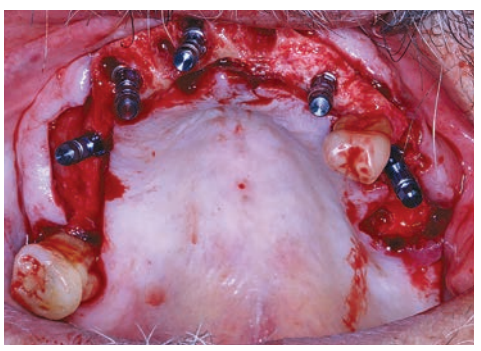

**21 |** Η διασπορά των εμφυτευμάτων είναι προσθετικά καθοδηγούμενη για να υποστηρίξει μια ακίνητη αποκατάσταση.

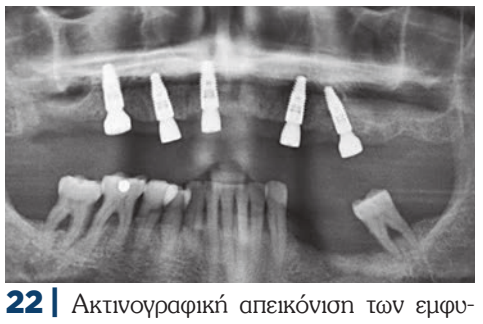

**22 |** Ακτινογραφική απεικόνιση των εμφυτευμάτων αμέσως μετά την τοποθέτηση.

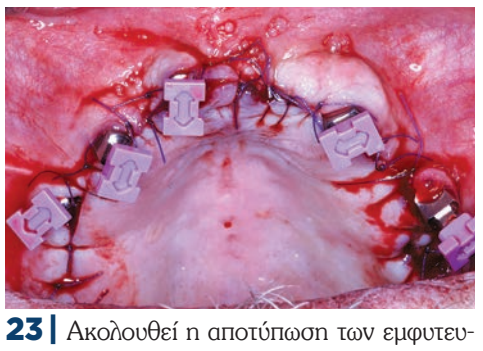

**23 |** Ακολουθεί η αποτύπωση των εμφυτευμάτων με άξονες κλειστού δισκαρίου λαμβάνοντας υπ' όψιν την ακρίβεια που η σχεδίασή τους επιτρέπει καθώς και τη διευκόλυνση της ήδη σύνθετης διαδικασίας.

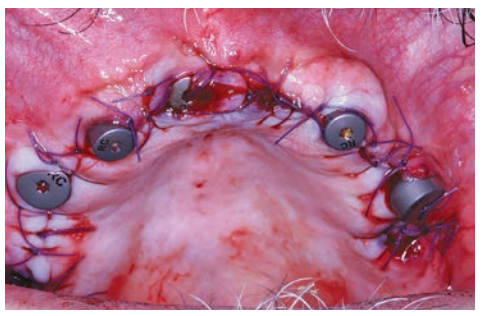

**24 |** Ο ασθενής φεύγει αφού τοποθετηθούν οι βίδες επούλωσης με το μεγαλύτερο ύψος ώστε να περιοριστεί η κάλυψή τους από το μετεγχειρητικό οίδημα.

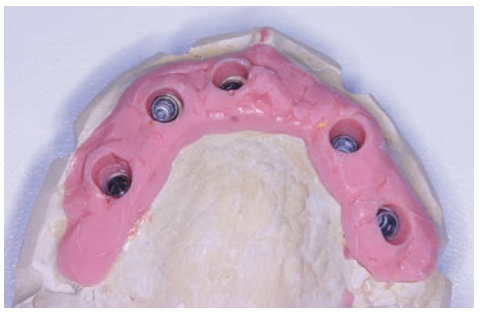

**25 |** Το εκμαγείο εργασίας με ανάλογα εμφυτευμάτων…

**26 |** …μπορεί να υποδεχτεί το χειρουργικό νάρθηκα με κοχλίωση του τελευταίου στα αντίστοιχα εμφυτεύματα μέσω των αξόνων αποτύπωσης.

**27 |** Χρησιμοποιώντας τη βάση σιλικόνης από το αρχικό στάδιο, ο νάρθηκας εφαρμόζει στα υπάρχοντα εντυπώματα και καθοδηγεί την ανάρτηση του εκμαγείου εργασίας στο άνω σκέλος του αρθρωτήρα.

iti.org Discover the possibilities for yourself!

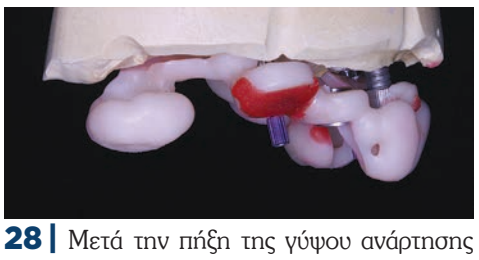

**28 |** Μετά την πήξη της γύψου ανάρτησης και την απομάκρυνση της βάσης σιλικόνης, το εκμαγείο είναι σταθερό…

**29 |** …και σε σωστή σχέση με τον ανταγωνιστή φραγμό.

**30 |** Επιλέγονται multi base abutments (ευθέα και γωνιώδη) για την κατασκευή κοχλιούμενης αποκατάστασης.

**31 |** Ακολουθεί η τοποθέτηση των εργοστασιακών πλαστικών χυτεύσιμων κυλίνδρων που εξασφαλίζουν τη σωστή εφαρμογή στα abutments αλλά κυρίως την απόδοση στο εσωτερικό τους, της σωστής μορφολογίας υποδοχής της προσθετικής βίδας.

**32 |** Η σύνταξη ακρυλικών δοντιών γίνεται με βάση τους ανταγωνιστές και το κλειδί σιλικόνης που διαμορφώνεται…

**33 |** …συγκρατεί τα ακρυλικά δόντια και καθοδηγεί τη σχεδίαση του μεταλλικού σκελετού με επαρκή διατομή αντοχής και μεταλλικούς στυλεούς συγκράτησης αντίστοιχα προς κάθε ακρυλικό δόντι.

**34 |** Η ακίνητη μεταλλοακρυλική πρόσθεση είναι σημαντικό να έχει ιδανική διαμόρφωση της ιστικής της επιφάνειας ώστε να παρεμποδίζει την κατακράτηση υπολειμμάτων τροφής και ταυτόχρονα να λειτουργεί ως μέσο διαμόρφωσης των μαλακών ιστών για τη βελτίωση του αισθητικού αποτελέσματος.

**35 |** Καθοριστική σημασία έχει επίσης η εργαστηριακή κατεργασία των μεταλλικών κυλίνδρων ώστε να διατηρούν ανέπαφη την οριακή εφαρμογή έδρασης και την επιφάνεια έδρασης της προσθετικής βίδας συγκράτησης.

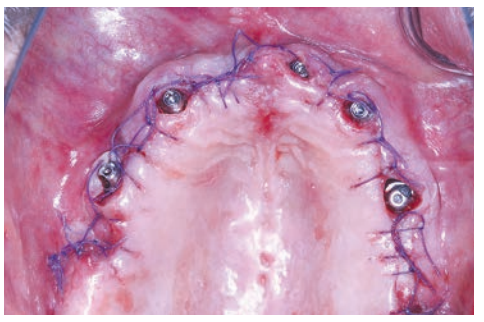

**36 |** Η τοποθέτηση των abutments στους οιδηματώδεις ιστούς μπορεί να είναι δύσκολη και να απαιτεί τη χρήση αναισθησίας. Η σωστή συναρμογή και έδραση είναι απαραίτητο να επιβεβαιωθεί πριν την εφαρμογή της τελικής ροπής κοχλίωσης.

**37 |** Η αποκατάσταση παραδόθηκε μέσα σε 24 ώρες. Μετά από 3 μήνες θα χρειαστεί να γίνει αναπροσαρμογή του προφίλ ανάδυσης και επαφής των γεφυρωμάτων με τους μαλακούς ιστούς που θα έχουν επουλωθεί.

**38 |** Πρόσθια άποψη της ολοκληρωμένης θεραπευτικής παρέμβασης με άμεση εμφύτευση και άμεση φόρτιση των εμφυτευμάτων στην ολικά νωδή άνω γνάθο.

Purgo Biologics Dental Solution

THE Graft™

Πρόκειται για φυσικό υποκατάστατο οστού, το οποίο παράγεται από την απομάκρυνση όλων των οργανικών συστατικών του χοίρειου οστού. Παραμένει η φυσική πορώδης μήτρα του ανόργανου οστού που προσομοιάζει με τις φυσικές και χημικές δομές της μήτρας του ανθρώπινου οστού. Το μόσχευμα σταδιακά απορροφάται και αντικαθίσταται από οστό κατά τη διάρκεια της επουλωτικής διαδικασίας.

**Είναι μόσχευμα:**
- Ασφαλές και βιοσυμβατό
- Με υψηλό πορώδες και υδρόφιλο
- Με υψηλή καθαρότητα, ελεύθερο από οργανικά συστατικά, δεν υπάρχει ανοσολογική αντίδραση.

Η ποιότητα και η ασφάλεια ενός χοίρειου οστού έχει παρουσιαστεί επιστημονικά σε μελέτες in-vivo, in-vitro, σε τυχαιοποιημένη κλινική έρευνα και μεγάλες αναφορές κλινικών περιστατικών.
Συγκεκριμένα, συγκρίνοντας τις φυσικοχημικές ιδιότητες του χοίρειου και του βόειου μοσχεύματος καταλήγουμε ότι λόγω της υψηλής πορότητας (78.5%) του χοίρειου υπάρχει μεγάλη επιφάνεια με υδροξυαπατίτη πάνω του και επειδή έχει χαμηλότερο οργανικό περιεχόμενο από το βόειο είναι ασφαλέστερο και απόλυτα ανάλογο του βοείου που κυκλοφορεί τόσα χρόνια. Στις διάφορες κλινικές μελέτες παρατηρήσαμε ότι εμφανίζει την ίδια ποιότητα οστού ιστολογικά, ογκομετρική σταθερότητα, ίδια αποτελέσματα κατά την κάθετη και οριζόντια αύξηση της φατνιακής ακρολοφίας και φυσικά κατά την επεξεργασία του μοσχεύματος υπάρχει απόλυτη ασφάλεια όσο αφορά την αδρανοποίηση ιών και εμφάνιση ζωονόσων.

OpenTex TR

Μη απορροφήσιμη PTFE μεμβράνη με ενίσχυση τιτανίου, φέρει ιδανική ακαμψία και αντοχή στη δημιουργία χώρου, είναι εξαιρετική στην αλληλεπίδραση των ιστών και είναι ελάχιστα επεμβατική.

OpenTex

Μη απορροφήσιμη PTFE μεμβράνη υψηλής καθαρότητας, βιολογικά αδρανής, προσφέρει σταθερότητα και αντοχή στην αποκάλυψη και είναι αδιαπέραστη από βακτήρια.

BioCover™

Απορροφήσιμη μεμβράνη κολλαγόνου χοίρειας προέλευσης, βιοσυβατή και ασφαλής, εύκαμπτη και προσαρμοζόμενη και επιτρέπει μεγάλη πρόσφυση ιστών.

Ιωάννης Τσαπράζης ΑΕ

ΟΔΟΝΤΙΑΤΡΙΚΑ-ΟΡΘΟΔΟΝΤΙΚΑ
Μιχαλακοπούλου 157, Γουδή 115 27, Τηλ.: 210 7716.416, 210 7751.000, Fax: 210 7711.100,
e-mail: info@tsaprazis.gr, www.tsaprazis.gr

Μοριοδοτείται
από το Ινστιτούτο
Επιστημονικών
Θεμάτων της Ε.Ο.Ο.

# 20ο παμπελοποννησιακό οδοντιατρικό συνέδριο

**19-21**
06·2020

ΠΕΡΙΦΕΡΕΙΑΚΟ ΣΥΝΕΔΡΙΟ ΠΕΛΟΠΟΝΝΗΣΟΥ ΚΑΙ ΔΥΤΙΚΗΣ ΕΛΛΑΔΑΣ

Τόπος διεξαγωγής

**Nafplia Palace Hotel/Ναύπλιο**

Διοργανωτής

Οδοντιατρικός Σύλλογος Αργολίδας

Πρόεδρος Οργανωτικής Επιτροπής
Παπαδημόπουλος Δημήτρης
Πρόεδρος Οδοντιατρικού Συλλόγου Αργολίδας

Συντονιστής Επιστημονικού Προγράμματος
Δρ. Μελακόπουλος Ιωάννης
Στοματικός και Γναθοπροσωπικός Χειρουργός

Οργάνωση συνεδρίου

ΟΔΟΝΤΙΑΤΡΙΚΟ ΒΗΜΑ

Σκουφά 64 • 10680 Αθήνα • Τ 210 3814939 • www.odvima.gr • email: odvima@otenet.gr

Η στήλη της
ΕΤΑΙΡΕΙΑΣ **ΟΔΟΝΤΟΣΤΟΜΑΤΟΛΟΓΙΚΗΣ** ΕΡΕΥΝΗΣ

# Η Προσθετική το 2020 και τα σεμινάρια στην «Πρόοδο»

**Θεόδωρος Τράκας**
DDS, Προσθετολόγος, Ειδικευθείς στο Πανεπιστήμιο Tufts, Η.Π.Α.

Η προσθετική αποτελεί την αρχή και το τέλος κάθε θεραπείας ασθενή που προσέρχεται στα ιατρεία μας αναζητώντας την λειτουργική και αισθητική αποκατάσταση της οδοντοφυίας του. Αυτού του είδους οι θεραπείες τις περισσότερες φορές είναι πολύπλοκες διαδικασίες που απαιτούν την συνδρομή πολλών ειδικοτήτων της οδοντιατρικής, καθώς χρειάζονται να γίνουν ενδοδοντικές θεραπείες, αποκατάσταση της περιοδοντικής υγείας, ανάπλαση ή αφαίρεση μαλακών και σκληρών ιστών, εξαγωγές ή τοποθέτηση οδοντικών εμφυτευμάτων. Ο αποκαταστατικός οδοντίατρος έχει την ευθύνη για την εκπόνηση του σχεδίου θεραπείας καθώς και για το τελικό αποτέλεσμα κάθως οι ασθενείς μας δεν έρχονται για να κάνουν «απονευρώσεις» ή «ουλοπλαστικές» αλλά για να πάρουν δόντια.
Αυτό βλέπουν και αυτό αντιλαμβάνονται σαν επιτυχία ή όχι της θεραπείας. Επίσης σε περίπτωση επιπλοκής ο ασθενής θα προστρέξει στον αποκαταστατικό οδοντίατρο ο οποίος έχει και την ευθύνη για την μακροχρόνια διατήρηση του αποτελέσματος.

Είναι αλήθεια ότι την εποχή της ψηφιακής παγκοσμιοποίησης η γνώση και εν γένει η πληροφορία είναι εύκολα και γρήγορα προσβάσιμη. Πολλές φορές βρισκόμαστε σε σύγχυση μπροστά στον καταιγισμό των εξελίξεων, που άλλες φορές είναι προς την πρόοδο της επιστήμης μας και κάποιες άλλες φορές εκπορεύονται από τα αναπόφευκτα οικονομικά συμφέροντα εταιρειών. Νέα είδη εμφυτευμάτων και συνδέσεων, νέα κεραμικά υλικά, νέοι συγκολλητικοί παράγοντες, ενδοστοματική ψηφιακή αποτύπωση, τριδιάστατη εκτύπωση οδοντιατρικών αποκαταστάσεων, χρήση αυξητικών παραγόντων και άλλα πολλά μας βομβαρδίζουν καθημερινά μέσα από στοχευμένες προβολές στο διαδίκτυο.
Εξαιτίας του ανταγωνισμού των εταιρειών τα προϊόντα έρχονται σε μας χωρίς την απαραίτητη κλινική τεκμηρίωση, ουσιαστικά κάνοντας τους οδοντιάτρους beta testers και ανάλογα με την πληροφόρηση που παίρνουν οι εταιρείες τροποποιούν και το προϊόν τους. Από την άλλη και ο οδοντίατρος δεν θέλει να νοιώθει «ξεπερασμένος» και ούτε μπορεί να περιμένει 10 χρόνια για να δημοσιευθεί αξιόπιστη κλινική έρευνα για να υιοθετήσει κάποια νέα τεχνική στο ιατρείο του.
Σε αυτούς λοιπόν τους συναρπαστικούς καιρούς για την επιστήμη μας αλλά συνάμα και επαγγελματικά άκρως ανταγωνιστικούς, καλούμαστε να ισσοροπήσουμε ανάμεσα στις βασικές αρχές που μάθαμε στα φοιτητικά μας χρόνια και τις προκλήσεις του παρόντος και του μέλλοντος. Ας σκεφτούμε π.χ. ότι μία σωστή παρασκευή ενός δοντιού για στεφάνη ολικής κάλυψης με σχήμα σταθερότητας και συγκράτησης δεν έχει ανάγκη από οποιοδήποτε νέο συγκολλητικό σύστημα. Από την άλλη ένα υπερ-επένθετο ή μια κεραμική όψη που τοποθετείται σε ένα δόντι που δεν έχει τροχιστεί σαφώς και επωφελείται από την εξέλιξη των συγκολλητικών συστημάτων.
Έτσι η ανάγκη για συνεχή επιμόρφωση είναι επιτακτική και μάλιστα από οργανισμούς που είναι μακριά από εμπορικά-οικονομικά συμφέροντα, όπως εγγυάται η μακρά πορεία της Εταιρείας Οδοντοστοματολογικής Ερεύνης. Όσοι έχουν παρακολουθήσει σεμινάρια από την Εταιρεία Οδοντοστοματολογικής Ερεύνης γνωρίζουν τον διαδραστικό τρόπο που αυτά πραγματοποιούνται και ότι η γνώση που παράγεται είναι άμεσα συνδεδεμένη με την καθημερινή κλινική πράξη.

*Φωτογραφικά στιγμιότυπα από το διήμερο σεμινάριο «Κεραμικές Όψεις. Σχεδιασμός, Κλινική και Εργαστηριακή εφαρμογή».*

Στο σεμινάριο που πραγματοποίηθηκε στις *22-23 Νοεμβρίου* με τίτλο ***Prosthetic Battles*** μέσα από τις παρουσιάσεις των ομιλητών αναλύθηκαν διλήμματα που απασχολούν τον κλινικό οδοντίατρο κατά την άσκηση της αποκαταστατικής οδοντιατρικής. Την πρώτη μέρα του σεμιναρίου, μετά από μία παρουσίαση κατά την οποία ο κ. Σταυρόπουλος Δημήτριος ανέλυσε τον κομβικό ρόλο της σύγκλεισης και της ομαλής λειτουργίας του κροταφογναθικού συστήματος στην επιτυχία μιας προσθετικής αποκατάστασης, ακολούθησαν δύο γόνιμα debate, το πρώτο μεταξύ του κ. Σέργη Κωνσταντίνου και του κ. Μυλωνά Δημήτριου όπου συζητήθηκαν η ψηφιακή και αναλογική ροή εργασίας στην προσθετική, καθώς βρίσκομαστε σε μια μεταβατική περίοδο όπου και οι δύο τεχνικές έχουν θέση στα ιατρεία μας, και το δεύτερο μεταξύ της κ. Ποζίδη Γεωργίας και του κ. Σταυρόπουλου Δημήτριου όπου και αναλύθηκαν σε βάθος οι ιδιότητες και οι ενδείξεις για τα δύο πιο διαδεδομένα υλικά που χρησιμοποιούνται στην οδοντιατρική: τα κεραμικά υλικά και τις σύνθετες ρητίνες.
Η δεύτερη ημέρα του σεμιναρίου ξεκίνησε με την «αναμέτρηση» της κ. Μέλιου Κατερίνας, όπου και αναλύθηκαν οι βασικές αρχές παρασκευών των δοντιών, μια από τις πιο σημαντικές διαδικασίες για την προσθετική αποκατάσταση, και του κ. Τράκα Θεόδωρου, όπου παρουσιάστηκαν περιστατικά που χρησιμοποιήθηκαν τεχνικές ελάχιστης παρέμβασης στους οδοντικούς ιστούς. Μετά από μια σύντομη εισήγηση του ίδιου ομιλητή για τις τεχνικές χρωματοληψίας και οδοντιατρικής φωτογράφησης, ακολούθησε το τελευταίο debate μεταξύ του κ. Σταυρόπουλου Δημήτριου και του κ. Μιχελινάκη Γεωργίου, όπου και συζητήθηκαν οι τεχνικές που υπάρχουν στην φαρέτρα μας για την αποκατάσταση των ενδοδοντικά θεραπευμένων δοντιών, ένα θέμα που πολύ συχνά οδηγεί σε αποτυχία τις προσθετικές μας θεραπείες. Και εδώ φαίνεται ότι η εξέλιξη της οδοντιατρικής συγκόλλησης αλλάζει τον τρόπο προσέγγισης σε αυτά τα περιστατικά, χωρίς όμως και οι «παραδοσιακοί» χυτοί εξατομικευμένοι άξονες να έχουν χάσει την αξία τους σε συγκεκριμένα απαιτητικά περιστατικά.
Το σεμινάριο ολοκληρώθηκε με την πρακτική εξάσκηση των συμμετεχόντων σε παρασκευές δοντιών για στεφάνες ολικής κάλυψης και επενθέτων καθώς και στην κατασκευή κλειδιών σιλικόνης και ακρυλικών μεταβατικών αποκαταστάσεων.
Μετά από 2 εβδομάδες, στις *6-7 Δεκεμβρίου* πραγματοποιήθηκε και το σεμινάριο με τίτλο: ***Κεραμικές Όψεις. Σχεδιασμός, Κλινική και Εργαστηριακή εφαρμογή*** που συντονίζει εδώ και πολλά χρόνια ο κ. Ανδριτσάκης Παναγιώτης. Η πρώτη μέρα αφιερώθηκε στις παρουσιάσεις κατά τις οποίες αρχικά ο κ. Ανδριτσάκης Παναγιώτης ανάφερθηκε στις βασικές αρχές σχεδιασμού ενός χαμόγελου, όπου και εδώ εισέρχεται δυναμικά η ψηφιακή τεχνολογία, και ακολούθως στις κρίσιμες διαδικασίες συγκόλλησης των κεραμικών όψεων. Ο κ. Τζαμουράνης Σταμάτης αναφέρθηκε στις ενδείξεις και αντενδείξεις των όψεων μέσα από μια πληθώρα περιστατικών και ακολούθως ο κ. Τράκας Θεόδωρος αναφέρθηκε στις παρασκευές των δοντιών για όψεις, όπου παρουσιάστηκαν περιστατικά από δόντια με εκτεταμένες παρασκευές μέχρι και περιστατικά χωρίς καθόλου παρασκευή. Η μέρα συνεχίστηκε με την ομιλία από την κ. Γκρους Στεφανία, που αφορούσε τα διαθέσιμα κεραμικά υλικά και τις ενδείξεις τους μέσα από απαιτητικά περιστατικά όπου η χρωματική απόδοση των όψεων αποτέλεσε μια πραγματική πρόκληση. Η τελευταία παρουσίαση έγινε από τον κ. Γκρους Αλέκο, και αποτελούσε μία σύνοψη όλων των προβλημάτων που μπορεί να προκύψουν σε όλα τα στάδια της θεραπείας με κεραμικές όψεις και πώς μπορούμε να τα αποφύγουμε. Μια ομιλία προερχόμενη από πολυετή εμπειρία είναι πάντα ανεκτίμητη.

*Από αριστερά διακρίνουμε τους συντελεστές του σεμιναρίου κ.κ. Π. Ανδριτσάκη, Στ. Γκρους, Θ. Τράκα και Στ. Τζαμουράνη.*

Την δεύτερη μέρα πραγματοποιήθηκε η πρακτική εξάσκηση των συμμετεχόντων στην κατασκευή κλειδιών σιλικόνης για έλεγχο του εύρους αποκοπής των οδοντικών ιστών, στις παρασκευές των δύο κεντρικών άνω τομέων για όψεις πορσελάνης καθώς και στις διαδικασίες συγκόλλησης των όψεων σε ακρυλικά ομοιώματα των παρακευασμένων δοντιών.
Ήταν δύο σεμινάρια που ικανοποίησαν τόσο τους συμμετέχοντες όσο και τους διδάσκοντες, καθώς μέσα από τη διαδραστική φύση τους όλοι πήραν πράγματα για να τα εντάξουνε στην κλινική τους πράξη. Η μάθηση, άλλωστε, ποτέ δεν τελειώνει για κανέναν…

Νέο

# Variolink® Esthetic

Η αισθητική ρητινώδης κονία

## "Εκπληκτικά απλή απόδοση αισθητικής!"

*Η ρητινώδης κονία για εξαιρετική αισθητική και εύκολη εφαρμογή …*

- Ισορροπημένο και περιεκτικό σύστημα αποχρώσεων.
- Εξαιρετική σταθερότητα αποχρώσεων χάρη στη σύνθεση χωρίς αμίνες.
- Εύκολη, ελεγχόμενη απομάκρυνση περίσσειας.

PATENTED Ivocerin® LIGHT INITIATOR

**www.ivoclarvivadent.gr**

**Εξουσιοδοτημένοι διανομείς**

**Ελλάδας**

**Oral Vision**
- Μάγερ 13 / 104 38 Αθήνα / τηλ: 210 77 55 900 /
- Τσιμισκή 34 / 546 23 Θεσσαλονίκη / τηλ: 2310 253 800 / www.oralvision.gr

**SADENT**
- 1 χλμ Λεωφ. Μαρκοπούλου / 190 02 Παιανία / τηλ: 211 10 22 900 /
- Τετραπόλεως 4 / 115 27 Γουδή / τηλ: 210 77 77 608 /
- Ν. Τέλογλου 7 / 546 36 Θεσσαλονίκη / τηλ: 2310 968 799 / www.sadent.com

**Κύπρου**

**Dentalcon**
- Λ. Λάρνακα 57 / 1643 Λευκωσία / τηλ: 22 466 000 / www.dentalcon.com.cy

ivoclar vivadent®
passion vision innovation

Η σελίδα της
ΕΛΛΗΝΙΚΗΣ ΕΤΑΙΡΙΑΣ ΚΛΙΝΙΚΗΣ ΣΤΟΜΑΤΟΛΟΓΙΑΣ

# Διαγνωστικοί αλγόριθμοι

## Διαφορική διάγνωση σημείων και συμπτωμάτων τοπικών και συστηματικών νόσων της στοματικής κοιλότητας με αλγοριθμική προσέγγιση

Σύνοψη αλγορίθμων από το στρογγυλό τραπέζι της Ελληνικής Εταιρίας Κλινικής Στοματολογίας στο 39ο Πανελλήνιο Οδοντιατρικό Συνέδριο «Έξυπνη Στοματολογία»

**Μέρος Πρώτο: ΑΙΜΟΡΡΑΓΙΑ ΟΥΛΩΝ ΚΑΙ ΚΑΚΟΣΜΙΑ**

Δρ **Σμαράγδα Διαμαντή**
Ταξχος(ΥΟ) - Στοματολόγος
Δντρια Στοματολογικού Τμήματος 251 ΓΝΑ
Επίκ. Καθηγήτρια Στοματολογίας - Ευρωπαϊκό Πανεπιστήμιο Κύπρου, Μέλος της ΕΕΚΣ
info@oralmedicine.gr


Δρ **Ελένη Α. Γεωργακοπούλου**
Στοματολόγος Ιατρός Οδοντίατρος
M.Sc. Oral Medicine Eastman Dental Institute, UCL
Μέλος ΔΣ ΕΕΚΣ
egddsmd@yahoo.gr

## ΑΙΜΟΡΡΑΓΙΑ ΟΥΛΩΝ

Η πιο συχνή αιτία αιμορραγίας των ούλων είναι η ουλίτιδα και η περιοδοντίτιδα.
Όμως αιμορραγία των ούλων μπορεί να προκληθεί και από άλλες αιτίες όπως συστηματικά νοσήματα, κακοήθειες του αιμοποιητικού ιστού, λοιμώξεις που προσβάλλουν τον στοματικό βλεννογόνο και τα ούλα όπως επίσης και από φάρμακα που επιδρούν στους μηχανισμούς πήξης και τα αιμοπετάλια.
Με βάση τον διαγνωστικό αλγόριθμο, θα καθοδηγήσουμε τόσο τη διάγνωση, αλλά και τη διαφορική μας διάγνωση με σκοπό την παροχή βέλτιστης και ασφαλούς οδοντιατρικής φροντίδας για τους ασθενείς μας.

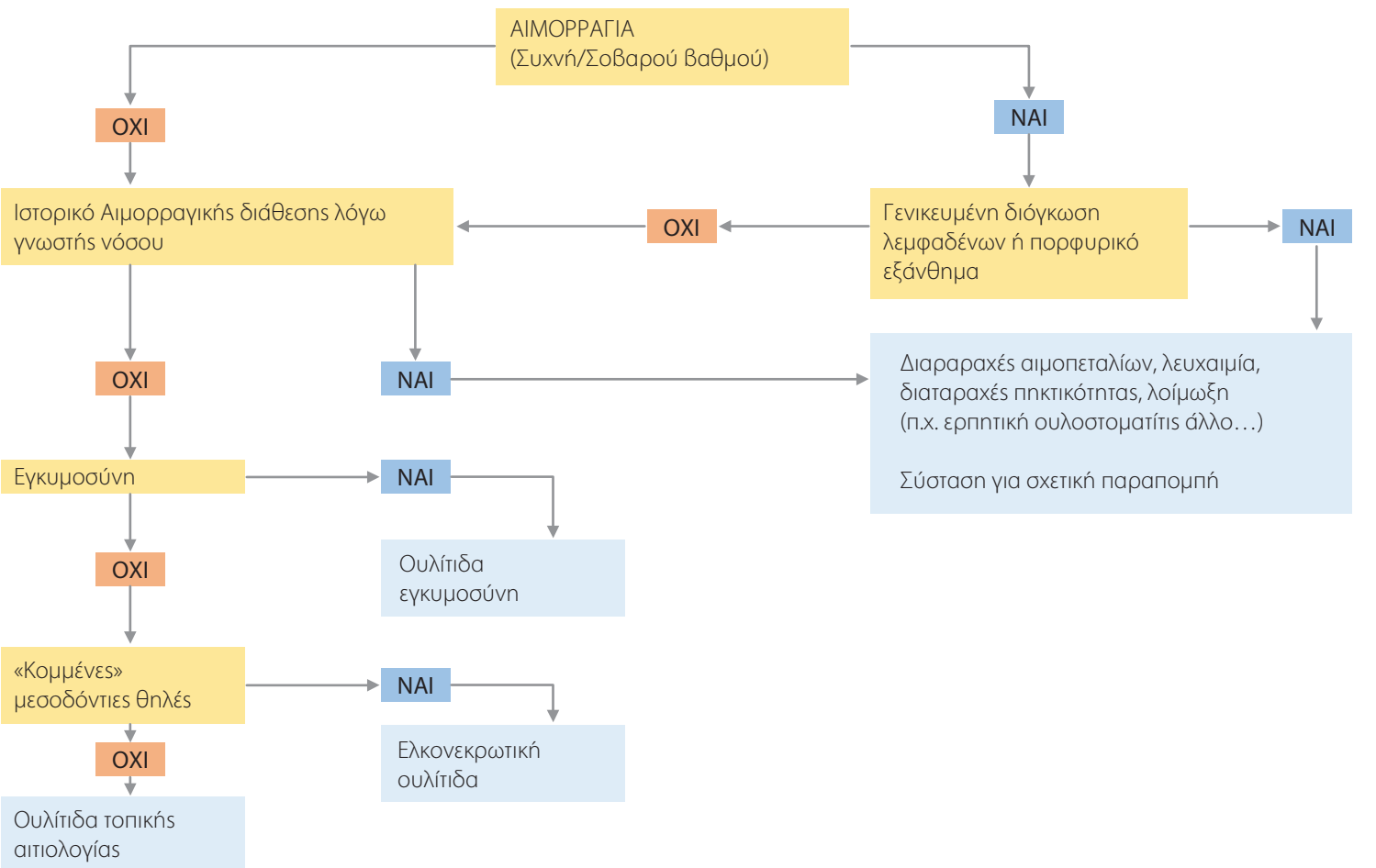


## ΚΑΚΟΣΜΙΑ

Η κακοσμία του στόματος ορίζεται ως η δυσάρεστη οσμή του εκπνεόμενου αέρα δεν είναι νόσος αλλά μπορεί να είναι σύμπτωμα και σημείο ορισμένων νοσημάτων. Η κακοσμία του στόματος δεν είναι απειλητική για τη ζωή έχει όμως αντίκτυπο στην κοινωνική και επαγγελματική ζωή των ανθρώπων.
Ο αλγόριθμος που προτείνουμε έχει στόχο τη διευκόλυνση του κλινικού στην αντιμετώπιση ασθενών με κακοσμία.

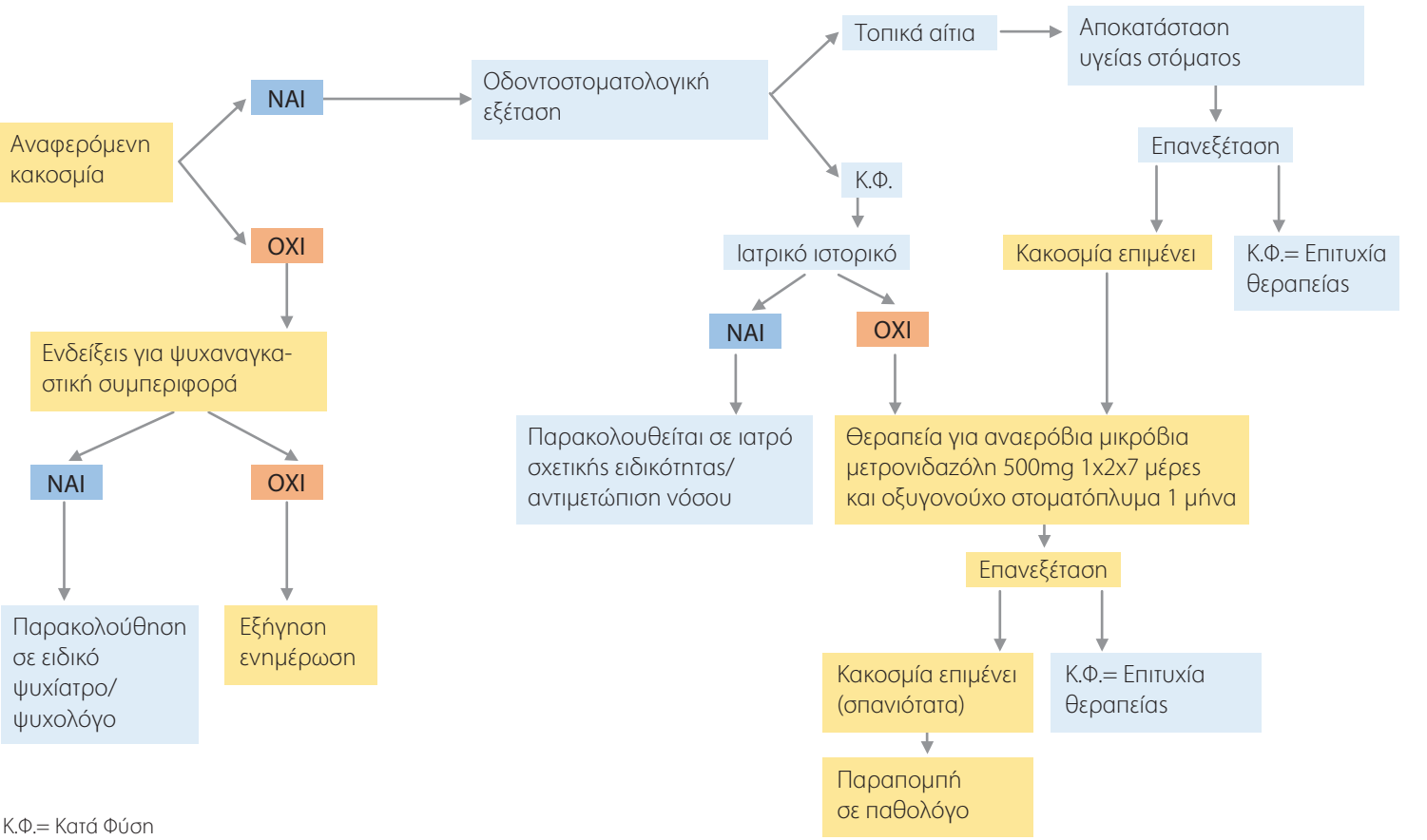


Κ.Φ.= Κατά Φύση

**ΕΝΔΕΙΚΤΙΚΗ ΒΙΒΛΙΟΓΡΑΦΙΑ**

Laskaris, G. (2005). Treatment of oral diseases: a concise textbook. George Thieme Verlag.
Laskaris, George. Pocket atlas of oral diseases. 2006.
Scully, Crispian, et al. Pocketbook of Oral Disease-E-Book. Elsevier Health Sciences, 2012.
Λάσκαρης Γ, Στουφή Ε. Pocket Άτλας Νόσων Στόματος, Λίτσας, 2019

WHITE
DENTAL
BEAUTY

# ΕΝΑ ΕΠΑΓΓΕΛΜΑΤΙΚΟ
## ΣΥΣΤΗΜΑ ΛΕΥΚΑΝΣΗΣ

## Η ΔΙΠΛΗ ΛΕΥΚΑΝΤΙΚΗ ΔΡΑΣΗ ΤΟΥ WHITE DENTAL BEAUTY

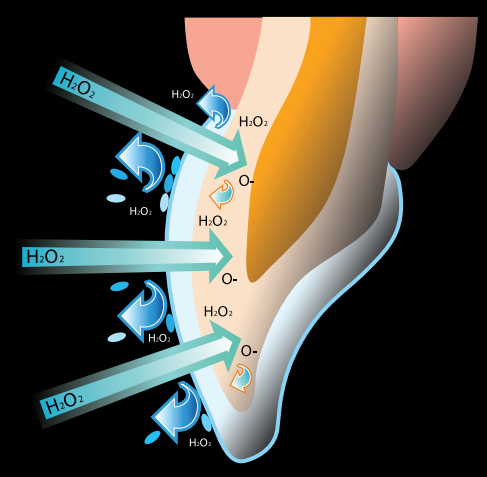


ΑΦΑΙΡΕΙ ΕΠΙΦΑΝΕΙΑΚΕΣ ΧΡΩΣΤΙΚΕΣ ΚΑΙ ΛΕΥΚΑΙΝΕΙ ΤΑ ΔΟΝΤΙΑ ΕΣΩΤΕΡΙΚΑ



## ΕΝΑ ΧΑΜΟΓΕΛΟ ΜΠΟΡΕΙ ΝΑ ΛΑΜΨΕΙ ΤΟ ΠΡΟΣΩΠΟ ΣΑΣ

Μόνο σε επαγγελματίες οδοντιάτρους επιτρέπεται νομικά να διενεργούν λευκάνσεις δοντιών. Θεραπείες και προϊόντα που προσφέρονται από μη επαγγελματίες (όπως σε ινστιτούτα αισθητικής / σαλόνια μαυρίσματος κλπ) θα μπορούσαν δυνητικά να προκαλέσουν ζημιά στα δόντια.

- Το White Dental Beauty χρησιμοποιεί το υψηλότερο επιτρεπόμενο ποσοστό λευκαντικών ουσιών, για την επίτευξη της μέγιστης λευκαντικής δράσης.

  Το White Dental Beauty διατίθεται σε:

  Υψηλές συγκεντρώσεις
  6% υπεροξείδιο υδρογόνου (30 λεπτά/ημέρα)
  16% υπεροξείδιο του καρβαμιδίου (60 λεπτά/ημέρα) για την επίτευξη της μέγιστης λευκαντικής δράσης

  Συνήθεις συγκεντρώσεις
  10% υπεροξείδιο του καρβαμιδίου
  (2-4 ώρες/νύχτα ή ημέρα) για αποφυγή ευαισθησίας

  Χαμηλές συγκεντρώσεις
  5% υπεροξείδιο του καρβαμιδίου
  (2-4 ώρες/νύχτα ή ημέρα) το μόνο κατάλληλο
  για «ιδιαίτερα ευαίσθητους» ασθενείς

- Το White Dental Beauty έχει αποδειχθεί ασφαλές, αποτελεσματικό και επιφέρει ορατά αποτελέσματα σε λιγότερο από μία εβδομάδα.

- Το White Dental Beauty έχει βοηθήσει χιλιάδες ασθενείς, κάθε ηλικίας και φύλου, να βελτιώσουν το φυσικό τους χαμόγελο.

ΠΡΙΝ

ΜΕΤΑ

ΠΡΙΝ

ΜΕΤΑ

**Dental Expert - Άννα Ελμάογλου Ε.Π.Ε.**
Ο Εξειδικευμένος Συνεργάτης του Οδοντιατρείου σας
Φειδιππίδου 30, 11527, Γουδή • Τηλ.: 210 7770739, 210 7770749 • Φαξ: 210 7770716 • e-mail: anna@dental-expert.gr

# Biodentine™ ως υλικό άμεσης κάλυψης πολφού σε δόντια με πλήρως ανεπτυγμένες ρίζες

**Jenner Argueta,** D.D.S. – M.Sc.
Εξειδίκευση στην Ενδοδοντία
Αναπληρωτής Καθηγητής της Ενδοδοντίας στο Πανεπιστήμιο Mariano Galvez της Γουατεμάλας
Πρόεδρος της Ακαδημίας Ενδοδοντίας της Γουατεμάλας

**Melisa Valenzuela,** Br,
Φοιτήτρια Οδοντιατρικής
Πανεπιστήμιο Mariano Galvez της Γουατεμάλας

## Εισαγωγή

Η ευαισθητοποίηση για τη σημασία της διατήρησης της ζωτικότητας του συμπλέγματος πολφού-οδοντίνης οδήγησε στη συντηρητική διαχείριση των παθήσεων του πολφού, η οποία έγινε όλο και περισσότερο δημοφιλής με την πάροδο του χρόνου. Αυτό οφείλεται μερικώς στις τρέχουσες εξελίξεις σε σχέση με τα πρωτόκολλα και τα κατάλληλα υλικά για τις θεραπευτικές διαδικασίες διατήρησης της ζωτικότητας του πολφού καθώς και σε οικονομικούς παράγοντες που επηρεάζουν τη λήψη αποφάσεων σε πολλές χώρες και οδηγούν πολλούς ασθενείς να επιλέξουν την πρόωρη εξαγωγή των δοντιών τους, λόγω του κόστους των ενδοδοντικών θεραπειών και της επακόλουθης αποκατάστασης[1,2].

Ο πολφικός ιστός μπορεί να εκτίθεται στο στοματικό περιβάλλον, είτε λόγω τερηδόνας είτε μηχανικά ως αποτέλεσμα διαδικασιών αποκατάστασης ή προσθετικών εργασιών. Μια επιλογή θεραπείας για την έκθεση του πολφού είναι η εφαρμογή συντηρητικών διαδικασιών θεραπείας διατήρησης του ζωτικού πολφού, οι οποίες μπορεί να περιλαμβάνουν την άμεση κάλυψη του πολφού, την έμμεση κάλυψη του πολφού, αν ο ιστός δεν είναι πλήρως εκτεθειμένος και τη μερική ή την ολική πολφοτομή. Αυτό επιτρέπει τη διατήρηση της ζωτικότητας του δοντιού, των ζωτικών λειτουργιών του και το αμυντικό σύστημα του ίδιου του οργανισμού. Χάρη στα προαναφερθέντα στοιχεία, μεταξύ άλλων, έχει αποδειχθεί ότι επιτυγχάνεται μεγαλύτερος χρόνος επιβίωσης των δοντιών, δίχως ενδοδοντική θεραπεία σε σύγκριση με τα ενδοδοντικά θεραπευμένα δόντια[1, 3-5].

Μεταξύ των υλικών που χρησιμοποιούνται για τις διαδικασίες θεραπείας πολφού περιλαμβάνονται οι βιοκεραμικές κονίες. Αυτά τα βιοσυμβατά υλικά χωρίζονται σε τρεις βασικές ομάδες: 1) Βιο-αδρανείς κονίες υψηλής αντοχής, 2) Βιοενεργές κονίες που σχηματίζουν χημικούς δεσμούς με τον ενασβεστιωμένο ιστό και 3) Βιοδιασπώμενα υλικά που συμμετέχουν ενεργά στις μεταβολικές διεργασίες του οργανισμού[6]. Ποικίλα βιοκεραμικά υλικά σήμερα είναι διαθέσιμα στην αγορά· τα πιο γνωστά από αυτά τα υλικά είναι το MTA και το Biodentine™, όπου και τα δύο ανήκουν στην ομάδα των βιοενεργών κονιών. Το Biodentine™ είναι ένα υποκατάστατο της οδοντίνης και προάγει την οδοντινογέννεση εξαιτίας των ακόλουθων ιδιοτήτων του: αλκαλικό pH, βιοσυμβατότητα, αντιβακτηριακή δράση, απελευθέρωση ιόντων ασβεστίου και υδροξυλίου, ακτινοσκιερότητα παρόμοια με την οδοντίνη, χρόνος πήξης περίπου στα 12 λεπτά, αδιαλυτότητα, εξαιρετικές εμφρακτικές ιδιότητες, ενώ δεν προκαλεί αποχρωματισμό των δοντιών[7-11]. Αυτή η τελευταία ιδιότητα το κάνει υλικό επιλογής, όταν οι εκτελούμενες θεραπείες περιλαμβάνουν μυλικές και αυχενικές περιοχές σε πρόσθια ή οπίσθια δόντια.

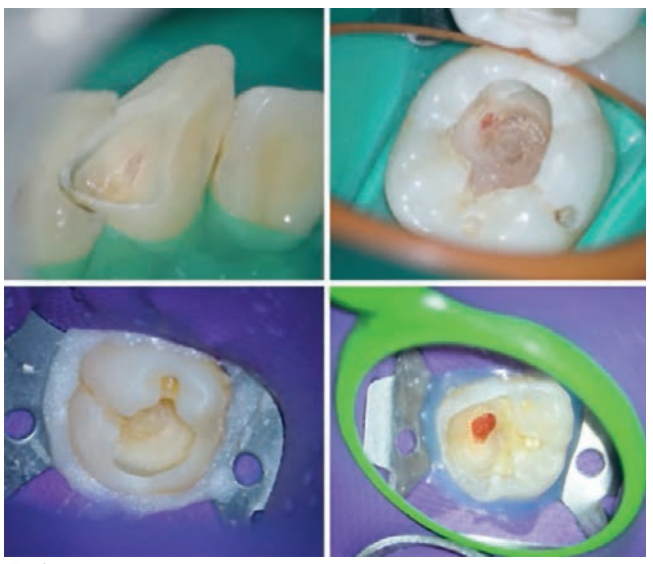
Εικόνα 1

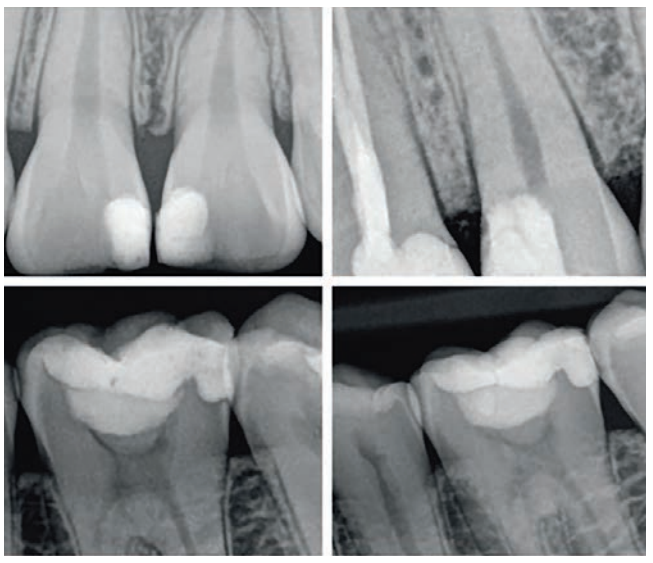
Εικόνα 2

Στις προπτυχιακές οδοντιατρικές κλινικές της Οδοντιατρικής Σχολής του Πανεπιστημίου Mariano Galvez της Γουατεμάλας και την ιδιωτική οδοντιατρική κλινική Argueta-Orellana, πραγματοποιήθηκαν 20 άμεσες διαδικασίες κάλυψης πολφού σε δόντια με πλήρως ανεπτυγμένες ρίζες, κλινικά διαγνωσμένα με αναστρέψιμη πολφίτιδα και χωρίς ιστορικό αυθόρμητου πόνου. Όλες οι αποκαλύψεις πολφού έγιναν μηχανικά μέσω της αφαίρεσης της τερηδόνας ***(Εικ. 1)*** σε ασθενείς μεταξύ 16 και 45 ετών.

Όλες οι διαδικασίες πραγματοποιήθηκαν από τον ίδιο οδοντίατρο (έναν ενδοδοντιστή με κλινική εμπειρία άνω των οκτώ ετών), ακολουθώντας το ίδιο πρωτόκολλο στην κάθε περίπτωση. Κλινικές και ακτινογραφικές εξετάσεις έγιναν σε κάθε ασθενή στους 3, 6 και 12 μήνες μετά τη θεραπεία. Μετά από παρακολούθηση 12 μηνών, ένα υψηλό ποσοστό κλινικών περιστατικών παρουσίασαν ακτινογραφικές αποδείξεις του σχηματισμού γεφυρών οδοντίνης ***(Εικ. 2)***. Στη συνέχεια παρουσιάζουμε ένα κλινικό περιστατικό για να δείξουμε το πρωτόκολλο κάλυψης του πολφού που εφαρμόστηκε σε όλους τους ασθενείς.

## Κλινικό Περιστατικό

Ο ασθενής, 22 ετών, επισκέπτεται την οδοντιατρική κλινική παρουσιάζοντας βραχυχρόνια πρόκληση πόνου στο No 17 δόντι ***(Εικ.3 και 4)***. Έχοντας καθορίσει τη διάγνωση αναστρέψιμης πολφίτιδας, προχωρήσαμε στην απομάκρυνση της τερηδόνας υπό απόλυτη απομόνωση ***(Εικ. 5)***, προκαλώντας μια ελάχιστη αποκάλυψη του πολφού χωρίς αιμορραγία. Αυτό το είδος της αποκάλυψης μπορεί να περάσει απαρατήρητο, αν μια σωστή αξιολόγηση του εδάφους του πολφού δεν γίνει με έναν ενδοδοντικό ανιχνευτήρα ***(Εικ. 6).*** Στις περιπτώσεις όπου υπάρχει αιμορραγία, σταματήστε την με την εφαρμογή σταθερής πίεσης για 10 δευτερόλεπτα με μια γάζα που έχει υγρανθεί με αποστειρωμένο διάλυμα φυσιολογικού ορού. Στη συγκεκριμένη περίπτωση αυτό το βήμα δεν χρειάζεται να εκτελεστεί, οπότε η κοιλότητα απολυμάνθηκε με υποχλωριώδες νάτριο 2,5% και το Biodentine™ τοποθετήθηκε ως άμεσο υλικό κάλυψης πολφού ***(Εικ. 7)***, χρησιμοποιώντας το μικροεργαλείο εφαρμογής οδοντιατρικών υλικών «MAP System». Περίπου το 75% της κοιλότητας καλύφθηκε από το Biodentine™ ***(Εικ. 8)***. Έπειτα τοποθετήθηκε Cavit-G από επάνω ως προσωρινό εμφρακτικό υλικό αποκατάστασης. Επτά ημέρες μετά τη διαδικασία ο ασθενής αξιολογήθηκε για να επιβεβαιωθεί ότι ήταν εντελώς ασυμπτωματικός και ότι το δόντι αντιδρούσε κανονικά στους ελέγχους ευαισθησίας, έτσι ώστε να μπορέσουμε να προχωρήσουμε στην τελική αποκατάσταση ***(Εικ. 9 και 10)***.

## Επανέλεγχος

Όλοι οι ασθενείς επανεξετάστηκαν στους 3, 6 και 12 μήνες μετά τη συνεδρία κάλυψης του πολφού. Σε κλινικά περιστατικά όπως αυτό, στόχος μας είναι να βλέπουμε ακτινογραφικά στοιχεία δημιουργίας ενασβεστιωμένου ιστού κάτω από την κάλυψη μεταξύ έξι και εννέα μήνες μετεμφρακτικά[12].

Όλα τα 20 κλινικά περιστατικά επανεξετάστηκαν στους 12 μήνες και, σε όλες τις περιπτώσεις, οι δοκιμασίες ευαισθησίας ήταν φυσιολογικές. Όλα τα δόντια κατευθύνθηκαν προς την τελική αποκατάσταση σε αποδεκτές συνθήκες, και στις 14 από τις 20 περιπτώσεις (70%) ήταν δυνατό να παρατηρηθούν με σαφήνεια ακτινογραφικά στοιχεία ενασβεστιωμένου ιστού κάτω από το υλικό κάλυψης του πολφού. Μια συμπληρωματική εξέταση προγραμματίστηκε στους 24 μήνες μετεμφρακτικά για όλα τα κλινικά περιστατικά.

## Συζήτηση

Από μια απολύτως αισιόδοξη προοπτική, ο τελικός στόχος οποιουδήποτε οδοντιάτρου

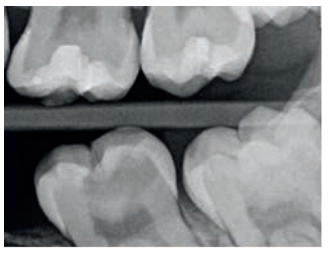
Εικόνα 3

Εικόνα 4

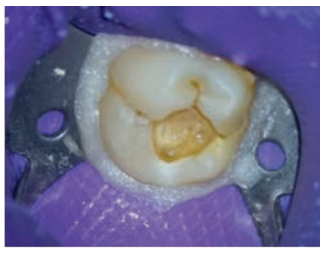
Εικόνα 5

Εικόνα 6

Εικόνα 7

Εικόνα 8

Εικόνα 9

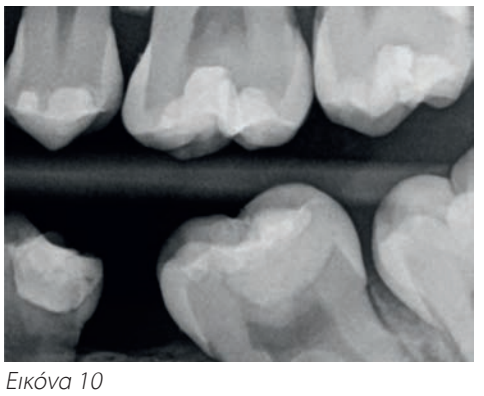
Εικόνα 10

όταν πραγματοποιεί αποκαταστάσεις και / ή ενδοδοντικές θεραπείες θα πρέπει να είναι η διατήρηση της ζωτικότητας του πολφού και η αποκατάσταση της λειτουργικότητας του δοντιού, χωρίς δυσφορία για τον ασθενή[13].

Η απόκτηση της κατάλληλης διάγνωσης είναι το κλειδί για την επιτυχία της συντηρητικής πολφικής θεραπείας. Μια ιδανική περίπτωση είναι εκείνη όπου έχουμε διάγνωση της αναστρέψιμης πολφίτιδας χωρίς ιστορικό αυθόρμητου ή μακροχρόνιου οδοντικού πόνου[14], αφού όπως είναι γενικά αποδεκτό ένα ιστορικό αυθόρμητου ή νυχτερινού πόνου συνδέεται με την ύπαρξη μιας διαδικασίας μη αναστρέψιμης φλεγμονής του πολφού[15,16]. Σε αυτές τις περιπτώσεις, η επιτυχία της άμεσης κάλυψης του πολφού μπορεί να είναι αμφισβητήσιμη[17], αν και μερικές μελέτες έχουν δείξει ότι ακόμη και σε αυτές τις περιπτώσεις μπορεί να επιτευχθεί η διατήρηση της ζωτικότητας του πολφού με επιτυχία[1,18-20].

Όσον αφορά στη μακροπρόθεσμη επιτυχία των συντηρητικών αποκαταστάσεων του πολφού, είναι εξαιρετικά σημαντικό ότι το δόντι που θα φέρει την οριστική τελική αποκατάσταση εγγυάται μια ικανοποιητική οριακή απόφραξη, δεδομένου ότι αυτός ο τελευταίος παράγοντας, σε συνδυασμό με την απουσία βακτηριακών επιμολύνσεων κατά τη διάρκεια της διαδικασίας, παίζει καθοριστικό ρόλο στο να αποφευχθεί η μεταγενέστερη φλεγμονή του πολφού[21,22]. Τα αναφερόμενα ποσοστά επιτυχίας για τη διατήρηση της ζωτικότητας του πολφού, χρησιμοποιώντας βιοενεργές κονίες είναι μεγαλύτερα από 80% σε επανελέγχους των 10 ετών[23], ένα πολύ υψηλό ποσοστό για μια οδοντιατρική διαδικασία σε τέτοια λειτουργικά χρονικά πλαίσια.

## Συμπέρασμα

Βάσει των κλινικών αποτελεσμάτων που προέκυψαν από τα συγκεκριμένα κλινικά περιστατικά και λαμβάνοντας υπόψη τους περιορισμούς που υπάρχουν στη μελέτη, μπορούμε να συμπεράνουμε ότι η άμεση κάλυψη του πολφού των δοντιών με το Biodentine™ που παρουσιάζουν αναστρέψιμη πολφίτιδα είναι ιδιαίτερα αποτελεσματική για τη διατήρηση της ζωτικότητας του πολφού.

## Βιβλιογραφία


1. Asgary S, Eghbal MJ, Fazlyab M, Baghban AA, Ghoddusi J. Five-year results of vital pulp therapy in permanent molars with irreversible pulpitis: a non-inferiority multicenter randomized clinical trial. Clin Oral Investig 2015;19(2):335-341.
2. Asgary S, Eghbal MJ. Treatment outcomes of pulpotomy in permanent molars with irreversible pulpitis using biomaterials: a multi-center randomized controlled trial. Acta Odontol Scand 2013;71(1):130-136.
3. Aguilar P, Linsuwuanont P. Vital pulp therapy in vital permanent teeth with cariously exposed pulp: A systematic review. Journal of Endodontics 2012;37(5).
4. Asgary S, Eghbal MJ, Ghoddusi J, Yazdani S. One-year results of vital pulp therapy in permanent molars with irreversible pulpitis: an ongoing multicenter, randomized, non-inferiority clinical trial. Clin Oral Investig 2013;17(2):431-439.
5. McDougal RA, Delano EO, Caplan D, Sigurdsson A, Trope M. Success of an alternative for interim management of irreversible pulpitis. Journal of the American Dental Association (1939) 2004;135(12):1707-1712.
6. Koch K, Brave D. EndoSequence: melding endodontics with restorative dentistry, part 3. Dentistry today 2009;28(3).
7. Bakhtiar H, Hossein M, Aminishakib P, Abedi F. Human Pulp Responses to Partial Pulpotomy Treatment with TheraCal as Compared with Biodentine and ProRoot MTA: A Clinical Trial. Journal of Endodontics 2017;Article In Press.
8. Malkondu O, Karapinar Kazandag M, Kazazoglu E. A review on biodentine, a contemporary dentine replacement and repair material. Biomed Res Int 2014;2014:160951.
9. Miller AA, Takimoto K, Wealleans J, Diogenes A. Effect of 3 Bioceramic Materials on Stem Cells of the Apical Papilla Proliferation and Differentiation Using a Dentin Disk Model. J Endod 2018.
10. Nowicka A, Lipski M, Parafiniuk M. response of human dental pulp capped with biodentine and mineral trioxide aggregate. Journal of Endodontics 2013;39(6).
11. Villat C, Grosgogeat B, Seux D, Farge P. Conservative approach of a symptomatic carious immature permanent tooth using a tricalcium silicate cement (Biodentine): a case report. Restor Dent Endod 2013;38(4):258-262.
12. Maroto M, Barberia E, Planells P, Garcia Godoy F. Dentin bridge formation after mineral trioxide aggregate (MTA) pulpotomies in primary teeth. American journal of dentistry 2005;18(3):151-154.
13. Zanini M, Meyer E, Simon S. Pulp Inflammation Diagnosis from Clinical to Inflammatory Mediators: A systematic review. J Endod 2017.
14. Camp J. Diagnosis dilemmas in vital pulp therapy: treatment for the toothache is changing, especially in young, immature teeth. Journal of Endodontics 2008;34(7S):S6.
15. Endodontics aAo. Endodontic Diagnosis Colleagues for Excellence 2013(Fall 2013).
16. Mejare IA, Axelsson S, Davidson T, Frisk F, Hakeberg M, Kvist T, et al. Diagnosis of the condition of the dental pulp: a systematic review. International endodontic journal 2012;45(7):597-613.
17. Barrieshi-Nusair KM, Qudeimat MA. A prospective clinical study of mineral trioxide aggregate for partial pulpotomy in cariously exposed permanent teeth. J Endod 2006;32(8):731-735.
18. Matsuo T, Nakanishi T, Shimizu H, Ebisu S. A clinical study of direct pulp capping applied to cariousexposed pulps. J Endod 1996;22(10):551-556.
19. Mejare I, Cvek M. Partial pulpotomy in young permanent teeth with deep carious lesions. Endodontics & dental traumatology 1993;9(6):238-242.
20. Caliskan MK. Pulpotomy of carious vital teeth with periapical involvement. International endodontic journal 1995;28(3):172-176.
21. Swift EJ, Trope M, Ritter AV. Vital pulp therapy for the mature tooth – can it work? Endodontic Topics 2003(5).
22. Rechenberg DK, Zehnder M. Molecular diagnostics in endodontics. Endodontic Topics 2014;30(1):51-65. 23. Johannes Mente et al. Treatment outcome of mineral trioxide aggregate or calcium hydroxide direct pulp capping: long-term results. Journal of endodontics 2014;40(11).

# Συγκόλληση ολοκεραμικών αποκαταστάσεων Ζιρκονίας

**Μάριος Κωνσταντινίδης, Μαρία Αρμένη, Αναστασία Βουδούρη**
Χειρουργοί Οδοντίατροι

Οι ολοκεραμικές αποκαταστάσεις εδραιώνουν ολοένα και περισσότερο τη θέση τους στην καθ' ημέρα οδοντιατρική πράξη. Σε σχέση με τα υπόλοιπα κεραμικά υλικά, το διοξείδιο του ζιρκονίου $ZrO_2$ ή ζιρκονία διαθέτει τις πλέον βελτιωμένες φυσικομηχανικές ιδιότητες – εξαιρετικά υψηλή αντοχή στην κάμψη και αυξημένη δυσθραυστότητα. Ωστόσο, τα συμβατικά κεραμικά ζιρκονίας 3Y-TZP είναι αδιαφανή και χωρίς την προσθήκη χρωστικών, έχουν λευκή εμφάνιση, με αποτέλεσμα να χρησιμοποιούνται κυρίως ως πυρήνες που επενδύονται με πορσελάνη, ώστε να επιτύχουν την τελική αισθητική. Η πιο συχνή κλινική επιπλοκή των αποκαταστάσεων αυτών είναι η αποκόλληση της πορσελάνης επικάλυψης (chipping), καθώς δεν υπάρχουν σαφείς ενδείξεις για την ύπαρξη χημικής συγκόλλησης, ενώ η αντοχή του δεσμού μεταξύ ζιρκονίας και πορσελάνης είναι χαμηλότερη από εκείνη μεταξύ μετάλλου και πορσελάνης. Το πρόβλημα αυτό μεταξύ άλλων ξεπεράστηκε με τη δυνατότητα κατασκευής μονολιθικών αποκαταστάσεων, χρησιμοποιώντας ζιρκονία υψηλής ημιδιαφάνειας. Η βελτιωμένη διαφάνεια της οδοντιατρικής ζιρκονίας επέκτεινε τις κλινικές της ενδείξεις σε περιοχές με υψηλές αισθητικές απαιτήσεις, συμπεριλαμβανομένης της προσθετικής αποκατάστασης άνω τομέων.[1,2]

## Δομή-μετασχηματισμός ζιρκονίας

Οι βελτιωμένες φυσικομηχανικές ιδιότητες της ζιρκονίας οφείλονται στο ότι αυτή αποτελεί ένα καθαρά κρυσταλλικό κεραμικό υλικό, με ομοιογενείς και μικρού μεγέθους κρυστάλλους, στερούμενο υαλώδους φάσης. Η ζιρκονία δεν βρίσκεται στη φύση στην καθαρή της μορφή, αλλά περιέχει προσμίξεις από μεταλλικά στοιχεία, τα οποία χρωματίζουν την μάζα της και την καθιστούν ραδιοενεργή (ουράνιο και θόριο). Για να χρησιμοποιηθεί ως κεραμικό βιοϋλικό απαιτείται χημική κατεργασία και διαχωρισμός των στοιχείων αυτών από τη μάζα της. Οι κρύσταλλοι της καθαρής ζιρκονίας διευθετούνται σε κρυσταλλικό δίκτυο, που μπορεί να λάβει τρεις κρυσταλλογραφικές φάσεις: την μονοκλινή (M), την τετραγωνική (T) και την κυβική (C) ***(Εικ. 1)***.

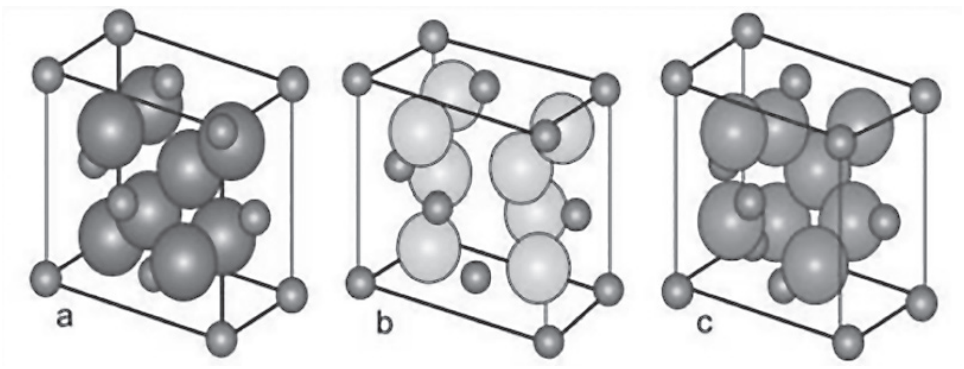


*Εικ. 1: Κρυσταλλική δομή μονοκλινούς (a) τετραγωνικής (b) και κυβικής ζιρκονίας(c).*

Κατά τη θέρμανση η ζιρκονία υφίσταται μετασχηματισμό δομής ως εξής: Η μονοκλινής δομή είναι σταθερή σε θερμοκρασία δωματίου και ως τους 1.170°C. Πάνω από αυτή τη θερμοκρασία μετασχηματίζεται σε μια πιο πυκνή τετραγωνική δομή. Ο μετασχηματισμός αυτός συνοδεύεται από μια μείωση του όγκου κατά 5% και την επακόλουθη δημιουργία ρωγμών στη μάζα του υλικού. Η τετραγωνική μορφή είναι σταθερή από τους 1.170°C έως τους 2.370°C. Σε θερμοκρασία άνω των 2.370°C η ζιρκονία αποκτά την κυβική κρυσταλλογραφική της δομή[3] ***(Εικ. 2)***. Οι εναλλαγές του όγκου κατά τον μετασχηματισμό από τη μια φάση στην άλλη προκαλούν ανάπτυξη τάσεων, που έχουν ως αποτέλεσμα τη δημιουργία ρωγμών μέσα στη μάζα του υλικού με καταστροφικές συνέπειες.[4] Επιπρόσθετα, η κρυσταλλική φάση στην οποία βρίσκεται το διοξείδιο του ζιρκονίου επηρεάζει τις μηχανικές του ιδιότητες, με την τετραγωνική να υπερέχει τόσο της κυβικής όσο και της μονοκλινούς.[5]

*Εικ. 2: Μετασχηματισμός ζιρκονίας ανάλογα με τη θερμοκρασία.*

Το 1929 οι Ruff και Ebert για πρώτη φορά ανακαλύπτουν τη θεμελιώδη ιδιότητα του οξειδίου του ζιρκονίου να σταθεροποιείται πλήρως ή μερικώς στην τετραγωνική ή/και κυβική μορφή του σε θερμοκρασία δωματίου με την προσθήκη σ' αυτό σταθεροποιητικών οξειδίων.[6] Οι Li και συν. απέδειξαν ότι τρισθενή κατιόντα μεγαλύτερου μεγέθους, όπως το $Y^{+3}$, είναι δυο φορές πιο αποτελεσματικά στη σταθεροποίηση της τετραγωνικής φάσης σε σχέση με άλλα μικρότερου μεγέθους ($Fe^{+3}$, $Ga^{+3}$). Σήμερα, η πλειονότητα των υλικών τετραγωνικής ζιρκονίας περιέχει ως σταθεροποιητές $Y_2O_3$ και $CeO_2$.[7] Η πλήρως σταθεροποιημένη ζιρκονία (FSZ), δηλαδή η μονοκλινής ζιρκονία σε συνδυασμό με μεγάλες ποσότητες σταθεροποιητών (>8 mol% $Y_2O_3$), που παραμένει σταθερή στην κυβική φάση σε θερμοκρασία δωματίου, δεν χρησιμοποιείται στην οδοντιατρική ***(Εικ. 3)***.

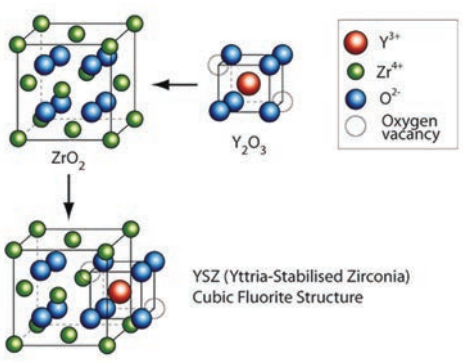


*Εικ. 3: Δομή κυβικής ζιρκονίας σταθεροποιημένης με $Y_2O_3$ (https://en.wikipedia.org/wiki/Yttria-stabilized_zirconia).*

Η μερικώς σταθεροποιημένη ζιρκονία με ύττριο (3Y-TZP) διαθέτει μια μοναδική ιδιότητα: σε θερμοκρασία δωματίου, οι κόκκοι τετραγωνικής μορφής στα κεραμικά πυροσυσσωμάτωσης είναι μεταστατικοί και μπορούν να μετατραπούν υπό άσκηση τάσης σε μια σταθερή μονοκλινή μορφή. Η μετατροπή αυτή καθιστά το υλικό εξαιρετικά ανθεκτικό στη θραύση. Ωστόσο, η ικανότητα μετατροπής των τετραγωνικών κόκκων καθιστά τα κεραμικά 3Y-TZP ευαίσθητα σε υδροθερμικά επαγόμενο μετασχηματισμό. Το φαινόμενο αυτό είναι γνωστό ως γήρανση (LTD). Όταν το Y-TZP εκτίθεται σε υγρό περιβάλλον σε ελαφρώς αυξημένη θερμοκρασία για μεγάλες χρονικές περιόδους, η επιφάνειά του μετατρέπεται αυθόρμητα από την τετραγωνική (t) στη μονόκλινή (m) δομή. Λόγω της σημαντικής αύξησης του όγκου που σχετίζεται με τον μετασχηματισμό t-m, η διαδικασία αυτή συνοδεύεται από εκτεταμένη μικροδιάσπαση (micro-cracking), η οποία μπορεί να οδηγήσει σε σοβαρή υποβάθμιση της αντοχής ή και σε αυθόρμητη θραύση.[1]

Προκειμένου να αποφευχθούν μειονεκτήματα, όπως η μεγάλη αδιαφάνεια και ο κίνδυνος θραύσης, ήταν απαραίτητη η δημιουργία νέων γενεών ζιρκονίας για τη χρήση τους σε μονολιθικές αποκαταστάσεις. Οι νέες ημιδιαφανείς οδοντιατρικές ζιρκονίες χαρακτηρίζονται από αύξηση της περιεκτικότητας σε $Y_2O_3$, με αποτέλεσμα να καταλήγουν σε δύο κρυσταλλικά υλικά: 4Y-TZP (4 mol% $Y_2O_3$) και 5Y-PSZ (5 mol% $Y_2O_3$). Λόγω της αυξημένης περιεκτικότητας σε $Y_2O_3$, η κυβική φάση εμφανίζεται παράλληλα με τη μεταστατική τετραγωνική φάση. Η ποσότητα της κυβικής φάσης αυξάνεται από περίπου 25% στα υλικά 4Y-TZP έως και 50% στα υλικά 5Y-TZP. Τα τελευταία ορισμένες φορές έχουν την κυβική φάση ως κύρια (περισσότερο από 50%) και γι' αυτό το λόγο το 5Y-TZP αναφέρεται ως μερικώς σταθεροποιημένο ζιρκόνιο (5Y-PSZ). Οι κόκκοι στα υλικά 4Y-TZP και 5Y-TZP είναι μεγαλύτεροι απ' ό,τι στα 3Y-TZP, με αποτέλεσμα λιγότερα όρια κόκκων, μικρότερη διάθλαση και μικρότερο σκεδασμό του φωτός. Έτσι, είναι πιο ημιδιαφανή από τα 3Y-TZP.

Το βασικό μειονέκτημα αυτών των νέων ημιδιαφανών υλικών ζιρκονίας είναι η μικρότερη αντοχή στη θραύση σε σχέση με τα κεραμικά 3Y-TZP. Εξαιτίας της μειωμένης αντοχής στην θραύση, οι ενδείξεις περιορίζονται σε μονήρεις στεφάνες και γέφυρες τριών τεμαχίων με αυξημένο πάχος αξονικών τοιχωμάτων. Αποτελέσματα από αποκαταστάσεις IPS e.max ZirCAD μέσης διαφάνειας MT (Medium Translucency) έδειξαν ότι ιδιαίτερα αισθητικές αποκαταστάσεις μπορούν να επιτευχθούν με πάχος 1 χιλ. και 68% περίπου αδιαφάνεια. Ως εκ τούτου, το IPS e.max ZirCAD MT Multi χρησιμοποιεί το MT ακατέργαστο στο αυχενικό τριτημόριο. Όσον αφορά το κοπτικό τριτημόριο, όπου το πάχος αυξάνεται σε 1,5 - 2 χιλ. η ίδια αδιαφάνεια επιτυγχάνεται με το υλικό υψηλής διαφάνειας HT (5Y-TZP) (High Translucency). Έτσι, το IPS e.max ZirCAD MT Multi έχει βαθμιαία σύνθεση ξεκινώντας από το 4Y-TZP έως το 5Y-TZP, με αποτέλεσμα να αποδίδει αισθητική και φυσικότητα στην αποκατάσταση, ενώ μπορεί να χρησιμοποιηθεί σε πρόσθιες μονολιθικές αποκαταστάσεις χωρίς να απαιτείται πρόσθετο υλικό επικάλυψης.

Το IPS e.max ZirCAD χαμηλής διαφάνειας LT (Low Translucency) μπορεί να χρησιμοποιηθεί σε μονολιθικές αποκαταστάσεις ζιρκονίας με ικανοποιητική αισθητική, σε πάχη από 0,5 έως 0,8 χιλ. Σε μεγαλύτερα πάχη η αποκατάσταση καθίσταται υπερβολικά αδιαφανής, με αποτέλεσμα να συστήνεται η διαστρωμάτωση ελάχιστης ποσότητας υλικού επικάλυψης[8] ***(Εικ. 4)***.

## Διαδικασία συγκόλλησης

Η κλινική επιτυχία των κεραμικών υψηλής αντοχής, όπως τα κεραμικά ζιρκονίας, εξαρτάται κυρίως από τη συγκόλληση με τους οδοντικούς ιστούς, τα κράματα και άλλα

*Εικ. 4: Τα προϊόντα της IPS e.max ZirCAD διατίθενται σε δίσκους και μπλοκ για την τεχνολογία CAD/CAM.*

IPS e.max®

ZirCAD

# Prime

Επαναπροσδιορισμός των ολοκεραμικών – με τεχνολογία διαβάθμισης – Gradient Technology:
Αισθητική υψηλών προδιαγραφών με 1200 MPa για όλες τις ενδείξεις *

**All ceramic, all you need.**

zircadprime.ipsemax.com

* από μονήρεις στεφάνες έως γέφυρες 14 τεμαχίων

**www.ivoclarvivadent.gr**

Επίσημοι διανομείς

Ελλάδας
**Oral Vision**
• Μάγερ 13 / 104 38 Αθήνα / τηλ: 210 77 55 900 /
• Τσιμισκή 34 / 546 23 Θεσσαλονίκη / τηλ: 2310 253 800 /
www.oralvision.gr

**SADENT**
• 1 χλμ Λεωφ. Μαρκοπούλου / 190 02 Παιανία / τηλ: 211 10 22 900 /
• Τετραπόλεως 4 / 115 27 Γουδή / τηλ: 210 77 77 608 /
• Ν. Τέλογλου 7 / 546 36 Θεσσαλονίκη / τηλ: 2310 968 799 /
www.sadent.com

Κύπρου
**Dentalcon**
• Λ. Αναστασιάδη 1 / 2012 Λευκωσία / τηλ: 22 466 000 /
www.dentalcon.com.cy

ivoclar vivadent®
passion vision innovation

οδοντιατρικά υλικά. Συνεπώς, αρκετές μελέτες αναφέρονται στην αντοχή συγκόλλησης των κεραμικών ζιρκονίας. Η μικρομηχανική σύνδεση και η δημιουργία χημικού δεσμού είναι στοιχεία απαραίτητα για τη συγκόλληση των κεραμικών ζιρκονίας.[9] Η επίτευξη ενός ισχυρού δεσμού ανάμεσα στις αποκαταστάσεις ζιρκονίας, τους οδοντικούς ιστούς και τις ρητινώδεις κονίες έχει αποτελέσει πρόκληση, καθώς η έλλειψη υαλώδους φάσης καθιστά μη αποτελεσματική τη συμβατική χημική αδροποίηση με υδροφθορικό οξύ και τη χρήση σιλανίου.[3] Αναλυτικές μελέτες έχουν καταλήξει στο συμπέρασμα ότι η πλέον κατάλληλη επεξεργασία των αποκαταστάσεων ζιρκονίας περιλαμβάνει την αμμοβόληση με κόκκους οξειδίου του αλουμινίου, σύμφωνα με τις οδηγίες του κατασκευαστή, σε συνδυασμό με τη χρήση ρητινώδους κονίας που περιέχει ως συγκολλητικό μονομερές δισόξινο φωσφορικό δεκαμεθακρυλοξυδεκύλιο (MDP).[10]

Η αμμοβόληση διευκολύνει τη μικρομηχανική συμπλοκή ρητινώδους κονίας και αποκατάστασης, ενώ παράλληλα καθαρίζει τις επιμολυσμένες με αίμα και σάλιο επιφάνειες της αποκατάστασης. Μετά την ελεγχόμενη αμμοβόληση της αποκατάστασης συστήνεται καθαρισμός αυτής σε συσκευή υπερήχων για περίπου 1 λεπτό, προσεκτικό ξέπλυμα της αποκατάστασης με σπρέι αέρα-νερού και στέγνωμα με αέρα ελεύθερο ελαίων.[11] Ωστόσο οι αποκαταστάσεις που έχουν υποστεί την παραπάνω κατεργασία συνήθως αξιολογούνται ενδοστοματικά πριν την τελική τους συγκόλληση, με αποτέλεσμα να επιμολύνονται με αίμα, σάλιο ή και πάστες δοκιμής (try in).[12] Η επιτυχία της συγκόλλησης επηρεάζεται αρνητικά από οποιαδήποτε επιμόλυνση των συγκολλούμενων επιφανειών.[13] Η επιμόλυνση με σάλιο εμποδίζει τον σχηματισμό σταθερού δεσμού ανάμεσα στη ζιρκονία και τη ρητινώδη κονία. Ως εκ τούτου, η επιφάνεια συγκόλλησης της αποκατάστασης ζιρκονίας πρέπει να καθαριστεί αποτελεσματικά μετά την ενδοστοματική δοκιμή και πριν την τελική συγκόλληση. Το σάλιο περιέχει πρωτεΐνες, ένζυμα, βακτήρια και άλλα οργανικά υλικά που έχουν φωσφορικές ομάδες, όπως φωσφολιπίδια και φωσφοπρωτεΐνες.[14] Πρόσφατα, μία πάστα καθολικού καθαρισμού (Ivoclean, Ivoclar Vivadent AG, Schaan, Liechtenstein), αποτελούμενη από ένα αλκαλικό αιώρημα σωματιδίων διοξειδίου του ζιρκονίου, έχει αναπτυχθεί για τον εξωστοματικό καθαρισμό των κεραμικών και μεταλλικών επιφανειών των αποκαταστάσεων που έχουν υποστεί προηγουμένως κατεργασία.[12] Το Ivoclean χρησιμοποιεί την αρχή ότι το ζιρκόνιο έχει ισχυρή συγγένεια με φωσφορικές ομάδες.[14] Οι μολυσματικές ουσίες έλκονται από το διάλυμα Ivoclean με βάση τη χημική συγγένεια, και με αυτόν τον τρόπο, αφαιρούνται από την επιφάνεια της αποκατάστασης.[15] Εάν η επιμόλυνση πραγματοποιηθεί πριν από την εφαρμογή του primer, τότε η αμμοβόληση ή ο καθαρισμός της ζιρκονίας με Ivoclean συμβάλλουν στη διατήρηση της αντοχής του δεσμού. Αντίθετα, αν λάβει χώρα μετά την τοποθέτηση του primer, τότε το ξέπλυμα της αποκατάστασης με σπρέι νερού για 20 δευτερόλεπτα αρκεί για την αποκατάσταση του δεσμού.[15]

Ένα ερώτημα που προκύπτει είναι κατά πόσο οι παραμένουσες τάσεις που αναπτύσσονται κατά την αμμοβόληση επηρεάζουν τις φυσικομηχανικές ιδιότητες της ζιρκονίας. Έχει βρεθεί ότι η επίδρασή της διαφέρει ανάλογα με το υλικό και ενώ στην αλουμίνα προκαλεί εξασθένιση των φυσικομηχανικών ιδιοτήτων, στη ζιρκονία συμβαίνει το αντίθετο. Επιπλέον, βρέθηκε ότι μετά την αμμοβόληση οι επιφανειακοί κόκκοι μονοκλινούς ζιρκονίας μετασχηματίζονται σε κόκκους τετραγωνικής ζιρκονίας, ύστερα από θερμική κατεργασία, γεγονός που οδηγεί σε αυξημένη αντοχή στη γήρανση.[11]

Η άλλη προσέγγιση στη συγκόλληση της ζιρκονίας αφορά τη δημιουργία χημικού δεσμού. Για τη χημική συγκόλληση, έχουν χρησιμοποιηθεί διάφορα όξινα λειτουργικά μονομερή.[9] Τα λειτουργικά μονομερή προετοιμάζουν τους οδοντικούς ιστούς για τη συγκόλληση («conditioning») αυξάνοντας τη διείσδυση του μονομερούς και βελτιώνοντας έτσι τη χημική συγκόλληση. Το MDP, ένα από τα πιο συχνά χρησιμοποιούμενα λειτουργικά μονομερή, είναι ένα υδρόφιλο λειτουργικό μονομερές που αυξάνει τη διάχυση και τη συγκόλληση της ρητίνης. Προκαλεί όξινη απασβεστίωση και συνδέεται με τα ιόντα ασβεστίου και τις αμινομάδες της οδοντικής δομής. Υποστηρίζεται μάλιστα πως αποτελεί ένα από τα πλέον επιτυχημένα υλικά στην αγορά για χημική συγκόλληση.[16] Ο πιθανός μηχανισμός δράσης αφορά την ικανότητα των φωσφορικών μονομερών να σχηματίζουν χημικούς δεσμούς με την επιφάνεια της ζιρκονίας, καθώς διαθέτουν ρητινώδεις τερματικές ομάδες που μπορούν να πολυμεριστούν (π.χ. μεθακρυλικά) κι έτσι καθιστούν δυνατή τη συγκόλληση με την κατάλληλη ρητινώδη κονία.[17] Η εφαρμογή ρητινώδους κονίας και παραγόντων ενεργοποίησης που περιέχουν το μονομερές MDP, όπως π.χ. το Monobond Plus (Ivoclar Vivadent, Schaan, Liechtenstein) παρέχουν καλύτερο συγκολλητικό δεσμό με τη ζιρκονία σε σχέση με άλλα συστήματα.[18] Έχει δειχθεί ότι η εφαρμογή του Monobond Plus αποδίδει την υψηλότερη αντοχή συγκόλλησης. Περιέχει τόσο μονομερές MDP όσο και μονομερές σιλάνιο 3-MPS, το οποίο χρησιμοποιείται ευρέως στην οδοντιατρική. Υπάρχουν αρκετές μελέτες που υποστηρίζουν ότι η εφαρμογή παραγόντων σιλανίου που περιέχουν το μονομερές MDP αυξάνουν την αντοχή του δεσμού ανάμεσα στην αμμοβολημένη ζιρκονία και στη ρητινώδη κονία.[19]

Οι Ozcan και Vallittu, καθώς και οι Wolfart και συν. επίσης κατέληξαν στο ότι ένας ισχυρός και μακροχρόνια αξιόπιστος δεσμός συγκόλλησης των κεραμικών ζιρκονίας επιτυγχάνεται με την αεροαποτριβή και με τη χρήση ρητινωδών κονιών που περιέχουν MDP, όπως η SpeedCEM Plus (Ivoclar Vivadent, Schaan, Liechtenstein).[9] Ωστόσο, οι Oyaga και συν. και οι Miragaya και συν. ανέφεραν ότι ύστερα από εφαρμογή MDP χωρίς επεξεργασία της επιφάνειας της ζιρκονίας παρατηρήθηκε συγκολλητικός δεσμός υψηλής αντοχής. Παρ' όλ' αυτά, φαίνεται ότι η αρχική νεαροποίηση που παρατηρείται κατά την κοπή για την κατασκευή της ζιρκονίας δεν είναι αποτελεσματική για τη συγκόλληση. Συμπεραίνουμε λοιπόν, ότι όχι μόνο ο καθαρισμός, αλλά τόσο η νεαροποίηση, όσο και η χημική ενεργοποίηση της ζιρκονίας είναι ζωτικής σημασίας για την επίτευξη ενός ισχυρού συγκολλητικού δεσμού.[20]

**Βιβλιογραφία**

1. Oblak Cedomir, Kocjan Andraz, Jevnikar Peter, Kosmac Tomaz. The effect of mechanical fatigue and accelerated ageing on fracture resistance of glazed monolithic zirconia dental bridges. Journal of the European Ceramic Society 2017;17(34):4415-4422.
2. Miyazaki Takashi, Nakamura Takashi, Matsumura Hideo, Ban Seiji, Kobayashi Taira. Current status of zirconia restoration. Journal of Prosthodontic Research 2013;57(4):236–261.
3. Mihai Laurenta Lelia, Gheorghe Carmen, Andreescu Claudia Florina, Bechir Anamaria, Pcurar Mariana, Cumpt C N, Davila Carol. In vitro study of the effectiveness to fractures of the aesthetic fixed restorations achieved from zirconium and alumina. Revista de Chimie 2014;65(6):725.
4. Piconi Corrado, Maccauro Giulio. Zirconia as a ceramic biomaterial. Biomaterials 1999;20(1):1-25.
5. Vagkopoulou Thaleia, Koutayas Spiridon Oumvertos, Koidis Petros, Strub Joerg Rudolf. Zirconia in dentistry: Part 1. Discovering the nature of an upcoming bioceramic. The European Jouranl of Esthetic Dentistry 2009;4(2):130-151.
6. Ruff Otto, Ebert Fritz. Refractory ceramics:I. The forms of zirconium dioxide. Zeitschrift für Anorganische und Allgemeine Chemie 1929;180(1):19-41.
7. Hannink Richard, Kelly Patrick, Muddle Barry. Transformation Toughening in ZirconiaContaining Ceramics. Journal of the American Ceramic Society 2000;83(3):461-487.
8. Gebhardt Anja, Todd Joanna-C. Scientific Documentation IPS e.max® ZirCAD (Ivoclar Vivadent 2017.
9. Shimoe Saiji, Hirata Isao, Otaku Mai, Matsumura Hideo, Kato Kiochi, Satoda Takahiro. Formation of chemical bonds on zirconia surfaces with acidic functional monomers. Journal of Oral Science 2018;60(2):187-193.
10. Gargari Marco, Gloria Fabio, Napoli Eleonora, Pujia Alberto. Zirconia: cementation of prosthetic restorations. Literature review. Oral and Implantology 2010;3(4);25-29.
11. Caravaca Carlos Francisco, Flamant Quentin, Anglada Marc, Gremillard Laurent, Chevalier Jerome. Impact of sandblasting on the mechanical properties and aging resistance of alumina and zirconia based ceramics. Journal of the European Ceramic Society. 2018;38(3):915–925.
12. Samran Abdulaziz, Al-Ammari Ammar, Bahra Shadi El, Halboub Esam, Sebastian Wille, Matthias Kern. Bond strength durability of self-adhesive resin cements to zirconia ceramic: An in vitro study. Journal of Applied Oral Science. 2009;17(3):155–160.
13. Nejatidanesh Farahnaz, Savabi Omid, Savabi Ghazal, Razavi Mehdi. Effect of cleaning methods on retentive values of saliva-contaminated implant-supported zirconia copings. Clinical Oral Implants Research. 2018;29(5):530-536.
14. Sankar Sriram, Kondas Vijay Venkatesh, Dhanasekaran Sihi Vahanan, Elavarasu Prem Kumar. Comparative evaluation of shear bond strength of zirconia restorations cleansed various cleansing protocols bonded with two different resin cements: An In vitro study. Journal of Clinical and Experimental Dentistry 2017;9(7):892-896.
15. Angkasith Pattarika, Burgess John, Bottino Marco, Lawson Nathaniel. Cleaning Methods for Zirconia Following Salivary Contamination. Journal of Prosthodontics. 2016;25(5):375-379.
16. Turp Volkan, Sen Deniz, Tuncelli Betul, Özcan Mutlu. Adhesion of 10-MDP containing resin cements to dentin with and without the etch-and-rinse technique. The Journal of Advanced Prosthodontics 2013;5(3):226–233.
17. Sanohkan Sasiwimol, Kukiattrakoon Boonlert, Larpboonphol Narongrit, Sae-Yib Taewalit, Jampa Thibet, Manoppan Satawat. The effect of various primers on shear bond strength of zirconia ceramic and resin composite. Journal of Conservative Dentistry 2013;16(6):499–502.
18. Koizumi Hiroyasu, Nakayama Daisuke, Komine Futoshi, Blatz Markus Bernhard, Matsumura Hideo. Bonding of resin-based luting cements to zirconia with and without the use of ceramic priming agents. The Journal of Adhesive Dentistry 2012;14(4):385-392.
19. Tan Merve Cakirbay, Akay Canan, Karak Duygu. Resin cementation of zirconia ceramics with different bonding agents. Biotechnology Biotechnological Equipment 2015;29(2):363–367.
20. Samimi Pouran, Hasankhani Amineh, Matinlinna Jukka Pekka, Mirmohammadi Hesam. Effect of adhesive resin type for bonding to zirconia using two surface pretreatments. The Journal of Adhesive Dentistry 2015;17(4):353-359.

Ακίνητη Προσθετική
Παύλος Γαρέφης Ομότιμος Καθηγητής ΑΠΘ
Λειτουργία και αισθητική στις μεταλλοκεραμικές και ολοκεραμικές αποκαταστάσεις
• Κλινικές διαδικασίες
• Συνεργασία με το οδοντοτεχνικό εργαστήριο

Στην καθημερινή κλινική πράξη ο οδοντίατρος, αντιμετωπίζοντας έναν ασθενή που χρειάζεται προσθετική αποκατάσταση, πρέπει αφενός να «ανιχνεύσει» τις πραγματικές του ανάγκες και αφετέρου να υλοποιήσει μια προσθετική αποκατάσταση που να ανταποκρίνεται στις σύγχρονες απαιτήσεις λειτουργίας, αισθητικής και μακράς πρόγνωσης.

ΟΔΟΝΤΙΑΤΡΙΚΟ ΒΗΜΑ
Σκουφά 64, 106 80 Αθήνα, Τηλ. 210 3814 939, www. odvima.gr, e-mail: odvima@otenet.gr

# ΠΕΡΙΕΜΦΥΤΕΥΜΑΤΙΤΙΔΑ

## από τη Διάγνωση στην Αντιμετώπιση

**ΙΩΑΝΝΗΣ Κ. ΚΑΡΟΥΣΗΣ**
ΑΝΑΠΛΗΡΩΤΗΣ ΚΑΘΗΓΗΤΗΣ ΠΕΡΙΟΔΟΝΤΟΛΟΓΙΑΣ
ΠΑΝΕΠΙΣΤΗΜΙΟΥ ΑΘΗΝΩΝ

Συνεργασία
Δρ. **ΠΑΝΑΓΙΩΤΑ Ε. ΝΤΟΚΟΥ**
ΠΕΡΙΟΔΟΝΤΟΛΟΓΟΣ

**ΝΕΑ ΚΥΚΛΟΦΟΡΙΑ**

Το βιβλίο αυτό αποτελεί μια μονογραφία στο πολύ ενδιαφέρον και επίκαιρο θέμα της περιεμφυτευματίτιδας, το οποίο απασχολεί έντονα την Οδοντιατρική κοινότητα σε διεθνές επίπεδο.
Ο συγγραφέας, Αναπληρωτής Καθηγητής του Εργαστηρίου Περιοδοντολογίας της Οδοντιατρικής Σχολής ΕΚΠΑ, Ιωάννης Κ. Καρούσης προσεγγίζει το θέμα της περιεμφυτευματικής παθολογίας μέσα από την εικοσαετή εμπειρία και ενασχόλησή του σε κλινικό και ερευνητικό επίπεδο και παραθέτει το σύνολο των πληροφοριών που πρέπει να γνωρίζει ο φοιτητής και ο Οδοντίατρος, είτε γενικός είτε εξειδικευμένος για το πολύ σύγχρονο αυτό ζήτημα το οποίο αφορά εκατομμύρια ασθενείς σε παγκόσμια κλίμακα.
Η συγγραφή, έγινε με τη συνεργασία της Περιοδοντολόγου, αποφοίτου του Μεταπτυχιακού Προγράμματος Περιοδοντολογίας της Οδοντιατρικής Σχολής ΕΚΠΑ, Δρ. Παναγιώτας Ντόκου.

**ΕΚΔΟΣΗ: 2020 • ΣΕΛΙΔΕΣ: 500 • ΦΩΤΟΓΡΑΦΙΕΣ: 1.180**

**ΤΙΜΗ: €140**

## ΠΕΡΙΕΧΟΜΕΝΑ

1. Ανατομία περιοδοντικών και περιεμφυτευματικών ιστών
2. Επούλωση των περιεμφυτευματικών ιστών μετά την τοποθέτηση των εμφυτευμάτων
3. Ταξινόμηση των περιεμφυτευματικών νόσων
4. Αιτιολογικός παράγοντας και παράγοντες κινδύνου για την εγκατάσταση περιεμφυτευματικών νόσων
5. Επιδημιολογία περιεμφυτευματικών νόσων
6. Επιτυχία και επιβίωση των εμφυτευμάτων
7. Διάγνωση των περιεμφυτευματικών νόσων
8. Θεραπευτική αντιμετώπιση των περιεμφυτευματικών νόσων. Αθροιστική παρεμβατική υποστηρικτική θεραπεία
9. Φάση ελέγχου της φλεγμονής
10. Ταξινόμηση των περιεμφυτευματικών οστικών βλαβών
11. Φάση αποκατάστασης των βλαβών: Ανοικτή απομάκρυνση εναποθέσεων - Δημιουργία νέας πρόσφυσης με τη βοήθεια laser - Αφαιρετικές τεχνικές
12. Φάση αποκατάστασης των βλαβών: Αναπλαστικές τεχνικές
13. Αποκαταστατική χειρουργική μαλακών ιστών
14. Αποτελεσματικότητα της περιεμφυτευματικής θεραπείας
15. Εξαγωγή εμφυτεύματος
16. Εφαρμογές laser στη θεραπεία της περιεμφυτευματίτιδας
17. Διατήρηση του θεραπευτικού αποτελέσματος σε ασθενείς με εμφυτεύματα
18. Διάβρωση του τιτανίου και περιεμφυτευματικές βλάβες που οφείλονται σε αυτή
19. Βιβλιογραφικές παραπομπές
20. Ευρετήριο

ΟΔΟΝΤΙΑΤΡΙΚΟ ΒΗΜΑ
Σκουφά 64, 106 80 Αθήνα, Τηλ. **210 3814 939**, www. odvima.gr, e-mail: odvima@otenet.gr

# Τα Μυστικά του Στόματος...

**Γιώργος Χ. Λάσκαρης**
Στοματολόγος. Ιατρός - Οδοντίατρος
Αν. Καθηγητής Στοματολογίας Ιατρικής Σχολής Παν. Αθηνών
Επισκέπτης Καθηγητής Παν. Λονδίνου
Ιδρυτής & Διευθυντής Στοματολογικού Τμήματος Νοσ. «Α. Συγγρός» (1971-2008)
Πρόεδρος Ελληνικής Εταιρείας Κλινικής Στοματολογίας

**Επικοινωνία:**
τηλ. 210-72.91.667
e-mail: glaskari@yahoo.gr
site: www.georgelaskaris.gr

## ΣΠΑΝΙΕΣ ΒΑΚΤΗΡΙΑΚΕΣ ΛΟΙΜΩΞΕΙΣ ΣΤΟΜΑΤΟΣ ΚΑΙ ΠΕΡΙΣΤΟΜΑΤΙΚΗΣ ΠΕΡΙΟΧΗΣ:

# Βακτηριακή Αγγειωμάτωση και Νόσος από νύχια Γάτας

Το μικροβιακό γένος **Bartonella** αποτελείται από 21 στελέχη. Από αυτά μόνο 3 προκαλούν νοσήματα στον άνθρωπο και από αυτά 2 νοσήματα στην περιστοματική και στοματική περιοχή: **α)** η **Bartonella Henselae,** τη **νόσο από νύχια γάτας**, και **β)** η **Bartonella Henselae** και **Bartonella Quintana**, τη **βακτηριακή αγγειωμάτωση**. Οι εκδηλώσεις στο στόμα και στα δύο νοσήματα είναι σπάνιες. Δημιουργούν όμως συχνά προβλήματα διαφορικής διάγνωσης, για το λόγο αυτό ο Στοματολόγος και ο Οδοντίατρος πρέπει να είναι ενήμεροι για τα δύο αυτά νοσήματα, ιδιαίτερα γιατί προσβάλλουν πιο συχνά παιδιά και ανοσοκατασταλμένους ασθενείς.

### I. Βακτηριακή Αγγειωμάτωση (Bacillary Angiomatosis)

Η βακτηριακή αγγειωμάτωση είναι σπάνια ευκαιριακή βακτηριακή λοίμωξη που δημιουργείται από έντονο αγγειακό πολλαπλασιασμό. Περιγράφηκε το 1983 σε ασθενείς με AIDS και ακολούθως και σε άλλους ανοσοκατασταλμένους. Το αίτιο της νόσου είναι η Bartonella quintana και η Bartonella henselae, Gram-αρνητικά βακτήρια. Ο αγγειακός πολλαπλασιασμός πιστεύεται ότι είναι αποτέλεσμα παραγωγής αγγειοδιεγερτικού παράγοντα από τα 2 στελέχη Bartonella. Προσβάλλει κυρίως το δέρμα και σπάνια το βλεννογόνο του στόματος.

Κλινικά, στο δέρμα παρατηρείται ασυμπτωματική ερυθρή βλατίδα ή πλάκα ή οζίδιο ***(Εικ. 1)***, με λεία επιφάνεια. Η βλάβη μπορεί να ελκωθεί ή να καλυφθεί από εφελκίδα. Ο αριθμός των βλαβών ποικίλλει (από 1 έως πολυάριθμα) και αυτό εξαρτάται από το βαθμό ανοσοκαταστολής του ασθενούς. Η προσβολή του στόματος είναι σπάνια και κλινικά εκδηλώνεται ως ερυθρό ασυμπτωματικό οζίδιο ή πλάκα ***(Εικ. 2)***. Τα ούλα, η γλώσσα και η υπερώα είναι οι συνήθεις θέσεις προσβολής. Η κλινική εικόνα των βλαβών τόσο στο δέρμα όσο και το στόμα είναι άτυπη και όχι διαγνωστική. Για το λόγο αυτό απαιτείται εργαστηριακή επιβεβαίωση της διάγνωσης. Η διαφορική διάγνωση στο στόμα περιλαμβάνει τα νοσήματα που βρίσκονται ταξινομημένα στον ***Πίνακα 1***.

Η κλινική διάγνωση τεκμηριώνεται ιστοπαθολογικά. Η ιστολογική εξέταση δείχνει

*Εικ. 1: Βακτηριακή αγγειωμάτωση, βαθυχρωματικό ερυθρό ογκίδιο στο δέρμα.*

έντονο πολλαπλασιασμό των αγγείων, μεγάλα και διογκωμένα ενδοθηλιακά κύτταρα, φλεγμονώδη κύτταρα, κυρίως ουδετερόφιλα, και άθροισμα σωματιδίων του βακίλου που εμφανίζεται ως βαθύ πορφυρό κοκκιώδες υλικό, ιδιαίτερα μετά από χρώση αργύρου Warthin-Starry ***(Εικ. 3)***.

Θεραπευτικά φάρμακο πρώτης επιλογής είναι η ερυθρομυκίνη σε δόση 500 mg ανά 8 ώρες την ημέρα για 3 τουλάχιστον μήνες. Αντιβιοτικά δεύτερης επιλογής είναι η δοξυκυκλίνη, η αζιθρομυκίνη και η κλαριθρομυκίνη.

### II. Νόσος από νύχια Γάτας (Cat Scratch Disease)

Η νόσος από νύχια γάτας είναι βακτηριακή λοίμωξη που οφείλεται στον Gram-αρνητικό βάκιλο Bartonella henselae. Φορέας του μικροβίου είναι οι ψύλλοι και δεξαμενή (reservoir) ζενιστής στη γάτα. Το βακτήριο εισέρχεται στο δέρμα μετά από γδάρσιμο από τα νύχια ή γλείψιμο ή δάγκωμα γάτας. Προσβάλλει το δέρμα και τους λεμφαδένες.

*Εικ. 2: Βακτηριακή αγγειωμάτωση, επηρμένη ερυθρή περιοχή στα ούλα στην περιοχή των γομφίων.*

*Εικ. 4: Νόσος από νύχια γάτας, διόγκωση των υπογνάθιων λεμφαδένων.*

Στη συνέχεια ο βάκιλος διασπείρεται στους λεμφαδένες. Προσβάλλει πιο συχνά νεαρά άτομα, κάτω των 18 ετών, καθώς και ιδιαίτερα ανοσοκατασταλμένα.

Κλινικά, στο σημείο ενοφθαλμισμού του βακτηρίου δημιουργείται μικρή βλατίδα ή φλύκταινα σε διάστημα 5-15 ημερών. Στη συνέχεια μετά 2-4 εβδομάδες παρατηρείται επίμονη διόγκωση λεμφαδένων με πυρετό, κεφαλαλγία, αδυναμία και κακουχία. Πολλές φορές όταν αρχίσουν τα σημεία και συμπτώματα το σημείο εισόδου του βακτηρίου στο δέρμα έχει υποχωρήσει. Εάν το γρατσούνισμα συμβεί στο δέρμα του προσώπου προκαλείται συμπτωματική διόγκωση των υπογνάθιων λεμφαδένων ***(Εικ. 4)***. Οι ασθενείς συχνά καταφεύγουν στον Οδοντίατρο πιστεύοντας ότι πρόκειται για οδοντικό ή περιοδοντικό πρόβλημα. Η διάγνωση στηρίζεται στο ιστορικό του ασθενούς, την κλινική εικόνα και τις ορολογικές δοκιμασίες. Η κλινική διαφορική διάγνωση περιλαμβάνει τα νοσήματα που είναι ταξινομημένα στον ***Πίνακα 2***.

Ιστολογικά, οι προσβεβλημένοι λεμφαδένες εμφανίζουν κεντρικά νέκρωση που περιβάλλεται από επιθηλιοειδή κύτταρα και ιστιοκύτταρα. Με χρώση αργύρου Warthin-Starry αποκαλύπτεται ο βάκιλος μέσα στις νεκρωμένες περιοχές. Ορολογικές εξετάσεις με υψηλό δείκτη ειδικότητας και ευαισθησίας έναντι της Bartonella henselae είναι ο έμμεσος ανοσοφθορισμός, η ELISA για IgM αντισώματα και η PCR.

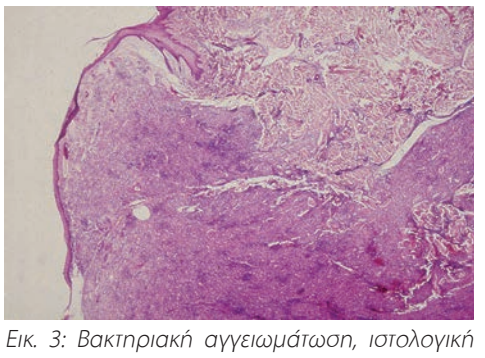

*Εικ. 3: Βακτηριακή αγγειωμάτωση, ιστολογική εικόνα. Παρατηρείται στο αριστερό μέρος της εικόνας, περιοχή με νεόπλαστους αγγειακούς χώρους, ενδοθηλιακά και φλεγμονώδη κύτταρα και πυκνές συγκεντρώσεις του βακίλου.*

**Πίνακας 1**
**Διαφορική Διάγνωση Βακτηριακής Αγγειωμάτωσης**

- Πυογόνο κοκκίωμα
- Σάρκωμα Kaposi
- Αιμαγγείωμα
- Λειομύωμα
- Αγγειοσάρκωμα
- Αμυλοείδωση

**Πίνακας 2**
**Διαφορική Διάγνωση Νόσου από νύχια Γάτας**

- Οδοντικό απόστημα
- Περιοδοντικό απόστημα
- Διάφορες στοματικές λοιμώξεις
- Λευχαιμία
- Λοιπά νοσήματα του αίματος
- Νόσος του Hodgkin
- Βακτηριακή αγγειωμάτωση

Συνήθως η νόσος υποστρέφει αυτόματα σε διάστημα 3-4 μηνών. Η χορήγηση αντιβιοτικών, π.χ. αζιθρομυκίνη ή δοξυκυκλίνη, έχει πολύ καλό αποτέλεσμα.

**Συμπερασματικά,** και τα δύο νοσήματα είναι σπάνια στην περιοχή του στόματος. Εντούτοις όμως δημιουργούν συχνά διαγνωστικά προβλήματα που πρέπει να λυθούν γρήγορα με το καλό ιατρικό ιστορικό, τη λεπτομερειακή κλινική εξέταση και την εργαστηριακή εξέταση, δεδομένου ότι μπορεί να απειλήσουν ακόμη και τη ζωή των ασθενών.

Και τα δύο νοσήματα που αναπτύχθηκαν στο άρθρο αυτό αποτελούν, χωρίς καμία επιφύλαξη, μια επιπλέον απόδειξη της σύνδεσης στόματος και σώματος (mouth and body connection) και ανάδειξη της συμβολής της στοματικής υγείας στη γενική υγεία.

Pocket Άτλας **Νόσων Στόματος**
Απαραίτητο εξάρτημα "τσέπης"...
...της ιατρικής μας μπλούζας!
ΔΙΑΘΕΣΗ: **ΟΔΟΝΤΙΑΤΡΙΚΟ ΒΗΜΑ**
Σκουφά 64, 106 80 Αθήνα, **Τηλ. 210 3814 939**, www. odvima.gr, e-mail: odvima@otenet.gr

ΙΝΣΤΙΤΟΥΤΟ ΜΕΡΙΜΝΑ

## Πραγματοποίηση Μετεκπαιδευτικού Προγράμματος Αισθητικής Οδοντιατρικής «5-Days Masterclass in Aesthetic Dentistry», UCL, Eastman Dental Institute

Στις **2-3** και **4 Νοεμβρίου 2019** πραγματοποιήθηκε με μεγάλη επιτυχία το πρώτο Session του Μετεκπαιδευτικού προγράμματος αισθητικής οδοντιατρικής **«5-Days Masterclass in Aesthetic Dentistry»** του Ινστιτούτου Μέριμνα- Κέντρο Δια Βίου Μάθησης επιπέδου 1 σε συνεργασία με το **UCL Eastman Dental Institute.**

Το σεμινάριο περιελάμβανε και **θεωρητικό** και **πρακτικό** μέρος (πρακτική εξάσκηση σεμινάριο φωτογραφίας, χρησιμοποίηση υπερωιών τεχνητών τοιχωμάτων, παρασκευή και αποκατάσταση καταγμάτων, παρασκευή για όψεις αλλά και για ολοκεραμικές στεφάνες, αποτυπώματα PVS ).

Στις **30 Νοεμβρίου** και **1 Δεκεμβρίου 2019**, ολοκληρώθηκε το δεύτερο Session όπου οι συμμετέχοντες έκαναν πρακτική εξάσκηση σε γνάθους χοίρων (επιμήκυνση μήλης και τεχνικές διατήρησης μετεξακτικής ακρολοφίας με τη χρήση κατευθυνόμενης οστικής αναγέννησης) αλλά και συγκόλληση στεφανών και όψεων με δύο διαφορετικά πρωτόκολλα.

Μετά την λήξη του προγράμματος, οι συμμετέχοντες παρέλαβαν το πιστοποιητικό Παρακολούθησης από το **UCL Eastman** CPD Attendance Certificate, που πιστοποιεί την απόκτηση **33 CPD Credit Hours**.

Υπεύθυνη του προγράμματος ήταν η Dr. **Κωνσταντίνα Ντίνα Ντεντή** Ειδική Προσθετολόγος, Διευθύντρια προγραμμάτων Αισθητικής Οδοντιατρικής του UCL Eastman Dental Institute-CPD, με την συνεργάτιδά της Dr. **Μαριάννα Κοντοπόδη** και τον Περιοδοντολόγο Dr. **Γεώργιο Παπαγεωργακόπουλο**.

## Διήμερο πρακτικό σεμινάριο «Ενδοδοντία-Ενδοδοντική θεραπεία»

Στις **9** και 10 **Νοεμβρίου 2019** ολοκληρώθηκε επιτυχώς το διήμερο πρακτικό σεμινάριο με τίτλο **«Ενδοδοντία- Ενδοδοντική θεραπεία, Από την διάγνωση εώς την έμφραξη»**, που πραγματοποίησε το Ινστιτούτο Μέριμνα στις πλέον σύγχρονες εγκαταστάσεις του.

Στόχος του σεμιναρίου είναι τόσο η παρουσίαση και ανάλυση διαγνωστικών και θεραπευτικών προβλημάτων που αφορούν την Ενδοδοντολογία όσο και η εξοικείωση του οδοντιάτρου με τη διαδικασία της χημικομηχανικής επεξεργασίας αλλά και της τρισδιάστατης έμφραξης του συστήματος των ριζικών σωλήνων. Μέσα από επιλεγμένα κλινικά περιστατικά, παρουσιάζονται σύγχρονα θεραπευτικά πρωτόκολλα αντιμετώπισης πολφικών και περιακρορριζικών παθήσεων. Με την ανάλυση των περιστατικών αυτών παρατίθενται σύγχρονα επιστημονικά δεδομένα που αφορούν ερευνητικά πεδία αιχμής στην Ενδοδοντολογία.

Εκπαιδευτές του προγράμματος ήταν οι Ενδοδοντολόγοι: Dr. **Χρήστος Δανδάκης**, Dr. **Μαρία Καλύβα**, Dr. **Ιωάννης Κοκορίκος**, Dr. **Μπέσυ Φραντζή** και ο Dr. **Κωνσταντίνος Δερβένης**.

## Διήμερο Πρακτικό σεμινάριο «Ένθετα-Επένθετα, Από το Α έως το Ω»

Τον Νοέμβριο και πιο συγκεκριμένα στις **16** και **17 Νοεμβρίου 2019**, πραγματοποιήθηκε το διήμερο πρακτικό σεμινάριο με τίτλο **«Ένθετα-Επένθετα Από το Α εώς το Ω».**

Σε αυτό το διήμερο πρακτικό σεμινάριο αναλύθηκαν:

- Ενδείξεις για αισθητικά ένθετα και επένθετα αντί άμεσων αποκαταστάσεων ή στεφανών. Πότε επιλέγουμε επένθετα; Επένθετα και ενδοδοντικά θεραπευμένα δόντια.
- Υλικά για ένθετα-επένθετα: Κεραμικά υλικά ή έμμεσες αποκαταστάσεις ρητίνης.
- Αναλυτικό πρωτόκολλο παρασκευών επενθέτων. Απαιτούμενες εγγλυφίδες κοπής.

- Αποτυπώματα: Υλικά και τεχνικές.
- Αναλυτικό πρωτόκολλο κατασκευής προσωρινών αποκαταστάσεων για επένθετα.
- Συγκόλληση κεραμικών και ρητινωδών επενθέτων: βήμα-βήμα ανάλυση των τεχνικών και των απαιτούμενων υλικών συγκόλλησης.

Μετά την λήξη του σεμιναρίου οι συμμετέχοντες παρέλαβαν το πιστοποιητικό Παρακολούθησης που πιστοποιεί την απόκτηση **14 CPD Hours.**

Υπεύθυνη του προγράμματος ήταν η Dr. **Κωνσταντίνα Ντίνα Ντεντή** DDS, MS, FACP Ειδική Προσθετολόγος, Διευθύντρια προγραμμάτων Αισθητικής Οδοντιατρικής του UCL Eastman Dental Institute-CPD, με την συνεργάτιδά της Dr. **Μαριάννα Κοντοπόδη**.

*Το Ινστιτούτο Μέριμνα ευχαριστεί θερμά όλους τους οδοντιάτρους για την συμμετοχή τους στα προγράμματά του.*

*Το Ινστιτούτο Μέριμνα είναι το μοναδικό οδοντιατρικό εκπαιδευτικό κέντρο εγκεκριμένο και αδειοδοτημένο από τον ΕΟΠΠΕΠ ΥΠΟΥΡΓΕΙΟ ΠΑΙΔΕΙΑΣ, ΕΡΕΥΝΑΣ ΚΑΙ ΘΡΗΣΚΕΥΜΑΤΩΝ Ε.Ο.Π.Π.Ε.Π.*
*Αρ. Αδείας Κε.Δι.Βι.Μ.1 2101624*

## Ο Domenico Ricucci κεντρικός ομιλητής στο 23ο Πανελλήνιο Συμπόσιο Ενδοδοντίας της ΕΕΕ

# «Εκ βιολογίας άρξασθαι»

**Χρήστος Γκόγκος**
Αναπληρωτής Καθηγητής Ενδοδοντολογίας, ΑΠΘ

Το 23ο Πανελλήνιο Συμπόσιο Ενδοδοντίας θα πραγματοποιηθεί στο **Μέγαρο Μουσικής Θεσσαλονίκης από 1-2 Φεβρουαρίου του 2020.** Ο τίτλος του συμποσίου, «Εκ βιολογίας άρξασθαι», υποδηλώνει το στίγμα της εκδήλωσης, που δεν είναι άλλο από τη σύνδεση της καθημερινής κλινικής πράξης με τις βιολογικές αρχές που διέπουν την ενδοδοντική θεραπεία. Το «ΟΒ» έχει την τιμή να φιλοξενεί τον Συντονιστή της Οργανωτικής Επιτροπής του Συνεδρίου, Αναπληρωτή Καθηγητή Ενδοδοντολογίας, κ. **Χρήστο Γκόγκο**, ο οποίος μας μίλησε για τη θεματολογία, τη δομή, αλλά και τους ομιλητές του φετινού συνεδρίου. Αξίζει να σημειωθεί ότι κεντρικός προσκεκλημένος ομιλητής του 23ου Πανελλήνιου Συμποσίου Ενδοδοντίας είναι ο καταξιωμένος κλινικός και ερευνητής, Domenico Ricucci, ο οποίος θα μοιραστεί την πολύχρονη εμπειρία του και την επιστημονική του γνώση με το ελληνικό κοινό.

Συνέντευξη στην **Ηλιάνα Γιαννούλη** δημοσιογράφο

***Κύριε Γκόγκο, η Ελληνική Ενδοδοντική Εταιρεία διοργανώνει το 23ο Πανελλήνιο Συμπόσιο Ενδοδοντίας στη Θεσσαλονίκη με κεντρικό θέμα «Εκ βιολογίας άρξασθαι». Πώς προέκυψε η επιλογή αυτού του θέματος;***

Σε συνεργασία με την Οργανωτική Επιτροπή, διαπιστώσαμε ότι τα τελευταία χρόνια, σε επιστημονικές εκδηλώσεις ενδοδοντικές αλλά και γενικότερα οδοντιατρικές, επικρατεί μια θεματολογία που σχετίζεται, με νέες τεχνολογίες, νέα εργαλεία και υλικά. Ουδέν μεμπτόν βέβαια σε αυτές τις επιλογές, αλλά κάπου χάθηκε το μέτρο και αρκετοί συνάδελφοι έχουν εστιάσει μονομερώς στις τεχνολογικές εξελίξεις, παραβλέποντας τη βασική παράμετρο της ενδοδοντολογίας που είναι η βιολογία.

Σαν παρεπόμενο αυτής της τάσης έχει αρχίσει να ευδοκιμεί η «ενδοδοντολογία των κοινωνικών δικτύων» όπου συνάδελφοι ανταλλάσσουν απόψεις, πολλές φορές μη επιστημονικά τεκμηριωμένες, που εστιάζουν π.χ. στο σύστημα μηχανοκίνητης προπαρασκευής που χρησιμοποιήθηκε ή στο πόσο «καλά» εμφράχθηκε ο ριζικός σωλήνας με το τάδε φύραμα ή στη δυνατότητα ενός νέου υλικού να κάνει "θαύματα" στην αντιμετώπιση της ακρορριζικής περιοδοντίτιδας κ.λ.π. Το όλο θέμα έχει φυσικά την αστεία του πλευρά, με πολλές ευτράπελες αναρτήσεις, αλλά είναι μάλλον σοβαρό αν σκεφτούμε ότι αυτοί που κάνουν τις αναρτήσεις και αρκετοί από αυτούς που τις διαβάζουν, βασίζονται σε αυτές και τις εφαρμόζουν στην κλινική πράξη.

## Πρόγραμμα

**Σάββατο 1 Φεβρουαρίου 2020**

**08:00-09:00** Εγγραφές
**09:00-10:00** Ελεύθερες Ανακοινώσεις
**10:00-10:10** Χαιρετισμός και κήρυξη της έναρξης του συμποσίου από τον Πρύτανη του Α.Π.Θ. καθηγητή *Νίκο Παπαϊωάννου*
**10:10-11:10** Vital Pulp Therapy. Πότε και πως μπορεί να διατηρηθεί η ζωτικότητα του πολφού σε βαθιές τερηδονικές κοιλότητες *D. Ricucci*
**11:10-11:30 Διάλειμμα**
**11:30-12:30** Ιατρογενή συμβάματα στην ενδοδοντία. 35 χρόνια κλινικής εμπειρίας *Θ. Λαμπριανίδης*
**12:30-13:30** Διαχείριση της αποτυχίας: η λύση στη βιολογική προσέγγιση *Μ. Γεωργοπούλου*
**13:30-14:00** Χημειοπροφύλαξη στην ενδοδοντία *Μ. Μαζίνης*
**14:00-15:00 Ελαφρύ Γεύμα**
**15:00-15:30** Διαγνωστικά προβλήματα. Βλάβες μη οδοντογενούς αιτιολογίας που μιμούνται ενδοδοντικές βλάβες *Φ. Κάκουρα*
**15:30-16:00** Βιολογική προσέγγιση των διακλυσμών των ριζικών σωλήνων *Κ. Ιωαννίδης*
**16:00-17:00** Επιτυχία και αποτυχία της ενδοδοντικής θεραπείας. Ο αμφιλεγόμενος ρόλος των παράπλευρων ριζικών σωλήνων *D. Ricucci*
**17:00-17:30 Διάλειμμα**
**17:30-18:30** Αποκατάσταση ενδοδοντικά θεραπευμένων δοντιών. 35 χρόνια κλινικής εμπειρίας *Αλ. Γκρους*
**18:30-19:00** Αναγεννητικές τεχνικές στην ενδοδοντία *Κ. Κωδωνάς*
**19:00-20:00** Τελετή έναρξης - Τιμητική ομιλία: Η εξέλιξη της ενδοδοντίας από τα βάθη των αιώνων μέχρι σήμερα *Π. Μπελτές*

**Κυριακή 2 Φεβρουαρίου 2020**

**09:00-10:00** Κλινική ενδοδοντία. Περιστατικά από τις μεταπτυχιακές κλινικές των *Οδοντιατρικών Τμημάτων της Ελλάδας*
**10:00-11:00** Χειρουργική ενδοδοντία. Ο πραγματικός της ρόλος στη σύγχρονη ενδοδοντολογία *D. Ricucci*
**11:00-11:30 Διάλειμμα**
**11:30-12:30** Η περιοδοντολογία στη θεραπεία των ενδο-περιοδοντικών βλαβών *Α. Κωνσταντινίδης*
**12:30-13:00** Μηχανοκίνητη προπαρασκευή: μηχανική διαδικασία ή βιολογική παρέμβαση; *Λ. Ιντζές*
**13:00-13:30** Έμφραξη του συστήματος των ριζικών σωλήνων. Επιλογή τεχνικής, δυνατότητες και περιορισμοί *Γ. Τζανετάκης*
**13:30-14:00** Η εικαστική απεικόνιση της ασθένειας *Μ. Μαζίνης*
**14:00-14:15** Συμπεράσματα - Λήξη Συμποσίου *Μ. Γεωργοπούλου*

Με την επιλογή του συγκεκριμένου θέματος θέλουμε να δηλώσουμε κατηγορηματικά ή έστω να θυμίσουμε πως η ενδοδοντολογία είναι μια βιολογική επιστήμη και η κλινική πράξη της ενδοδοντίας δεν είναι το άθροισμα τεχνολογικών μέσων, αλλά η εφαρμογή βιολογικών διαδικασιών που στοχεύουν σε ένα βιολογικό αποτέλεσμα: την ίαση ή τη διατήρηση της υγείας. Όλα ξεκινούν από τη βιολογία, οπότε «Εκ βιολογίας άρξασθαι...»

***Από το πρόγραμμα του συνεδρίου, είδα ότι μεταξύ των διακεκριμένων ομιλητών της εκδήλωσής σας, βρίσκεται ο διεθνώς καταξιωμένος κλινικός και ερευνητής, Domenico Ricucci. Τι ακριβώς θα παρουσιάσει στο ελληνικό κοινό, ο κ. Ricucci;***

Ο κ. Ricucci είναι ο βασικός προσκεκλημένος ομιλητής του συμποσίου. Πέρα από καταξιωμένος κλινικός και ερευνητής, όπως ήδη αναφέρατε είναι και ένας ικανός ομιλητής που μπορεί με ιδιαίτερο τρόπο να μεταδώσει στο επιστημονικό κοινό του την επιστημονική γνώση. Στο συμπόσιο μεταξύ άλλων θα αναφερθεί:

α) στα προβλήματα που σχετίζονται με τη διατήρηση της ζωτικότητας του πολφού. Πόσες φορές στην κλινική πράξη δεν αναρωτηθήκαμε για το αν πρέπει να προχωρήσουμε ή όχι σε ενδοδοντική θεραπεία ενός δοντιού με μεγάλες τερηδονικές βλάβες ή εκτεταμένες αποκαταστάσεις ειδικά πριν την κάλυψη με στεφάνη ή τη χρήση του σαν στήριγμα αποκατάστασης;

β) στους παράγοντες που σχετίζονται με την αποτυχία και επιτυχία της ενδοδοντικής θεραπείας. Το κλινικό ερώτημα είναι γνωστό: γιατί απέτυχε η ενδοδοντική θεραπεία ενώ ακολουθήθηκαν όλοι οι βιολογικοί κανόνες; Τι ρόλο μπορεί να έπαιξαν οι παράπλευροι ριζικοί σωλήνες; Πως θα αυξήσω τις πιθανότητες επιτυχίας;

γ) στη χειρουργική ενδοδοντία. Και εδώ τα κλινικά ερωτήματα είναι γνωστά: Πρέπει να προχωρήσω σε επανάληψη της ενδοδοντικής θεραπείας ή σε χειρουργική ενδοδοντία; Ποιός ο ρόλος της χειρουργικής ενδοδοντίας όσον αφορά στην τροποποίηση σχεδίου θεραπείας που περιλαμβάνει εξαγωγή "καταδικασμένων" δοντιών;.

***Μπορείτε να μας περιγράψετε εν συντομία τη δομή του συνεδρίου με βάση τις θεματικές που θα αναπτυχθούν; Με άλλα λόγια, τι να περιμένουν οι σύνεδροι από τη διοργάνωσή σας;***

Χωρίς διάθεση υπερβολής θα υποστηρίξω ότι σε 2 ημέρες θα καλύψουμε σχεδόν όλη την ενδοδοντολογία. Πέραν των θεμάτων που θα καλύψει ο κ. Ricucci, καταξιωμένοι κλινικοί, πανεπιστημιακοί δάσκαλοι και νέοι επιστήμονες θα καλύψουν θέματα σχετικά με τη διάγνωση, τη χημειοπροφύλαξη, τις ενδοπεριοδοντικές βλάβες, την προπαρασκευή με μηχανοκίνητα μέσα, τους διακλυσμούς, τα ιατρογενή συμβάματα, την έμφραξη, την επανάληψη της ενδοδοντικής θεραπείας και τις αναγεννητικές τεχνικές.

Κάθε εκδήλωση της ΕΕΕ αποτελεί γεγονός για το χώρο της Ενδοδοντολογίας αλλά και γενικότερα της Οδοντιατρικής στην Ελλάδα. Επισημαίνει τις εξελίξεις, ορίζει το πλαίσια ορθών πρακτικών στην κλινική πράξη, σχολιάζει και διαμορφώνει το μέλλον της Ενδοδοντολογίας. Αυτό που πρέπει να περιμένουν σίγουρα οι σύνεδροι είναι ότι η οργανωτική επιτροπή και το Δ.Σ. της ΕΕΕ θα καταβάλει κάθε προσπάθεια, για να μπορέσει το 23ο Πανελλήνιο Συμπόσιο να περάσει πάνω από τον πήχη, που τέθηκε ομολογουμένως πολύ ψηλά από τις προηγούμενες επιστημονικές εκδηλώσεις της εταιρείας.

***Πέρα από το κατευθυνόμενο πρόγραμμα, θα υπάρχει και χώρος για την παρουσίαση του έργου των νέων συναδέλφων σας, με τη μορφή ελεύθερων ανακοινώσεων; Ποια θεωρείτε ότι είναι η συμβολή των νέων επιστημόνων στην επιτυχία μιας επιστημονικής διοργάνωσης;***

Οι νέοι συνάδελφοι θα έχουν την ευκαιρία να παρουσιάσουν το ερευνητικό και κλινικό τους έργο με ελεύθερες ανακοινώσεις και e-poster. Επιπρόσθετα θα υπάρχει παρουσίαση κλινικών περιστατικών από τις μεταπτυχιακές κλινικές των δύο οδοντιατρικών σχολών της χώρας, με μεγάλο ενδιαφέρον για το γενικό οδοντίατρο.

Δεν θεωρώ ότι οι νέοι συνάδελφοι συμβάλουν απλώς στην επιτυχία μιας επιστημονικής εκδήλωσης. Η θεώρησή μου είναι ότι αυτοί διαμορφώνουν το μέλλον της Ενδοδοντολογίας. Αποτελεί υποχρέωση της ΕΕΕ να στηρίζει το κλινικό αλλά ιδιαίτερα το ερευνητικό έργο των νέων επιστημόνων. Δεν πρέπει να μας διαφεύγει ότι η Ενδοδοντολογία του αύριο θα βασίζεται στην έρευνα του σήμερα.

***Εν όψει του επερχόμενου συνεδρίου σας, υπάρχει κάποιο μήνυμα που θα θέλατε να απευθύνετε στους αναγνώστες μας;***

Γνωρίζω ότι οι αναγνώστες σας είναι οι γενικοί οδοντίατροι όλης της χώρας. Ο τίτλος του συμποσίου, πέραν αυτών που αναφέρθηκαν παραπάνω έχει και μία όψη που δεν γίνεται άμεσα αντιληπτή: Επισημαίνει ότι από τη στιγμή που η κλινική ενδοδοντία βασίζεται σε βιολογικές αρχές και κανόνες που μπορούν να είναι κτήμα όλων των οδοντιάτρων, είναι επόμενο ότι η ενδοδοντική θεραπεία είναι τμήμα της «δουλειάς» του γενικού οδοντιάτρου. Όλος ο τεχνολογικός εξοπλισμός βοηθά απλώς στην εφαρμογή των βιολογικών κανόνων και δεν αποτελεί αυτοσκοπό. Το αντικείμενο του ειδικού ενδοδοντολόγου περιορίζεται στις περιπτώσεις όπου δεν είναι δυνατή η επίτευξη των βιολογικών όρων από το γενικό οδοντίατρο, είτε λόγω έλλειψης μέσων είτε λόγω έλλειψης χρόνου.

Σε κάθε περίπτωση και οι ειδικοί και οι γενικοί οδοντίατροι πρέπει να είναι ενημερωμένοι, τόσο για τις βιολογικές όσο και για τις τεχνολογικές εξελίξεις στην Ενδοδοντολογία. Ένα λιθαράκι σε αυτή την ενημέρωση, φιλοδοξούμε να βάλουμε με την εκδήλωσή μας.

«Εκ βιολογίας άρξασθαι» λοιπόν και σας περιμένουμε στη Θεσσαλονίκη.

***Κύριε Γκόγκο, σας ευχαριστώ θερμά για τη συζήτηση και εύχομαι κάθε επιτυχία στην εκδήλωσή σας.***

# Ημερίδα Επιστημονικής Εταιρείας Χειρουργικής Στόματος 2020

## «Η Οδοντιατρική σήμερα: Παρούσες και αναμενόμενες μελλοντικές προκλήσεις στη διάγνωση και θεραπεία»



**Φραγκίσκος Φραγκίσκος**
Αναπλ. Καθηγητής ΕΚΠΑ

Η 8η Ημερίδα της Επιστημονικής Εταιρείας Χειρουργικής Στόματος (Ε.Ε.Χ.Σ.) είναι πλέον γεγονός και θα λάβει χώρα την 1η Φεβρουαρίου 2020 στο ξενοδοχείο «Divani Caravel», στην Αθήνα. Ο Πρόεδρος της Εταιρείας, Αναπληρωτής Καθηγητής ΕΚΠΑ, κ. Φραγκίσκος Φραγκίσκος, στη συνέντευξη που παραχώρησε στο «ΟΒ» μίλησε για όλα όσα θα δούμε στη φετινή ημερίδα, αλλά και για τα μετεκπαιδευτικά προγράμματα της Εταιρείας στους τομείς της Χειρουργικής Στόματος, της Εμφυτευματολογίας και της Αισθητικής.

***Κύριε Φραγκίσκο, η Επιστημονική Εταιρεία Χειρουργικής Στόματος μόλις ανακοίνωσε τη διοργάνωση της 8ης Ημερίδας της για την 1η Φεβρουαρίου 2020. Πείτε μας για την ημερίδα αυτή.***

Βεβαίως. Όπως κάθε χρόνο, έτσι και η φετινή ημερίδα μας θα πραγματοποιηθεί στην Αθήνα, στο ξενοδοχείο Divani Caravel. Η αθρόα και ενεργός συμμετοχή των συναδέλφων σε όλες τις προηγούμενες ημερίδες της Εταιρείας μάς παροτρύνει να βελτιώνουμε και να εμπλουτίζουμε συνεχώς το επιστημονικό πρόγραμμα των εκδηλώσεών μας. Φιλοδοξούμε λοιπόν, ότι για μια ακόμη φορά θα διοργανώσουμε μια ημερίδα υψηλού επιστημονικού επιπέδου, όπου η ευρεία θεματολογία, η παρουσίαση ενδιαφερόντων περιστατικών και οι εισηγήσεις επιφανών επιστημόνων θα αποτελέσουν τη βάση ανάπτυξης ιδεών και εμπειριών.

***Για τη φετινή ημερίδα επιλέξατε τον τίτλο: «Η Οδοντιατρική σήμερα: Παρούσες και αναμενόμενες μελλοντικές προκλήσεις στη διάγνωση και θεραπεία». Τι να αναμένουμε λοιπόν, σχετικά με τη θεματολογία;***

Όπως γνωρίζετε, το περιεχόμενο των ημερίδων μας δεν αφορά μόνο σε θέματα Χειρουργικής Στόματος. Επεκτείνεται σε όλο το φάσμα της Οδοντιατρικής, ενώ αναπτύσσονται και θέματα γενικότερου ιατρικού ενδιαφέροντος. Φέτος η θεματολογία μας καλύπτει τομείς της Χειρουργικής Στόματος, της Εμφυτευματολογίας, της Προσθετικής, της Περιοδοντολογίας και της Λοιμωξιολογίας. Οι συμμετέχοντες θα ενημερωθούν σφαιρικά σχετικά με ζητήματα που αντιμετωπίζει στην καθημερινότητά του ο σύγχρονος οδοντίατρος. Με ομιλίες, προβολή βιντεοσκοπημένων επεμβάσεων, καθώς και μέσω ζωντανών επιδείξεων και τηλεματικών συνδέσεων θα επιδιώξουμε να τους δώσουμε λύσεις βάσει των νεότερων επιστημονικών δεδομένων.

***Και όσον αφορά την ομάδα των συμμετεχόντων ομιλητών; Φαντάζομαι πως δε θα απαρτίζεται μόνο από Έλληνες επιστήμονες.***

Η ομάδα των προσκεκλημένων ομιλητών περιλαμβάνει σημαντικά ονόματα της διεθνούς επιστημονικής κοινότητας. Είμαστε ευτυχείς καθώς και φέτος θα έχουμε κοντά μας καταξιωμένους καθηγητές και διακεκριμένους κλινικούς από την Ελλάδα και το εξωτερικό. Πιο συγκεκριμένα, ο Professor **Simon Holmes**, Διευθυντής του Τμήματος Γναθοχειρουργικής και Τραυματιολογίας του Πανεπιστημίου Queen Mary του Λονδίνου (QMUL), θα μοιραστεί μαζί μας την πολυετή εμπειρία του σε θέματα περίπλοκων τραυμάτων της στοματικής περιοχής και του προσώπου. Επίσης από το Queen Mary θα έλθει και η Ειδική Περιοδοντολόγος και Διευθύντρια του μεταπτυχιακού προγράμματος Περιοδοντολογίας και Εμφυτευματολογίας του QMUL, Dr **Dominiki Chatzopoulou**, η οποία θα μας μεταφέρει ό,τι πιο σύγχρονο υπάρχει σχετικά με τις τεχνικές προσέγγισης της αισθητικής ζώνης. Εξαιρετικά σημαντική θα είναι και η παρουσία του Καθηγητή Περιοδοντολογίας της Οδοντιατρικής Σχολής του Πανεπιστημίου Αθηνών, κ. **Βασίλειου Πανή**, καθώς και του γνωστού Προσθετολόγου κ. **Κρόμπα Νικόλαου**. Τέλος, είναι ιδιαίτερη τιμή για την Εταιρεία μας που για ακόμη μία φορά θα μας μεταδώσει τις πολύτιμες γνώσεις της

## ΕΠΙΣΤΗΜΟΝΙΚΟ ΠΡΟΓΡΑΜΜΑ

### Η Οδοντιατρική σήμερα: Παρούσες και αναμενόμενες μελλοντικές προκλήσεις στη διάγνωση και θεραπεία

**09:15 - 09:30** Προσφωνήσεις
**Φραγκίσκος Δ. Φραγκίσκος,**
Πρόεδρος Επιστημονικής Εταιρείας Χειρουργικής Στόματος
**Κίττας Χρήστος**
τ. Πρύτανης Πανεπιστημίου Αθηνών

**09:30 -11:00** **Α΄ Επιστημονική Συνεδρία**
ΠΡΟΕΔΡΟΙ: **Γ. Μασούλας, Φ. Φουστάνος**

1. **09:30-09:50 D. Chatzopoulou:**
   Simplifying soft tissue aesthetic assessment in complex cases- to go from strength to strength
2. **09:50-10:10 S. Holmes:**
   The role of advanced digital planning in the diagnosis and treatment of complex oral injuries
3. **10:10-10:30 Β. Πανής:**
   Διατήρηση ή εξαγωγή του δοντιού; Πώς τεκμηριώνεται η απόφασή μας;
4. **10:30-10:50 Ε. Γιαμαρέλλου:**
   Ο Έλληνας Οδοντίατρος και τα Πολύτιμα Αντιβιοτικά: Υπάρχουν Ευθύνες;

**Συζήτηση**

**11:00-11:30** **Διάλειμμα**

**11:30 -13:00** **Β΄ Επιστημονική Συνεδρία**
ΠΡΟΕΔΡΟΙ: **Σ. Σωτηριάδου, Ε. Στουφή**

5. **11:30-12:00 Φ. Φραγκίσκος, Π. Παπανικολάου, Γ. Νεόφυτος:**
   Video-ταινία: Αύξηση του εύρους στενής φατνιακής ακρολοφίας κάτω γνάθου με την τεχνική της διάσχισης.
6. **12:00-13:00 Κλινικό θέμα:**
   Ζωντανή μετάδοση (με τηλεματική σύνδεση) επέμβασης ακρορριζεκτομής προσθίου δοντιού άνω γνάθου.

**Συζήτηση**

**13:00 -13:30** **Διάλειμμα**

**13.30 -15.00** 7. **Ν. Κρόμπας:**
Ολοκεραμικές όψεις – the state of the art.
**Συζήτηση - Εξαγωγή συμπερασμάτων - Προτάσεις**

## Ομιλητές

**Dr Dominiki Chatzopoulou**
Dipds, MClin Dent in Perio, Cert Clin Spec in Perio, Specialist Periodontist, Senior Clinical Lecturer in Periodontology and Implant Dentistry QMUL, Postgraduate Course Director for DClinDent in Perio, ITI Fellow.

**Simon Holmes**
Professor of Craniofacial Traumatology, Consultant Maxillofacial Surgeon, Craniofacial Trauma Lead, Clinical Lead Dept Oral and Maxillofacial Surgery.

**Γιαμαρέλλου Ελένη**
Παθολόγος- Λοιμωξιολόγος, Καθηγήτρια Ε.Κ.Π.Α., Διευθύντρια ΣΤ΄ Παθολογικής Κλινικής του ΥΓΕΙΑ.

**Κρόμπας Νικόλαος**
Προσθετολόγος.

**Νεόφυτος Γεώργιος**
Χειρουργός οδοντίατρος, ICOI Diplomate Εμφυτευματολογίας.

**Πανής Βασίλειος**
Περιοδοντολόγος, Καθηγητής Περιοδοντολογίας Οδοντιατρικής Σχολής ΕΚΠΑ, Μετεκπαιδευθείς στο Department of Periodontology, Tufts University, School of Dental Medicine, USA

**Παπανικολάου Παναγιώτα**
Ειδ. στη Χειρουργική Στόματος, Διδάκτωρ Οδοντιατρικής Σχολής ΕΚΠΑ, Επιστημονική συνεργάτιδα Στοματικής και Γναθοπροσωπικής Χειρουργικής Οδοντιατρικής Σχολής Παν. Αθηνών.

**Φραγκίσκος Δ Φραγκίσκος**
Αν. Καθηγητής Στοματικής και Γναθοπροσωπικής Χειρουργικής Οδοντιατρικής Σχολής ΕΚΠΑ. Μετεκπαιδευθείς στη Σ.Γ.Π.Χ στο Παν. UCLA - ΗΠΑ.

## Πρόεδροι

**Μασούλας Γ.**
Αν. Καθηγητής Στοματικής και Γναθοπροσωπικής Χειρουργικής της Οδοντιατρικής Σχολής ΕΚΠΑ

**Στουφή Ε.**
Στοματολόγος. Επισκέπτρια Λέκτωρ του Παν/μιου Harvard. Διδάκτωρ Οδοντιατρικής Σχολής ΕΚΠΑ. Μετεκπαιδευθείς στο Πανεπιστήμιο Harvard (USA). Κάτοχος Master του ιδίου Πανεπιστημίου

**Σωτηριάδου Σ.**
Αν. Καθηγήτρια Στοματικής και Γναθοπροσωπικής Χειρουργικής Οδοντιατρικής Σχολής ΕΚΠΑ

**Φουστάνος Α.**
Πλαστικός Χειρουργός

σχετικά με τη χρήση αντιβιοτικών στην οδοντιατρική η παγκοσμίου εμβέλειας Λοιμωξιολόγος και Καθηγήτρια ΕΚΠΑ, Dr **Γιαμαρέλλου Ελένη.**

***Θα επιθυμούσατε να στείλετε κάποιο μήνυμα, ιδίως προς τους νέους συναδέλφους σας, εν όψει της επικείμενης ημερίδας;***

Ασφαλώς. Θα ήθελα να προσκαλέσω όλους τους συναδέλφους, νεότερους αλλά και πιο έμπειρους, να παρευρεθούν στην εκδήλωσή μας, καθώς είμαι πεπεισμένος ότι και η ημερίδα αυτή, μετά την επιτυχία που είχαν οι προηγούμενες, θα ανταποκριθεί στις προσδοκίες τους και όλοι μαζί θα δημιουργήσουμε τις προϋποθέσεις για παραγωγική συζήτηση και εξαγωγή συμπερασμάτων που θα μας βοηθήσουν να ασκήσουμε την καθημερινή μας κλινική πράξη ασφαλέστερα. Επιπλέον, θα επιθυμούσα από τη θέση αυτή να παροτρύνω κάθε οδοντίατρο να μην εγκαταλείπει τη συνεχή επιμόρφωσή του. Είναι ο μοναδικός τρόπος για να «επιβιώσει» ο σύγχρονος επιστήμονας σε μία κοινωνία, όπου η οδοντιατρική εξελίσσεται με καταιγιστικούς ρυθμούς. Η Ε.Ε.Χ.Σ. γνωρίζει καλά την αξία της συνεχιζόμενης εκπαίδευσης. Γι' αυτόν ακριβώς τον λόγο δραστηριοποιείται διαρκώς στον συγκεκριμένο τομέα.

***Πέρυσι, σε δύο συζητήσεις που είχαμε κάνει μας είχατε ενημερώσει σχετικά με το πολύπλευρο έργο της Ε.Ε.Χ.Σ. Είναι λοιπόν γνωστό ότι από το 2008 η Ε.Ε.Χ.Σ. πραγματοποιεί πολύ επιτυχημένα μετεκπαιδευτικά προγράμματα στους τομείς της Χειρουργικής Στόματος, της Εμφυτευματολογίας και της Αισθητικής. Έχει κάτι αλλάξει; Έχετε κάτι προσθέσει;***

Σταθερά και με επιτυχία συνεχίζουμε την υλοποίηση του ετήσιου Μετεκπαιδευτικού Προγράμματος Εμφυτευματολογίας. Ήδη διεξάγεται ο 7ος κύκλος. Επιπλέον, πραγματοποιούμε δύο Σεμινάρια Χειρουργικής Στόματος και Αισθητικής της περιστοματικής περιοχής, ενώ συμμετέχουμε σε πολυάριθμα συνέδρια, αλλά πραγματοποιούμε και σεμινάρια εκτός Αθηνών, ακόμη και εκτός Ελλάδος ως προσκεκλημένοι τοπικών οδοντιατρικών συλλόγων. Συγχρόνως, η Ε.Ε.Χ.Σ. συνεχίζει ακάθεκτη και το ερευνητικό της έργο έχοντας ήδη ολοκληρώσει πολύ αξιόλογες μελέτες τα αποτελέσματα των οποίων προσφάτως ανακοινώθηκαν στο 39ο ΠΟΣ, ενώ αρκετές ακόμη βρίσκονται σε εξέλιξη. Φυσικά, πάντα επιτελεί και κοινωνικό έργο παρέχοντας δωρεάν οδοντιατρικές υπηρεσίες σε συμπολίτες μας που το έχουν ανάγκη, στο πλαίσιο των εκπαιδευτικών της προγραμμάτων. Όλα αυτά βέβαια είναι, σε γενικές γραμμές, ήδη γνωστά. Όμως, η Εταιρεία μας φέτος ξεκίνησε και μία νέα εκπαιδευτική δραστηριότητα για την οποία είμαστε ιδιαιτέρως υπερήφανοι.

***Προφανώς αναφέρεστε στο Πρώτο Μετεκπαιδευτικό Πρόγραμμα Εμφυτευματολογίας για Προχωρημένους. Πείτε μας δύο λόγια για αυτό.***

Πρόκειται για ένα πρωτοποριακό πρόγραμμα. Πριν από λίγες ημέρες ολοκληρώθηκε με απόλυτη επιτυχία, προσφέροντας στους μετεκπαιδευομένους θεωρητική, πρακτική και κυρίως κλινική εκπαίδευση σε εξειδικευμένες χειρουργικές τεχνικές για τη διαχείριση του οστικού υποστρώματος πριν από την τοποθέτηση εμφυτευμάτων, όπως είναι η ανύψωση του εδάφους του ιγμορείου, η διάσχιση στενής φατνιακής ακρολοφίας, η αποκατάσταση ελλειμματικού ύψους και εύρους φατνιακής ακρολοφίας με τη χρήση αυτογενών ή αυτόλογων μοσχευμάτων, η λήψη αυτογενούς οστικού μοσχεύματος από τη γενειακή σύμφυση, καθώς και η ψηφιακά καθοδηγούμενη τοποθέτηση εμφυτευμάτων μέσω χρήσης χειρουργικού νάρθηκα. Οι συμμετέχοντες είχαν την ευκαιρία να εξασκηθούν στις συγκεκριμένες τεχνικές ως πρώτοι χειρουργοί. Ήδη έχει προγραμματιστεί για τον Σεπτέμβριο του 2020 η έναρξη του Δεύτερου Κύκλου, διάρκειας ενός ακαδημαϊκού έτους, που θα δώσει στους συμμετέχοντες τη δυνατότητα να πραγματοποιήσουν πολλές και ποικίλες χειρουργικές επεμβάσεις.

***Ακούγεται πολύ ενδιαφέρον. Όμως θα ήθελα να σας κάνω μια ερώτηση σχετικά με το απλό Πρόγραμμα Εμφυτευματολογίας. Πλέον αρκετοί διεξάγουν τέτοιου είδους μετεκπαιδευτικά προγράμματα. Γιατί κάποιος να επιλέξει το πρόγραμμα της Ε.Ε.Χ.Σ.;***

Θα σας απαντήσω με πέντε λέξεις… «*ΚΥΡΟΣ, ΑΞΙΟΠΙΣΤΙΑ, ΦΕΡΕΓΓΥΟΤΗΤΑ, ΥΠΕΥΘΥΝΟΤΗΤΑ, ΠΡΩΤΟΤΥΠΙΑ*». Είναι τα σημαντικότερα χαρακτηριστικά της Ε.Ε.Χ.Σ. και οι βασικές αρχές που διέπουν κάθε δραστηριότητά μας. Ας μην ξεχνάμε ότι πρόκειται για μία αμιγώς επιστημονική Εταιρεία χωρίς κανένα εμπορικό χαρακτήρα, απαρτιζόμενη από αξιόλογους επιστήμονες με μακρά πανεπιστημιακή εκπαιδευτική γνώση και εμπειρία. Αυτός άλλωστε είναι και ο λόγος που τόσο σημαντικοί προσκεκλημένοι ομιλητές τιμούν χρόνια με την παρουσία τους την Εταιρεία και το πολυδιάστατο έργο της. Συγχρόνως, φροντίζουμε ιδιαιτέρως την υλικοτεχνική υποδομή του χώρου μας. Διαρκώς ανανεωνόμαστε και εφοδιαζόμαστε με την τελευταία λέξη της τεχνολογίας, ώστε να παρέχουμε στους συμμετέχοντες οδοντιάτρους τα μέσα για μια ολοκληρωμένη εκπαίδευση. Και όλα αυτά, διατηρώντας το κόστος σε όσο το δυνατόν χαμηλότερα επίπεδα, καθώς λαμβάνουμε πάντα υπόψη τις δυσκολίες της ελληνικής πραγματικότητας.

***Ποιο θεωρείτε ως το σημαντικότερο πλεονέκτημα του συγκεκριμένου προγράμματος;***

Τα μεγαλύτερα πλεονεκτήματά του είναι η ευελιξία και η δομή του. Καθώς διεξάγεται τα Σαββατοκύριακα, ο συμμετέχων οδοντίατρος μπορεί, χωρίς να χρειαστεί να εγκαταλείψει το ιατρείο του, να το παρακολουθήσει. Όσον αφορά στη δομή, θεωρώ ότι πρόκειται για ένα εξαιρετικά πλούσιο και πλήρες Πρόγραμμα. Περιλαμβάνει 260 ώρες κατανεμημένες σε θεωρητική, πρακτική και κλινική εκπαίδευση. Μπορώ να σας διαβεβαιώσω ότι μετά την ολοκλήρωση του Προγράμματος ο οδοντίατρος είναι σε θέση να εφαρμόζει στο ιατρείο του τις πολύτιμες γνώσεις που έχει αποκτήσει κατά την εκπαίδευσή του και να τοποθετεί εμφυτεύματα.

***Κύριε Καθηγητά, συγχαρητήρια για τις πρωτοβουλίες σας. Σας εύχομαι καλή επιτυχία σε όλες τις προσπάθειές σας.***

Ευχαριστώ πολύ. Κλείνοντας την κουβέντα μας θα ήθελα να προσθέσω ότι πληροφορίες για τις δραστηριότητες της Ε.Ε.Χ.Σ. είναι αναρτημένες στην ιστοσελίδα της Εταιρείας. Όσοι ενδιαφέρονται και θέλουν να μας εμπιστευτούν μπορούν να επικοινωνήσουν μαζί μας.


## 8ο ΜΕΤΕΚΠΑΙΔΕΥΤΙΚΟ ΠΡΟΓΡΑΜΜΑ ΕΜΦΥΤΕΥΜΑΤΟΛΟΓΙΑΣ

Παράλληλα με την διεξαγωγή του 7ου Μετεκπαιδευτικού Προγράμματος Εμφυτευματολογίας 2019-2020, η Επιστημονική Εταιρεία Χειρουργικής Στόματος προετοιμάζεται για την πραγματοποίηση και του 8ου κύκλου μαθημάτων περιόδου 2020-2021, για την εκπαίδευση οδοντιάτρων στην εμφυτευματολογία. Το πρόγραμμα περιλαμβάνει Θεωρητική και Πρακτική Εκπαίδευση διάρκειας 240 ωρών, πραγματοποιείται 2 φορές το μήνα, Σάββατο και Κυριακή, από τις 9:00 π.μ έως τις 17:00 μ.μ. και απευθύνεται σε πτυχιούχους οδοντιάτρους οι οποίοι θα έχουν τη δυνατότητα να τοποθετήσουν οστεοενσωματούμενα εμφυτεύματα σε ασθενείς καθώς και να ασκηθούν στην προσθετική τους επιεμφυτευματική αποκατάσταση. Η επιστημονική ομάδα των διδασκόντων που πλαισιώνει το πρόγραμμα αποτελείται από καταξιωμένους και εξειδικευμένους στο χώρο καθηγητές και κλινικούς οδοντιάτρους, ελληνικών και ξένων πανεπιστημίων.

Επιστημονικός Υπεύθυνος:
**Αν. Καθηγητής Φραγκίσκος Δ. Φραγκίσκος**

ΧΩΡΟΣ ΔΙΕΞΑΓΩΓΗΣ:
**ΕΠΙΣΤΗΜΟΝΙΚΗ ΕΤΑΙΡΕΙΑ ΧΕΙΡΟΥΡΓΙΚΗΣ ΣΤΟΜΑΤΟΣ**
Κυδαθηναίων 3, Πλάκα, **Τηλ.: 6945 951699**
**Επισκεφθείτε τον ιστότοπο www.ssos.gr**

**Όσοι δηλώσουν συμμετοχή μέχρι 15-4-20 θα έχουν έκπτωση 15%**

## ΣΕΜΙΝΑΡΙΟ ΕΜΦΥΤΕΥΜΑΤΟΛΟΓΙΑΣ

Την Κυριακή 2 Φεβρουαρίου 2020 θα πραγματοποιηθεί στο Εκπαιδευτικό κέντρο της Ε.Ε.Χ.Σ. Σεμινάριο Εμφυτευματολογίας, το οποίο θα περιλαμβάνει θεωρητική, κλινική και πρακτική εκπαίδευση.

**ΠΡΟΓΡΑΜΜΑ**

**09:00 - 11:00** **Θεωρητικό Μέρος**
(Βασικές αρχές χειρουργικής και προσθετικής των εμφυτευμάτων - ακτινογραφικός έλεγχος - σχέδιο θεραπείας - συμβάματα και επιπλοκές).
ΟΜΙΛΗΤΗΣ: **κ. Φ. Φραγκίσκος**

**11:00 - 11:15** **Διάλειμμα για καφέ**

**11:15 - 12:30** **Κλινικό μέρος**
(Παρακολούθηση ζωντανής χειρουργικής επέμβασης τοποθέτησης εμφυτευμάτων σε ασθενή)

**12:30 - 13:00** **Διάλειμμα για ελαφρύ γεύμα**

**13:00 - 15:30** **Πρακτικό μέρος**
(Εξάσκηση των συμμετεχόντων στην τοποθέτησης εμφυτευμάτων και στη λήψη αποτυπωμάτων σε προπλάσματα γνάθων).
ΕΚΠΑΙΔΕΥΤΕΣ: **Φ. Φραγκίσκος, Π. Παπανικολάου, Γ. Νεόφυτος, Γ. Μασούλας, Ν. Καφούσιας**

**ΕΚΠΑΙΔΕΥΤΙΚΗ ΟΜΑΔΑ**

- **Φραγκίσκος Δ Φραγκίσκος.** Αν. Καθηγητής Στοματικής και Γναθοπροσωπικής Χειρουργικής Οδοντιατρικής Σχολής Παν. Αθηνών. Μετεκπαιδευθείς στη Σ.Γ.Π.Χ. στο Παν. UCLA - ΗΠΑ.
- **Παπανικολάου Παναγιώτα.** Ειδ. στη Χειρουργική Στόματος, Διδάκτωρ Οδοντιατρικής Σχολής Παν. Αθηνών, Επιστημονική συνεργάτιδα Στοματικής και Γναθοπροσωπικής Χειρουργικής Οδοντιατρικής Σχολής Παν. Αθηνών.
- **Νεόφυτος Γεώργιος.** Χειρουργός οδοντίατρος, ICOI Diplomate Εμφυτευματολογίας.
- **Μασούλας Γ.** Αν. Καθηγητής Στοματικής και Γναθοπροσωπικής Χειρουργικής της Οδοντιατρικής Σχολής ΕΚΠΑ.
- **Καφούσιας Νικόλαος.** Προσθετολόγος, Αν. Καθηγητής Οδοντιατρικής Σχολής Παν. Αθηνών, Μετεκπαιδευθείς στο Τούμπινγκεν Γερμανίας

**ΔΩΡΕΑΝ ΣΥΜΜΕΤΟΧΗ**

Για την εύρυθμη διεξαγωγή του Σεμιναρίου, ο αριθμός των συμμετεχόντων θα είναι περιορισμένος, συνεπώς θα τηρηθεί αυστηρά σειρά προτεραιότητας

Θα χορηγηθεί **Πιστοποιητικό παρακολούθησης**

**ΧΩΡΟΣ ΔΙΕΞΑΓΩΓΗΣ**
**Επιστημονική Εταιρεία Χειρουργικής Στόματος**
Κυδαθηναίων 3, Πλάκα. Τηλ. 6945-951699

**ΤΟ ΣΕΜΙΝΑΡΙΟ ΜΟΡΙΟΔΟΤΕΙΤΑΙ**

# Κάλεσμα της ΕΣΟ στην 1η ημερίδα της για το 2020

## «Διάγνωση και θεραπεία στην καθημερινή κλινική πράξη»

Η Εταιρεία Σύγχρονης Οδοντιατρικής (ΕΣΟ), πιστή στη δέσμευσή της να συμβάλει στη διαρκή επιμόρφωση των οδοντιάτρων έχει καταρτίσει ένα νέο πρόγραμμα επιστημονικών εκδηλώσεων για το 2020. Στο σημερινό φύλλο, έχουμε την χαρά να φιλοξενούμε το επίσημο κάλεσμα της Προέδρου της ΕΣΟ, κ. **Χαρίκλειας Παξιμαδά,** με αφορμή τη διοργάνωση της πρώτης εκδήλωσης της ΕΣΟ για το 2020. Η πρώτη Ημερίδα για το 2020, θα λάβει χώρα στις **8 Φεβρουαρίου στο «Radisson Hotel»**, με θέμα τη διάγνωση και διαχείριση καθημερινών περιστατικών στα ιατρεία.

*Αγαπητοί Συνάδελφοι,*

Πιστή στο ραντεβού της μαζί σας, η Εταιρεία Σύγχρονης Οδοντιατρικής και για το 2020 έχει ετοιμάσει μια σειρά Επιστημονικών Εκδηλώσεων, Ημερίδων και Σεμιναρίων Πρακτικών και Κλινικών, με σκοπό την ενημέρωση και επιμόρφωση του Κλινικού Οδοντιάτρου.

Όλες οι εκδηλώσεις της Εταιρείας είναι εγκεκριμένες και μοριοδοτούνται από το Ινστιτούτο Επιστημονικών Θεμάτων της Ελληνικής Οδοντιατρικής Ομοσπονδίας.

Η πρώτη Ημερίδα για το 2020, που θα γίνει στις 8 Φεβρουαρίου στο Radisson Hotel, αναφέρεται στην διάγνωση και διαχείριση καθημερινών περιστατικών στα ιατρεία μας.

Εξαίρετοι ομιλητές με επιστημονικές γνώσεις αλλά και μεγάλη κλινική εμπειρία θα μας «δώσουν τα φώτα τους».

Η κα **Γεωργοπούλου**, από την πλευρά της Ενδοδοντίας, θα μας μιλήσει για την αξία της σωστής διάγνωσης, ώστε να επιλύσουμε τα ενδοδοντικά προβλήματα των ασθενών μας. Δύσκολα διαγνωστικά προβλήματα απαιτούν διαφορετική διαφορο-διαγνωστική προσέγγιση. Θα μας μιλήσει για τα βήματα που πρέπει να ακολουθήσει ο κλινικός, ώστε να διαγνώσει το πρόβλημα, για να το αντιμετωπίσει στην συνέχεια.

Όλοι γνωρίζουμε την σημασία που έχει η λήψη σωστού ιατρικού ιστορικού πριν την οποιαδήποτε οδοντιατρική πράξη. Θα πρέπει να γνωρίζουμε τα φάρμακα που παίρνουν οι ασθενείς μας και να εκτιμήσουμε την γενική κατάσταση της υγείας τους.

Η κα **Πατρικίου**, Δασκάλα των περισσοτέρων από τους παλαιότερους τουλάχιστον, θα μας μιλήσει για την συνετή συνταγογράφηση αντιμικροβιακών-χημειοθεραπευτικών, αλλά και αναλγητικών. Πότε και πώς πρέπει να γίνεται η χορήγησή τους, σύμφωνα με τις σύγχρονες οδηγίες, ώστε να αποφύγουμε την αλόγιστη και άσκοπη λήψη φαρμάκων.

Οι νόσοι του Περιοδοντίου είναι πολυ-παραγοντικής αιτιολογίας και παρουσιάζουν διαφορές στην κλινική έκφραση, στην εξέλιξη αλλά και στην ανταπόκριση στην θεραπεία.

Ο κος **Παράσχης** θα μιλήσει για την αιτιολογία και παθογένεια της Περιοδοντίτιδας, νόσου που ταλαιπωρεί μεγάλη μερίδα των ασθενών μας, και τους παράγοντες κινδύνου για την εμφάνισή της. Μέσα από κλινικά περιστατικά θα μας δείξει την αλληλουχία θεραπείας της νόσου, την εξάλειψη της φλεγμονής, την προσπάθεια ανάπλασης των ιστών, και την τακτική παρακολούθηση, απαραίτητη για την διατήρηση του αποτελέσματος.

Ο κος **Τόσιος**, θα μας μιλήσει για βλάβες στον στοματικό βλεννογόνο που είναι εκδήλωση ενός τοπικού νοσήματος ή εκδήλωση μιας συστηματικής νόσου. Πολλές φορές ο οδοντίατρος είναι ο πρώτος που θα παρατηρήσει βλάβες στον βλεννογόνο, και θα παραπέμψει τον ασθενή του στον ανάλογο γιατρό, προσφέροντας καθοριστική βοήθεια στην διάγνωση της νόσου. Όλα αυτά θα συζητηθούν μέσα από κλινικά περιστατικά στοματολογικών νοσημάτων που είναι συνηθισμένα στην κλινική πράξη.

Τέλος, η κα **Αντωνιάδου** θα μας εισαγάγει στην φιλοσοφία του dental coaching. Ένα σημαντικό βοήθημα για την καθημερινότητά μας, την διαχείριση καταστάσεων στο ιατρείο μας, αλλά και την επικοινωνία με τους ασθενείς μας.

Όταν είμαστε καλύτεροι άνθρωποι, γινόμαστε και καλύτεροι γιατροί.

Σας περιμένουμε, για την καθιερωμένη πια ανταλλαγή απόψεων επιστημονικών και όχι μόνον.

Γιατί, όπως είπε ο Σωκράτης, «*Υπάρχει μόνο ένα καλό, η γνώση, και ένα κακό, η άγνοια».*

***«Εν μόνον αγαθόν είναι, την επιστήμην, και εν μόνον κακόν, την αμαθίαν».***

**Χάρη Παξιμαδά**
Πρόεδρος Ε.Σ.Ο.


## Επανεπέμβαση στην Ενδοδοντία

Mario Luiz Zuolo, Daniel Kherlakian, José Eduardo de Mello, Jr,
Maria Cristina Coelho de Carvalho, and Maria Inês Ranazzi Cabral Fagundes

**Επιστημονική επιμέλεια-Μετάφραση:**
Μαρία Γεωργοπούλου Καθηγήτρια ΕΚΠΑ
Αλέξανδρος Προύντζος DDS, MSc Ενδοδοντίας

Αυτό το βιβλίο βοηθά τους επαγγελματίες της στοματικής υγείας να περιηγηθούν με επιτυχία σε κάθε στάδιο της ενδοδοντικής επαναθεραπείας ξεκινώντας από την κατανόηση των ενδείξεων για την επανάληψη της θεραπείας και φτάνοντας στην βέλτιστη επανέμφραξη του ριζικού σωλήνα. Έχοντας την υπογραφή μιας ομάδας έμπειρων ειδικών, αυτό το εξαιρετικό βιβλίο διερευνά τις διάφορες επιλογές και προσεγγίσεις επαναθεραπείας και βασίζεται σε στοιχεία από τη βιβλιογραφία και την εμπειρία από την κλινική πράξη για να κάνει συστάσεις για τα πιο προβλέψιμα πρωτόκολλα και τεχνικές. Οι συγγραφείς αναλύουν τις παραμέτους για την αρχική επιτυχία στην ενδοδοντική θεραπεία και παρουσιάζουν τα νέα υλικά και εργαλεία, καθώς και τα τεχνολογικά μέσα που είναι διαθέσιμα για την επανάληψη της ενδοδοντικής θεραπείας. Καλύπτουν τη διαχείριση των επιπλοκών κατά την πρώτη θεραπεία, με έμφαση στη σωστή εκ νέου πρόσβαση στους ριζικούς σωλήνες, ακόμη και όταν αυτοί είναι ενασβεστιωμένοι.

€150

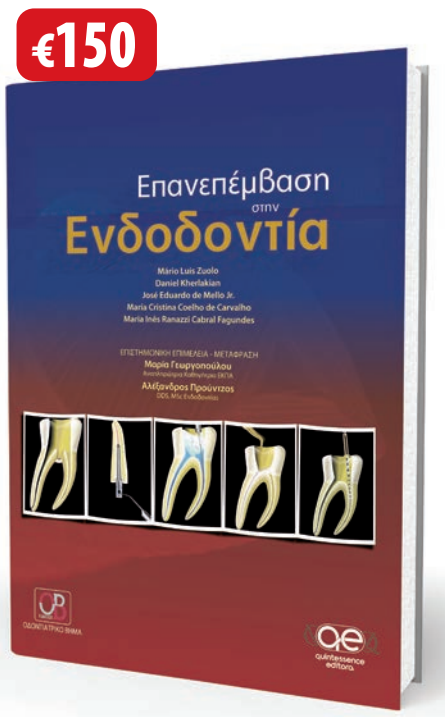

+ **Δώρο**
**Λεξικό Ενδοδοντολογικών Όρων**

## Πρακτικά Μαθήματα Ενδοδοντίας

Donald E. Arens, Alan H. Gluskin, Christine I. Peters, Ove A. Peters

**Επιστημονική επιμέλεια:**
Γιώργος Ι. Σίσκος Αναπληρωτής Καθηγητής ΕΚΠΑ

**Μετάφραση:**
Γιώργος Δ. Κωστούρος MSc Ενδοδοντίας

Το βιβλίο «Πρακτικά Μαθήματα Ενδοδοντίας», είναι κατά κύριο λόγο ένας λεπτομερής πρακτικός οδηγός. Αποτελείται από 6 μέρη, με 42 μαθήματα συνολικά, όπου αναλύεται οτιδήποτε αφορά την παροχή ενδοδοντικής θεραπείας υψηλού επιπέδου. Αρχίζοντας από την εξέταση του ασθενούς και τη διάγνωση του προβλήματος, τα «Πρακτικά Μαθήματα Ενδοδοντίας» καταλήγουν στην τελική έμφραξη του ριζικού σωλήνα. Επιπρόσθετα, περιγράφονται με κάθε λεπτομέρεια πώς γίνεται η κατάρτιση του σχεδίου θεραπείας, ποιος είναι ο απαραίτητος τεχνικός εξοπλισμός και τι περιλαμβάνει μια άρτια χημικομηχανική επεξεργασία, από τις πρώτες ενέργειες για την πρόσβαση στο ριζικό σωλήνα έως τις τελευταίες, πριν την οριστική έμφραξη.

Τέλος, υπάρχει μια ολόκληρη ενότητα αφιερωμένη στα επείγοντα περιστατικά και σε ειδικά ενδοδοντικά προβλήματα που μπορεί να συναντήσει ο κλινικός οδοντίατρος.

€117

+ **Δώρο**
**Λεξικό Ενδοδοντολογικών Όρων**

Στις τιμές περιλαμβάνονται τα έξοδα αποστολής και ο ΦΠΑ

ΟΔΟΝΤΙΑΤΡΙΚΟ ΒΗΜΑ
ΕΚΔΟΣΕΙΣ

Τώρα μπορείτε να κάνετε τις αγορές σας με **πιστωτική κάρτα** και άτοκες δόσεις απευθείας από τον προσωπικό σας υπολογιστή, μέσω του www.odvima.gr

Σκουφά 64, 106 80 Αθήνα, Τηλ. 210 3814 939, www. odvima.gr, e-mail: odvima@otenet.gr

# Με επιτυχία ολοκληρώθηκε η διημερίδα Οδοντιατρικής & Αισθητικής CHOUKROUN PRF

Με μεγάλη επιτυχία και αθρόα προσέλευση οδοντιάτρων ολοκληρώθηκε η διημερίδα που διοργάνωσε η εταιρεία **«Ιωάννης Τσαπράζης»** σε συνεργασία με τις εταιρίες **SYFAC & GMDA**, υπό την αιγίδα της **Aesthetica by Cleopatra Nacopoulos** με θέμα **«Επιτυχημένη Αναγεννητική Θεραπεία στη χειρουργική στόματος και στην αισθητική της περιστοματικής περιοχής»**. Ο οδοντιατρικός κόσμος «αγκάλιασε» τη διήμερη επιστημονική εκδήλωση, η οποία πραγματοποιήθηκε στο ξενοδοχείο "Crowne Plaza" στις 7 και 8 Δεκεμβρίου 2019 με κεντρικό στόχο να προσφέρει βήμα προς βήμα εκπαίδευση στη διαχείριση αναγεννητικών τεχνικών στο μαλακό και σκληρό ιστό της στοματικής περιοχής, καθώς και στην αναγέννηση του δέρματος και των χειλέων της περιστοματικής περιοχής.

Κατά την **πρώτη ημέρα** του σεμιναρίου, ο διεθνώς καταξιωμένος Γάλλος επιστήμονας και εφευρέτης του συστήματος Choukroun PRF, Dr. **Joseph CHOUKROUN**, παρουσίασε τις βιολογικές αρχές που αφορούν το PRF, παρουσίασε διάφορα πρωτόκολλα, LSCC, A-PRF, i-PRF+ και S-PRF (sticky bone), ενώ αναφέρθηκε και στη χρήση του i-PRF+ πριν την αναπέταση του κρημνού με σκοπό την επιτάχυνση της επούλωσης.

*Ο Γάλλος επιστήμονας και εφευρέτης του συστήματος Choukroun PRF, Dr. Joseph CHOUKROUN, επί το έργον.*

Ο Dr. Choukroun, στο πλαίσιο της ομιλίας του, μίλησε και για τη διαχείριση και τους τρόπους αντιμετώπισης της περιφυτευματίτιδας, στο φυσικό και αναγεννηθέν οστό.

Τη δεύτερη μέρα του σεμιναρίου, οι συμμετέχοντες είχαν την ευκαιρία να παρακολουθήσουν την Prof. Κλεοπάτρα Νακοπούλου, η οποία ανέπτυξε τις νέες τάσεις στην αναγεννητική ιατρική και την αισθητική του προσώπου με τη χρήση του ενέσιμου PRF - **Cleopatra Technique™**.

Μοιράστηκε με το κοινό την εμπειρία της για τον τρόπο εισαγωγής αυτής της πρωτοποριακής τεχνολογίας στην καθημερινή κλινική πράξη, απαντώντας σε όλες τις απορίες των παρευρισκομένων.

Η Εταιρεία "Ιωάννης Τσαπράζης" εκφράζει τις ευχαριστίες στους δύο ομιλητές που συνέβαλαν με τις άκρως ενδιαφέρουσες και κατατοπιστικές τους ομιλίες στην επιτυχία της επιστημονικής διημερίδας, αλλά και σε όλους τους συμμετέχοντες που στήριξαν με την παρουσία τους τη διοργάνωση.

Παράλληλα, η «Ιωάννης Τσαπράζης» ενημερώνει τους ενδιαφερόμενους ότι στο πλαίσιο του συνεδρίου **HAOMS 2020** που θα λάβει χώρα στο ξενοδοχείο Grand Hyatt, θα πραγματοποιηθεί το

**Σάββατο 18 Ιανουαρίου masterclass**

με θέμα:

**«Δεύτερης γενιάς αιμοπεταλιακά συμπυκνώματα PRF (Platelet-Rich-Fibrin) στην Αισθητική Ιατρική»**

και ομιλήτριες την Prof. **ΚΛΕΟΠΑΤΡΑ ΝΑΚΟΠΟΥΛΟΥ**, BSc, DDS, MSc, PhD και την **ΑΝΝΑ-ΜΑΡΙΑ ΒΕΣΑΛΑ**, DMD, MSc. Ώρα έναρξης του masterclass: **15.20**.

*Στην κατάμεστη αίθουσα του "Crowne Plaza", η Prof. Κλεοπάτρα Νακοπούλου παρουσίασε στους συμμετέχοντες τις νέες τάσεις στην αναγεννητική ιατρική και την αισθητική του προσώπου με τη χρήση του ενέσιμου PRF - Cleopatra Technique™.*

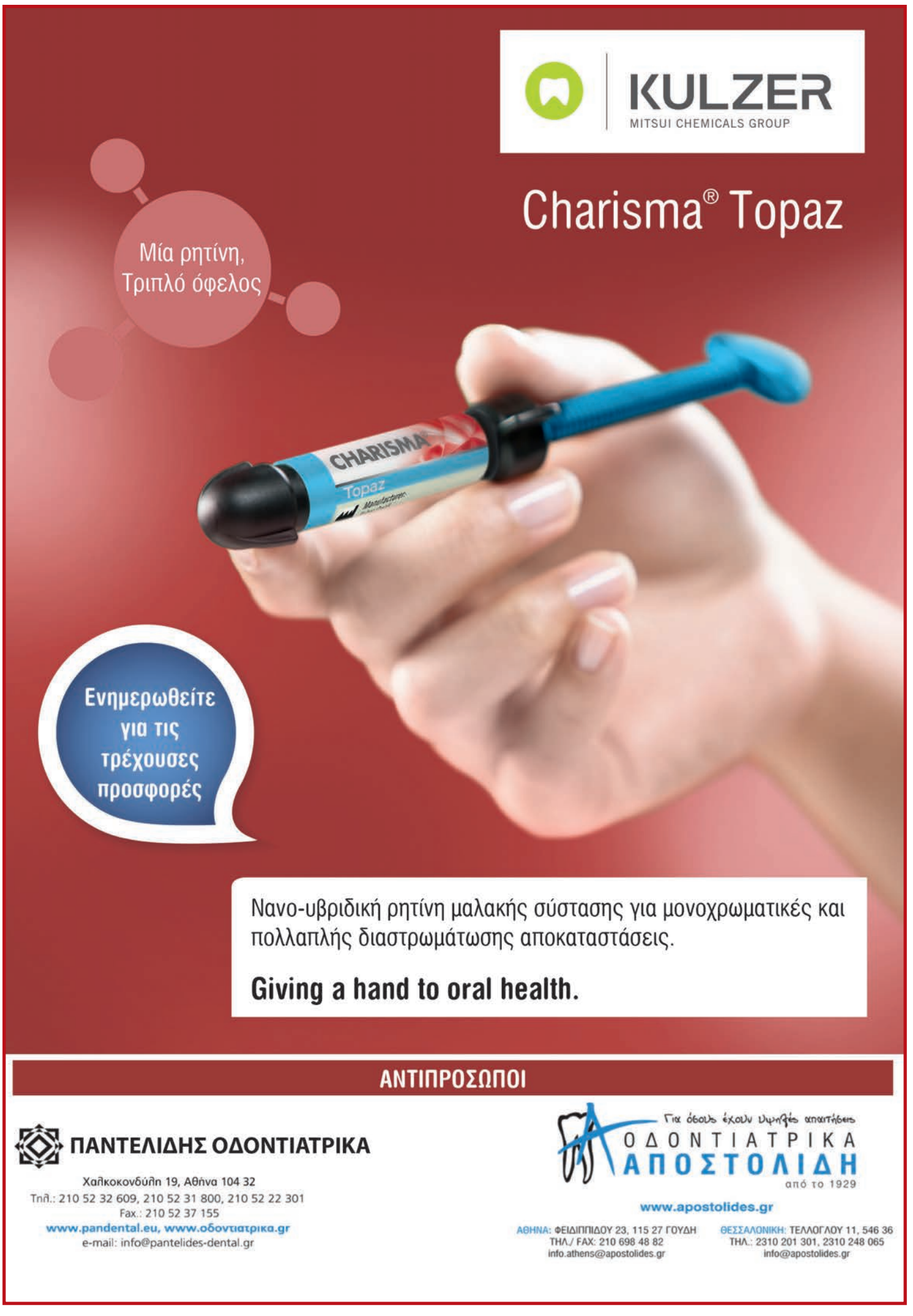

### Το συνέδριο «The Quality of Esthetics» της Ivoclar Vivadent στο Μεξικό

# Σχεδιάζοντας φωτεινά χαμόγελα για το μέλλον

Στις 16 και 17 Αυγούστου 2019, το Παγκόσμιο Κέντρο Εμπορίου (WTC) στην Πόλη του Μεξικού φιλοξένησε μια πολύ ιδιαίτερη εκδήλωση αναφορικά με την οδοντιατρική αισθητική και τη στοματική υγεία: Το συνέδριο «The Quality of Esthetics» της Ivoclar Vivadent είναι μια από τις μεγαλύτερες εκδηλώσεις της οδοντιατρικής βιομηχανίας παγκοσμίως. Πάνω από 6.300 οδοντίατροι και ακαδημαϊκοί καθώς και εκπρόσωποι διαφόρων ιδρυμάτων έδωσαν το «παρών» στην εκδήλωση.

*Στιγμιότυπο από την τελετή έναρξης του συνεδρίου «The Quality of Esthetics».*

*«Στόχος μας είναι να βελτιώνουμε συνεχώς την ποιότητα της οδοντιατρικής. Επιπλέον, στοχεύουμε να αυξήσουμε την ευαισθητοποίηση του κοινού σχετικά με τη σημασία της οδοντικής προφύλαξης και να προωθήσουμε μια νοοτροπία πρόληψης στο μυαλό του λαού μας»*, δήλωσε ο **David Hidalgo**, Διευθύνων Σύμβουλος της Ivoclar Vivadent Mexico & CAC. Αυτός είναι ένας φιλόδοξος στόχος, δεδομένου ότι μόνο στο Μεξικό ο δείκτης τερηδόνας είναι πάνω από 90% και επομένως πολύ υψηλός. Η Ivoclar Vivadent έχει διαδραματίσει ενεργό ρόλο στη βελτίωση των οδοντιατρικών προτύπων στη Λατινική Αμερική και στην αύξηση της γνώσης και της ευαισθητοποίησης για την στοματική υγεία, φιλοξενώντας τις διοργανώσεις «The Quality of Esthetics» από το 1993. Η φετινή εκδήλωση επικεντρώθηκε στη ροή εργασίας ψηφιακού και αναλογικού χαμόγελου, η οποία συνδυάζει την τελευταία ψηφιακή τεχνολογία με τα παραδοσιακά σχήματα σύγκλεισης και τις νέες λύσεις CAD / CAM που περιλαμβάνουν καινοτόμα υλικά για το οδοντιατρείο και το οδοντοτεχνικό εργαστήριο. Το φόρουμ i-Kids τόνισε την πρόληψη και την έγκαιρη διάγνωση της τερηδόνας.

*Μια ματιά στο μέλλον: Ο κ. David Hidalgo, Διευθύνων Σύμβουλος της Ivoclar Vivadent Mexico & CAC, ενημέρωσε τους παρευρισκομένους για τις σύγχρονες τάσεις της οδοντιατρικής αγοράς.*

## Ρεκόρ συμμετοχής

Η σπουδαιότητα αυτών των θεμάτων αντανακλάται στο τεράστιο ενδιαφέρον που συγκέντρωσε το συνέδριο: Πάνω από 6.300 επισκέπτες-οδοντίατροι, φοιτητές και ακαδημαϊκοί γνωστών πανεπιστημίων, μεταξύ των οποίων το UNAM (Αυτόνομο Πανεπιστήμιο του Μεξικού) και το IPN (Εθνικό Πολυτεχνείο), δημοσιογράφοι και εκπρόσωποι διαφόρων θεσμικών οργάνων, όπως το Υπουργείο Υγείας, το Τμήμα Διατροφής στο Παιδικό Νοσοκομείο στο Μεξικό και ο στρατός- συμμετείχαν σε αυτό, το εγνωσμένου κύρους γεγονός. Εξήντα τέσσερις αξιόλογοι ομιλητές από 14 διαφορετικές χώρες μοιράστηκαν τις γνώσεις και την εμπειρία τους μέσα από τις εισηγήσεις τους και παρουσίασαν τις τεχνικές και τις μεθόδους τους σε ζωντανές επιδείξεις.

*Στιγμιότυπο από την εντυπωσιακή ομιλία των κ.κ. Arturo Godoy, DDS και Jose Valenzuela, DDS αναφορικά με το σχεδιασμό του χαμόγελου και τις επιεμφυτευματικές αποκαταστάσεις που κατασκευάζονται με τη βοήθεια του μεταλλο-κεραμικού υλικού IPS Style της Ivoclar Vivadent.*

*Τα μεγάλα πράγματα έρχονται σε μικρές συσκευασίες: Το έξυπνο και εντυπωσιακά μικρό, κοπτικό μηχάνημα πέντε αξόνων, PrograMill One δεν περνά απαρατήρητο.*

## Κοινωνική ευθύνη

Η Ivoclar Vivadent έχει πλήρη επίγνωση της κοινωνικής της ευθύνης και ως εκ τούτου είναι αποφασισμένη να συμμετάσχει σε φιλανθρωπικά έργα σε ολόκληρο τον κόσμο. Εκτός από τις δωρεές σε είδος σε ιδρύματα οδοντιατρικής εκπαίδευσης, η εταιρεία χορηγεί επίσης τα εισιτήρια εισόδου στο συνέδριο, σε φοιτητές των μεγάλων μεξικανικών πανεπιστημίων. Φέτος, η εταιρεία προσέφερε δωρεάν πρόσβαση σε περισσότερους από 1.000 φοιτητές από διάφορα μέρη του Μεξικού και της Κεντρ. Αμερικής.

## Για τους ασθενείς

*«Στη φετινή εκδήλωση είχαμε το προνόμιο να προσκαλέσουμε ειδικούς οδοντιάτρους από τον κλινικό και εργαστηριακό χώρο καθώς και εκπροσώπους της επιστημονικής κοινότητας και άλλων ιδρυμάτων για να προωθήσουμε τη βελτίωση και την περαιτέρω ανάπτυξη της οδοντιατρικής. Είμαστε ισχυρότεροι μαζί- για την υγεία και την ευημερία των ασθενών μας»*, ανέφερε χαρακτηριστικά ο David Hidalgo.

# Μια ακόμη επιτυχημένη ημερίδα από τον Ο.Σ. Μεσσηνίας

Το Σάββατο στις 23 Νοεμβρίου 2019 πραγματοποιήθηκε από τον Οδοντιατρικό Σύλλογο Μεσσηνίας ημερίδα με θέμα *«Παρασκευές, αποτύπωση και συγκόλληση στις ολοκεραμικές και μεταλλοκεραμικές αποκαταστάσεις»* στην αίθουσα Χώρου – Τέχνης Α49 στην Καλαμάτα. Ομιλητές στην ημερίδα ήταν ο κ. **Τσούτσης Κωνσταντίνος**, Οδοντίατρος, Ειδικευθείς στην Προσθετική και Επιστημονικός Συνεργάτης της Οδοντιατρικής Σχολής Ε.Κ.Π.Α. και ο κ. **Σαρακηνός Αλέξανδρος**, Οδοντίατρος, Ειδικευθείς στην Προσθετική και Επιστημονικός Συνεργάτης της Οδοντιατρικής Σχολής Ε.Κ.Π.Α.

Η ημερίδα προσέλκυσε το ενδιαφέρον, όχι μόνο των οδοντιάτρων του Ν. Μεσσηνίας, αλλά και άλλων νομών της Πελοποννήσου καθώς και του Ν. Αττικής.



Ο τελικός απολογισμός της ημερίδας, υπήρξε εξαιρετικά θετικός. Οι συμμετοχές ξεπέρασαν και τις πιο αισιόδοξες προβλέψεις. Το επιστημονικό πρόγραμμα όσο και η παρουσίαση των θεμάτων από τους ομιλητές άφησε απόλυτα ικανοποιημένους τους συμμετέχοντες.

Κατά τη διάρκεια της ημερίδας, προβλήθηκε βίντεο, το οποίο αναφερόταν στη σημασία της εθελοντικής δωρεάς μυελού των οστών/αιμοποιητικών κυττάρων. Είναι μια δωρεά στην οποία κορυφώνεται η προσφορά ενός ανθρώπου προς ένα συνάνθρωπό του, στον οποίο χαρίζει πραγματικά τη ζωή.

Είναι μία καμπάνια ενημέρωσης, η οποία ξεκίνησε στο 8ο Πανελλήνιο Περιφερειακό Συνέδριο Ενδοδοντίας, το οποίο έλαβε χώρα στην Καλαμάτα (27 & 28/9/2019), σε συνεργασία με τον κ. **Αδαμόπουλο Ιωάννη**, Ιατρό Αιματολόγο, Δ/ντη Μονάδας Υγείας Μεσογειακής Αναιμίας του Γ.Σ. Καλαμάτας.

Ο Οδοντιατρικός Σύλλογος Μεσσηνίας σκοπεύει στο εξής, σε κάθε του εκδήλωση, όχι μόνο των μελών του, αλλά και στις εκδηλώσεις ενημέρωσης του κοινού που θα πραγματοποιήσει το 2020, να αναδεικνύει τη σπουδαιότητα της δωρεάς μυελού των οστών.

## Οι πολλές ώρες μπροστά από την τηλεόραση αυξάνουν τον κίνδυνο τερηδόνας

Το να παρακολουθεί ένα παιδί τηλεόραση για περισσότερα από 90 λεπτά κάθε μέρα αυξάνει τις πιθανότητες ανάπτυξης τερηδόνας κατά 39%, φανερώνουν τα αποτελέσματα σχετικής μελέτης.

Σχολιάζοντας τα ευρήματα της έρευνας, ο Dr **Nigel Carter**, Διευθύνων Σύμβουλος του Ιδρύματος Στοματικής Υγείας (Oral Health Foundation), δήλωσε: *«Υπάρχει σαφής συσχέτιση μεταξύ του χρόνου που περνούν τα παιδιά παρακολουθώντας τηλεόραση και της ζάχαρης που καταναλώνουν».*

Σύμφωνα με την έρευνα, το 53% των παιδιών που παρακολουθούσαν τηλεόραση για πάνω από 90 λεπτά κάθε μέρα εμφάνισαν κάποια μορφή φθοράς των δοντιών. Τα παιδιά που καταναλώνουν τροφές με υψηλή περιεκτικότητα ζάχαρης, ενώ παρακολουθούν τηλεόραση είναι περισσότερο από δύο φορές πιο πιθανό να έχουν τερηδονισμένα δόντια.

Το Ίδρυμα Στοματικής Υγείας (Oral Health Foundation) καλεί τους γονείς να περιορίσουν τον χρόνο που τα παιδιά τους αφιερώνουν στην παρακολούθηση τηλεόρασης.

Υπάρχει επίσης μια ανησυχία ότι οι συνδρομητικές υπηρεσίες που είναι προσβάσιμες μέσω προσωπικών συσκευών μετατρέπουν την παρακολούθηση τηλεόρασης σε μια ατομική δραστηριότητα που δεν μπορεί πλέον να ελεγχθεί από τους γονείς, καθορίζοντας ωστόσο, σε μεγάλο βαθμό τις διατροφικές επιλογές των ανήλικων τηλεθεατών, επεσήμανε μεταξύ άλλων, ο Δρ. Carter.

Ο περιορισμός του χρόνου παρακολούθησης τηλεόρασης ή η προσπάθεια ελέγχου των συνθηκών κατανάλωσης του τηλεοπτικού περιεχομένου μπορεί να συμβάλλει στη βελτίωση της στοματικής υγείας των παιδιών, έχοντας παράλληλα συνολικά οφέλη για τη γενική υγεία των παιδιών, τόνισε ο Διευθύνων Σύμβουλος του Oral Health Foundation.

Το Oral Health Foundation πιστεύει ότι οι τηλεοπτικές διαφημίσεις ευθύνονται για την κατανάλωση τροφίμων με υψηλή περιεκτικότητα σε λίπος, αλάτι ή ζάχαρη από τα παιδιά.

Η μελέτη φανέρωσε ότι το 72% των παιδιών ζητούν από τους γονείς τους να τους αγοράσουν τρόφιμα που βλέπουν στην τηλεόραση.

*«Είναι εντελώς ανεύθυνο να εκτίθενται τα παιδιά σε διαφημιστικά, μηνύματα που προωθούν ανθυγιεινά τρόφιμα και ποτά»*, καταλήγει ο Δρ. Carter.

*Πηγή: www.dentistry.co.uk

# Ημερίδα Προληπτικής Οδοντιατρικής από τον Οδοντιατρικό Σύλλογο Δράμας

Με ικανοποιητική προσέλευση οδοντιάτρων πραγματοποιήθηκε η ημερίδα Προληπτικής Οδοντιατρικής που διοργάνωσε ο Οδοντιατρικός Σύλλογος Δράμας το Σάββατο, 30 Νοεμβρίου 2019. Η ημερίδα είχε σκοπό να κάνει μια ανασκόπηση, αλλά και παρουσίαση των νέων δεδομένων στον πολύ σπουδαίο και ίσως λίγο παραμελημένο τομέα της Πρόληψης, αντανακλώντας τη στάση του Συλλόγου, ο οποίος δίνει μεγάλη βαρύτητα και αποτελεί άμεση προτεραιότητά του η πρόληψη των οδοντοστοματολογικών παθήσεων

*«Προς ενίσχυση του σκοπού μας αλλά και του μηνύματος που θέλουμε να ακουστεί, συμπεριλάβαμε στο πρόγραμμα την παρουσίαση του εξαιρετικού παιδικού βιβλίου με θέμα σχετικό με την Οδοντιατρική Πρόληψη της παιδαγωγού κ. Σαμαρτζίδου Ανθής, το οποίο έκανε μεγάλη εντύπωση τόσο στους ομιλητές όσο και στο ακροατήριο»*, αναφέρεται στο σχετικό Δελτίο Τύπου του Συλλόγου.

*Ο Πρόεδρος του Ο.Σ.Δράμας, κ. Δ. Γαλανόπουλος στο βήμα της ημερίδας για την Προληπτική Οδοντιατρική.*

*Ο καθηγητής κ. Κ. Αραποστάθης.*

*Ο καθηγητής κ. Σ. Κάλφας.*

*Η καθηγήτρια κ. Β. Τοπίτσογλου.*

Ο Σύλλογος Δράμας εξέφρασε τις ευχαριστίες προς τους ομιλητές της ημερίδας για την αγόγγυστη προσφορά τους στην επιμόρφωση των οδοντιάτρων, καθώς και στους χορηγούς της εκδήλωσης για την ευγενική τους προσφορά.

## Προσεχείς Εκδηλώσεις του Ο.Σ. Δράμας

Το **Σάββατο, 8 Φεβρουαρίου 2020** θα πραγματοποιηθεί ημερίδα με θέμα: *Οδοντική Χειρουργική (ρητίνες – αμάλγαμα;).*

Το **Σάββατο, 21 Μαρτίου 2020** θα λάβει χώρα ημερίδα με θέμα: *Προσθετική: Αποτύπωση στην κλασική προσθετική και αποτύπωση επί εμφυτευμάτων.*

Τέλος, από τις **25 Ιανουαρίου έως και την 1η Φεβρουαρίου 2020** θα γίνει έκθεση ζωγραφικής και φωτογραφίας με έργα συναδέλφων στην αίθουσα τέχνης «Ελευθερία».

# Η Dentsply Sirona εγκαθιστά σύγχρονες οδοντιατρικές μονάδες προσομοίωσης για τους φοιτητές στο Πανεπιστήμιο του Μισούρι-Κάνσας

Η Dentsply Sirona, η ηγέτιδα εταιρεία στο χώρο της ψηφιακής οδοντιατρικής, αποδεικνύει για άλλη μια φορά ότι θέτει τα θεμέλια της οδοντιατρικής του αύριο, συμβάλλοντας στην εκπαίδευση της νέας γενιάς επιστημόνων.

Περισσότερες από 100 μονάδες προσομοίωσης οδοντιατρικών κλινικών διαδικασιών για τις ανάγκες των φοιτητών τοποθετήθηκαν στην Οδοντιατρική Σχολή του Πανεπιστημίου του Μισούρι - Κάνσας (UMKC), σε ένα πρωτοποριακό εγχείρημα συνολικής αξίας 4 εκ. δολαρίων, καθιστώντας τα εκπαιδευτικά εργαστήρια του UMKC, από τις πιο τεχνολογικά προηγμένες εκπαιδευτικές εγκαταστάσεις στις ΗΠΑ.

Τον Οκτώβριο, δύο εργαστήρια της Οδοντιατρικής Σχολής του Μισούρι- Κάνσας εξοπλίστηκαν με 109 μονάδες προσομοιωτών Intego για φοιτητές και δύο μονάδες διδασκόντων. Τα αναβαθμισμένα εργαστήρια επιτρέπουν τώρα στους μαθητές να μάθουν και να εξασκηθούν σε ένα ρεαλιστικό κλινικό περιβάλλον, καθώς όλες οι οδοντιατρικές διαδικασίες μπορούν να προσομοιωθούν υπό εργονομικές συνθήκες με σωστή τεχνική οργάνων. Η διαμόρφωση των σταθμών εργασίας επιτρέπει την μέγιστη ευελιξία. Οι μονάδες προσομοίωσης είναι κατάλληλες τόσο για τους φοιτητές οδοντιατρικής όσο και για τους υγειονολόγους και περιλαμβάνουν την επιλογή προσθήκης περαιτέρω λειτουργιών και τεχνολογικών ενημερώσεων.

*«Η διαδικασία σχεδιασμού και έρευνας ήταν κρίσιμη για την επιτυχία αυτού του έργου στο UMKC. Η στενή συνεργασία με τους υπεύθυνους του πανεπιστημίου για να χαρτογραφήσουμε τις ιδέες και τα οράματά τους για τα επόμενα χρόνια μάς επέτρεψε να προσφέρουμε ένα εξατομικευμένο χαρτοφυλάκιο προϊόντων και κατάρτισης από την αρχή μέχρι το τέλος»* ανέφερε ο **Peter Rössling**, Διευθυντής Πωλήσεων του Τμήματος International Special Clinic Solutions USA / Canada (ISCS) της Sirona Dentsply. *«Αυτή είναι η πρώτη μας εγκατάσταση μονάδων προσοιμοίωσης στις ΗΠΑ και προσβλέπουμε στο να φέρουμε την τεχνολογία μας πιο κοντά σε περισσότερους φοιτητές στη χώρα»*, πρόσθεσε ο ίδιος.

*Η πρώτη εγκατάσταση μονάδων προσομοίωσης στην Αμερική από το Τμήμα International Special Clinic Solutions της Dentsply Sirona πραγματοποιήθηκε στην Οδοντιατρική Σχολή του UMKC.*

Τα πανεπιστήμια και οι μεγάλες κλινικές σε όλο τον κόσμο από τη Γερμανία έως τη Νότια Αφρική και τη Νέα Ζηλανδία εμπιστεύονται τη μακρόχρονη εμπειρία του Τμήματος ISCS της Dentsply Sirona και τη σφαιρική προσέγγισή του. Από τη διαβούλευση και το σχεδιασμό έως την εκπαίδευση και την παγκόσμια υποστήριξη, το ISCS διασφαλίζει ότι το μοναδικό όραμα του κάθε πελάτη αποκτά σάρκα και οστά.

Ο εξοπλισμός υψηλής ποιότητας στο UMKC έχει σχεδιαστεί και κατασκευαστεί στη Γερμανία, χρησιμοποιώντας ιδιαίτερα ανθεκτικά υλικά, ιδανικά για το περιβάλλον του πανεπιστημίου.

*«Το εργαστήριο είναι εκπληκτικό. Αυτό θα δώσει στους μαθητές μας την δυνατότητα απόκτησης εμπειριών που προσομοιάζουν στις πραγματικές συνθήκες εργασίες των οδοντιάτρων, πριν αρχίσουν να θεραπεύουν ασθενείς»*, ανέφερε η κ. **Marsha Pyle**, Κοσμήτορας της Οδοντιατρικής Σχολής του UMKC.

*Πηγή φωτογραφιών: UMKC Strategic Marketing & Communication and Biomedical Communications, UMKC School of Dentistry. Copyright, Curators of the University of Missouri.

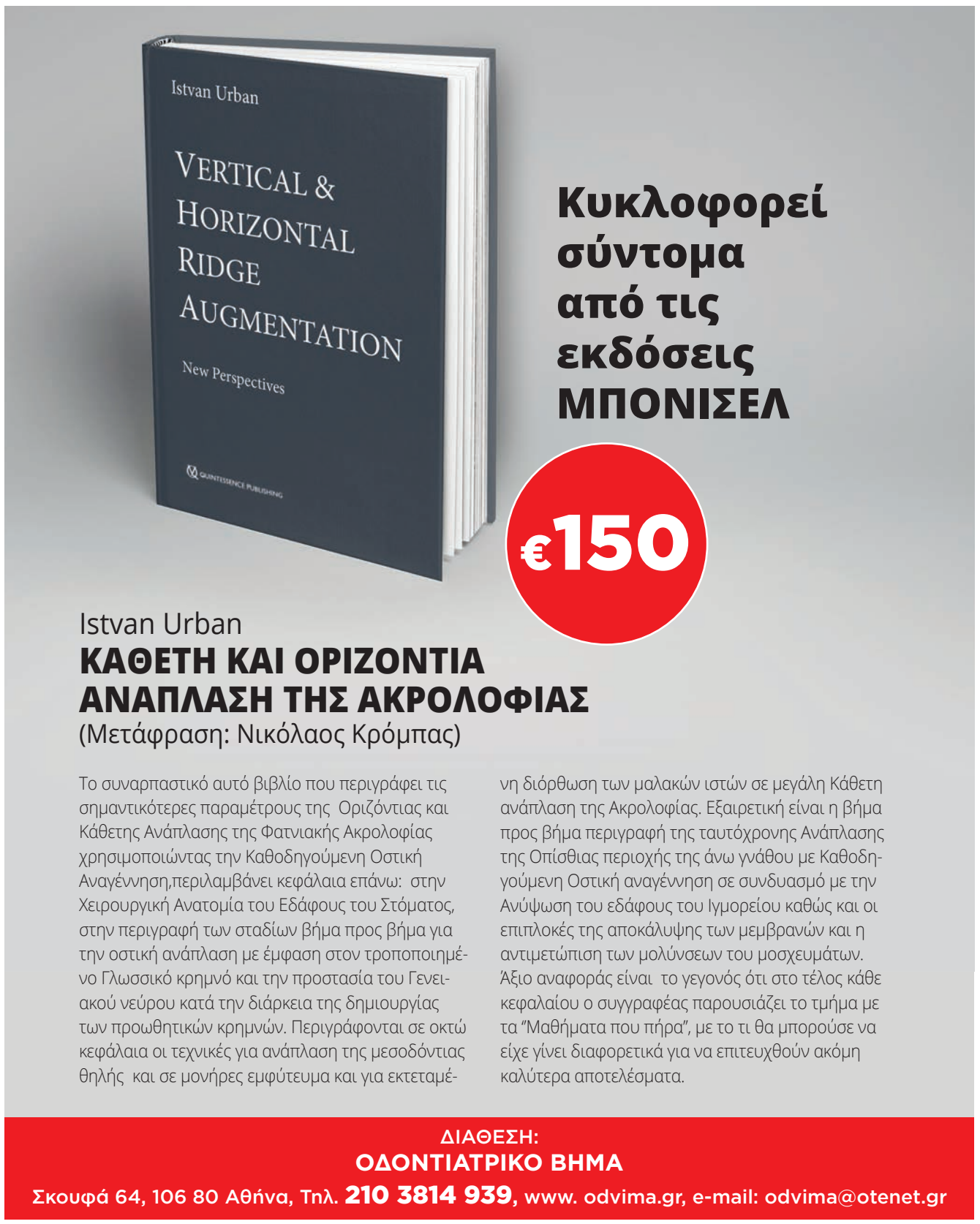

# 25 Χρόνια Λειτουργίας του Προγράμματος Μεταπτυχιακών Σπουδών στην Ορθοδοντική του ΑΠΘ

Το Σάββατο 7 Δεκεμβρίου 2019 κατά τη διάρκεια της Επίσημης Τελετής Έναρξης του 22ου Πανελλήνιου Συνεδρίου της Ορθοδοντικής Εταιρείας της Ελλάδος και της Ορθοδοντικής Εταιρείας Βορείου Ελλάδος, που έλαβε χώρα στο ξενοδοχείο Makedonia Palace, πραγματοποιήθηκε μέσα σε μια κατάμεστη αίθουσα η επέτειος των 25 χρόνων από την ίδρυση του Προγράμματος Μεταπτυχιακών Σπουδών του Εργαστηρίου Ορθοδοντικής του Τμήματος Οδοντιατρικής του Αριστοτελείου Πανεπιστημίου Θεσσαλονίκης.

Όπως τόνισε ο Καθηγητής και Διευθυντής του Εργαστηρίου και του Μεταπτυχιακού Προγράμματος κ. **Μόσχος Α. Παπαδόπουλος**, χάρη στις ιδιαίτερες προσπάθειες και τον αγώνα του κ. **Γ. Κολοκυθά** αλλά και την πολύτιμη συνεργασία του κ. **Α. Ε. Αθανασίου**, ιδρύθηκε το 1994 το πρώτο στην Ελλάδα Πρόγραμμα Μεταπτυχιακών Σπουδών στην Ορθοδοντική, το οποίο λειτουργεί από τότε διαρκώς μέχρι και σήμερα παρά τις έντονες δυσκολίες σε πόρους και έμψυχο υλικό και με διάφορα νομικά πλαίσια. Το Πρόγραμμα Μεταπτυχιακών Σπουδών του Εργαστηρίου Ορθοδοντικής του Τμήματος Οδοντιατρικής του Αριστοτελείου Πανεπιστημίου Θεσσαλονίκης με την συμβολή και τη σκληρή δουλειά τόσο των κατά καιρούς ηγεσιών του όσο και του υπόλοιπου επιστημονικού προσωπικού του, είναι πλέον αναγνωρισμένο σε διεθνές επίπεδο και έχει κερδίσει επάξια μια υψηλή θέση στη διεθνή επιστημονική κοινότητα.

Τέλος, ο κ. Παπαδόπουλος σημείωσε ότι το Πρόγραμμα Μεταπτυχιακών Σπουδών στην Ορθοδοντική βασιζόμενο στον ζήλο και την εργατικότητα τόσο των εν ενεργεία μελών ΔΕΠ, όσο και του υπόλοιπου επιστημονικού και βοηθητικού προσωπικού, θα συνεχίσει και στο μέλλον την προσπάθεια που καταβάλει ήδη τόσα χρόνια να ανεβάσει ακόμη υψηλότερα το επίπεδο της παρεχόμενης μεταπτυχιακής εκπαίδευσης στην Ορθοδοντική στη χώρα μας.

Μετά το πέρας της παρουσίασης του Μεταπτυχιακού Προγράμματος ο κ. Παπαδόπουλος απένειμε τιμητικές πλακέτες για την σημαντική συμβολή τους στο Πρόγραμμα τόσο στα αφυπηρετήσαντα όσο και στα ενεργά μέλη Δ.Ε.Π. του Εργαστηρίου Ορθοδοντικής

Την τελετή τίμησαν με την παρουσία τους ο Δήμαρχος Θεσσαλονίκης κ. **Ζέρβας**, ο Πρύτανης του Αριστοτέλειου Πανεπιστημίου Θεσσαλονίκης κ. **Παπαϊωάννου**, ο Κοσμήτορας της Σχολής Επιστημών Υγείας κ. **Δαρδαβέσης**, αφυπηρετήσαντες Καθηγητές του Εργαστηρίου Ορθοδοντικής και άλλοι Καθηγητές του Αριστοτέλειου Πανεπιστημίου Θεσσαλονίκης, του Εθνικού και Καποδιστριακού Πανεπιστημίου Αθηνών, αλλά και Πανεπιστημίων του εξωτερικού και πολλοί Έλληνες και ξένοι ορθοδοντικοί.

## Βράβευση του Καθηγητή Μόσχου Α. Παπαδόπουλου από την WFO

Παράλληλα, κατά την τελετή έναρξης του Συνεδρίου πραγματοποιήθηκε σε συγκινητικό κλίμα η απονομή του βραβείου "Regional Award of Merit" στον Καθηγητή Ορθοδοντικής του Αριστοτελείου Πανεπιστημίου Θεσσαλονίκης κ. Μόσχο Α. Παπαδόπουλο.

Το βραβείο "Regional Award of Merit" απονέμεται από την Παγκόσμια Ομοσπονδία Ορθοδοντικών-World Federation of Orthodontists-(WFO) σε εκείνα τα μέλη της, τα οποία έχουν διακριθεί και αποδεδειγμένα έχουν συμβάλλει σημαντικά στην Ορθοδοντική σε διεθνές επίπεδο, είτε μέσω ακαδημαϊκών, ερευνητικών, διοικητικών, κλινικών ή οργανωμένων ορθοδοντικών δραστηριοτήτων.

Τον τιμώμενο προλόγισε ο Πρόεδρος της Ορθοδοντικής Εταιρείας της Ελλάδος και μέλος του Διοικητικού Συμβουλίου της Παγκόσμιας Ομοσπονδίας Ορθοδοντικών κ. **Παναγιώτης Σκουλαρίκης**, ο οποίος αναφέρθηκε στην προσωπικότητα, το ακαδημαϊκό ήθος και τις

*Μεταξύ των μελών ΔΕΠ που τιμήθηκαν για την συμβολή τους στο Πρόγραμμα Μεταπτυχιακών Σπουδών στην Ορθοδοντική του ΑΠΘ ήταν ο Καθηγητής κ. Αθανάσιος Ε. Αθανασίου (αριστερά), ο οποίος παρέλαβε την τιμητική του πλακέτα από τον κ. Παπαδόπουλο.*

επιστημονικές δραστηριότητες του Καθηγητή κ. Μ. Α. Παπαδόπουλου. Κατόπιν ακολούθησε η προβολή μιας σύντομης παρουσίασης με πλήθος φωτογραφιών από την επιστημονι-

*Στιγμιότυπο από τη τελετή βράβευσης του Καθηγητή κ. Μόσχου Παπαδόπουλου. Από αριστερά διακρίνονται: ο κ. Π. Σκουλαρίκης, ο τιμώμενος καθηγητής, κ. Μ. Παπαδόπουλος, ο Καθ. Joseph Bouserhal και η κ. Ι. Ιωαννίδου-Μαραθιώτου.*

κή διαδρομή του κ. Παπαδόπουλου. Μετά το πέρας αυτής της παρουσίασης έλαβε χώρα η απονομή του βραβείου από τον κ. Παναγιώτη Σκουλαρίκη και τον Καθηγητή Ορθοδοντικής του Saint Joseph University της Βυρρητού κ. Joseph Bouserhal, επίσης μέλος του Διοικητικού Συμβουλίου της Παγκόσμιας Ομοσπονδίας Ορθοδοντικών.

Αμέσως μετά την παραλαβή του βραβείου "Regional Award of Merit", ο κ. Παπαδόπουλος τόνισε ότι το βραβείο αυτό δεν αφορά μόνο το πρόσωπό του, αλλά αντανακλά και στην Ελλάδα και την ελληνική ορθοδοντική κοινότητα, αλλά και στο Εργαστήριο Ορθοδοντικής του Τμήματος Οδοντιατρικής του ΑΠΘ, το οποίο έχει την τιμή να διευθύνει και ευχαρίστησε τους συναδέλφους καθηγητές, τους επιστημονικούς συνεργάτες και τους φοιτητές του με τους οποίους συνεργάστηκε όλα αυτά τα χρόνια, αλλά ιδιαίτερα την οικογένειά του για την κατανόηση και τη διαρκή, ακατάπαυστη και χωρίς απαιτήσεις συμπαράστασή τους, χωρίς την οποία τίποτε από όλα αυτά δεν θα ήταν δυνατόν.

€110

# Τα Οδοντικά Εμφυτεύματα στην Κλινική Πράξη

**Αναστάσιος Τσίρλης,** Καθηγητής ΑΠΘ

Τα οστεοενσωματούμενα οδοντικά εμφυτεύματα αποτελούν σήμερα μια σοβαρά υπολογίσιμη λύση για την αντιμετώπιση των οδοντικών προβλημάτων τόσο από πλευράς λειτουργικότητας όσο και από πλευράς αισθητικής.
Το βιβλίο αυτό γράφτηκε στο πλαίσιο μιας προσπάθειας ανάδειξης της συμβολής του τομέα των οδοντικών εμφυτευμάτων στην αντιμετώπιση και την αποκατάσταση οδοντικών ελλείψεων, μέσα από την παρουσίαση ρεαλιστικών κλινικών περιστατικών που καλύπτουν, σε μεγάλο βαθμό, τις πλέον πιθανές και κατά περιοχή περιπτώσεις οι οποίες χρήζουν εμφυτευματικής αποκατάστασης.
Ως κλινικός οδηγός, απευθύνεται σε όλους τους οδοντιάτρους που ασχολούνται με την Εμφυτευματολογία, παρουσιάζοντας αντιπροσωπευτικά κλινικά περιστατικά στα οποία περιγράφονται όλες οι βασικές ενέργειες, από τον αρχικό σχεδιασμό μέχρι το τελικό αποκαταστατικό αποτέλεσμα.

Έκδοση: «ΟΒ». ©2017. Σελίδες: 408

€180

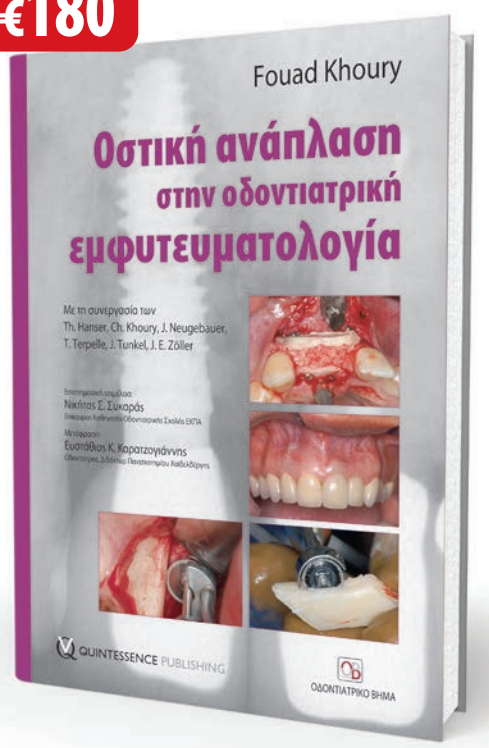


## Οστική Ανάπλαση στην Οδοντιατρική Εμφυτευματολογία

Το παγκόσμιο best seller του Fouad Khoury

**Επιστημονική επιμέλεια:**
Νικήτας Σ. Συκαράς Επίκουρος Καθηγητής Οδοντιατρικής Σχολής ΕΚΠΑ

**Μετάφραση:**
Ευστάθιος Κ. Καρατζογιάννης Οδοντίατρος, Διδάκτωρ Παν/μίου Χαϊδελβέργης

Το οστικό μόσχευμα αποτελεί σήμερα ένα από τα πιο βασικά κεφάλαια στην οδοντιατρική εμφυτευματολογία. Το βιβλίο Οστική ανάπλαση στην οδοντιατρική εμφυτευματολογία των εκδόσεων Quintessence, με 536 σελίδες και 1.800 έγχρωμες φωτογραφίες, περιγράφει και αναλύει τις πιο σύγχρονες τεχνικές μεταμόσχευσης στη χειρουργική των εμφυτευμάτων. Για το λόγο αυτό αποτελεί ένα εγχειρίδιο πραγματικά μοναδικό.
Το βιβλίο Οστική ανάπλαση στην οδοντιατρική εμφυτευματολογία αποτελεί σημείο αναφοράς για κάθε εμφυτευματολόγο, γναθοχειρουργό και, φυσικά, για κάθε οδοντίατρο που ενδιαφέρεται για το συγκεκριμένο επιστημονικό πεδίο.

€200

## Εμφυτεύματα Στην Αισθητική Ζώνη

Μία βήμα προς βήμα στρατηγική θεραπείας

UELI GRUNGER

**Επιστημονική επιμέλεια μετάφρασης**
Νίκος Κρόμπας, Οδοντίαρος
Associate Branemark Osseointegration Center Greece

Γραμμένο από ένα πρωτοπόρο και αξιοσέβαστο χειρουργό αυτό το βιβλίο παρουσιάζει μια όχι συνηθισμένη στρατηγική για την αισθητική αποκατάσταση προσθίων δοντιών που έχει αποδειχθεί αποτελεσματική με πολλά χρόνια κλινικής εμπειρίας. Ανασκοπεί Βιολογικές Αρχές, Σχέδιο Θεραπείας, Ενδείξεις, Αισθητική Ανάλυση και Προσθετικές επιλογές και εστιάζει σε παράγοντες όπως ατραυματική εξαγωγή, ακριβή τοποθέτηση ενός και δύο εμφυτευμάτων, κριτήρια για μονοφασική και διφασική τοποθέτηση εμφυτευμάτων καθώς και πληθώρα τεχνικών για διαχείριση των μαλακών ιστών.
Το βιβλίο αυτό με 4.000 φωτογραφίες κλινικών τεχνικών και διαδικασιών θα βελτιώσει την αισθητική έκβαση οποιασδήποτε εμφυτευματικής θεραπείας ανεξάρτητα από την θεραπευτική προσέγγιση.

€130

## Η Προσθετική των Οδοντικών Εμφυτευμάτων

Carl. E. Misch

**Επιστημονική επιμέλεια-Μετάφραση:**
Πελοπίδας Ι. Λομβαρδάς

Με απλές, αλλά πρακτικές κλινικές μεθόδους, καθοδηγεί τον οδοντίατρο αναφορικά με τη διάγνωση, το σχέδιο θεραπείας, το σχεδιασμό των εμφυτευμάτων και την επιλογή υλικών και τεχνικών. Το βιβλίο αυτό δίνει τις απαραίτητες πληροφορίες για τη μηχανική και τη βιολογία του οστού και των εμφυτευμάτων, ώστε να καταρτιστεί ένα σωστό και εμπεριστατωμένο σχέδιο θεραπείας. Παρέχει τις απαραίτητες θεωρητικές και κλινικές γνώσεις για να πραγματοποιηθεί κάθε στάδιο του συγκεκριμένου σχεδίου. Μάθετε πώς με τη χρήση των οδοντικών εμφυτευμάτων μπορείτε να βοηθήσετε τους ολικά ή μερικώς νωδούς ασθενείς σας να αποκτήσουν μια νέα όμορφη και λειτουργική οδοντοστοιχία, άνεση και γενική οδοντική υγεία. Διαθέτει εξαιρετική εικονογράφηση των διάφορων προσθετικών κατασκευών όπως ακίνητες αποκαταστάσεις και επένθετες οδοντοστοιχίες. Ο οδοντίατρος μαθαίνει τις τεχνικές της άμεσης φόρτισης, το σωστό προεγχειρητικό έλεγχο και τις διάφορες μεθόδους προσθετικών αποκαταστάσεων.

Στις τιμές περιλαμβάνονται τα έξοδα αποστολής και ο ΦΠΑ

ΟΔΟΝΤΙΑΤΡΙΚΟ ΒΗΜΑ

Τώρα μπορείτε να κάνετε τις αγορές σας με **πιστωτική κάρτα** και άτοκες δόσεις απευθείας από τον προσωπικό σας υπολογιστή, μέσω του www.odvima.gr

Σκουφά 64, 106 80 Αθήνα, Τηλ. **210 3814 939**, www. odvima.gr, e-mail: odvima@otenet.gr

# Επιστημονική Ημερίδα από τον Ο.Σ. Κορινθίας

Ο Οδοντιατρικός Σύλλογος Κορινθίας διοργανώνει το Σάββατο, **25 Ιανουαρίου 2020** επιστημονική ημερίδα με θέμα *«Ανεπιθύμητες καταστάσεις και συμβάματα κατά την άσκηση της Οδοντιατρικής: Πρόληψη και Αντιμετώπιση»*. Η ημερίδα θα πραγματοποιηθεί στον κινηματογράφο **«Φλοίσβο»** (Δαμασκηνού 36, Κόρινθος). Η συμμετοχή στην ημερίδα είναι δωρεάν και η παρακολούθηση του επιστημονικού προγράμματος μοριοδοτείται με 4 μόρια, σύμφωνα με το πρόγραμμα Συνεχιζόμενης Επιστημονικής Εκπαίδευσης Οδοντιάτρων (Σ.Ε.Ε.Ο) της Ε.Ο.Ο.
Στόχος της ημερίδας είναι να παρουσιαστούν με τη βοήθεια έμπειρων και καταξιωμένων ομιλητών τα συμβάματα και η αντιμετώπισή τους, κατά σειράν στην ορθοδοντική, στην ενδοδοντία, στην προσθετική, καθώς και στον ιδιαίτερα ευαίσθητο τομέα της κατευθυνόμενης οστικής ανάπλασης για μελλοντική τοποθέτηση εμφυτευμάτων.
Αναλυτικότερα, το **πρόγραμμα της ημερίδας** διαμορφώνεται ως εξής:

**09.30-10.00** Προσέλευση-Εγγραφή Συνέδρων
Επίσκεψη στην Έκθεση Οδοντιατρικών Ειδών

**10.00-11.00** Συμβάματα κατά την ορθοδοντική θεραπεία και η διαχείρισή τους
**Ηλίας Ανδρεόπουλος**, Ειδικός Ορθοδοντικός

**11.00-12.00** Από την πρόληψη του ανεπιθύμητου στη διαχείριση του απροσδόκητου στην Ενδοδοντία
**Αλέξανδρος Προύντζος**, Οδοντίατρος, ειδικευθείς στην Ενδοδοντία, Επιστημονικός Συνεργάτης ΕΚΠΑ

**12.00-12.30** Διάλειμμα-Καφές
Επίσκεψη στην Έκθεση Οδοντιατρικών Ειδών

**12.30-13.30** Αστοχίες και επιπλοκές στην Κινητή και Ακίνητη Προσθετική Αποκατάσταση
**Ηρακλής Καρκαζής**, Καθηγητής Προσθετολογίας Οδ. Σχολής ΕΚΠΑ
**Νικήτας Συκαράς**, Επ. Καθηγητής Προσθετολογίας Οδ. Σχολής ΕΚΠΑ

**13.30-14.30** Σημεία Προσοχής και Συχνά Λάθη που μειώνουν την αναποτελεσματικότητα της κατευθυνόμενης οστικής ανάπλασης στην μελλοντική τοποθέτηση εμφυτευμάτων
**Σπύρος Βασιλόπουλος**, Επ. Καθηγητής Περιοδοντολογίας Οδ. Σχολής ΕΚΠΑ

*Σημειώνεται ότι στο πλαίσιο της ημερίδας θα πραγματοποιηθεί και η κοπή της πρωτοχρονιάτικης πίτας του Συλλόγου με εκπλήξεις και δώρα!

# Bone & Tissue Days
## 14-15 Φεβρουαρίου 2020

Η **Ελληνική Περιοδοντολογική Εταιρεία** διοργανώνει για δεύτερη φορά στην Ελλάδα το «Bone & Tissue Days», με ξένους ομιλητές εγνωσμένης αξίας, το οποίο θα λάβει χώρα στις **14 και 15 Φεβρουαρίου 2020**, στο Ξενοδοχείο **«Royal Olympic»,** στην Αθήνα.
Αναλυτικά το πρόγραμμα της εκδήλωσης είναι διαθέσιμο στη διεύθυνση:
***http://www.periodontology.gr/index.php/en/activities/congresses***

# Ετήσιο Συνέδριο Στοματολογικής Εταιρείας Βορείου Ελλάδος

Η Στοματολογική Εταιρεία Βορείου Ελλάδος διοργανώνει το φετινό, Ετήσιο συνέδριο της, στις **27-28 Μαρτίου 2020** στη **Θεσσαλονίκη** στο «The Met Hotel», με κεντρικό θέμα:

**«Η οδοντιατρική επιστήμη μπροστά στις νέες προκλήσεις»**

Στο συνέδριο θα λάβουν μέρος ομιλητές εγνωσμένου κύρους και αποδοχής, προεξοφλώντας την επιτυχία του επιστημονικού προγράμματος.

Bio3™
ΕΜΦΥΤΕΥΜΑ Bio3

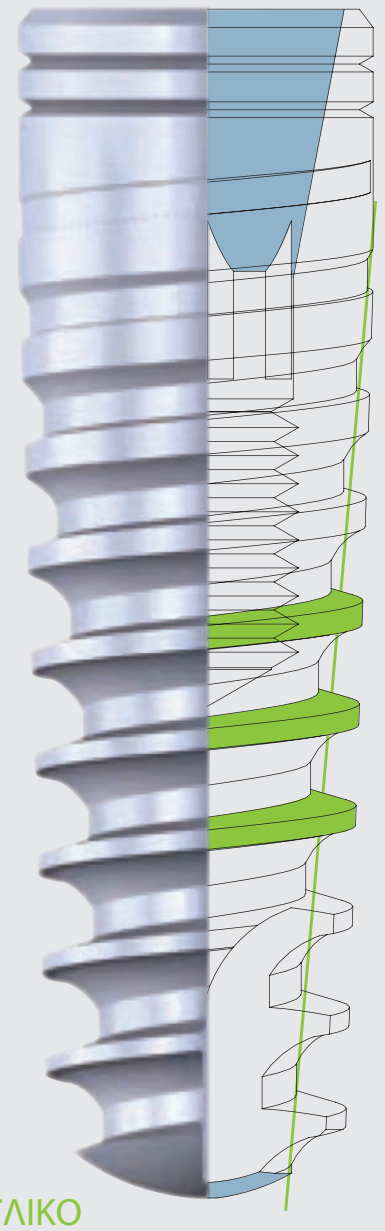

ΥΛΙΚΟ
Τιτάνιο Grade 4

**Bio3 IMPLANT PROGRESSIVE**
Γκάμα κωνικών οδοντικών εμφυτευμάτων

ΚΩΝΙΚΗ ΣΥΝΔΕΣΗ: Η κωνική σύνδεση με εσωτερικό εξάγωνο προσφέρει ακρίβεια σύνδεσης εμφυτεύματος-abutment και επομένως, επηρεάζει τη διαδικασία σταθεροποίησης των μόνιμων προσθετικών αποκαταστάσεων. Η κωνικότητα 12° προσφέρει αυτή τη σύνδεση με άριστη εφαρμογή και σταθερότητα. Η κωνική σύνδεση είναι απόλυτα ανθεκτική έναντι των βακτηρίων και εμφανίζει άριστα αποτελέσματα στη μείωση της συμπίεσης στο αυχενικό τμήμα του εμφυτεύματος.

ΧΑΡΑΚΤΗΡΙΣΤΙΚΑ: -Εμφύτευμα σπειροειδούς σχήματος με σπείρες επεμβατικού σχεδιασμού που αναπτύχθηκε για καλύτερη αρχική σταθερότητα, επομένως συστήνεται να χρησιμοποιηθεί σε οστικούς τύπους II, III και IV.
-Το κωνικό σώμα του εμφυτεύματος συνδυάζεται άριστα με το σχήμα του τρυπάνου για ακριβή προσαρμογή με το οστό.
-Η κωνικότητα του σώματος του εμφυτεύματος βελτιώνει το χαρακτηριστικό της αυτοπροσαρμογής. Το μη επεμβατικό ακρορριζικό τμήμα του εμφυτεύματος προλαμβάνει τη βλάβη ανατομικών μορίων κατά την ανύψωση ιγμορείου.
-Εναλλαγή πλατφόρμας.

ΑΚΡΟΡΡΙΖΙΚΟ ΤΜΗΜΑ: Λόγω του σχεδιασμού ακριβείας του ακρορριζικού τμήματος του εμφυτεύματος μπορεί να προληφθεί η βλάβη των ανατομικών οστικών δομών και να δοθεί η δυνατότητα στον εμφυτευματολόγο να μειώσει το χρόνο της χειρουργικής φάσης στης θεραπείας με εμφυτεύματα. Το εμφύτευμα Progressive δίνει τη δυνατότητα επίλυσης οποιονδήποτε κλινικών προβλημάτων ακόμη και σε πολύ σύνθετες περιπτώσεις.

**Bio3 IMPLANT ADVANCED**
Γκάμα κωνικών οδοντικών εμφυτευμάτων

ΚΩΝΙΚΗ ΣΥΝΔΕΣΗ: Η κωνική σύνδεση με εσωτερικό εξάγωνο προσφέρει ακρίβεια σύνδεσης εμφυτεύματος-abutment και επομένως, επηρεάζει τη διαδικασία σταθεροποίησης των μόνιμων προσθετικών αποκαταστάσεων. Η κωνικότητα 12° προσφέρει αυτή τη σύνδεση με άριστη εφαρμογή και σταθερότητα. Η κωνική σύνδεση είναι απόλυτα ανθεκτική έναντι των βακτηρίων και εμφανίζει άριστα αποτελέσματα στη μείωση της συμπίεσης στο αυχενικό τμήμα του εμφυτεύματος.

ΧΑΡΑΚΤΗΡΙΣΤΙΚΑ: -Εμφύτευμα σπειροειδούς μορφολογίας με κλασικές τριγωνικές σπείρες δύο εναλλασσόμενων μηκών, αυτοπροσαρμοζόμενο. Αναπτύχθηκε για καλύτερη αρχική σταθερότητα. Μπορεί να χρησιμοποιηθεί σε διάφορους οστικούς τύπους.
-Το κωνικό σώμα του εμφυτεύματος συνδυάζεται άριστα με το σχήμα του τρυπάνου για ακριβή προσαρμογή με το οστό.
-Η κωνικότητα του σώματος του εμφυτεύματος βελτιώνει το χαρακτηριστικό της αυτοπροσαρμογής. Το μη επεμβατικό ακρορριζικό τμήμα του εμφυτεύματος προλαμβάνει τη βλάβη ανατομικών μορίων κατά την ανύψωση ιγμορείου.
-Εναλλαγή πλατφόρμας.

ΑΚΡΟΡΡΙΖΙΚΟ ΤΜΗΜΑ: Ένα ακρορριζικό τμήμα εμφανίζει οξείες σπείρες και αντιπεριστροφικές σχισμές. Λόγω της ειδικής μορφολογίας του ακρορριζικού τμήματος μπορεί να προλάβει τη βλάβη των ανατομικών οστικών δομών.

SBdent
Μάγερ 21, Αθήνα
4ος Όροφος
Τηλ: 216 8093450
Email: info@sbdent.gr

Bio3 Implants GmbH

# Ο εμβληματικός ιατρός Γεώργιος Λάσκαρης

Έργω κ' ουκέτι μύθω.
*Έργα και όχι λόγια.*
**Αισχύλος**

Πριν από 33 χρόνια, στη δύση του εικοστού αιώνα, ένας οραματιστής έλληνας ιατρός-οδοντίατρος, ο Γιώργος Λάσκαρης, φύτεψε το δικό του σπόρο στη γη της Στοματολογίας. Ο σπόρος ήταν ένας υπέροχος άτλαντας της Κλινικής Στοματολογίας στην Ελληνική γλώσσα από τις Ιατρικές εκδόσεις «Λίτσας», που στα επόμενα χρόνια θα μεταφραζόταν σε πολλές γλώσσες και οι αριστουργηματικές επανεκδόσεις του θα κοσμούσαν τις ιατρικές βιβλιοθήκες σ' ολόκληρο τον κόσμο, συγκεντρώνοντας την καθολική αναγνώριση και έπαινο των ειδικών. Δίκαια, πολλοί συνάδελφοι από το διεθνή χώρο αποκάλεσαν την τελευταία έκδοση στην Αγγλική γλώσσα "Βίβλο" της Κλινικής Στοματολογίας. Έτσι, μέσα σ' ένα τέταρτο του αιώνα, από το 1986 (έτος της πρώτης Ελληνικής έκδοσης) έως το 2017 (έτος της 4ης Αγγλικής έκδοσης), η Ελληνική Στοματολογία εκτοξεύτηκε σε δυσθεώρητα ύψη και ο «πατέρας» της καθηγητής Γιώργος Λάσκαρης αναδείχτηκε σε εμβληματική μορφή της σύγχρονης ιστορίας της Παγκόσμιας Στοματολογίας. Τον περασμένο Ιούνη, εκδόθηκε - και πάλι από τις Ιατρικές εκδόσεις «Λίτσας» - ο άτλαντας "τσέπης" των Νόσων του Στόματος με συγγραφείς τον καθηγητή Γιώργο Λάσκαρη και τη μαθήτριά του, στενή συνεργάτιδά του Στοματολόγο και επισκέπτρια Λέκτορα στο Πανεπιστήμιο του Harvard Δρα Ελεάνα Στουφή. Τούτος ο άτλαντας είναι η αποθέωση της διαφορικής διάγνωσης με την παρουσίαση των νόσων του στόματος από διαφορετικές οπτικές γωνιές, αφού η ταξινόμησή τους έχει γίνει με κριτήριο τη μορφολογία και το χρώμα τους, αλλά και την ανατομική περιοχή προσβολής. Με τις εκδόσεις του 2017 και του 2019 η Ελληνική Στοματολογία σφράγισε το πρώτο τέταρτο του 21ου αιώνα.

Το 1986, όταν πρωτοκυκλοφόρησε ο άτλαντας της Κλινικής Στοματολογίας του καθηγητή Λάσκαρη, το πεδίο της Στοματολογίας ήταν σχετικά γόνιμο. Πρωτύτερα, είχαν φροντίσει γι' αυτό κάμποσοι οραματιστές εκείνης της εποχής, με πρωτοπόρους τον Αμερικανό Lester Burket και τον Δανό Jrgen Pindborg. Ο πρώτος ήταν ο πατέρας της Κλινικής Στοματολογίας στις Ηνωμένες Πολιτείες και ο δεύτερος ήταν ο επιφανέστερος παθολογοανατόμος του στόματος παγκοσμίως. Όμως, εκείνη την εποχή, το αντικείμενο της Κλινικής Στοματολογίας μαστιζόταν από «κρίση ταυτότητας». Η πλειοψηφία των οδοντιάτρων δεν έβλεπε πέρα από τα δόντια, ενώ άλλες ιατρικές ειδικότητες προσπαθούσαν να οικειοποιηθούν το στόμα με τραγικά αποτελέσματα. Το έργο του καθηγητή Λάσκαρη – το συγγραφικό, το διδακτικό στο παν/μιο Αθηνών, στα διεθνή και τα ντόπια συνέδρια, τις ημερίδες και τα σεμινάρια, καθώς και το κλινικό στο Νοσοκομείο «Ανδρέας Συγγρός» από το 1971 έως το 2008, αλλά και στο ιδιωτικό ιατρείο έως σήμερα - άμβλυνε, σε μεγάλο βαθμό, την κρίση ταυτότητας του αντικειμένου της Στοματολογίας. Το έργο του όρισε και καθόρισε τη θέση της Κλινικής Στοματολογίας στην σύγχρονη εποχή. Οριοθέτησε τα σύνορα οδοντιατρικής και ιατρικής. Εκεί, όπου ο ιατρικός κόσμος αντάμωσε με τον οδοντιατρικό και το στόμα αντιμετωπίστηκε σαν αναπόσπαστο τμήμα του σώματος. Εκεί που έγινε ο εμβολιασμός της οδοντιατρικής με ιατρική σκέψη. Αυτό, κατά την ταπεινή γνώμη μου, είναι το τεράστιο επίτευγμα του έργου του καθηγητή Γιώργου Λάσκαρη. Συνέδραμε στην αλλαγή του βηματισμού της Κλινικής Στοματολογίας σε παγκόσμιο επίπεδο. Άρχισε να γίνεται αυτή υπόθεση και της ιατρικής. Δεν είναι τυχαίο, ότι όλοι σήμερα μιλούν για την σύνδεση στόματος και σώματος (mouth-body connection) και τον τεράστιο ρόλο της στοματικής υγείας στη γενική υγεία.

Κοντά στα παραπάνω, αξίζει να γίνει μια σύντομη αναφορά και στα άλλα ευεργετήματα που πηγάζουν από το έργο του καθηγητή Λάσκαρη. Το έργο του είναι θεμελιακό στη δημιουργία Ελληνικής Σχολής Σκέψης στην Στοματολογία με ακτινοβολούσα θέση στο παγκόσμιο ιατρικό στερέωμα. Φοιτητές και πτυχιούχοι της Οδοντιατρικής βρήκαν έμπνευση στο έργο και τη δράση του ανθρώπου με την ακούραστη και ανεκτίμητη προσφορά. Σήμερα, εξαίρετοι συνάδελφοι Στοματολόγοι με υπέροχες σπουδές στο εσωτερικό και το εξωτερικό είναι διεσπαρμένοι σ' όλη την Ελληνική επικράτεια προσφέροντας ανεκτίμητες υπηρεσίες. Όλοι και όλες αναγνωρίζουν το έργο του πρωτοπόρου Δάσκαλου και Κλινικού Ιατρού, που ανδρώθηκε στο πέρασμα του χρόνου κάτω από συνθήκες όχι ιδιαίτερα ευνοϊκές και μέσα σε κλίμα μοναξιάς και αυταπάρνησης. Το πάθος και η αφοσίωσή του μας εμπνέουν. Όσο για μας, τους υπηρέτες της Μεταφραστικής Στοματολογίας, το έργο τούτο έχει μια ιδιαίτερη σημασία, γιατί η αφετηρία και ο τερματισμός των ερευνητικών προσπαθειών μας είναι η κλινική. Τέλος, αξίζει αναγνώριση στις Ιατρικές Εκδόσεις «Λίτσας», που για τρεις και πλέον δεκαετίες επένδυσαν στο πολύτιμο κλινικό υλικό του καθηγητή Λάσκαρη αναδεικνύοντάς το μέσα από τις πολυτελείς εκδόσεις τους.

***Δρ. Νίκος Σπ. Σούκος***

**Νίκος Σούκος**
Ο Νίκος Σούκος είναι ερευνητής και εφευρέτης στο πεδίο της Φωτοϊατρικής. Σπούδασε στα Παν/μια Αθηνών (Οδοντιατρική), Λονδίνου (Μάστερ στην Πειραματική Παθολογία του Στόματος) και Μονάχου (Διδακτορικό στη Βιολογία του Στόματος). Μετεκπαιδεύτηκε στα Εργαστήρια Φωτοϊατρικής του Τμήματος Δερματολογίας στο Παν/μιο του Harvard. Υπήρξε ο ιδρυτής και διευθυντής του Εργαστηρίου Εφαρμοσμένης Μοριακής Φωτοϊατρικής στο Ινστιτούτο Forsyth στη Βοστώνη και δίδαξε στην Οδοντιατρική Σχολή του Παν/μίου Harvard. Σήμερα είναι καθηγητής στο Παν/μιο Northeastern στη Βοστώνη και είναι ιδρυτής και διευθύνων σύμβουλος της εταιρείας Photomedics.

**ΒΙΒΛΙΟΚΡΙΤΙΚΗ**

## Pocket Άτλας Νόσων Στόματος

***Γιώργος Λάσκαρης – Ελεάνα Στουφή,*** εκδόσεις Λίτσας, 2019

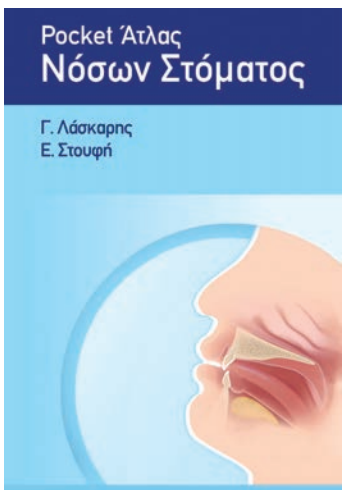


Σήμερα, τα όρια μεταξύ των ποικίλων γνωστικών αντικειμένων καταργούνται ραγδαία, η Στοματολογία όμως αποτελούσε πάντοτε την κλινική ειδικότητα, η οποία ένωνε την Οδοντιατρική και την Ιατρική, αφού στο στόμα εκδηλώνεται, πλην των τοπικών νοσημάτων, πληθώρα συστηματικών παθήσεων.

Αυτονόητη λοιπόν είναι η ανάγκη απόκτησης βασικών γνώσεων Στοματολογίας, τόσο από τους φοιτητές της Οδοντιατρικής και της Ιατρικής, αλλά και από τους Οδοντιάτρους και Ιατρούς όλων των άλλων εξειδικεύσεων και ειδικοτήτων. Την ανάγκη αυτή καλύπτει εξαιρετικά ο παρών «Pocket Atlas Νόσων Στόματος» του έμπειρου και πολυγραφότατου Καθηγητή κυρίου Γ. Λάσκαρη και της συνεργάτιδάς του κας Ε. Στουφή.

Ο εύχρηστος αυτός Άτλαντας μέσα σε 454 σελίδες με τις 435 ανεπανάληπτες εικόνες, επιλεγμένες από το μοναδικό αρχείο του Γιώργου Λάσκαρη και με μία πρωτότυπη και κυρίως αποδοτική, ως προς της εύκολη πρόσληψη των γνώσεων, ταξινόμηση των νόσων, που στηρίζεται 1. στη μορφολογία 2. το χρώμα και 3. την Ανατομική περιοχή ανάπτυξης των βλαβών, είμαι βέβαιος ότι θα αποτελέσει ένα πολύτιμο βοήθημα για όλους αυτούς προς τους οποίους απευθύνεται, με ωφεληνμένους τελικώς τους ασθενείς τους.

Το να έχει στη διάθεσή του, όχι μόνο ο ειδικός αλλά και ο Οδοντίατρος και ο Ιατρός του Γενικού Νοσοκομείου, του Κέντρου Υγείας και του Ιδιωτικού Ιατρείου, ένα τέτοιο πλήρες από κάθε άποψη βιβλίο, το οποίο τον καθοδηγεί μέσα από την ορθή διαγνωστική προσέγγιση, στη διάγνωση, τη θεραπευτική προσέγγιση, αλλά και την παρακολούθηση της πορείας του ασθενούς έως την ίαση, είναι ένα τεράστιο εφόδιο. Η προσφορά αυτή των συγγραφέων στους μαθητές και τους συναδέλφους τους αξίζει τα θερμά συγχαρητήριά μας. Κύριε Γ. Λάσκαρη, κυρία Ε. Στουφή, να είσαστε υπερήφανοι για το βιβλίο σας, το οποίο είναι αναμφίβολα μία επιτυχημένη όσο και χρήσιμη έκδοση, που πρέπει να αποτελέσει ένα πρότυπο παράθεσης πληθώρας γνώσεων με εύχρηστο μεν, συμπυκνωμένο δε τρόπο απόδοσης και για πολλούς άλλους συγγραφείς.

**Χρήστος Κίττας**
Ομ. Καθηγητής Ιατρικής Σχολής Παν. Αθηνών
πρώην Πρύτανης Πανεπιστημίου Αθηνών

*«..... Μια από τις καλύτερες και εξαιρετικά χρήσιμες εκδόσεις «Ιατρικού Βιβλίου» τα τελευταία χρόνια στη χώρα μας..... »*

**Γιαμαρέλλου Ελένη,**
Παθολόγος-Λοιμωξιολόγος, Καθηγήτρια ΕΚΠΑ

*«.....Το βιβλίο pocket Άτλας είναι η αποθέωση της διαφορικής διάγνωσης με την παρουσίαση των νόσων του στόματος από διαφορετικές οπτικές γωνιές, αφού η ταξινόμησή τους έχει γίνει με κριτήριο τη μορφολογία και το χρώμα τους, αλλά και την ανατομική περιοχή προσβολής.....»*

**Σούκος Νίκος,**
Στοματολόγος-Ερευνητής, Καθηγητής
Παν/μιου Northeastern ΗΠΑ


# SkyPulse®

## Η Laser οδοντιατρική δεν ήταν ποτέ τόσο εύκολη!

**SkyPulse® Er:YAG Laser 2940nm, αντιπροσωπεύει τη νέα γενιά οδοντιατρικών laser της Fotona. Κατάλληλο για κάθε οδοντίατρο.**

Το μοντέλο SkyPulse® είναι καλά εξοπλισμένο για να παρέχει επιστημονικά αποτελέσματα ακόμα και στις πιο απαιτητικές οδοντιατρικές θεραπείες.

- Χειρουργική μαλακών ιστών
- Χειρουργική οστού
- Θεραπείες περιοδοντίτιδας
- **SSP & SWEEPS®** θεραπείες ενδοδοντίας
- Θεραπείες περιεμφυτευματίτιδας
- Αφαίρεση τερηδόνας
- Απόφραξη οπών και σχισμών
- Απευαισθητοποίηση
- Αποκόλληση κεραμικών

Το μοντέλο SkyPulse® Endo, με την πατενταρισμένη από τη Fotona SSP & SWEEPS® τεχνολογία φωτοακουστικών κρουστικών κυμάτων, παρέχει εξαιρετικά αποτελεσματικές ενδοδοντικές θεραπείες.

Φορητές συσκευές με εύκολη χρήση, εγκατεστημένες παραμέτρους και δυνατότητα τροποποίησης τους με ένα μόνο κτύπημα στην οθόνη. Με πράσινη οδηγό ακτίνα για καλύτερη ορατότητα στις θεραπείες σας. Διαθέτουν ευέλικτο σύστημα μεταφοράς ενέργειας, χωρίς απώλειες.

Και στα δύο μοντέλα SkyPulse® υπάρχει η δυνατότητα ενσωμάτωσης διοδικού laser, για όλο το φάσμα της Laser οδοντιατρικής

- Χειρουργική μαλακών ιστών
- Στοματικές βλάβες, άφθα, έρπη
- Αιμόσταση
- Απολύμανση ριζικών σωλήνων και περιοδοντικών θυλάκων
- Φωτοθερμική θεραπεία περιοδοντίτιδας και περιεμφυτευματίτιδας
- Biomodulation, θεραπείες αντιμετώπισης πόνου, φλεγμονής, οιδήματος, επιτάχυνση επούλωσης
- Λεύκανση

*Περισσότερες πληροφορίες:*
*ΦΩΤΟΔΙΕΓΕΡΣΗ, Πατρ. Ιωακείμ 3,*
*Ν. Ερυθραία 14671 , Τηλ. 210 6251547,*
*e-mail:fotodieg@otenet.gr,*
*www.fotodiegersi.gr*

## Ρωτήστε τον τεχνικό:

# Φορητή οδοντιατρική μονάδα: Δυνατότητες - Χαρακτηριστικά

από τον **Δημήτρη Κατσιγιάννη**
Μηχανικό Βιοϊατρικής, Διευθυντή της Unimedica

Από τις πιο άβολες καταστάσεις που πρέπει να διαχειριστεί ένας οδοντίατρος είναι όταν κάποιος ασθενής χρειάζεται τις υπηρεσίες του, αλλά είτε ο ασθενής δεν μπορεί να πάει στο ιατρείο για διάφορους λόγους υγείας (π.χ. άτομα τρίτης ηλικίας, άτομα με κινητικά προβλήματα, μετά από ένα τροχαίο ατύχημα...) ή ο οδοντίατρος βρίσκεται στη δύσκολή κατάσταση να αντιμετωπίσει μια έκτακτη βλάβη του οδοντιατρικού μηχανήματος. Οι εργασίες που μπορεί να κάνει ο οδοντίατρος χωρίς οδοντιατρικό μηχάνημα είναι πολύ περιορισμένες. Τη λύση σε αυτό το πρόβλημα προσφέρουν τα **φορητά οδοντιατρικά μηχανήματα.**

Η πρόοδος σε αυτόν τον τομέα είναι μεγάλη και έτσι σήμερα ένα τυπικό φορητό οδοντιατρικό μηχάνημα έχει τα παρακάτω χαρακτηριστικά:

- **Σιελαντλία** για να διευκολύνει τις εργασίες του οδοντιάτρου
- Γραμμές για κοπτικά στις οποίες μπορούν να τοποθετηθούν κοπτικά **υψηλών** και αντίστοιχα **χαμηλών χειρολαβών**
- Σύστημα **αποτρύγωσης** υπερήχων
- Γραμμή και συσκευή **φωτοπολυμερισμού**
- **Αεροϋδροσύριγγα**
- **Ποδοδιακόπτη**

Το φορητό οδοντιατρικό μηχάνημα έχει δικό του νερό **(εσωτερική παροχή νερού)** και αέρα από **ενσωματωμένο αεροσυμπιεστή** και έτσι δεν χρειάζεται κάποια εξωτερική σύνδεση νερού ή αέρα.

Το μέγεθος του μηχανήματος είναι σχετικά μικρό και έχει την μορφή συνήθως μιας **βαλίτσας με ροδάκια,** κάτι που διευκολύνει σημαντικά τη μεταφορά του.

Στο χώρο του ασθενή, το μόνο που χρειάζεται για να λειτουργήσει είναι η σύνδεσή του με μια **οικιακή πρίζα** 220V / 50 HZ.

Με βάση τα παραπάνω λοιπόν γίνεται φανερό ότι έχοντας στη διάθεσή του μια τέτοια φορητή οδοντιατρική μονάδα ένας οδοντίατρος, μπορεί να προσφέρει άνετα τις υπηρεσίες του σε ασθενείς που δεν μπορούν να έλθουν στο οδοντιατρείο, χωρίς να κάνει κάποια έκπτωση στην ποιότητα των εργασιών του. Επιπλέον εάν το οδοντιατρικό μηχάνημα του ιατρείου του παρουσιάσει κάποια βλάβη, θα μπορεί να συνεχίσει χωρίς κανένα πρόβλημα να δέχεται τους ασθενείς του, μέχρι την αποκατάστασή της βλάβης.

*Για περισσότερες διευκρινίσεις μπορείτε να επικοινωνήσετε μαζί μας στο **210 7777936** ή να μας στείλετε τις απορίες σας στο **unimedica.hellas@gmail.com***

## Pocket Atlas of Oral Diseases

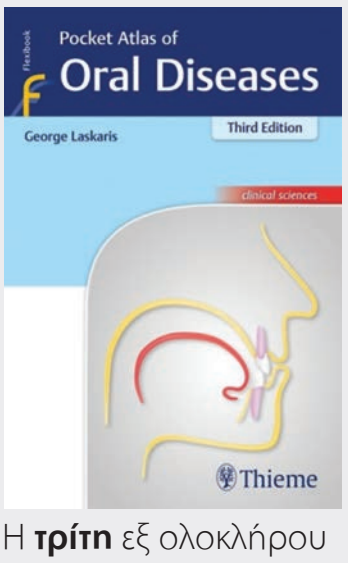


Η **τρίτη** εξ ολοκλήρου ανανεωμένη έκδοση του αγγλόφωνου βιβλίου «Pocket Atlas of Oral Diseases» του Καθηγητή **Γ. Λάσκαρη** κυκλοφορεί από τον Ιανουάριο του 2020 από τις εκδόσεις Thieme. Τιμή: 49,99 ευρώ.

# Αναζήτησεις Λόγου και Τέχνης

Του **Γεράσιμου Δουβίτσα** Αναπληρωτή Καθηγητή Οδοντιατρικής Σχολής ΕΚΠΑ

## Σύγχρονοι Έλληνες Ποιητές 2

### Τίτος Πατρίκος
***(1928 - )***



Γεννήθηκε στην Αθήνα στις 21 Μαΐου 1928 (γιος των ηθοποιών Σπύρου Πατρικίου και Λέλας (Ελένη) Σταματοπούλου (κόρη των ηθοποιών Παναγιώτη και Ευδοξίας Σταματοπούλου). Αποφοίτησε από το Βαρβάκειο Γυμνάσιο το 1946 και στη συνέχεια από τη Νομική Σχολή του Πανεπιστημίου Αθηνών. Άσκησε για κάποιο διάστημα το επάγγελμα του δικηγόρου.

Στη διάρκεια της Γερμανικής Κατοχής έλαβε μέρος στην Εθνική Αντίσταση με την ΕΠΟΝ και στη συνέχεια με τον ΕΛΑΣ. Το 1944 καταδικάστηκε σε θάνατο από συνεργάτες των Γερμανών και η εκτέλεσή του ματαιώθηκε την τελευταία στιγμή. Εξορίστηκε στη Μακρόνησο (1951-1952) και στον Αϊ-Στράτη (1952-1953). Σπούδασε Κοινωνιολογία στην École Pratique des Hautes Études στο Παρίσι (1959-1964), όπου αργότερα πήρε μέρος στις αντιδικτατορικές εκδηλώσεις εναντίον της χούντας των Συνταγματαρχών στην Ελλάδα.

Εργάστηκε στην έδρα της UNESCO στο Παρίσι και στη Διεθνή Οργάνωση Τροφίμων και Γεωργίας (FAO) στη Ρώμη. Επέστρεψε στην Ελλάδα το 1975 και εργάστηκε ως δικηγόρος, κοινωνιολόγος και λογοτεχνικός μεταφραστής καθώς και στο Κέντρο Μαρξιστικών Μελετών.

Στις 6 Νοεμβρίου 2000 ορίστηκε πρόεδρος της ΑΕ Πολιτιστική Ολυμπιάδα με κριτήριο, όπως ανακοινώθηκε πως πρόκειται για «όχι έναν αιθεροβάμονα ποιητή, αλλά έναν άνθρωπο με δυνατότητες δράσης». Από τη θέση αυτή παραιτήθηκε στις 30 Δεκεμβρίου 2001, διότι, σύμφωνα με τη σχετική ανακοίνωση του ΥΠΠΟ, «θέλει στο εξής να αφιερωθεί απολύτως και χωρίς περισπάσεις στο ποιητικό και γενικότερα στο λογοτεχνικό του έργο».

Στις 28 Νοεμβρίου 2000 ήταν ένας από τους δώδεκα Έλληνες ποιητές που έλαβαν μέρος στον «Κύκλο Ελληνικής Ποίησης» που διοργάνωσε το Theatre Moliere, Maison de la Poesie στο Παρίσι, όπου το γαλλικό κοινό είχε την ευκαιρία να συναντήσει τους Έλληνες ποιητές και να γνωρίσει το έργο τους, το οποίο παρουσίασαν γνωστοί Γάλλοι συγγραφείς, κριτικοί και μεταφραστές.

Το 2001 ήταν ανάμεσα στους συγγραφείς που επελέγησαν να εκπροσωπήσουν τη σύγχρονη ελληνική λογοτεχνία στην «53η Διεθνή Έκθεση Βιβλίου της Φρανκφούρτης», όπου η Ελλάδα ήταν τιμώμενη χώρα. Η Ομάδα Εργασίας «Φρανκφούρτη 2001» και το Διοικητικό Συμβούλιο του Εθνικού Κέντρου Βιβλίου (ΕΚΕΒΙ) αποδέχτηκαν την ομόφωνη εισήγηση της Συμβουλευτικής Επιτροπής σχετικά με τους συγγραφείς που συμμετείχαν στις εκδηλώσεις του προγράμματος «Νέοι Δρόμοι για την Ιθάκη», μεταξύ των οποίων και ο Τίτος Πατρίκιος.

Στις 20 Μαΐου 2002 συμμετείχε μαζί με τους Στρατή Πασχάλη και Στέλιο Ράμφο σε συζήτηση που πραγματοποιήθηκε στο Ινστιτούτο Γκαίτε με θέμα: «Κι οι ποιητές τι χρειάζονται σ' ένα μικρόψυχο κόσμο;», στα πλαίσια των εκδηλώσεων για τον εορτασμό της Παγκόσμιας Ημέρας Ποίησης.

Στις 12 Απριλίου 2006 παρευρέθηκε στα εγκαίνια του Μουσείου Πολιτικών Εξορίστων Αϊ-Στράτη, όπου και ο ίδιος είχε εξοριστεί (1952-1953).

Το Μάρτιο του 2007 έδωσε διάλεξη στο Μέγαρο Μουσικής Αθηνών, στα πλαίσια του κύκλου «Η ελληνική ποίηση σήμερα».

Το 2008 βραβεύτηκε από την Ακαδημία Αθηνών (μαζί με τον Μένη Κουμανταρέα) για το σύνολο του έργου του. *«Ποτέ δεν είναι οι μέρες ποιητικές και ακριβώς γι' αυτό χρειάζεται η ποίηση. Και όσο λιγότερο ποιητικές είναι τόσο πιο κόντρα πρέπει να πηγαίνεις»*, δήλωσε κατά τη βράβευση ο Τίτος Πατρίκιος. Προβληματισμένος για τις ταραγμένες μέρες που βίωσε η Ελλάδα, πρόσθεσε ότι προσπαθεί να κατανοήσει τα γεγονότα *«χωρίς έτοιμες ιδέες και χωρίς να θέλει να ταυτιστεί με τους νέους, παριστάνοντας τον δεκαεξάρη»*.

Στις 6 Ιουλίου 2011 συμμετείχε μαζί με την ποιήτρια Κική Δημουλά σε διάλογο για την Ποίηση στον κήπο του Μεγάρου Μουσικής Αθηνών, διάλογο «εφ' όλης της ύλης, όχι μόνο της ποιητικής, αλλά και εκείνης από την οποία τρέφεται η ποίηση». *«Επειδή όλοι μας έχουμε όλα τα στοιχεία της ψυχολογίας και της ψυχοπαθολογίας, αλλά ελπίζω σε τέτοιο βαθμό που χρειάζεται για να μας ενεργοποιούν, έτσι και εγώ είμαι λίγο σαδομαζοχιστής. Γράφω λοιπόν και γιατί το απολαμβάνω και γιατί με βασανίζει»*, ανέφερε ο Τίτος Πατρίκιος, μιλώντας για το πώς γράφει ποίηση. Αναφερόμενος στην ποιητική έμπνευση, ο Τίτος Πατρίκιος είπε πως επί χρόνια πίστευε ότι δεν υπάρχει έμπνευση. Ότι όλα είναι μεταφυσικά κατασκευάσματα και ότι αυτό που έχει σημασία και σπουδαιότητα είναι η δουλειά. *«Ο Ρίτσος έλεγε ότι αν δεν το γράψεις τουλάχιστον είκοσι φορές ένα ποίημα, δεν μπορείς να καταλήξεις αν τελείωσε ή δεν τελείωσε. Τα τελευταία χρόνια όμως έχω αρχίσει να υποπτεύομαι ότι και η έμπνευση παίζει κάποιο ρόλο, με την έννοια ότι κάποια στιγμή κάτι σου φωτίζεται πιο καθαρά απ' ό,τι το συνηθισμένο. Σαν να πέφτει στα πράγματα μία λάμψη, αλλά αυτή η λάμψη πάει χαμένη, όταν δεν κάθεσαι να την δουλέψεις. Για να είσαι καλός ποιητής, πρέπει να έχεις και μία ακατάπαυστη ροπή προς την επιπολαιότητα»*. Το 2016 βραβεύτηκε με το Γαλλικό βραβείο ποίησης, για τη δίγλωσση ανθολογία ποιημάτων του «Στο οδόφραγμα του χρόνου»

**Ποιήματα**
- Χωματόδρομος, 1854
- Μαθητεία. Εκδ. Πρίσμα, 1963
- Προαιρετική στάση, εκδ. Ερμής, 1975, εκδ. Γνώση, 1981, 1992
- Θάλασσα Επαγγελίας, εκδ. Θεμέλιο, 1977, 1980, 1985.
- Αντιδικίες, εκδ. Ύψιλον, 1981, 1983.
- Αντικριστοί καθρέφτες, εκδ. Στιγμή, 1988, 1991.
- Παραμορφώσεις, Αθήνα, Διάττων, 1989.
- Μαθητεία ξανά, Αθήνα, Διάττων, 1991.
- Η Ηδονή των παρατάσεων, εκδ. Διάττων, 1992, εκδ. Κέδρος, 1998.
- Ποιήματα Ι, εκδ. Κέδρος, 1998.
- Ποιήματα ΙΙ, εκδ. Κέδρος, 1998.
- Ποιήματα ΙΙΙ, εκδ. Κέδρος, 1998 .
- Η αντίσταση των γεγονότων, εκδ. Κέδρος, 2000.
- Η πύλη των λεόντων, εκδ. Διάττων, 2002.
- Ποιήματα IV, εκδ. Κέδρος, 2007.
- Η νέα χάραξη, εκδ. Κέδρος, 2007.
- Λυσιμελής πόθος, εκδ. Διάττων, 2008.
- Συγκατοίκηση με το παρόν, εκδ. Κέδρος, 2011, σελ. 72, ISBN 978-960-04-4261-8.
- Σε βρίσκει η ποίηση, εκδ. Κίχλη, 2012.
- Δίγλωσση ανθολογία ποιημάτων, υπό τον τίτλο: Οι λέξεις γυμνές. (le parole nude, Interlinea, 2013).
- Ποιήματα Α΄ (1943-1959), εκδ. Κίχλη, 2017.
- Ποιήματα Β΄ (1959-2017), εκδ. Κίχλη, 2018.

**Πεζά**
- Η Συμμορία των δεκατριών, εκδ. Διάττων, 1990, εκδ. Κέδρος, 2000.
- Συνεχές Ωράριο, εκδ. Διάττων, 1993, εκδ. Κέδρος, 2000.
- Στην ίσαλο γραμμή (Αφηγήσεις), εκδ. Κέδρος, 1997, 1999.
- Περιπέτειες σε τρεις σχεδίες (Αφηγήσεις), εκδ. Κέδρος, 2006.
- Ο πειρασμός της νοσταλγίας - Σημειώσεις καθημερινότητας, εκδ. Κίχλη, 2015.

### Βορεινή πύλη

Ίσως από την πρώτη μέρα να μην το 'ξερες
πως η θητεία τούτη δε θα τέλειωνε ποτέ.

Το δέχτηκες, όταν στα μαύρα χρόνια απάνω,
φάνηκε καθαρά πως άλλα, πιο μαύρα, θα σωριάζονταν.

Αυτό το ελάχιστο φλούδι της ζωής σου που συνεχώς μεταβαλόταν
ανάμεσα σ' εξωτερικές πιέσεις κι αντίδραση προσωπική,
είχε αποχτήσει πια κάποια συνείδηση, και διάλεγε.

Έτσι κι αν άλλαζες τοποθεσίες, περιβολή και ιδιότητες,
κι αν γύρναγε ασταμάτητα ο τροχός προσώπων που βουλιάζαν
σε σκιές, σκιών που λευτερώνονταν σε πρόσωπα,
πάντα σε κάποια πύλη βορεινή ξαγρύπναγες σκοπός
ενάντια στο θάνατο με τ' όρθιο τρίχωμα που ορμούσε απ' έξω
στον άθλιο θάνατο που ξεπετιόταν από μέσα μας
στο θάνατο τον πιο πικρό που λούφαζε στις καρδιές κάποιων συντρόφων,
εκεί και συ ένας φαντάρος όμοιος με τους άλλους. Μόνο
που αντί για κάνα ξεροκόμματο, άλεθες μες στα δόντια
σκόρπιους στίχους, μην τύχει και λίγο ξεχαστείς
μην τύχει μια στιγμή και σε νικήσει ο φόβος, η κούραση, ο ύπνος,
μέσα στις ανελέητες ώρες της νυχτερινής σου βάρδιας.

### Ντίνος Χριστιανόπουλος
***(1931 - )***



Γεννήθηκε στη Θεσσαλονίκη, γιος προσφύγων από την Ανατολική Θράκη, φοίτησε στο τμήμα Φιλολογίας του Αριστοτελείου Πανεπιστημίου Θεσσαλονίκης και πήρε πτυχίο του Τομέα Κλασικών Σπουδών. Κατόπιν, εργάστηκε ως βιβλιοθηκάριος στη Δημοτική Βιβλιοθήκη της πόλης από το 1958 ως το 1965. Έπειτα εργάστηκε ως επιμελητής εκδόσεων. Το 1958 ίδρυσε και ανέλαβε υπό τη διεύθυνσή του το περιοδικό Διαγώνιος, που κυκλοφόρησε ως το 1983 με ολιγόχρονες παύσεις και τον εκδοτικό οίκο Εκδόσεις Διαγωνίου. Εκείνη την περίοδο αναπτύχθηκε ο λεγόμενος «κύκλος των λογοτεχνών της Διαγωνίου».

Η πρώτη ποιητική συλλογή του Εποχή των ισχνών αγελάδων (1950) διακρίνεται για το προσωπικό ύφος της και για τις δημιουργικές επιρροές από τον Καβάφη και τον Elliot, ενώ στις επόμενες εμφανίσεις του εκφράζεται καθαρά το κυρίαρχο θέμα της ποίησής του, η εφήμερη ομοφυλοφιλική σχέση και το ερωτικό πάθος που οδηγεί στην ταπείνωση και στη μοναξιά. Βέβαια, ορισμένα ποιήματά του (π.χ. τα ποιήματα της σειράς Ο αλλήθωρος) έχουν και το στοιχείο μιας κοινωνικής οπτικής. Κατά καιρούς κυνηγήθηκε πολύ από το κοινωνικό κατεστημένο της εποχής όπως, για παράδειγμα, όταν κόντεψε να συλληφθεί από τη χούντα λόγω της άρνησης του να παραλάβει σχετικό βραβείο για ένα πεζό του έργο τον «Χιλιαστή». Το 2011 τιμήθηκε με το Μεγάλο Βραβείο Γραμμάτων για το σύνολο του έργου του. Αρνήθηκε όμως να το παραλάβει παραπέμποντας στο κείμενό του «Εναντίον» από το 1979 όπου αναφέρει χαρακτηριστικά: *«Είμαι εναντίον της κάθε τιμητικής διάκρισης απ' όπου και αν προέρχεται. Δεν υπάρχει πιο χυδαία φιλοδοξία από το να θέλουμε να ξεχωρίζουμε. Αυτό το απαίσιο «ὑπείροχον ἔμμεναι ἄλλων», που μας άφησαν οι αρχαίοι.»*. Τον Ιούνιο του 2011 αναγορεύτηκε επίτιμος διδάκτορας του Αριστοτελείου Πανεπιστημίου Θεσσαλονίκης απο τμήμα Φιλολογίας.

**Ποίηση**
- Εποχή των ισχνών αγελάδων. Θεσσαλονίκη, Κοχλίας, 1950
- Ξένα γόνατα· Ποιήματα 1950-1955. Θεσσαλονίκη, 1957
- Ανυπεράσπιστος καϋμός· Ποιήματα. Θεσ/νίκη, ανάτυπο από το περ. Διαγώνιος, 1960
- Ποιήματα 1949-1960. Θεσσαλονίκη, Διαγώνιος, 1962
- Το κορμί και το σαράκι· Ποιήματα. Θεσσαλονίκη, Διαγώνιος, 1964
- Ποιήματα 1949-1964. Θεσσαλονίκη, Διαγώνιος, 1964
- Προάστια· Ποιήματα. Θεσσαλονίκη, Διαγώνιος, 1969
- Το κορμί και το μεράκι· Ποιήματα. Θεσσαλονίκη, Διαγώνιος, 1970
- Ποιήματα 1949-1970. Θεσσαλονίκη, Διαγώνιος, 1974

Dentsply Sirona

THE DENTAL SOLUTIONS COMPANY™

MADE IN GERMANY

# Orthophos S

**AUTOFOCUS ΜΕ ΤΟΜΟΣΥΝΘΕΣΗ***

**Με αυτόματη εστίαση από σημείο σε σημείο!**

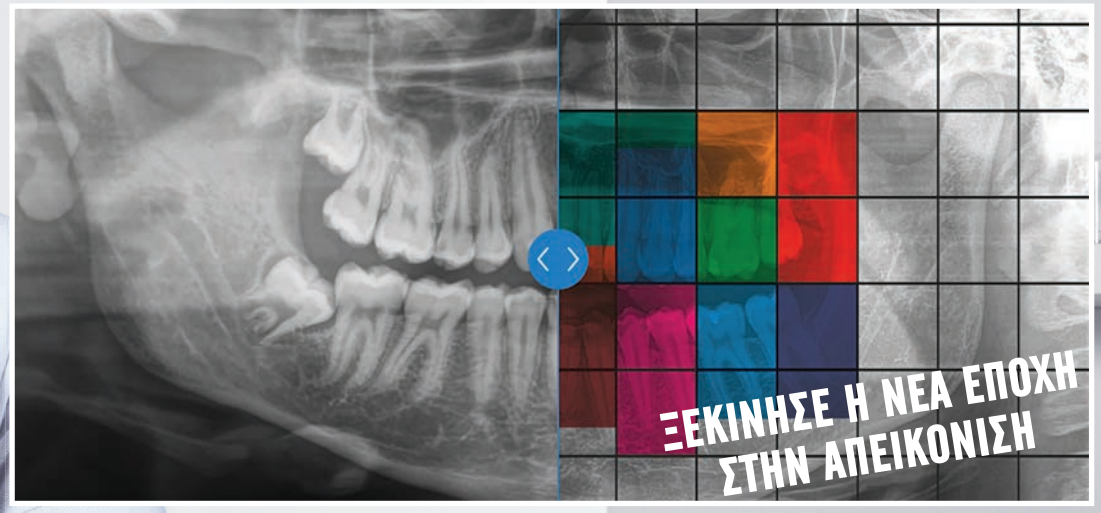


## Τι με οδηγεί? Τα καλύτερα αποτελέσματα!

## Το Primescan είναι η απάντησή μου

Δρ Βέρενα Φρέιερ, Οδοντίατρος

**Ενδοστοματικό scanner τελευταίας γενιάς ψηφιακού αποτυπώματος**

- 50.000 images/sec
- Νέος smart pixel sensor
- 1 εκ Data/sec
- Ασυναγώνιστο βάθος σάρωσης 20mm
- Το μεγαλύτερο εύρος σάρωσης 16X16mm
- Οθόνη & πληκτρολόγιο αφής

*The Orthophos creates several thousand individual images in one rotation and automatically recognizes the areas in which the jaw is optimally positioned.

Dentsply Sirona

DENTICA

- **ΑΘΗΝΑ:** Τετραπόλεως 4-8, τηλ.: 210 7488333
- **ΘΕΣΣΑΛΟΝΙΚΗ:** Τέλλογλου 7, τηλ.: 2310 960441

**www.dentica.gr**

- Μικρά ποιήματα. Θεσ/νίκη, Διαγώνιος, 1975
- Ιστορίες του γλυκού νερού. Θεσσαλονίκη, Διαγώνιος, 1980
- Το αιώνιο παράπονο˙ Ποιήματα και τραγούδια. Θεσσαλονίκη, Διαγώνιος, 1981
- Νέα ποιήματα. Θεσσαλονίκη, Διαγώνιος, 1981 (και σε δεύτερη έκδοση με τίτλο Νεκρή πιάτσα˙ Πεζά Ποιήματα. Θεσσαλονίκη, Διαγώνιος, 1984)
- Δώδεκα τραγούδια εικονογραφημένα με ξυλογραφίες του Νίκου Νικολαΐδη. Θεσσαλονίκη, Διαγώνιος, 1984
- Ποιήματα. Θεσσαλονίκη, Διαγώνιος, 1986 (δεύτερη έκδοση 1992, τρίτη έκδοση 1998)
- Νεκρή πιάτσα˙ Νεώτερα ποιήματα (1990-1996). Παιανία, Μπιλιέτο, 1997
- Το κορμί και το σαράκι ˙ Νεώτερα ποιήματα (1990-1996). Παιανία, Μπιλιέτο, 1997
- Η πιο βαθιά πληγή. Θεσ/νίκη, Διαγώνιος, 1998
- Ποιήματα. Θεσσαλονίκη, Ιανός, 2004
- Πεζά ποιήματα. Θεσσαλονική, Ιανός, 2004
- Μικρά ποιήματα. Θεσσαλονίκη, Ιανός, 2004

**Μελέτες-Παρουσιάσεις-Δοκίμια (επιλογή)**

- Κάρολος Τσίζεκ˙ Μια παρουσίαση από τον Ντίνο Χριστιανόπουλο και τον Ηλία Πετρόπουλο. Θεσσαλονίκη, ανάτυπο από το περ. Διαγώνιος, 1959
- Ιστορική και αισθητική διαμόρφωση του ρεμπέτικου τραγουδιού. Θεσσαλονίκη, ανάτυπο από το περ. Διαγώνιος, 1961
- Έκθεσις βιβλίων περί Θεσσαλονίκης. Θεσσαλονίκη, Έκδοση Επιτροπής Πνευματικών Εκδηλώσεων εορτασμού πεντηκοστής επετείου από της απελευθερώσεως της Θεσσαλονίκης, 1962
- Δοκίμια σειρά πρώτη. Θεσσαλονίκη, Διαγώνιος, 1965
- Στρατής Δούκας˙ Μελέτη. Θεσσαλονίκη, ανάτυπο από το περ. Διαγώνιος, 1969
- Τα γλυπτά της νεώτερης Θεσσαλονίκης (έρευνα με τη συνεργασία του Ι.Βλαχόπουλου και φωτογραφίες του Δημήτρη Τσίτου). Θεσσαλονίκη, ανάτυπο από το περ. Διαγώνιος, 1969
- Ο ζωγράφος Γιώργος Παραλής (εισαγωγή - επιλογή έργων). Θεσ/νίκη, Διαγώνιος, 1971
- Ο ζωγράφος Στέλιος Μαυρομάτης (εισαγωγή - επιλογή έργων). Θεσ/νίκη, Διαγώνιος, 1971
- Στιχάκια του στρατού (σημείωμα - ανθολόγηση). Θεσσαλονίκη, ανάτυπο από το περ, Διαγώνιος, 1973
- Τα πρώτα λογοτεχνικά περιοδικά της Θεσσαλονίκης (1921-1924). Θεσσαλονίκη, ανάτυπο από το περ. Διαγώνιος, 1975
- Ο ζωγράφος Κάρολος Τσίζεκ (εισαγωγή - ). Θεσσαλονίκη, Διαγώνιος, 1976
- Ν.Μουτσόπουλος, Αναμνήσεις [Σχέδια] (πρόλογος - επιλογή). Θεσσαλονίκη, Διαγώνιος, 1976
- Βασίλειος Λαούρδας, Φιλολογικά δοκίμια (εισαγωγή - επιλογή κειμένων). Θεσσαλονίκη, Διαγώνιος, 1977
- Αποθήκη Α΄˙ Βιβλιοκρισίες. Θεσσαλονίκη, Διαγώνιος, 1978
- Οι μεταφράσεις του «Ύμνου εις την Ελευθερίαν» του Σολωμού˙ Βιβλιογραφία - Πληροφορίες Σχόλια. Θεσσαλονίκη, ανάτυπο από τον τόμο Αφιέρωμα στον καθηγητή Λίνο Πολίτη, 1978
- Μελχιόρ Φρόμμελ ˙ 34 σχέδια (πρόλογος - επιλογή). Θεσσαλονίκη, Διαγώνιος, 1979
- Λογοτεχνικά βιβλία και περιοδικά που τυπώθηκαν στη Θεσσαλονίκη (1850-1950) ˙ Πρώτη καταγραφή. Θεσσαλονίκη, ανάτυπο από το περ.Διαγώνιος, 1980
- Ελληνικές εκδόσεις στη Θεσσαλονίκη επί Τουρκοκρατίας (1850-1912)˙ Πρώτη καταγραφή. Θεσσαλονίκη, ανάτυπο από το περ. Διαγώνιος, 1986
- Ζωγράφοι της Διαγωνίου (εισαγωγή - επιλογή). Θεσσαλονίκη, Διαγώνιος, 1983
- Ο Αμπεντίν πασάς και ένα ελληνικό ποίημά του. Θεσσαλονίκη, ανάτυπο από τον πρώτο τόμο της επετηρίδας του κέντρου ιστορίας Θεσσαλονίκης Η Θεσσαλονίκη, 1985
- Διαγώνιος: Τριάντα χρόνια προσφοράς ˙ Έκθεση τευχών και εκδόσεων του περιοδικού Διαγώνιος (1957-1986). Θεσσαλονίκη, Βαφοπούλειο Πνευματικό Κέντρο, 1986
- Εναντίον˙ Τρία κείμενα του Γιάννη Σκαρίμπα και του Ντίνου Χριστιανόπουλου. Αθήνα, Άγρα, 1986
- Χρειάζεται πολλή δουλειά ακόμη˙ Προτάσεις για τη μελέτη των καλών τεχνών στη Θεσσαλονίκη. Αθήνα, ανάτυπο από τον τόμο 1ο Συμπόσιο για την τέχνη του Τελλογλείου Ιδρύματος, 1986
- Η ποίηση στη Θεσσαλονίκη από το 1913 ως το 1940 (μελέτη - ανθολογία - βιβλιογραφία). Θεσσαλονίκη, ανάτυπο από τον τόμο Η Θεσσαλονίκη μετά το 1912 του κέντρου Ιστορίας Θεσσαλονίκης, 1986
- Εκατό χρόνια λογοτεχνικού περιοδικού στη Θεσσαλονίκη (1889-1989)˙ Έκθεση λογοτεχνικών περιοδικών Θεσσαλονίκης. Θεσσαλονίκη, Δημοτική Βιβλιοθήκη Θεσσαλονίκης, 1986
- Φαίδων ο Πολίτης˙ Ποιήματα (εισαγωγή - επιλογή). Θεσσαλονίκη, Διαγώνιος, 1988
- Συμπληρώνοντας κενά: Σολωμός - Καβάφης - Καββαδίας - Δούκας - Λαούρδας ˙ Φιλολογικές μελέτες. Αθήνα, Ρόπτρον, 1988
- Με τέχνη και με πάθος ˙ Δοκίμια. Θεσσαλονίκη, Διαγώνιος, 1989
- Τα αλαμπουρνέζικα ή η γλώσσα των σημερινών κουλτουριάρηδων ˙ Μια συζήτηση με τον Περικλή Σφυρίδη. Θεσσαλονίκη, Τα τραμάκια, 1990
- Οι προγραμματισμένοι στο χαμό˙ Ποιήματα Θεσσαλονικέων ποιητών για την καταστροφή των Εβραίων της Θεσσαλονίκης˙ Επιλογή. Θεσσαλονίκη, Διαγώνιος, 1990
- Εισαγωγή στα ρεμπέτικα. Θεσσαλονίκη, 1991
- Το επ' εμοί˙ Δοκίμια. Αθήνα, Μπιλιέτο, 1993
- Εναντίον˙ Δοκίμια. Θεσσαλονίκη, Διαγώνιος, 1993
- Καλλιτεχνικά Θεσσαλονίκης˙ Μελέτες και Σημειώματα, Θεσσαλονίκη, Ιανός, 2002
- Εναντίον˙ Δοκίμια. Θεσσαλονίκη, Ιανός, 2012

**Πεζογραφία**

- Πίσω απ' την Αγιά Σοφιά, Θεσσαλονίκη, Ιανός, 1997
- Η κάτω βόλτα˙ Διηγήματα. Θεσσαλονίκη, Διαγώνιος, 1963 (εμπλουτισμένη έκδοση: Θεσσαλονίκη, Ιανός, 2004)
- Οι ρεμπέτες του ντουνιά ˙ Μικρά πεζά. Θεσσαλονίκη, Διαγώνιος, 1986 (εμπλουτισμένη έκδοση: Θεσσαλονίκη, Ιανός, 2004)
- Θεσσαλονίκην ο μ'θέσπισεν (αυτοβιογραφικά κείμενα) Θεσσαλονίκη, Ιανός, 1999 (β' έκδ. 2008)

**Μελέτες για την ποίηση του Ντίνου Χριστιανόπουλου σε αυτοτελείς εκδόσεις**

- Κίμων Φράιερ, The Poetry of Dinos Christianopoulos: An Introduction. An offprint of «Journal of the Hellenic Diaspora», 1979
- Ελένη Μ. Λαζαρίδου (επιμ.) Ντίνος Χριστιανόπουλος˙ μικρό πορτραίτο. Θεσσαλονίκη, 1987
- Βασίλης Δημητράκος, Ανοιχτή πληγή ο «Ανυπεράσπιστος καημος» του Ντίνου Χριστιανόπουλου, δοκίμιο, Παιανία, Μπιλιέτο, 1988
- Περικλής Σφυρίδης, Χριστιανόπουλος-Καβάφης: αποκλίσεις σε βίους παράλληλους. Θεσσαλονίκη, Τα τραμάκια, 1993
- Μαρία Ιατρού, Η «εποχή των ισχνών αγελάδων» του Ντίνου Χριστιανόπουλου: ανίχνευση διακειμενικών σχέσεων. Διατριβή. Θεσσαλονίκη, Εκδόσεις Βάνιας, 1996
- Γιώργος Κορδομενίδης (επιμ.) Τιμή στον Ντίνο Χριστιανόπουλο. Θεσσαλονίκη, Οργανισμός Πολιτιστικής Πρωτεύουσας της Ευρώπης, 1997
- Δημήτρης Κόκορης (εισαγωγή-επιλογή κειμένων), Για τον Χριστιανόπουλο. Κριτικά κείμενα για την ποίησή του. Λευκωσία, Αιγαίον, 2003
- Δημήτρης Κόκορης, «Λόγος γυμνός». Εισαγωγή στο έργο του Ντίνου Χριστιανόπουλου. Θεσσαλονίκη, Νησίδες, 2011