ISSN: 2585-2868

Οδοντιατρικο Βημα

ΔΙΜΗΝΙΑΙΑ ΕΚΔΟΣΗ | Σκουφά 64 106 80 Αθήνα | Τηλ. 210 3814 939 | Fax 210 3803 327 | e-mail: odvima@otenet.gr | www.odvima.gr | ΣΕΠΤΕΜΒΡΙΟΣ - ΟΚΤΩΒΡΙΟΣ 2019 | ΤΕΥΧΟΣ 130

DENTAL 2019: Η «καρδιά» της Οδοντιατρικής χτυπά στη Θεσσαλονίκη

Λίγο πριν ανοίξουν και επίσημα οι «πύλες» της Dental 2019 στη Θεσσαλονίκη, το «ΟΒ» συνομίλησε με την Πρόεδρο του Πανελληνίου Συνδέσμου Εμπόρων και Εισαγωγέων Οδοντιατρικών Ειδών (ΠΣΕΕΟΕ), κ. **Λία Παπάζογλου** για τους στόχους της φετινής Dental, τη διοργάνωση της οποίας ανέλαβε εξ' ολοκλήρου ο ΠΣΕΕΟΕ. Για δύο μέρες, από τις **23 έως και 24 Νοεμβρίου**, θα στηθεί στο **περίπτερο 12 της Διεθνούς Εκθέσεως Θεσσαλονίκης** μία μικρή οδοντιατρική πόλη, όπου οι επισκέπτες θα έχουν τη δυνατότητα να ενημερωθούν και να συγκρίνουν νέα προϊόντα και τεχνολογικές καινοτομίες που υπόσχονται να αναβαθμίσουν την καθημερινή ροή εργασίας στο οδοντιατρείο και το οδοντοτεχνικό εργαστήριο. *Σελ.22-24*

Εργονομία στην Οδοντιατρική

Πώς θα είμαστε υγιέστεροι και ασφαλέστεροι κατά την τέλεση του οδοντιατρικού μας επαγγέλματος

Η εργονομία ως νέος επιστημονικός κλάδος θεμελιώθηκε από τον Murrell (Edholm και Murrell, 1949). Ορίστηκε ως η εφαρμοσμένη επιστήμη που διασυνδέει αποτελεσματικότερα τον άνθρωπο με την εργασία του και το περιβάλλον του. Η εργονομία προωθεί μια ολιστική, ανθρωποκεντρική προσέγγιση στην εργασία και τις παραμέτρους της, ενώ τα τελευταία 50 χρόνια, ο πλέον δόκιμος όρος που χρησιμοποιείται για την εργονομία, είναι Human Factors Ergonomics (HFE). Οι άνθρωποι που εργάζονται στο γραφείο έχουν άλλες ανάγκες σε σχέση με αυτούς που εργάζονται σε ένα αυτοματοποιημένο εργοστάσιο. Η εργονομία γραφείου δημιουργήθηκε στις αρχές τού 1700, από τον «πατέρα της ιατρικής εργονομίας», Bernardino Ramazzini. Αυτός πρώτος παρατήρησε ότι εργαζόμενοι που κάθονταν σκυφτοί εμφάνισαν κύφωση και υπέφεραν από κράμπες, μούδιασμα στα πόδια τους και ισχιαλγία. Ο κλάδος της εργονομίας που ασχολείται με την Οδοντιατρική είναι η εργονομία γραφείου, με κάποια στοιχεία από physical, environmental και cognitive ergonomics. Στο σημερινό του άρθρο, ο οδοντίατρος κ. **Χρήστος Κωνσταντινίδης** προσεγγίζει την επαγγελματική καθημερινότητα του οδοντιάτρου, από την πλευρά της εργονομίας, προσφέροντας συμβουλές για το πώς οι οδοντίατροι μπορούν με τις σωστές επιλογές να ασκούν με ασφάλεια το επάγγελμά τους, χωρίς να επιβαρύνουν την υγεία τους. *Σελ. 4-6*

Μεταβολές των ιστών από την εξαγωγή ενός δοντιού έως και μετά τη λειτουργική φόρτιση ενός εμφυτεύματος
Των **Δανάη Απατζίδου, Γεωργία Μαλαμούδη, Αναστασία Βιολεστή, Αναστάσιου Πετρίδη** .. *Σελ. 12-15*

Ενδοδοντική διαχείριση δοντιών με αδιάπλαστα ακρορρίζια
Της **Χαράς Παπαδοπούλου** ..... *Σελ. 16-17*

Χειρουργικές προσεγγίσεις τοποθέτησης εμφυτευμάτων στην πρόσθια αισθητική ζώνη
Των **Αναστάσιου Γκατζώνη** και **Παναγιώτη Τσιρογιάννη** ..... *Σελ. 20-21*

HAOMS2020 Aesthetics

Η Ετήσια Επιστημονική Εκδήλωση της ΕΕΣΓΠΧ «επιστρέφει» με επίκεντρο την αισθητική της περιοχής του στόματος και του προσώπου

Το 4ο Συμπόσιο της Ελληνικής Εταιρείας Στοματικής και Γναθοπροσωπικής Χειρουργικής με τίτλο HAOMS2020 Aesthetics θα λάβει χώρα στις πολυτελείς εγκαταστάσεις του ξενοδοχείου «Grand Hyatt», στην Αθήνα, από τις **17 έως και 18 Ιανουαρίου 2020**. Η ετήσια επιστημονική εκδήλωση της ΕΕΣΓΠΧ φιλοδοξεί να αποτελέσει ένα καινοτόμο συνέδριο που θα αναδείξει την αισθητική του στόματος, της περιστοματικής περιοχής και του προσώπου μέσω μιας σειράς ομιλιών πάνω στις σύγχρονες εξελίξεις στο χώρο, πάντοτε με τη σφραγίδα κύρους καταξιωμένων ειδικών από την Ελλάδα και το εξωτερικό. Το «ΟΒ» φιλοξενεί τον Πρόεδρο της Οργανωτικής Επιτροπής, Στοματικό & Γναθοπροσωπικό Χειρουργό, Επικ. Επιμελητή στο Νοσοκομείο ΚΑΤ, κ. **Χρήστο Κρασαδάκη,** σε μια συζήτηση που έχει ως στόχο να μεταφέρει στους αναγνώστες το στίγμα της φετινής διοργάνωσης. *Σελ. 30-31*

Στη μνήμη του:

ΣΩΤΗΡΗ ΣΥΚΑΡΑ

Συμβαίνει συχνά να προσερχόμαστε σε εκφορές συνανθρώπων μας με προσλαμβάνουσες κοσμικού γεγονότος.

Εκεί συναντάμε γνωστούς, σχολιάζουμε την επικαιρότητα, ανακαλύπτουμε άγνωστες μέχρι τότε αρετές του κεκοιμημένου και με δυσδιάκριτα όρια του «συμπάσχω» απ' το «συμμετέχω», ευχόμαστε κουράγιο στους δικούς του.

Στο πλήθος όμως κόσμου που συναθροίστηκε στο κοιμητήριο της Πεντέλης για το τελευταίο αντίο του Σωτήρη Συκαρά δεν υπήρχαν συμμετέχοντες. Ήταν όλοι τους συμπάσχοντες που προσπαθούσαν στην χαμηλόφωνη και σεμνή ακολουθία να συνειδητοποιήσουν με δάκρυ χωρίς λυγμό την οριστική του απουσία. Θα έλεγε κανείς ότι δυσκολεύονταν να αποδεχθούν ότι η ζωντάνια του που σα ζούσε έδειχνε να μη χωράει ούτε στον εαυτό του, χώρεσε σ' ένα φέρετρο.

Η ζωή όμως προγραμματίζει απαρέγκλιτα την δική της ακολουθία.

Με το ξεπροβόδισμα του Φώτη Μήτση και το απανωτό κατευόδωμα του Σωτήρη Συκαρά έκλεισε ο κύκλος μιας ολόκληρης εποχής για την Οδοντιατρική εκπαίδευση και σήμανε τέλος για την γενιά των δασκάλων που πρωτοστάτησαν στην δημιουργία του αφήνοντας το αποτύπωμά τους.

Ο Σωτήρης Συκαράς στην αυτοβιογραφία του «Αναμνήσεις μιας ζωής» έχει γράψει ότι αν έγιναν σωστά ή όχι όσα επέλεξε και πρόφθασε να κάνει στην ακαδημαϊκή του διαδρομή θα κριθεί από τους επερχόμενους που θα διαβάσουν το πόνημά του.

Θα είχε ωστόσο ενδιαφέρον αν τούτες τις ώρες κατέθεταν την άποψή τους και οι εναπομείναντες που πίσω απ' τον επιστήμονα έχουν γνωρίσει και τον άνθρωπο στην δημιουργική του φάση και δεν είναι απαραίτητο να διαβάσουν το πόνημά του για να τον κατανοήσουν.

Πέρα από εθιμοτυπικά επιμνημόσυνο, αποτελεί πιστεύω και επιτακτικό καθήκον η αναφορά μας σε δασκάλους ανεξάρτητα από τις διαπροσωπικές μας σχέσεις.

Αυτές για τον συντάκτη των γραμμών, που ακολουθούν, μετά από μακροχρόνια και ξάστερη περίοδο συμπόρευσης θάμπωσαν εξ' αιτίας διαφορετικής αντίληψης πραγμάτων και παρέμειναν μουντές.

Οφείλει να ομολογήσει όμως, αν θέλει να λογίζεται έντιμος, ότι δεν υπήρξε μια απλή Πανεπιστημιακή παρουσία. Ήταν μια δύσκολη, σύνθετη και ιδιόρρυθμη προσωπικότητα που υπηρέτησε στην διάρκεια μιας ζωής την εκπαίδευση με πάθος.

Ιδιόρρυθμη όχι με την σημερινή παρεξηγημένη έννοια του όρου αλλά την αρχαιοελληνική του «σκέπτεσθαι εξ' ιδίων» δηλαδή να συλλογίζεσαι με το δικό σου μυαλό, έχοντας μελετήσει το κάθε σου βήμα.

Με την έννοια αυτή ο Σωτήρης Συκαράς υπερείχε σε αξιοσύνη τόσο στην σύλληψη ιδεών, όσο και στην ευελιξία πρακτικών για την εφαρμογή τους που διέφερε από την ευκαμψία.

Διατηρώντας θάλεγε κανείς προσωπικό δίαυλο επικοινωνίας με την ωφελιμιστική πλευρά της πραγματικότητας οργάνωνε σχεδιασμούς με μάχες ουσίας και όχι εντυπώσεων. Δεν έχανε το μείζον διεκδικώντας το μέγιστο.

Αυτοδημιούργητος, παιδί της Χρυσαυγής από το Χουντάλο της Αρκαδίας μεγαλωμένο από τεσσάρων ετών χωρίς πατέρα στο άδειο από καλούδια για παιδιά πατρικό τους αλλά γεμάτο από ανθρώπινη ζεστασιά και ειλικρίνεια αισθημάτων.

Τον Ιούλιο του 1947 είχε φύγει για την πρωτεύουσα αναζητώντας την δική του θέση στην ζωή με μοναδικά εφόδια την ευχή της μάνας του. Στα φοιτητικά του χρόνια εργάστηκε σαν υπάλληλος σε εμπορικό κατάστημα νημάτων για τον επιούσιο. Στην μετέπειτα ακαδημαϊκή του διαδρομή ανέβηκε τα σκαλοπάτια της ιεραρχίας με ιδρώτα του σώματος και του μυαλού. Δεν υπήρξε «κούκος» ενδογαμικού συστήματος που βρίσκοντας έτοιμη φωλιά στοιχίζει στους άλλους απδόνι χωρίς να φέρνει την άνοιξη.



Στις προθέσεις μου δεν είναι να μηδενίσω την προσφορά ομολόγων του.

Από την Οδοντιατρική Σχολή κατά καιρούς έχουν περάσει άξιοι καθηγητές που ο καθένας με τον τρόπο του έγραψε σελίδες ή κεφάλαια στο γνωστικό του αντικείμενο. Το αντικείμενο όμως της ενδοδοντίας στην αντίληψη του Οδοντιατρικού κόσμου έχει ταυτιστεί συνολικά με το όνομά το. Το παρέλαβε περισσότερο σαν εμπειρική διαδικασία και λιγότερο επιστημονική. Η απαξιωμένη «απονεύρωση» μεσοδιάστημα μέχρι την εκρίζωση, επί των ημερών του προσέλαβε επιστημονική υπόσταση βασισμένη σε κριτήρια Ιατροβιολογικά και από βιβλία με συγγραφέα τον ίδιο οι ομοτεχνοί του παρακολουθούσαν την πρόοδό της.

Κάθε άλλο παρά τυχαίο μπορεί να θεωρηθεί ότι η πρώτη σκέψη τους σε αδιέξοδα από αδιάγνωστο ή ανεπίλυτο πρόβλημα της δουλειάς τους ήταν «να το δει ο Συκαράς» που σήμαινε αναγνώριση πρωτιάς σε γνώση και δεξιότητα. Και δεν είναι δίχως σημασία η αναγνώριση των θεραπειών του μόνο απ' το ακτινογράφημα χωρίς πληροφόρηση για το ποιος τις είχε κάνει. Η ποιότητά τους μιλούσε.

Η Ελληνική Ενδοδοντική Εταιρεία που κι αυτή σήμερα από τους άξιους συνεργάτες του έχει αναχθεί σε σημείο αναφοράς για τα οδοντιατρικά πράγματα, στο δικό του μυαλό γεννήθηκε και απ' τον ίδιο έγινε πράξη.

Έχω πολλές φορές αναρωτηθεί αν «ο ασκός δίνει το σχήμα του στο περιεχόμενο ή αν το περιεχόμενο παίρνει το σχήμα του απ' τον ασκό» χωρίς να έχω πάρει και την απάντηση.

Σε κάθε περίπτωση όμως παραμένει γνώρισμα ξεχωριστών ανθρώπων κάθε χώρου, σ' έναν μετασχηματιζόμενο κόσμο, να διαβλέπουν πριν απ' τους άλλους επερχόμενες μεταβολές που επιβιώνουν χρονικά και μετά την δική τους φυσική παρουσία.

Τέτοια γνωρίσματα δεν έλειπαν απ' τον Σωτήρη Συκαρά με επιστημονικές και διοικητικές δραστηριότητες πέρα απ' τον ριζικό σωλήνα και τους συναφείς όμορους χώρους. Στο διάστημα της πολύχρονης θητείας του από θέση ευθύνης σε έσω και έξω - Πανεπιστημιακούς φορείς διεκπεραίωνε με επιτυχία ό,τι αναλάμβανε.

Εχέμυθος σε θέματα υπηρεσιακά, σχολαστικά λεπτολόγος σε εκπαιδευτικά, άτεγκτος για όσα δεν γίνονταν όπως έπρεπε αλλά και έτοιμος να «απολογηθεί» για τα άδικά του με το τρανταχτό και συχνά αμήχανο γέλιο που άφηνε να φανεί μια παιδικότητα αφοπλιστική μέσα από το μικρό κενό των μπροστινών του δοντιών.

Δημιουργικά τελειομανής, ανικανοποίητος ακόμη και απ' τον εαυτό του λες και ο Συκαράς στένευε τον Σωτήρη που με διαρκείς κινήσεις πάλευε να βγει από μέσα του.

Με καθημερινή παρουσία στην Σχολή, αεικίνητος, πανταχού παρών, απρόβλεπτος. Οι συνεργάτες του τον θυμούνται αχάραγα και πριν απ' αυτούς στο εργαστήριο με φορεμένη την ιατρική του μπλούζα έχοντας πριν περάσει και απ' τις κλινικές για να βεβαιωθεί για την καλή τους λειτουργία. Αλληλέγγυος σε προβλήματα συνεργατών του αλλά και ανθρώπινα ευάλωτος σε αντικειμενικότητα για «δικά» του πρόσωπα με ό,τι αυτό συνεπάγεται.

Παρ' όλα αυτά έχει την δική του σημασία να μην αποσιωπηθεί ότι η εξέλιξή του σε πρωτοβάθμιο καθηγητή δεν υπήρξε η αναμενόμενη κατ' αξίαν προαγωγή. Συνδέεται με μια ταραγμένη περίοδο διδακτικών και διοικητικών κλυδωνισμών. Η Οδοντιατρική Σχολή είχε αποτελέσει το επίκεντρο χλευαστικών δημοσιευμάτων για το ακαδημαϊκό της κύρος εξ αιτίας εκείνων που κινούσαν τα νήματα στις διαδικασίες κρίσεων.

Γνωστό είναι βέβαια ότι στον Πανεπιστημιακό χώρο καθρεφτίζει το πρόσωπό της σε μικρογραφία η ψυχοπαθογένεια της ευρύτερης κοινωνίας.

Παρασυναγωγές εκλεκτόρων για εξασφάλιση επιθυμητών πλειοψηφιών πάντοτε υπήρχαν. Ακόμη και τμήματα που λειτουργούσαν σε πρότυπο κυψέλης οι μελισσοκόμοι τους είχαν στο κρατίδιό τους εργάτριες, κηφίνες αλλά και βασίλισσες. Οι διαπρύσιοι Κήρυκες της δήθεν αξιοκρατίας που απογυμνώνοντας τον όρο από το αξιακό του φορτίο ταύτιζαν την αριστεία με προεπιλεγμένους αρεστούς ποτέ δεν είχαν πάψει να υπάρχουν.

Η γνώση και ο μόχθος για την απόκτησή της δεν αποτελούσαν πάντοτε το κλειδί για τα πρωτοβάθμια δώματα. Αυτά ανοίγαν με συνδυασμούς κωδικών που γνώστες τους ήταν προθαλαμιστές διευθυντηρίων και με προθυμία εισηγητών να «κάψουν» υποψήφιους όταν απ' την στάχτη τους είχαν οι ίδιοι όφελος».

Στην περίπτωση όμως του Σωτήρη Συκαρά ξεπεράστηκε κάθε προηγούμενο αθλιότητας σε καταπάτηση θεσμών, καταστρατήγηση διατάξεων και αυτοεξευτελισμών.

Στην αυτοβιογραφία του «Αναμνήσεις μιας ζωής» ο ίδιος αναφέρει ότι «αρκεί να διαβάσει κανείς τα πρακτικά της εκλογής μου για να διαπιστώσει αντιφάσεις, αυθαιρεσίες, αδικίες και το δηλητήριο που εκτοξεύεται από εισηγητές και εκλέκτορές μου για να μετατρέψουν το μαύρο σε άσπρο και το παράλογο σε λογικό».

Πράγματι ανατρέχοντας σ' αυτά δεν είναι δύσκολο να διαπιστώσουμε παραλογισμούς πανεπιστημιακών δασκάλων που επιβεβαιώνουν πόσο ασήμαντοι γίνονται θεωρούμενοι κατά τα άλλα σημαντικοί αφού γνωστό είναι ότι αυτό που είμαστε φαίνεται απ' αυτό που κάνουμε.

Κι αυτό που έκαναν οι «θεωρούμενοι κατά τα άλλα σημαντικοί» πυροδότησαν την αγανάκτηση έτσι ώστε ο Σωτήρης Συκαράς να γίνει ενσαρκωτής μιας γενικότερης προσπάθειας να μπει σε άλλες ράγες ο συρμός της αυθαιρεσίας με συμπαραταγμένο μαζί του το μεγαλύτερο μέρος διδασκόντων, διδασκομένων και τον συλλογικό φορέα τους. Όπως και έγινε παρ' ότι οι «θύτες» προσπάθησαν στρεψόδικα να εμφανισθούν σαν «θύματα».

Η δικαιοσύνη με αποφάσεις του Συμβουλίου Επικρατείας, ακύρωσε σαν παράνομη την διαδικασία της μυστικής ψηφοφορίας που μετατρέπει τον υπεύθυνο και επώνυμο εκλέκτορα σε ανεύθυνο και ανώνυμο «κουκί» χωρίς αιτιολόγηση της ψήφου του.

«Με την δικαίωσή του» κατέκτησε και την εμπιστοσύνη των εργαζομένων στον χώρο που αργότερα του εμπιστεύτηκαν την Διοίκηση της Σχολής εκλέγοντας τον πρόεδρό της.

Θα περίμενε κανείς από οργή για όσα είχαν προηγηθεί να **χρησιμοποιήσει** την εξουσία αν όχι ρεβανσιστικά τουλάχιστον περιθωριοποιητικά για τους πρωταγωνιστές των αθλιοτήτων που αργότερα έγιναν και συκοφάντες του.

Δεν το έκανε. Την **διαχειρίστηκε** αλτρουιστικά και δίνοντας τόπο στην οργή πορεύτηκε με κανόνες χρηστής Διοίκησης έχοντας για γνώμονα – όπως γράφει ο ίδιος – την λαϊκή σοφία δύο γνωμικών.

Το πρώτο *«ψηλά αν σου μέλλει ν' ανεβείς/ βήμα το βήμα ανέβα / τα χνάρια σου να ξαναβρείς / όταν σου πουν κατέβα»*.

Το δεύτερο *«χαιρέτα τον ντουνιά όταν καβαλικέψεις / για να σε χαιρετά κι αυτός όταν θα ξεπεζέψεις»* συμπεραίνοντας ότι καλά πορεύτηκε «αφού όσοι με χαιρετούσαν όταν ήμουν εν υπηρεσία, με χαιρετούσαν και μετά την αφυπηρέτησή μου».

Ο συλλογισμός του αυτός είναι ενδεικτικό και της γενικότερης φιλοσοφικής του θεώρησης για τους θώκους.

Είναι σημαντικό για τον καθένα μας, ιδιαίτερα αν έχει διατελέσει επικεφαλής σε κάτι να εκτιμάει τα νέα δεδομένα με επίγνωση των ορίων του και να επιλέγει έγκαιρα την «απόσυρσή του» πριν αυτή προσλάβει χαρακτηριστικά «διάσυρσης».

Δυστυχώς οι περισσότεροι «επιτελικοί» αφού καβαλίκεψαν «δεν θυμήθηκαν και να ξεπεζέψουν» αγνοώντας ίσως ότι το καλάμι από φονικό άτι όταν το ιππεύουμε μπορεί να γίνει και ηδύφθογγο πολυφωνικό όργανο όταν το χρησιμοποιούμε για φλογέρα.

Στην ζωή βέβαια κανένας μας δεν είναι άμεμπτος. Λάθη δεν γίνονται όταν δεν κάνουμε τίποτα, ήττες δεν γνωρίζουν όσοι αρκέστηκαν στην μετριότητα της άμαχης ζωής, αστοχίες δεν είχαν εκείνοι που δεν στόχευσαν ψηλά, αδικίες δεν διέπραξαν όσοι δεν διαχειρίστηκαν την μοίρα άλλων από θέση εξουσίας και μικρές στιγμές δεν είχαν μόνο οι μεγάλοι που δεν έχουν πει την αλήθεια.

Αυτές όμως είθισται να παραβλέπονται τέτοιες ώρες αποστρέφοντας το βλέμμα μας αναλογιζόμενοι ίσως τον Τειρεσία που έχασε το φως του κοιτάζοντας γυμνή την Αθηνά.

Αλλά κι έτσι με αντιζυγιασμένα πιθανά αδύνατα σημεία του, ο Σωτήρης Συκαράς δεν έπαψε να είναι δοτικός δάσκαλος ακόμη και όταν η σχολή λειτουργούσε περισσότερο σαν αρένα προσωπικών αντιμαχιών και λιγότερο σαν χώρος εκπαιδευτικών διαδικασιών.

Γενιές φοιτητών πήραν απ' αυτόν επιστημονικά και επαγγελματικά εφόδια για να κάνουν τα πρώτα βήματά τους. Δεκάδες συνεργατών με κοινή αφετηρία και διαφορετικό τέρμα που εξακολουθούν όμως να λογοδοτούν στην συνείδησή τους ομολογούν ότι όταν σκουντουφλώντας αναζητούσαν την δική τους θέση στην ζωή, βρήκαν ένα χέρι να πιαστούν, έναν «φτασμένο» να τους συμβουλεύσει πώς θα φτάναν και αυτοί κάπου χωρίς αντιλήψεις μονοφαγίας και πρακτικές φαταουλισμού.

Πρωταρχικά ο κάθε δάσκαλος γι' αυτό κρίνεται αλλά και για την γενικότερη κοσμοειδικόνα του αν κριθεί σαν πρότυπο, ο Σωτήρης Συκαράς έχει να επιδείξει και τέτοιο έργο ιδιαίτερα στον θεσμό της οικογένειας.

Της οικογένειας όχι με την έννοια του Εθνικιστικού τριπτύχου ή της παρ' αξίαν οικογενειοκρατίας αλλά της οικογένειας σαν βασικό κύτταρο κοινωνικής συνοχής.

Δεν είναι πιστεύω εύκολη ισορροπημένη ακαδημαϊκή συγκρότηση, με διαταραγμένη προσωπική ζωή. Ο φοιτητής περισσότερο απ' αυτό που ακούει να του λέμε στο αμφιθέατρο διδάσκεται απ' αυτό που βλέπει να κάνουμε στην καθημερινότητά μας με στάση ζωής και είναι οξύμωρο να πιστεύουμε ότι διαμορφώνουμε σαν «δάσκαλοι» χαρακτήρα σε πνευματικά μας παιδιά, έχοντας αποτύχει σαν πατεράδες στα φυσικά.

Στα πλαίσια μιας τέτοιας αντίληψης, ο Σωτήρης Συκαράς έφυγε χορτάτος και από οικογενειακές χαρές με τα δυό του παιδιά Νικήτα και Χρήστο να έχουν γίνει όπως κάθε γονιός θα επιθυμούσε να δει τα δικά του. Καλό του ταξίδι.

Φοίβος Προύντζος

ΟΔΟΝΤΙΑΤΡΙΚΟ ΒΗΜΑ
Διμηνιαία Έκδοση
Κωδικός 016446

Ιδιοκτήτης: **ΟΔΟΝΤΙΑΤΡΙΚΟ ΒΗΜΑ Μ.Ε.Π.Ε.**
Ιδρυτής: **Γιάννης Καρκατζούλης**

Σκουφά 64 106 80 Αθήνα
Τηλ. 210 3814 939 Fax 210 3803 327
e-mail: odvima@otenet.gr
www.odvima.gr

Διευθυντής:
Όθωνας Γκότσης

Σύμβουλος Έκδοσης:
Κατερίνα Καρκατζούλη

Σύνταξη:
Ηλιάνα Γιαννούλη

Υπεύθυνος λογιστηρίου:
Γιώργος Κάντζος

Νομικός Σύμβουλος:
Λάμπρος Ανδρ. Τσοπράς

Υπεύθυνος Τυπογραφείου:
pressious arvanitidis A.E.B.E.
78ο χλμ. Εθνικής Οδού Αθηνών Λαμίας
Τηλ. 226 100 5100

ΕΝΩΣΗ ΔΗΜΟΣΙΟΓΡΑΦΩΝ ΙΔΙΟΚΤΗΤΩΝ ΠΕΡΙΟΔΙΚΟΥ ΤΥΠΟΥ

FIPP Federation International of Periodical Press

EMMA EUROPEAN MAGAZINE MEDIA ASSOCIATION

Επισκεφθείτε μας στο **Stand B5** όπου θα μπορέσετε να ενημερωθείτε για όλη την γκάμα προϊόντων που διαθέτουμε όπου, μεταξύ άλλων, θα βρείτε και τα παρακάτω νέα ή καταξιωμένα προϊόντα:

- **GTO® (OSTEOBIOL)**
  Έτοιμο προς χρήση, προενυδατωμένο βιοϋλικό, αναμεμειγμένο με το OsteoBiol® TSVGel που του εξασφαλίζει ιδανική κολλώδη σύσταση. Διατίθεται σε σύριγγα.

- **MyJunior Kit (Polydentia)**
  Νέο σύστημα δακτυλίων συγκράτησης και τμηματικών τεχνητών τοιχωμάτων για την Παιδοδοντία.

- **Unica anterior (Polydentia)**
  Καινοτόμο τεχνητό τοίχωμα για όλες τις αποκαταστάσεις προσθίων.

- **CopaSKY (Bredent Medical)**
  Νέα σειρά εμφυτευμάτων Bredent.

- **Ecosite Elements (DMG)**
  Νέο σύστημα ρητινών με έξυπνα συντονισμένο σύστημα αποχρώσεων για εξαιρετικά αισθητικά αποτελέσματα.

- **Απολυμαντικά (Helvemed)**
  Νέα σειρά απολυμαντικών, με ελβετική ποιότητα.

- **RetroMTA/OrthoMTA (BioMTA)**
  Υλικά MTA για επιδιόρθωση ρίζας, θεραπεία ζωντανού πολφού και έμφραξη ριζικού σωλήνα.

- **Scanner CS 3600 (Carestream)**
  Ενδοστοματικό scanner, μεγάλης ταχύτητας και ακρίβειας.

Μιλτιάδης Βιτσαρόπουλος Α.Ε.
www.vitsaropoulos.gr • e-mail: info@vitsaropoulos.gr • www.facebook.com/vitsaropoulos
ΚΕΝΤΡΙΚΑ Μεσογείων 348, 153 41 Αγ. Παρασκευή, Αθήνα, **Τηλ:** 210 65 41 340, **Fax:** 210 65 41 618
ΥΠΟΚΑΤΑΣΤΗΜΑ Φειδιππίδου 55, 115 27 Γουδή, **Τηλ:** 210 77 95 747

Εργονομία στην Οδοντιατρική

Πώς θα είμαστε υγιέστεροι και ασφαλέστεροι κατά την τέλεση του οδοντιατρικού μας επαγγέλματος

Χρήστος Κωνσταντινίδης
Οδοντίατρος - M.Sc (Προσθετ.)

Ο όρος εργονομία (ΕΡΓΟΝ + Νομός), ή «η μελέτη του έργου» προτάθηκε και ορίσθηκε από τον Πολωνό επιστήμονα, W. B. Jastrzebowski (1857) ως γνωστικό αντικείμενο με ένα πολύ ευρύ πεδίο εφαρμογής, καλύπτοντας όλες τις πτυχές της ανθρώπινης δραστηριότητας, συμπεριλαμβανομένης της εργασίας και της ψυχαγωγίας (Karwowski, 1991, 2001).

Η εργονομία ως νέος επιστημονικός κλάδος θεμελιώθηκε από τον Murrell (Edholm και Murrell, 1949). Ορίστηκε ως η εφαρμοσμένη επιστήμη που διασυνδέει αποτελεσματικότερα τον άνθρωπο με την εργασία του και το περιβάλλον του, ενώ το 1949 ιδρύθηκε η πρώτη επιστημονική εταιρεία και λίγα χρόνια αργότερα, το 1955 ιδρύθηκε η Ευρωπαϊκή Υπηρεσία παραγωγικότητας. Η Διεθνής Ένωση Εργονομίας (IEA, 2003) ορίζει την εργονομία (ή ανθρώπινοι παράγοντες) ως τον επιστημονικό κλάδο που ασχολείται με την κατανόηση των αλληλεπιδράσεων μεταξύ των ανθρώπων και των στοιχείων του εργασιακού περιβάλλοντος. Τα τελευταία 50 χρόνια, ο πλέον δόκιμος όρος που χρησιμοποιείται για την εργονομία, είναι Human Factors Ergonomics (HFE).

Η εργονομία προωθεί μια ολιστική, ανθρωποκεντρική προσέγγιση στην εργασία και τις παραμέτρους της (Grandjean, 1986. Wilson και Corlett, 1995; Sanders και McCormick, 1993. Chapanis, 1995, 1999. Salvendy, 1997. Karwowski, 2001. Vicente, 2004, Stanton et al., 2004).

Στην εργονομία ανάλογα με την διαχειριζόμενη ανθρώπινη δραστηριότητα υπάρχουν διάφορα πρωτόκολλα αξιολόγησης (ΕΡΑ):

I) Με βάση ανθρωπομετρικούς, εμβιομηχανικούς και φυσιολογικούς παράγοντες (physical ergonomics)

II) Με βάση παράγοντες που σχετίζονται με την στάση του σώματος όταν είμαστε καθιστοί (office ergonomics).

III) Με βάση παράγοντες που σχετίζονται με την άρση και μεταφορά φορτίων (organizational ergonomics).

IV) Εργονομία της νόησης και συμπεριφοράς (cognitive ergonomics). Ασχολείται με το stress management, το decision making, την ανθρώπινη διάθεση, συνεργασία και εργασιακή ικανοποίηση.

V) Με βάση παράγοντες που σχετίζονται με το σχεδιασμό και το περιβάλλον εργασίας (environmental ergonomics) (Περιβαλλοντικοί παράγοντες, θόρυβος, κραδασμοί,φωτισμός, κλίμα).

Οι άνθρωποι που εργάζονται στο γραφείο έχουν άλλες ανάγκες σε σχέση με αυτούς που εργάζονται σε ένα αυτοματοποιημένο εργοστάσιο. Το γραφείο είναι ένα σύστημα εργασίας που εξαρτάται εξ ολοκλήρου από τον άνθρωπο και τα χαρακτηριστικά του.

Η εργονομία γραφείου δημιουργήθηκε στις αρχές του 1700, από τον «πατέρα της ιατρικής εργονομίας», Bernardino Ramazzini. Αυτός πρώτος παρατήρησε ότι εργαζόμενοι που κάθονταν σκυφτοί εμφάνισαν κύφωση και υπέφεραν από κράμπες, μούδιασμα στα πόδια τους και ισχιαλγία. Η καθιστική ζωή σχετίζεται με μια σειρά από παράγοντες κινδύνου όπως υψηλότερα επίπεδα χοληστερόλης, μεγαλύτερη συγκέντρωση λίπους στην μέση, συχνότερα καρδιαγγειακά και μεταβολικά νοσήματα.

Ο κλάδος της εργονομίας που ασχολείται με την Οδοντιατρική είναι η εργονομία γραφείου, με κάποια στοιχεία από physical, environmental και cognitive ergonomics.Τα επιμέρους στοιχεία που διαχειρίζεται είναι:

1. Η οδοντιατρική έδρα

Προέλευση και σύντομη ιστορική ανασκόπηση

Η οδοντιατρική έδρα έχει την προέλευσή της στην αρχική μας θέση εργασίας, αυτή του κουρέα. Εναλλακτικά, ήταν κοινή πρακτική ο οδοντιατρικός ασθενής να κάθεται ή να ξαπλώνει στο πάτωμα, ενώ βοηθός να συγκρατεί το κεφάλι του ασθενούς, καθώς ο οδοντίατρος εκτελούσε εξαγωγές ή μικρές χειρουργικές επεμβάσεις.

Το φως ήταν είτε το φυσικό είτε κερί ή παράθυρο. Η σύγχρονη οδοντιατρική έδρα έχει ιστορία που χρονολογείται από το 1790, όταν ένας Αμερικανός οδοντίατρος, ο Josiah Flagg, τροποποίησε μια απλή καρέκλα γραφής Windsor για χρήση στο οδοντιατρείο του. Αυτή ήταν ουσιαστικά μια απλή ξύλινη καρέκλα με ένα γεμισμένο ερεισικέφαλο και ένα δίσκο μικρό που προστέθηκε στη μια πλευρά ***(Εικ. 1)***.

1

Στην Αμερική στις αρχές του 1800, ο μηχανισμός rocker χρησίμευσε ως πρότυπο για τη μηχανική οδοντιατρική καρέκλα. Το 1832 ο James Snell (Hv. Βασίλειο) δημιούργησε την πρώτη ανακλινόμενη οδοντιατρική καρέκλα και την κατοχύρωσε με δίπλωμα ευρεσιτεχνίας ***(Εικ. 2)***.

2

Η πραγματική τομή στην σχεδίαση έγινε το 1958 με τις έδρες των Sanford Golden (Ritter) και John Naughton.

Οι έδρες σήμερα είναι πολύπλοκες και με πολλές δυνατότητες. Τελευταία, η εισαγωγή του memory foam δίνει μεγάλη εργονομική εξέλιξη.

Διακρίνονται σε:

i) αυτές που ανυψώνονται α. με κλασικό μηχανισμό. β. με τύπου ασανσέρ. γ. τύπου ακορντεόν

ii) σε αυτές που κινούνται ανεξάρτητα με τα παρελκόμενα (εργονομικά προβληματικές σε αναρτώμενο βάρος και χειρισμούς, αλλά αισθητικά υπερέχουν) ή μαζί

iii) Εργονομικά ιδανικές για παρεμποδιζόμενους ασθενείς και ΑΜΕΑ (ελαφρά περιστατικά) έδρες με πρόσθια πρόσβαση

Για πιο βαριές κινητικές αναπηρίες

1) Αναβατόριο για τοποθέτηση σε κανονική οδοντιατρική έδρα

2) Ειδικό αναβατόριο που υποδέχεται το αναπηρικό αμαξίδιο

Κριτήρια επιλογής οδοντιατρικής έδρας

- Σύγχρονο και πλήρες touch πληκτρολόγιο
- Μεγάλη πλάτη
- Μικρό έως μηδενικό κενό κατά την κατάκλιση της πλάτης
- Εργονομία

Γενικά η λανθασμένη σχεδίαση και εγκατάσταση των επίπλων εργασίας συμβάλλει στην κακή ή λανθασμένη στάση, ειδικά όταν διαρκεί για μεγάλο χρονικό διάστημα και είναι αιτία μυοσκελετικών και άλλων προβλημάτων. Η μελέτη της στάσης εργασίας γίνεται με διάφορες μεθόδους, όπως την Reba (Hignettz Mc Alamney 1998), την ηλεκτρομυογραφία, το ερωτηματολόγιο Nordic.

Τουλάχιστον ένα μυοσκελετικό πρόβλημα είχαν το 88%. Ιδιαίτερα η καταπόνηση της πλάτης είναι το μεγαλύτερο πρόβλημα μια και φέρει τις περισσότερες δυνάμεις, με κάμψη για μεγάλη χρονική διάρκεια. Σε μελέτες (Rafie et al,2018) παρατηρήθηκε ότι τα συνηθέστερα προβλήματα αφορούν: αυχένα (85%), ώμο (70%), μέση (68%), σύνδρομο καρπιαίου σωλήνα (34-61%).

Μελέτες (Alexander et al., 2016) δείχνουν συχνότερη αναφορά από άνδρες, αν και οι γυναίκες έχουν μεγαλύτερη συχνότητα τενοντίτιδος. Υπάρχει μεγάλη συχνότητα στην άκρα χείρα και δάκτυλα ιδιαίτερα σε ενδοδοντιστές και περιοδοντολόγους. Παρατηρείται ότι η μεγαλύτερη καταπόνηση λαμβάνει χώρα κατά την εξαγωγή των σωφρονιστήρων της κάτω και κατά την αποκατάσταση των άνω οπισθίων δοντιών.

Τα μυοσκελετικά προβλήματα (29.5%) είναι η πρώτη αίτια πρόωρης διακοπής της επαγγελματικής δραστηριότητας των οδοντιάτρων.

Ακολουθούν τα καρδιοαγγειακά προβλήματα (21.2%), τα οποία σχετίζονται με την καθήμενη στατική θέση του οδοντιάτρου, με συχνή τη φλεβική θρόμβωση των κάτω άκρων. Ένας κοινός τύπος είναι η θρόμβωση των εν τω βάθει φλεβών (DVT).

Σε μικρότερο βαθμό είναι τα νευρολογικά προβλήματα (16.5%), οι όγκοι (7.6%) και προβλήματα του νευρικού συστήματος (6.1%).

2. Θέση ασθενούς

Ο ασθενής πρέπει να είναι οριζοντιωμένος, με το κεφάλι του ασθενούς εμπρός μας, θέση 12. Επειδή αρχικά ξενίζει τον ασθενή, συνιστάται η αρχική θέση τοποθέτησης του ασθενούς μας να είναι η απόλυτα οριζόντια. Μετά, εύκολα γίνεται αποδεκτή η ιδεώδης θέση εργασίας (12,5°).

3. Θέση εργασίας

Η σπονδυλική στήλη έχει 4 κάμψεις, την αυχενική λόρδωση,θωρακική κύφωση, οσφυική λόρδωση και κύφωση του ιερού οστού. Η λανθασμένη θέση εργασίας παραμορφώνει την αυχενική λόρδωση και την οσφυική περιοχή, δημιουργεί επιβάρυνση στους σπονδύλους, μυς και τένοντες.

Το κάτοπτρο

Η θέση εργασίας μας σχετίζεται με την ορθή χρήση του κατόπτρου μας και μάλιστα με έμμεση όραση.

Σαν καθρέπτης μεταφέρει το είδωλο σε διπλάσια απόσταση.

Πρέπει να ευρίσκεται σε εύρος 30° από το spray της χειρολαβής για να μη διαβρέχεται.

Για θεραπεία στα κάτω δόντια, το ερεισικέφαλο δίνει γωνία 35°για τα πρόσθια δόντια. Για θεραπεία στα κάτω δόντια, το ερεισικέφαλο δίνει γωνία 40°για τους προγομφίους. Για θεραπεία στα κάτω δόντια, το ερεισικέφαλο δίνει γωνία 45° για τους γομφίους. Για θεραπεία στην άνω γνάθο, γωνία 20-25°, με το κάθετο έτσι ώστε να βλέπουμε κάθετα στους τομείς της άνω, σαν να διαβάζουμε ένα βιβλίο. Τα νεότερα ερεισικέφαλα εκμεταλλεύονται τα δύο κέντρα κίνησης της κεφαλής ως προς τον άτλαντα και τον 7ο αυχενικό σπόνδυλο ***(Εικ. 3)***.

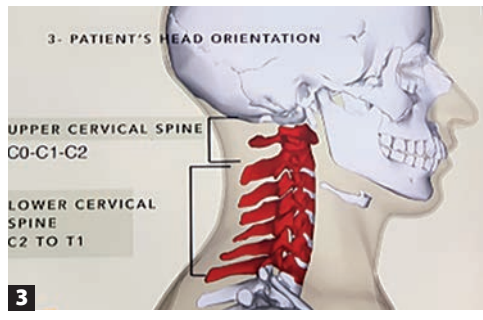

3

Σε πλήρη περιστροφή της κεφαλής ως προς τον άτλαντα η επιγλωττίδα αποφράσσει την αεροφόρο οδό.

Σε χρήση μικροσκοπίου η θέση εργασίας προσδιορίζεται από τον όγκο της συσκευής και την υποχρεωτική ύπαρξη βοηθού.

Το κάθισμα του οδοντιάτρου

Η ποικιλία σε διαστάσεις και σχήμα του ανθρωπίνου σώματος δημιουργεί αδυναμία ύπαρξης ενός ιδεώδους καθίσματος για όλους.

Όταν **η απλότητα** συναντά **την αισθητική**

ΜΑΘΕΤΕ ΠΕΡΙΣΣΟΤΕΡΑ:

WWW.IVOCLARVIVADENT.COM/EE2018

Το χαρτοφυλάκιο συντονισμένων προϊόντων για άμεσες επανορθωτικές διαδικασίες σας διευκολύνει να επιτύχετε αποκαταστάσεις εξαιρετικής ποιότητας με υψηλή απόδοση.

Αποτελεσματική Αισθητική

Απομόνωση · Συγκόλληση · Αποκατάσταση · Πολυμερισμός

www.ivoclarvivadent.gr

Εξουσιοδοτημένοι διανομείς

Ελλάδας

Oral Vision
- Μάγερ 13 / 104 38 Αθήνα / τηλ: 210 77 55 900 /
- Τσιμισκή 34 / 546 23 Θεσσαλονίκη / τηλ: 2310 253 800 / www.oralvision.gr

SADENT
- 1 χλμ Λεωφ. Μαρκοπούλου / 190 02 Παιανία / τηλ: 211 10 22 900 /
- Τετραπόλεως 4 / 115 27 Γουδή / τηλ: 210 77 77 608 /
- Ν. Τέλογλου 7 / 546 36 Θεσσαλονίκη / τηλ: 2310 968 799 / www.sadent.com

Κύπρου

Dentalcon
- Λ. Αναστασιάδη 1 / 2012 Λευκωσία / τηλ: 22 466 000 / www.dentalcon.com.cy

ivoclar vivadent®
passion vision innovation

Η επιλογή του καθίσματος πρέπει να εξασφαλίζει την ιδεώδη θέση των ποδιών και διατήρηση της οσφυικής κάμψης.
Έτσι,
- Η κάμψη ποδιών (άνω - κάτω) πρέπει να είναι 105-110° και μεταξύ τους, 30-45°.
- Τα γόνατα λαμβάνουν χαμηλότερη θέση από την λεκάνη.
- Το πρόσθιο μέρος της καρέκλας δεν συμπιέζει τα πόδια.
- Χρήσιμη η ύπαρξη πολυ-ρυθμιζόμενης πλάτης, ερεισικέφαλου και μπράτσου αγκώνα.

Η Mary Gale (occupational therapist Aus.) εμπνευσμένη από τη θεραπευτική δράση της ιππασίας εφηύρε την Bambach saddle seat, ***(Εικ. 4).***
Νέα τάση: Μεγάλες καρέκλες με memory foam και εξαιρετική υποστήριξη όλου του σώματος και memory foam ***(Εικ. 5).***

4

5

Τύποι πετάλ
Το πόδι καλύπτει πλήρως ή μερικά το πετάλ, ανάλογα με το μέγεθος του ποδιού του θεράποντος, με βάρος εύκολο για μετατόπιση, αλλά αρκετό να μη γλιστρά. Οι λειτουργίες πρέπει να είναι απλές.

Η Οδοντιατρική 4 χεριών και η διαρρύθμιση των χώρων εργασίας τους
- Εξασφαλίζει ασφαλέστερο εργασιακό περιβάλλον σε όλους τους τομείς
- Ελαχιστοποίηση χρόνου και ταλαιπωρίας διαδικασίας (stress)
- Μεγαλύτερη ασφάλεια σε τραυματισμούς
- Αποφυγή διασταυρούμενων μολύνσεων
- Βελτιωμένη θέση εργασίας (λιγότερα MSD)
- Μικρότερη διαδρομή κινήσεων, κάμψης
- Βελτιωμένο οπτικό πεδίο ***(Εικ. 6)***

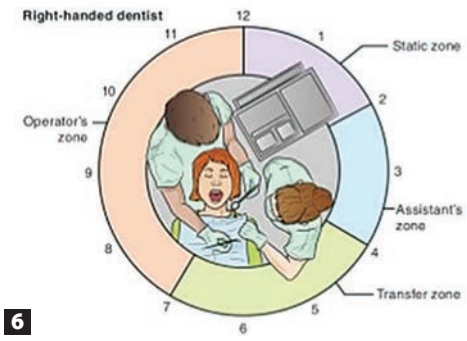

6

Ο τρόπος λαβής και χρήσης των οδοντιατρικών χειρολαβών από την ταμπλέτα

Continental Delivery
Πλεονεκτήματα
- Κορυφαία εργονομία
- Ισορροπία βάρους χειρολαβών
- Εύκολη μεταφορά σε πλαϊνή θέση
- Εύκολη και ασφαλής επανατοποθέτηση των χειρολαβών
- Εύκολη μετατροπή σε δεξιο/αριστερόχειρη λειτουργία

Μειονεκτήματα
- Πολύ εμφανής θέση για τον ασθενή
- Χρήζει προσοχής η κίνηση του βραχίονα

Rear Delivery
Πλεονεκτήματα
- Τα εργαλεία είναι εκτός του οπτικού πεδίου του ασθενούς. Ιδεώδες για εναλλαγή δεξιόχειρων/αριστερόχειρων.

Μειονεκτήματα
- Απαιτεί περισσότερες και μεγαλύτερες κινήσεις από τον οδοντίατρο και προσοχή κατά την επανατοποθέτηση των χειρολαβών

Κλασικό
Πλεονεκτήματα
- Απλό και σε περίπτωση έδρασης στην οδοντιατρική έδρα προσαρμόσιμο σε δεξιο/αριστερόχειρες

Μειονεκτήματα
- Χρειάζεται χώρος για διευθέτηση των κορδονιών
- Προσοχή κατά την επανατοποθέτηση των χειρολαβών

Side Delivery
Πλεονεκτήματα
- Αόρατο από τον ασθενή

Μειονεκτήματα
- Δύσκολο εργονομικά. Δεξιόχειρες ή αριστερόχειρες μόνο.

4. Ο τρόπος λαβής και χρήσης των οδοντιατρικών εργαλείων
Στην οδοντιατρική χρησιμοποιούμε την τροποποιημένη λαβή μολυβιού. Αυτή είναι λαβή ακριβείας με τους πολφούς των δείκτη, αντίχειρα, μέσου να συγκρατούν το εργαλείο και τις φάλαγγες να το σταθεροποιούν. Σημαντική είναι η αποφυγή κάμψης του καρπού για την αποφυγή της πρόσθετης καταπόνησης των δακτύλων λόγω του αποτελέσματος της τενόδεσης του καρπού.

5.Το σχήμα των οδοντιατρικών εργαλείων
Τα εργαλεία θα πρέπει να παρέχουν ασφάλεια κατά τους χειρισμούς, σωστή λαβή (χωρίς γλιστρήματα, π.χ. σιλικόνης με εργονομικό σχήμα), μικρό βάρος και σωστή κατανομή βάρους, ευκολία στη χρήση και συντήρηση, ελαχιστοποίηση της καταπόνησης του καρπού (στροφή). Τα εργαλεία μας να είναι σε απόσταση 25cm (ύψος 1,80 m ιατρού) σε περιστρεφόμενη ταμπλέτα ιδεωδώς κινούμενη σε τρεις άξονες

6. Η θέση των οδοντιατρικών εργαλείων
Τα πλέον χρήσιμα συρτάρια να είναι πλησίον της θέσης εργασίας μας.
Τα συρτάρια να έχουν θήκες για ταξινόμηση των αντικειμένων στην ίδια πάντα θέση.
Τα συρτάρια, ντουλάπια να μην έχουν ανάγκη χρήσης χεριών.
Χρήση barcoding για καλύτερη, γρηγορότερη τήρηση αποθέματος εργαλείων

7

7. Η θέση του Οδοντιατρικού προβολέα
Απαραίτητη η εργονομική 3D κίνηση και led φως 50000 lux χωρίς το μπλε φάσμα.
Ο προβολέας για την κάτω γνάθο τοποθετείται70 cm ψηλότερα από το σημείο εργασίας μας και 12 cm πίσω από το κεφάλι μας και αριστερά ή δεξιά για τις αντίστοιχες παρειακές επιφάνειες ***(Εικ. 7)***.

8. Η δημιουργία διαλειμμάτων ανάμεσα στην εργασία και η καλύτερη εκμετάλλευσή τους
Η σκυφτή θέση εργασίας μας είναι προδιαθεσικός παράγων του αυχενικού συνδρόμου, πόνου και θορύβων από τον αυχένα.
Διαλείμματα για τέλεση ασκήσεων βοηθούν στην πρόληψη ή ανακούφιση των συμπτωμάτων.

9. Θόρυβος
Οι πηγές θορύβου στο οδοντιατρείο είναι η χειρουργική αναρρόφηση, τα κοπτικά, οι υπέρηχοι, το A/C και ο ασθενής. Σημαντικό πρόβλημα οι ανεπιθύμητοι ήχοι από τους ασθενείς, αλλά και οι συνομιλίες που ακούγονται από άλλους ασθενείς. Πρώτο βήμα με ειδικό όργανο η καταγραφή του τύπου και της έντασης του θορύβου.
Μέθοδοι ακύρωσης η μείωσης θορύβου
Παθητική απορρόφηση των ηχητικών κυμάτων από μονωτικά υλικά και μετατροπή της ενέργειάς τους σε θερμότητα.
Ενεργή (ANC, ANR). Μία 2η πηγή ήχου εξουδετερώνει τον παλμό του θορύβου.
Sound masking για κάλυψη χαμηλής έντασης θορύβου (white noise). Παράδειγμα, η τοποθέτηση απαλής μουσικής στο χώρο.
Για τις πόρτες τοποθέτηση ειδικών ηχομονωτικών θυρών (rw 40dba)

ΣΥΝΟΨΙΖΟΝΤΑΣ...
- Η έδρα του καθίσματος θα πρέπει να εξασφαλίζει καλή θέση για τη λεκάνη, οριζόντια ή με γωνία 10° για διατήρηση της σπονδυλικής στήλης σε κάθετη θέση και διατήρηση της φυσιολογικής ανατομίας της.
- Ο αυχένας δεν πρέπει να είναι σε έκταση.
- Κάμψη κεφαλής 20-30°
- Ο ασθενής θα πρέπει να είναι οριζοντιωμένος.
- Ορθή τοποθέτηση της ρυθμιζόμενης καρέκλας κοντά στον ασθενή (ώστε να εργαζόμαστε κοντά στο σώμα μας)
- Αποφυγή έντονων στροφών της μέσης, των ώμων, των αγκώνων πέραν των 90 °, των καρπών και του αντίχειρα.
- Εναλλαγή στάσης εργασίας
- Η χαλάρωση ανά 40 λεπτά εργασίας με διαλείμματα μεταξύ των ασθενών.
- Το φως να είναι σε σωστή θέση για αποφυγή κάμψης της κεφαλής μας και όπου χρειάζεται χρήση loops.
- Σωστή σχεδίαση των παρελκομένων για αποφυγή τραυματισμού (οξείες γωνίες) και ευκολία πρόσβασης.
- Έλεγχος των θορύβων,της θερμοκρασίας και του αέρα.
- Θέση εργασίας 9-12 (αριστερόχειρες 3-12)

Η εργονομία είναι ήδη θεμελιώδες στοιχείο της οδοντιατρικής. Όπως έλεγε ο Steve Jobs «Design is not just what it looks and feels like. Design is how it works!!»

Αναστάσιος Τσίρλης
Καθηγητής ΑΠΘ
Τα Οδοντικά Εμφυτεύματα στην Κλινική Πράξη
ΣΕΛΙΔΕΣ: 408, ΤΙΜΗ: €110

Τα οστεοενσωματούμενα οδοντικά εμφυτεύματα αποτελούν σήμερα μια σοβαρά υπολογίσιμη λύση για την αντιμετώπιση των οδοντικών προβλημάτων τόσο από πλευράς λειτουργικότητας όσο και από πλευράς αισθητικής.

Το βιβλίο αυτό γράφτηκε στο πλαίσιο μιας προσπάθειας ανάδειξης της συμβολής του τομέα των οδοντικών εμφυτευμάτων στην αντιμετώπιση και την αποκατάσταση οδοντικών ελλείψεων, μέσα από την παρουσίαση ρεαλιστικών κλινικών περιστατικών που καλύπτουν, σε μεγάλο βαθμό, τις πλέον πιθανές και κατά περιοχή περιπτώσεις οι οποίες χρήζουν εμφυτευματικής αποκατάστασης. Ως κλινικός οδηγός, απευθύνεται σε όλους τους οδοντιάτρους που ασχολούνται με την Εμφυτευματολογία, παρουσιάζοντας αντιπροσωπευτικά κλινικά περιστατικά στα οποία περιγράφονται όλες οι βασικές ενέργειες, από τον αρχικό σχεδιασμό μέχρι το τελικό αποκαταστατικό αποτέλεσμα.

Στο βιβλίο παρουσιάζεται μεγάλος αριθμός περιστατικών από το προσωπικό αρχείο του συγγραφέα, σε μια προσπάθεια να αξιολογηθούν τα θεραπευτικά αποτελέσματα σε σημαντικό βάθος χρόνου, έως και 15 ετών, που άλλωστε αποτελεί και το μοναδικό αξιόπιστο κριτήριο για την επιτυχία μιας θεραπείας με οδοντικά εμφυτεύματα.

ΟΔΟΝΤΙΑΤΡΙΚΟ ΒΗΜΑ
Σκουφά 64, 106 80 Αθήνα, Τηλ. 210 3814 939, www. odvima.gr, e-mail: odvima@otenet.gr

AIRFLOW® PROPHYLAXIS MASTER

Οδοντεμπορική ...The absolute DEPOT!
ΟΔΟΝΤΙΑΤΡΙΚΑ ΕΙΔΗ & ΜΗΧΑΝΗΜΑΤΑ
Π. Τσαλδάρη 211
17676 Καλλιθέα
Τηλ.: 210 95 72 770, 771
Fax: 210 95 77 557
email:odontemporiki@gmail.com, www.odontemporiki.gr

ΟΔΟΝΤΙΑΤΡΙΚΑ ΑΠΟΣΤΟΛΙΔΗ από το 1929
www.apostolides.gr
Για όσους έχουν υψηλές απαιτήσεις
ΑΘΗΝΑ:
ΦΕΙΔΙΠΠΙΔΟΥ 23, 115 27 ΓΟΥΔΗ
ΤΗΛ./ FAX: 210 698 48 82
info.athens@apostolides.gr
ΘΕΣΣΑΛΟΝΙΚΗ:
ΤΕΛΛΟΓΛΟΥ 11, 546 36
ΤΗΛ.: 2310 201 301, 2310 248 065
info@apostolides.gr

EMS
MAKE ME SMILE.

Επένθετη επιεμφυτευματική οδοντοστοιχία με αξιοποίηση της τεχνικής της αντιγραφής

Ηρακλής Καρκαζής
Καθηγητής Κινητής Προσθετικής ΕΚΠΑ

Σε ηλικιωμένο ασθενή χωρίς ιατροβιολογικούς περιορισμούς και με τις απαιτούμενες ανατομικές προϋποθέσεις, τοποθετούνται δύο εμφυτεύματα στην κάτω γνάθο για την στήριξη επένθετης επιεμφυτευματικής οδοντοστοιχίας. Ο ασθενής φέρει παλιές και φθαρμένες οδοντοστοιχίες, που ωστόσο χρησιμοποιεί επιτυχώς επί σειρά ετών.

Η εκσεσημασμένη αποτριβή των ακρυλικών δοντιών, αποτυπώνει την λειτουργική επάρκεια των παλιών προσθετικών εργασιών και τεκμηριώνει την επιλογή μας για παράλληλη αξιοποίηση της μεθόδου της αντιγραφής.

Πρόκειται για ένα μικρό και ασφαλές βήμα, με βιολογικό έρεισμα και εντυπωσιακά αποτελέσματα.

ΕΙΚΟΝΑ 1: Η παλιά φθαρμένη οδοντοστοιχία. Ιστική επιφάνεια.

ΕΙΚΟΝΑ 2: Οι εκσεσημασμένες αποτριβές των ακρυλικών δοντιών πιστοποιούν το απόθεμα λειτουργικής προσαρμογής.

ΕΙΚΟΝΑ 3: Καθ εξιν σταυροειδής σύγκλειση με εμφανείς τις αποτριβές των κάτω δοντιών και ελάττωση της κάθετης διάστασης.

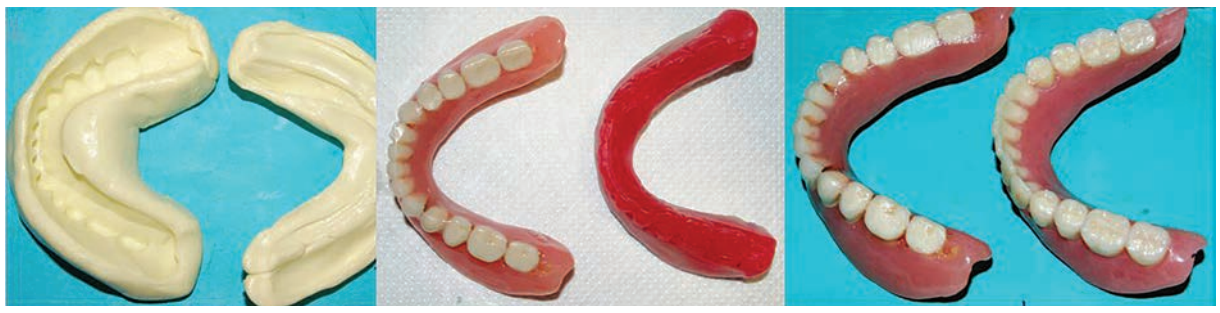

ΕΙΚΟΝΑ 4: Αντιγραφή της οδοντοστοιχίας με μήτρα σιλικόνης. Κατασκευή ομοιότυπης οδοντοστοιχίας με επιδιόρθωση της σχέσης των γνάθων.

Βιβλιογραφία

Σταύρος Γιαννικάκης, Ηρακλής Καρκαζής. Προσθετική σε εμφυτεύματα. Εργαστηριακή τεχνική. Αθήνα 2018. (Copyright Σ. Γιαννικάκης, Η. Καρκαζής) http://users.uoa.gr/ ~hkarkaz/vivlia-syggrammata.html

Καρκαζής Η. Ολικές Οδοντοστοιχίες. Εναλλακτικές τεχνικές. Μικρός φωτογραφικός άτλαντας. Αθήνα 2000 (ISBN 960-86107-3-7). Εκδόσεις Μπονισέλ. http://users.uoa.gr/ ~hkarkaz/data/vivlia/enalaktikes.pdf

Καρκαζής Ηρακλής. Η προσθετική αποκατάσταση στην τρίτη ηλικία, 2016. http://users.uoa.gr/~hkarkaz/data/selected-articles/elderlyprostho.pdf

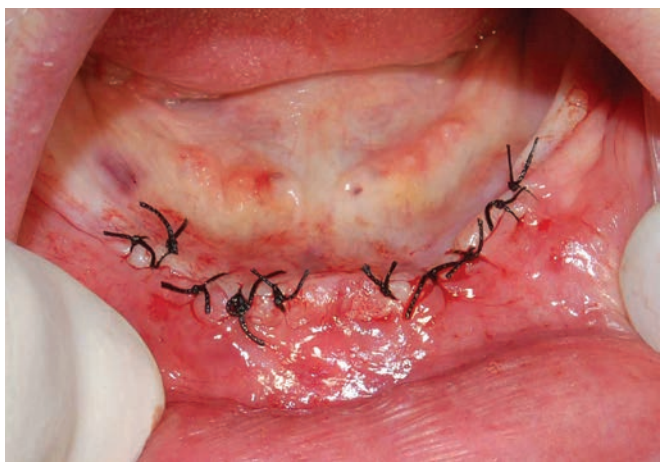

ΕΙΚΟΝΑ 5: Τοποθέτηση δύο οστεοενσωματούμενων εμφυτευμάτων στις θέσεις των κυνοδόντων.

ΕΙΚΟΝΑ 6: Η καινούργια οδοντοστοιχία επενδεδυμένη με υλικό αποκατάστασης των ιστών για τη μεταβατική περίοδο.

ΕΙΚΟΝΑ 7: Ανάρτηση στα εμφυτεύματα των διαβλεννογονίων κολοβωμάτων του συστήματος locator.

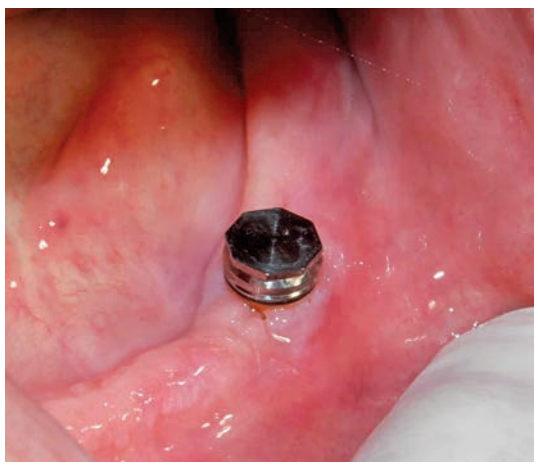

ΕΙΚΟΝΑ 8: Τα θηλυκά τμήματα του συστήματος locator χρησιμοποιούνται για την αναπροσαρμογή της βάσης της οδοντοστοιχίας με pick up τεχνική.

ΕΙΚΟΝΑ 9: Ανάρτηση των εργαστηριακών ισοδυνάμων στο αποτύπωμα και κατασκευή εκμαγείου εργασίας.

ΕΙΚΟΝΑ 10: Η ιστική επιφάνεια της οδοντοστοιχίας μετά την όπτιση και στίλβωση. Τα προσωρινά μαύρα teflon όπτισης θα πρέπει να αντικατασταθούν με τα μόνιμα επιλεγμένης συγκρατητικής ικανότητας (χρωματικός κώδικας).

Κάντε κλικ στην ηλεκτρονική μας διεύθυνση: www.odvima.gr

VDW® | Endo Easy Efficient

VDW.ROTATE™

VDW 150 YEARS

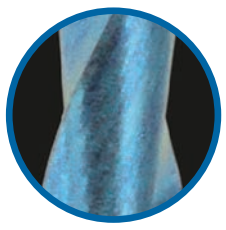

PLAY IT SAFE!

Η νέα θερμική κατεργασία
του μετάλλου αυξάνει
την ελαστικότητα του εργαλείου,
δυναμώνει την αντοχή του
στην κυκλική καταπόνηση
και παράλληλα μειώνει
την πιθανότητα θραύσης του.



SET THE BEAT!

Με την Adapted S επιφάνειά του,
διασφαλίζεται η καλύτερη απόδοση
κοπής καθώς επίσης και μια
αποτελεσματική απομάκρυνση
της περίσσειας/υπολειμμάτων,
παρέχοντας παράλληλα
έναν ασφαλή έλεγχο του εργαλείου
για μια γρήγορη και διεξοδική
προετοιμασία του ριζικού σωλήνα.

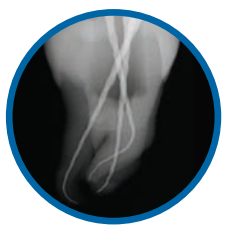

GET IN THE SWING!

Η μεγάλη ελαστικότητα
του εργαλείου εγγυάται
τον σεβασμό της ανατομίας
του ριζικού σωλήνα, καθώς
και την αποφυγή μετατόπισης
του ακρορριζικού τρήματος.

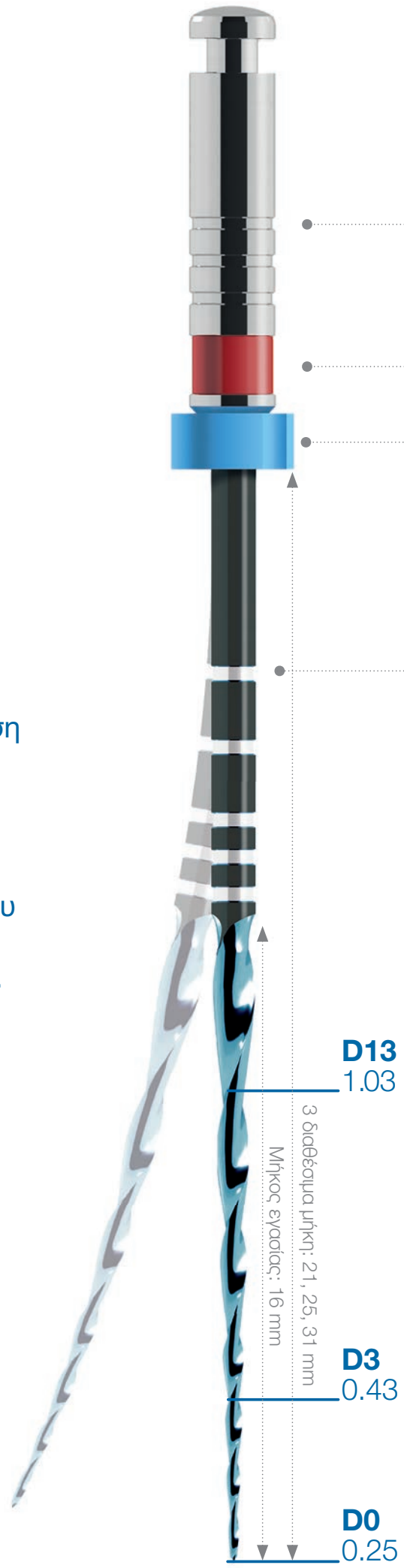

Εύκολα αναγνωρίσιμη κωνικότητα
στο άνω στέλεχος της ρίνης
- Ένα δαχτυλίδι - κωνικότητα .04
- Δύο δαχτυλίδια - κωνικότητα .05
- Τρία δαχτυλίδια - κωνικότητα .06

Διεθνής χρωματισμός ISO
ανάλογος του μεγέθους της ρίνης

Προστατευτικό stopper για
τον ασφαλή έλεγχο του μήκους
εργασίας

Μήκος	Calibration rings
21 mm	18, 19, 20 mm
25 mm	18, 19, 20, 22 mm
31 mm	18, 19, 20, 22, 24 mm

Επικοινωνήστε μαζί μας,
για μια φιλική και εξαιρετικά οικονομική λύση
σ' οποιοδήποτε πρόβλημα

Ι. Ν. ΦΥΡΙΠΠΗΣ Μ.ΕΠΕ

3ης Σεπτεμβρίου 35, Αθήνα 104 32, Τηλ.: 210 5225 043 - 210 5225 044,
Fax: 210 5229 952, e-mail: info@firippis.com

Η σελίδα της
ΕΛΛΗΝΙΚΗΣ ΕΤΑΙΡΙΑΣ ΚΛΙΝΙΚΗΣ ΣΤΟΜΑΤΟΛΟΓΙΑΣ

Ασυνήθης μονόπλευρη εφίδρωση του προσώπου

Ιστορικό

Γυναίκα 77 χρονών προσήλθε για διερεύνηση εφίδρωσης που παρατηρείται αποκλειστικά στη δεξιά πλευρά του προσώπου κατά τη διαδικασία της μάσησης σκληρών ή όξινων φαγητών. Αρχικά το πρόβλημα της παρουσιάστηκε σαν μια ερυθρότητα και ήπια διόγκωση του δέρματος που κάλυπτε τη δεξιά παρωτίδα ***(Εικ. 1)*** όπου ένας μεικτός όγκος είχε διαγνωσθεί και αφαιρεθεί (μερική παρωτιδεκτομή) πριν πέντε χρόνια. Κατά τη κλινική εξέταση, η μάσηση μπισκότων και καραμελών με γεύση λεμόνι προκάλεσε μέσα σε λίγα λεπτά ερυθρότητα, διόγκωση και εφίδρωση αποκλειστικά του προωτιαίου δέρματος ***(Εικ. 2)*** και επιβεβαιώθηκε με την εμφάνιση του ιωδίου στο δέρμα που προηγούμενα είχε επαλειφθεί με ιωδιούχο βάμμα και μετά με άμυλο **(Εικ. 3)**. Άλλες βλάβες όπως συρίγγια προερχόμενα τοπικά από το δέρμα ή πιο βαθειά από τη παρωτίδα η ακόμη από το στοματικό βλεννογόνο, δόντια και το περιοδόντιο ή διάχυτες διογκώσεις συνοδευόμενες με ελκώσεις, ερυθρότητα και καυσαλγία δεν κατεγράφησαν.

Εικ. 1

Εικ. 2

Εικ. 3

Ερώτηση: ποια είναι ή πιθανή διάγνωση;
1. Αλλεργία σε τροφές
2. Δερματικό συρίγγιο οδοντικής αιτιολογίας
3. Υπερίδρωση
4. Harlequin σύνδρομο
5. Frey σύνδρομο

Απάντηση

Σύνδρομο Frey είναι η αιτία και χαρακτηρίζεται από ερυθρότητα-διόγκωση και εφίδρωση μιας πλευράς του προσώπου κατά τη διάρκεια κατανάλωσης όξινων φαγητών και ποτών. Οφείλεται σε αλλαγές κατά την αναγέννηση των μεταγαγγλιονικών εκκριτικο-κινητικών παρασυμπαθητικών ινών από το ωτοκροταφικό νεύρο στη παρωτίδα. Τραύμα, χειρουργικές επεμβάσεις στη παρωτίδα ή στη γνάθο προκαλούν συχνά κάκωση των παρασυμπαθητικών ινών οι οποίες τελικά αναστομώνονται μεταχειρουργικά με τα περιφερικά τμήματα των συμπαθητικών ινών των ιδρωτοποιών αδένων και υποδόριων αγγείων προκαλώντας έτσι ερεθισμό των χολινεργικών υποδοχέων των ιδρωτοποιών αδένων και παραγωγή ιδρώτα κατά τη μάσηση.

Τα ευρήματα αυτά μπορεί να μειωθούν παροδικά μόνο με την επάλειψη τοπικά της πάσχουσας περιοχής με αλοιφή σκοπαλαμίνης ή με ένεση με αλλαντοξίνη Α (Βοτοx). Η περιορισμένη εφίδρωση επιτρέπει τον αποκλεισμό άλλων νοσημάτων όπως της υπερίδρωσης όπου αυξημένος ιδρώτας παρατηρείται σε πολλά μέρη του σώματος ενώ στο σύνδρομο Harlequin εντοπίζεται σε μια μόνο πλευρά του προσώπου και λαιμού μετά από άσκηση και όχι κατά τη μάσηση. Η απουσία συριγγίου ή εντοπισμένων διογκώσεων προερχόμενων από τα δόντια ή διάχυτων διογκώσεων με ερυθρότητα μετά τη κατανάλωση συγκεκριμένων τροφών –ποτών αποκλείει τη πιθανότητα εξωστοματικού συριγγίου ή τροφικής αλλεργίας από τη διάγνωση.

Για επικοινωνία:

Δημήτρης Μαλάμος
Ειδικός Στοματολόγος DDS; MSc; PHd ; Dip.O.M
Διπλωματούχος Ευρωπαϊκής Εταιρείας Στοματολογίας (EAOM)
Ταμίας Ελληνικής Εταιρείας Κλινικής Στοματολογίας
Mail επικοινωνίας:dim.malamos@gmail.com

DentsplySirona Implants, XiVE, Ankylos, Astra Tech EV

Αυθεντικά κολοβώματα.Πραγματικά αποτελέσματα!!!

Δουλεύοντας με επιστημονική ακρίβεια σημαίνει ότι όλες οι παράμετροι μετρούνται και υπολογίζονται, ώστε να σχεδιαστούν,με απόλυτη συνέπεια ως προς τις βιολογικές και μηχανικές αρχές ,τα εξαρτήματα των εμφυτευματικών συστημάτων **DentsplySirona Impalnts** με απώτερο σκοπό την **άριστη συμπεριφορά και αποτέλεσμα.**
Αντικαθιστώντας ένα αυθεντικό κολόβωμα με ένα αντίγραφο διακυβεύεται η ποιότητα και η αξιοπιστία της θεραπείας σας. Τα αυθεντικά κολοβώματα της **DentsplySirona Implants,** συμπεριλαμβανομένων και των εξατομικευμένων κολοβωμάτων **Atlantis**,προσφέρουν την **ακρίβεια** και την **ασφάλεια** που χρειάζεστε, **προστατεύοντας την φήμη και το συμφέρον του ιατρείου σας.**

Dentsply Sirona Implants Warranty

Dentsply Sirona Implants

Έρευνα Astra EV: αυθεντικά κολοβώματα vs αντίγραφα

Το να εργάζεσαι με επιστημονική ακρίβεια απαιτεί να υπολογίζονται όλοι οι γνωστοί παράγοντες. Η βιολογική και μηχανική απόδοση του εμφυτευματικού συστήματος Astra EV παρέχει στους ασθενείς σας premium αποτελέσματα. Η αντικατάσταση ενός αυθεντικού κολοβώματος με ένα αντίγραφο διακινδυνεύει την ποιότητα και την αξιοπιστία της θεραπείας σας.

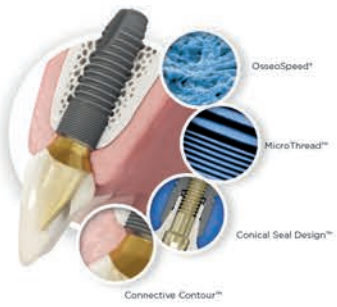

Ακρίβεια στη λεπτομέρεια

Ένα αυθεντικό κολόβωμα Astra EV σχεδιάζεται και κόβεται με τέτοια ακρίβεια ώστε η σύνδεση και η μεταφορά του φορτίου ανάμεσα στο εμφύτευμα και το κολόβωμα να είναι ασφαλής

Αντίγραφο κολόβωμα
Η μη σωστή εφαρμογή του κολοβώματος με το εμφύτευμα αυξάνει το ρίσκο τόσο της χαλάρωσης της βίδας όσο και της φλεγμονώδους αντίδρασης των περιβαλλόντων ιστών λόγω της μικρο-διείσδυσης.
Berberi A. et al. J Contemp Dent Pract 2016;17(11):907-13

Υψηλής ποιότητας κατασκευή

Η υψηλής ποιότητα κατασκευή έχει ως αποτέλεσμα ακριβείς και λείες επιφάνειες. Έτσι αυξάνει η προφόρτιση των αυθεντικών κολοβωμάτων και μειώνεται ο κίνδυνος χαλάρωσης της βίδας.

Αντίγραφο κολόβωμα
-28%
Η επιφάνεια των αντίγραφων κολοβωμάτων συνεισφέρουν στη μείωση της προφόρτισης κατά 28%, με αποτέλεσμα στην αύξηση κινδύνου της αποκοχλίωσης της βίδας.
Data on file

Βιολογική επιτυχία

Εξασφαλίζοντας την ύπαρξη ενός επαρκούς ουλικού χώρου διευκολύνεται ο γρήγορος και πλήρης σχηματισμός των μλαακών ιστών. Χρησιμοποιώντας ένα γνήσιο κολόβωμα Astra EV συμπεριλαμβανομένων των κολοβωμάτων Atlantis, το εξατομικευμένο προφιλ ανάδυσης θα προσφέρει ένα αισθητικό και λειτουργικό αποτέλεσμα που διαρκεί.

Αντίγραφο κολόβωμα
Η διαταραχή της βιολογικής ισορροπίας λόγω αποτυχίας της μη ύπαρξης βιολογικής ζώνης επαφής και όγκου στο προφίλ ανάδυσης οδηγεί στην οστική απορρόφηση.

Όφελος

Τι αξίζει η φήμη σας? Ποιο το όφελος του ιατρείου σας;

Έρευνες* έδειξαν ότι η χρήση αντίγραφων κολοβωμάτων οδηγεί στην αύξηση της μικρο -διείσδυσης βακτηρίων και της μικρο-κινητικότητας με αποτέλεσμα τον μεγαλύτερο κίνδυνο φλεγμονής των περιβαλλόντων ιστών.

Χρησιμοποιώντας αυθεντικά κολοβώματα προστατεύετε τη φήμη και το κέρδος του ιατρείου σας σε βάθος χρόνου!!!

* Berberi A. et al. J Contemp Dent Pract 2016;17(11):907-13 Berberi A. et al. J Dent Biomech 2014;5:1-7

Αυθεντικά Κολοβώματα! Πραγματικά Αποτελέσματα!

Δ.ΜΑΥΡΑΕΙΔΟΠΟΥΛΟΣ Α.Ε.
ΟΔΟΝΤΙΑΤΡΙΚΑ ΕΙΔΗ
ΤΖΩΡΤΖ 12, ΑΘΗΝΑ 106-77, τηλ.: 210 3830432, 210 3837334
e-mail: mavraid@otenet.gr Web: www.mavraidopoulos.gr

Dentsply Sirona Implants

OptraGate®

Απωθητήρας χειλιών και παρειών χωρίς λάτεξ

Η άνετη λύση για καλύτερο πεδίο

ΝΕΟ: τώρα διαθέσιμο σε μπλέ και ροζ

- Αποτελεσματική θεραπεία και πιο εύκολη σχετική απομόνωση.
- Μεγεθυμένο πεδίο εργασίας και εύκολη πρόσβαση στην κοιλότητα.
- Αυξημένη άνεση για τους ασθενείς.
- Ελκυστικά χρώματα για ευκολότερη αποδοχή από τα παιδιά.

www.ivoclarvivadent.gr

Εξουσιοδοτημένοι διανομείς

Ελλάδας

Oral Vision
- Μάγερ 13 / 104 38 Αθήνα / τηλ: 210 77 55 900 /
- Τσιμισκή 34 / 546 23 Θεσσαλονίκη / τηλ: 2310 253 800 / www.oralvision.gr

SADENT
- 1 χλμ Λεωφ. Μαρκοπούλου / 190 02 Παιανία / τηλ: 211 10 22 900 /
- Τετραπόλεως 4 / 115 27 Γουδή / τηλ: 210 77 77 608 /
- Ν. Τέλογλου 7 / 546 36 Θεσσαλονίκη / τηλ: 2310 968 799 / www.sadent.com

Κύπρου

Dentalcon
- Λ. Λάρνακα 57 / 1643 Λευκωσία / τηλ: 22 466 000 / www.dentalcon.com.cy

ivoclar vivadent®
passion vision innovation

Η σελίδα της
ΕΛΛΗΝΙΚΗΣ ΠΕΡΙΟΔΟΝΤΟΛΟΓΙΚΗΣ ΕΤΑΙΡΕΙΑΣ

Μεταβολές των ιστών από την εξαγωγή ενός δοντιού έως και μετά τη λειτουργική φόρτιση ενός εμφυτεύματος

Δανάη Απατζίδου DDS, PhD, Αναπλ. Καθηγήτρια, Τομέας Προληπτικής Οδοντιατρικής, Περιοδοντολογίας και Βιολογίας Εμφυτευμάτων, Οδοντιατρική Σχολή, Α.Π.Θ.
Γεωργία Μαλαμούδη Χειρουργός Οδοντίατρος, DDS –MSc, Μετεκπαιδευθείσα στην Περιοδοντολογία, Α.Π.Θ, Επιμελήτρια Περιοδοντολογικού τμήματος 251 ΓΝΑ, Αθήνα
Αναστασία Βιολεστή Χειρουργός Οδοντίατρος, DDS –MSc, Μετεκπαιδευθείς στην Περιοδοντολογία, Α.Π.Θ.
Αναστάσιος Πετρίδης Χειρουργός Οδοντίατρος, DDS –MSc, Μετεκπαιδευθείς στην Περιοδοντολογία, Α.Π.Θ.

Με την εξαγωγή ενός η περισσότερων δοντιών ξεκινά μία αλληλουχία μεταβολών της φατνιακής ακρολοφίας και των μαλακών ιστών. Πρόκειται για ένα προοδευτικό, μη αναστρέψιμο βιολογικό φαινόμενο που αφορά μαλακούς και σκληρούς ιστούς και οδηγεί σε οστική απορρόφηση. Η έκταση των μετεξακτικών αυτών μεταβολών δύναται να περιοριστεί με την εφαρμογή τεχνικών οι οποίες αποσκοπούν στη διαμόρφωση ενός αποδεκτού περιγράμματος μαλακών και σκληρών ιστών στην περιοχή της αποκατάστασης. Η θεραπεία με οδοντικά εμφυτεύματα είναι προβλέψιμη, ωστόσο η επιβίωση και η επιτυχία τους εξαρτάται από πολλούς παράγοντες όπως η αρχική επίτευξη οστεοενσωμάτωσης, η προσαρμογή των μαλακών ιστών γύρω από αυτά, ο σχεδιασμός της προσθετικής αποκατάστασης και άλλους. Κατά τον 1ο χρόνο λειτουργικής φόρτισης των εμφυτευμάτων και παρά την κλινική υγεία των περιεμφυτευματικών ιστών παρατηρείται ακτινογραφικά κάποια απορρόφηση του οστού περιαυχενικά η οποία αποδίδεται στην εγκατάσταση του βιολογικού εύρους πρόσφυσης. Η τακτική παρακολούθηση των νέων αποκατεστημένων εμφυτευμάτων είναι μείζονος σημασίας καθώς η απρόσκοπτη εναπόθεση μικροβιακών εναποθέσεων οδηγεί στην ανάπτυξη φλεγμονωδών περιεμφυτευματικών νόσων. Στη βιβλιογραφία περιγράφονται διάφορες θεραπευτικές προσεγγίσεις των νόσων αυτών με χειρουργικά και μη-χειρουργικά μέσα χωρίς ωστόσο κάποια από αυτές να διασφαλίζει ένα προβλέψιμο κλινικό αποτέλεσμα μακροπρόθεσμα. Στην εργασία αυτή θα περιγραφούν το βιολογικό υπόβαθρο των μετεξακτικών μεταβολών σε μαλακούς και σκληρούς ιστούς, οι δυνατότητες των τεχνικών διατήρησης της φατνιακής ακρολοφίας, οι μεταβολές των περιεμφυτευματικών ιστών από την τοποθέτηση μέχρι και μετά την λειτουργική φόρτιση ενός εμφυτεύματος καθώς και στρατηγικές διάγνωσης, πρόληψης και αρχικής αντιμετώπισης των περιεμφυτευματικών νόσων.

Εισαγωγή

Το φατνιακό οστό υφίσταται φυσιολογικές μορφολογικές τροποποιήσεις κατά τη διάρκεια της ζωής του ανθρώπου ανταποκρινόμενο στις ανάγκες ενός συνεχώς μεταβαλλόμενου περιβάλλοντος, ενώ παράλληλα διάφορες παθολογικές καταστάσεις μπορούν επίσης να σηματοδοτήσουν μεταβολές στις διαστάσεις και τη σύσταση του. Η παρούσα εργασία θα περιγράψει τις βιολογικές διεργασίες που διέπουν τις μεταβολές των μαλακών και σκληρών ιστών μετά την εξαγωγή ενός ή περισσοτέρων δοντιών, τις δυνατότητες των τεχνικών διατήρησης των διαστάσεων της φατνιακής ακρολοφίας, τις μεταβολές των περιεμφυτευματικών ιστών από την τοποθέτηση μέχρι και μετά τη λειτουργική φόρτιση ενός εμφυτεύματος καθώς και στρατηγικές διάγνωσης και μη-χειρουργικής θεραπείας των περιεμφυτευματικών νόσων.

Μεταβολές των ιστών μετά από εξαγωγή δοντιού και τεχνικές διατήρησης της φατνιακής ακρολοφίας

Η φατνιακή ακρολοφία είναι μία ανατομική δομή που διαμορφώνεται κατά την οδοντική ανατολή[1]. Η μορφολογία των δοντιών καθορίζει τα χαρακτηριστικά της δομής αυτής, ενώ η εξαγωγή ενός ή περισσότερων δοντιών σηματοδοτεί μεταβολές στους σκληρούς και μαλακούς ιστούς[2-5]. Η επούλωση του μετεξακτικού φατνίου εξελίσσεται με οστική απορρόφηση του παρειακού και του γλωσσικού οστικού πετάλου εξωτερικά και με απορρόφηση του δεσμιδωτού οστού στο εσωτερικό του[6], ενώ παράλληλα ταχεία εναπόθεση νέου οστού λαμβάνει χώρα στο ακρορριζικό τριτημόριο του φατνίου. Η λειτουργική ωστόσο αναδιαμόρφωση του νεοσχηματισθέντος οστού, δηλαδή ο οστικός ανασχηματισμός, αποτελεί μία αργή και ετερογενή διαδικασία η οποία διεξάγεται εφ' όρου ζωής και οδηγεί στην επίτευξη της ομοιοστασίας του οστίτη ιστού[7].

Οι κυριότερες μεταβολές του φατνιακού οστού ολοκληρώνονται τους τρείς πρώτους μήνες μετά την εξαγωγή[5], και συνεχίζονται με ετήσιο ρυθμό 0.5-1.0%[8]. Στους έξι μήνες, το εύρος της φατνιακής ακρολοφίας μειώνεται κατά 29-63% και το ύψος κατά 11-22%[5] των αρχικών της διαστάσεων. Η μετεξακτική οστική απορρόφηση που οδηγεί στη μείωση των διαστάσεων της φατνιακής ακρολοφίας αφορά κυρίως το παρειακό οστικό πέταλο[3,6,20] και λιγότερο το γλωσσικό/υπερώιο ή το εγγύς και άπω. Η έκταση της οστικής απορρόφησης διαφέρει τόσο από άτομο σε άτομο όσο και μεταξύ διαφορετικών θέσεων στον οδοντικό φραγμό του ίδιου ασθενή, επηρεαζόμενη από παράγοντες όπως το πάχος του παρειακού οστικού πετάλου, τον περιοδοντικό φαινότυπο του ασθενούς, την αναπέταση κρημνού ολικού πάχους κατά την εξαγωγή και την τεχνική της εξαγωγής η οποία θα πρέπει να είναι κατά το δυνατόν ατραυματική. Ιδιαίτερα εκσεσημασμένη είναι η οστική απορρόφηση μετά από πολλαπλές εξαγωγές καθώς συνενώνονται οι καθ' ύψος και εύρος συνιστώσες της οστικής απορρόφησης παρακείμενων δοντιών με αποτέλεσμα μεγαλύτερη οστική απώλεια σε σχέση με μία μεμονωμένη εξαγωγή[9]. Επιπρόσθετα μεγαλύτερη οστική απώλεια παρατηρείται στην άνω γνάθο συγκριτικά με την κάτω και κυρίως στην αισθητική ζώνη καθώς το παρειακό οστικό πέταλο στην περιοχή αυτή παρουσιάζει συχνά οστικές θυρίδες (fenestrations) ή είναι λεπτότερο του 1 χιλ. με το μεγαλύτερό τμήμα του να αποτελείται από δεσμιδωτό οστό, το οποίο απορροφάται τάχιστα μετά την εξαγωγή δοντιού[10,11].

Σε αντιδιαστολή με τους σκληρούς ιστούς, οι μαλακοί ιστοί αυξάνονται σε πάχος. Η πλειοψηφία των μεταβολών λαμβάνουν χώρα τις πρώτες 2 εβδομάδες μετά την εξαγωγή, με αποτέλεσμα στους 6 μήνες το πάχος τους να ανέρχεται στα 2.1 χιλ. αντίστοιχα προς την είσοδο του φατνίου[10] σε βάρος της εναπόθεσης νέου οστού, η οποία εξελίσσεται στο εσωτερικό του φατνίου.

Οι τεχνικές διατήρησης της φατνιακής ακρολοφίας στοχεύουν στο να περιορίσουν τις μετεξακτικές μεταβολές των ιστών με τη διατήρηση ή βελτίωση του περιγράμματος της υπολειμματικής φατνιακής ακρολοφίας και των μαλακών ιστών εξασφαλίζοντας επαρκείς διαστάσεις για τη μελλοντική αποκατάσταση της νωδοτητας[11]. Η πλειοψηφία των τεχνικών διατήρησης στηρίζονται στη σύγκλειση της εισόδου του φατνίου ή στην τοποθέτηση ενός βιοϋλικού στο εσωτερικό του ή σε συνδυασμό των δύο παραπάνω προσεγγίσεων[11]. Η σύγκλειση της εισόδου ενός μετεξακτικού φατνίου (socket sealing) μπορεί να πραγματοποιηθεί με διάφορα αυτόλογα ή ετερόλογα υλικά και μοσχεύματα. Το αυτόλογο επιθηλιοποιημένο μόσχευμα μαλακών ιστών αποτελεί τη χρυσή σταθερά από βιολογικής πλευράς, ωστόσο η ανάγκη για ένα δεύτερο χειρουργικό πεδίο για τη λήψη του μοσχεύματος καθώς και η ρίκνωση των διαστάσεων του μοσχεύματος κατά την επούλωση αποτελούν παράγοντες οι οποίοι θα πρέπει να ληφθούν υπόψη ***(Εικ. 1,2).***

Εναλλακτικά εντός του φατνίου μπορεί να τοποθετηθεί κάποιο οστικό μόσχευμα ή υποκατάστατο (socket grafting). Συγκεκριμένα έχει προταθεί η χρήση βραδέως απορροφούμενων μοσχευμάτων[12] με τα αλλομοσχεύματα και τα ξενομοσχεύ-

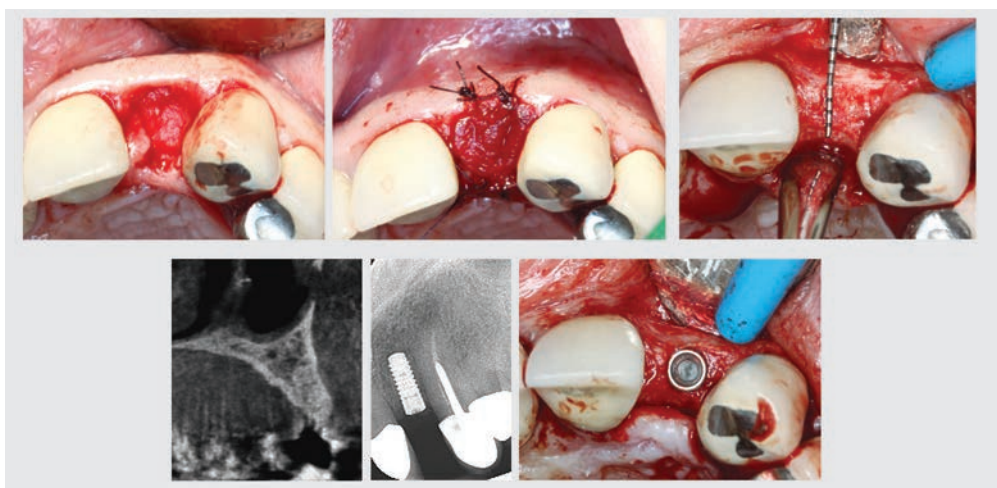

Εικ. 1: Διατήρηση μετεξακτικού φατνίου με τη χρήση απορροφήσιμης μεμβράνης κολλαγόνου (Socket sealing).

Εικ. 2: Διατήρηση μετεξακτικού φατνίου με χρήση ελεύθερου ουλικού μοσχεύματος (Socket sealing), Κατευθυνόμενη Οστική Ανάπλαση με ξενομόσχευμα, πλάσμα πλούσιο σε αιμοπετάλια (PRP) και μεμβράνη κολλαγόνου 3 μήνες αργότερα, Τοποθέτηση εμφυτευμάτων 7 μήνες μετά την ΚΟΑ.

TePe®

ΝΕΑ!

Νέα οδοντόβουρτσα TePe GOOD®

TePe GOOD® μια φιλική προς το περιβάλλον οδοντόβουρτσα με την ίδια ποιότητα, σχεδίαση και αισθητική όπως και οι άλλες οδοντόβουρτσες της ***TePe***. Οι πρώτες ύλες είναι το ζαχαροκάλαμο και το καστορέλαιο και η παραγωγή της γίνεται αποκλειστικά με τη χρήση ηλιακής ενέργειας. Όλα αυτά δημιουργούν ένα **καινοτόμο βιώσιμο** προϊόν το οποίο ενισχύει την προσπάθεια για την υιοθέτηση καλών καθημερινών συνηθειών. Η ***TePe*** κάνει το επόμενο βήμα στη φιλοσοφία της με τη χρήση ενέργειας και πρώτων υλών που **δεν επιβαρύνουν το περιβάλλον** και συντελούν στη βιωσιμότητα.

Η νέα οδοντόβουρτσα **TePe GOOD®** είναι διαθέσιμη σε Regular (τύπου Select soft), Compact (Soft) και Mini με μαλακές ίνες (X-Soft).

Made in Sweden

PlacControl®
Προϊόντα Στοματικής Υγιεινής

ΤΗΛ. **800 11 75222**
(ΧΩΡΙΣ ΧΡΕΩΣΗ ΑΠΟ ΣΤΑΘΕΡΟ)
info@placcontrol.gr
www.placcontrol.gr

Αν επιθυμείτε ενημέρωση για τα προϊόντα μας από τους ιατρικούς επισκέπτες της εταιρίας παρακαλούμε επικοινωνήστε μαζί μας.

Προσφορές Plac Control

Οργάνωση & Marketing οδοντιατρείου

Εκπαιδευτικό εκμαγείο
επίδειξης βουρτσίσματος με οδοντόβουρτσα. Τα δόντια της κάτω γνάθου αποσπώνται. Διαστάσεις: 12Χ14,5Χ8,5εκ.
ΔΩΡΟ αφίσες 30Χ40εκ.

€ 25,00

Κεραμικός γομφίος
ΔΩΡΟ 10 οδοντόβουρτσες μιας χρήσης εμποτισμένες με οδοντόπαστα

Prepasted toothbrushes

€ 10,00

Άθραυστος καθρέπτης γομφίος
ΔΩΡΟ 10 οδοντόβουρτσες μιας χρήσης εμποτισμένες με οδοντόπαστα

Prepasted toothbrushes

€ 17,60

Protexin - Συμπυκνωμένο στομ. διάλυμα με χλωριούχο ψευδάργυρο. Μία έως τρεις σταγόνες στο κυπελλάκι είναι αρκετές. Μπορεί να χρησιμοποιηθεί και πριν τη λήψη αποτυπωμάτων. Το κάθε μπουκαλάκι αντιστοιχεί σε 9 λίτρα αραιωμένου στομ/ματος.

ΑΠΟ ΤΟΥΣ ΟΔΟΝΤΙΑΤΡΟΥΣ ΕΞΑΙΡΕΤΙΚΗ ΑΠΟΔΟΧΗ

- Υπέροχη γεύση μέντας και οσμή.
- Αιμοστατική δράση.
- Συσκευασία 3 φιαλιδίων.

ΔΩΡΟ 10 οδ/ρτσες TePe Select

€ 25,00

40 Οδοντόβουρτσες ταξιδίου
Δυνατότητα εκτύπωσης με το λογότυπό σας minimum 100τεμ.
ΔΩΡΟ επιπλέον άλλες 10 οδοντόβουρτσες ταξιδίου

€ 32,00

40 Δοντάκια-γλυφιτζούρια ξυλιτόλης σε διάφορες γεύσεις
ΔΩΡΟ 10 ξύστρες δοντάκια

€ 24,00

25 Μολύβια με παιδικές παραστάσεις **+ 25 Σβήστρες** δοντάκια
ΔΩΡΟ 10 ξύστρες

€ 24,20

Ελάχιστη χρέωση παραγγελίας € 25

Στις τιμές δεν περιλαμβάνεται ο Φ.Π.Α.

PlacControl®
Προϊόντα Στοματικής Υγιεινής

ΤΗΛ. **800 11 75222** (ΧΩΡΙΣ ΧΡΕΩΣΗ ΑΠΟ ΣΤΑΘΕΡΟ)
ΤΗΛ. 210 93 14 004, Αθήνα - 23920 73732 Θεσ/νίκη
www.placcontrol.gr e-mail: info@placcontrol.gr

ματα να υπερτερούν έναντι των αλλοπλαστικών υλικών[11] ως προς το ποσοστό νεοσχηματισθέντος οστού. Στην περίπτωση αυτή συνδυάζεται η σύγκλειση της εισόδου του φατνίου με την τοποθέτηση οστικού μοσχεύματος ή υποκατάστατου αυτού ***(Εικ. 3),*** όπως η τεχνική *ice-cream*[13]. Στις τεχνικές αυτές χρησιμοποιούνται κατά κανόνα απορροφήσιμες μεμβράνες κολλαγόνου, οι οποίες είναι δυνατόν είτε να καλυφθούν με την πραγματοποίηση κρημνού ή να αφεθούν ακάλυπτες για κατά δεύτερο σκοπό επούλωση. Στην τελευταία περίπτωση, η μεμβράνη δε λειτουργεί ως φραγμός όπως στην Κατευθυνόμενη Οστική Ανάπλαση (ΚΟΑ), αλλά σαν ένα ικρίωμα το οποίο υποβοηθά την επιθηλιοποίηση της εισόδου του φατνίου.

Η επιλογή της καταλληλότερης τεχνικής κρίνεται από την επάρκεια μαλακών και σκληρών ιστών άμεσα μετά την εξαγωγή του δοντιού. Αν και υπάρχουν περιορισμένα δεδομένα που υποστηρίζουν το κλινικό όφελος των τεχνικών διατήρησης της φατνιακής ακρολοφίας, φαίνεται πως οι τεχνικές αυτές περιορίζουν την οριζόντια και κάθετη οστική απώλεια κατά 1.99 χιλ. και 1.72 χιλ. κατά μέσο όρο,[11] αντίστοιχα με αποτέλεσμα η ανάγκη για κατευθυνόμενη οστική αναγέννηση κατά την τοποθέτηση εμφυτευμάτων να είναι κατά 0.15 φορές λιγότερο πιθανή[14].

Μεταβολές των περιεμφυτευματικών ιστών από τη χειρουργική τοποθέτηση των εμφυτευμάτων μέχρι τον πρώτο χρόνο λειτουργικής φόρτισης

Τα οδοντικά εμφυτεύματα αποτελούν μία προβλέψιμη θεραπευτική παρέμβαση για την αποκατάσταση μιας νωδότητας, ωστόσο η χειρουργική τοποθέτησή τούς πυροδοτεί μία σειρά μεταβολών στους περιεμφυτευματικούς ιστούς βραχυπρόθεσμα και μακροπρόθεσμα. Οι πολυάριθμες μελέτες που αξιολογούν κλινικά και ακτινογραφικά τη μακροβιότητα και την επιτυχία της θεραπείας με οδοντικά εμφυτεύματα περιγράφουν μια αναμενόμενη περι-αυχενική οστική απορρόφηση κυρίως κατά το 1ο έτος λειτουργικής φόρτισης, ενώ μετέπειτα ο ετήσιος ρυθμός οστικής απορρόφησης παρατηρείται σημαντικά περιορισμένος[15-18].

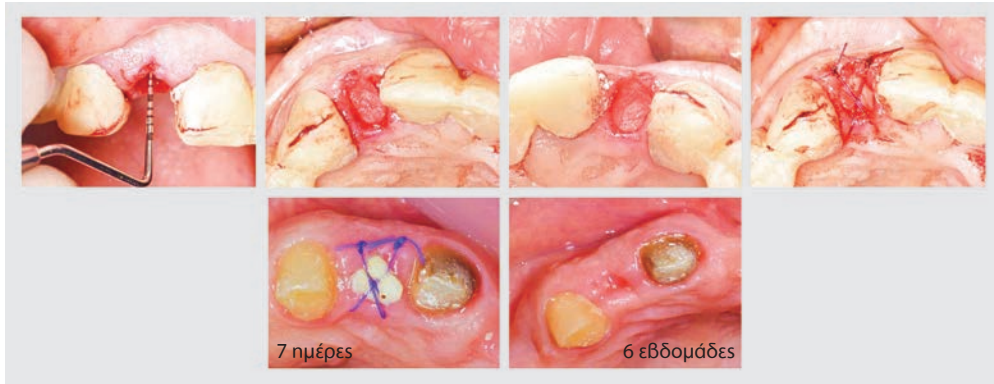

Εικ. 3: Διατήρηση μετεξακτικού φατνίου με τη συνδυαστική χρήση απορροφήσιμης μεμβράνης κολλαγόνου και οστικού ξενομοσχεύματος

Η περιαυχενική οστική απώλεια που λαμβάνει χώρα από τη χειρουργική τοποθέτησή έως και το 1ο έτος λειτουργικής φόρτισης των εμφυτευμάτων είναι ένα πολυπαραγοντικό φαινόμενο που αποδίδεται σε βιολογικούς και εμβιομηχανικούς παράγοντες[19]. Ειδικότερα, το τραύμα κατά την χειρουργική τοποθέτηση και την αποκάλυψη του εμφυτεύματος και σύνδεση του κολοβώματος επούλωσης σε δεύτερο χρόνο προκειμένου για διφασικά εμφυτεύματα[20], ο σχηματισμός του βιολογικού εύρους πρόσφυσης[21], η συγκλεισιακή φόρτιση/ υπερφόρτιση[22], οι επαναλαμβανόμενες αφαιρέσεις και επανατοποθετήσεις του κολοβώματος επούλωσης[23], η θέση τοποθέτησης του εμφυτεύματος σε σχέση με την κορυφή της φατνιακής ακρολοφίας[24], η σχέση της διαμέτρου του εμφυτεύματος με αυτήν του διαβλεννογόνιου κολοβώματος επούλωσης[25], η παρουσία μικροκενού μεταξύ εμφυτεύματος και προσθετικού κολοβώματος[26-28], είναι μερικές από τις παραμέτρους που έχουν διερευνηθεί βιβλιογραφικά ως προς την επίδραση τους στην περιαυχενική οστική απορρόφηση.

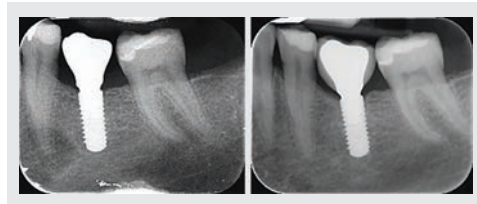

Εικ. 4: Ακτινογραφία εμφυτεύματος αμέσως μετά την τοποθέτηση της προσθετικής αποκατάστασης (T0) και μετά το σχηματισμό του βιολογικού εύρους πρόσφυσης (T12).

Μελετώντας το φαινόμενο του περιορισμού των διαστάσεων του περιεμφυτευματικού οστού σε χρονική βάση, η οστική απορρόφηση που αποδίδεται στο χειρουργικό τραύμα παρατηρείται κυρίως κατά τους πρώτους μήνες μετά την τοποθέτηση των εμφυτευμάτων και ως την αποκάλυψη και σύνδεση του κολοβώματος επούλωσης. Ειδικότερα, η απορρόφηση λόγω τραύματος είναι εξεσημασμένη στις όμορες επιφάνειες του εμφυτεύματος, αντίστοιχα προς την κορυφή της φατνιακής ακρολοφίας και κυρίως στην περίπτωση που το πάχος του περιεμφυτευματικού βλεννογόνου είναι περιορισμένο[29]. Η εγκατάσταση του βιολογικού εύρους πρόσφυσης και η οστική απορρόφηση που αυτή συνεπάγεται στα μονοφασικά εμφυτεύματα σημειώνεται απευθείας μετά την τοποθέτησή τους ενώ στα διφασικά μετά το στάδιο αποκάλυψής τους ***(Εικ. 4)***. Τέλος, η τοποθέτηση της επιεμφυτευματικής προσθετικής αποκατάστασης και η εφαρμογή λειτουργικής φόρτισης επιδρούν στον οστικό ανασχηματισμό καθ' όλη τη διάρκεια λειτουργίας του εμφυτεύματος. Κατά τον 1ο χρόνο λειτουργικής φόρτισης των εμφυτευμάτων ταυτόχρονα με την περι-αυχενική οστική απορρόφηση που κυμαίνεται από 0.15 χιλ. ως 0.70 χιλ. στα σύγχρονα συστήματα εμφυτευμάτων[18,30,31], διαδραματίζονται και μεταβολές στη θέση της παρυφής του περιεμφυτευματικού βλεννογόνου[32]. Η πλειονότητα των μελετών καταγράφει ακρορριζική μετατόπιση της παρυφής του βλεννογόνου, έκτασης μικρότερης του 1 χιλ., η οποία συντελείται κυρίως τους πρώτους 6 μήνες λειτουργίας του εμφυτεύματος, ενώ στη συνέχεια η θέση αυτή παραμένει σχεδόν σταθερή[33-34].

Περιεμφυτευματικές νόσοι- Διάγνωση, αιτία και θεραπεία

Από τα παραπάνω καθίσταται σαφές ότι η τακτική παρακολούθηση των νέων αποκατεστημένων εμφυτευμάτων είναι μείζονος σημασίας για την καταγραφή και αξιολόγηση των φυσιολογικών αλλά και παθολογικών μεταβολών που λαμβάνουν χώρα στους περιεμφυτευματικούς ιστούς τόσο βραχυπρόθεσμα όσο και μακροπρόθεσμα.

Ο σχηματισμός βιοϋμένα στην επιφάνεια ενός εμφυτεύματος είναι η κύρια αιτία ανάπτυξης περιεμφυτευματικής βλενογοννίτιδας και περιεμφυτευματίτιδας. Όπως αποδείχθηκε εντός λίγων ημερών από το σχηματισμό του βιοϋμένα, μετά τη διακοπή στοματικής υγιεινής σε ανθρώπους[35,36], εμφανίζονται κλινικά σημεία φλεγμονής τα οποία αρχικά περιορίζονται στους μαλακούς ιστούς (περιεμφυτευματική βλεννογοννίτιδα). Μεγαλύτερη παραμονή του βιοϋμένα και μικροβιακή αποίκιση

Βιβλιογραφία

1. Schroeder H.E. The Periodontium. 1986. Berlin Heidelberg: Springer-Verlag.
2. Johnson K. A study of the dimensional changes occurring in the maxilla after tooth extraction. Part I. Normal healing. Aust Dent J.1963; 8(4):428–433.
3. Pietrokovski J. &Massler M. Alveolar ridge resorption following tooth extraction. J Prosthet Dent.1967; 17(1):21–27.
4. Camargo PM, Lekovic V, Weinlaender M, Klokkevold PR, Kenney EB, Dimitrijevic B, Nedic M, Jancovic S, Orsini M. Influence of bioactive glass on changes in alveolar process dimensions after exodontia. Oral Surg Oral Med Oral Pathol Oral RadiolEndod.2000; 90(5):581-586.
5. Schropp L, Wenzel A, Kostopoulos L, Karring T. Bone healing and soft tissue contour changes following single-tooth extraction: a clinicaland radiographic 12-month prospective study. Int J Periodontics Restorative Dent.2003; 23(4):313-323.
6. Araujo MG&Lindhe J. Dimensional ridge alterations following tooth extraction. Anexperimentalstudyinthe dog. J ClinPeriodontol.2005; 32(2):212–218.
7. Trombelli L, Farina R, Marzola A, Bozzi L, Liljenberg B, Lindhe J. Modeling and remodeling of human extraction sockets. J Clin Periodontol. 2008; 35(7):630–639.
8. Tan WL, Wong TLT, Wong MCM, Lang NP. A systematic review of post-extractional alveolar hard and soft tissue dimensional changes in humans. Clin. Oral mpl Res. 2012;21(5):1–21.
9. Bergman B, Carlsson GE. Clinical long-term study of complete denture wearers. J Prosthet Dent. 1985; 53(1):56-61.
10. Braut V, Bornstein M, Belser U, Buser D. Thickness of the Anterior Maxillary Facial Bone Wall—A Retrospective Radiographic Study Using Cone Beam Computed Tomography.Int J Periodontics Restorative Dent. 2011;31(2):125–131.
11. Nowzari H, Molayem S, Chiu CHK, Rich SK. Cone Beam Computed Tomographic Measurement of Maxillary Central Incisors to Determine Prevalence of Facial Alveolar Bone Width ›2 mm. Clin Implant DentRelat Res. 2010; 14(4): 595–602.
12. Iasella JM, Greenwell H, Miller RL, Hill M, Drisko C, Bohra AA, Scheetz JP. Ridge preservation with freeze-dried bone allograft and a collagen membrane compared to extraction alone for implant site development: a clinical and histologic study in humans. J Periodontol2003; 74(7):990-999.
13. Avila-Ortiz G, Chambrone L. Effect of alveolar ridge preservation interventions following tooth extraction: A systematic review and meta-analysis. J Clin Periodontol.2019;46(21):195–223.
14. Hammerle CH, Araujo MG, Simion M. Evidence-based knowledge on the biology and treatment of extraction sockets. Clin Oral Implants Res.2012; 23(5):80–82.
15. Tan-Chu J, Tuminelli FJ, Kurtz KS, Tarnow DP. Analysis of buccolingual dimensional changes of the extraction socket using the "ice cream cone" flapless grafting technique. Int J Periodontics Restorative Dent. 2014;34(3):399-403.
16. Mardas N, Trullenque-Eriksson A, Petrie A. Does ridge preservation following tooth extraction improve implant treatment outcomes: a systematic review Group 4: Therapeutic concepts & methods. Clin Oral Implants Res.2015; 26(11):180–201.
17. Adell R, Lekholm U, Rockler B, Brånemark PI. A 15-year study of osseointegrated implants in the treatment of the edentulous jaw. Int J OralSurg. 1981;10(6):387-416.
18. Buser D, Weber HP, Lang K. Tissue integration of non-submerged implants. 1 year of a prospective study with 100 ITI hollow-cylinder and hollow-screwimplants. Clin Oral Implants Res. 1990;1:33-40.
19. Chou CT, Morris H, Ochi S, Walker L, DesRosiers D. AICRG, Part II: Crestal bone loss associated with the Ankylos implant: Loading to 36 months. Int J Oral Implantol.2004;30(3):134–143.
20. Cardaropoli G, Lekholm U, Wennström JL. Tissue alterations at implant-supported single-tooth replacements: a 1-year prospective clinical study. Clin Oral Implants Res. 2006; 17(2):165-71.
21. Oh TJ, Yoon J, Wang HL. The causes of early implant bone loss: Myth or Science? J Periodontol. 2002;73(3):322-333.
22. Esposito M, Ekestubbe A, Grondahl K. Radiological evaluation of marginal bone loss attooth surfaces facing single branemark implants. Clin Oral Implants Res.1993; 4(3):151–157.
23. Hermann JS, Buser D, Schenk RK, Cochran DL. Crestal bone changes around titanium implants. A histometric evaluation of unloaded non-submerged and submerged implants in the canine mandible. J Periodontol. 2000; 71(9):1412-1424.
24. Berglundh T, Abrahamsson I, Lindhe J. Bone reactions to longstanding functional load at implants: an experimental study in dogs. J ClinPeriodontol. 2005; 32(9):925-932.
25. Becker K, Mihatovic I, Golubovic V, Schwarz F. Impact of abutment material and dis-/re-connection on soft and hard tissue changes at implants with platform-switching. J ClinPeriodontol. 2012;39(8):774-780.
26. Jung RE, Jones AA, Higginbottom FL, Wilson TG, Schoolfield J, Buser D, Hämmerle CH, Cochran DL. The influence of non-matching implant and abutment diameters on radiographic crestal bone levels in dogs. J Periodontol. 2008;79(2):260-270.
27. Hürzeler M, Fickl S, Zuhr O, Wachtel HC. Peri-implant bone level around implants with platform-switched abutments: preliminary data from a prospective study. J OralMaxillofacSurg. 2007;65(1):33-39.
28. Berglundh T, Lindhe J, Ericsson I, Marinello CP, Liljenberg B, Thomsen P. The soft tissue barrier at implants and teeth. Clin Oral Implants Res. 1991; 2(2):81-90.
29. Lindhe J, Berglundh T, Ericsson I, Liljenberg B Marinello CP. Experimental breakdown of peri-implant and periodontal tissues. A study in the beagle dog. Clin Oral Implants Res. 1992;3(1):9-16.
30. Hermann JS, Cochran DL, Nummikoski P. Crestal bone changes around titanium implants. A radiographic evaluation of unloaded non-submerged and submerged implants in the canine mandible. J Periodontol. 1997;68(11):1117-1130.
31. Papapetros D, Karagiannis V, Konstantinidis A, Apatzidou AD. Interim tissue changes following connective tissue grafting and two–stage implant placement. A randomized clinical trial. J ClinPeriodontol. 2019;46(9): 958-968.
32. Cochran DL, Nummikoski PV, Schoolfield JD, Jones AA, Oates TW. A prospective multicenter 5-year radiographic evaluation of crestal bone levels over time in 596 dental implants placed in 192 patients. J Periodontol. 2009;80(5):725-733.
33. Small PN, Tarnow DP. Gingival recession around implants: a 1-year longitudinal prospective study. Int J OralMaxillofacImplants. 2000;15(4):527-532.
34. Bengazi F, Wennstrom JL, Lekholm U. Recession of the soft tissue margin at oral implants. A 2-year longitudinal prospective study. Clin Oral Implants Res 1996; 7(4):303-310.
35. Oates TW, West J, Jones J, Kaiser D, Cochran DL. Long-term changes in soft tissue height on the facial surface of dental implants. ImplantDent. 2002;11(3):272-279.
36. Pontoriero R, Tonelli MP, Carnevale G, Mombelli A, Nyman SR, Lang NP. Experimentally induced peri-implant mucositis. Clin Oral Implants Res. 2014; 5(4):254-529.
37. Zitzmann NU, Abrahamsson I, Berglundh T, Lindhe J. Soft tissue reactions to plaque formation at implant abutments with different surface topography: An experimental study in dogs. J ClinPeriodontol. 2002; 29(5):456–461.
38. Zitzmann NU, BerglundhT. Definition and prevalence of peri-implant diseases. J ClinPeriodontol. 2008; 35(8):286–291.
39. Berglundh T, Armitage G, Araujo MG, Avila-Ortiz G, Blanco J, Camargo PM, Chen S, Cochran D, Derks J, Figuero E, Hämmerle CHF, Heitz-Mayfield LJA, Huynh-Ba G, Iacono V, Koo KT, Lambert F, McCauley L, Quirynen M, Renvert S, Salvi GE, Schwarz F, Tarnow D, Tomasi C, Wang HL, Zitzmann N. Peri-implant diseases and conditions: Consensus report of workgroup 4 of the 2017 World Workshop on the Classification of Periodontal and Peri-Implant Diseases and Conditions. J Periodontol. 2018; 89(1):313-318.
40. Roos-Jansåker AMl, Lindahl C, Renvert H, Renvert S. Nine- to fourteen-year follow-up of implant treatment. Part II: presence of peri-implant lesion. J ClinPeriodontol. 2006;33(4):290-5.
41. Luterbacher S, Mayfield L, Brägger U, Lang NP. Diagnostic characteristics of clinical and microbiological tests for monitoring periodontal and peri-implant mucosal tissue conditions during supportive periodontal therapy (SPT). 2000; 11(6): 521-529.
42. Schwarz F, Sculean A, Rothamel D, Schwenzer K, Georg T, Becker J. Clinical evaluation of an Er:YAG laser for nonsurgical treatment of periimplantitis: A pilot study. Clin Oral Implants Res. 2005; 16(1):44–52.
43. Renvert S, Lessem J, Dahlén G, Lindahl C, Svensson M. Topical minocycline microspheres versus topical chlorhexidine gel as an adjunct to mechanical debridement of incipient peri-implant infections: A randomized clinical trial. J Clin Periodontol. 2006; 33(5):362–369.
44. Persson GR, Salvi GE,Heitz-Mayfield LJA, LangNP. Antimicrobial therapy using a local drug delivery system (Arestin) in the treatment of peri-implantitis. I: Microbiological outcomes. Clin Oral Implants Res. 2006(4); 17:386–393.
45. Mombelli A, Feloutzis A, Bragger U, Lang NP. Treatment of peri-implantitis by local delivery of tetracycline. JClin Periodontol. 2001; 12:287–294.
46. Van Winkelhoff AJ. Antibiotics in the treatment of peri-implantitis. Eur J Oral Implantol. 2012; 5:43-50.
47. Schwarz F, Becker K, Renvert S. Efficacy of air polishing for the non-surgical treatment of peri-implant diseases: a systematic review. J ClinPeriodontol. 2015;42(10):951–959.
48. Renvert S, Lindahl C, Jansåker AMR, Persson RG. Treatment of peri-implantitis using an Er:YAG laser or an air-abrasive device: A randomized clinical trial. J-Clin Periodontol. 2011; 38(1):65–73.
49. Sahm N, Becker J, Santel T, Schwarz F. Non-surgical treatment of peri-implantitis using an air-abrasive device or mechanical debridement and local application of chlorhexidine: a prospective, randomized, controlled clinical study. J ClinPeriodontol. 2011; 38(9):872-878.
50. Lang NP, Berglundh T on Behalf of Working Group 4 of the Seventh European Workshop on Periodontology: Periimplant diseases: where are we now? – Consensus of the Seventh European Workshop on Periodontology. J Clin Periodontol. 2011; 38 (11):178–181.

Εικ. 5: Θεραπευτικές προσεγγίσεις μη χειρουργικής θεραπείας περιεμφυτευματίτιδας

υποβλεννογόνια είναι δυνατόν να οδηγήσει σε περαιτέρω αντίδραση του ξενιστή με αποτέλεσμα την εμφάνιση περιαυχενικής οστικής απορρόφησης λόγω εγκατάστασης φλεγμονής και ανάπτυξης περιεμφυτευματίτιδας[37].

Σύμφωνα με την τελευταία ταξινόμηση των νόσων του περιοδοντίου[38], τα κριτήρια διάγνωσης της περιεμφυτευματίτιδας είναι: 1) Βάθος θυλάκου ≥6 χιλ. Μετρήσεις βάθους θυλάκου έως και 5 χιλ. θα πρέπει να θεωρούνται φυσιολογικές και συμβατές με την υγεία των περιεμφυτευματικών ιστών, εάν ληφθεί υπ' όψιν η πιθανή διείσδυση του ανιχνευτήρα μέχρι το ακρορριζικότερο σημείο του προσπεφυκότος επιθηλίου. 2) Αιμορραγία ή/και πυόρροια κατά την ψηλάφηση. Η απουσία αιμορραγίας κατά την ανίχνευση γύρω από τα εμφυτεύματα συσχετίζεται με υγεία και σταθερότητα. Αντικρουόμενες είναι όμως οι απόψεις σχετικά με την προγνωστική αξία της ύπαρξης αιμορραγίας κατά την ανίχνευση[39,40]. 3) Περιαυχενική οστική απώλεια ≥3 χιλ. Το όριο των 3 χιλ. ως περιαυχενική οστική απώλεια αν και αρκετά υψηλό, είναι ασφαλές για την ορθή διάγνωση της νόσου.

Τις τελευταίες δύο δεκαετίες έχουν προταθεί διάφορα μη-χειρουργικά θεραπευτικά σχήματα, για την αντιμετώπιση της περιεμφυτευματίτιδας, στόχος των οποίων είναι η αναστολή της οστικής απορρόφησης, η εξάλειψη της φλεγμονής και τελικώς η διατήρηση των εμφυτευμάτων στον φραγμό ***(Εικ. 5)***. Έχει αποδειχθεί ότι η μη χειρουργική θεραπεία με τη χρήση μόνον μηχανικών μέσων και η συμπληρωματική χρήση τοπικών αντιμικροβιακών δεν οδηγούν σε σημαντική κλινική βελτίωση 3 μήνες μετά από τη θεραπεία[41]. Στις περισσότερες μελέτες η ουσιαστική μείωση του βάθους θυλάκου είναι της τάξης του 0,5-1,0 χιλιοστού μέσα στους πρώτους 12 μήνες, ενώ αν και η αιμορραγία μειώνεται αισθητά, αγγίζει το 50-60% σε επίπεδο επιφάνειας (6 επιφάνειες / εμφύτευμα) στον ένα χρόνο[42-44]. Τα βιβλιογραφικά δεδομένα που αφορούν τη συστηματική χορήγηση αντιβιοτικών σε συνδυασμό με μηχανική θεραπεία είναι ανεπαρκή με συνέπεια να μην τεκμηριώνεται η αποτελεσματικότητά τους. Η επιλογή των αντιβιοτικών και του σχήματος που ακολουθείται είναι πολλές φορές εμπειρική και προσομοιάζει με αυτή της επιθετικής περιοδοντίτιδας[45].

Από την άλλη, υπάρχουν βιβλιογραφικές αναφορές που υποστηρίζουν ότι η εφαρμογή αεραποτριβής με σκόνη αμινοξέος γλυκίνης βελτιώνει το κλινικό αποτέλεσμα της μη χειρουργικής θεραπείας μέχρι και 6 μήνες μετά το πέρας αυτής[46] ***(Εικ. 6)***. Συγκεκριμένα, η διαφορά στην εμφάνιση της αιμορραγίας κατά την ανίχνευση μεταξύ πειραματικής ομάδας (μηχανική θεραπεία συνδυαστικά με συσκευές αεραποτριβής) και ομάδας ελέγχου (μηχανική θεραπεία συνδυαστικά με συσκευές laser) ήταν 23,83% υπέρ της εφαρμογής αεραποτριβής[46]. Βέβαια, η χρήση της συσκευών laser Er:YAG δείχνει ότι έχει θετική επίδραση στα πλαίσια της μη χειρουργικής θεραπείας της περιεμφυτευματίτιδας το πρώτο εξάμηνο μετά την εφαρμογή της, μακροπρόθεσμα όμως η αποτελεσματικότητα της εμφανίζει φθίνουσα πορεία[47].

Καμία ωστόσο από τις παραπάνω μεθόδους δεν δύναται να εξαλείψει πλήρως την παρουσία φλεγμονής στους περιεμφυτευματικούς ιστούς και συγκεκριμένα την αιμορραγία κατά την ψηλάφηση, καθώς και την εξάλειψη της παρουσίας θυλάκων >5 χιλ. που ενδεχομένως να οφείλεται στην ανάπτυξη/ επανεγκατάσταση δυνητικά παθογόνων μικροοργανισμών επάνω στην επιφάνεια των εμφυτευμάτων[48] και την φλεγμονώδη ανταπόκριση των ιστών[49]. Φαίνεται, λοιπόν, πως η μη χειρουργική θεραπεία της περιεμφυτευματίτιδας έχει βραχυπρόθεσμα αποτελέσματα, όμως πρέπει πάντοτε να προηγείται της χειρουργικής προσέγγισης μιας και περιορίζονται οι κλινικοί δείκτες φλεγμονής και σε πολλές περιπτώσεις βελτιώνονται σημαντικά ενώ αξιολογείται η δυναμική των ιστών για επούλωση και παράλληλα εκπαιδεύονται οι ασθενείς σε εξατομικευμένα σχήματα ελέγχου μικροβιακής πλάκας.

Επίλογος

Συμπερασματικά, η εξαγωγή ενός ή περισσοτέρων δοντιών ενεργοποιεί βιολογικούς μηχανισμούς που οδηγούν σε μείωση των διαστάσεων της φατνιακής ακρολοφίας που διαφοροποιείται από ασθενή σε ασθενή. Οι διάφορες εφαρμοζόμενες τεχνικές περιορίζουν την έκταση των μεταβολών αυτών χωρίς ωστόσο να τις αποτρέπουν πλήρως. Ομοίως η χειρουργική τοποθέτηση και η λειτουργία ενός εμφυτεύματος κατά τον πρώτο χρόνο στη στοματική κοιλότητα συνοδεύεται από περιαυχενική οστική απορρόφηση, ακόμα και επί απουσίας φλεγμονής μικροβιακής αιτιολογίας. Η γνώση των βιολογικών αρχών που διέπουν τη φυσιολογία και παθολογία των περιοδοντικών και περιεμφυτευματικών ιστών είναι απαραίτητη για την πρόληψη, τη διάγνωση και την αντιμετώπιση καταστάσεων και νόσων που προκύπτουν από τις θεραπευτικές παρεμβάσεις για την αποκατάσταση νωδών περιοχών στη στοματική κοιλότητα.

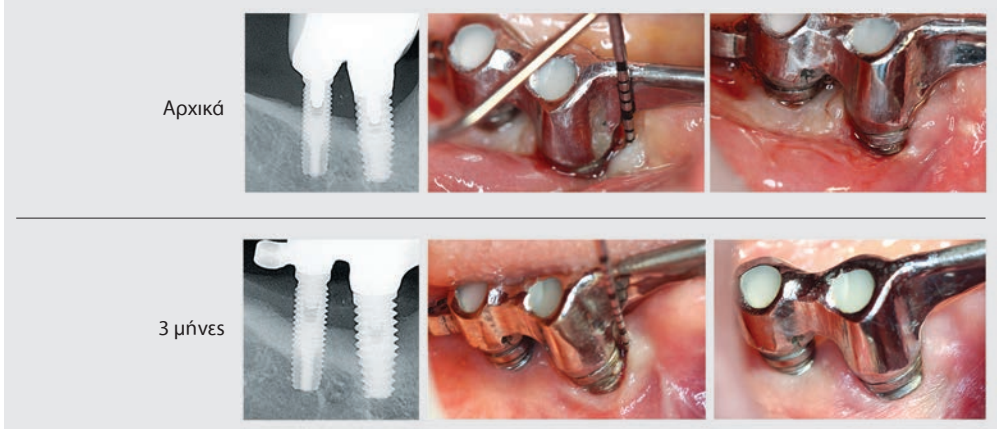

Εικ. 6: Περιστατικό περιεμφυτευματίτιδας – πριν και μετά τη μη-χειρουργική θεραπεία.

Δηλώσεις/Ευχαριστίες

Οι συγγραφείς δηλώνουν ότι δεν υπάρχουν οικονομικές ή άλλες αντιθέσεις συμφερόντων σε σχέση με το παρόν άρθρο.

Η στήλη της
Ελληνικής Ενδοδοντικής Εταιρείας

Ενδοδοντική διαχείριση δοντιών με αδιάπλαστα ακρορρίζια



Χαρά Παπαδοπούλου
Ενδοδοντολόγος, Επιστημονικός συνεργάτης Οδοντιατρικής Σχολής ΕΚΠΑ

Τα μόνιμα δόντια με νεκρό πολφό και αδιάπλαστα ακρορρίζια αντιμετωπίζονταν παραδοσιακά μέχρι πρόσφατα επεξεργασία με διαδικασίες ακρορριζοποίησης με χρήση υδροξειδίου του ασβεστίου για την πρόκληση σχηματισμού φραγμού οδοντίνης.
Μια εναλλακτική τεχνική είναι αυτή της τεχνητής ακρορριζικής απόφραξης με βύσμα MTA πριν από την πλήρωση του ριζικού σωλήνα, συνήθως με θερμοπλαστικοποιημένη γουταπέρκα.

Η θεραπεία με υδροξείδιο του ασβεστίου συνήθως απαιτεί πολλαπλές επισκέψεις σε μεγάλο βάθος χρόνου ***(Εικ.1).*** Τα αδιάπλαστα μόνιμα δόντια εκτίθενται σε παρατεταμένη επαφή με υδροξείδιο του ασβεστίου, γεγονός που μπορεί να αυξήσει τον κίνδυνο για κάταγμα ρίζας. Η τεχνητή απόφραξη με MTA (plug) ή κάποιο άλλο



Εικ. 1: Σχηματισμός γέφυρας οδοντίνης μετά από θεραπεία με Ca(oH)2.

βιοεπαγωγό υλικό, είναι σε θέση να συντομεύσει το χρόνο θεραπείας. Η έκβαση της θεραπείας τόσο με υδροξείδιο του ασβεστίου όσο και με απόφραξη με plug φαίνεται να είναι προβλέψιμη ***(Εικ. 2).*** Ωστόσο, δεν έχει καμία δυνατότητα να αποκαταστήσει τη ζωτικότητα των ιστών που έχουν υποστεί βλάβη στο σύστημα των ριζικών σωλήνων και να προαγάγει την ωρίμανση των ριζών (πάχυνση των τοιχωμάτων του ριζικού σωλήνα και / ή και ολοκληρωτική διάπλαση της ρίζας).

Το 2001 μια νέα θεραπευτική επιλογή που ονομάζεται «επαναγγείωση» εισήχθη στην ενδοδοντική για να διαχειριστεί ένα μη διαπλασμένο μόνιμο δόντι με περιακρορριζική περιοδοντίτιδα.

Ο όρος «επαναγγείωση» χρησιμοποιήθηκε για

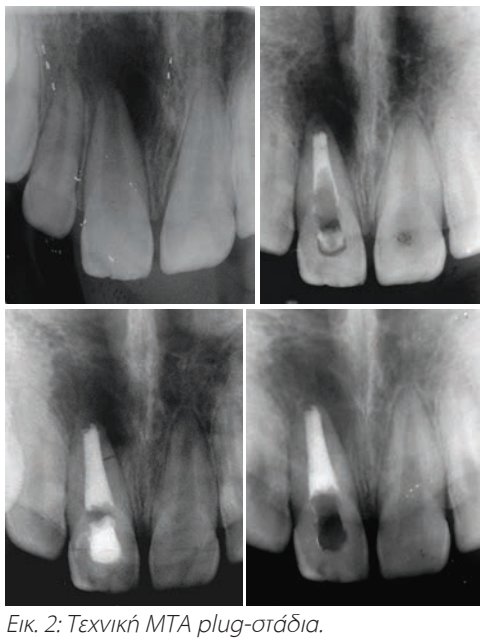

Εικ. 2: Τεχνική MTA plug-στάδια.

πρώτη φορά από τους Iwaya et al. (2001). Αργότερα, ο όρος «αναγέννηση» αντί της επαναγγείωσης προτάθηκε ως περισσότερο δόκιμος, καθώς οι ιστοί που αναγεννήθηκαν στον χώρο του ριζικού σωλήνα δεν ήταν μόνο αιμοφόρα αγγεία αλλά σκληροί και μαλακοί ιστοί. Η αναγεννητική ενδοδοντία εφαρμόζει την έννοια της τριάδας της μηχανικής ιστών, των βλαστοκυττάρων, των βιομιμητικών ικριωμάτων και βιοδραστικών αυξητικών παραγόντων στο χώρο του συστήματος του ριζικού σωλήνα για την αναγέννηση του πολφικού ιστού που έχει υποστεί βλάβη από μόλυνση, τραύμα ή αναπτυξιακές ανωμαλίες.

Η αναγεννητική ενδοδοντία ορίζεται ως «βιολογικώς βασισμένες διαδικασίες που έχουν σχεδιαστεί για να αντικαταστήσουν κατεστραμμένες δομές δοντιών, συμπεριλαμβανομένων δομών οδοντίνης και ρίζας, καθώς και κύτταρα του συμπλόκου πολφού-οδοντίνης» (Murray et al., 2007). Με βάση αυτόν τον ορισμό, η αναγεννητική ενδοδοντική θεραπεία (RET) στοχεύει στην αναγέννηση του συμπλόκου πολφού-οδοντίνης που έχει υποστεί βλάβη από λοίμωξη, τραύμα ή αναπτυξιακή ανωμαλία αδιάπλαστων μόνιμων δοντιών με νεκρό πολφό.

Υπάρχουν τρεις στόχοι στην αναγεννητική ενδοδοντία. (i) η άρση των κλινικών συμπτωμάτων, (ii) η περαιτέρω ωρίμανση ρίζας, και (iii) η επαναγγείωση. Είναι γνωστό ότι τα αποτελέσματα ποικίλλουν για αυτούς τους στόχους και δεν επιτυγχάνεται πραγματική αναγέννηση του συμπλόκου πολφού / οδοντίνης ***(Εικ. 3).***

Η μελέτη της παθογένειας της περιακρορριζικής νόσου που προκαλείται από τη μόλυνση ή το τραύμα των μόνιμων δοντιών με μη τελειωθείσα ρίζα δεν είναι δυστυχώς διεξοδική. Είναι γνωστό ότι οι νέοι ασθενείς έχουν ισχυρότερο αμυντικό μηχανισμό από τους μεγαλύτερους ασθενείς (Horan & Ashcroft 1997). Επιπλέον, αδιάπλαστα μόνιμα δόντια με μεγάλη διάμετρο τρήματος επιτρέπουν την κυκλοφορία του αίματος καλύτερα για να μεταφέρουν αποτελεσματικά κυτταρικά και μοριακά συστατικά στο χώρο του ριζικού σωλήνα. Ως εκ τούτου, τα νεαρά μόνιμα δόντια αναμένεται να είναι πιο ανθεκτικά στη λοίμωξη ή το τραύμα από τα ώριμα μόνιμα δόντια. Συνεπώς, μπορεί να χρειαστεί περισσότερος χρόνος για τον πολφό να νεκρωθεί εξ ολοκλήρου εάν τα μη πλήρως διαπλασμένα μόνιμα δόντια μολυνθούν ή υποστούν τραύμα.

Σύμφωνα με την Αμερικάνικη Ενδοδοντική Εταιρεία (AAE) και την Ευρωπαϊκή Ενδοδοντική Εταιρεία (ESE), η αναγεννητική τεχνική συνιστάται για δόντια με νεκρό πολφό και αδιάπλαστο ακρορρίζιο. Ωστόσο, ορισμένα μόνιμα δόντια με νεκρό πολφό και αδιάπλαστα ακρορρίζια μπορεί να είναι κατάλληλα για αναγεννη-

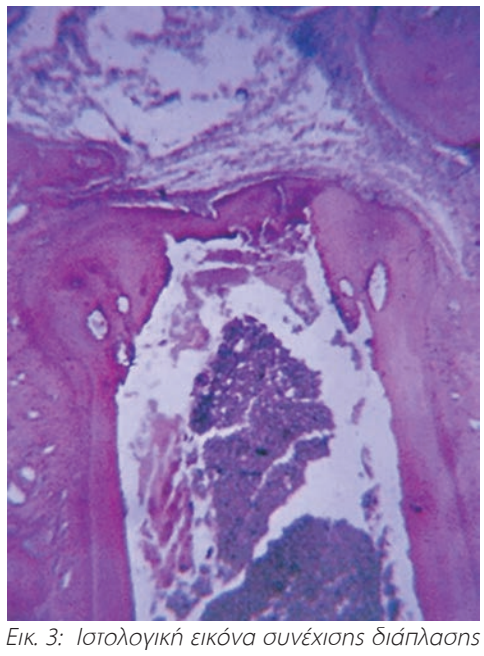

Εικ. 3: Ιστολογική εικόνα συνέχισης διάπλασης της ρίζας.

τική τεχνική, ενώ άλλα είναι κατάλληλα τόσο για το αναγεννητική τεχνική όσο και για την τεχνική τεχνητής απόφραξης με βύσμα βιοεπαγωγού υλικού και την πλήρωση του ριζικού σωλήνα με θερμοπλαστικοποιημένη γουταπέρκα ***(Εικ. 4).***

Με βάση την ταξινόμηση της διάπλασης της ρίζας του Cvek ***(Εικ.5)*** (Cvek 1992), συνιστάται ότι τα μόνιμα δόντια με νεκρό πολφό και αδιάπλαστο ακρορρίζιο στο στάδιο 1 (λιγότερο από το 1/2 του σχηματισμού ρίζας), το στάδιο 2 (1/2 σχηματισμός της ρίζας) και το στάδιο 3 (2/3 της ανάπτυξης της ρίζας) είναι κατάλληλα για RET λόγω των λεπτών τοιχωμάτων και του αδιάπλαστου ακρορριζίου, καθώς η τεχνητή απόφραξη δεν έχει καμία δυνατότητα ωρίμανσης της ρίζας (πάχυνση του τα τοιχώματα των σωλήνων και / ή συνεχιζόμενη ανάπτυξη των ριζών). Τα μόνιμα δόντια στο στάδιο 4 (σχεδόν ολοκληρωμένος σχηματισμός ρίζας με αδιάπλαστο ακρορρίζιο) μπορούν να αντιμετωπιστούν είτε με RET είτε με plug, επειδή τα τοιχώματα του σωλήνα έχουν αρκετό πάχος και αντοχή. Τα μόνιμα δόντια με νεκρό πολφό και αδιάπλαστα ακρορρίζια που απαιτούν άξονες για προσθετική αποκατάσταση δεν είναι κατάλληλα για RET και αντιμετωπίζονται καλύτερα με plug.

Η διάμετρος του τρήματος των αδιάπλαστων μόνιμων δοντιών αποτέλεσε βασική μέριμνα στην αναγεννητική ενδοδοντία. Σε μελέτες μεταμόσχευσης, συνήχθη το συμπέρασμα ότι εάν η κορυφαία δομή του δοντιού ήταν μικρότερη από 1 mm, η επαναγγείωση ήταν απρόβλεπτη (Andreasen et al., 1990). Σε μια μελέτη σε ζώα, αποδείχθηκε ότι το τρήμα μικρότερο από 1 mm δεν εμπόδιζε την επαναγγείωση και την ανάπτυξη ζωντανού ιστού στην κοιλότητα του πολφού (Laureys et al., 2013). Σε μια κλινική μελέτη, αποδείχθηκε ότι οι αναγεννητικές τε-

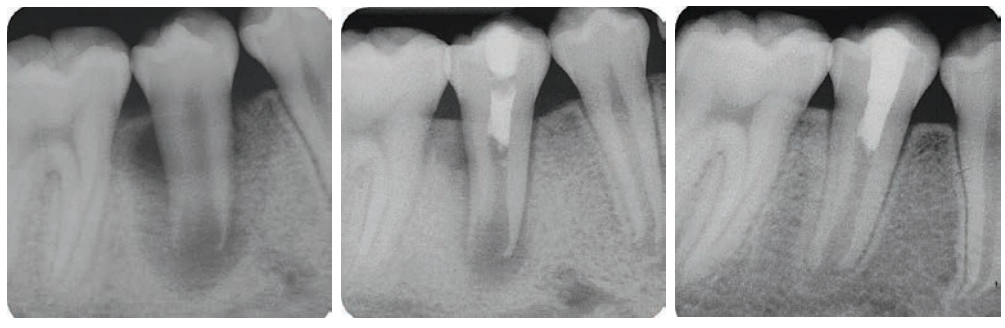

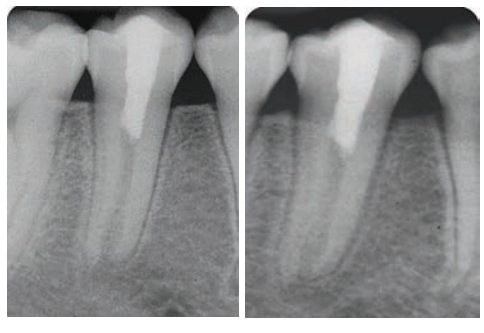

Εικ. 4: Αναγεννητική τεχνική-στάδια. Το πρώτο περιστατικό που δημοσιεύτηκε από τους Trope και συν το 2004.

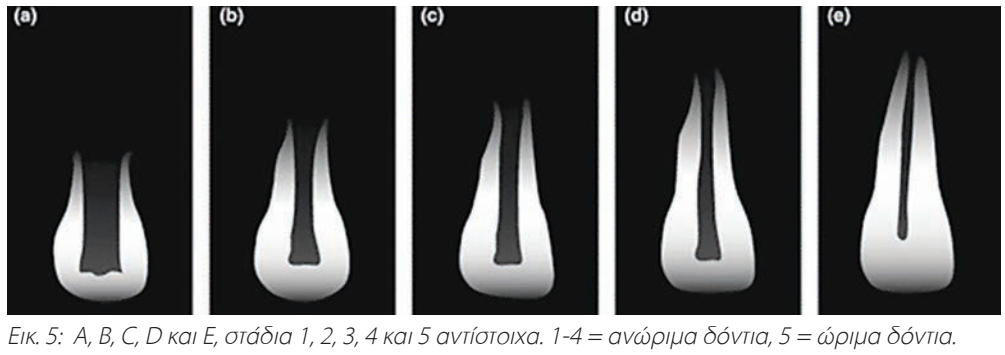

Εικ. 5: A, B, C, D και E, στάδια 1, 2, 3, 4 και 5 αντίστοιχα. 1-4 = ανώριμα δόντια, 5 = ώριμα δόντια.

χνικές ήταν επιτυχείς με διάμετρο τρήματος μικρότερη από 0,5 mm. Ωστόσο, αδιάπλαστα μόνιμα δόντια με διάμετρο τρήματος πλάτους 1 mm επέδειξαν μεγαλύτερη ωρίμανση ρίζας (Estefan et al., 2016).
Συνοπτικά τα κλινικά στάδια της τεχνικής είναι τα ακόλουθα:

1η Συνεδρία

- Ελάχιστη ή καθόλου μηχανική επεξεργασία των τοιχωμάτων του ριζικού σωλήνα
- Απολύμανση με χημικά μέσα (υγρά διακλυσμών) NaOCl 1,5-3%, φυσιολογικός ορός, EDTA 17%
- Τοποθέτηση ενδορριζικού φαρμάκου $Ca(OH)_2$ ή τριπλή/διπλή αντιβιοτική πάστα
- Τοποθέτηση προσωρινής έμφραξης

2η Συνεδρία (μετά από 1-4 εβδομάδες)

- Τοπική αναισθησία με 3% μεπιβακαΐνη χωρίς αγγειοσυσπαστικό
- Απολύμανση με χημικά μέσα (υγρά διακλυσμών) EDTA 17, φυσιολογικός ορός
- Πρόκληση αιμορραγίας εντός του ριζικού σωλήνα και δημιουργία ποιοτικού αιματικού θρόμβου
- Κάλυψη θρόμβου με μήτρα κολλαγόνου πάχους 2-3 χιλ.
- Τοποθέτηση βιοεπαγωγού υλικού πάνω από τη μήτρα κολλαγόνου MTA ή Bioceramic
- Ερμητική μυλική αποκατάσταση
- Επανεξέταση ύστερα από 6, 12, 18, 24 μήνες, και ετήσια για τα επόμενα 5 έτη.

Ως ενδορριζικό φάρμακο εκλογής συνίσταται το υδροξείδιο του ασβεστίου. Αυτό συμβαίνει λόγω της καλής του αντιμικροβιακής ιδιότητας. Το υδροξείδιο του ασβεστίου έχει υψηλό pH 12,5-12,8, το οποίο δεν είναι ένα ευνοϊκό περιβάλλον για την επιβίωση των περισσότερων βακτηρίων. Επιπλέον, το υδροξείδιο του ασβεστίου μπορεί να υδρολύσει το τμήμα λιπιδίων του gram-αρνητικού βακτηριακού λιποπολυσακχαρίτη (LPS), με αποτέλεσμα την απελευθέρωση ελεύθερων υδροξυ λιπαρών οξέων και την αποικοδόμηση του LPS.
Η πρόκληση αιμορραγίας στις τεχνικές αυτές έχει σκοπό να παράξει ένα θρόμβο αίματος ως ικρίωμα και να εισαχθούν αυξητικοί παράγοντες αιμοπεταλίων και μεσεγχυματικά βλαστοκύτταρα εντός του συστήματος των ριζικών σωλήνων για πιθανή αναγέννηση του πολφικού ιστού. Η επαγωγή της περιακρορριζικής αιμορραγίας στον χώρο του σωλήνα δεν είναι πάντα εφικτή (Petrino et al., 2010, Nosrat et al., 2012). Αυτό μπορεί να οφείλεται σε σοβαρή καταστροφή των περιακρορριζικών ιστών.
Εάν η αιμορραγία δεν μπορεί να επιτευχθεί κατά την επίσκεψη, η διαδικασία μπορεί να αναβληθεί στις επόμενες επισκέψεις έως ότου οι περιακρορριζικοί ιστοί ανακάμψουν από τον οποιοδήποτε τραυματισμό.
Πλούσιο σε αιμοπετάλια πλάσμα (PRP) και πλούσιο σε αιμοπετάλια ινώδες (PRF) έχουν χρησιμοποιηθεί επίσης ως ικρίωμα αντί για θρόμβο αίματος επειδή τα PRP και PRF είναι πλούσια σε παράγοντες ανάπτυξης, οι οποίοι μπορεί να βοηθήσουν στη βελτίωση της αναγέννησης του συμπλόκου πολφού-οδοντίνης.
Οι αναγεννητικές τεχνικές των μόνιμων δοντιών με νεκρό πολφό κα αδιάπλαστα ακρορρίζια δεν έχουν 100% επιτυχία. Η θεραπεία των δοντιών αυτών μετά την αποτυχημένη προσπάθεια αναγέννησης περιλαμβάνει την ενδοδοντική θεραπεία, την αναγεννητική ενδοδοντική επανεπεξεργασία ή την τεχνική προκλητής ακρορριζικής απόφραξης.

Όπως στην κλασική ενδοδοντική θεραπεία, έτσι και στις αναγεννητικές τεχνικές είναι απαραίτητη η μακροπρόθεσμη παρακολούθηση για να εξασφαλιστεί η μακροπρόθεσμη θετική έκβαση του κάθε περιστατικού. Ειδικά σε αυτές τις περιπτώσεις που οι ιστοί που σχηματίζονται εντός των ριζικών σωλήνων των δοντιών με νεκρό πολφό και αδιάπλαστα ακρορρίζια μετά την εφαρμογή της αναγεννητικής τεχνικής δεν είναι πολφικός ιστός αλλά περιοδοντικοί ιστοί . Συμπερασματικά, οι αναγεννητικές τεχνικές φαίνεται να αποτελούν μια υποσχόμενη θεραπευτική προσέγγιση δοντιών με αδιάπλαστο ακρορρίζιο όταν γίνονται σεβαστές οι βασικές βιολογικές αρχές που τις διέπουν.

Ενδεικτική βιβλιογραφία

1. Bergenholtz G. Micro-organisms from necrotic pulps of traumatized teeth. Odont Revy 1974: 25: 347–358.
2. Shuping G, Ørstavik D, Sigurdsson A, Trope M. Reduction of intracanal bacteria using nickel-titanium rotary instrumentation and various medications. J Endod 2000: 26: 751–755.
3. Cvek M, Hollender L, Nord CE. Treatment of non-vital permanent incisors with calcium hydroxide. VI. A clinical, microbiological and radiological evaluation of treatment in one sitting of teeth with mature or immature root. Odontol Revy 1976: 27: 93–108.
4. Cvek M, Nord CE, Hollender L. Antimicrobial effect of root canal debridement in teeth with immature roots. A clinical and microbiologic study. Odontol Revy 1976: 27: 1–10
5. Spa ̊ngberg L, Rutberg M, Rydinge E. Biologic effects of endodontic antimicrobial agents. J Endod 1979: 5: 166–175.
6. Nielsen BA, Craig Baumgartner J. Comparison of the EndoVac system to needle irrigation of root canals. J Endod 2007: 33: 611–615.
7. Carver K, Nusstein J, Reader A, Beck M. In vivo antibacterial efficacy of ultrasound after hand and rotary instrumentation in human mandibular molars. J Endod 2007: 33: 1038–1043
8. Bystrom A, Claesson R, Sundqvist G. The antibacterial effect of camphorated paramonochlorophenol, camphorated phenol and calcium hydroxide in the treatment of infected root canals. Endod Dent Traumatol 1985: 1: 170–175.
9. Andreasen JO. Pulp and periodontal tissue repair - regeneration or tissue metaplasia after dental trauma: a review. Dent Traumatol. 2012; 28(1):19-24. doi: 10.1111/j.1600-9657.2011.01058.x
10. Estefan et al. Influence of Age and Apical Diameter on the Success of Endodontic Regeneration Procedures. J Endod. 2016 Nov;42(11):1620-1625.
11. Petrino JA.Challenges in regenerative endodontics: a case series. J Endod. 2010 Mar;36(3):536-41.

Κάντε κλικ
στην ηλεκτρονική μας
διεύθυνση
www.odvima.gr

Η στήλη της
ΕΤΑΙΡΕΙΑΣ **ΟΔΟΝΤΟΣΤΟΜΑΤΟΛΟΓΙΚΗΣ** ΕΡΕΥΝΗΣ

Η συμβολή της Εταιρείας Οδοντοστοματολογικής Ερεύνης στην έγκυρη και διαρκή επιμόρφωση των οδοντιάτρων

Άννα Χ. Λαγού
Περιοδοντολόγος,
ταμίας της ΕΟΕ

Βασικά χαρακτηριστικά της σύγχρονης εποχής είναι η δυναμική παρουσία της τεχνολογίας και η ταχύρρυθμη εξέλιξη αυτής, καθώς και η ανάπτυξη ενός ψηφιακού κόσμου με εντυπωσιακή συμβολή στη γέννηση και στη μετάδοση της όποιας πληροφορίας.
Η κατάσταση αυτή επηρεάζει άμεσα όλους τους επιστημονικούς τομείς και κατά συνέπεια και τον Οδοντιατρικό τομέα.

Οποιαδήποτε νέα γνώση αποκτάται σήμερα σε μια περιοχή του κόσμου μπορεί να μεταδοθεί ταχύτατα στην άλλη άκρη της γης, κάτι που παλαιότερα ήταν αδύνατο, με αποτέλεσμα την ύπαρξη διαφοράς φάσης στην εξέλιξη και στην πρόοδο της Οδοντιατρικής Επιστήμης. Ταυτόχρονα, η συνεχής εξέλιξη της βιοτεχνολογίας (οδοντικά εμφυτεύματα, βιοϋλικά) και η ψηφιοποίηση πολλών τμημάτων της οδοντιατρικής πράξης αύξησε το ενδιαφέρον και τον ανταγωνισμό των εταιρειών του χώρου. Αποτέλεσμα αυτού του γεγονότος είναι ο κατακλυσμός του Οδοντιάτρου με πληθώρα διαφορετικών οδοντιατρικών υλικών, συστημάτων και θεραπευτικών προσεγγίσεων. Οι σχετικές πληροφορίες καταλήγουν εύκολα και γρήγορα στον Οδοντίατρο μέσα από εκπαιδευτικά σεμινάρια, webinars, αναρτήσεις video κ.λπ. Πολλές φορές η ταχύτητα είναι τέτοια που η εμπεριστατωμένη έρευνα δυσκολεύεται να παρακολουθήσει. Φυσικά, τα ερεθίσματα αυτά, με τη σωστή εκπαίδευση του Οδοντιάτρου, λειτουργούν θετικά τόσο στην βελτίωση της επιστημονικής του κατάρτισης όσο και στην καλύτερη οδοντιατρική φροντίδα του ασθενή.
Η πρόκληση λοιπόν για τον σύγχρονο Οδοντίατρο δεν είναι η ανεύρεση της πηγής γνώσης αλλά η αξιολόγηση και η χρήση της γνώσης ή πληροφορίας που αυτόματα έρχεται σε αυτόν ώστε να εξελίξει την καθημερινή κλινική πράξη προς όφελος του ασθενή.
Η **Εταιρεία Οδοντοστοματολογικής Ερεύνης,** με μια επιτυχημένη πορεία 73 χρόνων στην εκπαίδευση του Οδοντιάτρου και κατανοώντας σε βάθος τους προβληματισμούς του κλινικού Οδοντιάτρου οργανώνει τακτικά εκπαιδευτικά σεμινάρια που αποσκοπούν ακριβώς στην ενημέρωση και εκπαίδευση του σε όλες τις σύγχρονες τάσεις και τεχνικές.
Συγκεκριμένα, τα σεμινάρια οργανώνονται σε ευέλικτες ομάδες των 20-30 ατόμων ώστε να υπάρχει η δυνατότητα διαδραστικής και καλύτερης εκπαίδευσης αυτών.
Οι ομιλητές-εκπαιδεύοντες είναι Οδοντίατροι με ολοκληρωμένη μεταπτυχιακή εκπαίδευση σε πιστοποιημένα πανεπιστήμια της Ελλάδας και του Εξωτερικού αλλά και με πλούσια κλινική εμπειρία και επιστημονική κατάρτιση σχετικά με το αντικείμενο που διδάσκουν.
Τα σεμινάρια δομούνται με τέτοιο τρόπο ώστε ο Οδοντίατρος να λάβει αρχικά την θεωρητική γνώση, βασισμένη σε κλασική και σύγχρονη βιβλιογραφία, που θα του καλλιεργήσει και την ικανότητα της κριτικής σκέψης. Με όπλο αυτό θα μπορέσει να ξεχωρίσει και να επιλέξει με επιστημονικά δεδομένα την όποια πληροφορία τού παρέχεται. Στη συνέχεια, πάντα βάσει δεδομένων, αναπτύσσεται το πρακτικό μέρος όπου δίδεται η δυνατότητα στον Οδοντίατρο να εκτεθεί σε διάφορες τεχνικές και να τις αξιολογήσει σε συνεργασία με τον εκπαιδευτή μέσα από την παρουσίαση περιστατικών και την εκτενή συζήτηση.
Η εφαρμογή hands-on σε σχεδόν όλα τα σεμινάρια βοηθά τον Οδοντίατρο να εξασκηθεί και να κατανοήσει ακόμα καλύτερα τη χρήση των διαφόρων θεραπευτικών προσεγγίσεων αλλά και να εξοικειωθεί με διάφορα υλικά. Ο Οδοντίατρος ολοκληρώνοντας το σεμινάριο θα πρέπει να γνωρίζει πώς, σε τι βαθμό και σε ποιές περιπτώσεις μπορεί να ενσωματώσει τα νέα δεδομένα στο ιατρείο του. Οι ομιλητές είναι πάντα κοντά στους εκπαιδευόμενους ενώ η Εταιρεία παροτρύνει τους εκπαιδευόμενους να βρίσκονται σε επικοινωνία με τα μέλη της Εταιρείας καθώς και να προτείνουν θεματολογία γύρω από την οποία θα ήθελαν να εκπαιδευτούν στο μέλλον. Επίσης, το διμηνιαίο επιστημονικό περιοδικό «Οδοντοστοματολογική πρόοδος» της Εταιρείας δίνει τη δυνατότητα στον Οδοντίατρο να ενημερωθεί για τη σύγχρονή Βιβλιογραφία και τις θεραπευτικές τεχνικές στην κλινική πράξη.
Ένα τέτοιο σεμινάριο ολοκληρώθηκε πρόσφατα με τίτλο **«Επεκτείνοντας τα όριά μου στη χειρουργική του περιοδοντίου και στη διαχείριση περιο-προσθετικών περιστατικών»,** με Συντονιστές τους κ.κ. Σ. Σιλβέστρο και Α. Λαγού και ομιλητές τους κ.κ. Π. Δαμουλή, Γ. Κουβελιώτη, Α. Λαγού, Ν. Μάρκου, Α. Παράσχη, Κ. Σαββά, Σ. Σιλβέστρο και Ε. Σκαρίμπα. Το διήμερο σεμινάριο περιελάμβανε θεωρία εμπλουτισμένη με πολλές χρήσιμες πληροφορίες και πρακτική άσκηση των συμμετεχόντων. Την πρώτη ημέρα οι κ.κ. **Σιλβέστρος, Δαμουλής, Μάρκου** και **Σκαρίμπας** δίδαξαν τους εκπαιδευόμενους να επιλέγουν τα περιστατικά που χρήζουν χειρουργικής θεραπείας των περιοδοντικών ιστών. Έμφαση δόθηκε στην κατανόηση της ανατομίας των περιοδοντικών ιστών που εμπλέκονται στη χειρουργική ενώ ακολούθησε η περιγραφή και η διδασκαλία των βασικών κρημνών και τεχνικών συρραφής. Στη συνέχεια έγινε παρουσίαση των διαφόρων ειδών ραμμάτων και συζητήθηκαν τα κριτήρια επιλογής αυτών ανά περίπτωση. Η μέρα ολοκληρώθηκε με τη διδασκαλία των διαφόρων χειρουργικών προσεγγίσεων (αφαιρετικών και αναπλαστικών) καθώς και των κριτηρίων εφαρμογής τους. Αρκετός χρόνος αφιερώθηκε στην οργάνωση και υλικοτεχνική υποδομή του ιατρείου για την διεξαγωγή χειρουργικών επεμβάσεων του περιοδοντίου. Ακολούθησαν hands on εφαρμογές σε γνάθους χοίρων προκειμένου οι εκπαιδευόμενοι να εξασκηθούν σε κρημνούς και συρραφές.
Η επόμενη ημέρα ξεκίνησε με την έκθεση των συμμετεχόντων από την κ. **Λαγού** στην πλαστική χειρουργική, στην αντιμετώπιση (πότε και πώς) των υφιζήσεων και λοιπών ουλοβλεννογόνιων προβλημάτων και στην κατάλληλη επιλογή των προς θεραπεία περιστατικών. Οι συμμετέχοντες διδάχθηκαν τους τρόπους σχεδίασης και απόδοσης ενός αισθητικά αποδεκτού χαμόγελου.
Στη συνέχεια ο κ. **Παράσχης** μίλησε για την τεχνική της χειρουργικής αποκάλυψης της μύλης περιγράφοντας την τεχνική μέσα από μια σειρά περιστατικών που αφορούσαν τόσο αισθητικά προβλήματα όσο και θέματα αποκατάστασης και διατήρησης των δοντιών στο φραγμό. Η διαχείριση των περιοδοντικά προσβεβλημένων δοντιών από την πλευρά της προσθετικής αποκατάστασης περιγράφηκε με λεπτομερή τρόπο από τους κ.κ. **Κουβελιώτη** και **Σαββά**. Οι συμμετέχοντες έδειξαν ιδιαίτερο ενδιαφέρον στο ψηφιακό σχεδιασμό τόσο των αισθητικών όσο και των απλών αποκαταστάσεων.
Το σεμινάριο ολοκληρώθηκε με επιτυχία με την πρακτική εξάσκηση στη χειρουργική αποκάλυψη της μύλης σε γνάθους χοίρων. Οι συμμετέχοντες εξέφρασαν την επιθυμία να παρακολουθήσουν και επόμενο αντίστοιχο σεμινάριο.
Ανάλογα σεμινάρια συνεχίζονται στην Εταιρεία Οδοντοστοματολογικής Ερεύνης καθ'όλη τη διάρκεια της χρονιάς. Συγκεκριμένα τα σεμινάρια του προσεχούς διμήνου είναι τα ακόλουθα:

1-2 ΝΟΕΜΒΡΙΟΥ
Η διαχείριση ενδοδοντικών περιστατικών αυξημένης δυσκολίας
ΣΥΝΤΟΝΙΣΤΕΣ: Ε. Κοντακιώτης, Α. Λαμπρόπουλος, Γ. Τζανετάκης
ΔΙΔΑΣΚΟΝΤΕΣ: Α. Αγραφιώτη, Ν. Δεληβάνη, Ε. Διαμαντή, Β. Κακαβέτσος, Ε. Κοντακιώτης, Α. Λαμπρόπουλος, Σ. Μάγκος, Ε. Μέλιου, Κ. Νιαμοντός, Κλ. Παπαδούλη, Γ. Τζανετάκης

9 ΝΟΕΜΒΡΙΟΥ
Πρακτική άσκηση στην Ενδοδοντία
ΣΥΝΤΟΝΙΣΤΕΣ: Δ. Τσάτσας, Α. Χαρίσης
ΔΙΔΑΣΚΟΝΤΕΣ: Α. Λαμπρόπουλος, Δ. Τσάτσας, Α. Χαρίσης.

15-16 ΝΟΕΜΒΡΙΟΥ
ΕΠΑΝΟΡΘΩΤΙΚΗ ΟΔΟΝΤΙΑΤΡΙΚΗ: Αποτριβές – Διαβρώσεις οδοντικών ιστών. Από την ομαλή λειτουργία του στοματογναθικού συστήματος έως την προσθετική αποκατάσταση
ΣΥΝΤΟΝΙΣΤΡΙΑ: Ι. Ρούσσου
ΔΙΔΑΣΚΟΝΤΕΣ: Μ. Αρμάου, Κ. Αναστασάκη, Χρ. Καπόγιαννη, Ε. Παλάντζα, Ε. Πανή, Ι. Ταμπάκος

22-23 ΝΟΕΜΒΡΙΟΥ
ΕΠΑΝΟΡΘΩΤΙΚΗ ΟΔΟΝΤΙΑΤΡΙΚΗ, Ακίνητη Προσθετική. Από τις βασικές αρχές στα πλέον σύγχρονα δεδομένα
ΣΥΝΤΟΝΙΣΤΗΣ: Θ. Τράκας
ΔΙΔΑΣΚΟΝΤΕΣ: Κ. Μέλιου, Δ. Μυλωνάς, Κ. Σέργης, Δ. Σταυρόπουλος, Θ. Τράκας

6-7 ΔΕΚΕΜΒΡΙΟΥ
ΕΠΑΝΟΡΘΩΤΙΚΗ ΟΔΟΝΤΙΑΤΡΙΚΗ, Κεραμικές όψεις: Σχεδιασμός, Κλινική και Εργαστηριακή εφαρμογή
ΣΥΝΤΟΝΙΣΤΗΣ: Π. Ανδριτσάκης
ΔΙΔΑΣΚΟΝΤΕΣ: Π. Ανδριτσάκης, Α. Γκρούς, Στ. Γκρούς, Στ. Τζαμουράνης, Θ. Τράκας

13-14 ΔΕΚΕΜΒΡΙΟΥ
ΧΕΙΡΟΥΡΓΙΚΗ ΣΤΟΜΑΤΟΣ: Η Χειρουργική Στόματος στο οδοντιατρείο
ΣΥΝΤΟΝΙΣΤΗΣ: Δ. Καλύβας
ΔΙΔΑΣΚΟΝΤΕΣ: Ε. Βάρδας, Δ. Καλύβας

*Λεπτομέρειες σχετικά με το αναλυτικό πρόγραμμα στην ιστοσελίδα **www.proodoseoe.gr** και στο τηλέφωνο 2107780671 (γραμματέας κ. **Κ. Πολυχρονοπούλου**).*

SmartOPTIC

Αξεσουάρ και επιλογές

Σετ καλυμμάτων αυτοκαύστου
Περιστροφικός δακτύλιος της διόπτρας
Δυνατότητα επέκτασης βραχίονα
Μακρύς βραχίονας (αντί για στάνταρ)
Μονοφθαλμικός σωλήνας για βοηθό
Εξειδικευμένη Procam camera
Αντάπτορας ψηφιακής κάμερας
Φίλτρα χρωματισμού
Πλαστικό προστατευτικό φακών

Ανακλινόμενα προσοφθάλμια 195°

ΕΞΥΠΝΑ ΑΞΕΣΟΥΑΡ - ΠΛΗΘΩΡΑ ΒΕΛΤΙΩΣΕΩΝ

Επέκταση διόπτρας

Σε συνδυασμό με την ανακλινόμενη διόπτρα, σας επιτρέπει να διατηρείτε την άνετη όρθια στάση σας, μειώνοντας την μυϊκή καταπόνηση.
Σημαντική βελτίωση της εργονομίας.

Δαχτυλίδι περιστροφής της διόπτρας

Παρέχει επιπρόσθετη άνεση. Ακόμη κι όταν η κατεύθυνση του μικροσκοπίου είναι υπό γωνία, το δαχτυλίδι σας προσφέρει τη δυνατότητα να διατηρήσετε την όρθια θέση σας.

Εξειδικευμένη PROCAM ψηφιακή camera

Εξαιρετικά συμπαγής σχεδιασμός με εξειδικευμένο διαχωριστή δέσμης.
Αυτόματη ισορροπία λευκού.
Καθορισμός προβολής πλαισίου.
Κουμπί λήψης φωτογραφίας.

Ψηφιακή κάμερα SLR

Βασική εγγραφή video και υψηλής ανάλυσης φωτογραφίες για τεκμηρίωση, αρχειοθέτηση και εκπαιδευτικούς σκοπούς.
Εξατομικευμένοι αντάπτορες για SLRs και οι περισσότερες κάμερες είναι διαθέσιμες κατόπιν σχετικού αιτήματος.

Sony NEX 5

Η ψηφιακή κάμερα προτείνεται για τα μικροσκόπια SmartOPTIC.
Ελαφριά, ισχυρή κάμερα με δυνατότητα εγγραφής σε υψηλή ανάλυση, αισθητήρα 14 MP.
Live view output και λογική τιμή.

Βιντεοκάμερα

Υψηλής ανάλυσης προεπισκόπηση και δυνατότητα εγγραφής με την προσωπική σας βιντεοκάμερα, όπως η Handycam της SONY.

Σύστημα καταγραφής εικόνας, βίντεο και ήχου, ειδικά διαμορφωμένο ώστε να καλύπτει τις ανάγκες του οδοντιατρείου.
Μικρή, φορητή μονάδα που μπορεί να χρησιμοποιηθεί με laptop ή υπολογιστή.

SELIGA MICROSCOPES

- 3-ετής εγγύηση
- 30 ημέρες εγγύηση επιστροφής χρημάτων
- Εκπαίδευση στη χρήση μικροσκοπίου

Dental Expert - Άννα Ελμάογλου Ε.Π.Ε.

Φειδιππίδου 30, 11527, Γουδή,
Τηλ.: 210 7770739, 210 7770749, Φαξ: 210 7770716, anna@dental-expert.gr

Focus on Implantology
www.iti.org

ITI International Team for Implantology

Χειρουργικές προσεγγίσεις τοποθέτησης εμφυτευμάτων στην πρόσθια αισθητική ζώνη

Αναστάσιος Γκατζώνης
Οδοντίατρος, Περιοδοντολόγος
ITI Member

Παναγιώτης Τσιρογιάννης
Οδοντίατρος, Προσθετολόγος
ITI Member

Η μονήρης αποκατάσταση δοντιού στην πρόσθια αισθητική ζώνη με τη χρήση οδοντικών εμφυτευμάτων εξακολουθεί να αποτελεί πρόκληση τόσο σε χειρουργικό όσο και σε προσθετικό επίπεδο. Η αισθητική των περιεμφυτευματικών μαλακών ιστών είναι πρωταρχικής σημασίας για την επιτυχία του εμφυτεύματος και αποτελεί έναν από τους κύριους παράγοντες στη λήψη απόφασης για τη χειρουργική τεχνική που θα εφαρμοστεί.

Αισθητικές επιπλοκές όπως υφίζηση του βλεννογόνου, απώλεια των μεσοδόντιων θηλών, δυσχρωμίες στο βλεννογόνο ή οστικά ελλείμματα της φατνιακής ακρολοφίας μπορούν να θέσουν σε κίνδυνο την αντικειμενική επιτυχία του εμφυτεύματος και την υποκειμενική ικανοποίηση του ασθενούς. Είναι γενικά αποδεκτό ότι το επαρκές οστικό υπόβαθρο, η ορθή θέση τοποθέτησης του εμφυτεύματος και η ύπαρξη ικανοποιητικού όγκου μαλακών ιστών είναι απαραίτητες προϋποθέσεις για τη μακροχρόνια διατήρηση ενός αισθητικά αποδεκτού αποτελέσματος.

Για να επιτευχθεί αυτό έχουν προταθεί διάφορες χειρουργικές προσεγγίσεις όπως τεχνικές ανάπλασης της νωδής φατνιακής ακρολοφίας με τη χρήση οστικών μοσχευμάτων και μεμβρανών κατευθυνόμενης οστικής ανάπλασης, τεχνικές αύξησης του όγκου των μαλακών ιστών και διάφορες μέθοδοι διατήρησης του μετεξακτικού φατνίου. Η τοποθέτηση των εμφυτευμάτων μπορεί να γίνει είτε άμεσα μετά την εξαγωγή του δοντιού είτε σε δεύτερο χρόνο μετά τις αναπλαστικές επεμβάσεις και την πλήρη επούλωση των σκληρών και μαλακών ιστών.

Η επιλογή του σχεδίου θεραπείας κάθε φορά εξαρτάται από την ανατομία του ασθενούς (πάχος φατνιακής ακρολοφίας, βιότυπος ούλων, γραμμή γέλωτος, θέση τοποθέτησης εμφυτεύματος) και από την τελική προσθετική αποκατάσταση που θα επιλεγεί.

Στα περιστατικά που ακολουθούν παρουσιάζονται δύο διαφορετικά χειρουργικά πρωτόκολλα τοποθέτησης εμφυτευμάτων και αποκατάστασης της αρχιτεκτονικής των ιστών της δέκτριας περιοχής.

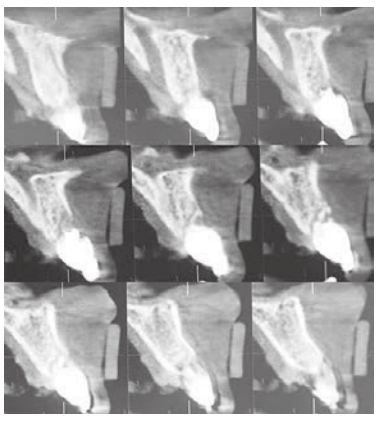

❶ Η τρισδιάστατη απεικόνιση της περιοχής πριν την τοποθέτηση εμφυτεύματος κρίνεται πάντα απαραίτητη καθώς δίνει πληροφορίες σχετικά με τις διαστάσεις του υπάρχοντος οστού και την πορεία της ρίζας του προς εξαγωγή δοντιού. Στο περιστατικό αυτό παρατηρείται πλήρης απορρόφηση της ρίζας του αριστερού κεντρικού τομέα.

❷ Η αρχική κατάσταση του ασθενούς. Παρατηρούνται: παχύς βιότυπος περιοδοντίου, σημεία φλεγμονής των ούλων στην περιοχή του #21. Λόγω της απορροφημένης ρίζας παρατηρείται υφίζηση ούλων που φανερώνει το υποκείμενο έλλειμμα του παρειακού οστικού πετάλου.

❸ Κλινική εικόνα αμέσως μετά την εξαγωγή του δοντιού. Παρατηρείται έλλειμμα μαλακών ιστών παρειακά. Στο περιστατικό επιλέχθηκε να τοποθετηθεί σε πρώτη φάση ένα αυτογενές μόσχευμα συνδετικού ιστού και επιθηλίου και σε δεύτερο χρόνο να τοποθετηθεί το οδοντικό εμφύτευμα με ταυτόχρονη οστική ανάπλαση.

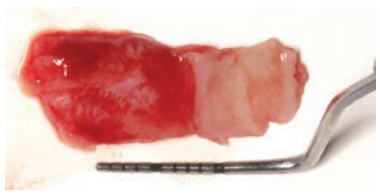

❹ Οι διαστάσεις του μοσχεύματος καθορίζονται από την ανατομία της δέκτριας περιοχής λαμβάνοντας υπ' όψιν την επερχόμενη ρίκνωση που ανέρχεται σε ποσοστό έως και 50% των διαστάσεων του. Το ελάχιστο πάχος ενός ελεύθερου ουλικού μοσχεύματος πρέπει να είναι 1,5-2 χιλ. ώστε να εξασφαλιστεί επαρκής αιμάτωση και επιβίωση του μοσχεύματος.

❺ Η δημιουργία ενός κρημνού τούνελ ολικού πάχους παρειακά γίνεται με τη χρήση ενός λεπτού αποκολλητήρα για την υποδοχή του αποεπιθηλιοποιημένου τμήματος του ουλικού μοσχεύματος εξασφαλίζοντας την αύξηση του όγκου των μαλακών ιστών προστομιακά και την απρόσκοπτη αιμάτωση του μοσχεύματος.

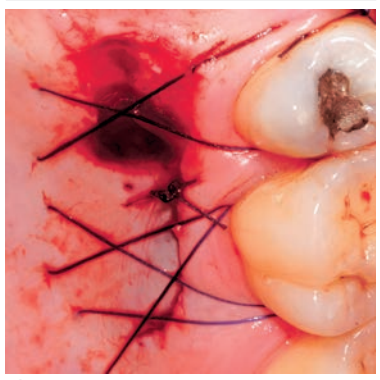

❻ Δότριες περιοχές αυτογενών μοσχευμάτων μαλακών ιστών αποτελούν: α) η υπερώα αντίστοιχα με την περιοχή των προγομφίων και του πρώτου γομφίου και β) η περιοχή του γναθιαίου κυρτώματος. Η τομή για τη λήψη του μοσχεύματος πρέπει να απέχει 1,5-2χιλ από την παρυφή των ούλων των αντίστοιχων δοντιών για την αποφυγή υφιζήσεων. Εναλλακτικά μπορούν να χρησιμοποιηθούν μήτρες κολλαγόνου ετερογενούς ή αλλογενούς προέλευσης.

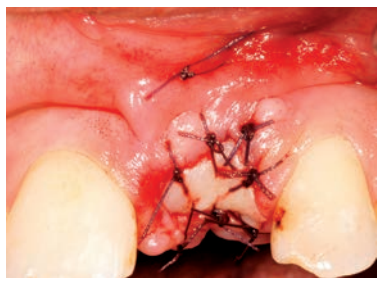

❼ Η ορθή καθήλωση και συρραφή του μοσχεύματος αποτελούν σημαντικούς παράγοντες για την ενσωμάτωση του. Έχει αποδειχτεί ότι η χρήση όσο πιο λεπτών μονόκλωνων ραμμάτων >5/0 εξασφαλίζει την τόσο καλύτερη αιμάτωση του μοσχεύματος.

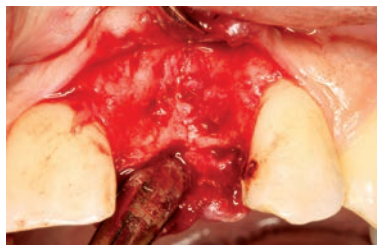

❽ Η φατνιακή ακρολοφία μετά την εξαγωγή των δοντιών παρουσιάζει απορροφήσεις του παρειακού οστικού πετάλου με αποτέλεσμα την έλλειψη υποστήριξης των μαλακών ιστών που μπορεί να οδηγήσει σε αισθητικές επιπλοκές.

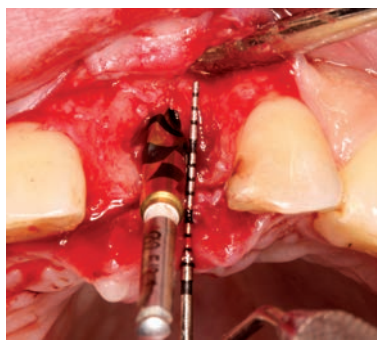

❾ Ένα εμφύτευμα στην πρόσθια αισθητική ζώνη πρέπει ιδανικά να βρίσκεται 3 χιλ γλωσσικότερα της νοητής γραμμής που ενώνει τους αυχένες των παρακείμενων δοντιών. Το παρειακό οστικό πέταλο θα πρέπει ταυτόχρονα να έχει πάχος 1,5χιλ κατ'ελάχιστο ώστε να μειωθεί ο κίνδυνος οστικής απορρόφησης και υφίζησης των υπερκείμενων μαλακών ιστών.

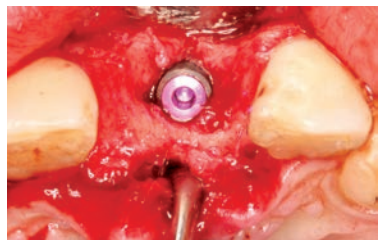

❿ Η απόσταση που πρέπει να έχει ένα εμφύτευμα από τα παρακείμενα δόντια ορίζεται ως 1,5-2χιλ για καλύτερη απόδοση των μεσοδοντίων θηλών. Έχει αποδειχτεί ότι όταν η απόσταση του σημείου επαφής από το επίπεδο, της οστικής παρυφής είναι <5χιλ στην πλειοψηφία των περιπτώσεων αποφεύγουμε τα μαύρα τρίγωνα στους μεσοδόντιους χώρους.

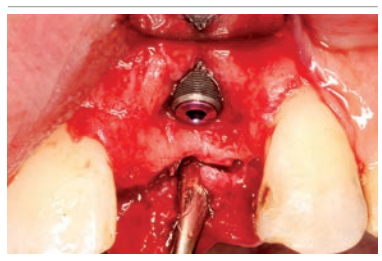

⓫ Ιδανικά για την απόδοση μιας βιολογικά και αισθητικά αποδεκτής αποκατάστασης ο αυχένας του εμφυτεύματος πρέπει να βρίσκεται 2-3χιλ ακρορριζικότερα των αυχένων των παρακείμενων δοντιών. Για την επίτευξη της τοποθέτησης σε αυτήν τη θέση είναι αναγκαίο πολλές φορές να γίνει οστική ανάπλαση.

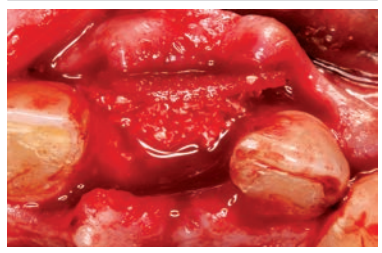

⓬ Έχουν προταθεί διάφορες τεχνικές καθοδηγούμενης οστικής ανάπλασης με τη χρήση διαφόρων ειδών οστικών μοσχευμάτων σε συνδυασμό με μεμβράνες απορροφήσιμες ή μη. Έχει αποδειχτεί ότι το αυτογενές μόσχευμα αποτελεί το χρυσό κανόνα στις διαδικασίες ανάπλασης οστικών ελλειμμάτων. Παρόλα αυτά ο συνδυασμός ξενομοσχεύματος και απορροφήσιμης μεμβράνης κολλαγόνου εξασφαλίζει την αμέσως μεγαλύτερη αύξηση του εύρους της φατνιακής ακρολοφίας.

⓭ Αναφορικά με τις μη απορροφήσιμες μεμβράνες τα βασικά τους πλεονεκτήματα σε σχέση με τις απορροφήσιμες είναι ότι:

- Δεν απαιτείται δεύτερη επέμβαση για την απομάκρυνσή τους.
- Μειωμένη μετεγχειρητική νοσηρότητα.
- Καλύτερη επούλωση μαλακών ιστών.
- Σε περίπτωση έκθεσης στο στοματικό περιβάλλον δε χρειάζεται να αφαιρεθούν.

Βασικά μειονεκτήματά τους είναι:

- Μη προβλέψιμος χρόνος απορρόφησης και άρα λειτουργίας της μεμβράνης ως φραγμός.
- Μικρότερη οστική ανάπλαση (κυρίως καθ' ύψος).

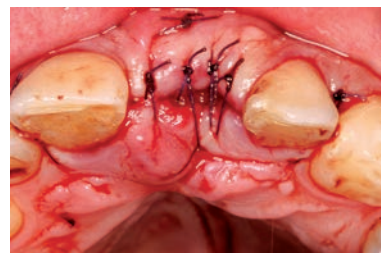

⓮ Κατά τη συρραφή είναι πολύ σημαντική η απρόσκοπτη, δίχως τάσεις μυλική μετατόπιση των κρημνών για την πλήρη κάλυψη των αναπλαστικών υλικών.

⓯ Παρατηρούμε τη σταθερότητα των περιεμφυτευματικών ιστών ένα χρόνο μετά την τοποθέτηση της τελικής κοχλιούμενης επιεμφυτευματικής αποκατάστασης.

16 Μια συνήθης επιπλοκή σε δόντια που έχουν αποκατασταθεί με ενδορριζικό άξονα είναι το κάταγμα και η αποτυχία της αποκατάστασης. Στο συγκεκριμένο περιστατικό αποφασίστηκε η εξαγωγή της ρίζας του #22 και η άμεση τοποθέτηση εμφυτεύματος μαζί με προσωρινή επιεμφυτευματική αποκατάσταση.

17 Η μη ύπαρξη φλεγμονώδους διεργασίας στην περιακρρορριζική περιοχή είναι σημαντικό κριτήριο για την επιλογή χειρουργικού πρωτοκόλλου τοποθέτησης οδοντικού εμφυτεύματος.

18 Η κλινική εικόνα της περιοχής αποκαλύπτει μη ύπαρξη ελλείμματος σκληρών και μαλακών ιστών και παχύ βιότυπο περιοδοντίου. Κατά την αφαίρεση της ρίζας πολύ προσοχή πρέπει να δίνεται ώστε να μείνει άθικτο το παρειακό οστικό πέταλο και να διατηρηθεί, με όσο πιο ατραυματική εξαγωγή, η αρχιτεκτονική των ιστών της περιοχής.

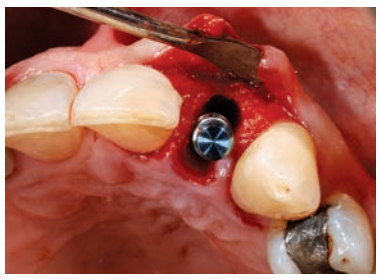

19 Η άμεση τοποθέτηση εμφυτεύματος δεν αναστέλλει τη μετεξακτική απορρόφηση των φατνιακών οστικών πετάλων τόσο στο κατακόρυφο όσο και στο οριζόντιο επίπεδο. Έχει αποδειχτεί ότι η μεταβολή των διαστάσεων της φατνιακής ακρολοφίας μετά από εξαγωγή των δοντιών είναι αντιστρόφως ανάλογη του πάχους του παρειακού πετάλου. Μελέτες έχουν δείξει ότι σε ποσοστό 71-89% των πρόσθιων δοντιών το πάχος του παρειακού οστικού πετάλου είναι <1χιλ. Επιπλέον, η μέση μείωση του εύρους των διαστάσεων του μετεξακτικού φατνίου ανέρχεται σε ποσοστό 29-63% μέσα στους πρώτους 6 μήνες και η αντίστοιχη μείωση στο κατακόρυφο επίπεδο είναι της τάξης του 11-22%. Τα 2/3 αυτών των μεταβολών πραγματοποιούνται μέσα στο πρώτο τρίμηνο.

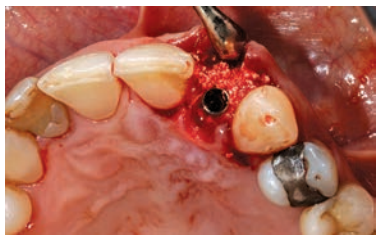

20 Η ανάγκη η μη τοποθέτησης οστικού μοσχεύματος καθορίζεται από το μέγεθος του ελλείμματος σε οριζόντιο επίπεδο μεταξύ εμφυτεύματος και παρειακού οστικού πετάλου. Σε ελλείμματα άνω των 2 χιλ κρίνεται αναγκαία η τοποθέτηση μοσχεύματος. Η τοποθέτηση ή μη μεμβράνης εξαρτάται από την ακεραιότητα των οστικών τοιχωμάτων του φατνίου.

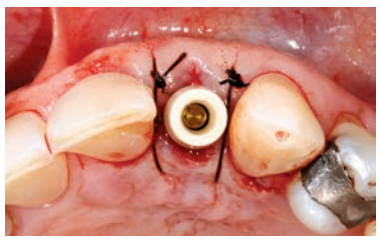

21 Η άμεση προσωρινοποίηση εξασφαλίζει την επούλωση των μαλακών ιστών γύρω από την αποκατάσταση με τρόπο ώστε να διαμορφωθεί ένα ιδανικό προφίλ ανάδυσης. Οι προσωρινές αποκαταστάσεις πρέπει να είναι κοίλες στον αυχένα και κυρτές στην παρυφή των ούλων.

22 Για την τοποθέτηση άμεσης αποκατάστασης πρέπει να εξασφαλιστεί ικανοποιητική αρχική σταθερότητα (>35Ncm). Αυτό επιτυγχάνεται με την επιλογή ενός εμφυτεύματος μεγαλύτερου μήκους και ενίοτε και εύρους από αυτό του φατνίου. Στο συγκεκριμένο περιστατικό τοποθετήθηκε ένα Straumann BL 3,3x12mm.

23 Τις πρώτες 2-3 εβδομάδες μετά την τοποθέτηση η σταθερότητα του εμφυτεύματος οφείλεται στη μηχανική συγκράτηση, ενώ η βιολογική οστεοενσωμάτωση επιτυγχάνεται μετά την 3-4η μετεγχειρητική εβδομάδα. Γι' αυτό το λόγο η σύγκλειση πρέπει να ελέγχεται διεξοδικά ώστε να μην υπάρχουν επαφές τόσο στη μέγιστη συγγόμφωση όσο και στις έκκεντρες κινήσεις της κάτω γνάθου. Έτσι, περιορίζεται ο κίνδυνος πρώιμης απώλειας του εμφυτεύματος.

24 Η τελική διαμόρφωση των περιεμφυτευματικών ιστών γίνεται σταδιακά αυξομειώνοντας τον όγκο της αποκατάστασης στην περιοχή που έρχεται σε επαφή με τους μαλακούς ιστούς.

25 Ένα μεγάλο πλεονέκτημα των κοχλιούμενων επιεμφυτευματικών αποκαταστάσεων έναντι των συγκολλούμενων είναι η απουσία κονίας. Έχει παρατηρηθεί ότι σε βάθος σχισμής άνω των 2 χιλ οι περίσσειες κονίας είναι αδύνατο να αφαιρεθούν αποτελεσματικά. Στη φωτογραφία παρατηρείται απουσία φλεγμονής και σταθερότητα του όγκου των περιεμφυτευματικών ιστών.

26 Για τη μακροχρόνια βιολογική και αισθητική σταθερότητα των ιστών προτείνεται η εφαρμογή αποτελεσματικής στοματικής υγιεινής που να συμπεριλαμβάνει και μεσοδόντιο καθαρισμό, ενώ σε τακτική βάση συστήνεται η απομάκρυνση των εναποθέσεων με ειδικά ρύγχη υπερήχων (τεφλόν, πλαστικά) και μέσα υποουλικού καταιονισμού από τον κλινικό.

ΕΤΗΣΙΟ ΠΡΟΓΡΑΜΜΑ ΕΜΦΥΤΕΥΜΑΤΟΛΟΓΙΑΣ ITI

ITI CURRICULUM

Το πρόγραμμα εμφυτευματολογίας ITI είναι ένα διεθνές τυποποιημένο πρόγραμμα σπουδών που απευθύνεται σε οδοντιάτρους με ελάχιστη εμπειρία στην οδοντική εμφυτευματολογία. Οι οδοντίατροι που θα εγγραφούν στο πρόγραμμα σπουδών Εμφυτευματολογίας ITI, θα λάβουν μια πλήρη και υψηλού επιπέδου εκπαίδευση, βασισμένη στις αρχές και τη φιλοσοφία της ITI για τεκμηριωμένη θεραπευτική αντιμετώπιση με εμφυτεύματα.

Βασική εκπαίδευση (Foundation Level)

- 3 μήνες διάρκεια
- 6 Θεματικές ενότητες
- 35 Γνωστικά αντικείμενα
- Online όλο το εκπαιδευτικό υλικό για εξατομικευμένο ρυθμό εκμάθησης
- 2 ημέρες Χειρουργικής και Προσθετικής πρακτικής άσκησης
- Online τελικές εξετάσεις
- ITI Certificate in Implant Dentistry: Foundation Level

Κλινική εμπειρία (Intermediate Level)

- 9 μήνες διάρκεια
- 10 ημέρες κλινικής άσκησης
- 8 ημέρες εργαστηριακής άσκησης και θεωρητικής ενημέρωσης
- 4 Θεματικές ενότητες θεωρητικής κατάρτισης
- 18 Γνωστικά αντικείμενα
- Online εκπαιδευτικό υλικό για εξατομικευμένο ρυθμό εκμάθησης
- Χειρουργική τοποθέτηση και προσθετική αποκατάσταση 5 εμφυτευμάτων σε ασθενείς
- Online τελικές εξετάσεις
- Παρουσίαση κλινικών περιστατικών
- ITI Certificate in Implant Therapy: Intermediate Level

Εξατομικευμένη κλινική καθοδήγηση (Mentoring)

Κατά τη διάρκεια του προγράμματος θα υπάρχει η δυνατότητα ατομικής καθοδήγησης για τοποθέτηση και αποκατάσταση επιπλέον εμφυτευμάτων.



e-learning

Διδασκαλία με φυσική παρουσία

Εργαστηριακές ασκήσεις και επιτραπέζιες επιδείξεις

Κλινική εμπειρία

ITI Certificate

Για περισσότερες πληροφορίες και δηλώσεις συμμετοχής: www.iti-implantology.webnode.gr

DENTAL 2019:
Η «καρδιά» της Οδοντιατρικής χτυπά στη Θεσσαλονίκη

Λία Παπάζογλου
Πρόεδρος του Πανελλήνιου Συνδέσμου Εμπόρων και Εισαγωγέων Οδοντιατρικών Ειδών

Η Έκθεση Dental, η μεγαλύτερη έκθεση οδοντιατρικών-οδοντοτεχνικών ειδών στην Ελλάδα, μετρώντας ήδη 38 χρόνια παρουσίας κι έχοντας καταξιωθεί ως θεσμός αναφοράς για τον κλάδο της οδοντιατρικής και της οδοντικής τεχνολογίας, θα πραγματοποιηθεί το 2019 στη Θεσσαλονίκη.
Για δύο μέρες, από τις **23 έως και 24 Νοεμβρίου**, θα στηθεί στο περίπτερο 12 της Διεθνούς Εκθέσεως Θεσσαλονίκης μία μικρή οδοντιατρική πόλη, όπου οι επισκέπτες θα έχουν τη δυνατότητα να ενημερωθούν και να συγκρίνουν νέα προϊόντα και τεχνολογικές καινοτομίες που υπόσχονται να αναβαθμίσουν την καθημερινή ροή εργασίας στο οδοντιατρείο και το οδοντοτεχνικό εργαστήριο.
Λίγο πριν ανοίξουν και επίσημα οι «πύλες» της Dental 2019, το «ΟΒ» συνομίλησε με την Πρόεδρο του Πανελλήνιου Συνδέσμου Εμπόρων και Εισαγωγέων Οδοντιατρικών Ειδών (ΠΣΕΕΟΕ), κ. **Λία Παπάζογλου** για τους στόχους της φετινής Dental, τη διοργάνωση της οποίας ανέλαβε εξολοκλήρου ο ΠΣΕΕΟΕ. Στοχεύοντας στην ενημέρωση του οδοντιατρικού κοινού, με σεβασμό στις σύγχρονες ανάγκες οδοντιάτρων και οδοντοτεχνιτών, η Dental 2019 φιλοδοξεί να αποτελέσει ένα πεδίο πληροφόρησης και ανταλλαγής απόψεων μεταξύ του οδοντιατρικού και του εμπορικού κόσμου, θέτοντας τις βάσεις για νέες συνεργασίες, ανανεώνοντας παράλληλα τις ήδη υπάρχουσες.

Συνέντευξη στην **Ηλιάνα Γιαννούλη** δημοσιογράφο

Η Έκθεση Dental, η έκθεση-θεσμός στον κλάδο της Οδοντιατρικής και της Οδοντικής Τεχνολογίας, διοργανώνεται το 2019 στη Θεσσαλονίκη, από τις 23 έως και 24 Νοεμβρίου. Σε τι στάδιο βρίσκονται οι ετοιμασίες για τη Dental 2019;

Οφείλω να είμαι ειλικρινής σε σας ως φορέα ενημέρωσης του κοινού. Ο Σύνδεσμός μας μετά τη μεγάλη επιτυχία της Dental 2018, αποφάσισε να θεσμοθετήσει και μία παράλληλη διοργάνωση ούτως ώστε το κοινό της Βόρειας Ελλάδας να μπορέσει να γίνει κοινωνός των εξελίξεων στον κλάδο μας. Εκτός αυτού, η διοργάνωση αναλήφθηκε από τον ίδιο το Σύνδεσμο αυτή τη φορά. Το γεγονός αυτό μας δίνει την αισιοδοξία ότι η Dental θα διοργανωθεί με το καλύτερο δυνατό τρόπο από εμάς τους ίδιους, αλλά παράλληλα σημαίνει ότι είναι μια έκθεση που γίνεται με εθελοντική εργασία από ανθρώπους που μετά το τέλος της εργασίας τους ασχολούνται συμπληρωματικά και με την Dental. Είναι λοιπόν, λογικό οι προετοιμασίες να μην έχουν το χαρακτήρα μιας φαραωνικής οργάνωσης, κάτι που ούτως ή άλλως δε συνάδει σε μια Έκθεση που λαμβάνει χώρα με κριτήριο την ενημέρωση του κοινού.
Στόχος μας, άλλωστε, είναι πάντα η διοργάνωση μίας άρτιας από κάθε άποψη έκθεσης, δίνοντας προτεραιότητα στην ενημέρωση των οδοντιάτρων και των οδοντοτεχνιτών και την προαγωγή της οδοντιατρικής επιστήμης και από την δική μας πλευρά, επιδεικνύοντας ό,τι πιο σύγχρονο υπάρχει στο παγκόσμιο εμπόριο και σε εξαιρετικά ανταγωνιστικές τιμές, από επιχειρήσεις με παρελθόν, παρόν και μέλλον, που σέβονται τον «συνεργάτη» τους οδοντίατρο ή οδοντοτεχνίτη και βρίσκονται πάντοτε στο πλευρό του, αρωγοί σε κάθε του ανάγκη.

Πόσες εμπορικές εταιρείες θα συμμετάσχουν φέτος στην Έκθεση;

Τα μέλη του Συλλόγου μας, λειτουργώντας ομαδικά, αποφάσισαν να υποστηρίξουν μαζικά την Dental και στη Θεσσαλονίκη. Για αυτό, είμαι στην ευχάριστη θέση να σας αναφέρω ότι πάνω από 40 εταιρείες-μέλη μας θα παρίστανται στην Dental για να ενημερώσουν οδοντιάτρους και οδοντοτεχνίτες της Βόρειας Ελλάδας. Εταιρείες παλιές και νέες, που με συνέπεια και αξιοπιστία στη διάρκεια των ετών προωθούν και αναβαθμίζουν τον επαγγελματικό κλάδο μας και βρίσκονται στο πλευρό των συνεργατών τους και, τελικά, του ασθενή, φροντίζοντας να προσφέρουν υπερσύγχρονο εξοπλισμό και προϊόντα αιχμής.

> Στόχος της Dental 2019 είναι να αποτελέσει μια άρτια από κάθε άποψη έκθεση, η οποία θα δώσει προτεραιότητα στην ενημέρωση των οδοντιάτρων και των οδοντοτεχνιτών, επιδεικνύοντας ό,τι πιο σύγχρονο υπάρχει στο παγκόσμιο εμπόριο και σε εξαιρετικά ανταγωνιστικές τιμές, συμβάλλοντας με αυτό τον τρόπο στην προαγωγή της οδοντιατρικής επιστήμης.

Κατά παράδοση, η DENTAL απολαύει μαζικής συμμετοχής και αποδοχής από την οδοντιατρική κοινότητα. Πόσο σημαντική είναι η έκθεση για τον κλάδο και ποια είναι τα οφέλη για καθεμία από τις εμπλεκόμενες πλευρές (εμπόρους/κοινό);

Η Dental πλέον, αποτελεί ένα καλά εδραιωμένο θεσμό.
Η αμεσότητα της επικοινωνίας και η πληρότητα της ενημέρωσης τόσο των οδοντιάτρων, όσο και των οδοντοτεχνιτών, εξυπηρετείται ιδανικά στη Dental.
Συνεπώς, υπάρχει αμοιβαίο όφελος εκθετών και επισκεπτών, αλλά εν τέλει και του κοινωνικού συνόλου γενικότερα, που εξυπηρετείται από την ενσωμάτωση καινοτόμων οδοντιατρικών κι οδοντοτεχνικών πρακτικών.

Θα υπάρξει κάποια καινοτομία από πλευράς διοργάνωσης της Έκθεσης;

Ήδη νομίζω σας «πρόδωσα» την καινοτομία στη διοργάνωση αυτής της Έκθεσης. Η Dental 2019 διοργανώνεται από το Σύλλογό μας με μόνο γνώμονα την αποκέντρωση του ενδιαφέροντος για την οδοντιατρική και εκτός Αθηνών.
Μην ξεχνάτε, άλλωστε, ότι και αυτή καθεαυτή η διοργάνωση της Έκθεσής μας στη Θεσσαλονίκη είναι από μόνη της η μεγαλύτερη καινοτομία!

Με αφορμή την Dental 2019, η καρδιά της οδοντιατρικής θα χτυπά στην συμπρωτεύουσα και συγκεκριμένα στις ευρωπαϊκών προδιαγραφών εγκαταστάσεις του Διεθνούς Εκθεσιακού & Συνεδριακού Κέντρο της ΔΕΘ HELEXPO.

dental
THESSALONIKI
2019

23-24 ΝΟΕΜΒΡΙΟΥ 2019

Διεθνές Εκθεσιακό & Συνεδριακό Κέντρο Θεσσαλονίκης

ΠΕΡΙΠΤΕΡΟ 12

Περισσότερες πληροφορίες

www.expodent.gr

facebook.com/dentalexpogreece

Οι επισκέπτες πού μπορούν να βρουν περισσότερες πληροφορίες για την Έκθεση;

Στην ιστοσελίδα της, φυσικά! www.expodent.gr, καθώς και στη σελίδα στο Facebook «Dental 2019». Πέρα από αναλυτικές πληροφορίες για την έκθεση, οι υποψήφιοι επισκέπτες μπορούν να κάνουν προ-εγγραφή της συμμετοχής τους, ώστε να είναι έτοιμοι για το μεγαλύτερο εμπορικό οδοντιατρικό γεγονός της χρονιάς!

Ποιο μήνυμα θα θέλατε να απευθύνετε στους αναγνώστες μας, εν όψει της επικείμενης DENTAL 2019;

Το διήμερο 23 και 24 Νοεμβρίου θα στηθεί στο περίπτερο 12 της Διεθνούς Εκθέσεως Θεσσαλονίκης μία μικρή οδοντιατρική πόλη, όπου θα δίδεται η ευκαιρία παρουσίασης, ενημέρωσης και σύγκρισης, στον ίδιο χώρο, του συνόλου των διαθέσιμων προϊόντων για ένα οδοντιατρείο κι ένα οδοντοτεχνικό εργαστήριο. Η καρδιά της οδοντιατρικής θα χτυπά στην πρωτεύουσα της Μακεδονίας, τη Θεσσαλονίκη, στην Dental 2019! Για αυτό, απλά, μην τη παραλείψετε!

Κυρία Παπάζογλου, σας ευχαριστώ για την συζήτηση και εύχομαι κάθε επιτυχία στη Dental 2019!

Κι εγώ σας ευχαριστώ για τη φιλοξενία.

Από τις 23 έως και 24 Νοεμβρίου στο περίπτερο 12 της Διεθνούς Εκθέσεως Θεσσαλονίκης θα στηθεί μία μικρή οδοντιατρική πόλη, όπου οδοντίατροι και οδοντοτεχνίτες θα ενημερωθούν για ό, τι νεότερο υπάρχει στην αγορά.

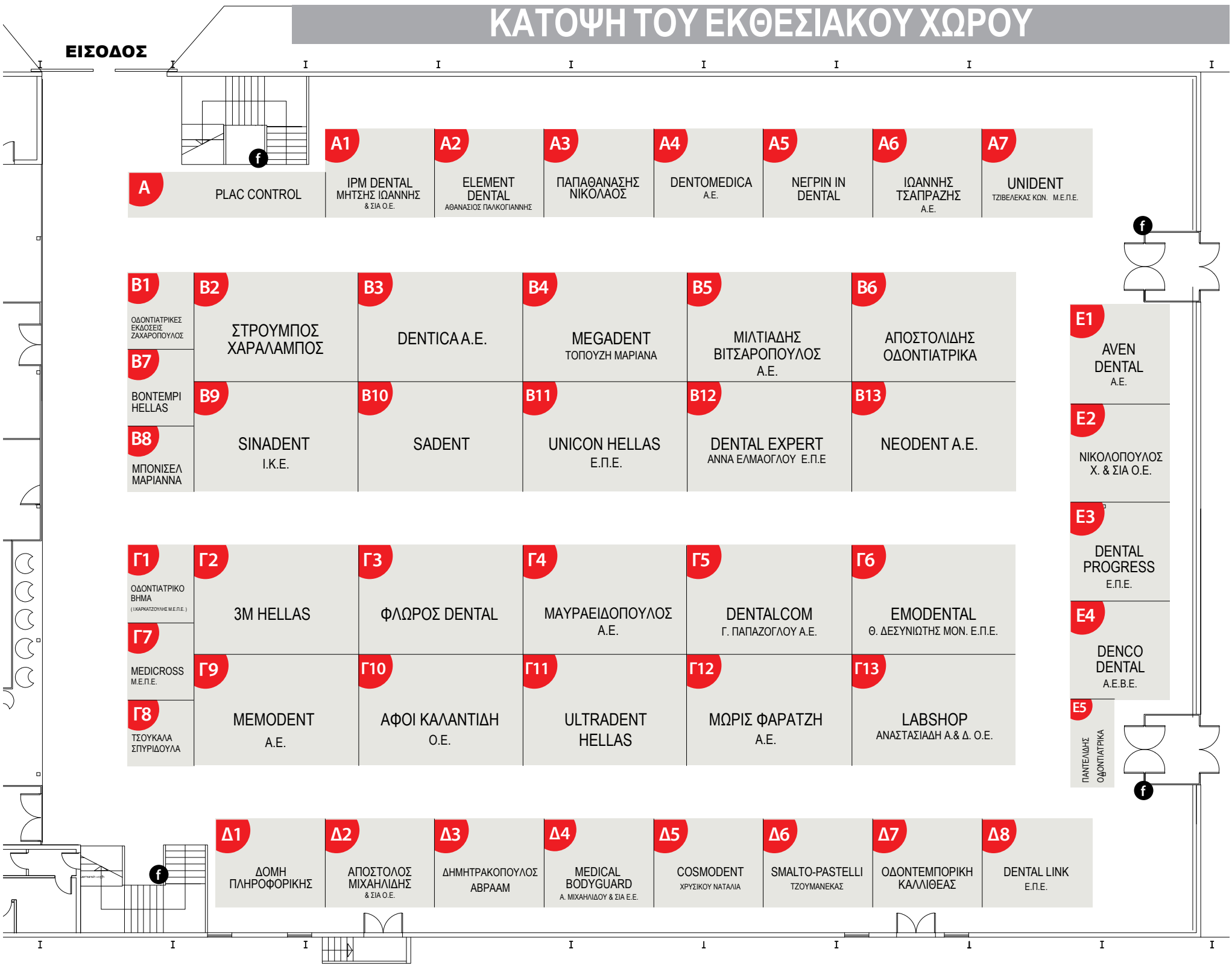

ΚΑΤΑΣΤΑΣΗ ΕΚΘΕΤΩΝ

Επωνυμία	Περίπτερο
3M HELLAS MEPE	Γ2
AVEN DENTAL A.E.	E1
BONTEMPI HELLAS ΚΟΥΤΣΟΥΜΠΑΣ ΑΝΤΩΝΙΟΣ & ROSSO BARBARA Ο.Ε.	B7
COSMODENT - ΧΡΥΣΙΚΟΥ ΝΑΤΑΛΙΑ	Δ5
DENCO DENTAL AEBE	E4
DENTAL EXPERT - ΑΝΝΑ ΕΛΜΑΟΓΛΟΥ Ε.Π.Ε.	B12
DENTAL LINK Ε.Π.Ε.	Δ8
DENTAL PROGRESS Μ.Ε.Π.Ε.	E3
DENTALCOM Γ. ΠΑΠΑΖΟΓΛΟΥ Α.Ε.	Γ5
DENTICA - Ι. ΚΟΥΡΝΙΑΣ Α.Ε.	B3
DENTOMEDICA A.E.	A4
DIMORAL ΔΗΜΗΤΡΑΚΟΠΟΥΛΟΣ	Δ3
ELEMENT DENTAL	A2
EMODENTAL - ΔΕΣΥΝΙΩΤΗΣ Θ. ΜΟΝΟΠ. ΕΠΕ	Γ6
IPM DENTAL - ΜΗΤΣΗΣ Π. ΙΩΑΝΝΗΣ & ΣΙΑ ΟΕ	A1

Επωνυμία	Περίπτερο
MEDICAL BODYGUARD - ΜΙΧΑΗΛΙΔΟΥ Α. & ΣΙΑ Ε.Ε.	Δ4
MEDICROSS Μ.Ε.Π.Ε.	Γ7
MEGADENT - ΤΟΠΟΥΖΗ ΜΑΡΙΑΝΑ	B4
MEMODENT A.E.	Γ9
NEODENT A.E.	B13
PLAC CONTROL	A
SADENT A.E.B.E.	B10
SINADENT ΙΚΕ	B9
SMALTO- PASTELLI ΤΖΟΥΜΑΝΕΚΑΣ ΧΡΗΣΤΟΣ	Δ6
ULTRADENT HELLAS	Γ11
UNICON HELLAS ΕΠΕ	B11
ΑΝΑΣΤΑΣΙΑΔΗ Α.& Δ. Ο.Ε. - LABSHOP	Γ13
ΑΠΟΣΤΟΛΙΔΗΣ ΟΔΟΝΤΙΑΤΡΙΚΑ	B6
ΑΠΟΣΤΟΛΟΣ ΜΙΧΑΗΛΙΔΗΣ & ΣΙΑ Ο.Ε.	Δ2
ΒΙΤΣΑΡΟΠΟΥΛΟΣ ΜΙΛΤΙΑΔΗΣ Α.Ε.	B5
ΔΟΜΗ ΠΛΗΡΟΦΟΡΙΚΗΣ	Δ1

Επωνυμία	Περίπτερο
ΙΩΑΝΝΗΣ ΤΣΑΠΡΑΖΗΣ ΑΕ	A6
ΚΑΛΑΝΤΙΔΗ ΑΦΟΙ Ο.Ε.	Γ10
ΜΑΥΡΑΕΙΔΟΠΟΥΛΟΣ Α.Ε.	Γ4
ΜΠΟΝΙΣΕΛ ΜΑΡΙΑΝΝΑ	B8
ΜΩΡΙΣ ΦΑΡΑΤΖΗ Α.Ε.	Γ12
ΝΕΓΡΙΝ IN DENTAL	A5
ΝΙΚΟΛΟΠΟΥΛΟΣ ΧΡ. & ΣΙΑ Ο.Ε.	E2
ΟΔΟΝΤΕΜΠΟΡΙΚΗ ΚΑΛΛΙΘΕΑΣ	Δ7
ΟΔΟΝΤΙΑΤΡΙΚΕΣ ΕΚΔΟΣΕΙΣ ΖΑΧΑΡΟΠΟΥΛΟΣ	B1
ΟΔΟΝΤΙΑΤΡΙΚΟ ΒΗΜΑ (Ι. ΚΑΡΚΑΤΖΟΥΛΗΣ Μ.Ε.Π.Ε)	Γ1
ΠΑΝΤΕΛΙΔΗΣ ΟΔΟΝΤΙΑΤΡΙΚΑ ΙΚΕ	E5
ΠΑΠΑΘΑΝΑΣΗΣ ΝΙΚΟΛΑΟΣ	A3
ΣΤΡΟΥΜΠΟΣ ΧΑΡΑΛΑΜΠΟΣ	B2
ΤΖΙΒΕΛΕΚΑΣ ΚΩΝ. ΜΟΝ/ΠΗ Ε.Π.Ε. - UNIDENT	A7
ΤΣΟΥΚΑΛΑ ΣΠΥΡΙΔΟΥΛΑ	Γ8
ΦΛΩΡΟΣ DENTAL	Γ3

Kerr

Your Practice is Our Inspiration

NX3 Nexus™ Third Generation & OptiBond™ XTR

Η ευελιξία της ρητινώδους κονίας NX3 Nexus™ Third Generation Universal Dental Cement σε συνδυασμό με την εξαιρετική συγκολλητική ικανότητα του αυτοαδροποιούμενου συγκολλητικού παράγοντα OptiBond™ XTR Self-Etch Universal Dental Bonding Agent βάζουν ακόμη υψηλότερα τον πήχη στην αποτελεσματικότητα της συγκόλλησης στην εποχή της σύγχρονης οδοντιατρικής, εξασφαλίζοντας:

- Απαράμιλλη συγκόλληση
- Ελαχιστοποίηση ευαισθησίας
- Εύκολη αφαίρεση περισσειών
- Εξαιρετική σταθερότητα χρώματος

Η νέα εξελιγμένη ρητινώδης κονία NX3 Nexus™ Third Generation Universal Dental Cement έχει μοναδική παντεταρισμένη φόρμουλα και περιέχει τα κατάλληλα συστατικά που ενεργοποιούν χημικά τον πολυμερισμό του OptiBond™ XTR Self-Etch Universal Dental Bonding Agent, όταν έρχεται σε επαφή με αυτή. Με αυτόν τον τρόπο είναι εφικτή η τοποθέτηση του συγκολλητικού παράγοντα OptiBond XTR στις οδοντικές επιφάνειες, χωρίς να γίνεται φωτοπολυμερισμός (ώστε να μην υπάρχει πρόβλημα με την μετέπειτα έδραση της προσθετικής αποκατάστασης) και στη συνέχεια να τοποθετείται η προσθετική αποκατάσταση με την ρητινώδη κονία NX3 Nexus. Ο πολυμερισμός της NX3 Nexus & του OptiBond XTR μπορεί να γίνει αμιγώς χημικά (σε περιπτώσεις που δεν φτάνει το φως, όπως π.χ. σε στεφάνες μεταλλοκεραμικές, ζιρκονίου, αλουμίνας ή ενδορριζικούς άξονες) ή και με τη βοήθεια φωτός (σε περιπτώσεις φωτοδιαπερατών αποκαταστάσεων όπως π.χ. σε όψεις, στεφάνες, ένθετα, επένθετα κι υπερένθετα).

Dental Expert - Άννα Ελμάογλου Ε.Π.Ε.

Ο Εξειδικευμένος Συνεργάτης του Οδοντιατρείου σας

Φειδιππίδου 30, 11527, Γουδή • Τηλ.: 210 7770739, 210 7770749 • Φαξ: 210 7770716 • e-mail: anna@dental-expert.gr

Οδοντιατρική

Το χρυσό πρότυπο: IPS e.max Press –ένα υλικό για όλες σχεδόν τις ενδείξεις;!

Οι οπίσθιες μασητικές όψεις στην οδοντιατρική πράξη

Ένα άρθρο από τους Δρ. **Diether Reusch** και **Jan Struder**, Westerburg/Γερμανία

Το βιβλίο με τίτλο «Όψεις Πορσελάνης» ("Porcelain Laminate Veneers") των David A. Garber, Ronald E. Goldstein και Ronald A. Feinmann είχε μεγάλη επιρροή στις προσθετικές και αποκαταστατικές μεθόδους που αναπτύχθηκαν από τους συγγραφείς. Με βάση τη μεγάλη επιτυχία της τεχνικής συγκόλλησης με αδροποίηση, αναπτύχθηκε μια ελάχιστα επεμβατική προσέγγιση για την ανακατασκευή των δοντιών.

Το 1990 το "Westerburger Kontakte", ένα ιδιωτικό μεταπτυχιακό ινστιτούτο οδοντιατρικής κατάρτισης, προσέφερε το πρώτο μάθημα για κεραμικές στεφάνες, ένθετα και όψεις. Σήμερα, όπως συνέβαινε και πριν από σχεδόν 30 χρόνια, θεωρείται ακόμα ένα εξαιρετικό επίτευγμα ότι τα κεραμικά μπορούν να χρησιμοποιηθούν με τον ίδιο τρόπο, όπως τα κράματα χρυσού. Μια μελέτη που διεξήχθη από τους A. Krummel, A. Garling, M. Sasse και M. Kern στο Christian-Albrechts-Universitaet Kiel (Πανεπιστήμιο Κιέλου) έδειξε ότι οι μασητικές όψεις στην οπίσθια περιοχή, με ελάχιστο πάχος 0,3 έως 0,6χιλ, προσφέρουν μια πολύ ελπιδοφόρα θεραπευτική επιλογή. Στην καθ' ημέρα οδοντιατρική μας πράξη, αποκαθιστούμε τα οπίσθια δόντια με μασητικές όψεις ή με στεφάνες μερικής επικάλυψης. Αυτές οι αποκαταστάσεις, με πάχος 0,5 έως 7,0 χιλ., είναι κατασκευασμένες από μονολιθικό IPS Empress ή LS2 και συγκολλώνται με αδροποίηση. Στα πρόσθια δόντια χρησιμοποιούμε μονολιθικές όψεις 360° που συγκολλώνται με αδροποίηση, στεφάνες μερικής επικάλυψης ή όψεις με πάχος 0,3 έως 0,5 χιλ. Σε αντίθεση με τον χρυσό, ο οποίος παραμορφώνεται αρκετά εύκολα και τις μεταλλοκεραμικές κατασκευές, οι οποίες μπορούν να σπάσουν, τα περισσότερα ολοκεραμικά υλικά είναι σχεδόν άφθαρτα. Επομένως, τα υλικά αυτά πληρούν εξαιρετικά υψηλά πρότυπα από την άποψη της στατικής και της δυναμικής σύγκλεισης.

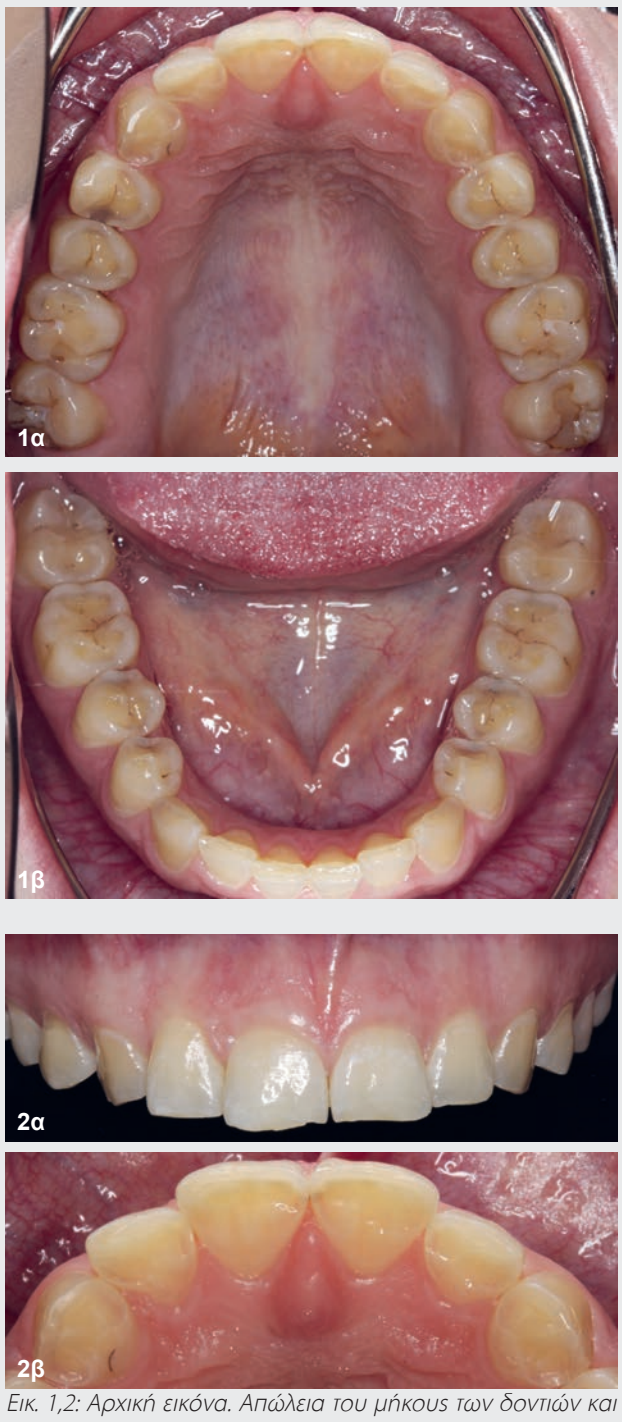

Εικ. 1,2: Αρχική εικόνα. Απώλεια του μήκους των δοντιών και της αδαμαντίνης υπερώια.

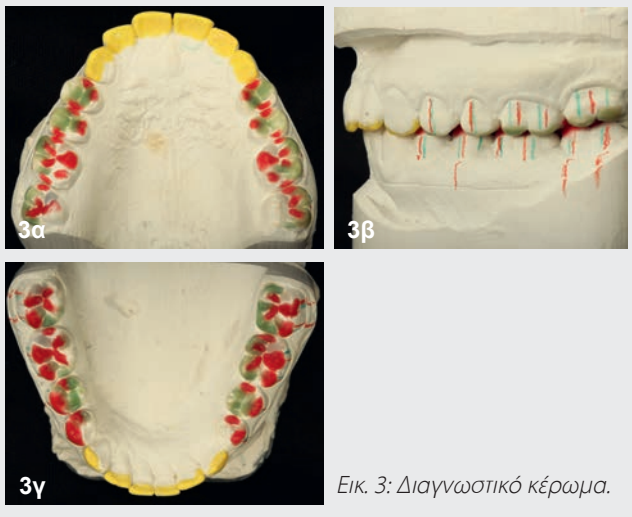

Εικ. 3: Διαγνωστικό κέρωμα.

Διάγνωση και σχέδιο θεραπείας

Ως αποτέλεσμα παραλειτουργικών έξεων και λειτουργικής αποτριβής, τα πρόσθια δόντια της 23χρονης ασθενούς μας εμφάνιζαν σημαντική φθορά. Η αδαμαντίνη στην υπερώια επιφάνεια των δοντιών της άνω γνάθου είχε φθαρεί εντελώς ***(Εικόνες 1 και 2).*** Δεν υπήρχε σχεδόν καθόλου αδαμαντίνη στις μασητικές επιφάνειες των οπισθίων δοντιών.

Λειτουργική ανάλυση, κέρωμα και προγραμματισμός παρασκευών

Το εκμαγείο της άνω γνάθου αναρτήθηκε σύμφωνα με τις αρχές προσανατολισμού ως προς το κρανίο. Ο προσανατολισμός με βάση την άρθρωση χρησιμοποιήθηκε για την κάτω γνάθο. Οι κινήσεις της κάτω γνάθου καταγράφηκαν προκειμένου να προγραμματιστεί ο αρθρωτήρας. Έγινε διαγνωστικό κέρωμα σε αντίγραφα των κύριων εκμαγείων ***(Εικ. 3)***. Ο στόχος ήταν να αυξηθεί η κατακόρυφη διάσταση στο επίπεδο που απαιτείτο για την ανακατασκευή των πρόσθιων δοντιών («λογικό» σχήμα δοντιών). Το μήκος των πρόσθιων δοντιών καθορίστηκε με προσωρινές αναπλάσεις, οι οποίες χρησιμοποιήθηκαν για να δοκιμαστούν οι φωνητικές, οι λειτουργικές και οι αισθητικές παράμετροι. Όσον αφορά τις πλάγιες κινήσεις, στόχος μας ήταν να επιτύχουμε άμεσο διαχωρισμό των οπίσθιων δοντιών. Οποιαδήποτε φύματα παρεμβάλλονταν τροποποιήθηκαν. Ως οδηγό για την κατάλληλη λειτουργική παρασκευή, ο οδοντοτεχνίτης σημείωσε την αρχική θέση των λειτουργικών φυμάτων (κόκκινες γραμμές) και των μη λειτουργικών φυμάτων (πράσινες γραμμές) στην παρειακή επιφάνεια των δοντιών. Σημειώθηκαν γραμμές πάνω στο ούλα του εκμαγείου, ώστε να υποδεικνύουν τη νέα θέση των φυμάτων και των διαστημάτων. Κατασκευάστηκαν θερμοπλαστικές μήτρες από το αντίγραφο του κερώματος. Οι μήτρες πληρώθηκαν με προσωρινή σύνθετη ρητίνη και τοποθετήθηκαν στα δόντια. Αφού το υλικό έπηξε, οι μήτρες αφαιρέθηκαν. Μαζί με την ασθενή είμαστε στη συνέχεια σε θέση να αξιολογήσουμε τις προγραμματισμένες αλλαγές, όσον αφορά τη φώνηση, τη λειτουργία και την αισθητική ***(Εικ. 4)*** πριν από την παρασκευή του δοντιού!

1η φάση θεραπείας: προσωρινές αποκαταστάσεις άνω οπισθίων και μόνιμες αποκαταστάσεις κάτω οπισθίων

Τα δόντια της άνω και της κάτω γνάθου παρασκευάστηκαν και τα εκμαγεία ***(Εικ. 5)*** αναρτήθηκαν στον αρθρωτήρα με βάση την καταγραφή με το προσωπικό τόξο και την κεντρική θέση. Η τομική βελόνα του αρθρωτήρα ρυθμίστηκε σύμφωνα με την επιθυμητή κατακόρυφη διάσταση. Τα κάτω οπίσθια δόντια κερώθηκαν με τη βοήθεια του εξαρτήματος του μασητικού επιπέδου (occlusal plane plate). Στη συνέχεια, οι κέρινες στεφάνες επενδύθηκαν και αναπαράχθηκαν σε κεραμικό. Οι στεφάνες τοποθετήθηκαν χρησιμοποιώντας τεχνική συγκόλλησης με αδροποίηση (τεχνική αυτο-αδροποίησης, Adhese® Universal, Variolink® και Monobond® Etch & Prime). Τοποθετήσαμε έμμεση προσωρινή αποκατάσταση κατασκευασμένη από σύνθετη ρητίνη στην άνω οπίσθια περιοχή. Τα μη παρασκευασμένα πρόσθια δόντια δέχθηκαν προσωρινή θεραπεία, με προσωρινές αναπλάσεις ρητίνης, που συγκολλήθηκαν με τεχνική αδροποίησης ***(Εικ. 6).*** Το άνω οδοντικό τόξο διευρύνθηκε ελαφρώς προς την παρειακή

Εικ. 4: Προσωρινές αναπλάσεις από σύνθετη ρητίνη.

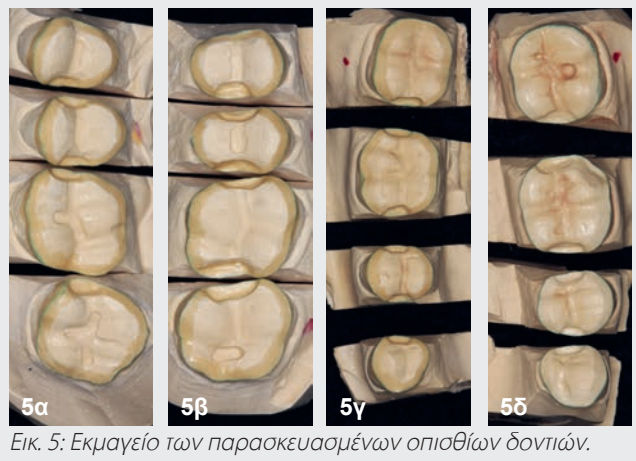

Εικ. 5: Εκμαγείο των παρασκευασμένων οπισθίων δοντιών.

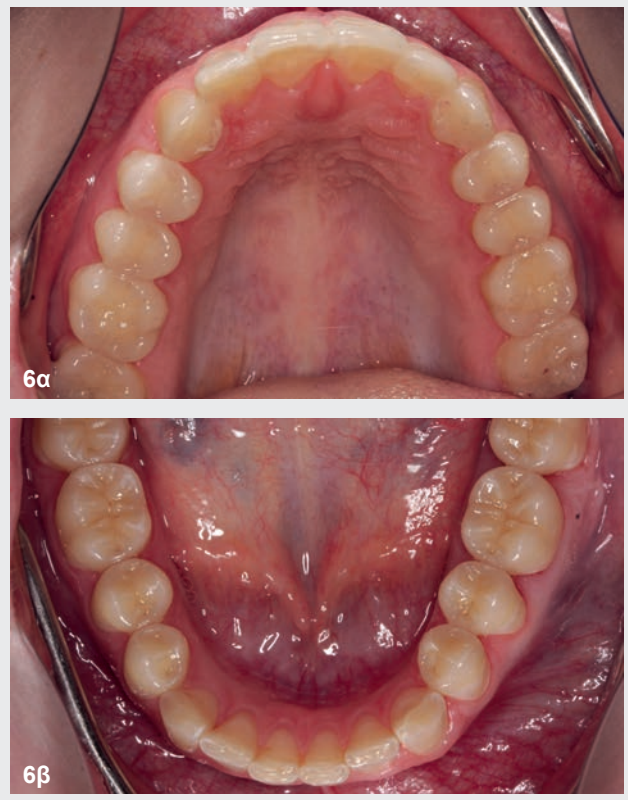

Εικ. 6: Άνω και κάτω πρόσθια δόντια: αύξηση του μήκους με σύνθετη ρητίνη, άνω οπίσθια δόντια με προσωρινές αποκαταστάσεις, κάτω οπίσθια δόντια με μόνιμες στεφάνες μερικής επικάλυψης (χαρακτηρισμένες).

πλευρά και τα πρόσθια δόντια επιμηκύνθηκαν. Η κατακόρυφη διάσταση και οι θέσεις των φυμάτων στις αποκαταστάσεις καθορίστηκαν με τη βοήθεια των προσωρινών αναπλάσεων. Στην άνω προσωρινή αποκατάσταση έγιναν μικρές τροποποιήσεις με τη βοήθεια νάρθηκα.

2η φάση θεραπείας: μόνιμες αποκαταστάσεις άνω και κάτω προσθίων

Προετοιμασία και κατασκευή προσωρινών αποκαταστάσεων

Τα άνω και κάτω πρόσθια δόντια παρασκευάστηκαν βάσει των αρχών της ελάχιστης παρέμβασης ***(Εικ. 7 και 8).***

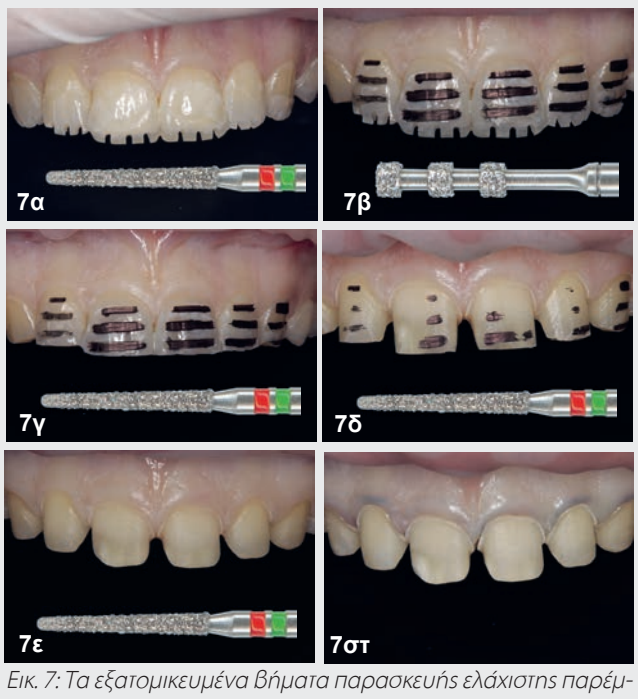

Εικ. 7: Τα εξατομικευμένα βήματα παρασκευής ελάχιστης παρέμβασης των άνω πρόσθιων δοντιών.

Εικ. 8: Ολοκληρωμένες παρασκευές των άνω και κάτω πρόσθιων δοντιών (μερικές παρασκευές).

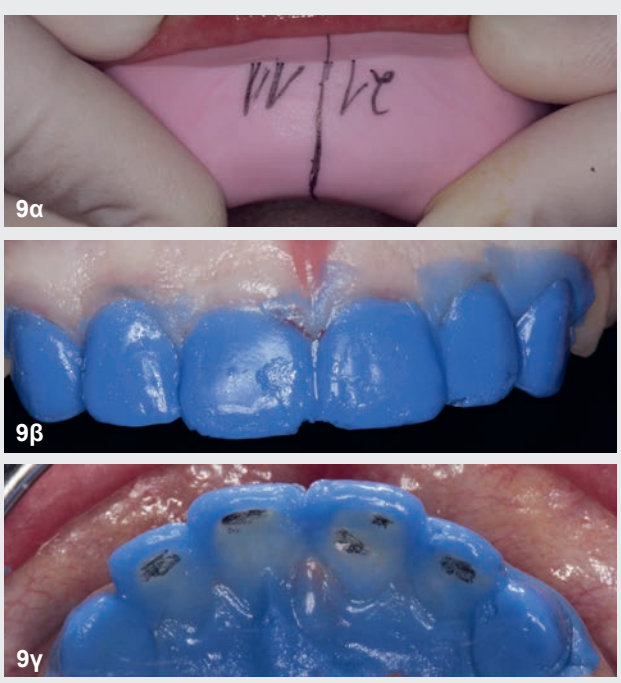

Εικ. 9: Έλεγχος των παρασκευασμένων δοντιών με υδροκολλοειδές.

Βήμα 1: Ένα διαμάντι «διπλής αδρότητας» χρησιμοποιήθηκε για τη σήμανση του βάθους μέχρι το οποίο θα έπρεπε να παρασκευαστεί το κοπτικό άκρο, μέσω των τοποθετημένων προσωρινών αναπλάσεων (γενικά 1,0 με 1,5 χιλ.).

Βήμα 2: Ένα ειδικό κοπτικό εξάρτημα χρησιμοποιήθηκε για να δημιουργηθούν οριζόντιες αύλακες βάθους 0,5 χιλ. στην προστομιακή επιφάνεια των δοντιών, μέσω των προσωρινών αναπλάσεων. Οι αύλακες σημειώθηκαν με έναν λεπτό ανεξίτηλο μαρκαδόρο.

Βήμα 3: Τα κοπτικά άκρα παρασκευάστηκαν. Για τον σκοπό αυτό, το διαμάντι «διπλής αδρότητας» είχε κλίση 30° προς την υπερώια επιφάνεια.

Βήμα 4: Οι όμορες περιοχές των δοντιών παρασκευάστηκαν με το διαμάντι «διπλής αδρότητας» (0,3 χιλ.) ή με εγγλυφίδα σχήματος φλογός (014).

Βήμα 5: Οι προσωρινές αναπλάσεις απομακρύνθηκαν και η προστομιακή αδαμαντίνη αφαιρέθηκε μέχρι να πάψουν να είναι ορατά τα σημάδια του μαρκαδόρου. Οι αυχενικές περιοχές των δοντιών παρασκευάστηκαν κατά μήκος του ορίου των ούλων. Το βάθος αποκοπής στις υπερώιες επιφάνειες κυμαινόταν μεταξύ 0,3 και 0,5 χιλ. Στις περιοχές της υπερώιας επιφάνειας όπου η απώλεια της αδαμαντίνης εκτεινόταν πέρα από το φύμα, παρασκευάσαμε τα δόντια για στεφάνη. Αυτό έγινε για να προλάβουμε κατάγματα στην υπερώια επιφάνεια.

Βήμα 6: Πριν από την τελική παρασκευή των ορίων, τοποθετήσαμε νήμα απώθησης ούλων #000. Τα δόντια παρασκευάστηκαν με κόκκινη χειρολαβή σε ελαττωμένη ταχύτητα (40.000 rpm) μέχρι την παρυφή των ούλων. Σε αυτό το βήμα των παρασκευών η ψύξη μπορεί να γίνει με αέρα. Η μήτρα σιλικόνης, η οποία παρήχθη από το κέρωμα, πληρώθηκε με υδροκολλοειδές. Εναλλακτικά, μπορεί να χρησιμοποιηθεί μέθοδος θερμοδιαμόρφωσης, ώστε να σχηματιστεί μια μήτρα από το κέρωμα, η οποία θα πληρωθεί με αποτυπωτικό υλικό σιλικόνης. Αυτό μας επιτρέπει να ελέγχουμε αν έχουμε αφαιρέσει ικανοποιητική ποσότητα οδοντικής ουσίας ή όχι ***(Εικ. 9)***. Εάν το υδροκολλοειδές έχει πάχος μικρότερο από 0,3 χιλ., η οδοντική ουσία που χρειάζεται να αφαιρεθεί περαιτέρω σημειώνεται με ένα μολύβι κηρού. Μετά από την αποτύπωση, δημιουργήθηκε ένα εκμαγείο από γύψο ταχείας πήξης (Whip Mix Snap-Stone), προκειμένου να ελεγχθούν οι παρασκευασμένες επιφάνειες. Η μήτρα σιλικόνης (διαγνωστικό κέρωμα) δόθηκε σε έναν εξειδικευμένο βοηθό οδοντιάτρου, ο οποίος κατασκεύασε τις έμμεσες προσωρινές αποκαταστάσεις.

Παρασκευή των κάτω πρόσθιων δοντιών και κατασκευή του εκμαγείου

Τα κάτω πρόσθια δόντια παρασκευάστηκαν και ελέγχθηκαν με τον ίδιο τρόπο όπως και τα άνω πρόσθια δόντια. Το εύρος αποκοπής δεν θα πρέπει να υπερβαίνει τα 0,3 χιλ. Πριν από τη λήψη των αποτυπωμάτων, τοποθετήθηκε ένα νήμα #0 (εμποτισμένο με ViscoStat Clear, Ultradent) πάνω από το νήμα #000. Απομακρύνθηκε λίγο πριν από την είσοδο του αποτυπωτικού υλικού στο στόμα. Το νήμα #000 διατηρεί τη σχισμή ανοιχτή και στεγνή κατά τη διαδικασία λήψης του αποτυπώματος. Πήραμε ένα συνολικό αποτύπωμα και δύο μερικά αποτυπώματα για την ανακατασκευή των δοντιών. Ο αρθρωτήρας προγραμματίστηκε με όλα τα απαραίτητα δεδομένα κίνησης της κάτω γνάθου.

Κέρωμα για τον έλεγχο της φώνησης, της λειτουργίας και της αισθητικής

Ο οδοντοτεχνίτης κέρωσε τα μπροστινά δόντια χρησιμοποιώντας ένα αισθητικό κερί. Αυτό επέτρεψε στον οδοντοτεχνίτη, τον οδοντίατρο και την ασθενή να εξετάσουν από κοινού τις φωνητικές, λειτουργικές και αισθητικές παραμέτρους της αποκατάστασης ***(Εικ. 10)***. Οι προσαρμογές έγιναν με τη συγκατάθεση της ασθενούς. Ακολούθως, τα κέρινα ομοιώματα επενδύθηκαν και στη συνέχεια πρεσσαρίστηκε η αποκατάσταση.

Επιλογή χρώματος και κατασκευή των στεφανών

Η τελική εμφάνιση των πολύ λεπτών όψεων και στεφανών εξαρτάται σημαντικά από το χρώμα των φυσικών δοντιών - κολοβωμάτων. Ως εκ τούτου, προσδιορίστηκε το χρώμα κάθε παρασκευασμένου δοντιού. Επιπλέον, ο οδοντοτεχνίτης παρήγαγε εξατομικευμένα κολοβώματα με την αντίστοιχη απόχρωση στο εργαστήριο (IPS Natural Die Material). Οι εργαστηριακές στεφάνες χαρακτηρίστηκαν πριν από τη φάση της δοκιμής τους. Αυτό επέτρεψε να ελεγχθούν και να τεκμηριωθούν οι φωνητικές, λειτουργικές και αισθητικές ιδιότητες των δοντιών, με φωτογραφίες που ελήφθησαν με ένα «έξυπνο» τηλέφωνο. Αφού έγιναν οι απαραίτητες τροποποιήσεις, οι αποκαταστάσεις υπέστησαν κύκλο υάλωσης. Οι ολοκληρωμένες αποκαταστάσεις (όψεις 360°/μερικές στεφάνες) μετρήθηκαν μεταξύ 0,3 και 0,5 χιλ. σε πάχος ***(Εικ. 11).***

Συγκόλληση με αδροποίηση

Εάν είναι δυνατόν, θα πρέπει να χρησιμοποιηθεί ένας ελαστικός απομονωτήρας για να δημιουργηθεί ένα στεγνό πεδίο εργασίας για την τεχνική συγκόλλησης με αδροποίηση. Εναλλακτικά, πριν από τη διαδικασία συγκόλλησης μπορεί να τοποθετηθεί ένα νήμα απώθησης ούλων #00 στη σχισμή, προκειμένου να γίνει εύκολα ορατό το όριο του παρασκευασμένου δοντιού ***(Εικ. 12).*** Στο συγκεκριμένο περιστατικό, τα παρακείμενα δόντια απομονώθηκαν με ταινία Teflon. Συνήθως τοποθετούμε τις στεφάνες ανά δύο. Σε αυτή την ασθενή, μετά την αδροποίηση με 37% φωσφορικό οξύ, φάνηκε ότι το σύνολο της παρασκευής βρίσκεται στην αδαμαντίνη. Η οδοντίνη ήταν ορατή σε μεμονωμένες περιοχές, στις οποίες ήταν εκτεθειμένη λόγω των παραλειτουργικών έξεων της ασθενούς. Τα άνω και κάτω πρόσθια δόντια, καθώς και τα κάτω οπίσθια δόντια αποκαταστάθηκαν μόνιμα. Κάποιες μικρές προσαρμογές έπρεπε ακόμα να γίνουν στις συγκλεισιακές επιφάνειες της προσωρινής αποκατάστασης της άνω γνάθου.

Εικ. 10: Κέρωμα για τον έλεγχο της φώνησης, της λειτουργίας και της αισθητικής.

Εικ. 11: Δοκιμή της αποκατάστασης μετά τον κύκλο όπτησης των χρωστικών.

Εικ. 12: Συγκόλληση με αδροποίηση των αποκαταστάσεων στην πρόσθια περιοχή της άνω γνάθου.

3η φάση θεραπείας: μόνιμη άνω οπίσθια αποκατάσταση

Αφαιρέσαμε τις έμμεσες αποκαταστάσεις στην άνω οπίσθια περιοχή και πήραμε αποτυπώματα και των δύο γνάθων. Έγινε καταγραφή της κεντρικής σχέσης των γνάθων χρησιμοποιώντας θερμοπλαστικά ραβδία (GC Bite Compound, GC). Το εκμαγείο της άνω γνάθου τοποθετήθηκε στον αρθρωτήρα με βάση μια αυθαίρετη καταγραφή με προσωπικό τόξο. Με τη βοήθεια των δύο καταγραφών από θερμοπλαστικό, το εκμαγείο της κάτω γνάθου αναρτήθηκε στον αρθρωτήρα προσανατολισμένο σύμφωνα με την άρθρωση.

Εφαρμογή του κεριού ReFu

Κατασκευάσαμε τις άνω μερικές στεφάνες με κερί ReFu (Reference Function wax, Keydent). Αρχικά, το κερί αυτό ήταν πολύ σκληρό. Έτσι, ήμασταν σε θέση να ελέγξουμε τα σημεία επαφής μετά την τοποθέτηση των στεφανών, με τη βοήθεια της ταινίας Shimstock. Στο περιβάλλον του στόματος, το κερί έγινε πιο μαλακό. Ζητήσαμε από την ασθενή μας να κάνει κάποιες δυναμικές

Εικ. 13: Στατικός και δυναμικός έλεγχος της σύγκλεισης με κερί ReFu.

Εικ. 14: Οι προσωρινές κεραμικές αποκαταστάσεις πριν την τοποθέτηση.

Εικ. 15: Οι κεραμικές στεφάνες μερικής επικάλυψης μετά τη συγκόλληση με ρητινώδη κονία.

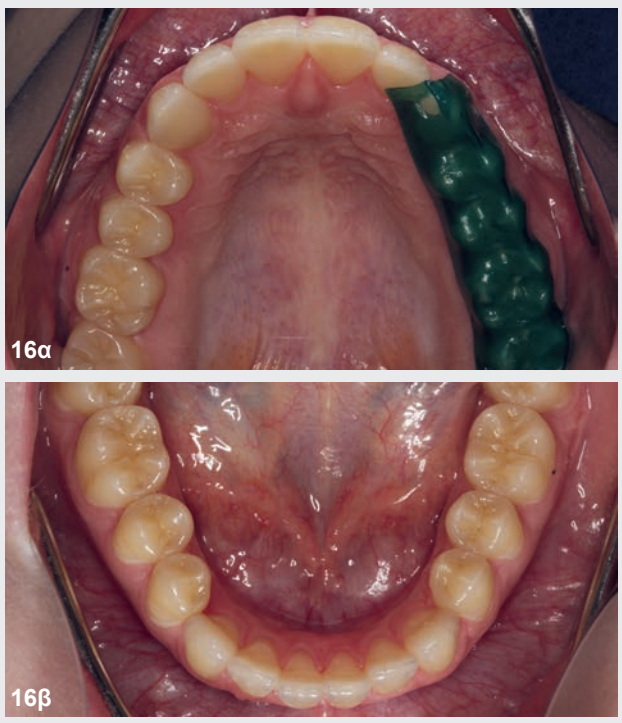

Εικ. 16: Δυναμικός έλεγχος της σύγκλεισης με κερί ελέγχου σύγκλεισης occlusal indicator

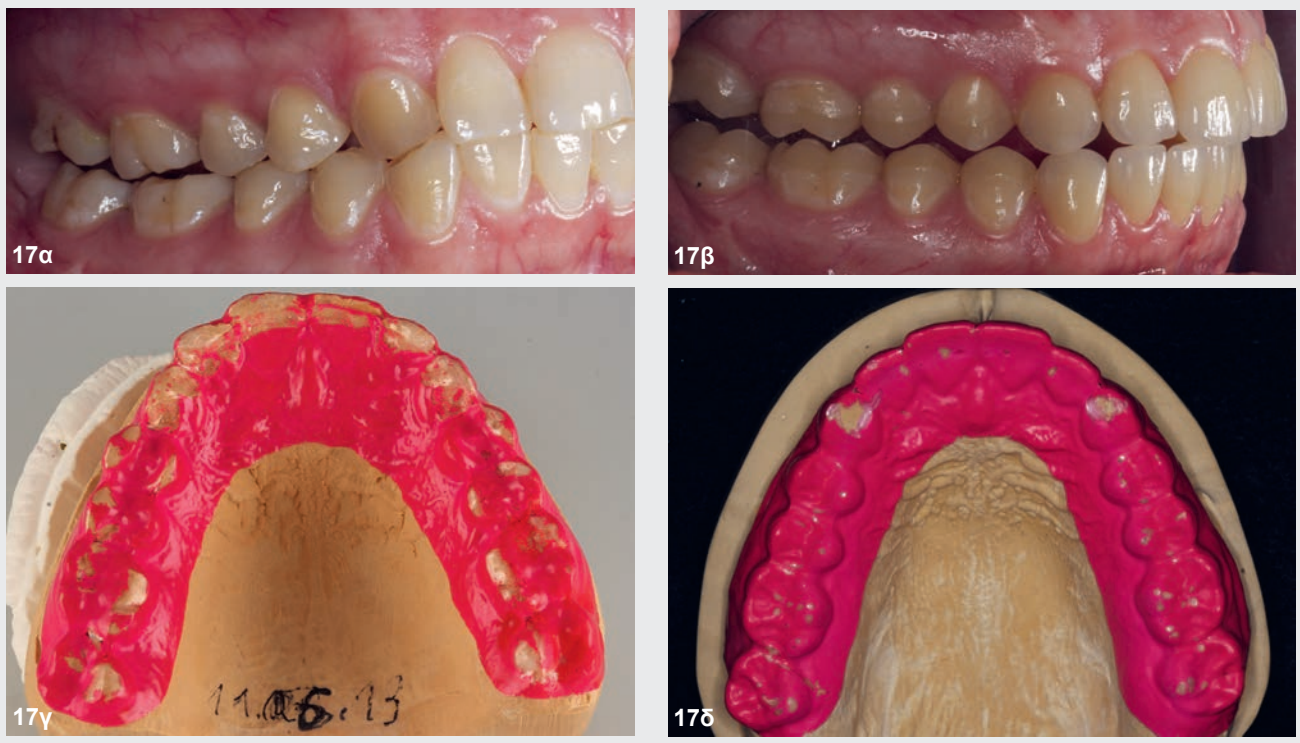

Εικ. 17: Ταινία Brux Checker foil (αριστερά: αρχική κατάσταση, δεξιά: μετά την αποκαταστατική θεραπεία).

κινήσεις, μερικές από τις οποίες προσομοίωναν παραλειτουργία ***(Εικ. 13).*** Αν κάποιο φύμα παρεμβαλλόταν, αυτό εμφανιζόταν στη μασητική επιφάνεια και μπορούσαν να γίνουν οι απαραίτητες προσαρμογές. Ακολούθως, τα κερωμένα εκμαγεία επενδύθηκαν και οι μονολιθικές στεφάνες μερικής επικάλυψης κατασκευάσθηκαν με χρήση διπυριτικού λιθίου (IPS e.max Press) και τεχνική πρεσσαρίσματος. Οι αποκαταστάσεις υπέστησαν χρωματικό χαρακτηρισμό και υάλωση ***(Εικ. 14).*** Δεν χρειάστηκαν προσαρμογές μετά την συγκόλληση των αποκαταστάσεων. Το πάχος των οπίσθιων στεφανών μερικής επικάλυψης ήταν κατά μέσο όρο περίπου 0,5 χιλ.

Συγκόλληση με αδροποίηση

Τοποθετήθηκε ελαστικός απομονωτήρας και τα παρακείμενα δόντια προστατεύτηκαν με ταινία Teflon. Στη συνέχεια, οι οπίσθιες στεφάνες μερικής επικάλυψης εδράστηκαν σε ζεύγη με τεχνική συγκόλλησης με αδροποίηση ***(Εικ. 15).*** Μετά τη συγκόλληση των αποκαταστάσεων στο στόμα της ασθενούς, ελέγξαμε δυναμικά τη σύγκλειση με κερί ελέγχου σύγκλεισης Occlusal Indicator Wax (Kerr) ***(Εικ. 16).*** Το κερί δεν έδειξε πρόωρες συγκλεισιακές επαφές.

Brux Checker foil

Η ασθενής έλαβε ένα φίλμ ελέγχου Brux και έλαβε οδηγίες να το χρησιμοποιήσει για δύο νύχτες ***(Εικ. 17).*** Αυτό μας επέτρεψε να βεβαιωθούμε και να καταγράψουμε ότι οι αποκαταστάσεις ήταν απαλλαγμένες από οποιεσδήποτε παρεμβολές κατά τη διάρκεια του ύπνου και του βρυγμού. Στις περισσότερες περιπτώσεις, δεν απαιτούνται μεταγενέστερα τροποποιήσεις με εκτροχισμούς.

IPS e.max Press – γιατί είναι το χρυσό πρότυπο;

- Βιοσυμβατό
- Βιομιμητικό
- Ελάχιστη παρέμβαση
- Εξαιρετικά ισχυρό
- Μακράς διαρκείας, σχεδόν καθόλου αποτυχίες μετά από 25 χρόνια
- Εξαιρετική μετατροπή των κέρινων ομοιωμάτων σε κεραμικές στεφάνες
- Εύκολο στη χρήση
- Εύκολο στο χρώμα
- Υψηλή ακρίβεια εφαρμογής
- Ελεγχόμενη λειτουργία, και σε βρουξιστές
- Προσιτό κόστος: εφυαλωμένες μονολιθικές στεφάνες
- Ένα υλικό για σχεδόν κάθε ένδειξη

Περίληψη

Οι ελάχιστα επεμβατικές αποκαταστάσεις, πάχους 0,3 έως 0,6 χιλ., που τοποθετούνται με την τεχνική συγκόλλησης με αδροποίηση αποδεικνύονται μια αξιόπιστη θεραπευτική επιλογή στην καθημερινή οδοντιατρική πράξη. Ακολουθούμε τη μέθοδο αυτή από το 1993. Ιδιαίτερα σε νεαρούς ασθενείς, που παρουσιάζουν σημαντική απώλεια αδαμαντίνης, δεν φαίνεται να υπάρχει καμία άλλη συγκρίσιμη θεραπευτική προσέγγιση ελάχιστα επεμβατική και με μεγάλης διάρκειας θεραπευτικό αποτέλεσμα.

Σημείωση

Η Ivoclar Vivadent δεν προτείνει τη χρήση των IPS e.max Press και IPS e.max CAD σε ασθενείς με βρυγμό. Εντούτοις, η εμπειρία μας έχει δείξει ότι αν ληφθούν σωστά υπόψη όλες οι παράμετροι της λειτουργίας και παραλειτουργίας, δεν αναμένονται συμβάματα στους βρουξιστές.

Dr Diether Reusch
Jan Strüder, Dentist
Praxis für Zahnmedizin
Neustrasse 30
56457 Westerburg
Germany

Paul Gerd Lenze, MDT
Sascha Fasel, DT
Synthese Dentallabor
56457 Westerburg
Germany

Πόσο ανθεκτικές είναι οι αποκαταστάσεις IPS e.max Press και IPS e.max CAD;

Σε μια μελέτη του K. A. Malament, το IPS e.max® CAD/Press είχε την καλύτερη απόδοση από όλα τα οδοντιατρικά υαλοκεραμικά που δοκιμάστηκαν, με ποσοστό επιβίωσης 99,75% σε διάστημα δέκα ετών.

Στο πλαίσιο αυτής της μελέτης, 6000 ολοκεραμικές αποκαταστάσεις έχουν τοποθετηθεί από το 1983. Αξιολογήθηκαν τέσσερις διαφορετικοί τύποι κεραμικών
- Dicor/Dentsply Sirona (n = 1504)
- In-Ceram/Vita (n = 330)
- IPS Empress (n = 2133)
- IPS e.max Press or CAD (n = 2364)

Υπάρχουν στοιχεία για το Dicor από το 1983, για το In-Ceram από το 1990, για το IPS Empress® από το 1992 και για το IPS e.max από το 2005.

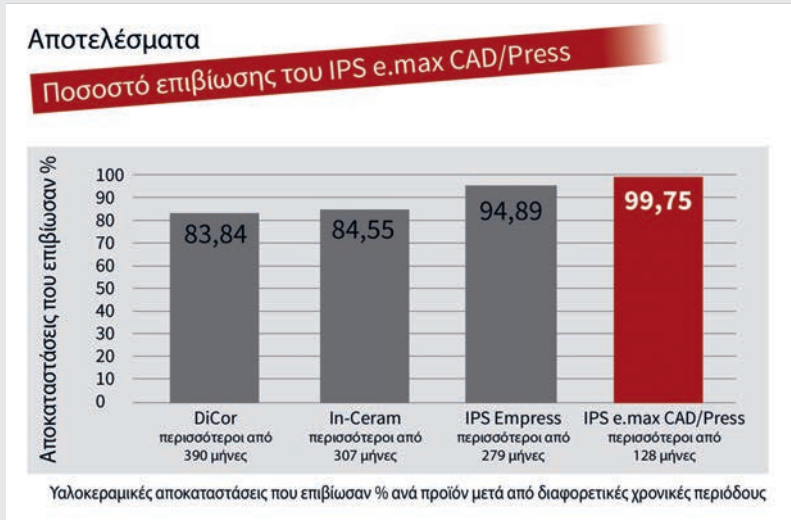

Υπέρβαση των προσδοκιών

Παρά την μικρότερη περίοδο παρατήρησης των μόλις δέκα ετών (128 μήνες), οι αποκαταστάσεις διπυριτικού λιθίου από IPS e.max Press και IPS e.max CAD έδειξαν το υψηλότερο ποσοστό επιβίωσης 99,75% σε αυτή τη μελέτη μεγάλης κλίμακας. Σύμφωνα με τον K. A. Malament τα υλικά πληρούσαν και μάλιστα ξεπέρασαν όλες τις απαιτήσεις της κλινικής πράξης. Πηγή: IPS e.max, Scientific Report, Vol. 03/2001-2017

Τα κλινικά δεδομένα επιβεβαιώνουν την επιτυχία

Η απόδοση του IPS e.max παρακολουθείται επιστημονικά από την έναρξη της χρήσης του προϊόντος. Τα αποτελέσματα των μελετών αξιόλογων ειδικών από όλο τον κόσμο συνέβαλαν στη δημιουργία μιας άριστης βάσης δεδομένων. Το μέσο ποσοστό επιβίωσης τόσο για το διπυριτικό λίθιο, όσο και για το οξείδιο του ζιρκονίου είναι 96%. Το IPS e.max Scientific Report περιέχει μια σύνοψη των αποτελεσμάτων όλων των διαθέσιμων in vivo και in vitro μελετών.

Νέο

Variolink® Esthetic

Η αισθητική ρητινώδης κονία

“Εκπληκτικά απλή απόδοση αισθητικής!”

Η ρητινώδης κονία για εξαιρετική αισθητική και εύκολη εφαρμογή …

- Ισορροπημένο και περιεκτικό σύστημα αποχρώσεων.
- Εξαιρετική σταθερότητα αποχρώσεων χάρη στη σύνθεση χωρίς αμίνες.
- Εύκολη, ελεγχόμενη απομάκρυνση περίσσειας.

PATENTED Ivocerin® LIGHT INITIATOR

www.ivoclarvivadent.gr

Εξουσιοδοτημένοι διανομείς

Ελλάδας

Oral Vision
- Μάγερ 13 / 104 38 Αθήνα / τηλ: 210 77 55 900 /
- Τσιμισκή 34 / 546 23 Θεσσαλονίκη / τηλ: 2310 253 800 / www.oralvision.gr

SADENT
- 1 χλμ Λεωφ. Μαρκοπούλου / 190 02 Παιανία / τηλ: 211 10 22 900 /
- Τετραπόλεως 4 / 115 27 Γουδή / τηλ: 210 77 77 608 /
- Ν. Τέλογλου 7 / 546 36 Θεσσαλονίκη / τηλ: 2310 968 799 / www.sadent.com

Κύπρου

Dentalcon
- Λ. Λάρνακα 57 / 1643 Λευκωσία / τηλ: 22 466 000 / www.dentalcon.com.cy

ivoclar vivadent®
passion vision innovation

Η Ετήσια Επιστημονική Εκδήλωση της ΕΕΣΓΠΧ «επιστρέφει» με επίκεντρο την αισθητική της περιοχής του στόματος και του προσώπου

Το 4ο Συμπόσιο της Ελληνικής Εταιρείας Στοματικής και Γναθοπροσωπικής Χειρουργικής με τίτλο HAOMS2020 Aesthetics είναι πλέον γεγονός και θα ανοίξει τις πύλες του στις πολυτελείς εγκαταστάσεις του ξενοδοχείου **«Grand Hyatt», στην Αθήνα, από τις 17 έως και 18 Ιανουαρίου 2020.** Η ετήσια επιστημονική εκδήλωση της Ελληνικής Εταιρείας Στοματικής και Γναθοπροσωπικής Χειρουργικής φιλοδοξεί να αποτελέσει ένα καινοτόμο συνέδριο που θα αναδείξει την αισθητική του στόματος, της περιστοματικής περιοχής και του προσώπου μέσω μιας σειράς ομιλιών πάνω στις σύγχρονες εξελίξεις στο χώρο, πάντοτε με τη σφραγίδα κύρους καταξιωμένων ειδικών από την Ελλάδα και το εξωτερικό. Το «ΟΒ» φιλοξενεί τον Πρόεδρο της Οργανωτικής Επιτροπής του HAOMS2020 Aesthetics, Στοματικό & Γναθοπροσωπικό Χειρουργό, Επικ. Επιμελητή στο Νοσοκομείο ΚΑΤ, κ. **Χρήστο Κρασαδάκη,** σε μια συζήτηση που έχει ως στόχο να μεταφέρει στους αναγνώστες το στίγμα της φετινής διοργάνωσης.

Συνέντευξη στην **Ηλιάνα Γιαννούλη** δημοσιογράφο

Μετά από τρεις επιτυχημένες διημερίδες Εμφυτευματολογίας και Χειρουργικής Στόματος, η Ελληνική Εταιρεία Στοματικής και Γναθοπροσωπικής Χειρουργικής διοργανώνει το HAOMS2020 Aesthetics. Από τον τίτλο του συνεδρίου, εικάζω ότι φέτος η διοργάνωση θα αποκτήσει θεματικό χαρακτήρα;

Όταν αναλάβαμε το Συνέδριο, ως Οργανωτική Επιτροπή αποφασίσαμε να δώσουμε μια κατεύθυνση στο συνέδριο προς την αισθητική χειρουργική σε ό,τι αφορά το στόμα και το πρόσωπο. Ένα μεγάλο μέρος της ειδικότητάς μας αφορά την αισθητική του προσώπου, κάτι που γενικά δεν έχει προβληθεί όσο θα έπρεπε. Αυτή ακριβώς τη συσχέτιση αποφασίσαμε να αναδείξουμε μέσα από το φετινό μας συνέδριο. Έτσι λοιπόν, η πρώτη μέρα του συνεδρίου θα είναι αφιερωμένη στην αισθητική χειρουργική του στόματος και η δεύτερη θα επικεντρωθεί στην αισθητική του προσώπου, θέλοντας να προσφέρουμε στους συμμετέχοντες κάτι διαφορετικό σε σχέση με τις προηγούμενες διοργανώσεις μας.

Θα μπορούσατε να αναφερθείτε ενδεικτικά σε κάποια από τα θέματα που θα βρεθούν στο επίκεντρο της προσεχούς διοργάνωσης;

Όσον αφορά την αισθητική χειρουργική του στόματος θα δείξουμε τη διαχείριση μαλακών και σκληρών ιστών στην αισθητική ζώνη, θα παρουσιάσουμε νέα πρωτόκολλα και τεχνικές οστικών αναπλάσεων προκειμένου να αποδοθεί το καλύτερο αισθητικό αποτέλεσμα και φυσικά, η πρώτη μέρα δεν αφορά μόνο την αισθητική, αφορά συνολικά την εμφυτευματολογία και τη χειρουργική στόματος εν γένει.

Ο Πρόεδρος της Οργανωτικής Επιτροπής του HAOMS2020 Aesthetics, κ. Χρήστος Κρασαδάκης, μίλησε στο «ΟΒ» για τη θεματολογία, αλλά και τους καταξιωμένους προσκεκλημένους ομιλητές που αποτελούν «εγγύηση» για την επιτυχία της φετινής διοργάνωσης.

Στο πλαίσιο αυτό, την πρώτη μέρα του συνεδρίου, θα παρουσιαστούν και posters, τα οποία δεν θα έχουν κατ' ανάγκη να κάνουν με αισθητικά θέματα. Τη δεύτερη όμως, μέρα αλλάζει εντελώς η φύση του συμποσίου και στην ουσία θα έχουμε ομιλίες που αφορούν και τις ελάχιστα παρεμβατικές αισθητικές πράξεις στην περιστοματική χώρα και το πρόσωπο όπως είναι τα botox, τα fillers, τα νήματα πολυδιοξανόνης μέχρι όμως και μεγάλες χειρουργικές αισθητικές πράξεις, όπως π.χ. Facelifts.

Επίσης, θα μας τιμήσει το European College of Aesthetic Medicine and Surgery, το ECAMS, το οποίο θα παρουσιάσει ομιλίες πάνω σε ελάχιστα παρεμβατικές πράξεις, αλλά κυρίως θέματα marketing, δηλαδή τρόπους με τους οποίους μπορεί κάποιος να «πουλήσει» τις αισθητικές πράξεις και να αυξήσει το τζίρο του ιατρείου του. Θα υπάρχουν επίσης ομιλίες πάνω σε νομικά θέματα, καθώς εγείρονται ζητήματα για το ποιος μπορεί να κάνει αυτές τις επεμβάσεις και γιατί. Παράλληλα, θα έχουμε ομιλίες πάνω σε ανατομικούς περιορισμούς, δηλαδή τι πρέπει να προσέξει κάποιος για να αποφύγει τις επιπλοκές, ομιλίες πάνω στη βλεφαροπλαστική, και βέβαια μια σειρά από πολύ ενδιαφέροντα master classes και workshops που θα πραγματοποιηθούν κατά τη διάρκεια της διήμερης επιστημονικής διοργάνωσης.

Θέλετε να μας πείτε λίγα λόγια για τους προσκεκλημένους ομιλητές του συνεδρίου;

Στην ουσία στόχος μας ήταν να συμμετέχουν στο συνέδριο ειδικοί με πολύ μεγάλη εμπειρία στο κομμάτι της αισθητικής χειρουργικής. Την πρώτη μέρα του συνεδρίου θα έχουμε κοντά μας πολύ «δυνατά» ονόματα στον χώρο, όπως ο Thomas Hanser, ο Gary Finelle, ο Alberto Miselli, η Mirela Feraru αλλά και εξαιρε-

Ο Dr. Joe Niamtu, πολλάκις βραβευθείς ως ο καλύτερος κοσμητικός χειρουργός προσώπου στην Αμερική και του οποίου το ιατρείο έχει τη μεγαλύτερη κατανάλωση botox στις ΗΠΑ, αποτελεί ένα από τα "ηχηρά" ονόματα που θα πλαισιώσουν το επιστημονικό πρόγραμμα του HAOMS2020 Aesthetics.

τικούς συναδέλφους από την Ελλάδα όπως ο Γιάννης Φακίτσας, ο Κώστας Νικολόπουλος, ο Γιώργος Γούμενος, ο Νίκος Κρόμπας, ο Δημήτρης Παπαδημητρίου, ο Δημήτρης Κωνσταντώνης και πολλοί άλλοι. Αυτό όμως που μας εξέπληξε ευχάριστα ήταν η αποδοχή της πρόσκλησής μας να συμμετάσχουν ως ομιλητές στο συνέδριό μας δύο πολύ ηχηρά ονόματα παγκοσμίως της ειδικότητάς μας, οι κ.κ. Maurice Mommaerts και Joe Niamtu, τους οποίους θα έχουμε τη χαρά να παρακολουθήσουμε κατά τη δεύτερη μέρα του συνεδρίου. Νομίζω ότι είναι δύο προσωπικότητες που δεν χρειάζονται ιδιαίτερες συστάσεις στο χώρο μας, αρκεί να σας αναφέρω ότι ο Dr. Joe Niamtu έχει πολλάκις αναδειχθεί ως ο καλύτερος κοσμητικός χειρουργός στην Αμερική και το ιατρείο του έχει τη μεγαλύτερη κατανάλωση botox στις ΗΠΑ, άρα μιλάμε για έναν χειρουργό με τεράστια εμπειρία.

Από την πλευρά του, ο Dr. Maurice Mommaerts έχει πολύ μεγάλη εμπειρία στη διαχείριση των σκληρών ιστών και έτσι θα έχουμε την χαρά και την τιμή να βρίσκονται στο συνέδριό μας η «αυθεντία των μαλακών» και η «αυθεντία των σκληρών ιστών. στο κομμάτι του προσώπου. Ευελπιστούμε λοιπόν, ότι το πρόγραμμα του συνεδρίου θα προσελκύσει συναδέλφους από διαφορετικές ειδικότητες, οι οποίοι θα μας τιμήσουν με την παρουσία τους και η αλήθεια είναι ότι τα μηνύματα που λαμβάνουμε μέχρι στιγμής είναι πολύ θετικά, καθώς υπάρχει ενδιαφέρον συμμετοχής στο συνέδριο από πλαστικούς χειρουργούς, οφθαλμιάτρους, ωτορινολαρυγγολόγους, κ.λπ.

Ως Πρόεδρος της Οργανωτικής Επιτροπής ποιο είναι το προσωπικό σας «στοίχημα» αναφορικά με τη φετινή διοργάνωση;

Θα είμαι πάρα πολύ ευχαριστημένος αν προσεγγίσουμε κόσμο και από τον ιατρικό και από τον οδοντιατρικό κλάδο. Κατά παράδοση οι οδοντίατροι μας τιμούν σε αυτά τα συνέδρια και δεδομένου ότι η κοινότητα των γναθοχειρουργών δεν είναι τόσο μεγάλη σε απόλυτους αριθμούς, η επιτυχία των συνεδρίων μας καθορίζεται σε μεγάλο βαθμό από τη συμμετοχή των οδοντιάτρων, πράγμα που μας χαροποιεί και θα προσπαθήσουμε και η προσεχής διοργάνωση να ανταποκριθεί στις προσδοκίες τους.

Παράλληλα όμως, φέτος θέλουμε να «ανοίξει» το συνέδριο και προς άλλες ειδικότητες, άρα θα έλεγα πώς ο στόχος μας είναι διττός, αφενός να κρατήσουμε το κοινό που παραδοσιακά στηρίζει και παρακολουθεί το HAOMS και αφετέρου να το διερευνούμε όσο περισσότερο μπορούμε, προσελκύοντας και συναδέλφους από όλον το χώρο της ιατρικής.

Κλείνοντας, υπάρχει κάποιο μήνυμα που θα θέλατε να απευθύνετε στους αναγνώστες μας εν όψει του συνεδρίου σας;

Θεωρώ ότι είναι ένα ξεχωριστό συνέδριο που δεν θα συναντήσει κάποιος εύκολα, καθώς αυτό που θα μετρήσει είναι η γνώση του γιατρού, τι μπορεί να προσφέρει στην αισθητική του στόματος και συνολικά του προσώπου και αναμφίβολα η συμβολή του οδοντιάτρου είναι τεράστια προς αυτή την κατεύθυνση.

Σκεφτείτε για παράδειγμα, μια ορθοδοντική θεραπεία ή μια επιεμφυτευματική προσθετική εργασία, πόσο μεγάλο αντίκτυπο έχει στην συνολική αισθητική του προσώπου, οπότε ο γιατρός που ασχολείται με αισθητικά θέματα μπορεί να καταλάβει τη θέση του οδοντιάτρου, αλλά και από την άλλη πλευρά ο οδοντίατρος θα δει τρόπους συνεργασίας με τους Στοματικούς και Γναθοπροσωπικούς Χειρουργούς και τις διάφορες άλλες ιατρικές ειδικότητες σε τέτοια ζητήματα. Αυτό ακριβώς το «πάντρεμα» των διαφόρων ειδικοτήτων στο κομμάτι της αισθητικής του προσώπου και του στόματος είναι που βρίσκεται στο επίκεντρο του συνεδρίου μας και νομίζω ότι θα έχει ενδιαφέρον για όλους τους συμμετέχοντες.

> Ένα μεγάλο μέρος της ειδικότητας
> της στοματικής και γναθοπροσωπικής χειρουργικής
> αφορά την αισθητική του προσώπου,
> κάτι που γενικά δεν έχει προβληθεί όσο θα έπρεπε.
> Αυτή ακριβώς η συσχέτιση
> θα βρεθεί στο επίκεντρο
> του HAOMS2020 Aesthetics.

*Περισσότερες πληροφορίες αναφορικά με το πρόγραμμα του συνεδρίου καθώς και για τις προϋποθέσεις συμμετοχής μπορείτε να βρείτε στον επίσημο ιστότοπο της εκδήλωσης στην ηλεκτρονική διεύθυνση:
www.haoms2020.org
Σημειώνεται ότι ισχύουν ειδικές τιμές- early bird, για όσους δηλώσουν συμμετοχή μέχρι τις 31/12/2019.

Purgo Dental Biologics Solution

THE Graft™

Πρόκειται για φυσικό υποκατάστατο οστού, το οποίο παράγεται από την απομάκρυνση όλων των οργανικών συστατικών του χοίρειου οστού. Παραμένει η φυσική πορώδης μήτρα του ανόργανου οστού που προσομοιάζει με τις φυσικές και χημικές δομές της μήτρας του ανθρώπινου οστού. Το μόσχευμα σταδιακά απορροφάται και αντικαθίσταται από οστό κατά τη διάρκεια της επουλωτικής διαδικασίας.

Είναι μόσχευμα:
- Ασφαλές και βιοσυμβατό
- Με υψηλό πορώδες και υδρόφιλο
- Με υψηλή καθαρότητα, ελεύθερο από οργανικά συστατικά, δεν υπάρχει ανοσολογική αντίδραση.

Η ποιότητα και η ασφάλεια ενός χοίρειου οστού έχει παρουσιαστεί επιστημονικά σε μελέτες in-vivo, in-vitro, σε τυχαιοποιημένη κλινική έρευνα και μεγάλες αναφορές κλινικών περιστατικών.
Συγκεκριμένα, συγκρίνοντας τις φυσικοχημικές ιδιότητες του χοίρειου και του βόειου μοσχεύματος καταλήγουμε ότι λόγω της υψηλής πορότητας (78.5%) του χοίρειου υπάρχει μεγάλη επιφάνεια με υδροξυαπατίτη πάνω του και επειδή έχει χαμηλότερο οργανικό περιεχόμενο από το βόειο είναι ασφαλέστερο και απόλυτα ανάλογο του βοείου που κυκλοφορεί τόσα χρόνια. Στις διάφορες κλινικές μελέτες παρατηρήσαμε ότι εμφανίζει την ίδια ποιότητα οστού ιστολογικά, ογκομετρική σταθερότητα, ίδια αποτελέσματα κατά την κάθετη και οριζόντια αύξηση της φατνιακής ακρολοφίας και φυσικά κατά την επεξεργασία του μοσχεύματος υπάρχει απόλυτη ασφάλεια όσο αφορά την αδρανοποίηση ιών και εμφάνιση ζωονόσων.

OpenTex TR

Μη απορροφήσιμη PTFE μεμβράνη με ενίσχυση τιτανίου, φέρει ιδανική ακαμψία και αντοχή στη δημιουργία χώρου, είναι εξαιρετική στην αλληλεπίδραση των ιστών και είναι ελάχιστα επεμβατική.

OpenTex

Μη απορροφήσιμη PTFE μεμβράνη υψηλής καθαρότητας, βιολογικά αδρανής, προσφέρει σταθερότητα και αντοχή στην αποκάλυψη και είναι αδιαπέραστη από βακτήρια.

BioCover™

Απορροφήσιμη μεμβράνη κολλαγόνου χοίρειας προέλευσης, βιοσυβατή και ασφαλής, εύκαμπτη και προσαρμοζόμενη και επιτρέπει μεγάλη πρόσφυση ιστών.

Ιωάννης Τσαπράζης ΑΕ

ΟΔΟΝΤΙΑΤΡΙΚΑ-ΟΡΘΟΔΟΝΤΙΚΑ
Μιχαλακοπούλου 157, Γουδή 115 27, Τηλ.: 210 7716.416, 210 7751.000, Fax: 210 7711.100,
e-mail: info@tsaprazis.gr, www.tsaprazis.gr

Τα Μυστικά του Στόματος...

Γιώργος Χ. Λάσκαρης
Στοματολόγος. Ιατρός - Οδοντίατρος
Αν. Καθηγητής Στοματολογίας Ιατρικής Σχολής Παν. Αθηνών
Επισκέπτης Καθηγητής Παν. Λονδίνου
Ιδρυτής & Διευθυντής Στοματολογικού Τμήματος Νοσ. «Α. Συγγρός» (1971-2008)
Πρόεδρος Ελληνικής Εταιρείας Κλινικής Στοματολογίας

Επικοινωνία:
τηλ. 210-72.91.667
e-mail: glaskari@yahoo.gr
site: www.georgelaskaris.gr

ΝΟΣΟΣ ΤΟΥ KAWASAKI: Σημαντικές οι βλάβες στο στόμα

Η νόσος Kawasaki είναι οξεία εμπύρετος πολυσυστηματική νόσος που προσβάλλει παιδιά συνήθως κάτω των 6 ετών, άγνωστης αιτιολογίας. Τα βασικά κλινικά σημεία και συμπτώματα είναι πυρετός, προσβολή βλεννογόνου στόματος και οφθαλμών, πολύμορφο δερματικό εξάνθημα και τραχηλική λεμφαδενοπάθεια. Αν δεν αντιμετωπισθεί έγκαιρα αποτελεί την πιο συχνή επίκτητη αιτία καρδιαγγειακών διαταραχών στα παιδιά, με στόχο τα στεφανιαία αγγεία.

Η νόσος του Kawasaki ή δερματοβλεννογόνιο λεμφαδενικό σύνδρομο είναι οξεία εμπύρετη πολυσυστηματική νόσος που προσβάλλει κυρίως παιδιά μεταξύ 2 μηνών έως 12 ετών, και χαρακτηρίζεται από αγγειίτιδα. Η νόσος περιγράφηκε στην Ιαπωνία, όμως σήμερα έχουν καταγραφεί ενδημικές και επιδημικές μορφές σε όλο τον κόσμο και την Ελλάδα. Η αιτιολογία παραμένει άγνωστη, πιθανολογείται ότι λοιμογόνος μικροοργανισμός, πιθανά ιός, προκαλεί ανοσολογική αντίδραση με έντονο αγγειοτροπισμό.

Το φάσμα των κλινικών σημείων και συμπτωμάτων της νόσου είναι μεγάλο, όμως οι κύριες εκδηλώσεις είναι: (α) αιφνίδιος πυρετός (38-40°C) που διαρκεί πάνω από 5 ημέρες, (β) έντονη αμφοτερόπλευρη, όχι πυώδης, επιπεφυκίτις και χοριοειδίτις ***(Εικ. 1)***, (γ) ερύθημα και οίδημα του περινέου, παλαμών και πελμάτων, καθώς και των δακτύλων των χεριών και ποδιών που ακολουθείται από χαρακτηριστική απολέπιση της επιδερμίδας ***(Εικ. 2, 3, 4)***, (δ) πολύμορφο κηλιδοβλατιδώδες εξάνθημα, (ε) ερυθρότητα, οίδημα και ραγάδες στα χείλη και υπερώα, καθώς και ερυθρότητα και διόγκωση των θηλών της γλώσσας ***(Εικ. 5, 6)***, και (στ) τραχηλική λεμφαδενοπάθεια. Η διάγνωση στηρίζεται στην κλινική εικόνα και απαιτούνται η παρουσία του πυρετού και τουλάχιστον 4 ακόμη από τα κύρια διαγνωστικά κριτήρια ***(Πίνακας Ι)***. Σπανιότερα, παρατηρούνται βήχας, αρθραλγίες και αρθρίτις, ουρηθρίτις, ηπατίτις, άσηπτη μηνιγγίτις, έμετοι, διάρροια, νεφρική προσβολή, μυοκαρδίτις, περικαρδίτις, ανευρυσματική διάταση της στεφανιαίας και άλλων αρτηριών. Οι κύριες επιπλοκές βρίσκονται ταξινομημένες στον ***Πίνακα ΙΙ.*** Η πρόγνωση, εφόσον αντιμετωπιστεί έγκαιρα, είναι καλή. Η θνητότητα κυμαίνεται μεταξύ 1-2,8%, κυρίως από καρδιακή ανεπάρκεια. Η κλινική διαφορική διάγνωση περιλαμβάνει τα νοσήματα που είναι ταξινομημένα στον ***Πίνακα ΙΙΙ***.

Εργαστηριακά παρατηρούνται αύξηση των λευκών αιμοσφαιρίων, κυρίως των ουδετεροφίλων, στο περιφερικό αίμα, αναιμία, θρομβοκυτοπενία, αυξημένη ΤΚΕ και CRP, αύξηση των ηπατικών τρανσαμινασών. Το ηλεκτροκαρδιογράφημα είναι επίσης απαραίτητο. Τα ιστολογικά ευρήματα είναι μη ειδικά και χαρακτηρίζονται από οίδημα του χορίου και περιαγγειακή φλεγμονώδη διήθηση.

Θεραπευτικά, φάρμακο πρώτης επιλογής είναι η ενδοφλέβια χορήγηση ανθρώπινης γ-σφαιρίνης σε δοσολογία 2 g/kg εφάπαξ, που πιστεύεται ότι προφυλάσσει από καρδιαγγειακά συμβάματα. Η ασπιρίνη, εξάλλου, σε δοσολογία 80-100 mg/kg την ημέρα κατανεμημένη σε 4 δόσεις, για 2 περίπου εβδομάδες, και στη συνέχεια 3-5 mg/kg για 6-8 εβδομάδες, θεωρείται επίσης φάρμακο πρώτης επιλογής. Η θεραπεία της νόσου είναι έργο του Παιδιάτρου.

Συμπερασματικά, η νόσος Kawasaki αποτελεί τυπικό παράδειγμα πολυσυστηματικής νόσου όπου πέραν του Παιδιάτρου εμπλέκονται πολλές άλλες ειδικότητες με σημαντική συμμετοχή του Στοματολόγου, ιδιαίτερα στη διαγνωστική διαδικασία, αφού οι βλάβες στο στόμα είναι συχνές και συνήθως πρώιμες.

Εικ. 1: Αμφοτερόπλευρη επιπεφυκίτις, βλεφαρίτις και ερυθρότητα στο κάτω χείλος.

Εικ. 2: Οίδημα και χαρακτηριστική απολέπιση του δέρματος των δακτύλων και της ράχης της παλάμης.

Εικ. 3: Χαρακτηριστική απολέπιση της επιδερμίδας στα δάκτυλα του ποδιού.

Εικ. 4: Διόγκωση και οίδημα του γόνατος και χαρακτηριστική απολέπιση της επιδερμίδας.

Εικ. 5: Ερυθρότητα και ραγάδες στο ερυθρό κράσπεδο του κάτω χείλους.

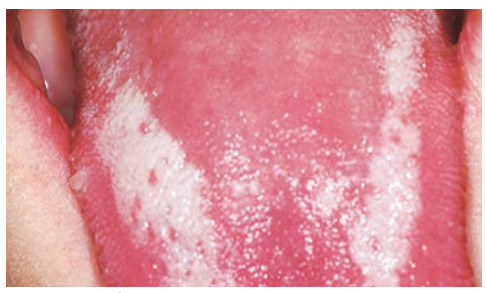

Εικ. 6: Ερυθρότητα και διόγκωση των μυκητοειδών θηλών της γλώσσας.

Πίνακας Ι
Νόσος Kawasaki. Βασικά διαγνωστικά κριτήρια

- Πυρετός (38-40°C) πάνω από 5 ημέρες
- Αμφοτερόπλευρη επιπεφυκίτις
- Ερύθημα βλεννογόνου στόματος, διόγκωση μυκητοειδών θηλών, οίδημα και ραγάδες χειλέων
- Πολύμορφο κηλιδοβλατιδώδες εξάνθημα
- Ερυθρότητα, οίδημα και απολέπιση της επιδερμίδος στα χέρια και τα πόδια
- Λεμφαδενοπάθεια τραχήλου
- Ηλικία ασθενών κάτω των 6 ετών

Πίνακας ΙΙ
Κύριες επιπλοκές νόσου Kawasaki

- Μυοκαρδίτις, περικαρδίτις, υπεραιμική καρδιακή ανεπάρκεια και ανεύρυσμα στεφανιαίων αρτηριών, που αποτελεί τη κύρια αιτία θανάτου
- Προσβολή ΚΝΣ (άσηπτη μηνιγγίτις, πάρεση κρανιακών νεύρων, διαταραχές ακοής κ.α.)
- Γαστρεντερικές (κοιλιακά άλγη, διάρροια, ηπατίτις, ίκτερος, διόγκωση χοληδόχου κύστεως)
- Μυοσκελετικές (αρθραλγίες, αρθρίτις)
- Ουρογεννητικό (ουριθρίτις, πορίτις, άσηπτη πιουρία)

Πίνακας ΙΙΙ
Κλινική Διαφορική Διάγνωση

- Ιλαρά
- Οστρακιά
- Τοξική σταφυλοκοκκική επιδερμική νέκρωση
- Πολύμορφο ερύθημα
- Φαρμακευτικό εξάνθημα
- Οζώδης πολυαρθρίτις παιδιών

Pocket Άτλας **Νόσων Στόματος**
ΝΕΟ
Απαραίτητο εξάρτημα "τσέπης"...
...της ιατρικής μας μπλούζας!

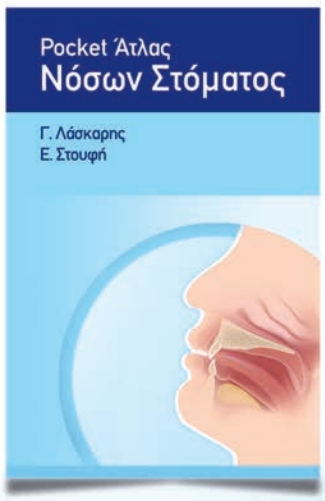

Γιώργος Χ. Λάσκαρης
Στοματολόγος. Ιατρός-Οδοντίατρος.
Αν. Καθηγητής Στοματολογίας Ιατρικής Σχολής Παν. Αθηνών
Επισκέπτης Καθηγητής Παν. Λονδίνου
Ιδρυτής και Δ/ντης Στοματολογικού Τμήματος Νοσ. «Α. Συγγρός» (1971-2008)

Ελεάνα Δ. Στουφή
Στοματολόγος- Οδοντίατρος
Επισκέπτρια Λέκτωρ Παν. Harvard, USA.
Στοματολόγος Ευρωκλινικής Αθηνών

Ζήσε ένα υπέροχο ιατρικό «ταξίδι» με ένα έγκυρο και στοχευμένο κείμενο σε συνδυασμό με εξαίρετη αντιπροσωπευτική έγχρωμη εικόνα, που σε οδηγεί με ασφάλεια στη διάγνωση και θεραπεία της νόσου και σε καταξιώνει στον ασθενή σου!

- Το βιβλίο Pocket Άτλας Νόσων Στόματος προσφέρει στον αναγνώστη πληροφορίες για τη διάγνωση και θεραπεία των νόσων του στόματος, τοπικών και συστηματικών, με στοχευμένο, συνοπτικό και πρακτικό τρόπο.
- Η ταξινόμηση των νόσων έχει γίνει με 3 κριτήρια: τη μορφολογία των βλαβών, το χρώμα και την τοπογραφία. Η ομαδοποίηση αυτή διευκολύνει τον ιατρό στη διάγνωση κάθε νόσου.
- Αποτελείται από 13 κεφάλαια που αναπτύσσονται σε 472 σελίδες και 436 αντιπροσωπευτικές έγχρωμες εικόνες, υψηλής ανάλυσης και ευκρίνειας, σε αντιστοιχία με το κείμενο.
- Το κείμενο κάθε κεφαλαίου περιλαμβάνει στοχευμένες πληροφορίες που αφορούν τον ορισμό, την αιτιολογία, την κλινική εικόνα, τη διαφορική διάγνωση, τις εργαστηριακές εξετάσεις και τις θεραπευτικές κατευθύνσεις.
- Στο τέλος υπάρχει Παράρτημα όπου παρατίθενται σε μορφή πινάκων τα τοπικά φάρμακα που μπορούν να χρησιμοποιηθούν για συμπτωματική θεραπεία.
- Το βιβλίο είναι το καταστάλαγμα της πολύχρονης αφοσίωσης και σύνθεσης των εμπειριών 50 χρόνων στη Στοματολογία, σε Πανεπιστημιακές και Νοσοκομειακές κλινικές, καθώς και στον ιδιωτικό τομέα.

472 σελίδες
ΤΙΜΗ €45
436 έγχρωμες εικόνες

Βιβλίο χρήσιμο στον φοιτητή της Οδοντιατρικής και Ιατρικής, στον γενικό και στον ειδικευμένο Οδοντίατρο, τον Δερματολόγο, τον Ωτορινολαρυγγολόγο, τον Παιδίατρο, τον Ιατρό εσωτερικής Παθολογίας, τον Γενικό και Αγροτικό Ιατρό.

Διαγνωστικός οδηγός για τον κλινικό Οδοντίατρο και Ιατρό για να ανταποκριθεί με επιτυχία στις προκλήσεις κατά την άσκηση του επαγγέλματός του.

Για πρώτη φορά στην Ελληνική βιβλιογραφία τα Νοσήματα Στόματος παρουσιάζονται σε μορφή **βιβλίου "τσέπης"**!

ΔΙΑΘΕΣΗ: **ΟΔΟΝΤΙΑΤΡΙΚΟ ΒΗΜΑ**
Σκουφά 64, 106 80 Αθήνα, Τηλ. **210 3814 939**, www.odvima.gr, e-mail: odvima@otenet.gr

Δωρεάν Οδοντιατρική Ημερίδα στη Θεσσαλονίκη

Στις **12 Οκτωβρίου 2019** πραγματοποιήθηκε με μεγάλη επιτυχία η δωρεάν Οδοντιατρική ημερίδα **«Νέες Εξελίξεις στη Σύγχρονη Οδοντιατρική»** του Ινστιτούτου Μέριμνα- Κέντρο Δια Βίου Μάθησης επιπέδου 1, που έλαβε χώρα στο Grand Hotel Palace στη Θεσσαλονίκη.

Η Ημερίδα περιελάμβανε θεωρητικό αλλά και πρακτικό μέρος.

Θεωρητικό μέρος

• *Στρογγυλό τραπέζι – Διαδραστική συζήτηση:* «Επιλογές οδοντικής αποκατάστασης, σύγχρονες απόψεις προσέγγισης παρασκευών και υλικών»
Παντελής Κούρος, Νικήτας Μορδοχάι.
Συντονιστής: **Δημήτρης Καπαγιαννίδης**

• *«BITE NOW-SMILE NOW" Digital Concept – Ψηφιακά καθοδηγούμενη Οδοντιατρική»*
Τσάμης Χρήστος, Στράτος Αθανάσιος

Πρακτικά σεμινάρια

1. Αποδομημένα αποτυπώματα. Συστατικά για ακρίβεια και αισθητική επιτυχία. **Νικήτας Μορδοχάι**

2. Αισθητική Ζώνη και Σύνθετες Ρητίνες. **Παντελής Σ. Κούρος**
3. Ψηφιακά Κατευθυνόμενη Χειρουργική Εμφυτευματολογία & Προσθετική Επιεμφυτευματική Αποκατάσταση – Digital Concept. **Τσάμης Χρήστος, Στράτος Αθανάσιος, Νικολούδιας Νίκος**

2ήμερο πρακτικό σεμινάριο «Διατήρηση-Ανάπλαση Φατνιακής Ακρολοφίας, Advanced & Live surgery»

Στις **19 και 20 Οκτωβρίου** ολοκληρώθηκε επιτυχώς το διήμερο πρακτικό σεμινάριο με τίτλο «Διατήρηση - Ανάπλαση Φατνιακής Ακρολοφίας», που πραγματοποίησε το Ινστιτούτο Μέριμνα στις πλέον σύγχρονες εγκαταστάσεις του.

Θεωρητικό μέρος

• Αλληλουχία φαινομένων και μεταβολές στις διαστάσεις του μετεξακτικού φατνίου.
• Επιλογή οστικών μοσχευμάτων – μεμβράνης – ακινητοποίηση.
• Οριζόντια και κάθετη συρραφή εφαπλοματοποιών (Horizontal and vertical mattress sutures – Profimed).
• Θεωρία για τη χρήση των αυξητικών παραγόντων και των συμπυκνωμάτων του αίματος του ασθενούς στην ανάπλαση των μαλακών και σκληρών ιστών.
• Περιγραφή των σταδίων δημιουργίας οστικών μοσχευμάτων με τη φιλοσοφία του Sticky Bone και παρασκευή μεμβρανών A-PRF και πρωτόκολλο τοποθέτησης.

Hands-on

Επίδειξη και εφαρμογή σε γουρουνοκεφαλές της τεχνικής διατήρησης ακρολοφίας με χρήση μεμβράνης dPTFE (Cytoplast) , οστικά μοσχεύματα και καρφίδες.

Live Χειρουργείο εξαγωγής και διατήρησης-ανάπλασης ακρολοφίας

Εξαγωγή δοντιού και διατήρηση της ακρολοφίας με dPTFE (Cytoplast) και καρφίδες. • Laser ER: YAG 2940nm bone remodeling G-BR holes. • Αιμοληψία. • Παρασκευή Sticky Bone απο ξενομόσχευμα με A-PRF liquid. • Παρασκευή μεμβρανών A-PRF. • Συρραφή με PTFE ράμματα (Profimed)

Υπεύθυνος του προγράμματος ήταν ο Dr. **Σπυρίδων Σιλβέστρος** DDS, PhD, FICD, Επίκουρος καθηγητής Προσθετικής ΕΚΠΑ, σε συνεργασία με την Dr. **Κλεοπάτρα Νακοπούλου** BSc, DDS, MSc, PhD, CEO CLEOPATRA TECHNIQUE™.

Το Ινστιτούτο Μέριμνα ευχαριστεί θερμά τους οδοντιάτρους για την συμμετοχή τους.

Το Ινστιτούτο Μέριμνα είναι το μοναδικό οδοντιατρικό εκπαιδευτικό κέντρο εγκεκριμένο και αδειοδοτημένο από τον ΕΟΠΠΕΠ ΥΠΟΥΡΓΕΙΟ ΠΑΙΔΕΙΑΣ, ΕΡΕΥΝΑΣ ΚΑΙ ΘΡΗΣΚΕΥΜΑΤΩΝ Ε.Ο.Π.Π.Ε.Π. Αρ. Αδείας Κε.Δι.Βι.Μ.1 2101624

ΕΑΟ 2019, 26-28 Σεπτεμβρίου 2019

Ουδέν νεότερον

Περισσότεροι από 4.500 συμμετέχοντες από 88 χώρες έδωσαν το δυναμικό «παρών» στην Ετήσια Συνάντηση της Ευρωπαϊκής Εταιρείας Οστεοενσωμάτωσης (ΕΑΟ), η οποία έλαβε χώρα στη Λισαβόνα από τις 26 έως και 28 Σεπτεμβρίου 2019.Το εξαιρετικό συνεδριακό κέντρο ευρίσκετο σε ένα από τα αξιοθέατα της πανέμορφης Λισαβόνας, δίπλα στη μεγάλη γέφυρα και στο μνημείο των πρώτων εξερευνητών.

Του **Χρήστου Κωνσταντινίδη**, Οδοντιάτρου - M.Sc (Προσθετ.),

1η ημέρα

Η πρώτη ημέρα του συνεδρίου ξεκίνησε με ομιλίες αναφορικά με την τοποθέτηση εμφυτευμάτων στην αισθητική ζώνη. Το θέμα της εναρκτήριας ομιλίας ήταν το μέλλον της GBR. Τα μεσεγχυματικά κύτταρα φαίνεται ότι ανοίγουν νέους δρόμους. Στο πρωτόκολλο που πρότεινε ο **Kamal Mustafa** (Νορβηγία), λαμβάνονται 100 μεσεγχυματικά κύτταρα και με μια σύριγγα (μέσα σε 1 ώρα από την λήψη) αναμειγνύονται σε ένα carrier (Biomat Lante 20%, 80%, HA/TCP).

Σε νέες μελέτες (C. Gjerde et al.) η τεχνική χρησιμοποιείται με επιτυχία για θεραπεία οστεονεκρώσεων. Γενικά, η τεχνική έχει δοκιμασθεί εκτενώς σε οριζόντια (1,5-4,5 mm) και κάθετα ελλείμματα σε ασθενείς 18-80 ετών.

Τα carriers που χρησιμοποιούνται στην τεχνική μπορούν να διαμορφώνονται με 3D printing και τα λαμβανόμενα scaffolds δίνουν στην προς αναγέννηση περιοχή το επιθυμητό σχήμα.

Τελευταία έχει γίνει δυνατή η 3D εκτύπωση ολόκληρης της κάτω γνάθου. Η τεχνική φαίνεται να δίνει πλεονεκτήματα σε σχέση με την χρήση μόνο scaffolds και παρόμοια με την χρήση αυτομοσχεύματος.

Ο **M. Sanz** αναφέρθηκε στο μέλλον της οστικής αναγέννησης. Το οστούν της φατνιακής απόφυσης αποτελείται κατά 70% από ανόργανα συστατικά (HA) και το 20% από οργανικά (Collagen I και IV και BMPs). Κατά την επούλωση οι βασικές φάσεις είναι η 7η ημέρα (αγγειογένεση), η 14η (αρχίζει ο σχηματισμός οστού) και η 28η (αρχίζει η μεταλλικοποίηση του οστού). Τα βασικά κύτταρα της οστικής αναγέννησης είναι οι οστεοβλάστες και οστεοκλάστες.

Είναι εξαιρετικά σημαντικό να ελέγξουμε τη φάση της φλεγμονής και το κλείσιμο της βλάβης κατά πρώτο σκοπό και ακινητοποίηση του μοσχεύματος και διατήρησή του. Συνεπώς, πάντα χρησιμοποιούμε συρραφή χωρίς τάση και μεμβράνες. Εξελίσσονται μεμβράνες με βιο-ενεργές ιδιότητες και άλλες που συνδυάζονται MSC. Ενδείκνυνται πορότητα 300-400 μm, καλές μηχανικές ιδιότητες (100-200 MP), βιοσυμβατές, με ιδεώδη χαρακτηριστικά προσκόλλησης οστεογεννητικών κυττάρων.

Πλήθος συνέδρων από όλο τον κόσμο προσήλθαν και στη φετινή διοργάνωση του ΕΑΟ, όπως μαρτυρά η κατάμεστη αίθουσα του συνεδρίου.

Στιγμιότυπο από τις βοηθητικές αίθουσες.

Ο **H. Zadeh** (ΗΠΑ) αναφέρθηκε στην άμεση εμφύτευση στην αισθητική ζώνη, δείχνοντας αρκετά κλινικά περιστατικά, τονίζοντας όμως ότι η τεχνική σχετίζεται εκτός των άλλων παραμέτρων και με τη δεξιότητα του θεράποντος.

Ο Araujio (2005) απέδειξε ότι έχουμε απώλεια πάντα σε οριζόντιο 1,8mm και σε κάθετο επίπεδο 2,5 mm(μέσες τιμές). Κατά την **V. Chappuis** το πάχος του παρειακού παίζει σημαντικό ρόλο στην απώλεια. Έτσι σε <1mm έχουμε απώλεια >50%.

Ο **D. Cardaropoli** όμως έδειξε ότι η τοποθέτηση μοσχεύματος σε μετεξακτικά φατνία αλλάζει τον φαινότυπο. Επιπλέον, η θέση του μετεξακτικού φατνίου παίζει ρόλο με μεγαλύτερη υφίζηση σε κεντρικούς και κυνόδοντες.

Ο λεπτός βιότυπος είναι καθοριστικός παράγοντας για υφίζηση. Τέλος, η αυξητική κλίση του εμφυτεύματος παρειακά οδηγεί σε μεγαλύτερη υφίζηση. Η νέα τεχνική KAGE δίνει την δυνατότητα σε μεγάλα ελλείμματα του παρειακού πετάλου (μονήρεις βλάβες) για εξαιρετική οριζόντια και κάθετη αναγέννηση.

Απώλεια των μεσοδοντίων θηλών (>1 mm) βρίσκουμε στο 27% των άμεσων εμφυτευμάτων. Το CTG μειώνει αυτήν την υφίζηση. Η χειρουργική τεχνική VISTA (τομή στην ουλοπαρειακή) δίνει καλύτερα αποτελέσματα σε όλες τις φάσεις της άμεσης εμφύτευσης.

Το platform switching υπό προϋποθέσεις φαίνεται να περιορίζει την τάση για υφίζηση. Συμπερασματικά, σε λεπτό (<1mm) φαινότυπο είτε τοποθετούμε το εμφύτευμα υπερώια και το μόσχευμα παρειακά, είτε προβαίνουμε σε μεθύστερη τοποθέτηση.

Σε λεπτούς μαλακούς ιστούς, τοποθετούμε είτε με την τεχνική Vista είτε με 3D τοποθέτηση.

Ο **M. Hurzeler** αναφέρθηκε στους προβληματισμούς κατά την τοποθέτηση εμφυτευμάτων στην αισθητική ζώνη.

Τόνισε ότι δεν είναι πάντοτε εφικτή η άμεση εμφύτευση και θα πρέπει να γίνεται κάτω από αυστηρές προϋποθέσεις. Ιδιαίτερα σε ηλικίες 30-40 θα πρέπει να αποφεύγονται, γιατί στο 73% έχουμε πρόσθετη ανατολή των δοντιών στο κατακόρυφο επίπεδο.

Τόνισε ότι θα πρέπει να διατηρούμε τα φυσικά δόντια με κάθε τρόπο. Η εμφυτευματολογία μας οδήγησε να παραμελήσουμε την τόσο καταξιωμένη και προβλέψιμη παραδοσιακή οδοντιατρική. Η GTR θα πρέπει να εφαρμόζεται ακόμη και σε περιπτώσεις που μέχρι σήμερα ήταν κλασική ένδειξη αντικατάστασης με εμφύτευμα. Με τις σημερινές τεχνικές μπορούμε να αυξήσουμε την επιβίωση των δοντιών και να περιορίσουμε πολύ τις εξαγωγές τους και τα εμφυτεύματα.Γενικά, η ομιλία του ήταν απολογητική, κάνοντας πολλά βήματα πίσω στην επιθετική διείσδυση των εμφυτευμάτων και την υποκατάσταση της κλασικής οδοντιατρικής. Ήταν μάλιστα ιδιαίτερης σημασίας να ακούει κανείς αυτά από έναν στυλοβάτη, έναν opinion leader της εμφυτευματολογίας.

2η ημέρα

Ο **J. Caneles** το πρωί της 2ης ημέρας αναφέρθηκε σε πρωτόκολλα άμεσης φόρτισης.

Ανέφερε ποσοστό επιτυχίας 97% στα 4 χρόνια. Σημαντικές παράμετροι είναι η ηλικία, η υγεία του ασθενούς, η χειρουργική τεχνική και η προσθετική αποκατάσταση.

Παλαιότερα χρησιμοποιούσε guided τοποθέτηση, τελευταία, σαν expert, το μόνο οδηγό που χρησιμοποιεί είναι νάρθηκας OMNIVAC.

Γενικά, ο ομιλητής δεν είχε ιδιαίτερους περιορισμούς στο concept δόντια σε 1 μέρα, αλλά δεν παρουσίασε ούτε πολλά περιστατικά ούτε follow up.

Ο **J. Carames** (Πορτογαλία) αναφέρθηκε στα διάφορα πρωτόκολλα φόρτισης.

Η άμεση χρονικά τοποθετείται μέχρι την 1η εβδομάδα από την τοποθέτηση, η πρώιμη 1 εβδ. – 2 μήνες και η κλασική μετά τον 2ο μήνα.

Οι full arch αποκαταστάσεις έχουν 0,92 risk ratio, σε σχέση με το 2,15 των υπολοίπων (λόγω μικροκινητικότητος).

Έδειξε τον απαιτούμενο αριθμό και μέγεθος των εμφυτευμάτων για full arch αποκατάσταση άνω (4-6) και κάτω (4-6). Στις περιπτώσεις που στην άνω τα 2 άπω εμφυτεύματα τοποθετούνται με ταυτόχρονο sinus lift η άμεση αποκατάσταση γίνεται στα υπόλοιπα 4.

Σε αντίθεση με την υπεραισιόδοξη φιλοσοφία των ανωτέρω ομιλητών και επειδή φαίνεται ότι η επιστημονική αλήθεια έχει και άλλες παραμέτρους, σε άλλη αίθουσα η **W. Lill** και ο **F. Renouard** αναφέρθηκαν σε βιολογικές και τεχνικές επιπλοκές των εμφυτευμάτων. Έδειξαν πολλές μελέτες με προβληματισμούς στο concept all on four, αλλά και στην άμεση φόρτιση. Συνέστησαν την τοποθέτηση αρκετών εμφυτευμάτων, ώστε να

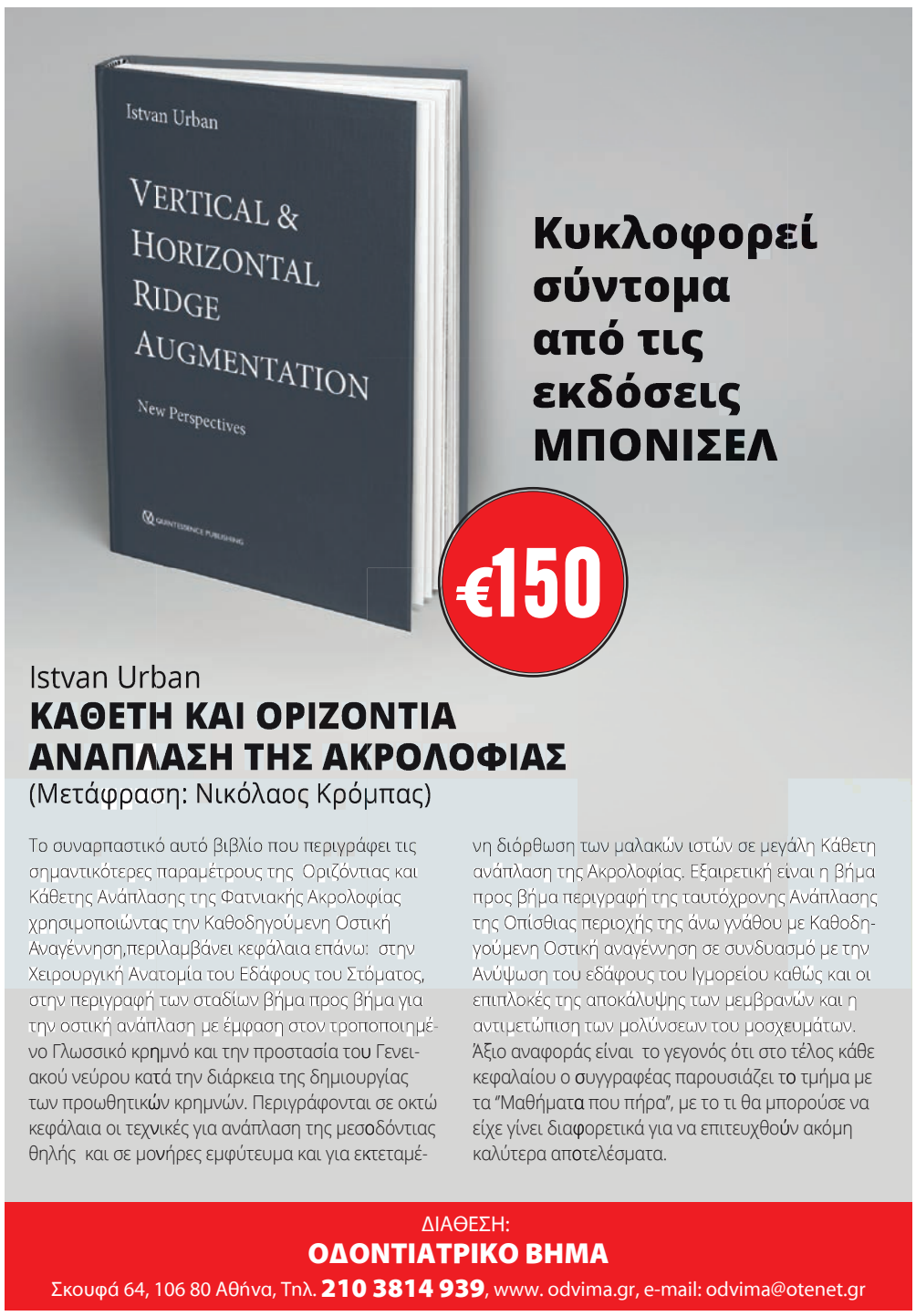

υπάρχει καλή κατανομή των δυνάμεων. Επίσης, ο αριθμός σε άνω και κάτω γνάθο θα πρέπει να είναι ανάλογος και σχετικός με την ποιότητα του οστού, φάνηκε δε ότι όπου η ανύψωση είναι απαραίτητη θα πρέπει να γίνεται για την ορθότερη κατανομή των εμφυτευμάτων. Η άμεση φόρτιση έχει προβλήματα μια και η επούλωση είναι όχι κατά πρώτο σκοπό και οι μικροκινήσεις μεταφέρονται στον αυχένα των εμφυτευμάτων. Επιπλέον, η αρχική μεγάλη ροπή τοποθέτησης τους οδηγεί σε bone loss.

Επιπλέον, από μελέτες φαίνεται ότι έχουν μεγαλύτερη προδιάθεση σε περιεμφυτευματίτιδα. Εδείχθησαν τεχνικές συντηρητικής θεραπείας περιεμφυτευματίτιδος με Er-YAG Laser. Όμως δεν φάνηκε ικανό χωρίς την χειρουργική παρέμβαση να δώσει λύση στην θεραπεία της.

Ο **C. Da Rosa** παρουσίασε την τεχνική IDR. Η τεχνική του είναι η αποκατάσταση του παρειακού ελλείμματος σε μονήρεις βλάβες με block από το γναθιαίο κύρτωμα. Βέβαια, η δότρια περιοχή συνήθως καταλήγει σε περιοδοντικό έλλειμμα άπω του 2ου γομφίου. Στην δέκτρια περιοχή τοποθετείται το μόσχευμα flapless και χωρίς σταθεροποίηση, αν και όπως γνωρίζουμε, αυτή είναι απαραίτητη για την ενσωμάτωσή του.

Στην τεχνική ενσωματώνει και την οστεοσυμπύκνωση με τις Densah χωρίς καν να έχει ενσωματωθεί το μόσχευμα από το γναθιαίο...

Ο ομιλητής δεν έπεισε και ιδιαίτερα, η πολύ φτωχή επιστημονική τεκμηρίωση της τεχνικής (22 άρθρα) δημιουργεί έντονους προβληματισμούς.

Ο **M. Quirynen** αναφέρθηκε στο προσφιλές του θέμα, την τεχνική L-PRF.

Ο ομιλητής υποστήριξε ότι τα λαμβανόμενα βύσματα βοηθούν στην διατήρηση του μετεξακτικού φατνίου και σε οριζόντια αύξηση.

Για την τεχνική χρειάζεται αρκετό αίμα (8 φιαλίδια των 9 ml). Αυτά τοποθετούνται σε <1min στη συσκευή φυγοκέντρισης για 12 λεπτά. Λαμβάνονται οι μεμβράνες και συμπιέζονται για 5 λεπτά. 3-4 μεμβράνες συμπυκνώνονται από φατνίο, γίνεται σύγκλειση του φατνίου με 2 μεμβράνες και ακολουθεί η τελική καλή συρραφή των κρημνών. Επίσης, έδειξε το L -PRF block, δηλαδή φιμπρινογενίνη ανακατεμένη με τεμαχισμένο οστούν.

Ο **I. Zabalegui** αναφέρθηκε στα προβλήματα των μαλακών ιστών γύρω από το εμφύτευμα.

Παρουσίασε την τεχνική case για διατήρηση φατνίου. Η τεχνική έχει κάποια ομοιότητα με την socket shield, αλλά είναι ουσιαστικά μια GBR με split thickness παρασκευή του παρειακού κρημνού για τοποθέτηση CTG.

Η ζιρκονία σαν υλικό αποκατάστασης ήταν το θέμα των επόμενων ομιλιών.

Ο **D. Edelhoff** τόνισε ότι είναι υλικό του μέλλοντος, γιατί είναι συμβατό με όλες τις 3D printing τεχνικές και απλό και έδειξε ότι οι σύγχρονες αποκαταστάσεις μπορούν να παράξουν λιγότερο επιθετικές παρασκευές. Επιπλέον, προοδευτικά αποκτούν καλύτερες χρωματικές ιδιότητες. Η additive τεχνική είναι η επικρατέστερη και η αντοχή της για 3-4 τεμαχίων γέφυρες είναι εξαιρετική.

Ο **A. Wael** (ΗΠΑ) μίλησε για την ζιρκονία πάνω σε εμφυτεύματα.

Οι τύποι εμφυτευματικών αποκαταστάσεων που χρησιμοποιούν ζιρκονία είναι:

1) Τα abutments από ζιρκονία ή συνδυασμένα με Ti-base ή hybrid crowns. (Δεν ενδείκνυται όταν η γωνίωση είναι > 20ο. Έχουν απόλυτη ένδειξη όταν οι περιεμφυτευματικοί ιστοί έχουν πάχος <2 mm έχουν ποσοστό επιτυχίας 96% στα 5 χρόνια.)

2) Οι κλασικές και οι υβριδικές προθέσεις.

Εκτός της κλασικής ζιρκονίας σήμερα διατίθενται και η ημιδιαφανής και διαφανής ζιρκονία.

Ο **A. Sculean** αναφέρθηκε στις υφιζήσεις γύρω στα εμφυτεύματα. Παράμετροι αποφυγής του προβλήματος είναι η σωστή τοποθέτηση (θέση),το ικανό βάθος ουλοπαρειακής και πάχος παρειακού πετάλου. Παράμετροι επιτυχίας είναι η ορθή επιλογή διαμέτρου (τάση για χρήση μικρής διαμέτρου), ικανό πάχος κερατινοποιημένων ιστών, καλός έλεγχος της περιεμφυτευματικής φλεγμονής.

Η **S. Aroca** (Γαλλία) αναφέρθηκε στην θεραπεία των υφιζήσεων με την τεχνική tunnel.

Σημαντική η παρουσία των γυναικών "καθοδηγητών γνώμης" στο συνέδριο του EAO.

Η τεχνική tunnel εφαρμόζεται στις υφιζήσεις στα δόντια με επιτυχία. Συνιστάται σε αποκόλληση με κρημνό ολικού πάχους χωρίς κάθετες τομές, κινητοποίηση του κρημνού μυλικά, τοποθέτηση του CTG και συρραφή με μυλική έλξη. Η επιτυχία της τεχνικής είναι 89% στην άνω γνάθο (μεσοδ. θηλή -3mm από το σημείο επαφής) και 34% στην κάτω. Η τεχνική αυτή δεν είναι εύκολη στα εμφυτεύματα και δεν δίνει προβλέψιμα αποτελέσματα.

Ο **A. Gill** παρουσίασε μια δική του τεχνική κάλυψης υφιζήσεων σε εμφυτεύματα (VISTA).

Η νέα τεχνική Vista (από την ουλοπαρειακή) προσπαθεί να αποφύγει την προβληματική αποκόλληση από την περιεμφυτευματική αύλακα που είναι λεπτοί οι μαλακοί ιστοί και ουλώδεις.

Οι ενδείξεις είναι υφιζήσεις I-III κατά Miller, ευνοϊκότερος τύπος δοντιού, οι τομείς, μετά οι κυνόδοντες και τελευταίοι οι προγόμφιοι, πάχος ιστών >1mm, προπέτεια ρίζας 1-3 mm, βάθος υφίζησης <4mm, και εύρος <8 mm.

Η θεραπεία της περιεμφυτευματίτιδας ήταν το θέμα της 1ης ομιλίας της τελευταίας ημέρας. Ο ομιλητής I. Sanchez αναφέρθηκε στην θεραπεία εκλογής της εμφυτευματοπλαστικής.

Η τεχνική αν και δεν είναι εύκολη ή standardized, δίνει καθαρή επιφάνεια που υπό προϋποθέσεις μπορεί να γίνει και GBR (με κλειστή τεχνική). Επίσης, η θεραπεία τοπικών αντιβιοτικών έδειξε καλύτερα αποτελέσματα (67%) σε σχέση με την συστεμική (34%).

Ο **J. Derks** αναφέρθηκε στη θεραπεία με GBR. Η εμφυτευματοπλαστική δεν είναι απαραίτητη, αν είναι εφικτή η ενδελεχής αφαίρεση της ΟΜΠ από τις σπείρες. Επιπλέον, αφήνει ρινίσματα τιτανίου τα οποία σε κάποιο βαθμό ενσωματώνονται στους μαλακούς ιστούς.

Σχετικά με το θέμα των επιφανειών των εμφυτευμάτων μίλησε η **A. Wennerberg** (Σουηδία). Τα machined εμφυτεύματα έχουν ποσοστό αποτυχίας στην ενσωμάτωση 8,11% συγκριτικά με το 1,96% που ανευρίσκεται στα αδρής επιφάνειας. Οι αδρές επιφάνειες (περίπου 10-9 nm) συνεπώς συνέβαλαν στην ταχύτερη αρχική συγκράτηση (2-3 εβδομάδες), αλλά και στην βελτίωση των ποσοστών οστεοενσωμάτωσης (osseospeed, tiUnite, SLActive κλπ.) ακόμη και στο τριπλάσιο (Wennerberg et al., 2014).

Ο **L. Canullo** αναφέρθηκε στις εξελίξεις στην σχεδίαση και κατασκευή των εμφυτευμάτων.

Σε μελέτη (Canullo et al., 2019) φάνηκε ότι το

προφίλ ανάδυσης στα abutment δεν έχει διαφορές στην αισθητική ή στην επιβίωση του εμφυτεύματος. Σε μελέτη (Pesce P et al., 2019), φάνηκε ότι οι νέες επιφάνειες από τροποποιημένο τιτάνιο δεν δημιουργούν καλύτερους περιεμφυτευματικούς ιστούς.

Οι Carcia P et al.(2017) αναφέρουν ότι η διαδικασία απολύμανσης της επιφάνειας του εμφυτεύματος έχει σημασία στην ποιότητα των περιεμφυτευματικών ιστών. Επίσης, η one abutment τεχνική δημιουργεί καλύτερους περιεμφυτευματικούς ιστούς.

Βέβαια, σημαντική παράμετρος είναι η ποιότητα αυτών καθώς και ο τύπος της προσθετικής εργασίας.

Ο **M. De Bruyn** αναφέρθηκε συνολικά στην επίδραση εμφυτεύματος και abutment στο τελικό αποτέλεσμα.

Η οστική απώλεια στον αυχένα σχετίζεται αντιστρόφως ανάλογα με το ύψος του abutment. Αυτό εξηγείται από την ανάγκη ύπαρξης του απαραίτητου βιολογικού εύρους. Το βήμα της σπείρας σχετίζεται με την επιβίωση και την οστική αναδόμηση.

Πρότεινε την χρήση υβριδικών επιφανειών (ελαχιστοποίηση μήκους σπειρών μυλικά, αλλά και γωνιωδών εμφυτευμάτων). Η χρήση των εμφυτευμάτων ενός τεμαχίου, μικρής διαμέτρου είναι τεκμηριωμένη σε ηλικιωμένους και ιδιαίτερα σε επένθετες οδοντοστοιχίες.

Η σχεδίαση του abutment ενδείκνυται να είναι περίπου gh 4mm και κωνική σύνδεση.

Οι Glibert και συν. (2018) αναφέρουν ότι η απώλεια στον αυχένα του εμφυτεύματος συμβαίνει ούτως ή άλλως το πρώτο εξάμηνο. Η ύπαρξη χαραγών ή κυρτότητος στα abutments (Patil et al 2014) δεν έχει διαφορές, αλλά το προφίλ ανάδυσης >30ο δημιουργεί κίνδυνο περιεμφυτευματίτιδος όπως και οι συγκολλούμενες αποκαταστάσεις. Συμπερασματικά, η πλέον σημαντική παράμετρος είναι η βιολογία της περιοχής.

Στο στρογγυλό τραπέζι για την αισθητική η **A. Ballarin** αναφέρθηκε στην αρμονία του χείλους με το πρόσωπο και τα δόντια και συγκεκριμένα την τεχνική B3D. Σε περίπτωση μεγέθυνσης των προσθίων δοντιών συχνά θα πρέπει να φέρουμε σε ανάλογη αρμονία και τα χείλη. Η παρέμβαση αυτή γίνεται με fillers. Αναφέρθηκε γενικά στη θεραπεία του γηρασμένου προσώπου με fillers και αυξητικούς παράγοντες.

Ο κ. Χρήστος Κωνσταντινίδης με τον (πάντα εκκεντρικό) κ. M. Hürzeler.

Με την αισθητική των χειλέων μπορούμε να επηρεάσουμε και την κυρτότητα του προσώπου. Την αισθητική την αξιολογούν κατά την διάρκεια της ομιλίας, του γέλωτος, της απόφραξης.

Η ιδεώδης αναλογία άνω και κάτω χείλους είναι 1:1, 6 (το κάτω). Η ομιλήτρια τόνισε ότι το υαλουρονικό υπερέχει, γιατί δίνει σταθερά και προβλέψιμα αποτελέσματα. Έδειξε τα σημεία έμπαρσης και έγχυσης με την σύριγγα, δηλαδή τους 3 λοβούς άνω και 2 λοβούς στο κάτω χείλος.

Ο **A. Pereira** αναφέρθηκε στην διατατική οστεογέννεση. Αυτή έγκειται στην μηχανική επίδραση στα οστά με συσκευές, ώστε να αλλάξουν τις διαστάσεις τους ανάλογα με την φορά άσκησης της δύναμης. Χρησιμοποιείται κατά κόρον από τους ορθοπεδικούς για επιμήκυνση των μακρών οστών. Μπορεί να επιδρά σε 2 ή 3 επίπεδα και περιλαμβάνει όχι μόνο επιμήκυνση αλλά και συμπλησίαση.

Ο Νομπελίστας ιατρός J. Murray την θεωρεί ένα από τα 5 θαύματα της χειρουργικής ιατρικής.

Η διαδικασία περιλαμβάνει την επιλογή και καθήλωση της συσκευής οστεοτομίας. Μετά από 8 ημέρες ξεκινά η ενεργοποίηση με ρυθμό 1 mm/ανά ημέρα. Αφού ληφθούν οι απαιτούμενες διαστάσεις, ακολουθεί η απενεργοποίηση της συσκευής, για ναρθηκοποίηση και για ωρίμανση του οστεοειδούς σε ώριμο οστίτη ιστό.

Έδειξε εκτεταμένες αναγεννήσεις σε κάτω γνάθους ογκολογικών ασθενών.

Μειονεκτήματα, η έλλειψη προβλεψιμότητας κάτω από ακτινοθεραπεία, ο χρόνος της θεραπείας και η πολυπλοκότητα συνδυασμού της με μοσχεύματα. Πριν την θεραπεία είναι απαραίτητος ο προεγχειρητικός σχεδιασμός με κεφαλομετρική, CBCT , αποτυπώματα και η κατασκευή στερεολιθογραφικών μοντέλων και χειρουργικών ναρθήκων. Έδειξε επίσης περιστατικά κάθετης αύξησης σε ατροφικές κάτω γνάθους, στην πρόσθια αισθητική ζώνη, περιστατικά σκελετικών τάξεων II και III, κλπ. Γενικά, φάνηκε ότι στα χέρια ενός έμπειρου χειρουργού η τεχνική έχει πολύ μεγάλες εφαρμογές, χωρίς ανάγκη δοτριών περιοχών και με απεριόριστες δυνατότητες κάθετης αύξησης ακόμη και σε εκτεταμένα ελλείμματα.

Στην κυρίως αίθουσα, οι **H. Rebelo** (Πορτογαλία), **G. Pradies** (Ισπανία) και **S. Grads** συζητούσαν πάνω σε διάφορα περιστατικά οστικών ελλειμμάτων, συχνά διαφωνώντας για το σχέδιο θεραπείας. Πάντως, φάνηκε ότι η τάση είναι πιο συντηρητική με σταδιοποίηση της GBR και της εμφύτευσης στα σύνθετα περιστατικά. Επίσης, αυξάνεται η τάση για χρήση dense PtFe μεμβρανών ενισχυμένων με πλέγμα τιτανίου, αυτομοσχεύματος και CTG. Οι προσθέσεις πλέον ενδείκνυνται να είναι κοχλιούμενες. Παράλληλα, υπάρχει επικράτηση της λύσης Ti Base, αν και σήμερα έχουν εισαχθεί πολλά εξαρτήματα διαβλεννογόνια και abutments που πλεονεκτούν από βιολογικής και μηχανικής πλευράς.

Έτσι, ολοκληρώθηκε το 28ο ΕΑΟ στη Λισαβόνα με μεγάλη συμμετοχή συνέδρων από όλο τον κόσμο, ικανοποιητικές ομιλίες, ενημερωμένη έκθεση, καλή οργάνωση και ποικιλία θεμάτων, συχνά άσχετα με την οστεοενσωμάτωση.

Σαν συμπέρασμα θα ανέφερα ουδέν νεότερο στην οστική ανάπλαση, παρά τα θαύματα και την αλματώδη πρόοδο της ιατρικής. Η βασική τάση πλέον είναι η πιο συντηρητική προσέγγιση,η ανάκληση της κλασικής προσθετικής και περιοδοντολογίας για διάσωση των φυσικών δοντιών. Αναφορικά με τα εμφυτεύματα, το νεότερο εκτός πια από την τεράστια αύξηση των εταιρειών που παράγουν εμφυτεύματα (αντίστοιχα, οι τιμές έχουν πέσει δραματικά),είναι η προσπάθεια επίλυσης του τεράστιου ιατρογενούς προβλήματος της περιεμφυτευματίτιδος. Έτσι, οι νέοι υβριδικοί τύποι σχεδίασης των σπειρών αλλά και η μεταστροφή από τις υπεραδρές επιφάνειες, δίνουν ελπίδες για μετάπτωση της περιεμφυτευματίτιδας σε προβλέψιμη θεραπευτικά νόσο. Επίσης, παρατήρησα ότι το έλλειμμα θεμάτων για την οστική αναγέννηση έδωσε χώρο για άλλα θέματα ,όπως προσθετική, αναζωογόνηση προσώπου κ.α.

Το επόμενο συνέδριο της ΕΑΟ θα λάβει χώρα στις 8-10 Οκτωβρίου το 2020 στο Βερολίνο.

Με επιτυχία ολοκληρώθηκε το 56ο Ετήσιο Συνέδριο Στοματολογικής Εταιρείας της Ελλάδος

Με επιτυχία ολοκληρώθηκαν οι εργασίες του 56ου Ετήσιου Συνεδρίου της Στοματολογικής Εταιρείας της Ελλάδος, το οποίο έλαβε χώρα από τις 13 έως και 15 Σεπτεμβρίου 2019 στο Μουσείο Μπενάκη Πειραιώς με τη συνεργασία του Οδοντιατρικού Συλλόγου Αττικής και τη συμμετοχή της ITI Ελλάδας και Κύπρου.

Στον θεματικό πυρήνα του φετινού συνεδρίου βρέθηκε το ερώτημα *«Στοματική Υγεία ή μόνο Οδοντιατρική Θεραπεία;»*, το οποίο αναλύθηκε διεξοδικά στο στρογγυλό τραπέζι με συντονιστή τον κ. **Δ. Δημητριάδη**. Ο προβληματισμός, όπως φαίνεται και από τον τίτλο, οφείλεται στο γεγονός ότι η οδοντιατρική επιστήμη έχει επικεντρωθεί περισσότερο στη θεραπεία και λιγότερο στην προστασία της υγείας. Υπογραμμίστηκε η ανάγκη διεπιστημονικών και διεπαγγελματικών συνεργασιών και εκπαιδευτικών προγραμμάτων, με επικέντρωση στην πρόληψη των νόσων του στόματος και την προαγωγή της στοματικής υγείας προσαρμοσμένα στις ανάγκες της κοινωνίας και της κοινότητας.

Επιπλέον, αναδείχθηκε η σημασία της οργάνωσης δικτύου υπηρεσιών Δημόσιας Οδοντιατρικής Υγείας με σκοπό την συλλογή και επεξεργασία επιδημιολογικών δεδομένων και την αντιμετώπιση των ανισοτήτων στην κατάσταση της στοματικής υγείας του πληθυσμού. Τέλος, τονίστηκε ο ρόλος των φορέων της οδοντιατρικής κοινότητας για την ανάληψη ηγετικών πρωτοβουλιών σχετικά με την υποστήριξη των θεμάτων της στοματικής υγείας σε εθνικό και παγκόσμιο επίπεδο.

Κατά την τελετή έναρξης απηύθυναν χαιρετισμό ο κ. **Ι. Μελακόπουλος**, Πρόεδρος της ΣΕΕ, ο κ. **Εμ. Βάρδας** εκ μέρους του ΟΣΑ, ο κ. **Αθ. Κατσίκης**, Πρόεδρος του ΙΕΘΕ, ενώ την έναρξη των εργασιών του Συνεδρίου κήρυξε ο κ. **Αθ. Δεβλιώτης**, Πρόεδρος της ΕΟΟ. Με αφορμή την πρόσφατη αποχώρησή του από το ΔΣ της ΣΕΕ, ανακηρύχθηκε επίτιμο μέλος ο επί σειρά ετών Ταμίας του ΔΣ της Εταιρείας, κ. **Ηρακλής Φώσκολος**, και τιμήθηκε για την τεσσαρακονταετή προσφορά του σε αυτήν.

Το κατευθυνόμενο πρόγραμμα συμπληρώθηκε με πολυάριθμες εισηγήσεις, με στόχο να καλυφθεί κατά το δυνατόν το σύνολο του φάσματος της Κλινικής Οδοντιατρικής. Ιδιαίτερο ενδιαφέρον έδειξαν οι σύνεδροι για τη διαδραστική συνεδρία Στοματολογίας, την οποία συντόνισε ο κ. **Κ.Ι. Τόσιος**, με τους συνέδρους να έχουν τη δυνατότητα να συμμετέχουν με ηλεκτρονική ψήφο στη συζήτηση, ενώ κατάμεστο ήταν το αμφιθέατρο και κατά την ομιλία του καθηγητού κ. **Ν. Δόνου**, ο οποίος ως προσκεκλημένος ομιλητής της ITI παρουσίασε εκτενώς και με επιστημονική τεκμηρίωση το θέμα της διατήρησης της φατνιακής ακρολοφίας.

Οι σύνεδροι είχαν, επίσης, τη δυνατότητα να συμμετάσχουν σε πρακτικά σεμινάρια και master class. Πλήθος ελεύθερων ανακοινώσεων πλαισίωσαν το πρόγραμμα. Λαμβάνοντας υπόψη τη σημασία και την αναγκαιότητα της συνεχιζόμενης εκπαίδευσης στο χώρο της Οδοντιατρικής, αξίζει να γίνει ξεχωριστή αναφορά στην ανακοίνωση της κα. **Α. Καβαδέλλα** και ομάδας εργασίας. Σύμφωνα με αυτήν, η παγκόσμια τάση φαίνεται να είναι η μετάβαση από τα αμιγώς «ποσοτικά» προς τα «ποιοτικά» και τα «μικτά» μοντέλα οργάνωσης. Για την εφαρμογή ποιοτικών ή μικτών συστημάτων συνεχιζόμενης εκπαίδευσης χρειάζονται από την πλευρά του υπεύθυνου Φορέα: οργάνωση, έρευνα, αξιολόγηση αναγκών και προκλήσεων, μελέτη των βέλτιστων πρακτικών, εκσυγχρονισμός των διαδικασιών και φιλικά ηλεκτρονικά εργαλεία (e-portfolio, e-platforms), καθώς και επικοινωνία και συνεχής υποστήριξη των μελών του. Από την πλευρά του επαγγελματία απαιτούνται ικανότητες αυτό-αξιολόγησης, οργανωμένη προσέγγιση της συνεχούς επιμόρφωσης (π.χ. ατομικό πρόγραμμα επαγγελματικής ανάπτυξης -professional development plan), επιλογή δραστηριοτήτων βάσει των ατομικών μαθησιακών αναγκών, αξιολόγησή τους καθώς και αξιολόγηση της επίδρασής τους στην κλινική πράξη.

Στο βήμα ο καθηγητής κ. Ν. Δόνος αναπτύσσει το θέμα "Σύγχρονες τεχνικές για τη διατήρηση και ανάπλαση της φατνιακής ακρολοφίας".

Ο βραβευθείς με το 1ο βραβείο poster, προσφορά του "Ο.Β", κ. Π. Ντόβας με τα μέλη της κριτικής επιτροπής κα Ε. Χρυσομάλλη και κ.κ. Π. Λαμπρόπουλο και Κ. Χούπη.

Όπως πάντα, οι εργασίες του Συνεδρίου ολοκληρώθηκαν με τη συνεδρία e poster, με τις συμμετοχές σε αυτήν να αυξάνονται κάθε χρόνο. Η κριτική επιτροπή αποτελούμενη από τους κα. **Ε. Χρυσομάλη** και κ.κ. **Π. Λαμπρόπουλο** και **Κ. Χούπη** απένειμε το 1ο βραβείο στην εργασία των **Π. Ντόβα** και συν, το 2ο βραβείο στους **Η. Καρβελέα** και συν. και στην 3η θέση ισοψήφησαν οι εργασίες των **Β. Κατέχη** και συν. και των **Α. Τόσιου** και **Ι. Κούτλα.**

Σε σχετική ανακοίνωσή του, το ΔΣ της ΣΕΕ εξέφρασε τις θερμές του ευχαριστίες στον ΟΣΑ και την ITI Ελλάδας και Κύπρου για τη συνεργασία, τους προσκεκλημένους ομιλητές, όλους τους οδοντιάτρους και τους φοιτητές για τη συμμετοχή τους, καθώς και τους χορηγούς και τους εκθέτες για την υποστήριξή τους.

Το 56ο Ετήσιο Συνέδριο της ΣΕΕ έκλεισε με τις καλύτερες εντυπώσεις για τους συμμετέχοντες, ανανεώνοντας το ραντεβού του με τους συνέδρους για τον Σεπτέμβριο του 2020 στην Κατερίνη, όπου και θα πραγματοποιηθεί η 57η ετήσια επιστημονική διοργάνωση της ΣΕΕ με τη συνεργασία του ΟΣ Πιερίας.

Μεγάλη η ανταπόκριση του οδοντιατρικού κόσμου στο 8ο Πανελλήνιο Περιφερειακό Συνέδριο Ενδοδοντίας

Με τεράστια επιτυχία και αθρόα προσέλευση συνέδρων ολοκληρώθηκε το 8ο Πανελλήνιο Περιφερειακό Συνέδριο Ενδοδοντίας της Ελληνικής Ενδοδοντικής Εταιρείας (ΕΕΕ), το οποίο πραγματοποιήθηκε από τις 27 έως και τις 28 Σεπτεμβρίου 2019 στη φιλόξενη πόλη της Καλαμάτας με τη συνεργασία του Οδοντιατρικού Συλλόγου Μεσσηνίας, της Περιφέρειας Πελοποννήσου και του Δήμου Καλαμάτας.

Κεντρικό θέμα του φετινού συνεδρίου ήταν *«Η επιστήμη και η τέχνη της Ενδοδοντίας»* στο πλαίσιο του οποίου συγκροτήθηκε ένα πλούσιο επιστημονικό πρόγραμμα με την «σφραγίδα» καταξιωμένων στο χώρο ομιλητών, το οποίο περιελάμβανε θέματα που αφορούν την καινοτομία στην οδοντιατρική, τα σύγχρονα ερευνητικά δεδομένα κ.ά., κεντρίζοντας το ενδιαφέρον των συνέδρων.

Αναλυτικότερα, η *πρώτη μέρα* του συνεδρίου



Η Οργανωτική Επιτροπή θέλοντας να τιμήσει την μακρόχρονη προσφορά του προσφάτως εκλιπόντος ιδρυτή της ΕΕΕ, Σωτήρη Συκαρά, αφιέρωσε την φετινή, ετήσια επιστημονική εκδήλωση της Εταιρείας στη μνήμη του.

ξεκίνησε με ελεύθερες ανακοινώσεις, ενώ στη συνέχεια ακολούθησε συζήτηση με θέμα «Επανάληψη αποτυχημένης ενδοδοντικής θεραπείας» στην οποία συμμετείχαν με ομιλίες οι κ.κ **Μ. Δεϊμέζη, Γ. Σωτηρόπουλος, Γ. Δαρζέντας, Γ. Τζανετάκης**. Ακολούθησαν οι ομιλίες των

Με ιδιαίτερο ενδιαφέρον παρακολούθησαν οι σύνεδροι τις εργασίες του συνεδρίου.

κ.κ. **Α. Ζερβάκη** με αντικείμενο τον «Καθορισμό μήκους εργασίας» και **Π. Πανόπουλου** με θέμα «Διεύρυνση ρ.σ. με μηχανοκίνητα συστήματα ή με εργαλεία χειρός;» Το επιστημονικό πρόγραμμα της πρώτης μέρας του συνεδρίου ολοκληρώθηκε με μια σειρά από ενδιαφέρουσες ελεύθερες ανακοινώσεις.

Η *δεύτερη μέρα* του συνεδρίου ξεκίνησε με την ομιλία του κ. **Χ. Συκαρά** με θέμα τις μεθόδους έμφραξης ρ.σ., ενώ στη συνέχεια έλαβε τον λόγο ο κ. **Γ. Τζανετάκης** αναπτύσσοντας στην ομιλία του τα «Ενδοπεριοδοντικά προβλήματα». Την τέταρτη συνεδρία άνοιξε η κ. **Χ. Παπαδοπούλου** με θέμα την «Ενδοδοντική θεραπεία σε δόντια με αδιάπλαστο ακρορρίζιο» και ακολούθησε η εισήγηση της κ. **Ι. Οικονόμου** με τίτλο «Διακλυσμοί ρ.σ.» Από την πλευρά του ο κ. **Κ. Κωδωνάς** μίλησε για τα «Φάρμακα στην Ενδοδοντία», ενώ ο κ. **Ν. Οικονομίδης** για τα «Βιοϋλικά στην ενδοδοντική θεραπεία». Η πέμπτη συνεδρία έκλεισε με την παρουσίαση του κ. **Γ. Δεχουνιώτη** με θέμα «Αντιμετώπιση ιατρογενών προβλημάτων (διατρήσεις, βάθρα, σπασμένα μικροεργαλεία)».

Το επιστημονικό μέρος του συνεδρίου ολοκληρώθηκε την Κυριακή το απόγευμα με τις εισηγήσεις των κ.κ. **Α. Αγραφιώτη** και **Σ. Σπυρόπουλου** με θέμα την «Αποκατάσταση μύλης ΕΘ δοντιών» και την «Συνεργασία οδοντιάτρου με τον ειδικό», αντίστοιχα.

Στο πρακτικό σεμινάριο που είχε ενταχθεί στο πρόγραμμα του συνεδρίου, οι συμμετέχοντες είχαν την ευκαιρία να εξοικειωθούν με σύγχρονα συστήματα ΧΜΕ και έμφραξης. Παράλληλα, τη δεύτερη ημέρα του συνεδρίου πραγματοποιήθηκε και ενημέρωση για θέματα στοματικής υγείας και εξέταση των μελών του Συλλόγου Διαβητικών Μεσσηνίας «Η Γλυκιά Μεσσηνία», από οδοντιάτρους-μέλη του Ο.Σ. Μεσσηνίας.

Μετά την ενημέρωση και την εξέταση των μελών του Συλλόγου Διαβητικών Μεσσηνίας «Η Γλυκιά Μεσσηνία» από μέλη του Ο.Σ. Μεσσηνίας.

Τελετή έναρξης

Κατά την τελετή έναρξης, η οποία πραγματοποιήθηκε το βράδυ της Παρασκευής (27/9) ο Αιματολόγος και Δ/ντης της Μονάδας Μεσογειακής Αναιμίας κ. **Αδαμόπουλος Ιωάννης** παρουσίασε ομιλία με θέμα «Δωρεά μυελού των οστών», η οποία κέντρισε το ενδιαφέρον όλων,

Ο κ. Ι. Αδαμόπουλος.

καθώς ανέδειξε με μοναδικό τρόπο ότι η εθελοντική δωρεά μυελού των οστών/αιμοποιητικών κυττάρων είναι μια δωρεά στην οποία κορυφώνεται η προσφορά ενός ανθρώπου προς έναν συνάνθρωπό του, στον οποίο χαρίζει πραγματικά τη ζωή. Πολλοί σύνεδροι, μάλιστα, έγιναν δότες μυελού των οστών.

Στο πλαίσιο του συνεδρίου γιορτάστηκαν και τα 90 χρόνια λειτουργίας του Οδοντιατρικού Συλλόγου Μεσσηνίας (1929-2019), με μία εξαιρετικά ενδιαφέρουσα ομιλία από τον οδοντίατρο και μέλος του Δ.Σ. του Ο.Σ. Μεσσηνίας κ. **Καραμπάτσο Ηλία**, με πολλές ιστορικές αναδρομές που αφορούσαν την πορεία του Συλλόγου μέσα στο χρόνο. Επιπροσθέτως, σε

Ο κ. Η. Καραμπάτσος.

όλους τους καλεσμένους προσφέρθηκε κάρτα-ενθύμιο των 90 χρόνων λειτουργίας του Συλλόγου, η οποία προκάλεσε αίσθηση. Σε σχετική ανακοίνωσή του, ο Οδοντιατρικός Σύλλογος Μεσσηνίας εξέφρασε τις ευχαριστίες του προς τους εκπροσώπους της Εκκλησίας και της Πολιτείας, καθώς και τους εκπροσώπους φορέων και Συλλόγων, αλλά και τους εκπροσώπους Δ.Σ. των Οδοντιατρικών Συλλόγων της χώρας, που τίμησαν τη διοργάνωση δίνοντας το «παρών» στην επίσημη Τελετή Έναρξης του συνεδρίου.

Χαιρετισμούς απηύθυναν η Πρόεδρος της Ελληνικής Ενδοδοντικής Εταιρείας, κα **Μαρία Γεωργοπούλου,** η Πρόεδρος του Ο.Σ. Μεσσηνίας, κα **Γεωργία Θεοδωροπούλου**, ο Αντιπρόεδρος Α΄ της Ελληνικής Οδοντιατρικής Ομοσπονδίας, κ. **Νικόλαος Δέδες**, ο Εκπρόσωπος της Ιεράς Μητροπόλεως Μεσσηνίας, Πανοσιολογιότατος π. **Αλέξιος Παρώνης**, η Αντιδήμαρχος του Δήμου Καλαμάτας, κα **Ελένη Αλειφέρη**, ενώ την τελετή έναρξης κήρυξε ο Αντιπεριφερειάρχης κ. **Στάθης Αναστασόπουλος.**

Ο κ. Ν. Δέδες.

Η Πρόεδρος της Ε.Ε.Ε. Καθηγήτρια ΕΚΠΑ κα Γεωργοπούλου Μαρία και η Πρόεδρος του Ο.Σ. Μεσσηνίας κα Θεοδωροπούλου Γεωργία, κατά την τιμητική βράβευση.

Στο κοινωνικό μέρος του συνεδρίου ο αεικίνητος Σύλλογος Μεσσηνίας διοργάνωσε για τους συνέδρους και τα συνοδά μέλη επισκέψεις στο Ιστορικό Κέντρο της πόλης, το Αρχαιολογικό Μουσείο Καλαμάτας, τη «Συλλογή Ελληνικών Ενδυμασιών Βικτωρίας Καρέλια» και την Αρχαία Μεσσήνη, οι οποίες άφησαν τις καλύτερες εντυπώσεις στους συμμετέχοντες.

Κατά γενική ομολογία, το συνέδριο ήταν απόλυτα επιτυχημένο και ανταποκρίθηκε πλήρως στις προσδοκίες των συμμετεχόντων, καθώς τόσο η ΕΕΕ όσο και ο Οδοντιατρικός Σύλλογος Μεσσηνίας κατέβαλαν κάθε προσπάθεια προκειμένου να προσφέρουν στους συνέδρους ένα μεστό και ενδιαφέρον επιστημονικό πρόγραμμα, στην όμορφη και φιλόξενη πόλη της Καλαμάτας, η οποία παρείχε πολλές ευκαιρίες για χαλάρωση στο περιθώριο του συνεδρίου. Είναι δε σημαντικό να αναφερθεί, πως όλα τα μέλη του Δ.Σ. της Ελληνικής Ενδοδοντικής Εταιρείας χαρακτήρισαν το 8ο Συνέδριο ως ένα από τα καλύτερα των τελευταίων πολλών ετών, εξαίροντας την οργάνωση και τη φιλοξενία του Οδοντιατρικού Συλλόγου Μεσσηνίας.

ΟΔΟΝΤΙΑΤΡΙΚΗ ΣΧΟΛΗ ΕΚΠΑ
Ολοκλήρωση του προγράμματος συνεχιζόμενης εκπαίδευσης στα εμφυτεύματα, Ακαδημαϊκό έτος 2018-2019

Στη φωτογραφία διακρίνονται οι αποφοιτήσαντες με τον επιστημονικό υπεύθυνο του προγράμματος Καθηγητή κ. Η. Καρκαζή, τον Πρόεδρο της επιτροπής συνεχιζόμενης εκπαίδευσης Καθηγητή κ. Ι. Τζούτζα και τον Πρόεδρο της Οδοντιατρικής Σχολής Αθηνών Καθηγητή κ. Φ. Μαδιανό.

Σε μία σεμνή τελετή στην αίθουσα συνεδριάσεων της Οδοντιατρικής Σχολής του ΕΚΠΑ, απονεμήθηκαν την 1η Ιουλίου 2019, τα πιστοποιητικά παρακολούθησης στους αποφοιτήσαντες από το ετήσιο πρόγραμμα συνεχιζόμενης εκπαίδευσης στα εμφυτεύματα.

Δώδεκα μέλη ΔΕΠ και τέσσερεις εξειδικευμένοι οδοντίατροι πλαισιούμενοι από προσωπικό γραμματειακής, κλινικής και τεχνικής υποστήριξης καθοδήγησαν βήμα-βήμα τους εκπαιδευόμενους σε ένα πρόγραμμα υψηλού επιπέδου που περιελάμβανε 150 ώρες θεωρητικής, εργαστηριακής και κλινικής άσκησης κατανεμημένες σε 19 εκπαιδευτικές ημέρες.

Κατά κοινή ομολογία για μια ακόμα φορά το πρόγραμμα στέφθηκε με ιδιαίτερη επιτυχία, προδιαγράφοντας έτσι τη συνέχισή του.

Βιβλιοκρισία

Oral Surgery for Dental Students

Jeffrey A. Elo, Alan S. Herford

Εκδόσεις Thieme 2019

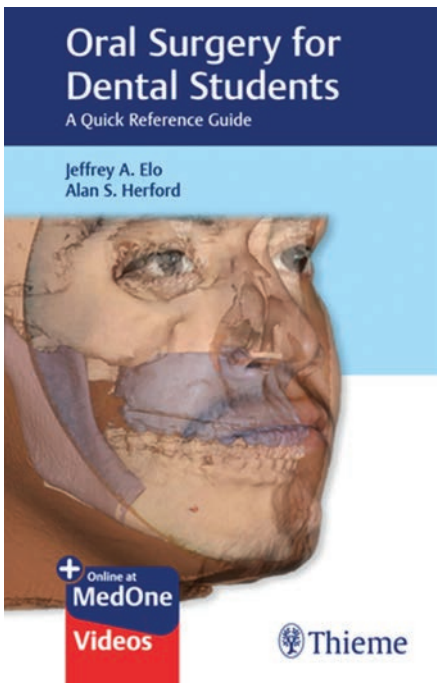

Πρόκειται για ένα βιβλίο, πρακτικό οδηγό και αναμφίβολα πολύτιμο βοηθό στα χέρια του φοιτητή Οδοντιατρικής και του νέου Οδοντίατρου που θα τον βοηθήσει να παρέχει ασφαλή και υψηλού επιπέδου περίθαλψη στον ασθενή του.

Η δομή του βιβλίου που αποτελείται από 253 σελίδες, είναι άριστα οργανωμένη καθιστώντας το εύχρηστο, κατατοπιστικό, με εντυπωσιακή πληρότητα παντρεύοντας την επιστημονική γνώση με την κλινική εμπειρία.

Ο αναγνώστης ξεκινά το ταξίδι βήμα - βήμα όπου το λιτό αλλά περιεκτικό κείμενο εμπλουτίζεται με 124 εξαίρετες φωτογραφίες βλαβών, ακτινογραφικών ευρημάτων και λεπτομερή γραφήματα ανατομικών στοιχείων καθώς και videos όπου χρειάζεται.

Επιπλέον, περιγράφεται εντυπωσιακά η επαγγελματική προσέγγιση του ασθενή όταν έλθει πρώτη φορά στο ιατρείο, ο εξοπλισμός του ιατρείου που απαιτείται, η εργονομία του χώρου και οι χειρουργικές τεχνικές για κάθε επέμβαση. Αναλυτικά εξάλλου περιγράφεται η ακτινογραφική ανάλυση και διάγνωση, καθώς και βλάβες της στοματικής κοιλότητας που χρήζουν χειρουργικής αντιμετώπισης. Ιδιαίτερο κεφάλαιο αφιερώνεται στην αντιμετώπιση επειγόντων περιστατικών και συμβαμμάτων, καθώς και στην οδοντιατρική περίθαλψη ασθενών με βεβαρυμένο ιατρικό ιστορικό.

Το βιβλίο περιέχει παραδείγματα και πρωτόκολλα περιπτώσεων ασθενών, όπως και την φαρμακευτική αγωγή κατά περίπτωση.

Συμπερασματικά πρόκειται για ένα πολύ χρήσιμο βιβλίο που θα αποτελέσει πολύτιμο βοηθό για τον φοιτητή και τους νέους Οδοντιάτρους.

Ελεάνα Στουφή
Οδοντίατρος- Στοματολόγος
Επισκέπτρια Λέκτωρ Παν. Harvard,, USA

Επιτυχημένη Αναγεννητική Θεραπεία στη χειρουργική στόματος και στην αισθητική της περιστοματικής περιοχής

Σάββατο 7 & Κυριακή 8 Δεκεμβρίου 2019

Η εταιρεία «Ιωάννης Τσαπράζης ΑΕ» διοργανώνει διήμερο σεμινάριο με θέμα: «Επιτυχημένη Αναγεννητική Θεραπεία στη χειρουργική στόματος και στην αισθητική της περιστοματικής περιοχής».

Το σεμινάριο περιλαμβάνει βήμα προς βήμα εκπαίδευση στη διαχείριση αναγεννητικών τεχνικών στο μαλακό και σκληρό ιστό της στοματικής περιοχής, καθώς και στην αναγέννηση του δέρματος και των χειλιών της περιστοματικής περιοχής.

Εκπαιδευτές:
Dr Joseph Choukroun, MD-Pain Clinic
Pr **Κλεοπάτρα Νακοπούλου**, BSc, DDS, MSc, PhD

Τόπος διεξαγωγής: Ξενοδοχείο **Crowne Plaza**, Μιχαλακοπούλου 50, Αθήνα.

Πληροφορίες- Εγγραφές: **Ιωάννης Τσαπράζης Α.Ε.**, τηλ. 210 7716416 & 210 7751000,
email:info@tsaprazis.gr, www.tsaprazis.gr, www.gmdahub.com

Νεα Ενδειξη Biodentine™
Η αντιστροφή της μη αναστρέψιμης πολφίτιδας

Το Biodentine™ σώζει τον πολφό ακόμη κι όταν υπάρχουν ενδείξεις και συμπτώματα μη αναστρέψιμης πολφίτιδας

Το Biodentine™ φέρνει ένα μοναδικό πλεονέκτημα για τη θεραπεία περίπου των 85% κλινικών περιστατικών μη αναστρέψιμης πολφίτιδας:

- Η θεραπεία του ζωντανού πολφού επιτρέπει τον καθολικό σχηματισμό γεφυρών οδοντίνης
- Με τη θεραπεία ελάχιστης παρέμβασης διατηρείται ο οδοντικός ιστός
- Άμεση ανακούφιση από τον πόνο για την άνεση του ασθενή σας
- Διαδικασία βιοενεργής έμφραξης με ευκολότερο πρωτόκολλο

Το Biodentine™ μας προσφέρει μια νέα επιλογή θεραπείας επιτρέποντας μας να σώζουμε περισσότερα δόντια!!!

Σύμφωνα με τη θέση της Ευρωπαϊκής Εταιρείας των Ενδοδοντιστών (ESE) για τη διαχείριση του εκτεθειμένου πολφού, που υποστηρίζεται από 3 κλινικές μελέτες οι οποίες διεξήχθησαν τα τελευταία 3 χρόνια παρουσιάζοντας 95% κλινική επιτυχία και επικυρωποιήθηκαν από το επιστημονικό προσωπικό της Septodont, το Biodentine™ μπορεί τώρα να χρησιμοποιηθεί με ασφάλεια ακόμη και σε δόντια που παρουσιάζουν σημεία και συμπτώματα μη αναστρέψιμης πολφίτιδας, εφόσον μπορεί να επιτευχθεί αιμόσταση μέσα σε 5 λεπτά. Αυτό το συμπέρασμα αντιπροσωπεύει περίπου άνω του 85% των κλινικών περιστατικών.

Εξαιτίας των μοναδικών του ιδιοτήτων, οι οδοντίατροι μπορούν να επεκτείνουν τη θεραπεία του ζωντανού πολφού χρησιμοποιώντας το Biodentine™ σε περιπτώσεις μη αναστρέψιμης πολφίτιδας, το οποίο επιτρέπει την καθολική δημιουργία γεφυρών οδοντίνης. Η θεραπεία είναι ελάχιστα επεμβατική για να διατηρηθεί όσο το δυνατό οδοντικός ιστός γίνεται. Ο ασθενής άμεσα ανακουφίζεται από τον πόνο που σχετίζεται με την φλεγμονή. Η διαδικασία της βιοενεργής έμφραξης με το Biodentine™ διευκολύνει τον οδοντίατρο γιατί χρησιμοποιεί ένα μόνο υλικό για να εμφράξει καθολικά την κοιλότητα, απλοποιώντας την εργασία του.

*Αν αιμόσταση δεν μπορεί να επιτευχθεί μετά την πολφοτομή, ακολουθεί πολφεκτομή και ενδοδοντική θεραπεία για να αποκατασταθεί το δόντι (ESE Position Paper, Duncan et al. 2017).

*Για περισσότερες πληροφορίες απευθυνθείτε στην εταιρεία **Τσαπράζης Ιωάννης ΑΕ τηλ: 210-7716416 ή στο website: www.tsaprazis.gr***

Purgo Dental Biologics Solution

Η εταιρεία Purgo Biologics που ιδρύθηκε το 1999 στη Σεούλ, Κορέα, χρησιμοποιώντας εξειδικευμένο ερευνητικό προσωπικό αναπτύσσεται ραγδαία στη δημιουργία ασφαλών βιοϋλικών για την ιστική και οστική αναγέννηση.

Ο χώρος παραγωγής της εταιρείας συμμορφώνεται με τα διεθνή πρότυπα ποιότητας. Κάθε στάδιο παραγωγής των βιολογικών μας διαλυμάτων ελέγχεται από την επιλογή της πρώτης ύλης μέχρι το τελικό προϊόν.

Κατάλογος Προϊόντων της εταιρείας:

1. THE Graft: πρόκειται για φυσικό υποκατάστατο οστού, το οποίο παράγεται από την απομάκρυνση όλων των οργανικών συστατικών του χοίρειου οστού. Παραμένει η φυσική πορώδης μήτρα του ανόργανου οστού που προσομοιάζει με τις φυσικές και χημικές δομές της μήτρας του ανθρώπινου οστού. Το μόσχευμα σταδιακά απορροφάται και αντικαθίσταται από οστό κατά τη διάρκεια της επουλωτικής διαδικασίας.

Είναι μόσχευμα:
- Ασφαλές και βιοσυμβατό
- Με υψηλή πορότητα και υδρόφιλο
- Με υψηλή καθαρότητα, ελεύθερο από οργανικά συστατικά, δεν υπάρχει ανοσολογική αντίδραση.

Η ποιότητα και η ασφάλεια ενός χοίρειου οστού έχει παρουσιαστεί επιστημονικά σε μελέτες in-vivo, in-vitro, σε τυχαιοποιημένη κλινική έρευνα και μεγάλες αναφορές κλινικών περιστατικών.

2. OpenTex: Μη απορροφήσιμη PTFE μεμβράνη υψηλής καθαρότητας, βιολογικά αδρανής, προσφέρει σταθερότητα και αντοχή στην αποκάλυψη και είναι αδιαπέραστη από βακτήρια.

3. OpenTex^{TR}: Μη απορροφήσιμη PTFE μεμβράνη με ενίσχυση τιτανίου, φέρει ιδανική ακαμψία και αντοχή στη δημιουργία χώρου, είναι εξαιρετική στην αλληλεπίδραση των ιστών και είναι ελάχιστα επεμβατική.

4. BioCover™: απορροφήσιμη μεμβράνη κολλαγόνου χοίρειας προέλευσης, βιοσυβατή και ασφαλής, εύκαμπτη και προσαρμοζόμενη και επιτρέπει μεγάλη πρόσφυση ιστών.

*Για περισσότερες πληροφορίες απευθυνθείτε στην εταιρεία **Τσαπράζης Ιωάννης ΑΕ τηλ: 210-7716416 ή στο website: www.tsaprazis.gr***

Πιστοποίηση 3Shape για τα κοπτικά DGShape-Roland

Η 3Shape, από τις δημοφιλέστερες κατασκευάστριες εταιρείες 3D dental scanners, πιστοποίησε τα κοπτικά DWX-4 και DWX-42W της DGShape by Roland για την αξιόπιστη συμβατότητα τους με το λογισμικό της, Trios Design Studio.

Το λογισμικό TRIOS Design Studio της 3Shape επιτρέπει στους επαγγελματίες να ολοκληρώνουν εντός της ίδιας μέρας προσθετικές εργασίες, δίνοντάς τους τη δυνατότητα όχι μόνο να σαρώνουν, αλλά να σχεδιάζουν και να παράγουν αρχεία για κοπή στεφανών, ένθετων / επενθέτων, γεφυρών, veneers, και επιεμφυτευματικών εργασιών (screw-retained crowns). Τα κοπτικά που μπορούν να συνεργαστούν με το συγκεκριμένο πρόγραμμα ελέγχονται, αξιολογούνται και πιστοποιούνται από την 3Shape.

Το DWX-42W και το DWX-4 της DGSHAPE αποτελούν ιδανικές λύσεις για οδοντιατρικές κλινικές που θέλουν να αξιοποιήσουν τα πλεονεκτήματα της ψηφιακής τεχνολογίας CAD/CAM για άμεση κατασκευή αποκαταστάσεων υψηλής αισθητικής και ακρίβειας. Και τα δύο μηχανήματα προσφέρουν εύκολη λειτουργία και απλές διαδικασίες συντήρησης που τα καθιστούν ιδανικά για τους επαγγελματίες. Γνωστά για την αξεπέραστη αξιοπιστία τους, τα κοπτικά DWX έχουν λάβει τις καλύτερες κριτικές από τους χρήστες τους για την ανεπιτήρητη λειτουργία τους και την εξαιρετική ποιότητα αποτελέσματος που παράγουν.

*Για περισσότερες πληροφορίες μπορείτε να απευθυνθείτε στην **Atlas Digital,** αντιπροσωπεία της DGShape-Roland, **www.dentaldigital.gr, τηλ. 210-9845771***

Ρωτήστε τον τεχνικό: Τα 9 σημεία του ΟΔΟΝΤΙΑΤΡΙΚΟΥ SERVICE

από τον **Δημήτρη Κατσιγιάννη**
Μηχανικό Βιοϊατρικής, Διευθυντή της Unimedica

Μία από τις κυριότερες παραμέτρους για την απρόσκοπτη λειτουργία του οδοντιατρείου είναι η ομαλή λειτουργία του εξοπλισμού μας, ιδίως σε περιόδους που η προσέλευση των ασθενών είναι αυξημένη. Η εμφάνιση βλαβών και δυσλειτουργιών ανατρέπει την ομαλή ροή των ραντεβού, προκαλεί καθυστερήσεις, νεύρα και άγχος και έχει οικονομικό κόστος! Όλα αυτά όμως θα είχαν αποφευχθεί αν είχε γίνει το ετήσιο σέρβις, κάτι που οι περισσότεροι οδοντίατροι παραμελούν.
Αν θέλουμε λοιπόν να αποφεύγουμε τις δυσάρεστες εκπλήξεις, δεν έχουμε παρά μια φορά τον χρόνο να καλούμε τον τεχνικό μας για το ετήσιο σέρβις.

Ας δούμε λοιπόν τι περιλαμβάνει:

1. **Ρύθμιση προβολέα:** Έλεγχος εστίασης δέσμης φωτός, ρύθμιση μπράτσων για σταθεροποίηση θέσης
2. **Ρύθμιση έδρας:** έλεγχος προγραμματισμού αυτόματων θέσεων, έλεγχος σταθεροποίησης προσκέφαλου, λάδωμα αξόνων και μοτέρ κίνησης της έδρας για την αποφυγή φθορών.

3. **Καθαρισμός άκρων σωληνώσεων** αναρρόφησης και σιελαντλίας και έλεγχος για πιθανή αντικατάσταση λόγω ακαμψίας που παρατηρείται σε βάθος χρόνου.
4. **Έλεγχος ταμπλέτας** (καθάρισμα και λάδωμα χειρολαβών, έλεγχος πίεσης νερού και αέρα χειρολαβών, έλεγχος και ρύθμιση χειρολαβής υπερήχων, μέτρηση έντασης πηγής φωτός στον φωτοπολυμερισμό.)

5. **Έλεγχος και προληπτική αντικατάσταση σωληνώσεων** κεντρικής παροχής νερού και αέρος
6. **Έλεγχος κομπρεσέρ:** για ύπαρξη υγρασίας ή σκουριάς στον κάδο, έλεγχος χρόνου πλήρωσης της δεξαμενής αέρος, έλεγχος βαλβίδας εξαέρωσης.
7. **Έλεγχος μοτέρ χειρουργικής αναρρόφησης** και καθαρισμός φίλτρων
8. **Έλεγχος ακτινογραφικού** με τη βοήθεια φθορίζουσας πλάκας
9. **Έλεγχος και ρύθμιση κλιβάνου:** καθαρισμός φίλτρων νερού, ρύθμιση πόρτας προς αποφυγή διαρροών

*Για περισσότερες διευκρινίσεις μπορείτε να επικοινωνήσετε μαζί μας στο **210 7777936** ή να μας στείλετε τις απορίες σας στο **unimedica.hellas@gmail.com***

Helioseal® F Plus
Το αποτελεσματικό εμφρακτικό οπών και σχισμών

Αποτελεσματική προστασία οπών και σχισμών. Γρήγορη και εύκολη έμφραξη σχισμών σε παιδιά και εφήβους.
Το Helioseal F Plus, το εμφρακτικό οπών και σχισμών από την Ivoclar Vivadent, βοηθά στην πρόληψη της τερηδόνας: Το νέο εμφρακτικό υλικό είναι λεπτόρρευστο και μπορεί να εφαρμοστεί σε πολύπλοκες επιφάνειες - ακόμα και στην άνω γνάθο. Επιτυγχάνει απόφραξη των ορίων παρέχοντας αποτελεσματική προστασία έναντι των τερηδονογόνων βακτηρίων. Λεπτόκοκκες ενισχυτικές ουσίες εξασφαλίζουν λεία επιφάνεια έμφραξης.

Το Helioseal F Plus - Το αποτελεσματικό εμφρακτικό οχισμών διατίθεται σε σύριγγες των 1.25g και σε Cavifils που περιέχουν 0.1g του προϊόντος.

Αποτελεσματική θεραπεία
Η εύκολη στη χρήση σύριγγα σας επιτρέπει να διανέμετε και να εφαρμόζετε τη σωστή ποσότητα του Helioseal F Plus ακριβώς όπου χρειάζεται. Το λεπτό άκρο βοηθάει στην ταχεία και ακριβή τοποθέτηση σε σχισμές. Με τη βοήθεια μιας κατάλληλης συσκευής φωτοπολυμερισμού, όπως το Bluephase® Style ή το Bluephase® G4 από την Ivoclar Vivadent, το εμφρακτικό μπορεί να πολυμεριστεί σε μόλις δέκα δευτερόλεπτα. Η ακριβής εφαρμογή, οι εξαιρετικές ιδιότητες ροής και διαβροχής μαζί με τους εξαιρετικά σύντομους χρόνους φωτοπολυμερισμού καθιστούν το Helioseal F Plus την πρώτη σας επιλογή όταν πρόκειται για έμφραξη σχισμών γρήγορα και αποτελεσματικά σε παιδιά και εφήβους.
Το Helioseal® και το Bluephase® είναι σήματα κατατεθέντα της Ivoclar Vivadent AG.

Bio3™
ΕΜΦΥΤΕΥΜΑ Bio3

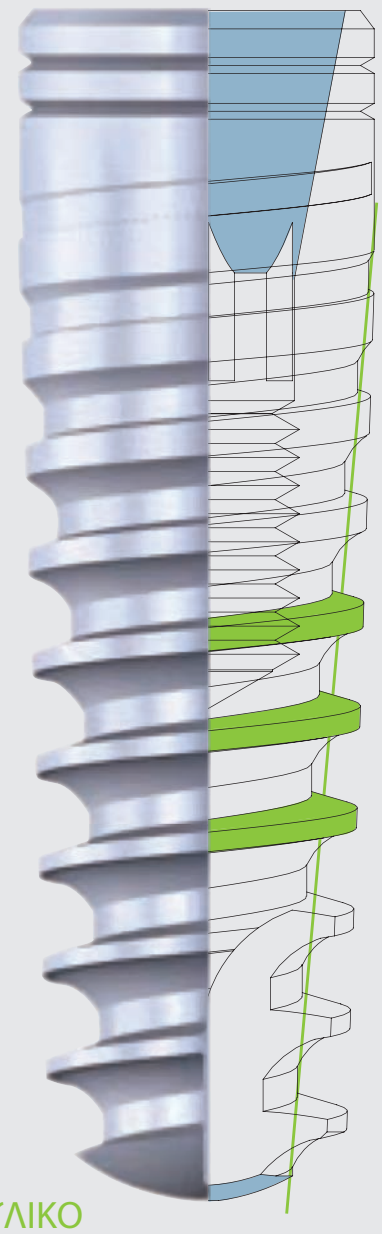

Bio3 IMPLANT PROGRESSIVE
Γκάμα κωνικών οδοντικών εμφυτευμάτων

ΚΩΝΙΚΗ ΣΥΝΔΕΣΗ — Η κωνική σύνδεση με εσωτερικό εξάγωνο προσφέρει ακρίβεια σύνδεσης εμφυτεύματος-abutment και επομένως, επηρεάζει τη διαδικασία σταθεροποίησης των μόνιμων προσθετικών αποκαταστάσεων. Η κωνικότητα 12° προσφέρει αυτή τη σύνδεση με άριστη εφαρμογή και σταθερότητα. Η κωνική σύνδεση είναι απόλυτα ανθεκτική έναντι των βακτηρίων και εμφανίζει άριστα αποτελέσματα στη μείωση της συμπίεσης στο αυχενικό τμήμα του εμφυτεύματος.

ΧΑΡΑΚΤΗΡΙΣΤΙΚΑ — -Εμφύτευμα σπειροειδούς σχήματος με σπείρες επεμβατικού σχεδιασμού που αναπτύχθηκε για καλύτερη αρχική σταθερότητα, επομένως συστήνεται να χρησιμοποιηθεί σε οστικούς τύπους II, III και IV.
-Το κωνικό σώμα του εμφυτεύματος συνδυάζεται άριστα με το σχήμα του τρυπάνου για ακριβή προσαρμογή με το οστό.
-Η κωνικότητα του σώματος του εμφυτεύματος βελτιώνει το χαρακτηριστικό της αυτοπροσαρμογής. Το μη επεμβατικό ακρορριζικό τμήμα του εμφυτεύματος προλαμβάνει τη βλάβη ανατομικών μορίων κατά την ανύψωση ιγμορείου.
-Εναλλαγή πλατφόρμας.

ΑΚΡΟΡΡΙΖΙΚΟ ΤΜΗΜΑ — Λόγω του σχεδιασμού ακριβείας του ακρορριζικού τμήματος του εμφυτεύματος μπορεί να προληφθεί η βλάβη των ανατομικών οστικών δομών και να δοθεί η δυνατότητα στον εμφυτευματολόγο να μειώσει το χρόνο της χειρουργικής φάσης στης θεραπείας με εμφυτεύματα. Το εμφύτευμα Progressive δίνει τη δυνατότητα επίλυσης οποιονδήποτε κλινικών προβλημάτων ακόμη και σε πολύ σύνθετες περιπτώσεις.

Bio3 IMPLANT ADVANCED
Γκάμα κωνικών οδοντικών εμφυτευμάτων

ΚΩΝΙΚΗ ΣΥΝΔΕΣΗ — Η κωνική σύνδεση με εσωτερικό εξάγωνο προσφέρει ακρίβεια σύνδεσης εμφυτεύματος-abutment και επομένως, επηρεάζει τη διαδικασία σταθεροποίησης των μόνιμων προσθετικών αποκαταστάσεων. Η κωνικότητα 12° προσφέρει αυτή τη σύνδεση με άριστη εφαρμογή και σταθερότητα. Η κωνική σύνδεση είναι απόλυτα ανθεκτική έναντι των βακτηρίων και εμφανίζει άριστα αποτελέσματα στη μείωση της συμπίεσης στο αυχενικό τμήμα του εμφυτεύματος.

ΧΑΡΑΚΤΗΡΙΣΤΙΚΑ — -Εμφύτευμα σπειροειδούς μορφολογίας με κλασικές τριγωνικές σπείρες δύο εναλλασσόμενων μηκών, αυτοπροσαρμοζόμενο. Αναπτύχθηκε για καλύτερη αρχική σταθερότητα. Μπορεί να χρησιμοποιηθεί σε διάφορους οστικούς τύπους.
-Το κωνικό σώμα του εμφυτεύματος συνδυάζεται άριστα με το σχήμα του τρυπάνου για ακριβή προσαρμογή με το οστό.
-Η κωνικότητα του σώματος του εμφυτεύματος βελτιώνει το χαρακτηριστικό της αυτοπροσαρμογής. Το μη επεμβατικό ακρορριζικό τμήμα του εμφυτεύματος προλαμβάνει τη βλάβη ανατομικών μορίων κατά την ανύψωση ιγμορείου.
-Εναλλαγή πλατφόρμας.

ΑΚΡΟΡΡΙΖΙΚΟ ΤΜΗΜΑ — Ένα ακρορριζικό τμήμα εμφανίζει οξείες σπείρες και αντιπεριστροφικές σχισμές. Λόγω της ειδικής μορφολογίας του ακρορριζικού τμήματος μπορεί να προλάβει τη βλάβη των ανατομικών οστικών δομών.

ΥΛΙΚΟ
Τιτάνιο Grade 4

SBdent
Μάγερ 21, Αθήνα
4ος Όροφος
Τηλ: 216 8093450
Email: info@sbdent.gr

Bio3 Implants GmbH

Αναζήτησεις Λόγου και Τέχνης

Του **Γεράσιμου Δουβίτσα** Αναπληρωτή Καθηγητή Οδοντιατρικής Σχολής ΕΚΠΑ

Σύγχρονοι Έλληνες Ποιητές 1

Νάνος Βαλαωρίτης
(1921 – 2019)



Γεννήθηκε στην Λωζάννη, στην Ελβετία και ήταν γιός του Διπλωμάτη Κωνσταντίνου Βαλαωρίτη, γιού του Ιωάννη Α. Βαλαωρίτη. Γράφει από νέος, πρωτοδημοσιεύει στα Νέα Γράμματα το 1939. Το 1944 δραπετεύει απ' την γερμανοκρατούμενη Ελλάδα μέσω του Αιγαίου στην Τουρκία, από εκεί στη Μέση Ανατολή και τελικά στην Αίγυπτο όπου συναντάει τον Σεφέρη ο οποίος υπηρετούσε την εξόριστη ελληνική κυβέρνηση ως γραμματέας της ελληνικής πρεσβείας στο Κάιρο. Το 1944 μετά από προτροπή του Σεφέρη ο Βαλαωρίτης ταξιδεύει στο Λονδίνο για να βοηθήσει στην ανάπτυξη λογοτεχνικών δεσμών μεταξύ Ελλάδας και Βρετανίας. Συναντά τους Τ.Σ. Έλιοτ, Γ.Χ. Όντεν, Ντύλαν Τόμας και εργάζεται για τον Λούις ΜακΝις στο BBC.
Εκτός από τη μελέτη αγγλικής λογοτεχνίας στο πανεπιστήμιο του Λονδίνου, κάνει και μεταφράσεις (στα αγγλικά) Ελλήνων μοντερνιστών ποιητών, μεταξύ των οποίων του Ελύτη και του Εμπειρίκου. Το 1947 εκδίδει την *Τιμωρία των Μάγων*, την πρώτη του ποιητική συλλογή, στο Λονδίνο. Από το 1954 μέχρι το 1960 συμμετέχει στην ομάδα των σουρεαλιστών του Παρισιού. Στο Παρίσι γνώρισε την μελλοντική (1960) σύζυγό του, την Αμερικανίδα Μαρί Γουίλσον (1922-2017).
Το 1960 επιστρέφει στην Ελλάδα, και ανάμεσα 1963 και 1967 είναι ο εκδότης και διευθυντής του λογοτεχνικού περιοδικού «Πάλι».
Όταν η χούντα έρχεται στην εξουσία το 1967, νιώθει πως δεν έχει άλλη επιλογή παρά να αυτοεξοριστεί, έτσι το 1968 ταξιδεύει στις ΗΠΑ όπου και διδάσκει συγκριτική λογοτεχνία και δημιουργικό γράψιμο στο πανεπιστήμιο του Σαν Φρανσίσκο, μια θέση που κράτησε για 25 χρόνια. Το 1983 βραβεύεται με το Α' Κρατικό Βραβείο Ποίησης για τη συλλογή του *Μερικές γυναίκες* (ενώ είχε αρνηθεί ανάλογη βράβευση το 1958. Το 1976 είχε επίσης αρνηθεί την πρόταση να γίνει αντεπιστέλλον μέλος της Ακαδημίας Αθηνών). Το Δεκέμβριο του 2009 του απονεμήθηκε το Μεγάλο Βραβείο Λογοτεχνίας για το σύνολο του έργου του.
Το 2009 προκλήθηκαν αντιδράσεις όταν άφησε να εννοηθεί ότι στηρίζει ανοιχτά τον ΣΥΡΙΖΑ, κάτι που αργότερα διέψευσε ο ίδιος με επίσημες δηλώσεις του. Προηγουμένως είχε ταχτεί με το κόμμα των Οικολόγων Πράσινων.
Θεατρικά του έργα έχουν παιχτεί σε Παρίσι, Σπολέτο, Ώρχους και Αθήνα. Έχει συνεργαστεί με τα λογοτεχνικά περιοδικά Τετράδιο, Σήμα, Horizon, New Writing και Daylight.

Ποίηση
- *Η Τιμωρία των Μάγων*, ιδιωτική έκδοση, 1947
- *Κεντρική Στοά*, ιδιωτική έκδοση, 1958
- *Terre de Diamant*, ιδιωτική έκδοση, 1958
- *Κάποιος*, 1963
- *Hired Hieroglyrhs*, 1970
- *Diplomatic Relations*, 1971
- *Ανώνυμο Ποίημα του Φωτεινού Αηγιάννη*, 1977
- *Εστίες Μικροβίων*, 1977
- *Ο Ήρωας του Τυχαίου*, 1979
- *Flash Bloom*, 1980
- *Η Πουπουλένια Εξομολόγηση*, 1982
- *Μερικές Γυναίκες*, Α' Κρατικό Βραβείο Ποίησης, 1983
- *Ο Διαμαντένιος Γαλήνευτής*, 1981
- *Ποιήματα 1*, 1983
- *Στο Κάτω Κάτω της Γραφής*, 1984
- *Ο Έγχρωμος Στυλογράφος*, 1986
- *Ποιήματα 2*, 1987
- *Ανιδεογράμματα*, 1996
- *Ήλιος, ο δήμιος μιας πράσινης σκέψης*, 1996
- *Αλληγορική Κασσάνδρα*, 1998
- *Μικρός θρήνος*
- *Με πλοίο*

Πεζά
- *Ο Προδότης του Γραπτού Λόγου*, διηγήματα, 1980
- *Απ' τα Κόκκαλα Βγαλμένη*, μυθιστόρημα, 1982
- *Ο Θησαυρός του Ξέρξη*, μυθιστόρημα, 1984
- *Η Δολοφονία*, νουβέλα, 1984
- *Ο Ομιλών Πίθηκος ή Παραμυθολογία*, 1986
- *My Afterlife Quaranteed*, διηγήματα, 1990
- *Η Ζωή μου Μετά Θάνατον Εγγυημένη*, διηγήματα, 1993
- *Παραμυθολογία*, 1996
- *Ο Σκύλος του Θεού*, 1998
- *Τα Σπασμένα Χέρια της Αφροδίτης της Μήλου*, 2002
- *Γνωρίζετε την Ελπινίκη;*, διηγήματα, 2005

Δοκίμια
- *Ανδρέας Εμπειρικός*, 1989
- Για μια Θεωρία της Γραφής, 1990
- *Μοντερνισμός*, Πρωτοπορία και Πάλι, 1997
- *Αριστοτέλης Βαλαωρίτης, Ένας Ρομαντικός*, 1998

Η γέννηση του κόσμου

ΛΕΝΕ ΠΟΛΛΟΙ ότι ο Κόσμος γεννήθηκε ανάποδα.

Μ΄αυτό δεν είναι αλήθεια. Όσοι ήταν εκεί είπανε ότι γεννήθηκε κανονικά, με το κεφάλι κάτω κι όχι με τα πόδια απάνω.

Η μάνα του Κόσμου ήταν μια φοβερή, μια μέγαιρα με τριχωτό κεφάλι, με νύχια και με δόντια σουβλερά σαν βελόνες.

Αλλά ο Κόσμος ήταν όμορφος -ωραίος από την πρώτη στιγμή και τον καμάρωσε πρώτα ο ήλιος, ο θείος του και η σελήνη η θεία του κι ύστερα όλα τ΄ άστρα τ΄ουρανού τα ξαδέρφια του.

Κατόπιν τον καμάρωσαν η θάλασσα και τα βουνά ύστερα τον καμάρωσαν τα ποτάμια, οι βράχοι, τα δέντρα, οι βροχές, τα σύννεφα.

Όλοι τον καμάρωναν ίσαμε και τ΄ άγρια και τα ήμερα θεριά και τα πουλιά και τα ερπετά και στο βυθό της θάλασσας τα ψάρια.

Μόνο ένας δεν τον καμάρωνε, ο Πατέρας του.

Αυτός ήταν ζηλιάρης και φθονερός και λεγόταν Άβυσσος. Ήρθε μια μέρα στη μάνα του και προσπάθησε να ρίξει τον Κόσμο κάτω από ΄να μεγάλο γκρεμνό που του άνοιξε μπροστά του.

Μα οι άγγελοι δώσανε στον Κόσμο φτερά και πέταξε. Και οι δαίμονες ακόμα τον μακάριζαν καθώς πετούσε.

Τότες για να εκδικηθεί ο Άβυσσος πήγε κι έκανε τρία άλλα παιδιά με τη Μέγαιρα τη μάνα του- έκανε το Χρόνο, τη Φθορά και το Κενό.

Από τότες οι τρεις αυτοί συναγωνίζονται ποιος θα καταλύσει πρώτος τον ωραίο Κόσμο- που για μια στιγμή τον έχουμε κι ύστερα τον χάνουμε όλα εμείς τα πλάσματα της Στιγμής που μας τρώει η Φθορά μετά από λίγα Χρόνια και ξαναγυρίζουμε στο Κενό.

Αναερείπωση

Καὶ
φοβᾶμαι ἀκόμη τῶν χεριῶν μου
τὸ ἄγγιγμα στὶς πέτρες τοῦτες
μὴν ἐπιτείνει τὴ φθορά, μὴν ἐπισπεύδει
τῶν ἐρειπίων τὴν ἐρείπωση.
ΑΘΩΣ ΔΗΜΟΥΛΑΣ

Πότε μὲ εἶχες φέρει ἐδῶ
νὰ μὲ ξεναγήσεις στοὺς χρησμούς;
Νὰ ρωτήσω τὴ μάντιδα Μνήμη.
Ἢ ἄλλη, ἡ διπλανὴ ἱέρεια Λήθη,
ἔχει πολὺ κόσμο πνίγεται στὴ δουλειὰ
ἀμάσητα καταπίνει τὰ καπνώδη φύλλα
τῶν λησμονητέων.

Βρέχει ἀπὸ χτές.
Ὅ,τι βλέπω ἀπ᾽ τὸ παράθυρο τοῦ ἑστιατορίου
θέλει νὰ χαθεῖ. Μὲ τὸ ζόρι συγκρατῶ ἀντίκρυ
τοὺς κίονες μὴν πέσουν τῆς Ἀθηνᾶς Προναίας
-νὰ προσέξω ὅταν θὰ καθαρογράφω αὐτὴ τὴ θέα
μὴ μὲ παρασύρει ὁ δαίμων τῆς συνήχησης
καὶ γράψω Προνέας. Θὰ ποῦν πὼς ξεναγῶ
στὰ ἐρείπια καθρέφτη.

Βρέχει. Καταφεύγουν στὸ ἑστιατόριο
μεγάλες παρέες θορύβων.
Συντοπῖτες, ἐραστὲς τῆς ἱστορίας, ζευγάρια
Ἐρωτευμένα –σπουδαστὲς τοῦ μέλλοντός τους
περιηγητικοὶ συνταξιοῦχοι,
ἀναπαλαιωτὲς τῆς ἀνίας οἰκογένειες
σωματεῖα πρόεδροι ὁμιλήτριες ἀνθοδέσμες.

Ρέουν ξένες γλῶσσες σὲ ποτηράκια τῆς δικῆς μας
ξιφομαχεῖ μὲ τὰ μαχαιροπήρουνα ἡ βροχὴ
καταβροχθίζοντας μερίδες συζητήσεων, μπουκάλια
κρασιοῦ ξελαιμιάζονται νὰ διηγοῦνται
ἀνέκδοτα ἀστεῖα σπᾶνε γέλια.
Οἱ σερβιτόρες ἐντυπώσεις πηδοῦν ἐκστασιασμένες
ἀπὸ τραπέζι σὲ τραπέζι
κραυγαλέα ἐπιδόρπια παραγγέλνει ἡ συντροφικότης.

Ἐνῷ ἐγὼ σέβομαι – συντρώγω χαμηλόφωνα
μὲ τὸ ἕνα ἀπολλώνειο κουβέρ μου.

Κική Δημουλά
(1931 -)

Το πατρικό της όνομα είναι Βασιλική Ράδου. Γεννήθηκε και κατοικεί στην Αθήνα. Το 1952 παντρεύτηκε τον ποιητή και πολιτικό μηχανικό Άθω Δημουλά, με τον οποίο απέκτησε δύο παιδιά, τον Δημήτρη (1956) και την Έλση (1957). Εργάστηκε σαν υπάλληλος στην Τράπεζα της Ελλάδος από το 1949 έως και το 1973. Είναι πρόεδρος του ιδρύματος Κώστα και Ελένης Ουράνη (κοινωφελές Ν.Π.Ι.Δ. υπό την αιγίδα της Ακαδημίας Αθηνών).
Τιμήθηκε το 1972 με το Β΄ Κρατικό Βραβείο Ποίησης για τη συλλογή *«Το λίγο του κόσμου»*, το 1989 με το Κρατικό Βραβείο Ποίησης για τη συλλογή *«Χαίρε ποτέ»* και το 1995 με το Βραβείο Ουράνη της Ακαδημίας Αθηνών για τη συλλογή *«Η εφηβεία της λήθης»*. Ποιήματά της έχουν μεταφραστεί στα Αγγλικά, στα Γαλλικά, στα Ισπανικά, στα Ιταλικά, στα Πολωνικά, στα Βουλγαρικά, στα Γερμανικά και στα Σουηδικά.
Σε μία ομιλία της για την ποίηση η Δημουλά όρισε ως εξής το ποίημα:
«Βαδίζεις σε μιαν έρημο. Ακούς ένα πουλί να κελαηδάει. Όσο κι αν είναι απίθανο να εκ-

κρεμεί ένα πουλί μέσα στην έρημο, ωστόσο εσύ είσαι υποχρεωμένος να του φτιάξεις ένα δέντρο. Αυτό είναι το ποίημα».

Πράγματι η ποίηση της Δημουλά ανθεί πάνω στο άνυδρο έδαφος της στέρησης, της απώλειας, της συναισθηματικής ματαίωσης και, προκειμένου για τα μετά από τη συλλογή «*Χαίρε ποτέ*» ποιήματά της, πάνω στο έδαφος της απουσίας του αγαπημένου προσώπου. Αυτή τη στέρηση κι αυτή την απουσία αναπληρώνει επιτυγχάνοντας μέσα στο χώρο της ποίησης την επικοινωνία με ένα εσύ, με τον άλλον που λείπει, επικοινωνία που η πραγματικότητα αρνείται. Και από αυτή την άποψη η ποίηση της Δημουλά, όσο πικρά συναισθηματικά φορτία κι αν κουβαλά, στην ουσία επιτυγχάνει την κάθαρση και τη λύτρωση.

Μέσα στον ποιητικό της χώρο, κατοικεί η ίδια περιστοιχισμένη από τα άψυχα αντικείμενα και από τις αφηρημένες έννοιες. Στις τελευταίες, δίνει υπόσταση υποκειμένων, επιτρέποντάς τους έτσι να κινούνται, να αισθάνονται, να πάσχουν και γενικώς να συμπεριφέρονται ως δρώντα πρόσωπα. Υπάρχει, δηλαδή, κατά κανόνα μία ακινησία του ποιητικού εγώ, του μόνο έμψυχου εγκάτοικου του ποιητικού της κόσμου, και αντιστοίχως μία αέναη κινητικότητα του αφηρημένου. Πρόκειται για ένα από τα πιο ευδιάκριτα χαρακτηριστικά της ιδιότυπης ποιητικής φωνής της.

Συνεχή και αδιάλειπτα είναι τα σχόλια που αφορούν την απώλεια του χρόνου και τη φθορά, που αυτή η απώλεια συνεπάγεται, και διάχυτη η υπαρξιακή αγωνία.

Χαρακτηριστική είναι η γλωσσική της τόλμη που συχνά την οδηγεί σε μία ιδιαίτερα ευρηματική λεξιπλασία.

Η ποίηση της Δημουλά προσφέρει φιλόξενη στέγη σε καθημερινές πληγές και κοινά ανθρώπινα βιώματα, τολμά να δώσει διάσταση ποιητική και φιλοσοφική σε ποιήματα που αντλούν υλικό από το περιβάλλον του οικιακού βίου, και κατορθώνει να άρει τη γυναικεία καθημερινότητα στη σφαίρα της αυθεντικής ποίησης.

Σκύβοντας ουρανό ατένιζα.
Που έφτιαξα από πτώσεις.
Μαζεύοντας σπυρί-σπυρί
ό,τι δεν αφομοίωνε το ύψος.
(Το τελευταίο σώμα μου, 1981)

Διακρίσεις

- 2001, Χρυσός Σταυρός του Τάγματος της Τιμής από τον Πρόεδρο της Δημοκρατίας Κωνσταντίνο Στεφανόπουλο.
- 2002, τακτικό μέλος της Ακαδημίας Αθηνών, στην οποία κατέλαβε την έδρα των γραμμάτων που είχε μείνει κενή μετά τον θάνατο του Νικηφόρου Βρεττάκου — η τρίτη γυναίκα στην ιστορία της Ακαδημίας (μετά τις Γαλάτεια Σαράντη και Αγγελική Λαΐου).
- 20 Μαΐου του 2015, αναγορεύτηκε σε επίτιμη διδάκτωρ της Θεολογικής Σχολής του ΑΠΘ.

Βραβεία

- 1964(;), Εύφημη μνεία από την Ομάδα των Δώδεκα, για την ποιητική συλλογή Επί τα ίχνη.
- 1972, Β΄ Κρατικό Βραβείο Ποίησης, για την ποιητική συλλογή Το λίγο του κόσμου.
- 1989, Α΄ Κρατικό Βραβείο Ποίησης, για την ποιητική συλλογή Χαίρε ποτέ.
- 1997, Βραβείο Ιδρύματος Κώστα και Ελένης Ουράνη της Ακαδημίας Αθηνών, για την ποιητική συλλογή Η εφηβεία της λήθης.
- 2001, Αριστείο των Γραμμάτων της Ακαδημίας Αθηνών, για το σύνολο του έργου της.
- 2003, Μακεδονικό Βραβείο, για το σύνολο του έργου της.
- 2009, Ευρωπαϊκό Βραβείο Λογοτεχνίας (Prix Européen de Littérature), για το σύνολο του έργου της.
- 2010, Μεγάλο Κρατικό Βραβείο Λογοτεχνίας, για το σύνολο του έργου της.

Θέματα που κυριαρχούν στα ποιήματά της είναι η απουσία, η φθορά, η απώλεια, η μοναξιά και ο χρόνος. Χαρακτηριστικά της ποίησής της είναι η προσωποποίηση αφηρημένων εννοιών, η ασυνήθιστη χρήση κοινών λέξεων και η πικρή φιλοπαίγμων διάθεση. Ποιήματά της έχουν μεταφραστεί στα Αγγλικά, τα Γαλλικά, τα Ισπανικά, τα Ιταλικά, τα Πολωνικά, τα Βουλγαρικά, τα Γερμανικά και τα Σουηδικά. Αποσπάσματα του έργου της έχουν συμπεριληφθεί στα σχολικά διδακτικά βιβλία.

Ποιητικές συλλογές

- Ποιήματα, 1952 (αποκηρυγμένα)
- *Έρεβος,* 1956, εκδόσεις «Στιγμή», Αθήνα 1990
- *Ερήμην*, εκδ. Δίφρος, Αθήνα 1958. Εκδ. «Στιγμή», 1990.
- *Επί τα ίχνη*, εκδ. «Φέξης» Αθήνα 1963. Εκδ. «Στιγμή», 1989.
- *Το λίγο του κόσμου*, εκδ. «Νεφέλη», Αθήνα 1971, 1983. Εκδ. «Στιγμή», 1990.
- *Το τελευταίο σώμα μου*, εκδ, «Κείμενα», Αθήνα 1981. Εκδ. «Στιγμή», 1989.
- *Χαίρε ποτέ*, «Στιγμή», 1988
- *Η εφηβεία της λήθης*, «Στιγμή», 1994
- *Ποιήματα*, εκδόσεις «Ίκαρος», Αθήνα 1998 (Συγκεντρωτική έκδοση· περιλαμβάνονται όλες οι προηγούμενες συλλογές εκτός από τα Ποιήματα.)
- *Ενός λεπτού μαζί*, «Ίκαρος», 1998
- *Ήχος απομακρύνσεων*, «Ίκαρος», 2001
- Χλόη θερμοκηπίου, «Ίκαρος», 2005
- *Συνάντηση,* Γιάννης Ψυχοπαίδης, Κική Δημουλά, «Ίκαρος», 2007 (ανθολογία με εβδομήντα τρία ζωγραφικά έργα του Γιάννη Ψυχοπαίδη)
- *Μεταφερθήκαμε παραπλεύρως*, «Ίκαρος», 2007
- *Τα εύρετρα*, «Ίκαρος», 2010
- *Δημόσιος καιρός*, «Ίκαρος», 2014
- *Άνω τελεία*, «Ίκαρος», 2016

www.odvima.gr
Κάντε κλικ στην ηλεκτρονική μας διεύθυνση

GT GRADIENT TECHNOLOGY

IPS e.max®

ZirCAD

Prime

Επαναπροσδιορισμός των ολοκεραμικών – με τεχνολογία διαβάθμισης – Gradient Technology:
Αισθητική υψηλών προδιαγραφών με 1200 MPa για όλες τις ενδείξεις *

**All ceramic,
all you need.**

zircadprime.ipsemax.com

*από μονήρεις στεφάνες έως γέφυρες 14 τεμαχίων

www.ivoclarvivadent.gr

Επίσημοι διανομείς

Ελλάδας
Oral Vision
• Μάγερ 13 / 104 38 Αθήνα / τηλ: 210 77 55 900 /
• Τσιμισκή 34 / 546 23 Θεσσαλονίκη / τηλ: 2310 253 800 /
www.oralvision.gr

SADENT
• 1 χλμ Λεωφ. Μαρκοπούλου / 190 02 Παιανία / τηλ: 211 10 22 900 /
• Τετραπόλεως 4 / 115 27 Γουδή / τηλ: 210 77 77 608 /
• Ν. Τέλογλου 7 / 546 36 Θεσσαλονίκη / τηλ: 2310 968 799 /
www.sadent.com

Κύπρου
Dentalcon
• Λ. Αναστασιάδη 1 / 2012 Λευκωσία / τηλ: 22 466 000 /
www.dentalcon.com.cy

ivoclar vivadent®
passion vision innovation