ISSN: 2585-2868

Οδοντιατρικο Βημα

ΔΙΜΗΝΙΑΙΑ ΕΚΔΟΣΗ | Σκουφά 64 106 80 Αθήνα | Τηλ. 210 3814 939 | Fax 210 3803 327 | e-mail: odvima@otenet.gr | www.odvima.gr | ΙΟΥΛΙΟΣ-ΑΥΓΟΥΣΤΟΣ 2019 | ΤΕΥΧΟΣ 129

39ο Πανελλήνιο Οδοντιατρικό Συνέδριο

Ηράκλειο Κρήτης, από 24 έως 26 Οκτωβρίου 2019

Το 39ο Πανελλήνιο Οδοντιατρικό Συνέδριο, το συνέδριο-θεσμός στη συνεχιζόμενη εκπαίδευση των οδοντιάτρων στη χώρα μας, θα πραγματοποιηθεί φέτος στην Κρήτη, στο επιβλητικό Πολιτιστικό & Συνεδριακό Κέντρο Ηρακλείου, από τις 24 έως και 26 Οκτωβρίου 2019. Το «ΟΒ» επισκέφθηκε στο γραφείο του, στην Οδοντιατρική Σχολή Αθηνών, τον Πρόεδρο της Οργανωτικής Επιτροπής του Συνεδρίου, κ. **Νικόλαο Γ. Νικητάκη**, Καθηγητή Στοματολογίας ΕΚΠΑ, ο οποίος μας μίλησε για τη θεματολογία και τη δομή του φετινού συνεδρίου. *Σελ. 4-5*

Ζυγωματικά και πτερυγογναθιαία εμφυτεύματα. Σύγχρονη θεραπευτική προσέγγιση και τεχνικά μέσα

Η τοποθέτηση οστεοενσωματούμενων εμφυτευμάτων στις γνάθους προκειμένου να αποκατασταθούν μερικές ή ολικές νωδότητες των φραγμών αποτελεί σήμερα καθιερωμένη πρακτική. Ωστόσο, στην προσπάθεια αυτή, συναντώνται συχνά σοβαρές δυσκολίες, η συνηθέστερη των οποίων αφορά σε σοβαρή έως υπέρμετρη ατροφία της άνω γνάθου. Ο Branemark, πρώτος στα 1998, εισήγαγε στην πράξη τα Ζυγωματικά εμφυτεύματα προκειμένου να αποκαταστήσει τις μασητικές και αισθητικές λειτουργίες ασθενών με ατροφικές άνω γνάθους μετά από χειρουργική αφαίρεση όγκων ή τέλος εξαιτίας πνευματισμού του ιγμορείου. Στο παρόν άρθρο, οι κ.κ. **Παντελής Μποχλόγυρος** και **Ράσα Τζεμπρίν** παρουσιάζουν την αντιμετώπιση περιστατικού με βάση μια σύγχρονη θεραπευτική προσέγγιση με ζυγωματικά εμφυτεύματα. *Σελ. 27-28*

Το Ιστορικό και η Κλινική Προσέγγιση ασθενών με υποψία ή με δυσλειτουργία του Στοματογναθικού Συστήματος

Διαχρονικώς και πολύ προτού η πληροφορική και το διαδίκτυο υπεισέλθουν στην διαγνωστική διαδικασία, με σκοπό την επίτευξη ανάλυσης και κατανόησης της ιατρικής σκέψης, η τέχνη της διάγνωσης αποτελούσε οπωσδήποτε συγκερασμό γνώσης, εμπειρίας και ικανότητας του κλινικού ιατρού. Διαφορετικές μεθοδολογικές προσεγγίσεις χρησιμοποιήθηκαν αποσκοπώντας στην επίτευξη των ανωτέρω. Ανεξαρτήτως του τρόπου και των τεχνικών προσέγγισης που θα επιλέξει ο ειδικός, τόσο η τελική διάγνωση, όσο και το θεραπευτικό σχήμα που θα ακολουθήσει, στηρίζεται, εκ προοιμίου, στη λήψη ενός πλήρους ιστορικού του ασθενούς, εκ παραλλήλου με τον συστηματικό και ενδελεχή κλινικό και παρακλινικό έλεγχο. Στο σημερινό του άρθρο, ο Καθηγητής ΕΚΠΑ, κ. **Βύρων Δρούκας** παρουσιάζει μια μεθοδολογία που προσομοιάζει με εκείνη που ακολουθείται κατά την έρευνα για την επιτυχή λήψη ιατρικού ιστορικού και την κλινική προσέγγιση ασθενών με υποψία ή με δυσλειτουργία του Στοματογναθικού Συστήματος. *Σελ. 6-12*

Προσθετικές μεταμορφώσεις. Από την μερική στην επένθετη οδοντοστοιχία

Του **Ηρακλή Καρκαζή**
Σελ. 14

ΕΠΕ: Η χρήση του πλέγματος τιτανίου για κατευθυνόμενη οστική αναγέννηση
Της **Βασιλικής Κοΐδου** ..... *Σελ. 16-17*

ΕΟΕ: Διοργάνωση σεμιναρίων Ενδοδοντίας από την ΕΟΕ
Του **Αντώνιου Λαμπρόπουλου** ..... *Σελ. 18-19*

ΕΕΚΣ: Μεγαλογλωσσία
Της **Σμαράγδας Διαμαντή** ..... *Σελ. 20*

ΕΕΕ: Παρουσία συριγγίου. Ένα κλινικό σημείο ιδιαίτερης διαγνωστικής αξίας που θα πρέπει πάντα να ανιχνεύεται
Του **Βασίλη Δ. Κακαβέτσου** ..... *Σελ. 22-23*

ΙΤΙ: Επιεμφυτευματικές ολικές οδοντοστοιχίες. Μια αξιόπιστη θεραπευτική λύση για την ολική νωδότητα
Του **Παναγιώτη Τσιρογιάννη** ..... *Σελ. 24-26*

Νοσήματα Γλώσσας
Του **Γιώργου Χ. Λάσκαρη** ..... *Σελ. 32*

«Stefanoudakis Medicals»: 20 χρόνια δίπλα στον οδοντίατρο

Η Εταιρεία «Stefanoudakis Medicals» συμπληρώνει 20 χρόνια επιτυχημένης πορείας στην ιατρική αγορά, έχοντας πάντα στο επίκεντρο των υπηρεσιών της τον οδοντίατρο και τις εξατομικευμένες ανάγκες του οδοντιατρείου του.
Το «ΟΒ» μίλησε με τον ιδρυτή της εταιρείας, κ. **Λυκούργο Στεφανουδάκη**, ο οποίος μας μίλησε για τα μελλοντικά βήματα της εταιρείας, αλλά και τους λόγους που έχουν αναδείξει την «Stefanoudakis Medicals» σε έναν αξιόπιστο εταίρο για τους οδοντιάτρους. *Σελ. 34*

ΦΩΤΗΣ ΜΗΤΣΗΣ
Ένας Διαγόρας των ημερών μας «έφυγε» με πληρότητα για τον Όλυμπο

Στα μέσα του καλοκαιριού κατευοδώθηκε από συγχωριανούς του αθόρυβα ένα σπουδαίος άνθρωπος και ξεχωριστός δάσκαλος, που ο απόηχος της διαδρομής του υπήρξε εκκωφαντικά ηχηρός. Ο καθηγητής Οδοντιατρικής και πρώην Πρύτανης του Πανεπιστημίου Αθηνών Φώτης Μήτσης.

Είναι συνηθισμένο να «αγιοποιούμε» απερχόμενους και αναλύοντας την προσωπικότητά τους μεταθανάτια να λέμε ότι ο χώρος τους «φτωχαίνει».

Τότε - έχει πει ο Βασίλης Βασιλικός – *κάθε λογής αναλυτές μαζευόμαστε όπως οι γλάροι πάνω σε μια βουλιαγμένη τράτα μασουλώντας ό,τι εξέβρασε το σκαρί της ενώ όσο ήταν στην ζωή ακολουθούσαμε διστακτικά τρώγοντας ό,τι καταδέχονταν να μας πετάξουν ξεψαρίζοντας τα δίχτυα τους.*

Η φτώχευση όμως του Οδοντιατρικού κόσμου απ' την εκδημία του Φώτη Μήτση δεν είναι σχήμα λόγου που μπαίνει σε εισαγωγικά και οι εκτιμήσεις που ακολουθούν για την προσωπικότητά του δεν είναι ιδεατές επινοήσεις αγιογράφου. Είναι διαπιστώσεις με κοινό παρονομαστή το πολυδιάστατο έργο και την πολύπλευρη προσφορά του απ' όποια οπτική και αν κοιτάξει κανείς.

Στο αντικείμενο της επιστήμης του αναμφισβήτητο όνομα. Στην επαγγελματική του ενασχόληση υποδειγματικός με εγνωσμένη αντιπάθεια προς τον ακραίο Κερδώο Ερμή. Στην καθημερινότητά του ειλικρινής, απροσποίητος χωρίς καλές σχέσεις με την υποκριτική έζησε λιτά ανέγγιχτος από απληστία και πρεμούρα για κυβικά αυτοκινήτου και τετραγωνικά κατοικίας.

Πανεπιστημιακός δάσκαλος απ' εκείνους που δεν ωφελήθηκαν, ωφέλησαν την εκπαίδευση κάνοντας την διαφορά. Αυστηρός αλλά φιλοδίκαιος στους μαθητές του, οργανωτικός και διορατικά προτρεπτικός στους συνεργάτες του άνοιξε δρόμους δημιουργώντας ένα φυτώριο εν δυνάμει μελλοντικών στελεχών.

Πρύτανης σε ταραγμένους καιρούς για να σταθεί στο ύψος των προσδοκιών μιας γενιάς καταπιεσμένης απ' το καθεστώς αλλά και απδιασμένης απ' την συμπεριφορά μερίδας δασκάλων της που είχαν ξεχάσει την όρθια στάση την περίοδο της εφταετίας, έπρεπε να διαμορφώσει έναν Πανεπιστημιακό κόσμο διαφορετικό απ' αυτόν που είχε παραλάβει.

Δεν είναι ίσως απαραίτητο να αναπτυχθεί εδώ γιατί διαχρονικά ο Κρέοντας δεν είναι με την πλευρά της Αντιγόνης. Είναι όμως σκόπιμο να αναφερθεί ότι το Πανεπιστημιακό λόμπι δεν είχε δει με ενθουσιασμό το Πρυτανικό διάδημα σε κεφάλι που είχε προηγηθεί στα χρόνια της νιότης δίκοχο αντιρτόπουλου. Συγκυριακά το αποδέχθηκε όμως υπολογίζοντας ότι προασπίζοντας άλλους όμοια με αερόσακο θα αχρηστευόταν ο ίδιος.

Βουλιάζει – λέει ο Σεφέρης – *όποιος του 'λαχε σε βάλτους να σηκώσει πέτρες βαριές.*

Ωστόσο ο Μήτσης αβούλιαχτος με ευθύνη τιμονιέρη απέφυγε πολλές ξέρες. Πέρασε με σωφροσύνη χοντρές κλωστές από στενά βελόνια, έλυσε κόμπους πριν φτάσουν στα χτένια και ένωσε πολλές άκρες τεντωμένων σχοινιών.

> ... Οι νεκροί πεθαίνουν δύο φορές όταν τους λησμονάμε και δεν τιμάμε την μνήμη τους.

Σ' έναν χώρο συγκρουσιακών αντιπαραθέσεων η εξισορρόπηση απαιτεί προσωπικό κύρος και η διαχείρηση της εξουσίας ιδιαίτερη τέχνη. Την κατακτάς με την υποστήριξη «ομόθρησκων» αλλά ηγεμονεύεις διαχέοντας την ευθύνη χωρίς να «χάνεις την υπευθυνότητα» παραχωρώντας ρόλο και σε «αλλόθρησκους».

Εκπρόσωπος της χώρας μας στην επιτροπή Ευρωπαϊκών κοινοτήτων άφησε χνάρια διακριτά και με μακροχρόνια επιτελική θητεία στην Δημόσια Διοίκηση κατέκτησε ευρύτερη αναγνωρισιμότητα. Αναγνωρισιμότητα, όχι με την έννοια των Δημοσίων σχέσεων αλλά του Δημοσίου συμφέροντος.

Αλλά και στους κοινωνικούς αγώνες δεν θα τον βρούμε ένοικο καβουκιού αμέτοχο θεατή των ιδεολογικοπολιτικών συμβάντων. Με ευαισθησίες για τον άνθρωπο την τραγική περίοδο της εθνικής μας αντίστασης πολέμησε ακομμάτιστος για το όραμα ενός καλύτερου κόσμου με τίμημα ένα βόλι στο δεξί του πλεμόνι κι ένα πιστοποιητικό ελλειμματικής εθνικοφροσύνης απ' τους «νικητές» που αθωώνοντας τους «προδότες» τιμώρησαν τους «προδομένους».

Σήμερα αντλώντας διδάγματα από λάθη που έγιναν σε μια περίοδο αλληλοσφαγής μαυροφορώντας πολλές οικογένειες και αναλογιζόμενος το ελληνικό αίμα που χάθηκε αναστοχαστικά έχει πει ότι είναι αναγκαία η ανέγερση κοινού μνημείου μέσα απ' την οπτική αλληλοσυχώρεσης. Κι έχει πιστεύω μεγάλη αξία ο λόγος ενός ανθρώπου που ο θάνατος πέρασε ξυστά από πάνω του.

Μπορεί κάποιος να διαφωνεί με επιλογές και πεπραγμένα του, θα συμφωνήσει όμως ότι είναι δύσκολο να μιλήσουμε για Οδοντιατρική αναβάθμιση χωρίς αναφορά στο όνομά του.

Αν η ιστορία της επιστήμης μας ήταν βιβλίο που αναζητούσε τίτλο αυτός σίγουρα θα ήταν: *Οδοντιατρική και Μήτσης: βίοι παράλληλοι.* Όσοι είχαν το προνόμιο να ζήσουν από κοντά στιγμές που έπρεπε να πάρει αποφάσεις για τα οδοντιατρικά πράγματα έχουν να λένε για ένα αγύριστο Ηπειρώτικο κεφάλι με ακαταμάχητη στοχοπροσήλωση.

Ακόμη και όταν σκόνταφτε σε εμπόδια ξανάπιανε τον βηματισμό του στον αέρα με μια αυτοπεποίθηση ψυχικού βολονταρισμού θάλεγε κανείς κι αντί να πέσει βρισκόταν δύο βήματα μπροστά. Είναι όμως επίσης αλήθεια και μάλιστα αλήθεια πικρή πως πολλά απ' τα «εμπόδια» ήταν στημένες φίλιες τρικλοποδιές. Δεν είναι ασυνήθιστο στον περίγυρο κάποιου που εξέχει οι μικρότητες.

Σε άτομα μικρής συνήθως σημασίας με μεγάλη ιδέα για τον εαυτό τους αλλά και σε πραγματικά άξια είναι φαίνεται δύσκολο να ξεπεράσουν την σχέση τους με την σκιά εκείνου που τα ανέδειξε και επείγονται να αυτομολήσουν απαξιώνοντας τον χωρίς να τον κοιτάξουν στα μάτια.

Απ' τον αρχαιολογικό μύθο έχουμε συγκρατήσει ότι όποιος κοντοστεκόταν για να κοιτάξει στα μάτια την Μέδουσα απολιθωνόταν. Στον περίγυρο του Φώτη Μήτση κατά καιρούς υπήρξαν αυλητές και αυλήτριές του με παρτιτούρα που έκρυβε φθόγγους ακαδημαϊκού Γενιτσαρισμού αλλά ο ίδιος δεν στάθηκε για να γίνει άνθρωπος από πέτρα. Προσπέρασε ευκαταφρόνητες ποταπότητες διδάσκοντας με το παράδειγμά του ότι η κατάκτηση κορυφών του χώρου απαιτεί συμπόρευση και ο ένας να κρατάει το χέρι του άλλου.

Θα 'λεγε κανείς ότι και στην άλλη του ζωή – αν υπήρχε – δάσκαλος θα ήταν. Ιστορικά είναι άλλωστε γνωστό ότι Αψίδες θριάμβου, Καυδιανά δίκρανα και εκτροφή Βρούτων πάνε μαζί.

Μετά την αφυπηρέτησή του δεν μετάπεσε από άνθρωπο της διδαχής σε συνηθισμένο συνταξιούχο – απόμαχο που εγκαταλείποντας τις επίγειες προετοιμάζει τις επουράνιες υποχρεώσεις του.

Για τον στοχαζόμενο άνθρωπο το δειλινό της ζωής είναι κατάλληλος χρόνος για οριοθέτηση και νέων σημείων εκκίνησης. Απασχολούμενος μ' αυτά ξεχνάει να γεράσει και αν ο θάνατος τον βρει στον στίβο το γεγονός δεν είναι μοιραίο, είναι αξιοζήλευτο θείο δώρο. *Όταν η ζωή μας δίνει χρόνια* -λέει ο ίδιος- *χρέος δικό μας είναι να δίνουμε στα χρόνια ζωή.*

Από το «Ανθολόγιο» που ήταν και το Κύκνειο συγγραφικό άσμα του αντιγράφω ένα απόσπασμα που είναι πιστεύω περισσότερο εύγλωττο από οποιοδήποτε δικό μου σχόλιο.

«Όσο τα χρόνια διαβαίνουν και ο ήλιος γέρνει προς την δύση, όσο η μοναξιά και η απομόνωση μεγαλώνουν από ανθρώπους που χάνονται και φίλους που φεύγουν αναπολείς κάποια ρομαντικά όνειρα που πέρασαν και νοιώθεις ότι και τα ύστερα είναι κι αυτά όμορφα.

Με δεδομένη την ύπαρξη πνευματικής διαύγειας μπορείς να κερδίζεις τη μάχη του μυαλού ενάντια στο ίδιο σου το σώμα που ως δεσμοφύλακας σου έχει επιβάλλει αιχμαλωσία με τις αναπότρεπτες εκφυλιστικές αλλοιώσεις και την φθίνουσα γενική σου κατάσταση».

Διαβάζοντας βιβλία γνωρίζεις από μακρυά τον συγγραφέα – άνθρωπο. Ανακαλύπτεις όμως τον υπόλοιπο μόνο όταν συνομιλώντας πλησιάσεις τον ίδιο όχι υπηρεσιακά.

Είμαι απ' αυτούς που είχαν τέτοια διαπίστευση για το «δεσμωτήριο» του σπιτιού του και είχα την καλή τύχη να συνομιλώ τις ύστερες μέρες του μ' έναν Μήτση σωματικά αιχμάλωτο αλλά πνευματικά ακατάβλητο, λάτρη της Πλατωνικής υπέρβασης του ανθρώπου που μπορεί να νικάει τον εαυτό του.

Σε ώρες βιολογικά προχωρημένες, δίχως ηλικιακές ιδιοτροπίες καταδεχτικό, καλοδιάθετο, ιδιαίτερα διακριτικό στην προσέγγιση προβλημάτων συνομιλητών του, με αίσθηση χιούμορ για το νομοτελειακά αναμενόμενο, ανεξίκακο ακόμη και για τους Κλαζομένιους που συστηματικά σε βάρος του είχαν ασχημήσει.

Και συνεχίζω απ' το Ανθολόγιο: *«Κρατώντας μέσα μου σφιχτά έναν σβώλο από ζυμωμένο χώμα του χωριού μου οδηγήθηκα απ' την ζωογόνο δύναμή του στον ανηφορικό δρόμο του χρέους. Ήταν δύσκολος όμοιος μ' εκείνον που ανηφόριζα μικρός απ' το σχολείο για το πατρικό μου ατενίζοντας από ψηλά την Μαυρόστανη… Τώρα πλησιάζει η ώρα για νάρθω να τον αποθέσω και πάλι στην ίδια γη απ' όπου τον είχα πάρει».*

Ποτέ δεν είχε απαρνηθεί τις καταγωγικές του ρίζες. Σε καμμιά περίπτωση δεν είχε εμφανιστεί στους συγχωριανούς του παριστάνοντας τον πρωτευουσιάνο του πληθυντικού με τα χάμουρα του καθηγητή. Ήταν ο δικός τους άνθρωπος, ο Φώτος του ενικού, αποκούμπι για τα δύσκολα και βάλσαμο για τα φαρμάκια της ζωής τους. Μια ανοιχτή αγκαλιά ανθρώπινης ζεστασιάς που επισκεπτόταν συχνά, τον γενέθλιο τόπο και το Φοινίκι είχε επιλέξει για το ταξίδι που δεν έχει επιστροφή…

Καλό σου ταξίδι Δάσκαλε κι εκεί που πας δεν θα σε βρουν απαράσκευο εκείνοι που *«ήσυχα κοίτονται κάτω απ' τα γέρικα δέντρα της Αγια-Σωτήρας και καρτερούν να τους πας το μήνυμα: Καλά κρατήθηκαν όσα σου είχαν εμπιστευτεί».*

Φοίβος Προύντζος

ΟΔΟΝΤΙΑΤΡΙΚΟ ΒΗΜΑ
Διμηνιαία Έκδοση
Κωδικός 016446

Ιδιοκτήτης: **ΟΔΟΝΤΙΑΤΡΙΚΟ ΒΗΜΑ Μ.Ε.Π.Ε.**
Ιδρυτής: **Γιάννης Καρκατζούλης**

Σκουφά 64 106 80 Αθήνα
Τηλ. 210 3814 939 Fax 210 3803 327
e-mail: odvima@otenet.gr
www.odvima.gr

Διευθυντής:
Όθωνας Γκότσης

Σύμβουλος Έκδοσης:
Κατερίνα Καρκατζούλη

Σύνταξη:
Ηλιάνα Γιαννούλη

Υπεύθυνος λογιστηρίου:
Γιώργος Κάντζος

Νομικός Σύμβουλος:
Λάμπρος Ανδρ. Τσοπράς

Υπεύθυνος Τυπογραφείου:
pressious arvanitidis A.E.B.E.
78ο χλμ. Εθνικής Οδού Αθηνών Λαμίας
Τηλ. 226 100 5100

ΕΝΩΣΗ ΔΗΜΟΣΙΟΓΡΑΦΩΝ ΙΔΙΟΚΤΗΤΩΝ ΠΕΡΙΟΔΙΚΟΥ ΤΥΠΟΥ

FIPP Federation International of Periodical Press

EMMA EUROPEAN MAGAZINE MEDIA ASSOCIATION

miglionico
DENTAL EQUIPMENT

4 years Miglionico Warranty

100% MADE IN ITALY

Αποσπώμενα και κλιβανιζόμενα εξαρτήματα

NICE GLASS

Stefanoudakis

ΛΥΚΟΥΡΓΟΣ ΣΤΕΦΑΝΟΥΔΑΚΗΣ & ΣΙΑ Ο.Ε.

ΜΙΝΩΟΣ 32 & ΓΟΡΤΥΝΗΣ • 71303 ΗΡΑΚΛΕΙΟ ΚΡΗΤΗΣ • Τηλ.: 2810 373137 • Fax: 2810 3731138

www.stefmed.eu • e-mail: info@stefmed.eu

ΑΘΗΝΑ: DSmedical - Στέλλα Μόρου

ΚΡΗΤΗΣ 26 • 18120 ΚΟΡΥΔΑΛΛΟΣ • Τηλ.: 210 49639491 • e-mail: info@dsmedical.gr • www.dsmedical.gr

ΘΕΣΣΑΛΟΝΙΚΗ: K&S Medical - Καλαϊτζίδης Κ. & ΣΙΑ Ο.Ε.

ΝΙΚΟΜΗΔΕΙΑΣ 2 • 56431 ΑΝΩ ΗΛΙΟΥΠΟΛΗ • Τηλ.: 2310 652177, 6944 428171

Fax: 2310 588215 • e-mail: ksmed.kalaitzidis@gmail.com

Συνεργάτης ΠΑΤΡΩΝ: Χαράλαμπος Χαλκίδης

ΜΑΞΙΜΟΥ 7 • 26222 ΠΑΤΡΑ, ΑΧΑΪΑΣ • Τηλ./Fax: 2610 32551, Κιν: 6945 977378

Ηράκλειο Κρήτης, από 24 έως 26 Οκτωβρίου 2019

39ο Πανελλήνιο Οδοντιατρικό Συνέδριο

Νικόλαος Γ. Νικητάκης
Καθηγητής Στοματολογίας ΕΚΠΑ

Το 39ο Πανελλήνιο Οδοντιατρικό Συνέδριο, το συνέδριο που αποτελεί σημείο αναφοράς στη συνεχιζόμενη εκπαίδευση των οδοντιάτρων στη χώρα μας, θα πραγματοποιηθεί φέτος στην Κρήτη, στο επιβλητικό Πολιτιστικό & Συνεδριακό Κέντρο Ηρακλείου, από τις 24 έως και 26 Οκτωβρίου 2019.
Το «ΟΒ» επισκέφθηκε στο γραφείο του, στην Οδοντιατρική Σχολή Αθηνών, τον Πρόεδρο της Οργανωτικής Επιτροπής του Συνεδρίου, κ. **Νικόλαο Γ. Νικητάκη**, Καθηγητή Στοματολογίας ΕΚΠΑ, ο οποίος μας μίλησε για τη θεματολογία και τη δομή του φετινού συνεδρίου.

Συνέντευξη στην **Ηλιάνα Γιαννούλη** δημοσιογράφο

Κύριε Νικητάκη, το 39ο Πανελλήνιο Οδοντιατρικό Συνέδριο θα διεξαχθεί στο Ηράκλειο Κρήτης από τις 24-26 Οκτωβρίου 2019 με κεντρικό θέμα «Εξατομικευμένη Οδοντιατρική: από τη Διάγνωση στα Θεραπευτικά Πρωτόκολλα». Πώς οδηγηθήκατε στην επιλογή αυτού του θέματος;

Κατ' αρχάς θα ήθελα να πω ότι είναι ιδιαίτερη τιμή για μένα το γεγονός ότι η Ελληνική Οδοντιατρική Ομοσπονδία και ο Πρόεδρος της Οδοντιατρικής Σχολής Αθηνών Καθηγητής κ. Φοίβος Μαδιανός με επέλεξαν ως Πρόεδρο του Πανελλήνιου Οδοντιατρικού Συνεδρίου. Το Πανελλήνιο Οδοντιατρικό Συνέδριο είναι ένας θεσμός, αποτελεί το κυριότερο και πλέον κομβικό γεγονός για την οδοντιατρική επιστήμη στη χώρα μας σε ετήσια βάση, εκεί όπου μπορούν να συναντηθούν επιστήμονες, επαγγελματίες, συνάδελφοι, αλλά και άλλοι φορείς, όπως οι επιστημονικές εταιρείες, οι εκθέτες μας, και όλοι μαζί να δούμε που βρισκόμαστε, ποιες πρόοδοι έχουν συντελεστεί και πού πρέπει να πάμε από εδώ και πέρα.

Στο σημείο αυτό, θα μου επιτρέψετε, ανοίγοντας μια μικρή παρένθεση, να πω ότι νιώθω εξαιρετικά τυχερός που έχω στο πλευρό μου σε αυτή την προσπάθεια δύο καλούς φίλους και εξαίρετους συναδέλφους: ως συντονιστή Οργανωτικού τον κ. Αθ. Υφαντή, Πρόεδρο του Οδοντιατρικού Συλλόγου Αττικής με μεγάλη εμπειρία σε θέματα οργάνωσης συνεδρίων και γενικότερα διοικητικά θέματα, και ως συντονιστή του Επιστημονικού Προγράμματος τον κ. Χρήστο Ραχιώτη, Αναπληρωτή Καθηγητή Οδοντικής Χειρουργικής ΕΚΠΑ, έναν ιδιαίτερα εργατικό, αποτελεσματικό και συνεπή πανεπιστημιακό δάσκαλο, με μεγάλη εμπειρία επίσης στη διοργάνωση συνεδρίων. Επιπρόσθετα, τόσο το προηγούμενο Δ.Σ. της ΕΟΟ με πρόεδρο τον κ. Αθ. Κατσίκη όσο και το τωρινό Δ.Σ. με πρόεδρο τον κ. Αθ. Δεβλιώτη έχουν προσφέρει αμέριστη υποστήριξη στην προσπάθειά μας. Τέλος, έχω την στήριξη μιας εξαιρετικής Οργανωτικής Επιτροπής, αποτελούμενης από συναδέλφους τόσο από το χώρο του Πανεπιστημίου όσο και της Ομοσπονδίας, στην οποία ο καθένας προσφέρει πολύτιμες υπηρεσίες, όπως και μια οκταμελή Επιστημονική Επιτροπή που έχει συμβάλει τα μέγιστα στο συντονισμό του επιστημονικού μέρους του συνεδρίου. Νομίζω λοιπόν, ότι όλοι αυτοί οι συνάδελφοι πρέπει να αναγνωριστούν για την προσφορά τους, καθώς αποτελούν "εχέγγυο" για την επιτυχία του συνεδρίου.

Όσον αφορά το ερώτημά σας, πράγματι η επιλογή του θέματος απασχόλησε πολύ την Οργανωτική και Επιστημονική Επιτροπή του συνεδρίου. Διεθνώς παρατηρείται η τάση για αυτό που λέγεται Individualized Medicine, δηλαδή Εξατομικευμένη Ιατρική, όπως και για την Precision Medicine, δηλαδή την Ιατρική Ακριβείας και φυσικά η Οδοντιατρική ως ένας ξεχωριστός και πολύ σημαντικός κλάδος στις ιατρικές επιστήμες και τις επιστήμες υγείας, δεν μπορεί παρά να συμμετέχει και γιατί όχι να πρωτοπορεί σε αυτή την κίνηση. Στόχος της Εξατομικευμένης Ιατρικής και κατά προέκταση Οδοντιατρικής είναι η οποιαδήποτε παροχή υπηρεσιών υγείας, προληπτικά, διαγνωστικά και θεραπευτικά, να μη βασίζεται σε κοινά πρωτόκολλα που έχουν απρόσωπη εφαρμογή σε όλους τους ασθενείς με την ίδια αρχική αδρή διάγνωση, αλλά αντιθέτως να λαμβάνει υπ' όψιν και να στοχεύει τις ατομικά προσδιοριζόμενες ανάγκες του ασθενούς, όπως καθορίζονται από τις ιδιαιτερότητες του συγκεκριμένου νοσήματος στον δεδομένο ασθενή. Εξατομικευμένη Ιατρική, δηλαδή, σημαίνει ότι αντί να θεραπεύουμε αδρά μια νόσο, θεραπεύουμε τον συγκεκριμένο ασθενή, αφού πρώτα έχουμε ταυτοποιήσει τα ιδιαίτερα χαρακτηριστικά του νοσήματός του και το γενικότερο προφίλ της υγείας του, ώστε η αντιμετώπιση να είναι πιο αποτελεσματική και πιο ασφαλής για τον ασθενή μας.

Υπό αυτή την έννοια η εξατομικευμένη ιατρική, αφήνει και μεγαλύτερα περιθώρια συμμετοχής του ασθενούς στη θεραπευτική διαδικασία;

Σε μεγάλο βαθμό, ναι. Κοιτάξτε, η Εξατομικευμένη Ιατρική βρίσκει πάρα πολλές εφαρμογές. Γιατί, όπως σας είπα, αν και το Individualized Medicine, έχει αναδειχτεί, ορθώς, τα τελευταία χρόνια ως ένας καινοτόμος στόχος από διεθνείς φορείς όπως ο Παγκόσμιος Οργανισμός Υγείας, το Εθνικό Ινστιτούτο Υγείας της Αμερικής και αντίστοιχους Ευρωπαϊκούς Οργανισμούς, εκτός όμως από κάτι καινοτόμο, είναι και κάτι το οποίο ως νοοτροπία και ως φιλοσοφία προϋπήρχε. Και στο χώρο της Οδοντιατρικής μπορούμε να πούμε ότι βρίσκει εφαρμογή ήδη και σε πολλά επίπεδα. Για παράδειγμα, όταν έχουμε έναν ασθενή και προσπαθούμε να καταρτίσουμε ένα σχέδιο θεραπείας, γνωρίζοντας ότι έχουμε διάφορες επιλογές που μπορούν να αφορούν σε διαφορετικές τεχνικές, σε διαφορετικά υλικά, λαμβάνουμε υπ' όψιν μας τον ασθενή σε σχέση με άλλα προβλήματα υγείας που μπορεί τυχόν να έχει, με βάση τις αισθητικές και λειτουργικές του απαιτήσεις, με βάση άλλες ατομικές παραμέτρους, προκειμένου να καταλήξουμε στην τελική επιλογή του θεραπευτικού σχεδίου. Άρα, πράγματι ο κάθε ασθενής μπαίνει στο επίκεντρο ως αυτόνομη οντότητα και κεντρικό πρόσωπο για τον καθορισμό των επιλογών μας για τη διάγνωση και τη θεραπεία.

> Εξατομικευμένη Ιατρική σημαίνει ότι αντί να θεραπεύουμε αδρά μια νόσο, θεραπεύουμε τον συγκεκριμένο ασθενή, αφού πρώτα έχουμε ταυτοποιήσει τα ιδιαίτερα χαρακτηριστικά του νοσήματός του και το γενικότερο προφίλ της υγείας του, ώστε η αντιμετώπιση να είναι πιο αποτελεσματική και πιο ασφαλής για τον ασθενή μας.

Μπορείτε να αναφερθείτε σε κάποια από τα θέματα που θα περιλαμβάνει το φετινό 39ο Πανελλήνιο Οδοντιατρικό Συνέδριο;

Αν και το επιστημονικό μας πρόγραμμα συνεχίζει να εμπλουτίζεται, παρ' όλα αυτά στη συντριπτική του πλειοψηφία, έχει οριστικοποιηθεί. Κατ' αρχάς, πάντα βασιζόμενοι στα γερά θεμέλια που μας έχουν παραδώσει οι προκάτοχοί μας, ακολουθούμε, όπως κάθε χρόνο, μια γενική δομή, η οποία περιλαμβάνει στρογγυλά τραπέζια, εισηγήσεις, πρακτικά σεμινάρια, κλινικά φροντιστήρια και άλλες πιο εξειδικευμένες συνεδρίες. Αυτές οι δραστηριότητες που σας ανέφερα υπάγονται στο κατευθυνόμενο πρόγραμμα του συνεδρίου. Παράλληλα όμως, υπάρχει κι ένα ελεύθερο πρόγραμμα το οποίο απαρτίζεται από τις προτάσεις που στέλνουν οι συνάδελφοι και το οποίο είναι υπό διαμόρφωση. Ήδη έχουμε δεχθεί έναν πολύ σημαντικό αριθμό αξιόλογων εργασιών, γεγονός που μας έχει δημιουργήσει έναν ευχάριστο "πονοκέφαλο" για το πώς θα τις συνθέσουμε στο τελικό πρόγραμμα, το οποίο όμως είμαστε αισιόδοξοι ότι θα ικανοποιεί πλήρως ακόμα και τους πιο απαιτητικούς συνέδρους.

Χωρίς να υπεισέλθω σε λεπτομέρειες, προκειμένου να μην παραλείψω κάποιες από τις εξαιρετικές επιμέρους συνεδρίες και θεματικές ενότητες, μπορώ να πω με βεβαιότητα όμως ότι καλύπτονται όλα τα γνωστικά αντικείμενα της οδοντιατρικής, όπως η στοματική και γναθοπροσωπική χειρουργική, η ακτινολογία στόματος, η οδοντοφατνιακή χειρουργική, η νοσοκομειακή οδοντιατρική, η στοματολογία, η περιοδοντολογία, η προσθετική, η οδοντική χειρουργική, η ενδοδοντία, η ορθοδοντική, η παιδοδοντιατρική και άλλα. Πράγματι, συνάδελφοι από όλα τα αντικείμενα έχουν στείλει πολύ αξιόλογες προτάσεις, οι οποίες έχουν λάβει σχεδόν στο σύνολό τους υπ' όψιν τους το

κεντρικό θέμα του συνεδρίου, ώστε να προσαρμόσουν και να εστιάσουν το ενδιαφέρον τους σε θέματα που άπτονται αμέσως ή εμμέσως της Εξατομικευμένης Ιατρικής.

Η φετινή διοργάνωση θα έχει κάποια καινοτομία από άποψη δομής;

Όπως σας είπα, οι προκάτοχοί μας έχουν αφήσει ως παρακαταθήκη έναν πάρα πολύ καλά δουλεμένο «καμβά», πάνω στο οποίο δεν βρίσκουμε το λόγο να κάνουμε δραστικές αλλαγές, καθώς η δομή αυτή έχει αποδειχτεί ότι ανταποκρίνεται στις απαιτήσεις των συνέδρων. Όπως άλλωστε λένε, δεν υπάρχει λόγος να αλλάξει κανείς μια επιτυχημένη συνταγή! Παρ' όλα αυτά κάποιες μικρές καινοτομίες σαφώς και θα υπάρξουν και ίσως η σημαντικότερη, που πιστεύω ότι έχουμε πλέον το περιθώριο να την προ-αναγγείλουμε, είναι η προσπάθειά μας να εντάξουμε πιο ενεργά στο πρόγραμμα τους νέους επιστήμονες. Ασφαλώς δεν διεκδικούμε δάφνες πρωτοπορίας, υπό την έννοια ότι διαχρονικά η συμμετοχή των προπτυχιακών και μεταπτυχιακών φοιτητών ήταν εκ των ων ουκ άνευ και πάρα πολύ σημαντική για τη διοργάνωση και την επιτυχία του συνεδρίου. Παρ' όλα αυτά φέτος, θα έχουμε συγκεκριμένες συνεδρίες μεταπτυχιακών φοιτητών, στις οποίες θα τονίζεται ακριβώς η αναγκαιότητα της συνεργασίας των διαφόρων αντικειμένων, προκειμένου να επιτευχθεί ο στόχος της επιτυχούς εξατομικευμένης θεραπείας. Δηλαδή, θα υπάρξουν συνεδρίες στις οποίες μεταπτυχιακοί φοιτητές που ανήκουν σε συναφείς χώρους και όμορα αντικείμενα θα παρουσιάσουν περιστατικά, στα οποία χρειάστηκε η συνδρομή και η συνεργασία μεταξύ τους, ώστε να επιτευχθεί το βέλτιστο αποτέλεσμα. Επίσης, μολονότι κι αυτό δεν μπορεί να θεωρηθεί καινοτομία της παρούσας Οργανωτικής Επιτροπής, θα προσπαθήσουμε να δώσουμε μεγαλύτερη έμφαση και να προωθήσουμε τον γόνιμο διάλογο και την αντιπαράθεση απόψεων με τη μορφή debate, παρέχοντας τη δυνατότητα να παρουσιαστούν διαφορετικές απόψεις, να συζητηθούν τα υπέρ και τα κατά της καθεμιάς και να καταλήξουμε σε μια σύνθεση απόψεων.

Στο κοινωνικό μέρος του συνεδρίου, υπάρχουν σχέδια που να μπορούν να ανακοινωθούν στην παρούσα φάση;

Κατ' αρχάς να πούμε ότι η επιλογή του Πολιτιστικού Κέντρου Ηρακλείου, ως χώρου διεξαγωγής του συνεδρίου από την Ελληνική Οδοντιατρική Ομοσπονδία, είναι μια καινοτομία από μόνη της, καθώς πρόκειται για έναν ολοκαίνουριο χώρο, στον οποίο δεν έχει πραγματοποιηθεί κάποιο συνέδριο αυτού του βελληνεκούς, έχουν όμως, πραγματοποιηθεί αρκετές επιτυχημένες εκδηλώσεις, με πολλά από τα αμφιθέατρά του να μην έχουν να ζηλέψουν τίποτα από τα αμφιθέατρα των μεγαλύτερων συνεδριακών κέντρων της Αθήνας και της Θεσσαλονίκης. Πιστεύω λοιπόν, πραγματικά, ότι οι σύνεδροι θα εντυπωσιαστούν από την επιλογή του χώρου διεξαγωγής του συνεδρίου.

Δεν σας κρύβω ότι προσωπικά η απόφαση να πραγματοποιηθεί το συνέδριο στη Κρήτη με χαροποίησε ιδιαίτερα, καθώς η Κρήτη είναι μια από τις πιο όμορφες περιοχές της χώρας μας, με πλούσια ιστορία, απαράμιλλο πολιτισμό και ιδιαίτερη κουλτούρα, η οποία επιπλέον προσφέρει πολλές ευκαιρίες για διασκέδαση, χαλάρωση και ξεκούραση που θα ικανοποιήσουν ακόμη και τον πιο απαιτητικό από τους συνέδρους μας. Αξίζει να σημειώσουμε ότι πέραν του Οδοντιατρικού Συλλόγου Ηρακλείου, ο Πρόεδρος του οποίου κ. Σταμάτης Χαρίτος και τα υπόλοιπα εκλεκτά του μέλη προσφέρουν αμέριστη στήριξη στις προετοιμασίες διεξαγωγής του συνεδρίου, όλοι οι Οδοντιατρικοί Σύλλογοι της Κρήτης, δηλαδή οι Οδοντιατρικοί Σύλλογοι Χανίων, Λασιθίου και Ρεθύμνου συμβάλλουν ενεργά στην πραγματοποίηση του συνεδρίου. Πρόκειται, πραγματικά, για ένα συνέδριο, όπου όλη η Κρήτη προσφέρει τη φιλοξενία της στους συνέδρους.

Τέλος, θα ήθελα να αναφερθώ στην εύστοχη κατά τη γνώμη μου επιλογή από την ΕΟΟ της ημερομηνίας διεξαγωγής του συνεδρίου, η οποία είναι ακριβώς πριν την αργία της 28ης Οκτωβρίου, επιτρέποντας σε συνέδρους όχι μόνο από τους όμορους νομούς της Κρήτης, αλλά κι από όλη την Ελλάδα να επισκεφθούν την Κρήτη και να συνδυάσουν το τερπνόν μετά του ωφελίμου. Ένα εξαιρετικό επιστημονικό πρόγραμμα, με ένα πολύ ενδιαφέρον κοινωνικό πρόγραμμα και με τη δυνατότητα, εφόσον το επιθυμούν, να παρατείνουν τη διαμονή τους στο νησί μία-δύο μέρες, απολαμβάνοντας τον ακόμη καλοκαιρινό καιρό της Κρήτης, στα τέλη Οκτωβρίου.

Κλείνοντας την συζήτησή μας, ποιο είναι το μήνυμα που θα θέλατε να απευθύνετε στους αναγνώστες μας;

Ολοκληρώνοντας την συζήτησή μας, θα ήθελα να ευχαριστήσω την εφημερίδα σας, το «ΟΒ», για τη διαχρονική στήριξη και προβολή του θεσμού του Πανελληνίου Οδοντιατρικού Συνεδρίου. Πιστεύω ότι το 39ο Πανελλήνιο Οδοντιατρικό Συνέδριο θα προσπαθήσει αφενός μεν να συνεχίσει την παράδοση των προηγούμενων συνεδρίων, αφετέρου να προσθέσει ένα ακόμη λιθαράκι στο οικοδόμημα της συνεχιζόμενης εκπαίδευσης στη χώρα μας. Θα πρέπει να αναφέρω ότι, εκτός από τους Έλληνες ομιλητές από τα Πανεπιστήμια, τις Επιστημονικές Εταιρείες και τον ιδιωτικό χώρο, θα έχουμε και εκλεκτούς συναδέλφους από το εξωτερικό, οι οποίοι θα πλαισιώσουν και θα εμπλουτίσουν αυτό το συνέδριο. Το κύριο θέμα του συνεδρίου έχει μια τέτοια πρωτοτυπία που θα επιτρέψει μια διαφορετική ανάλυση θεμάτων, ο χώρος διεξαγωγής, όπως προανέφερα, είναι ιδανικός και πιστεύω ότι η Οργανωτική και η Επιστημονική Επιτροπή του Συνεδρίου, καταβάλουμε κάθε προσπάθεια για να ανταποκριθούμε στις δικαιολογημένα υψηλές προσδοκίες. Αν και συμμερίζομαι ότι οι σύγχρονες αυξημένες απαιτήσεις στο εργασιακό περιβάλλον σε συνδυασμό με τις δυσκολίες που αντιμετωπίζουμε στην καθημερινότητά μας μπορούν να αποτελέσουν «άλλοθι» για να αναβάλουμε τη συμμετοχή μας σε παρόμοιες εκδηλώσεις, θα ήθελα εν τούτοις να καλέσω όλους τους συναδέλφους να παρακολουθήσουν και να στηρίξουν το συνέδριο, επικαλούμενος τη γνωστή ρήση του παγκόσμιου βελληνεκούς Κρητικού συγγραφέα, Νίκου Καζαντζάκη, *«μια αστραπή η ζωή μας, μα προλαβαίνουμε».*

Κύριε Νικητάκη, σας ευχαριστώ θερμά για τη συζήτηση.

Κι εγώ σας ευχαριστώ για τη φιλοξενία.

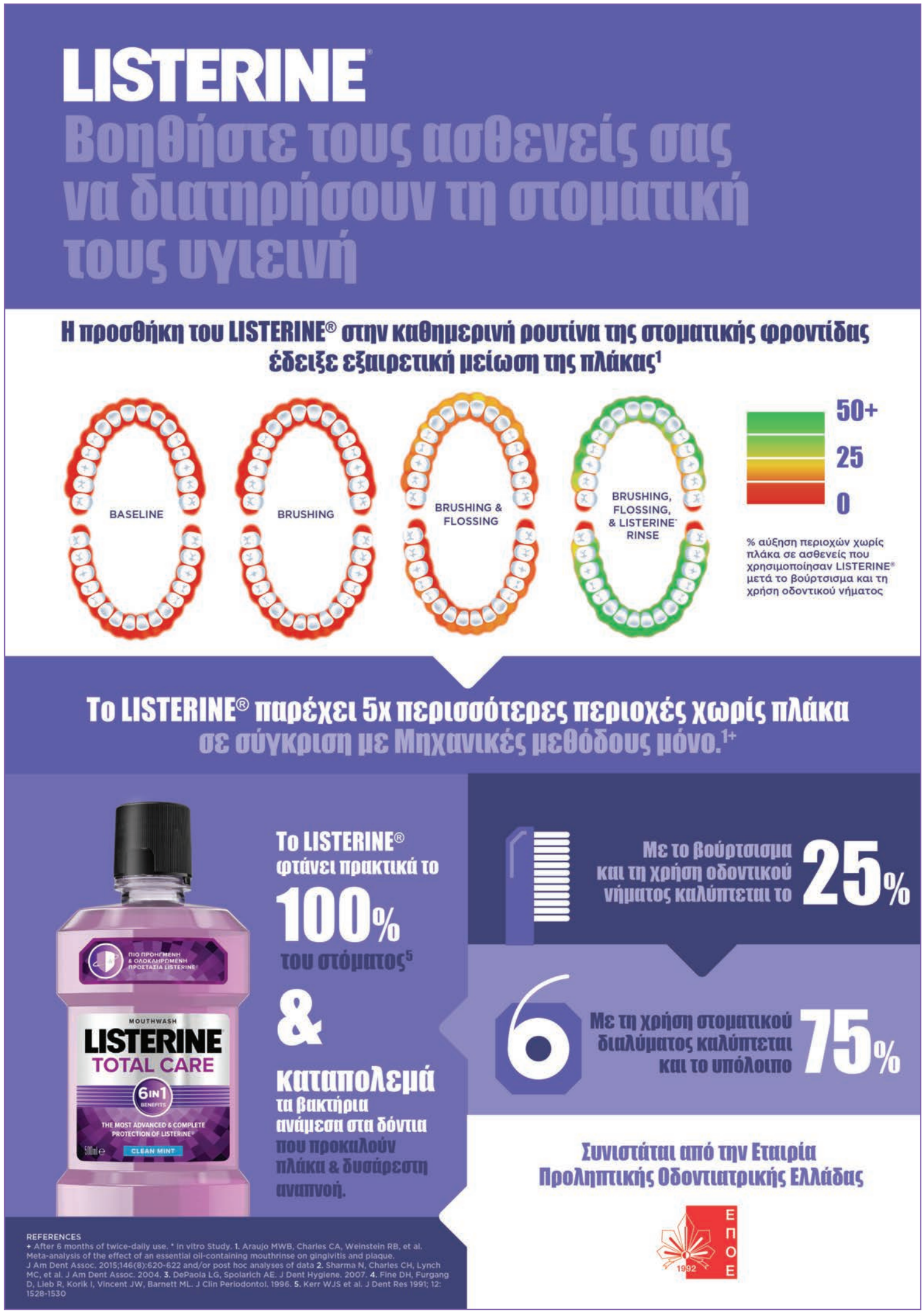

Το Ιστορικό και η Κλινική Προσέγγιση ασθενών με υποψία ή με δυσλειτουργία του Στοματογναθικού Συστήματος

Βύρων Δρούκας
Καθηγητής ΕΚΠΑ

Διαχρονικώς και πολύ προτού η πληροφορική και το διαδίκτυο υπεισέλθουν στην διαγνωστική διαδικασία, με σκοπό την επίτευξη ανάλυσης και κατανόησης της ιατρικής σκέψης, η τέχνη της διάγνωσης αποτελούσε οπωσδήποτε συγκερασμό γνώσης, εμπειρίας και ικανότητας του κλινικού ιατρού.

Διαφορετικές μεθοδολογικές προσεγγίσεις χρησιμοποιήθηκαν αποσκοπώντας στην επίτευξη των ανωτέρω.

Παράδειγμα αποτελούν οι κανόνες της Αριστοτέλειας λογικής, ο νόμος των πιθανοτήτων ή και η αρχή της πληροφορικής.[1]

Ανεξαρτήτως του τρόπου και των τεχνικών προσέγγισης, τόσο η τελική διάγνωση, όσο και το θεραπευτικό σχήμα που θα ακολουθήσει, στηρίζεται, εκ προοι=μίου, στη λήψη ενός πλήρους ιστορικού του ασθενούς, εκ παραλλήλου με τον συστηματικό και ενδελεχή κλινικό και παρακλινικό έλεγχο.

Είναι συχνό φαινόμενο, οι διάφορες παθολογικές διαταραχές να υποκρύπτονται ή και να αποτελούν απόηχο γενικότερων παθολογικών καταστάσεων, γεγονός που τις καθιστά μη εμφανείς, ή ότι δεν έχουν εισέτι εκδηλωθεί.

Η ακολουθούμενη μεθοδολογία προσομοιάζει με εκείνη που ακολουθείται κατά την έρευνα.

Δηλαδή:

- Συλλογή πληροφοριών που εκπορεύονται από το ιστορικό και την κλινική εξέταση του ασθενούς.
- Εναλλακτική υπόθεση, επίσης εκπορευόμενη από το ιστορικό.
- Έλεγχος αυτών και, πιθανώς, εμπλουτισμός με συμπληρωματικές πληροφορίες, προερχόμενες κυρίως από τις παρακλινικές εξετάσεις.
- Επιλογή της πλέον πιθανής, ή αποκλεισμός της όλης διαγνωστικής προσέγγισης.[1]

Η σωστή, συνεπώς, και βιώσιμη θεραπευτική λύση στα κατά περίπτωση προβλήματα του ασθενούς, αποσκοπεί στην συγκέντρωση και αξιοποίηση περισσοτέρων, κατά το δυνατόν, στοιχείων και πληροφοριών προκειμένου ο κλινικός να καταλήξει στη σωστή διάγνωση.

Η προσπάθεια επικεντρώνεται στην περιγραφή εκ μέρους του ασθενούς, των συμπτωμάτων, σε προγενέστερες ενδεχομένως θεραπείες κλπ.

Οι πληροφορίες καταγράφονται σε ειδικά και οργανωμένα έντυπα, τα οποία συνήθως διαφέρουν μεταξύ των διαφόρων σχολών και κατά ειδικότητα, συγκροτώντας τον γενικό φάκελο του ασθενούς, ο οποίος αντανακλά το ιατρικό και οδοντιατρικό ιστορικό του ασθενούς.[2]

Σημαντικό στοιχείο στην όλη διαδικασία είναι η δημιουργία κατάλληλου κλίματος που θα συμβάλλει στην άνεση του ασθενούς.

Η επιλογή των κατάλληλων ερωτήσεων, εκ μέρους του ιατρού, βοηθά και κατευθύνει τη συζήτηση για την συλλογή χρήσιμων πληροφοριών.

Ακούγοντας με προσοχή και συμπληρώνοντας, όπου χρειάζεται, την αφήγηση, αυξάνουμε τις πιθανότητες καλύτερης και αποτελεσματικότερης προσέγγισης.

Ο ασθενής παραμένει ο πλέον κατάλληλος για την περιγραφή των συμπτωμάτων του.[3]

Λήψη ιστορικού

Είναι μια αρκετά δύσκολη προσπάθεια που προϋποθέτει εξάσκηση και εμπειρία ***(σχήμα 1)***.[4]

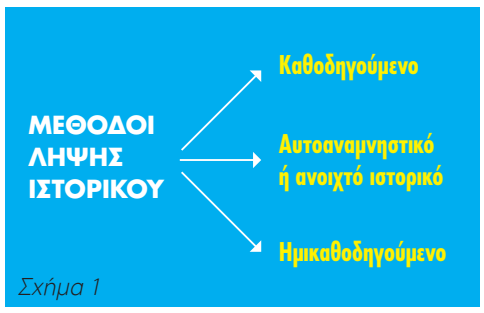

Σχήμα 1

Το καθοδηγούμενο είναι το πλέον αξιόπιστο, επειδή η αξιολόγηση της αξιοπιστίας του είναι άμεση και πλέον αντικειμενική.

Προϋπόθεση της επιτυχημένης λήψης του, είναι η θέσπιση συστήματος ταξινόμησης με σαφή διάκριση κριτηρίων που αποσκοπούν στο διαχωρισμό δηλαδή, κατ' ουσίαν, στη διαφορική διάγνωση μεταξύ των εμπλεκομένων παθολογικών διαταραχών.

Πρακτικά όμως, κατά τον Ohrbach[5], ο τύπος αυτός του ιστορικού περιορίζει τον αριθμό των λαμβανομένων πληροφοριών.

Ο δεύτερος τύπος ιστορικού παρέχει τη δυνατότητα μεγαλυτέρου φάσματος πληροφοριών και, συγχρόνως, ελαττώνει την πιθανότητα διαφυγής σημαντικών πληροφοριών. Μειονέκτημά του είναι η παράληψη πληροφοριών ή ακόμη και άσχετων με το πρόβλημα του ασθενούς[4].

Συγκρίνοντας τους δύο αυτούς τύπους διαπιστώνουμε ότι ο πρώτος απαιτεί οξυδέρκεια, εμπειρία και χαρισματική προσωπικότητα του ιατρού, σε σχέση με τον δεύτερο τύπο, ο οποίος είναι πλέον ευέλικτος επιτρέποντας τροποποιήσεις των ερωτήσεων σύμφωνα με τις απαντήσεις, αλλά και το πνευματικό και μορφωτικό επίπεδο του ασθενούς.

Ο τρίτος τύπος, το ημικαθοδηγούμενο αποτελεί συγκερασμό των δύο προηγούμενων, ελαχιστοποιώντας τα μειονεκτήματά τους, καθιστάμενο έτσι, πλέον αξιόπιστο.[5]

Ανεξαρτήτως από την επιλογή του τύπου του ιστορικού, ιδιαίτερη σημασία έχει η προσπάθεια σχηματισμού πληρέστερης εικόνας του προβλήματος του ασθενούς, εκ μέρους του ιατρού.

Παράλληλα με τη συζήτηση μεταξύ ιατρού και ασθενούς κατά τη διάρκεια της λήψεως μπορούν να γίνουν σημαντικές διαπιστώσεις και παρατηρήσεις που ενδεχομένως θα βοηθήσουν στην καλύτερη διαγνωστική προσέγγιση του προβλήματος π.χ. ασυμμετρίες προσώπου, υπερτροφία μασητήρων κλπ., σύμφωνα με το Ιπποκρατικό πρότυπο, περί επισκοπήσεως του ασθενούς.

Ειδικότερα σε ασθενείς με υποψία ή δυσλειτουργία του ΣΣ, ιδιαίτερη προσοχή δέον όπως δοθεί σε παραμέτρους που αφορούν και σχετίζονται με πόνο στη στοματοπροσωπική περιοχή αλλά και στην ευρύτερη περιοχή του ΣΣ, στους ήχους από τις κροταφογναθικές διαρθρώσεις (ΚΓΔ), καθώς και στις παραλειτουργικές έξεις.

1) Ο χρόνος.

- Πότε εμφανίστηκαν τα συμπτώματα.
- Ποιά είναι η διακύμανσή τους κατά τη διάρκεια του 24ώρου.
- Η περιοδικότητά τους.
- Αν υπήρξαν προγενέστερα παρόμοια συμπτώματα.
- Ποιος είναι ο χαρακτήρας του, οξύς ή υποβόσκων (προκειμένου για πόνο).

2) Η θέση και η εντόπιση των συμπτωμάτων.

- Σε μία ή περισσότερες περιοχές.
- Περιορισμένης ή ευρείας έκτασης.

3) Ο χαρακτήρας του πόνου.

- Μόνιμος ή διαλείπων.
- Υποβόσκων, σφυγμώδης, τέμνων.

4) Παράγοντες που τον προκαλούν.

- Στη διάρκεια των διαφόρων λειτουργικών κινήσεων της Κάτω Γνάθου (ΚΓ).
- Εάν υπάρχει άλγος.
- Η θέση του σώματος.

5) Διαφοροδιαγνωστικά στοιχεία, όπως: πολφίτις, παραρινοκολπίτιδες, κεφαλαλγία κλπ.

6) Παραλειτουργικές έξεις, όπως: σφίξιμο ή και τρίξιμο δοντιών (βρυγμός), δάγκωμα παρειών, χειλιών, νυχιών, ξένων αντικειμένων κλπ.

7) Προβλήματα κατά τη διάρκεια της μάσησης, όπως: δυσκολία, ετερόπλευρη μάσηση κλπ.

8) Λήψη φαρμάκων.

9) Κοινωνική ζωή και σχέσεις με το περιβάλλον.

10) Υποκειμενική εκτίμηση των ενοχλημάτων εκ μέρους του ασθενούς.

- Ασήμαντα.
- Ελαφράς μορφής.
- Μέσης έντασης.
- Αρκετά σοβαρά.
- Πολύ σοβαρά.[4]

Στα πλαίσια της λήψης του ιστορικού, θα πρέπει να συνεκτιμώνται πληροφορίες προερχόμενες από το αναμνηστικό ιστορικό του ασθενούς π.χ. γενικότερες παθολογικές καταστάσεις, τραυματισμοί στο πρόσωπο και στο κρανίο, καθώς και στην ευρύτερη στοματοπροσωπική περιοχή και ειδικότερα στις ΚΓΔ.

Εξετάζεται επίσης η πιθανότητα ο ασθενής να ευρίσκεται υπό θεραπεία, η οποία ενδεχομένως επηρεάζει την παρούσα κατάσταση. Σε ασθενείς με λειτουργικές διαταραχές του ΣΣ, θα πρέπει να λαμβάνονται ιδιαιτέρως υπ' όψιν οι διάφοροι ψυχολογικοί παράγοντες όπως, για παράδειγμα, οι αγχώδεις διαταραχές (κατάθλιψη, υστερία, αγοραφοβία κλπ.)

Ως γνωστόν, οι εν λόγω παράγοντες κατέχουν δεσπόζουσα θέση στην αιτιοπαθογένεια των λειτουργικών διαταραχών του ΣΣ.

Ιδιαίτερης, επίσης, προσοχής χρήζει η γενική οδοντιατρική κατάσταση του ασθενούς η οποία, εν δυνάμει, μπορεί να εμπλέκεται στην παρούσα κατάσταση.

Σημαντικότατη, κορυφαία θα λέγαμε, παράμετρος είναι ο πόνος τον οποίον συχνά οι ασθενείς αδυνατούν ή συνήθως δυσκολεύονται να περιγράψουν. Στις περιπτώσεις που ο πόνος που οφείλεται σε δυσλειτουργία του ΣΣ, συνυπάρχει και με άλλες μορφές πόνου, όπως η κεφαλαλγία, δυσχεραίνεται έτι περισσότερο η λήψη του ιστορικού.

Ο χαρακτήρας του πόνου και η ποιότητά του ποικίλλουν αναλόγως της προελεύσεώς του (μυϊκός, σπλαχνικός, νευροπαθητικός, ψυχογενής, αρθριτικός κλπ.)

Πρέπει, στο σημείο αυτό, να επισημάνουμε ότι η πολυπλοκότητα που χαρακτηρίζει γενικότερα την περιοχή του προσώπου, καθιστά δύσκολη τη διάγνωσή του.

Η περιοχή του προσώπου είναι ιδιαιτέρως επιρρεπής σε ψυχογενή διεγερσιμότητα η οποία, εν συνεχεία, τροποποιεί την αντίληψη, την αίσθηση και, συνεπώς, την αντίδραση στον πόνο.[6,7]

Ο πόνος που εκδηλώνεται στο πρόσωπο σε ποσοστό 2%, χαρακτηρίζεται ως νευριτικός (π.χ. νευραλγία τριδύμου, αγγειακός), που καλύπτει το 9-10% των περιπτώσεων και, τέλος, μυϊκός ή στοματοπροσωπικός, που καλύπτει το 88%-90%, κατά πλειοψηφία.[8]

Ο πόνος ενδαρθρικής προελεύσεως και αιτιολογίας, συνήθως, εντοπίζεται στην προωτιαία περιοχή ή εντός της ΚΓΔ.

Είναι βύθιος και συνεχής επιδεινούμενος κατά τη διάρκεια των λειτουργικών κινήσεων της ΚΓ.[9]

Εφόσον, διαφοροδιαγνωστικά, αποκλειστεί το ενδεχόμενο ο πόνος να σχετίζεται με μυϊκή υπερλειτουργία του ΣΣ ή ενδαρθρικά, θα πρέπει η προσοχή του θεράποντος να προσανατολίζεται σε άλλες διαταραχές, π.χ. κροταφικών νεύρων.[7]

Ένα επίσης σημαντικό κλινικό διαγνωστικό στοιχείο είναι ο προβολικός χαρακτήρας του μυϊκού πόνου, ο οποίος χαρακτηρίζεται από υφέσεις και εξάρσεις, επιδεινούμενος κατά τη μάσηση και, ασφαλώς, άμεσα επηρεάζεται από ψυχογενείς παράγοντες.[10]

Έτσι, οι μασητήρες αντανακλούν τον πόνο στους γομφίους, στα ούλα, στη γωνία της ΚΓ, στην υπερκόγχια περιοχή, στα ώτα.

- Οι στερνοκλειδομαστοειδείς, στην υπερκόγχια, στην μετωπιαία και στη γενειακή χώρα.
- Οι τραπεοειδείς, στη γωνία της ΚΓ και στην οπίσθια κροταφική χώρα.
- Οι έσω πτερυγοειδείς, στη γλώσσα, στη σκληρά υπερώα και στη ΚΓΔ.

> *Ο κλινικός γιατρός πρέπει να μάθει να ακούει τον άρρωστο, επειδή ο άρρωστος είναι εκείνος που θα του πει τη διάγνωση.*
>
> **William Osler 1849-1919**
>
> *Αρχή παιδεύσεως η των ονομάτων επίσκεψις*
>
> **Αντισθένης 445-366 π.χ.**

Όταν **η απλότητα** συναντά **την αισθητική**

ΜΑΘΕΤΕ ΠΕΡΙΣΣΟΤΕΡΑ:

WWW.IVOCLARVIVADENT.COM/EE2018

Το χαρτοφυλάκιο συντονισμένων προϊόντων για άμεσες επανορθωτικές διαδικασίες σας διευκολύνει να επιτύχετε αποκαταστάσεις εξαιρετικής ποιότητας με υψηλή απόδοση.

Αποτελεσματική Αισθητική

Απομόνωση · Συγκόλληση · Αποκατάσταση · Πολυμερισμός

www.ivoclarvivadent.gr

Εξουσιοδοτημένοι διανομείς

Ελλάδας

Oral Vision
- Μάγερ 13 / 104 38 Αθήνα / τηλ: 210 77 55 900 /
- Τσιμισκή 34 / 546 23 Θεσσαλονίκη / τηλ: 2310 253 800 / www.oralvision.gr

SADENT
- 1 χλμ Λεωφ. Μαρκοπούλου / 190 02 Παιανία / τηλ: 211 10 22 900 /
- Τετραπόλεως 4 / 115 27 Γουδή / τηλ: 210 77 77 608 /
- Ν. Τέλογλου 7 / 546 36 Θεσσαλονίκη / τηλ: 2310 968 799 / www.sadent.com

Κύπρου

Dentalcon
- Λ. Αναστασιάδη 1 / 2012 Λευκωσία / τηλ: 22 466 000 / www.dentalcon.com.cy

ivoclar vivadent®
passion vision innovation

• Οι έξω πτερυγοειδείς, στις ΚΓΔ και στην άνω γνάθο.

Συνοψίζοντας τα αφορώντα τη λήψη του ιστορικού, συμπεραίνουμε ότι η αξιολόγηση των απαντήσεων βοηθά σε μια πρώτη διαγνωστική αξιολόγηση. Πολύ δε περισσότερο, όταν οι απαντήσεις του ασθενούς διασταυρώνονται και συσχετίζονται με την συμπλήρωση του αυτοαναμνηστικού πριν από την εξέταση του ασθενούς.

Εννοείται ότι οι ερωτήσεις μπορούν να τροποποιούνται ή και να εμπλουτίζονται κατά περίπτωση.

Κλινική εξέταση

Την κλινική εξέταση ασθενούς με υποψία ή με δυσλειτουργία του ΣΣ, θα μπορούσαμε, για λόγους ευπραξίας, να την κατηγοριοποιήσουμε σύμφωνα με το ***σχήμα 2.***

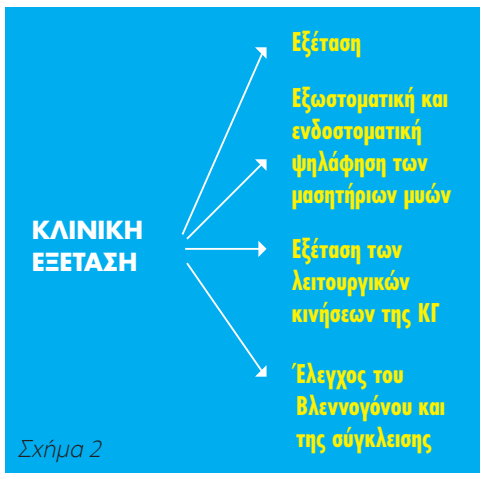

Σχήμα 2

Οι βασικές αρχές της κλινικής διαδικασίας είναι οι ακόλουθες:

• Πληροφόρηση του ασθενούς για την εξεταστική διαδικασία.

• Συστηματοποίηση της εξέτασης προς αποφυγή παραλείψεων.

• Κατά τη διάρκεια της ψηλάφησης, παρακολουθούμε τα μάτια του ασθενούς, προσέχοντας για τυχόν αντιδράσεις.

• Η ψηλάφηση διευκολύνεται εφόσον ο ασθενής έχει τον κορμό του σε όρθια θέση, επί της οδοντιατρικής έδρας και ο ιατρός ευρίσκεται εμπρός από τον ασθενή.

• Η πίεση της ψηλάφησης επιβάλλεται να γίνεται με ήπια δύναμη γιατί, σε αντίθετη περίπτωση, ο πόνος μπορεί να είναι το αποτέλεσμα αντίδρασης υγιών ιστών.

• Αποφεύγουμε να ρωτάμε τον ασθενή αν πονά. Είναι προτιμότερο να ρωτάμε αν νοιώθει διαφορές μεταξύ της αριστερής και δεξιάς πλευράς.

Εξέταση των ΚΓΔ

Η ψηλάφησή τους γίνεται με δύο τρόπους:

1) Με την τοποθέτηση των δακτύλων μας στους δύο πόλους των κονδύλων, αμφοτερόπλευρα, πιέζοντας την επιδερμίδα της περιοχής ενώ, ταυτόχρονα, ο ασθενής ανοιγοκλείνει το στόμα του. ***(Εικόνα 1)***

2) Με την τοποθέτηση των μικρών δακτύλων στους έξω ακουστικούς πόρους, ενώ η χρήση του στηθοσκοπίου μας βοηθά στη διακρίβωση ήχων χαμηλής έντασης.

Εικ. 1: Αμφοτερόπλευρη ψηλάφηση των κροταφογναθικών διαρθρώσεων. (T. Magnusson)

Η ψηλάφηση των ΚΓΔ μας παρέχει τις ακόλουθες πληροφορίες:

α) Επώδυνη ή μη επώδυνη αντίδραση.

β) Κινητικότητα των κονδύλων.

γ) Ακανόνιστες τροχιές της ΚΓ κατά τη διάρκεια των λειτουργικών της κινήσεων, κατά τη διάρκεια της ψηλάφησης και ακρόασης των ΚΓΔ, αξιολογούνται δύο τύποι ήχων: **α)** Το clicking (φωνητική περιγραφή ξηρού χτυπήματος και **β)** ερπυστικός ήχος. *(Η αιτιολογία τους και η παθογένειά τους δεν αποτελούν αντικείμενο σχολιασμού στο παρόν άρθρο. Έχουν διεξοδικά περιγραφεί και σχολιαστεί σε προγενέστερες επιστημονικές εργασίες και άρθρα μου).*

Η καταγραφή της θέσεως, στην οποία εκδηλώνεται η πρώτη μορφή-κατηγορία ήχων (clicking), επιτυγχάνεται με την τοποθέτηση υποδεκάμετρου μεταξύ των κοπτικών χειλέων των τομέων της άνω και κάτω γνάθου.

Κατά τη διάρκεια της κατάσπασης, ο εξεταστής τοποθετεί ένα από τα δάκτυλά του στην άρθρωση καθοδηγώντας παράλληλα τον ασθενή να ανοίγει το στόμα του μέχρις ότου ο ήχος γίνει αισθητός.

Στο σημείο αυτό, σταματά η κατάσπαση και αρχίζει η ανάσπαση μέχρις ότου και πάλι εκδηλωθεί ο ήχος, οπότε ο εξεταστής μετρά τις θέσεις στις οποίες εκδηλώνεται ο ήχος.

Η διαδικασία επαναλαμβάνεται 2-3 φορές για την επαλήθευση της μέτρησης.[11]

Κατά τη διάρκεια της ανάσπασης και κατάσπασης, η ΚΓΔ δυνατόν να δεχθεί φορτία τα οποία μεταβάλλουν τις δυνάμεις της.

Ο παραγόμενος ήχος αποτέλεσμα ανώμαλης σχέσης κονδύλου-δίσκου κατά τη διάρκεια της μάσησης, τροποποιείται όταν το στόμα είναι άδειο, λόγω μεταβολών της δυναμικής του αρθρικού υγρού, και προσαρμόζεται σύμφωνα με το μυϊκό πρότυπο συστολής.

Η δεύτερη κατηγορία ήχων (ερπυστικοί), ως αποτέλεσμα εκφυλιστικών διεργασιών, εκδηλώνονται καθ' όλη τη διάρκεια της ανάσπασης και κατάσπασης.

Η ψηλάφηση των μυών του στοματογναθικού συστήματος

Η διαδικασία της ψηλάφησης μας πληροφορεί για πιθανό πόνο ή ευαισθησία, καθώς επίσης για τον όγκο και τη συστολή τους.

Η αξιολόγηση βασίζεται, κυρίως, στην αντίδραση του ασθενούς. Ο τρόπος αυτός της εξέτασης είναι αρκετά αδρός για τη σωστή αξιολόγηση.[4]

Το βασικό, λοιπόν, πρόβλημα είναι η αξιοπιστία της μεθόδου η οποία είναι ελάχιστα ικανοποιητική. Η χρήση αλγομέτρων για την ποσοτική μέτρηση της πίεσης που προκαλεί την έναρξη του πόνου, βελτιώνει σημαντικά την αξιοπιστία της ψηλάφησης.

Οι μύες κάθε πλευράς εξετάζονται ξεχωριστά.

Τα δόντια θα πρέπει να αφίστανται ελαφρώς μεταξύ τους, ενώ οι μύες να είναι όσο το δυνατόν χαλαρότεροι.

Οι περιοχές μυϊκής ευαισθησίας ποικίλουν μεταξύ των ασθενών.[12]

Ως θετικά σημεία της ψηλάφησης πρέπει να θεωρούνται τα εξής ευρήματα:

• Αναφορά του ασθενούς για σαφή διαφορά μεταξύ δεξιάς και αριστερής πλευράς.

• Αν η ψηλάφηση προκαλεί αντανακλαστική αντίδραση ματιών.

• Αν ο ασθενής αναφέρει έντονο πόνο κατά την ψηλάφηση.

Κατά τη διάρκεια της ψηλάφησης, όμως, πρέπει να ψηλαφάται καθ' όλο το μήκος του, από την έκφυση μέχρι την κατάφυση.

Από την πλευρά του εξεταστή, θα πρέπει να υπάρχουν συστηματικές και σταθερά επαναλαμβανόμενες διαδικασίες.[4,13,14]

Οι διαδικασίες έχουν ως ακολούθως:

• Ίδιες οδηγίες προς όλους τους ασθενείς.

• Σταθερά επαναλαμβανόμενη τεχνική.

• Άσκηση ήπιας και σταθερής πίεσης με ταυτόχρονη παρακολούθηση των ματιών.

• Μέθοδος μέτρησης της έντασης του πόνου, όπως π.χ. η κλίμακα VAS (οπτική αναλογική κλίμακα – Visual Analogue Scales) κλπ.[15]

Η αξιοπιστία της ψηλάφησης επηρεάζεται από ειδικούς παράγοντες όπως η διάρκεια της πίεσης, η συνολική πίεση που ασκείται, η θέση που ψηλαφάται κλπ.

Η πίεση που πρέπει να ασκείται από πλευράς μεγέθους δεν είναι γνωστή. Σχετικές έρευνες υποστηρίζουν ότι πίεση της τάξεως των 0,9 Kg για τους εξωστοματικούς, και 0,45 Kg για τους ενδοστοματικούς μύες είναι ικανοποιητική.

Κλινικές έρευνες έδειξαν ότι η απαιτούμενη πίεση διαφέρει από άτομο σε άτομο κυμαινόμενη από 2,0 Kg/cm^2 για την επιπολής και 3,1 Kg/cm^2 για τη μέση μοίρα του κροταφίτη.[16,12,17]

Δεν είναι γνωστή η χρονική διάρκεια της ασκούμενης πίεσης. Πιστεύεται ότι 5 sec είναι αρκετός χρόνος.

Ασφαλώς, υπάρχουν παράγοντες οι οποίοι επηρεάζουν, όπως ψυχολογικοί, η ηλικία επίσης, το φύλο και η μόρφωση. Η γενική κατάσταση της υγείας του ατόμου, η διάρκεια του πόνου κλπ.

Τέλος, κατά τη διάρκεια της ψηλάφησης, θα πρέπει να ελέγχεται ο όγκος υποκατάστασης των μυών (ατροφία, υπερπλασία, σύσταση κλπ).[13]

Εξωστοματική ψηλάφηση

Η εξωστοματική ψηλάφηση περιλαμβάνει:

Α) Εν τω βάθει μοίρα του μασητήρα.

Β) Κροταφίτης (έκφυση και κύρια μάζα).

Γ) Έσω πτερυγοειδής.

Δ) Διγάστηρ.

Ε) Στερνοκλειδομαστοειδής.

ΣΤ) Τραπεζοειδής.

Α) Η ψηλάφηση της εν τω βάθει μοίρας του μασητήρα επιτυγχάνεται με τη βοήθεια των δεικτών αμφοτερόπλευρα.

Εντοπίζεται εύκολα αν ο ασθενής σφίξει τα δόντια του, οπότε ο μυς διαγράφεται με σαφήνεια στην κοίλωση που δημιουργείται κάτω από το ζυγωματικό τόξο, 1cm εμπρός από τον κόνδυλο.

Αποτελείται από δύο μοίρες, την επιπολής και την εν τω βάθει.

Η εν τω βάθει υπολείπεται σε όγκο σε σχέση με την επιπολής. Οι ίνες της φέρονται από το πίσω μέρος του ζυγωματικού τόξου στην έξω επιφάνεια του κλάδους της ΚΓ, κατακόρυφα προς τα κάτω. Νευρώνεται από το μασητήριο νεύρο, που είναι κλάδος του προσθίου στελέχους της ΚΓ. Η ετερόπλευρη δράση του ρυθμίζει την ανάσπαση της ΚΓ και την κινεί προς τα εμπρός και προς την πλευρά που όμως συσπάται.

Η αμφοτερόπλευρη λειτουργία του προκαλεί κλείσιμο της ΚΓ και έντονο σφίξιμο των δοντιών.

Β) Ο κροταφίτης ψηλαφάται αμφοτερόπλευρα και στις τρις μοίρες του (πρόσθια, μέση και οπίσθια). Εντοπίζεται εύκολα αν ο ασθενής και πάλι σφίξει τα δόντια του.

Ο κροταφίτης με τη μορφή δεσμίδων, εκφύεται από τον κροταφικό βόθρο και την κροταφική περιτονία και καταφύεται με ισχυρό τένοντα στην κορωνοειδή απόφυση της ΚΓ.

Συγκρινόμενος με τους λοιπούς μασητήριους μύες, έχει τη μεγαλύτερη βράχυνση λόγω του μεγάλου μήκους των μυϊκών του ινών.[18]

Η ετερόπλευρη δράση του ρυθμίζει την ανάσπαση της ΚΓ και την προς τα πίσω κίνηση. Η αμφοτερόπλευρη δράση του ρυθμίζει την ανάσπαση της ΚΓ και την τοποθέτηση των κονδύλων προς τα πίσω. ***(Εικόνα 2)***

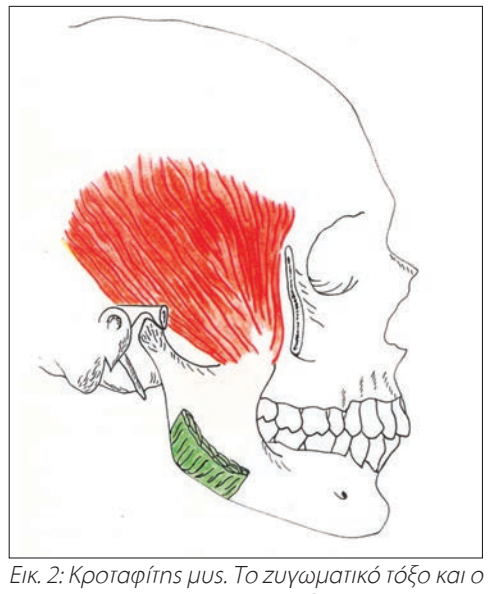
Εικ. 2: Κροταφίτης μυς. Το ζυγωματικό τόξο και ο μασητήρας μυς έχουν αφαιρεθεί μερικώς για να φανεί η κατάφυση του κροταφίτη. (Β. Δρούκας)

Αναστάσιος Τσίρλης
Καθηγητής ΑΠΘ
Τα Οδοντικά Εμφυτεύματα στην Κλινική Πράξη
ΣΕΛΙΔΕΣ: 408, ΤΙΜΗ: €110

Τα οστεοενσωματούμενα οδοντικά εμφυτεύματα αποτελούν σήμερα μια σοβαρά υπολογίσιμη λύση για την αντιμετώπιση των οδοντικών προβλημάτων τόσο από πλευράς λειτουργικότητας όσο και από πλευράς αισθητικής.

Το βιβλίο αυτό γράφτηκε στο πλαίσιο μιας προσπάθειας ανάδειξης της συμβολής του τομέα των οδοντικών εμφυτευμάτων στην αντιμετώπιση και την αποκατάσταση οδοντικών ελλείψεων, μέσα από την παρουσίαση ρεαλιστικών κλινικών περιστατικών που καλύπτουν, σε μεγάλο βαθμό, τις πλέον πιθανές και κατά περιοχή περιπτώσεις οι οποίες χρήζουν εμφυτευματικής αποκατάστασης. Ως κλινικός οδηγός, απευθύνεται σε όλους τους οδοντιάτρους που ασχολούνται με την Εμφυτευματολογία, παρουσιάζοντας αντιπροσωπευτικά κλινικά περιστατικά στα οποία περιγράφονται όλες οι βασικές ενέργειες, από τον αρχικό σχεδιασμό μέχρι το τελικό αποκαταστατικό αποτέλεσμα.

Στο βιβλίο παρουσιάζεται μεγάλος αριθμός περιστατικών από το προσωπικό αρχείο του συγγραφέα, σε μια προσπάθεια να αξιολογηθούν τα θεραπευτικά αποτελέσματα σε σημαντικό βάθος χρόνου, έως και 15 ετών, που άλλωστε αποτελεί και το μοναδικό αξιόπιστο κριτήριο για την επιτυχία μιας θεραπείας με οδοντικά εμφυτεύματα.

ΟΔΟΝΤΙΑΤΡΙΚΟ ΒΗΜΑ
Σκουφά 64, 106 80 Αθήνα, Τηλ. 210 3814 939, www. odvima.gr, e-mail: odvima@otenet.gr

AIRFLOW® PROPHYLAXIS MASTER

"I FEEL GOOD"

GUIDED BIOFILM THERAPY®

Οδοντεμπορική
...The absolute DEPOT!
ΟΔΟΝΤΙΑΤΡΙΚΑ ΕΙΔΗ & ΜΗΧΑΝΗΜΑΤΑ
ΠΑΝΑΓΗ ΤΣΑΛΔΑΡΗ 211, 176 76 ΚΑΛΛΙΘΕΑ
ΤΗΛ.: 210 95 72 770, FAX: 210 95 77 577
odontemporiki@gmail.com www.odontemporiki.gr

ΟΔΟΝΤΙΑΤΡΙΚΑ ΑΠΟΣΤΟΛΙΔΗ από το 1929
www.apostolides.gr
Για όσους έχουν υψηλές απαιτήσεις
ΑΘΗΝΑ:
ΦΕΙΔΙΠΠΙΔΟΥ 23, 115 27 ΓΟΥΔΗ
ΤΗΛ./ FAX: 210 698 48 82
info.athens@apostolides.gr
ΘΕΣΣΑΛΟΝΙΚΗ:
ΤΕΛΛΟΓΛΟΥ 11, 546 36
ΤΗΛ.: 2310 201 301, 2310 248 065
info@apostolides.gr

EMS
MAKE ME SMILE.

Η νεύρωσή του γίνεται από τα εν τω βάθει κροταφικά νεύρα που είναι κλάδος του κάτω γναθικού.
Γ) Ο έσω πτερυγοειδής ανήκει στην ομάδα των ανασπόντων την ΚΓ μυών. Η προσέγγισή του είναι αρκετά δύσκολη.
Εκφύεται από τον πτερυγοειδή βόθρο του σφηνοειδούς οστού και καταφύεται στην έσω επιφάνεια της γωνίας της ΚΓ. Η ετερόπλευρη δράση του ρυθμίζει την ανάσπαση της ΚΓ και την κινεί προς τα εμπρός και προς την αντίθετη πλευρά. Η αμφοτερόπλευρη δράση του προκαλεί το κλείσιμο της ΚΓ και ισχυρό σφίξιμο των δοντιών. Νευρώνεται από το έσω πτερυγοειδές νεύρο, κλάδο του κάτω γναθικού. Εξωστοματικά, ψηλαφάται η κατάφυσή του στην γωνία της ΚΓ. ***(Εικόνα 3)***

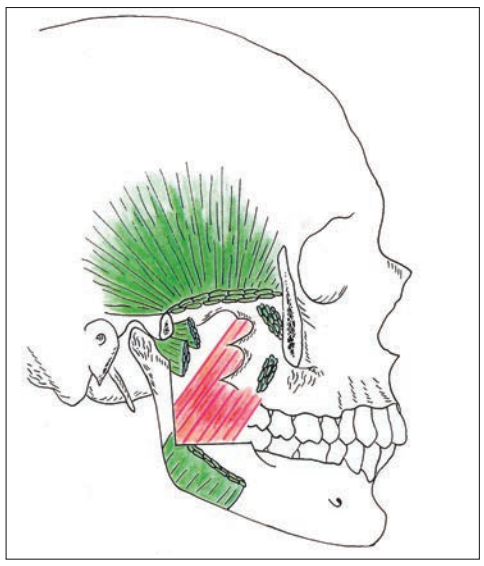

Εικ. 3: Έσω πτερυγοειδής μυς. Οι παρακείμενοι μύες έχουν αφαιρεθεί μερικώς για να φανεί ο έσω πτερυγοειδής. (Β. Δρούκας)

Ενδεχόμενη αντίδραση κατά την ψηλάφηση δυνατόν να προέρχεται είτε από τους λοιπούς μύες της περιοχής, είτε από τους παρακείμενους λεμφαδένες.
Δ) Η εξωστοματική ψηλάφηση του διγάστηρα επιτυγχάνεται αμφοτερόπλευρα πιέζοντας τους δείκτες με κατεύθυνση προς τα έσω, λίγο πιο μπροστά από τις μαστοειδείς αποφύσεις.
Ενεργοποιείται όταν η ΚΓ κινείται προς τα πίσω.
Αποτελείται από δύο γαστέρες πρόσθια και οπίσθια. Η οπίσθια είναι μεγαλύτερη και εκφύεται από την διγαστορική εντομή της μαστοειδούς αποφύσεως του κροταφικού οστού.
Η πρόσθια εκφύεται από την έσω επιφάνεια του προσθίου τμήματος της ΚΓ, αντίστοιχα, προς το διγαστορικό βοθρίο και φέρεται προς τα κάτω και πίσω.
Οι δύο γαστέρες ενώνονται με κοινό τένοντα. Η πρόσθια γαστέρα νευρώνεται από το γναθοϋοειδές νεύρο, κλάδο του κάτω φατνιακού.
Η οπίσθια από το διγαστορικό κλάδο του προσωπικού νεύρου.[19]
Ο διγάστορας και οι δύο μοίρες του ανήκουν στην ομάδα των μυών άνωθεν του ϋοειδούς οστού μαζί με τους γναθοϋοειδείς, γενειοϋοειδείς και βελονοϋοειδείς, και δεν ψηλαφόνται.
Η ενέργειά τους συνίσταται στην ύψωση του ϋοειδούς οστού και τη βάση της γλώσσας κατά τη διάρκεια της μάσησης και της κατάποσης. Κατά την ανάσπαση η ΚΓ χαλαρώνει. Τέλος, συνεργάζονται με τους μασητήρες στον καθορισμό της οπίσθιας θέσης της ΚΓ.
Ε) Ο στερνοκλειδομαστοειδής ψηλαφάται ετερόπλευρα καθ' όλο το μήκος του, με τη βοήθεια του δείκτη και του αντίχειρα. Διαγράφεται με απόλυτη σαφήνεια, όταν ο ασθενής στρέψει και κάμψει ταυτόχρονα το κεφάλι του προς την εξετασόμενη πλευρά. Εκφύεται από τη μαστοειδή απόφυση μέχρι τις δύο καταφύσεις του στο στέρνο και στην κλείδα, αντίστοιχα. Οι λεμφαδένες της περιοχής δυνατόν να δώσουν ψευδή θετικά σημεία κατά την ψηλάφηση.
ΣΤ) Η ψηλάφηση των τραπεζοειδών είναι εύκολη και αμφοτερόπλευρη όταν ο ασθενής σκύψει ελαφρώς προς τα εμπρός το κεφάλι του.
Θετικές αντιδράσεις, κατά την ψηλάφηση, μπορούν να οφείλονται στην κακή θέση του σώματος κατά τη διάρκεια κυρίως της εργασίας του ατόμου.

Ενδοστοματική ψηλάφηση

Η ενδοστοματική ψηλάφηση περιλαμβάνει τους ακόλουθους μύες:
Α) Επιπολής μοίρα του μασητήρα.
Β) Κατάφυση κροταφίτη.
Γ) Έξω πτερυγοειδή.
Δ) Έσω πτερυγοειδή.
Ε) Μύες του εδάφους του στόματος.
Α) Η ψηλάφηση της επιπολής μοίρας του μασητήρα γίνεται ξέχωρα για κάθε πλευρά. Επιτυγχάνεται με τη βοήθεια του δείκτη, ο οποίος τοποθετείται ενδοστοματικά, ενώ ο αντίχειρας, εξωστοματικά.
Η προσέγγισή της είναι ευκολότερη σε σχέση με την εν τω βάθει μοίρα και, συγκριτικά, είναι μεγαλύτερη. Εκφύεται από τα δύο τρίτα του ζυγωματικού τόξου, φερόμενη λοξά προς τα πίσω και κάτω. Καταφύεται στη γωνία της ΚΓ και καλύπτεται από επιφανειακή απονεύρωση.
Ο μυς ευρισκόμενος σε συνθήκες χαλάρωσης, ψηλαφάται ανάμεσα στα δύο δάκτυλα από την έκφυση μέχρι την κατάφυση.
Θετικά σημεία αντίδρασης, συχνά εντοπίζονται στην έκφυση του μυός στην περιοχή του ζυγωματικού τόξου. Η ψηλάφηση με τα δύο δάκτυλα παρέχει επίσης πληροφορίες σχετικές με τη μάζα και τη σύσταση του μυός. ***(Εικόνα 4)***

Εικ. 4: Ενδοστοματική ψηλάφηση της επιπολής μοίρας του μασητήρα. (Β. Δρούκας)

Β) Ο κροταφίτης καταφύεται προς τα έσω και εγγύς της κορωνοειδούς αποφύσεως.
Η ψηλάφησή του επιτυγχάνεται ετερόπλευρα και η διαδικασία διευκολύνεται όταν ο ασθενής φέρει την ΚΓ ελαφρώς προς το πλάι της εξετασόμενης πλευράς.
Η κατάφυσή του εντοπίζεται εύκολα εάν μετά την ψηλάφηση της επιπολής μοίρας, οδηγήσουμε τον δείκτη λίγο πιο πίσω ακολουθώντας την πρόσθια και έσω επιφάνεια της κορωνοειδούς αποφύσεως προς τα επάνω. ***(Εικόνα 5)***

Εικ. 5: Ενδοστοματική ψηλάφηση της κατάφυσης του κροταφίτη. (Β. Δρούκας)

Κατ' αυτόν τον τρόπο ασκείται πίεση με τον δείκτη στην έσω επιφάνεια της κορωνοειδούς αποφύσεως, καθώς ο αντίχειρας πιέζει ταυτόχρονα του δείκτη εξωστοματικά στην περιοχή του κλάδου.
Γ) Ο μυς αυτός ψηλαφάται ξεχωριστά από κάθε πλευρά και μόνον η κάτω μοίρα του.
Νευρώνεται από το έξω πτερυγοειδές νεύρο από το πρόσθιο στέλεχος του κάτω γναθικού.
Κατά την ετερόπλευρη σύσπαση ο κόνδυλος και ο διάρθριος δίσκος της σύστοιχης πλευράς φέρονται προς τα κάτω, έσω και εμπρός αναγκάζοντας τη ΚΓ να κινηθεί προς την αντίθετη πλευρά.
Η αμφοτερόπλευρη σύσπαση φέρει την ΚΓ προς τα εμπρός.
Η ψηλάφησή του διευκολύνεται σε θέση ελαφρά προολίσθησης της ΚΓ προς την εξετασόμενη πλευρά. ***(Εικόνα 6)***

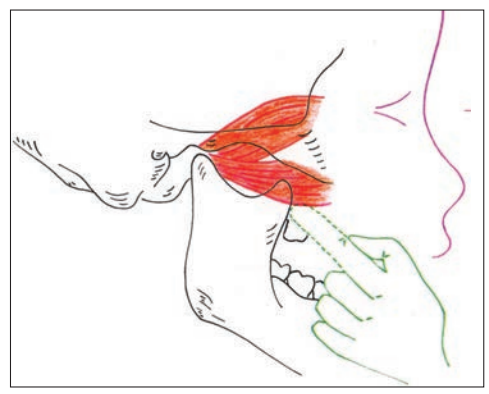

Εικ. 6: Ενδοστοματική ψηλάφηση του έξω πτερυγοειδούς. (Β. Δρούκας)

Η εξέταση γίνεται, κατά προτίμηση, με την βοήθεια του μικρού δακτύλου ή του δείκτη στην πίσω επιφάνεια του γναθιακού κυρτώματος, ασκώντας πίεση προς τα επάνω, έσω και πίσω.
Κατά την ψηλάφηση, συχνά παρατηρείται έντονη αντίδραση η οποία θα πρέπει να αξιολογείται προσεκτικά, αν δηλαδή ο πόνος είναι αποτέλεσμα δυσφορίας ή πραγματικός πόνος.
Θα πρέπει επίσης να συγκρίνεται ο ίδιος μυς της άλλης πλευράς.
Δ) Ο έσω πτερυγοειδής ψηλαφάται με την τοποθέτηση του δείκτη στην έσω επιφάνεια του κλάδου της ΚΓ, με αφετηρία την έσω πλευρά της γωνίας, ασκώντας ανάλογη πίεση. ***(Εικόνα 7)***

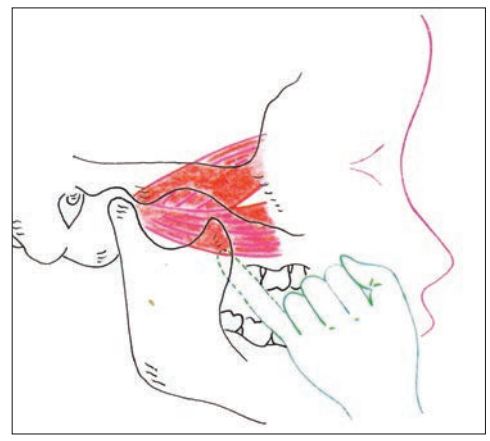

Εικ.7: Ενδοστοματική ψηλάφηση του έσω πτερυγοειδούς. (Β. Δρούκας)

Λόγω του σημείου της ψηλάφησης, ενδέχεται ο ασθενής, αντανακλαστικά, να εμφανίσει τάση για έμετο. Στην περίπτωση αυτή, συμβουλεύουμε να εισπνέει βαθιά, κρατώντας παράλληλα την αναπνοή του μέχρι να ολοκληρωθεί η εξέταση.
Η έκφυση του μυός εκπορεύεται από τον πτερυγοειδή βόθρο του σφηνοειδούς οστού και καταφύεται στην έσω επιφάνεια της γωνίας της ΚΓ.
Η ετερόπλευρη δράση του ρυθμίζει την ανάσπαση της ΚΓ και την κινεί εμπρός και προς την αντίθετη πλευρά.
Η αμφοτερόπλευρη δράση των πτερυγοειδών προκαλεί κλείσιμο της ΚΓ και ισχυρό σφίξιμο των δοντιών.
Νευρώνεται από το πτερυγοειδές νεύρο, κλάδο του κάτω γναθικού.
Ε) Οι μύες του εδάφους του στόματος ψηλαφώνται με τη βοήθεια του δείκτη, ο οποίος τοποθετείται ενδοστοματικά ενώ ο αντίχειρας εξωστοματικά.
Η παρουσία λεμφαδένων στο έδαφος του στόματος μπορεί να δώσει εσφαλμένα θετικά στοιχεία.
Ασθενείς με παραλειτουργικές έξεις κατά τη μάσηση, είναι δυνατόν να εκδηλώσουν αυξημένη ευαισθησία κατά τη διάρκεια της ψηλάφησης.

Εξέταση της κινητικότητας της κάτω γνάθου

Ένα σημαντικό κομμάτι στην όλη κλινική διαδικασία εξέτασης ασθενούς με δυσλειτουργία ή υποψία δυσλειτουργίας του ΣΣ, είναι η εξέταση και αξιολόγηση της κινητικότητας της ΚΓ.
Η αξιολόγησή της επιτυγχάνεται με τη μέτρηση των λειτουργικών της κινήσεων (μέγιστη κατάσπαση, μέγιστη πλαγιολίσθηση δεξιά-αριστερά, μέγιστη προολίσθηση), με τη χρήση κατάλληλου υποδεκαμέτρου που τοποθετούμε στα κοπτικά χείλη των προσθίων της ΚΓ και μετρώντας την απόσταση μέχρι τα κοπτικά χείλη των προσθίων της άνω. ***(Εικόνα 8)***
Η μέγιστη κατάσπαση ισούται με την κάθετη πρό-

Εικ. 8: Μέτρηση της μέγιστης κατάστασης της κάτω γνάθου. (T. Magnusson)

PHILIPS

sonicare

*Protective*Clean 4500

Εξαιρετικό βούρτσισμα. Απαλός καθαρισμός.

Σας συστήνουμε την ηλεκτρική οδοντόβουρτσα που θα προσφέρει στους ασθενείς σας την απαλότητα που θέλουν και την αποτελεσματικότητα που χρειάζονται. Η νέα **Philips Sonicare ProtectiveClean** διαθέτει αισθητήρα πίεσης που εξασφαλίζει τον ασφαλή και ήπιο καθαρισμό των δοντιών. Επιπλέον, χάρη στην τεχνολογία BrushSync, θα ειδοποιεί τους ασθενείς σας για την αντικατάσταση της κεφαλής μετά από 3 μήνες χρήσης.

Επισκεφθείτε το www.philips.gr για να μάθετε περισσότερα.

Αισθητήρας πίεσης

Παράγει μία χαρακτηριστική δόνηση όταν βουρτσίζετε πολύ δυνατά

Αφαιρεί έως και 7 φορές περισσότερη πλάκα*

Έξυπνες υπενθυμίσεις αντικατάστασης

Ένα φωτάκι και ένα σύντομο ηχητικό σήμα θα σας ειδοποιήσουν όταν θα πρέπει να αντικαταστήσετε την κεφαλή

Διάθεση:

synviva

Τζαβέλλα 42Β, 154 51, Νέο Ψυχικό, Αθήνα
Τηλ: +30 210 677 6732,
e-mail: info@synviva.com
e-shop: www.sonicareshop.gr

innovation + you

*σε σχέση με μία συμβατική οδοντόβουρτσα

ταξη συν τη μέγιστη απόσταση μεταξύ των κοπτικών χειλέων των άνω και κάτω τομέων.
Οι πλαγιολισθήσεις δεξιά-αριστερά μετρώνται μεταξύ δύο γραμμών που σημειώνονται στους άνω και κάτω τομείς, ή χρησιμοποιώντας τη μέση γραμμή τους εφ' όσον αυτή συμπίπτει, οδηγώντας τη γνάθο του ασθενούς στην μέγιστη πλαγιολίσθηση.
Για τη μέτρηση της μέγιστης προολίσθησης, η ΚΓ φέρεται προς τα εμπρός και στη θέση αυτή μετράται η απόσταση από τη χειλική επιφάνεια των τομέων της άνω μέχρι τη χειλική επιφάνεια των τομέων της κάτω, προσθέτοντας την οριζόντια πρόταξη.
Η μέτρηση της κινητικότητας με τους τρόπους που περιγράψαμε, παρέχει εξαίρετη αξιοπιστία με μία διακύμανση από 0,90-0,98mm[16]. Οι αποκλίσεις της κινητικότητας μεταξύ των διαφόρων ατόμων παρουσιάζουν μεγάλη διασπορά!
Ως κατώτατο φυσιολογικό όριο για την κατάσπαση, έχει προταθεί η τιμή των 40mm και των 7mm, αντίστοιχα, για τις πλαγιολισθήσεις. Η μειωμένη κατάσπαση της ΚΓ ενδεχομένως να οφείλεται, μεταξύ άλλων, σε αίτια οστικά ή να εντοπίζεται σε μύες και συνδέσμους.
Οι οστικοί περιορισμοί είναι σπάνιοι ως αποτέλεσμα διαφόρων παθολογικών καταστάσεων.
Το ίδιο και ο περιορισμός εξαιτίας συνδέσμων, των οποίων η δράση εμποδίζει ενδεχόμενο εξάρθρημα της ΚΓ.
Συχνά, το καθ' έξιν εξάρθρημα της ΚΓ έχει ως αιτία βλάβη των συνδέσμων.
Η σημαντικότερη όμως αιτία περιορισμού της κινητικότητας της ΚΓ, είναι η μυϊκή αντίδραση.
Σε περίπτωση που τα αίτια είναι οστικά, η διακοπή της κίνησης είναι απότομη, ενώ αν η αιτία είναι μυϊκή, υπάρχει σχετική ελαστικότητα, η οποία επιτρέπει μικρή περαιτέρω διάταση.
Η μυϊκή παρεμβολή συχνά είναι αντανακλαστική. Η υπερέκταση ενός μυός, καθώς και η πρόκληση πόνου, οδηγεί σε αντανακλαστική σύσπαση.[4]

Εξέταση της βλεννογόνου και της σύγκλεισης

Μέσα στο ευρύτερο πλαίσιο της κλινικής εξέτασης, συμπεριλαμβάνεται και η εξέταση των βλεννογόνων, της γλώσσας, του περιοδοντίου, η αποτριβή των δοντιών, η στατική και λειτουργική σύγκλειση κλπ.
Αλλαγές στον βλεννογόνο και τη γλώσσα, π.χ. εντυπώματα, υποδηλώνουν σημεία παραλειτουργίας.[4] ***(Εικόνες 9 Α,Β,Γ)***
Σχετικές έρευνες υποστηρίζουν ότι, η γενικευμένη υπερκινητικότητα των αρθρώσεων είναι σημαντικότερη των παραλειτουργικών έξεων, ως προς την εκδήλωση δυσλειτουργίας του ΣΣ, (οστεοαρθρίτις, καθ' έξιν εξάρθρημα της ΚΓ, μετατόπιση του διάρθριου δίσκου κλπ).[20]
Σε εκατοστιαία αναλογία, οι γυναίκες με ενδαρθρικές διαταραχές υπερτερούν έναντι των ανδρών, ενδεχομένως λόγω διαφορετικών υποδοχέων που σχετίζονται με ορμές του φύλου στο συνδετικό ιστό, επηρεάζοντας τη γενική ακεραιότητα των ιστών.
Ο έλεγχος γενικευμένης κινητικότητας των αρθρώσεων, σε σχέση με τη δυσλειτουργία του ΚΓΔ, αποτελεί σημαντικό διαγνωστικό κριτήριο.[21]
Η αποτριβή των δοντιών και οι μεμονωμένες φασέτες, δυνατόν να οφείλονται σε μυϊκή υπερλειτουργία, λαμβάνοντας υπόψιν τα εξής:
• Ηλικία του ασθενούς. ***(Εικ. 10 Α,Β,Γ)***
• Παράγοντες αποτριβής σχετιζόμενοι με το χώρο και το είδος της εργασίας του ασθενούς.
• Διατροφικές συνήθειες.
Ένας αυθεντικός βρυγμομανής, εκτός της απώλειας οδοντικής ουσίας, σπάνια εμφανίζει δυσλειτουργική σημειολογία. Στην αντίθετη περίπτωση και, εφόσον υπάρχει σημειολογία συμβατή με δυσλειτουργία, προς διακρίβωση, προβαίνουμε σε δοκιμασία πρόκλησης (Provocation test).
Οδηγούμε τη γνάθο του ασθενούς σε θέση κατάλληλη, ώστε να συμπέσουν οι φασέτες αποτριβής μεταξύ των ανταγωνιστών.

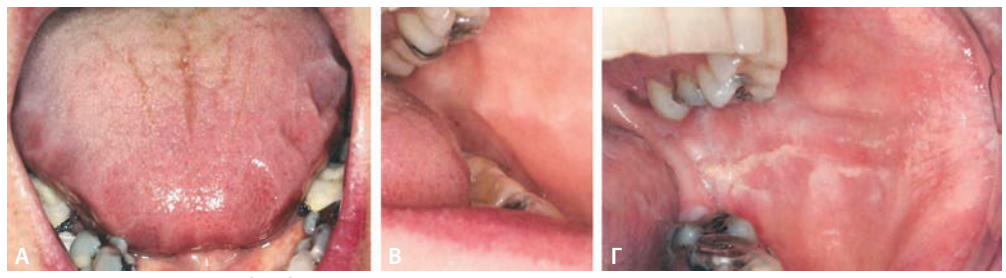

Εικ. 9 Α,Β,Γ: Εκτεταμένες βλάβες τα μαλακά μόρια της στοματικής κοιλότητας λόγω παραλειτουργικών έξεων. Α. Εντυπώματα σε ολόκληρη την περιφέρεια της γλώσσας λόγω παραλειτουργίας (βρυγμός). Β. Παρατηρούμε την ίδια εικόνα στον βλεννογόνο της παρειάς για τον ίδιο λόγο. Γ. Έντονος τραυματισμός του βλεννογόνου της παρειάς λόγω παραλειτουργικών έξεων, κυρίως του βρυγμού.

Εικ. 10 Α,Β,Γ: Εκσεσημασμένη αποτριβή της οδοντίνης, λόγω βρυγμού. Α. Άνω γνάθος, Β. Κάτω γνάθος και Γ. Μειωμένη κάθετη διάσταση λόγω της αποτριβής. Στα πρόσθια άνω δόντια διακρίνονται εκτεταμένες αυχενικές διαβρώσεις. (Β. Δρούκας)

Στη θέση αυτή, ο ασθενής σφίγγει τα δόντια του.
Αν η προσπάθεια προκαλέσει συμπτώματα, μπορούμε να υποθέσουμε ότι η αιτία της ενόχλησης είναι ο βρυγμός.[4]
Παραλλαγή της μεθόδου είναι η τοποθέτηση ενός κατάλληλα διαμορφωμένου ξύλου μεταξύ των ανταγωνιστών, το οποίο βοηθά στην εντόπιση της πηγής του πόνου.[22]
Σημαντική παράμετρος της κλινικής διαδικασίας είναι ο έλεγχος της σύγκλεισης των δοντιών.
Η ανάλυσή της αποβλέπει, κυρίως, στην αποσαφήνιση και διακρίβωση των προώρων επαφών και συγκλεισιακών παρεμβολών, στοιχείων της σύγκλεισης με ιδιαίτερη σημασία στην εκδήλωση δυσλειτουργίας του ΣΣ [23]. Τέτοια στοιχεία είναι η ανοιχτή δήξη, η επολίσθηση της ΚΓ μεταξύ της πρώτης οδοντικής επαφής στην Κεντρική σχέση και στη Μέγιστη συγγόμφωση, η κινητικότητα, οι αποτριβές κλπ.[22,24,25]
Σχετικά με το τόξο και τη σημασία των συγκλεισιακών παρεμβολών και προώρων επαφών σε σχέση με τη δυσλειτουργία του ΣΣ, έχω επισταμένως αναφερθεί σε προγενέστερα άρθρα και επιστημονικές εργασίες στον Ελληνικό και ξένο Οδοντιατρικό τύπο. Περιορίζομαι σε σύντομη αναφορά των βασικών προϋποθέσεων που θα πρέπει να πληροί η σύγκλειση στην ομαλή λειτουργία του ΣΣ.
Έτσι λοιπόν, μία φυσιολογική σύγκλειση θα πρέπει να διαθέτει τα εξής:
• Συγκλεισιακή σταθερότητα με τα δόντια να παραμένουν στη θέση τους, δίχως μετακινήσεις, περιστροφή ή μετανάστευση.
• Μασητική λειτουργία ικανοποιητική για το άτομο.
• Ομιλία (άρθρωση λόγου) αποδεκτή από το άτομο και το περιβάλλον του.
• Υγιές περιοδόντιο σε σχέση με τις δυνάμεις σύγκλεισης που δέχεται κατά τη μάσηση και τις άλλες λειτουργικές δραστηριότητες της κάτω γνάθου.
• Απουσία σημείων και συμπτωμάτων δυσλειτουργίας η οποία εμπλέκει τα δόντια.
• Απουσία σημείων και συμπτωμάτων δυσλειτουργίας, οφειλόμενης σε διαταραχές των κροταφογναθικών διαρθρώσεων και των μυών του Στοματογναθικού συστήματος.
Ο έλεγχος της λειτουργικής σύγκλεισης αποβλέπει, κυρίως, στη διαπίστωση και καταγραφή των συγκλεισιακών παρεμβολών.
Υπενθυμίζουμε ότι σοβαρές παρεμβολές θεωρούνται:
α) Οι παρεμβολές που εκτοπίζουν την ΚΓ προς τα πλάγια μεταξύ κεντρικής σχέσης και μέγιστης συγγόμφωσης.
β) Οι παρεμβολές στη μη εργαζόμενη ή αντιπροπούσα πλευρά.[4]
Για τον έλεγχο της λειτουργικής σύγκλεισης, χρησιμοποιούνται διάφορα μέσα καταγραφής, όπως χάρτης άρθρωσης, που είναι και το συνηθέστερο μέσον στην καθημερινή οδοντιατρική πράξη. Διατίθεται σε μεγάλη ποικιλία τύπων, σχημάτων και χρωμάτων. Μειονέκτημά του είναι ότι, λόγω του πάχους του, χρωματίζονται περιοχές οι οποίες δεν έχουν σχέση με πρόωρες επαφές ή συγκλεισιακές παρεμβολές.
Το κερί σύγκλεισης επίσης αποτελεί ένα εξαίρετο καταγραφικό μέσον.
Δίνει καθαρά σημεία επαφής και, παράλληλα, παρέχει άνεση χειρισμών.
Το σπρέι σύγκλεισης έχει τα ίδια πλεονεκτήματα με το κερί, αποτυπώνοντας καθαρά και ευδιάκριτα σημεία.
Οι ταινίες σελοφάνης, επίσης, παρέχουν μεγάλη ακρίβεια των σημείων καταγραφής, λόγω της εξαιρετικής τους λεπτότητας η οποία φθάνει στα 6-8 μικρά.
Λόγω του εξαιρετικά λεπτού πάχους, απαιτεί ειδική λαβίδα (Λαβίδα του Miller).[4]
Τέλος, υπάρχουν και τα φωτοελαστικά υλικά με τα οποία επιτυγχάνεται η ακριβής εντόπιση και αξιολόγηση των οδοντικών σχέσεων στις διάφορες λειτουργικές σχέσεις των ανταγωνιστών δοντιών.
Η σωστή χρήση των διαφόρων καταγραφικών μέσων και ιδιαιτέρως των διαφόρων τύπων χάρτη άρθρωσης προϋποθέτει:
α) Δόντια στεγνά και καθαρά.
β) Λεπτό πάχος ταινιών χάρτου άρθρωσης, με μέγιστο πλάτος 2cm, έτσι ώστε να μην παρεμβάλλονται στη γλώσσα και στις παρειές.
γ) Η υπερβολική χρήση ενέχει την πιθανότητα χρωματισμού επιφανειών, οι οποίες είναι άσχετες με τις οδοντικές επαφές.[4]

[Μέρος των εικόνων ανήκει στον Καθηγητή κ. Τ. Magnusson, τον οποίο θερμά ευχαριστώ, καθώς και τον εκδοτικό οίκο: GOTHIA FORTBILDNING, STOCKHOLM, για την ευγενική παραχώρηση.
Οι εικόνες προέρχονται από το βιβλίο: «Klinisk Bettfysiologi», T. Magnusson, GOTHIA FORTBILDNING, STOCKHOLM, 2013.
Οι λοιπές εικόνες και σχέδια προέρχονται από το σύγγραμμα «Λειτουργία και δυσλειτουργία του Στοματογναθικού συστήματος», 4η έκδοση, εκδ. οίκος Γ. Παρισιάνος, Αθήνα 2019.]

ΒΙΒΛΙΟΓΡΑΦΙΑ

1. Μουντοκαλάκης Θ. «Διαφορική διάγνωση», τρίτη έκδοση, Επ. Εκδόσεις Γ. Παρισιάνος, Αθήνα 1999.
2. Καρογιάννης Α. «Διάγνωση, σχέδιο θεραπείας». Στο Δρούκας Β., Σταθόπουλος Α. (Εκδ.), «Στοιχεία Ακίνητης Προσθετικής», 1ος τόμος. Επ. Εκδόσεις Γ. Παρισιάνος, Αθήνα 1987.
3. Δρούκας Β. «Λειτουργία και Δυσλειτουργία του Στοματογναθικού Συστήματος», 3η έκδοση. Επ. Εκδόσεις Γ. Παρισιάνος, Αθήνα 2003.
4. Carlsson G.E., Magnusson T. «Κλινική Φυσιολογία του Στοματογναθικού Συστήματος για τον Γενικό Οδοντίατρο». Μετάφραση: Δρούκας Β., Κοιλιαρίδης Σ., Επ. Εκδόσεις Γ. Παρισιάνος, Αθήνα 1984.
5. Ohrbach R. "History and Clinical Examination". In: Zarb G.A., Carlsson G.E., Sessle B.J., Mohl N.D. (eds). "Temporomandibular Joint and masticatory muscle disorders". Munksgaard, Copenhagen 1994.
6. Alling C.C., Burton H.N., "Differential diagnosis of chronic orofacial pain". J. Prosth. Dent. 1974, 31:66
7. Δρούκας Β., Παπαθανασίου Α., «Η διαφορική διάγνωση στη δυσλειτουργία του στοματογναθικού συστήματος», Στοματολογία 1988, 45:29-45.
8. Shaber E.R., «Σκελετικός μυς: ανατομία, φυσιολογία και παθολογική φυσιολογία». Dent Clin N. Am. 1982, 27:581-91.
9. Carlsson G.E., "Neuromuscular problems in the orofacial region. Aetiology and organic pathology." Int. Dent. J. 1981, 31:198-208.
10. Mongini F. "The stomatognathic system. Function, dysfunction and rehabilitation". Rubl. Quintessence Co. Inc. 1984.
11. Dworkin S.F., Le Resche L., "Research diagnostic criteria for temporomandibular disorders: review, criteria examinations and specifications, critique". J. Craniomandib. Disord. Facial Oral Pain, 1992, 6:301-55.
12. Ohrbach R. "Tendersite localization in muscle pain". J. Manual Med. 1990, 175-7.
13. Goulet J.P., Clark G.T. "Clinical TMJ examination methods". Can Dent. Assoc. J. 1990, 18:25-33.
14. Jensen K., "Quantification of tenderness by palpation and use of pressure algometers". In: Fricton J.R., Awad E. (eds). "Advances in pain research and therapy", Vol: 17. "Myofacial Pain and Fibromyalgia". New York, Raven Press 1990, 165-81.
15. Widmer C.G., "Review of the literature: Reliability and validation of examination methods". In: Dworkin S.F., Le Reschel (eds), "Research Diagnostic Criteria for Temporomandibular Disorders". J. Croniomandib. Disord. Facial Oral Pain, 1992, 63:318-26.
16. Le Resche L., Dworkin S.F., "Facial expressions of pain and emotion in chronic TMD/Patients' Pain", 1988, 35:71-8.
17. Ohrbach R., Gale E.N., "Pressure pain thresholds, clinical assessment and differential diagnosis: reliability, validity in patients with myogenic pain". Pain 1989, 157-69.
18. "Gray's Anatomy". Williams P., Warnic K.R., Dyson M., Banister L. 37th ed. Churchill Livingstone, 1988.
19. Pohen W.J., Yokochi C., «Έγχρωμος άτλας ανατομικής του ανθρώπου». Μετάφραση: Παπαδόπουλος Ν. 2η έκδ., Ιατρικές εκδ. Λίτσας, Αθήνα 1988.
20. Westing L., Carlsson G.E., Helkimo M. "Background factors in craniomandibular disorders with special reference to general joint hypermobility, parafunction and trauma". J. Croniomandib. Disord. Facial Oral Pain, 1990, 4:89-98.
21. Rome H.P. Jr., Hrness d.M., Kaplan H.J., "Psychologic and behavioral aspects of chronic facial pain" In: Jacobson A.L., Doulon W.C. (eds). Headache and Facial Pain, New York 1990, Raven Press 25-52.
22. Solberg W.K., "Epidemiological findings of importance to management of temporomandibular disorders". In: Clar G.T., Solberg W.K. (eds). Perspectives in Temporomandibular Disorders", Chicago, publ. Quintessence, 1987, 27-44.
23. Carlsson G.E., Droukas B. "Dental occlusion and the health of the masticatory system". J. Craniomandib. Pract. 1984, 2:141-7.
24. Clark G.T., Seligman D.A., Solberg W.K., Pullinger A.G. "Guidelines for the examination and diagnosis of temporomandibular disorders". Craniomandib. Disord. Facial Oral Pain 1989, 3:7-14
25. Seligman D.A., Pullinger A.G. "The role of functional occlusal relationships in temporomandibular disorders: a review". J. Craniomandib. Disord. Facial Oral Pain 1991, 5:265-79.

VDW®

Endo
Easy
Efficient



VDW.ROTATE™ NiTi Root Canal File

The remix taking rotary preparation to the next level

Ι. Ν. ΦΥΡΙΠΠΗΣ Μ.ΕΠΕ

3ης Σεπτεμβρίου 35, Αθήνα 104 32, Τηλ.: 210 5225 043 - 210 5225 044, Fax: 210 5229 952, e-mail: info@firippis.com

Προσθετικές μεταμορφώσεις. Από την μερική στην επένθετη οδοντοστοιχία

Ηρακλής Καρκαζής
Καθηγητής Κινητής Προσθετικής ΕΚΠΑ

Πολύ συχνά το σύνθετο νοσολογικό προφίλ και οι ιδιαίτερες συνθήκες διαβίωσης ηλικιωμένων ασθενών (περιορισμένη αυτονομία, κατ οίκον καθήλωση η ιδρυματισμός, έλλειψη φροντιστών) επιβάλλουν προσθετικές παρεμβάσεις ανάγκης, που ακόμα και αν δεν πειθαρχούν στους κλασικούς κανόνες της επιστήμης μας, προσφέρουν άμεσα και με μικρή ταλαιπωρία και κόστος καλά αποτελέσματα *(Πίνακας Ι)*. Η φαντασία και η ευελιξία κατά την εφαρμογή παραδοσιακών κανόνων και τεχνικών, εγγενή χαρακτηριστικά της προσθετικής, αποτελούν προϋπόθεση για τέτοιες λύσεις.

Μια μερική οδοντοστοιχία της κάτω γνάθου με στηρίγματα τους ενδοδοντικά θεραπευμένους αλλά κατεστραμμένους 33 και 43, μετατρέπεται σε επένθετη οδοντοστοιχία με ένα μόνο διορθωτικό αποτύπωμα. Με τον τρόπο αυτό αποφεύγονται περισσότερο επεμβατικές λύσεις, που πολλές φορές είναι δύσκολες ή και ανέφικτες, ενώ παράλληλα αξιοποιούνται οι παρακαταθήκες νευρομυικής προσαρμογής.

Πίνακας Ι
ΠΡΟΫΠΟΘΕΣΕΙΣ ΣΩΣΤΗΣ ΑΝΤΙΜΕΤΩΠΙΣΗΣ ΤΟΥ ΓΗΡΟΔΟΝΤΙΑΤΡΙΚΟΥ ΑΣΘΕΝΗ
Από Η. Καρκαζή και Γ. Πολυζώη. 2002.

- Κατανόηση των φυσιολογικών και παθολογικών μηχανισμών γήρανσης
- Κατανόηση των στοματικών εκδηλώσεων διαφόρων συστηματικών νοσημάτων
- Γνώση παρενεργειών από τη χρήση φαρμακευτικών σκευασμάτων (ιδιαίτερα από το ΣΓΣ)
- Ικανότητα επικοινωνίας με ασθενείς που παρουσιάζουν σοβαρές αισθητηριακές διαταραχές και διανοητική έκπτωση
- Ικανότητα διαμόρφωσης ευέλικτου και αποτελεσματικού σχεδίου θεραπείας στηριγμένου στις πραγματικές ανάγκες του ασθενή.

Εικ. 1, 2: Η μερική οδοντοστοιχία που προϋπήρχε.

Εικ. 3: Οι ασυμπτωματικές εναπομείνασες ρίζες 33,43 μετά την αφαίρεση των στεφανών λόγω εκτεταμένου αυχενικού τερηδονισμού. Μπορεί να γίνει εξομάλυνση των ορίων και έμφραξη των στομίων των ριζικών σωλήνων με αμάλγαμα. Οι εσοχές της φατνιακής ακρολοφίας αντίστοιχα με τις ρίζες (βέλη) μπορούν υπό προϋποθέσεις να συμβάλλουν στη μηχανική συγκράτηση της οδοντοστοιχίας μέσω του χειλικού πτερυγίου.

Εικ. 4: Οι στεφάνες καθηλώνονται στην ακριβή τους θέση στην μερική οδοντοστοιχία και λαμβάνεται διορθωτικό αποτύπωμα με μονοφασικό υλικό μέσης ρευστότητας (πολυαιθέρας).

Εικ. 5: Η εσωτερική επιφάνεια της οδοντοστοιχίας μετά την όπτηση.

Εικ. 5: Η οδοντοστοιχία ολοκληρωμένη.

kuraray Noritake

CLEARFIL™ Universal Bond Quick

Νέα Συσκευασία, Ίδια Διαδικασία, τώρα ακόμα πιο Εύχρηστο!

Με το νέο καπάκι flip-top, μπορείτε να ανοίξετε και να κλείσετε το μπουκάλι χωρίς κόπο με το ένα χέρι.
Επιπλέον, το επιστόμιο του Universal Bond Quick™ είναι μοναδικού σχεδιασμού και επιτρέπει την ακριβή δοσολογία του συγκολλητικού, καθιστώντας τον κίνδυνο σπατάλης υλικού παρελθόν.

Ο CLEARFIL™ Universal Bond Quick χρησιμοποιεί την τεχνολογία του **νέου υδρόφιλου αμιδικού μονομερούς** για να διεισδύσει στην οδοντίνη.
Το αποτέλεσμα είναι το ερμητικό κλείσιμο της οδοντίνης χωρίς καθόλου πόρους.
Ο CLEARFIL™ Universal Bond Quick δείχνει το χαμηλότερο ποσοστό απορρόφησης νερού ανάμεσα στα ελεγχόμενα υλικά, αν και περιέχει υδρόφιλα αμιδικά μονομερή.
Αυτό οφείλεται στην ικανότητα σχηματισμού δικτύου των νέων μονομερών.
Μπορεί να χρησιμοποιηθεί με την PANAVIA SA Cement Plus ή το CLEARFIL™ DC Core Plus ως αυτοπολυμεριζόμενο ή φωτοπολυμεριζόμενο συγκολλητικό σύστημα.

Clearfil™ Universal Bond Quick Standard kit EU 3571 5ml
(περιλαμβάνει αδροποιητικό και βοηθητικά εξαρτήματα)
€87,00 ΔΩΡΟ μια ρητίνη

1 ρητίνη δικής σας επιλογής:
Clearfil Majesty™ ES-2 αξίας 40,50€ ή
Clearfil Majesty™ Esthetic αξίας 43,50€ ή
Clearfil Majesty™ ES Flow αξίας 35,75€ ή
Clearfil Majesty™ Posterior αξίας 48,00€

5ml = 250+ εφαρμογές

Clearfil™ Universal Bond Quick Ανταλλακτικό EU 3572 5ml
€78,00 ΔΩΡΟ μια ρητίνη

1 ρητίνη δικής σας επιλογής:
Clearfil Majesty™ ES-2 αξίας 40,50€ ή
Clearfil Majesty™ Esthetic αξίας 43,50€ ή
Clearfil Majesty™ ES Flow αξίας 35,75€ ή
Clearfil Majesty™ Posterior αξίας 48,00€

Ιωάννης Τσαπράζης ΑΕ
ΟΔΟΝΤΙΑΤΡΙΚΑ-ΟΡΘΟΔΟΝΤΙΚΑ
Μιχαλακοπούλου 157, Γουδή 115 27, Τηλ.: 210 7716.416, 210 7751.000, Fax: 210 7711.100,
e-mail: info@tsaprazis.gr, www.tsaprazis.gr

Βιβλιογραφία

Η. Καρκαζής και Γ. Πολυζώης. Εισαγωγή στη Γηροδοντιατρική και Γναθοπροσωπική Προσθετική. Μπονισέλ. Αθήνα 2002.
Η. Καρκαζής. Ολικές οδοντοστοιχίες. Εναλλακτικές τεχνικές. Μπονισέλ. 2000

GO DESIGN YOUR DENTAL FUTURE!

Φέραμε το **πρώτο PrograMill PM7 στην Ελλάδα** και θέσαμε νέα βιομηχανικά πρότυπα για την ψηφιακή παραγωγή αποκαταστάσεων στην οδοντιατρική πράξη. Η ισχυρή απόδοση και η υψηλή δυναμική του **PM7 της Ivoclar Digital** έχουν ως αποτέλεσμα εγγυημένη ακρίβεια και γρήγορη παραγωγή.

T +30 210 7799 483
Δ Τετραπόλεως 8, Γουδί
www.godentaldesign.gr
ΟΔΟΝΤΟΤΕΧΝΙΚΟ ΕΡΓΑΣΤΗΡΙΟ
ΑΝΑΣΤΑΣΙΟΣ ΓΟΝΑΤΙΔΗΣ

GO DENTAL DESIGN.

Η σελίδα της
ΕΛΛΗΝΙΚΗΣ ΠΕΡΙΟΔΟΝΤΟΛΟΓΙΚΗΣ ΕΤΑΙΡΕΙΑΣ

Η χρήση του πλέγματος τιτανίου για κατευθυνόμενη οστική αναγέννηση

Βασιλική Κοΐδου
DDS, MS, Certificate in Periodontology (University of Minnesota)
Diplomate of the American Board of Periodontology
PhD candidate (Queen Mary University of London)

Η κατευθυνόμενη οστική αναγέννηση χρησιμοποιείται ευρέως για την αύξηση των διαστάσεων της φατνιακής ακρολοφίας σε οριζόντια ή/και κάθετη κατεύθυνση. Ένα ευρύ φάσμα βιοϋλικών έχει χρησιμοποιηθεί για την κατευθυνόμενη οστική αναγέννηση και η χρήση απορροφήσιμων μεμβρανών κυριαρχεί στις περισσότερες τεχνικές. Εντούτοις, η διατήρηση του χώρου αποτελεί κλειδί για την επιτυχία της κατευθυνόμενης οστικής αναγέννησης, ιδιαίτερα σε περιπτώσεις κατακόρυφης αναγέννησης των ιστών. Η χρήση του πλέγματος τιτανίου, λόγω των μηχανικών ιδιοτήτων του, εγγυάται τη μηχανική υποστήριξη του κρημνού και εξασφαλίζει τη διατήρηση του αναγεννώμενου χώρου. Επιπρόσθετα, η ύπαρξη πόρων στην επιφάνειά του, επιτρέπει την επαρκή αιμάτωση του υποκείμενου οστικού μοσχεύματος.

Στα μειονεκτήματα της χρήσης του πλέγματος τιτανίου περιλαμβάνονται: η ανάγκη ενός δεύτερου χειρουργείου για την αφαίρεσή του μετά από την οστική αναγέννηση, η ανάγκη εξοικείωσης με την τεχνική και ο αυξημένος χειρουργικός χρόνος. Επιπρόσθετα, η χρήση του πλέγματος τιτανίου σχετίζεται με αυξημένες πιθανότητες αποκάλυψής του (στη βιβλιογραφία κυμαίνονται από 0% μέχρι 50%) που σε ορισμένες περιπτώσεις συνοδεύεται και με επιμόλυνση του πλέγματος και κατ'επέκταση και του αναγεννώμενου υποκείμενου οστικού μοσχεύματος.

Σε μία μελέτη ηλεκτρονικού μικροσκοπίου, πλέγματα τιτανίου που αποκαλύφθηκαν πρόωρα κατά την επούλωση συγκρίθηκαν με αντίστοιχα μη πρόωρα αποκαλυμμένα. Τα πρόωρα αποκαλυμμένα πλέγματα παρουσίαζαν σημαντική καταστροφή της επιφάνειάς τους και σημαντική επικάλυψη της επιφάνειάς τους με βιοφίλμ.

Παρότι έχουν αναφερθεί στη βιβλιογραφία υψηλά ποσοστά αποκάλυψης, η τεχνική της κατευθυνόμενης οστικής αναγέννησης με χρήση πλέγματος τιτανίου και η μετέπειτα αποκατάσταση της αναγεννημένης φατνιακής ακρολοφίας με οδοντικά εμφυτεύματα παρουσιάζει σημαντικά υψηλά ποσοστά επιτυχίας.

Κλινικό περιστατικό όπου παρουσιάζεται η χρήση της τεχνικής

Γυναίκα, 21 ετών, με καθαρό ιατρικό ιστορικό (Physical status classification, American Society of Anesthesiologists, ASA 1) προσήλθε στην κλινική λόγω αυξημένης κινητικότητας του δοντιού #13 ***(Εικόνα 1, 2)***. Το δόντι παρουσίαζε εκτεταμένη οστική απώλεια, συνοδευόμενη από σημαντική υφίζηση και ακτινογραφική περιακρορριζική αλλοίωση.

Μετά την εξαγωγή του δοντιού και την επούλωση των μαλακών ιστών, που θα επιτρέψουν πλήρη κάλυψη του πλέγματος τιτανίου (6 εβδομάδες), πραγματοποιήθηκε κρημνός ολικού πάχους από το #12 μέχρι το #15 με την επιπρόσθετη χρήση κάθετων τομών ***(Εικόνα 3)***. Η έκταση της απορρόφησης της φατνιακής ακρολοφίας είναι ορατή στις κλινικές φωτογραφίες ***(Εικόνα 4)***. Μετά την δημιουργία μικρών διατρήσεων στο συμπαγές οστό για την πρόκληση αιμορραγίας και την τοποθέτηση του αλλοσχεύματος, το πλέγμα τιτανίου διαμορφώθηκε κατάλληλα, τοποθετήθηκε στη νωδή φατνιακή ακρολοφία και σταθεροποιήθηκε με δύο βίδες τιτανίου παρειακά και με μία υπερώια ***(Εικόνα 5)***. Μια απορροφήσιμη μεμβράνη κολλαγόνου τοποθετήθηκε πάνω από το πλέγμα τιτανίου. Αφότου εξασφαλίστηκε επαρκής απελευθέρωση του περιόστεου για να αποφευχθεί η τάση στον κρημνό, η συρραφή επιτεύχθηκε με τη χρήση μη απορροφήσιμων ραμμάτων, μεμονωμένων και οριζόντιων εφαπλωμάτων. Η ασθενής έλαβε αντιβίωση για μία εβδομάδα (amoxicillin 500mg, TID) και η αφαίρεση των ραμμάτων πραγματοποιήθηκε δύο εβδομάδες μετεγχειρητικά.

Οκτώ μήνες μετεγχειρητικά και με τη χρήση τομογραφίας κωνικής δέσμης, παρατηρήθηκε αύξηση της φατνιακής ακρολοφίας κατά 7mm στον οριζόντιο και κατά 9mm στον κάθετο άξονα που επέτρεψε την τοποθέτηση δύο οδοντικών εμφυτευμάτων στις θέσεις #13 και #14 ***(Εικόνα 6)*** για την προσθετική αποκατάσταση της περιοχής.

Το πλέγμα τιτανίου αφαιρέθηκε ***(Εικόνες 7, 8)*** κατά τη διάρκεια δεύτερου χειρουργείου και δύο οδοντικά εμφυτεύματα (Astra, 3.6x11 χιλιοστά) τοποθετήθηκαν με επαρκή αρχική σταθερότητα (>30Ncm) ***(Εικόνα 9)***.

Επιπρόσθετα, κατά το χειρουργείο τοποθέτησης των εμφυτευμάτων και τους τρυπανισμούς, βιοψία (κύλινδρος οστού με διάμετρο 2.7 και μήκος 7 χιλιοστά) συλλέχθηκε και μελετήθηκε στο μικροσκόπιο. Μετά την αφαλάτωση και την τομή, η παρατήρηση του αναγεννημένου οστού ανέδειξε τμήματα πεταλιώδους και δοκιδώδους οστού με γραμμές εναπόθεσης και βο-

Εικ. 1

Εικ. 2

Εικ. 3

Εικ. 4

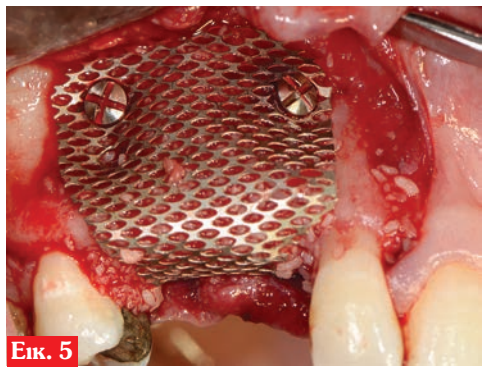
Εικ. 5

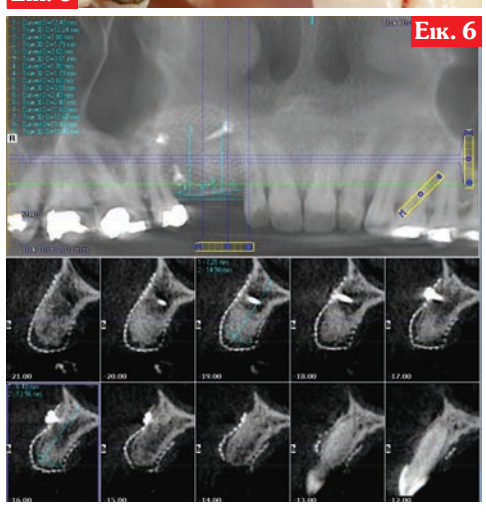
Εικ. 6

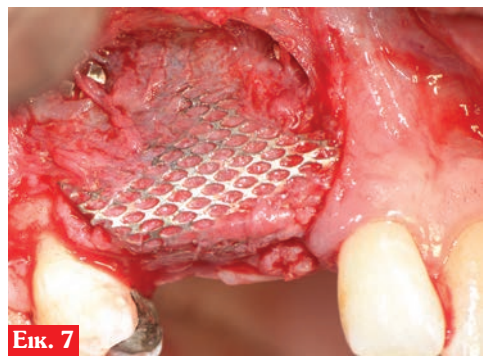
Εικ. 7

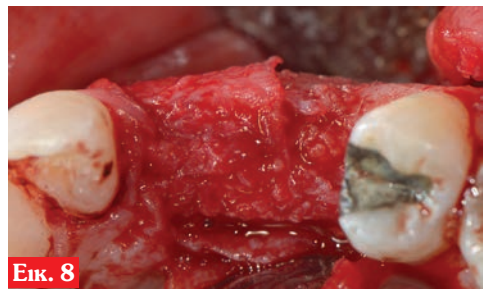
Εικ. 8

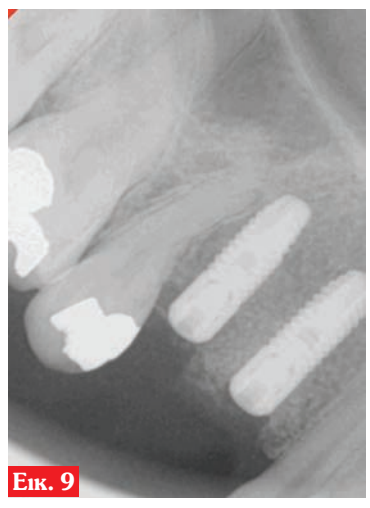
Εικ. 9

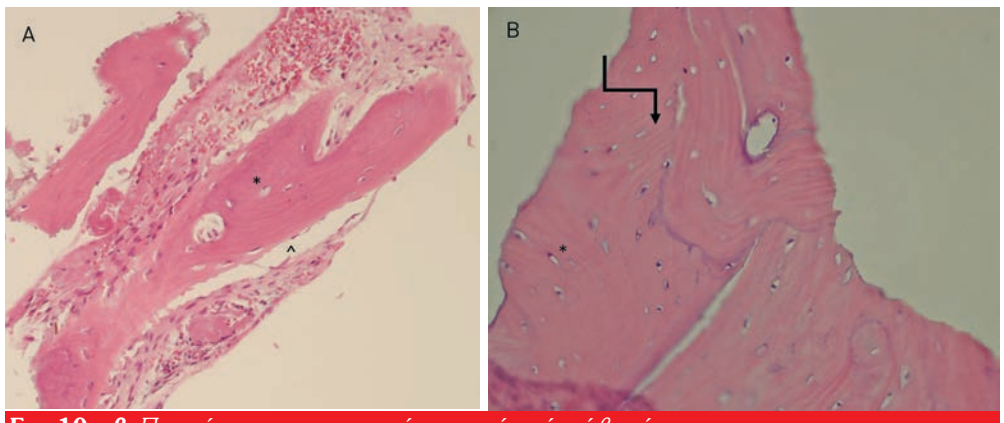

Εικ. 10α, β: *Παρατήρηση του αναγεννημένου οστού μετά από βιοψία.*
** Οστεοκύτταρα, ^ Οστεοβλάστες, το βέλος (εικ. β) δείχνει τις γραμμές εναπόθεσης.*

θρία του Howship ***(Εικόνες 10α, β)***. Ενδεικτική της αναγέννησης οστού και της απορρόφησης του οστικού μοσχεύματος είναι η παρουσία αγγείων, οστεοκυττάρων και οστεοβλαστών στη μικροφωτογραφία ***(Εικόνα 10α, β).***

Τρεις μήνες μετά την πραγματοποίηση του χειρουργείου αποκάλυψης των εμφυτευμάτων, τα εμφυτεύματα #13 και #14 αποκαταστάθηκαν με μονήρεις επιεμφυτευματικές αποκαταστάσεις. Περισσότερα από δύο χρόνια μετά, το οστό παρουσιάζει σταθερότητα γύρω από τα εμφυτεύματα ***(Εικόνα 11).***

Εικ. 11

Συνεπώς, η χρήση πλέγματος τιτανίου δύναται με επιτυχία να αποκαταστήσει εκτεταμένες απορροφήσεις της φατνιακής ακρολοφίας και να επιτρέψει την επιτυχή προσθετική αποκατάσταση ελλειμματικών νωδών ακρολοφιών, βελτιώνοντας την ποιότητα ζωής των ασθενών μας.

Βιβλιογραφία

Soldatos NK, Stylianou P, Koidou VP, Angelov N, Yukna R, Romanos GE. (2017) Limitations and options using resorbable versus nonresorbable membranes for successful guided bone regenerations. Quintessence International 2017; 48(2):131-147. doi: 10.3290/j.qi.a37133

Dal Polo M, Poli PP, Rancitelli D, Beretta M, Maiorana C. (2014). Alveolar ridge reconstruction with titanium meshes: a systematic review of the literature. Med Oral Patol Oral Cir Bucal 19(6); e639-646. doi: 10.4317/medoral.19998

Uehara S, Kurita H, Shimane T, Sakai H, Kamata T, Teramoto Y, Yamada S. (2015) Predictability of staged localized alveolar ridge augmentation using a micro titanium mesh. Oral Maxillofac Surg; 19(4): 411-416. doi: 10.1007/s10006-015-0513-6

Proussaefs P, Lozada J, Kleinman A, Rohrer MD, McMillan PJ. (2003) The use of titanium mesh in conjunction with autogenous bone graft and inorganic bovine bone mineral (Bio-Oss) for localised alveolar ridge augmentation: A human study. Int J Periodontics Restorative Dent 23(2): 185-195.

Her S, Kang T, Fien MJ. (2012) Titanium mesh as an alternative to a membrane for ridge augmentation. J Oral Maxillofac Surg 70(4): 803-810. doi: 10.1016/j.joms.2011.11.017

Kim YK, Yun PY, Kim SG, Oh DS. (2009) In vitro scanning electron microscopic comparison of inner surface of exposed and unexposed nonresorbable membranes. Oral Surg Oral Med Oral Path Oral Radiol Endod 197(6): e5-e11. doi: 10.1016/j.tripleo.2009.03.003

Koidou VP, Johnson DK, Hinrichs JE. (June 2016) Horizontal and vertical augmentation of a severely deficient alveolar ridge employing a titanium mesh: a case report. Ramfjord Symposium 2016, University of Michigan, Ann Arbor, MI.

Koidou VP, Stylianou P, Johnson D, Angelov N, Soldatos N, Romanos G. (March 2017) The use of titanium mesh in the reconstruction of alveolar ridges. Academy of Osseointegration, 32nd Annual Meeting, Orlando, FL.

www.odvima.gr

Διαβάστε τα τελευταία τεύχη της εφημερίδας «Οδοντιατρικό Βήμα»

Αποκτήστε άμεση και έγκυρη πληροφόρηση για όλες τις επιστημονικές εκδηλώσεις και σεμινάρια

Μάθετε τα σημαντικότερα νέα του οδοντιατρικού κλάδου

polydentia
swiss manufacture

myQuickmat Classico kit

Πλήρες σύστημα τμηματικών τεχνητών τοιχωμάτων και δακτυλίου συγκράτησης, σχεδιασμένο να προσφέρει απαλό διαχωρισμό των δοντιών, με σκοπό τη δημιουργία εξαιρετικών σημείων επαφής σε αποκαταστάσεις II ομάδας.

Το σύστημα περιέχει:
- Τον κλασικό δακτύλιο συγκράτησης τμηματικών τεχνητών τοιχωμάτων myRing Classico, κατασκευασμένο από νικέλιο-τιτάνιο.
- Ειδικούς σιλικονούχους σωληνίσκους σχήματος Δ για τα άκρα του δακτυλίου myRing Classico. Αυτοί οι ανατομικά διαμορφωμένοι σωληνίσκοι εξασφαλίζουν την τέλεια συγκράτηση κι εφαρμογή του τεχνητού τοιχώματος σε πολύ εκτεταμένες κοιλότητες.
- Τα τμηματικά τοιχώματα LumiContrast.
- Ξύλινες σφήνες που ενισχύουν την εφαρμογή των τεχνητών τοιχωμάτων.
- Πλήρη συλλογή των τμηματικών τοιχωμάτων Quickmat.

myQuickmat Forte kit

Πλήρες σύστημα τμηματικών τεχνητών τοιχωμάτων και δακτυλίου συγκράτησης, σχεδιασμένο να προσφέρει δυνατό διαχωρισμό των δοντιών, με σκοπό τη δημιουργία εξαιρετικών σημείων επαφής σε αποκαταστάσεις II ομάδας.

Το σύστημα περιέχει:
- Τον δακτύλιο myRing Forte, ένα δυνατό δακτύλιο που προσφέρει ιδανική δύναμη διαχωρισμού. Τα πλαστικά άκρα του αλλάζονται και είναι αποστειρώσιμα στο αυτόκαυστο. Η ανατομία τους επιτρέπει την τέλεια προσαρμογή των τεχνητών τοιχωμάτων στα παρειακά και γλωσσικά τοιχώματα του δοντιού.
- Τα τμηματικά τοιχώματα LumiContrast.
- Πλήρη συλλογή των τμηματικών τοιχωμάτων Quickmat.
- Μια συλλογή των, υψηλής ποιότητας, ανατομικών πλαστικών σφηνών myWedge. Το νέο V σχήμα τους με οπή, τους επιτρέπει να συμπιέζονται και να προσαρμόζονται στην ανατομία του όμορου διαστήματος.
- Ένα αρπαγοφόρο myForceps.

LumiContrast Sectional Matrices

Σκούρα μπλε τμηματικά τεχνητά τοιχώματα. Αυξάνουν σημαντικά την αντίθεση και μειώνουν την ανακλώμενη λάμψη.

- Ιδανικά για χρήση με μικροσκόπιο και μεγεθυντικούς φακούς.
- Διατίθενται σε δύο πάχη: 0,025 mm και 0,04 mm.
- Τρία ύψη τοιχώματος: 5 mm, 6.4 mm και 6.4 mm με ουλική επέκταση.

Μιλτιάδης Βιτσαρόπουλος Α.Ε.
ΚΕΝΤΡΙΚΑ Μεσογείων 348, 153 41 Αγ. Παρασκευή, Αθήνα, **Τηλ:** 210 65 41 340, **Fax:** 210 65 41 618
ΥΠΟΚΑΤΑΣΤΗΜΑ Φειδιππίδου 55, 115 27 Γουδή, **Τηλ:** 210 77 95 747
www.vitsaropoulos.gr • e-mail: info@vitsaropoulos.gr • www.facebook.com/vitsaropoulos

Η στήλη της
ΕΤΑΙΡΕΙΑΣ **ΟΔΟΝΤΟΣΤΟΜΑΤΟΛΟΓΙΚΗΣ** ΕΡΕΥΝΗΣ

Διοργάνωση σεμιναρίων Ενδοδοντίας από την ΕΟΕ

Αντώνιος Λαμπρόπουλος
Ενδοδοντολόγος,
ειδικευθείς στο Πανεπιστήμιο Tufts, Η.Π.Α.

Η Εταιρεία Οδοντοστοματολογικής Έρευνας σταθερή στη δέσμευση της να παρέχει υψηλού επιπέδου εκπαιδευτικές δραστηριότητες προχωρά και φέτος στη διοργάνωση του κύκλου σεμιναρίων Ενδοδοντίας.

• 21 καταξιωμένοι Ενδοδοντολόγοι ομιλητές • 16 παρουσιάσεις
• 11 ζωντανές επιδείξεις διαμέσου μικροσκοπίου και προβολής σε οθόνη
• 5 ημέρες θεωρίας και άσκησης αναμένουν τους συμμετέχοντες στην απόλυτη εκπαιδευτική εμπειρία στη σύγχρονη Ενδοδοντολογία.

ΕΝΔΟΔΟΝΤΙΑ 1

ΕΝΔΟΔΟΝΤΙΚΗ ΘΕΡΑΠΕΙΑ ΑΠΟ ΤΗ ΔΙΑΓΝΩΣΗ ΣΤΗΝ ΕΜΦΡΑΞΗ: ΘΕΩΡΙΑ ΚΑΙ ΠΡΑΞΗ

Το σεμινάριο αυτό αποσκοπεί στην αναλυτική και κριτική προσέγγιση των δυνατοτήτων της σύγχρονης Ενδοδοντολογίας μέσα από το πρίσμα επιστήμης και τεχνολογίας. Συγκεκριμένα θα γίνει βήμα προς βήμα σύνθεση της βιολογικής γνώσης και των σύγχρονων τεχνολογιών στη διαφορική διάγνωση, στην τρισδιάστατη επεξεργασία, στον έλεγχο του μικροβιακού παράγοντα καθώς και στην αποτελεσματική και απρόσκοπτη εφαρμογή των τεχνικών θερμοπλαστικοποιημένης γουταπέρκας.

Παρασκευή 27 Σεπτεμβρίου 2019

09.30 – 11.00 Η Διαφορική Διάγνωση στην Ενδοδοντία
Α. ΛΑΜΠΡΟΠΟΥΛΟΣ

Θα αναπτυχθούν: Η βιολογία του πολφού και των περιακρορριζικών ιστών στην κλινική πράξη, δοκιμασίες ζωτικότητας του πολφού, η επί της ουσίας λήψη του ιστορικού πόνου, ο ενδελεχής κλινικός έλεγχος, η εξοικείωση με τους περιορισμούς της ακτινολογικής εξέτασης, η συμβολή της αξονικής τομογραφίας, διαφορική διάγνωση επίμηκων καταγμάτων ρίζας, ενδο-περιο βλαβών κ.ά.

11.00 – 11.30 Η χρήση του οπτικού μικροσκοπίου στην Ενδοδοντία. *Ε. ΚΟΝΤΑΚΙΩΤΗΣ*

Θα αναπτυχθούν: Βασικές αρχές λειτουργίας, εξοπλισμός, εργονομία, εφαρμογή στην κλινική πράξη.
Επίδειξη χρήσης μικροσκοπίου, έμμεσης όρασης, ρύθμισης προσοφθαλμίων, μεγεθύνσεων, focus, φωτισμού, λήψης φωτογραφιών.

11.30 – 12.00 Διάλειμμα

12.00 – 12.30 Η πρόσβαση στο μυλικό θάλαμο.
Δ. ΤΣΑΤΣΑΣ, Σ. ΣΤΕΦΟΠΟΥΛΟΣ

Θα αναπτυχθούν: Επιλογή κοπτικών εργαλείων, μορφολογία υποπολφικού, τεχνικές εντοπισμού στομίων, διαμόρφωση ευθείας πρόσβασης, ο εντοπισμός του δεύτερου ριζικού σωλήνα της εγγύς παρειακής ρίζας των άνω γομφίων, εντοπισμός ανατομικών ιδιαιτεροτήτων, διάνοιξη διαμέσου στεφανών.

12.30 – 13.15 Επίδειξη διάνοιξης γομφίων, προγομφίων, τομέων διαμέσου μικροσκοπίου και προβολή σε οθόνη. *Δ. ΤΣΑΤΣΑΣ, Σ. ΣΤΕΦΟΠΟΥΛΟΣ*

13.15 – 13.45 Διάλειμμα

13.45 – 14.15 Βασικές αρχές της τρισδιάστατης επεξεργασίας των ριζικών σωλήνων.
Σ. ΣΤΕΦΟΠΟΥΛΟΣ, Δ. ΤΟΛΙΑΣ

Θα αναπτυχθούν: Επίτευξη διαβατότητας, διαμόρφωση μονοπατιού διολίσθησης των εργαλείων, καθορισμός μήκους εργασίας, επιλογή ρινών, κάμψεις εργαλείων και που χρησιμεύουν, διαχείριση κεκαμμένων και ενασβεστιωμένων ριζικών σωλήνων.



14.45 – 17.00 Επίδειξη επεξεργασίας γομφίων, προγομφίων, τομέων διαμέσου μικροσκοπίου και προβολή σε οθόνη. *Γ. ΤΖΑΝΕΤΑΚΗΣ*

Σάββατο 28 Σεπτεμβρίου 2019

09.00 – 10.00 Επεξεργασία ριζικών σωλήνων με μηχανοκίνητα εργαλεία. *Σ. ΣΤΕΦΟΠΟΥΛΟΣ Δ. ΤΣΑΤΣΑΣ*

Θα αναπτυχθούν: Κατανόηση της κωνικότητας των εργαλείων, σημασία της γεωμετρίας ανάπτυξη διαφορετικών συστημάτων, επιλογή εργαλείων αναλόγως των ανατομικών ιδιαιτεροτήτων, επιλογή μεγέθους ακρορριζικής διεύρυνσης, ασφαλής χρήση για την αποφυγή θραύσης

10.00 – 11.00 Επίδειξη επεξεργασίας με διαφορετικά συστήματα μηχανοκίνητων εργαλείων σε γομφίους, προγόμφιους, τομείς διαμέσου μικροσκοπίου και προβολή σε οθόνη.
Σ. ΣΤΕΦΟΠΟΥΛΟΣ, Δ. ΤΣΑΤΣΑΣ

11.00 – 11.30 Διάλειμμα

11.30 – 12.15 Βασικές αρχές της τρισδιάστατης επεξεργασίας των ριζικών σωλήνων: Η χημική επεξεργασία
Δ. ΤΟΛΙΑΣ

12.15 – 13.00 Από τα αναερόβια μικρόβια στα Biofilms. Ασφαλής έλεγχος του μικροβιακού παράγοντα
Μ. ΑΛΗΣΑΦΗΣ

Θα αναπτυχθούν: Χαρακτηριστικά της μικροβιακής χλωρίδας, πρωτόκολλα απολύμανσης, ενδοδοντική θεραπεία σε μία ή περισσότερες συνεδρίες, ανάζωπύρωση της φλεγμονής (flare-up), χρήση αντιβιοτικών

13.00 – 14.00 Διάλειμμα

14.00 – 14.45 Τεχνικές έμφραξης με θερμοπλαστικοποιημένη γουταπέρκα. *Ν. ΚΕΡΕΖΟΥΔΗΣ*

Θα αναπτυχθούν: Η λογική της τρισδιάστατης έμφραξης και η σημασία της στην πρόγνωση της θεραπείας, επιλογή υλικών, τεχνικών και συσκευών

14.45 – 16.00 Επίδειξη έμφραξης σε γομφίους, προγομφίους, τομείς διαμέσου μικροσκοπίου και προβολή σε οθόνη. *Σ. ΜΑΓΚΟΣ*

ΕΝΔΟΔΟΝΤΙΑ 2

ΔΙΑΧΕΙΡΙΣΗ ΕΝΔΟΔΟΝΤΙΚΩΝ ΠΕΡΙΣΤΑΤΙΚΩΝ ΑΥΞΗΜΕΝΗΣ ΔΥΣΚΟΛΙΑΣ

Το σεμινάριο αυτό αποσκοπεί στην αναλυτική προσέγγιση των δυνατοτήτων της σύγχρονης ενδοδοντολογίας στην αντιμετώπιση ενδοδοντικών προβλημάτων αυξημένης δυσκολίας. Συγκεκριμένα, θα γίνει βήμα προς βήμα προσέγγιση περιστατικών με δυσκολίες στη διαφορική διάγνωση, στον εντοπισμό ανατομικών ιδιαιτεροτήτων, στην τρισδιάστατη επεξεργασία κεκαμμένων, ενασβεστιωμένων και αδιάπλαστων ριζικών σωλήνων, στην αφαίρεση αξόνων και θραυσμάτων, στη διαχείριση ευμεγέθων αλλοιώσεων και ένδο-πέριο βλαβών, στην αντιμετώπιση ιατρογενών συμβαμάτων, στην κατανόηση των αιτίων της αποτυχίας κ.α. Μέσω της λεπτομερούς ανάπτυξης των κλινικών περιστατικών και των νεότερων ερευνητικών δεδομένων, οι συμμετέχοντες θα έχουν τη δυνατότητα να εξοικειωθούν με την ασφαλή χρήση όλων των σύγχρονων τεχνολογιών (οπτικού μικροσκοπίου, υπολογιστικής τομογραφίας, υπέρηχων, κ.α.) και την αποτελεσματικότητα τους.

Παρασκευή 1 Νοεμβρίου 2019

09.00 – 10.00 Αντιμετώπιση ιατρογενών συμβαμάτων.
Γ. ΤΖΑΝΕΤΑΚΗΣ

Θα αναπτυχθούν: Αντιμετώπιση διατρήσεων υποπολφικού, αυχενικού, μέσου και ακρορριζικού τριτημορίου, μετατόπιση ρ.σ., θραύση εργαλείων.

10.00 – 11.30 Επίδειξη αντιμετώπισης διατρήσεων με βιοεπαγωγικά υλικά και προβολή σε οθόνη.
Γ. ΤΖΑΝΕΤΑΚΗΣ

11.30 – 12.30 Ενδοδοντική αντιμετώπιση επιπλοκών οδοντικού τραυματισμού.
Σ. ΜΑΓΚΟΣ

Θα αναπτυχθούν: Ο ρόλος του πολφού στον οδοντικό τραυματισμό και η αντιμετώπιση των επιπλοκών νεκρώσεως, ενασβεστίωσης, εσωτερικής και εξωτερικής απορρόφησης, καταγμάτων ρίζας.

12.30 – 13.30 Διάλειμμα

13.30 – 14.00 Ενδοδοντική θεραπεία δοντιών με αδιάπλαστο ακρορρίζιο.
Α. ΑΓΡΑΦΙΩΤΗ

Θα αναπτυχθούν: Η βιολογία της διάπλασης της ρίζας, οι τεχνικές apexification και apexogenesis, η έμφραξη του δοντιού με βιοεπαγωγικά υλικά και η τεχνική της επαναγγείωσης του πολφού.

14.00 – 14.30 Επίδειξη τεχνικής επαναγγείωσης του πολφού και τοποθέτησης MTA plug στο αδιάπλαστο ακρορρίζιο.
Α. ΑΓΡΑΦΙΩΤΗ

14.30 – 15.00 Ρωγμές και κατάγματα
Ν. ΔΕΛΗΒΑΝΗ

15.00 – 16.00 Αξιολόγηση των ενδοδοντικά θεραπευμένων δοντιών.
ΚΛ. ΠΑΠΑΔΟΥΛΗ

Θα αναπτυχθούν: Κλινικά και ακτινογραφικά κριτήρια αξιολόγησης, ενδείξεις μικροδιαρροής και η σημασία της στην πρόγνωση.

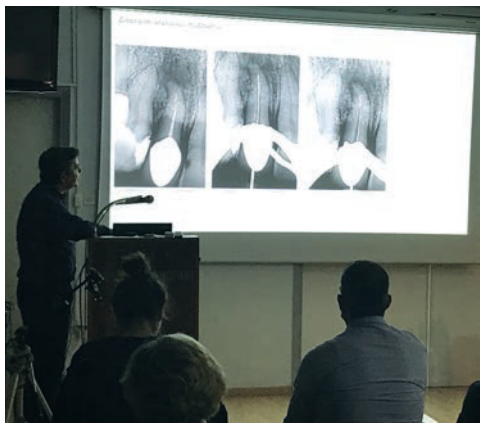

Σάββατο 2 Νοεμβρίου 2019

09.00 – 10.00 **Τεχνικές δυνατότητες στη συντηρητική επανα-θεραπεία**
Ε. ΜΕΛΙΟΥ
Θα αναπτυχθούν: Αφαίρεση γουταπέρκας, αξόνων, κώνων αργύρου, κονιών, θραυσμάτων εργαλείων

10.00 – 12.00 **Επίδειξη αφαίρεσης θραυσμένων εργαλείων κ.ά. διαμέσου μικροσκοπίου και προβολή σε οθόνη**
Β. ΚΑΚΑΒΕΤΣΟΣ

12.00 – 12.45 Διάλειμμα

12.45 – 13.30 **Χειρουργική Ενδοδοντία**
Σ. ΦΛΩΡΑΤΟΣ
Θα αναπτυχθούν: κριτήρια επιλογής περιστατικών, λεπτομερής περιγραφή σταδίων τεχνικής διαμέσου μικροσκοπίου, χρήση συσκευών και υλικών, προβληματισμοί ανατομικών μορίων και αισθητικής ζώνης

13.30 – 14.15 **Επίδειξη χειρουργικής επεξεργασίας ακρορριζικού τριτημορίου και ανάστροφης έμφραξης διαμέσου μικροσκοπίου και προβολή σε οθόνη**
Σ. ΦΛΩΡΑΤΟΣ

14.15 – 16.00 **Τα ενδοδοντικά περιστατικά που μας προβλημάτισαν και πώς τα αντιμετωπίσαμε**
Ε. ΚΟΝΤΑΚΙΩΤΗΣ, Κ. ΝΙΑΜΟΝΗΤΟΣ, Β. ΚΑΚΑΒΕΤΣΟΣ, Ε. ΔΙΑΜΑΝΤΗ

ΕΝΔΟΔΟΝΤΙΑ 3

ΠΡΑΚΤΙΚΗ ΑΣΚΗΣΗ ΣΤΗΝ ΕΝΔΟΔΟΝΤΙΑ

Κατά τη διάρκεια του σεμιναρίου αυτού, οι συμμετέχοντες θα έχουν την ευκαιρία να εκπαιδευθούν στη χρήση μηχανοκίνητων ρινών σε εξαχθέντα δόντια και να ασκηθούν στις τεχνικές θερμοπλαστικοποιημένης γουταπέρκας .
Θα είναι διαθέσιμα 3 συστήματα μηχανοκίνητων εργαλείων.
Το σεμινάριο αυτό είναι δομημένο ώστε να απευθύνεται τόσο σε συναδέλφους αρχάριους σε θέματα μηχανοκίνησης, όσο και σε οδοντιάτρους που ήδη χρησιμοποιούν εργαλεία NiTi και που θα ήθελαν να αναβαθμίσουν τις γνώσεις τους στο αντικείμενο αυτό.Η κριτική προσέγγιση και η ολοκληρωμένη παρουσίαση της μηχανοκίνητης επεξεργασίας είναι ο σκοπός του σεμιναρίου αυτού.Οι συμμετέχοντες θα έχουν την ευκαιρία μέσα από άμεση συζήτηση να αντλήσουν πληροφορίες χρήσιμες για την κλινική καθημερινότητα τους.

Σάββατο 9 Νοεμβρίου 2019

09.00 – 16.00 **Στο θεωρητική ανάπτυξη** θα γίνει αναφορά στις βασικές αρχές της μηχανικής επεξεργασίας και στην τεχνική ζωνών, στη διαβατότητα, στις έννοιες του Glidepath και του Recapitulation Θα αναλυθούν τα χαρακτηριστικά μιας μηχανικά περιστρεφούμενης ρίνης και πώς αυτά επηρεάζουν τη συμπεριφορά της εντός του ριζικού σωλήνα.
Στην πρακτική άσκηση οι συμμετέχοντες θα ασκηθούν σε φυσικά δόντια σε 3 από τα πιο διαδεδομένα μηχανοκινούμενα συστήματα.
Α. ΛΑΜΠΡΟΠΟΥΛΟΣ, Δ. ΤΣΑΤΣΑΣ, Α. ΧΑΡΙΣΗΣ

Περισσότερες πληροφορίες: www.proodoseoe.gr

Η σελίδα της
ΕΛΛΗΝΙΚΗΣ ΕΤΑΙΡΙΑΣ ΚΛΙΝΙΚΗΣ ΣΤΟΜΑΤΟΛΟΓΙΑΣ

Μεγαλογλωσσία

Ιστορικό

Γυναίκα ασθενής, 72 ετών προσήλθε για εξέταση λόγω ανώδυνης, επιδεινούμενης μεγαλογλωσσίας από 6μήνου. Επίσης αναφέρει μελαγχρωματικές βλάβες στα άνω άκρα, στην περιστοματική περιοχή και πέριξ των έσω κανθών από 5ετίας. Η ασθενής είχε διερευνηθεί σε περιφερειακό νοσοκομείο αλλά είχε παραμείνει αδιάγνωστη.

Ατομικό Αναμνηστικό: Αρτηριακή Υπέρταση, Κολπική Μαρμαρυγή

Κλινική Εξέταση

Ενδοστοματική: Η γλώσσα παρουσιάζει διάχυτη διόγκωση με ζυμώδη σύσταση στην ψηλάφιση που καταλαμβάνει το σύνολο της στοματικής κοιλότητας. ***(Εικ.1)***

Επίσης παρατηρούνται πολλαπλά υποβλεννογόνια ογκίδια με υπόσκληρη σύσταση που εντοπίζονται στο άνω και κάτω χείλος, στις συγχειλίες και στη γλώσσα. ***(Εικ.2)***

Εξωστοματική: Διόγκωση υπογναθίων λεμφαδένων άμφω

Ποια είναι η διάγνωσή σας;

1. Αγγειοοίδημα
2. Υποθυρεοειδισμός
3. Σάρκωμα Kaposi
4. Αμυλοείδωση
5. Λεμφαγγείωμα
6. Beckwith- Wiedemann σύνδρομο

Εικ. 1

Εικ. 2

Απάντηση

Σωστή απάντηση το (4), Αμυλοείδωση

Η **Αμυλοείδωση** είναι ένας όρος που περιγράφει μια σπάνια ομάδα νοσημάτων, άγνωστης αιτιολογίας, με κοινό χαρακτηριστικό γνώρισμα την εξωκυττάρια εναπόθεση παθολογικών αδιάλυτων πρωτεϊνικών ινιδίων σε διάφορους ιστούς και όργανα, προκαλώντας την δυσλειτουργία τους.

Ο Virchow εισήγαγε τον όρο «αμυλοειδές», για να περιγράψει τις παθολογικές ινώδεις εξωκυττάριες πρωτεΐνες, οι οποίες σχηματίζονται όταν οι διαλυτές πρόδρομες ουσίες από τις οποίες προέρχονται υπό την επίδραση φυσικών ή χημικών ερεθισμάτων, υφίστανται αλλαγές στην αναδίπλωση και σχηματίζουν δευτεροταγείς δομές (β πτυχωτές επιφάνειες) που απαρτίζουν το αμυλοειδές.

Κλινικά ταξινομείται στην εντοπισμένη και συστηματική μορφή , αλλά και σε πρωτοπαθή, δευτεροπαθή, συγγενή, γεροντικής ηλικίας, νεφρικής ανεπάρκειας.

Ο συχνότερος αλλά και σοβαρότερος τύπος αμυλοείδωσης είναι η πρωτοπαθής αμυλοείδωση από ελαφρές αλυσίδες των ανοσοσφαιρινών (AL). Συνοδεύεται από πλασματοκυτταρικές δυσκρασίες, συνήθως πολλαπλό μυέλωμα. Η δευτεροπαθής αμυλοείδωση εμφανίζεται σε συνδυασμό με περιπτώσεις χρόνιων φλεγμονωδών νοσημάτων, όπως είναι η ρευματοειδής αρθρίτιδα αλλά και νεοπλασμάτων.

Η διάγνωση βασίζεται στην ιστολογική εξέταση του προσβεβλημένου ιστού και απαιτεί θετικό έλεγχο με ιστοχημική χρώση ερυθρό του Congo και διπλοθλαστικότητα στο πολωμένο φώς. Ο επιπλέον ανοσοϊστοχημικός έλεγχος χρησιμοποιείται για την ανίχνευση των ειδικών τύπων πρωτεϊνών.

Η βιοψία των ελασσόνων σιαλογόνων αδένων εμφανίζει 89% ευαισθησία.

Στην περίπτωση που αναφέρουμε έγινε λήψη ιστοτεμαχίου από τη γλώσσα. Η ιστοπαθολογική εξέταση έδειξε εκτεταμένη εναπόθεση άμορφης, ηωσινόφιλης, ακύτταρης ουσίας στο χόριο καθώς και περιαγγειακή κατανομή. Επίσης κατέδειξε θετικότητα στην ιστοχημική χρώση με ερυθρό του Congo και χαρακτηριστική διπλοθλαστικότητα στο πολωμένο φώς. Ο ανοσοϊστοχημικός έλεγχος ήταν έντονα θετικός για ανίχνευση ελαφρών αλύσων λ αντίστοιχα προς τις εναποθέσεις Congo red.

Τέθηκε η διάγνωση της πρωτοπαθούς αμυλοείδωσης και η ασθενής παραπέμφθηκε στην Αιματολογική κλινική του νοσοκομείου για αντιμετώπιση της νόσου.

Το 90% των ασθενών με συστηματική αμυλοείδωση εμφανίζουν εναποθέσεις αμυλοειδούς στην περιοχή κεφαλής-τραχήλου. Οι εκδηλώσεις στη στοματική κοιλότητα είναι συχνές. Η γλώσσα φαίνεται ότι προσβάλλεται συχνότερα και εμφανίζει διάχυτη διόγκωση λόγω της εναπόθεσης αμυλοειδούς, προκαλώντας μεγαλογλωσσία με συνέπεια δυσκατοποσία, δυσφωνία και δυσφαγία.

Άλλα σημεία που μπορεί να παρουσιασθούν στον στοματικό βλεννογόνο είναι πετέχειες, βλατίδες, φυσαλίδες, ελκώσεις, υποβλεννογόνια οζίδια καθώς και υποκίτρινη- πορτοκαλί χροιά βλεννογόνου.

Η θεραπεία και η πρόγνωση εξαρτώνται από τον τύπο της αμυλοείδωσης. Τα σημεία και συμπτώματα της αμυλοείδωσης δεν είναι ειδικά και παθογνωμικά της νόσου. Στην περίπτωσή μας οι στοματικές κλινικές εκδηλώσεις καθοδήγησαν στην τελική διάγνωση.

Αγγειοοίδημα ονομάζεται η αιφνίδια διόγκωση βλεννογόνων, όπως τα χείλη, η γλώσσα, τα βλέφαρα, ο λάρυγγας, που προκαλείται από την έξοδο του πλάσματος από τα διεσταλμένα αγγεία της περιοχής. Οι περισσότερες περιπτώσεις οφείλονται σε αλλεργία (υπερευαισθησία τύπου Ι) αλλά μπορεί πιο σπάνια να προκληθεί από φάρμακα όπως αναστολείς του μετατρεπτικού ενζύμου της αγγειοτενσίνης (α-ΜΕΑ) ή να είναι κληρονομικό ή ιδιοπαθές.

Ο **υποθυρεοειδισμός** είναι μία κατάσταση στην οποία ο θυρεοειδής αδένας δεν παράγει επαρκείς θυρεοειδικές ορμόνες. Όταν η έλλειψη αυτή είναι μεγάλη και παρατετάμενη εναποτίθενται γλυκοζαμινογλυκάνες στον υποδόριο ιστό, δημιουργώντας οίδημα (μυξοίδημα). Στην περιοχή μας παρατηρείται οίδημα στο πρόσωπο, στα βλέφαρα, στα χείλη και στη γλώσσα (μακρογλωσσία).

Το **Σάρκωμα Kaposi** είναι πολυεστιακό κακόηθες νεόπλασμα που προέρχεται από τα ενδοθηλιακά κύτταρα του αγγειακού ιστού και οφείλεται στον Human Herpesvirus 8 (HHV-8). Ταξινομείται σε 4 τύπους (κλασικό, αφρικανικό, ιατρογενές, ενδημικό). Κλινικά εμφανίζεται με τη μορφή πολλαπλών ερυθρών ή πορφυρών σπίλων, βλατίδων ή οζιδίων που εμφανίζονται αρχικά στο δέρμα και στον βλεννογόνο του στόματος με συμμετοχή εσωτερικών οργάνων και λεμφαδένων.

Στην στοματική κοιλότητα στα αρχικά στάδια εμφανίζεται με τη μορφή ερυθρών, ερυθροκύανων ή καφέ κηλίδων, και σε πιο προχωρημένα στάδια με τη μορφή πλακών ή όζων που μπορεί να συνενωθούν και να δημιουργήσουν διάχυτες εξωφυτικές μάζες. Οι συχνότερα προσβεβλημένες περιοχές είναι η σκληρή υπερώα, τα ούλα και η γλώσσα.

Το **Λεμφαγγείωμα** αποτελεί δυσπλασία του λεμφικού ιστού με διάταση των λεμφαγγείων, που γίνεται εμφανές κατά την γέννηση ή την νηπιακή ηλικία και εντοπίζεται στην περιοχή κεφαλής και τραχήλου. Ταξινομείται σε 3 τύπους (τριχοειδές, σπραγγώδες, κυστικό). Η γλώσσα αποτελεί την συνηθέστερη ενδοστοματική εντόπιση. Κλινικά η ραχιαία επιφάνεια της γλώσσας είναι ανώμαλη, παρουσιάζει πολλαπλά επηρμένα οζίδια χρώματος κιτρινόφαιου ή ερυθρού που αντιπροσωπεύουν τα διεσταλμένα λεμφαγγεία και όταν είναι εκτεταμένα προκαλεί μεγαλογλωσσία.

Το **Beckwith- Wiedemann** σύνδρομο είναι ένα σπάνιο κληρονομούμενο νόσημα όπου η μεγαλογλωσσία λόγω μυικής υπερτροφίας, αποτελεί χαρακτηριστικό σημείο και συνοδεύεται από ομφαλοκήλη, σπλαγχνομεγαλία, γιγαντισμό και νεογνική υπογλυκαιμία.

Βιβλιογραφία

1. Macroglossia secondary to systemic amyloidosis: case report and literature review. Xavier SD, Bussoloti IF, Müller H. Ear Nose Throat J. 2005 Jun; 84(6):358-61
2. Massive macroglossia secondary to angioedema: a review and presentation of a case. Kovach TA, Kang DR, Triplett RG. J Oral Maxillofac Surg. 2015 May; 73(5):905-17.
3. Unusual Case of a Massive Macroglossia Secondary to Myxedema: A Case Report and Literature Review. Melville JC et al. J Oral Maxillofac Surg. 2018 Jan;76(1):119-127.

Για επικοινωνία:

Δρ. **Σμαράγδα Διαμαντή**
Ταξχος(ΥΟ) - Στοματολόγος
Δντρια Στοματολογικού Τμήματος 251 ΓΝΑ
Επίκ. Καθηγήτρια Στοματολογίας - Ευρωπαϊκό Πανεπιστήμιο Κύπρου, Μέλος της ΕΕΚΣ
Email: info@oralmedicine.gr

ΝΕΟ
Pocket Άτλας **Νόσων Στόματος**
Απαραίτητο εξάρτημα "τσέπης"...
...της ιατρικής μας μπλούζας!

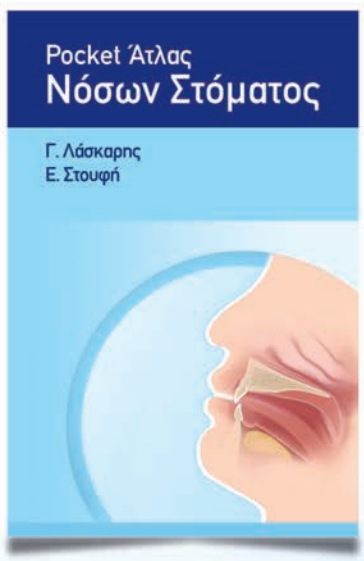

Γιώργος Χ. Λάσκαρης
Στοματολόγος. Ιατρός-Οδοντίατρος.
Αν. Καθηγητής Στοματολογίας Ιατρικής Σχολής Παν. Αθηνών
Επισκέπτης Καθηγητής Παν. Λονδίνου
Ιδρυτής και Δ/ντης Στοματολογικού Τμήματος Νοσ. «Α. Συγγρός» (1971-2008)

Ελεάνα Δ. Στουφή
Στοματολόγος- Οδοντίατρος
Επισκέπτρια Λέκτωρ Παν. Harvard, USA,
Στοματολόγος Ευρωκλινικής Αθηνών

Ζήσε ένα υπέροχο ιατρικό «ταξίδι» με ένα έγκυρο και στοχευμένο κείμενο σε συνδυασμό με εξαίρετη αντιπροσωπευτική έγχρωμη εικόνα, που σε οδηγεί με ασφάλεια στη διάγνωση και θεραπεία της νόσου και σε καταξιώνει στον ασθενή σου!

- Το βιβλίο Pocket Άτλας Νόσων Στόματος προσφέρει στον αναγνώστη πληροφορίες για τη διάγνωση και θεραπεία των νόσων του στόματος, τοπικών και συστηματικών, με στοχευμένο, συνοπτικό και πρακτικό τρόπο.
- Η ταξινόμηση των νόσων έχει γίνει με 3 κριτήρια: τη μορφολογία των βλαβών, το χρώμα και την τοπογραφία. Η ομαδοποίηση αυτή διευκολύνει τον ιατρό στη διάγνωση κάθε νόσου.
- Αποτελείται από 13 κεφάλαια που αναπτύσσονται σε 472 σελίδες και 436 αντιπροσωπευτικές έγχρωμες εικόνες, υψηλής ανάλυσης και ευκρίνειας, σε αντιστοιχία με το κείμενο.
- Το κείμενο κάθε κεφαλαίου περιλαμβάνει στοχευμένες πληροφορίες που αφορούν τον ορισμό, την αιτιολογία, την κλινική εικόνα, τη διαφορική διάγνωση, τις εργαστηριακές εξετάσεις και τις θεραπευτικές κατευθύνσεις.
- Στο τέλος υπάρχει Παράρτημα όπου παρατίθενται σε μορφή πινάκων τα τοπικά φάρμακα που μπορούν να χρησιμοποιηθούν για συμπτωματική θεραπεία.
- Το βιβλίο είναι το καταστάλαγμα της πολύχρονης αφοσίωσης και σύνθεσης των εμπειριών 50 χρόνων στη Στοματολογία, σε Πανεπιστημιακές και Νοσοκομειακές κλινικές, καθώς και στον ιδιωτικό τομέα.

472 σελίδες
ΤΙΜΗ €45
436 έγχρωμες εικόνες

Βιβλίο χρήσιμο στον φοιτητή της Οδοντιατρικής και Ιατρικής, στον γενικό και στον ειδικευμένο Οδοντίατρο, τον Δερματολόγο, τον Ωτορινολαρυγγολόγο, τον Παιδίατρο, τον Ιατρό εσωτερικής Παθολογίας, τον Γενικό και Αγροτικό Ιατρό.

Διαγνωστικός οδηγός για τον κλινικό Οδοντίατρο και Ιατρό για να ανταποκριθεί με επιτυχία στις προκλήσεις κατά την άσκηση του επαγγέλματός του.

Για πρώτη φορά στην Ελληνική βιβλιογραφία τα Νοσήματα Στόματος παρουσιάζονται σε μορφή **βιβλίου "τσέπης"**!

ΔΙΑΘΕΣΗ: **ΟΔΟΝΤΙΑΤΡΙΚΟ ΒΗΜΑ**
Σκουφά 64, 106 80 Αθήνα, Τηλ. **210 3814 939**, www. odvima.gr, e-mail: odvima@otenet.gr

Νέο

Variolink® Esthetic

Η αισθητική ρητινώδης κονία

“Εκπληκτικά απλή απόδοση αισθητικής!”

Η ρητινώδης κονία για εξαιρετική αισθητική και εύκολη εφαρμογή …

- Ισορροπημένο και περιεκτικό σύστημα αποχρώσεων.
- Εξαιρετική σταθερότητα αποχρώσεων χάρη στη σύνθεση χωρίς αμίνες.
- Εύκολη, ελεγχόμενη απομάκρυνση περίσσειας.

PATENTED Ivocerin® LIGHT INITIATOR

www.ivoclarvivadent.gr

Εξουσιοδοτημένοι διανομείς

Ελλάδας

Oral Vision
- Μάγερ 13 / 104 38 Αθήνα / τηλ: 210 77 55 900 /
- Τσιμισκή 34 / 546 23 Θεσσαλονίκη / τηλ: 2310 253 800 / www.oralvision.gr

SADENT
- 1 χλμ Λεωφ. Μαρκοπούλου / 190 02 Παιανία / τηλ: 211 10 22 900 /
- Τετραπόλεως 4 / 115 27 Γουδή / τηλ: 210 77 77 608 /
- Ν. Τέλογλου 7 / 546 36 Θεσσαλονίκη / τηλ: 2310 968 799 / www.sadent.com

Κύπρου

Dentalcon
- Λ. Λάρνακα 57 / 1643 Λευκωσία / τηλ: 22 466 000 / www.dentalcon.com.cy

ivoclar vivadent®
passion vision innovation

Η στήλη της
Ελληνικής Ενδοδοντικής Εταιρείας

Παρουσία συριγγίου. Ένα κλινικό σημείο ιδιαίτερης διαγνωστικής αξίας που θα πρέπει πάντα να ανιχνεύεται

Βασίλης Δ. Κακαβέτσος
DDS, MSc
Ενδοδοντολόγος

Τα ενδοδοντικά περιστατικά αποτελούν συχνά και δυσεπίλυτα διαγνωστικά προβλήματα στην καθημερινή οδοντιατρική πράξη. Η ορθή και έγκαιρη διάγνωση της παθογένειας αλλά και της δυσκολίας του κάθε περιστατικού καθορίζει σε μεγάλο βαθμό την επιτυχή αντιμετώπισή του. Συνεπώς, η συγκέντρωση και η αξιολόγηση όλων των στοιχείων τα οποία συνοδεύουν την «παρούσα κατάσταση» του ασθενή σε κάθε περίπτωση, αποτελεί στάδιο το οποίο δεν θα πρέπει να υπόκειται σε κανενός είδους συντομεύσεις και παραλείψεις.

Χρόνιες φλεγμονές περιοδοντικών και περιακρορριζικών ιστών μπορούν συχνά να παροχετεύουν διαμέσου μιας επικοινωνίας στην περιοχή των ούλων, γνωστής ως συρίγγιο. Η ανίχνευση ενός συριγγίου σε κάποιο προφανές σημείο της στοματικής κοιλότητας μπορεί να αποτελεί σε πολλές περιπτώσεις την αιτία προσέλευσης του ασθενούς στο ιατρείο. Ωστόσο, δεν είναι λίγες οι φορές κατά τις οποίες η ανεύρεση του στομίου του απαιτεί ενδελεχή κλινικό έλεγχο, λεπτομερή παρατήρηση και αρκετή εμπειρία. Η ανίχνευση του πόρου ενός συριγγίου προϋποθέτει την τοποθέτηση κώνου γουταπέρκας (# 25 ή 30) διαμέσου του στομίου του πόρου, ακολουθούμενη από ακτινογραφική απεικόνιση της περιοχής. Η κλινική αυτή διαδικασία προσφέρει τον ακριβή και αντικειμενικό προσδιορισμό της θέσης στην οποία ο μικροβιακός παράγοντας προκαλεί την φλεγμονώδη αντίδραση των περιρριζικών ιστών.

Η ακριβής εντόπιση της εστίας της φλεγμονής που μπορεί να αφορά σε συγκεκριμένο δόντι, ρίζα, αλλά και σημείο της επιφάνειας της ρίζας του δοντιού (μεσορριζικό, αυχενικό, μέσο ή ακρορριζικό τριτημόριο της ρίζας) αποτελεί βασικό στοιχείο για τον τρόπο και τις πιθανότητες αντιμετώπισής της. Θα θέσει τη διάγνωση, θα καθορίσει την θεραπευτική προσέγγιση (ενδοδοντική θεραπεία, χειρουργική παρέμβαση, εξαγωγή) αλλά και την πρόγνωση του κάθε περιστατικού.

Σκοπός του παρόντος άρθρου αποτελεί η σύντομη αλλά περιεκτική παρουσίαση τεσσάρων περιστατικών, κοινό χαρακτηριστικό των οποίων είναι η ανεύρεση συριγγίου κατά τον κλινικό ενδοστοματικό έλεγχο. Η ανίχνευση διαμέσου του στομίου τους, φανερώνει ένα ακόμη κοινό τους στοιχείο, καθώς η εστία της φλεγμονής εντοπίζεται στο μέσο τριτημόριο των ριζών των αντίστοιχων δοντιών, ωστόσο η διαγνωστική διαδικασία μας φέρνει μπροστά σε τέσσερα διαφορετικά μονοπάτια σε ό,τι αφορά την αιτιοπαθογένεια και κατ' επέκταση τη θεραπευτική προσέγγιση (ενδοδοντικό σχέδιο θεραπείας), αλλά και τον καθορισμό της ειδικής και γενικής πρόγνωσης των δοντιών στο φραγμό (κατάρτιση συνολικού σχεδίου θεραπείας).

Παρουσίαση των περιστατικών

Το πρώτο σε σειρά περιστατικό αφορά ασθενή ετών 42 και γένους θηλυκού με ελεύθερο ιατρικό ιστορικό. Η ασθενής προσήλθε με συρίγγιο γλωσσικά στην περιοχή μεταξύ των #45 και #46 και χωρίς συνοδά συμπτώματα. Στο οδοντιατρικό ιστορικό ανέφερε δύο εμφράξεις στα #45 και #47 πριν από 10 έτη και μία ενδοδοντική θεραπεία και έμφραξη του #46 προ 5ετίας. Η κλινική εξέταση επιβεβαίωσε την παρουσία συριγγίου γλωσσικά ***(Εικ. 1α)***, χωρίς άλλα σημεία στην περιοχή των μαλακών ιστών. Στοιχεία έντονου βρυγμού (φασέτες) παρατηρήθηκαν στους σκληρούς οδοντικούς ιστούς, ενώ οι δοκιμασίες αισθητικότητας ήταν θετικές για τα #45 και #47 και αρνητικές για τον #46. Η δοκιμασία επίκρουσης αποκάλυψε ήπια ευαισθησία του #46 κατά την κάθετη μόνο διεύθυνση. Οι περιοδοντικοί ιστοί αξιολογήθηκαν ως φυσιολογικοί, χωρίς την παρουσία θυλάκων. Ο ακτινογραφικός έλεγχος αποκάλυψε ότι η εστία του συριγγίου εντοπίζεται στο μέσο τριτημόριο της εγγύς ρίζας του #46. Η ενδοδοντική θεραπεία στο αντίστοιχο δόντι αξιολογείται ως μέτρια. Στην άπω ρίζα εμφανίζεται ελλιπής κατά μήκος, όπου διαπιστώνεται και ακρορριζική διαύγαση, ενώ στην εγγύς ρίζα διαπιστώνεται η ύπαρξη θραύσματος εργαλείου ακρορριζικά, χωρίς ωστόσο να υπάρχει ακτινογραφικό εύρημα στην αντίστοιχη ακρορριζική περιοχή, ενώ ακτινοδιαυγαστική περιοχή εμφανίζεται στο μέσο τριτημόριο της εγγύς ρίζας, αντίστοιχα με την πορεία του κώνου γουταπέρκας που τοποθετήθηκε μέσα από τον πόρο του συριγγίου ***(Εικ. 1β)***.

Με βάση τα παραπάνω δεδομένα πρόκειται σαφώς για μια χρόνια φλεγμονή των περιοδοντικών ιστών, μικροβιακής αιτιολογίας, ωστόσο η οδός μέσω της οποίας τα μικρόβια προκαλούν την φλεγμονώδη αντίδραση στη συγκεκριμένη περιοχή (μέσο τριτημόριο της εγγύς ρίζας του #46) μπορεί να αφορά σε κάποιο ρωγμώδες επίμηκες κάταγμα της αντίστοιχης ρίζας, σε κάποιον παράπλευρο ριζικό σωλήνα ή στην παρουσία διάτρησης του τοιχώματος της εγγύς ρίζας στο σημείο αυτό.

Πραγματοποιήθηκε διάνοιξη του #46 για περαιτέρω διερεύνηση του περιστατικού, όπου και διαπιστώθηκε η ύπαρξη διάτρησης στο μέσο τριτημόριο του εγγύς γλωσσικού σωλήνα ***(Εικ. 1γ και 1δ)***.

Ολοκληρώθηκε η χημικομηχανική επεξεργασία του συστήματος όλων των ριζικών σωλήνων (χωρίς να γίνει προσπάθεια αφαίρεσης του θραύσματος εργαλείου στην εγγύς ρίζα) και τοποθέτηση υδροξειδίου του ασβεστίου μεταξύ των συνεδριών (όπου και παρατηρήθηκε η πλήρης επούλωση του συριγγίου μετά κιόλας την πρώτη συνεδρία). Στην τελευταία συνεδρία πραγματοποιήθηκε έμφραξη του συστήματος των ριζικών σωλήνων με θερμοπλαστικοποιημένη γουταπέρκα και ρητινούχο φύραμα, ενώ στον εγγύς γλωσσικό σωλήνα (διάτρηση) έγινε έμφραξη του ακρορριζικού τριτημορίου με γουταπέρκα και το υπόλοιπο τμήμα συμπεριλαμβανομένου και της διάτρησης εμφράχθηκε με γκρι MTA ***(Εικ. 1ε, 1ζ, 1η, 1θ)***.

Εικ. 1α: Κλινική εικόνα συριγγίου γλωσσικά μεταξύ των #45 και #46.

Εικ. 1β: Οπισθοφατνιακό ακτινογράφημα της περιοχής με κώνο γουταπέρκας στον πόρο του συριγγίου.

Εικ. 1γ: Κλινική εικόνα διάτρησης στον εγγύς γλωσσικό σωλήνα (κόκκινο βέλος).

Εικ. 1δ: Η εικόνα της διάτρησης με διαφορετική οπτική γωνία (κόκκινο βέλος).

Εικ. 1ε: Κλινική εικόνα διάτρησης μετά την έμφραξη των ριζικών σωλήνων με γουταπέρκα.

Εικ. 1ζ: Κλινική εικόνα έμφραξης με γκρι MTA (κόκκινο βέλος).

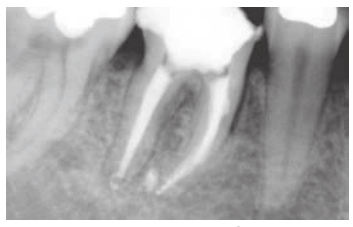

Εικ. 1η: Τελικό οπισθοφατνιακό ακτινογράφημα.

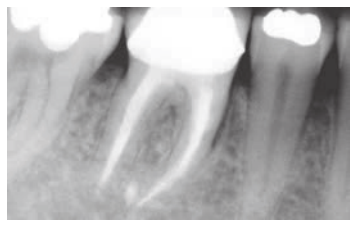

Εικ. 1θ: Οπισθοφατνιακό ακτινογράφημα επανεξέτασης εξαμήνου

Το δεύτερο περιστατικό αφορά ασθενή ετών 45 και γένους αρσενικού με ελεύθερο ιατρικό ιστορικό. Ο ασθενής προσήλθε με συρίγγιο παρειακά στην περιοχή μεταξύ των #34 και #35 και χωρίς συνοδά συμπτώματα. Στο οδοντιατρικό ιστορικό ανέφερε δύο εμφράξεις στα #36 και #37 πριν από 10 έτη και μία ενδοδοντική θεραπεία και έμφραξη του #35 στο ίδιο περίπου χρονικό διάστημα. Η κλινική εξέταση επιβεβαίωσε την ύπαρξη συριγγίου παρειακά χωρίς άλλα σημεία στην περιοχή των μαλακών ιστών, ενώ οι δοκιμασίες αισθητικότητας ήταν θετικές για τα #34, #36 και #37, με αυξημένη αντίδραση του #36 στο ψυχρό και αρνητικές για τον #35. Η δοκιμασία επίκρουσης αποκάλυψε ήπια ευαισθησία του #36 κατά την πλάγια μόνο διεύθυνση. Στον έλεγχο τον περιοδοντικών ιστών ανιχνεύθηκαν θύλακοι από 4-5 χιλιοστά σε όλες τις επιφάνειες των δοντιών της περιοχής, χωρίς κάποια ακραία τιμή. Στον ακτινογραφικό έλεγχο ***(Εικ. 2α)*** αποκαλύφθηκε ότι η εστία του συριγγίου εντοπίζεται στο μέσο τριτημόριο της ρίζας του #35, αντίστοιχα με ακτινοδιαυγαστική περιοχή, ενώ ακρορριζικά διακρίνεται διεύρυνση του περιρριζικού χώρου. Η ενδοδοντική θεραπεία στο αντίστοιχο δόντι αξιολογήθηκε ως ατελής τόσο κατά μήκος όσο και κατά πλάτος.

Με βάση τα παραπάνω δεδομένα, ο διαγνωστικός συλλογισμός ήταν ίδιος με το πρώτο περιστατικό και αφορά στο δόντι #35. Πραγματοποιήθηκε διάνοιξή του για περαιτέρω διερεύνηση του περιστατικού, όπου μετά την αφαίρεση των παλιών εμφρακτικών υλικών ***(Εικ. 2β)*** και την πλήρη χημικομηχανική επεξεργασία, τοποθετήθηκε υδροξείδιο του ασβεστίου με ακτινοσκιερό σκεύασμα και έγινε λήψη οπισθοφατνιακού ακτινογραφήματος και για διαγνωστικούς λόγους ***(Εικ. 2γ)***. Στο ακτινογράφημα αυτό διαπιστώνεται η ύπαρξη παράπλευρου ριζικού σωλήνα στο μέσο τριτημόριο της ρίζας αντίστοιχα με την θέση της διαύγασης, καθώς το υδροξείδιο του ασβεστίου φαίνεται να εξέρχεται στους περιοδοντικούς ιστούς διαμέσου του παράπλευρου αυτού σωλήνα.

Το περιστατικό ολοκληρώθηκε σε δεύτερη συνεδρία με την έμφραξη του συστήματος του ριζικού σωλήνα με θερμοπλαστικοποιημένη γουταπέρκα και ρητινούχο φύραμα ***(Εικ. 2δ)***, καθώς στο διάστημα μεταξύ των συνεδριών παρατηρήθηκε πλήρης επούλωση του συριγγίου.

Το τρίτο κατά σειρά περιστατικό αφορά ασθενή ετών 39 και γένους θηλυκού με ελεύθερο ιατρικό ιστορικό. Η ασθενής προσήλθε με συρίγγιο παρειακά στην περιοχή μεταξύ των #35 και #36 και χωρίς συνοδά συμπτώματα. Στο οδοντιατρικό ιστορικό ανέφερε μία έμφραξη στο #35 πριν από δύο έτη και μία ενδοδοντική θεραπεία και έμφραξη του #36 πριν από 10 περίπου έτη. Η κλινική εξέταση επιβεβαίωσε την ύπαρξη συριγγίου, χωρίς άλλα σημεία στην περιοχή των μαλακών ιστών. Οι δοκιμασίες αισθητικότητας ήταν θετικές για τα #35 και #37 και αρνητικές για τον #36. Η δοκιμασία επίκρουσης αποκάλυψε ήπια ευαισθησία του #36 κατά την πλάγια μόνο διεύθυνση. Κατά τον περιοδοντικό έλεγχο ανιχνεύθηκε θύλακος 7 χιλιοστών, εντοπισμένος στην εγγύς γλωσσική δίεδρη γωνία του #36, ενώ οι υπόλοιπες μετρήσεις στην περιοχή ήταν φυσιολογικές.

Εικ. 2α: Οπισθοφατνιακό ακτινογράφημα της περιοχής με κώνο γουταπέρκας στον πόρο του συριγγίου.

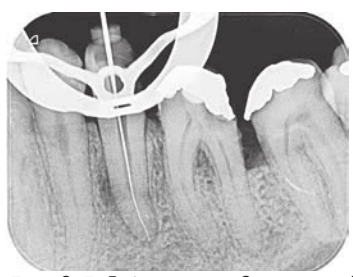

Εικ. 2β: Ενδιάμεσο οπισθοφατνιακό ακτινογράφημα.

Εικ. 2γ: Οπισθοφατνιακό ακτινογράφημα μετά την τοποθέτηση $Ca(OH)_2$ (κόκκινος κύκλος).

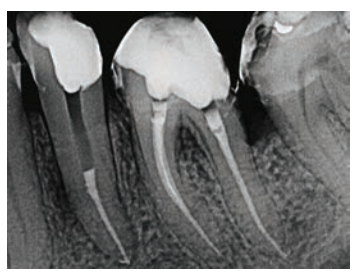

Εικ. 2δ: Τελικό οπισθοφατνιακό ακτινογράφημα.

Εικ. 3α: Οπισθοφατνιακό ακτινογράφημα της περιοχής με κώνο γουταπέρκας στον πόρο του συριγγίου.

Εικ. 3β: Εικόνα ρωγμής στην εγγύς γλωσσική δίεδρη γωνία (κόκκινο βέλος),

Εικ. 3γ: Εικόνα ρωγμής στην εγγύς παρειακή δίεδρη γωνία (κόκκινο βέλος).

Εικ. 4α: Κλινική εικόνα συριγγίου παρειακά του #46.

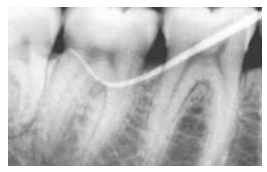

Εικ. 4β: Οπισθοφατνιακό ακτινογράφημα της περιοχής με κώνο γουταπέρκας στον πόρο του συριγγίου

Στον ακτινογραφικό έλεγχο ***(Εικ. 3α)*** αποκαλύφθηκε ότι η εστία του συριγγίου εντοπίζεται στο αυχενικό προς μέσο τριτημόριο της εγγύς ρίζας του #36, αντίστοιχα με ακτινοδιαυγαστική περιοχή. Η ενδοδοντική θεραπεία εμφανίζει έμφραξη με κώνους αργύρου στους εγγύς σωλήνες και γουταπέρκα στον άπω, χωρίς όμως κάποιο ακτινογραφικό εύρημα στις αντίστοιχες ακρορριζικές περιοχές.

Με βάση τα παραπάνω δεδομένα, ο διαγνωστικός συλλογισμός είναι ίδιος με το πρώτο και το δεύτερο περιστατικό και αφορά στο δόντι #36. Πραγματοποιήθηκε διάνοιξή του για περαιτέρω διερεύνηση του περιστατικού, όπου μετά την αφαίρεση των εμφρακτικών υλικών της μύλης και του μυλικού θαλάμου, αποκαλύφθηκαν αμφοτερόπλευρα (παρειακά και γλωσσικά), της εγγύς όμορης επιφάνειας του δοντιού, ρωγμές ***(Εικ. 3β και 3γ)***.

Η πρόγνωση του δοντιού χαρακτηρίστηκε ως «κακή» και συστήθηκε η εξαγωγή του.

Το τέταρτο και τελευταίο κατά σειρά περιστατικό αφορά νεαρή ασθενή ετών 21 και γένους θηλυκού με ελεύθερο ιατρικό ιστορικό. Η ασθενής προσήλθε με συρίγγιο παρειακά στην περιοχή του #46 και χωρίς συνοδά συμπτώματα. Στο οδοντιατρικό ιστορικό ανέφερε ότι δεν είχε υποβληθεί σε καμία οδοντιατρική πράξη μέχρι τότε. Η κλινική εξέταση επιβεβαίωσε την ύπαρξη συριγγίου παρειακά ***(Εικ. 4α)***, ενώ οι δοκιμασίες αισθητικότητας ήταν θετικές για τα #45, #46 και #47. Οι περιοδοντικοί ιστοί αξιολογήθηκαν ως φυσιολογικοί, χωρίς την παρουσία θυλάκων, ενώ κατά τον περαιτέρω κλινικό έλεγχο παρατηρήθηκε η παρουσία του ημιέγκλειστου #48, του οποίου είχε ανατείλει μόνο το άπω τμήμα της μασητικής του επιφάνειας. Στον ακτινογραφικό έλεγχο αποκαλύφθηκε ότι η εστία του συριγγίου εντοπίζεται στην περιοχή των ούλων μεταξύ του #47 και του ημιέγκλειστου #48 ***(Εικ. 4β)***.

Το περιστατικό αυτό αφορά προφανώς μια περίπτωση συριγγίου μη ενδοδοντικής αιτιολογίας και είχε σαν αιτία την χρόνια περιστεφανίτιδα από τον ημιέγκλειστο #48, όπου και μετά την εξαγωγή του οποίου παρατηρήθηκε η πλήρης επούλωση του συριγγίου.

Συζήτηση - Συμπεράσματα

Η παρουσία συριγγίου αποτελεί ένα κλινικό σημείο ιδιαίτερης διαγνωστικής αξίας. Στο μεγαλύτερο ποσοστό αφορά σε περιστατικά χωρίς έντονη συμπτωματολογία και τα οποία παραμένουν ασυμπτωματικά κι αυτό αποτελεί ένα πλεονέκτημα της κλινικής αυτής οντότητας σε ό,τι αφορά την αίσθηση του πόνου του ασθενούς, αλλά και την άνεση του επεμβαίνοντος για το χρόνο που έχει στη διάθεσή του για να παρέμβει.

Η διαγνωστική προσέγγιση των συριγγίων στα παραπάνω περιστατικά μας προσέφερε υψηλής διαγνωστικής αξίας πληροφορίες για την εστία της φλεγμονής σε κάθε περίπτωση, ώστε η παρέμβασή μας να είναι όσο πιο στοχευμένη και αποτελεσματική γίνεται. Η περίπτωση, για παράδειγμα, του πρώτου περιστατικού είναι χαρακτηριστική, καθώς η παρουσία του θραύσματος του μικροεργαλείου ακρορριζικά της εγγύς ρίζας θα μπορούσε να περιπλέξει το ενδοδοντικό σχέδιο θεραπείας. Η ύπαρξη του συριγγίου μέσω του οποίου εντοπίζεται η εστία της φλεγμονής στο σημείο της διάτρησης εγγύς (σε συνδυασμό με την απουσία ακρορριζικής διαύγασης στην αντίστοιχη ρίζα), μας οδηγεί στο να επικεντρωθούμε στον καθαρισμό και την έμφραξη της διάτρησης κι όχι στο να «ταλαιπωρήσουμε» την οδοντική ουσία της εγγύς ρίζας προσπαθώντας να αφαιρέσουμε το μικροεργαλείο.

Επιπλέον, το στοιχείο της επούλωσης ενός συριγγίου είναι αρκετά βοηθητικό για την έγκαιρη επιβεβαίωση της αποτελεσματικότητας της χημικομηχανικής μας επεξεργασίας σε ιδιαίτερα περιστατικά, όπως το δεύτερο, όπου η παρουσία του παράπλευρου ριζικού σωλήνα μπορεί να προβληματίσει ως προς τον τρόπο και τα μέσα που θα χρειαστούμε για τον αποτελεσματικότερο καθαρισμό του συστήματος των ριζικών σωλήνων.

Επιπρόσθετα, το γεγονός της εξαφάνισης ή μη ενός προϋπάρχοντος συριγγίου δίνει μια σαφή και σχετικά ασφαλή εικόνα για την πιθανότητα επιτυχίας, αμφίβολων όσον αφορά την πρόγνωση περιστατικών (πρώτο περιστατικό), χωρίς να χρειάζεται να περιμένουμε την επανεξέταση του εξαμήνου, με αποτέλεσμα να μπορούμε να καταρτίσουμε με σχετική σιγουριά ένα συνολικό σχέδιο θεραπείας συμπεριλαμβάνοντας ή αποκλείοντας δόντια, που η πρόγνωσή τους είναι αμφίβολη λόγω της ενδοδοντικής τους κατάστασης.

Συμπερασματικά, το στάδιο της «διάγνωσης», όχι μόνο σε ό,τι αφορά το είδος της νόσου, αλλά κυρίως στον εντοπισμό της ακριβούς εστίας της φλεγμονής και της πρόγνωσης του περιστατικού, αποτελεί το πρώτο και σημαντικότερο βήμα για την βελτίωση του ποσοστού επιτυχίας μιας θεραπείας. Η λεπτομερής και σχολαστική διαγνωστική προσέγγιση ενός συριγγίου, παρότι αρκετές φορές είναι δύσκολη και απαιτητική, έχει να προσφέρει ανεκτίμητης αξίας πληροφορίες, που σε καμιά περίπτωση δεν θα πρέπει να παραβλέπονται ή να υποεκτιμούνται. Η ακτινογραφική διερεύνηση της πορείας του συριγγίου, με τοποθέτηση κώνου γουταπέρκας διαμέσου του πόρου του, αποτελεί, ίσως, τη μοναδική διαγνωστική διαδικασία χωρίς ίχνος υποκειμενικότητας.

Ενδεικτική Βιβλιογραφία

Harrison JW, Larson WJ. The epithelized oral sinus tract. Oral Surg Oral Med Oral Pathol. 1976 Oct;42(4):511-7.

Baumgartner JC, Picket AB, Muller JT. Microscopic examination of oral sinus tracts and their associated periapical lesions. J Endod. 1984 Apr;10(4):146-52.

Rotstein I1, Simon JH. Diagnosis, prognosis and decision-making in the treatment of combined periodontal-endodontic lesions. Periodontol 2000. 2004;34:165-203.

Setzer FC, Boyer KR, Jeppson JR, Karabucak B, Kim S. Long-term prognosis of endodontically treated teeth: a retrospective analysis of preoperative factors in molars. J Endod 2011;37:21-5.

Focus on Implantology
www.iti.org

ITI International Team for Implantology

Επιεμφυτευματικές ολικές οδοντοστοιχίες. Μια αξιόπιστη θεραπευτική λύση για την ολική νωδότητα

Παναγιώτης Τσιρογιάννης
Οδοντίατρος, Προσθετολόγος
ITI Member

Η ολική νωδότητα εξακολουθεί να είναι ένα κοινό πρόβλημα υγείας, το οποίο καλείται να αντιμετωπίσει ο οδοντίατρος.
Μια ολική οδοντοστοιχία είναι η κλασική θεραπεία που όμως σήμερα τείνει να αντικατασταθεί από τη χρήση εμφυτευμάτων και την κατασκευή επένθετων οδοντοστοιχιών.
Τα προβλήματα που προκύπτουν από μία ολική οδοντοστοιχία αφορούν κυρίως ανεπάρκεια στη μασητική ικανότητα και την άρθρωση των ασθενών λόγω μειωμένης συγκράτησης και ψυχολογικής κατάπτωσης λόγω της κινητής φύσης της πρόσθεσης αποκατάστασης. Αντιθέτως, κλινικές μελέτες που διερευνούν τον αντίκτυπο των προθέσεων που υποστηρίζονται από εμφυτεύματα στην ποιότητα ζωής που σχετίζεται με την στοματική υγεία των ασθενών ήταν σε θέση να επιδείξουν σαφή βελτίωση μετά την τοποθέτηση των εμφυτευμάτων.
Μεγάλη συζήτηση γίνεται γύρω από το ποιος είναι ο ιδανικός αριθμός εμφυτευμάτων και ποια συγκρατητικά στοιχεία εξασφαλίζουν μέγιστη συγκράτηση και χαμηλότερη συχνότητα επιπλοκών. Μελέτες καταλήγουν ότι για την κάτω γνάθο δύο εμφυτεύματα τοποθετημένα ανάμεσα στα δύο γενειακά τρήματα μπορούν να εξασφαλίσουν επαρκή συγκράτηση και ιδανική λειτουργικότητα της επένθετης οδοντοστοιχίας, ενώ ο ιδανικός αριθμός για την άνω γνάθο αυξάνεται σε τέσσερα εμφυτεύματα.
Η συγκράτηση που προσφέρουν οι επένθετες οδοντοστοιχίες επιτυγχάνεται με συγκρατητικά στοιχεία που εφαρμόζουν πάνω στα εμφυτεύματα. Αυτά μπορεί να είναι είτε μονήρη, τοποθετημένα σε κάθε εμφύτευμα, είτε σε μία υπερκατασκευή που ναρθηκοποιεί τα εμφυτεύματα (δοκός). Η επιλογή των συγκρατητικών στοιχείων και ο σχεδιασμός της οδοντοστοιχίας καθορίζεται κάθε φορά από τον αριθμό των εμφυτευμάτων, τη θέση τοποθέτησής τους και την ανατομία του στοματογναθικού συστήματος του ασθενούς.
Στα περιστατικά που ακολουθούν παρουσιάζεται η θεραπευτική προσέγγιση τριών νωδών ακρολοφιών και τα κλινικά τους στάδια δίνοντας έμφαση στις ιδιαιτερότητες και τα πλεονεκτήματα και μειονεκτήματα κάθε προσθετικού σχεδιασμού.

❶ Η αρχική κατάσταση του ασθενούς. Παρατηρείται περιοδοντική νόσος, τερηδονισμός και κατάγματα δοντιών, απώλεια σταθερής και ομαλής σύγκλεισης.

❷ Επιθυμία του ασθενούς ήταν μία ακίνητη αποκατάσταση. Τα προτεινόμενα σχέδια θεραπείας ήταν α) τοποθέτηση 6 εμφυτευμάτων και μεταλλοκεραμική κοχλιούμενη αποκατάσταση και β) τοποθέτηση 4 εμφυτευμάτων και επένθετη οδοντοστοιχία με δοκό και συγκρατητικά στοιχεία Locator.

❸ Έγινε επιλογή του δεύτερου σχεδίου θεραπείας. Τοποθετήθηκαν 2 εμφυτεύματα 3,5x11,5mm στην περιοχή των πλάγιων τομέων και 2 εμφυτεύματα 4,3x10mm στην περιοχή των προγομφίων.

❹ Προτιμήθηκε να γίνει αποτύπωση των εμφυτευμάτων με την τεχνική του ανοιχτού δισκαρίου χωρίς ναρθηκοποίηση. Για αποτύπωση εμφυτευμάτων σε νωδές ακρολοφίες δεν υπάρχει κάποια σαφής βιβλιογραφική τεκμηρίωση για το ποια τεχνική αποτύπωσης υπερτερεί. Σε γενικές γραμμές φαίνεται πως η τεχνική του ανοιχτού δισκαρίου με ναρθηκοποίση των αξόνων αποτύπωσης υπερτερεί έναντι των υπολοίπων σε επίπεδο ακρίβειας.

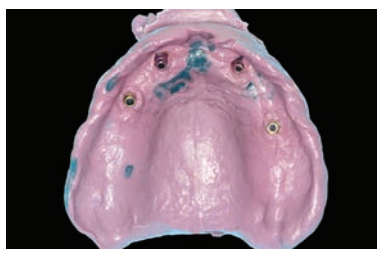

❺ Ως υλικό τελικής αποτύπωσης εμφυτευμάτων σε νωδές ακρολοφίες συνιστώνται οι πολυβινυλσιλοξάνες και οι πολυαιθέρες. Ιδιαίτερη προσοχή θα πρέπει να δοθεί σε περιπτώσεις αποκλίσεων μεταξύ των εμφυτευμάτων άνω των 15° καθώς έχουν παρατηρηθεί ανακρίβειες στην αποτύπωση. Τελευταία, και οι ενδοστοματικοί σαρωτές έχουν πλέον εφάμιλλη ή και μεγαλύτερη ακρίβεια στην αποτύπωση συγκριτικά με τα ελαστομερή αποτυπωτικά υλικά.

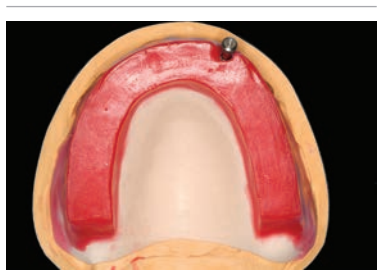

❻ Για επιπλέον συγκράτηση της βασικής πλάκας στο στάδιο των καταγραφών μπορεί να χρησιμοποιηθεί ένας ή και περισσότεροι άξονες αποτύπωσης οι οποίοι θα σταθεροποιούν τη βασική πλάκα στη θέση της.

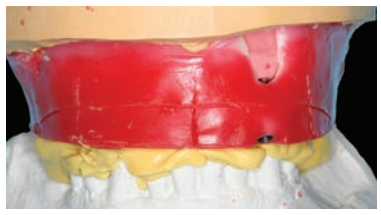

❼ Στο επίπεδο των καταγραφών έγινε αύξηση της κάθετης διάστασης σύγκλεισης. Σύμφωνα με τα τελευταία δεδομένα η κάθετη διάσταση σύγκλεισης μπορεί να αυξηθεί έως και 5mm χωρίς να υπάρχει κάποιο σύμπτωμα ή δυσανεξία του ασθενούς.

❽ Σε ολικές οδοντοστοιχίες υπάρχει η τάση οι καταγραφές να γίνονται σε θέση κεντρικής σχέσης. Αυτό τείνει τα τελευταία χρόνια να εγκαταλειφθεί και προτιμάται οι αποκαταστάσεις να γίνονται συνήθως στην πιο συχνά επαναλαμβανόμενη θέση συναρμογής των δύο γνάθων. Οποιαδήποτε διαδικασία που αποκλείει ή τοποθετεί τους κονδύλους μακριά από μια θέση που καταλαμβάνουν φυσιολογικά μπορεί όχι μόνο να είναι περιττή, αλλά μπορεί επίσης να είναι μακροπρόθεσμα επιβλαβής για τον ασθενή.

❾ Υπάρχουν δύο κατηγορίες συγκρατητικών μηχανισμών για επιεμφυτευματικές οδοντοστοιχίες. Η μία κατηγορία αφορά ναρθηκοποιημένα εμφυτεύματα και η άλλη μη ναρθηκοποιημένα. Στην πρώτη περίπτωση αναφερόμαστε σε δοκούς και στην άλλη σε μονήρη συγκρατητικά στοιχεία. Τα πιο ευρέως χρησιμοποιούμενα μονήρη συγκρατητικά στοιχεία είναι α) μαγνήτες, β) o-ring, γ) ERA, δ) Locator, ε) ball, στ) τηλεσκοπικοί μηχανισμοί. Όπως και στο περιστατικό που παρουσιάζεται υπάρχει η δυνατότητα συνδυασμού.

❿ Οι σύνδεσμοι Locator βγαίνουν σε δύο τύπους standard και extended range. Οι πρώτοι χρησιμοποιούνται για αποκλίσεις μεταξύ δύο εμφυτευμάτων έως 20° με δυνατότητα επιλογής ελαστικών συγκράτησης σε 3 σκληρότητες ενώ οι δεύτεροι έως 40° με δυνατότητα επιλογής ελαστικών συγκράτησης σε 4 σκληρότητες.

⓫ Η διασπορά των εμφυτευμάτων αποτελεί σημαντικό στοιχείο για τη μακροβιότητα της αποκατάστασης όταν αναφερόμαστε σε επιεμφυτευματικές οδοντοστοιχίες. Έχει παρατηρηθεί ότι όσο πιο άπω τοποθετούνται τα εμφυτεύματα τόσο μεγαλύτερη καταπόνηση υφίστανται. Αντίθετα, η συγκράτηση και η σταθερότητα μιας οδοντοστοιχίας αυξάνονται όσο πιο άπω βρίσκεται το τελευταίο εμφύτευμα και συγκεκριμένα μέχρι τη θέση του δεύτερου προγομφίου.

⓬ Η απελευθέρωση της υπερώας σε μία επιεμφυτευματική οδοντοστοιχία αυξάνει την καταπόνηση στο στέλεχος των εμφυτευμάτων, ειδικά όταν ο αριθμός των εμφυτευμάτων είναι μικρός. Αντίθετα, αυξάνεται η ικανοποίηση του ασθενούς όταν δεν καλύπτεται η υπερώα. Για την απελευθέρωση της υπερώας συστήνεται η τοποθέτηση τουλάχιστον 4 εμφυτευμάτων.

⓭ Η τελική αποκατάσταση επανέφερε τη φυσιολογική λειτουργία του στοματογναθικού συστήματος του ασθενούς με σταθερά αποτελέσματα έναν χρόνο μετά την τοποθέτηση.

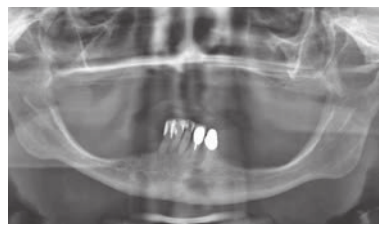

⓮ Είναι συχνό φαινόμενο σε ασθενείς που φέρουν άνω ολική οδοντοστοιχία και μερική οδοντοστοιχία με ελεύθερα άκρα στην κάτω γνάθου να παρατηρείται το σύνδρομο συνδυασμού. Κλινικά ευρήματα του συνδρόμου είναι:
1) απώλεια οστού στο πρόσθιο μέρος της ακρολοφίας της άνω γνάθου
2) υπερανάπτυξη των γναθιαίων κυρτωμάτων
3) θηλώδης υπερπλασία της σκληράς υπερώας
4) υπερέκφυση των προσθίων κάτω δοντιών
5) απώλεια οστού στις νωδές ακρολοφίες της κάτω γνάθου.

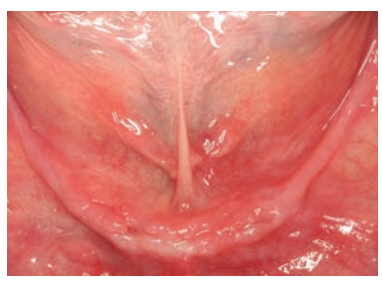

⓯ Στη συγκεκριμένη ασθενή αποφασίστηκε η εξαγωγή των κάτω προσθίων δοντιών, η τοποθέτηση 2 εμφυτευμάτων 4 εβδομάδες μετά τις εξαγωγές και η κατασκευή μιας επιεμφυτευματικής ολικής οδοντοστοιχίας με συγκρατητικά στοιχεία Locator.

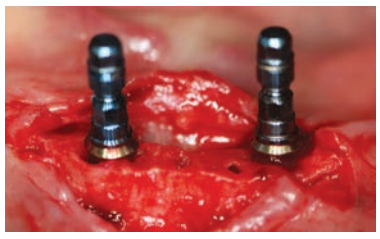

16 Η τοποθέτηση των εμφυτευμάτων όταν αυτά θα αποκατασταθούν με επένθετη ολική οδοντοστοιχία πρέπει να είναι όσο πιο κάθετα στη φατνιακή ακρολοφία και όσο πιο παράλληλα μεταξύ τους. Έτσι έχει αποδειχθεί ότι επιτυγχάνεται η μέγιστη συγκράτηση της οδοντοστοιχίας.

17 Για την αποκατάσταση επιλέχτηκαν εμφυτεύματα tissue level. Τα εμφυτεύματα αυτά επιλέγονται όταν η προσθετική αποκατάσταση προτιμάται να γίνεται σε απόσταση από το υποκείμενο οστό. Έτσι εξασφαλίζεται η μείωση της απορρόφησης της οστικής παρυφής χωρίς όμως αυτό να σημαίνει ότι υπάρχει στατιστικά σημαντική διαφορά από τα bone level εμφυτεύματα.

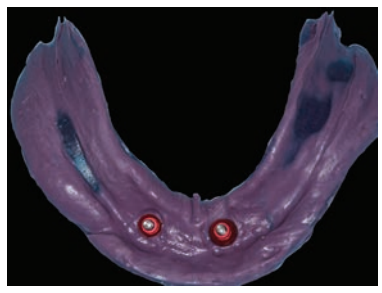

18 Όσον αφορά την τελική αποτύπωση μιας νωδής ακρολοφίας, ένα ατομικό δισκάριο χώρου με οπές απελευθέρωσης του αποτυπωτικού υλικού εξασφαλίζει τη μικρότερη άσκηση πίεσης στους ενδοτικούς βλεννογόνους και άρα την ακριβέστερη αποτύπωση.

19 Το εκμαγείο εργασίας που προκύπτει, απαιτεί συμβατικές διαδικασίες καταγραφών με κέρινα ύψη, ώστε να ακολουθήσει η ανάρτηση στον αρθρωτήρα και η σύνταξη των τεχνητών δοντιών επί βασικής πλάκας για τον επακόλουθο κλινικό έλεγχο.

20 Η επιλογή των στηριγμάτων όσον αφορά το διαβλεννογόνιο ύψος (Gingival Height) μπορεί να γίνει εργαστηριακά λαμβάνοντας όμως υπ' όψιν την συμπίεση που έχει υποστεί ο βλεννογόνος κατά την αποτύπωση. Με τον τρόπο αυτό είναι εφικτή και η εργαστηριακή ενεργοποίηση (ενσωμάτωση) των συνδεόμενων τμημάτων στη βάση της οδοντοστοιχίας.

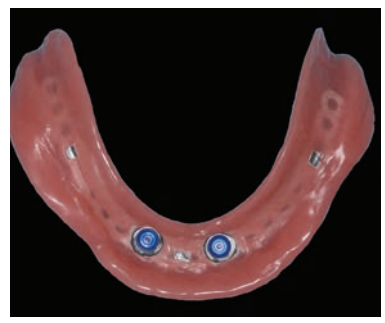

21 Η ύπαρξη μεταλλικού σκελετού στην επιεμφυτευματική ολική οδοντοστοιχία αποτρέπει τα κατάγματά της τα οποία παρατηρούνται συνήθως στα σημεία των συνδέσμων.

22 Σε απορροφημένες ακρολοφίες η επέκταση των πτερυγίων έως το βάθος της αύλακας εξασφαλίζει μεγαλύτερη σταθερότητα της οδοντοστοιχίας και θα πρέπει να προτιμάται.

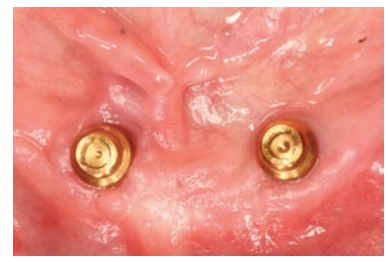

23 Τα Locator abutments εμφανίζουν τη μικρότερη συχνότητα επιπλοκών συγκριτικά με άλλους συνδέσμους ακριβείας. Συχνότερες επιπλοκές είναι η φθορά των ελαστικών και η αποκολλίωση του συγκρατητικού στοιχείου από το εμφύτευμα. Επίσης, συγκριτικά με τις δοκούς τα Locator επιτρέπουν την καλύτερη κι ευκολότερη καθημερινή στοματική υγιεινή για τον ασθενή.

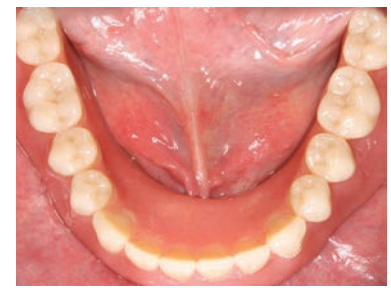

24 Οι τελικές διαστάσεις του συναρμολογημένου συνδέσμου θα επιτρέπουν την πλήρη ενσωμάτωσή του στην ακρυλική μάζα της πρόσθεσης, χωρίς διαταραχές στη γλωσσική μορφολογία που μπορεί να έχουν συνέπειες στην αντοχή ή την αισθητική.

25 Οι επένθετες ολικές οδοντοστοιχίες δεν καταργούν την ανάγκη τήρησης βασικών αρχών σύγκλεισης και λειτουργίας, αλλά αντίθετα επιβάλλουν τη λεπτομερή απόδοσή τους αφού μπορούν να εγγυηθούν με την ισχυρότερη συγκράτηση τη διαρκή τους ύπαρξη.

ΕΤΗΣΙΟ ΠΡΟΓΡΑΜΜΑ ΕΜΦΥΤΕΥΜΑΤΟΛΟΓΙΑΣ ITI

ITI CURRICULUM

Το πρόγραμμα εμφυτευματολογίας ITI είναι ένα διεθνές τυποποιημένο πρόγραμμα σπουδών που απευθύνεται σε οδοντιάτρους με ελάχιστη εμπειρία στην οδοντική εμφυτευματολογία. Οι οδοντίατροι που θα εγγραφούν στο πρόγραμμα σπουδών Εμφυτευματολογίας ITI, θα λάβουν μια πλήρη και υψηλού επιπέδου εκπαίδευση, βασισμένη στις αρχές και τη φιλοσοφία της ITI για τεκμηριωμένη θεραπευτική αντιμετώπιση με εμφυτεύματα.

Βασική εκπαίδευση (Foundation Level)

- 3 μήνες διάρκεια
- 6 Θεματικές ενότητες
- 35 Γνωστικά αντικείμενα
- Online όλο το εκπαιδευτικό υλικό για εξατομικευμένο ρυθμό εκμάθησης
- 2 ημέρες Χειρουργικής και Προσθετικής πρακτικής άσκησης
- Online τελικές εξετάσεις
- ITI Certificate in Implant Dentistry: Foundation Level

Κλινική εμπειρία (Intermediate Level)

- 9 μήνες διάρκεια
- 10 ημέρες κλινικής άσκησης
- 8 ημέρες εργαστηριακής άσκησης και θεωρητικής ενημέρωσης
- 4 Θεματικές ενότητες θεωρητικής κατάρτισης
- 18 Γνωστικά αντικείμενα
- Online εκπαιδευτικό υλικό για εξατομικευμένο ρυθμό εκμάθησης
- Χειρουργική τοποθέτηση και προσθετική αποκατάσταση 5 εμφυτευμάτων σε ασθενείς
- Online τελικές εξετάσεις
- Παρουσίαση κλινικών περιστατικών
- ITI Certificate in Implant Therapy: Intermediate Level

Εξατομικευμένη κλινική καθοδήγηση (Mentoring)
Κατά τη διάρκεια του προγράμματος θα υπάρχει η δυνατότητα ατομικής καθοδήγησης για τοποθέτηση και αποκατάσταση επιπλέον εμφυτευμάτων.


e-learning

Διδασκαλία με φυσική παρουσία

Εργαστηριακές ασκήσεις και επιτραπέζιες επιδείξεις

Κλινική εμπειρία

Έναρξη κλινικού προγράμματος
19 Οκτωβρίου 2019

Εξατομικευμένο πρόγραμμα σπουδών

ITI Certificate

Για περισσότερες πληροφορίες και δηλώσεις συμμετοχής: **www.iti-implantology.webnode.gr**

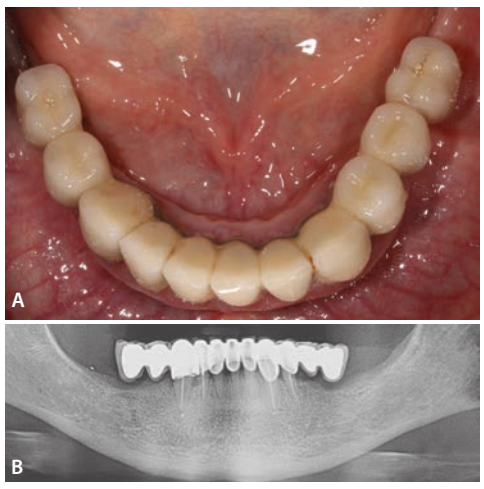

26 Στο συγκεκριμένο περιστατικό αποφασίστηκε η εξαγωγή των κάτω δοντιών και η άμεση τοποθέτηση δύο εμφυτευμάτων στην περιοχή των κυνοδόντων. Έγινε οστεοπλαστική ώστε να επιπεδωθούν οι οστικές ακίδες των μετεξακτικών φατνίων.

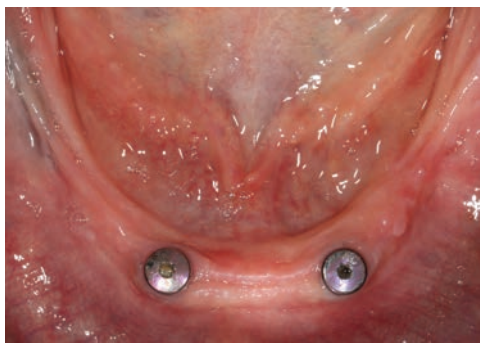

27 Η επούλωση των εμφυτευμάτων επιλέχτηκε να γίνει διαβλεννογόνια καθώς έχει αποδειχτεί ότι η υποουλική επούλωση δεν υπερτερεί έναντι της διαβλεννογόνιας ως προς κάποια συγκεκριμένη παράμετρο.

28 Η τεχνική αποτύπωσης ανοικτού δισκαρίου έχει την υψηλότερη ακρίβεια διαστάσεων σε σύγκριση με αυτήν του κλειστού δισκαρίου και την κλειστού δισκαρίου με snap cap.

29 Η απουσία αιμορραγίας είναι ένδειξη υγιών περιεμφυτευματικών ιστών.

30 Οι επιεμφυτευματικές δοκοί σε δύο εμφυτεύματα μπορούν να συνδυαστούν με άπω συγκρατητικά στοιχεία. Τα πιο κοινά είναι τα ball και τα συρταρωτά preci vertix.

31 Στο συγκεκριμένο περιστατικό προτιμήθηκαν τα ball attachments λόγω της μεγαλύτερης ευκολίας καθαρισμού και της μικρότερης συγκράτησης που παρέχουν συγκριτικά με τα preci vertix.

32 Μελέτες δείχνουν ότι η ικανοποίηση των ασθενών είναι μακροπρόθεσμα μεγαλύτερη όταν η επένθετη οδοντοστοιχία χρησιμοποιεί μπάρα για συγκράτηση αντί για μονήρη συγκρατητικά στοιχεία. Παρόλα αυτά από πλευράς λειτουργικότητας, μακροβιότητας και οστικής απορρόφησης γύρω από τα εμφυτεύματα δεν υπάρχει μελέτη που να υποστηρίζει την ανωτερότητα 2 έναντι 4 εμφυτευμάτων ή μπάρας έναντι μονήρων συγκρατητικών στοιχείων.

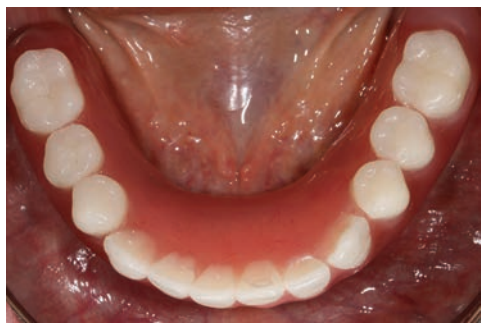

33 Η καθημερινή στοματική υγιεινή πρέπει να είναι σχολαστική με τη χρήση οδοντόβουρτσας τόσο πάνω στην μπάρα όσο και στο εσωτερικό της οδοντοστοιχίας. Καλό θα ήταν να αποφεύγεται η χρήση οδοντόκρεμας με αποτριπτικούς παράγοντες πάνω στην οδοντοστοιχία. Η χρήση μεσοδόντιων επιβάλλεται καθώς παρατηρείται συχνά υπερπλασία του βλεννογόνου κάτω από τις μπάρες.

OptraGate®

Απωθητήρας χειλιών και παρειών χωρίς λάτεξ

Η άνετη λύση για καλύτερο πεδίο

ΝΕΟ: τώρα διαθέσιμο σε μπλέ και ροζ

- Αποτελεσματική θεραπεία και πιο εύκολη σχετική απομόνωση.
- Μεγεθυμένο πεδίο εργασίας και εύκολη πρόσβαση στην κοιλότητα.
- Αυξημένη άνεση για τους ασθενείς.
- Ελκυστικά χρώματα για ευκολότερη αποδοχή από τα παιδιά.

www.ivoclarvivadent.gr

Εξουσιοδοτημένοι διανομείς

Ελλάδας

Oral Vision
- Μάγερ 13 / 104 38 Αθήνα / τηλ: 210 77 55 900 /
- Τσιμισκή 34 / 546 23 Θεσσαλονίκη / τηλ: 2310 253 800 / www.oralvision.gr

SADENT
- 1 χλμ Λεωφ. Μαρκοπούλου / 190 02 Παιανία / τηλ: 211 10 22 900 /
- Τετραπόλεως 4 / 115 27 Γουδή / τηλ: 210 77 77 608 /
- Ν. Τέλογλου 7 / 546 36 Θεσσαλονίκη / τηλ: 2310 968 799 / www.sadent.com

Κύπρου

Dentalcon
- Λ. Λάρνακα 57 / 1643 Λευκωσία / τηλ: 22 466 000 / www.dentalcon.com.cy

ivoclar vivadent®

passion vision innovation

Ζυγωματικά και πτερυγογναθιαία εμφυτεύματα Σύγχρονη θεραπευτική προσέγγιση και τεχνικά μέσα

Dr. **Παντελής Μποχλόγυρος**
DDS, MSc, PhD.

Ράσα Τζεμπρίν
DDS

Εισαγωγή

Η τοποθέτηση οστεοενσωματούμενων εμφυτευμάτων στις γνάθους προκειμένου να αποκατασταθούν μερικές ή ολικές νωδότητες των φραγμών αποτελεί σήμερα καθιερωμένη πρακτική.

Ωστόσο στην προσπάθειά μας αυτή συναντώνται συχνά σοβαρές δυσκολίες, η συνηθέστερη των οποίων αφορά σε σοβαρή έως υπέρμετρη ατροφία της άνω γνάθου (υπολειμματικό οστό λιγότερο από 4mm). Το κύριο αίτιο της κατάστασης αυτής είναι ο πνευματισμός του ιγμορείου και η αμέλεια που επιδεικνύουν οι ασθενείς στην έγκαιρη αποκατάσταση των νωδών περιοχών της άνω γνάθου.

Η διαδικασία παράκαμψης του ιγμορείου προσέφερε την δυνατότητα άμεσης φόρτισης με πρωτόκολλα που υπαγόρευαν κύρια την επίτευξη ισχυρής πρωτογενούς συγκράτησης. Το ζητούμενο αυτό εξυπηρετείτο όχι μόνο από τις διαστάσεις των εμφυτευμάτων, αλλά και από την εγγύτητα τους με τις σκληρές δομές του οστού, στο προκείμενο, το έδαφος του ιγμορείου και στ βάση της μύτης. Σήμερα, γνωρίζουμε καλά ότι προϋπόθεση για την επίτευξη άμεσης φόρτισης αποτελεί η προσπέλαση των περιοχών αυτών.

Έχοντας ως παρακαταθήκη τις γνώσεις αυτές, η εμφυτευματολογία εξελίχθηκε σε αυτό που ονομάζουμε σήμερα «CORTICAL-BASAL IMPLANTOLOGY» ή αλλιώς «NO BONE IMPLANTS». Επικεντρώνουμε δηλαδή, πρώτιστα στο βασικό (θεμέλιο) οστό και κατά δεύτερο στις ισχυρές δομές των οστών του προσώπου που είναι οι τρεις μείζονες αντηρίδες (μέτωπο-ζυγωματική, μέτωπο-γναθιαία και πτερυγογναθιαία) ***(Εικ. 1).***

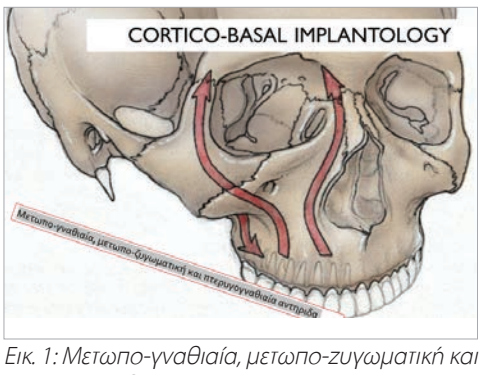

Εικ. 1: Μέτωπο-γναθιαία, μέτωπο-ζυγωματική και πτερυγογναθιαία αντηρίδα.

Όταν αναφερόμαστε στον όρο «βασικό οστό» εννοούμε το οστό που δεν πρόκειται να απορροφηθεί ποτέ σε όλη τη διάρκεια της ζωής καθόσον δομικά είναι απολύτως απαραίτητο. Δεν είναι σαν το οστό της ακρολοφίας που δημιουργείται στη φάση ανατολής των δοντιών και εν πολλοίς απορροφάται με την απόπτωσή τους.

Ένας λόγος λοιπόν που οι εμφυτευματολόγοι θα πρέπει να χρησιμοποιούν στοχευμένα την φλοιώδη-θεμέλια (Basal) μοίρα των οστών είναι ότι οι βλάβες που δημιουργούνται στα πλαίσια της χειρουργικής των εμφυτευμάτων όλες μα όλες επανορθώνονται.

Ένας ακόμη λόγος είναι ότι η υψηλή μεταλλικοποίησή του επιτρέπει πρωτόκολλα άμεσης φόρτισης. Στο προκείμενο, η αποκατάσταση της άνω γνάθου με δραματική απώλεια της φατνιακής ακρολοφίας και οστό IV κατηγορίας επιχειρείται σήμερα με την τοποθέτηση εμφυτευμάτων στα ζυγωματικά οστά, τον πτερυγογναθιαίο χώρο και την περιοχή της μετωπο-γναθιαίας αντηρίδας ***(Εικ. 2)***.

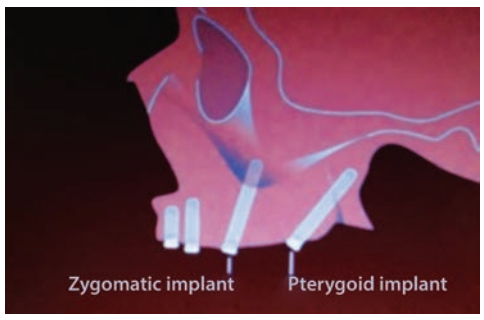

Εικ. 2: Σύγχρονο πρωτόκολλο αντιμετώπισης βαρειάς ατροφίας στην άνω γνάθο.

Ζυγωματικά εμφυτεύματα - Ιστορικό

Ο Branemark, πρώτος στα 1998, εισήγαγε στην πράξη τα Ζυγωματικά εμφυτεύματα προκειμένου να αποκαταστήσει τις μασητικές και αισθητικές λειτουργίες ασθενών με ατροφικές άνω γνάθους μετά από χειρουργική αφαίρεσης όγκων ή τέλος εξαιτίας πνευματισμού του ιγμορείου.

Στην κλασική τεχνική του Branemark, το σώμα του Ζυγωματικού εμφυτεύματος (ZI) διέρχεται μέσα από το ιγμόρειο. Η πορεία του αυτή δημιουργούσε αρκετά προβλήματα, όπως υπερβολική γωνίωση και έξοδο της πλατφόρμας υπερώια, επιπλοκές από το ιγμόρειο, μετεγχειρητική ταλαιπωρία του ασθενή, υποχρεωτική γενική αναισθησία και προβληματική προσθετική αποκατάσταση. Στην κατεύθυνση επίλυσης των προβλημάτων αυτών οι Stella και Warner το 2000 παρουσίασαν την τεχνική αυλάκωσης του πλάγιου τοιχώματος του ιγμορείου, επιτυγχάνοντας έτσι αγκύρωση του εμφυτεύματος σε περισσότερο οστό, καλύτερη πρωτογενή συγκράτηση και αποφυγή σχισίματος της μεμβράνης του ιγμορείου. Στη συνέχεια οι Miglioranca και σύν., περιέγραψαν την εξωγναθιαία προσπέλαση όπου δεν απαιτείται πλέον ανδροστομία. Αναφέρεται σε ασθενείς με εξεσημασμένη παρειακή κοίλανση και είναι ακόμη πιο συντηρητική διαδικασία από τις δύο προηγούμενες τεχνικές ***(Εικ. 3)***. Τόσο η τεχνική αυλάκωσης (Slot technique) όσο και η εξωγναθιαία τεχνική ελαχιστοποίησαν τις επιπλοκές και την μετεγχειρητική κακουχία (οιδήματα και εκχυμώσεις), μείωσαν δραματικά τον χρόνο της επέμβασης και καθιέρωσαν τα ζυγωματικά ως μια τεκμηριωμένη και ασφαλή τεχνική αποκατάστασης των νωδών ακρολοφιών στην ανω γνάθο.

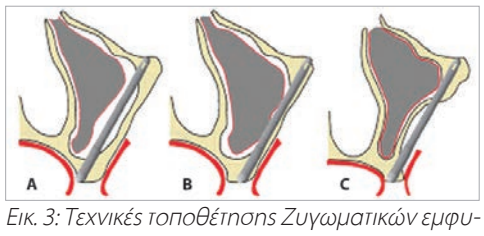

Εικ. 3: Τεχνικές τοποθέτησης Ζυγωματικών εμφυτευμάτων.

Πτερυγοειδή εμφυτεύματα

Ας αρχίσουμε με κάποια βασικά χαρακτηριστικά του πτερυγογναθιαίου χώρου. Η φλοιώδης μοίρα στην άπω περιοχή της άνω γνάθου και στο σφηνοειδές οστό είναι εξίσου ανθεκτική στην απορρόφηση όπως η πρόσθια κάτω γνάθος και το αντίστοιχο βασικό της οστό.Αυτό οφείλεται στο ισχυρό μυικό ερέθισμα που ασκείται στην περιοχή απο τον έσω και έξω πτερυγοειδή μύ. Η τοποθέτηση των πτερυγοειδών εμφυτευμάτων γίνεται στην περιοχή του γναθιαίου κυρτώματος, στο βαθμό που επιτρέπει το πίσω τοίχωμα του ιγμορείου.

Με μία λοξή μεσοκρανιακή κατεύθυνση το εμφύτευμα διαπερνά την ακρολοφία και στη συνέχεια εισχωρεί πίσω προς την πυραμοειδή απόφυση του υπερώιου οστού. Σε ό,τι αφορά την υπερώια αρτηρία αυτή βρίσκεται μεταξύ της άνω γνάθου και του υπερώιου οστού. Στα υπερώια οστά συναντάται μεγάλη ανατομική ποικιλία η δε τοπογραφία τοπικών αγγειακών κλάδων χρήζει ιδιαίτερης προσοχής. Το σημαντικό είναι πως τα αγγεία αυτά είναι αρκετά ψηλά και η υπερώια αρτηρία είναι μέσα σε σκληρό πόρο που συχνά εφάπτεται στην πορεία του εμφυτεύματος. Η τοποθέτηση των πτερυγοειδών εμφυτευμάτων γίνεται ατραυματικά με εργαλείο χειρός που έχει το πλεονέκτημα της αξιολόγησης της ποιότητας του οστού.

Αναφορά περιστατικού

Η ασθενής στην περίπτωσή μας ήταν ηλικίας 70 ετών χωρίς παθολογικό ιστορικό που θα μπορούσε να αποτελέσει αντένδειξη για την επέμβαση ***(Εικ. 4)***. Μετά το αρχικό ορθοπαντομογράφημα και την λήψη υπολογιστικής τομογραφίας κωνικής δέσμης (CBCT) επιβεβαιώθηκε η σοβαρή ατροφία της άνω γνάθου που οφείλετο εν πολλοίς στην απλασία του ιγμορείου και την διεύρυνση του κύτους της ρινός ***(Εικ. 5)***. Δεδομένης της κατάστασης αυτής, της χαμηλής πυκνότητας του οστού (κατηγορία IV)

Εικ. 4: Αναφορά περίπτωσης.

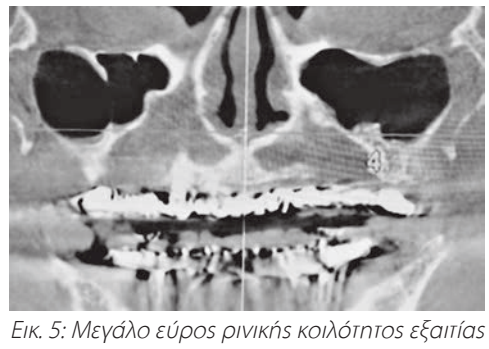

Εικ. 5: Μεγάλο εύρος ρινικής κοιλότητος εξαιτίας της υποπλασίας του ιγμορείου.

και του χαμηλού δυναμικού ακόμη και η επέμβαση στο ιγμόρειο παρουσιαζόταν εξαιρετικά προβληματική και ατελέσφορη. Το δύσκολο σκηνικό ήλθε να συμπληρώσει η απαίτηση της ασθενούς για μία ακίνητη μεταβατική οδοντοστοιχία. Η κάτω γνάθος έφερε επιεμφυτευματική ακίνητη πρόσθεση που εκτείνετο μέχρι τους δεύτερους προγομφίους.

Μετά την αρχική αξιολόγηση και τη λήψη καταγραφών και φωτογραφιών, προτάθηκε ένα σχέδιο θεραπείας που στόχευε στην απομάκρυνση της υπάρχουσας και αποτυχημένης γέφυρας, την εξαγωγή των δοντιών που απέμεναν και την τοποθέτηση τεσσάρων συμβατικών και δύο ζυγωματικών εμφυτευμάτων. Το διακύβευμα ήταν να επιτευχθεί η απαραίτητη αρχική σταθερότητα ώστε να τοποθετηθεί άμεσα μία επιεμφυτευματική μεταβατική πρόσθεση που θα εξυπηρετούσε τις μασητικές και αισθητικές απαιτήσεις της ασθενούς για ένα περίπου εξάμηνο.

Η ανάλυση των αρχείων της αξονικής (Dicom files) βοήθησε στον εντοπισμό των θέσεων και του μήκους τόσο των συμβατικών όσο και των ζυγωματικών εμφυτευμάτων και στη συνέχεια στην κατασκευή του χειρουργικού νάρθηκα με την βοήθεια ενός στερεολιθογραφικού μοντέλου ***(Εικ. 6)***. Πρόσθετα, κατασκευάστηκε από τα αρχικά εκμαγεία μια ολική οδοντοστοιχία που θα μετατραπεί στην συνέχεια στην προσωρινή επιεμφυτευματική.

Εικ. 6: Το στερεολιθογραφικό μοντέλο του ασθενή.

Τεχνική

Η επέμβαση έγινε κάτω από τοπική αναισθησία και ενδοφλέβια ενσυνείδητη καταστολή (Conscious sedation, Midazolam) ενώ δύο ώρες πριν είχε ξεκινήσει ένα αντιβιοτικό σχήμα με αμοξικιλλίνη και κλαβουλανικό. Μια ελαφρά υπερώια τομή στην κορυφή της ακρολοφίας και κάθετες απελευθερωτικές στην περιοχή του δεύτερου γομφίου και του τομικού χαλινού οδήγησαν στην αναπέταση ενός κρημνού ολικού πάχους αποκαλύπτοντας την φατνιακή ακρολοφία, το πυραμοειδές στόμιο της ρινός, το κεντρικό και οπίσθιο μέρος του ζυγωματικού συμπλέγματος, την έξοδο του υποκόγχιου νεύρου και του πλαγίου τοιχώματος του γναθιαίου κόλπου.

Στη συνέχεια παρασκευάζονται τα φρεάτια των συμβατικών εμφυτευμάτων και τοποθετούνται οι νάρθηκες προκειμένου να προσδιοριστούν οι θέσεις τρυπανισμού τόσο στην ακρολοφία όσο και στην ζυγωματική αντηρίδα. Ακολούθησε η φλοιοτομία του προσθιοπλάγιου τοιχώματος του κόλπου σύμφωνα με την τεχνική φρεατίου «slot technique».

Στο προκείμενο αξιοποιείται ένα χειρουργικό σέτ με καινοτόμες εγγλυφίδες που διευκολύνει έως αυτοματοποιεί τη δημιουργία της αύλακας (περιορισμένη ανδροστομία) προστατεύοντας ταυτόχρονα την ακεραιότητα της μεμβράνης και εξιδανικεύοντας τις διαστάσεις της αύλακας με αυτές του εμφυτεύματος (καλύτερη οστική στήριξη - καλύτερη πρωτογενής συγκράτηση). Ακολουθεί ο τρυπανισμός του ζυγωματικού οστού με στήριξη μέσα στην προσχηματισμένη αύλακα και η τοποθέτηση των δύο ζυγωματικών εμφυτευμάτων που εξέρχονται στην κορυφή της ακρολοφίας με γωνία 45 μοι-

ρών ***(Εικ. 7)***. Στις πλατφόρμες προσαρτώνται διαβλεννογόνια στηρίγματα (multi units 45 μοιρών) και ακολουθεί η προσαρμογή της πρόσθεσης. ***(Εικ. 8, 9, 10, 11)***

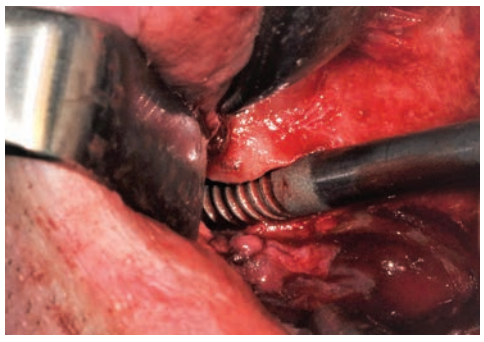

Εικ. 7: Τοποθέτηση του εμφυτεύματος.

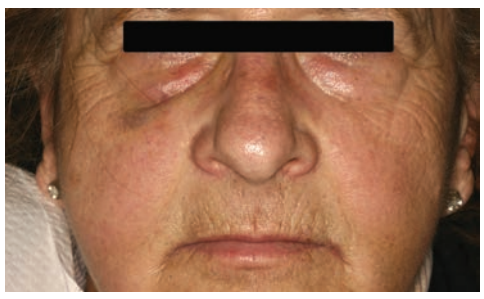

Εικ. 8: Η κλινική εικόνα της ασθενούς 48 ώρες μετά την επέμβαση.

Εικ. 9: Η προσωρινή επιεμφυτευματική εργασία, άμεσα τοποθετημένη στο στόμα.

Εικ. 10: Η τελική πρόσθεση τοποθετήθηκε τρείς μήνες αργότερα.

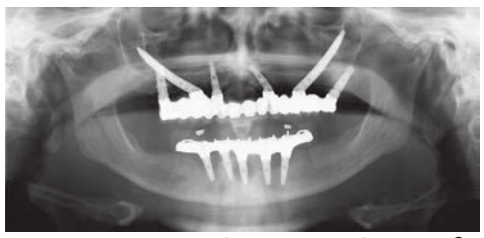

Εικ. 11: Η πανοραμική ακτινογραφία της ασθενούς μετά την ολοκλήρωση της θεραπείας.

Συζήτηση

Οι ασθενείς με βαρειά ατροφία της άνω γνάθου είναι το πλείστο ηλικιωμένοι ασθενείς, επιβαρυμένοι με διάφορα προβλήματα υγείας και με συγκεκριμένες απαιτήσεις. Το ενδιαφέρον τους δεν επικεντρώνεται πρωταρχικά στην αισθητική, αλλά έχει να κάνει με την περιεγχειρητική καταπόνηση, τον χρόνο της επέμβασης, τον χρόνο αποθεραπείας, το είδος της αναισθησίας, το κόστος και τον κίνδυνο επιπλοκών και τέλος το είδος της προσωρινής αποκατάστασης. Με δεδομένο το υψηλό ποσοστό επιτυχίας των Ζυγωματικών εμφυτευμάτων, τις ελάχιστες επιπλοκές, τον δραματικό περιορισμό του οιδήματος και των εκχυμώσεων (χάρη στις εξωγναθιαίες τεχνικές) και της αποφυγής εισόδου στο ιγμόρειο, η συγκεκριμένη τεχνική προβάλλει ως υπέρτερη εναλλακτική λύση απέναντι στις διάφορες αναπλαστικές τεχνικές που συνοδεύονται από αποτυχίες και σοβαρές επιπλοκές. Ας μη λησμονούμε ότι η τεχνική ανόρθωσης του ιγμορείου πολλές φορές είναι ανέφικτη εξαιτίας παθολογικών καταστάσεων, εγκολπωμάτων, διαφραγμάτων ή απλασίας του ιγμορείου.

Σε ό,τι αφορά τα μειονεκτήματα από την τοποθέτηση των ζυγωματικών, οι Betrossian και συν., 2002, υποστήριξαν ότι τα ζυγωματικά εμφυτεύματα αντιστέκονται δυσκολότερα στις δυνάμεις στρέψης, απαιτούν χιαστί ναρθηκοποίηση και στην προσθετική καλό είναι να αποφεύγονται τα πρόβολα. Σε ό,τι αφορά το ποσοστό επιτυχίας η βιβλιογραφία έδειξε ότι ήταν 98%, ενώ η επίπτωση της ιγμορίτιδας μηδενική.

Συμπεράσματα

Η τοποθέτηση των ζυγωματικών εμφυτευμάτων με εξωγναθιαία προσπέλαση όχι μόνο πλεονεκτεί απέναντι στην ανόρθωση του ιγμορείου ή το μόσχευμα από την λαγόνιο ακρολοφία, αλλά αντιπαρέρχεται σε μεγάλο βαθμό και τα μειονεκτήματα της προηγούμενης τεχνικής που παρουσιάστηκε από τον Branemark στα τέλη του 20ου αιώνα. Στα πλεονεκτήματα αναφέρονται 1) ο σύντομος χρόνος θεραπείας, 2) η αποφυγή χρησιμοποίησης μοσχευμάτων και συνεπώς οι πρόσθετες επεμβάσεις στον ασθενή, 3) το περιορισμένο κόστος, 4) οι ελάχιστες επιπλοκές, 5) η αποφυγή νοσοκομειακού περιβάλλοντος, 6) η αντιμετώπιση ελλειμμάτων από γναθεκτομές, απλασίες του ιγμορείου άντρου και παραμορφώσεις από σχιστίες και τέλος αποφεύγονται επεμβάσεις σε ιγμόρεια με διαφράγματα, εγκολπώματα ή παθολογικές καταστάσεις. Μολονότι η χειρουργική είναι πιο δύσκολη και απαιτητική διαδικασία, ωστόσο εχει λιγότερους κινδύνους, ευκολότερη παρακολούθηση και ταχύτερη αποκατάσταση με δυνατότητες άμεσης φόρτισης.

ΒΙΒΛΙΟΓΡΑΦΙΑ

1. Aparicio C, Ouazzani W, Hatano N. The use of zygomatic implants for prosthetic rehabilitation of the severely resorbed maxilla. Periodontol 2000. 2008;47:162–71. [PubMed]
2. Branemark P, Gröndahl K, Ohrnell LO, Nilsson P, Petruson B, Svensson B, Engstrand P, Nannmark U. Zygoma fixture in the management of advanced atrophy of the maxilla: technique and long-term results. Scand J Plast Reconstr Surg Hand Surg. 2004;38:70–85. [PubMed]
3. Ferrara ED, Stella JP. Restorations of the edentulous maxilla: The case for the zygomatic implants. J Oral Maxillofac Surg. 2004;62:1418–1422.[PubMed]
4. Brnemark PI, Svensson B, Van Steenberghe D. Ten-year survival rates of fixed prostheses on four or six implants ad modum Brnemark in full edentulism. Clin Oral Implants Res. 1995; 6:227–31. [PubMed]
5. Stella JP, Warner M. Sinus slot technique for simplification and improved orientation of zygomatics dental implants: A technical note. Int J Oral Maxillofac Implants. 2000;15:889–893. [PubMed]
6. Bedrossian E. The Zygomatic implants: preliminary data on treatment of severely resorbed maxillae. A clinical report. Int J Oral Maxillofac Implants. 2002;17:861–865. [PubMed]
7. Migliorança RM, Coppede A, Dias Rezende RC, de Mayo T. Restoration of the edentulous maxilla using extrasinus zygomatic implants combined with anterior conventional implants: a retrospective study. Int J Oral Maxillofac Implants. 2011; 26:665–672. [PubMed]
8. Aparicio C, Manresa C, Francisco K, Ouazzani W, Claros P, Potau JM. The long-term use of zygomatic implants: a 10-year clinical and radiographic report. Clin Implant Dent Relat Res. 2012 doi: 10.1111/cid.12007 [Epub ahead of print] [PubMed]

Bio3™

ΕΜΦΥΤΕΥΜΑ Bio3

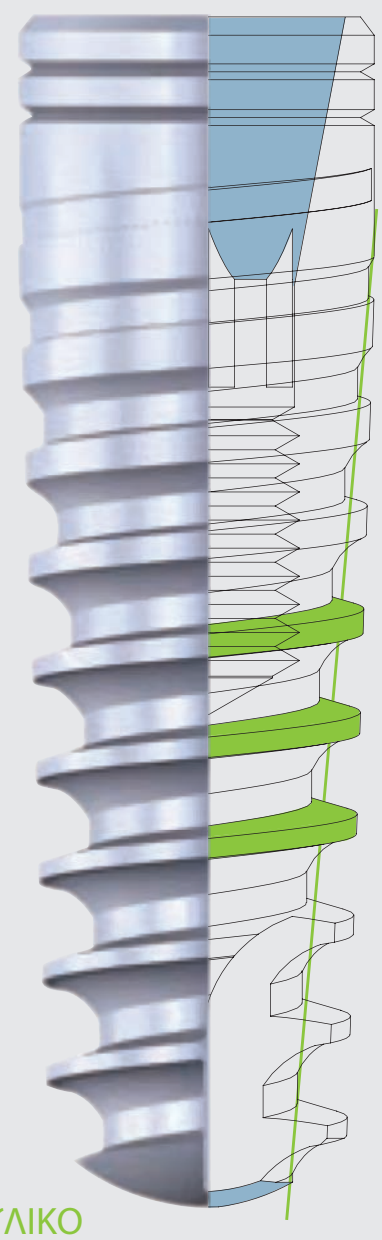

ΥΛΙΚΟ
Τιτάνιο Grade 4

Bio3 IMPLANT PROGRESSIVE

Γκάμα κωνικών οδοντικών εμφυτευμάτων

ΚΩΝΙΚΗ ΣΥΝΔΕΣΗ — Η κωνική σύνδεση με εσωτερικό εξάγωνο προσφέρει ακρίβεια σύνδεσης εμφυτεύματος-abutment και επομένως, επηρεάζει τη διαδικασία σταθεροποίησης των μόνιμων προσθετικών αποκαταστάσεων. Η κωνικότητα 12° προσφέρει αυτή τη σύνδεση με άριστη εφαρμογή και σταθερότητα. Η κωνική σύνδεση είναι απόλυτα ανθεκτική έναντι των βακτηρίων και εμφανίζει άριστα αποτελέσματα στη μείωση της συμπίεσης στο αυχενικό τμήμα του εμφυτεύματος.

ΧΑΡΑΚΤΗΡΙΣΤΙΚΑ —
-Εμφύτευμα σπειροειδούς σχήματος με σπείρες επεμβατικού σχεδιασμού που αναπτύχθηκε για καλύτερη αρχική σταθερότητα, επομένως συστήνεται να χρησιμοποιηθεί σε οστικούς τύπους II, III και IV.
-Το κωνικό σώμα του εμφυτεύματος συνδυάζεται άριστα με το σχήμα του τρυπάνου για ακριβή προσαρμογή με το οστό.
-Η κωνικότητα του σώματος του εμφυτεύματος βελτιώνει το χαρακτηριστικό της αυτοπροσαρμογής. Το μη επεμβατικό ακρορριζικό τμήμα του εμφυτεύματος προλαμβάνει τη βλάβη ανατομικών μορίων κατά την ανύψωση ιγμορείου.
-Εναλλαγή πλατφόρμας.

ΑΚΡΟΡΡΙΖΙΚΟ ΤΜΗΜΑ — Λόγω του σχεδιασμού ακριβείας του ακρορριζικού τμήματος του εμφυτεύματος μπορεί να προληφθεί η βλάβη των ανατομικών οστικών δομών και να δοθεί η δυνατότητα στον εμφυτευματολόγο να μειώσει το χρόνο της χειρουργικής φάση στης θεραπείας με εμφυτεύματα. Το εμφύτευμα Progressive δίνει τη δυνατότητα επίλυσης οποιονδήποτε κλινικών προβλημάτων ακόμη και σε πολύ σύνθετες περιπτώσεις.

Bio3 IMPLANT ADVANCED

Γκάμα κωνικών οδοντικών εμφυτευμάτων

ΚΩΝΙΚΗ ΣΥΝΔΕΣΗ — Η κωνική σύνδεση με εσωτερικό εξάγωνο προσφέρει ακρίβεια σύνδεσης εμφυτεύματος-abutment και επομένως, επηρεάζει τη διαδικασία σταθεροποίησης των μόνιμων προσθετικών αποκαταστάσεων. Η κωνικότητα 12° προσφέρει αυτή τη σύνδεση με άριστη εφαρμογή και σταθερότητα. Η κωνική σύνδεση είναι απόλυτα ανθεκτική έναντι των βακτηρίων και εμφανίζει άριστα αποτελέσματα στη μείωση της συμπίεσης στο αυχενικό τμήμα του εμφυτεύματος.

ΧΑΡΑΚΤΗΡΙΣΤΙΚΑ —
-Εμφύτευμα σπειροειδούς μορφολογίας με κλασικές τριγωνικές σπείρες δύο εναλλασσόμενων μηκών, αυτοπροσαρμοζόμενο. Αναπτύχθηκε για καλύτερη αρχική σταθερότητα. Μπορεί να χρησιμοποιηθεί σε διάφορους οστικούς τύπους.
-Το κωνικό σώμα του εμφυτεύματος συνδυάζεται άριστα με το σχήμα του τρυπάνου για ακριβή προσαρμογή με το οστό.
-Η κωνικότητα του σώματος του εμφυτεύματος βελτιώνει το χαρακτηριστικό της αυτοπροσαρμογής. Το μη επεμβατικό ακρορριζικό τμήμα του εμφυτεύματος προλαμβάνει τη βλάβη ανατομικών μορίων κατά την ανύψωση ιγμορείου.
-Εναλλαγή πλατφόρμας.

ΑΚΡΟΡΡΙΖΙΚΟ ΤΜΗΜΑ — Ένα ακρορριζικό τμήμα εμφανίζει οξείες σπείρες και αντιπεριστροφικές σχισμές. Λόγω της ειδικής μορφολογίας του ακρορριζικού τμήματος μπορεί να προλάβει τη βλάβη των ανατομικών οστικών δομών.

SBdent
Μάγερ 21, Αθήνα
4ος Όροφος
Τηλ: 216 8093450
Email: info@sbdent.gr

Bio3 Implants GmbH

Οδοντιατρική

Εύκολο και αποτελεσματικό: Μπλοκ σύνθετης ρητίνης για τεχνική CAD/CAM

Μονήρεις αποκαταστάσεις με Tetric CAD

Μια αναφορά από τον Δρ. **Hidetaka Sasaki**, Τόκιο, Ιαπωνία

Τα μπλοκ ρητίνης για εφαρμογές CAD/CAM αυξάνονται, ιδιαίτερα για την παραγωγή μικρών αποκαταστάσεων, όπως ένθετα, επένθετα και μασητικές όψεις. Και πολύ σωστά, γιατί αυτός ο τύπος υλικού έχει πολλά να προσφέρει: παρουσιάζει αξιόπιστες μηχανικές ιδιότητες σε συνδυασμό με μια εξαιρετική ακρίβεια κατά το φρεζάρισμα και είναι εύκολος και αποτελεσματικός κατά την κατεργασία στις καθημερινές διαδικασίες.

Η ακόλουθη αναφορά κλινικού περιστατικού περιγράφει τη ροή εργασίας για να δημιουργηθεί μια μονήρης αισθητική αποκατάσταση χρησιμοποιώντας το νέο μπλοκ ρητίνης Tetric CAD®. Τα μπλοκ διατίθενται σε δύο βαθμούς ημιδιαφάνειας - HT και MT - και σε διαφορετικές αποχρώσεις. Παρουσιάζουν έντονο χαμαιλεοντισμό για να εξασφαλίζουν αποκαταστάσεις που εναρμονίζονται ικανοποιητικά με τα οπτικά χαρακτηριστικά των φυσικών δοντιών που τις περιβάλλουν. Το υλικό μπορεί να γυαλιστεί μέχρι να αποκτήσει υψηλή στιλπνότητα σε μερικά δευτερόλεπτα, τόσο ενδοστοματικά, όσο και εξωστοματικά. Επιπλέον, μπορεί να επισκευαστεί εύκολα ενδοστοματικά με συμβατικές σύνθετες ρητίνες.

Κλινικό περιστατικό

Η αρχική εξέταση έδειξε προβληματική έμφραξη αμαλγάματος στο #36, στην κάτω οπίσθια περιοχή. Η έμφραξη χρειαζόταν αντικατάσταση ***(Εικ. 1)***. Υπήρχε η ένδειξη για ένθετο πολλαπλών επιφανειών. Επιθυμία του ασθενή ήταν να αποκτήσει μια αισθητική, δηλ. στο χρώμα των δοντιών του, αποκατάσταση. Αποφασίσαμε να επιλέξουμε τα μπλοκ ρητίνης Tetric CAD. Το υλικό αυτό αποτελεί μέρος του χαρτοφυλακίου των μπλοκ Ivoclar Vivadent και είναι κατάλληλο για μόνιμες μονήρεις αποκαταστάσεις. Διατίθεται σε βιομηχανικά επεξεργασμένα, προπολυμερισμένα μπλοκ, τα οποία παρουσιάζουν βέλτιστη αντοχή και υψηλότερο ποσοστό ενισχυτικών από τα άμεσα αποκαταστατικά. Επειδή αυτά έχουν υποβληθεί σε διαδικασία βιομηχανικού πολυμερισμού, οι τάσεις συστολής δεν αποτελούν πρόβλημα για το Tetric CAD.

Σχεδιασμός της αποκατάστασης

Η επιλογή χρώματος πραγματοποιείται στον φυσικό φραγμό, κυρίως στα παρακείμενα δόντια. Αποφασίσαμε να χρησιμοποιήσουμε την απόχρωση HT A2. Τα μπλοκ HT είναι μια καλή επιλογή, ιδιαίτερα όταν πρόκειται για τη δημιουργία σχετικά μικρών αποκαταστάσεων, όπως ενθέτων, καθώς εξασφαλίζουν έντονο χαμαιλεοντισμό. Μόλις αφαιρέθηκε το παλιό αμάλγαμα, το δόντι ετοιμάστηκε σύμφωνα με τις ενδεικνυόμενες αρχές παρασκευών ***(Εικ. 2)***. Στη συνέχεια, έγινε λήψη οπτικού αποτυπώματος με τη χρήση ενδοστοματικού σαρωτή και το ένθετο σχεδιάστηκε στη μονάδα CAD ***(Εικ. 3)***. Ακολούθως, η αποκατάσταση φρεζαρίστηκε από το μπλοκ. Οι χρόνοι φρεζαρίσματος είναι σημαντικά μικρότεροι για σύνθετες ρητίνες CAD/CAM σε σύγκριση με άλλα υλικά. Παρά το γεγονός ότι η ρητίνη είναι πιο μαλακή στο φρεζάρισμα, δεν επηρεάζεται η αποκατάσταση. Αυτό έχει ως μοναδική συνέπεια τα εργαλεία κοπής να φθείρονται λιγότερο και να έχουν μεγάλη διάρκεια ζωής, μεγιστοποιώντας την απόδοση της κλινικής πράξης.

Οι ρητίνες είναι «εύκαμπτα» υλικά. Το μέτρο ελαστικότητάς τους είναι παρόμοιο με εκείνο της οδοντίνης. Η υψηλή αντοχή στην κάμψη εξασφαλίζει επαρκή ακαμψία και σταθερότητα. Λόγω της χαμηλής τους ψαθυρότητας, οι ρητίνες μπορούν να φρεζαριστούν και να εμφανίζουν εξαιρετικά ομοιογενείς επιφάνειες και λεπτά κωνικά όρια μεγάλης ακρίβειας, χωρίς απώλεια αντοχής. Είναι απίθανο να εμφανιστεί αποφλοίωση των ορίων ή σχηματισμός ρωγμών. Στο συγκεκριμένο περιστατικό, έγινε δοκιμή αμέσως μετά τη διαδικασία φρεζαρίσματος για να ελεγχθεί η εφαρμογή του ενθέτου στο εναπομείναν φυσικό δόντι ***(Εικ. 4)***.

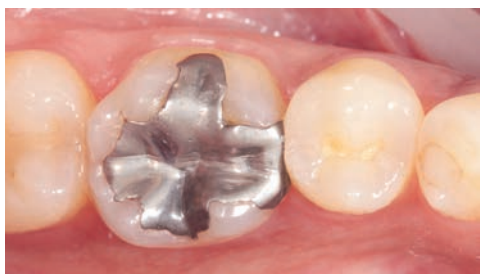

Εικ. 1: Αρχική κατάσταση: προβληματική έμφραξη αμαλγάματος στο #36.

Εικ. 2: Παρασκευασμένο δόντι.

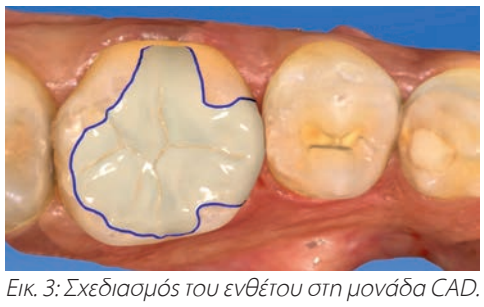

Εικ. 3: Σχεδιασμός του ενθέτου στη μονάδα CAD.

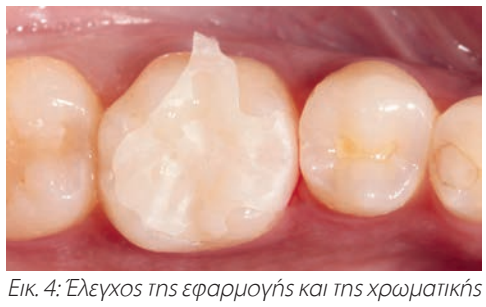

Εικ. 4: Έλεγχος της εφαρμογής και της χρωματικής πιστότητας του ενθέτου μετά τη διαδικασία φρεζαρίσματος.

Προετοιμασία της αποκατάστασης

Το σημείο προσαρμογής ήταν εύκολο να εξομαλυνθεί με λεπτόκοκκα διαμάντια. Ακολούθησε εξωστοματική στίλβωση με ελαστικά για ρητίνη (π.χ. OptraPol®) ***(Εικ. 5)***. Ιδιαίτερα σημαντική ήταν η ταχύτητα με την οποία η αποκατάσταση γυαλίστηκε μέχρι να αποκτήσει υψηλή στιλπνότητα. Χρειάστηκαν μόνο λίγα δευτερόλεπτα για να επιτευχθεί μια γυαλιστερή επιφάνεια ***(Εικ. 6)***. Οι ρητίνες δεν απαιτούν πρόσθετο κύκλο όπτησης. Αυτό έχει θετική επίπτωση στους χρόνους της κλινικής πράξης.

Είναι σημαντικό να γίνει σωστή προετοιμασία και κατεργασία της επιφάνειας συγκόλλησης. Αυτό απαιτεί τη χρήση ενός συγκολλητικού συστήματος που να είναι κατάλληλο για αυτόν τον τύπο υλικού, ώστε να εξασφαλιστεί η μακροζωία της αποκατάστασης. Οι οδηγίες του κατασκευαστή θα πρέπει να τηρούνται σε κάθε περίπτωση. Στο συγκεκριμένο περιστατικό, η επιφάνεια συγκόλλησης του ενθέτου αμμοβολήθηκε με οξείδια αλουμινίου (50-100 μm) υπό πίεση 1-1,5 bar, και ακολούθησε προσεκτική έκπλυση ***(Εικ. 7)***. Η αποκατάσταση μπορεί να καθαριστεί είτε σε λουτρό υπερήχων, είτε με συσκευή ατμού. Συστήνεται επιπλέον καθαρισμός της αποκατάστασης με αιθανόλη 70% για απολύμανση. Η κατεργασία της αποκατάστασης με αυτόν τον τρόπο είναι υποχρεωτική για το Tetric CAD, επειδή η αμμοβόληση αυξάνει την ελεύθερη επιφάνεια και δημιουργεί μια συγκρατητική μορφολογία, που λειτουργεί ως βάση για τη συγκόλληση με αδροποίηση. Η επεξεργασία επομένως εξασφαλίζει έναν αξιόπιστο δεσμό μεταξύ κονίας συγκόλλησης και αποκατάστασης.

Για την προετοιμασία της αποκατάστασης, εφαρμόστηκε συγκολλητικός παράγοντας Adhese® Universal και επαλείφθηκε στην προεπεξεργασμένη επιφάνεια συγκόλλησης για 20 δευτερόλεπτα με βουρτσάκι (το Adhese Universal διατίθεται επίσης με το σύστημα τοποθέτησης VivaPen® για άμεσες εφαρμογές). Είναι σημαντικό να τηρήσετε τον συνιστώμενο χρόνο ανάδευσης για να διασφαλίσετε ότι το συγκολλητικό μπορεί να διεισδύσει επαρκώς ***(Εικ. 8)***. Η περίσσεια του υλικού διασκορπίζεται προσεκτικά, χρησιμοποιώντας συμπιεσμένο αέρα χωρίς έλαια, μέχρι να προκύψει ένα γυαλιστερό ακίνητο φιλμ. Το υλικό δεν θα πρέπει να λιμνάζει. Δεν είναι απαραίτητο να φωτοπολυμερίσετε το συγκολλητικό σε αυτή τη φάση: το συγκολλητικό θα πολυμεριστεί μαζί με τη ρητινώδη κονία συγκόλλησης όταν το ένθετο τοποθετηθεί στο δόντι.

Εικ. 5: Εξωστοματική στίλβωση με OptraPol.

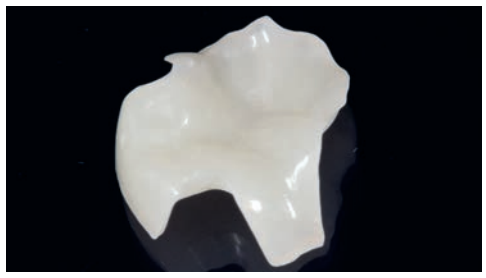

Εικ. 6: Η αποκατάσταση μετά την επίτευξη υψηλού βαθμού στίλβωσης.

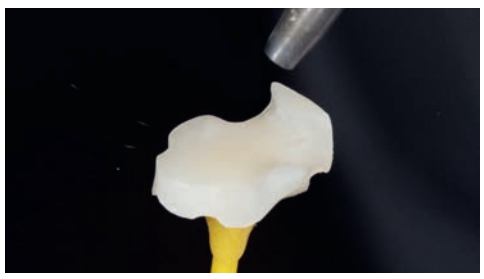

Εικ. 7: Αμμοβόληση της επιφάνειας συγκόλλησης με οξείδια αλουμινίου 50 – 100 μm υπό πίεση 1 – 1.5 bar, ακολουθούμενη από καθαρισμό.

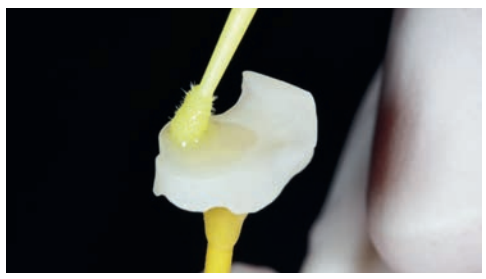

Εικ. 8: Επάλειψη με Adhese Universal της επιφάνειας συγκόλλησης για 20 δευτερόλεπτα, ακολουθούμενη από ξήρανση με αέρα.

Εικ. 9: Προετοιμασία του παρασκευασμένου δοντιού με Adhese Universal για 20 δευτερόλεπτα, ακολουθούμενη από ξήρανση με αέρα.

Εικ. 10: Φωτοπολυμερισμός για 10 δευτερόλεπτα με τη χρήση της συσκευής Bluephase Style.

Προετοιμασία του παρασκευασμένου δοντιού

Για αξιόπιστη συγκόλληση απαιτείται επαρκής απομόνωση του πεδίου εργασίας. Το παρασκευασμένο δόντι καθαρίστηκε και στη συνέχεια αδροποιήθηκε, ξεπλύθηκε και ξηράνθηκε χρησιμοποιώντας μια συμβατική διαδικασία αδροποίησης και έκπλυσης. Ο συγκολλητικός παράγοντας Adhese Universal επαλείφθηκε στην οδοντική επιφάνεια για 20 δευτερόλεπτα και στη συνέχεια διασκορπίστηκε ***(Εικ. 9)***. Το συγκολλητικό στη συνέχεια φωτοπολυμερίστηκε για 10 δευτερόλεπτα χρησιμοποιώντας συσκευή φωτοπολυμερισμού Bluephase Style ***(Εικ. 10)***. Σύμφωνα με τη σύσταση του κατασκευαστή, για αυτό το βήμα θα πρέπει να χρησιμοποιείται συσκευή φωτοπολυμερισμού που εκπέμπει φως εντάσεως τουλάχιστον 500 mW/cm^2.

Τοποθέτηση της αποκατάστασης

Το ένθετο εδράστηκε με τη χρήση ρητινώδους κονίας Variolink® Esthetic. Η ρητινώδης κονία εφαρμόστηκε απευθείας από τη σύριγγα επάνω στην επιφάνεια συγκόλλησης και στη συνέχεια το ένθετο τοποθετήθηκε και διατηρήθηκε στη θέση του εφαρμόζοντας ελαφριά πίεση ***(Εικ. 11)***. Το Variolink Esthetic είναι ιδιαίτερα κατάλληλο για αυτό το βήμα, επειδή η περίσσεια υλικού μπορεί να αφαιρεθεί εύκολα από τη «γραμμή συγκόλλησης» και δεν προκαλεί «φαινόμενο διαχωρισμού» όπως συμβαίνει συχνά με τις σκληρότερες ρητι-

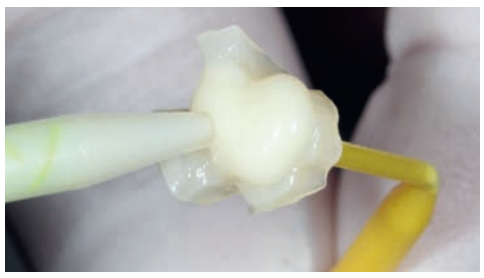
Εικ. 11: Εφαρμογή ρητινώδους κονίας Variolink Esthetic στην επιφάνεια συγκόλλησης.

Εικ. 12: Εισαγωγή και τοποθέτηση του ενθέτου στο δόντι ακολουθούμενη από απομάκρυνση της περίσσειας του υλικού.

Εικ. 13: Εφαρμογή Liquid Strip για την αποφυγή σχηματισμού στρώματος αναστολής πολυμερισμού.

Εικ. 14: Φωτοπολυμερισμός όλων των επιφανειών για 10 δευτερόλεπτα, ανά χιλ. της αποκατάστασης, με τη χρήση της συσκευής φωτοπολυμερισμού Bluephase Style.

νώδεις κονίες συγκόλλησης ***(Εικ.12)***. Ο πολυμερισμός από όλες τις πλευρές για 2 δευτερόλεπτα διευκολύνει τη διαδικασία καθαρισμού.
Η «γραμμή συγκόλλησης» θα πρέπει να καλυφθεί με γέλη (π.χ. Liquid Strip) για να αποφευχθεί ο σχηματισμός στρώματος αναστολής από το οξυγόνο ***(Εικ. 13)***.
Σε αυτό το στάδιο, το συγκολλητικό και η ρητινώδης κονία που εφαρμόζεται στην επιφάνεια συγκόλλησης πολυμερίζονται από το φως που διέρχεται μέσα από την αποκατάσταση. Κατά τη διαδικασία, σχηματίζεται ένας αξιόπιστος συγκολλητικός δεσμός. Μετά το πέρας του σταδίου του φωτοπολυμερισμού, το Liquid Strip μπορεί να ξεπλυθεί ***(Εικ. 14)***.

Ολοκλήρωση και αποτέλεσμα

Έγινε έλεγχος της σύγκλεισης και εξαλείφθηκαν

Εικ. 15: Έλεγχος της σύγκλεισης, ακολουθούμενος από ενδοστοματική στίλβωση με OptraPol.

οι παρεμβολές με τη χρήση λεπτόκοκκων διαμαντιών. Στο συγκεκριμένο περιστατικό, πραγματοποιήθηκε τελική ενδοστοματική στίλβωση με τα ελαστικά OptraPol ***(Εικ. 15)***. Η διαδικασία αυτή οδήγησε σε μια υψηλής αισθητικής μονήρη αποκατάσταση. Λόγω του φαινομένου του χαμαιλεοντισμού, το ένθετο εναρμονίζεται απρόσκοπτα

Εικ. 16: Το ένθετο τοποθετημένο στο δόντι: εξαιρετική οπτική ενσωμάτωση χάρη στο «φαινόμενο χαμαιλεοντισμού».

με τα παρακείμενα φυσικά δόντια ***(Εικ. 16)***.

Συμπέρασμα

Εξαιρετικά αισθητικές μόνιμες, μονήρεις αποκαταστάσεις μπορούν να επιτευχθούν με τα μπλοκ ρητίνης της σειράς Tetric CAD, σε πραγματικά πολύ σύντομους χρόνους. Θα πρέπει να τηρούνται οι οδηγίες για την τεχνική συγκόλλησης με αδροποίηση και θα πρέπει να χρησιμοποιείται ένα συντονισμένο σύστημα συγκόλλησης. Οι εύκολες και γρήγορες διαδικασίες επεξεργασίας και στίλβωσης και η δυνατότητα πραγματοποίησης ενδοστοματικών διορθώσεων, που είναι παρόμοια με αυτή των συμβατικών εμφρακτικών ρητινών, δίνουν τη δυνατότητα μιας πολύ αποτελεσματικής ροής εργασίας και αυξάνουν την αποτελεσματικότητα των καθημερινών διαδικασιών στην οδοντιατρική πράξη.

Dr Hidetaka Sasakies
Dental Office
1F, 3-9-14 Kudanminami, Chiyoda-ku
Tokyo
Japan
www.es-dental.net

«Κοιτάζω πίσω με υπερηφάνεια και ευγνωμοσύνη»

Μια αναδρομή στην επιτυχημένη ιστορία της Ivoclar Vivadent
Μια συνέντευξη με τον **Robert Ganley**, Διευθύνοντα Σύμβουλο της Ivoclar Vivadent 2003 - 2019

Ο Robert Ganley, γεννημένος στις ΗΠΑ, είναι ο Διευθύνων Σύμβουλος της Ivoclar Vivadent εδώ και 16 χρόνια. Αυτό το καλοκαίρι θα περάσει τη σκυτάλη στον Diego Gabathuler, που έχει γεννηθεί στην Ελβετία. Σε αυτή τη συνέντευξη, αποκαλύπτει το μυστικό πίσω από την επιτυχία της Ivoclar Vivadent και μιλά για τα νέα προϊόντα που παρουσιάζονται στην IDS και αντικατοπτρίζουν την καριέρα του.

Κύριε Ganley, γιατί είναι τόσο επιτυχημένη η Ivoclar Vivadent;
Παράγουμε ό,τι χρειάζεται και θέλει ο πελάτης: Καινοτομία που δημιουργεί ευκαιρίες και αισθητική. Σε ό,τι κάνουμε εστιάζουμε στις ανάγκες των πελατών μας. Η οδοντιατρική μπορεί να είναι μια απλή επιχείρηση. Το πιο σημαντικό στρατηγικό εργαλείο είναι η «ενεργητική ακρόαση». Εάν «συνδέεστε» με τους πελάτες σας και τους ρωτάτε για την εργασία τους και τις προκλήσεις τους, θα σας πουν τα προβλήματα και ακόμη θα προτείνουν τις λύσεις. Απλά πρέπει να ακούτε και στη συνέχεια να ενεργείτε. Είμαστε οι ηγέτες των ποιοτικών καινοτομιών στην αισθητική οδοντιατρική.

Ποιες νέες καινοτομίες παρουσιάσατε στην IDS 2019;
Στην IDS, παρουσιάσαμε ίσως το ισχυρότερο χαρτοφυλάκιο καινοτόμων προϊόντων για οδοντοτεχνικά εργαστήρια και οδοντιατρεία. Θα αναφέρω τα πιο σημαντικά:
1. Το σύστημα προϊόντων 3s PowerCure: ένα σύστημα για άμεσες αποκαταστάσεις, που επιτρέπει στους οδοντιάτρους να μειώνουν τους χρόνους θεραπείας, περισσότερο από το μισό, επιτυγχάνοντας ταυτόχρονα το ίδιο επίπεδο ποιότητας και αισθητικής. Πολλοί κλινικοί αναζητούν μια σύνθετη ρητίνη που να προσφέρει αποτελεσματική και αξιόπιστη θεραπεία. Το σύστημα προϊόντων 3s PowerCure είναι άριστα συντονισμένο για άμεσες επανορθωτικές διαδικασίες, ώστε να ενισχύεται η αποτελεσματικότητα και η αισθητική.
2. Η συσκευή φωτοπολυμερισμού Bluephase G4: η πρώτη έξυπνη λυχνία που διαθέτει αυτόματο βοηθό πολυμερισμού.
3. IPS e.max ZirCAD Prime: Αυτό το πρωτοποριακό προϊόν είναι η επόμενη γενιά Ολοκεραμικών από τον Ηγέτη στον τομέα των Ολοκεραμικών. Το Prime διαθέτει ένα μοναδικό συνδυασμό δύο πρώτων υλών και της νέας Τεχνολογίας Επεξεργασίας Gradient. Είναι το πρώτο ολοκεραμικό υλικό με αισθητική απόδοση πρόσθιας περιοχής, το οποίο μπορεί να χρησιμοποιηθεί σε όλες τις περιοχές του στόματος και για όλες τις ενδείξεις. Το Prime είναι η υψηλής αισθητικής και υψηλής αντοχής ολοκεραμική λύση, που η αγορά ζητούσε από τότε που ξεκίνησε το IPS Empress.
4. Το τρισδιάστατο σύστημα εκτύπωσης PrograPrint 3D για τα οδοντοτεχνικά εργαστήρια: Αυτό το καινοτόμο σύστημα περιλαμβάνει υλικά εκτύπωσης και εξοπλισμό για εκτύπωση, καθαρισμό και τελικό πολυμερισμό. Επεκτείνει το υπάρχον χαρτοφυλάκιο Ivoclar Digital και συμπληρώνει ιδανικά το φάσμα των συσκευών φρεζαρίσματος PrograMill. Υψηλή ακρίβεια και υψηλή απόδοση σε ένα ελεγχόμενο σύστημα - άλλη μια επιθυμία της αγοράς που εκπληρώθηκε.

Σύντομα θα περάσετε τη σκυτάλη στον Diego Gabathuler, ο οποίος θα σας διαδεχθεί ως Διευθύνων Σύμβουλος. Κοιτάζοντας πίσω, στα 16 χρόνια σας στην Ivoclar Vivadent, τι σας ξεχωρίζει στη διάρκεια της θητείας σας;
Κοιτάζοντας πίσω στα όσα έχουμε επιτύχει χάρη στους πολυάριθμους αφοσιωμένους υπαλλήλους της εταιρείας μας, αισθάνομαι ιδιαίτερη υπερηφάνεια και ευγνωμοσύνη. Η Ivoclar Vivadent έχει φέρει επανάσταση στον οδοντιατρικό κόσμο με πολλούς τρόπους. Είμαστε ένας καινοτόμος ηγέτης τόσο στην ανάπτυξη υλικών, όσο και στην εμπορία προϊόντων. Εισαγάγαμε την «αισθητική ως πρωταρχικό στόχο» στην αγορά, με την έναρξη της «Αισθητικής Επανάστασης». Με τον τρόπο αυτόν αλλάξαμε την επιστήμη των υλικών, αλλάξαμε τις διαδικασίες και αλλάξαμε τις προσδοκίες του οδοντοτεχνίτη, του οδοντιάτρου και του ασθενούς.

Στον διπλό σας ρόλο ως Διευθύνων Σύμβουλος του Ομίλου Ivoclar Vivadent και ως Διευθύνων Σύμβουλος της Βορειοαμερικανικής θυγατρικής, ταξιδεύατε μεταξύ των ΗΠΑ και του Λιχτενστάϊν για πολλά χρόνια...
Ναι, αυτό είναι αλήθεια. Αν και ήταν απαιτητικό, είχα το πλεονέκτημα να είμαι σε δύο σημαντικές οδοντιατρικές αγορές κάθε εβδομάδα. Αυτό μου έδωσε την ευκαιρία να βρίσκομαι με τους πελάτες και να ακούω τις ανάγκες των πελατών όλο τον χρόνο. Προήχθην την ίδια χρονιά με τους νέους Διευθύνοντες Συμβούλους της Sirona, της Straumann και της Nobel Biocare, όλων των εταιρειών της Κεντρικής Ευρώπης. Κάθε Διευθύνων Σύμβουλος έπρεπε να ταξιδεύει το 50% του χρόνου και να βρίσκεται στις Η.Π.Α. και στην Ευρώπη κάθε μήνα. Έτσι, βλέπετε ότι το πρόγραμμά μου δεν ήταν τόσο διαφορετικό. Με ρωτάω ακόμα και σήμερα πώς είμαι σε θέση να διατηρήσω το χρονοδιάγραμμα! Το περιγράφω με αυτόν τον τρόπο – κάνω ό,τι καλύτερό μπορώ κάθε μέρα και λαμβάνω από τη δουλειά μου περισσότερη ενέργεια από όση έβαλα. Η δουλειά μου με ενεργοποιεί! Θεωρώ τον εαυτό μου τυχερό.

Ποια είναι τα σχέδιά σας για το μέλλον;
Θα παραμείνω πολύ ενεργός τόσο στο Διοικητικό Συμβούλιο της Ivoclar Vivadent, όσο και σε άλλες θέσεις. Είναι πιθανό ότι θα πετάω λιγότερο. Είμαι βέβαιος, ωστόσο, ότι η Ελβετία θα επιβιώσει ακόμη και χωρίς τις εβδομαδιαίες πτήσεις μου!

Εξειδικευμένες πληροφορίες και ψυχαγωγία στο περίπτερο της Ivoclar Vivadent στην IDS.

Η ομάδα της έκθεσης πραγματοποίησε πολλές εμπνευσμένες συζητήσεις πωλήσεων.

Το σύστημα προϊόντων 3s PowerCure ήταν μια από τις δυνατές καινοτομίες της έκθεσης.

Η εξαιρετικά εμπνευσμένη ομάδα Ivoclar Vivadent της έκθεσης.

Ο Robert Ganley (δεξιά) και ο διάδοχός του Diego Gabathuler.

Τα Μυστικά του Στόματος...

Γιώργος Χ. Λάσκαρης
Στοματολόγος. Ιατρός - Οδοντίατρος
Αν. Καθηγητής Στοματολογίας Ιατρικής Σχολής Παν. Αθηνών
Επισκέπτης Καθηγητής Παν. Λονδίνου
Ιδρυτής & Διευθυντής Στοματολογικού Τμήματος Νοσ. «Α. Συγγρός» (1971-2008)
Πρόεδρος Ελληνικής Εταιρείας Κλινικής Στοματολογίας

Επικοινωνία:
τηλ. 210-72.91.667
e-mail: glaskari@yahoo.gr
site: www.georgelaskaris.gr

Νοσήματα Γλώσσας

Σ' αυτή την ενότητα ταξινομούνται παθολογικές καταστάσεις αλλά και φυσιολογικές παραλλαγές που εντοπίζονται σχεδόν αποκλειστικά όλες στη γλώσσα. Επιπλέον, περιλαμβάνονται φυσιολογικά ανατομικά σημεία της γλώσσας που πολλές φορές εκλαμβάνονται ως παθολογικά από τους ασθενείς ή ακόμη και από τους Ιατρούς και Οδοντιάτρους, και προκαλούν έντονη ανησυχία στους ασθενείς, ενώ θέτουν και διαγνωστικά διλήμματα. Στις περισσότερες από τις διαταραχές αυτές η διάγνωση τίθεται κλινικά και δεν χρειάζονται εργαστηριακές εξετάσεις.

1. Αυλακωτή Γλώσσα

Πρόκειται για ποικιλία φυσιολογικής γλώσσας, που απαντά στον γενικό πληθυσμό σε ποσοστό 3-5%. Η αιτιολογία παραμένει ασαφής. Είναι πιθανή η συμμετοχή γενετικής μεταβίβασης με αυτοσωματικά μεταβιβαζόμενο γονίδιο μειωμένης διαπερατότητας. Κλινικά, η αυλακωτή γλώσσα χαρακτηρίζεται από πολλαπλές αυλακώσεις και εντυπώματα στη ράχη και τα πλάγια χείλη. Συνήθως, υπάρχει μια βαθιά προσθιοπίσθια κεντρική αύλακα στη μέση γραμμή και από εκεί ξεκινούν πολλές κάθετες προς την κεντρική ***(Εικ. 1)***. Οι αύλακες ποικίλλουν σε βάθος, μέγεθος και αριθμό, ενώ συνήθως, έχουν συμμετρική κατανομή. Η αυλακωτή γλώσσα, είναι κατά κανόνα ασυμπτωματική, αν και μερικές φορές οι ασθενείς παραπονούνται για αίσθημα καύσου. Η αυλακωτή γλώσσα συχνά συνυπάρχει με γεωγραφική γλώσσα (20-30%). Η διάγνωση τίθεται αποκλειστικά κλινικά. Η διαφορική διάγνωση περιλαμβάνει το σύνδρομο Melkersson-Rosenthal, σύνδρομο Sjögren, διάμεση συφιλιδική γλωσσίτιδα. Θεραπεία δεν χρειάζεται. Διαβεβαίωση μόνο του ασθενούς ότι πρόκειται για αθώα, φυσιολογική κατάσταση.

Εικ. 1: Αυλακωτή γλώσσα.

2. Γεωγραφική Γλώσσα

Η γεωγραφική γλώσσα, είναι σχετικά συνήθης διαταραχή που εντοπίζεται κυρίως στη ράχη και τα πλάγια χείλη της γλώσσας και, πολύ σπάνια, σε άλλες θέσεις του βλεννογόνου του στόματος. Η αιτιολογία είναι άγνωστη. Ενοχοποιείται οικογενής προδιάθεση και πιθανή γονιδιακή συμμετοχή στην παθογένεση. Κλινικά, η γεωγραφική γλώσσα χαρακτηρίζεται από πολλαπλές ή μονήρεις, ανώδυνες, ερυθρές πλάκες, που περιβάλλονται από λεπτή, ελαφρά προέχουσα, λευκή άλω ***(Εικ. 2)***. Οι πλάκες δημιουργούνται από εφήμερη απόπτωση των τριχοειδών θηλών. Χαρακτηριστικά, οι βλάβες παραμένουν για λίγο καιρό στάσιμες, μετά αποκαθίστανται πλήρως, και επανεμφανίζονται σε άλλη θέση αργότερα. Οι διαταραχές είναι αθώες, και μπορεί να συνοδεύονται από ήπιο αίσθημα καύσου ως αντίδραση σε ορισμένες τροφές και καρυκεύματα. Η γεωγραφική γλώσσα συχνά συνυπάρχει με αυλακωτή γλώσσα. Σε σπάνιες περιπτώσεις αναπτύσσεται σε έδαφος ψωρίασης, ή επί συνδρόμου Reiter. Ενίοτε μπορεί να συνυπάρχουν όμοιες βλάβες και στον υπόλοιπο βλεννογόνο, όπως στο έδαφος του στόματος, στις παρειές, στην υπερώα και στον βλεννογόνο των χειλέων (γεωγραφική στοματίτις). Η διάγνωση στηρίζεται αποκλειστικά στην κλινική εικόνα.

Εικ. 2: Γεωγραφική γλώσσα, πολλαπλές βλάβες.

Η διαφορική διάγνωση περιλαμβάνει την ψωρίαση στο στόμα, καντιντίαση, ερυθροπλακία, σύνδρομο Reiter, συφιλιδικές βλεννώδεις πλάκες, ομαλό λειχήνα, πλασματοκυτταρική στοματίτιδα, στοματίτιδα από επαφή κανέλας, φαρμακευτική στοματίτιδα. Θεραπεία δεν χρειάζεται. Ενημέρωση του ασθενή ότι πρόκειται για αθώα διαταραχή.

3. Τριχωτή Γλώσσα

Η τριχωτή γλώσσα δημιουργείται από επιμήκυνση και πάχυνση των τριχοειδών θηλών της γλώσσας και συσσώρευση κερατίνης. Η αιτιολογία είναι ασαφής. Προδιαθεσικοί παράγοντες θεωρούνται η τοπική χρήση στοματοπλυμάτων, η συστηματική λήψη αντιβιοτικών, το κάπνισμα, η ακτινοβολία στην περιοχή της κεφαλής, η κακή στοματική υγιεινή καθώς και η Candida albicans και άλλοι μικροοργανισμοί και πάνω απ' όλα το ψυχικό stress. Κλινικά, παρατηρείται επιμήκυνση και υπερτροφία των τριχοειδών θηλών, κυρίως στη μεσότητα της γλώσσας και μπροστά από το γευστικό λάμδα. Το χρώμα μπορεί να είναι λευκοκίτρινο, καστανόφαιο ή μελανό ***(Εικ. 3)***.

Εικ. 3: Έντονη τριχωτή γλώσσα.

Η τριχωτή γλώσσα είναι συνήθως ασυμπτωματική, μπορεί όμως μερικές φορές να προκαλεί δυσάρεστο αίσθημα στον ασθενή κατά την κατάποση ή να δημιουργεί κακοσμία και διαταραχές στη γεύση. Η διάγνωση στηρίζεται αποκλειστικά στην κλινική εικόνα. Η διαφορική διάγνωση περιλαμβάνει την επίχριστη γλώσσα, καντιντίαση, καλοήθη μελανίζουσα ακάνθωση. Η θεραπεία στοχεύει στην απομάκρυνση των πιθανών αιτιολογικών παραγόντων, ψήκτριση της ράχης της γλώσσας με ειδική βούρτσα, τοπική χρήση κερατολυτικών φαρμάκων (τριχλωροξικό οξύ 30%, σαλικυλικό οξύ, ποδοφυλλίνη).

4. Επίχριστη Γλώσσα

Η επίχριστη γλώσσα παρατηρείται σε ασθενείς με επώδυνες ελκώσεις στο στόμα ή και με εμπύρετα νοσήματα. Προδιαθεσικοί παράγοντες είναι η αφυδάτωση, η διατροφή με μαλακές τροφές και η μη τήρηση καλής στοματικής υγιεινής. Κλινικά, παρατηρείται λευκό ή λευκοκίτρινο παχύ στρώμα στη ράχη της γλώσσας, που προκαλείται από μικρή επιμήκυνση των τριχοειδών θηλών και συγκέντρωση αποπεπτωκότων επιθηλιακών κυττάρων, βακτηριδίων ή υπολειμμάτων τροφών ***(Εικ. 4)***.

Εικ. 4: Επίχριστη γλώσσα.

Χαρακτηριστικά, η επίχριστη γλώσσα εμφανίζεται και υποχωρεί αυτόματα με την αποκατάσταση της συστηματικής νόσου ή των βλαβών του στόματος και την τήρηση καλής στοματικής υγιεινής. Η διάγνωση στηρίζεται αποκλειστικά στη κλινική εικόνα. Η διαφορική διάγνωση περιλαμβάνει την τριχωτή γλώσσα και την καντιντίαση. Θεραπευτικά η αντιμετώπιση της υποκείμενης νόσου, καλή στοματική υγιεινή και ψήκτριση της ράχης της γλώσσας με ειδική βούρτσα.

5. Μέση Ρομβοειδής Γλωσσίτις

Η μέση ρομβοειδής γλωσσίτις είναι καλοήθης δυσπλασία πουεντοπίζεται αποκλειστικά στο κέντρο της ράχης της γλώσσας. Πρόκειται για δυσπλαστική ανωμαλία, όπου συμμετέχει και λοίμωξη με Candida albicans. Κλινικά, παρατηρείται ανώδυνη, καλά περιγεγραμμένη ρομβοειδής ή ωοειδής πλάκα, στη μεσότητα της ράχης της γλώσσας, μπροστά από το γευστικό λάμδα. Η επιφάνεια της βλάβης είναι απογυμνωμένη από τριχοειδείς θηλές, επίπεδη ή επηρμένη, με πολλαπλούς όζους και ερυθρό χρώμα.

Κλινικά, διακρίνονται 2 τύποι: *α. ο επίπεδος* και *β. ο οζώδης* ***(Εικ. 5, 6)***. Συχνά, πάνω στη βλάβη αναπτύσσεται καντιντίαση, με αποτέλεσμα αίσθημα καύσου και ευαισθησία σε ορισμένες τροφές. Η διάγνωση στηρίζεται κυρίως στην κλινική εικόνα. Η διαφορική διάγνωση περιλαμβάνει την ερυθηματώδη καντιντίαση, αιμαγγείωμα, λεμφαγγείωμα, γεωγραφική γλώσσα, μη-Hodgkin λέμφωμα, γλωσσικό θυρεοειδή, διάμεση συφιλιδική γλωσσίτιδα. Συνήθως δεν χρειάζεται θεραπεία. Συστηματικά αντιμυκητιασικά φάρμακα μόνο σε περιπτώσεις επιμόλυνσης με Candida albicans.

Εικ. 5: Μέση ρομβοειδής γλωσσίτις, επίπεδη μορφή.

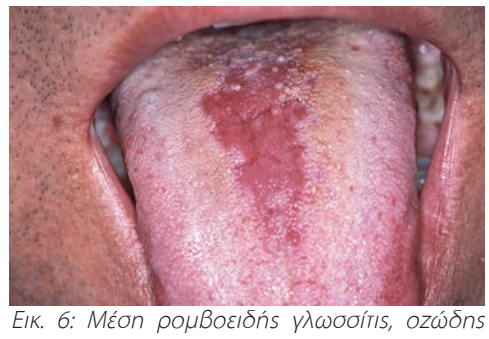

Εικ. 6: Μέση ρομβοειδής γλωσσίτις, οζώδης μορφή.

6. Πλασματοκυτταρική Γλωσσίτις

Είναι σπάνια, φλεγμονώδης διαταραχή της γλώσσας. Το αίτιο είναι άγνωστο, ως προδιαθεσικοί παράγοντες έχουν ενοχοποιηθεί διάφορες τροφές, καρυκεύματα, αλλεργική αντίδραση σε φάρμακα, στοματικά διαλύματα, η Candida albicans. Κλινικά, η πλασματοκυτταρική γλωσσίτις εμφανίζεται συνήθως αιφνίδια και εντοπίζεται στα πλάγια χείλη, στη ράχη και την κάτω επιφάνεια της γλώσσας υπό μορφή ερυθρών περιοχών, με ήπιο οίδημα και φλεγμονή, καθώς και απόπτωση των τριχοειδών θηλών ***(Εικ. 7)***. Οι βλάβες επιμένουν για πολύ χρόνο, συνοδεύονται δε από αίσθημα καύσου καιδυσκολία στη λήψη ορισμένων τροφών. Παρόμοιες βλάβες, μπορεί να παρατηρηθούν και στα ούλα, τα χείλη ή άλλες περιοχές του βλεννογόνου του στόματος.

Η κλινική διάγνωση πρέπει να επιβεβαιωθεί και εργαστηριακά. Η διαφορική διάγνωση περιλαμβάνει την γεωγραφική γλώσσα, μέση ρομβοειδή γλωσσίτιδα, στοματίτιδα από επαφή κανέλας, στοματίτιδα από τοπικά αλλεργιογόνα, ερυθηματώδη καντιντίαση, πλασματοκύτωμα, σύνδρομο Reiter. Εργαστηριακές εξετάσεις που απαιτούνται είναι η ιστοπαθολογική και ανοσοϊστοχημικές εξετάσεις. Η θεραπεία είναι συμπτωματική. Σε επίμονες και έντονες περιπτώσεις χορηγούνται συστηματικά κορτικοστεροειδή σε χαμηλή δοσολογία. Συνιστάται στους ασθενείς η αποφυγή δυνητικά αλλεργιογόνων ουσιών. Οι υποτροπές είναι συχνές.

Εικ. 7: Πλασματοκυτταρική γλωσσίτις, έντονη ερυθρότητα στην κάτω επιφάνεια της γλώσσας.

Πραγματοποίηση της τρίτης ενότητας του Μετεκπαιδευτικού Προγράμματος Εμφυτευματολογίας του Ινστιτούτου Μέριμνα σε συνεργασία NYU-College of Dentistry

Στις 18, 19, 20 και 21 Ιουλίου, 2019 πραγματοποιήθηκε στις εγκαταστάσεις του **Ινστιτούτου Μέριμνα** στη **Θεσσαλονίκη**, η 3η ενότητα του **Μετεκπαιδευτικού προγράμματος Εμφυτευματολογίας 2019-20 με κλινική συμμετοχή**, του Ινστιτούτου Μέριμνα σε συνεργασία με το **New York University-College of Dentistry, Linhart Continuing Dental Education Program** η οποία περιελάμβανε θεωρητικό μέρος αλλά κυρίως την παρακολούθηση ζωντανών χειρουργείων από τους συμμετέχοντες.

Η 3η ενότητα του προγράμματος περιείχε:

- **1η Μέρα:** Προεγχειρητικός ακτινοδιαγνωστικός έλεγχος. Πρακτικό σεμινάριο (Εξοικείωση στην ανάλυση, ερμηνεία και διάγνωση μιας αξονικής τομογραφίας. Η κατασκευή ακτινογραφικού νάρθηκα και οι δυνατότητες του νάρθηκα καθοδήγησης).
- **2η Μέρα:** Περιορισμοί & αλληλεπιδράσεις τοπικών & συστηματικών νοσημάτων στην οδοντιατρική εμφυτευματολογία.
  Η μελέτη και η αποκατάσταση της σύγκλεισης στους ασθενείς με οδοντικά εμφυτεύματα.
  Παρουσίαση ζωντανών χειρουργείων (χειρουργική τοποθέτηση μονήρους και πολλαπλών εμφυτευμάτων).
- **3η Μέρα:** Bone and Soft Tissue Management in the Aesthetic Zone: Contemporary Approaches.
  Παρουσίαση ζωντανών χειρουργείων (Χειρουργική τοποθέτηση και άμεση φόρτιση μονήρους & πολλαπλών εμφυτευμάτων).
- **4η Μέρα:** Η τεχνολογική εξέλιξη των εμφυτευμάτων κλειδί για την αισθητική και τη μακροβιότητα των εμφυτευματικών αποκαταστάσεων.
  Παρουσίαση ζωντανών χειρουργείων (Ανύψωση του εδάφους του ιγμορείου άντρου και ταυτόχρονη τοποθέτηση εμφυτευμάτων. Χειρουργικές τεχνικές διαχείρισης μαλακών και σκληρών ιστών).

Εκπαιδευτές της ενότητας αυτής ήταν οι: **Χρήστος Αγγελόπουλος, Στέργιος Δράτσιος, Αθανάσιος Πουλόπουλος, Ευάγγελος Παχαρίδης, Hassan Maghaireh, Henriette Lerner, Νικόλαος Κρόμπας, Πέτρος Γιοβάνογλου, Αθανάσιος Στράτος** και ο **Χρήστος Τσάμης.**

Το Ινστιτούτο Μέριμνα ευχαριστεί θερμά τους οδοντιάτρους για την συμμετοχή τους.

Το Ινστιτούτο Μέριμνα είναι το μοναδικό οδοντιατρικό εκπαιδευτικό κέντρο εγκεκριμένο και αδειοδοτημένο από τον ΕΟΠΠΕΠ ΥΠΟΥΡΓΕΙΟ ΠΑΙΔΕΙΑΣ, ΕΡΕΥΝΑΣ ΚΑΙ ΘΡΗΣΚΕΥΜΑΤΩΝ Ε.Ο.Π.Π.Ε.Π. Αρ. Αδείας Κε.Δι.Βι.Μ.1 2101624

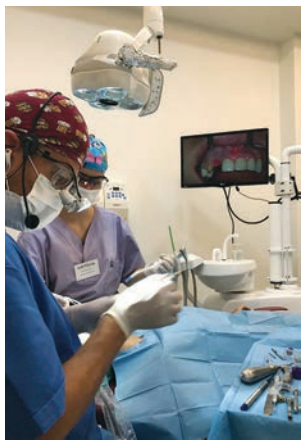

Ημερίδα Αποτελεσματικής Ηγεσίας στο Οδοντιατρείο

Η Στοματολογική Εταιρεία Κρήτης διοργανώνει το **Σάββατο 21 Σεπτεμβρίου 2019** στις 9 π.μ., στα γραφεία του Οδοντιατρικού Συλλόγου Ηρακλείου (Κριτοβουλίδου 19, Ηράκλειο) ημερίδα με θέμα *«Αποτελεσματική Ηγεσία για Πετυχημένα Οδοντιατρεία»*. Ομιλητής είναι ο Πρόεδρος της ΣΕΚ κ. **Βλασιάδης Κώστας**.

Η ημερίδα αποτελεί συνδιοργάνωση του Οδοντιατρικού Συλλόγου Ηρακλείου και της Στοματολογικής Εταιρείας Κρήτης για τα μέλη μας στο νομό Ηρακλείου.

Η συμμετοχή είναι δωρεάν.

Σημειώνεται ότι η ημερίδα θα πραγματοποιηθεί και στους υπόλοιπους νομούς της Κρήτης σε ημερομηνίες που θα ανακοινωθούν από την ΣΕΚ.

*Για περισσότερες πληροφορίες μπορείτε να επισκέπτεστε τον επίσημο ιστότοπο της ΣΕΚ: **www.stomatologikikritis.gr.***

ΙΝΣΤΙΤΟΥΤΟ ΜΕΡΙΜΝΑ

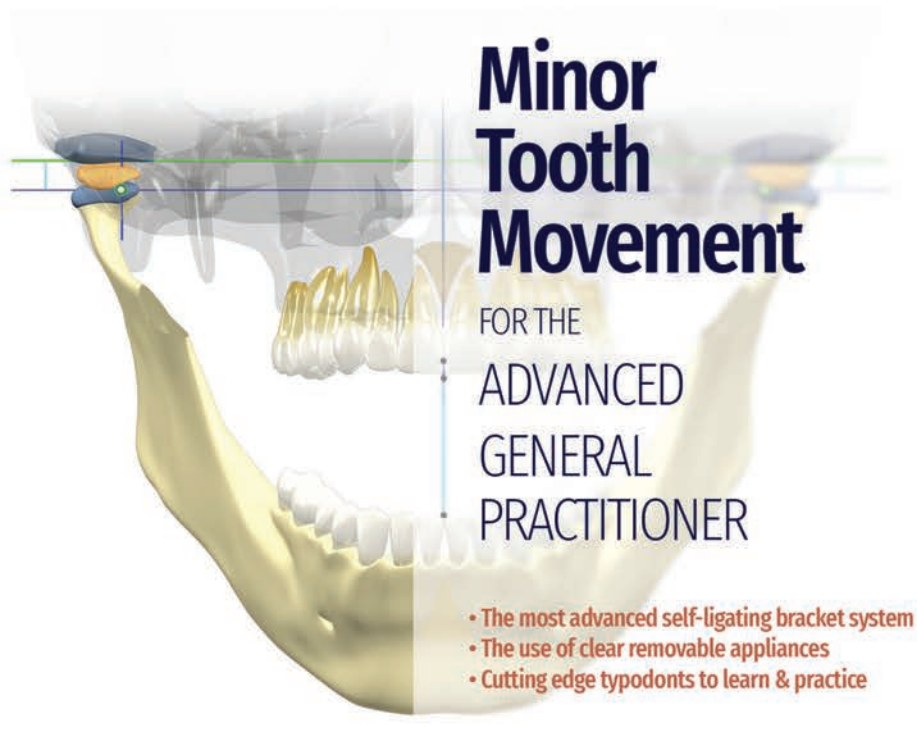

Greece International Course
Athens 4 SESSIONS | New York 1 SESSION
Five separate sessions divided over a 2-year period
Program Starts DECEMBER 2019

A HANDS-ON PARTICIPATION COURSE BY
DR. MARTIN B. EPSTEIN

Μετεκπαιδευτικά Προγράμματα 2019

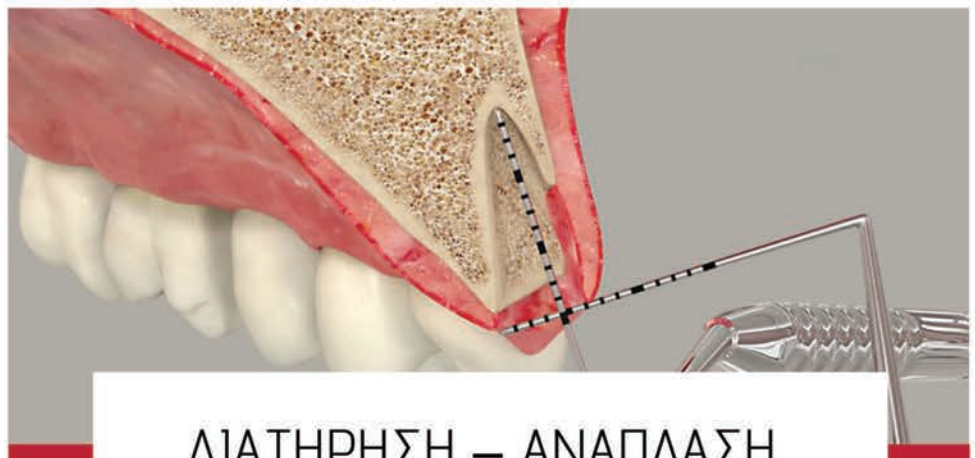

ΔΙΑΤΗΡΗΣΗ – ΑΝΑΠΛΑΣΗ ΦΑΤΝΙΑΚΗΣ ΑΚΡΟΛΟΦΙΑΣ
ΔΙΗΜΕΡΟ ΠΡΑΚΤΙΚΟ ΣΕΜΙΝΑΡΙΟ
ADVANCED+LIVE SURGERY

ΕΚΠΑΙΔΕΥΤΕΣ

Σπυρίδων ΣΙΛΒΕΣΤΡΟΣ DDS, PhD, FICD
Επίκουρος Καθηγητής Προσθετικής,ΕΚΠΑ

Κλεοπάτρα Νακοπούλου , BSc, DDS, MSc, PhD
CEO CLEOPATRA TECHNIQUE TM

ΑΘΗΝΑ **19-20 ΟΚΤΩΒΡΙΟΥ** 2019

ΝΣΤΙΤΟΥΤΟ ΜΕΡΙΜΝΑ
ΚΕΝΤΡΟ ΔΙΑ ΒΙΟΥ ΜΑΘΗΣΗΣ 1
Λ.Βουλιαγμένης 272Α, Αγιος Δημήτριος, Αθήνα

Για περισσότερες πληροφορίες καλέστε μας 2109734000 ή επισκεφθείτε μας www.merimnaseminars.gr
Το Ινστιτούτο Μέριμνα είναι το μοναδικό οδοντιατρικό εκπαιδευτικό κέντρο εγκεκριμένο και αδειοδοτημένο από τον ΕΟΠΠΕΠ ΥΠΟΥΡΓΕΙΟ ΠΑΙΔΕΙΑΣ, ΕΡΕΥΝΑΣ ΚΑΙ ΘΡΗΣΚΕΥΜΑΤΩΝ Ε.Ο.Π.Π.Ε.Π. Αρ. Αδείας Κε.Δι.Βι.Μ.1 2101624

«Stefanoudakis Medicals»: 20 χρόνια δίπλα στον οδοντίατρο

Η Εταιρεία "Stefanoudakis Medicals" συμπληρώνει 20 χρόνια επιτυχημένης πορείας στην ιατρική αγορά, έχοντας πάντα στο επίκεντρο των υπηρεσιών της τον οδοντίατρο και τις εξατομικευμένες ανάγκες του οδοντιατρείου του.
Το "ΟΒ" μίλησε με τον ιδρυτή της εταιρείας, κ. **Λυκούργο Στεφανουδάκη**, ο οποίος μας μίλησε για τα μελλοντικά βήματα της εταιρείας, αλλά και τους λόγους που έχουν αναδείξει την "Stefanoudakis Medicals" σε έναν αξιόπιστο εταίρο για τους οδοντιάτρους. Με συνεχή προσήλωση στον στόχο της παροχής ολοκληρωμένων λύσεων για τα οδοντιατρεία, η "Stefanoudakis Medicals" κάνει πράξη τη δέσμευσή της να βρίσκεται πάντα δίπλα στους πελάτες της και να τους παρέχει την καλύτερη δυνατή τεχνική υποστήριξη, συνδράμοντας και διευκολύνοντας τον οδοντίατρο σε κάθε βήμα του.

Φέτος, η Εταιρεία "Stefanoudakis Medicals" συμπληρώνει 20 χρόνια επιτυχημένης πορείας στην αγορά των ιατρικών και οδοντιατρικών ειδών. Ποια πιστεύετε ότι είναι τα στοιχεία που οδήγησαν στην επιτυχία της εταιρείας σας;

Κατ' αρχήν θα ήθελα να ευχαριστήσω όλους τους πελάτες μας, ιδιώτες και φορείς του δημόσιου τομέα, για την εμπιστοσύνη που έδειξαν σε εμένα προσωπικά και στην επιχείρησή μας όλα αυτά τα χρόνια. Η ποιότητα των προϊόντων, η υψηλή αίσθηση ευθύνης στην παροχή υπηρεσιών σε συνδυασμό με την προσήλωση στην ανεύρεση λύσεων στις ανάγκες των οδοντιάτρων και των οδοντιατρείων τους αποτέλεσαν την πυξίδα για την πορεία και την ανάπτυξη της εταιρείας μας όλα αυτά τα χρόνια.

Η εταιρεία σας δραστηριοποιείτο μέχρι πριν μερικά χρονιά κυρίως στην Κρήτη. Πείτε μας λίγα λόγια για την απόφασή σας να επεκταθείτε πανελλαδικά.

Η ανάγκη ανάπτυξης και περαιτέρω επέκτασης των δραστηριοτήτων της εταιρείας μας σε ολόκληρη την ελληνική επικράτεια συνδυάστηκε με συνεργασίες αποκλειστικής εκπροσώπησης εταιρειών όπως, η MIGLIONICO ΙΤΑΛΙΚΕΣ ΟΔΟΝΤΙΑΤΡΙΚΕΣ ΕΔΡΕΣ και την συναφή προώθηση και τεχνική υποστήριξη των οδοντιατρικών μηχανημάτων σε όλη την Ελλάδα. Η προσφορά αναβάθμισης των οδοντιατρείων επίσης υπήρξε πάντα προτεραιότητα στα βήματά μας. Η επιχείρηση μας διαθέτει συνεργαζόμενους τεχνικούς σε όλη την Ελλάδα. Αξίζει να σημειώσουμε ότι από το 2001, η "Stefanoudakis Medicals", με γνώμονα πάντα την καλύτερη εξυπηρέτηση των πελατών μας, προχώρησε στην πιστοποίηση των υπηρεσιών της (τη διακίνηση προϊόντων και την τεχνική τους υποστήριξη), σύμφωνα με τα διεθνή πρότυπα ποιότητας ISO.
Παράλληλα, είμαι στην ευχάριστη θέση να ανακοινώσω, μέσα από την εφημερίδα σας, τη νέα συνεργασία με την κυρία Στέλλα Μόρου (μηχανικό βιοιατρικής) της dsmedical στην Αθήνα. Πρόκειται για μια συνεργασία που μας έχει γεμίσει ενθουσιασμό, καθώς η κα Μόρου είναι μια εξαιρετική συνεργάτιδα, με μεγάλη εμπειρία στην ελληνική αγορά των ιατρικών ειδών και πιστεύουμε ότι η σύμπραξη αυτή θα συμβάλλει στην περαιτέρω προώθηση των προϊόντων μας και στην ανάπτυξη της εταιρείας.

Πείτε μας λίγα λόγια για την απόφασή σας να συστήσετε την ε-Solutions. Πώς γεννήθηκε η ιδέα για το «ιατρείο με το κλειδί στο χέρι»;

Από το 2008, η Stefanoudakis Medicals, προχώρησε σε μια πρωτοποριακή κίνηση, ιδρύοντας την ε-Solutions, μια εταιρεία που εξειδικεύεται στο σχεδιασμό, την κατασκευή, τη διαρρύθμιση και την ανακαίνιση ιατρικών χώρων. Η ε- Solutions, είναι κατά κάποιο τρόπο, η «θυγατέρα» που συνδράμει στο συντονισμό της προετοιμασίας των απαιτούμενων εργασιών (έλεγχος στατικών, σχεδιασμός εγκαταστάσεων ηλεκτρολογικών και υδραυλικών παροχών, αρχιτεκτονική μελέτη διακόσμησης, κ.λπ.), έτσι ώστε να γίνει σωστά και σε πολύ σύντομο χρονοδιάγραμμα η ολοκλήρωση της υποδοχής των οδοντιατρικών μηχανημάτων στον επιλεγμένο από τον οδοντίατρο χώρο.

Πώς βλέπετε το μέλλον της οδοντιατρικής αγοράς; Ποιες πιστεύετε ότι είναι οι τάσεις που θα κατευθύνουν τη ζήτηση οδοντιατρικών ειδών και υπηρεσιών στο μέλλον;

Είμαι αισιόδοξος ότι προηγμένης τεχνολογίας συσκευές και μηχανήματα θα συμβάλλουν στη βελτιστοποίηση της άσκησης της σύγχρονης οδοντιατρικής. Επίσης, εκτιμώ ότι στο μέλλον θα υπάρξει μεγαλύτερη στροφή στα «πράσινα οδοντιατρεία», γεγονός που θα βοηθήσει στην αναβάθμιση της ποιότητας της ζωής των ανθρώπων.



ΕΛΛΗΝΙΚΗ ΕΝΔΟΔΟΝΤΙΚΗ ΕΤΑΙΡΕΙΑ
HELLENIC SOCIETY OF ENDODONTICS

8ο Πανελλήνιο Περιφερειακό Συνέδριο Ενδοδοντίας

Η Ενδοδοντία σήμερα: Αποκάλυψη τώρα!

27-28 Σεπτεμβρίου 2019

Με τη συνδιοργάνωση της Περιφέρειας Πελοποννήσου

Θεματολογία
- Επιτυχία-Αποτυχία της Ε.Θ.
- Επανάληψη ενδοδοντικής θεραπείας
- Καθορισμός μήκους εργασίας
- Διεύρυνση ρ.σ. με μηχανοκίνητα συστήματα ή με εργαλεία χειρός
- Μέθοδοι έμφραξης ρ.σ.
- Ενδοπεριοδοντικά προβλήματα
- Ενδοδοντική θεραπεία σε δόντια με αδιάπλαστο ακρορρίζιο
- Διακλυσμοί ρ.σ.
- Φάρμακα στην Ενδοδοντία
- Αντιμετώπιση ιατρογενών προβλημάτων
- Αποκατάσταση μύλης ΕΘ δοντιών
- Συνεργασία οδοντιάτρου με ειδικό

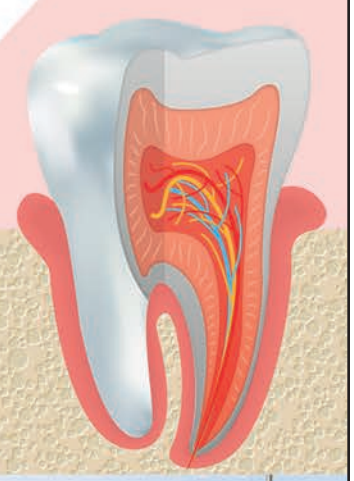

Το συνέδριο μοριοδοτείται από την Ελληνική Οδοντιατρική Ομοσπονδία

Καλαμάτα, Συνεδριακό Κέντρο Ξενοδοχείου Elite City Resort

Conference Secretariat: FOCUS ON HEALTH Ltd
16, Ioannou Gennadiou str. • 11521 Athens, Greece
• T: +30 210 7223046 • F: +30 210 7223220
• e-mail: info@focusonhealth.gr • www.focusonhealth.gr

Έκλεψε τις εντυπώσεις για μια ακόμη χρονιά ο «θεσμός» του Παμπελοποννησιακού Οδοντιατρικού Συνεδρίου

Με μεγάλη επιτυχία και αθρόα προσέλευση οδοντιάτρων ολοκληρώθηκαν οι εργασίες του 19ου Παμπελοποννησιακού Οδοντιατρικού Συνεδρίου, το οποίο πραγματοποιήθηκε φέτος στο Λουτράκι, στις πολυτελείς εγκαταστάσεις του "Club Hotel Casino Loutraki", από τις 28 έως και 30 Ιουνίου 2019. Τη διοργάνωση του φετινού συνεδρίου που είχε ως κεντρικό θέμα «Δόγματα και Αναθεωρήσεις στην Οδοντιατρική» ανέλαβε ο Οδοντιατρικός Σύλλογος Κορινθίας, ενώ υπεύθυνος για την κατάρτιση-του κατά γενική ομολογία απόλυτα επιτυχημένου-επιστημονικού προγράμματος ήταν ο Καθηγητής ΕΚΠΑ, κ. Ηρακλής Καρκαζής.

Περισσότεροι από 300 σύνεδροι έδωσαν το «παρών» στην τριήμερη επιστημονική διοργάνωση, η οποία περιελάμβανε ελεύθερο πρόγραμμα, στηρίζοντας και προβάλλοντας το έργο των νέων επιστημόνων, καθώς και κατευθυνόμενο πρόγραμμα, αποτελούμενο από στρογγυλά τραπέζια, εισηγήσεις και πρακτικά σεμινάρια σε ένα ευρύ φάσμα της σύγχρονης οδοντιατρικής επιστήμης, με στόχο να ανταποκριθεί στα ενδιαφέροντα όλων των συνέδρων. Στις δύο κεντρικές αίθουσες του συνεδριακού χώρου του ξενοδοχείου, όπου «έτρεχε» το κατευθυνόμενο πρόγραμμα, καθώς και στην μικρότερη αίθουσα, όπου διεξάγονταν τα πρακτικά σεμινάρια, οι ομιλητές του συνεδρίου -κορυφαίοι στον τομέα τους- εντυπωσίασαν τους συμμετέχοντες, οι οποίοι δήλωσαν ενθουσιασμένοι από τον πλούτο του φετινού επιστημονικού προγράμματος. Αξίζει να σημειωθεί ότι το συνέδριο ήταν ενταγμένο στη διαδικασία μοριοδότησης της Ε.Ο.Ο. και οι συμμετέχοντες που παρακολούθησαν τις εργασίες του συνεδρίου έλαβαν 15 μόρια συνεχιζόμενης οδοντιατρικής εκπαίδευσης.

Κατά την τελετή έναρξης απηύθυναν επίσημο χαιρετισμό ο Πρόεδρος του Οδ. Συλλόγου Κορινθίας, κ. **Επ. Κατσούλας**, ο Υπεύθυνος του Επιστημονικού Προγράμματος, κ. **Ηρ. Καρκαζής**, ο Αντιπρόεδρος Α' του Δ.Σ. της Ελληνικής Οδοντιατρικής Ομοσπονδίας, κ. **Ν. Δέδες**, ο κ. **Αθ. Κατσίκης** ως Πρόεδρος της Επιτροπής ΣΕΕΟ και ο Πρόεδρος της Οδοντιατρικής Σχολής Αθηνών, κ. **Φ. Μαδιανός**. Η τελετή ολοκληρώθηκε με την ομιλία του Ομότιμου Καθηγητή Στοματικής και Γναθοπροσωπικής Χειρουργικής ΑΠΘ, κ. **Στ. Δαλαμπίρα** με θέμα «Η Κόρινθος δια μέσου των αιώνων».

Ο Πρόεδρος του Ο.Σ. Κορινθίας κ. Επ. Κατσούλας.

Ο υπεύθυνος του επιστημονικού προγράμματος καθ. ΕΚΠΑ κ. Ηρ. Καρκαζής.

Δεν θα πρέπει να παραλείψουμε να αναφερθούμε και στην πρωτοβουλία των φετινών διοργανωτών του 19ου Παμπελοποννησιακού Οδοντιατρικού Συνεδρίου να τιμήσουν τους θεμελιωτές και πρωτεργάτες του θεσμού του Παμπελοποννησιακού Οδοντιατρικού Συνεδρίου, απονέμοντας αναμνηστικό δίπλωμα στους κ.κ: Ηλία Γρηγόρη, Νικόλαο Δέδε, Κωνσταντίνο Αναγνωστόπουλο, Σπυρίδωνα Κουσκούκη, Δημήτριο Μάρκου, Μιχαήλ Γκίλλα, Κωνσταντίνο Σπίνο, Ηλία Αποστολάκο, Νικόλαο Σπανό, Νικόλαο Χρονόπουλο, Ανδρέα Μητρόπουλο και Αναστάσιο Κενέ.

Στιγμιότυπο από την βράβευση των πρωτεργατών του θεσμού.

Βραβείο καλύτερης ελεύθερης ανακοίνωσης

Στο πλαίσιο της φετινής διοργάνωσης απενεμήθη για πέμπτη συνεχή χρονιά το βραβείο «Ιωάννης Καρκατζούλης» προς τιμήν του ιδρυτή και εκδότη του «ΟΒ» στην καλύτερη ελεύθερη ανακοίνωση. Το βραβείο μοιράστηκαν, καθώς οι εργασίες τους ισοψήφισαν, η κ. **Ουρανία Τσιούμα** για την εργασία της με τίτλο *«Έλκωση υπερώας και ηλεκτρονικό τσιγάρο: πιθανή συσχέτιση;»* και ο κ. **Παναγιώτης Ντόβας** για την εργασία του με θέμα *«Αξιολόγηση αντιληψιμότητας & αποδεκτικότητας της διαφοράς χρώματος, μεταξύ των άνω πρόσθιων δοντιών»*.Τέλος, διάκριση απέσπασε μεταξύ των συμμετοχών με ε-posters ο κ. **Ιωάννης Καββαδίας** για την εργασία του με τίτλο *«Στοματίτιδα εξ επαφής από κανέλα»*.

Κοινωνικό πρόγραμμα

Η Οργανωτική Επιτροπή του συνεδρίου φρόντισε ώστε στο περιθώριο του επιστημονικού προγράμματος να υπάρξουν ευκαιρίες για χαλάρωση, αλλά και διασκέδαση. Στο πλαίσιο, αυτό ο Οδοντιατρικός Σύλλογος Κορινθίας παρέθε-

New

EndoUltra™

First cordless ultrasonic handpiece for irrigant activation

Άνεση και ευκολία χρήσης

- Ασύρματη, επαναφορτιζόμενη και συμπαγής χειρολαβή
- Με ένδειξη επιπέδου φόρτισης μπαταρίας
- Ενεργοποίηση χωρίς πολύπλοκη παραμετροποίηση
- Φωτισμός LED
- Κύκλος ενεργοποίησης των 30''

10/2018

Ανώτερη ποιότητα καθαρότητας και απολύμανσης

- Υπέρηχος υψηλής συχνότητας (40kHz)
- Δημιουργία φαινομένου σπηλαιοποίησης
- και ακουστικής ροής στα υγρά διακλυσμών

Σεβασμός της ανατομίας του ριζικού σωλήνα

- Εύκαμπτο, λείο και μη κοπτικό άκρο, με δυνατότητα πρόκαμψης
- Προ-βαθμονομημένη ένταση

MICRO MEGA

DENTALCOM
Γ. ΠΑΠΑΖΟΓΛΟΥ Α.Ε.

ΚΑΡΥΟΦΥΛΛΗ 24, ΓΟΥΔΗ,115 27 ΑΘΗΝΑ
ΤΗΛ.: 210.7775021, 210.7775 110, 210.7775 929
FAX: 210.7770 480
e-mail: sales@dentalcom.gr - www.dentalcom.gr

ISO 9001 TÜV NORD TÜV HELLAS SYSTEM CERTIFICATION

σε δείπνο σε ένα όμορφο εξοχικό κέντρο, με τους συμμετέχοντες να απολαμβάνουν γευστικά εδέσματα, υπό τους ήχους ζωντανής ορχήστρας. Από τα καλύτερα στιγμιότυπα της βραδιάς ήταν αναμφίβολα η στιγμή που ο Καθηγητής κ. Στέλιος Δαλαμπίρας ανέβηκε στη σκηνή, ξεδιπλώνοντας το ταλέντο του στο τραγούδι.

Παράλληλα, στο πλαίσιο του συνεδρίου, το απόγευμα του Σαββάτου (29/6) έλαβε χώρα διάπλους του Ισθμού της Κορίνθου, μια μαγευτική εμπειρία που εντυπωσίασε τους συνέδρους και τα συνοδά μέλη.

Τόσο ο Πρόεδρος του Ο.Σ. Κορινθίας, κ. Επαμεινώνδας Κατσούλας όσο και τα υπόλοιπα μέλη της Οργανωτικής Επιτροπής, από κοινού με τον κ. Καρκαζή, προσπάθησαν να θέσουν ακόμη πιο ψηλά τον πήχη της φετινής διοργάνωσης και τα κατάφεραν, προσφέροντας στους

Στην αναμνηστική φωτογραφία με το Δ.Σ. του Ο.Σ. Κορινθίας διακρίνουμε από αριστερά τους κ.κ. Μηλίτση, Γαβριήλ, Βουδούρη, Κατσούλα, Κυριακόπουλο, Σμαράγδα και Παπαγεωργίου.

συνέδρους μια άρτια επιστημονικά και οργανωτικά διοργάνωση. Το φετινό, 19ο Παμπελοποννησιακό Οδοντιατρικό Συνέδριο απέδειξε για μια ακόμη φορά ότι η «περιφέρεια» μπορεί και πρέπει να έχει λόγο στην συνεχιζόμενη εκπαίδευση των οδοντιάτρων.

Τέλος, θα ήταν παράλειψη να μην αναφερθούμε στην εμπορική έκθεση που λειτούργησε στο πλαίσιο του 19ου Παμπελοποννησιακού Οδοντιατρικού Συνεδρίου, κατά τη διάρκεια της οποίας οι σύνεδροι μπόρεσαν να ενημερω-

θούν για όλες τις τελευταίες εξελίξεις στην οδοντιατρική αγορά, ερχόμενοι σε επαφή με νέα μηχανήματα και υλικά. Το «ΟΒ» καθώς και ο Οδοντιατρικός Σύλλογος Κορινθίας θα ήθελαν να εκφράσουν δημόσια τις ευχαριστίες τους προς τις χορηγούς εταιρείες: abc Kinitron, Colgate, Coltene, Deligiannis Dental, Denco Dental AEBEE, Dentalcom-Γ.Παπάζογλου Α.Ε., Dental Expert-Άννα Ελμάογλου ΕΠΕ, Dentalcon Healthcare-Α. Δημητρακόπουλος, DNN Dental, Frezyderm, ClaxoSmithKline, Hellenic Dental Market, Hellenic Dental Store, Hu-Friady-Μήτσης Ιωάννης & Σια Ο.Ε., Ivoclar Vivadent, Medical Compass, Memodent, MV Dental, Oral Vision, Oral-B, Pierre Fabre, SGS Systems, Ultradent Hellas, Upperdental, VOCO, Μ. Βιτσαρόπουλος Α.Ε., Δομή Πληροφορικής, Μαυραειδόπουλος Α.Ε., Μητσούκα Medical, Οδοντεμπορική, Συνεταιρισμός Οδοντιάτρων Θεσσαλονίκης, Αφοί Στεργίου, Βικτώρια Τζόβολου, Ιωάννης Τσαπράζης Α.Ε., Μωρίς Φαράτζης Α.Ε., Ι.Ν. Φυριππής ΜΕΠΕ.

Χορηγός Επικοινωνίας: «Οδοντιατρικό Βήμα»

Νέο Προϊόν!

Cavex ScanSpray

Το Cavex ScanSpray έχει σχεδιαστεί για να βελτιστοποιεί την ικανότητα σάρωσης των αποτυπωμάτων. Επειδή είναι ένα σπρέι με βάση τη σκόνη, μπορεί να χρησιμοποιηθεί σε οποιοδήποτε τύπο αποτυπωτικού υλικού. Λόγω της προσθήκης διοξειδίου του τιτανίου ακόμη και οι μικρότερες λεπτομέρειες μπορούν σαφώς να σαρωθούν.

Εφαρμόστε ένα λεπτό στρώμα Cavex ScanSpray στο αποτύπωμα για ένα 100% ακριβές ψηφιακό μοντέλο.

Το Cavex ScanSpray ψεκάζει πάνω από 420 δευτερόλεπτα, επαρκές για περίπου 200 εφαρμογές.

• Για ένα εξαιρετικά λεπτομερές ψηφιακό μοντέλο αποτύπωσης.
• Κατάλληλο για όλους τους τύπους των αποτυπωτικών υλικών.
• Βασισμένο σε σκόνη αντί για πετρέλαιο, έτσι δεν επηρεάζει την αποτύπωση.

Συσκευασία ψεκασμού 200ml

*Για περισσότερες πληροφορίες απευθυνθείτε στην εταιρεία **Τσαπράζης Ιωάννης ΑΕ** τηλ: 210-7716416 ή στο www.tsaprazis.gr*

44ο Πανελλήνιο Παιδοδοντικό Συνέδριο

27 - 29 Σεπτεμβρίου 2019

Το 44ο Πανελλήνιο Παιδοδοντικό Συνέδριο θα διεξαχθεί στις **27 με 29 Σεπτεμβρίου 2019 στο Πολιτιστικό Κέντρο του Μουσείου Μπενάκη** (οδός Πειραιώς 138, Αθήνα).

Το Επιστημονικό Πρόγραμμα του Συνεδρίου αποτελείται από κατευθυνόμενο και ελεύθερο μέρος και συμπληρώνεται από το προσυνεδριακό σεμινάριο.

Αναλυτικότερα, το κατευθυνόμενο πρόγραμμα προσλαμβάνει διεπιστημονικό χαρακτήρα, με τη συμμετοχή διακεκριμένων Παιδοδοντιάτρων, Οδοντιάτρων και Ιατρών από την Ελλάδα και τις Η.Π.Α. Πρόσθετη αξία προσδίδει η συμμετοχή ομιλητή Συμβουλευτικής (Coaching). Το ελεύθερο πρόγραμμα περιλαμβάνει ελεύθερες και αναρτημένες ανακοινώσεις. Τέλος, το προσυνεδριακό σεμινάριο αφορά σε ορθοδοντικό περιεχόμενο, την παρουσίαση του οποίου θα αναλάβει επιφανής προσκεκλημένος ομιλητής.

Η Ελληνική Παιδοδοντική Εταιρεία είναι πάροχος μοριοδότησης του Συστήματος Συνεχούς Επαγγελματικής Επιμόρφωσης Οδοντιάτρων και οι συμμετέχοντες, θα πιστοποιηθούν με τα αντίστοιχα μόρια της Ε.Ο.Ο.

Επιστημονικό Πρόγραμμα

Α) ΠΡΟΣΥΝΕΔΡΙΑΚΟ ΣΕΜΙΝΑΡΙΟ

Advances and Innovations in the Management of Occlusion in Children and Adolescents: treating the developing occlusion with confidence and precision. **Epstein Martin**

Β) ΕΙΣΗΓΗΣΕΙΣ

- Fundamentals of Precision Medicine. - Precision Dentistry in Early Childhood. **Divaris Kimon**
- Monitoring and guiding the developing occlusion in the early, middle and late mixed dentition. **Epstein Martin**
- Παιδιά και Έφηβοι με Διάσπαση Ελλειμματικής και Υπερκινητικότητα (ΔΕΠΥ). Σύντομος οδηγός επιβίωσης. **Κόρπα Τέρψη**
- Αλγινικό μου σε αποχαιρετώ! Ενδοστοματική σάρωση, ψηφιακή αποτύπωση και κλινικές εφαρμογές. **Κωνσταντώνης Δημήτρης**
- Αστικοί Μύθοι στη χειρουργική του στόματος. **Παπαδάκης Δημήτρης**
- Αισθητικές αποκαταστάσεις μονίμων προσθίων δοντιών με ατελή ενασβεστίωση της αδαμαντίνης (MIH). **Λυγιδάκης Νικόλαος**
- Στοματολογικά νοσήματα στα παιδιά. **Παπανάκου Στέλλα**
- Ένθετα και επένθετα στην εποχή της ψηφιακής οδοντιατρικής. **Τράκας Θεόδωρος**
- Ανακαλύπτοντας τις οδοντικές ανωμαλίες. **Τσιχλάκης Κώστας**
- Εξέλιξη και εφαρμογή της ψηφιακής τεχνολογίας στη σύγχρονη Παιδοδοντιατρική. **Σανούδος Ματθαίος**

Γ) ΣΤΡΟΓΓΥΛΑ ΤΡΑΠΕΖΙΑ

- Νεότερα για τις ανωμαλίες των σκληρών οδοντικών ιστών. Ομοιότητες και διαφορές Υπεναλάτωσης Γομφίων Τομέων των μόνιμων και νεογιλών δοντιών (MIH και PMH).
  Συντονιστής: **Κοτσάνος Νικόλαος**
  Ομιλητές: **Αληφακιώτη Ευγενία, Αραποστάθης Κωνσταντίνος, Αρχάκης Αριστείδης, Βλάχου Χριστίνα, Κοτσάνος Νικόλαος, Χαρίση Χριστίνα**
- Σύγχρονες Θεραπευτικές προσεγγίσεις σε βαθιές τερηδονικές βλάβες νεογιλών και νεαρών μονίμων δοντιών.
  Συντονίστρια: **Γκιζάνη Σωτηρία**
  Ομιλητές: **Αγουρόπουλος Ανδρέας, Βαδιάκας Γιώργος, Εμμανουήλ Δημήτρης**
- Εστιάζοντας στον άνθρωπο Οδοντίατρο-Παιδοδοντίατρο. Διεπιστημονική προσέγγιση των προβλημάτων που σχετίζονται με την άσκηση της Παιδοδοντιατρικής.
  Συντονίστρια: **Γκέκη Σοφία**
  Ομιλητές: **Μέλλος Λευτέρης, Μιχαήλ Ξανθή, Νιώτης Νικόλαος, Σεκούρης Νικόλαος**

Δ) ΠΡΑΚΤΙΚΟ ΣΕΜΙΝΑΡΙΟ

- Μηχανοκίνητη Ενδοδοντία και Παιδοδοντιατρική: Νεαρά Μόνιμα και Νεογιλά Δόντια. **Κροκίδης Ανδρέας, Παπαχρόνη Μαρίνα**

Περισσότερες πληροφορίες: ***www.hspd.gr***

ΕΤΑΙΡΕΙΑ ΣΥΓΧΡΟΝΗΣ ΟΔΟΝΤΙΑΤΡΙΚΗΣ:

ΚΛΙΝΙΚΟ ΣΕΜΙΝΑΡΙΟ ΑΙΣΘΗΤΙΚΗΣ ΟΔΟΝΤΙΑΤΡΙΚΗΣ ΚΑΙ ΕΝΕΣΙΜΩΝ ΕΝΘΕΜΑΤΩΝ (Υαλουρονικό οξύ)

Σάββατο 24 Νοεμβρίου 2019

Το σεμινάριο παρουσιάζουν οι Αν. Καθηγητής **Γεράσιμος Δουβίτσας** και Επίκ. Καθηγήτρια **Χαρίκλεια Παξιμαδά** και απευθύνεται σε οδοντιάτρους και γιατρούς που θέλουν να ασχοληθούν με την αισθητική των μαλακών μορίων της περιστοματικής περιοχής.

Το Σεμινάριο περιλαμβάνει:

1. Θεωρητικό Μέρος:

- Αισθητική ανατομία του προσώπου
- Αισθητική των μαλακών μορίων της περιστοματικής περιοχής και η χρήση του υαλουρονικού οξέος

2. Κλινικό Μέρος:

- Κλινική επίδειξη εφαρμογής υαλουρονικού οξέος από τους διδάσκοντες
- Κλινική εξάσκηση εφαρμογής υαλουρονικού οξέος από τους παρακολουθούντες

Προϋποθέσεις Συμμετοχής:

- Το σεμινάριο μπορεί να το παρακολουθήσει περιορισμένος αριθμός οδοντιάτρων, οι οποίοι θα επιλεγούν με μοναδικό κριτήριο τη σειρά δήλωσης συμμετοχής.
- Για την κλινική εξάσκηση απαιτείται ο καθένας από τους παρακολουθούντες να έχει μαζί του ένα μοντέλο-ασθενή.

Κόστος Σεμιναρίου: 250 ευρώ

Το Υαλουρονικό οξύ που απαιτείται για την κλινική εξάσκηση χορηγείται από την Εταιρία Σύγχρονης Οδοντιατρικής (www.eso.gr)

Δηλώσεις Συμμετοχής:

Τηλ.: Πολυάνθη Δουβίτσα, 6972 712743, Γιάννα Κνήνη, 6977 582358

Επιτυχημένη Αναγεννητική θεραπεία στη χειρουργική στόματος και στην αισθητική της περιστοματικής περιοχής

Σάββατο 7 & Κυριακή 8 Δεκεμβρίου 2019

Η εταιρεία «Ιωάννης Τσαπράζης ΑΕ» διοργανώνει διήμερο σεμινάριο με θέμα: «Επιτυχημένη Αναγεννητική Θεραπεία στη χειρουργική στόματος και στην αισθητική της περιστοματικής περιοχής».

Το σεμινάριο περιλαμβάνει βήμα προς βήμα εκπαίδευση στη διαχείριση αναγεννητικών τεχνικών στο μαλακό και σκληρό ιστό της στοματικής περιοχής, καθώς και στην αναγέννηση του δέρματος και των χειλιών της περιστοματικής περιοχής.

Εκπαιδευτές:
Dr Joseph Choukroun, MD-Pain Clinic
Pr **Κλεοπάτρα Νακοπούλου**, BSc, DDS, MSc, PhD
Τόπος διεξαγωγής: Ξενοδοχείο **Crowne Plaza**, Μιχαλακοπούλου 50, Αθήνα.
Πληροφορίες- Εγγραφές: **Ιωάννης Τσαπράζης Α.Ε.**, τηλ. 210 7716416 & 210 7751000, email:info@tsaprazis.gr, www.tsaprazis.gr, www.gmdahub.com

Η Dentsply Sirona στηρίζει 15 χωριά ιθαγενών στη Βραζιλία

Η Dentsply Sirona βρέθηκε στο πλευρό μιας ομάδας οδοντιάτρων από τους Γιατρούς Χωρίς Σύνορα, οι οποίοι στο πλαίσιο των παραδοσιακών αγώνων «Xingu Games» (Jogos do Xingu, γνωστοί και ως «οι αγώνες των ιθαγενών») που διοργανώνονται στη Βραζιλία, προσέφεραν στους ιθαγενείς των χωριών του Αμαζονίου τις οδοντιατρικές τους υπηρεσίες.

Πιο συγκεκριμένα, επτά οδοντίατροι από την οργάνωση «Brazilian Doutores Sem Fronteiras» (DSF) ταξίδεψαν στο Kalapalo για να παράσχουν οδοντιατρική φροντίδα στους ιθαγενείς των χωριών Kuikuru. Η Dentsply Sirona, προσέφερε στους οδοντιάτρους μονάδες CEREC καθώς και πληθώρα σύγχρονων οδοντιατρικών εργαλείων και υλικών.

Λόγω της έντονης βροχόπτωσης, το παραδοσιακό αθλητικό γεγονός, στο οποίο εκατοντάδες αθλητές από 15 ομάδες ιθαγενών αγωνίζονται σε 15 διαφορετικά αθλήματα, έλαβε χώρα με καθυστέρηση σε σχέση με τον αρχικό προγραμματισμό. Ωστόσο, το γεγονός αυτό δεν επηρέασε καθόλου τη διάθεση των συμμετεχόντων. Η οδοντιατρική θεραπεία που παρείχαν φέτος οι ειδικοί, στο πλαίσιο του αθλητικού θεσμού, αποδείχθηκε θετική εμπειρία για τους ασθενείς.

Οι ιθαγενείς βοήθησαν να μεταφερθεί ο σύγχρονος οδοντιατρικός εξοπλισμός στη στεριά. Εδώ απεικονίζονται δίπλα στο κοπτικό μηχάνημα CEREC και τον ενδοστοματικό σαρωτή CEREC Omnicam.

Ο καιρός ήταν επίσης προβληματικός για τους «Doutores»: Οι σημαντικές βροχοπτώσεις κατέστησαν αδύνατο να φθάσουν στην περιοχή με αυτοκίνητο. Επιπλέον, το φέρυ μποτ δεν λειτουργούσε, πράγμα που σήμαινε ότι η ομάδα θεραπείας και όλος ο οδοντιατρικός εξοπλισμός έπρεπε να μεταφερθεί στη ζούγκλα για τέσσερις ώρες μέσα σε μικρά σκάφη. Οι ντόπιοι βοήθησαν να μεταφέρουν τις συσκευές υψηλής τεχνολογίας κατά τα τελευταία μέτρα της τελικής τους εγκατάστασης. Με αυτόν τον τρόπο, συνολικά πέντε «κινητές κλινικές» (αυτοσχέδιες οδοντιατρικές καρέκλες και συμπιεστές) βρήκαν τον δρόμο τους προς τη ζούγκλα.

Τα οδοντιατρικά δρέπανα και οι ενδοστοματικοί σαρωτές συναντιούνται με τόξα και βέλη

Πολλοί άνδρες, γυναίκες και παιδιά έλαβαν οδοντιατρική φροντίδα πριν από τους αγώνες: Οι ιθαγενείς, που ήταν πιο εξοικειωμένοι με τα τόξα και τα βέλη, είχαν τη δυνατότητα να δουν ενδοστοματικούς σαρωτές και κοπτικά μηχανήματα, μένοντας έκπληκτοι από το γεγονός ότι μπορούσαν να φύγουν με μια προσθετική αποκατάσταση σε ελάχιστο χρόνο. Επιπλέον, χρησιμοποιήθηκαν σύγχρονα εργαλεία και υλικά για ενδοδοντική θεραπεία, καθώς και για την αποκατάσταση τερηδονικών βλαβών για τους ντόπιους ασθενείς - όλα αυτά σε δύσκολες κλιματολογικές συνθήκες και με ηλεκτρική ενέργεια από γεννήτριες.

Η οδοντιατρική φροντίδα δεν είναι καθόλου δεδομένη για τους ιθαγενείς της Βραζιλίας. Για τους περισσότερους από αυτούς, ο πλησιέστερος οδοντίατρος είναι πολύ μακριά ή δεν μπορούν να πληρώσουν για τη θεραπεία. Όπως ήταν αναμενόμενο, ήταν ευγνώμονες για τη δωρεάν οδοντιατρική φροντίδα που έλαβαν.

Οι ιθαγενείς της Βραζιλίας έχουν περιορισμένη πρόσβαση σε οδοντιατρικές υπηρεσίες.

Η σύγχρονη οδοντιατρική τεχνολογία μαγεύει τους μικρούς ιθαγενείς.

Το ταξίδι σε αυτή την περιοχή ήταν ένα όνειρο ζωής για τον Dr. José Umberto De Luca, τον πρώτο χρήστη CEREC στη Βραζιλία. Ο οδοντίατρος από το Ρίο ντε Τζανέιρο γνωρίζει καλά τις δυνατότητες της σύγχρονης τεχνολογίας που μπορούν να συμβάλουν στην αποκατάσταση της στοματικής υγείας και να δώσουν στους ασθενείς ένα όμορφο χαμόγελο. *«Αυτή είναι η τρίτη αποστολή μου αυτού του είδους και είμαι συγκλονισμένος για άλλη μια φορά»*, δήλωσε ο ίδιος μετά το πέρας της αποστολής. *«Κατά τη διάρκεια αυτής της αποστολής μπορούσαμε να προσφέρουμε CEREC σε όλους - στη μέση της ζούγκλας! Ένα ισχυρό σύστημα που αψηφά τις ασυνήθιστες εξωτερικές συνθήκες και μια μία ομάδα ειδικών με ισχυρό κίνητρο να βοηθήσει τους αυτόχθονες: Όλα αυτά έκαναν την αποστολή μια ιδιαίτερη εμπειρία για μένα»*, πρόσθεσε ο ίδιος. Αξίζει να σημειωθεί ότι οι «Doutores Sem Fronteiras» συμφώνησαν να επισκεφθούν εκ νέου την περιοχή το επόμενο έτος.

Σημειώνεται ότι η Dentsply Sirona, πιστή στη δέσμευσή της να βοηθήσει στη βελτίωση της στοματικής υγείας και της ποιότητας ζωής των ιθαγενών, συνέχισε μέχρι τα μέσα Ιουλίου, την εθελοντική της προσφορά σε υψηλής τεχνολογίας υλικά και εξοπλισμό, αυτή τη φορά συνδράμοντας για έβδομη συνεχή φορά, το έργο του Δρ Caio Eduardo Machado, ιδρυτή των DSF. Ταξιδεύοντας μέσω του Αμαζονίου, ο Δρ. Machado προσφέρει οδοντιατρικές υπηρεσίες στους αυτόχθονες πληθυσμούς των Vale do Guaporé και Terras Indgenas Sete de Setembro, Igarapé de Lourdes, Povos Arara και Uru-eu-wau-wau.

BRIX 3000

Το Brix 3000 είναι μια πρωτοποριακή γέλη που προτείνεται για την απομάκρυνση τερηδονισμένης οδοντίνης από τα δόντια. Αποτελείται από παπαΐνη 30000 U/mg 10%. Η παπαΐνη είναι μια ενδο-πρωτεΐνη παρόμοια με την ανθρώπινη πεψίνη (που υπάρχει στα γαστρικά υγρά) το οποίο είναι βακτηριοκτόνο, βακτηριοστατικό και έχει αντιφλεγμονώδη δράση.

ΜΗΧΑΝΙΣΜΟΣ: Λειτουργεί αποκλειστικά μόνο πάνω στον κατεστραμμένο ιστό, καθώς δεν περιέχει αντι-προτεάση πλάσματος Alpha-1 αντιτρυψίνη, η οποία θα παρεμπόδιζε μια πρωτεολυτική δράση σε υγιή ιστό. Επομένως μαλακώνει ο κατεστραμμένος ιστός που αφήνει τα υπολείμματα των κατεστραμμένων ινών κολλαγόνου, διατηρώντας τον υγιή ιστό αφού δεν απασβεστιώνεται ή δεν υπάρχει έκθεση ινών κολλαγόνου.

ΕΝΔΕΙΞΕΙΣ: Το Brix 3000 χρησιμοποιείται για την ατραυματική απομάκρυνση του τερηδονισμένου ιστού.

ΣΥΣΚΕΥΑΣΙΑ: Το Brix 3000 Το Brix 3000 συσκευάζεται σε σωληνάρια των 3ml. Κάθε ml επαρκεί για 30 εφαρμογές και ανάλογα με το μέγεθος της κοιλότητας αντιστοιχεί σε περίπου 15 περιστατικά.

*Για περισσότερες πληροφορίες απευθυνθείτε στην εταιρεία **Τσαπράζης Ιωάννης Α.Ε.***
τηλ: 210-7716416 ή
στο website: www.tsaprazis.gr

Παρόμοιες Διαδικασίες-Διαφορετικά Εμφρακτικά υλικά

ΑΦΑΙΡΕΣΗ ΤΕΡΗΔΟΝΑΣ	BRIX 300	ΣΥΜΒΑΤΙΚΗ
Μηχανισμός	Ενζυματικός	Περιστροφικός μηχανικός
Χρήση αναισθησίας	Όχι	Ναι
Χρήση περιστροφικών εργαλείων	Όχι	Ναι
Τεχνική	Ατραυματική	Τραυματική
Διαδικασία	Ελάχιστα επεμβατική	Επεμβατική
Συμπάθεια μεταξύ ιατρού-ασθενούς	Υψηλή	Χαμηλή
Κίνδυνος ιατρικού λάθους	Ελάχιστος	Υψηλός
Φόβος προς τον οδοντίατρο	Απίθανο	Πιθανό
Τεχνική διαδικασία	Απλή	Πολύπλοκη
Κίνδυνος έκθεσης πολφού	Χαμηλός	Υψηλός
Κοιλότητα για το εμφρακτικό υλικό	Σκληρή και συγκρατητική	Λεία και εκτονωτική
Μικρορωγμές και μικροκατάγματα	Όχι	ίσως και ναι
Άνεση του ασθενή	Υψηλή	Χαμηλή
Αντίδραση του ασθενή στον πόνο	Χαμηλή	Υψηλή

22ο Πανελλήνιο Συνέδριο Ο.Ε.Ε.-Ο.Ε.Β.Ε.-Ε.Σ.Ο.Ε.

6-8 Δεκεμβρίου 2019

Η Ορθοδοντική Εταιρεία της Ελλάδος (Ο.Ε.Ε.) και η Ορθοδοντική Εταιρεία Βορείου Ελλάδος (Ο.Ε.Β.Ε.) συνδιοργανώνουν με τη συμμετοχή του Επαγγελματικού Συλλόγου Ορθοδοντικών Ελλάδος (Ε.Σ.Ο.Ε.) το 22ο Πανελλήνιο Συνέδριό τους, που θα πραγματοποιηθεί στο ξενοδοχείο **Makedonia Palace στη Θεσσαλονίκη στις 6-8 Δεκεμβρίου 2019.**

Οι συντονιστές και η Οργανωτική Επιτροπή του συνεδρίου έχουν ετοιμάσει ένα πλούσιο επιστημονικό πρόγραμμα με πολλές ενδιαφέρουσες εισηγήσεις, στρογγυλά τραπέζια, ελεύθερες και αναρτημένες ανακοινώσεις που θα παρουσιάσουν Έλληνες και ξένοι διακεκριμένοι ομιλητές με μακρά ερευνητική και κλινική εμπειρία.

Στο επιστημονικό πρόγραμμα περιλαμβάνεται επίσης ένα προ-συνεδριακό σεμινάριο με καταξιωμένο ξένο ομιλητή για να μεταδώσει γνώση, να δεχθεί ερωτήσεις και να επιλύσει απορίες.

Τέλος, το καθιερωμένο στρογγυλό τραπέζι του Επαγγελματικού Συλλόγου Ορθοδοντικών Ελλάδος θα δώσει και φέτος απαντήσεις σε τρέχοντα επαγγελματικά θέματα και επίκαιρα προβλήματα της ειδικότητας.

Παράλληλα, θα λειτουργεί κατά τη διάρκεια του συνεδρίου μεγάλη εμπορική έκθεση στην οποία οι εκθέτες θα παρουσιάσουν τεχνολογικές καινοτομίες και σύγχρονα απεικονιστικά συστήματα.

Σημειώνεται ότι το 22ο Πανελλήνιο Συνέδριο θα μοριοδοτηθεί με βάση το σύστημα Συνεχούς Επαγγελματικής Επιμόρφωσης Οδοντιάτρων της Ελληνικής Οδοντιατρικής Ομοσπονδίας.

*Αναλυτικά το πρόγραμμα του συνεδρίου, αλλά και πληροφορίες για το κόστος συμμετοχής μπορείτε να βρείτε στο: **www.orthoebe.gr***

CEREC Primescan: Το «πολύ καλό» γίνεται «τέλειο»

Ο νέος ενδοστοματικός σαρωτής CEREC Primescan, με τη σφραγίδα ποιότητας της Dentsply Sirona, έρχεται να αλλάξει τα δεδομένα στο χώρο της ψηφιακής αποτύπωσης. Με μεγαλύτερη ακρίβεια στη σάρωση και γρήγορη και εύκολη επεξεργασία των δεδομένων, ο ενδοστοματικός αυτός σαρωτής αντιπροσωπεύει ένα άλμα στην ποιότητα. Το «ΟΒ» μίλησε με τον οδοντίατρο κ. **Γιώργο Σιαβίκη,** ο οποίος αποφάσισε να «επενδύσει» στη νέα αυτή τεχνολογία και μοιράζεται μαζί μας την εμπειρία του από την ένταξη του CEREC Primescan στη καθημερινή ροή εργασίας του οδοντιατρείου του.

Κύριε Σιαβίκη, ποιοι ήταν οι λόγοι που σας οδήγησαν στο να «επενδύσετε» στην τεχνολογία του CEREC Primescan;

Πριν από μερικά χρόνια όταν αποφάσισα να επενδύσω στο κομμάτι της ψηφιακής οδοντιατρικής, αυτό βρισκόταν στην Ελλάδα ακόμα σε εμβρυικό στάδιο. Σε πολλά όμως, συνέδρια στα οποία συμμετείχα στο εξωτερικό όλα έδειχναν την τάση προς τον ψηφιακό αυτό κόσμο. Αυτό λοιπόν, αποτέλεσε το έναυσμα και μετά από έρευνα τόσο όσον αφορά τον καλύτερο δυνατό εξοπλισμό όσο και τις δυνατότητες αξιοποίησής του αποφάσισα να κάνω αυτό το βήμα. Η αλήθεια είναι πως δεν μπορώ πλέον να φανταστώ την καθημερινή μου εργασία χωρίς την ψηφιακή αποτύπωση. Κατά την άποψη μου, η τεχνολογία στον τομέα αυτό αναπτύχθηκε τεράστια τα τελευταία χρόνια. Από τη μία πλευρά, αυτό οφείλεται στις ενημερώσεις λογισμικού. Ο υπολογισμός των μοντέλων 3-D, η ποιότητα των σχεδιασμένων αποκαταστάσεων και η ακρίβεια της προσαρμογής βελτιώνονται συνεχώς. Από την άλλη πλευρά, ο ενδοστοματικός σαρωτής CEREC Primescan, ο οποίος εισήλθε στην αγορά, επιταχύνει και απλοποιεί τη διαδικασία αισθητά και παράγει αποτελέσματα που μέχρι τώρα ήταν ελάχιστα δυνατά. Η αποτύπωση ήταν ήδη πολύ καλή πριν, αλλά τώρα είναι απλά καλύτερη.

Μπορείτε να μας περιγράψετε πώς η νέα αυτή τεχνολογία έχει βελτιώσει τη ροή εργασίας στο οδοντιατρείο σας;

Η εμπειρία μου με το CEREC είναι ένα όμορφο ταξίδι. Από την πρώτη στιγμή που ενσωματώθηκε στην καθημερινή οδοντιατρική μου πράξη άλλαξε τον τρόπο λειτουργίας ολόκληρου του ιατρείου, μειώνοντας κατά πολύ το χρόνο



Το εξαιρετικά φιλικό προς το χρήστη λογισμικό καθιστά την καμπύλη χρόνου εκμάθησης πολύ σύντομη.

Το CEREC Primescan εμπλέκει τον ασθενή στη θεραπευτική διαδικασία, συμβάλλοντας στην καλύτερη επικοινωνία οδοντιάτρου-ασθενούς.

στην οδοντιατρική καρέκλα, προσφέροντας μου ευχέρεια και περισσότερες επιλογές τόσο στο κομμάτι των εμφυτευμάτων όσο και στις αισθητικές αποκαταστάσεις. Το CEREC μου δίνει τη δυνατότητα να τοποθετώ ολοκεραμικές αποκαταστάσεις μέσα σε ένα ραντεβού αλλά και να αποστέλνω άμεσα σε οποιοδήποτε εργαστήριο το ψηφιακό αποτύπωμα του ασθενή, αφού πρόκειται για ένα ανοιχτό σύστημα. Κάποιος πρέπει μόνο να εξετάσει τα διάφορα βήματα της διαδικασίας: Να επιλεγεί το υλικό για την αποτύπωση και η πρώτη φορά μπορεί να μην λειτουργεί τέλεια, οπότε πρέπει να επαναλάβετε ορισμένα βήματα. Όλα αυτά μπορούν να παραλειφθούν αν χρησιμοποιείτε ψηφιακή αποτύπωση.

Πόσο εύκολο ήταν να εξοικειωθείτε με τη χρήση της συσκευής;

Πλέον το λογισμικό είναι πολύ φιλικό στο χρήστη και η καμπύλη εκμάθησης πολύ γρήγορη. Βασισμένο και σε τεχνητή νοημοσύνη τα καθοδηγούμενα βήματα που πρέπει να κάνει κάποιος για να φθάσει στο σχεδιασμό και στην κοπή μιας αποκατάστασης είναι ελάχιστα και απλά.

Ποια είναι τα σχόλια που λαμβάνετε από τους ασθενείς σας;

Οι ψηφιακές τεχνολογίες είναι επίσης ένα εξαιρετικό εργαλείο επικοινωνίας. Κατά τη διάρκεια της ψηφιακής αποτύπωσης, ο ασθενής βιώνει το τι συμβαίνει, βλέπει την κατάσταση του στόματος στην οθόνη και είναι πολύ πιο εύκολο να καταλάβει πού και γιατί η θεραπεία είναι απαραίτητη. Οι ασθενείς πλέον ζητάνε από μόνοι τους να κλείσουν ραντεβού, ώστε να είναι έτοιμοι με την αποκατάσταση σε μία μόνο συνεδρία.

Ποιο είναι το μήνυμα που θέλατε να απευθύνετε σε κάποιον συνάδελφό σας, ο οποίος διστάζει να «επενδύσει» στη ψηφιακή αποτύπωση;

Η ψηφιακή τεχνολογία και αποτύπωση έχει κάνει άλματα τα τελευταία χρόνια. Εάν χρειάζονται υποουλικές παρασκευές, ο σαρωτής μπορεί επίσης να φτάσει σε τέτοιο βάθος. Μέχρι τώρα, αυτό ήταν ένα ζήτημα που πολλοί άνθρωποι έθεσαν ως επιχείρημα κατά της ψηφιακής εντύπωσης. Περιοχές που ήταν δύσκολο να αποτυπωθούν, τώρα αποτυπώνονται εύκολα με το Primescan, χωρίς να χρειάζεται να καταβάλλουν μεγάλη προσπάθεια. Μπορούμε πλέον, να σαρώσουμε ολικά νωδούς ασθενείς για επιεμφυτευματικές αποκαταστάσεις και να έχουμε παθητική έδραση των αποκαταστάσεών μας. Αυτό είναι πραγματικά ένα μεγάλο πλεονέκτημα.

Μια άλλη σημαντική βελτίωση είναι η εικονική σχεδίαση του ορίου της αποκατάστασης. Αυτό είναι πολύ σημαντικό για την περαιτέρω επεξεργασία της σάρωσης, διότι, αφενός, απλοποιεί την περαιτέρω διαδικασία σχεδιασμού και κατασκευής της αποκατάστασης στην πράξη, από την άλλη πλευρά, η σάρωση παρέχει όλες τις πληροφορίες που απαιτεί το εργαστήριο. Μπορεί να δουλέψει στο μοντέλο, και να ρυθμίσει εύκολα τη σύγκλιση και το δάγκωμα. Το μέλλον δεν είναι η ψηφιακή οδοντιατρική. *Η ψηφιακή οδοντιατρική είναι το παρόν.*

Η τέλεια ψηφιοποίηση των αλγινικών αποτυπωμάτων

Για την παραγωγή των αλγινικών αποτυπωτικών υλικών της Cavex χρησιμοποιούνται διάφορες πρώτες ύλες: αλγινικά φύκια, διατομικές ενισχυτικές ουσίες, σταθεροποιητές, δραστικά συστατικά, γεύσεις και βαφές χρωματισμού. Προκειμένου να ληφθούν από το ανθρώπινο μάτι εύκολα αναγνωρίσιμα χρώματα απαλών τόνων, οι χρωστικές βαφές προ-αναμειγνύονται με διοξείδιο του τιτανίου. Για πολλά χρόνια, αυτή είναι η συνήθης διαδικασία για την κατασκευή των αλγινικών αποτυπωτικών υλικών της Cavex.

Σαρωμένα αποτυπώματα

Καθώς η ψηφιοποίηση έγινε ολοένα πιο σημαντική στην οδοντιατρική πράξη, υπήρξαν αιτήματα από τους αντιπροσώπους και τους πελάτες της εταιρείας να κάνουν ψηφιακές σαρώσεις των αποτυπωμάτων του στόματος.

Η ομάδα έρευνας και ανάπτυξης της Cavex, πραγματοποίησε μια πρώτη αξιολόγηση των διαθέσιμων σαρωτών αποτύπωσης και των τεχνικών τους και ελήφθησαν δοκιμαστικές σαρώσεις (δηλ. Nobel Biocare, AxaDent, Kulzer, EGS). Τα αλγινικά αποτυπωτικά υλικά που περιέχουν ισχυρές βαφές σε συνδυασμό με το διοξείδιο του τιτανίου βρέθηκαν να εμφανίζουν την υψηλότερη ικανότητα σάρωσης. Το διοξείδιο του τιτανίου είναι γνωστό για έναν πολύ υψηλό δείκτη αντανάκλασης, ο οποίος είναι χρήσιμος για την αντανάκλαση των φώτων του σαρωτή (το κόκκινο του μπλε).

Ευτυχώς, όλα τα αλγινικά αποτυπωτικά υλικά της Cavex έχουν ήδη μια ορισμένη ποσότητα διοξειδίου του τιτανίου. Όμως, κατά τη διάρκεια της ανάπτυξης του Cavex Cream αποφασίστηκε να αναπτυχθεί η ιδανική συγκέντρωση με αποτέλεσμα τη μέγιστη ικανότητα σάρωσης. Μια σύγκριση με τους ανταγωνιστές (Aroma Fine - GC, Hydrogum - Zhermack, Jeltrate Dentsply) φανέρωσε ότι όλα τα αλγινικά είναι ορατά σε σαρωτές αποτύπωσης, ωστόσο, το Cavex Cream έδειξε σαφώς την υψηλότερη λεπτομέρεια.

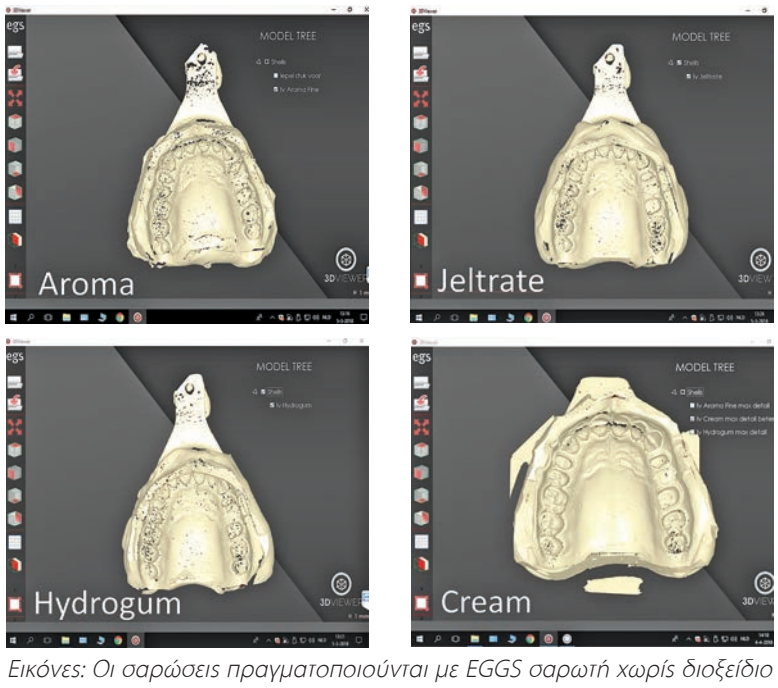

Εικόνες: Οι σαρώσεις πραγματοποιούνται με EGGS σαρωτή χωρίς διοξείδιο του τιτανίου.

Cavex ScanSpray

Για τα αλγινικά αποτυπωτικά υλικά που δεν έχουν υψηλό το διοξείδιο του τιτανίου ή όταν απαιτούνται περισσότερες λεπτομέρειες, μπορεί να χρησιμοποιηθεί μια επιπλέον επίστρωση με σπρέι διοξειδίου του τιτανίου. Αρκετές μάρκες που χρησιμοποιήθηκαν για αποτυπώματα σιλικόνης ελέγχθηκαν, ωστόσο πολλές από αυτές τις μάρκες βασίζονταν στο πετρέλαιο. Επειδή το πετρέλαιο μπορεί να επηρεάσει την επιφάνεια ενός αλγινικού αποτυπώματος, επιλέχθηκε ένα σπρέι σάρωσης με βάση τη σκόνη που είναι συμβατό με όλα τα αποτυπωτικά υλικά. Αυτή η σύνθεση ξηρής σκόνης δεν παρεμβαίνει στην επιφάνεια του αλγινικού και διατηρεί την υψηλή ακρίβεια των αποτυπωμάτων. Με την παρουσίαση του Cavex ScanSpray κατά τη διάρκεια του IDS 2019 μπορεί επίσημα να ανακοινωθεί ότι όλα τα αποτυπώματα μπόρεσαν να σαρωθούν!

Εικόνα:
Αριστερά ψεκασμός = Cavex ScanSpray ξηρός ψεκασμός
Δεξιά ψεκασμός = Matcon υγρός ψεκασμός



Cavex Holland B.V.
www.cavex.nl

Περισσότερες πληροφορίες:
Ιωάννης Τσαπράζης Α.Ε.
www.tsaprazis.gr

GT GRADIENT TECHNOLOGY

IPS e.max®

ZirCAD

Prime

Επαναπροσδιορισμός των ολοκεραμικών – με τεχνολογία διαβάθμισης – Gradient Technology:
Αισθητική υψηλών προδιαγραφών με 1200 MPa για όλες τις ενδείξεις *

**All ceramic,
all you need.**

zircadprime.ipsemax.com

*από μονήρεις στεφάνες έως γέφυρες 14 τεμαχίων

www.ivoclarvivadent.gr

Επίσημοι διανομείς

Ελλάδας
Oral Vision
• Μάγερ 13 / 104 38 Αθήνα / τηλ: 210 77 55 900 /
• Τσιμισκή 34 / 546 23 Θεσσαλονίκη / τηλ: 2310 253 800 /
www.oralvision.gr

SADENT
• 1 χλμ Λεωφ. Μαρκοπούλου / 190 02 Παιανία / τηλ: 211 10 22 900 /
• Τετραπόλεως 4 / 115 27 Γουδή / τηλ: 210 77 77 608 /
• Ν. Τέλογλου 7 / 546 36 Θεσσαλονίκη / τηλ: 2310 968 799 /
www.sadent.com

Κύπρου
Dentalcon
• Λ. Αναστασιάδη 1 / 2012 Λευκωσία / τηλ: 22 466 000 /
www.dentalcon.com.cy

ivoclar vivadent®
passion vision innovation

ΜΕΙΩΜΕΝΕΣ ΤΙΜΕΣ ΕΩΣ 20 ΟΚΤΩΒΡΙΟΥ 2019

~~€180~~ €150

Οστική ανάπλαση στην οδοντιατρική εμφυτευματολογία

Το παγκόσμιο best seller του Fouad Khoury τώρα και στα ελληνικά

Επιστημονική επιμέλεια:
Νικήτας Σ. Συκαράς
Επίκουρος Καθηγητής Οδοντιατρικής Σχολής ΕΚΠΑ

Μετάφραση:
Ευστάθιος Κ. Καρατζογιάννης
Οδοντίατρος, Διδάκτωρ Πανεπιστημίου Χαϊδελβέργης

~~€160~~ €140

Ακίνητη Προσθετική

Λειτουργία και αισθητική στις μεταλλοκεραμικές και ολοκεραμικές αποκαταστάσεις
• Κλινικές διαδικασίες
• Συνεργασία με το οδοντοτεχνικό εργαστήριο

Παύλος Γαρέφης
Ομότιμος Καθηγητής ΑΠΘ

~~€90~~ €70

Άτλας Αισθητικών Αποκαταστάσεων Σύνθετης Ρητίνης

Engin Taviloğlu

Επιστημονική επιμέλεια-μετάφραση:
Παύλος Γαρέφης

~~€210~~ €160



Επιστήμη και Τέχνη των Όψεων Πορσελάνης

Galip Gürel

Επιστημονική επιμέλεια-μετάφραση:
Νικήτας Σ. Συκαράς
Επίκουρος Καθηγητής Οδοντιατρικής Σχολής ΕΚΠΑ

~~€117~~ €95

Πρακτικά μαθήματα ενδοδοντίας

Donald E. Arens, Alan H. Gluskin, Christine I. Peters, Ove A. Peters

Επιστημονική επιμέλεια-μετάφραση:
Γιώργος Ι. Σίσκος
Αναπληρωτής Καθηγητής ΕΚΠΑ

Μετάφραση:
Γιώργος Δ. Κωστούρος
MSc Ενδοδοντίας

~~€60~~ €45

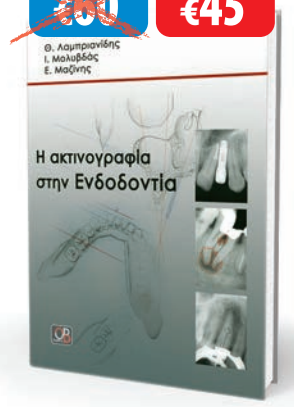

Η Ακτινογραφία στην Ενδοδοντία

Θ. Λαμπριανίδης
Ι. Μολυβδάς
Ε. Μαζίνης

~~€60~~ €45

Προβλήματα Οδοντιατρικής Χειρουργικής
Διάγνωση και θεραπεία

Χρήστος Σ. Μάρτης
Κυριακή Χρ. Μάρτη

~~€80~~ €65

Επιπλοκές και Αποτυχίες Εμφυτευμάτων: Αίτια και Τρόποι Αντιμετώπισης

Hans-Jürgen Hartmann, Thomas Weischer, Cornelius G. Wittal

Επιστημονική επιμέλεια-μετάφραση:
Νίκος Καφούσιας

Εισαγωγή στην Προσθετική των Εμφυτευμάτων

Προσθήκη για την ελληνική έκδοση:
Νίκος Καφούσιας

~~€85~~ €50

Χειρουργική Οδοντικών Εμφυτευμάτων
Βήμα προς βήμα οι διαδικασίες

Daniel Buser, Jun- Young Cho
Alvin B. K. Yeo

Επιστημονική επιμέλεια-μετάφραση:
Νικήτας Σ. Συκαράς
Επίκουρος Καθηγητής Οδοντιατρικής Σχολής ΕΚΠΑ

~~€95~~ €80

Σύγκλειση. Από τη θεωρία στην καθημερινή οδοντιατρική πράξη

Robert Wassell, Amar Naru
Jimmy Steele , Francis Nohl

Επιστημονική επιμέλεια-μετάφραση:
Παύλος Γαρέφης

Μετάφραση:
Μαρία Κοκοτή

~~€90~~ €70

Άτλας Εφαρμογών Laser στην Οδοντιατρική

Donald J. Coluzzi, Robert A. Convissar

Επιστημονική επιμέλεια-μετάφραση:
Δημήτρης Στράκας

~~€90~~ €70

Θεραπευτική με laser

Jan Tuner
Lars Hodel

Επιστημονική επιμέλεια-μετάφραση:
Δημήτρης Στράκας,
Αντώνης Καλλής

~~€80~~ €65

Λεύκανση των δοντιών

Γεράσιμος Π. Δουβίτσας

Συνεργασία:
Χαρίκλεια Παξιμαδά,
Μαρία Αντωνιάδου

~~€85~~ €60

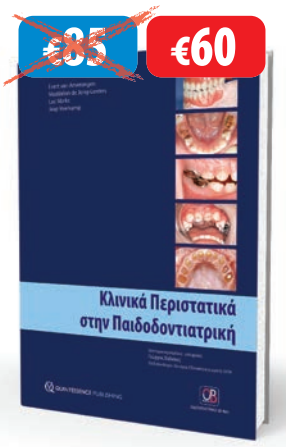

Κλινικά Περιστατικά στην Παιδοδοντιατρική

Evert van Amerongen,
Maddelon de Jong- Lenters,
Luc Marks, Jaap Veerkamp

Επιστημονική επιμέλεια-μετάφραση:
Γιώργος Βαδιάκας

~~€60~~ €40

Παιδοδοντιατρική Διαχείριση Ασθενούς

Νικόλαος Ι. Κοτσάνος

ΟΔΟΝΤΙΑΤΡΙΚΟ ΒΗΜΑ

Τώρα μπορείτε να κάνετε τις αγορές σας με **πιστωτική κάρτα** και άτοκες δόσεις απευθείας από τον προσωπικό σας υπολογιστή, μέσω του www.odvima.gr

Σκουφά 64, 106 80 Αθήνα, Τηλ. 210 3814 939, www. odvima.gr, e-mail: odvima@otenet.gr

Ρωτήστε τον τεχνικό: Οι χειρολαβές και η συντήρησή τους

από τον **Δημήτρη Κατσιγιάννη**
Μηχανικό Βιοϊατρικής, Διευθυντή της Unimedica

Εάν θεωρήσουμε ότι ο οδοντίατρος είναι ένας απλός φαντάρος στη μάχη για τη στοματική υγεία, τότε το όπλο του είναι οι χειρολαβές. Και όπως μας λέγανε και στο στρατό, το όπλο σου πρέπει να το γνωρίζεις, να το προσέχεις και γιατί όχι να το αγαπάς! Ιδίως δε όταν το κόστος αγοράς νέων ...όπλων είναι σημαντικό!

Ξεκινώντας από τη βασική διάκριση των χειρολαβών σε υψηλών και χαμηλών ταχυτήτων, θα θέλαμε να επισημάνουμε ότι οι πρώτες αφενός είναι πιο επιρρεπείς σε βλάβες, αφετέρου είναι και πιο ακριβές! Αυτό δεν σημαίνει βέβαια ότι τα άλλα είδη των χειρολαβών δεν χρειάζονται την προσοχή μας. Είτε πρόκειται για υψηλές, είτε για χαμηλές, είτε για μειωτικές, για φωτεινές ή μη, για εσωτερικού ή εξωτερικού σπρέι (οι του εξωτερικού σπρέι είναι πιο φθηνές), με push-button ή ελέτα (πιο εύχρηστες είναι με push-button, ενώ η ελέτα χαλάει ευκολότερα), ΟΛΕΣ οι χειρολαβές θέλουν καθημερινά την συντήρησή τους και μάλιστα μια ώρα ...δύσκολη την ώρα που κατακουρασμένοι είσαστε έτοιμοι να φύγετε από το ιατρείο!!!

Φροντίζουμε για να ...έχουμε!

Οι χειρολαβές θα πρέπει να λαδώνονται καθημερινά. Αυτό πρέπει να γίνεται πριν και μετά

την αποστείρωση τους σε αυτόκαυστο. Ανεξαρτήτως του τύπου τους παίρνουν τα ίδια λάδια, εκτός από κάποιες που παίρνουν γράσσο. Ανάλογα με τον τύπο της χειρολαβής θα χρειαστούμε και τον ειδικό αντάπτορα.

Κατά την χρήση των χειρολαβών θα πρέπει να είμαστε ιδιαίτερα προσεκτικοί, καθώς μια πτώση τους μπορεί να τους προκαλέσει σοβαρή βλάβη, τόσο στη κεφαλή όσο και στο σώμα (σασί).

Εάν η χειρολαβή σας έχει πρόβλημα μπορεί κατά τη χρήση της να ακούγονται περίεργοι ήχοι (σαν γρατζούνισμα), ή να βλέπετε την εγγλυφίδα να γυρνά έκκεντρα. Σε αυτές τις περιπτώσεις θα πρέπει να την αναλάβει εξειδικευμένος τεχνικός. Οι περισσότερες βλάβες στις χειρολαβές αφορούν τα ρουλεμάν ή τα τσοκ.

Να έχετε υπόψη σας ότι ο χρόνος ζωής μιας χειρολαβής εξαρτάται και από την ποιότητά της.

*Για περισσότερες διευκρινίσεις μπορείτε να επικοινωνήσετε μαζί μας στο **210 7777936** ή να μας στείλετε τις απορίες σας στο **unimedica.hellas@gmail.com***

Αναζήτησεις Λόγου και Τέχνης

Του **Γεράσιμου Δουβίτσα** Αναπληρωτή Καθηγητή Οδοντιατρικής Σχολής ΕΚΠΑ

Έλληνες Ποιητές 20ου αιώνα 7

Μανόλης Αναγνωστάκης
(1925 – 2005)



Ένας από τους κορυφαίους ποιητές της πρώτης μεταπολεμικής γενιάς. Ποιητής με πολιτική συνείδηση, φυλακίστηκε και καταδικάσθηκε σε θάνατο για τις ιδέες του και χαρακτηρίστηκε ως ο «ποιητής της ήττας», καθώς με τους στίχους του εξέφρασε τη διάψευση των οραμάτων της Αριστεράς. Το ποιητικό του έργο καθόρισε την ομάδα των στρατευμένων ποιητών της μεταπολεμικής ποίησης.

Ο Μανόλης Αναγνωστάκης γεννήθηκε στη Θεσσαλονίκη στις 9 Μαρτίου του 1925. Σπούδασε Ιατρική και ειδικεύτηκε ως ακτινολόγος στη Βιέννη (1955-1956). Άσκησε το επάγγελμα του ακτινολόγου στη Θεσσαλονίκη και το 1978 μετεγκαταστάθηκε στην Αθήνα.

Πήρε μέρος στην Αντίσταση ως στέλεχος της ΕΠΟΝ στο Πανεπιστήμιο Θεσσαλονίκης. Για την πολιτική του δράση στο φοιτητικό κίνημα φυλακίστηκε στο διάστημα 1948-1951, ενώ το 1949 καταδικάστηκε σε θάνατο από έκτακτο στρατοδικείο.

Εμφανίστηκε στη λογοτεχνία το 1942 από το περιοδικό «Πειραϊκά Γράμματα». Εκτελώντας χρέη και αρχισυντάκτη, το 1944 συνεργάστηκε με το φοιτητικό περιοδικό «Ξεκίνημα», πόλο συσπείρωσης των προοδευτικών νέων λογοτεχνών της πόλης, και το 1945 εξέδωσε με δικά του έξοδα την πρώτη του ποιητική συλλογή με τίτλο *«Εποχές»*. Αν και προχώρησε στην έκδοση μιας σειράς ποιητικών συλλογών τις επόμενες δεκαετίες, θα έπρεπε να περιμένει ως το 1979, σχεδόν 35 χρόνια μετά την πρώτη έκδοση του βιβλίου του, ώστε να δει να τυπώνεται η συγκεντρωτική έκδοση των ποιημάτων του χωρίς δικά του έξοδα.

Δημοσίευσε ποιήματα και κριτικά σημειώματα σε πολλά περιοδικά, ενώ είχε και πυκνή παρουσία στην εφημερίδα «Αυγή», με κείμενα για θέματα λογοτεχνικά και πολιτικά. Εξέδωσε το περιοδικό «Κριτική» (Θεσσαλονίκη, 1959-1961), υπήρξε μέλος της εκδοτικής ομάδας των «Δεκαοκτώ κειμένων» (1970), των «Νέων Κειμένων» και του περιοδικού «Η Συνέχεια» (1973).

Τα ποιήματα που ο Μανόλης Αναγνωστάκης άφησε πίσω του δημοσιευμένα είναι 88 και γράφτηκαν από το 1941 έως το 1971. Από το 1979 που κυκλοφόρησε ο συγκεντρωτικός τόμος των ποιημάτων του, και από το 1983 που κυκλοφόρησε ιδιωτικά το αυτοβιογραφικό σχόλιο «Υ.Γ.» δεν υπήρξε καμία δημόσια παρέμβασή του.

«Στο αλλοιωμένο τοπίο της εποχής μας δεν θα ξαναγράψω», είχε ξεκαθαρίσει, γιατί «το έργο μου το ολοκλήρωσα. Επιλέγω τη σιωπή». Ίσως επειδή, όπως είχε πει σε μία από τις σπάνιες συνεντεύξεις του, *«η ποίηση είναι έργο της νεότητας. Χρειάζεται ενθουσιασμό, αυταπάτες, ψευδαισθήσεις. Αυτά τα έχουν οι νέοι. Όσο μεγαλώνεις, κατέχεις καλύτερα τα μέσα σου. Γίνεσαι τεχνίτης, αλλά ένα ποίημα δεν χρειάζεται να είναι τέλειο για να είναι καλό»*.

Ο Αναγνωστάκης είχε προαναγγείλει τη σιωπή του με τους στίχους:

Το θέμα είναι τώρα τι λες.
Καλά φάγαμε, καλά ήπιαμε.
Καλά τη φέραμε τη ζωή μας ως εδώ.
Μικροζημίες και μικροκέρδη συμψηφίζοντας.
Το θέμα είναι τώρα τι λες. (Στόχος, 1970)

Ποιήματά του μεταφράστηκαν στα αγγλικά, γαλλικά, γερμανικά, ιταλικά, ενώ μελοποιήθηκαν από συνθέτες, όπως ο Μίκης Θεοδωράκης, ο Θάνος Μικρούτσικος, ο Μιχάλης Γρηγορίου, ο Γιάννης Μαρκόπουλος και ο Δημήτρης Παπαδημητρίου. Τιμήθηκε με το Κρατικό Βραβείο Ποίησης (1986) και το Μεγάλο Βραβείο Λογοτεχνίας (2002), ενώ αναγορεύτηκε επίτιμος διδάκτορας του πανεπιστημίου Θεσσαλονίκης.

Το πιο γνωστό του ποίημα ήταν το *Μιλώ*, που μελοποίησε ο Μίκης Θεοδωράκης.

Η ποίηση του Μανόλη Αναγνωστάκη δεν είναι απαισιόδοξη. Όσο κι αν οι στίχοι του φτάνουν κάποτε στην απελπισία, στο βάθος του ορίζοντα διακρίνεται ένα φως που μοιάζει περισσότερο με την αναλαμπή της αυγής και λιγότερο με το λυκόφως. Η δύναμη του ποιητικού του έργου, υπερβαίνοντας τις κομματικές ταμπέλες, κατάφερε να εκφράσει την αβεβαιότητα, την αποξένωση, αλλά και τις ελπίδες μιας ολόκληρης εποχής.

Έφυγε από τη ζωή τα ξημερώματα της 23ης Ιουνίου 2005, καταβεβλημένος από χρόνια αναπνευστικά και καρδιαγγειακά προβλήματα.

Λογοτεχνικό ανθολόγιο
- *Άγιαξ, για πάντα Άγιαξ*
- *Άρχισε μια σιγανή βροχή…*
- *Επιτύμβιον*
- *Θεσσαλονίκη, μέρες του 1969 μ.Χ.*
- *Μιλώ*
- *Νέοι της Σιδώνος, 1970*
- *Προσχέδιο δοκιμίου πολιτικής αγωγής*
- *Φοβάμαι*
- *Χάρης 1944*

Ποιητική

-Προδίδετε πάλι τὴν Ποίηση, θὰ μοῦ πεῖς,
Τὴν ἱερότερη ἐκδήλωση τοῦ Ἀνθρώπου
Τὴ χρησιμοποιεῖτε πάλι ὡς μέσον, ὑποζύγιον
Τῶν σκοτεινῶν ἐπιδιώξεών σας
Ἐν πλήρει γνώσει τῆς ζημιᾶς ποὺ προκαλεῖτε
Μὲ τὸ παράδειγμά σας στοὺς νεωτέρους.

-Τὸ τί δὲν πρόδωσες ἐσὺ νὰ μοῦ πεῖς
Ἐσὺ κι οἱ ὅμοιοί σου, χρόνια καὶ χρόνια,
Ἕνα πρὸς ἕνα τὰ ὑπάρχοντά σας ξεπουλώντας
Στὶς διεθνεῖς ἀγορὲς καὶ τὰ λαϊκὰ παζάρια
Καὶ μείνατε χωρὶς μάτια γιὰ νὰ βλέπετε, χωρὶς ἀφτιὰ
Ν᾽ ἀκοῦτε, μὲ σφραγισμένα στόματα καὶ δὲ μιλᾶτε.
Γιὰ ποιὰ ἀνθρώπινα ἱερὰ μᾶς ἐγκαλεῖτε;

Ξέρω: κηρύγματα καὶ ρητορεῖες πάλι, θὰ πεῖς.
Ἔ ναὶ λοιπόν! Κηρύγματα καὶ ρητορεῖες.

Σὰν πρόκες πρέπει νὰ καρφώνονται οἱ λέξεις

Νὰ μὴν τὶς παίρνει ὁ ἄνεμος.

Ὁ Οὐρανός

Πρῶτα νὰ πιάσω τὰ χέρια σου
Νὰ ψηλαφίσω τὸ σφυγμό σου
Ὕστερα νὰ πᾶμε μαζὶ στὸ δάσος
Ν᾽ ἀγκαλιάσουμε τὰ μεγάλα δέντρα
Ποὺ στὸν κάθε κορμὸ ἔχουμε χαράξει
Ἐδῶ καὶ χρόνια τὰ ἱερὰ ὀνόματα
Νὰ τὰ συλλαβίσουμε μαζὶ
Νὰ τὰ μετρήσουμε ἕνα-ἕνα
Μὲ τὰ μάτια ψηλὰ στὸν οὐρανὸ σὰν προσευχή.

Τὸ δικό μας τὸ δάσος δὲν τὸ κρύβει ὁ οὐρανός.

Δὲν περνοῦν ἀπὸ δῶ ξυλοκόποι.

Αργύρης Χιόνης
(1943 – 2011)



Ο Αργύρης Χιόνης, ποιητής και συγγραφέας, γεννήθηκε στην Αθήνα, στα Σεπόλια, από γονείς νησιώτες, εσωτερικούς μετανάστες. Στα δεκατέσσερά του, άρχισε να γράφει ποιήματα σε έμμετρο και ομοιοκατάληκτο στίχο, μιμούμενος τις μαντινάδες και τα αποσπάσματα από τον Ερωτόκριτο, που η Κρητικιά μητέρα του τραγουδούσε. Μπήκε πολύ νωρίς στη βιοπάλη γι' αυτό τελείωσε Νυχτερινό Γυμνάσιο (2ο Νυχτερινό Γυμνάσιο Αθηνών).

Εμφανίστηκε στα γράμματα με ποιήματα που δημοσίευσε το 1963 στο περιοδικό «Δωδέκατη Ώρα» και το 1964 στη Νέα Εστία. Το 1966, σε ηλικία 23 ετών, εκδίδεται η πρώτη του ποιητική συλλογή, τις *«Απόπειρες φωτός»*.

Το 1967, λίγο μετά την εγκαθίδρυση της δικτατορίας, έφυγε στο εξωτερικό. Πρώτος σταθμός ήταν το Παρίσι όπου, εργαζόμενος σκληρά για το βιοπορισμό του (ως λαντζιέρης, φορτοεκφορτωτής κλπ.), ξεκίνησε να παρακολουθεί βραδινά μαθήματα γαλλικών.

Στις αρχές του 1968, ποιήματά του μεταφράστηκαν και δημοσιεύτηκαν σε έγκυρα ολλανδικά λογοτεχνικά περιοδικά. Λίγο μετά τα γεγονότα του Μάη του '68 η μεταφράστριά του στην Ολλανδία, Maria Blijstra και ο σύζυγός της, ο συγγραφέας Rein Blijstra, παλιοί φίλοι του Καζαντζάκη και λάτρεις της Ελλάδας, επισκέφθηκαν το Παρίσι για ένα λογοτεχνικό συνέδριο, οπότε και συναντήθηκαν για πρώτη φορά μαζί του και τον προσκάλεσαν στο Άμστερνταμ. Μετά από δεκαπέντε περίπου μέρες ο Αργύρης Χιόνης επιχείρησε το ταξίδι αυτό με πολλές δυσκολίες. Στο σπίτι των Blijstra, γνωρίστηκε με τον ελληνιστή καθηγητή του Πανεπιστημίου Arnold van Gemert και την ελληνίδα γυναίκα του, που του πρότειναν να εγκατασταθεί μόνιμα στην Ολλανδία υποσχόμενοι να του βρουν δουλειά. Ο Α. Χιόνης επέστρεψε στο Παρίσι και λίγους μήνες αργότερα έλαβε μήνυμα από Ολλανδία ότι βρέθηκε δουλειά σ' έναν εκδότη κλασικών κειμένων, οπότε έφυγε πάλι για το Άμστερνταμ.

Στο Άμστερνταμ έζησε τα επόμενα οκτώμισι χρόνια. Στην αρχή δούλεψε σκληρά, τόσο για τον βιοπορισμό όσο και για την εκμάθηση της γλώσσας. Του χορηγήθηκε υποτροφία για γράψιμο από την Εταιρεία Συγγραφέων, έγινε δεκτός στους λογοτεχνικούς κύκλους και απέκτησε πρόσβαση στα λογοτεχνικά περιοδικά. Στο εξωτερικό εκδόθηκαν δύο βιβλία του (*«Σχήματα Απουσίας»* και *«Μεταμορφώσεις»*) ενώ βραβεύτηκαν δύο θεατρικά έργα του *«Ο Ρήτορας»* και *«Αυτός εκτός και εντός του κοστουμιού του»*, σε διαγωνισμό που είχαν προκηρύξει για τις Κάτω Χώρες ο θεατρικός οργανισμός Sater και το λογοτεχνικό περιοδικό Soma, το 1971. Τελικά διορίστηκε δάσκαλος ελληνικών στο Λαϊκό Πανεπιστήμιο και παράλληλα εγγράφηκε, με κρατική υποτροφία, στη Σχολή Ιταλικής Φιλολογίας του Πανεπιστημίου του Άμστερνταμ.

Το 1977 επέστρεψε στην Ελλάδα όπου δούλεψε ως μεταφραστής, συνέγραψε μια σειρά

παιδικών εκπομπών για το ραδιόφωνο και έκανε ένα ταξίδι στις ΗΠΑ, εκπροσωπώντας την Ελλάδα στο ετήσιο Διεθνές Συγγραφικό Πρόγραμμα του Πανεπιστημίου της Iowa.
Το 1982 προσλήφθηκε, κατόπιν διαγωνισμού, ως μεταφραστής στο Συμβούλιο της Ευρωπαϊκής Ένωσης και εγκαταστάθηκε στις Βρυξέλλες για τα επόμενα δέκα χρόνια.
Το 1992 παραιτήθηκε από τη θέση αυτή και αποσύρθηκε στο Θροφαρί, ένα μικρό χωριό της ορεινής Κορινθίας, όπου ασχολήθηκε ως το τέλος της ζωής του μόνο με την καλλιέργεια της γης και της ποίησης.
Ποιήματα και πεζογραφήματά του έχουν μεταφραστεί και δημοσιευτεί στα αγγλικά, γαλλικά, ιταλικά, γερμανικά, ολλανδικά, σερβοκροατικά και ρουμάνικα. Υπήρξε μέλος της Εταιρείας Ελλήνων Συγγραφέων.

Τα τελευταία 20 χρόνια (από το 1992) έζησε σ΄ένα μικρό χωριό, της ορεινής Κορινθίας, ως αγρότης και συγγραφέας, αλλά πέθανε - από οξύ έμφραγμα του μυοκαρδίου - στην Αθήνα όπου βρέθηκε, όπως κάθε χρόνο, για να περάσει με φίλους τα Χριστούγεννα του 2011.

Ποίηση:
• *Απόπειρες φωτός.* Αθήνα, Δωδεκάτη ώρα, 1966.
• *Σχήματα Απουσίας.* Αθήνα, Αρίων, 1973.
• *Μεταμορφώσεις.* έκδοση του ιδίου, Αθήνα 1974.
• *Τύποι ήλων.* Θεσσαλονίκη, Εγνατία / Τραμ, 1978.
• *Λεκτικά τοπία.* Αθήνα, Καστανιώτης 1983.
• *Σαν τον τυφλό μπροστά στον καθρέφτη.* Αθήνα, Υάκινθος, 1986.
• *Εσωτικά τοπία.* Αθήνα, Νεφέλη, 1991, 1999.
• *Ο ακίνητος δρομέας.* Αθήνα, Νεφέλη, 1996, 2000.
• *Ιδεογράμματα.* Θεσσαλονίκη, Τα τραμάκια, 1997.
• *Τότε που η σιωπή τραγούδησε και άλλα ασήμαντα περιστατικά.* Αθήνα, Νεφέλη, 2000.
• *Στο υπόγειο.* Αθήνα, Νεφέλη, 2004.
• *Η φωνή της σιωπής: Ποιήματα 1966-2000.* Αθήνα, Νεφέλη, 2006.
• *Μέρες ποίησης* [συλλογικό έργο]. Αθήνα, Γαβριηλίδης, 2007.
• *Ό,τι περιγράφω με περιγράφει,* Ποίηση δωματίου Αθήνα, Γαβριηλίδης, 2010.
• *Παίγνια* [συλ. έργο]. Αθήνα, Futura, 2011.

Αφηγήματα:
• *Ιστορίες μιας παλιάς εποχής που δεν ήρθε ακόμα.* Αθήνα, Αιγόκερως, 1981.
• *Ο αφανής θρίαμβος της ομορφιάς.* Αθήνα, Πατάκης, 1995.
• *Τρία μαγικά παραμύθια.* Αθήνα, Πατάκης, 1998.
• *Όντα και μη όντα.* Αθήνα, Γαβριηλίδης, 2006.
• *Περί αγγέλων και δαιμόνων.* Αθήνα, Γαβριηλίδης, 2007.
• *Το οριζόντιο ύψος και άλλες αφύσικες ιστορίες.* Αθήνα, Κίχλη, 2008.
• *Το μήνυμα και άλλες δύο φάρσες - Ο ρήτορας ή ο κανιβαλισμός: Αυτός εκτός και εντός του κοστουμιού του* (τρία μονόπρακτα). Αθήνα, Κίχλη, 2009.
• *Έχων σώας τας φρένας και άλλες τρελές ιστορίες*, εκδόσεις Κίχλη 2011,

Παρουσία πρώτη

Κρυώνατε
και σας έντυσα τα ρούχα μου·
πεινούσατε
και σας τάισα τις σάρκες μου·
διψούσατε
και σας πότισα το αίμα μου.
Κι όταν ντυθήκατε και χορτάσατε,
ζητήσατε τραγούδι
κι εγώ σας έδωσα τα κόκαλά μου
και τα κάνατε φλογέρες·
μα ήταν αδέξια τα χείλη σας
και το τραγούδι βγήκε
παγερό και πένθιμο
κι αρχίσατε να κλαίτε
και να βρίζετε…
Κι όμως
δεν κράτησα για μένα τίποτα
έξω απ' την ηδονή
της προσφοράς.
Μη μου την παίρνετε.

Πληρωμή

Στη μέση του μεσημεριού
η δίψα σου·
στης δίψας σου τη μέση
ένα πηγάδι
δίχως νερό,
γιομάτο σαύρες
και ψοφίμια.
Κι έσκυψες
πάνω σαπ' το πηγάδι
κι έκλαψες
κι εκείνο σου 'πε,
«ευχαριστώ για τη δροσιά».

Πορεία

Πάρτε το λείψανο από δω
κι αλλάξτε γρήγορα
σεντόνια.
Θα' ρθεί σε λίγο
νιόπαντρο ζευγάρι
και πάνω στο κρεβάτι αυτό
θ' αγκαλιαστεί.
Μ' άσπρους λεμονανθούς
διώξτε της αποσύνθεσης την μπόχα
κι ανοίξτε τα παράθυρα
για να σβηστούν τα νεκροκέρια.
Πριν να σαπίσει
ο στερνός ο στεναγμός,
ν' αναστηθεί καινούργιο γέλιο·
πριν μας κερδίσει
ο καημός
να γεννηθεί καινούργια ελπίδα.

Ενημερωθείτε για τις νέες τιμές μας!!!

DentsplySirona Implants, XiVE, Ankylos, Astra Tech EV

Αυθεντικά κολοβώματα. Πραγματικά αποτελέσματα!!!

Δουλεύοντας με επιστημονική ακρίβεια σημαίνει ότι όλες οι παράμετροι μετρούνται και υπολογίζονται, ώστε να σχεδιαστούν, με απόλυτη συνέπεια ως προς τις βιολογικές και μηχανικές αρχές, τα εξαρτήματα των εμφυτευματικών συστημάτων **DentsplySirona Impaints** με απώτερο σκοπό την **άριστη συμπεριφορά και αποτέλεσμα.**
Αντικαθιστώντας ένα αυθεντικό κολόβωμα με ένα αντίγραφο διακυβεύεται η ποιότητα και η αξιοπιστία της θεραπείας σας. Τα αυθεντικά κολοβώματα της **DentsplySirona Implants,** συμπεριλαμβανομένων και των εξατομικευμένων κολοβωμάτων **Atlantis**, προσφέρουν την **ακρίβεια** και την **ασφάλεια** που χρειάζεστε, **προστατεύοντας την φήμη και το συμφέρον του ιατρείου σας. Γιατί η λεπτομέρεια κάνει τη διαφορά!!!**

Dentsply Sirona Implants Warranty

Δ.ΜΑΥΡΑΕΙΔΟΠΟΥΛΟΣ Α.Ε.
ΟΔΟΝΤΙΑΤΡΙΚΑ ΕΙΔΗ
ΤΖΩΡΤΖ 12, ΑΘΗΝΑ 106-77, τηλ.: 210 3830432, 210 3837334
e-mail: mavraid@otenet.gr, Web: www.mavraidopoulos.gr

Dentsply Sirona Implants

International Dental Publications

Odontiatriko Vima will be presenting in each issue some of the most popular books from Quintessence Publishing.
For further information please contact Odontiatriko Vima, tel.: **210 3814939**, e-mail: odvima@otenet.gr

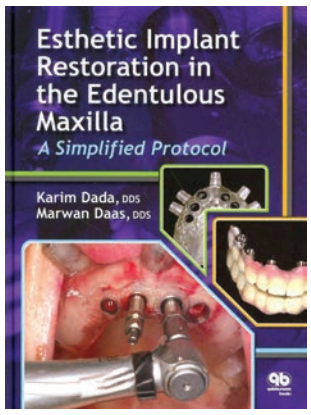

Esthetic Implant Restoration in the Edentulous Maxilla
A Simplified Protocol
Karim Dada | Marwan Daas

Based on clinical, radiographic, and computer analysis, the simplified clinical protocols described in this book represent a revolution in the esthetic rehabilitation of the edentulous maxilla that limits postoperative difficulties for the patient.
©2014, 216 pp, **€131**

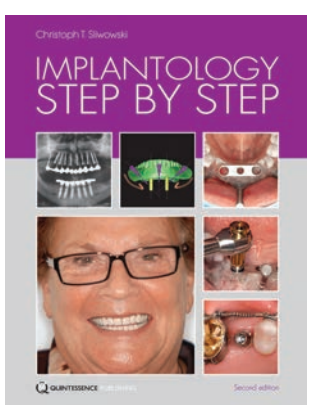

Implantology Step by Step
Christoph T. Sliwowski

Implantology Step-by-Step, a consistently practice-oriented, instruction-based and illustrated technical textbook, has provided guidance and help to a whole generation of dentists venturing into the field of dental implant treatment. This successful and popular work is now appearing in a fully revised and extended second edition, translated into English.
©2015, 592 pp, **€200**

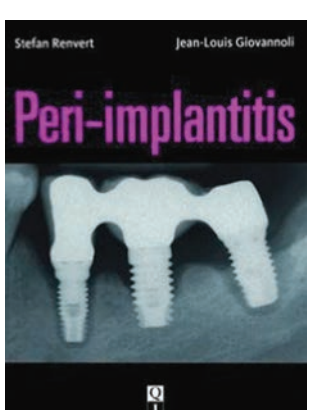

Peri-Implantitis
Stefan Renvert | Jean-Louis Giovannoli

This book positions peri-implantology as an emerging discipline and provides a comprehensive discourse on the etiology, clinical features, and diagnosis of peri-implantitis and implant mucositis. Based on more than a decade of dedicated research and clinical focus on peri-implantology, this book presents predictable surgical and nonsurgical protocols that go beyond the current treatment guidelines that were largely adapted from therapies for periodontal disease. The authors summarize the current research on peri-implantitis and outline the steps for effective early diagnosis. By focusing on identifying the multiple risk factors, the authors provide an effective paradigm for preventing peri-implant infection in everyday practice.
©2012, 272 pp, **€169**



Mucogingival Esthetic Surgery
Giovanni Zucchelli

This beautifully illustrated book explains the art and science of esthetic surgical techniques on the mucogingiva around natural teeth and implants. The author draws upon his extensive experience to show readers how to diagnose and treat mucogingival defects, with detailed coverage of the diagnosis of and the surgical options for covering varying degrees of gingival recession. The text features protocols for the treatment and preparation of root caries and noncarious lesions as well as the surgical procedures to cover exposed root surfaces and increase the volume of the affected gingiva. Throughout, the author places special emphasis on minimizing patient recovery time and postoperative discomfort while achieving the patient's esthetic goals to the best extent possible. This comprehensive volume is a must-read for those seeking to learn or refine mucogingival surgery techniques.
©2013, 830 pp, **€318**

Plastic-Esthetic Periodontal and Implant Surgery
A Microsurgical Approach
Otto Zuhr | Marc Hürzeler

The authors blend scientific knowledge and practical experience to provide a comprehensive overview of the principles, indications, and clinical techniques of plastic-esthetic periodontal and implant microsurgery. The microsurgical procedures presented in the book are explained step by step in meticulously illustrated case examples. Checklists for the necessary materials, instruments, and work steps are added to facilitate practical implementation of the microsurgical procedures. The authors provide instructions on how to manage all major complications for each procedure.
©2012, 872 pp, **€339**

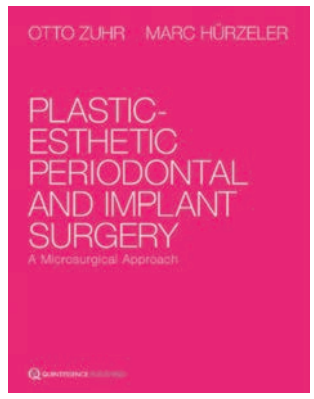

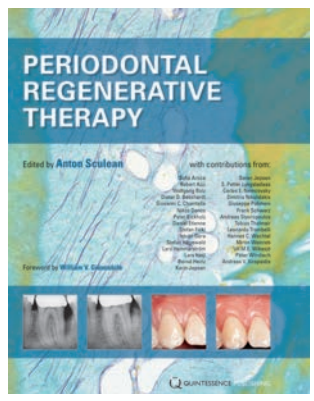

Periodontal Regenerative Therapy
Anton Sculean

This book presents an overview of the use of contemporary regenerative techniques in the treatment of periodontal osseous and soft tissue defects. The authors present effective treatment paradigms that incorporate biologic concepts and biomaterial enhancements with predictable surgical techniques.
©2010, 304 pp, **€167**

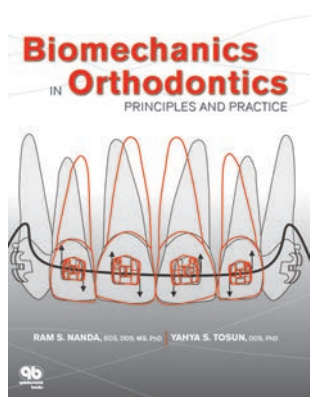

Biomechanics in Orthodontics Principles and Practice
Ram S. Nanda | Yahya S. Tosun

Correct application of the principles of bio- mechanics leads to highly efficient and successful orthodontic treatment; a lack of proper understanding produces ineffectual systems that may even lead to collateral tissue damage. In addition, knowledge about the properties of the latest wire, bracket, and bonding materials and designs is a key factor in the configuration of successful orthodontic appliances. This essential book introduces students of orthodontics to the evolution of orthodontic technology and the properties of orthodontic materials and outlines the essential mechanical principles behind successful orthodontic treatment.
©2010, 168 pp, **€103**

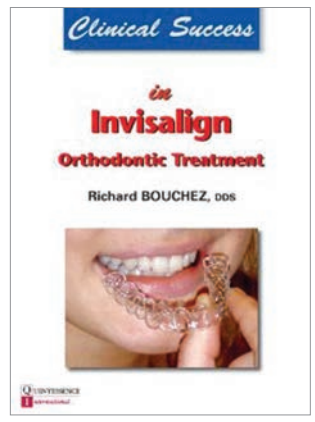

Clinical Success in Invisalign Orthodontic Treatment
Richard Bouchez

The author introduces the reader to essentials of Invisalign, from the biomechanics of thermoformed plastic aligners to the ClinCheck 3D simulation software, which allows the clinician to program in advance the velocity and direction of tooth movements; amount and frequency of force; anchorage; and available space necessary for the planned movements. Clinical results are shown using the Invisalign system alone and in conjunction with other orthodontic treatments.
©2011, 138 pp, **€94**



Manual of Wire Bending Techniques
E. Nakajima

This manual presents the techniques of customized wire bending, including trimming of casts; selection of pliers; the first-order bends (in or out), second-order bends (up or down), and third-order bends (torque); and optimal methods of adjustment during orthodontic treatment.
©2010, 96 pp, **€90**

Early-Age Orthodontic Treatment
Aliakbar Bahreman

This book presents readers with the information necessary to understand the morphogenesis of orthodontic problems, to differentiate among various conditions, and to apply early intervention approaches to optimal effect. This book cuts through the controversy surrounding early versus late treatment and shows that clinicians must decide on a case-by-case basis when to provide orthodontic treatment.
©2013, 436 pp, **€150**





Advanced CBCT for Endodontics
Technical Considerations, Perception, and Decision-Making
John Khademi

This book encourages endodontists to develop a sound technical and theoretical understanding of CBCT. The authors compare the capabilities of modern CBCT imaging with traditional radiography and also present vital information about image interpretation and perception to increase competence and confidence in CBCT interpretation and minimize overdiagnosis and subsequent overtreatment.
Contents: Introduction • Technical Considerations with Cone Beam Imaging • Perception and Cognition • Decision-Making in Radiology • Implementing CBCT in Endodontic Practice Bibliography
©2017, 352 pp, **€156**



Best Practices in Endodontics
A Desk Reference
Richard S. Schwartz | Venkat Canakapalli

This book is a compilation of practical information shared by some of the finest clinical endodontists in the world. Most of the chapters are short and focus on how to perform a single clinical procedure. They are written in simple language with ample photographic support. This book provides guidance for most common endodontic procedures but also for some procedures that are less common, such as how to treat teeth containing Russian Red; surgical extrusion; root submergence; and decompression. Because most of the procedures described are performed under a dental operating microscope, there are chapters on operatory design for microscopic endodontics, microscope ergonomics for the doctor and assistant, and how to set up and use a microscope for photography and video documentation. In addition, two chapters are devoted exclusively to understanding and applying CBCT imaging. Written at a specialist level, the book serves as a desk reference for clinical procedures and as a daily practical guide, but it contains information that is useful to anyone who aspires to perform endodontics at a high level.
©2015, 336 pp, **€ 142**

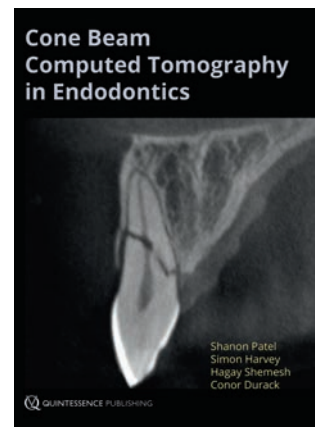

Cone Beam Computed Tomography in Endodontics
Shanon Patel | Simon Harvey | Hagay Shemesh | Conor Durack

In recent years, cone beam computed tomography (CBCT) has become much more widely available and utilised in all aspects of dentistry, including endodontics. Cone Beam Computed Tomography in Endodontics is designed to inform readers about the appropriate use of CBCT in endodontics, and enhance their clinical practice with this exciting imaging modality.
Contents: 1. The Limitations of Conventional Radiography and Adjunct Imaging Techniques. 2. Radiation Physics. 3. Cone Beam Computed Tomography. 4. Using CBCT: Dose, Risks and Artefacts. 5. Dentoalveolar Anatomy. 6. Assessment of Root Canal Anatomy. 7. Apical Periodontitis. 8. Non-surgical and Surgical Retreatment. 9. Traumatic Dental Injuries. 10. Root Resorption. 11. Vertical Root Fractures
©2016, 144 pp, **€93**

dental
THESSALONIKI
2019

23-24 ΝΟΕΜΒΡΙΟΥ 2019

Διεθνές Εκθεσιακό & Συνεδριακό Κέντρο Θεσσαλονίκης

ΠΕΡΙΠΤΕΡΟ 12

Περισσότερες πληροφορίες

www.expodent.gr

facebook.com/dentalexpogreece

Dentsply Sirona

THE DENTAL SOLUTIONS COMPANY™

MADE IN GERMANY

Orthophos S*

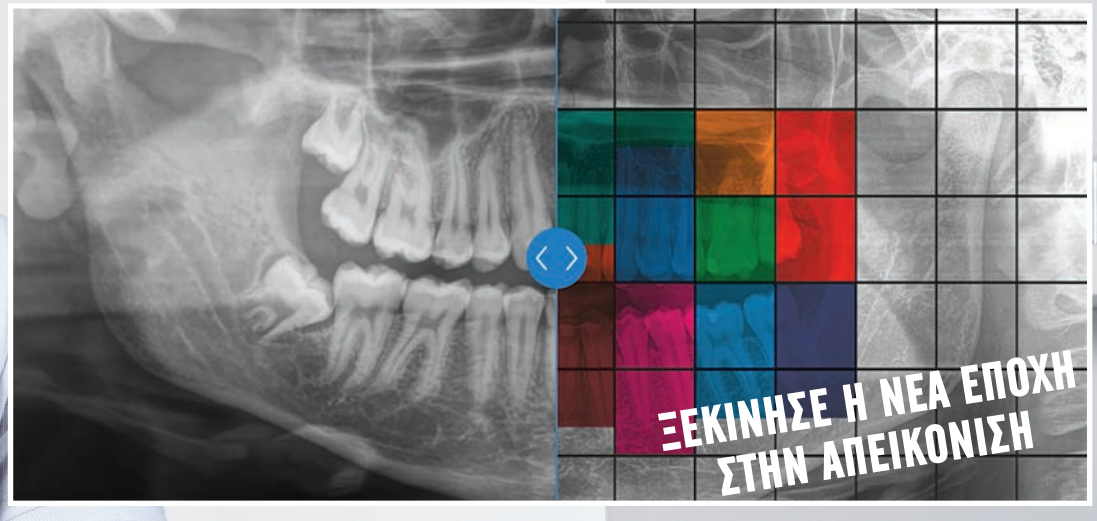

Τι με οδηγεί? Τα καλύτερα αποτελέσματα!

Το Primescan είναι η απάντησή μου

Δρ Βέρενα Φρέιερ, Οδοντίατρος

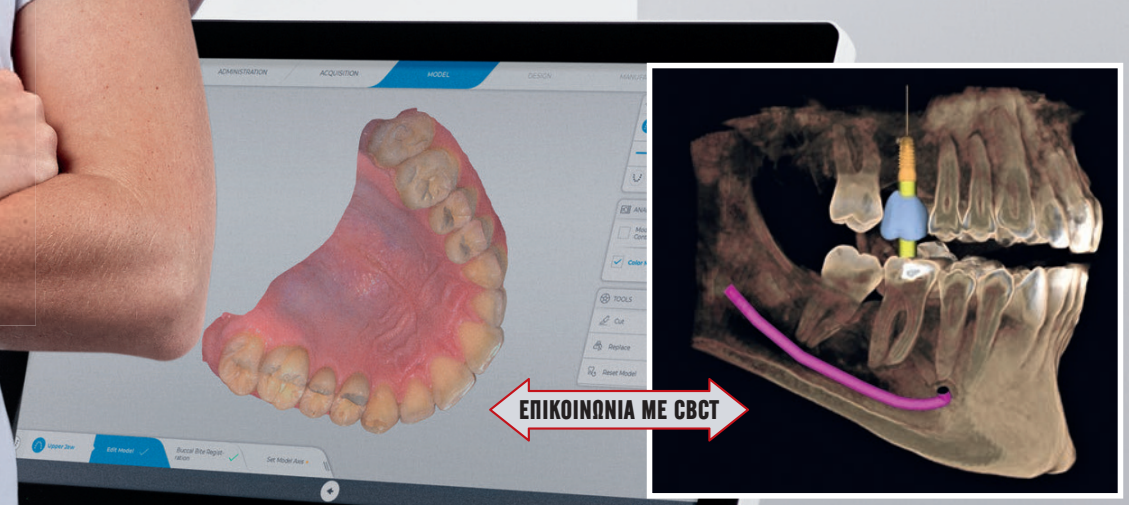

Ενδοστοματικό scanner τελευταίας γενιάς ψηφιακού αποτυπώματος

- 50.000 images/sec
- Νέος smart pixel sensor
- 1 εκ Data/sec
- Ασυναγώνιστο βάθος σάρωσης 20mm
- Το μεγαλύτερο εύρος σάρωσης 16X16mm
- Οθόνη & πληκτρολόγιο αφής

*The Orthophos creates several thousand individual images in one rotation and automatically recognizes the areas in which the jaw is optimally positioned.

Dentsply Sirona

DENTICA

- **ΑΘΗΝΑ:** Τετραπόλεως 4-8, τηλ.: 210 7488333
- **ΘΕΣΣΑΛΟΝΙΚΗ:** Τέλλογλου 7, τηλ.: 2310 960441

www.dentica.gr