ISSN: 2585-2868

Οδοντιατρικο Βημα

ΔΙΜΗΝΙΑΙΑ ΕΚΔΟΣΗ | Σκουφά 64 106 80 Αθήνα | Τηλ. 210 3814 939 | Fax 210 3803 327 | e-mail: odvima@otenet.gr | www.odvima.gr | ΜΑΡΤΙΟΣ - ΑΠΡΙΛΙΟΣ 2019 | ΤΕΥΧΟΣ 127

«Δόγματα και αναθεωρήσεις στην Οδοντιατρική»

Ο επιτυχημένος «θεσμός» του Παμπελοποννησιακού Οδοντιατρικού Συνεδρίου επιστρέφει από τις **28 έως και 30 Ιουνίου 2019** στο Λουτράκι, με διοργανωτή τον Οδοντιατρικό Σύλλογο Κορινθίας και συνδιοργανωτές όλους τους Συλλόγους Πελοποννήσου και Αιτωλοακαρνανίας. Με θεματολογία αιχμής, δυνατότητα πρακτικής εξάσκησης των συμμετεχόντων στις νέες τεχνικές και τη συμμετοχή εισηγητών αναγνωρισμένου κλινικού και ακαδημαϊκού επιστημονικού κύρους, το Συνέδριο υπόσχεται να ανταποκριθεί στις προσδοκίες ακόμη και των πιο απαιτητικών συνέδρων.

Το σύνδρομο αποφρακτικής άπνοιας ύπνου:
Μια πάθηση που απαιτεί τη συνεργασία μεταξύ των ειδικών

Η αποφρακτική υπνική άπνοια και το ροχαλητό είναι δύο παθολογικές καταστάσεις που έχουν την ίδια παθοφυσιολογία, αλλά διαφέρουν ως προς τη βαρύτητα. Το σύνδρομο αποφρακτικής άπνοιας πρέπει να αξιολογείται από τους εξειδικευμένους ιατρούς - ιδανικά ταυτόχρονα από πνευμονολόγο και ΩΡΛ - και να τεκμηριώνεται με τη μελέτη ύπνου. Τελευταία, παρατηρείται μια αύξηση στη χρήση των ενδοστοματικών προθέσεων – συσκευών στην αντιμετώπιση του ροχαλητού και της αποφρακτικής υπνικής άπνοιας. Ο οδοντίατρος – χειρουργός στόματος, ο γναθοχειρουργός ή ο ορθοδοντικός είναι οι πλέον κατάλληλοι για την επιλογή του είδους της συσκευής, καθώς και για τη σωστή τοποθέτησή της.

Η επιλογή των ασθενών που είναι πιθανό να ωφεληθούν από τη χρήση των ενδοστοματικών συσκευών είναι δύσκολη και απαιτεί τη συνεργασία του Οδοντιάτρου με τον Ωτορινολαρυγγολόγο και τον Πνευμονολόγο. Στο παρόν άρθρο, η Πνευμονολόγος, κ. **Μαριέττα Τσόπελα**, ο Ωτορινολαρυγγολόγος κ. **Παναγιώτης Κουσούλης** και ο Ορθοδοντικός κ. **Βασίλης Σταθόπουλος**, αναλύουν ο καθένας από τη πλευρά του, το πού ακριβώς έγκειται ο ρόλος της ειδικότητάς τους στη διάγνωση και τη θεραπεία της νόσου, υπογραμμίζοντας τα οφέλη που συνεπάγεται η συνεργασία μεταξύ των ειδικοτήτων για τον ασθενή. *Σελ. 4-10*

Ο M. Sanz μιλά στο «ΟΒ» για το νέο σύστημα ταξινόμησης περιοδοντικών και περιεμφυτευματικών νόσων

Το "ΟΒ" στο περιθώριο του 13ου Συμποσίου Περιοδοντολογίας που διοργάνωσε με μεγάλη επιτυχία η Ελληνική Περιοδοντολογική Εταιρεία (Ε.Π.Ε.) είχε την ευκαιρία να μιλήσει με τον Καθηγητή **Mariano Sanz** για το νέο παγκόσμιο σύστημα ταξινόμησης περιοδοντικών και περιεμφυτευματικών νόσων, το οποίο στοχεύει στην εδραίωση μιας διεθνούς γλώσσας για τη διάγνωση και τη θεραπεία της περιοδοντικής νόσου, βελτιώνοντας τα θεραπευτικά αποτελέσματα για τους ασθενείς. *Σελ. 12-13*

ΕΠΕ: Περιοδοντική θεραπεία και πολυακόρεστα λιπαρά οξέα (ω-3): η συμβολή τους στη λύση της φλεγμονής
Της **Μαρίας Μπαλτά** ..... *Σελ. 16-18*

ΕΚΣΣ: Μελάγχρωση των ούλων
Της **Ελένης Α. Γεωργακοπούλου** ..... *Σελ. 19*

ΕΕΕ: Δυσπλασία τομέων-γομφίων: Αναφορά περιστατικού και σύντομη βιβλιογραφική ανασκόπηση
Των **Σιδηρόπουλου Κωνσταντίνου** και **Σαρρή Κυριάκου** ..... *Σελ. 20-21*

ΙΤΙ: Ανάπτυξη Ιστών για την Τοποθέτηση Οστεοενσωματούμενου Εμφυτεύματος Μέσω Ορθοδοντικής Μετακίνησης
Των **Γεράσιμου Αγγελόπουλου** και **Ευσταθίας Σινανιώτη** ..... *Σελ. 22-24*

Η Ε.Ο.Ε. πάντα στην υπηρεσία της οδοντιατρικής μετεκπαίδευσης

Η **Εταιρεία Οδοντοστοματολογικής Ερεύνης** σε συνεργασία με το **«Οδοντιατρικό Βήμα»** εγκαινιάζουν μία νέα στήλη, στην οποία θα φιλοξενούνται κλινικά θέματα από καταξιωμένα μέλη της Εταιρείας, καθώς και νέα σχετικά με τις επιστημονικές δράσεις και εκδηλώσεις της Εταιρείας. Στο σημερινό, πρώτο άρθρο που φιλοξενείται στη στήλη της Εταιρείας, ο Πρόεδρος της Εταιρείας Οδοντοστοματολογικής Ερεύνης, Αναπλ. Καθηγητής κ. **Ιωάννης Καρούσης** παρουσιάζει μια επισκόπηση των επιτυχημένων εκδηλώσεων της Εταιρείας, ανακοινώνοντας παράλληλα τις νέες επιστημονικές της δράσεις. *Σελ. 14-15*

19ο Παμπελοποννησιακό Οδοντιατρικό Συνέδριο, Λουτράκι, 28-30 Ιουνίου 2019

«Δόγματα και αναθεωρήσεις στην Οδοντιατρική»

Το 19ο Παμπελοποννησιακό Οδοντιατρικό Συνέδριο θα λάβει χώρα από τις 28 έως και 30 Ιουνίου 2019 στις πολυτελείς εγκαταστάσεις του συνεδριακού κέντρου του ξενοδοχείου "Club Hotel Casino Loutraki" με διοργανωτή τον Οδοντιατρικό Σύλλογο Κορινθίας και συνδιοργανωτές όλους τους Συλλόγους Πελοποννήσου και Αιτωλοακαρνανίας.

Με ένα πλούσιο κατευθυνόμενο πρόγραμμα που περιλαμβάνει στρογγυλά τραπέζια, εισηγήσεις και πρακτικά σεμινάρια πάνω σε μια ευρεία θεματολογία, πάντα με τη σφραγίδα κύρους καταξιωμένων ομιλητών, αλλά και τις συνεδρίες των ελεύθερων ανακοινώσεων και επιτοίχιων παρουσιάσεων που δίνουν βήμα στους νέους επιστήμονες, το συνέδριο υπόσχεται να καλύψει τις ανάγκες ακόμη και των πιο απαιτητικών συνέδρων. Τόσο ο Πρόεδρος της Οργανωτικής Επιτροπής, κ. Επαμεινώνδας Κατσούλας όσο και ο Υπεύθυνος του Επιστημονικού Προγράμματος, κ. Ηρακλής

Καρκαζής έχουν καταβάλλει κάθε προσπάθεια για να διοργανώσουν μια άρτια επιστημονικά και οργανωτικά εκδήλωση, ανεβάζοντας ακόμη πιο ψηλά τον πήχη των προσδοκιών για το θεσμό του Παμπελοποννησιακού Συνεδρίου.

Αξίζει να σημειώσουμε ότι Οργανωτική Επιτροπή έχει μεριμνήσει παράλληλα με το πλούσιο επιστημονικό πρόγραμμα του συνεδρίου να προσφέρει και πλούσιες κοινωνικές δραστηριότητες κατά τη διάρκεια της τριήμερης εκδήλωσης, ευελπιστώντας να εξασφαλίσει στους συνέδρους και τα συνοδά μέλη μια ευχάριστη παραμονή στο ειδυλλιακό Λουτράκι.

Παράλληλα, στο πλαίσιο του φετινού 19ου Παμπελοποννησιακού Οδοντιατρικού Συνεδρίου, το «Οδοντιατρικό Βήμα» σε συνεργασία με την Ivoclar Vivadent προσφέρει σε έναν τυχερό που θα παρακολουθήσει τις εργασίες του Συνεδρίου τη δυνατότητα να ταξιδέψει στη Βουδαπέστη και να παρακολουθήσει εντελώς δωρεάν το Διεθνές Συνέδριο για την Αισθητική Οδοντιατρική της Ivoclar Vivadent που θα πραγματοποιηθεί στις 15 και 16 Νοεμβρίου 2019 στο συνεδριακό κέντρο της Βουδαπέστης. Το πακέτο δώρου καλύπτει τη διαμονή, τα αεροπορικά εισιτήρια και το κόστος εγγραφής στο συνέδριο.

Σας περιμένουμε όλους στο Λουτράκι για να θέσουμε από κοινού τις βάσεις μιας ακόμη επιτυχημένης διοργάνωσης του θεσμού του Παμπελοποννησιακού Οδοντιατρικού Συνεδρίου.

Συνέντευξη με τον Πρόεδρο της Οργανωτικής Επιτροπής κ. Επαμεινώνδα Κατσούλα

Κύριε Κατσούλα πως αισθάνεστε που διοργανώνετε και πάλι ένα Παμπελοποννησιακό Συνέδριο;

Νοιώθω ιδιαίτερη τιμή που αναλαμβάνω και πάλι μετά από 9 χρόνια τη διοργάνωση ενός μεγάλου περιφερειακού συνεδρίου, όπως είναι το Παμπελοποννησιακό Οδοντιατρικό Συνέδριο, αλλά και την ευθύνη της επιτυχημένης διεξαγωγής του. Ως πρόεδρος ενός συλλόγου με έντονη και αναγνωρισμένη δραστηριότητα στη διοργάνωση επιστημονικών εκδηλώσεων και με τη βοήθεια των μελών του διοικητικού μας συμβουλίου και της οργανωτικής επιτροπής, ελπίζω ότι θα ανταποκριθώ στις προσδοκίες όλων μας για ένα ξεχωριστό συνέδριο.

Τη σημερινή εποχή πιστεύετε στην αναγκαιότητα διοργάνωσης επιστημονικών συνεδρίων;

Η μακρόχρονη οικονομική κρίση φτωχοποίησε μεγάλα τμήματα της κοινωνίας, ενώ καταδίκασε στην ανεργία και οδήγησε στη μετανάστευση αρκετούς νέους επιστήμονες. Στη μεταβατική περίοδο που διανύουμε είναι εμφανείς οι επιπτώσεις της κρίσης στη στοματική υγεία του ελληνικού πληθυσμού, ιδιαίτερα των οικονομικά ασθενέστερων κοινωνικών τάξεων αλλά και στην επαγγελματική δραστηριότητα των οδοντιάτρων της χώρας. Στις συνθήκες αυτές ο εμπλουτισμός και η διεύρυνση των γνώσεών μας με στόχο την παροχή υπηρεσιών στοματικής υγείας υψηλού επιπέδου προς τους ασθενείς μας και το κοινωνικό σύνολο είναι καθήκον μας.

Ποιο είναι το περιεχόμενο του συνεδρίου σας;

Ο γενικός τίτλος του συνεδρίου είναι *«Δόγματα και αναθεωρήσεις στην Οδοντιατρική»*. Είναι πεποίθησή μου ότι δογματισμός και επιστήμη είναι έννοιες ασύμβατες. Η πρόοδος της έρευνας και της βιοτεχνολογίας ανέτρεψε εδραιωμένες πεποιθήσεις, κατέρριψε δογματικές αντιλήψεις και έφερε ραγδαίες αλλαγές στο γνωστικό περιεχόμενο και στις πρακτικές άσκησης της Οδοντιατρικής, που είναι πλέον μία από τις ταχύτερα αναπτυσσόμενες επιστήμες. Ένα μεγάλο περιφερειακό συνέδριο οφείλει να μην ανακυκλώνει τα καθιερωμένα, αλλά να αξιοποιεί τα νέα δεδομένα και τις επιστημονικές εξελίξεις, συμβάλλοντας ουσιαστικά στη διεύρυνση των γνώσεων και των δεξιοτήτων των συνέδρων.

Φιλοδοξούμε να πραγματοποιήσουμε ένα συνέδριο που να ανταποκρίνεται στους στόχους αυτούς.

Είσαστε αισιόδοξος για την επιτυχία του συνεδρίου;

Ιδιαίτερη θέση θα έχουν ελεύθερες ανακοινώσεις και επιτοίχιες επιδείξεις νέων, αλλά και παλαιότερων καταξιωμένων συναδέλφων. Καταρτίσαμε ένα πλούσιο κατευθυνόμενο πρόγραμμα σε συνεργασία με τον υπεύθυνο του Επιστημονικού προγράμματος Καθηγητή κ. Ηρακλή Καρκαζή, με τον οποίο είχα την τύχη να συνδιοργανώσουμε στο παρελθόν επιστημονικές εκδηλώσεις και ένα Παμπελοποννησιακό Συνέδριο. Η ενδιαφέρουσα σύγχρονη και ευρεία θεματολογία του συνεδρίου μας, η δυνατότητα πρακτικής εξάσκησης των συμμετεχόντων στις νέες τεχνικές, και η συμμετοχή εισηγητών αναγνωρισμένου κλινικού και ακαδημαϊκού επιστημονικού κύρους, θεωρούμε ότι εγγυώνται την επιτυχία του.

Θα θέλατε να απευθύνετε ένα κάλεσμα προς τους συναδέλφους σας;

Προσκαλώ τους συναδέλφους της Πελοποννήσου, της Δυτ. Ελλάδας αλλά και όλης της χώρας να παρακολουθήσουμε ένα ξεχωριστό συνέδριο και να απολαύσουμε μαζί ένα τριήμερο γνώσης, αναψυχής και διαφυγής από την καθημερινότητα.

Η Κορινθία διαθέτει σπάνιους αρχαιολογικούς θησαυρούς, περιοχές ιδιαίτερου φυσικού κάλλους, άριστες συγκοινωνιακές υποδομές που την καθιστούν προάστιο της πρωτεύουσας, ενώ αποτελεί γνωστό και επιλέξιμο τουριστικό και συνεδριακό προορισμό. Η οργανωτική επιτροπή έχει προγραμματίσει ενδιαφέρουσες δραστηριότητες για τα συνοδά μέλη και τους συνέδρους κατά τη διάρκεια του τριημέρου διεξαγωγής του συνεδρίου μας, ώστε να σας εξασφαλίσει μια ευχάριστη και αξέχαστη διαμονή.

Μήνυμα του Επιστημονικού Υπευθύνου κου Ηρακλή Καρκαζή

Στο χώρο των ιατροβιολογικών επιστημών, η παγκόσμια συνεδριακή δράση είναι πλέον γιγαντιαία. Σύμφωνα με κάποιες εκτιμήσεις η δράση αυτή υπολογίζεται σε τουλάχιστον εκατό χιλιάδες εκδηλώσεις κατ έτος σε όλα τα μήκη και πλάτη του πλανήτη.

Σε αντιδιαστολή με τις τεράστιες διεθνείς επιστημονικές εκδηλώσεις όπου η ατομική επιστημονική υπόσταση συχνά εξαφανίζεται, μικρής έκτασης συνεδριακές δράσεις τοπικού χαρακτήρα, φαίνεται να προσφέρουν αμεσότερο και ουσιαστικότερο επιστημονικό διάλογο και αντίλογο.

Αποτελεί ιδιαίτερη τιμή, η για τρίτη φορά ανάθεση της επιστημονικής ευθύνης του πετυχημένου αυτού θεσμού που λέγεται Παμπελοποννησιακό Συνέδριο.

Ευγενής φιλοδοξία και πάλι, η διαμόρφωση ενός προγράμματος που να εξυπηρετεί τους κεντρικούς στόχους που έχουν τεθεί. Στρογγυλά τραπέζια, εισηγήσεις, πρακτικά σεμινάρια και ελεύθερες ανακοινώσεις σε ένα ευρύ φάσμα της σύγχρονης οδοντιατρικής επιστήμης, ελπίζουμε να καλύψουν τις ανάγκες όλων των συνέδρων.

Τέλος και φέτος η προσπάθεια επιβράβευσης νέων και φερέλπιδων επιστημόνων θα συνεχισθεί με την απονομή του βραβείου καλύτερης ελεύθερης ανακοίνωσης και καλύτερου e-poster στη μνήμη του Ιωάννη Καρκατζούλη

Σας περιμένουμε στους υπέροχους χώρους του Club Hotel Casino του Λουτρακίου για ένα ευχάριστο και επιστημονικά παραγωγικό τριήμερο.

ΟΔΟΝΤΙΑΤΡΙΚΟ ΒΗΜΑ
Διμηνιαία Έκδοση
Κωδικός 016446

Ιδιοκτήτης: **ΟΔΟΝΤΙΑΤΡΙΚΟ ΒΗΜΑ Μ.Ε.Π.Ε.**
Ιδρυτής: **Γιάννης Καρκατζούλης**

Σκουφά 64 106 80 Αθήνα
Τηλ. 210 3814 939 Fax 210 3803 327
e-mail: odvima@otenet.gr
www.odvima.gr

Διευθυντής:
Όθωνας Γκότσης

Σύμβουλος Έκδοσης:
Κατερίνα Καρκατζούλη

Σύνταξη:
Ηλιάνα Γιαννούλη

Υπεύθυνος λογιστηρίου:
Γιώργος Κάντζος

Νομικός Σύμβουλος:
Λάμπρος Ανδρ. Τσοπράς

Υπεύθυνος Τυπογραφείου:
pressious arvanitidis A.E.B.E.
78ο χλμ. Εθνικής Οδού Αθηνών Λαμίας
Τηλ. 226 100 5100

ΕΝΩΣΗ ΔΗΜΟΣΙΟΓΡΑΦΩΝ ΙΔΙΟΚΤΗΤΩΝ ΠΕΡΙΟΔΙΚΟΥ ΤΥΠΟΥ
FIPP Federation International of Periodical Press
EMMA EUROPEAN MAGAZINE MEDIA ASSOCIATION

Carestream DENTAL
Authorised Distributor

Intraoral Scanner CS 3600

ΕΝΔΟΣΤΟΜΑΤΙΚΗ ΣΥΣΚΕΥΗ ΣΑΡΩΣΗΣ.

Το CS 3600 προσαρμόζεται στις ανάγκες σας κάνοντας τη λήψη του ψηφιακού αποτυπώματος, εύκολη και γρήγορη.

Με υψηλή ταχύτητα, διαισθητική και ακριβή σάρωση, έχετε πλέον τη δύναμη να δημιουργήσετε ζωντανές πλήρως υψηλής ευκρίνειας 3D εικόνες που σας βοηθούν στην επίτευξη εξαιρετικών κλινικών αποτελεσμάτων.

- **Ευρύ μήκος εστίασης**
- **Γρήγορη σάρωση δύο τόξων**
- **Έξυπνο σύστημα αντιστοίχισης**
- **Πλήρως υψηλής ευκρίνειας 3D εικόνες**
- **Άκρο με πλάγιο προσανατολισμό**
- **Τρεις ροές εργασίας: αποκαταστάσεις, ορθοδοντική, εμφυτευματολογία**

ΤΕΧΝΙΚΕΣ ΠΡΟΔΙΑΓΡΑΦΕΣ

Τεχνολογίας σάρωσης:	Συνεχής σάρωση
Τεχνολογία σένσορα:	1/2 ίντσας CMOS
Φωτισμός:	LED, Κεχριμπάρι, Μπλε, Πράσινο
Οπτικό πεδίο:	13x13 mm
Βάθος πεδίου:	-2 έως +12 mm
Ταχύτητα σάρωσης:	< 5 λεπτά για ολόκληρα τόξα και σύγκλειση
Αντιθαμβωτική τεχνολογία:	Ενεργά θερμαινόμενο άκρο, εγγυάται αντιθαμβωτική λειτουργία, ενδοστοματικά
Μήκος καλωδίου:	2,7 m (1,8 m + 0,9 m)
Ψηφιακή σύνδεση:	USB 2.0 υψηλής ταχύτητας
Διαστάσεις χωρίς καλώδιο:	220 x 38 x 58 mm για κανονικό και πλάγιο άκρο
Βάρος χειρολαβής:	295 g, 325 g με το πλαϊνό άκρο
Τύποι αρχείου εξαγωγής:	.STL, .PLY, .UDX και DICOM

bredent group
powered by dental wings

coDiagnostiX™

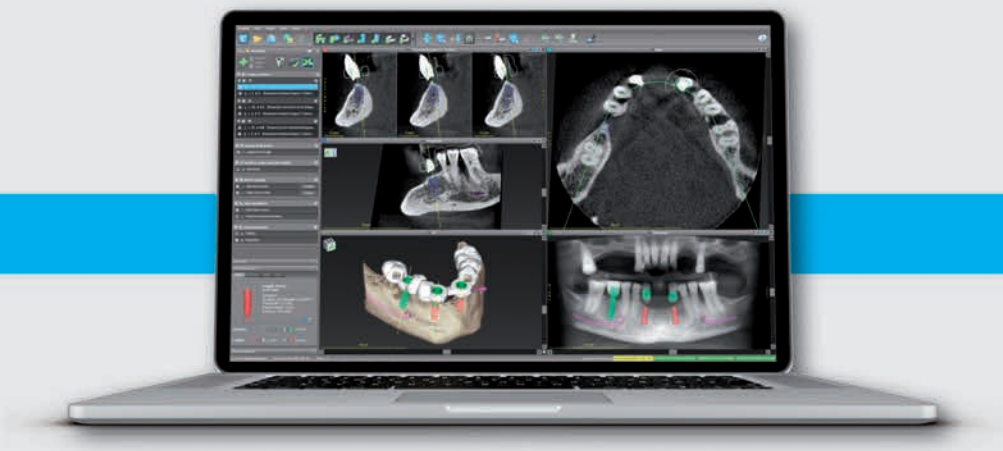

ΛΟΓΙΣΜΙΚΟ 3D ΣΧΕΔΙΑΣΜΟΥ ΕΜΦΥΤΕΥΜΑΤΩΝ. ΠΡΟΒΛΕΨΙΜΑ ΚΙ ΕΠΑΝΑΛΗΨΙΜΑ ΑΠΟΤΕΛΕΣΜΑΤΑ.

Το coDiagnostiX™ είναι ένα οδοντιατρικό λογισμικό σχεδιασμού εμφυτευμάτων, για κλινικούς κι οδοντοτεχνικά εργαστήρια.

Προσφέρει ολοκληρωμένες ιδιότητες σχεδιασμού, καινοτόμο ψηφιακό σχέδιο χειρουργικού νάρθηκα και μοναδικά εργαλεία συνεργασίας.

Χάρη στη διαισθητική διεπιφάνεια χρήστη του λογισμικού, μπορείτε να εστιάσετε πλήρως στην εργασίας σας.

Χαρακτηριστικά του coDiagnostiX™

- Πλήρως ψηφιακή ροή εργασίας
- Ενσωματωμένος οδηγός σχεδίασης χειρουργικού νάρθηκα με εξαγωγή STL
- DWOS Synergy* για ενσωματωμένο σχεδιασμό, σε πραγματικό χρόνο, εμφυτευμάτων και προσθετικής
- Πλατφόρμα επικοινωνίας για κάθε περιστατικό με το εργαστήριο αναφοράς
- Βιβλιοθήκη εμφυτευμάτων με περισσότερα από 2.500 εμφυτεύματα
- Γενικά σχεδιαστικά εργαλεία για εμφυτεύματα, κολοβώματα και συστήματα "μανικιών" (sleeves) τρυπανισμού
- iPad® εφαρμογή για παρουσίαση περίπτωσης ασθενή

** Διαθέσιμο στο coDiagnostiX™ 9.5*

Μιλτιάδης Βιτσαρόπουλος Α.Ε.
ΚΕΝΤΡΙΚΑ Μεσογείων 348, 153 41 Αγ. Παρασκευή, Αθήνα, **Τηλ:** 210 65 41 340, **Fax:** 210 65 41 618
ΥΠΟΚΑΤΑΣΤΗΜΑ Φειδιππίδου 55, 115 27 Γουδή, **Τηλ:** 210 77 95 747
www.vitsaropoulos.gr • e-mail: info@vitsaropoulos.gr • www.facebook.com/vitsaropoulos

Το σύνδρομο αποφρακτικής άπνοιας ύπνου: Μια πάθηση που απαιτεί τη συνεργασία μεταξύ των ειδικών

Η αποφρακτική υπνική άπνοια και το ροχαλητό είναι δύο παθολογικές καταστάσεις που έχουν την ίδια παθοφυσιολογία, αλλά διαφέρουν ως προς τη βαρύτητα. Το σύνδρομο αποφρακτικής άπνοιας πρέπει να αξιολογείται από τους εξειδικευμένους ιατρούς - ιδανικά ταυτόχρονα από πνευμονολόγο και ΩΡΛ - και να τεκμηριώνεται με τη μελέτη ύπνου. Τελευταία, παρατηρείται μια αύξηση στη χρήση των ενδοστοματικών προθέσεων – συσκευών στην αντιμετώπιση του ροχαλητού και της αποφρακτικής υπνικής άπνοιας. Ο οδοντίατρος – χειρουργός στόματος, ο γναθοχειρουργός ή ο ορθοδοντικός είναι οι πλέον κατάλληλοι για την επιλογή του είδους της συσκευής, καθώς και για τη σωστή τοποθέτησή της. Η επιλογή των ασθενών που είναι πιθανό να ωφεληθούν από τη χρήση των ενδοστοματικών συσκευών είναι δύσκολη και απαιτεί τη συνεργασία του Οδοντιάτρου με τον Ωτορινολαρυγγολόγο και τον Πνευμονολόγο. Στο παρόν άρθρο, η Πνευμονολόγος, κ. **Μαριέττα Τσόπελα**, ο Ωτορινολαρυγγολόγος κ. **Παναγιώτης Κουσούλης** και ο Ορθοδοντικός κ. **Βασίλης Σταθόπουλος**, αναλύουν ο καθένας από τη πλευρά του, το πού ακριβώς έγκειται ο ρόλος της ειδικότητάς τους στη διάγνωση και τη θεραπεία της νόσου, υπογραμμίζοντας τα οφέλη που συνεπάγεται για τον ασθενή η συνεργασία μεταξύ των ειδικοτήτων.

Ο ρόλος του πνευμονολόγου



Μαριέττα Τσόπελα
Ιατρός Πνευμονολόγος, Φυματιολόγος

Ο Ύπνος για τους αρχαίους Έλληνες ήταν μια θεότητα που περιπλανιόταν στην γη και βασίλευε σε θεούς και θνητούς. Παρουσιαζόταν πότε σαν γλυκός νέος που έφερνε τα όνειρα και πότε με δαιμονική μορφή μαζί με τον αδελφό του Θάνατο.

Ο ύπνος για την δυτική επιστήμη αποτελεί μια σύνθετη λειτουργική κατάσταση του Κεντρικού Νευρικού Συστήματος (ΚΝΣ) κατά την οποία γίνεται αποκατάσταση των λειτουργιών εγκεφάλου και σώματος.

Άρα γίνεται εύκολα αντιληπτό ότι οι διαταραχές του νυκτερινού ύπνου μπορεί να αποκαλύψουν το άλλο πρόσωπό του, οδηγώντας σε προβλήματα τόσο σωματικά όσο και ψυχικής υγείας.

Πριν αναλυθεί η παθολογία του ύπνου, και για μεγαλύτερη κατανόησή της, θα αναφερθεί συντόμως η φυσιολογική διαδικασία του ύπνου.

Ο ύπνος αποτελείται από κύκλους που επαναλαμβάνονται στη διάρκεια της νύχτας. Κάθε κύκλος περιλαμβάνει δύο φάσεις εντελώς διακριτές μεταξύ τους, τη φάση του μη-REM (non-REM=Rapid Eye Movement), δηλαδή χωρίς γρήγορες οφθαλμικές κινήσεις, και τη φάση του REM, δηλαδή με γρήγορες οφθαλμικές κινήσεις ύπνου.

Ο **μη-REM ύπνος** ηλεκτροεγκεφαλογραφικά περιλαμβάνει τέσσερα στάδια : τα στάδια I -II του επιπόλαιου ή ελαφρού ύπνου, και τα στάδια III - IV του βαθέος/αναζωογονητικού ύπνου. Ο βαθύς ύπνος (III-IV) παρατηρείται στους πρώτους κύκλους ύπνου, ενώ όσο προχωράει η νύχτα εξαφανίζεται. Επίσης με την πρόοδο της ηλικίας σταδιακά μειώνεται και στους ηλικιωμένους είναι δυνατόν να καταργηθεί εντελώς.

Ακολουθεί η φάση του **REM ύπνου**, η οποία σχετίζεται με την ονειρική δραστηριότητα. Στην αρχή του ύπνου οι REM φάσεις είναι αραιές και βραχείες,πλησιάζοντας όμως στην πρωινή έγερση πυκνώνουν και αυξάνουν σε διάρκεια. Το αντίθετο από το στάδιο βαθέος ύπνου όπως αναφέρθηκε.

Ο βραδινός ύπνος λοιπόν είναι μια συνεχής εναλλαγή REM και μη- REM φάσεων.

Οι παθολογικές καταστάσεις του ύπνου διαταράσσουν αυτόν τον κύκλο είτε διακόπτοντάς τον τελείως (μικροαφυπνίσεις), είτε μεταπίπτοντας σε ελαφρύτερο στάδιο. Και τα δύο έχουν σαν αποτέλεσμα τον κατακερματισμό του φυσιολογικού ύπνου.

Για καλύτερη αντίληψη της παθοφυσιολογίας του ΣΑΑΥ θα αναφερθεί συντόμως η ανατομία του ανθρώπινου αεραγωγού. Ο αεραγωγός ξεκινάει από τη μύτη και το στόμα, εκτείνεται διαμέσου του φάρυγγα, λάρυγγα καταλήγοντας σε τραχεία και πνεύμονες. Πλην όμως της τραχείας, η οποία στηρίζεται επαρκώς και δεν υπάρχει περίπτωση να φράξει, τα υπόλοιπα μέρη της ανώτερης αναπνευστικής οδού είναι πιο ευένδοτα.

Ακόμα και φυσιολογικά κατά τη διάρκεια του ύπνου, οι μύες που διατηρούν την αναπνευστική οδό ανοιχτή χαλαρώνουν, μειώνοντας την διάμετρο του ανώτερου αεραγωγού. Όμως σε παθολογικές καταστάσεις αυτό εντείνεται και ξεπερνώντας κάποιο «κριτικό» σημείο μπορεί να κλείσει τελείως, φράσσοντας την αναπνευστική οδό. Η απόφραξη μπορεί να συμβεί σε οποιοδήποτε σημείο από τη μύτη μέχρι το λάρυγγα,ενώ κάποιες φορές σε παραπάνω από ένα σημεία. Ως αποτέλεσμα, η ροή του αέρα προς τους πνεύμονες είτε μειώνεται σημαντικά **(υπόπνοια)**, είτε παύει εντελώς **(άπνοια)**. Σε πολλές περιπτώσεις, η δίοδος του αέρα από την στενωμένη περιοχή προκαλεί ταλάντωση των ανατομικών δομών και παράγεται ο χαρακτηριστικός ήχος του ροχαλητού. Ακολουθεί αφύπνιση με αίσθημα πνιγμού όπου αίρεται το κόλλημα με προσωρινή αποκατάσταση της βατότητας των αεραγωγών. Ο ίδιος φαύλος κύκλος επαναλαμβάνεται όταν ο ασθενής ξανακοιμηθεί. Ως επακόλουθο της περιγραφείσας διαταραχής, και αδυνατώντας να κοιμηθεί σωστά,ο ασθενής υποφέρει από ημερήσια υπνηλία, κόπωση και πλήθος άλλων επιζήμιων συνεπειών για την υγεία του.

Ο ασθενής πάσχει από **Σύνδρομο Αποφρακτικής Άπνοιας Ύπνου (ΣΑΑΥ).**

Το σύνδρομο προϋποθέτει:

- >5 άπνοιες (πλήρης διακοπή ροής του αέρα διάρκειας άνω των 10 sec) ή/και υπόπνοιες (μείωση της ροής του αέρα πάνω από 50% σε συνδυασμό με πτώση του κορεσμού της αιμοσφαιρίνης τουλάχιστον κατά 3%) /ανά ώρα ύπνου,
- παρουσία ημερήσιας συμπτωματολογίας με υπνηλία, κόπωση, έλλειψη συγκέντρωσης, και νυχτερινής συμπτωματολογίας με έντονο ρογχαλητό, διακοπές αναπνοής και αφυπνίσεις τα οποία επισημαίνονται κυρίως από τους συντρόφους.
- απαραίτητη η παρουσία αναπνευστικών κινήσεων θώρακα και κοιλιάς κατά την αφύπνιση. Η απουσία τους υποδηλώνει διαφορετική νοσολογική οντότητα με πιθανότητα βλάβης στο ΚΝΣ και η άπνοια χαρακτηρίζεται ως κεντρική.

Το άρρεν φύλο, η παχυσαρκία-ειδικά η μεγάλη περίμετρος λαιμού,ανατομικά προβλήματα (όπως ο οπισθογναθισμός, η μακρογλωσσία, οι διαταραχές σύγκλεισης οδόντων, η διόγκωση αμυγδαλών κ.α), η ρινική απόφραξη καθώς και η κατανάλωση αλκοόλ και κατασταλτικών φαρμάκων, αποτελούν τους **προδιαθεσικούς παράγοντες** του συνδρόμου.

Παρόλο που τα άτομα αυτά έχουν συχνά επίγνωση της κατάστασης και συνεχόμενη πίεση από τον σύντροφο στον ύπνο, σπανίως ζητάνε ιατρική βοήθεια από ειδικούς αγνοώντας την σοβαρότητα του συνδρόμου. Έτσι, το μεγαλύτερο ποσοστό παραμένει αδιάγνωστο με ολέθριες συνέπειες για τη ψυχική και σωματική τους υγεία.

Το ΣΑΑΥ μπορεί να κρύβεται πίσω από νόσους πολλών διαφορετικών συστημάτων, οδηγώντας τους ασθενείς σε συνεχή αναζήτηση βοήθειας από ιατρούς διαφόρων ειδικοτήτων μέχρι να γίνει τελικά αντιληπτός ο πραγματικός υπαίτιος:

Απευθύνονται λοιπόν συχνά σε:

ΩΡΛ: για έντονο ροχαλητό

Καρδιόλογο: για αρρυθμία, υπέρταση (μη ρυθμιζόμενη φαρμακευτικώς), καρδιακή ανεπάρκεια, στηθαγχικού τύπου ενοχλήματα

Νευρολόγο: για εγκεφαλικό επεισόδιο, ανθεκτική στα φάρμακα επιληψία,πονοκέφαλο

ψυχίατρο: για κατάθλιψη, διαταραχές στην έλευση και διατήρηση ύπνου

Ουρολόγο: για νυκτουρία, σεξουαλικές διαταραχές

Ενδοκρινολόγο: για μη ρυθμιζόμενο διαβήτη

ενώ δεν πρέπει να παραβλέπουμε ότι συχνά ευθύνεται ακόμα και για αιφνίδιο θάνατο κατά τη διάρκεια της νύχτας.

Άλλη μια παράμετρος που δεν πρέπει να αγνοούμε, γιατί συχνά αποβαίνει μοιραία για ασθενείς και μη, είναι η άμεση συσχέτιση του ΣΑΑΥ με την πρόκληση **τροχαίων ατυχημάτων.** Είναι δε τόσο συχνή η συσχέτισή τους που από το 2017 το Ελληνικό Υπουργείο Μεταφορών συμπεριλαμβάνει την συμπλήρωση του ειδικού ερωτηματολογίου Epworth (εκτίμησης της ημερήσιας υπνηλίας απότοκου ΣΑΑΥ) στις απαραίτητες ιατρικές εξετάσεις πριν την απόκτηση διπλώματος οδήγησης.

Γίνεται λοιπόν αντιληπτό ότι χρειάζεται τόσο ενημέρωση του κοινού όσο και επαγρύπνηση όλων των λειτουργών υγείας, ώστε να γίνεται έγκαιρα η διάγνωση και η θεραπεία του ΣΑΑΥ.

Η **διάγνωση** του ΣΑΑΥ καθίσταται εμφανής ήδη από την λήψη ενός ιστορικού που θα περιλαμβάνει ερωτήσεις για την ρουτίνα ύπνου του ασθενούς (π.χ. υπερβολική ημερήσια υπνηλία, ύπνος που δεν ξεκουράζει, εύκολη κόπωση, δυσκολία συγκέντρωσης, ερώτηση στον/στην σύντροφο για ροχαλητό και άπνοιες κ.α), συνεχίζεται με λεπτομερή κλινική επισκόπηση του ανώτερου αναπνευστικού, για να καταλήξει στην μέθοδο εκλογής για τη διάγνωση των διαταραχών ύπνου που είναι η **πλήρης πολυσωματογραφική μελέτη ύπνου** σε κάποιο από τα πιστοποιημένα – ειδικά εξοπλισμένα εργαστήρια. Κατά τη διάρκεια της μελέτης ο ασθενής καλείται να κοιμηθεί σε ειδικό δωμάτιο όπου καταγράφονται ταυτόχρονα και για όλη τη διάρκεια της νύχτας διάφορες παράμετροι για τη σταδιοποίηση του ύπνου (εγκεφαλικά κύματα,οφθαλμικές κινήσεις, μυικός τόνος) και για την ανεύρεση παθολογικών καταστάσεων ύπνου (ροής αέρα σε μύτη- στόμα, καρδιακής συχνότητας, κορεσμού αιμοσφαιρίνης, θέσης σώματος, κινήσεις θώρακα-κοιλιάς-ποδιών, και φυσικά του ροχαλητού).

Η βαρύτητα του ΣΑΑΥ λοιπόν καθορίζεται βάσει του αριθμού των επεισοδίων απνοιών/υποπνοιών ανά ώρα ύπνου **(Apnea/Hypopnoea**

Ο Ύπνος και ο Θάνατος μεταφέρουν τον νεκρό Σαρπηδόνα.

IPS e.max®

ΕΞΑΙΡΕΤΙΚΗ ΑΙΣΘΗΤΙΚΗ ΚΑΙ ΑΞΙΟΠΙΣΤΙΑ

IPS e.max® Press

Το γνήσιο και πρωτότυπο υαλοκεραμικό διπυριτικού λιθίου

- εντυπωσιακή αισθητική
- αποδοτική παραγωγή μονολιθικών αποκαταστάσεων
- κλινικά τεκμηριωμένο από το 2005, με ποσοστό επιβίωσης 96,2%[1]

[1] IPS e.max Scientific Report Vol. 03/2001 – 2017
Φωτογραφία: Ευγενική παραχώρηση Dr Lucio A. Quevedo Hernández / Ramón A. Sánchez Hernández, Μεξικό

www.ivoclarvivadent.gr

Εξουσιοδοτημένοι διανομείς

Ελλάδας

Oral Vision
- Μάγερ 13 / 104 38 Αθήνα / τηλ: 210 77 55 900 /
- Τσιμισκή 34 / 546 23 Θεσσαλονίκη / τηλ: 2310 253 800 / www.oralvision.gr

SADENT
- 1 χλμ Λεωφ. Μαρκοπούλου / 190 02 Παιανία / τηλ: 211 10 22 900 /
- Τετραπόλεως 4 / 115 27 Γουδή / τηλ: 210 77 77 608 /
- Ν. Τέλογλου 7 / 546 36 Θεσσαλονίκη / τηλ: 2310 968 799 / www.sadent.com

Κύπρου

Dentalcon
- Λ. Αναστασιάδη 1 / 2012 Λευκωσία / τηλ: 22 466 000 / www.dentalcon.com.cy

ivoclar vivadent®
passion vision innovation

Index-AHI) όπως αυτές μετρώνται στην μελέτη ύπνου, και χαρακτηρίζεται ως ήπιο (5-14 επεισόδια /ώρα ύπνου), μέτριο (15-29 επεισόδια /ώρα ύπνου) και σοβαρό (> 30 επεισόδια /ώρα ύπνου).

Η **θεραπεία** του υπνοαπνοϊκού συνδρόμου περιλαμβάνει αρχικά οδηγίες υγιεινοδιαιτητικής αγωγής όπως απώλειας βάρους,άσκησης, διακοπής καπνίσματος, αποφυγής κατανάλωσης μεγάλης ποσότητας φαγητού και αλκοόλ προ του ύπνου, παράγοντες που επιβαρύνουν το ΣΑΑΥ όπως αναφέρθηκε ήδη.

Η θεραπεία πρώτης γραμμής παραμένει μη επεμβατική και έγκειται στην εφαρμογή συνεχούς θετικής πίεσης χορηγούμενης διαρινικώς με συσκευές σταθερής πίεσης (nasal Continuous Positive Airway Pressure, **n-CPAP**) ή σε ειδικές περιπτώσεις με συσκευές εναλλασσόμενης πίεσης (Bi-PAP).

Η n-CPAP επινοήθηκε το 1981 από τον Collin Sullivan σε μελέτες που έκανε αρχικά τροποποιώντας το μοτέρ της ηλεκτρικής του σκούπας. Πρόκειται για μια πολύ αποτελεσματική - «μηχανική» διόρθωση του προβλήματος. Παρέχει μια συνεχή προκαθορισμένη πίεση στη μύτη, η οποία δρα ως «αέρινος νάρθηκας», αίρει το κώλυμα και προλαμβάνει τη σύμπτωση των τοιχωμάτων διατηρώντας ανοιχτό τον αεραγωγό.

Με αυτόν τον τρόπο επανέρχονται στα φυσιολογικά ο αερισμός και η οξυγόνωση του ασθενούς κατά τη διάρκεια του ύπνου. Οι ασθενείς που χρησιμοποιούν τη συσκευή απαλλάσσονται από τα συμπτώματα, ενώ βάσει των στοιχείων επανελέγχου με συμπληρωματική μελέτη υπο n-CPAP, ο απνοϊκός- υποαπνοϊκός δείκτης (AHI) επανέρχεται στο φυσιολογικό προλαμβάνοντας τις σοβαρές μακροχρόνιες επιπλοκές που αναφέρθηκαν.

Ο ρόλος του Ωτορινολαρυγγολόγου

Παναγιώτης Κουσούλης
MD, DAvMed(USAF), DO-HNS, FEBORL-HNS
Στρατιωτικός Ιατρός - Ωτορινολαρυγγολόγος
Χειρουργός Κεφαλής και Τραχήλου

Εισαγωγή

Το ροχαλητό και η αποφρακτική υπνική άπνοια αποτελούν διαφορετικές εκφράσεις της ιδιας παθολογικής οντότητας, που περιλαμβάνεται στον γενικότερο όρο «sleep disordered breathing»[1]. Το ροχαλητό οφείλεται σε μια στένωση του αεραγωγού, που προκαλεί στροβιλώδη ροή αέρα και δόνηση των τοιχωμάτων του αεραγωγού κατά την είσοδο ή την έξοδο από τους πνεύμονες. Αντίστοιχα, η αποφρακτική υπνική άπνοια χαρακτηρίζεται από πλήρη απόφραξη στη ροή του αέρα. Το ροχαλητό και η αποφρακτική υπνική άπνοια πολύ συχνά συνυπάρχουν στον ίδιο ασθενή. Συνήθως ένας ασθενής αρχικά εμφανίζει ροχαλητό, που κάποια στιγμή κατά τη διάρκεια της ζωής του, θα επιπλακεί με την εμφάνιση επεισοδίων αποφρακτικής υπνικής άπνοιας, σταδιακά αυξανόμενης βαρύτητας. Ενώ το ροχαλητό είναι «κοινωνικό πρόβλημα», η αποφρακτική άπνοια αποτελεί σοβαρό ιατρικό πρόβλημα με πολλές επιπλοκές. Εξαιρετικά μεγάλη σημασία έχει το γεγονός ότι η πλειοψηφία των ασθενών παραμένουν αδιάγνωστοι και χωρίς θεραπεία.

Ποια είναι τα συμπτώματα του Ροχαλητού και Συνδρόμου Άπνοιας – Υπόπνοιας στον Ύπνο;

Παρά τις πολλές μελέτες που έχουν γίνει, το ροχαλητό δε φαίνεται να έχει σημαντικές και μακροχρόνιες επιδράσεις στην υγεία του ασθενούς. Έχει συσχετιστεί με κακή ποιότητα ύπνου, πιθανότατα λόγω των μικροαφυπνίσεων που παρατηρούνται στα άτομα που ροχαλίζουν. Οι μικροαφυπνίσεις συχνά οφείλονται στον ήχο του ροχαλητού που ξυπνά τον ίδιο τον ασθενή ή και στην «αντίδραση» του συντρόφου που μοιράζεται το ίδιο κρεβάτι. Περισσότερο από όλα λοιπόν, αποτελεί ένα σημαντικό πρόβλημα σχέσεων μεταξύ των ζευγαριών[2].

Αντίθετα η υπνική άπνοια, που συνοδεύει το ροχαλητό, αποτελεί μια πραγματική ασθένεια με άμεσες και απώτερες συνέπειες για τον ασθενή. Καθημερινά οι ασθενείς με άπνοια παρουσιάζουν ημερήσια υπνηλία και κόπωση, πρωινές κεφαλαλγίες, έλλειψη ονείρων, αίσθημα πνιγμονής κατά τον ύπνο, συχνές αφυπνίσεις για νυκτερινή ούρηση, στυτική δυσλειτουργία και μειωμένη σεξουαλική ζωή, διαταραχή μνήμης και συμπεριφοράς, απώλεια συγκέντρωσης και κατάθλιψη. Κατά τη διάρκεια ενός επεισοδίου υπνικής άπνοιας, έχουμε πτώση του κορεσμού οξυγόνου του αίματος, συχνά σε «επικίνδυνα» επίπεδα κάτω του 90% και για πολλά δευτερόλεπτα. Σε σοβαρού βαθμού σύνδρομο υπνικής άπνοιας αυτό συμβαίνει περισσότερο από 30 φορές το λεπτό με απώτερο αποτέλεσμα την υπο-οξυγόνωση των ζωτικών οργάνων και –με πολύπλοκο παθοφυσιολογικό μηχανισμό- την εμφάνιση σοβαρότατων νοσημάτων όπως αρτηριακή υπέρταση, καρδιακές αρρυθμίες, σακχαρώδη διαβήτη, υπερλιπιδαιμία, μεταβολικό σύνδρομο και αιφνίδιο θάνατο. Επιπλέον, η υπνηλία και η κόπωση αυξάνουν την πιθανότητα οδικών ατυχημάτων και μειώνουν την ποιότητα ζωής του ασθενή (κοινωνική και επαγγελματική)[3].

Ο ρόλος του Ωτορινολαρυγγολόγου

Η υποκείμενη αιτία του ροχαλητού και της άπνοιας είναι η στένωση και η απόφραξη του αεραγωγού κατά τη διάρκεια του ύπνου, που οφείλεται σε ανατομικά προβλήματα στο επίπεδο της ρινικής κοιλότητας, του ανώτερου φάρυγγα, στο επίπεδο της υπερώας, των αμυγδαλών ή της γλώσσας. Το συνηθέστερο είναι ότι δεν υπάρχει μόνο ένα επίπεδο απόφραξης αλλά πολλαπλά και για το λόγο αυτό συχνά μιλάμε για «πολυεπίπεδη» απόφραξη.

Ο έλεγχος και η μελέτη του ανατομικού σημείου της απόφραξης είναι αντικείμενο του Ωτορινολαρυγγολόγου.

Ο Ωτορινολαρυγγολόγος θα εξετάσει με πρόσθια ρινοσκόπηση και ενδοσκόπηση ρινός με εύκαμπτο ή άκαμπτο ρινοσκόπιο τη ρινική κοιλότητα για την ανίχνευση ανατομικών διαταραχών, όπως σκολίωση ρινικού διαφράγματος, υπερτροφία κάτω ρινικών κογχών, παρουσία ρινικών πολυπόδων, δυσλειτουργία της ρινικής βαλβίδας και υπερτροφία αδενοειδών εκβλαστήσεων. Η εξέταση της ρινικής αναπνοής πρέπει να περιλαμβάνει και τη μέτρηση της μέγιστης εισπνευστικής ρινικής ροής (peak nasal inspiratory flow – PNIF) με το ειδικό ροόμετρο, πριν και μετά την αποσυμφόρηση της ρινός με διάλυμα αδρεναλίνης. Κατά την επισκόπηση του φάρυγγα είναι σημαντικό να αναζητηθεί η σχέση μεγέθους της γλώσσας και των παρίσθμιων αμυγδαλών με το φάρυγγα χρησιμοποιώντας την κλίμακα Mallampati (I-IV) και την κλίμακα Friedman[4] αντίστοιχα, αλλά και τον συνδυασμό αυτών με την «προεγχειρητική κλίμακα Friedman»[5,6]. Η ενδοσκόπηση με κάμερα και εύκαμπτο ενδοσκόπιο του ρινοφάρυγγα, του στοματοφάρυγγα και του λάρυγγα είναι απολύτως απαραίτητες εξετάσεις για την πλήρη διερεύνηση της ανατομίας του αεραγωγού. Κατά την εξέταση πρέπει ο ιατρός να ζητά από τον ασθενή να πάρει μια βαθιά εισπνοή με κλειστή μύτη και στόμα, ενώ ενδοσκοπείται ο φάρυγας σε διάφορα επίπεδα (δοκιμασία Muller). Συχνά ο ωτορινολαρυγγολόγος μπορεί να ζητήσει να γίνει ενδοσκόπηση του αεραγωγού υπό αναισθησία (Drug Induced Sleep nasendoscopy - DISE)[6], κατά την οποία ο ασθενής οδηγείται σε φαρμακευτικό ύπνο με τη βοήθεια ενός αναισθησιολόγου και ο Ωτορινολαρυγγολόγος παρακολουθεί τις κινήσεις του φάρυγγα με το εύκαμπτο ενδοσκόπιο, καθώς ο ασθενής ροχαλίζει ή κάνει επεισόδια άπνοιας. Η εξέταση αυτή γίνεται σε προστατευμένο περιβάλλον χειρουργείου και προσφέρει πολύτιμες πληροφορίες που θα χρησιμοποιηθούν για να ληφθεί η καλύτερη απόφαση για χειρουργική θεραπεία.

Σε πολλές περιπτώσεις ροχαλητού και συνδρόμου άπνοιας ήπιας και μέτριας βαρύτητας είναι εφικτή η διόρθωση της ανατομίας με απλές χειρουργικές επεμβάσεις όπως αμυγδαλεκτομή, φαρυγγοπλαστική, φαρυγγοϋπερωιοπλαστική, ευθειασμό του ρινικού διαφράγματος, διόρθωση μιας στενής ρινικής βαλβίδας, σμίκρυνση των κάτω ρινικών κογχών κ.α. Οι επεμβάσεις αυτές γίνονται με τον κλασικό χειρουργικό τρόπο ή με ελάχιστα επεμβατικές μεθόδους και τη χρήση σύγχρονων τεχνολογιών (π.χ. laser, radiofrequency ablation, coblation κ.α.)[6]. Οι ανωτέρω περιγραφείσες τεχνικές προεγχειρητικού ελέγχου έχουν προγνωστική αξία ως προς την επιτυχία της χειρουργικής επέμβασης. Για παράδειγμα, όσο αυξάνει η βαρύτητα της «προεγχειρητικής κλίμακας Friedman», τόσο μειώνεται η πιθανότητα επιτυχίας της φαρυγγουπερωιοπλαστικής (UPPP)[5]. Αντίστοιχα τα ευρήματα της δοκιμασίας Muller και της ενδοσκόπησης υπό γενική αναισθησία (DISE) διευκολύνουν στην επιλογή του ανατομικού επιπέδου της προτεινόμενης χειρουργικής επέμβασης π.χ. ρινική κοιλότητα, ανώτερος ή κατώτερος φάρυγγας[6].

Δεδομένου ότι συχνά η απόφραξη είναι πολυεπίπεδη, το πρόβλημα δε μπορεί **πάντα** να λυθεί μόνο με μία χειρουργική επέμβαση. Για το λόγο αυτό, ο Ωτορινολαρυγγολόγος, σε συνεννόηση με τον ασθενή, καταφεύγει συχνά σε μια σταδιοποίηση της χειρουργικής παρέμβασης. Ένα τυπικό σενάριο είναι να γίνεται μια πρώτη χειρουργική επέμβαση στη ρινική κοιλότητα π.χ ευθειασμός διαφράγματος και σμίκρυνση των κάτω ρινικών κογχών, που θα ακολουθηθεί λίγους μήνες μετά, **αν είναι απαραίτητο**, από κάποιο τύπο φαρυγγοπλαστικής με ή χωρίς αμυγδαλεκτομή[6]. Είναι σημαντικό επίσης να ενημερώνεται ο ασθενής για τους στόχους της επέμβασης και τα ποσοστά επιτυχίας. Για παράδειγμα, μια επέμβαση στη ρινική κοιλότητα μπορεί να βελτιώσει τη ρινική αναπνοή, να μειώσει το ποσοστό των ασθενών που ροχαλίζουν, να μειώσει την ένταση του ροχαλητού κατά 10dB (κατά μέσο όρο) στους ασθενείς που συνεχίζουν να ροχαλίζουν, αλλά δε μπορεί να βελτιώσει το δείκτη απνοιών – υποπνοιών σε σοβαρό σύνδρομο υπνικής άπνοιας[6,7]. Συχνά ο Ωτορινολαρυγγολός καλείται να βοηθήσει τους ασθενείς που ήδη χρησιμοποιούν τη μάσκα θετικής πίεσης CPAP (Continuous Positive Airway Pressure), αλλά αντιμετωπίζουν δυσκολίες. Η κατάλληλη ΩΡΛ επέμβαση στη ρινική κοιλότητα μειώνει το επίπεδο των θετικών πιέσεων που απαιτούνται να χορηγηθούν με τη συσκευή, διευκολύνοντας τον ύπνο του ασθενή και αυξάνοντας τη συμμόρφωση με τη θεραπεία[7].

Τελευταία κερδίζει έδαφος η **χειρουργική διέγερση του υπογλωσσίου νεύρου** μέσω ειδικού εμφυτευόμενου νευροδιεγέρτη. Η χειρουργική επέμβαση περιλαμβάνει την αποκάλυψη του υπογλωσσίου νεύρου και τον περιβρογχισμό του με τον νευροδιεγέρτη. Ο συνεχής ερεθισμός κατά τη διάρκεια της νύχτας διατηρεί το σχήμα της γλώσσας και μειώνει τη χαλάρωση και πτώση της, διατηρώντας τον αεραγωγό στο επίπεδο της γλώσσας ανοιχτό. Τα ποσοστά

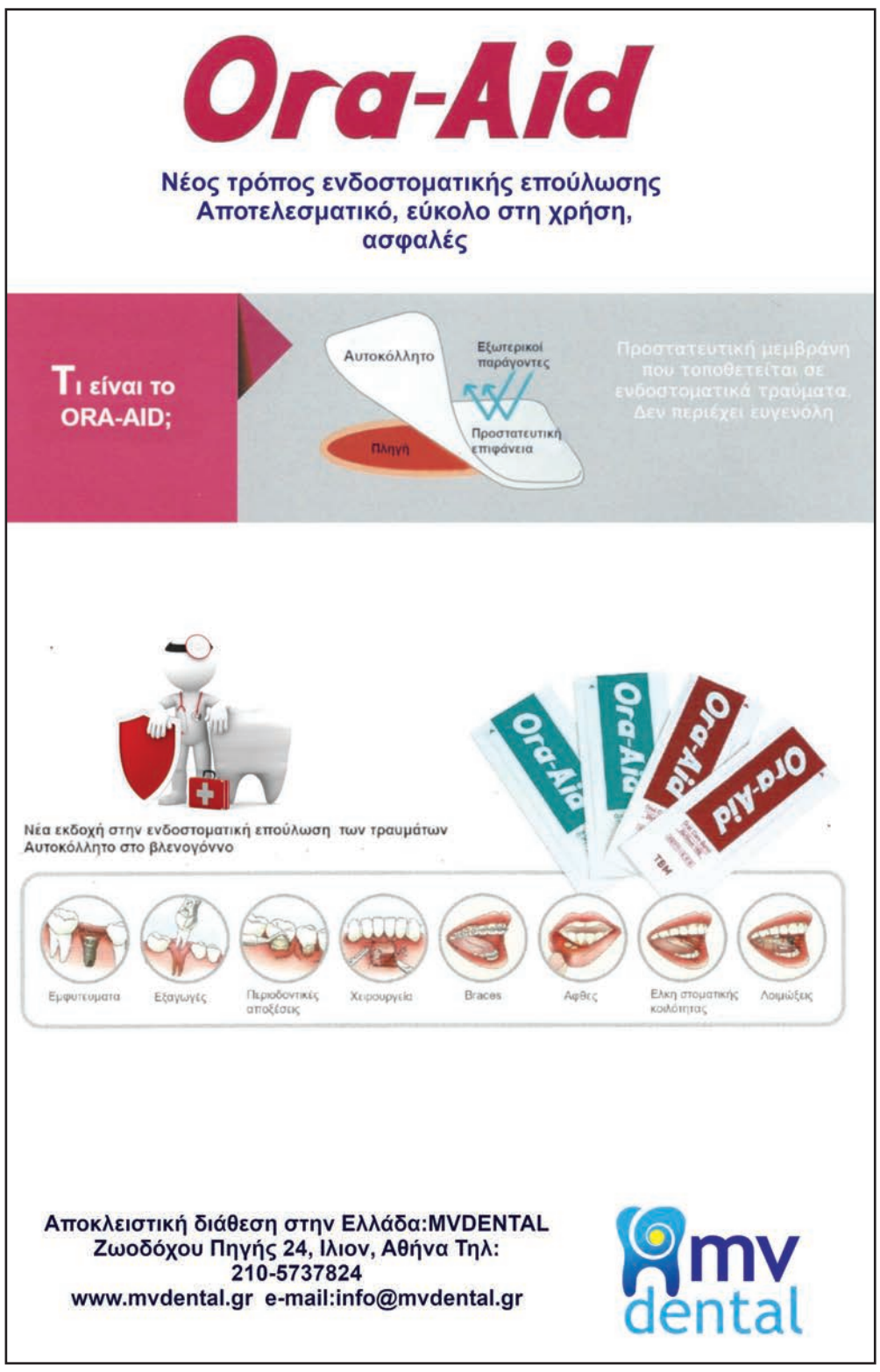

AIRFLOW® PROPHYLAXIS MASTER

Οδοντεμπορική
...The absolute DEPOT!
ΟΔΟΝΤΙΑΤΡΙΚΑ ΕΙΔΗ & ΜΗΧΑΝΗΜΑΤΑ
ΠΑΝΑΓΗ ΤΣΑΛΔΑΡΗ 211, 176 76 ΚΑΛΛΙΘΕΑ
ΤΗΛ.: 210 95 72 770, FAX: 210 95 77 577
odontemporiki@gmail.com www.odontemporiki.gr

ΟΔΟΝΤΙΑΤΡΙΚΑ ΑΠΟΣΤΟΛΙΔΗ από το 1929
www.apostolides.gr
Για όσους έχουν υψηλές απαιτήσεις
ΑΘΗΝΑ:
ΦΕΙΔΙΠΠΙΔΟΥ 23, 115 27 ΓΟΥΔΗ
ΤΗΛ./ FAX: 210 698 48 82
info.athens@apostolides.gr
ΘΕΣΣΑΛΟΝΙΚΗ:
ΤΕΛΛΟΓΛΟΥ 11, 546 36
ΤΗΛ.: 2310 201 301, 2310 248 065
info@apostolides.gr

EMS
MAKE ME SMILE.

επιτυχίας είναι υψηλά τόσο ως προς τη μείωση των επεισοδίων άπνοιας, όσο και στη μείωση της υπνηλίας και τη βελτίωση των δεικτών ποιότητας ζωής Συνοδεύεται όμως και από πολύ υψηλό κόστος [8,9].

Η απόφαση για το ποια χειρουργική επέμβαση είναι κατάλληλη για κάθε ασθενή μπορεί να γίνει μόνο μετά από τη μελέτη ύπνου και τη συνεργασία με τον πνευμονολόγο. Στο σημείο αυτό είναι σημαντικό να τονίσουμε ότι η χειρουργική θεραπεία σπάνια έχει θέση σε σύνδρομα αποφρακτικής υπνικής άπνοιας σοβαρού βαθμού, με την εξαίρεση της επέμβασης νευροδιέγερσης του υπογλωσσίου νεύρου.

Συνεργασία Ειδικοτήτων

Η διάγνωση του Συνδρόμου Άπνοιας και Υπόπνοιας στον ύπνο μπορεί να γίνει μόνο σε ειδικά κέντρα μελέτης ύπνου με την **Πολυσωματογραφική Μελέτη Ύπνου.** Η θεραπεία εξαρτάται άμεσα από τα αποτελέσματα της μελέτης ύπνου. Η πιο αποτελεσματική θεραπεία του Συνδρόμου μέτριας και σοβαρής βαρύτητας (gold standard) είναι η χρήση της συσκευής C-PAP (Continuous Positive Airway Pressure) που αποτελεί μια μορφή μη επεμβατικού μηχανικού αερισμού[3].

Ο πνευμονολόγος που έχει εξειδικευτεί στις διαταραχές του ύπνου είναι και ο μόνος που μπορεί να διαγνώσει και να μετρήσει με ακρίβεια τη βαρύτητα του σύνδρομο με βάση τα αποτελέσματα της μελέτης ύπνου και να δώσει την κατάλληλη μη επεμβατική θεραπεία.

Τελευταία, παρατηρείται μια αύξηση στη χρήση των ενδοστοματικών προθέσεων – συσκευών στην αντιμετώπιση του ροχαλητού και της αποφρακτικής υπνικής άπνοιας. **Ο οδοντίατρος – χειρουργός στόματος, ο γναθοχειρουργός ή ο ορθοδοντικός είναι οι πλέον κατάλληλοι για την επιλογή του είδους της συσκευής, καθώς και για τη σωστή τοποθέτησή της.** Αντίστοιχα όμως με τις ΩΡΛ παρεμβάσεις, η επιλογή των ασθενών που είναι πιθανό να ωφεληθούν από τη χρήση των ενδοστοματικών συσκευών είναι δύσκολη, απαιτεί τη συνεργασία του οδοντιάτρου με τον Ωτορινολαρυγγολόγο και τον Πνευμονολόγο και εξαρτάται από τα αποτελέσματα της μελέτης ύπνου. Για παράδειγμα, ασθενείς που παρουσιάζουν μεγαλύτερο δείκτη απνοιών στην ύπτια θέση σε σχέση με την πλάγια, είναι πιο πιθανό να βοηθηθούν από μια ενδοστοματική συσκευή σε σχέση με ασθενείς που παρουσιάζουν άπνοιες σε όλες τις θέσεις του ύπνου.

Επιπλέον, οι ενδοστοματικές συσκευές, όπως και οι χειρουργικές ΩΡΛ θεραπείες, έχουν καλύτερα αποτελέσματα σε περιπτώσεις ροχαλητού και σε ήπιο - μέτριο σύνδρομο, με πτωχά αποτελέσματα σε βαρύ σύνδρομο υπνικής άπνοιας[10-12].

Θεσμικό πλαίσιο

Το ελληνικό θεσμικό πλαίσιο για τη μελέτη, τη διάγνωση και τη θεραπεία του συνδρόμου αποφρακτικής υπνικής άπνοιας έχει τεθεί πρόσφατα με το ΦΕΚ Τεύχος Β' 4453/08.10.2018. Στο ίδιο κείμενο αναφέρονται οι ενδείξεις χρήσης των ενδοστοματικών συσκευών και της ΩΡΛ χειρουργικής θεραπείας. Η θεραπεία πρώτης γραμμής αφορά τη χρήση συσκευών θετικής πίεσης (CPAP), ενώ δεύτερης γραμμής θεραπεία είναι οι ΩΡΛ χειρουργικές θεραπείες και οι ενδοστοματικές συσκευές. Σε κάθε περίπτωση, κάθε θεραπεία πρέπει να ακολουθεί τη μελέτη ύπνου, αλλά και η επιτυχία της επιλεγείσας θεραπείας πρέπει να αξιολογείται με νέα μελέτη ύπνου σε εύλογο χρονικό διάστημα.

Συμπέρασμα

Η αποφρακτική υπνική άπνοια και το ροχαλητό είναι δύο παθολογικές καταστάσεις που έχουν την ίδια παθοφυσιολογία, αλλά διαφέρουν ως προς τη βαρύτητα. Το σύνδρομο αποφρακτικής άπνοιας πρέπει να αξιολογείται από τους εξειδικευμένους ιατρούς - ιδανικά ταυτόχρονα από πνευμονολόγο και ΩΡΛ - και να τεκμηριώνεται με τη μελέτη ύπνου. Η λήψη απόφασης για θεραπεία πρέπει να εξατομικεύεται, λαμβάνοντας υπόψη τη βαρύτητα του συνδρόμου και το σημείο της απόφραξης του αεραγωγού. Ταυτόχρονα η θεραπεία οφείλει να ακολουθεί τις ελληνικές και διεθνείς κατευθυντήριες οδηγίες με βάση τα ποσοστά επιτυχίας της κάθε μεθόδου, καθώς και την επιθυμία του ασθενούς. Η καλή συνεργασία μεταξύ των ειδικοτήτων θα αποβαίνει πάντα σε όφελος του ασθενούς.

Βιβλιογραφία

1. Young T, Palta M, Dempsey J, Skatrud J, Weber S, Badr S. The occurrence of sleep-disordered breathing among middle-aged adults. N Engl J Med. 1993;328(17):1230-5.
2. Counter P, Wilson JA. The management of simple snoring. Sleep medicine reviews. 2004; 8(6):433-41.
3. Spicuzza L, Caruso D, Di Maria G. Obstructive sleep apnoea syndrome and its management. Therapeutic advances in chronic disease. 2015;6(5):273-85.
4. Friedman M, Tanyeri H, La Rosa M, Landsberg R, Vaidyanathan K, Pieri S, et al. Clinical predictors of obstructive sleep apnea. The Laryngoscope. 1999;109(12):1901-7.
5. Friedman M, Vidyasagar R, Bliznikas D, Joseph N. Does severity of obstructive sleep apnea/hypopnea syndrome predict uvulopalatopharyngoplasty outcome? Laryngoscope. 2005; 115(12):2109-13.
6. Sethukumar P, Kotecha B. Tailoring surgical interventions to treat obstructive sleep apnoea: one size does not fit all. Breathe. 2018; 14(3):e84-e93.
7. Kountakis SE, Önerci M. Rhinologic and sleep apnea surgical techniques: Springer; 2007.
8. Schwartz AR, Barnes M, Hillman D, Malhotra A, Kezirian E, Smith PL, et al. Acute Upper Airway Responses to Hypoglossal Nerve Stimulation during Sleep in Obstructive Sleep Apnea. American Journal of Respiratory and Critical Care Medicine. 2012;185(4):420-6.
9. Fleury Curado T, Oliven A, Sennes LU, Polotsky VY, Eisele D, Schwartz AR. Neurostimulation Treatment of OSA. Chest. 2018;154(6):1435-47.
10. Blanco J, Zamarron C, Abeleira Pazos MT, Lamela C, Suarez Quintanilla D. Prospective evaluation of an oral appliance in the treatment of obstructive sleep apnea syndrome. Sleep & breathing = Schlaf & Atmung. 2005;9(1):20-5.
11. Mehta A, Qian J, Petocz P, Darendeliler MA, Cistulli PA. A randomized, controlled study of a mandibular advancement splint for obstructive sleep apnea. Am J Respir Crit Care Med. 2001;163(6):1457-61.
12. Petri N, Svanholt P, Solow B, Wildschiodtz G, Winkel P. Mandibular advancement appliance for obstructive sleep apnoea: results of a randomised placebo controlled trial using parallel group design. Journal of sleep research. 2008; 17(2):221-9.

kuraray
Noritake

PANAVIA™ V5 η 5η και πιο εξελιγμένη εκδοχή

Μία κονία. Για όλες τις ενδείξεις συγκόλλησης συμπεριλαμβανομένης Ζιρκονίας και Διπυριτικό Λίθιο (πχ e.max*). Μια διαδικασία συγκόλλησης.

Μια μόνο προβλέψιμη διαδικασία συγκόλλησης, όπου δίχως άγχος και χωρίς τη μελέτη πολύπλοκων οδηγιών συγκόλλησης, είναι τώρα δυνατόν ευχάριστα να συγκαλλούνται όλα τα περιστατικά συγκόλλησης του ιατρείου. Το σημαντικότερο είναι ότι ο οδοντίατρος χρειάζεται μόνο μια εφαρμογή ενεργοποιητή συγκόλλησης στο δόντι του ασθενούς για την προετοιμασία της οδοντικής ουσίας πριν την τοποθέτηση της κονίας.
Έτσι είμαστε σίγουροι για ένα **μακρόχρονο, αισθητικά τέλειο αποτέλεσμα** (λόγω του σωστού συνδυασμού του MDP μονομερούς και της τεχνολογίας του διπλού πολυμερισμού) που ανταποκρίνεται σε όλες τις επιθυμίες των οδοντιάτρων και των ασθενών τους.

Τα βήματα είναι απλά:
1. **Εφαρμογή ενεργοποιητή συγκόλλησης στην οδοντική επιφάνεια (PANAVIA™ V5 Tooth Primer)**
2. **Εφαρμογή ενεργοποιητή συγκόλλησης στην προσθετική εργασία (CLEARFIL™ CERAMIC PRIMER PLUS)**
3. **Εφαρμογή κονίας**

Η PANAVIA™ V5 είναι η ιδανική κονία επιλογής για τη συγκόλληση των αισθητικών όψεων, αφού διατίθεται σε 5 αποχρώσεις (Universal (A2), Διαφανές, Καφέ (A4), Λευκό, Αδιαφανές), για το τέλειο αποτέλεσμα. Ειδικά μπορείτε να χρησιμοποιήσετε την δοκιμαστική πάστα της PANAVIA™ V5 πριν την τελική συγκόλληση.

Ενδείξεις:
- Συγκόλληση στεφανών, γεφυρών, ενθέτων και επενθέτων
- Συγκόλληση όψεων
- Συγκόλληση γεφυρών συγκολλητικού τύπου και ακινητοποιήσεων
- Συγκόλληση προσθετικών εργασιών σε κολοβώματα εμφυτευμάτων
- Συγκόλληση ενδορριζικών αξόνων και κολοβωμάτων
- Συγκόλληση αμαλγάματος

Αρχική συσκευασία σε 2 αποχρωσεις Universal (A2) ή Διαφανές περιλαμβάνει PANAVIA™ V5 Tooth Primer 2ml, CLEARFIL™ CERAMIC PRIMER PLUS 2 ml, PANAVIA™ V5 πάστα 1 σύριγγα 4.2g, 10 ρύγχη ανάμιξης, 50 βουρτσάκια εφαρμογής, 1 δοχείο ανάμιξης.

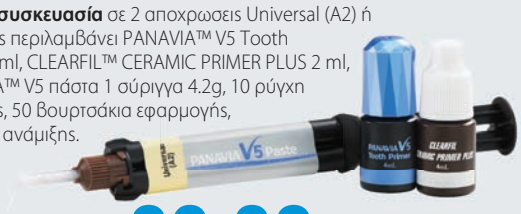

τώρα €99,90 από €111,00

PANAVIA™ V5 ανταλλακτική πάστα (1 σύριγγα για κάθε απόχρωση 4.6ml /8.1gr: Universal (A2), Διαφανές, A4, White, Opaque)

€102,00 ΕΚΠΤΩΣΗ 10%

MDP MONOMER LONG TERM DURABILITY HIGH BOND STRENGTH Innovating for your success

34 χρόνια εμπειρίας με το αυθεντικό MDP
Κάτοχος της πατέντας από το 1981

Η εταιρεία Kuraray Noritake Dental εφεύρε το αυθεντικό MDP μονομερές το 1981 για να βελτιώσει την αντοχή του δεσμού συγκόλλησης με τον υδροξυαπατίτη.
Η πρώτη διεθνώς ρητινώδης κονία PANAVIA™ EX που περιέχει το αυθεντικό MDP εισήχθη στην αγορά χρόνια αργότερα. Τότε ξεκίνησε η θρυλική ιστορία του εμπορικού προϊόντος PANAVIA™ και αυτή έγινε το συνώνυμο της αξιόπιστης συγκόλλησης.
Εκτός από τη συγκόλλησή του με τον υδροξυαπατίτη, το αυθεντικό MDP συγκολλάται ισχυρά με τα μέταλλα και το ζιρκόνιο. Πολλοί κατασκευαστές πρόσφατα έχουν αρχίσει να βάζουν το MDP σε μεγάλο αριθμό συγκολλητικών προϊόντων. Όμως είναι ένα από τα πιο δύσκολα συστατικά για να παραχθεί. Ειδικά όταν πρέπει να δημιουργήσεις ένα μίγμα με καταπληκτικό ποιοτικό επίπεδο. Αυτό απαιτεί τη γνώση δεκαετιών και γι'αυτό όλα τα «MDP» μίγματα δεν λειτουργούν μακρόχρονα στις προσθετικές αποκαταστάσεις.
Το αυθεντικό MDP ακόμη αποδεικνύει ότι είναι ο πιο ισχυρός σύνδεσμος με τον υδροξυαπατίτη και αυτό είναι ένα από τα μυστικά της επίδοσης της PANAVIATM V5[1].

Αντοχή εφελκυσμού του δεσμού στην οδοντίνη[1]

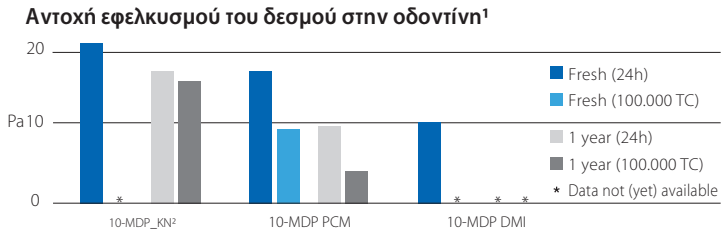

[1]Οι «πειραματικοί αυτοαδροποιούμενοι ενεργοποιητές συγκόλλησης» περιέχουν 15%κ.β 10- MDP λειτουργικό μονομερές. Διατίθεται από 3 διαφορετικές πηγές: KN (Kuraray Noritake Dental), PCM ή DMI. Τα μονομερή παρήχθησαν πρόσφατά «Φρέσκα» ή τα πήραμε από ψύξη (-18 °C) για 1 χρόνο «1 χρόνο». Πηγή: K. Yoshihara et al., B. Van Meerbeek, J Dent Res 93 (Spec Iss C): 29, 2014.

Αποχρώσεις
Universal (A2) | Διαφανές | Καφέ (A4) | Λευκό | Αδιαφανές

*Δεν αποτελεί εμπορικό σήμα της Kuraray Co. Ltd

DA 2018 PREFERRED PRODUCT DENTAL ADVISOR PREFERRED PRODUCT CERAMIC PRIMER: GLASS

CLEARFIL™ CERAMIC PRIMER PLUS

ΕΝΑΣ ΕΝΕΡΓΟΠΟΙΗΤΗΣ ΓΙΑ ΟΛΕΣ ΤΙΣ ΠΡΟΣΘΕΤΙΚΕΣ ΕΡΓΑΣΙΕΣ, παράγοντας σιλανοποίησης, που ενισχύει τη συγκόλληση σε κεραμικά, υβριδικά κεραμικά, σύνθετες ρητίνες και μέταλλα.
Συσκευασία: 4ml

€78,00

Ιωάννης Τσαπράζης ΑΕ
ΟΔΟΝΤΙΑΤΡΙΚΑ-ΟΡΘΟΔΟΝΤΙΚΑ
Μιχαλακοπούλου 157, Γουδή 115 27,
Τηλ.: 210 7716.416, 210 7751.000, Fax: 210 7711.100,
e-mail: info@tsaprazis.gr, www.tsaprazis.gr

DentalLine

Γ. ΔΕΒΕΡΙΚΟΣ

ΓΙΑ ΤΟ ΟΔΟΝΤΙΑΤΡΕΙΟ

IMAGE PVS® Putty Soft

Παχύρευστη σιλικόνη αθροιστικού τύπου

Τιμή τεμαχίου **33,00€**

Συσκευασία: Βάση 500gr + καταλύτης 500gr

ΠΡΟΣΦΟΡΑ SET ΠΑΧΥΡΕΥΣΤΟ + ΛΕΠΤΟΡΕΥΣΤΟ ΜΟΝΟ 50€

IMAGE PVS® Jumbo Putty

Παχύρευστη σιλικόνη αθροιστικού τύπου

Τιμή τεμαχίου **40,00€**

Συσκευασία: Σύριγγα 380ml + αναμικτήρες

IMAGE PVS Jumbo Monophase

Μονοφασική σιλικόνη αθροιστικού τύπου μέσης ρευστότητας

Τιμή τεμαχίου **40,00€**

Συσκευασία: Σύριγγα 380ml + αναμικτήρες

IMAGE PVS® Light Body Fast

Λεπτόρευστη σιλικόνη αθροιστικού τύπου ταχείας πήξης

Τιμή **22,00€** **Συσκευασία: Σύριγγες 2x50ml + αναμικτήρες**

IMAGE PVS® Light Body Normal

Λεπτόρευστη σιλικόνη αθροιστικού τύπου κανονικής πήξης

Τιμή **22,00€** **Συσκευασία: Σύριγγες 2x50ml + αναμικτήρες**

IMAGE PVS® Super light body fast

Πολύ λεπτόρευστη σιλικόνη αθροιστικού τύπου ταχείας πήξης

Τιμή **22,00€** **Συσκευασία: Σύριγγες 2x50ml + αναμικτήρες**

IMAGE PVS® Monophase

Διάφανη σιλικόνη αθροιστικού τύπου μέσης ρευστότητας

Τιμή **25,00€** **Συσκευασία: Σύριγγες 2x50ml + αναμικτήρες**

Dentplus®

Παχύρευστη σιλικόνη συμπύκνωσης

Βάζο των 900ml	Πάστα καταλύτης 60ml	Δοχείο των 10 κιλών
Τιμή τεμαχίου	Τιμή τεμαχίου	Τιμή τεμαχίου
12,50€	**5,00€**	**82,00€**

ΠΡΟΣΦΟΡΑ SET ΠΑΧΥΡΕΥΣΤΟ + ΛΕΠΤΟΡΕΥΣΤΟ + ΚΑΤΑΛΥΤΗΣ 23€

Dentflex®

Λεπτόρευστη σιλικόνη συμπύκνωσης

Τιμή τεμαχίου **8,00€**

Συσκευασία: Σωληνάριο 140ml

IMAGE PVS® Transparent

Διάφανη σιλικόνη αθροιστικού τύπου μέσης ρευστότητας

Τιμή **26,00€**

Συσκευασία: Σύριγγες 2x50ml + αναμικτήρες

IMAGE PVS® Bite

Σιλικόνη αθροιστικού τύπου για καταγραφή σύγκλησης μέσης ρευστότητας

Τιμή **26,00€**

Συσκευασία: Σύριγγες 2x50ml + αναμικτήρες

Dentorans®

Πολύ λεπτόρευστη σιλικόνη συμπύκνωσης

Τιμή τεμαχίου **8,00€**

Συσκευασία: Σωληνάριο 140ml

Dentoprint®

Αλγινικό ταχείας πήξης με γεύση βανίλιας. Ειδικό για ορθοδοντικούς

Τιμή τεμαχίου **4,90€**

Συσκευασία: Σακούλα 1lb

Dentalgin®

Αλγινικό κανονικής πήξης με γεύση φράουλας

Τιμή τεμαχίου **4,90€**

Συσκευασία: Σακούλα 1lb

Algikrom®

Αλγινικό κανονικής πήξης με χρωματικό δείκτη

Τιμή τεμαχίου **5,90€**

Συσκευασία: Σακούλα 1lb

ΜΕ ΚΑΘΕ ΑΓΟΡΑ ΑΠΟΤΥΠΩΤΙΚΩΝ ΑΞΙΑΣ 200€ ΚΕΡΔΙΖΕΤΕ ΔΩΡΟΕΠΙΤΑΓΗ ΑΞΙΑΣ 40€ ΓΙΑ ΤΗΝ ΕΠΟΜΕΝΗ ΑΓΟΡΑ. Η ΔΩΡΟΕΠΙΤΑΓΗ ΕΞΑΡΓΥΡΩΝΕΤΑΙ ΚΑΙ ΓΙΑ ΑΛΛΑ ΠΡΟΪΟΝΤΑ ΤΟΥ ΚΑΤΑΛΟΓΟΥ ΜΑΣ www.dentalline.gr

Η προσφορά ισχύει έως 15/6/2019

ΓΙΑ ΤΟ ΕΡΓΑΣΤΗΡΙΟ

IMAGE PVS® Gingi Lab

Εργαστηριακή σιλικόνη αθροιστικού τύπου για την αναπαραγωγή ούλων Σκληρός τύπος

Τιμή **22,50€**

Συσκευασία: Σύριγγες 2x50ml + διαχωριστικο + αναμικτήρες

Labor Plus®

Εργαστηριακή σιλικόνη συμπύκνωσης

Τιμή **44,00€**

Συσκευασία: Δοχείο 5kg + 2 Καταλύτες Πάστα 60ml

IMAGE PVS® Gingi Mask

Εργαστηριακή σιλικόνη αθροιστικού τύπου για την αναπαραγωγή ούλων Ελαστικός τύπος

Τιμή **22,50€**

Συσκευασία: Σύριγγες 2x50ml + διαχωριστικο + αναμικτήρες

Image Dublicate® 20

Ρευστή εργαστηριακή σιλικόνη αθροιστικού τύπου για ντουμπλάρισμα

Τιμή **40,00€**

Συσκευασία: 1kg Βάση + 1kg Καταλύτης

Image Dublicate® 10

Ρευστή εργαστηριακή σιλικόνη αθροιστικού τύπου για ντουμπλάρισμα

Τιμή **60,00€**

Συσκευασία: 1kg Βάση + 1kg Καταλύτης

IMAGE A-Lab®

Σιλικόνη αθροιστικού τύπου πολλαπλών εργαστηριακών χρήσεων

Τιμή **120,00€**

5kg Βάση + 5kg Καταλύτης

Τιμή **30,00€**

1kg Βάση + 1kg Καταλύτης

Image PVS® Protect

Λεπτόρευστη σιλικόνη Αθροιστικού Τύπου για μόνωση & Μοντελοποίηση Υλικών

Τιμή **100,00€**

Συσκευασία: 500gr Βάση + 500gr Καταλύτης

Στις παραπάνω τιμές δε συμπεριλαμβάνεται ΦΠΑ 24%

Σωτήρος Διός 9, 185 35 Πειραιάς, Τηλ.: 210 4115047 - 210 4131456, Fax: 210 4131537

Φωκίδος 57, 115 27 Γουδή, Τηλ.: 210 7715444

dentalgd@ath.forthnet.gr - www.dentalline.gr

Ο ρόλος του ορθοδοντικού

Βασίλειος Σταθόπουλος
Ορθοδοντικός, M.S.D.
Μέλος Δ.Σ. Ε.Ο.Ο. & Ο.Σ.Α.

Η προσφορά της Ορθοδοντικής στο Σύνδρομο της Αποφρακτικής Άπνοιας Ύπνου (Σ.Α.Α.Υ.) είναι διττή και αφορά τόσο στην πρώϊμη εντόπιση συμπτωμάτων της ασθένειας, όσο και στην θεραπευτική αντιμετώπισή της. Ως Ορθοδοντικοί δεν μπορούμε να προλάβουμε ή να θέσουμε οριστική διάγνωση του συνδρόμου. Λόγω όμως του γεγονότος της έγκαιρης επαφής με άτομα προεφηβικής ή μικρότερης ηλικίας, εφόσον είμαστε ευαισθητοποιημένοι, μπορούμε στην αρχική κλινική εξέταση να διακρίνουμε τα ειδοποιά σημεία και συμπτώματα, ώστε στη συνέχεια να παραπέμψουμε τους εν λόγω ασθενείς στους ειδικούς ιατρούς. Ακολούθως, σε συνεργασία με τον θεράποντα ιατρό παρέχουμε, είτε συντηρητική θεραπεία σε περιπτώσεις ασθενών με ήπιου ή μετρίου βαθμού σοβαρότητας Σ.Α.Α.Υ. μέσω των στοματικών συσκευών προώθησης της κάτω γνάθου, είτε σε σοβαρές περιπτώσεις θεραπεία μέσω της ορθογναθικής χειρουργικής. Ακόμη, σε περιπτώσεις, που ο ασθενής απορρίπτει τη χρήση CPAP, ή άλλη ενδεδειγμένη θεραπεία, η χρήση των στοματικών συσκευών προσφέρει μια εναλλακτική προσέγγιση μείωσης των συνεπειών του Σ.Α.Α.Υ. στη γενική υγεία.

Αναλυτικότερα, όσον αφορά στα παιδιά η υπνική άπνοια είναι ένα σύνδρομο που εμφανίζεται με προοδευτικά αυξανόμενη συχνότητα, με το μεγαλύτερο ποσοστό όπως και στους ενήλικες να παραμένει αδιάγνωστο. Το 17%-21% παιδιών σχολικής ηλικίας αναφέρουν υπνηλία κατά τη διάρκεια της ημέρας, γεγονός, που επηρεάζει τις σχολικές και εξωσχολικές τους δραστηριότητες. Αξιολογώντας την καρδιοαναπνευστική δοκιμασία κοπώσεως σε αθλούμενα παιδιά με Σ.Α.Α.Υ., σε αντιδιαστολή με υγιή παιδιά, βρέθηκε, ότι ακόμη και μέτριου βαθμού άπνοια μειώνει την ικανότητα άσκησης[1].

Για τη μέτρηση του βαθμού της άπνοιας ύπνου στα παιδιά χρησιμοποιείται ο υπνοαπνοϊκός δείκτης (AHI) με φυσιολογικό όριο ≤1, με άλλα λόγια, τα παιδιά δεν πρέπει να εμφανίζουν άπνοια κατά τη διάρκεια του ύπνου.

Αξιολόγηση Σ.Α.Α.Υ. στην καθημερινή κλινική άσκηση

Οι Οδοντίατροι/Ορθοδοντικοί μπορούν να εντοπίσουν πρώϊμα σημεία διαταραχών ύπνου, ενσωματώνοντας στη λήψη ιστορικού, είτε νεαρών ατόμων, είτε ενηλίκων, ερωτήσεις από διάφορα ερωτηματολόγια, που έχουν προταθεί για την αξιολόγηση της υπνικής άπνοιας, με υψηλό βαθμό ευαισθησίας. Αφ' ενός το παιδιατρικό ερωτηματολόγιο ύπνου (PSQ)[2], που αφορά στις ηλικίες κάτω των 17 ετών, που συμπληρώνουν οι γονείς και αφ' ετέρου το ερωτηματολόγιο STOPBANG (ονοματίζεται από τα αρχικά των σημείων & συμπτωμάτων υπό αξιολόγηση στην Αγγλική γλώσσα), που χρησιμοποιείται για την διάγνωση ενηλίκων με Σ.Α.Α.Υ. ***(Εικ. 1)***. Ανάλογα με τη βαθμολογία που θα συμπληρωθεί στο ερωτηματολόγιο, σε συνεκτίμηση με την πλάγια κεφαλομετρική ακτινογραφία ή άλλη διαγνωστική απεικόνιση, όπως η MRI, η αξονική τομογραφία, η CBCT, από τα διαθέσιμα διαγνωστικά στοιχεία και την κλινική εξέταση εάν μας δημιουργηθεί υπόνοια Σ.Α.Α.Υ., θα πρέπει να γίνει παραπομπή σε πνευμονολόγο. Η αξιολόγηση μέσω πολυσωματογραφικής μελέτης ύπνου θα θέσει την διάγνωση. Οποιαδήποτε δισδιάστατη ή τρισδιάστατη ακτινογραφική απεικόνιση ενδέχεται να βοηθήσει στην αξιολόγηση ύπαρξης Σ.Α.Α.Υ., αξιολογώντας το εύρος του αεραγωγού, αλλά σε καμιά περίπτωση αυτή, δεν υποκαθιστά την μελέτη ύπνου.

Τα κλινικά σημεία και συμπτώματα ή καταστάσεις που θα αξιολογήσουμε είναι:

- Μειωμένη & θολή μνήμη
- Στοματική αναπνοή
- Τριγμός
- Πρωϊνός πονοκέφαλος
- Προβλήματα συμπεριφοράς & ευερεθιστότητας (υπερδιέγερση, έκδηλη υπνηλία στη διάρκεια της ημέρας, διάσπαση προσοχής)
- Χαμηλές επιδόσεις στο σχολείο – το παιδί μπορεί να χαρακτηριστεί νωχελικό
- Διαταραχή ελλειμματικής προσοχής υπερκινητικότητας (ADHD)
- Σύνδρομο διαταραχής της ανάπτυξης (έλλειψη βάρους & ύψους)
- Νυχτερινή ενούρηση - (υπάρχουν και άλλοι λόγοι πλην της άπνοιας)
- Ύπνος σε περίεργες στάσεις – (το παιδί τεντώνει το λαιμό του στην προσπάθεια να ανοίξει την αεροφόρο οδό)
- Συχνές λοιμώξεις – (εάν υπάρχει ιστορικό χρόνιων προσβολών από αμυγδαλίτιδα, αδενοειδείς εκβλαστήσεις & λοιμώξεις από τα αυτιά)

Θεραπευτική αντιμετώπιση Σ.Α.Α.Υ.

(α) Η απώλεια σωματικού βάρους περιορίζει την Σ.Α.Α.Υ. σε ποσοστό άνω του 50% των νεαρών ασθενών σε συνέργεια με αύξηση της σωματικής άσκησης. Στους ενήλικες, όταν ο δείκτης μάζας σώματος (BMI) είναι μεγαλύτερος από 29, δεκαπλασιάζεται ο κίνδυνος εμφάνισης άπνοιας. Σε μελέτη[3] ατόμων με δείκτη BMI 28-40 με μέτριου βαθμού άπνοια, ακολουθώντας ένα πρόγραμμα αδυνατίσματος & άσκησης 12 εβδομάδων, μείωσαν τον υπνοαπνοϊκό δείκτη (AHI). Ατυχώς, μόνον το 17% όσων εφάρμοσαν πρόγραμμα αδυνατίσματος διατηρούν μια μείωση κατά 10% του βάρους που έχασαν μακροπρόθεσμα, άρα το 83% επανακτούν, εάν όχι όλο, το μεγαλύτερο μέρος του αρχικού τους βάρους.

(β) Οι υπερτροφικές αδενοειδείς εκβλαστήσεις και αμυγδαλές είναι η δεύτερη συχνότερη αιτία αναπνευστικών διαταραχών στα παιδιά και η αδενοαμυγδαλεκτομή εξακολουθεί να αποτελεί θεραπεία εκλογής στις Η.Π.Α. με 737.000 εγχειρήσεις ετησίως. Μέχρι πριν 3 χρόνια, το 90% των αμυγδαλεκτομών πραγματοποιούνταν για επανειλημμένες λοιμώξεις, ενώ σήμερα το 80% εξ αυτών οφείλονται στην αποφρακτική άπνοια[4]. Αμυγδαλεκτομή σε συνδυασμό με απώλεια βάρους σε υπέρβαρα παιδιά φαίνεται ότι μειώνει την άπνοια κατά 5%-10%.

(γ) Η συμβατική ορθοδοντική θεραπεία με εξαγωγές δοντιών δεν επηρεάζει το Σ.Α.Α.Υ. Η ταχεία διεύρυνση της άνω γνάθου με ορθοδοντικά μηχανήματα θα μπορούσε να συμβάλλει στην διεύρυνση του αεραγωγού, αλλά εάν λ.χ. η απόφραξη δεν εντοπίζεται στην ρινοφαρυγγική περιοχή, δεν θα βελτιώσει την άπνοια. Γενικότερα δεν υπάρχει επαρκής βιβλιογραφική τεκμηρίωση σχετικά με την αποτελεσματικότητά της.

(δ) Αντιθέτως, τα λειτουργικά μηχανήματα ή στοματικές συσκευές συμβάλλουν αποτελεσματικά στην αντιμετώπιση του Σ.Α.Α.Υ. με ποσοστά επιτυχίας σε ήπιου έως μέτριου βαθμού άπνοια κατά 57% - 81% και σε σοβαρού βαθμού άπνοια 14% - 61% αντίστοιχα. Οι συσκευές αυτές είναι τα μηχανήματα προώθησης της γλώσσας, τα προκατασκευασμένα και τα εξατομικευμένα κατά παραγγελία μηχανήματα προώθησης της κάτω γνάθου

Τα μηχανήματα προώθησης της γλώσσας:

- Μειώνουν τον αριθμό & την διάρκεια της άπνοιας αντιρροπώντας τη δραστηριότητα του γενειογλωσσικού μυός & απομακρύνοντας την γλώσσα από το οπίσθιο φαρυγγικό τοίχωμα
- Μπορούν να χρησιμοποιηθούν σε νωδούς ασθενείς
- Απαλείφουν τυχόν ενόχληση της ΚΓΔ από τη χρήση λειτουργικών μηχανημάτων

Τα εξατομικευμένα λειτουργικά μηχανήματα προώθησης της κάτω γνάθου ***(Εικ. 2)***:

- Προωθούν την κάτω γνάθο σε πρόσθια θέση
- Διευρύνουν τον ρινοφάρυγγα - στοματοφάρυγγα με αποτέλεσμα τη βελτίωση της αναπνευστικής ικανότητος
- Μειώνουν την απόσταση κάτω γνάθου - υοειδούς οστού
- Προκαλούν αλλαγές στη θέση της γλώσσας & της μαλακής υπερώας

Τα ορθοδοντικά μηχανήματα έχουν υψηλό ποσοστό αποδοχής, καθόσον 11 χρόνια μετά την έναρξη χρήσης, το 76% των ασθενών συνέχιζε να τα χρησιμοποιεί. Αναφορικά με τον σχεδιασμό τους δεν υπάρχει υπεροχή μεταξύ τους, ενώ το 82% των ασθενών προτιμά τα εξατομικευμένα μηχανήματα. Σε σχέση με την αποτελεσματικότητα, σε ενήλικες ασθενείς[5] μειώθηκε η υπνηλία εντός τεσσάρων εβδομάδων, ο δείκτης αναπνευστικής διαταραχής (RDI) μειώθηκε από 40,3 σε 11,7 και ο κορεσμός οξυγόνου αυξήθηκε από 73,4% σε 81,3%. Αντιστοίχως σε παιδιά[6] η χρήση των εν λόγω συσκευών μείωσε τον υπνοαπνοϊκό δείκτη από 7,1 σε 2,6.

Ως βραχυπρόθεσμες πιθανές παρενέργειες της εφαρμογής των μηχανημάτων αυτών αναφέρονται πόνος-ευαισθησία στα δόντια, ξηρότητα σε χείλη & λαιμό, σιαλόρροια, παροδική δυσανεξία στην έγερση και ερεθισμός του στοματικού βλεννογόνου, αλλά αυτές αίρονται εντός εβδομάδος. Όσον αφορά μακροπρόθεσμα σε αναδρομική μελέτη[7] 11 ετών (±2,8) παρατηρήθηκαν οι ακόλουθες αλλαγές:

- ✓ μείωση οριζόντιας πρόταξης (1,9 ±1,9 χιλ)
- ✓ μείωση κατακόρυφης επικάλυψης (2,3 ±1,6 χιλ)
- ✓ μείωση συνωστισμού των κάτω τομέων (1,3 ±1,8 χιλ)
- ✓ εμφάνιση οπίσθιας χασμοδοντίας (51%)
- ✓ εμφάνιση πρόσθιας σταυροειδούς σύγκλεισης (62%)
- ✓ διεύρυνση της κάτω γνάθου (0,7-1,1 χιλ)
- ✓ Αλλαγές στον κόνδυλο & την κροταφογναθική γλήνη

Η άπνοια θεωρείται απειλή για τη ζωή, οπότε μια αποτελεσματική θεραπεία υπερτερεί της διατήρησης της οδοντικής σύγκλεισης. Ακόμη και αν παρατηρούνται προοδευτικές οδοντικές μετακινήσεις, οι οποίες αντιμετωπίζονται από τον ορθοδοντικό, η θεραπεία δεν πρέπει να διακόπτεται παρά μόνο εάν επιλεγεί εναλλακτική θεραπεία.

(ε) Η αμφιγναθική ορθογναθική χειρουργική θεραπεία παρέχει μόνιμη αποκατάσταση στο 86% των ασθενών. Οι ασθενείς επιλέγουν αυτήν τη θεραπεία, εάν δεν μπορούν να ανεχθούν μακροπρόθεσμα την CPAP (ήδη 50% των ασθενών αρχικά αρνούνται τη χρήση της), τα λειτουργικά ορθοδοντικά μηχανήματα, ή εάν συνυπάρχουν οδοντοσκελετικά προβλήματα, που δικαιολογούν την χειρουργική διευθέτηση των γνάθων σε συνδυασμό με ορθοδοντική θεραπεία. Παρ' όλη την μεγάλη επιτυχία, υπάρχει ένα ποσοστό της τάξης του 14% των ασθενών που εξακολουθούν να αντιμετωπίζουν προβλήματα στον φάρυγγα μετά από τη χειρουργική επέμβαση, καθ' όσον η υπνική άπνοια δεν αποτελεί μόνο ανατομική δυσλειτουργία. ***(Εικ. 3)***

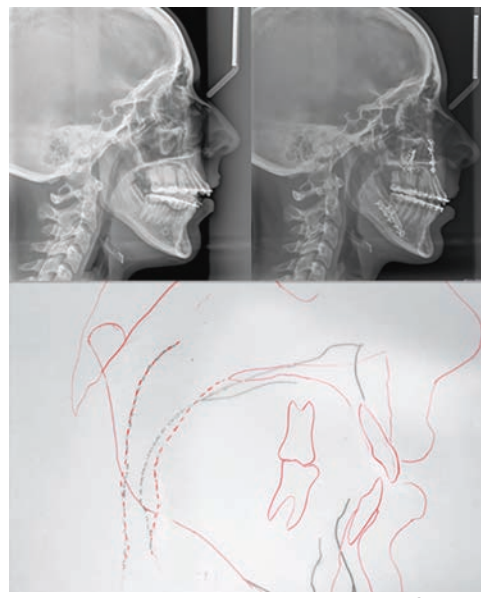

Εικ. 3: Αύξηση αεροφόρου οδού με ορθογναθική χειρουργική.

Συμπεράσματα

1. Η χρήση ορθοδοντικών συσκευών είναι μια τεκμηριωμένα αποτελεσματική εναλλακτική θεραπεία για ήπια έως μέτριου βαθμού άπνοια, ειδικότερα σε περιπτώσεις ασθενών με στένωση της αναπνευστικής οδού στο επίπεδο της βάσης της γλώσσας και της μαλακής υπερώας.

2. Μετά από λεπτομερή διαγνωστική αξιολόγηση & σχέδιο θεραπείας τα λειτουργικά μηχανήματα είναι αυτόνομη εναλλακτική θεραπεία στη φαρέτρα του Οδοντίατρου

3. Είναι απαραίτητη η παρακολούθηση του ασθενή μακροπρόθεσμα για άρση τυχόν αλλαγών στην οδοντική σύγκλειση.

4. Η αποτελεσματικότητά τους είναι μειωμένη σε σύγκριση με αυτή του CPAP, αλλά υπερτερούν στην αποδοχή από τους ασθενείς.

5. Η χρήση ορθοδοντικών λειτουργικών μηχανημάτων δεν αποτελεί θεραπεία εκλογής για ασθενείς με σοβαρού βαθμού άπνοια, αλλά αξιολογείται, εάν η εφαρμογή του CPAP, ή η χειρουργική αντιμετώπιση έχουν απορριφθεί.

6. Η χειρουργική αντιμετώπιση, ιδιαίτερα η αμφιγναθική προώθηση σε επιλεγμένες περιπτώσεις αποτελεί την καλύτερη & μονιμότερη λύση.

7. Οι εν γένει διαταραχές ύπνου και ειδικότερα το Σ.Α.Α.Υ. είναι ένα πεδίο, όπου απαιτείται η συνεργασία του ορθοδοντικού ή του γενικού οδοντιάτρου με άλλες ιατρικές ειδικότητες, προκειμένου να βελτιωθεί η ποιότητα ζωής του ασθενούς.

STOP-BANG Sleep Apnea Questionnaire
Chung F et al Anesthesiology 2008 and BJA 2012

STOP		
Do you SNORE loudly (louder than talking or loud enough to be heard through closed doors)?	Yes	No
Do you often feel TIRED, fatigued, or sleepy during daytime?	Yes	No
Has anyone OBSERVED you stop breathing during your sleep?	Yes	No
Do you have or are you being treated for high blood PRESSURE?	Yes	No
BANG		
BMI more than 35 kg/m2?	Yes	No
AGE over 50 years old?	Yes	No
NECK circumference >16 inches(40cm)?	Yes	No
GENDER : Male?	Yes	No
TOTAL SCORE		

High risk of OSA: Yes 5 - 8
Intermediate risk of OSA: Yes 3 - 4
Low risk of OSA: Yes 0 - 2

Εικ. 1: Ερωτηματολόγιο STOPBANG.

Εικ. 2: Παραλλαγές ορθοδοντικών λειτουργικών μηχανημάτων.

Βιβλιογραφία

1. Damianidou, L. et al. Reduced exercise capacity in Greek children with mild to moderate obstructive sleep apnea syndrome. Pediatr Pulmonol, 2013; 48 (12) 1237-45
2. Chervin R. et al. Pediatric Sleep Questionnaire. Prediction of Sleep Apnea & Outcomes. Arch Otolaryngol Head Neck Surg. 2007; 133: 216-222
3. Henri Tuomilehto et al. Obesity and obstructive sleep apnea – Clinical significance of weight loss. Sleep Med Review 2013
4. Cullen K.A. et al. Ambulatory surgery in the United States. 2006; Natl Health Stat Report J. 2009 (11):1-25
5. Yuehua Liu et al. Effects of a mandibular repositioner on obstructive sleep apnea. AJODO 2000; 118(3): 248-256
6. Maria Villa et al. Randomized controlled study of an oral jaw-positioning appliance for the treatment of obstructive sleep apnea in children with malocclusion. Am J Respir Crit Care Med, 2000; 165: 123-127
7. Benjamin Pliska et al. OSA & Mandibular Advancement Splints: Occlusal Effects and Progression of Changes Associated with a Decade of Treatment. J Clin Sleep Med 2014; 10 (12): 1285-91

ΕΜΦΥΤΕΥΜΑ Bio3

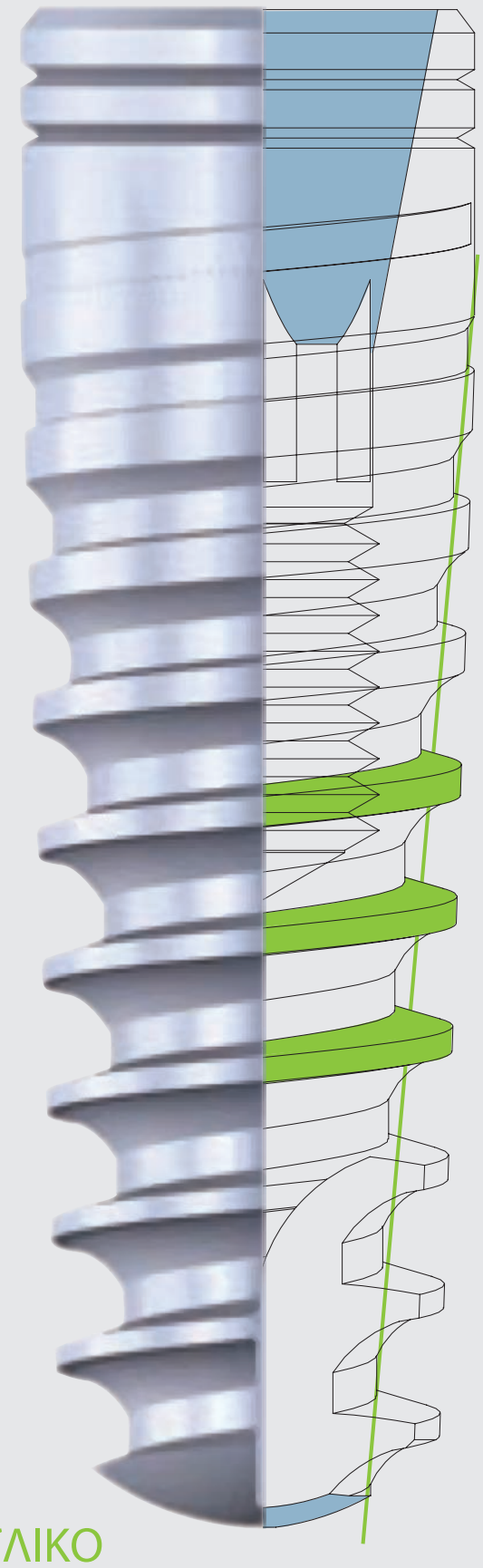

ΥΛΙΚΟ

Τιτάνιο Grade 4

Bio3 IMPLANT PROGRESSIVE

Γκάμα κωνικών οδοντικών εμφυτευμάτων

ΚΩΝΙΚΗ ΣΥΝΔΕΣΗ

Η κωνική σύνδεση με εσωτερικό εξάγωνο προσφέρει ακρίβεια σύνδεσης εμφυτεύματος-abutment και επομένως, επηρεάζει τη διαδικασία σταθεροποίησης των μόνιμων προσθετικών αποκαταστάσεων. Η κωνικότητα 12° προσφέρει αυτή τη σύνδεση με άριστη εφαρμογή και σταθερότητα. Η κωνική σύνδεση είναι απόλυτα ανθεκτική έναντι των βακτηρίων και εμφανίζει άριστα αποτελέσματα στη μείωση της συμπίεσης στο αυχενικό τμήμα του εμφυτεύματος.

ΧΑΡΑΚΤΗΡΙΣΤΙΚΑ

-Εμφύτευμα σπειροειδούς σχήματος με σπείρες επεμβατικού σχεδιασμού που αναπτύχθηκε για καλύτερη αρχική σταθερότητα, επομένως συστήνεται να χρησιμοποιηθεί σε οστικούς τύπους II, III και IV.
-Το κωνικό σώμα του εμφυτεύματος συνδυάζεται άριστα με το σχήμα του τρυπάνου για ακριβή προσαρμογή με το οστό.
-Η κωνικότητα του σώματος του εμφυτεύματος βελτιώνει το χαρακτηριστικό της αυτοπροσαρμογής. Το μη επεμβατικό ακρορριζικό τμήμα του εμφυτεύματος προλαμβάνει τη βλάβη ανατομικών μορίων κατά την ανύψωση ιγμορείου.
-Εναλλαγή πλατφόρμας.

ΑΚΡΟΡΡΙΖΙΚΟ ΤΜΗΜΑ

Λόγω του σχεδιασμού ακριβείας του ακρορριζικού τμήματος του εμφυτεύματος μπορεί να προληφθεί η βλάβη των ανατομικών οστικών δομών και να δοθεί η δυνατότητα στον εμφυτευματολόγο να μειώσει το χρόνο της χειρουργικής φάσης στης θεραπείας με εμφυτεύματα. Το εμφύτευμα Progressive δίνει τη δυνατότητα επίλυσης οποιονδήποτε κλινικών προβλημάτων ακόμη και σε πολύ σύνθετες περιπτώσεις.

Bio3 IMPLANT ADVANCED

Γκάμα κωνικών οδοντικών εμφυτευμάτων

ΚΩΝΙΚΗ ΣΥΝΔΕΣΗ

Η κωνική σύνδεση με εσωτερικό εξάγωνο προσφέρει ακρίβεια σύνδεσης εμφυτεύματος-abutment και επομένως, επηρεάζει τη διαδικασία σταθεροποίησης των μόνιμων προσθετικών αποκαταστάσεων. Η κωνικότητα 12° προσφέρει αυτή τη σύνδεση με άριστη εφαρμογή και σταθερότητα. Η κωνική σύνδεση είναι απόλυτα ανθεκτική έναντι των βακτηρίων και εμφανίζει άριστα αποτελέσματα στη μείωση της συμπίεσης στο αυχενικό τμήμα του εμφυτεύματος.

ΧΑΡΑΚΤΗΡΙΣΤΙΚΑ

-Εμφύτευμα σπειροειδούς μορφολογίας με κλασικές τριγωνικές σπείρες δύο εναλλασσόμενων μηκών, αυτοπροσαρμοζόμενο. Αναπτύχθηκε για καλύτερη αρχική σταθερότητα. Μπορεί να χρησιμοποιηθεί σε διάφορους οστικούς τύπους.
-Το κωνικό σώμα του εμφυτεύματος συνδυάζεται άριστα με το σχήμα του τρυπάνου για ακριβή προσαρμογή με το οστό.
-Η κωνικότητα του σώματος του εμφυτεύματος βελτιώνει το χαρακτηριστικό της αυτοπροσαρμογής. Το μη επεμβατικό ακρορριζικό τμήμα του εμφυτεύματος προλαμβάνει τη βλάβη ανατομικών μορίων κατά την ανύψωση ιγμορείου.
-Εναλλαγή πλατφόρμας.

ΑΚΡΟΡΡΙΖΙΚΟ ΤΜΗΜΑ

Ένα ακρορριζικό τμήμα εμφανίζει οξείες σπείρες και αντιπεριστροφικές σχισμές. Λόγω της ειδικής μορφολογίας του ακρορριζικού τμήματος μπορεί να προλάβει τη βλάβη των ανατομικών οστικών δομών.

SBdent
Μάγερ 21, Αθήνα
4ος Όροφος
Τηλ: 216 8093450
Email: info@sbdent.gr

Bio3 Implants GmbH

Ο M. Sanz μιλά στο «ΟΒ» για το νέο παγκόσμιο σύστημα ταξινόμησης των περιοδοντικών και περιεμφυτευματικών νόσων

Ένας από τους κεντρικούς ομιλητές του 13ου Συμποσίου Περιοδοντολογίας που διοργάνωσε με μεγάλη επιτυχία η Ελληνική Περιοδοντολογική Εταιρεία (Ε.Π.Ε.) από τις 15 έως και 17 Μαρτίου 2019 στην Αίγλη Ζαππείου ήταν ο Καθηγητής Mariano Sanz, ο οποίος παρουσίασε στο ελληνικό κοινό το νέο παγκόσμιο σύστημα ταξινόμησης περιοδοντικών και περιεμφυτευματικών νόσων, όπως αυτό αποφασίστηκε στο πλαίσιο του Παγκόσμιου "Workshop" που είχε διεξαχθεί από την Ευρωπαϊκή Ομοσπονδία Περιοδοντολογίας (EFP) και την Αμερικανική Ακαδημία Περιοδοντολογίας (AAP) στο Σικάγο τον Νοέμβριο του 2017. Το "ΟΒ" στο περιθώριο του Συμποσίου είχε την ευκαιρία να μιλήσει με τον Καθηγητή κ. Sanz για το νέο αυτό σύστημα ταξινόμησης, το οποίο στοχεύει στην εδραίωση μιας διεθνούς γλώσσας για τη διάγνωση και τη θεραπεία της περιοδοντικής νόσου, βελτιώνοντας τα θεραπευτικά αποτελέσματα για τους ασθενείς. Όπως μας εξηγεί ο κ. Sanz, τόσο οι ραγδαίες εξελίξεις στην επιστημονική γνώση τα τελευταία 20 χρόνια, όσο και η ανάγκη επίτευξης μιας παγκόσμιας συμφωνίας μεταξύ των ειδικών που θα οδηγούσε στην τυποποίηση της φροντίδας των ασθενών σε παγκόσμιο επίπεδο κατέστησαν απαραίτητη την ανάγκη ανανέωσης του συστήματος ταξινόμησης του 1999.

Συνέντευξη στην **Ηλιάνα Γιαννούλη** δημοσιογράφο

Κε Sanz, δεδομένου του ηγετικού σας ρόλου στη διοργάνωση του παγκόσμιου workshop που πριν από δύο χρόνια οδήγησε στη θέσπιση ενός νέου συστήματος ταξινόμησης των περιοδοντικών νόσων, καθολικής αποδοχής από την οδοντιατρική κοινότητα, θα ήθελα να σταθούμε στους λόγους που σας οδήγησαν στην αναθεώρηση του προηγούμενου συστήματος. Ήταν οι εξελίξεις στην επιστήμη σας, τόσο ραγδαίες που κατέστησαν επιτακτική την ανανέωση του υφιστάμενου συστήματος;

Το προηγούμενο σύστημα ταξινόμησης είχε δημιουργηθεί από την Αμερικανική Ακαδημία Περιοδοντολογίας (AAP) το 1999. Στην Ευρωπαϊκή Ομοσπονδία Περιοδοντολογίας (EFP) θεωρήσαμε ότι έπρεπε πλέον να οδηγηθούμε στην αναθεώρηση του υφιστάμενου συστήματος, αλλά δεν θέλαμε να προβούμε μόνοι μας σε αυτή την αναθεώρηση, εκτιμώντας ότι το νέο σύστημα ταξινόμησης θα έπρεπε να είναι το αποτέλεσμα μιας παγκόσμιας προσπάθειας. Προσεγγίσαμε λοιπόν, την αντίστοιχη Ομοσπονδία της Βόρειας Αμερικής με στόχο να συμμετάσχει σε αυτό το εγχείρημα και ταυτόχρονα ήρθαμε σε επαφή και με άλλους ειδήμονες από όλον τον κόσμο, ώστε πραγματικά να κατορθώσουμε να δώσουμε μια παγκόσμια διάσταση σε αυτό το εγχείρημα.

Πριν από πέντε χρόνια, από κοινού με την AAP διοργανώσαμε ένα workshop στην Ισπανία πάνω στη συσχέτιση της περιοδοντίτιδας με τα συστημικά νοσήματα και τα συμπεράσματα αυτού του συνεδρίου που δημοσιεύθηκαν το 2013 είδαμε ότι είχαν τεράστια απήχηση και έτσι αποφασίσαμε κάθε πέντε χρόνια περίπου να κάνουμε ένα κοινό workshop. Αποφασίστηκε λοιπόν, κεντρικό θέμα του επόμενου κοινού workshop που θα πραγματοποιείτο το 2017-2018 να είναι η αναθεώρηση του συστήματος ταξινόμησης των περιοδοντικών νόσων. Νομίζω ότι το πέρας μιας εικοσαετίας είναι μια καλή χρονική στιγμή για να αναθεωρήσει κανείς την επιστημονική γνώση, αλλά παράλληλα τώρα μας δινόταν η ευκαιρία να οδηγηθούμε σε ένα σύστημα ταξινόμησης που θα είχε παγκόσμια υποστήριξη. Επιπλέον, θεωρώ ότι κανένας δεν ήταν ικανοποιημένος με το σύστημα ταξινόμησης του 1999, ήταν μπερδεμένο, υπήρχαν αλληλοκαλύψεις σε πολλές καταστάσεις, οπότε όλα αυτά από κοινού συνέβαλαν στην απόφαση της αναθεώρησης.

Στο περιθώριο του 13ου Συμποσίου Περιοδοντολογίας της ΕΠΕ, ο Καθηγητής κ. Mariano Sanz μίλησε στο "ΟΒ" για τους λόγους που οδήγησαν στην αναθεώρηση του συστήματος ταξινόμησης των περιοδοντικών νόσων, αλλά και τις βασικές καινοτομίες του νέου συστήματος.

Ποιες είναι οι βασικές διαφορές ανάμεσα στο προηγούμενο και το νέο σύστημα ταξινόμησης των περιοδοντικών νόσων;

Το προηγούμενο σύστημα στην ουσία προέβλεπε διαφορετικές περιοδοντικές ασθένειες, την χρόνια, την επιθετική, ενώ το νέο σύστημα αντιμετωπίζει την περιοδοντίτιδα ως μια ενιαία ασθένεια, την οποία όμως αξιολογούμε με βάση το πόσο σοβαρή, πόσο σύνθετη είναι η θεραπείας της, συνυπολογίζοντας την απόκριση του ασθενή στην ασθένεια. Στη συνέχεια, στα πρότυπα των συναδέλφων μας από την επιστήμη της ογκολογίας, έχουμε προσπαθήσει να αποτυπώσουμε την πολυπλοκότητα, την σοβαρότητα και την ανταπόκριση στη θεραπεία σε ένα σύστημα που αποτελείται από στάδια της νόσου (stages) και μια βαθμίδα επικινδυνότητας της νόσου (grades).

Η προσθήκη αυτού του μοντέλου με τα στάδια σοβαρότητας της νόσου και το βαθμό επικινδυνότητας πώς εκτιμάτε ότι διευκολύνει το έργο των οδοντιάτρων;

Αυτός είναι ο λόγος που δεν δημιουργήσαμε απλώς ένα μοντέλο με βάση κάποια κριτήρια, ένα υπόβαθρο, αλλά προσπαθήσαμε να σχεδιάσουμε βήμα-βήμα ένα πρόγραμμα εφαρμογής, με τη βοήθεια αλγορίθμων που θα επιτρέπουν στον οδοντίατρο να ακολουθήσει το σύ-

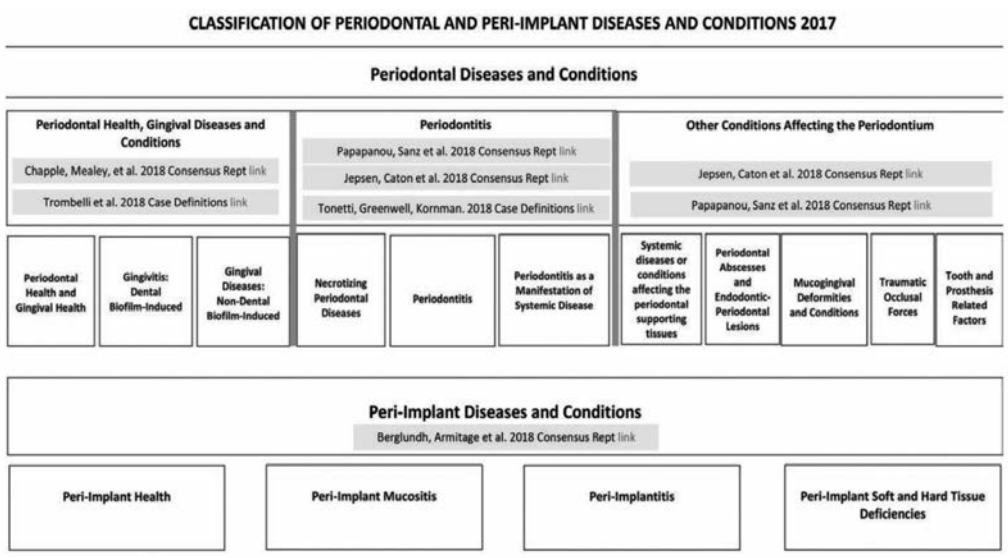

Πίνακας 1: Το νέο σύστημα ταξινόμησης περιοδοντικών και περιεμφυτευματικών νόσων, όπως προέκυψε από τη συνεργασία μεταξύ EFP και AAP .
**Πηγή: Caton et al.J Clin Periodontol. 2018;45:45(Suppl 20);S1–S8.*

Τις καλύτερες εντυπώσεις άφησε το 13ο Συμπόσιο Περιοδοντολογίας

Από τις 15 έως και 17 Μαρτίου 2019 οι πύλες του συνεδριακού χώρου της Αίγλης Ζαππείου άνοιξαν για να υποδεχτούν τους περισσότερους από 200 συνέδρους που παρακολούθησαν τις τριήμερες εργασίες του 13ου Συμποσίου Περιοδοντολογίας που διοργάνωσε με μεγάλη επιτυχία η Ελληνική Περιοδοντολογική Εταιρεία (ΕΠΕ). Οδοντίατροι από την Ελλάδα και το εξωτερικό έδωσαν το δυναμικό «παρών» σε μια διοργάνωση που συνδύαζε θεματολογία αιχμής από εγνωσμένου κύρους ομιλητές.

Η πρώτη μέρα του συνεδρίου ήταν αφιερωμένη στα οφέλη της περιοδοντικής θεραπείας, όχι μόνο για τη στοματική υγεία, αλλά και για τη συνολική υγεία του ασθενούς, πώς δηλαδή η αντιμετώπιση της περιοδοντικής λοίμωξης και φλεγμονής συμβάλλει στην ευεξία του ασθενούς. Οι ομιλίες των κ.κ. **Silvia Roldn** και **David Herrera** κατά γενική ομολογία κέρδισαν το ενδιαφέρον των συνέδρων, ενώ το πρόγραμμα της πρώτης μέρας ολοκληρώθηκε με συνεδρίες που αφορούσαν στη μη χειρουργική περιοδοντική θεραπεία καθώς και στις τεχνικές οστικής αύξησης, με την σφραγίδα κύρους δύο κορυφαίων ομιλητών των κ.κ. **Filippo Graziani** και **Mario Roccuzzo**.

Αναμνηστική φωτογραφία με τους ομιλητές και τα μέλη της Οργανωτικής Επιτροπής του Συμποσίου.

Η δεύτερη μέρα άρχισε με την ομιλία του Καθηγητή **Mariano Sanz**, ο οποίος παρουσίασε την νέα ταξινόμηση των περιοδοντικών νοσημάτων, όπως αναπτύχθηκε από την συνεργασία της Ευρωπαϊκής Ομοσπονδίας Περιοδοντολογίας (EFP) και της Αμερικανικής Ακαδημίας Περιοδοντολογίας (AAP). Το πρόγραμμα του Σαββάτου συνεχίστηκε με τις ομιλίες των κ.κ. **Filippo Graziani** και **Ion Zabalegui**, οι οποίες επικεντρώθηκαν στην παρουσίαση καινούριων τεχνικών και νέων απόψεων σχετικά με τη χειρουργική και αναγεννητική περιοδοντική θεραπεία.

Η τελευταία μέρα του Συμποσίου ολοκληρώθηκε με ομιλίες πάνω στα εμφυτεύματα και τις περιεμφυτευματικές νόσους, ενώ παρουσιάστηκαν και τα νεότερα δεδομένα για την αντιμετώπισή των περιεμφυτευματικών νόσων.

Η εκδήλωση άφησε τις καλύτερες εντυπώσεις τόσο σε οργανωτικό όσο και σε επιστημονικό επίπεδο, υπογραμμίζοντας την εμπειρία της ΕΠΕ στη διοργάνωση επιστημονικών εκδηλώσεων διεθνών προδιαγραφών.

PERIODONTITIS: STAGING

Staging intends to classify the severity and extent of a patient's disease based on the measurable amount of destroyed and/or damaged tissue as a result of periodontitis and to assess the specific factors that may attribute to the complexity of long-term case management.

Initial stage should be determined using clinical attachment loss (CAL). If CAL is not available, radiographic bone loss (RBL) should be used. Tooth loss due to periodontitis may modify stage definition. One or more complexity factors may shift the stage to a higher level. See **perio.org/2017wwdc** for additional information.

	Periodontitis	Stage I	Stage II	Stage III	Stage IV
Severity	Interdental CAL *(at site of greatest loss)*	1 – 2 mm	3 – 4 mm	≥5 mm	≥5 mm
	RBL	Coronal third (<15%)	Coronal third (15% - 33%)	Extending to middle third of root and beyond	Extending to middle third of root and beyond
	Tooth loss *(due to periodontitis)*	No tooth loss		≤4 teeth	≥5 teeth
Complexity	Local	• Max. probing depth ≤4 mm • Mostly horizontal bone loss	• Max. probing depth ≤5 mm • Mostly horizontal bone loss	In addition to Stage II complexity: • Probing depths ≥6 mm • Vertical bone loss ≥3 mm • Furcation involvement Class II or III • Moderate ridge defects	In addition to Stage III complexity: • Need for complex rehabilitation due to: – Masticatory dysfunction – Secondary occlusal trauma (tooth mobility degree ≥2) – Severe ridge defects – Bite collapse, drifting, flaring – < 20 remaining teeth (10 opposing pairs)
Extent and distribution	Add to stage as descriptor	For each stage, describe extent as: • Localized (<30% of teeth involved); • Generalized; or • Molar/incisor pattern			

Πίνακας 2: Το μοντέλο για την αξιολόγηση της σοβαρότητας και της πολυπλοκότητας της περιοδοντικής νόσου, όπως παρουσιάζεται στο νέο σύστημα ταξινόμησης.
**Πηγή: Tonetti, Greenwell, Kornman. J Periodontol 2018;89 (Suppl 1): S159-S172.*

PERIODONTITIS: GRADING

Grading aims to indicate the rate of periodontitis progression, responsiveness to standard therapy, and potential impact on systemic health.

Clinicians should initially assume grade B disease and seek specific evidence to shift to grade A or C.
See **perio.org/2017wwdc** for additional information.

	Progression		Grade A: Slow rate	Grade B: Moderate rate	Grade C: Rapid rate
Primary criteria *Whenever available, direct evidence should be used.*	Direct evidence of progression	Radiographic bone loss or CAL	No loss over 5 years	<2 mm over 5 years	≥2 mm over 5 years
	Indirect evidence of progression	% bone loss / age	<0.25	0.25 to 1.0	>1.0
		Case phenotype	Heavy biofilm deposits with low levels of destruction	Destruction commensurate with biofilm deposits	Destruction exceeds expectations given biofilm deposits; specific clinical patterns suggestive of periods of rapid progression and/or early onset disease
Grade modifiers	Risk factors	Smoking	Non-smoker	<10 cigarettes/day	≥10 cigarettes/day
		Diabetes	Normoglycemic/no diagnosis of diabetes	HbA1c <7.0% in patients with diabetes	HbA1c ≥7.0% in patients with diabetes

The 2017 World Workshop on the Classification of Periodontal and Peri-Implant Diseases and Conditions was co-presented by the American Academy of Periodontology (AAP) and the European Federation of Periodontology (EFP).

Πίνακας 3: Το μοντέλο για την αξιολόγηση της επικινδυνότητας εξέλιξης της νόσου, όπως παρουσιάζεται στο νέο σύστημα ταξινόμησης.
**Πηγή: Tonetti, Greenwell, Kornman. J Periodontol 2018;89 (Suppl 1): S159-S172.*

στημα με ένα πολύ ρεαλιστικό και πρακτικό τρόπο. Χρειάζεται να έχουμε ακτινογραφίες όλων των δοντιών και καταγραφή της περιοδοντικής κατάστασης για κάθε ασθενή; Όχι, δεν χρειάζεται. Ξέρουμε ότι κάτι τέτοιο δεν είναι εφικτό. Άρα, θα πρέπει να έχουμε ένα σύστημα που θα βοηθά τον γενικό οδοντίατρο να διακρίνει εύκολα τον υγιή ασθενή ή αυτόν που έχει ουλίτιδα από εκείνον για τον οποίον υπάρχει υποψία περιοδοντίτιδας και μόνο αυτοί οι ασθενείς για τους οποίους υπάρχει υποψία περιοδοντίτιδας να παραπέμπονται στον πλήρη διαγνωστικό έλεγχο, να κάνουν τις ακτινογραφίες, κλπ. Ακριβώς, γιατί όλη αυτή η διαδικασία απαιτεί κόπο και χρόνο, δεν είναι ρεαλιστικό να υποβάλεις το 100% των ασθενών σου σε αυτόν τον έλεγχο, όταν δεν το χρειάζεσαι.

Θεωρείτε ότι το νέο αυτό σύστημα ταξινόμησης των περιοδοντικών νόσων θα συμβάλλει στην καλύτερη επικοινωνία μεταξύ θεράποντος και ασθενούς;

Δεδομένου ότι έχουμε να κάνουμε με μια ασθένεια, η οποία δεν προκαλεί πόνο στους ασθενείς, οι ασθενείς συνήθως δεν αντιλαμβάνονται ότι έχουν πρόβλημα κι όταν πλέον το αντιληφθούν, τότε η περιοδοντίτιδα βρίσκεται σε προχωρημένο στάδιο. Πιστεύω ότι με το νέο σύστημα ταξινόμησης ενθαρρύνουμε την έγκαιρη διάγνωση. Παράλληλα, από την μέχρι τώρα εμπειρία μας, αυτό το μοντέλο με τα στάδια και την εξέλιξη της νόσου, ενδυναμώνει την πρόληψη από τη πλευρά των ασθενών, οι οποίοι αναζητούν θεραπεία στα αρχικά στάδια της νόσου, φοβούμενοι μην μεταπηδήσουν σε πιο προχωρημένα στάδια.

Ποιες πιστεύετε ότι είναι οι πιο πρόσφατες και σημαντικές εξελίξεις σε επιστημονικό και τεχνολογικό επίπεδο αναφορικά με το ακαδημαϊκό σας αντικείμενο;

Πιστεύω ότι πλέον διαθέτουμε επαρκή γνώση για να κατανοήσουμε την νόσο, οπότε έχουμε καταλάβει ότι πρόκειται για μια φλεγμονώδη νόσο, η οποία πυροδοτείται από τη συγκέντρωση βακτηρίων γύρω από τα δόντια, αλλά έχουμε παράλληλα κατανοήσει ότι όλοι οι άνθρωποι δεν αναπτύσσουν τον ίδιο βαθμό φλεγμονής, ούτε σε όλους επέρχεται ο ίδιος βαθμός φθοράς των δοντιών. Αυτό έχει διευκολύνει την επικοινωνία μας με τους ασθενείς, γιατί μολονότι δεν μπορούμε να αλλάξουμε τα γονίδια του κάθε ασθενούς, έχουμε τη δυνατότητα να αλλάξουμε συμπεριφορές που μπορούν να είναι επιζήμιες για τη στοματική υγεία. Βοηθώντας τον ασθενή να τροποποιήσει τη συμπεριφορά του μπορούμε να εμποδίσουμε την πρόοδο και την εξέλιξη της νόσου.

Κύριε Sanz, σας ευχαριστώ θερμά για αυτή την κατατοπιστική συζήτηση.

Κι εγώ σας ευχαριστώ.

Η στήλη της
ΕΤΑΙΡΕΙΑΣ **ΟΔΟΝΤΟΣΤΟΜΑΤΟΛΟΓΙΚΗΣ** ΕΡΕΥΝΗΣ

Η Εταιρεία Οδοντοστοματολογικής Ερεύνης πάντα στην υπηρεσία της οδοντιατρικής μετεκπαίδευσης

Ιωάννης Κ. Καρούσης
Αναπλ. Καθηγητής ΕΚΠΑ,
Πρόεδρος Εταιρείας
Οδοντοστοματολογικής Ερεύνης

Η Εταιρεία Οδοντοστοματολογικής Ερεύνης σε συνεργασία με το «Οδοντιατρικό Βήμα» εγκαινιάζουν μία νέα στήλη, στην οποία θα φιλοξενούνται κλινικά θέματα από καταξιωμένα μέλη της Εταιρείας, καθώς και νέα σχετικά με τις επιστημονικές δράσεις και εκδηλώσεις της Εταιρείας. Στο σημερινό, πρώτο άρθρο που φιλοξενείται στη στήλη της Εταιρείας, ο Πρόεδρος της Εταιρείας Οδοντοστοματολογικής Ερεύνης, Αναπληρωτής Καθηγητής κ. **Ιωάννης Καρούσης** παρουσιάζει τις επιτυχημένες επιστημονικές δράσεις της Εταιρείας που έλαβαν χώρα το περασμένο διάστημα, ανακοινώνοντας παράλληλα δύο νέες επιστημονικές εκδηλώσεις που αναμένεται να συγκεντρώσουν το ενδιαφέρον των οδοντιάτρων.

Η Εταιρεία Οδοντοστοματολογικής Ερεύνης, διατηρώντας την παράδοση 73 χρόνων λειτουργίας της, παραμένει στις επάλξεις της οδοντιατρικής εκπαίδευσης, με τη διοργάνωση σεμιναρίων και πρακτικών ασκήσεων υψηλού επιπέδου.

Στις **30 Μαρτίου** πραγματοποιήθηκε ημερίδα με τον πολύ ενδιαφέροντα τίτλο: *«Περιεμφυτευματίτιδα – η νόσος των εμφυτευμάτων. Διάγνωση, Πρόληψη, Αντιμετώπιση»*. Το συντονισμό είχε ο Αναπληρωτής Καθηγητής Περιοδοντολογίας του Πανεπιστημίου Αθηνών κ. **Ιωάννης Καρούσης** και συμμετείχαν εκλεκτοί ομιλητές με μεγάλη εμπειρία στο θέμα της ημερίδας και συγκεκριμένα οι κ.κ. **Ανδρέας Γκόγκος, Σοφία Καραπατάκη** και **Ιωάννης Φουρμούζης.** Στην Ημερίδα αρχικά, αναπτύχθηκε από τον Περιοδοντολόγο κ. Γκόγκο, με ιδιαίτερα επεξηγηματικό τρόπο, η βήμα προς βήμα, μεθοδολογία για την αποφυγή εγκατάστασης περιεμφυτευματικής παθολογίας, η οποία σε συνδυασμό με τη διακρίβωση των παραγόντων που μπορεί να προδιαθέτουν σε επίπτωση περιεμφυτευματικής βλεννογονίτιδας και περιεμφυτευματίτιδας, δίνουν στον κλινικό οδοντίατρο πολύ μεγάλη βοήθεια για την εξασφάλιση μακροχρόνιας επιτυχίας στα περιστατικά που θεραπεύει.

Στη συνέχεια οι παρακολουθήσαντες είχαν την ευκαιρία να ενημερωθούν για όλα τα πρωτόκολλα που μπορούν να εφαρμοστούν στην καθημέρα κλινική πράξη, ώστε να επιτυγχάνεται έγκαιρη και εύστοχη θεραπευτική παρέμβαση σε ασθενείς που εμφανίζουν περιεμφυτευματικές νόσους, γεγονός που καλύπτει σημαντικές ανάγκες ενός σύγχρονου οδοντιατρείου. Ιδιαίτερα θετική εντύπωση έκανε η ανάλυση του πρωτοκόλλου της Καθοδηγούμενης Αντιμετώπισης του Μικροβιακού Φορτίου (Guided Biofilm Therapy), με την τεχνολογία Air Flow της EMS, το οποίο φαίνεται ότι αποτελεί τον πλέον αποτελεσματικό τρόπο για απομάκρυνση του τοπικού αιτιολογικού παράγοντα από τις περιεμφυτευματικές σχισμές κατά τη φάση διατήρησης του θεραπευτικού αποτελέσματος και από τους περιεμφυτευματικούς θυλάκους κατά τη θεραπεία περιεμφυτευματίτιδας.

Ακολούθως, αναπτύχθηκε από την Περιοδοντολόγο κ. Καραπατάκη το πολύ επίκαιρο και φλέγον ζήτημα των πιθανών παρενεργειών που εμφανίζει η τοποθέτηση τιτανίου αλλά και άλλων μεταλλικών στοιχείων στον ανθρώπινο οργανισμό. Ήταν σημαντικό το ενδιαφέρον που εξεδήλωσε το ακροατήριο στις πολύ σημαντικές γνώσεις που προσφέρθηκαν και στις ιδιαίτερα σύγχρονες πληροφορίες, οι οποίες αφορούν σε καταστάσεις που μπορεί να θέσουν διαφοροδιαγνωστικό δίλημμα εφόσον προσομοιάζουν με περιεμφυτευματίτιδα. Η κ. Καραπατάκη ανέπτυξε επίσης και τις πλέον σύγχρονες απόψεις για την αποκατάσταση νωδότητας με κεραμικά εμφυτεύματα που μπορεί να χρησιμοποιηθούν εναλλακτικά αντί των εμφυτευμάτων από τιτάνιο.

Εικόνα από την αίθουσα διαλέξεων της Εταιρείας Οδοντοστοματολογικής Ερεύνης.

Ο κ. Καρούσης ανέλυσε τις δυνατότητες που έχουν προσφέρει στη θεραπευτική των περιεμφυτευματικών νόσων οι εφαρμογές LASER. Ιδιαίτερα στη θεραπεία της περιεμφυτευματίτιδας, η οποία λαμβάνει πλέον ανησυχητικά μεγάλη έκταση σε παγκόσμια κλίμακα, η μέχρι πρότινος μοναδική δυνατότητα θεραπείας ήταν η εφαρμογή πολύπλοκων και απαιτητικών χειρουργικών τεχνικών. Σύμφωνα με όσα διαπιστώθηκαν, η εφαρμογή συγκεκριμένων πρωτοκόλλων όπως με τη χρήση laser Ερβίου ή με τη χρήση διοδικού laser (810nm) και εφαρμογή φωτοθερμικής θεραπείας EmunDo, μπορεί να προσφέρουν αξιοσημείωτη βοήθεια και βελτίωση των δυνατοτήτων του οδοντιάτρου στην αντιμετώπιση της περιεμφυτευματίτιδας.

Το ενδιαφέρον των συμμετεχόντων στις σύγχρονες αυτές θεραπευτικές προσεγγίσεις ήταν σημαντικό, όπως και η ικανοποίηση που εκφράστηκε μετά την ολοκλήρωση της πρακτικής άσκησης που πραγματοποιήθηκε στον άρτια διαμορφωμένο και εξοπλισμένο εργαστηριακό χώρο της Εταιρείας Οδοντοστοματολογικής Ερεύνης, στον οποίο οι συμμετέχοντες οδοντίατροι είχαν τη δυνατότητα να ασκηθούν και να εκπαιδευτούν στην κλινική εφαρμογή του Air Flow (αεροστίλβωση), στη χρήση των εξελιγμένων συσκευών υπερήχων «No Pain» της EMS, και στην κλινική εφαρμογή του πρωτοκόλλου EmunDo με την εκμάθηση παρασκευής της χρωστικής «πράσινο της Ινδοκυανίνης» και των μεθόδων χρήσης των τριών οπτικών ινών του διοδικού laser FOX (810nm) της ARC που χρησιμοποιούνται σε αυτό το θεραπευτικό πρωτόκολλο.

Λίγες μέρες αργότερα, το **Σάββατο 6 Απριλίου 2019**, πραγματοποιήθηκε σεμινάριο, που αφορούσε στο γνωστικό αντικείμενο της Περιοδοντολογίας και είχε τίτλο «*Θεωρητικό και*

ΣΥΝΘΕΣΗ ΝΕΟΥ ΔΙΟΙΚΗΤΙΚΟΥ ΣΥΜΒΟΥΛΙΟΥ

Συνήλθε και συγκροτήθηκε σε Σώμα το Διοικητικό Συμβούλιο το οποίο προέκυψε από τις αρχαιρεσίες της 3ης Απριλίου 2019 με την ακόλουθη σύνθεση:

ΠΡΟΕΔΡΟΣ: **ΙΩΑΝΝΗΣ ΚΑΡΟΥΣΗΣ**
ΑΝΤΙΠΡΟΕΔΡΟΣ: **ΚΩΝΣΤΑΝΤΙΝΟΣ ΠΑΠΑΪΩΑΝΝΟΥ**
ΓΕΝ. ΓΡΑΜΜΑΤΕΥΣ: **ΑΝΤΩΝΙΟΣ ΛΑΜΠΡΟΠΟΥΛΟΣ**
ΤΑΜΙΑΣ: **ΑΝΝΑ ΛΑΓΟΥ**
ΜΕΛΗ: **ΑΝΔΡΕΑΣ ΑΓΟΥΡΟΠΟΥΛΟΣ, ΣΤΕΦΑΝΟΣ ΚΟΥΡΤΗΣ, ΘΕΟΔΩΡΟΣ ΤΡΑΚΑΣ**
ΑΝΑΠΛ. ΜΕΛΗ: **ΙΩΑΝΝΗΣ ΔΙΑΜΑΝΤΗΣ, ΦΩΤΙΟΣ ΤΖΕΡΜΠΟΣ**

Τα Οδοντικά Εμφυτεύματα στην Κλινική Πράξη

Αναστάσιος Τσίρλης, Καθηγητής ΑΠΘ

Τα οστεοενσωματούμενα οδοντικά εμφυτεύματα αποτελούν σήμερα μια σοβαρά υπολογίσιμη λύση για την αντιμετώπιση των οδοντικών προβλημάτων τόσο από πλευράς λειτουργικότητας όσο και από πλευράς αισθητικής. Το βιβλίο αυτό γράφτηκε στο πλαίσιο μιας προσπάθειας ανάδειξης της συμβολής του τομέα των οδοντικών εμφυτευμάτων στην αντιμετώπιση και την αποκατάσταση οδοντικών ελλείψεων, μέσα από την παρουσίαση ρεαλιστικών κλινικών περιστατικών που καλύπτουν, σε μεγάλο βαθμό, τις πλέον πιθανές και κατά περιοχή περιπτώσεις οι οποίες χρήζουν εμφυτευματικής αποκατάστασης. Ως κλινικός οδηγός, απευθύνεται σε όλους τους οδοντιάτρους που ασχολούνται με την Εμφυτευματολογία, παρουσιάζοντας αντιπροσωπευτικά κλινικά περιστατικά στα οποία περιγράφονται όλες οι βασικές ενέργειες, από τον αρχικό σχεδιασμό μέχρι το τελικό αποκαταστατικό αποτέλεσμα.

Έκδοση: «ΟΒ». ©2017. Σελίδες: 408

€110

ΟΔΟΝΤΙΑΤΡΙΚΟ ΒΗΜΑ
Σκουφά 64, 106 80 Αθήνα, Τηλ. **210 3814 939** | www. odvima.gr

πρακτικό σεμινάριο για την αποτελεσματική θεραπεία περιοδοντικών ασθενών από τον γενικό οδοντίατρο». Συντονιστής ήταν ο Αντιπρόεδρος της Εταιρείας Οδοντοστοματολογικής Ερεύνης, Περιοδοντολόγος κ. **Κωνσταντίνος Παπαϊωάννου**, και διδάσκοντες, οι Περιοδοντολόγοι κ.κ. **Αγγελική Κοτσάνη, Κρίστιαν Βλαχογιάννης, Ανδρέας Ξηροπαΐδης, Παναγιώτα Ντόκου** και **Ιωάννης Καρούσης**. Το σεμινάριο αποσκοπούσε στο να ενημερώσει τους συμμετέχοντες για τον αποτελεσματικό συνδυασμό παραδοσιακών μέσων με προϊόντα της σύγχρονης τεχνολογίας, στο πλαίσιο της φάσης ελέγχου της φλεγμονής (μη χειρουργικής περιοδοντικής θεραπείας), περιλαμβάνοντας όλες τις γνώσεις και τις πληροφορίες που χρειάζεται ο σύγχρονος οδοντίατρος προκειμένου να αντιμετωπίζει με επιτυχία περιοδοντικούς ασθενείς στο ιατρείο του.

Μετά από μία σύντομη εισαγωγή του συντονιστή, πρώτη ομιλήτρια ήταν η κ. Κοτσάνη, η οποία αναφέρθηκε στη διάγνωση των νόσων του περιοδοντίου, η οποία αποτελεί τον θεμέλιο λίθο της θεραπείας. Ακολούθως, αναπτύχθηκε η σημασία του προσδιορισμού της πρόγνωσης (γενικής και ειδικής) από τον κ. Βλαχογιάννη, ο οποίος εξήγησε τους παράγοντες που την καθορίζουν και την κρισιμότητά της στη διαμόρφωση σωστού σχεδίου θεραπείας.

Ο κ. Ξηροπαΐδης παρουσίασε με ελκυστικό τρόπο τα παραδοσιακά μέσα που χρησιμοποιούνται στη φάση ελέγχου της φλεγμονής (εργαλεία και συσκευές υπερήχων) και την αποτελεσματικότητά τους, ενώ ανέπτυξε τεχνικές για την αποτελεσματική και κατάλληλη οργάνωση ενός οδοντιατρείου και του προγράμματος διατήρησης του θεραπευτικού αποτελέσματος καθώς και σύγχρονες προσεγγίσεις που βοηθούν στην ενεργοποίηση του ασθενή και την ενίσχυση της συμμετοχής του στη θεραπεία. Στη συνέχεια, ο Αναπλ. Καθηγητής Περιοδοντολογίας και Πρόεδρος της Εταιρείας Οδοντοστοματολογικής Ερεύνης κ. Καρούσης, αναφέρθηκε στην καθοδηγούμενη αντιμετώπιση του μικροβιακού φορτίου, η οποία αποτελεί μία σύγχρονη προσέγγιση στην περιοδοντική και περιεμφυτευματική θεραπεία, και ανέλυσε τον τρόπο χρήσης των συσκευών και σκόνης αεροστίλβωσης.

Τη σκυτάλη των παρουσιάσεων παρέλαβε η κ. Ντόκου, η οποία παρουσίασε τις εφαρμογές των Laser στο πλαίσιο της περιοδοντικής θεραπείας, με ιδιαίτερη αναφορά στη φωτοθερμική θεραπεία με την τεχνική EmunDo. Στο τέλος του θεωρητικού μέρους του σεμιναρίου, ο κ. Κωνσταντίνος Παπαϊωάννου, αφού συνόψισε τους σκοπούς, τις δυνατότητες και τους περιορισμούς της μη χειρουργικής θεραπείας, αναφέρθηκε στη σημερινή θέση (ενδείξεις και στόχους) της φάσης αποκατάστασης των βλαβών (χειρουργικής θεραπείας των νόσων του περιοδοντίου).

Ακολούθησαν επιδείξεις και προβολές σχετικών video και η ημερίδα ολοκληρώθηκε με πρακτικές ασκήσεις των συμμετεχόντων στα ακόλουθα:

- Αποτελεσματική χρήση και ακονισμός εργαλείων χειρός της Hu-Friedy
- Χρήση συσκευών υπερήχων «No Pain» της EMS
- Χρήση συσκευών αεροστίλβωσης Air Flow της EMS σε υπερουλικές και υποουλικές εφαρμογές (συμπεριλαμβανομένης της καθοδηγούμενης αντιμετώπισης του μικροβιακού φορτίου)
- Χρήση διοδικού laser - φωτοθερμικές θεραπείες με το διοδικό laser FOX (810nm) της ARC στο πρωτόκολλο EmunDo.

Επίσης, στους συμμετέχοντες χορηγήθηκε Κλινικός Οδηγός Θέσεων Εργασίας, συγγραφείς του οποίου είναι ο Καθηγητής κ. Βασίλειος Πανής και ο Αναπληρωτής Καθηγητής κ. Ιωάννης Καρούσης.

Οι συμμετέχοντες συνάδελφοι επέδειξαν ιδιαίτερο ενδιαφέρον, το οποίο αντικατοπτρίστηκε στις πολλές ερωτήσεις που απηύθυναν στους ομιλητές (τόσο κατά τη διάρκεια και στο τέλος των παρουσιάσεων και των επιδείξεων όσο και στη διάρκεια των διαλειμμάτων) και στην ενεργό συμμετοχή τους στα πρακτικά σεμινάρια.

Εικόνα από τον ειδικά διαμορφωμένο χώρο πρακτικής άσκησης.

Το σεμινάριο έτυχε πολύ θερμής υποδοχής από τους συναδέλφους, με αποτέλεσμα να ξεπεραστεί ο μέγιστος αριθμός συμμετεχόντων. Η Εταιρεία Οδοντοστοματολογικής Ερεύνης υπόσχεται στους συναδέλφους που επιθυμούσαν αλλά ήταν αδύνατο να εγγραφούν και να παρακολουθήσουν λόγω της μεγάλης συμμετοχής, ότι θα καταβληθούν προσπάθειες να επαναληφθεί το σεμινάριο σύντομα.

Στις **17 και 18 Μαΐου 2019** αναμένεται με μεγάλο ενδιαφέρον η εκδήλωση για τους τραυματισμούς δοντιών με τίτλο *«Τραυματισμοί δοντιών. Πρόληψη, Αντιμετώπιση, Αποκατάσταση και Παρακολούθηση»* με εκλεκτούς και έμπειρους ομιλητές, με Συντονιστή τον Επίκ. Καθηγητή κ. **Α. Αγουρόπουλο** και ομιλητές τους κ.κ. **Α. Αγουρόπουλο, Α. Αγραφιώτη, Γ. Βαδιάκα, Σ. Γκουρτσογιάννη, Δ. Κωνσταντώνη, Ε. Μπίρπου** και **Μ. Παπαχρόνη**. Είναι πολύ ενδιαφέρουσες οι πρακτικές ασκήσεις κατά τις οποίες οι συμμετέχοντες θα κατασκευάσουν νάρθηκες ακινητοποίησης τραυματισμένων δοντιών, ενώ θα εκπαιδευτούν και στη συγκόλληση τμήματος δοντιού και σε ανασυστάσεις προσθίων δοντιών που έχουν υποστεί τραύμα.

Στις **7 και 8 Ιουνίου 2019**, θα πραγματοποιηθεί εξάλλου, εκδήλωση για τη θεωρητική και πρακτική εκπαίδευση και άσκηση των συμμετεχόντων οδοντιάτρων σε εκτεταμένες αποκαταστάσεις οπισθίων με άμεσα και έμμεσα επένθετα, με Συντονιστή τον Αναπλ. Καθηγητή κ. **Σ. Παπάζογλου** και ομιλητές τους κ.κ. **Σ. Διαμαντοπούλου, Δ. Καμπουρόπουλο** και **Δ. Σπαγόπουλο**. Λεπτομέρειες για αυτή την εξαιρετικά ενδιαφέρουσα εκδήλωση, αλλά και για το συνολικό εκπαιδευτικό πρόγραμμα της Εταιρείας Οδοντοστοματολογικής Ερεύνης, στην ιστοσελίδα **www.proodoseoe.gr.**

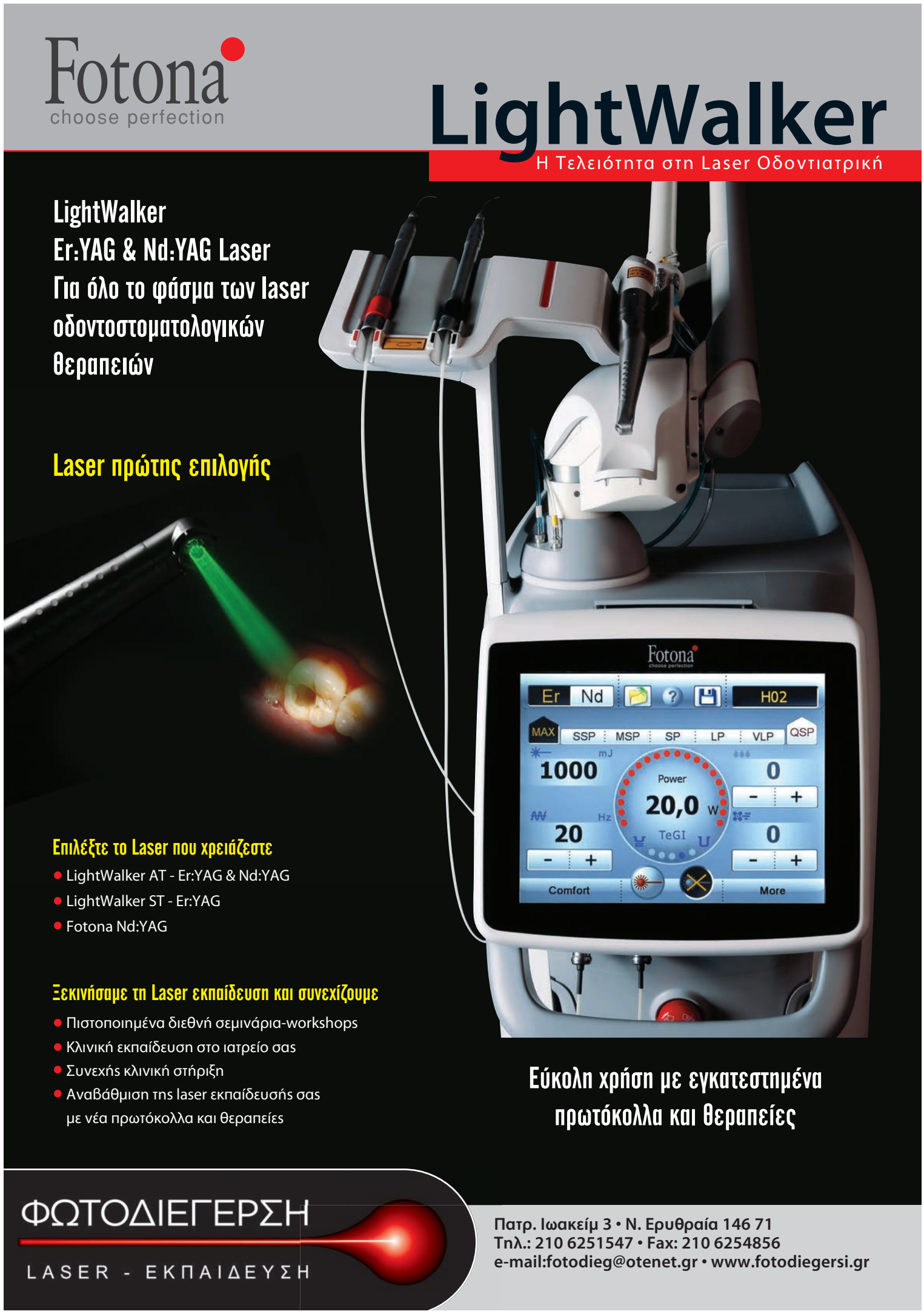

Η σελίδα της
ΕΛΛΗΝΙΚΗΣ ΠΕΡΙΟΔΟΝΤΟΛΟΓΙΚΗΣ ΕΤΑΙΡΕΙΑΣ

Περιοδοντική θεραπεία και πολυακόρεστα λιπαρά οξέα (ω-3): η συμβολή τους στη λύση της φλεγμονής



Μαρία Μπαλτά
Χειρουργός Οδοντίατρος, DDS -MSc
Εξειδικευθείσα στην Περιοδοντολογία

Αυξημένος αριθμός μελετών οι οποίες διεξήχθησαν τις τελευταίες δύο δεκαετίες έχουν εστιάσει στα οφέλη των πολυακόρεστων λιπαρών οξέων στη θεραπεία χρόνιων φλεγμονωδών νοσημάτων όπως η καρδιαγγειακή νόσος, ο σακχαρώδης διαβήτης, και η περιοδοντίτιδα. Η περιοδοντίτιδα αποτελεί μια φλεγμονώδη νόσο βακτηριακής αιτιολογίας η οποία προσβάλλει τους στηρικτικούς ιστούς των δοντιών. Ελλείψει θεραπείας, η νόσος μπορεί να επιδεινωθεί και φθάνοντας σε μεγαλύτερης βαρύτητας στάδια να οδηγήσει στην κινητικότητα και εντέλει στην απώλεια των δοντιών[1,2].

Η οξεία φλεγμονή αποτελεί την πρώιμη προστατευτική αντίδραση του οργανισμού απέναντι σε ένα παθογόνο ερέθισμα με στόχο την απομάκρυνσή του και την μετέπειτα επιστροφή του ιστού σε συνθήκες ομοιόστασης[3]. Παρότι η παρουσία περιοδοντοπαθογόνων βακτηρίων στην οδοντική πλάκα αποτελεί αναγκαία προϋπόθεση για την παθογένεση της περιοδοντικής νόσου, η ανοσιακή απάντηση ενός ευπαθούς οργανισμού-ξενιστή ο οποίος θα αντιδράσει στην παθογόνο μικροβιακή χλωρίδα με καταστροφικό τρόπο έχει πλέον αναντίρρητα βασικό ρόλο στην εγκατάσταση και την εξέλιξη της νόσου[4,5]. Τα αποτελέσματα διαρκώς αυξανόμενου αριθμού μελετών των τελευταίων ετών συσχετίζουν τον αυξημένο αριθμό, τη μεγαλύτερη διάρκεια ζωής καθώς και τη μειωμένη χημειοταξία των ουδετερόφιλων στους ιστούς με την περιοδοντίτιδα[6–8]. Επιπρόσθετα έχει δειχθεί ότι τα κυκλοφορούντα στο αίμα ουδετερόφιλα στους περιοδοντικούς ασθενείς έχουν αυξημένη έκφραση μορίων προσκόλλησης, διευκολύνοντας τη διαπίδυση τους στους ιστούς, όπου εμφανίζουν αυξημένη δραστικότητα (hyperactivity) και αντιδραστικότητα (hyperreactivity), παράγοντας μεγαλύτερα επίπεδα αντιδραστικών ειδών οξυγόνου (Reactive Oxygen Species), και ενισχύοντας την καταστροφή των περιοδοντικών ιστών[9,10]. Τα παραπάνω είναι μόνο μερικά από τα ευρήματα τα οποία αναδεικνύουν την ύπαρξη ενός υπέρ-φλεγμονώδους/υπερ-αντιδραστικού φαινότυπου (hyper-inflammatory/hyper-reactive phenotype) ως κοινού παρονομαστή μεγάλης μερίδας των περιοδοντικών ασθενών.

Υπό φυσιολογικές συνθήκες, η οξεία φλεγμονή ακολουθείται από τη διαδικασία λύσης της φλεγμονής, η οποία σηματοδοτεί και την αποκατάσταση της ομοιόστασης και φυσιολογικής λειτουργείας του ιστού. Σε πολλές περιπτώσεις, η μεταστροφή και λύση της οξείας φλεγμονής μπορεί να αποτύχει, οδηγώντας στην εξέλιξή της σε χρόνια φλεγμονή, η οποία αποτελεί και το υπόστρωμα της περιοδοντικής και άλλων νόσων[11]. Πρόσφατες μελέτες έχουν ρίξει φως σε μοριακά μονοπάτια που επάγουν τη διαδικασία λύσης της οξείας φλεγμονής και τα οποία παρουσιάζονται να υπολειτουργούν στους ασθενείς με εγκατεστημένη περιοδοντική νόσο[12]. Ένας οργανισμός-ξενιστής που παρουσιάζει ανισορροπία μεταξύ των προ-φλεγμονωδών μηχανισμών, οι οποίοι εκκινούν και συντηρούν τη φλεγμονή στους περιοδοντικούς ιστούς, σε σχέση με τους μηχανισμούς λύσης της φλεγμονής οι οποίοι έχουν ως στόχο την αναστροφή της φλεγμονής και την επιστροφή του ιστού στην προ-φλεγμονής κατάσταση, καθίσταται ευπαθής στην εγκατάσταση και την εξέλιξη όχι μόνο της περιοδοντικής αλλά και άλλων χρόνιων φλεγμονωδών νοσημάτων. Με άλλα λόγια ένας περιοδοντικός ασθενής δεν αποτελεί μόνο έναν οργανισμό-ευπαθή στην ανάπτυξη φλεγμονής απέναντι στο μικροβιακό ερέθισμα, αλλά αντιμετωπίζεται πλέον και ως ένας οργανισμός ο οποίος παρουσιάζει αδυναμία λύσης της ήδη εγκατεστημένης φλεγμονής[13]. Η διερεύνηση των παραγόντων που εμπλέκονται στην αντίσταση λύσης της φλεγμονής και η επαγωγή σηματοδοτών οδών που ενισχύουν τη λύση της αποτελούν το πεδίο μελέτης πολλών ερευνητικών ομάδων με στόχο το σχεδιασμό νέων αποτελεσματικότερων θεραπευτικών σχημάτων.

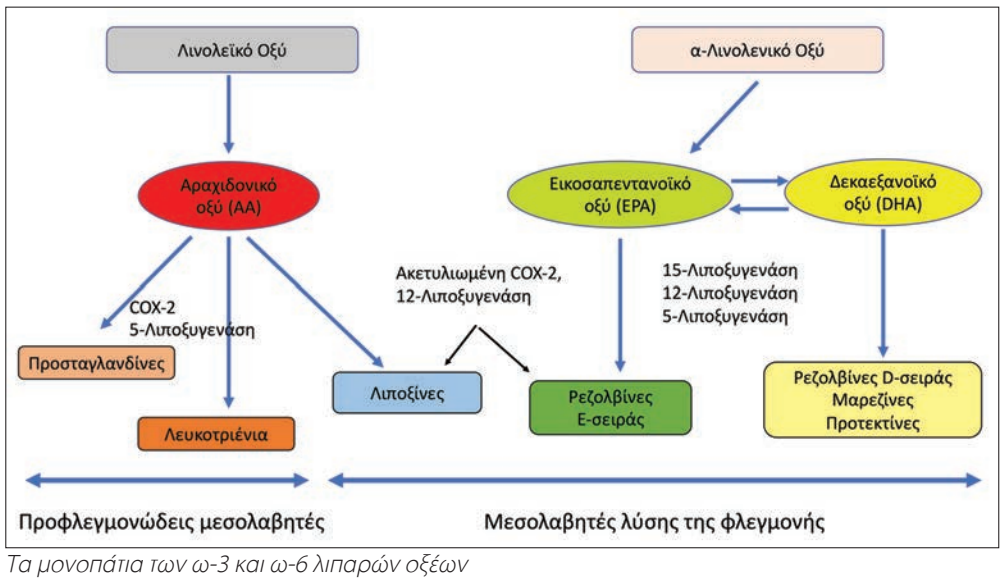

Τα μονοπάτια των ω-3 και ω-6 λιπαρών οξέων

Από τον προηγούμενο αιώνα έως και σήμερα έχει πραγματοποιηθεί εκτεταμένη χρήση αντιμικροβιακών θεραπευτικών παραγόντων όπως τα τοπικά και συστηματικά αντιβιοτικά ως συμπληρωματικά μέσα της κλασικής περιοδοντικής θεραπείας (μη χειρουργικής και χειρουργικής) με στόχο την ενίσχυση του θεραπευτικού αποτελέσματος. Η θεραπευτική αυτή προσέγγιση παρότι αποτελεί αποδεδειγμένα πολύτιμο εργαλείο στα χέρια του κλινικού μεταβάλλει την ανισορροπία μεταξύ περιοδοντοπαθογόνων βακτηρίων και ξενιστή μονομερώς, στοχεύοντας μόνο στη μικροβιακή χλωρίδα, ενώ η αλόγιστη χρήση τους έχει αυξήσει παρενέργειες όπως η ανάπτυξη ανθεκτικών μικροβιακών στελεχών με καταστροφικά αποτελέσματα για τη δημόσια υγεία[14]. Στον αντίποδα αυτής της προσέγγισης, με βάση την αποδεδειγμένη πλέον συμβολή του ξενιστή στην παθογένεση της περιοδοντίτιδας, έχει πραγματοποιηθεί μια σειρά μελετών τις τελευταίες δεκαετίες οι οποίες έχουν ως στόχο την μεταστροφή της ανοσιακής απάντησης του ξενιστή προς την κατεύθυνση λύσης της φλεγμονής και την εγκατάσταση της ομοιόστασης. Οι μελέτες αυτές αποτέλεσαν τα θεμέλια για την εδραίωση νέων πεδίων έρευνας και θεραπευτικής αντιμετώπισης που συνολικά περιγράφονται ως «θεραπείες τροποποίησης της ανοσιακής απάντησης του οργανισμού-ξενιστή» («host modulation therapies»)[15].

Ανάμεσα σε αυτές συγκαταλέγεται και η χρήση των ωμέγα-3 (ω-3) λιπαρών οξέων ως συμπληρωματικών μέσων της κλασικής περιοδοντικής θεραπείας. Το εικοσαπεντανοϊκό οξύ (EPA) και το δεκαεξανοϊκό οξύ (DHA) προέρχονται από την ενζυματική επεξεργασία του α-λινολενικού οξέος και αποτελούν τις δύο βασικές κατηγορίες πολυακόρεστων ω-3 λιπαρών οξέων στη διατροφή. Τα φύκη είναι οι βασικοί παραγωγοί των ω-3 λιπαρών οξέων στο οικοσύστημα με αποτέλεσμα τα ψάρια, που αποτελούν τους μεγαλύτερους καταναλωτές τους στην τροφική αλυσίδα, να είναι πλούσια πηγή αυτών των λιπαρών οξέων. Επειδή η ενζυματική μετατροπή του του α-λινολενικού οξέος σε EPA και DHA παρατηρείται σε πολύ χαμηλά επίπεδα στον ανθρώπινο οργανισμό, είναι απαραίτητη η λήψη τους μέσω της διατροφής[13]. Οι πρώτες αναφορές για τα οφέλη της κατανάλωσης των ω-3 λιπαρών οξέων εντοπίζονται στις αρχές της δεκαετίας 1980, με τις μελέτες των Kromann και Green οι οποίοι μελετώντας έναν πληθυσμό Εσκιμώων Ινούιτ της Γροιλανδίας με αυξημένη διατροφική πρόσληψη ω-3, παρατήρησαν χαμηλά επίπεδα αυτοάνοσων και χρόνιων φλεγμονωδών νοσημάτων όπως καρδιαγγειακή νόσο, ψωρίαση, σακχαρώδη διαβήτη τύπου 1 κ.α. σε σχέση με αντίστοιχους πληθυσμούς Ινούιτ, οι οποίοι μετοίκησαν και ζούσαν στη Δανία υιοθετώντας τη δυτική, βασιζόμενη κυρίως σε ω-6 λιπαρά οξέα διατροφή[16]. Μέσα στις δεκαετίες που ακολούθησαν η λήψη ω-3 καθώς και ω-6 πολυακόρεστων λιπαρών οξέων μελετήθηκε εκτενώς, προσφέροντας ένα μεγάλο αριθμό κλινικών και εργαστηριακών στοιχείων τα οποία πιστοποιούν τα ευεργετικά οφέλη τους στην αντιμετώπιση της φλεγμονής.

Η βιολογική βάση πάνω στην οποία στηρίζονται αυτά τα οφέλη έγινε γνωστή από τις μελέτες των C. Serhan και συν. οι οποίοι έδειξαν ότι κυρίως τα πολυακόρεστα ω-3 και σε μικρότερο βαθμό τα ω-6 λιπαρά οξέα αποτελούν το υπόστρωμα για την παραγωγή λιπιδικών μορίων που μεσολαβούν τη λύση της φλεγμονής[17,18]. Από τα τέλη του προηγούμενου αιώνα μέχρι σήμερα, έχουν ταυτοποιηθεί 4 οικογένειες τέτοιων μεσολαβητών οι οποίες είναι: οι λιποξίνες, οι ρεζολβίνες, οι μαρεζίνες και οι προτεκτίνες. Τα μονοπάτια παραγωγής των λιπιδικών αυτών μορίων μεσολαβούνται από ένζυμα της οικογένειας των λιποξυγενασών, από την ακετυλιωμένη μορφή της κυκλοοξυγενάσης-2 παρουσία ασπιρίνης, καθώς και από ένζυμα του συστήματος P450[19]. Τα ένζυμα αυτά εκφράζονται σε πολλούς τύπους κυττάρων του ανθρώπινου οργανισμού και η ενεργοποίηση τους παρουσία ω-3 και ω-6 λιπαρών οξέων σηματοδοτεί την εκκίνηση μονοπατιών λύσης της φλεγμονής. Οι λιποξίνες είναι η μόνη ομάδα μεσολαβητών λύσης της φλεγμονής που παράγεται με αρχικό υπόστρωμα τα ω-6 λιπαρά οξέα και συγκεκριμένα το αραχιδονικό οξύ[20]. Το αραχιδονικό οξύ αποτελεί κατά κύριο λόγο το υπόστρωμα για την παραγωγή των προφλεγμονωδών εικοσανοειδών όπως είναι οι προσταγλανδίνες και τα λευκοτριένια τα οποία προάγουν τη φλεγμονώδη απάντηση. Υπό φυσιολογικές συνθήκες, σε αυξημένα επίπεδα αυτών των προφλεγμονωδών μορίων (π.χ.προσταγλανδίνη Ε2) ενεργοποιούνται τα ενζυματικά μονοπάτια για την μετατροπή του αραχιδονικού οξέος προς την κατεύθυνση παραγωγής λιποξινών, οι οποίες έχουν αντιφλεγμονώδη δράση[21,22]. Τα ω-3 λιπαρά οξέα (EPA και D-HA) αποτελούν υπόστρωμα για τη σύνθεση μεσολαβητών λύσης της φλεγμονής όπως ρεζολβίνες, μαρεζίνες, προτεκτίνες. Αυτή η μεταστροφή από την παραγωγή προφλεγμονωδών προς τη σύνθεση αντιφλεγμονωδών μεσολαβητών (lipid mediator class switching) αποτελεί βασικό ρυθμιστικό μηχανισμό για την ενεργοποίηση των μονοπατιών λύσης της φλεγμονής[23]. Η δυτική διατροφή, όντας πλούσια σε ω-6 και ελλιπής σε ω-3 λιπαρά οξέα, καθιστά τα ω-6 λιπαρά ως το κύριο διαθέσιμο υπόστρωμα ενισχύοντας τους προφλεγμονώδεις μεταβολίτες του, ενώ μειώνει τη διαθεσιμότητα των ω-3 και κατ'επέκταση τη συγκέντρωση των μορίων λύσης της φλεγμονής.

Οι μεσολαβητές λύσης της φλεγμονής αναστέλλουν τις φλεγμονώδεις διεργασίες αναχαιτίζοντας την διαπίδυση των λευκοκυττάρων από την κυκλοφορία και τη μετανάστευση τους στους ιστούς, μειώνοντας την παραγωγή αντιδραστικών μορφών οξυγόνου, ενισχύοντας την απόπτωση των πολυμορφοπύρηνων και την φαγοκυττάρωση τους από τα μακροφάγα με στόχο την απομάκρυνση τους από την περιοχή της ιστικής βλάβης. Επιπλέον, δρουν κατασταλτικά στη διαφοροποίηση των οστεοκλαστών και ενεργοποιούν την παραγωγή οστεοβλαστών αναστέλλοντας τη διαδικασία

Improve your ENDO

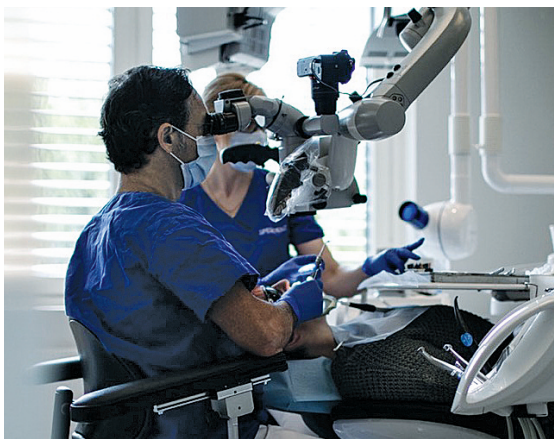

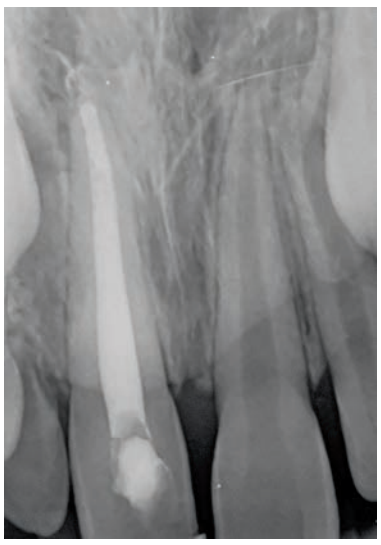

BOND for success

1 & 2 Ιουνίου 2019

ΙΔΡΥΜΑ ΕΥΓΕΝΙΔΟΥ

Giberto Debelian

Ο Gilberto Debelian τελείωσε την εκπαίδευση του στην Ενδοδοντία στο University of Pennsylvania, USA το 1991 και πήρε το βραβείο φοιτητή Louis I. Grossman στην Ενδοδοντία. Έχει διδάξει ως λέκτορας και αναπληρωτής καθηγητής στο πρόγραμμα Ενδοδοντίας του Πανεπιστημίου του Όσλο (UIO), στη Νορβηγία από το 1991 έως το 2010. Πήρε το διδακτορικό του δίπλωμα (PhD) στο ίδιο Πανεπιστήμιο το 1997, με το οποίο κέρδισε δύο επιστημονικά βραβεία από την Ευρωπαική Ακαδημία Ενδοδοντίας (ESE) και από την Νορβηγική Οδοντιατρική Ακαδημία και τα δύο το 1997. Είναι επισκέπτης καθηγητής στο μεταπτυχιακό πρόγραμμα του Πανεπιστημίου της Πενσυλβάνια στην ενδοδοντία. Ο καθηγητής Debelian διατηρεί ιδιωτικό ιατρείο με αποκλειστική άσκηση στην ενδοδοντία και ένα προχωρημένο ενδοδοντικό-μικροσκοπικό κέντρο ENDO INN στην Νορβηγία. Έχει γράψει 6 κεφάλαια σε επιστημονικά βιβλία σχετικά με την Ενδοδοντία, ένα βιβλίο πάνω στο ίδιο αντικείμενο και 80 επιστημονικά και κλινικά άρθρα.

Η επανάληψη της ενδοδοντικής θεραπείας αποτελεί στις περισσότερες περιπτώσεις μία πρόκληση. Ο κλινικός οδοντίατρος καλείτε να αντιμετωπίσει εμπόδια και/ή επιπλοκές όπως άξονες, διατρήσεις, σκαλοπάτια, θραύση εργαλείων κ.α. και η αφαίρεση της γουταπέρκας από τον ριζικό σωλήνα να αποδειχθεί αρκετά δύσκολη.
Ο κύριος στόχος της επανάληψης μιας ενδοδοντικής θεραπείας είναι η αφαίρεση του εμφρακτικού υλικού και η εξασφάλιση της απρόσκοπτης προσπέλασης στους ριζικούς σωλήνες, έτσι ώστε να δοθεί η δυνατότητα στα υγρά διακλυσμού να απολυμάνουν την δύσκολη και πολύπλοκη ανατομία τους.

ΘΕΩΡΗΤΙΚΟ ΜΕΡΟΣ

09.00-10.30	Οι Βιολογικοί και Τεχνικοί Παράγοντες μιας Ενδοδοντικής Θεραπείας.
10.30-11.00	Διάλειμμα καφέ
11.00-12.30	Λήψη αποφάσεων μεταξύ της επανάληψης ενδοδοντικής θεραπείας χωρίς χειρουργική αντιμετώπιση και της επανάληψης ενδοδοντικής θεραπείας με μικροχειρουργική.
12.30-13.30	Ελαφρύ μεσημεριανό γεύμα
13.30-15.00	Δημιουργία glide path σε πολύπλοκη ανατομία ριζικών σωλήνων με ρίνες χειρός και μηχανοκίνητες ρίνες Race.
15.00-15.30	Διάλειμμα καφέ

ΠΡΑΚΤΙΚΟ ΜΕΡΟΣ

15.30-17.00	Κλινικό πρωτόκολλο επανάληψης ενδοδοντικής θεραπείας με τις νέες 3D μηχανοκίνητες ρίνες XP-shaper και XP-finisher. Διαχείριση σκαλοπατιών και βάθρων με συνδυασμό μηχανοκίνητων εργαλείων scouting, 3D NiTi και υπερήχων. Αποκατάσταση διάτρησης ρίζας με το βιοκεραμικό υλικό RRM putty TotalFill. Προβλέψιμο κλινικό πρωτόκολλο για την αφαίρεση σπασμένου εργαλείου.
17.00-17.30	Συζήτηση **Θα υπάρχει ταυτόχρονη μετάφραση στα ελληνικά**

Μίνως Σταυριδάκης

Ο Μίνως Σταυριδάκης αποφοίτησε από την Οδοντιατρική Σχολή του Πανεπιστημίου Αθηνών το 1993. Συνέχισε την εκπαίδευσή του στο Advanced Prosthodontic Residency Program της Οδοντιατρικής Σχολής του Ohio State University, όπου το 1998 έλαβε την ειδικότητα της Προσθετικής και το πτυχίο Master of Science. Στη συνέχεια ήταν επισκέπτης Καθηγητής (Maitre d' Enseignment et de Recherche) στο τμήμα Division de Cariologie et d'Endodontie της Οδοντιατρικής Σχολής του Πανεπιστημίου της Γενεύης, όπου το 2002 έλαβε το Διδακτορικό του Δίπλωμα. Με την επιστροφή του στην Ελλάδα συμμετέχει ως συνεργάτης (άμισθος επιστημονικός και έμμισθος μεταδιδακτορικός) στη διδασκαλία των φοιτητών και το 2006 εκλέγεται Λέκτορας στην Οδοντική Χειρουργική της Οδοντιατρικής Σχολής του Πανεπιστημίου Αθηνών, θέση την οποία διατήρησε μέχρι το 2008. Από το 2002 διατηρεί ιδιωτικό ιατρείο στην Αθήνα, όπου απασχολείται κυρίως με Προσθετική, Επανορθωτική και Αισθητική Οδοντιατρική.

ΘΕΩΡΗΤΙΚΟ ΜΕΡΟΣ

09.00-10.30	Βασικές Αρχές Συγκόλλησης. Κλινικά πρωτόκολλα για συγκόλληση σε οδοντίνη, αδαμαντίνη, σύνθετη ρητίνη, πορσελάνη και μέταλλο.
10.30-11.00	Διάλειμμα καφέ
11.00-12.30	Βασικές Αρχές Επιλογής Συγκολλητικού Συστήματος. Κλινικά πρωτόκολλα ανάλογα με τις ιδιαιτερότητες των κλινικών προκλήσεων.
12.30-13.30	Ελαφρύ μεσημεριανό γεύμα
13.30-15.00	Κλινικά πρωτόκολλα συγκόλλησης σε άμεσες αποκαταστάσεις σύνθετης ρητίνης και συγκόλλησης έμμεσων αποκαταστάσεων.
15.00-15.30	Διάλειμμα καφέ

ΠΡΑΚΤΙΚΟ ΜΕΡΟΣ

15.30-17.00	Πρακτική επίδειξη συγκόλλησης: Άμεσες αποκαταστάσεις σύνθετης ρητίνης. Άμεση κάλυψη οδοντίνης σε κολοβώματα αποκαταστάσεων μερικής κάλυψης (έμμεσες αποκαταστάσεις σύνθετης ρητίνης & ολοκεραμικές όψεις). Έμμεσων αποκαταστάσεων σύνθετης ρητίνης. Ολοκεραμικών όψεων. Άμεση κάλυψη οδοντίνης σε κολοβώματα στεφανών ολικής κάλυψης. Μεταλλοκεραμικών στεφανών. Ολοκεραμικών στεφανών διπυριτικού λιθίου. Στεφανών ζιρκονίου. Ενδορριζικών αξόνων. Επιδιόρθωση μεταλλοκεραμικής αποκατάστασης.
17.00-17.30	Συζήτηση

FKG swiss endo

Είναι ιδιαίτερη τιμή και χαρά για τις εταιρίες **FKG Dentaire** και **Kerr** σε συνεργασία με την **Dental Expert**, η διοργάνωση του διήμερου συνεδρίου στις **1** και **2 Ιουνίου 2019.**

Η **δωρεάν** συμμετοχή σας στο συνέδριο αυτό είναι μια προσφορά και ανταπόδωση σε όλους εσάς που μας στηρίζετε με την συνεργασία σας.

Kerr

Υποχρεωτική η δήλωση συμμετοχής στα τηλέφωνα της εταιρείας.

Dental Expert - Άννα Ελμάογλου Ε.Π.Ε.

Φειδιππίδου 30, 11527, Γουδή, Τηλ.: 210 7770739, 210 7770749 • Φαξ: 210 7770716 • e-mail: anna@dental-expert.gr

απορρόφησης του οστού[13]. Η λήψη συμπληρωμάτων ω-3 λιπαρών οξέων στοχεύει στην αύξηση της συγκέντρωσής τους στο αίμα και στα κύτταρα των ιστών και στην ενίσχυση της σύνθεσης των μεσολαβητών λύσης της φλεγμονής οι οποίοι παράγονται από αυτά. Η χρήση ω-3 λιπαρών οξέων έχει βρεθεί ότι μειώνει τα επίπεδα των προφλεγμονωδών κυτταροκινών· TNF-a και IL-1β σε καλλιέργειες κυττάρων· η ελάττωση αυτή φάνηκε να είναι μεγαλύτερη στις περιπτώσεις στις οποίες τα κύτταρα είχαν απομονωθεί από μεγαλύτερης ηλικίας άτομα[24,25].

Το ερώτημα αν τα ευεργετικά σε μοριακό επίπεδο αποτελέσματα μεταφράζονται και σε βελτίωση των κλινικών δεικτών μιας χρόνιας φλεγμονώδους νόσου όπως είναι η περιοδοντίτιδα αποτέλεσε και τη βιολογική βάση για τη χρήση των ω-3 πολυακόρεστων λιπαρών οξέων ως θεραπευτικού συμπληρώματος. Η χρήση συμπληρώματος ω-3 λιπαρών οξέων για τρεις εβδομάδες ως μόνη θεραπεία σε ασθενείς με πειραματική ουλίτιδα δεν έδειξε στατιστικώς σημαντικά κλινικά οφέλη[26]. Στην ίδια κατεύθυνση, η λήψη 3 γραμμαρίων πολυακόρεστων λιπαρών οξέων ημερησίως σε συνδυασμό με οδηγίες στοματικής υγιεινής σε ασθενείς με περιοδοντίτιδα δεν οδήγησε σε σημαντική βελτίωση των κλινικών δεικτών σε σύγκριση με ασθενείς οι οποίοι έλαβαν οδηγίες στοματικής υγιεινής και 3 γραμμάρια θεραπείας placebo[27]. Αντίθετα, η χρήση των πολυακόρεστων λιπαρών οξέων ως συμπληρώματος της μη χειρουργικής περιοδοντικής θεραπείας (αποτρύγωση και ριζική απόξεση) κατέληξε σε στατιστικά σημαντική κλινική βελτίωση πετυχαίνοντας μεγαλύτερη μείωση του ουλικού δείκτη, του μέσου βάθους θυλάκου και της κλινικής απώλειας πρόσφυσης σε σχέση με τη μη χειρουργική θεραπεία και τη χρήση placebo[28].

Όπως αναφέρθηκε παραπάνω, η ασπιρίνη σε χαμηλές δόσεις προκαλεί την ακετυλίωση του ενζύμου κυκλοοξυγενάση-2 και η ακετυλιωμένη μορφή αυτού του ενζύμου έχει φανεί ότι συμμετέχει στην παραγωγή ρεζολβινών και λιποξινών. Η λιποξίνη η οποία παράγεται μέσω της ακετυλιωμένης μορφής του ενζύμου (15R-epilipoxin) έχει βρεθεί ότι ασκεί μεγαλύτερη αντιφλεγμονώδη δράση σε σχέση με την απλή λιποξίνη λόγω του μεγαλύτερου χρόνου ημιζωής της[29]. Η συνεργιστική αυτή δράση της ασπιρίνης και των ω-3 χρησιμοποιήθηκε απο τους Naqvi και συν. στα πλαίσια κλινικής μελέτης στη θεραπεία της περιοδοντίτιδας. Οι ερευνητές μελέτησαν τη συνεργιστική δράση των ω-3 λιπαρών οξέων σε συνδυασμό με ασπιρίνη εν απουσία της κλασικής μη χειρουργικής περιοδοντικής θεραπείας. Σε αυτή τη μελέτη η ομάδα θεραπείας έλαβε 2g DHA μαζί με χαμηλή δόση ασπιρίνης (81mg), ενώ η ομάδα ελέγχου έλαβε θεραπεία placebo μαζί με ασπιρίνη (81mg). Σε όλους τους ασθενείς δόθηκαν οδηγίες στοματικής υγιεινής, ενώ καμία από τις δύο ομάδες ασθενών δεν έλαβε περιοδοντική θεραπεία (αποτρύγωση, ριζική απόξεση). Η ομάδα που έλαβε τη συμπληρωματική θεραπεία παρουσίασε επιπλέον μείωση του μέσου βάθους θυλάκου και του ουλικού δείκτη σε σχέση με την ομάδα ελέγχου στους 6 μήνες[29]. Σε μία άλλη κλινική μελέτη, οι El-Sharkawy και συν. συνέκριναν τη μη χειρουργική περιοδοντική θεραπεία και τη συμπληρωματική λήψη placebo με τη μη χειρουργική θεραπεία ακολουθούμενη από την ημερήσια λήψη χαμηλής δόσης ασπιρίνης (81mg) και 900 mg EPA + DHA σε ασθενείς με προκεχωρημένης βαρύτητας περιοδοντίτιδα[30]. Τα αποτελέσματα έδειξαν στατιστικά σημαντική βελτίωση των κλινικών δεικτών στην ομάδα των ασθενών που έλαβαν συμπληρωματική θεραπεία με ασπιρίνη και ω-3. Οι ασθενείς αυτοί εμφάνισαν στατιστικά σημαντικώς μεγαλύτερη μείωση του βάθους θυλάκου, της συχνότητας των υπολειπόμενων βαθέων θυλάκων (>7mm) και της απώλειας πρόσφυσης 3 και 6 μήνες μετά τη θεραπεία. Επιπρόσθετα, τα επίπεδα των RANKL και MMP-8 στο σάλιο ήταν στατιστικώς σημαντικά χαμηλότερα στην ομάδα θεραπείας σε σχέση με την ομάδα ελέγχου. Τέλος, τα ω-3 λιπαρά οξέα έχουν χρησιμοποιηθεί ως συμπλήρωμα και σε χειρουργικές αναγεννητικές τεχνικές. Σε κλινική μελέτη των Elkhouli και συν. οι ασθενείς της ομάδας θεραπείας έλαβαν για 6 μήνες πολυακόρεστα λιπαρά οξέα και χαμηλή δόση ασπιρίνης συμπληρωματικά με αναγεννητική θεραπεία σε βλάβες δεύτερου βαθμού προσβολής της συμβολής των ριζών[31]. Στην ομάδα ελέγχου, εκτός από την αναγεννητική τεχνική εφαρμόστηκε θεραπεία placebo. Στους 6 μήνες η ομάδα θεραπείας παρουσίασε μεγαλύτερη μείωση του μέσου βάθους θυλάκου (0,9 mm) καθώς και μεγαλύτερο μέσο κέρδος κλινικής πρόσφυσης (0,6mm). Τα θετικά κλινικά ευρήματα συνοδεύτηκαν και από σημαντική ελάττωση της προφλεγμονώδους κυτταροκίνης IL-1β στο ουλικό υγρό.

Τα παραπάνω αποτελέσματα αποδεικνύουν τη σημασία αποτελεσματικής απομάκρυνσης του μικροβιακού φορτίου ως βασική προϋπόθεση για τη θεραπεία της περιοδοντικής νόσου στις περισσότερες των περιπτώσεων, ενώ η χρήση ω-3 λιπαρών οξέων παρουσιάζει ένα επιπλέον ευεργετικό αποτέλεσμα ως συμπληρώματος της κλασικής περιοδοντικής θεραπείας, καθιστώντας τη χρήση τους ως ένα πολλά υποσχόμενο μέσο τροποποίησης της ανοσολογικής αντίδρασης του ξενιστή. Εντούτοις, οι μεγάλες αποκλίσεις στη δοσολογία των συμπληρωμάτων, η έλλειψη μακροπρόθεσμων πέραν των 6 μηνών μελετών, οι οποίες συγκρίνουν τα συμπληρώματα αυτά με άλλα ευρέως χρησιμοποιούμενα φαρμακευτικά σκευάσματα π.χ. αντιβιοτικά σε συνδυασμό με την περιοδοντική θεραπεία, καθώς και η ύπαρξη πιθανών παρενεργειών προερχόμενη κυρίως από τη συνδυαστική λήψη ασπιρίνης είναι μερικά από τα σημεία τα οποία χρήζουν περαιτέρω μελέτης στο μέλλον.

Βιβλιογραφία

1. Löe H, Anerud A, Boysen H, Morrison E. Natural history of periodontal disease in man. Rapid, moderate and no loss of attachment in Sri Lankan laborers 14 to 46 years of age. J Clin Periodontol [Internet]. 1986 May [cited 2017 Mar 24];13(5):431–45. Available from: http://www.ncbi.nlm.nih.gov/pubmed/3487557
2. van der Velden U, Amaliya A, Loos BG, Timmerman MF, van der Weijden FA, Winkel EG, et al. Java project on periodontal diseases: causes of tooth loss in a cohort of untreated individuals. J Clin Periodontol [Internet]. 2015 Sep [cited 2016 Oct 8];42(9):824–31. Available from: http://www.ncbi.nlm.nih.gov/pubmed/26269207
3. Headland SE, Norling LV. The resolution of inflammation: Principles and challenges. Semin Immunol [Internet]. 2015 May [cited 2016 Oct 8];27(3):149–60. Available from: http://www.ncbi.nlm.nih.gov/pubmed/25911383
4. Hajishengallis G. Immunomicrobial pathogenesis of periodontitis: keystones, pathobionts, and host response. Trends Immunol [Internet]. 2014 Jan [cited 2016 Oct 8];35(1):3–11. Available from: http://www.ncbi.nlm.nih.gov/pubmed/24269668
5. Loos BG, Papantonopoulos G, Jepsen S, Laine ML. What is the Contribution of Genetics to Periodontal Risk? Dent Clin North Am [Internet]. 2015 Oct [cited 2017 Mar 24];59(4):761–80. Available from: http://linkinghub.elsevier.com/retrieve/pii/S0011853215000609
6. Roberts HM, Ling MR, Insall R, Kalna G, Spengler J, Grant MM, et al. Impaired neutrophil directional chemotactic accuracy in chronic periodontitis patients. J Clin Periodontol [Internet]. Wiley-Blackwell; 2015 Jan [cited 2017 Jan 8];42(1):1–11. Available from: http://www.ncbi.nlm.nih.gov/pubmed/25360483
7. Lakschevitz FS, Aboodi GM, Glogauer M. Oral neutrophil transcriptome changes result in a pro-survival phenotype in periodontal diseases. PLoS One [Internet]. Public Library of Science; 2013 [cited 2017 Jan 22];8(7):e68983. Available from: http://www.ncbi.nlm.nih.gov/pubmed/23874838
8. Hajishengallis G, Moutsopoulos NM, Hajishengallis E, Chavakis T. Immune and regulatory functions of neutrophils in inflammatory bone loss. Semin Immunol [Internet]. 2016 Apr [cited 2017 Jan 8];28(2):146–58. Available from: http://www.ncbi.nlm.nih.gov/pubmed/26936034
9. Fredman G, Oh SF, Ayilavarapu S, Hasturk H, Serhan CN, Van Dyke TE. Impaired phagocytosis in localized aggressive periodontitis: rescue by Resolvin E1. Hartl D, editor. PLoS One [Internet]. 2011 Sep 14 [cited 2017 Jan 8];6(9):e24422. Available from: http://dx.plos.org/10.1371/journal.pone.0024422
10. Matthews JB, Wright HJ, Roberts A, Cooper PR, Chapple ILC. Hyperactivity and reactivity of peripheral blood neutrophils in chronic periodontitis. Clin Exp Immunol [Internet]. 2006 Dec 20 [cited 2017 Jan 8];147(2):255–64. Available from: http://www.ncbi.nlm.nih.gov/pubmed/17223966
11. Serhan CN, Savill J. Resolution of inflammation: the beginning programs the end. Nat Immunol [Internet]. 2005 Dec [cited 2017 Jul 3];6(12):1191–7. Available from: http://www.nature.com/doifinder/10.1038/ni1276
12. Cekici A, Kantarci A, Hasturk H, Van Dyke TE. Inflammatory and immune pathways in the pathogenesis of periodontal disease. Periodontol 2000 [Internet]. 2014 Feb [cited 2016 Oct 30];64(1):57–80. Available from: http://www.ncbi.nlm.nih.gov/pubmed/24320956
13. Balta MG, Loos BG, Nicu EA. Emerging concepts in the resolution of periodontal inflammation: A role for resolvin E1. Front Immunol. 2017;8(DEC):1–11.
14. Winkelhoff TERJEDAJ van. Antibiotic Resistance in Human Chronic Periodontitis Microbiota. J Periodontol. 2014;85:160–9.
15. Preshaw PM. Host modulation therapy with anti–inflammatory agents. Periodontol 2000. 2018;76(1):131–49.
16. Kromann N GA. Epidemiological studies in the Upernavik district, Greenland. Incidence of some chronic diseases 1950-1974. Acta Med Scand. 1980;208(5):401–6.
17. Serhan CN, Hamberg M, Samuelsson B. Lipoxins: novel series of biologically active compounds formed from arachidonic acid in human leukocytes. Proc Natl Acad Sci U S A [Internet]. 1984 Sep [cited 2017 Sep 27];81(17):5335–9. Available from: http://www.ncbi.nlm.nih.gov/pubmed/6089195
18. Bannenberg GL, Chiang N, Ariel A, Arita M, Tjonahen E, Gotlinger KH, et al. Molecular circuits of resolution: formation and actions of resolvins and protectins. J Immunol [Internet]. 2005 Apr 1 [cited 2016 Oct 8];174(7):4345–55. Available from: http://www.ncbi.nlm.nih.gov/pubmed/15778399
19. Serhan CN. Pro-resolving lipid mediators are leads for resolution physiology. Nature [Internet]. NIH Public Access; 2014 Jun 5 [cited 2017 Sep 28];510(7503):92–101. Available from: http://www.ncbi.nlm.nih.gov/pubmed/24899309
20. Fierro IM, Colgan SP, Bernasconi G, Petasis NA, Clish CB, Arita M, et al. Lipoxin A4 and aspirin-triggered 15-epi-lipoxin A4 inhibit human neutrophil migration: comparisons between synthetic 15 epimers in chemotaxis and transmigration with microvessel endothelial cells and epithelial cells. J Immunol [Internet]. 2003 Mar 1 [cited 2017 Sep 27];170(5):2688–94. Available from: http://www.ncbi.nlm.nih.gov/pubmed/12594298
21. Serhan CN, Chiang N. Lipid-Derived Mediators in Endogenous Anti-Inflammation and Resolution: Lipoxins and Aspirin-Triggered 15-epi-Lipoxins. Sci World J [Internet]. 2002 Jan 22 [cited 2017 Sep 27];2:169–204. Available from: http://www.ncbi.nlm.nih.gov/pubmed/12806051
22. Uddin M, Levy BD. Resolvins: natural agonists for resolution of pulmonary inflammation. Prog Lipid Res [Internet]. 2011 Jan [cited 2016 Oct 8];50(1):75–88. Available from: http://www.ncbi.nlm.nih.gov/pubmed/20887750
23. Levy BD, Clish CB, Schmidt B, Gronert K SC. Lipid mediator class switching during acute inflammation: signals in resolution. Nat Immunol. 2001;2:612–619.
24. Caughey GE, Mantzioris E, Gibson RA, Cleland LG, James MJ. The effect on human tumor necrosis factor alpha and interleukin 1 beta production of diets enriched in n-3 fatty acids from vegetable oil or fish oil. Am J Clin Nutr [Internet]. 1996 Jan [cited 2017 Jan 8];63(1):116–22. Available from: http://www.ncbi.nlm.nih.gov/pubmed/8604658
25. Meydani SN, Endres S, Woods MM, Goldin BR, Soo C, Morrill-Labrode A, et al. Oral (n-3) fatty acid supplementation suppresses cytokine production and lymphocyte proliferation: comparison between young and older women. J Nutr [Internet]. 1991 Apr [cited 2017 Jan 8];121(4):547–55. Available from: http://www.ncbi.nlm.nih.gov/pubmed/2007907
26. Campan P, Planchand PO, Duran D. Pilot study on n-3 polyunsaturated fatty acids in the treatment of human experimental gingivitis. J Clin Periodontol [Internet]. 1997 Dec [cited 2017 Jan 8];24(12):907–13. Available from: http://www.ncbi.nlm.nih.gov/pubmed/9442428
27. Parulkar M, Dawson III DR, Kryscio R, Novak MJ, Ebersole JL, Boissonneault GA. Lack of effect of omega-3 fatty acid (PUFA) dietary supplement on clinical measures of periodontitis in humans. FASEB J [Internet]. 2009 Apr 1 [cited 2017 Jan 8];23(1_Supplement):LB454-. Available from: http://www.fasebj.org/cgi/content/long/23/1_Supplement/LB454
28. Deore GD, Gurav AN, Patil R, Shete AR, NaikTari RS, Inamdar SP. Omega 3 fatty acids as a host modulator in chronic periodontitis patients: a randomised, double-blind, palcebo-controlled, clinical trial. J Periodontal Implant Sci [Internet]. 2014 Feb [cited 2017 Jan 8];44(1):25. Available from: http://www.ncbi.nlm.nih.gov/pubmed/24616831
29. Naqvi AZ, Hasturk H, Mu L, Phillips RS, Davis RB, Halem S, et al. Docosahexaenoic Acid and Periodontitis in Adults: A Randomized Controlled Trial. J Dent Res [Internet]. 2014 Aug 1 [cited 2017 Jan 8];93(8):767–73. Available from: http://www.ncbi.nlm.nih.gov/pubmed/24970858
30. El-Sharkawy H, Aboelsaad N, Eliwa M, Darweesh M, Alshahat M, Kantarci A, et al. Adjunctive treatment of chronic periodontitis with daily dietary supplementation with omega-3 Fatty acids and low-dose aspirin. J Periodontol [Internet]. 2010 Nov [cited 2017 Jan 8];81(11):1635–43. Available from: http://www.joponline.org/doi/10.1902/jop.2010.090628
31. Elkhouli AM. The efficacy of host response modulation therapy (omega-3 plus low-dose aspirin) as an adjunctive treatment of chronic periodontitis (clinical and biochemical study). J Periodontal Res [Internet]. 2011 Apr [cited 2017 Jan 8];46(2):261–8. Available from: http:// doi.wiley.com/10.1111/j.1600-0765.2010.01336.x

Η στήλη της
ΕΛΛΗΝΙΚΗΣ ΕΤΑΙΡΙΑΣ ΚΛΙΝΙΚΗΣ ΣΤΟΜΑΤΟΛΟΓΙΑΣ

Μελάγχρωση των ούλων

Ιστορικό

Άνδρας ασθενής 35 ετών με αιτία προσέλευσης «αλλαγή χρώματος στα ούλα».
Ιατρικό ιστορικό: ελεύθερο.
Οδοντιατρικό ιστορικό: πρόσφατη επίσκεψη σε οδοντίατρο για θεραπεία ουλίτιδας στην οποία ανέφερε και τον προβληματισμό για το χρώμα τον ούλων και η οποία παρέπεμψε σε στοματολόγο για εκτίμηση. Χρήση στοματικού διαλύματος χλωρεξιδίνης για 7 μέρες. Κοινωνικό ιστορικό: συστηματική χρήση καπνού από την ηλικία των 16 ετών (σχεδόν 20 pack/years), περιστασιακή χρήση αλκοόλ.

Κλινική εξέταση: Η εξέταση του στόματος αποκάλυψε μελάγχρωση στα προστομιακά ούλα της κάτω γνάθου ***(Εικόνα 1).*** Ο υπόλοιπος βλεννογόνος ήταν φυσιολογικός.

Εικόνα 1: Μελάγχρωση στα προστομιακά ούλα της κάτω γνάθου. Καταλαμβάνει τα προστομιακά ούλα από 43-44 έως 32-33.

Ποια είναι η διάγνωσή σας;

1. Φυσιολογική (φυλετική) μελάγχρωση
2. Μελάγχρωση καπνιστών
3. Μελάγχρωση από φάρμακα
4. Μελάγχρωση από βαρέα μέταλλα
5. Μελάνωμα

Απάντηση

Σωστή απάντηση το (2) Μελάγχρωση καπνιστών.

Ο κύριος αιτιολογικός παράγοντας που ευθύνεται για τη μελανή χρώση του στοματικού βλεννογόνου σε άτομα με ανοιχτόχρωμο δέρμα είναι το κάπνισμα τσιγάρων. Η μελάγχρωση των καπνιστών εμφανίζεται ως καστανόχρωμος ή μελανόφαιος χρωματισμός του στοματικού βλεννογόνου. Όσο μεγαλύτερος ο αριθμός των τσιγάρων και όσο περισσότερα τα χρόνια χρήσης καπνού τόσο πιο πολύ αυξάνει σε ένταση χρώματος η μελάγχρωση. Εντοπίζεται συχνότερα στα προστομιακά ούλα με μια προτίμηση για τα προστομιακά ούλα της κάτω γνάθου, η διάγνωση βασίζεται στην κλινική εικόνα, σε συνδυασμό με ιστορικό καπνίσματος. Η μελάγχρωση των καπνιστών μπορεί να οφείλεται στις επιδράσεις του καπνού στα μελανοκύτταρα του στοματικού βλεννογόνου. Ο καπνός θεωρείται ότι προκαλεί αλλαγές στον βλεννογόνο μέσω συνδυασμού θερμικού και χημικού (δράση νικοτίνης) ερεθισμού. Η μελάγχρωση των καπνιστών δεν συσχετίζεται με θνησιμότητα ή νοσηρότητα. Ωστόσο, οι πολυάριθμοι κίνδυνοι για την υγεία που σχετίζονται με το κάπνισμα πρέπει να συζητούνται με τον ασθενή. Επίσης η παύση της συνήθειας μπορεί να μειώσει τον χρωματισμό. Σε ολιγάριθμες αναφορές η εφαρμογή λέιζερ διοξειδίου του άνθρακα έχει χρησιμοποιηθεί με επιτυχία για την απομάκρυνση των βλαβών για αισθητικούς λόγους

Η φυσιολογική μελάγχρωση είναι συνηθισμένη και προκύπτει από την αύξηση της παραγωγής μελανίνης από τα μελανοκύτταρα. Τα άτομα με πιο σκουρόχρωμα δέρματα επηρεάζονται περισσότερο και η μελάγχρωση μπορεί να είναι εμφανής ήδη από την παιδική ηλικία. Η φυσιολογική μελάγχρωση μπορεί να παρατηρηθεί οπουδήποτε στην στοματική κοιλότητα, και η διάγνωση γίνεται κλινικά και δεν χρειάζεται καμία θεραπεία. Ο ασθενής ήταν άτομο με ανοιχτόχρωμο δέρμα και δεν εμφάνιζε σε κανένα άλλο σημείο του στόματος μελανές κηλίδες.

Η συστηματική λήψη διαφόρων φαρμάκων όπως η μινοκιλίνη, η υδροξυχλωροκίνη, η ιματινίμπη, η ζιδοβουδίνη, η κετακοναζόλη κ.α. μπορεί να προκαλέσει διάχυτη μελάγχρωση του στοματικού βλεννογόνου. Ο ασθενής είχε ελεύθερο ιατρικό ιστορικό (καμία χρήση φαρμάκου).

Τα συστηματικά απορροφούμενα μέταλλα μπορεί να προκαλέσουν χρωματισμό του βλεννογόνου του στόματος, που προκαλείται από περιφερική συσσώρευση μετάλλων. Δυσχρωμικές βλάβες με μια προτίμηση εμφάνισης στα ούλα ήταν συχνές στο παρελθόν ως αποτέλεσμα κυρίως επαγγελματικής έκθεσης. Το αρσενικό, ο μόλυβδος, το βισμούθιο, ο υδράργυρος, το ασήμι και ο χρυσός είναι τα μέταλλα που εμπλέκονται συχνότερα. Το βισμούθιο χρησιμοποιήθηκε για χρόνια για τη θεραπεία της σύφιλης και συσχετίστηκε με διάχυτη στοματική μελάγχρωση και σχηματισμό μπλε-μαύρης γραμμής στο όριο των ελευθέρων ούλων. Ένα χαρακτηριστικό γνώρισμα της δηλητηρίασης με μόλυβδο είναι η λεγόμενη "γραμμή Burton", μια γκρίζα γραμμοειδής βλάβη κάτω από το όριο των ούλων. Η δηλητηρίαση από βαρέα μέταλλα μπορεί να συσχετιστεί με ένα ευρύ φάσμα συστηματικών σημείων και συμπτωμάτων. Ο ασθενής δεν είχε σχετικό ιστορικό ούτε ανάλογη κλινική εικόνα.

Το μελάνωμα στο στόμα μπορεί να εμφανιστεί ως ελαφρώς επηρμένη βλάβη ή ογκόμορφη βλάβη που μπορεί να είναι ομοιόμορφα καφέ ή μαύρη ή μπορεί να παρουσιάσει διακύμανση χρώματος, με μαύρες, καφέ, γκρι, μωβ και κόκκινες περιοχές, ή και περιοχικό αποχρωματισμό. Επίσης δορυφόρες εστίες περιβάλλουν περιστασιακά τον πρωτογενή όγκο. Σε αμελανωτικό μελάνωμα, ο χρωματισμός απουσιάζει. Πιο συχνά εμφανίζεται στην υπερώα και στα ούλα της άνω γνάθου. Για τη διάγνωση απαιτείται ιστολογική εξέταση. Η εικόνα της επίπεδης ομοιόμορφης μελάγχρωσης που εμφάνιζε ο ασθενής απομάκρυνε την διάγνωση του μελανώματος.

Βιβλιογραφία

Pigmented lesions of the oral and head and neck mucosa, including malignant melanoma A clinicopathological study, M. Meleti PhD Thesis 2007, Parma University

Για επικοινωνία:

Δρ **Ελένη Α. Γεωργακοπούλου**
Στοματολόγος Ιατρός Οδοντίατρος
M.Sc. Oral Medicine Eastman Dental Institute, UCL
Μέλος ΔΣ ΕΕΚΣ
egddsmd@yahoo.gr

Η στήλη της
Ελληνικής Ενδοδοντικής Εταιρείας

Στο σημερινό άρθρο τους, που φιλοξενείται στη στήλη της ΕΕΕ, οι κ.κ. Κ. Σιδηρόπουλος και Κ. Σαρρής, με αφορμή την παραπομπή περιστατικού δυσπλασίας τομέων-γομφίων στην μεταπτυχιακή κλινική του τμήματος της Ενδοδοντολογίας Α.Π.Θ., προβαίνουν σε μια σύντομη παρουσίαση της αιτιολογίας, της κλινικής εικόνας, καθώς και των διαγνωστικών και θεραπευτικών μεθόδων της εν λόγω οδοντικής ανωμαλίας.

Δυσπλασία τομέων-γομφίων: Αναφορά περιστατικού και σύντομη βιβλιογραφική ανασκόπηση

Σιδηρόπουλος Κωνσταντίνος
Μεταπτυχιακος φοιτητής
Ενδοδοντολογίας Α.Π.Θ.



Σαρρής Κυριάκος
Μεταπτυχιακος φοιτητής
Ενδοδοντολογίας Α.Π.Θ.

Εισαγωγή

Η ριζική διάπλαση ξεκινά μετά τον σχηματισμό της μύλης, μέσω της αλληλεπίδρασης μεταξύ του επιθηλιακού ελύτρου του Hertwig και της οδοντικής θηλής. Η οδοντική θηλή σχετίζεται με την διαφοροποίηση των οδοντινοβλαστών και την δημιουργία της ριζικής οδοντίνης και του πολφού, ενώ το επιθηλιακό έλυτρο του Hertwig που προέρχεται από το όργανο της αδαμαντίνης, σχετίζεται με τον αριθμό και την μορφολογία των ριζών και η παρουσία του είναι απαραίτητη για την έναρξη και ολοκλήρωση της ριζικής διάπλασης. Σε αντίθεση με την διάπλαση της μύλης όπου οι μοριακοί και γενετικοί μηχανισμοί είναι αρκετά τεκμηριωμένοι, οι μηχανισμοί που σχετίζονται με την ριζική διάπλαση δεν έχουν ακόμα πλήρως διαλευκανθεί.

Οι δυσπλασίες ρίζας εμφανίζονται ως αποτέλεσμα διαφόρων γενετικών και αναπτυξιακών παραγόντων. Κληρονομικές αναπτυξιακές διαταραχές που σχετίζονται με την διάπλαση των ριζών όπως η ατελής οδοντινογένεση και η οδοντινική δυσπλασία, χαρακτηρίζονται από ενασβεστίωση του πολφικού χώρου και κοντές ρίζες. Στην οδοντινική δυσπλασία τύπου 1, εμφανίζονται πολφόλιθοι και δυσπλαστική ανάπτυξη των ριζών ενώ συχνά εμφανίζονται ακρορριζικές διαυγάσεις άγνωστης αιτιολογίας που αντιμετωπίζονται είτε με εξαγωγή είτε με ενδοδοντική θεραπεία του υπεύθυνου δοντιού. Στην ατελή οδοντινογένεση συνυπάρχει συρρίκνωση έως και εξαφάνιση του πολφικού χώρου λόγω εκτεταμένης παραγωγής δευτερογενούς οδοντίνης και κοντές, μικρές και ανώμαλες ρίζες. Άλλοι τύποι δυσπλασιών ρίζας εμφανίζονται σε διάφορες κλινικές καταστάσεις όπως η τοπική οδοντοδυσπλασία, η κλειδοκρανιακή δυσόστωση, η ανεπάρκεια βιταμίνης D-ραχίτιδα, ο υποπαραθυροειδισμός ενώ είναι τεκμηριωμένη η επίδραση της ακτινοβολίας, προκαλώντας διαταραχές στην μορφή και την δομή των ριζών.

Η δυσπλασία γομφίων-τομέων (MIM: Molar-incisor malformation) είναι μία μορφή οδοντικής ανωμαλίας που έχει περιγραφεί πρόσφατα από τους Lee και συνεργάτες, βασιζόμενοι σε μία σειρά κλινικών περιστατικών 12 ασθενών με μία οδοντική ανωμαλία με κοινά χαρακτηριστικά. Οι ανωμαλίες εμφανίζονται στους μόνιμους πρώτους γομφίους, στους νεογιλούς δεύτερους γομφιους και στους μόνιμους κεντρικούς τομείς. Το ιατρικό ιστορικό των ασθενών αποκαλύπτει μια συστηματική μεταβολική διαταραχή, λήψη φαρμάκων ή ακτινοβολίας 1 με 2 χρόνια μετά την γέννηση.

Αιτιολογία

Η δημιουργία οδοντικών ανωμαλιών είναι αποτέλεσμα της αλληλεπίδρασης γενετικών, επιγενετικών και περιβαλλοντικών παραγόντων κατά τη χρονική περίοδο της διάπλασης των δοντιών. Με τον όρο επιγενετικοί παράγοντες αναφερόμαστε στις επιδράσεις ανάμεσα στην έκφραση διαφόρων γονιδίων και των προϊόντων τους. Αποτέλεσμα της αλληλεπίδρασης αυτών των παραγόντων στα διάφορα στάδια της διάπλασης αποτελεί η ποικιλία στον φαινότυπο των δοντιών. Συγκεκριμένα ο αριθμός, ο τύπος, το μέγεθος, το σχήμα και η δομή των δοντιών μπορεί να διαφέρει από ασθενή σε ασθενή. Η αιτιολογία του MIM έπειτα από ενδελεχή έλεγχο των καταγεγραμμένων περιστατικών και των ιατρικών περιστατικών του εκάστοτε ασθενή σχετίζεται πιθανά με την ύπαρξη συστηματικής ασθένειας του νευρικού συστήματος, με ορμονικές διαταραχές και λήψη φαρμακευτικής αγωγής στην ηλικία μεταξύ 1 ή 2 χρόνων. Σε άρθρα όπου μελετήθηκαν περιστατικά MIM (Lee et al., 2014, Wrigth et al., 2016), οι ασθενείς παρουσίασαν ασθένειες όπως μηνιγγίτιδα, δισχιδή ράχη, επιληπτικές κρίσεις, υδροκεφαλία και ιδιοπαθείς ασθένειες του εγκεφάλου. Η συσχέτιση του MIM με τις νευρικές διαταραχές εξηγείται με την μελέτη νευρο-οστεολογίας όπου νευρικές βλάβες συνδέονται με ανωμαλίες στους σκληρούς ιστούς.

Ιδιαίτερο ενδιαφέρον έχει το γεγονός ότι αυτή η αναπτυξιακή ανωμαλία έχει περιγραφεί πρόσφατα και σίγουρα δεν φαίνεται ότι επηρεάζει την πλειοψηφία των ατόμων τα οποία έχουν το ίδιο ιατρικό ιστορικό και περιβαλλοντικές επιρροές σύμφωνα με αυτά που προκύπτουν από τη βιβλιογραφία. Η μοναδικότητα του γονότυπου των ασθενών αυτών σε συνδυασμό με τους παράγοντες που τον επηρεάζουν αποτελούν την προδιάθεση για την εμφάνιση του συνδρόμου. Ο μηχανισμός που σχετίζεται με την δημιουργία του MIM πιστεύεται ότι αφορά στην επίδραση του επιθηλιακού ελύτρου του Hertwig με την οδοντική θηλή.

Κλινική εικόνα

Η κλινική εικόνα των γομφίων είναι φυσιολογική μύλη με ανώμαλες, κοντές και λεπτές ρίζες και ανώμαλη μικρή πολφική κοιλότητα. Οι δεύτεροι νεογιλοί γομφίοι εμφανίζουν παρόμοιο οδοντικό φαινότυπο, ενώ οι τομείς εμφανίζουν μια χαρακτηριστική υποπλαστική αδαμαντινική εγκοπή (σύσφιξη μύλης) κοντά στον αυχενικό τριτημόριο της κλινικής μύλης και συνήθως φυ-

ΕΛΛΗΝΙΚΗ ΕΝΔΟΔΟΝΤΙΚΗ ΕΤΑΙΡΕΙΑ
HELLENIC SOCIETY OF ENDODONTICS

8ο Πανελλήνιο Περιφερειακό Συνέδριο
Ενδοδοντίας

Η Ενδοδοντία σήμερα: Αποκάλυψη τώρα!

27-28 Σεπτεμβρίου 2019

Με τη συνδιοργάνωση της Περιφέρειας Πελοποννήσου

Θεματολογία
- Επιτυχία-Αποτυχία της Ε.Θ.
- Επανάληψη ενδοδοντικής θεραπείας
- Καθορισμός μήκους εργασίας
- Διεύρυνση ρ.σ. με μηχανοκίνητα συστήματα ή με εργαλεία χειρός
- Μέθοδοι έμφραξης ρ.σ.
- Ενδοπεριοδοντικά προβλήματα
- Ενδοδοντική θεραπεία σε δόντια με αδιάπλαστο ακρορρίζιο
- Διακλυσμοί ρ.σ.
- Φάρμακα στην Ενδοδοντία
- Αντιμετώπιση ιατρογενών προβλημάτων
- Αποκατάσταση μύλης ΕΘ δοντιών
- Συνεργασία οδοντιάτρου με ειδικό

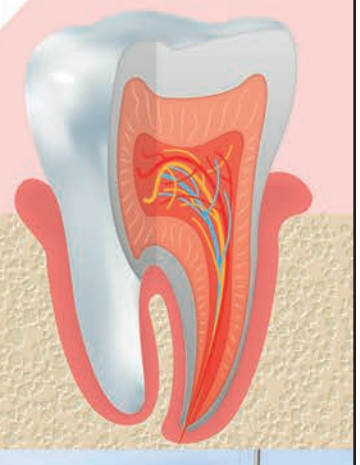

Το συνέδριο μοριοδοτείται από την Ελληνική Οδοντιατρική Ομοσπονδία

Καλαμάτα, Συνεδριακό Κέντρο Ξενοδοχείου Elite City Resort

Conference Secretariat: FOCUS ON HEALTH Ltd
16, Ioannou Gennadiou str. • 11521 Athens, Greece
• T: +30 210 7223046 • F: +30 210 7223220
• e-mail: info@focusonhealth.gr • www.focusonhealth.gr

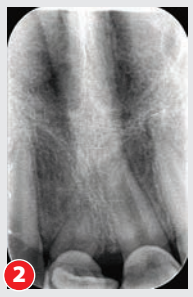
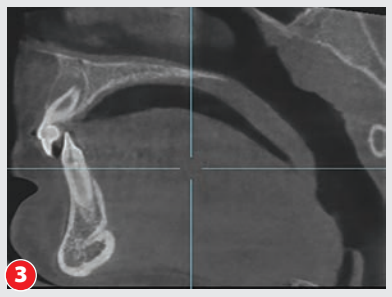
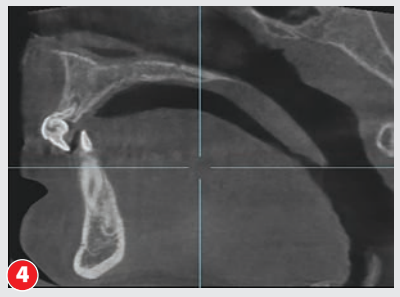
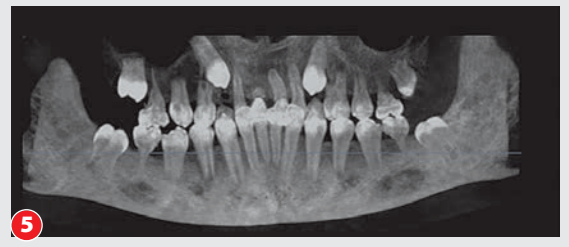

σιολογική ανάπτυξη ριζών. Παρ'όλα αυτά είναι πιθανή η εμφάνιση ανωμαλιών και στις ρίζες των κεντρικών τομέων.

Ως αποτέλεσμα των παραπάνω οδοντικών ανωμαλιών, ασθενείς με MIM μπορούν να εμφανίσουν κλινικές καταστάσεις όπως αδυναμία ανατολής/έγκλειση, έκτοπη ανατολή, πρόωρη απόπτωση και απώλεια χώρου, αυτόματο πόνο, περιακρορριζικές αλλοιώσεις αγνώστου αιτιολογίας και φτωχή αισθητική των τομέων.

Διάγνωση

Η πραγματοποίηση της διάγνωσης έχει ως απαραίτητη προϋπόθεση την λήψη αναλυτικού ιατρικού ιστορικού από τον θεράποντα ιατρό. Παρουσία σοβαρής ασθένειας που αφορά την περιοχή της κεφαλής και του νευρικού συστήματος στα πρώτα χρόνια της ζωής με η χωρίς την συνοδεία φαρμακευτικής αγωγής, αποτελούν σοβαρή ένδειξη για παρουσία του συνδρόμου. Κλινικά μορφολογικές διαταραχές στην μύλη του δοντιού, έκτοπη θέση δοντιού, εξαγωγές νεογιλών και μόνιμων δοντιών κυρίως γομφίων σε νεαρές ηλικίες αποτελούν σοβαρές ενδείξεις. Ο κλινικός ακόμα πρέπει να εξετάζει τους μαλακούς ιστούς για την ύπαρξη οιδήματος και συριγγίου, την περιοδοντική κατάσταση των δοντιών με την μέτρηση των θυλάκων και της κινητικότητας ενώ απαραίτητη είναι και η λήψη αρχικά περιακρορριζικού ακτινογραφήματος έτσι ώστε να παρατηρηθεί η μορφολογία και ο αριθμός των ριζών καθώς και οι περιακρορριζικοί ιστοί. Ανάλογα με την κατάσταση των δοντιών και το σχέδιο θεραπείας επιλέγεται και η χρήση πανοραμικού η αξονικού ακτινογραφήματος.

Θεραπευτική αντιμετώπιση

Η θεραπευτική αντιμετώπιση των δοντιών αυτών αποτελεί ένα κλινικό δίλημμα δεδομένης της εξαιρετικά περίπλοκης ανατομίας των δοντιων και της μικρής ηλικίας των ασθενών.Οι θεραπευτικές προσεγγίσεις μπορούν να περιλαμβάνουν εξαγωγή των δοντιών και ορθοδοντική θεραπεία καθώς και ενδοδοντική θεραπεία όταν υπάρχει παθολογία του πολφού και των περιακρορριζικών ιστών. Στην βιβλιογραφία υπάρχει μόλις ένα περιστατικό συντηρητικής ενδοδοντικής θεραπείας σε γομφίο της κάτω γνάθου. Για την ενδοδοντική αντιμετώπιση τέτοιων περιστατικών σκόπιμη κρίνεται η χρήση υψηλής μεγέθυνσης μέσω μικροσκοπίου και η διενέργεια αξονικής τομογραφίας κωνικής δέσμης. Απαραίτητη είναι η συνεργασία μεταξύ διαφορετικών ειδικοτήτων για την εκπόνηση ενός συνολικού σχεδίου θεραπείας που θα λαμβάνει υπ' όψιν όλες τις κλινικές παραμέτρους (π.χ σημασία διατήρησης δοντιού στον φραγμό τουλάχιστον μέχρι την ενηλικίωση) και θα σταθμίζει τις θεραπευτικές επιλογές.

Αναφορά περιστατικού

Ένα δωδεκάχρονο κορίτσι παραπέμφθηκε από την κλινική του τμήματος της Ορθοδοντικής Α.Π.Θ στην μεταπτυχιακή κλινική του τμήματος της Ενδοδοντολογίας Α.Π.Θ για την ενδοδοντική αξιολόγηση των τομέων της άνω γνάθου. Η λήψη του ιατρικού ιστορικού αποκάλυψε την διενέργεια αρκετών αξονικών τομογραφιών κατά την ηλικία των 2 ετών, ενώ το οδοντιατρικό ιστορικό την εξαγωγή των πρώτων γομφίων της κάτω γνάθου. Η κλινική εικόνα κατέδειξε την ύπαρξη συριγγίου στην παρειακή επιφάνεια κοντά στο μέσο τριτημορίο της ρίζας σχετιζόμενο με τα δόντια #11,21 καθώς και αυχενική περίσφιξη της αδαμαντίνης στα αντίστοιχα δόντια ***(Εικόνα 1)***. Επίσης δεν υπήρχε τερηδονική βλάβη σε κανένα από τα δύο δόντια ούτε ιστορικό τραύματος. Τα δόντια εμφάνιζαν κινητικότητα ενώ το #21 παρειακά περιοδοντικό θύλακο. Ακτινογραφικά αποκαλύφθηκε περιακρορριζική αλλοίωση τόσο στον #11 όσο και στον #21 ***(Εικόνα 2,3,4)***, ενώ το συρίγγιο σχετιζόταν με το παρειακό μέσο τριτημόριο της ρίζας του #21. Μετά την αξιολόγηση της αξονικής τομογραφίας κωνικής δέσμης ***(Εικόνα 5)*** σε συνδυασμό με τα στοιχεία που πάρθηκαν από το ιατρικό ιστορικό της ασθενούς, το περιστατικό χαρακτηρίσθηκε ως δυσπλασία γομφίων-τομέων.

Ενδεικτική βιβλιογραφία

1. Witt, C. V., Hirt, T., Rutz, G. & Luder, H. U. Root malformation associated with a cervical mineralized diaphragm--a distinct form of tooth abnormality? Oral surgery, oral medicine, oral pathology and oral radiology 117, e311-319, doi:10.1016/j.oooo.2013.06.030 (2014).
2. Lee, H. S. et al. A new type of dental anomaly: molar-incisor malformation (MIM). Oral surgery, oral medicine, oral pathology and oral radiology 118, 101-109.e103, doi:10.1016/j.oooo.2014.03.014 (2014).
3. Lee, H. S. et al. Microscopic analysis of molar--incisor malformation. Oral surgery, oral medicine, oral pathology and oral radiology 119, 544-552, doi:10.1016/j.oooo.2014.10.013 (2015)
4. Wright, J. T. et al. Molar root-incisor malformation: considerations of diverse developmental and etiologic factors. Oral surgery, oral medicine, oral pathology and oral radiology 121, 164- 172, doi:10.1016/j.oooo.2015.08.024 (2016).
5. Brusevold, I. J., Bie, T. M. G., Baumgartner, C. S., Das, R., & Espelid, I. Molar incisor malformation in six cases: description and diagnostic protocol. Oral Surgery, Oral Medicine, Oral Pathology and Oral Radiology, 124(1), 52–61. doi:10.1016/j.oooo.2017.03.050 (2017)

Focus on Implantology
www.iti.org

ITI International Team for Implantology

Ανάπτυξη Ιστών για την Τοποθέτηση Οστεοενσωματούμενου Εμφυτεύματος Μέσω Ορθοδοντικής Μετακίνησης

Δρ **Γεράσιμος Αγγελόπουλος**
Ορθοδοντικός

Δρ **Ευσταθία Σινανιώτη**
Περιοδοντολόγος
ITI Fellow

Σκοπός του άρθρου είναι η αναφορά με τη βοήθεια κλινικών περιστατικών στις ενδείξεις και αντενδείξεις ανάπτυξης ιστών μέσω ορθοδοντικής μετακίνησης στην Εμφυτευματολογία.

Μία από τις δημοφιλέστερες μεθόδους αναπλήρωσης ελλείποντος οδόντος στους ενήλικες είναι η τοποθέτηση οστεοενσωματούμενου εμφυτεύματος. Η τρισδιάστατη μορφολογία του φατνιακού οστού σε πιθανές θέσεις τοποθέτησης εμφυτευμάτων απαιτεί επαρκές πάχος και ύψος φατνιακής ακρολοφίας για την τοποθέτησή του, ιδιαίτερα στην πρόσθια περιοχή. Προκειμένου να ξεπεραστεί αυτό το πρόβλημα υπάρχουν θεραπευτικές μέθοδοι για την αποκατάσταση και ανάπλαση ιστικών απωλειών με κυμαινόμενη προβλεψιμότητα αποτελεσμάτων.

Η οριζόντια αύξηση ακρολοφίας είναι μια σχετικά προβλέψιμη μέθοδος (κλινική περίπτωση Νο 1), σε αντίθεση με τη λιγότερο προβλέψιμη κατακόρυφη αύξηση ακρολοφίας (κλινική περίπτωση Νο 3). Υπάρχουν πολλές μέθοδοι κατακόρυφης αύξησης ακρολοφίας και σε αυτές περιλαμβάνονται η κατευθυνόμενη οστική ανάπλαση με οστικά μοσχεύματα και αναπλαστικές μεμβράνες (κλινική περίπτωση 2 και 4), η ανύψωση ιγμορείου και η διατατική οστεογένεση καθώς και η «ορθοδοντικά καθοδηγούμενη ανατολή» μέχρι του επιπέδου εξαγωγής δοντιών που παρουσιάζουν κακή πρόγνωση, η οποία αποτελεί μια μη χειρουργική, μη επεμβατική τεχνική με την οποία μπορεί να αυξηθεί ο όγκος του εναπομείναντος οστού στη θέση που θα τοποθετηθεί σε δεύτερη φάση το εμφύτευμα (Korayem και συν., 2008).

Ορθοδοντικά καθοδηγούμενη ανατολή

Το οστό του φατνίου συνεχώς απορροφάται και εναποτίθεται κατά τόπους είναι δηλαδή σε μια συνεχή κατάσταση αναδιαμόρφωσης και οι ίνες του περιοδοντικού συνδέσμου στερεώνονται στο οστό με το σχηματισμό νέου οστού γύρω από τα άκρα τους. Όταν μια τάση εφαρμόζεται στο περιοδοντικό σύνδεσμο, οι δέσμες περιοδοντικών ινών επιμηκύνονται και οι οστεοβλάστες επάγονται σε εναπόθεση νέου οστού στις περιοχές του φατνίου, όπου οι περιοδοντικές ίνες προσφύονται. Ίδιες είναι οι επιδράσεις στο ύψος του φατνιακού οστού όταν η ορθοδοντική θεραπεία πραγματοποιείται με λογικού επιπέδου δυνάμεις και ταχύτητα της κίνησης των δοντιών. Με άλλα λόγια, ένα δόντι που μετακινείται στο οδοντικό τόξο από ήπιες ορθοδοντικές δυνάμεις καθοδηγούμενης ανατολής θα ακολουθείται από το φατνιακό οστό που το περιβάλλει. Το ύψος των προσφυόμενων ινών αναμένεται να παραμείνει σταθερό κατά τη διάρκεια της μετακίνησης των δοντιών (Reitan 1967, Reitan 1960). Κατά τη διάρκεια της μασητικής μετακίνησης, όχι μόνο η φατνιακή ακρολοφία οστού αλλά επίσης οι περιβάλλοντες μαλθακοί ιστοί κινούνται κατακόρυφα. Επιπροσθέτως, οι Kajiyama και συν. (1993) τεκμηρίωσαν ότι, κατά την ορθοδοντική ανατολή, τα ελεύθερα ούλα μετακινούνται περίπου 90% και τα προσπεφυκότα ούλα περίπου 80% της απόστασης που διανύει το δόντι που υφίσταται την ορθοδοντική ανατολή. Έτσι, οι νέοι κερατινοποιημένοι ιστοί βελτιώνουν την αισθητική της περιοχής. Η καθοδηγούμενη ορθοδοντική ανατολή των δοντιών δεν αυξάνει μόνο τις διαστάσεις του φατνιακού οστού (Ingber 1974, Ingber 1976), αλλά μετακινεί επίσης τα ελεύθερα ούλα και τις μεσοδόντιες θηλές μυλικά (Lin 2006), ενώ η θέση της ουλοβλεννογόνιας ένωσης παραμένει σταθερή. Αυτό μπορεί να ενισχύσει την αισθητική, ειδικά στην πρόσθια αισθητική ζώνη. Η καθοδηγούμενη ορθοδοντική ανατολή διακρίνεται σε δύο διαφορετικές κατηγορίες: α) την ανατολή μαζί με το περιοδόντιο και β) την ανατολή με απομάκρυνση του δοντιού από το περιοδόντιο. Η πρώτη κατηγορία, χρησιμοποιείται για τη βελτίωση της διαμόρφωσης των μαλακών και σκληρών ιστών και την εξάλειψη ενδοοστικών θυλάκων ενός ή δύο τοιχωμάτων (ομόρων χωρίς ύπαρξη κρατήρα), ενώ η δεύτερη έχει προταθεί για την αποκάλυψη της κλινικής μύλης σε δόντια που έχουν υποστεί κάταγμα κάτω από το επίπεδο της παρυφής των ούλων και τα οποία πρόκειται να αντικατασταθούν προσθετικά. Η ανάπτυξη ιστών γύρω από την μελλοντική περιοχή τοποθέτησης ενός εμφυτεύματος όταν αυτή γίνεται μέσω της καθοδηγούμενης ορθοδοντικής ανατολής ενισχύει όχι μόνο την ανάπλαση σκληρών αλλά και μαλακών ιστών. Ο όγκος της οστικής δομής πρέπει να επιτρέπει την τοποθέτηση του εμφυτεύματος σε μια ιδανική κατάσταση για την αποκατάσταση, ενώ η ανατομική τοπογραφία του μαλακού ιστού μιμείται την αρχιτεκτονική των παρακείμενων μαλακών ιστών (Mantzikos και Shamus 1999).

Αντενδείξεις Ορθοδοντικά Καθοδηγούμενης ανατολής (Forced Eruption):

- όταν το ακρορριζικό 1/3 της ρίζας δεν έχει διατηρήσει τον περιοδοντικό σύνδεσμο,
- όταν ο ασθενής νοσεί π.χ. εμφανίζει αρρύθμιστο διαβήτη που επηρεάζει την οστική επούλωση (DeMolon et al. 2013)
- όταν δεν έχει τεθεί υπό έλεγχο η περιοδοντική φλεγμονή
- δόντια με περιακρορριζική αλλοίωση, με σοβαρή ή καθ΄ολοκληρίαν απώλεια προστομιακού οστού, αγκυλωμένα δόντια.

Ορθοδοντικά καθοδηγούμενη εξαγωγή

(Κλινική περίπτωση Νο 1)

Η καθοδηγούμενη ορθοδοντική εξαγωγή προκαλεί μυλική μετανάστευση της ρίζας και αυξάνει τη φατνιακή ακρολοφία καθώς και την ποσότητα των προσπεφυκότων ούλων, ιδίως όταν εφαρμόζονται ασθενείς έως μέτριες δυνάμεις (Bach και συν. 2004). Το ποσό των προσπεφυκότων ούλων αυξάνεται και εμφανίζεται αρχικά ως μη-κερατινοποιημένος ανώριμος ουλικός ιστός, γνωστός ως «red patch» που στη συνέχεια κερατινοποιείται. Η διαδικασία κερατινοποίησης απαιτεί 28 έως 42 ημέρες για να ξεκινήσει. Ο νέος οστίτης ιστός που σχηματίζεται κατά την ορθοδοντική μετακίνηση είναι ανώριμος μη ενασβεστιωμένος και μη ακτινοσκιερός οστεοειδές και αποτελείται από δεσμιδωτό οστό. Η ωρίμανση και η ενασβεστίωση του οστίτη ιστού θα ολοκληρωθεί μέσα σε διάστημα 24 εβδομάδων (Τζωρτζάκης και συν. 2006).

Οι Salama και Salama (1993) πρώτοι ανέφεραν ότι δόντια με κακή πρόγνωση θα μπορούσαν να ανατείλουν μασητικά και μετά από ενεργή ανατολή για 6 εβδομάδες ακολούθησε φάση ακινητοποίησης για επιπλέον 6 εβδομάδες πριν από την εξαγωγή και την τοποθέτηση του εμφυτεύματος. Στην πραγματικότητα, η παρατεταμένη σταθεροποίηση του «καταδικασμένου» δοντιού επιτρέπει περισσότερο χρόνο για την αναδιαμόρφωση του ιστού, η οποία, με τη σειρά της, προωθεί την ανάπλαση του οστού και μειώνει τον κίνδυνο υποτροπής πριν από την τοποθέτηση του οδοντικού εμφυτεύματος (Mantzikos και Shamus 1998). Σύμφωνα με μια συστηματική βιβλιογραφική ανασκόπηση που πραγματοποιήθηκε από τους Korayem και συν (2008) κατά την καθοδηγούμενη ορθοδοντική ανατολή συνίσταται η χρήση ελαφρών, σταθερών δυνάμεων μασητικής μετακίνησης (15 g για πρόσθια δόντια σε 50 g για οπίσθια δόντια). Ο ρυθμός ανατολής καλό είναι να είναι αργός και σταθερός, όχι μεγαλύτερος από 2,0 χιλιοστά ανά μήνα. Μια παρειακή στρέψη ρίζας μπορεί να εφαρμοστεί ταυτόχρονα για να αυξήσει την παρειογλωσσική διάσταση του φατνιακού οστού. Μια περίοδος διατήρησης και σταθεροποίησης –διάρκειας μεγαλύτερης του ενός μηνός για κάθε μήνα της ενεργούς ανατολής συνιστάται πριν από την εξαγωγή του δοντιού με την κακή πρόγνωση διατήρησης στο φραγμό . Επένθετα σύρματα για ναρθηκοποίηση των όμορων δοντιών συνιστώνται προκειμένου να ενισχυθεί η στήριξη και να αποφευχθεί απόκλιση των παρακείμενων δοντιών προς το δόντι που υφίσταται ορθοδοντική ανατολή.

Στην «καθοδηγούμενη ορθοδοντική εξαγωγή» απαραίτητη προϋπόθεση είναι:

- πρόσφυση δοντιού σε ένα τοίχωμα
- δυνάμεις μικρής έντασης,
- σταθεροποίηση δοντιού στην τελική θέση για ικανό χρονικό διάστημα

Το εξατομικευμένο πρόγραμμα θεραπείας λαμβάνει υπόψη παράγοντες όπως είναι: φλεγμονή, περιοδοντική κατάσταση, συνολικότερη ορθοδοντική αντιμετώπιση επιθυμία ασθενούς.

Εναλλακτικά εφαρμόζεται η κατευθυνόμενη οστική ανάπλαση, η οποία καθιστά εφικτή την τοποθέτηση του οστεοενσωματούμενου εμφυτεύματος με προβλέψιμότητα *(Κλινική περίπτωση Νο 2).*

Οριζόντια μετακίνηση δοντιών

(Κλινική περίπτωση Νο 3)

Σε περιπτώσεις αγενεσίας ή απώλειας μονίμων δοντιών, όταν το οστό είναι ατροφικό, η εισαγωγή των εμφυτευμάτων δεν είναι συχνά δυνατή χωρίς χειρουργική αύξηση της φατνιακής ακρολοφίας και τοποθέτηση μοσχεύματος. Ωστόσο, όταν ένα δόντι κινείται κατά μήκος της φατνιακής απόφυσης, νέο οστό σχηματίζεται γύρω από αυτό, δημιουργώντας φατνιακή απόφυση και παρέχοντας έτσι, κατά τρόπο βιολογικό, βέλτιστο χώρο για εμφυτεύματα (Gündüz και συν. 2004). Ομοίως, σε περιπτώσεις αγενεσίας των άνω πλαγίων τομέων, ο χειρουργός μπορεί να δημιουργήσει το καλύτερο οστό για εμφυτεύματα, εάν οι κυνόδοντες αφεθούν να ανατείλουν κοντά στους κεντρικούς τομείς, και ακολούθως μετακινηθούν ορθοδοντικά προς τα άπω κατά τη φάση δημιουργίας χώρου για την τοποθέτηση εμφυτευμάτων στην περιοχή των πλάγιων τομέων. Ένα επιπλέον παράδειγμα οριζόντιας μετακίνησης δοντιών με σκοπό τη δημιουργία οστού για τοποθέτηση εμφυτεύματος είναι η εγγύς μετακίνηση του δεύτερου προγομφίου στην περιοχή του πρώτου προγομφίου ο οποίος έχει χαθεί πρόωρα (ή και ανάποδα) αφήνοντας πίσω του μια φατνιακή ακρολοφία με επαρκή όγκο οστού, ελαχιστοποιώντας έτσι την ανάγκη για τοποθέτηση μοσχεύματος πριν την τοποθέτηση του εμφυτεύματος (Carmichael και Sàndor 2008, Lindskog-Stokland και συν 2011).

Το στοιχείο «ανατολής» είναι επίσης ο παράγοντας – κλειδί για την ανόρθωση γομφίων με απόκλιση και γωνιώδη οστική βλάβη εγγύς αυτών. Σε αυτές τις περιπτώσεις, η μετακίνηση ενός δοντιού μακριά από ένα οστικό ελάττωμα σε μια κατεύθυνση προς τα άπω σταδιακά μετατρέπει το κεκλιμένο περίγραμμα της φατνιακής ακρολοφίας σε πιο αβαθές (Brown 1973, Marks και Rosen 1991). Λόγω της τάσης των ινών κολλαγόνου εντός του περιοδοντικού συνδέσμου, το φατνιακό οστό ακολουθεί το μετακινούμενο δόντι στην εγγύς πλευρά, με το επίπεδο της πρόσφυσης του συνδετικού ιστού να παραμένει αμετάβλητο (Diedrich 1996).

Στις σύγχρονες κοινωνίες ο οδοντίατρος έχει την υποχρέωση να ενημερώσει τον ασθενή του για τις δυνατότητες της οδοντιατρικής επιστήμης και τις επιλογές που έχει, και ο ασθενής είναι εκείνος που θα πάρει την οριστική απόφαση.

Προϋπόθεση βέβαια είναι ο οδοντίατρος να είναι ενημερωμένος για τη βοήθεια που ειδικότητες όπως η περιοδοντολογία και η ορθοδοντική μπορούν να του προσφέρουν στην καθημερινή κλινική πράξη όσον αφορά στα οστεοενσωματούμενα εμφυτεύματα. Μην ξεχνάμε ότι το ωραίο χαμόγελο προσθέτει αυτοπεποίθηση στην προσωπικότητα και χαρίζει αίσθημα ευεξίας στον προσωπικό και επαγγελματικό χώρο.

ΚΛΙΝΙΚΗ ΠΕΡΙΠΤΩΣΗ Νο 1

(Γεράσιμος Αγγελόπουλος)

Ορθοδοντικά καθοδηγούμενη εξαγωγή σε δόντι στην πρόσθια αισθητική ζώνη

Ασθενής 25 ετών παραπέμφθηκε από το γενικό οδοντίατρο με ρωγμώδες κάταγμα στον #11, η πρόγνωση του οποίου χαρακτηρίστηκε από τον ενδοδοντιστή ως κακή. Αφού λήφθησαν υπόψη τα κλινικά και ακτινογραφικά ευρήματα του # 11 καθώς και οι ανάγκες και οι προσωπικές προτιμήσεις της ασθενούς, αποφασίσαμε να «εξαγάγουμε» τον # 11 με την τεχνική της κατευθυνόμενης ορθοδοντικής εξαγωγής.

Μετά από καθοδηγούμενη ανατολή 9 μηνών 6 περίπου χιλιοστών έγινε συγκράτηση για 1 περίπου έτος. Ακολούθησε εξαγωγή, τοποθέτηση οστεοενσωματούμενου εμφυτεύματος και τοποθέτηση προσωρινής γέφυρας τύπου Maryland κατά την περίοδο της 4μηνης οστεοενσωμάτωσης και στο τέλος τοποθετήθηκε η επιεμφυτευματική προσθετική αποκατάσταση.

❶ Θήλυ 25 ετών με ορθοδοντικό πρόβλημα και κάταγμα στο δόντι 41.

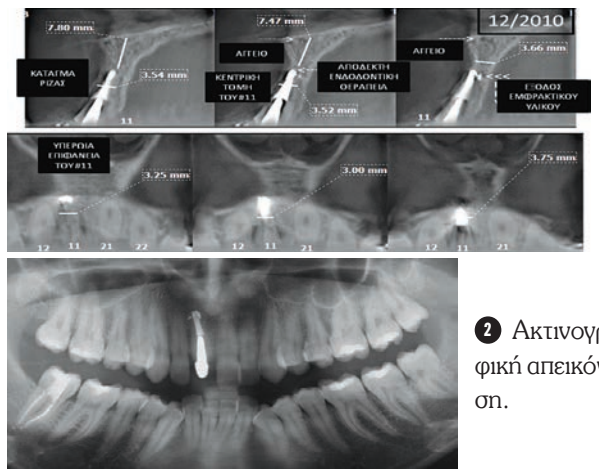

❷ Ακτινογραφική απεικόνιση.

❸ Τοποθέτηση αγκυλίων με στόχο την καθοδηγούμενη ανατολή μέχρι του επιπέδου εξαγωγής του #11.

❹ Παράλληλα με την καθοδηγούμενη ανατολή γίνεται τροχισμός της κοπτικής επιφάνειας. Οι ιστοί γύρω από τον #11 έχουν μετακινηθεί μασητικά ενώ αυχενικά παρατηρούμε το μη κερατινοποιημένο ανώριμο ουλικό ιστό, γνωστό ως «red patch» που στη συνέχεια κερατινοποιείται.

❺ Τελική εικόνα μετά την τοποθέτηση του εμφυτεύματος και της προσθετικής αποκατάστασης.

ΕΤΗΣΙΟ ΠΡΟΓΡΑΜΜΑ ΕΜΦΥΤΕΥΜΑΤΟΛΟΓΙΑΣ ITI

ITI CURRICULUM

Το πρόγραμμα εμφυτευματολογίας ITI είναι ένα διεθνές τυποποιημένο πρόγραμμα σπουδών που απευθύνεται σε οδοντιάτρους με ελάχιστη εμπειρία στην οδοντική εμφυτευματολογία. Οι οδοντίατροι που θα εγγραφούν στο πρόγραμμα σπουδών Εμφυτευματολογίας ITI, θα λάβουν μια πλήρη και υψηλού επιπέδου εκπαίδευση, βασισμένη στις αρχές και τη φιλοσοφία της ITI για τεκμηριωμένη θεραπευτική αντιμετώπιση με εμφυτεύματα.

Βασική εκπαίδευση (Foundation Level)

- 3 μήνες διάρκεια
- 6 Θεματικές ενότητες
- 35 Γνωστικά αντικείμενα
- Online όλο το εκπαιδευτικό υλικό για εξατομικευμένο ρυθμό εκμάθησης
- 2 ημέρες Χειρουργικής και Προσθετικής πρακτικής άσκησης
- Online τελικές εξετάσεις
- ITI Certificate in Implant Dentistry: Foundation Level

Κλινική εμπειρία (Intermediate Level)

- 9 μήνες διάρκεια
- 10 ημέρες κλινικής άσκησης
- 8 ημέρες εργαστηριακής άσκησης και θεωρητικής ενημέρωσης
- 4 Θεματικές ενότητες θεωρητικής κατάρτισης
- 18 Γνωστικά αντικείμενα
- Online εκπαιδευτικό υλικό για εξατομικευμένο ρυθμό εκμάθησης
- Χειρουργική τοποθέτηση και προσθετική αποκατάσταση 5 εμφυτευμάτων σε ασθενείς
- Online τελικές εξετάσεις
- Παρουσίαση κλινικών περιστατικών
- ITI Certificate in Implant Therapy: Intermediate Level

Εξατομικευμένη κλινική καθοδήγηση (Mentoring)

Κατά τη διάρκεια του προγράμματος θα υπάρχει η δυνατότητα ατομικής καθοδήγησης για τοποθέτηση και αποκατάσταση επιπλέον εμφυτευμάτων.



e-learning

Διδασκαλία με φυσική παρουσία

Εργαστηριακές ασκήσεις και επιτραπέζιες επιδείξεις

Κλινική εμπειρία

Έναρξη προγράμματος 10 Ιουνίου 2019.

Μέγιστος αριθμός συμμετοχών 15.

ITI Certificate

Για περισσότερες πληροφορίες και δηλώσεις συμμετοχής: www.iti-implantology.webnode.gr

ΚΛΙΝΙΚΗ ΠΕΡΙΠΤΩΣΗ No 2

(Εφη Σινανιώτη)

Early implant placement στην πρόσθια αισθητική ζώνη

Ασθενής θήλυ 30 ετών παραπέμφθηκε από τον γενικό οδοντίατρο με υπόνοια κατάγματος στο δόντι 21. Η πρόγνωση του δοντιού χαρακτηρίστηκε από τον ενδοδοντιστή ως κακή. Σύμφωνα με τα κλινικά και ακτινογραφικά ευρήματα καθώς και τις προσωπικές προτιμήσεις της ασθενούς, αποφασίσαμε να «εξαγάγουμε» το δόντι 21.

Ακολουθήσαμε την τεχνική του Early Implant Placement. Συγκεκριμένα μετά την ατραυματική εξαγωγή και την τοποθέτηση σπόγγου κολλαγόνου, τοποθετήθηκε προσωρινή γέφυρα τύπου Maryland κατά την περίοδο τόσο της αρχικής επούλωσης όσο στη συνέχεια κατά την οστεοενσωμάτωση και σε 4 εβδομάδες τοποθετήθηκε το εμφύτευμα. Τρείς (3) μήνες μετά τοποθετήθηκε η επιεμφυτευματική προσθετική αποκατάσταση.

❻ Αρχική κλινική εικόνα. Παρατηρείται ασυμμετρία στην παρυφή των ούλων.

❼ Το δόντι 21 εμφανίζει έντονη απώλεια ιστών και ενδο – περιο βλάβη.

❽ Ακτινογραφική απεικόνιση του δοντιού 21.

❾ Εξαγωγή και τοποθέτηση σπόγγου κολλαγόνου.

❿ Το δόντι 21 μετά την εξαγωγή.

⓫ Τοποθέτηση μεταβατικής εργασίας τύπου Maryland.

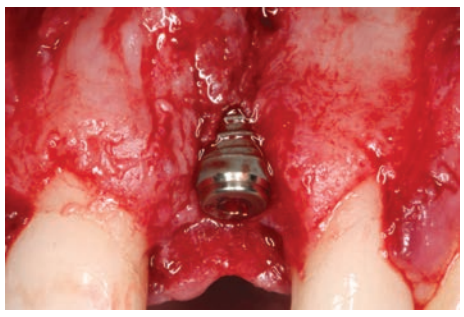

⓬ Τοποθέτηση οστεοενσωματούμενου εμφυτεύματος.

⓭ Τοποθέτηση αυτόλογου οστικού μοσχεύματος σε επαφή με τις σπείρες του εμφυτεύματος.

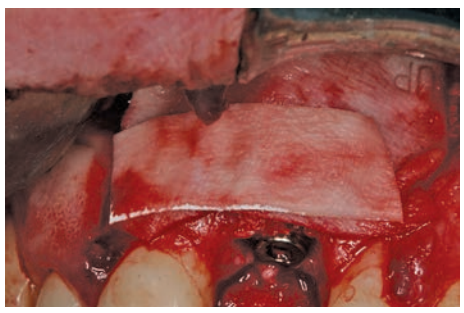

⓮ Double layer technique.

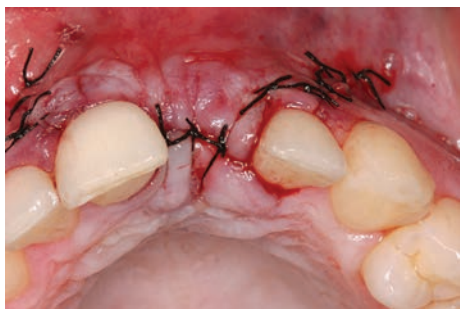

⓯ Συρραφή του τραύματος.

⓰ Με την μεταβατική εργασία μετά και από πλαστική χειρουργική των ούλων προστομιακά.

⓱ Χαμόγελο ασθενούς 10 χρόνια μετά.

ΚΛΙΝΙΚΗ ΠΕΡΙΠΤΩΣΗ No 3

(Γεράσιμος Αγγελόπουλος)

Ορθοδοντική οριζόντια μετακίνηση δοντιού και τοποθέτηση εμφυτεύματος

Ασθενής 41 ετών παρεπέμφθη στον ορθοδοντικό με κακή πρόγνωση στον #24, ο οποίος αποφασίστηκε να εξαχθεί. Το σχέδιο θεραπείας αφορούσε πλήρη ορθοδοντική θεραπεία με επιμέρους στόχους τη μετακίνηση του #25 στη θέση του #24 και τη δημιουργία χώρου και οστικού και ιστικού υποστρώματος για τοποθέτηση οστεοενσωματούμενου εμφυτεύματος στη θέση του #25. Προστομιακή μυλική ροπή στρέψης των κυνοδόντων περιόρισε τους σκοτεινούς παρειακούς διαδρόμους και διόρθωσε τη σταυροειδή σύγκλειση στους προγομφίους.

⓲ Γυναίκα με κάταγμα στο 24. Το δόντι εξήχθη.

⓳ Ακτινογραφική απεικόνιση.

⓴ Μετακίνηση του δοντιού 25 στη θέση του 24 μέσω οριζόντιας μετακίνησης και δημιουργίας χώρου και οστικού υποστρώματος και τοποθέτηση εμφυτεύματος στη θέση του δοντιού 25.

㉑ Ακτινογραφική απεικόνιση του εμφυτεύματος.

㉒ Τελική κλινική εικόνα.

ΚΛΙΝΙΚΗ ΠΕΡΙΠΤΩΣΗ No 4

(Εφη Σινανιώτη)

Late Implant Placement μετά από απώλεια γομφίου κάτω γνάθου

Ασθενής 45 ετών παραπέμφθηκε μετά από αξιολόγηση από ενδοδοντιστή με έντονο ενδο – περιο πρόβλημα. Η διάσωση του δοντιού και η εναλλακτική συμβολή ορθοδοντικής θεραπείας για οριζόντια μετακίνηση των παράπλευρων δοντιών αποκλείστηκε. Το δόντι αντικαταστάθηκε με οστεοενσωματούμενο εμφύτευμα (late implant placement).

㉓ ㉔ Ακτινογραφική απεικόνιση περιακρορριζικής αλλοίωσης στο δόντι 46 2 χρόνια μετά την ενδοδοντική θεραπεία.

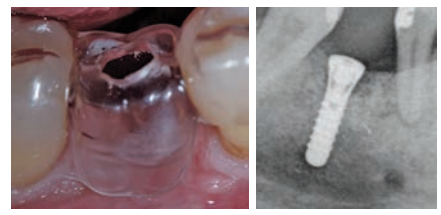

㉕ ㉖ Late implant placement με ΚΟΑ και τοποθέτηση εμφυτεύματος.

ΕΝΔΕΙΚΤΙΚΗ ΒΙΒΛΙΟΓΡΑΦΙΑ

- D. Buser,1,* V. Chappuis,1 U. Kuchler,1 M.M. Bornstein,1 J.G. Wittneben,2 R. Buser,3 Y. Cavusoglu,1 and U.C. Belser3 ,Long-term Stability of Early Implant Placement with Contour Augmentation. J Dent Res 2013
- Ong M., Wang H. Periodontic and orthodontic treatment in adults: Am J Orthod and Dent. Orthop. 2002; 122; 420-8
- Kokich VG. Adult Orthodontics in the 21st Century: Guidelines for Achieving Successful Results In: Papers & Abstracts 6th International Orthodontic Congress Proceedings, 2005; 14-22.
- Maynard JG: The value of periodontal plastic surgery-Root Coverage. Guest editorial. Int J. Periodont Rest Dent 2004,24:1,9.
- Levine RA, Markrauer Z: The use of periodontal plastic surgery procedures in aiding esthetic restorative results. Compend Contin Educ Dent. 2003, 24:729-741.
- Dace B: Periodontal plastic surgery. Northwest Dent 2003,82(3):33-34.
- Mohamed S Al –Z, Bissada NF, Ficara AJ, Cole B: Effect of connective tissue graft orientation on root coverage and gingival augmentation. Int J Periodont Rest Dent. 2004, 24(1):65-70.
- Bouchard P, Malet J, Borghetti A.: Decision – making in aesthetics: root coverage revisited. Periodontology 2000, 2001, 27: 97-120.
- Pini Prato GP, Rorundo R, Cortellini P, Tinti C, Azzi R: Interdental Papilla Management: A Review and Classification of the therapeutic Approaches. Int J Periodont Rest Dent 2004, 24 (3): 246-255.
- Bergstrom, K, Jensen, R. & Martensson, B. The effect of superior labial frenectomy in cases with midline diastema. Am J Orthod 1973; 63, 633-638.
- Zasčiurinskienė E, Basevičienė N, Lindsten R, Slotte C, Jansson H, Bjerklin K. Orthodontic treatment simultaneous to or after periodontal cause–related treatment in periodontitis susceptible patients. Part I: Clinical outcome. A randomized clinical trial. J Clin Periodontol. 2018;45: 213–224
- De Molon RS, de Avila ÉD, de Souza JC, Nogueira AV, Cirelli CC, Margonar R, Cirelli JA. Forced orthodontic eruption for augmentation of soft and hard tissue prior to implant placement. ContempClin Dent 2013; 4:243-7.

Ειδική σημείωση:

Στην κλινική περίπτωση No 2 συνεργάστηκε ο αναπλ. Καθηγ. ΕΚΠΑ κ. Στρατής Παπάζογλου.

Στις κλινικές περιπτώσεις No 1 και 3 συνεργάστηκαν ο επίκ. Καθηγητής Προσθετικής ΕΚΠΑ κ. Σπ. Σιλβέστρος και ο Προσθετολόγος κ. Αθανάσιος Βασίλας.

ΝΕΟΣ
ΚΑΤΑΛΟΓΟΣ 2019

- **14 ενότητες**
  της οδοντιατρικής κλινικής πράξης στις οποίες μπορείτε να βρείτε τα σχετικά με την κάθε ενότητα προϊόντα
- **Χρωματική αναζήτηση**
  των ενοτήτων
- **Νέα προϊόντα**
- **Προσφορές**

Επικοινωνήστε
με το **210 65 41 340**
εάν επιθυμείτε
να λάβετε αντίτυπο
του νέου
καταλόγου μας
ή αντίτυπο
των ειδικών μας
καταλόγων.

ΕΝΔΟΔΟΝΤΙΑ

ΕΜΦΥΤΕΥΜΑΤΑ

ΧΕΙΡΟΛΑΒΕΣ

ΕΡΓΑΛΕΙΑ

ΨΗΦΙΑΚΑ

ΛΕΥΚΑΝΣΗ

Μιλτιάδης Βιτσαρόπουλος Α.Ε.

ΚΕΝΤΡΙΚΑ Μεσογείων 348, 153 41 Αγ. Παρασκευή, Αθήνα, **Τηλ:** 210 65 41 340, **Fax:** 210 65 41 618
ΥΠΟΚΑΤΑΣΤΗΜΑ Φειδιππίδου 55, 115 27 Γουδή, **Τηλ:** 210 77 95 747
www.vitsaropoulos.gr • e-mail: info@vitsaropoulos.gr • www.facebook.com/vitsaropoulos

Τα Μυστικά του Στόματος...

Γιώργος Χ. Λάσκαρης
Στοματολόγος. Ιατρός - Οδοντίατρος
Αν. Καθηγητής Στοματολογίας Ιατρικής Σχολής Παν. Αθηνών
Επισκέπτης Καθηγητής Παν. Λονδίνου
Ιδρυτής & Διευθυντής Στοματολογικού Τμήματος Νοσ. «Α. Συγγρός» (1971-2008)
Πρόεδρος Ελληνικής Εταιρείας Κλινικής Στοματολογίας

Επικοινωνία:
τηλ. 210-72.91.667
e-mail: glaskari@yahoo.gr
site: www.georgelaskaris.gr

ΕΙΔΙΚΕΣ ΧΕΙΛΙΤΙΔΕΣ: Ένα συχνό στοματολογικό πρόβλημα - Μέρος Ι.

Στην ενότητα αυτή περιλαμβάνονται βλάβες και νοσήματα που εντοπίζονται αποκλειστικά στα χείλη. Πρόκειται δηλαδή για ειδικές χειλίτιδες και όχι για βλάβες στα χείλη που εκδηλώνονται στο φάσμα των εκδηλώσεων συστηματικών νόσων. Λόγω του μεγάλου εύρους των διαταραχών αυτών θα αναπτυχθούν στο Οδοντιατρικό Βήμα σε 2 διαδοχικές συνέχειες. Στο πρώτο άρθρο (Ι) θα αναπτυχθούν οι οντότητες: α) αδενική χειλίτις, β) κοκκιωματώδης χειλίτις, και γ) πλασματοκυτταρική χειλίτις.

Όλες οι ειδικές χειλίτιδες παρουσιάζουν ξεχωριστό κλινικό ενδιαφέρον λόγω της κλινικής πολυμορφίας, τους ιδιαίτερους ιστοπαθολογικούς χαρακτήρες, την πρόγνωση και τέλος τις θεραπευτικές παρεμβάσεις. Η διάγνωση στηρίζεται βασικά στους κλινικούς χαρακτήρες. Θα πρέπει όμως στις πιο πολλές περιπτώσεις να τεκμηριωθεί με εργαστηριακές εξετάσεις.

1. Αδενική Χειλίτις

Η αδενική χειλίτις είναι σπάνια, χρόνια, φλεγμονώδης νόσος, που εντοπίζεται στο κάτω χείλος. Το αίτιο παραμένει άγνωστο, εμφανίζεται συνήθως σε άτομα άνω των 40 ετών, αν και μπορεί να παρατηρηθεί και σε εφήβους, και οφείλεται σε υπερπλασία και υπερτροφία των μικρών σιαλογόνων αδένων. Κλινικά παρατηρείται διόγκωση του κάτω χείλους, με αποτέλεσμα να φαίνονται τα στόμια των διευρυμένων εκφορητικών πόρων των μικρών σιαλογόνων αδένων και με την πίεση να εκρέει βλεννώδες ή βλεννοπυώδες υγρό ***(Εικ. 1, 2).*** Εφελκίδες, διαβρώσεις και μικροαποστήματα μπορεί να παρατηρηθούν. Ανάλογα με τη βαρύτητα, ταξινομείται σε τρεις τύπους: α) την απλή, που είναι η συνήθης, β) την επιπολής πυώδη, και γ) την εν βάθει πυώδη. Οι δύο τελευταίοι είναι αποτέλεσμα βακτηριακής λοίμωξης του πρώτου τύπου. Η διάγνωση στηρίζεται σε κλινικά κριτήρια, πρέπει όμως να τεκμηριωθεί με διενέργεια βιοψίας και ιστολογική εξέταση. Η κλινική διαφορική διάγνωση περιλαμβάνει τα νοσήματα που είναι ταξινομημένα στον ***Πίνακα 1***.

Η ιστολογική εξέταση παρουσιάζει χρόνια, πυκνή φλεγμονώδη διήθηση εντός και πέριξ του αδενικού παρεγχύματος, καθώς και διεύρυνση των εκφορητικών πόρων των μικρών σιαλογόνων αδένων ***(Εικ. 3)***. Το καλυπτικό επιθήλιο είναι συνήθως φυσιολογικό.

Θεραπευτικά η τοπική εφαρμογή ή συστηματική χορήγηση κορτικοστεροειδών έχει μικρό αποτέλεσμα. Αντιβίωση σε περιπτώσεις βακτηριακής λοίμωξης. Σε έντονες και επίμονες μορφές συνιστάται πλαστική χειρουργική αποκατάστασης του χείλους.

2. Κοκκιωματώδης Χειλίτις

Η κοκκιωματώδης χειλίτις ή χειλίτις του Miescher είναι φλεγμονώδης διαταραχή άγνωστης αιτιολογίας. Προσβάλλει και τα δύο φύλα, συνήθως μεταξύ 20-40 ετών. Συχνά αποτελεί εκδήλωση συστηματικής κοκκιωματώδους νόσου (σύνδρομο Melkersson-Rosenthal, νόσος του Crohn, σαρκοείδωση) και, σπάνια, μπορεί να αποτελεί εντοπισμένη μόνη εκδήλωση. Στην τελευταία περίπτωση πιστεύεται ότι αποτελεί μονοσυμπτωματική μορφή του συνδρόμου Melkersson-Rosenthal. Επιπλέον, έχουν ενοχοποιηθεί αλλεργική αντίδραση, κυτταρικού τύπου, σε τροφές, αρωματικές ουσίες κ.α.

Εικ. 1: Αδενική χειλίτις, με έντονη διόγκωση του κάτω χείλους.

Εικ. 2: Αδενική χειλίτις, διόγκωση κάτω χείλους.

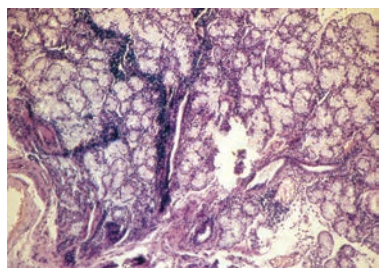

Εικ. 3: Αδενική χειλίτις, ιστολογική εικόνα παρατηρείται διεύρυνση και υπερπλασία των μικρών σιαλογόνων αδένων του κάτω χείλους και φλεγμονώδης διήθηση.

Κλινικά, παρατηρείται έντονη ανώδυνη φλεγμονώδης διόγκωση του άνω ή και του κάτω χείλους, που αρχίζει ξαφνικά, παρουσιάζει υφέσεις και εξάρσεις, και τελικά γίνεται μόνιμη ***(Εικ. 4, 5)***. Μπορεί, επίσης, να σχηματιστούν φυσαλίδες, ραγάδες και λέπια. Η κλινική διάγνωση πρέπει να τεκμηριωθεί με βιοψία και ιστολογική εξέταση. Η κλινική διαφορική διάγνωση περιλαμβάνει τα νοσήματα που βρίσκονται ταξινομημένα στον ***Πίνακα 2***.

Εικ. 4: Κοκκιωματώδης χειλίτις, έντονη διόγκωση κάτω χείλους.

Εικ. 5: Κοκκιωματώδης χειλίτις, έντονη διόγκωση άνω και κάτω χείλους.

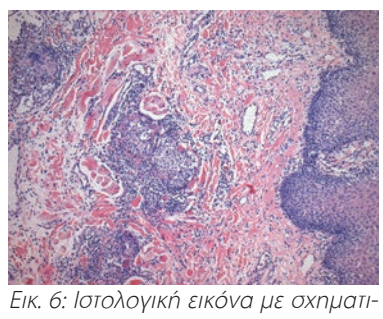

Εικ. 6: Ιστολογική εικόνα με σχηματισμούς κοκκιωμάτων στο χόριο, από επιθηλιοειδή ιστιοκύτταρα, λεμφοκύτταρα και πολυπύρηνα γιγαντοκύτταρα.

Εικ. 7: Πλασματοκυτταρική χειλίτις, ήπια διόγκωση και ερυθρότητα του κάτω χείλους.

Η ιστολογική εξέταση δείχνει κοκκιωματώδη αντίδραση, χωρίς τυροειδή νέκρωση, με σχηματισμούς κοκκιωμάτων από επιθηλιοειδή ιστιοκύτταρα και λεμφοκύτταρα, ενώ συχνά ανευρίσκονται πολυπύρηνα γιγαντοκύτταρα στο χόριο ***(Εικ. 6)***. Επιπλέον, παρατηρείται οίδημα, λεμφαγγειακή διεύρυνση και διάσπαρτη λεμφοκυτταρική διήθηση. Ειδικές χρώσεις για οξεάντοχα βακτηρίδια και μύκητες είναι αρνητικές. Κορτικοστεροειδή συστηματικά, π.χ. πρεδνιζολόνη, 30-40 mg για 2-4 εβδομάδες και μετά προοδευτική μείωση και διακοπή σε διάστημα 1-2 μηνών, σε συνδυασμό με τετρακυκλίνες, που παρεμποδίζουν το σχηματισμό κοκκιωμάτων, είναι θεραπεία πρώτης επιλογής. Σε περίπτωση συνύπαρξης με συστηματική κοκκιωματώδη νόσο, συνιστάται συνεργασία με τους ειδικούς ιατρούς και ανάλογη αντιμετώπιση. Ως θεραπεία δεύτερης επιλογής έχουν χρησιμοποιηθεί δαψόνες, κλαφαζιμίνη, θαλιδομίδη κ.α. Όταν υπάρχει μόνιμη διόγκωση συνιστάται πλαστική χειρουργική αποκατάσταση.

3. Πλασματοκυτταρική Χειλίτις

Η πλασματοκυτταρική χειλίτις είναι σπάνια φλεγμονώδης διαταραχή που χαρακτηρίζεται από πυκνή διήθηση του χορίου από πλασματοκύτταρα. Το ακριβές αίτιο παραμένει άγνωστο, αν και σε μερικές περιπτώσεις έχει ενοχοποιηθεί αλλεργική αντίδραση σε χημικές ουσίες ή και τροφές. Παρατηρείται, συνήθως, σε άτομα μέσης ηλικίας.

Κλινικά, χαρακτηρίζεται από διάχυτη ερυθρότητα και ήπιο οίδημα του ερυθρού κρασπέδου του κάτω, κυρίως, χείλους ***(Εικ. 7)***. Παρόμοιες βλάβες μπορεί να συνυπάρχουν στα ούλα και τη γλώσσα. Οι κλινικοί χαρακτήρες της νόσου δεν είναι διαγνωστικοί και χρειάζεται ιστολογική επιβεβαίωση της διάγνωσης. Η κλινική διαφορική διάγνωση περιλαμβάνει το νοσήματα που βρίσκονται ταξινομημένα στον **Πίνακα 3**.

Ιστολογικά παρατηρείται πυκνή φλεγμονώδης διήθηση στο χόριο με υπεροχή των πλασματοκυττάρων, πολυκλωνικού τύπου. Επιπλέον, υπάρχει οίδημα και αγγειακή διεύρυνση. Το καλυπτικό επιθήλιο παρουσιάζει ήπια υπερπλασία και σπογγίωση.

Η θεραπεία είναι συμπτωματική. Κορτικοστεροειδή, τοπικά ή συστηματικά, σε χαμηλή δοσολογία, π.χ. πρεδνιζολόνη 15-20 mg την ημέρα για 2-3 εβδομάδες και μετά προοδευτική μείωση και διακοπή σε διάστημα 1 μηνός. Οι υποτροπές είναι συχνές.

Στο επόμενο τεύχος του «Οδοντιατρικού Βήματος» θα ακολουθήσει το Μέρος ΙΙ του άρθρου με αναφορά στις λοιπές ειδικές χειλίτιδες, ώστε ο αναγνώστης να έχει μια ολοκληρωμένη εικόνα για μια ενότητα νόσων που δημιουργεί πολλά διαγνωστικά και θεραπευτικά διλήμματα.

Πίνακας 1
Διαφορική Διάγνωση Αδενικής Χειλίτιδας

- Κοκκιωματώδης Χειλίτις
- Νόσος του Crohn
- Σαρκοείδωση
- Φυματίωση
- Λεμφαγγείωμα

Πίνακας 2
Διαφορική Διάγνωση Κοκκιωματώδους Χειλίτιδας

- Αδενική Χειλίτις
- Νόσος του Crohn
- Σαρκοείδωση
- Σύνδρομο Melkersson - Rosenthal
- Αγγειοοίδημα
- Λεμφοοίδημα
- Λεμφαγγείωμα

Πίνακας 3
Διαφορική Διάγνωση Πλασματοκκυταρικής Χειλίτιδας

- Χειλίτις από επαφή
- Ερυθηματώδης Καντιντίαση
- Δισκοειδής Ερυθηματώδης Λύκος
- Ερυθροπλακία

Νέο

Variolink® Esthetic

Η αισθητική ρητινώδης κονία

“Εκπληκτικά απλή απόδοση αισθητικής!”

Η ρητινώδης κονία για εξαιρετική αισθητική και εύκολη εφαρμογή …

- Ισορροπημένο και περιεκτικό σύστημα αποχρώσεων.
- Εξαιρετική σταθερότητα αποχρώσεων χάρη στη σύνθεση χωρίς αμίνες.
- Εύκολη, ελεγχόμενη απομάκρυνση περίσσειας.

PATENTED Ivocerin® LIGHT INITIATOR

www.ivoclarvivadent.gr

Εξουσιοδοτημένοι διανομείς

Ελλάδας

Oral Vision
- Μάγερ 13 / 104 38 Αθήνα / τηλ: 210 77 55 900 /
- Τσιμισκή 34 / 546 23 Θεσσαλονίκη / τηλ: 2310 253 800 / www.oralvision.gr

SADENT
- 1 χλμ Λεωφ. Μαρκοπούλου / 190 02 Παιανία / τηλ: 211 10 22 900 /
- Τετραπόλεως 4 / 115 27 Γουδή / τηλ: 210 77 77 608 /
- Ν. Τέλογλου 7 / 546 36 Θεσσαλονίκη / τηλ: 2310 968 799 / www.sadent.com

Κύπρου

Dentalcon
- Λ. Λάρνακα 57 / 1643 Λευκωσία / τηλ: 22 466 000 / www.dentalcon.com.cy

ivoclar vivadent®
passion vision innovation

Οδοντιατρική

Ένας συνδυασμός δεξιοτεχνίας με τεχνική CAD/CAM και εργασία με το χέρι

Σύγχρονα υλικά και τεχνικές δεξιότητες συνδυάζονται επιδέξια για την επίτευξη αισθητικών αποκαταστάσεων με μεγάλη διάρκεια ζωής

Ένα άρθρο των **Aiham Farah**, από το Ντουμπάι και **Anas Aloum**, από το Αμπού Ντάμπι /Ηνωμένα Αραβικά Εμιράτα

Ο στόχος μιας αποκαταστατικής θεραπείας είναι να επαναποδοθούν οι αισθητικές ιδιότητες των οδοντικών ιστών, ώστε να εξασφαλιστεί ότι οι αποκαταστάσεις εναρμονίζονται με το χρώμα και τη ζωτικότητα του στοματικού περιβάλλοντος, χρησιμοποιώντας τις λιγότερο επεμβατικές μεθόδους. Οι σοβαρές δυσχρωμίες συχνά επιδεινώνουν την αρχική κατάσταση σε συνδυασμό με την κακή διάταξη των δοντιών, τις τερηδόνες και/ή τις φθαρμένες υπάρχουσες αποκαταστάσεις. Οι εκτεταμένες ανακατασκευές απαιτούν συνδυασμό σύγχρονων υλικών και τεχνολογίας, με τεχνικές δεξιότητες. Μπορούν να επιτευχθούν εξαιρετικά αποτελέσματα επιλέγοντας προσεκτικά τα κατάλληλα υλικά, καλύπτοντας τα δυσχρωμικά παρασκευασμένα δόντια και εφαρμόζοντας ένα βέλτιστο σχεδιασμό στις παρασκευές. Η επιτυχία επιβεβαιώνεται με αποκαταστάσεις που παραμένουν σταθερές και άθικτες για πολλά χρόνια.

Αυτό το άρθρο περιγράφει την επανορθωτική θεραπεία με ένα υαλοκεραμικό υλικό διπυριτικού λιθίου - ένα υλικό που διαθέτει εξαιρετικές κλινικές ιδιότητες σε βάθος χρόνου. Για τη βελτίωση της αποτελεσματικότητας της θεραπείας επιλέχθηκε διαδικασία κατασκευής CAD/CAM. Μετά από μια δοκιμή στην μπλε φάση (μη κρυσταλλοποιημένη), η αποκατάσταση ολοκληρώθηκε και εξατομικεύτηκε με το χέρι στο εργαστήριο, ώστε να εξασφαλιστεί ένα τελικό αποτέλεσμα με εξαιρετικές αισθητικές ιδιότητες.

Ερωτήσεις προς διερεύνηση

1. Πώς μπορούν οι τεχνολογίες CAD/CAM να συνδυάζονται με τεχνικές δεξιότητες για την επίτευξη εξαιρετικών αποκαταστατικών αποτελεσμάτων;
2. Πώς θα επιλεγούν τα κατάλληλα υλικά για την κάλυψη δυσχρωμικών δοντιών και πώς θα επωφεληθούμε από μια έξυπνη εφαρμογή (SNA) για να επιλέξουμε το κατάλληλο χρώμα και ημιδιαφάνεια;
3. Πώς μπορούν να καλυφθούν έντονα δυσχρωμικά παρασκευασμένα δόντια και το χρώμα τους να ταιριάζει με εκείνο των παρακείμενων δοντιών;

Αρχική κατάσταση

Μια ασθενής, ηλικίας 29 ετών, επισκέφτηκε το ιατρείο μας με την επιθυμία να έχει ένα φυσικό όμορφο χαμόγελο. Ήταν δυσαρεστημένη με τις αποκαταστάσεις των άνω προσθίων και την εμφάνιση των γύρω μαλακών ιστών. Επιθυμούσε μια λειτουργική και αισθητική λύση ***(Εικ. 1).*** Ενδοστοματικές φωτογραφίες ελήφθησαν κατά τη λήψη του ιατρικού ιστορικού και συζητήθηκαν οι προσδοκίες της ασθενούς. Η ενδοστοματική εξέταση αποκάλυψε έντονες δυσχρωμίες, νεκρά δόντια και φτωχή αισθητική. Εκτός από το ακατάλληλο χρώμα, οι στεφάνες και οι όψεις των άνω προσθίων ήταν υπερβολικά μεγάλες, προκαλώντας μια δυσαρμονική γραμμή χαμόγελου ***(Εικ. 2).*** Μια ακτινογραφία επιβεβαίωσε την υποψία ότι οι ενδοδοντικές θεραπείες των δύο κεντρικών τομέων ήταν προβληματικές. Οι πλάγιοι τομείς είχαν αποκατασταθεί με μεγάλες εμφράξεις σύνθετης ρητίνης. Λόγω της ανεπαρκούς διαμόρφωσης της ρητίνης, η ασθενής εμφάνιζε σαφή σημάδια περιοδοντίτιδας στην περιοχή και των τεσσάρων πρόσθιων δοντιών. Έγινε λήψη αποτυπώματος. Το εκμαγείο μελέτης εξασφάλισε έναν φυσικό οδηγό που χρησιμοποιήθηκε για τη σήμανση των γραμμών και επιπέδων αναφοράς, την ευθυγράμμιση των επιμήκων αξόνων, τη ρύθμιση του μήκους και την εφαρμογή των αισθητικών τροποποιήσεων, σύμφωνα με τη φιλοσοφία του ψηφιακού σχεδιασμού ***(Εικ. 3).*** Έγινε ένα διαγνωστικό κέρωμα. Στη συνέχεια, από το κέρωμα δημιουργήθηκε ένα κλειδί σιλικόνης για την κατασκευή των προσωρινών. Το κλειδί σιλικόνης χρησίμευσε επίσης ως οδηγός κατά την παρασκευή των δοντιών.

Αρχική θεραπεία

Οι υπάρχουσες αποκαταστάσεις στα άνω πρόσθια δόντια αφαιρέθηκαν. Τα δόντια #12 έως #22 παρασκευάστηκαν με αποστρογγυλεμένο βάθρο ορθής γωνίας από 1 έως 1,2 χιλ., ισοϋψώς με τα ούλα, σύμφωνα με τις οδηγίες κατασκευής ολοκεραμικών στεφανών. Το βάθος ποικίλει ελαφρά λόγω του χρώματος του παρασκευασμένου δοντιού και της σοβαρότητας της δυσχρωμίας. Η έντονη δυσχρωμία στην οδοντίνη του δεξιού κεντρικού τομέα απαιτούσε παρασκευή μεγαλύτερου βάθους, προκειμένου να καλυφθεί το χρώμα της εναπομείνασας οδοντικής ουσίας ***(Εικ. 4).*** Τα δόντια #13 και #23 παρασκευάστηκαν για τοποθέτηση όψεων, ισοϋψώς με τα ούλα, με τοξοειδές βάθρο, με προστομιακή αποκοπή 0,5χιλ και κοπτική αποκοπή 1 χιλ. **(Εικ. 5)**. Έγινε λήψη αποτυπώματος με σιλικόνη τύπου Α και στη συνέχεια δημιουργήθηκαν προσωρινές αποκαταστάσεις με τη βοήθεια του κλειδιού σιλικόνης ***(Εικ. 6).*** Η περιοδοντική κατάσταση ήταν υπό παρακολούθηση τις επόμενες δύο εβδομάδες. Η θεραπεία των ούλων ήταν ομαλή. Οι προσωρινές αποκαταστάσεις εξασφάλισαν την οπτικοποίηση του τελικού αποτελέσματος. Σε αυτό το στάδιο, θα μπορούσαν να γίνουν ενδοστοματικές τροποποιήσεις για την επίτευξη αρμονικής ισορροπίας μεταξύ χειλέων, χαμόγελου και προσώπου.

Επιλογή χρώματος

Η επιθυμητή απόχρωση των δοντιών και η υπάρχουσα απόχρωση των παρασκευασμάτων δοντιών προσδιορίστηκαν υπό συνθήκες φυσικού φωτισμού. Όταν φωτογραφήθηκαν τα δόντια, απεικονίστηκαν σκουρότερα και ανοικτότερα τμήματα του χρωματολογίου δίπλα στα φυσικά δόντια, χωρίς φλας, και η λήψη όλων των φωτογραφιών έγινε από την ίδια γωνία. Οι φωτογραφίες αυτές ήταν επίσης πολύ χρήσιμες στη διαδικασία κατασκευής των αποκαταστάσεων στο εργαστήριο ***(Εικόνες 7α & β).***

Επιλογή υλικού με κλινικά αποδεδειγμένες ιδιότητες

Η επιλογή ήταν ένα δοκιμασμένο και ελεγμένο κλινικά υαλοκεραμικό, που προσφέρει μακροχρόνια κλινική σταθερότητα, σε συνδυασμό με υψηλή αντοχή και εντυπωσιακή αισθητική: διπυριτικό λίθιο IPS e.max®. Το υλικό αυτό είναι κατάλληλο τόσο για τις συμβατικές μεθόδους πρεσαρίσματος, όσο και για τις εφαρμογές CAD/CAM. Μετά την επεξεργασία του μπορεί να δώσει πλήρως ανατομικές αποκαταστάσεις ή αποκαταστάσεις που μπορούν να εξατομικεύονται με κεραμικά αισθητικής επικάλυψης. Στο περιστατικό αυτό καθώς είχαμε οδηγηθεί ήδη σε μια ψηφιακή διαδρομή με το λογισμικό σχεδιασμού 2D smile, αποφασίσαμε να συνεχίσουμε με την ψηφιακή επιλογή. Η κατάσταση του στόματος ψηφιοποιήθηκε με έναν σαρωτή D2000 (3Shape). Οι αποκαταστάσεις σχεδιάστηκαν στο λογισμικό σύμφωνα με τις αναλογίες που είχαν προηγουμένως δημιουργηθεί και στη συνέχεια φρεζαρίστηκαν από τα μπλοκς IPS e.max CAD, με τη χρήση της υβριδικής συσκευής Zenotec CAD/CAM ***(Εικ. 8).***

Εικ. 1: Αρχική εμφάνιση του χαμόγελου.

Εικ. 2: Αρχική κατάσταση του στόματος με περιοδοντίτιδα, δυσχρωμικές αποκαταστάσεις και νεκρά δόντια. Μη ικανοποιητικά αισθητικά χαρακτηριστικά των μεμονωμένων δοντιών και μη αρμονική γραμμή χαμόγελου.

Εικ. 3: Σχεδιασμός χαμόγελου με νέα αναλογία μήκους και πλάτους των τομέων, σύμφωνα με τη φιλοσοφία του ψηφιακού χαμόγελου.

Εικ. 4: Παρασκευή των κεντρικών και των πλαγίων τομέων για στεφάνες και των κυνοδόντων για όψεις.

Εικ. 5: Απαιτείται μεγαλύτερη αποκοπή στην προστομιακή περιοχή του άνω δεξιού κεντρικού τομέα, λόγω του έντονης δυσχρωμίας που υπάρχει σε αυτή την περιοχή σε σύγκριση με το γειτονικό δόντι.

Εικ. 6: Κατασκευάστηκαν άμεσες προσωρινές αποκαταστάσεις με βάση τον σχεδιασμό του χαμόγελου από το κέρωμα.

Εικ. 7α: Καθορισμός του χρώματος των κάτω δοντιών.

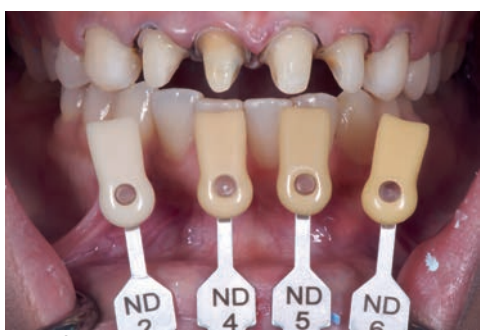

Εικ. 7Β: Επιλογή του χρώματος των παρασκευασμένων δοντιών με τη χρήση του χρωματολογίου IPS Natural Die Material shade guide.



Εικ. 8: Μπλοκ διπυριτικού λιθίου (IPS e.max CAD) στη μπλε ενδιάμεση κρυσταλλική φάση στον συγκρατητήρα e.matrix (για τη συσκευή φρεζαρίσματος Zenotec select) έτοιμο για υγρή κατεργασία.

Εικ. 9: Οι αποκαταστάσεις στο διερχόμενο φως πριν από την κρυσταλλοποίηση (μπλε φάση): σημειώστε τις διαφορές στο πάχος του υλικού.

Εικ. 10: Δοκιμή των αποκαταστάσεων στη μπλε ενδιάμεση κρυσταλλική φάση.

Εικ. 11: Οι αποκαταστάσεις στο εκμαγείο εργασίας: στη μια πλευρά οι αποκαταστάσεις στη μπλε φάση και στην άλλη πλευρά το αποτέλεσμα, δηλ. αποκαταστάσεις στο χρώμα των φυσικών δοντιών μετά την κρυσταλλοποίηση και την αισθητική επικάλυψη με IPS e.max Ceram.

Εικ. 12: Επαλήθευση των περιγραμμάτων και της επιφανειακής μικροδομής με επιχρύσωση.

Τα μπλοκς IPS e.max υποβλήθηκαν σε επεξεργασία στο κρυσταλλικό ενδιάμεσο στάδιο («μπλε» φάση), το οποίο συντονίζεται άριστα με τη διαδικασία φρεζαρίσματος, παρέχοντας αποτελέσματα εξαιρετικής ακρίβειας. Ακολούθως, οι αποκαταστάσεις κρυσταλλοποιήθηκαν σε συμβατικό κλίβανο κεραμικών, κατά τη διάρκεια της οποίας το υλικό απέκτησε τις τελικές του ιδιότητες (π.χ. χρώμα). Μόλις κρυσταλλοποιηθεί το υλικό, η αντοχή του αυξάνεται μέχρι τα 530 MPa (μέση διαξονική αντοχή). Τα μπλοκς IPS e.max CAD διατίθενται σε διαφορετικά επίπεδα ημιδιαφάνειας, που κυμαίνονται από το μέσης αδιαφάνειας έως το πολύ ημιδιαφανές (MO, LT, MT, HT) και σε δύο οπαλινότητες. Το υλικό μπορεί να χρησιμοποιηθεί για τη δημιουργία σκελετών που θα υποστούν αισθητική επικάλυψη ή για την κατασκευή μονολιθικών αποκαταστάσεων (π.χ. όψεις, ένθετα, στεφάνες και γέφυρες τριών μονάδων). Ενδείκνυται επίσης για αποκαταστάσεις υβριδικών στηριγμάτων. Το IPS e.max CAD είναι κατάλληλο για ένα ευρύ φάσμα ενδείξεων υαλοκεραμικών CAD/CAM. Είναι επίσης κατάλληλο για ελάχιστα επεμβατικές αποκαταστάσεις, όπως λεπτές όψεις (0,4χιλ) και στεφάνες που συγκολλώνται με αδροποίηση (1 χιλ.).

Επιλογή μπλοκς μέσω εφαρμογής app

Αναφορικά με τον κορεσμό των χρωμάτων, η απόχρωση 1M2 (Vita 3D-Master) ήταν ιδανική και θα πλησίαζε την απόχρωση A1 (χρωματολόγιο A-D). Ωστόσο, η φωτεινότητα στο μεσαίο τριτημόριο ήταν υψηλότερη από εκείνη του μπλοκ IPS e.max CAD LT σε απόχρωση A1. Και επίσης, ο κορεσμός του χρώματος ενός φωτεινότερου μπλοκ (π.χ. LT BL4) θα ήταν πολύ υψηλός για τις όψεις. Τα μπλοκς IPS e.max CAD HT (υψηλής ημιδιαφάνειας) στις αποχρώσεις λεύκανσης Bleach θα μπορούσαν να ήταν μια κατάλληλη επιλογή. Εντούτοις, η χρησιμοποίηση πολύ ημιδιαφανών υλικών σε αποκαταστάσεις με ελαφρώς αυξημένο πάχος τοιχώματος ενέχει πάντοτε τον κίνδυνο η αποκατάσταση να είναι λιγότερο φωτεινή και το χρώμα να είναι εντονότερο από την πραγματική απόχρωση. Για τους λόγους αυτούς, το μπλοκ HT δεν θεωρήθηκε ιδανικό για τις στεφάνες στα δόντια #12 και #22.

Η εφαρμογή IPS e.max Shade Navigation App (SNA) χρησιμοποιήθηκε για να βρεθεί το καταλληλότερο υλικό. Η εφαρμογή αυτή λαμβάνει υπόψη όλους τους παράγοντες που επηρεάζουν το χρώμα μιας αποκατάστασης, για να προσδιορίσει το μπλοκ που ταιριάζει καλύτερα προκειμένου να επιτευχθεί η συγκεκριμένη απόχρωση. Η εφαρμογή είναι γρήγορη και εύκολη στη χρήση. Πρέπει να εισάγετε μόνο τα δεδομένα που αφορούν το συγκεκριμένο περιστατικό. Η εφαρμογή προσφέρει ένα εξαιρετικό αποτέλεσμα.

Αρχική εισαγωγή δεδομένων για τις στεφάνες:

- Επιθυμητή απόχρωση δοντιών: 1M2 (= A1)
- Ένδειξη: στεφάνη για τα δόντια #11, #12, #21, #22
- Χρώμα κολοβώματος: ND2
- Πάχος υλικού: 1,2 χιλ.
- Υλικό: IPS e.max CAD

Εικ. 13: Έλεγχος σε μη διαχωριζόμενο εκμαγείο: κλειστοί μεσοδόντιοι χώροι μετά από την εφυάλωση και τη στίλβωση με το χέρι.

Εικ. 14: Το αποτέλεσμα μετά από τέσσερις εβδομάδες. Σημειώστε την ήπια, γυναικεία διάταξη των δοντιών.

Εικ. 15: Οι αποκαταστάσεις μετά από έξι μήνες. Οι αποκαταστάσεις εναρμονίζονται με τα δόντια της κάτω γνάθου – η ελαφρώς ανοικτότερη απόχρωση είχε ζητηθεί από την ασθενή.

Εικ. 16: Οι αποκαταστάσεις μετά από 4.5χρόνια: Οι τέσσερις στεφάνες και οι δύο όψεις είναι ανθεκτικές, το χρώμα τους παραμένει σταθερό και οι περιβάλλοντες μαλακοί ιστοί δείχνουν υγιείς.

Με βάση τα δεδομένα που εισήχθησαν, η εφαρμογή συνιστά ένα μπλοκ IPS e.max CAD σε απόχρωση MT BL4. Το μπλοκ αυτό μπορεί να καλύψει τη μικρή δυσχρωμική περιοχή (ND4) στον #21 και να αντισταθμίσει τη μικρή πτώση της έντασης του χρώματος και της φωτεινότητας, που προκαλείται από την παρειακή αποκοπή και την κεραμική επικάλυψη.

Για να προσδιοριστεί ένα κατάλληλο μπλοκ για τις όψεις στα δόντια #13 και #23, ενεργοποιήθηκε η «προσθήκη νέας αποκατάστασης» στην εφαρμογή και εισήχθησαν τα ακόλουθα δεδομένα:

- Επιθυμητή απόχρωση δοντιών: 1M2 (= A1)
- Ένδειξη: όψη για τα δόντια #13 και #23
- Χρώμα κολοβώματος: ND1
- Πάχος υλικού: 0,5 χιλ.
- Υλικό: IPS e.max CAD

Η «ελεύθερη επιλογή» χρησιμοποιήθηκε για να δούμε αν η απόχρωση ήταν επίσης κατάλληλη για τις στεφάνες. Ήταν δυνατόν να εκτιμηθεί εάν το MT BL4 ήταν κατάλληλο για όλες τις αποκαταστάσεις, και ήταν. Έτσι, η απόχρωση MT BL4 χρησιμοποιήθηκε τόσο για τις στεφάνες, όσο και για τις όψεις.

Δοκιμή και τοποθέτηση

Μετά τη διαδικασία φρεζαρίσματος, πραγματοποιήθηκε μια κλινική δοκιμή, ενώ οι αποκαταστάσεις ήταν ακόμη στο μπλε, ενδιάμεσο, κρυσταλλικό στάδιο ***(Εικόνες 9 και 10)***. Η αξιολόγηση πραγματοποιήθηκε με τις προδιαγραφές του οδοντιάτρου και έχοντας υπόψη τις προσδοκίες της ασθενούς. Σε αυτό το πλαίσιο, οι φωτογραφίες των χειλέων και του προσώπου του ασθενή διαδραματίζουν ουσιαστικό ρόλο στην ποιότητα της εργασίας του οδοντοτεχνίτη. Τροποποιήσεις μπορούν να γίνουν όποτε απαιτείται και οι φωτογραφίες μπορούν να χρησιμοποιηθούν από διάφορες γωνίες.

Διαστρωμάτωση ή χρωματική τροποποίηση;

Ένα απλό και ομοιόμορφο αποτέλεσμα θα μπορούσε να επιτευχθεί απλά με υάλωση/χρώση και κρυσταλλοποίηση της «μπλε» αποκατάστασης σε μια μόνο όπτηση. Εντούτοις, στο περιστατικό αυτό, έχουμε μια αισθητικά απαιτητική κατάσταση. Οι στεφάνες και οι όψεις ολοκληρώθηκαν με το κεραμικό αισθητικής επικάλυψης IPS e.max Ceram, αφού κρυσταλλοποιήθηκαν για να επιτύχουμε ένα φυσικό αποτέλεσμα, να αυξήσουμε την ημιδιαφάνεια και να έχουμε βέλτιστη ισορροπία όσον αφορά το βάθος, το χρώμα, την ένταση και τη φωτεινότητα. Οι αρχικοί χαρακτηρισμοί είχαν ήδη εφαρμοστεί στις αυχενικές και στις μεσοδόντιες περιοχές κατά τη διάρκεια της διαδικασίας κρυσταλλοποίησης (π.χ. με IPS e.max CAD Crystall./Shades).

Μεταφορά του χρώματος του κολοβώματος στο εκμαγείο

Η απόχρωση της οδοντίνης των παρασκευασμάτων δοντιών έπρεπε να μεταφερθεί στο εκμαγείο πριν από την επιλογή της τεχνικής διαστρωμάτωσης και του κεραμικού υλικού αισθητικής επικάλυψης. Αυτό είναι σημαντικό για να διατηρηθεί μια σταθερή χρωματική απόδοση καθ 'όλη τη διαδικασία κατασκευής και μέχρι την τοποθέτηση της αποκατάστασης. Τα κολοβώματα στο τελικό εκμαγείο κατασκευάστηκαν από IPS Natural Die Material. Ακόμη και κάποιες από τις υπάρχουσες πορτοκαλί κηλίδες της οδοντίνης (π.χ., αυχενική περιοχή του δεξιού κεντρικού τομέα) αναπαράχθηκαν στα κολοβώματα του τελικού εκμαγείου (χρησιμοποιώντας φωτοπολυμεριζόμενα υλικά χρωματικού χαρακτηρισμού από τη σειρά SR Nexco®).

Ολοκλήρωση των αποκαταστάσεων

Μετά από μια απλή σταδιακή αφαίρεση στο κοπτικό τριτημόριο, δημιουργήθηκε μια φυσική μετάβαση μεταξύ των στρωμάτων, χρησιμοποιώντας τα υλικά IPS e.max Ceram Mamelon και Opal, καθώς και μια ποικιλία από πιο φωτεινές αποχρώσεις ***(Εικ. 11)***. Μετά την όπτηση, δόθηκε μεγάλη προσοχή στην τελειοποίηση της υφής, των περιγραμμάτων και των επιφανειακών χαρακτηριστικών ***(Εικ. 12)***. Στο τέλος, η πιστότητα του χρώματος ελέγχθηκε στα κολοβώματα του εκμαγείου εργασίας. Μια ποικιλία υλικών (try-in) μπορεί να χρησιμοποιηθεί για να ρυθμιστεί η φωτεινότητα μεταξύ των όψεων και των στεφανών κατά την δοκιμή και την τοποθέτηση των αποκαταστάσεων. Επιπλέον, μια φυσική στιλπνότητα συνδυάζεται αρμονικά με το περιβάλλον του στόματος του ασθενή. Η εφυάλωση είναι επομένως μια σημαντική και κρίσιμη διαδικασία όπτησης. Θα πρέπει να είναι το αποτέλεσμα της αλληλεπίδρασης μεταξύ στίλβωσης με το χέρι, ποιότητας στιλπνότητας και παραμέτρων όπτησης ***(Εικ. 13)***.

Συγκόλληση και επανέλεγχος

Οι στεφάνες και οι όψεις συγκολλήθηκαν με αδροποίηση, με χρήση ρητινώδους κονίας Variolink® Esthetic. Το υλικό αυτό είναι ιδανικό για τη μόνιμη συγκόλληση απαιτητικών κεραμικών αποκαταστάσεων. Η περίσσεια της κονίας αφαιρέθηκε με λεπτόκοκκα διαμάντια και ελαστικά λείανσης. Εξαλείφθηκαν οι συγκλεισιακές παρεμβολές. Στον πρώτο επανέλεγχο, οι αποκαταστάσεις ελέγχθηκαν και έγιναν μερικές τελευταίες τροποποιήσεις ***(Εικ. 14)***.

Συμπέρασμα

Οι κεραμικές αποκαταστάσεις έχουν χρησιμοποιηθεί στην αισθητική οδοντιατρική για περισσότερα από τριάντα χρόνια. Η εμπειρία του παρελθόντος έδειξε ότι η ποιότητα και η μακροβιότητα των αποκαταστάσεων αυτών εξαρτώνται σε μεγάλο βαθμό από την εμπειρία της θεραπευτικής ομάδας. Τα σύγχρονα υλικά, όμως, προσφέρουν ακόμα μεγαλύτερη αξιοπιστία και ευελιξία. Οι αποκαταστάσεις που περιγράφονται στο παρόν άρθρο επανελέγχθησαν μετά από περίπου 4,5 έτη ***(Εικόνες 15 και 16)***. Συνέχιζαν να είναι σε πολύ καλή κατάσταση, αντικατοπτρίζοντας την αποτελεσματικότητα του υλικού και της διαδικασίας κατασκευής.

Aiham Farah, MDT
Cosmetic Ceramist,
Trainer and Material Consultant
Dubai, United Arab Emirates
aihamfarah@gmail.com

Anas Aloum, BDS, FACP
Medical Director and Prosthodontist
Abu Dhabi, United Arab Emirates
anasaloum@yahoo.com

Οι σύγχρονες εκπαιδευτικές ανάγκες των οδοντιάτρων στο επίκεντρο του νέου προγράμματος επιστημονικών δράσεων του Ο.Σ. Πειραιά

Μιχάλης Τζάκης
Καθηγητής ΕΚΠΑ

Οι εξελίξεις στην οδοντιατρική τεχνολογία ανοίγουν έναν νέο κόσμο θεραπευτικών επιλογών για τους ασθενείς, για τις οποίες οι Οδοντίατροι θα πρέπει να είναι επαρκώς καταρτισμένοι, γεγονός που υπογραμμίζει με τον πιο εμφατικό τρόπο την αξία της συνεχιζόμενης εκπαίδευσης για τους οδοντιάτρους. Στο παρόν φύλλο έχουμε την τιμή και τη χαρά να φιλοξενούμε τον Καθηγητή, κ. **Μιχάλη Τζάκη,** Πρόεδρο της Επιστημονικής Επιτροπής ενός εκ των πιο δραστήριων Οδοντιατρικών Συλλόγων της χώρας, του Οδοντιατρικού Συλλόγου Πειραιά, ο οποίος μας μίλησε για τη σημασία της συνεχιζόμενης εκπαίδευσης στην οδοντιατρική, παρουσιάζοντας παράλληλα το πρόγραμμα των επιστημονικών δράσεων του ΟΣΠ για το τρέχον έτος, τόσο αυτών που έχουν ήδη πραγματοποιηθεί όσο κι αυτών που έχουν σχεδιαστεί για το προσεχές διάστημα.

Συνέντευξη στην **Ηλιάνα Γιαννούλη** δημοσιογράφο

Κε Τζάκη, ο ΟΣΠ διαχρονικά στηρίζει μέσα από τις δράσεις που διοργανώνει τον θεσμό της συνεχιζόμενης εκπαίδευσης των οδοντιάτρων. Ποιος θεωρείτε ότι είναι ο ρόλος της δια βίου εκπαίδευσης στην σύγχρονη άσκηση της οδοντιατρικής;

Ο ΟΣΠ υπήρξε πρωτοπόρος στον τομέα της συνεχιζόμενης εκπαίδευσης και παραδοσιακά έχει οργανωμένο επιστημονικό τμήμα, το οποίο φροντίζει να καλύπτει τις ανάγκες των μελών του από πολύ παλιά. Στη μνήμη των Οδοντιάτρων που ασκούσαν Οδοντιατρική την εποχή του 1970 και παλιότερα, έχουν χαραχτεί οι συζητήσεις και οι διαφωνίες σχετικά με τις τότε εξελίξεις, τις οποίες τις περισσότερες φορές παρακολουθούσαν και συνάδελφοι που ανήκαν και σε άλλους συλλόγους. Είναι γεγονός ότι τα τελευταία 40-50 χρόνια γίναμε μάρτυρες της πλήρους τροποποίησης της άσκησης της Οδοντιατρικής επιστήμης, στην οποία διαδραμάτισαν σημαντικό ρόλο πολλοί παράγοντες, οι οποίοι συνοψίζονται σε μεγάλες αλλαγές τόσο στα υλικά και στα εργαλεία με τα οποία θεραπεύονται τα προβλήματα των ασθενών, όσο και στις μεθόδους και τα μέσα αποκατάστασης. Τα σύγχρονα μηχανήματα δεν έχουν καμιά ομοιότητα με τα παλαιότερα και αυτό θα έλεγα συμβαδίζει με διαφοροποιήσεις που παρουσιάζουν οι ανάγκες των ασθενών μας, οι οποίες έχουν σχέση τόσο με τα σύγχρονα πρότυπα εμφάνισης και κοινωνικής συμπεριφοράς, αλλά και με την επιμήκυνση του προσδόκιμου ζωής.

Θα σας έλεγα ότι αν παίρναμε ένα καλό Οδοντίατρο που ασκούσε το λειτούργημά του, π.χ. το 1970 ή το 1980, σύμφωνα με τα επιστημονικά επιτεύγματα που υπήρχαν τότε στην Οδοντιατρική και τον βάζαμε να ασκήσει την Οδοντιατρική σε ένα σημερινό σύγχρονο Οδοντιατρείο πολύ λίγα θα ήταν αυτά που θα γνώριζε να κάνει. Αντιλαμβάνεστε συνεπώς πόσο αναγκαία είναι η συνεχής, καθημερινή θα έλεγα, ενημέρωση των Οδοντιάτρων, μέσω της δια βίου εκπαίδευσης στην σύγχρονη άσκηση της οδοντιατρικής.

Φέτος, ποιες είναι οι εκπαιδευτικές δραστηριότητες που έχετε προγραμματίσει, πότε ξεκίνησαν και μέχρι πότε θα διαρκέσουν;

Οι εκπαιδευτικές δραστηριότητες που έχουμε προγραμματίσει για το 2019 περιλαμβάνουν ημερίδες, σεμινάρια πρακτικής εκπαίδευσης και σεμινάρια εξ αποστάσεως και ξεκίνησαν από την αρχή του χρόνου και διαρκούν όλο το χρόνο.

Α. Επιστημονικές Ημερίδες στο Ίδρυμα Ευγενίδου

Σάββατο 2 Φεβρουαρίου: *«Ογκολογικός ασθενής»*, σε συνδιοργάνωση με το Ειδικό Αντικαρκινικό Νοσοκομείο Πειραιά «Μεταξά» ΕΑΝΠ (Επιστημονικός υπεύθυνος Επίκ. Καθηγητής Λάμπρος Γκουζάνης)

Σάββατο 18 Μαΐου: *«Αντιμετώπιση συμβαμάτων στην Ενδοδοντία»* (Επιστημονικός υπεύθυνος Αντώνης Χανιώτης)

Σάββατο 7 Δεκεμβρίου (08:30-14:30): *«Συντηρητική Αισθητική Αποκατάσταση»* (Επιστημονικός υπεύθυνος Αναπλ. Καθηγητής Στρατής Παπάζογλου)

Β. Σεμινάρια Πρακτικής Εκπαίδευσης

Σάββατο 8 Ιουνίου (08:30-17:30): Οδοντιατρικός Σύλλογος Πειραιώς, Πρακτικό Σεμινάριο Περιοδοντολογίας (Επιστημονικός υπεύθυνος Επίκ. Καθηγητής Σπυρίδων Σιλβέστρος) *«Τομές, κρημνοί και συρραφές στην περιοδοντολογία»*.

Σάββατο 7 Δεκεμβρίου: Ίδρυμα Ευγενίδου, Πρακτικό Σεμινάριο Συντηρητικής Αισθητικής Αποκατάστασης. (Επιστημονικός υπεύθυνος Αναπλ. Καθηγητής Στρατής Παπάζογλου)

Γ. Σεμινάρια εξ' Αποστάσεως Εκπαίδευσης

(Πέμπτη 20:30-21:30) Δωρεάν - Απαιτείται εγγραφή

10 Ιανουαρίου: Γώγου Ευγενία, *«Πρωτόκολλα Αντιμετώπισης των Διαταραχών Ύπνου που σχετίζονται με ροχαλητό και σύνδρομο αποφρακτικής άπνοιας ύπνου με ενδοστοματικές συσκευές»*.

7 Φεβρουαρίου: Καθηγητής Τζούτζας Ιωάννης, *«Προϋποθέσεις για την Οργάνωση ενός σύγχρονου Οδοντιατρείου»*.

18 Απριλίου: Βικέλης Μιχάλης, *«Κεφαλαλγίες και Προσωπαλγίες σε σχέση με το Οδοντιατρικό επάγγελμα. Διάγνωση και Αντιμετώπιση»*.

23 Μαΐου: Ζερβού Βάλβη Φλώρα, *«Ιατρικό Επείγον στο Οδοντιατρείο»*.

20 Ιουνίου: Αναπλ. Καθηγητής Ραχιώτης Χρίστος, *«Η Σύνθεση, η Λειτουργία, ο Ρόλος του Σάλιου στη διατήρηση της Στοματικής Υγείας»*.

11 Ιουλίου: Στουφή Ελεάνα, *«Καρκίνος Στόματος: Νεότερα Δεδομένα-Έγκαιρη Διάγνωση»*.

26 Σεπτεμβρίου: Επίκ. Καθηγητής Πελεκάνος Σταύρος, *«Παρασκευές, Αποτύπωση και Συγκόλληση Ολοκεραμικών Όψεων. Τι έχει αλλάξει;»*

24 Οκτωβρίου: Αναπλ. Καθηγητής Καρούσης Γιάννης, *«Προσέγγιση της Περιεμφυτευματίτιδος από τον Γενικό Οδοντίατρο»*

21 Νοεμβρίου: Καθηγητής Τζούτζας Ιωάννης, *«Επίκαιρες Προτάσεις και Απαιτήσεις για την Οργάνωση Σύγχρονων Μονάδων Π.Φ.Υ»*.

19 Δεκεμβρίου: Επίκ. Καθηγητής Αγουρόπουλος Ανδρέας, *«Βιοενεργά Υλικά στην Παιδοδοντιατρική. Έφτασε η Ώρα να Μιμηθούμε τη Φύση»*.

Με βάση ποια κριτήρια επιλέγετε τα θέματα στα οποία θα επικεντρωθεί το ενδιαφέρον των επιστημονικών σας εκδηλώσεων; Υπάρχει κάποια συμμετοχή των οδοντιάτρων στη διαδικασία κατάρτισης του προγράμματός σας, μέσω κάποιας ανατροφοδότησης που ενδεχομένως να λαμβάνετε από συμμετέχοντες σε παρελθούσες δράσεις σας;

Αυτά τα θέματα συσχετίζονται πάντοτε, και με συνέπεια, με τις ανάγκες των συναδέλφων που καταγράφουμε στο σύλλογο και νομίζω πως αυτός είναι και ο λόγος της αθρόας συμμετοχής τους, παρά την κατά γενική ομολογία πληθώρα εκδηλώσεων στο χώρο μας. Συγκεκριμένα, υπάρχουν καταγεγραμμένες οι ανάγκες, όπως τις περιγράφουν σε ερωτηματολόγια οι συνάδελφοι κατά τη διεξαγωγή των ημερίδων, οι οποίες αξιολογούνται από την πολυμελή επιτροπή επιστημονικού τμήματος και με βάση και την προσφορά κατάλληλων έμπειρων «εκπαιδευτών» καταστρώνεται το πρόγραμμα. Από κει και πέρα, μπαίνουν και άλλα θέματα που προκύπτουν από τη μελέτη της σύγχρονης βιβλιογραφίας και την προσεκτική αξιολόγηση του τι υπάρχει για τη βελτίωση ενός σύγχρονου οδοντιάτρου. Με βάση αυτά τα δεδομένα, το επιστημονικό τμήμα του ΟΣΠ είχε σχεδιάσει τις δραστηριότητες του 2019 πολύ νωρίτερα, στηριγμένο, κατά το δυνατόν, στις καταγεγραμμένες ανάγκες των μελών του.

Τα μαθήματα γίνονται δωρεάν με το κόστος να περιορίζεται στο ελάχιστο και να καλύπτεται κατά βάση από χορηγίες. Επειδή δεν υπάρχει δυνατότητα κάποιας αμοιβής ή έστω αντιπαροχής στους εκπαιδευτές που αναλαμβάνουν το εκπαιδευτικό βάρος, δεν είναι τόσο εύκολη αυτή η διαδικασία παρά το ότι είμαστε αρκετά τυχεροί να βρίσκουμε πάντα εξαιρετικούς συναδέλφους να παρέχουν αφιλοκερδώς τις γνώσεις τους.

Τα τελευταία χρόνια ο ΟΣΠ πρωτοπορεί και με τη διοργάνωση εξ αποστάσεως σεμιναρίων. Ποια εκτιμάτε ότι είναι τα οφέλη αυτής της μορφής εκπαίδευσης;

Τα εξ αποστάσεως σεμινάρια μας γοήτευσαν ως μέσο συνεχούς επιμόρφωσης, γιατί μας λύνουν τα χέρια. Μας προσφέρουν τη δυνατότητα να μπορεί ο εκπαιδευτής και ο ακροατής να πάρουν μέρος στην παρουσίαση από όπου μπορούν, χωρίς αυτό να επιβαρύνει το κόστος σημαντικά.

Το γεγονός αυτό, πρακτικά, σημαίνει πως μπορεί να μας εκπαιδεύσει ένας καθηγητής από τη Θεσσαλονίκη ή από τη Ν. Υόρκη ή από τη Σιγκαπούρη το ίδιο εύκολα με κάποιο στον Πειραιά. Αντίστοιχα και το ακροατήριο μπορεί να πάρει μέρος από όπου θέλει. Από το ιατρείο του, από την εκδρομή του, από την Ελλάδα ή από το εξωτερικό ακόμα και από το κινητό του ή από το κρεβάτι του. Ο κάθε Οδοντίατρος που συμμετέχει μπορεί να ρωτήσει ό,τι θέλει και όποτε θέλει. Μπορεί αν δεν αντιλήφθηκε κάτι να επαναλάβει την παρακολούθηση αμέσως ή σε κάποια άλλη φάση. Δεν χρειάζεται να πάει σε μια συγκεκριμένη αίθουσα, να πάρει αυτοκίνητο ή μέσα συγκοινωνίας, να παρκάρει κλπ. Μπορεί να ασκεί την Οδοντιατρική στο πιο απομακρυσμένο μέρος της χώρας και να συμμετάσχει, άκοπα, στην επιμόρφωσή του, παίρνοντας και την υποχρεωτική πια, βάσει του νόμου, μοριοδότησή του.

Ο σκοπός μας συνεπώς είναι να μπορέσουμε να διατηρήσουμε το επίπεδο επιμόρφωσης που παρέχει ο ΟΣΠ στα μέλη του με το χαμηλότερο δυνατό κόστος και να μπορέσουμε ταυτόχρονα να βοηθήσουμε και την επιμόρφωση όποιου άλλου οδοντίατρου επιθυμεί, ανεξάρτητα από το σύλλογο που ανήκει.

Ουσιαστικά απευθυνόμαστε σε όλους, ακόμη και σε οδοντιάτρους που ανήκουν σε ολιγομελείς συλλόγους της περιφέρειας και οι οποίοι στερούνται της δυνατότητας ουσιαστικής επιμόρφωσης, ζώντας απομονωμένοι στην περιφέρεια, δίνοντας τους τη δυνατότητα παρακολούθησης των δραστηριοτήτων του επιστημονικού τμήματος, κυρίως με την συμμετοχή, καταρχάς, στα εξ αποστάσεως σεμινάρια.

Νομίζω πως στο μέλλον θα αυξηθεί ο αριθμός των εξ αποστάσεως σεμιναρίων και ο αριθμός των Οδοντιάτρων που θα καλύπτει τις ανάγκες επιμόρφωσής του με αυτά. Η εμπειρία μας από τότε που ξεκίνησαν στον Οδοντιατρικό Σύλλογο Πειραιά, πριν σχεδόν δύο χρόνια είναι πως ο αριθμός των παρακολουθούντων διπλασιάστηκε.

Ευχαριστώ το Οδοντιατρικό Βήμα για την ευκαιρία που μας έδωσε να κοινοποιήσουμε τις δραστηριότητες του επιστημονικού τμήματος του ΟΣΠ και νομίζω πως αυτή η παρουσίαση ενδιαφέρει και πιο γενικά τους αναγνώστες σας, γιατί, όπως προανέφερα, ο ΟΣΠ δέχεται και συναδέλφους άλλων συλλόγων να πάρουν μέρος στις δραστηριότητες αυτές και συνεπώς όποιος επιθυμεί μπορεί να δοκιμάσει να συμμετάσχει στα εξ αποστάσεως σεμινάριά μας από τα οποία μπορεί να λάβει δωρεάν και την απαραίτητη μοριοδότηση.

Κύριε Τζάκη, κι εγώ σας ευχαριστώ για την κατατοπιστική παρουσίαση των δράσεών σας.

OptraGate®

Απωθητήρας χειλιών και παρειών χωρίς λάτεξ

Η άνετη λύση για καλύτερο πεδίο

ΝΕΟ: τώρα διαθέσιμο σε μπλέ και ροζ

- Αποτελεσματική θεραπεία και πιο εύκολη σχετική απομόνωση.
- Μεγεθυμένο πεδίο εργασίας και εύκολη πρόσβαση στην κοιλότητα.
- Αυξημένη άνεση για τους ασθενείς.
- Ελκυστικά χρώματα για ευκολότερη αποδοχή από τα παιδιά.

www.ivoclarvivadent.gr

Εξουσιοδοτημένοι διανομείς

Ελλάδας

Oral Vision
- Μάγερ 13 / 104 38 Αθήνα / τηλ: 210 77 55 900 /
- Τσιμισκή 34 / 546 23 Θεσσαλονίκη / τηλ: 2310 253 800 / www.oralvision.gr

SADENT
- 1 χλμ Λεωφ. Μαρκοπούλου / 190 02 Παιανία / τηλ: 211 10 22 900 /
- Τετραπόλεως 4 / 115 27 Γουδή / τηλ: 210 77 77 608 /
- Ν. Τέλογλου 7 / 546 36 Θεσσαλονίκη / τηλ: 2310 968 799 / www.sadent.com

Κύπρου

Dentalcon
- Λ. Λάρνακα 57 / 1643 Λευκωσία / τηλ: 22 466 000 / www.dentalcon.com.cy

ivoclar vivadent®

passion vision innovation

Οι αυτόλογοι αυξητικοί παράγοντες στο «μικροσκόπιο» των οδοντιατρικών επιστημονικών εκδηλώσεων

Χρήστος Κωνσταντινίδης
Οδοντίατρος - M.Sc (Προσθετ.)

Τελευταία παρατηρούμε μια έκρηξη στις δημοσιεύσεις και στα συνέδρια που αφορούν τους αυτόλογους αυξητικούς παράγοντες. Στο σημερινό μας άρθρο,θα αναφερθούμε σε τρεις πολύ ενδιαφέρουσες σχετικές διοργανώσεις που μας εισήγαγαν στον μαγικό κόσμο των αυξητικών παραγόντων με διαφορετικά όμως, πρωτόκολλα και σε κάποιες περιπτώσεις με διαφορετικές τεχνικές.

Ημερίδα της Ελληνικής Περιοδοντολογικής Εταιρείας

Πρώτος σταθμός μας είναι η ημερίδα που διοργάνωσε αναφορικά με το PRF η Ελληνική Περιοδοντολογική Εταιρεία (ΕΠΕ) την 1η Δεκεμβρίου 2018 με κεντρικό ομιλητή τον **M. Quirynen**, ο οποίος αναφέρθηκε στην χρήση των μεμβρανών L-PRF σε GBR.

Ο κ. M. Quirynen αναφέρθηκε στην χρήση των μεμβρανών L-PRF σε GBR στο πλαίσιο της σχετικής ημερίδας που διοργάνωσε η Ελληνική Περιοδοντολογική Εταιρεία.

Η υπεροχή τους σε κόστος, αλλά και όγκο δίνει τη δυνατότητα πλήρωσης κενών οιουδήποτε μεγέθους. Έτσι, με μόλις 9ml αίματος μπορούμε να πάρουμε 1,6gr μεμβράνης που περιέχουν το 80% των αιμοπεταλίων. Ο ομιλητής έδειξε τις τεχνικές λήψης και φυγοκέντρισης του αίματος (συμμετρική τοποθέτηση στον δίσκο περιστροφής), αλλά και την παρασκευή του L-PRF block, καθώς και των πρωτοκόλλων A-PRF και A-PRF+. Αναφέρθηκε και στις εξωστοματικές εφαρμογές, όπως χρόνιες δερματικές βλάβες, δερματικά ελλείμματα, έλκη σε διαβητικούς ασθενείς. Ενδοστοματικά οι ενδείξεις είναι η άμεση εμφύτευση, διαβροχή του εμφυτεύματος, διατήρηση ακρολοφίας, ενδοστικές περιοδοντικές βλάβες. Στην βιβλιογραφία φαίνεται ότι στη διατήρηση ακρολοφίας δεν δίνει σημαντικό πλεονέκτημα το L-PRF, ο Quirynen όμως. επέμεινε ότι η καλή συμπύκνωση τουλάχιστον 3 μεμβρανών L-PRF, με κάλυψη από μεμβράνες, ακόμη και χωρίς σύγκλειση των κρημνών δίνει καλά αποτελέσματα, που όπως έδειξε σε δικές του δημοσιεύσεις, υπερέχουν σε σχέση με GBR με Bio Oss και μεμβράνες.

Ο Choukroun στη διημερίδα της εταιρείας «Ι. Τσαπράζης ΑΕ»

Στη διημερίδα που διοργάνωσε από την 1η έως και 2 Δεκεμβρίου 2018 η εταιρεία «Ιωάννης Τσαπράζης ΑΕ» στο ξενοδοχείο «Crowne Plaza» ο κ. **J. Choukroun** αναφερόμενος στις μεμβράνες κολλαγόνου τόνισε ότι όλες αρχίζουν τη διάλυσή τους μετά την 14η ημέρα. Έτσι είναι σκόπιμη η κάλυψή τους με μεβράνη L-PRF.

Στιγμιότυπο από την διημερίδα της εταιρείας «Ιωάννης Τσαπράζης ΑΕ» με κεντρικό ομιλητή τον κ. J. Choukroun.

Για την ιδεώδη διαχείριση των κρημνών απαραίτητο είναι η τοποθέτηση της ακρορριζικής συρραφής (εφαπλοματοποιών) προ της τελικής συρραφής των χειλέων του κρημνού. Η παντελής έλλειψη τάσης είναι απαραίτητη, με δημιουργία στην ουλοπαρειακή ακόμη και επιφανειακών τομών παρειακά, αν μετά την τελική συρραφή υπάρχουν τάσεις. Τάση δεν πρέπει να δημιουργείται ούτε στην περιοχή των ραμμάτων που καλό θα είναι να είναι μονόκλωνα ή απορροφήσιμα και όχι μετάξι ή vicryl (κατακράτηση πλάκας).

Τα μονόκλωνα μπορεί να είναι PTFe ή nylon (αφαίρεση 4 εβδομάδες μετά) αν και σήμερα υπάρχει μια τάση προς τα απορροφήσιμα ταχείας απορρόφησης (Glycolon) που απορροφούνται μετά 3-5 εβδομάδες.

Έδειξε μια τροποποιημένη τεχνική κάλυψης πολλαπλών υφιζήσεων ρίζας βασισμένη στην smile technique (Miller) με μόσχευμα πολλές (12) μεμβράνες L-PRF.

Στην μείωση της τάσης των κρημνών και σταθεροποίηση του μοσχεύματος, καθοριστικά είναι σε βαριά περιστατικά GBR η διατήρηση χώρου με μεμβράνη τιτανίου ή βίδες υπό μορφή τέντας. Γενικά, η εξασφάλιση μηδενικών τάσεων και η δημιουργία χώρου είναι το ιερό δισκοπότηρο της GBR.

Έδειξε την τεχνική του για δημιουργία χώρου με βίδες και πλάκες οστεοσύνθεσης που μοιάζουν με την 3D τεχνική GBR του κ. Khoury, χωρίς όμως την χρήση block αυτομοσχεύματος.

Ο κ. Choukroun διαφωνεί με τις έρευνες που ορίζουν σαν μέγιστο όριο για αύξηση (κάθετη) τα 5-6 mm, θεωρώντας ότι δεν υπάρχει όριο. Πάντως, σε κάθε GBR πρέπει να αναμένουμε κάθετη απώλεια όγκου μοσχεύματος 2 mm. Συνεχίζοντας την αναφορά του στο χειρουργικό κομμάτι της εμφυτευματολογίας ανέφερε ότι θεμελιώδης αρχή είναι η αρχική σταθερότητα στα εμφυτεύματα. Η εμφύτευση με μεγάλη ροπή ή αν δεν έχουμε παρασκευάσει αυχενικά το φλοιώδες δημιουργεί βιολογική δυσλειτουργία στο οστούν, αν αυτό είναι τύπου I ή II, μια και το σπογγώδες δεν έχει ανάλογη ελαστικότητα. Αυτή η επιβάρυνση μελλοντικά δίνει κακή πρόγνωση και περιεμφυτευματίτιδα. Ίδια αρνητική επίδραση στο φλοιώδες έχουν και τα κωνικά εμφυτεύματα. Συνεπώς, πρέπει να παρασκευάζουμε το φλοιώδες ώστε να μην συμπιέζεται από το εμφύτευμα.

Έτσι διάφοροι τύποι εμφυτευμάτων όπως το anyridge, V3 κ.λπ., έχουν πρόβλεψη να συμπιέζουν λιγότερο το φλοιώδες στον αυχένα κατά την φάση της εμφύτευσης.

Ο κ. Choukroun δεν πιστεύει στην άμεση φόρτιση, η οποία μάλιστα είναι απόλυτη αντένδειξη σε αναγεννημένο οστούν.

Συμπερασματικά, το οξειδωτικό stress είναι παντού και θα πρέπει σε όλα τα χειρουργικά στάδια να το περιορίζουν.

Έτσι, στη λήψη ιστορικού θα πρέπει να ελέγχουμε την LDL και τα επίπεδα βιταμίνης D.

Η έγχυση της αναισθησίας θα πρέπει να γίνεται πολύ αργά.

Ο τρυπανισμός θα πρέπει να γίνεται πολύ προσεκτικά, οι κρημνοί θα πρέπει να μην έχουν τάση και το εμφύτευμα να τοποθετείται χωρίς μεγάλη ροπή.

Ακολούθησε hands-on course για λήψη αίματος.

Ημερίδα για τους αυξητικούς παράγοντες από την Medical Compass

Τέλος, δεν θα πρέπει να παραλείψουμε να αναφερθούμε στην ημερίδα για τους αυξητικούς παράγοντες που διοργάνωσε στις 23 Φεβρουαρίου 2019 η Medical Compass με εκπαιδευτές τους κ.κ. **Κ. Μανταλενάκη** και **Χ. Κρασαδάκη.**

Ο κ Κ. Μανταλενάκης αναφέρθηκε στην Bti και στον Anitua που ουσιαστικά έχει δημιουργήσει εδώ και 20 χρόνια το PRGF.

Η βάση κάθε συστήματος αυτόλογων αυξητικών παραγόντων είναι τα αιμοπετάλια, τα οποία μεταφέρουν πρωτεΐνες και έχουν λειτουργία την αιμόσταση και μεταφορά οξυγόνου. Όταν ενεργοποιηθούν με χλωριούχο ασβέστιο ανοίγουν και απελευθερώνουν αυξητικούς παράγοντες. Αυτοί είναι ο PDGF, αιμοπεταλιακός αυξητικός παράγων,ο TGF-b1 μεταμορφωτικός α.π.,ο bFGF, βασικός ινοβλαστικός α.π., ο VEGF, αγγειακός ενδοθηλιακός α.π.,ο EGF, επιθηλιακός α.π., ο IGF-I, ινσουλινόμορφος α.π. και προάγουν τον κυτταρικό πολλαπλασιασμό, την μετανάστευση.

Άλλοι παράγοντες (HGF) έχουν αντιφλεγμονώδη δράση.

Το PRGF – Endoret έχει βακτηριοστατικό δυναμικό έναντι των St. Aurens και St. Epidermidis ιδίως τις πρώτες 4 ώρες από την εφαρμογή του. Οι χημειοτακτικές ιδιότητες των PRP στα MSC οφείλονται εν μέρει στην χημειοκίνη SDF-1a,CXCI12 αποθηκευμένες στα α κοκκία. Οι κυτοκίνες και οι αυξητικοί παράγοντες διαδραματίζουν σπουδαίο ρόλο στη διαδικασία της επούλωσης, παρέχοντας σήματα στο σημείο της βλάβης και ρυθμίζουν τη διαδικασία της αναγέννησης.

Το PRGF δεν έχει μέσα την λευκή σειρά αλλά είναι πλούσιο σε αιμοπετάλια, ενεργοποιεί μέσω χημειοταξίας τον πολλαπλασιασμό των τοπικών βλαστοκυττάρων (MSC).

Οι κυτοκίνες και οι αυξητικοί παράγοντες διαδραματίζουν ρόλο στη διαδικασία της ιστικής επούλωσης. Η φυγόκεντρος της PRGF περιστρέφεται για 8 λεπτά στις 5809rpm και η ενεργοποίηση των αιμοπεταλίων γίνεται με χλωριούχο ασβέστιο.

Στιγμιότυπο με τον κ. Κ. Μανταλενάκη από την ημερίδα που διοργάνωσε η Medical Compass αναφορικά με τους αυξητικούς παράγοντες.

Με την φυγοκέντριση λαμβάνουμε το F1 (φτωχό σε αυξητικούς παράγοντες) και F2 (πλούσιο σε αυξητικούς παράγοντες). Έτσι, δημιουργούνται διάφορα παράγωγα όπως υγρό, μεμβράνη ινικής και Scaffold. Το κλάσμα F2 ενδείκνυται για μεσοθεραπεία, διάβρωση εμφυτευμάτων, δημιουργία θρόμβου, ενσωμάτωση σε μοσχεύματα.

Ο κ. Χ. Κρασαδάκης αναφέρθηκε στη χρήση PRGF στην αισθητική της περιστοματικής χώρας.

Η αναζωογόνηση του προσώπου αντιμετωπίζεται:

1. Μικροεπεμβατικά (resurface): με παρέμβαση στην επιφάνεια του δέρματος (μεσοθεραπεία, χημικό peeling, CO_2, Laser, μικροδερμοτόμος). Για μελανιές μετά τη διαδικασία χορηγούμε arnica και όχι κορτιζόνη.
2. Botox για χαλάρωση των δυναμικών ρυτίδων (relax).
3. Fillers για πλήρωση των στατικών ρυτίδων (refill).
4. Face lift (redrape and contour):για περίπτωση περίσσειας δέρματος. Στην Αμερική, Ην. Βασίλειο και Ιταλία οι αισθητικές παρεμβάσεις στην περιστοματική περιοχή εμπεριέχουν και τους οδοντιάτρους.

Στην Ελλάδα, οι τέσσερις ειδικότητες που έχουν καλυφθεί από τον νόμο είναι πλαστικοί, δερματολόγοι, ΩΡΛ και γναθοπροσωπικοί χειρουργοί.

Η ημερίδα είχε στην συνέχεια μαθήματα αιμοληψίας με έμφαση στις πλέον συνηθισμένες περιοχές λήψης, δηλαδή την ωλένιο, την βασιλική και την κεφαλική φλέβα. Ακολούθησε πρακτικό με λήψη που έκαναν ΟΛΟΙ οι εκπαιδευόμενοι και μεσοθεραπεία που έκαναν όλοι με την επίβλεψη των κ. κ. Μανταλενάκη και Κρασαδάκη, σε ασθενή.

Η ημερίδα, στους χώρους της Medical Compass ήταν εξαιρετική, καθώς μας έδωσε την ευκαιρία να αναπτύξουμε τις γνώσεις και τις κλινικές μας δεξιότητες πάνω στην αιμοληψία, μεσοθεραπεια, αλλά και το πρωτόκολλο PRGF.

Οι αυτόλογοι αυξητικοί παράγοντες Τα επικρατούντα πρωτόκολλα

Ο στόχος της σημερινής οδοντιατρικής είναι η αναγέννηση και ανάμεσα στις πολλές τεχνικές που έχουν εξελιχθεί είναι το PRP, PRF, PRGF που συμμετέχουν και συμβάλλουν στην φλεγμονή, επούλωση, κυτταρική ωρίμανση και αγγειογένεση.

Τα παράγωγα των πλασματοκυττάρων χρησιμοποιήθηκαν για πρώτη φορά το 1944 από τους Cronkite και συν. σε αναγέννηση δέρματος. Το 1972 οι Matras και συν. χρησιμοποίησαν το παράγωγο κόλλα από φιμπρίνη για συγκόλληση και αποκατάσταση νεύρου. Τότε, παρατήρησαν ότι το λαμβανόμενο προϊόν περιείχε αυξητικούς παράγοντες, υπεύθυνους για παραγωγή κολλαγόνου, κυτταρική μίτωση,αγγειογένεση και κυτταρική μετανάστευση και διαφοροποίηση. Αργότερα, οι Marx και συν.

παρουσίασαν το πρωτόκολλο PRP με μεγαλύτερη συγκέντρωση αιμοπεταλίων από το κανονικό. Από μελέτες (Graziani F. και συν., 2006) φαίνεται ότι η ιδεώδης συγκέντρωση αιμοπεταλίων είναι 2,5*.Υψηλότερες συγκεντρώσεις έχουν ανασταλτική δράση στον πολλαπλασιασμό οστεο-ινοβλαστών και στην οστεοβλαστική λειτουργία. Οι Dohan και αργότερα ο Choukroun παρουσίασαν το PRF.

Η εξέλιξη και σταδιακή αλλαγή στο λαμβανόμενο προϊόν σχετίζεται έμμεσα με την ταχύτητα και τον χρόνο, και τον αριθμό της φυγοκέντρισης. Τα αντιπηκτικά δεν χρησιμοποιούνται με το σκεπτικό ότι καθυστερούν την επούλωση.

Η τεχνική ξεκίνησε από τα μικροβιολογικά εργαστήρια

Η φυγοκέντριση χρησιμοποιείται τόσο στα χημικά όσο και βιοχημικά εργαστήρια. Για παράδειγμα, στα κλινικά εργαστήρια χρησιμοποιείται για το διαχωρισμό του πλάσματος από τα κύτταρα του αίματος και στο διαχωρισμό των έμμορφων στοιχείων των ούρων από το νερό των ούρων. Η φυγοκέντριση είναι διαδικασία διαχωρισμού μιγμάτων κατά την οποία γίνεται χρήση της φυγοκέντρου δυνάμεως. Κατά την φυγοκέντριση τα βαρέα στοιχεία του μίγματος πηγαίνουν στο πυθμένα του σωληναρίου, όπου αυτό βρίσκεται, ενώ τα ελαφρύτερα παραμένουν πάνω από τον πυθμένα. Τα στοιχεία που πηγαίνουν στο πυθμένα αποτελούν το ίζημα και τα στοιχεία που βρίσκονται στην επιφάνεια αποτελούν το υπερκείμενο. Συνήθως, το υπερκείμενο μεταγγίζεται σε χωριστό σωληνάριο, οπότε ίζημα και υπερκείμενο διαχωρίζονται πλήρως.

Σύμφωνα με τον νόμο του Stokes, όσο μεγαλώνει η δύναμη της τεχνητά δημιουργούμενης βαρύτητας τόσο και πιο γρήγορα διαχωρίζεται η στερεά φάση από την υγρή. Η δύναμη που απαιτείται για να μπορέσει να διατηρηθεί ένα σωματίδιο σε κυκλική κίνηση σταθερής ακτίνας και ταχύτητας είναι ανάλογη με τη μάζα του. Στις φυγόκεντρες συσκευές επιτυγχάνονται δυνάμεις μεγαλύτερες από τη βαρύτητα. Η δύναμη f πάνω σε ένα σωματίδιο δίνεται από τη σχέση:

$f = ma$

Όπου:

m = η μάζα του σωματιδίου

a = η επιτάχυνσή του

Το ποσοστό της φυγοκέντρισης ορίζεται από την γωνιακή ταχύτητα που μετράται σε στροφές ανά λεπτό (Reps per minute ή RPM) και την επιτάχυνση. Η ταχύτητα με την οποία τελικά πέφτουν εξαρτάται μεταξύ άλλων από το μέγεθος των αιωρούμενων σωματιδίων και τη διαφορά πυκνότητας της στερεάς φάσεως.

Η αλλαγή στο λαμβανόμενο προϊόν σχετίζεται έμμεσα με την ταχύτητα και τον χρόνο, και τον αριθμό της φυγοκέντρισης.

Τα αντιπηκτικά δεν χρησιμοποιούνται στο πρωτόκολλο PRF με το σκεπτικό ότι καθυστερούν την επούλωση. Άλλα χαρακτηριστικά που επηρεάζουν το τελικό προϊόν είναι ο τύπος και το μέγεθος της φυγοκέντρου. Έτσι, υπάρχουν οι κλασικές γωνιακές (φθηνότερες) κατάλληλες για τα πρωτόκολλα PRF και οι οριζόντιες που η καθίζηση είναι προς την κατεύθυνση του άξονα του σωλήνα, έτσι ώστε τα περιεχόμενα του σωλήνα να σχηματίζουν οριζόντια στρώματα ομοιόμορφου πάχους. Επίσης, άλλες παράμετροι είναι η δυνατότητα ρύθμισης των στροφών, το εύρος αυτών κ.λπ.

Κατηγοριοποίηση

Το PRP είναι πλούσιο σε αιμοπετάλια που περιέχουν πολλές από τις πρωτεΐνες που είναι απαραίτητες στην επούλωση ενός τραύματος PDGF, TGFβ, VEGF, IGF-1, FGF, και EGF. Είναι επίσης πλούσια σε κυτοκίνες, χημειοκίνες και άλλες πρωτεΐνες που συμμετέχουν στην φλεγμονή, επούλωση, κυτταρική ωρίμανση. Η φυγοκέντριση γίνεται στις 3000rpm. Το PRP φαίνεται ότι είναι αποτελεσματικό για τον πολλαπλασιασμό οστεοβλαστών και ινοβλαστών, επιτυγχάνοντας ισορροπία μεταξύ διαφοροποίησης και πολλαπλασιασμού.

Το PRGF είναι πλάσμα εμπλουτισμένο από πρωτεΐνες και αυξητικούς παράγοντες που συμβάλλουν στην ταχύτερη επούλωση των μαλακών ιστών. Φαίνεται ότι πλεονεκτεί σε σχέση με το PRP, όσον αφορά την περιεκτικότητα του σε αυξητικούς και παράγοντες πήξης, αλλά και στην βακτηριοστατική δράση.

Blood products	PRF (2004)	PRGF (2001)	PRP (1998)
Protocol	Easy	Complex	Very complex
Speed-rate	Fast	Very Slow	Slow
Reproducibility	No Bias	Possible Bias	Possible Bias
Use of anticoagulants	No	Yes	Yes
Amount obtainable	Good	Poor	Enough
Costs of the protocol	Low	High	Moderate
Amount of fibrin obtainable	High	Low	Low
Speed of fibrin formation	Physiological	High	High
Fibrin morphology	Trimolecular	Tetramolecular	Tetramolecular
Leukocytes amount	65%	0%	0-50%
Immunomodulatory properties	Yes	No	Poor
Neo-angiogenic potential	+++++	++	+
Osteoconductive potential (scaffolding)	High	Poor	Poor
Mechanical properties (sol-gel-membrane)	Good	Poor	Enough
Presence of MSCs	Yes	Yes	Yes

Συγκριτικός πίνακας των χαρακτηριστικών των τριών πρωτοκόλλων

Το PRF είναι πιο σύγχρονο παράγωγο του αίματος και η διαδικασία λήψης του είναι απλούστερη, το μόνο χωρίς χρήση επικουρικών ουσιών πήξης (θρομβίνη και χλωριούχο ασβέστιο). Η απουσία αντιπηκτικού επιτρέπει την ενεργοποίηση των αιμοπεταλίων σε επαφή με τον σωλήνα, ενεργοποιώντας τη διαδικασία της πήξης. Η φυγοκέντριση πρέπει να γίνεται άμεσα μετά την λήψη για να μην μεταπέσει η φιμπρινογενίνη σε φιμπρίνη.

Το παράγωγο του PRF χρησιμεύει πλέον των άλλων και σαν scaffold από φιμπρίνη (σε άμορφη η μορφή μεμβράνης) που διευκολύνει την κυτταρική μετανάστευση. Είναι απλό στη διαδικασία και δίνει μεγαλύτερη ποσότητα παραγώγων από την ίδια ποσότητα αίματος. Δίνει σημαντική ποσότητα λευκοκυττάρων 50% (απελευθερώνουν VEGF απαραίτητο για τη αγγειογένεση) περισσότερο από το PRP. Δεν χρειάζεται παράγοντες πήξης όπως το PRP και

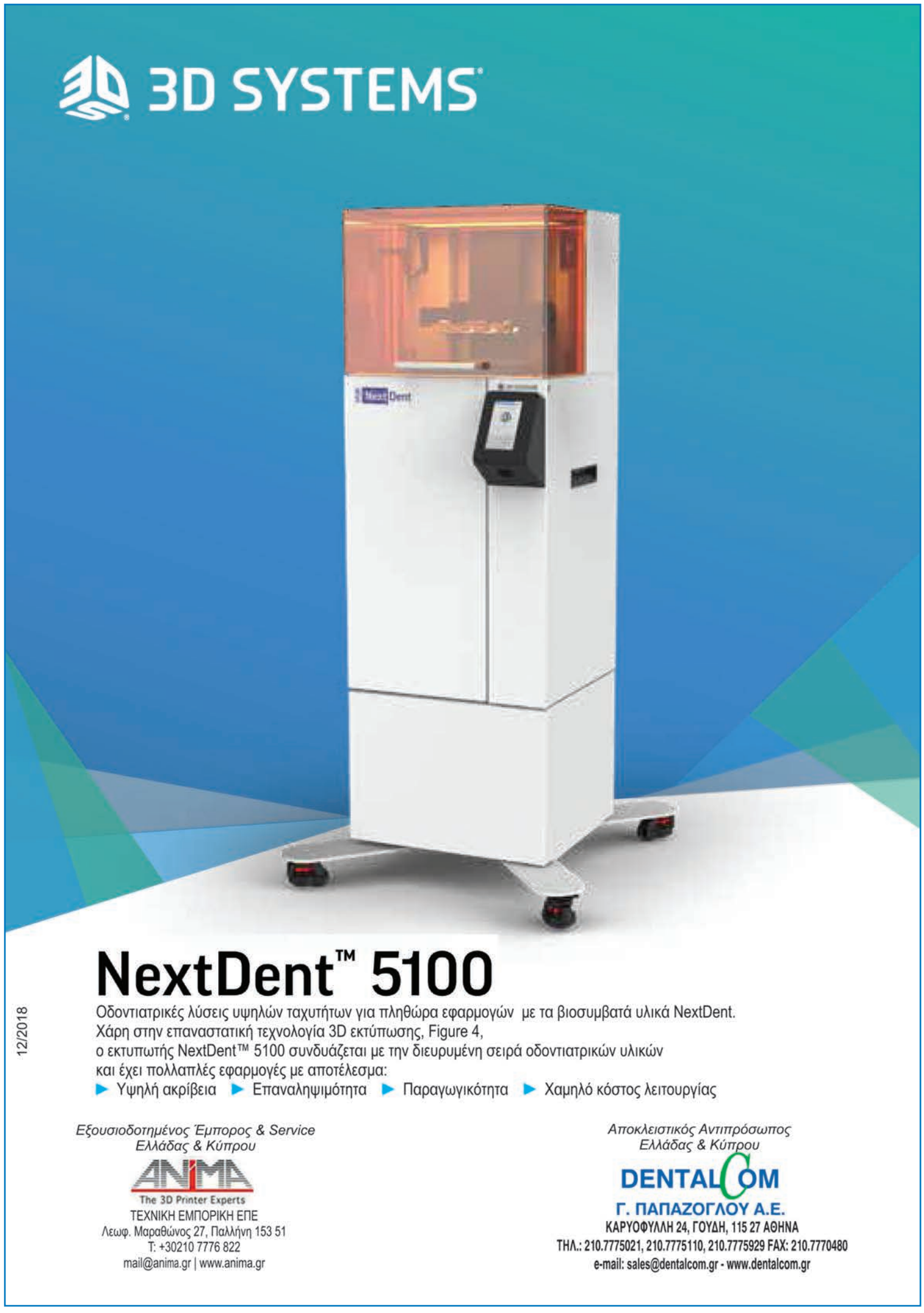

PRGF για την ζελατινοποίηση, μια και η φυσιολογικά εμπεριεχόμενη θρομβίνη δημιουργεί το δίκτυο ινικής με πιο αργό και φυσιολογικό τρόπο.

Οι αιμοπεταλιακοί παράγοντες στην Ιατρική

Στο πεδίο της **ορθοπεδικής** για αποκατάσταση οστικών προβλημάτων (όπως επιμήκυνση ελλειμματικών οστών, υπερωιοσχιστία, επούλωση καταγμάτων, οστεονεκρώσεις, οστεομυελίτιδα τα πρωτόκολλα PRP, PRGF, PPP , PRF και rh-PDGF πολλές μελέτες από το 2005 δείχνουν καλά αποτελέσματα, γεγονός που συνέβαλε στην συχνή χρήση τους θεραπευτικά. Στην οστεοαρθρίτιδα σε ενέσιμη μορφή φαίνεται ότι υπερτερεί σε σχέση με TENS η έγχυση κορτικοστεροειδών.

Στη **δερματολογία** πρώτος ο Aminian και συν. (2000) παρουσίασε τη χρήση PDGF για θεραπεία έλκους στο πόδι διαβητικού ασθενούς. Σε άλλες μελέτες, φαίνεται ότι η συμβολή τους σε επίμονα έλκη και συρίγγια είναι διφορούμενη. Στην αισθητική δερματολογία χρησιμεύει για αναζωογόνηση και μεσοθεραπεία με ενέσιμα σκευάσματα.

Στην **οδοντιατρική** από το 1999 ο Anitua πρότεινε το PRGF στη θεραπεία της GBR, GTR, ουλοβλεννογονίων βλαβών και περιοδοντικών προβλημάτων, αναγεννητικής ενδοδοντίας, διατήρηση φατνίου, sinus lift.

Επίσης, έχει χρησιμοποιηθεί στην **νευροχειρουργική** σε διάτμηση νεύρου, αλλά ακόμη η τεχνική δεν είναι προβλέψιμη.

Επιπλοκές

Επειδή είναι αυτόλογο δεν υπάρχουν αλλεργίες ή αντίδραση από το ανοσοποιητικό. Σε κάποιες περιπτώσεις μπορεί να υπάρχει πόνος ή μόλυνση.

ΒΙΒΛΙΟΓΡΑΦΙΑ

1. Mason C, Dunnill P. A brief definition of regenerative medicine. Regen. Med. 2007;3(1):1–5. [PubMed]
2. Anitua E, Snchez M, Orive G, Anda I. The potential impact of the preparation rich in growth factors (PRGF) in different medical fields. Biomaterials. 2007;28(31):4551–4560. [PubMed]
3. Abel ME, Chiu YS, Russell TR, Volpe PA. Autologous fibrin glue in the treatment of rectovaginal and complex fistulas. Dis. Colon Rectum. 1993;36(5):447–449. [PubMed]
4. Matras H, Dinges H, Lassmann H, Mamoli B. Zur nahtlosen interfaszikulären Nerventransplantation im Tierexperiment. Wien. Med. Wochenschr. 1972;122(37):517–523. [PubMed]
5. Matras H, Dinges H, Mamoli B, Lassmann H. Non-sutured nerve transplantation: a report on animal experiments. J. Maxillofac. Surg. 1973;1:37–40. [PubMed]
6. Marx RE, Carlson ER, Eichstaedt RM, Schimmele SR, Strauss JE, Georgeff KR. Platelet-rich plasma: growth factor enhancement for bone grafts. Oral Surg. Oral Med. Oral Pathol. Oral Radiol. Endod. 1998;85(6):638–646. [PubMed]
7. Dohan DM, Choukroun J, Diss A, et al. Platelet-rich fibrin (PRF): a second-generation platelet concentrate. Part I: technological concepts and evolution. Oral Surg. Oral Med. Oral Pathol. Oral Radiol. Endod. 2006;101(3):e37–e44. [PubMed]
8. Choukroun J, Diss A, Simonpieri A, et al. Platelet-rich fibrin (PRF): a second-generation platelet concentrate. Part V: histologic evaluations of PRF effects on bone allograft maturation in sinus lift. Oral Surg. Oral Med. Oral Pathol. Oral Radiol. Endod. 2006;101(3):299–303. [PubMed]
9. Aminian B, Shams M, Omrani GR, Soveyd M. Topical autologous platelet-derived growth factors in the treatment of chronic diabetic ulcers. Arch. Iran. Med. 2000 www.ams.ac.ir/AIM/0032/aminian0032.html
10. Soleymani SY, Khoursand A, Motahari P, Dehghan M, Shafiee AM. Evaluation of platelet-rich plasma in combination with deproteinized bovine bone mineral in the rabbit cranium: a pilot study. J. Dent. (Tehran, Iran) 2005;2(4):127–134.
11. Namazi H. Platelet-rich plasma as a novel therapeutic agent in osteomyelitis. Med. Hypotheses. 2007;69(3):706. [PubMed]
12. Birang R, Torabi A, Shahabooei M, Rismanchian M. Effect of plasma-rich in platelet-derived growth factors on peri-implant bone healing: an experimental study in canines. Dent. Res. J. (Isfahan) 2012;9(1):93. [PMC free article] [PubMed]
13. Fahami N, Amini S. Effect of platelet rich plasma on implant stability in mandible. J. Periodontol. Implant Dentistry. 2016;7(2):50–54.
14. Birang R, Tavakoli M, Shahabouei M, Torabi A, Dargahi A, Soolari A. Investigation of peri-implant bone healing using autologous plasma rich in growth factors in the canine mandible after 12 weeks: a pilot study. Open Dent. J. 2011;5:168. [PMC free article

OSTEOGENICS
BIOMEDICAL

ZCORE
ξενομόσχευμα χοίρειας προέλευσης

ΠΕΡΙΣΣΟΤΕΡΟΣ ΧΩΡΟΣ ΓΙΑ ΖΩΝΤΑΝΟ ΟΣΤΟ

88% με 95% κενός χώρος: Η πορώδης μήτρα του ξενομοσχεύματος ZCore (σπογγώδες χοίρειας προέλευσης) και η αδρή μορφολογία των κόκκων μειώνουν τη συμπαγή μάζα του μοσχεύματος, αφήνοντας μεγαλύτερο κενό χώρο για την ανάπτυξη νέου οστού*.



Το Zcore™ είναι ένα οστεοαγώγιμο, πορώδες, ανόργανο οστό με μια δομή από ανθρακικό απατίτη. Σπογγώδες οστό χοίρειας προέλευσης.

* μέγεθος κόκκου: 0.25 mm - 1.0 mm = 88% κενός χώρος, 1.0 mm - 2.0 mm = 95% κενός χώρος 1. Li ST, Chen HC, Yuen D. Απομόνωση και Χαρακτηρισμός Πορώδους Ανθρακικού Απατίτη Από Σπογγώδες Οστό Χοίρειας Προέλευσης Science, Technology, Innovation, Aug. 2014: 1-13.

Ιστολογική απεικόνιση οστού μετά από 5 μήνες επούλωσης, όπου έγινε διατήρηση ακρολοφίας με τη χρήση Zcore™ 0.25-1.0mm

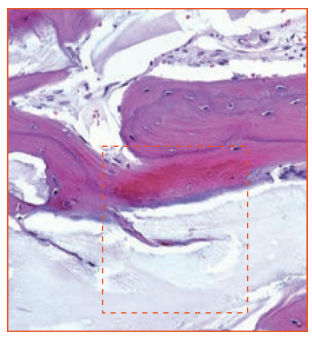

Ανάπτυξη νέου οστού στον ενδιάμεσο χώρο των κόκκων του Zcore™

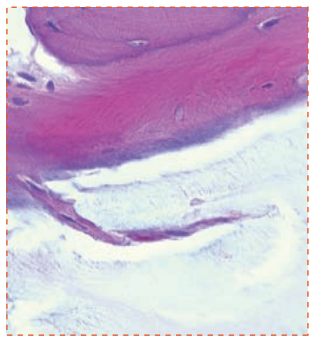

Μεγένθυση x 40

Case and histology courtesy of Gustavo Avila–Ortîz, DDS, MS, PhD University of Iowa College of Dentistry, Department of Periodontics

ΑΠΟΚΛΕΙΣΤΙΚΟΣ ΑΝΤΙΠΡΟΣΩΠΟΣ ΓΙΑ ΤΗΝ ΕΛΛΑΔΑ:
Δ. ΜΑΥΡΑΕΙΔΟΠΟΥΛΟΣ Α.Ε., ΤΖΩΡΤΖ 12, 106 77 ΑΘΗΝΑ, ΤΗΛ.: 210 3837 334
mavraid@otenet.gr, www.mavraidopoulos.gr, www.osteogenics.com

Ζητείται
Απόφοιτος/η Οδοντοτεχνικής Σχολής με γνώσεις αγγλικής γλώσσας για να εργαστεί ως επιστημονικός συνεργάτης-πωλητής στην Αττική.
Στείλτε το βιογραφικό σας στο e-mail:
sales@dentalcom.gr

Πωλείται CBCT και πανοραμικό με καινούριους αισθητήρες

CBCT και πανοραμικό με καινούριους αισθητήρες πωλείται 19.000 ευρώ (τιμή συζητήσιμη).
Για περισσότερες πληροφορίες καλείσθε να απευθύνεστε στο
τηλ. 693 6747 124

ΙΝΣΤΙΤΟΥΤΟ ΜΕΡΙΜΝΑ

Με επιτυχία ολοκληρώθηκε το πρώτο τριήμερο του προγράμματος «Aesthetic Implant Prosthetics-Clinical Participation Training Course»

Με επιτυχία ολοκληρώθηκε στην Αθήνα το πρώτο τριήμερο του προγράμματος «**Aesthetic Implant Prosthetics-Clinical Participation Training Course»** του Ινστιτούτου Μέριμνα-Κέντρο Δια Βίου Μάθησης επιπέδου 1, σε συνεργασία με το **UCL-Eastman Dental Institute** που πραγματοποιήθηκε στις υπερ-σύγχρονες εγκαταστάσεις του Ινστιτούτου Μέριμνα στις 29-30-31 Μαρτίου 2019.

Αυτός ο μετεκπαιδευτικός κύκλος μαθημάτων έχει σχεδιαστεί για οδοντιάτρους που επιθυμούν να βελτιώσουν τις δεξιότητές τους στην αισθητική προσθετική αποκατάσταση των επιεμφυτευματικών τους ασθενών.

Το πρόγραμμα εκτός από το θεωρητικό και το πρακτικό κομμάτι (που πραγματοποιήθηκε σε εκμαγεία) περιλαμβάνει και κλινική συμμετοχή του κάθε συμμετέχοντα πάνω σε πραγματικούς ασθενείς. Κάθε συμμετέχων εξασκήθηκε σε ασθενείς, ολοκληρώνοντας όλα τα στάδια προσθετικής αποκατάστασης. Επίσης βοήθησε και συμμετείχε σε όλα τα περιστατικά της ομάδας του, υπό την επίβλεψη και καθοδήγηση της επιστημονικής ομάδας του Ινστιτούτου Μέριμνα.

Διαφορετικοί τύποι επιεμφυτευματικών αποκαταστάσεων πραγματοποιήθηκαν από μονήρες εμφύτευμα στην αισθητική ζώνη, μονήρη γεφυρώματα, έως και ολική αποκατάσταση άνω και κάτω γνάθου.

Διευθύντρια του προγράμματος είναι η Dr. **Κωνσταντίνα Ντίνα Ντεντή** DDS, MS, FACP Ειδική Προσθετολόγος, Διευθύντρια προγραμμάτων Αισθητικής Οδοντιατρικής του UCL Eastman Dental Institute-CPD.

Επίσης εκπαιδευτές του προγράμματος είναι οι Προσθετολόγοι: **Dr. Athanasios Stratos, Dr. Maria Gatou, Dr. Ioannis Papathanasiou.**

Το πρόγραμμα θα ολοκληρωθεί με το δεύτερο τριήμερο του σεμιναρίου που θα πραγματοποιηθεί στις 3-4 και 5 Μαΐου 2019 στις εγκαταστάσεις του Ινστιτούτου Μέριμνα.

Το Ινστιτούτο Μέριμνα ευχαριστεί θερμά τους οδοντίατρους για την συμμετοχή τους.

Το Ινστιτούτο Μέριμνα είναι το μοναδικό οδοντιατρικό εκπαιδευτικό κέντρο εγκεκριμένο και αδειοδοτημένο από τον ΕΟΠΠΕΠ ΥΠΟΥΡΓΕΙΟ ΠΑΙΔΕΙΑΣ, ΕΡΕΥΝΑΣ ΚΑΙ ΘΡΗΣΚΕΥΜΑΤΩΝ Ε.Ο.Π.Π.Ε.Π. Αρ. Αδείας Κε.Δι.Βι.Μ.1 2101624

Το νέο Διοικητικό Συμβούλιο της ΕΠΕ

Κατά την Τακτική Γενική Συνέλευση της Ελληνικής Περιοδοντολογικής Εταιρείας που έλαβε χώρα στις 13 Απριλίου 2019, εξελέγη, με διετή θητεία, το νέο Διοικητικό Συμβούλιο της Εταιρείας και συγκροτήθηκε σε σώμα με την παρακάτω σύνθεση:

Πρόεδρος: **Χαράλαμπος Καλαϊτζάκης**
Αντιπρόεδρος: **Λάζαρος Τσαλίκης**
Απερχόμενος Πρόεδρος: **Φοίβος Μαδιανός**
Γεν. Γραμματέας: **Βασίλειος Παπαϊωάννου**
Ταμίας: **Ξανθίππη Δερέκα**
Μέλη: **Σπυρίδων Βασιλόπουλος, Λεωνίδας Μπατάς, Νικόλαος Μάρκου**
Αναπλ. Μέλη: **Σωτήριος Ζησόπουλος, Γεώργιος Χαραλαμπάκης**
Εκπρόσωπος στην EFP: **Σπυρίδων Βασιλόπουλος**



7η Ημερίδα της Ε.Ε.Χ.Σ

Το Σάββατο, 2 Φεβρουαρίου 2019, στο ξενοδοχείο DivaniCaravel στην Αθήνα, η Επιστημονική Εταιρεία Χειρουργικής Στόματος διοργάνωσε Ημερίδα με τίτλο: **«Προτεινόμενες στρατηγικές αντιμετώπισης περίπλοκων περιστατικών στην κλινική οδοντιατρική πράξη»**. Εντυπωσιακή για άλλη μια χρονιά η προσέλευση του κοινού, που σε συνδυασμό με τις εξαίρετες παρουσιάσεις των προσκεκλημένων ομιλητών συνέβαλαν στην μεγάλη επιτυχία και της φετινής Ημερίδας.

Την Ημερίδα προσφώνησαν ο κ. **Φραγκίσκος Δ. Φραγκίσκος (1)**, Αν. Καθηγητής Στοματικής και Γναθοπροσωπικής Χειρουργικής Οδοντιατρικής Σχολής Παν. Αθηνών και Πρόεδρος της Επιστημονικής Εταιρείας Χειρουργικής Στόματος, και ο τ. Πρύτανης του Πανεπιστημίου Αθηνών, κ. **Κίττας Χρήστος (2)**. Στο πλαίσιο της προσφώνησής του, ο κ. Φραγκίσκος ανακοίνωσε την επικείμενη συνεργασία της Ε.Ε.Χ.Σ. με την Ιατρική Σχολή του Πανεπιστημίου του Παλέρμο για τη διεξαγωγή Μεταπτυχιακού Προγράμματος (Master) και ακολούθησε χαιρετισμός της κ. **Olga Di Fede**, Καθηγήτριας του Πανεπιστημίου του Παλέρμο και υπεύθυνης του Προγράμματος.

Η Ημερίδα ξεκίνησε με την πολύ ενδιαφέρουσα ομιλία του Ιατρού-Οδοντιάτρου κ. **Λάσκαρη Γεωργίου (3)**, Αν. Καθηγητή Στοματολογίας. Ο κ. Λάσκαρης, με τα εξαιρετικά περιστατικά που παρουσίασε, απέδειξε πόσο καθοριστικός είναι ο ρόλος του Οδοντιάτρου στην πρώιμη διάγνωση συστηματικών νόσων οι οποίες συνοδεύονται από εκδηλώσεις στο στόμα.



Ακολούθως, η Περιοδοντολόγος κ. **Ανθούλα Διαμάντη – Κηπιώτη (4)**, Αν. Καθηγήτρια Οδοντιατρικής Σχολής Παν. Αθηνών, ανέπτυξε με απλό και κατανοητό λόγο το πολύ σημαντικό θέμα της Περιοδοντολογίας στην καθημερινή κλινική οδοντιατρική πράξη, δίνοντας ιδιαιτέρως στους νέους Οδοντιάτρους πολύτιμες οδηγίες και συμβουλές.

Το επόμενο θέμα, *«Εφαρμογές μοσχευμάτων και μεμβρανών στη Χειρουργική Στόματος»*, αναπτύχθηκε διεξοδικά από την κ. **Asmaa El-Kaddar (5)**, Ειδική Περιοδοντολόγο και καλεσμένη ομιλήτρια από το London School of Medicine and Dentistry Queen Mary, University of London. Η κ. El-Kaddar αναφέρθηκε σε όλες τις σύγχρονες μεθόδους και τα νέα υλικά που χρησιμοποιούνται για την αποκατάσταση οστικών ελλειμμάτων.

Φωτογραφικό στιγμιότυπο από την κατάμεστη αίθουσα του Caravel.

Στη συνέχεια ο κ. **Φ. Φραγκίσκος** «αποκάλυψε» τα «Δέκα μυστικά για την επιτυχία των οδοντικών εμφυτευμάτων», δείχνοντας ένα-ένα τα σωστά βήματα που πρέπει να ακολουθούνται προκειμένου τα εμφυτεύματα να έχουν την καλύτερη δυνατή πρόγνωση.

Στην επόμενη ομιλία, ο κ. **Νεόφυτος Γεώργιος (6)**, Χειρουργός οδοντίατρος και ICOI Diplomate Εμφυτευματολογίας, παρουσίασε πολύ ενδιαφέροντα περιστατικά ολικής αποκατάστασης της άνω γνάθου με κινητή επιεμφυτευματική οδοντοστοιχία με δοκό.

Τις εντυπώσεις σίγουρα έκλεψαν, κρατώντας αμείωτο το ενδιαφέρον του κοινού καθ΄ όλη τη διάρκειά τους, η Video-ταινία με παρουσίαση περιστατικού υπερώιας αποκάλυψης εγκλείστων κυνοδόντων για ορθοδοντικούς λόγους, των **Φ. Φραγκίσκου, Π. Παπανικολάου** - Ειδ. στη Χειρουργική Στόματος & Διδάκτορα Οδοντιατρικής Σχολής Παν. Αθηνών, **Γ. Νεόφυτου** και **Χ. Σιδέρη** - Ορθοδοντικού, καθώς και η ζωντανή μετάδοση (με τηλεματική σύνδεση) επέμβασης τοποθέτησης οδοντικού εμφυτεύματος στην αισθητική ζώνη από τον κ. Φραγκίσκο.

Από αριστερά διακρίνουμε τον Αν. Καθηγητή Γ. Κασούλα και τον ενδοδοντολόγο Κ. Λάγιο.

Στο πλαίσιο της Ημερίδας, την επομένη ημέρα, Κυριακή 3 Φεβρουαρίου, πραγματοποιήθηκε στο Εκπαιδευτικό κέντρο της Ε.Ε.Χ.Σ. (Κυδαθηναίων 3, Πλάκα) Σεμινάριο Εμφυτευματολογίας, το οποίο περιελάμβανε βασικές αρχές χειρουργικής & προσθετικής των εμφυτευμάτων, εξάσκηση των συμμετεχόντων στην τοποθέτηση εμφυτευμάτων και στη λήψη αποτυπωμάτων σε προπλάσματα γνάθων, καθώς και παρακολούθηση ζωντανής χειρουργικής επέμβασης τοποθέτησης εμφυτευμάτων σε ασθενή. Εντυπωσιακή ήταν η προσέλευση των Οδοντιάτρων και στο Σεμινάριο αυτό.

Συγχαρητήρια στην Ε.Ε.Χ.Σ για τις αδιάκοπες προσπάθειές της και την συνεχή προσφορά της στην προαγωγή της οδοντιατρικής επιστήμης και ευχές για συνέχεια του πολύτιμου έργου της.

Μια επιτυχημένη ημερίδα από την ΕΕΚΣ σε συνεργασία με τον Οδοντιατρικό και Ιατρικό Σύλλογο Αιτωλοακαρνανίας

Με εξαιρετική επιτυχία ολοκληρώθηκε η ημερίδα Στοματολογίας που συνδιοργάνωσαν ο Οδοντιατρικός και Ιατρικός Σύλλογος Αιτωλοακαρνανίας με την Ελληνική Εταιρία Κλινικής Στοματολογίας, στις 9 Φεβρουαρίου 2019 στο Μεσολόγγι. Το κεντρικό θέμα αφορούσε στον ρόλο του οδοντιάτρου στην πρόληψη και έγκαιρη διάγνωση του καρκίνου του στόματος, και την καθοριστική σημασία της πρόληψης στην μείωση των θανάτων από καρκίνο στόματος. Επίσης, έγινε παρουσίαση στοματικών βλαβών άλλων συστηματικών νοσημάτων και ανάλυση της καθοριστικής σημασίας για την πρόγνωση αλλά και για την ποιότητα ζωής των ασθενών, της αναγνώρισης από τον οδοντίατρο των στοματικών εκδηλώσεων (συχνά πρώιμων) ενός μεγάλου αριθμού συστηματικών νοσημάτων. Ομιλητές της ημερίδας ήταν ο Στοματολόγος Αν. Καθηγητής Ιατρικής Σχολής ΕΚΠΑ κ. **Γ. Λάσκαρης**, ο Στοματογναθοπροσωπικός Χειρουργός Καθηγητής Στοματικής και Γναθοπροσωπικής Χειρουργικής Οδοντιατρικής Σχολής ΕΚΠΑ **Χ. Περισανίδης**, η Στοματολόγος Επισκέπτρια Λέκτωρ Στοματολογίας Παν/μίου Χάρβαντ κα **Ε. Στουφή**, και η Στοματολόγος – συνεργάτις Ομάδας Μοριακής Καρκινογένεσης εργαστηρίου Ιστολογίας Ιατρικής Σχολής ΕΚΠΑ κ **Ε. Γεωργακοπούλου**. Στην εκδήλωση προέδρευσαν οι κ.κ. **Κωταντούλας Κ.** και **Τριβλής Α.** και τίμησαν με την παρουσία τους ο Περιφερειάρχης Δυτικής Ελλάδας κ. **Απόστολος Κατσιφάρας**, ο Αντιπεριφερειάρχης Ενεργείας και Περιβάλλοντος Νίκος **Μπαλαβάνης**, ο Εκπρόσωπος του Μητροπολίτη Ακαρνανίας, ο Διοικητής του Νοσοκομείου Μεσολογγίου κ. **Παπαδόπουλος**, ο Αντιπρόεδρος του Οδοντιατρικού Συλλόγου Αγρινίου κ. **Παπαναστασίου Γεώργιος** με τον εκπρόσωπο στην ΕΟΟ κ. **Μαυραγάνη Θεόδωρο** και το Παράρτημα Του Ερυθρού Σταυρού Μεσολογγίου.

Την εκδήλωση παρακολούθησε σημαντικός αριθμός ιατρών και οδοντιάτρων από την Ναύπακτο και το Μεσολόγγι.

Με μεγάλη επιτυχία ολοκληρώθηκε η Ημερίδα Παιδοδοντιατρικής των Οδ. Συλλόγων Αιτωλοακαρνανίας και Αγρινίου

Με μεγάλη επιτυχία ολοκληρώθηκε η Ημερίδα Παιδοδοντιατρικής που διοργάνωσε ο Οδοντιατρικός Σύλλογος Αιτωλοακαρνανίας σε συνεργασία με τον Οδοντιατρικό Σύλλογο Αγρινίου στο Αγρίνιο, στις 23 Φεβρουαρίου 2019. Η ημερίδα που είχε ως θέμα «Από την Νεογιλή στη Μεικτή και στην Μόνιμη Οδοντοφυΐα» συγκέντρωσε το ενδιαφέρον πολλών συνέδρων που είχαν την ευκαιρία να ενημερωθούν για την «Αντιμετώπιση καθημερινών οδοντιατρικών προβλημάτων στα παιδιά από τον γενικό οδοντίατρο», θέμα που ανέπτυξε ο Ομότιμος Καθηγητής Παιδοδοντιατρικής ΕΚΠΑ, κ. **Κωνσταντίνος Ουλής**. Παράλληλα, ο κ. Ουλής μίλησε για τη «Διάγνωση και Αντιμετώπιση Τραύματος των σκληρών και περιοδοντικών ιστών μόνιμων δοντιών» καθώς και για την εξατομικευμένη πρόληψη στο οδοντιατρείο και τα πρωτόκολλα εφαρμογής. Η αντιμετώπιση απλών ορθοδοντικών προβλημάτων στη μεικτή οδοντοφυΐα από τον γενικό οδοντίατρο αναλύθηκε από την Ορθοδοντικό κ. **Γεωργία Κωταντούλα**, ενώ από την πλευρά του ο κ. **Κωνσταντίνος Βαλαβάνης**, Επισκέπτης Καθηγητής στο Πανεπιστήμιο Federico II στην Ιταλία, ανέπτυξε το θέμα «Διάγνωση και αντιμετώπιση προβλημάτων στην αισθητική ζώνη με χειρουργική και προσθετική προσέγγιση».

Αναμνηστική φωτογραφία με τους ομιλητές και τους διοργανωτές της ημερίδας. Από αριστερά διακρίνονται οι κ.κ.: Γ. Κωνταντούλα, ο Πρόεδρος του Οδ. Σ. Αιτωλ/νίας Κ. Κωταντούλας, ο Ομότιμος Καθηγητής Κ. Ουλής, ο Πρόεδρος του Οδ. Σ. Αγρινίου Ι. Τσιτσέλης και ο Δρ. Κ. Βαλαβάνης.

Η ημερίδα άφησε τις καλύτερες εντυπώσεις στους συμμετέχοντες, ενώ αξίζουν πραγματικά συγχαρητήρια τόσο στους Προέδρους των Ο.Σ Αιτωλ/νίας και Αγρινίου, κ. κ. **Κωνσταντίνο Κωταντούλα** και **Ιωάννη Τσιτσέλη**, αντίστοιχα, για την άρτια διοργάνωση της επιστημονικής εκδήλωσης, όσο και στους ομιλητές που με τις γνώσεις και τις διεισδυτικές τους ομιλίες συνέβαλαν στην επιτυχία της ημερίδας.

Έκλεψε τις εντυπώσεις η Ημερίδα του Τμήματος Στοματικής και Γναθοπροσωπικής Χειρουργικής του Γ.Ν. Τρίπολης σε συνεργασία με τον Οδ. Σύλλογο Αρκαδίας

Μεγάλη ήταν η ανταπόκριση του οδοντιατρικού κόσμου στην ημερίδα που διοργάνωσε το Τμήμα Στοματικής και Γναθοπροσωπικής Χειρουργικής του Γ.Ν. Τρίπολης σε συνεργασία με τον Οδοντιατρικό Σύλλογο Αρκαδίας με θέμα: *«Η Στοματική και Γναθοπροσωπική Χειρουργική, αρωγός στην άσκηση του Οδοντιατρικού και Ιατρικού λειτουργήματος - Νεότερα δεδομένα»*. Η ημερίδα που πραγματοποιήθηκε το Σάββατο, 23 Φεβρουαρίου 2019 στο Μαλλιαροπούλειο Θέατρο Τρίπολης, κέρδισε το ενδιαφέρον των συμμετεχόντων χάρη στην προσεγμένη θεματολογία που ανέπτυξαν εγνωσμένου κύρους ομιλητές.

Η ημερίδα ξεκίνησε με την ομιλία του κ. **Ε. Καλφαρέντζου**, Πανεπιστημιακού Υποτρόφου ΕΚΠΑ, με αντικείμενο τη «Διαφορική διάγνωση και θεραπευτική αντιμετώπιση οστεονεκρωτικών αλλοιώσεων των γνάθων». Ακολούθησε η ομιλία του Επίκ. Καθηγητή ΕΚΠΑ, κ. **Λ. Γκουτζάνη** με θέμα τη «Διαχείριση ύποπτων βλαβών του στόματος – βιοψία». Ο Διευθυντής Τμήματος Στοματικής και Γναθοπροσωπικής Χειρουργικής ΓΝ Τρίπολης, κ. **Γ. Τζώρτζης,** μίλησε για τις «Τραχηλοπροσωπικές λοιμώξεις από το Α έως το Ω», ενώ το πρώτο μέρος της ημερίδας ολοκληρώθηκε με την ομιλία του κ. **Α. Μυλωνά**, Αν. Διευθυντή Στοματικής και Γναθοπροσωπικής Χειρουργικής Κλινικής του Θεραπευτηρίου Metropolitan, ο οποίος ανέπτυξε το θέμα «Η ελάχιστα επεμβατική χειρουργική της κροταφογναθικής διάρθρωσης: Μια απλή εναλλακτική λύση ή η ενδεδειγμένη θεραπευτική αντιμετώπιση;».

Ο κ. Γ. Τζώρτζης συντονιστής της ημερίδας καλωσορίζει τους συμμετέχοντες.

Το δεύτερο μέρος της ημερίδας ξεκίνησε με την ομιλία του Καθηγητή Στοματικής και Γναθοπροσωπικής Χειρουργικής ΕΚΠΑ, κ. **Χ. Περισανίδη** με θέμα «Νεότερα δεδομένα στην αντιμετώπιση του καρκίνου του στόματος». Ακολούθως τον λόγο έλαβε ο Καθηγητής Στοματικής και Γναθοπροσωπικής Χειρουργικής, Διευθυντής Πανεπιστημιακής Κλινικής ΣΓΠΧ Leeds Teaching Hospita, κ. **Α. Κανατάς**, ο οποίος μίλησε για την «Αποκατάσταση μετά από χειρουργική θεραπεία καρκίνου κεφαλής και τραχήλου: Το παρελθόν, το παρόν και το μέλλον». Στη συνέχεια οι κ.κ. **Β. Δανιηλίδης**, Καθηγητής Ωτορινολαρυγγολογίας και **Σ. Τσίντζος**, Διευθυντής ΕΣΥ, ΩΡΛ Τμήμα ΓΝ Τρίπολης, μίλησαν για τους όγκους ρινός και παραρρινίων κόλπων. Η ημερίδα ολοκληρώθηκε με την εισήγηση του Καθηγητή κ. **Ν. Παπαδογεωργάκη** με θέμα «Όγκοι σιαλογόνων αδένων από την διάγνωση στην θεραπεία».

Η ημερίδα κατά γενική ομολογία άφησε τις καλύτερες εντυπώσεις σε ομιλητές και συμμετέχοντες, αποδεικνύοντας έμπρακτα ότι και σε περιφερειακό επίπεδο μπορούν να πραγματοποιηθούν άρτιες επιστημονικά και οργανωτικά εκδηλώσεις, που θέτουν τη γνώση των συμμετεχόντων στο επίκεντρό τους.

Με ιδιαίτερο ενδιαφέρον παρακολούθησαν οι σύνεδροι τις εργασίες της ημερίδας.

Συμμετοχή του Ο.Σ. Μεσσηνίας στο ποδοσφαιρικό τουρνουά του Χαμόγελου του Παιδιού

Ο Οδοντιατρικός Σύλλογος Μεσσηνίας συμμετείχε στο **1ο Παμμεσσηνιακό παιδικό αθλητικό - ποδοσφαιρικό τουρνουά με παράλληλες δράσεις «….Σκοράρουμε για το Χαμόγελο του Παιδιού»**, μεταξύ δημοτικών σχολείων και ποδοσφαιρικών ακαδημιών του Νομού Μεσσηνίας στο Δημοτικό Στάδιο Καλαμάτας, το οποίο διεξήχθη την **Δευτέρα 15 και την Τρίτη 16 Απριλίου 2019**, με τραπέζι στο χώρο της εκδήλωσης και στο οποίο διατέθηκαν από τον Ο.Σ. Μεσσηνίας οδοντόκρεμες και οδηγίες στοματικής υγιεινής στα παιδιά και στους δασκάλους. Η οδοντίατρος, ειδικευθείσα στην Παιδοδοντία κ. Ξιάρχου Ευαγγελία έδινε συμβουλές για υγιή δόντια στα παιδιά.

Στην τιμητική βράβευση των φορέων από πλευράς Οδοντιατρικού Συλλόγου Μεσσηνίας παρευρέθησαν η Πρόεδρος του Ο.Σ. Μεσσηνίας κ. **Θεοδωροπούλου Γεωργία (Τζίνα)** και ο Ταμίας του Ο.Σ. Μεσσηνίας κ. **Τσορφόλιας Άγγελος**.

Η Πρόεδρος του Ο.Σ. Μεσσηνίας κ. Θεοδωροπούλου Γεωργία (Τζίνα), ο κ. Λαμπρόπουλος Ιωάννης, Μέλος του Δ.Σ. του Χαμόγελου του Παιδιού και ο Ταμίας του Ο.Σ. Μεσσηνίας κ. Τσορφόλιας Άγγελος.

Μεγάλη η ανταπόκριση του οδοντιατρικού κόσμου στην ημερίδα «Ακτινολογίας και Ακτινοδιάγνωσης» που διοργάνωσε ο Ο.Σ. Μεσσηνίας

Το Σάββατο στις 6 Απριλίου 2019 πραγματοποιήθηκε από τον Οδοντιατρικό Σύλλογο Μεσσηνίας ημερίδα με θέμα «Ακτινολογία και Ακτινοδιάγνωση», η οποία έλαβε χώρα στο ξενοδοχείο Horizon Blu στην Καλαμάτα.

Ομιλητές στην ημερίδα ήταν ο κ. **Τσιχλάκης Κωνσταντίνος**, Καθηγητής Διαγνωστικής και Ακτινολογίας Στόματος Οδοντιατρικής Σχολής Ε.Κ.Π.Α. και η κ. **Αλεξίου Νάντια**, Dr Ακτινολογίας Στόματος Ε.Κ.Π.Α.

Καθοριστικός παράγοντας για μία επιτυχή θεραπεία και αποκατάσταση είναι η σωστή διάγνωση. Βασικό εργαλείο για την ακριβέστερη εκτίμηση όλων των παραμέτρων που θα μας οδηγήσουν σε μία επιτυχημένη παρέμβαση είναι και η σωστή ακτινογραφική απεικόνιση, καθώς αυτή θα αποκαλύψει πλήθος στοιχείων που η κλινική εξέταση μόνη της δεν μπορεί.

Η χρήση, λοιπόν, της κατάλληλης κάθε φορά ακτινογραφικής απεικόνισης και η αξιοποίηση των διαγνωστικών στοιχείων που αυτή προσφέρει, αποτελούν βασικά εργαλεία στα χέρια του οδοντιάτρου, ώστε να τον οδηγήσουν στην επιτυχία. Επίσης, η συνεργασία οδοντιάτρων, ακτινολόγων και ΩΡΛ είναι καίριας σημασίας για τη διάγνωση και την θεραπεία νόσων του στοματογναθικού συστήματος.

Η ημερίδα προσέλκυσε το ενδιαφέρον, όχι μόνο των οδοντιάτρων του Ν. Μεσσηνίας, αλλά και άλλων νομών της Πελοποννήσου καθώς και ΩΡΛ, γενικών ιατρών και ακτινολόγων του νομού.

Ο Οδοντιατρικός Σύλλογος Μεσσηνίας σε συνέχεια της διοργάνωσης υψηλού επιπέδου επιστημονικών εκδηλώσεων, προετοιμάζεται για το **Πανελλήνιο Διήμερο Συνέδριο Ενδοδοντίας**, σε συνεργασία με τη **Ελληνική Ενδοδοντική Εταιρεία** (Ε.Ε.Ε.) το οποίο θα λάβει χώρα στις **27 & 28 Σεπτεμβρίου 2019 στην Καλαμάτα, στο ξενοδοχείο Elite City Resort.**

Advanced Laser Dentistry

Το Σάββατο 20 Απριλίου πραγματοποιήθηκε από τη **Φωτοδιέγερση** σε συνεργασία με τη **Dental Excellence**, υψηλού επιπέδου Laser workshop, αφήνοντας τις καλύτερες εντυπώσεις.

Εκτός από τις βασικές γνώσεις στη βιοφυσική των laser, οι συμμετέχοντες ενημερώθηκαν για τις εξελίξεις και τις κλινικές μελέτες που επιβεβαιώνουν τα πλεονεκτήματα της Laser οδοντικής χειρουργικής, για τις νέες τεχνικές, όπως την EmunDo® φωτοθερμική θεραπεία περιοδοντίτιδας και περιεμφυτευματίτιδας, τη τεχνολογία SWEEPS, για καθαρισμό και απολύμανση ριζικού σωλήνα καθώς και εφαρμογές σε μαλακούς και σκληρούς ιστούς. Επίσης, είχαν την ευκαιρία να παρακολουθήσουν laser θεραπείες σε ασθενείς και να κάνουν Hands-on πρακτική στις συσκευές laser.

Ευχαριστούμε θερμά τους συμμετέχοντες και τους ομιλητές, Ι. Καρούση, Δ. Βελώνη, Α. Νικήτα, Π. Κάπαρη, Α. Καλλή.

Ο Ο. Σ. Μεσσηνίας αρωγός του 19ου Αγώνα δρόμου Καλαμάτας

Στις 20 Απριλίου 2019 πραγματοποιήθηκε με μεγάλη επιτυχία ο 19ος Αγώνας δρόμου Καλαμάτας. Στο πλαίσιο της ανάδειξης της στοματικής υγείας, σε συνάρτηση με την σωματική υγεία, υποστηρικτής της προσπάθειας αυτής για δεύτερη συνεχή χρονιά ήταν ο Οδοντιατρικός Σύλλογος Μεσσηνίας με το σύνθημα **«Υγιές στόμα = υγιές σώμα»**.

Ο αριθμός των συμμετοχών ξεπέρασε κάθε προσδοκία. Τον αγώνα διοργανώνει με μεγάλη επιτυχία τα τελευταία χρόνια στη μεσσηνιακή πρωτεύουσα ο Σύλλογος Δρομέων Υγείας Καλαμάτας και περιλαμβάνει και Παιδικό Αγώνα 2.000 μέτρων καθώς και Αγώνα Δυναμικού Βαδίσματος και Αγώνα Τρεξίματος 10.000 μέτρων.

Σημειώνεται ότι κάθε χρόνο ο Αγώνας αφιερώνεται σε Κοινωνικές Ομάδες της Πόλης. Φέτος, ο Αγώνας ήταν αφιερωμένος στον Σύλλογο Τυφλών Καλαμάτας και μέρος εσόδων μετά την ολοκλήρωση του αγώνα, διατέθηκαν εκεί.

Ο Οδοντιατρικός Σύλλογος Μεσσηνίας, μέσω των εθελοντών οδοντιάτρων, μοίρασε σε όλους του συμμετέχοντες οδοντόκρεμες, ενώ προσέφερε ηλεκτρικές οδοντόβουρτσες στους τρεις πρώτους αθλητές και στις τρεις πρώτες αθλήτριες του αγώνα δρόμου των 10 χλμ. Καθ' όλη τη διάρκεια του αγώνα υπήρχε συνεχής ενημέρωση για τη σημασία της στοματικής υγείας και τη συμβολή της στη γενικότερη υγεία.

Ο Οδοντιατρικός Σύλλογος Μεσσηνίας, θα συνεχίσει να είναι αρωγός στην παραπάνω προσπάθεια.

Πανευρωπαική πρώτη κλινική παρουσίαση της συσκευής της Confident

Η **Adin** παρουσίασε σε παγκόσμια πρεμιέρα την συσκευή **Confident.** Η παρουσίαση έγινε με τον πλέον μεγαλειώδη και ιατρικά εντυπωσιακό τρόπο στο Νοσοκομείο Υγεία, στο γνωστό σε όλους τμήμα Εμφυτευμάτων και Οστικής Ανάπλασης, στις 16 Φεβρουαρίου 2019.

Τρία περιστατικά με μεγάλο βαθμό δυσκολίας αντιμετωπίσθηκαν με τοποθέτηση εμφυτευμάτων και εφαρμογές οστικής ανάπλασης, και τεχνικές ανύψωσης της μεμβράνης ιγμορείου.

Ειδικότερα, στις περιπτώσεις των οπισθίων περιοχών για διάγνωση της απόστασης της κορυφής της οστικής ακρολοφίας από την μεμβράνη του ιγμορείου, χρησιμοποιήθηκε η συσκευή της Confident πρακτικά.

Η συσκευή έχει ένδειξη για τον εντοπισμό της επάρκειας οστού πέριξ των

ανατομικών μορίων (έδαφος ιγμορείου, ρινικές κόγχες, κύτος ρινός).

Λόγω έκτασης και δυσκολίας των περιστατικών, αλλά και της μεθοδολογίας της κλινικής, ο χρόνος ολοκλήρωσης της τοποθέτησης των εμφυτευμάτων ανά γνάθο δεν ξεπέρασε τα 45 λεπτά.

Επιπλέον, η παρουσία αναισθησιολόγου και η παρακολούθηση των βασικών λειτουργιών προσέδωσε βελτιωμένη δυνατότητα διαχείρισης και άνεσης του ασθενούς,καθώς και πρόσθετη ασφάλεια, στοιχεία απαραίτητα για επεμβάσεις τέτοιας βαρύτητας.

Σε δύο από τις αίθουσες του τμήματος

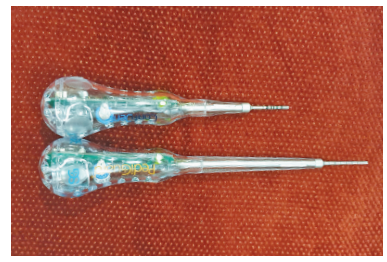

παρακολουθούσαν με μεγάλο ενδιαφέρον τις επεμβάσεις-σε εικόνα live HD από οθόνες- 25 οδοντίατροι, αποκλειστικά ασχολούμενοι με εμφυτεύματα, προσκεκλημένοι της εταιρείας ADIN, ενώ παράλληλα άκουγαν τον κ. **Ζαμπάρα** να εξηγεί τα διάφορα στάδια και τις ακολουθούμενες τεχνικές.

Στο τέλος κάθε χειρουργείου γινόταν συζήτηση πολύ διδακτική και εστιασμένη σε χειρουργικές λεπτομέρειες και γενικότερα σε θέματα της εμφυτευματολογίας και της GBR.

Στο μεσημεριανό διάλειμμα υπήρξε και ένα hands on της συσκευής Confident. Συμπερασματικά, η συσκευή έδειξε ότι ανοίγει νέους ορίζοντες και είναι η αρχή μιας εξέλιξης που θα κάνει την εμφυτευματολογία ασφαλέστερη και απλούστερη.

Γενικά, η χειρουργική ημερίδα ήταν εξαιρετική, με αντιμετώπιση σύνθετων κλινικών περιστατικών-τέτοιας βαρύτητας και έκτασης-και μάλιστα σε ζωντανή σύνδεση με το χειρουργείο.

Η συσκευή άφησε καλές εντυπώσεις και φάνηκε να είναι χρήσιμη σε κάποιες περιπτώσεις. Η λειτουργία της σαν οστεοτόμος είναι χρήσιμη.

Είναι η αρχή για μια νέα γενιά τεχνολογικά προηγμένων (έξυπνων) συσκευών που θα κάνουν την εμφυτευματολογία απλούστερη και ασφαλέστερη.

Ελληνική Εταιρία Κλινικής Στοματολογίας. 32η ΗΜΕΡΙΔΑ ΣΤΟΜΑΤΟΛΟΓΙΑΣ

Εκδηλώσεις στο Στόμα Νόσων που Απειλούν τη Ζωή

Το Σάββατο 13 Απριλίου 2019 στο ξενοδοχείο Caravel στην Αθήνα πραγματοποιήθηκε με εξαιρετική επιτυχία από την Ελληνική Εταιρία Κλινικής Στοματολογίας (Ε.Ε.Κ.Σ) η 32η Ημερίδα Στοματολογίας με θέμα: «Εκδηλώσεις στο Στόμα Νόσων που Απειλούν τη Ζωή». Την εκδήλωση τίμησαν με την παρουσία τους περισσότεροι από 700 οδοντίατροι και γιατροί.

Η έναρξη της εκδήλωσης έγινε με τις προσφωνήσεις του Προέδρου της εταιρίας Καθηγητή **Γεωργίου Λάσκαρη** και του Καθηγητή **Χρήστου Κίττα**.

Ο κύριος Λάσκαρης μεταξύ άλλων είπε:

«Κύριε Πρόεδρε του Αρείου Πάγου,
Κύριε Πρύτανη,
Κύριοι Καθηγητές,
Κυρίες και Κύριοι Συνάδελφοι,
Η ετήσια Ημερίδα Στοματολογίας συμπληρώνει φέτος 32 χρόνια συνεχούς παρουσίας στο χώρο της Οδοντιατρικής και Ιατρικής.

*Σε αυτά τα χρόνια Έλληνες και Ξένοι επιστήμονες υπηρέτησαν τους στόχους της Ημερίδας με εισηγήσεις υψηλού επιστημονικού επιπέδου. Περισσότεροι από **25.000 Οδοντίατροι και Ιατροί** έχουν παρακολουθήσει τις εργασίες. Πιστεύουμε ότι οι βασικοί στόχοι που βρίσκονται συγκεντρωμένοι στο διάγραμμα που προβάλλεται έχουν επιτευχθεί σε μεγάλο βαθμό.*

*Το στόμα χωροταξικά αποτελεί μικρό τμήμα του σώματος, είναι όμως ένα υπέροχο ανατομικό πεδίο από λειτουργικής και αισθητικής πλευράς, καθοριστικό για την προσωπική, κοινωνική και επαγγελματική πορεία του ανθρώπου. Παρά ταύτα όμως αποτελεί στόχο πολυάριθμων νόσων, **Τοπικών και Συστηματικών**.*

Υπολογίζεται ότι πάνω από 1.000 νοσήματα προσβάλουν το στόμα κατά τη διάρκεια τη ζωής μας.

*Τα νοσήματα αυτά **από πλευράς πρόγνωσης** μπορεί να τα ταξινομήσουμε σε 3 ομάδες:*

***α. Νοσήματα αθώα** με άριστη πρόγνωση.*

***β. Νοσήματα που προκαλούν σοβαρά προβλήματα,** αλλά είναι ιάσιμα.*

γ. Νοσήματα με σοβαρή πρόγνωση, που απειλούν τη ζωή.

Ακόμη τα νοσήματα αυτά μπορεί να είναι: (α) οξεία ή χρόνια, (β) επώδυνα ή όχι, (γ) αθώα ή σοβαρά.

*Η **συχνότητα** εξάλλου εμφάνισης των νόσων που απειλούν τη ζωή **ποικίλλει** αφού μερικά είναι **συχνά**, άλλα **λιγότερο συχνά** και μερικά **σπάνια**.*

***Αδιακρίτως όμως συχνότητας και εκδηλώσεων** στο στόμα όλα δημιουργούν προβλήματα στους ασθενείς και διαγνωστικά και θεραπευτικά διλήμματα στον Ιατρό. Η Ημερίδα **έχει στόχο να ευαισθητοποιήσει** όλες τις Οδοντιατρικές και Ιατρικές ειδικότητες, ώστε να υπάρξει γρήγορο και ουσιαστικό όφελος για τον ασθενή που κινδυνεύει.*

Εκλεκτοί ειδικοί ομιλητές από το χώρο της Στοματολογίας και διάφορες ειδικότητες της Ιατρικής, θα καταθέσουν την εμπειρία τους και θα μας δώσουν τα κλινικά χαρακτηριστικά και τις κατευθυντήριες γραμμές για τα νοσήματα αυτά.

*Ευχαριστώ θερμά **όλους** τους Ομιλητές και Προέδρους που με τη συμμετοχή τους συμβάλλουν τα μέγιστα στην υλοποίηση των στόχων της Ημερίδας. Ιδιαίτερες ευχαριστίες εκφράζω στον τέως Πρύτανη του Παν. Αθηνών Καθηγητή Ιατρικής Χρήστο Κίττα, που στηρίζει σταθερά τον θεσμό της ετήσιας Ημερίδας και για την εξαίρετη συμβολή του στο αντικείμενο της ιστοπαθολογίας του στόματος. Ευχαριστίες ακόμη ανήκουν στη **Φαρμακευτική Εταιρία "Arriani"**, που χωρίς την πολύτιμη στήριξή της η Ημερίδα αυτή θα ήταν δύσκολο να πραγματοποιηθεί.*

*Τέλος, ευχαριστούμε **θερμά όλους εσάς, Οδοντιάτρους και Ιατρούς,** που με τη συμμετοχή σας και την αγάπη σας στηρίζετε τις προσπάθειές μας. Σας ευχαριστώ από καρδιάς όλους για τη βοήθειά σας στην προσπάθειά μας αυτή.»*

Στο πρώτο μέρος του προγράμματος πρόεδροι ήταν ο Καθηγητής Δερματολογίας του Νοσ. «Αν.Συγγρός» **Δ. Ρηγόπουλος** και ο Καθηγητής Στοματολογίας στο Παν. Θεσσαλονίκης **Αθ. Πουλόπουλος**.

Ο ειδικός ομιλητής ήταν ο ερευνητής βιολόγος, Δ/ντής στο ερευνητικό κέντρο «Δημόκριτος» **Δ. Κλέτσας**. Αναφέρθηκε στο ρόλο της κυτταρικής γήρανσης στην καρκινογένεση του στόματος. Έκανε ιδιαίτερη αναφορά στα κυτταρολυτικά φάρμακα που στοχεύουν στην ενίσχυση της απόπτωσης των γερασμένων κύτταρων με στόχο τη θεραπεία συγκεκριμένων μορφώνκαρκίνου. Ακόμη αναφέρθηκε στη χρήση κυττάρων του περιοδοντίου στη μελέτη της κυτταρικής γήρανσης.

Ακολούθησε ο Επίκουρος Καθηγητής Στοματολογίας του Παν. Θεσσαλονίκης **Δ. Ανδρεάδης** που περιέγραψε τις λοιμώξεις στην στοματική κοιλότητα. Όπως εξήγησε στις περισσότερες περιπτώσεις οι λοιμώξεις στο στόμα γίνονται απειλητικές για τη ζωή μόνο σε έδαφος ανοσοκαταστολής συγγενούς ή επίκτητης. Με βάση αυτό το δεδομένο τόνισε την αξιά του καλού ιστορικού ώστε ο οδοντίατρος να χειριστεί ή να παραπέμψει σε ειδικό ένα άτομο με ανοσοκαταστολή στο οποίο μια ακίνδυνη για το γενικό πληθυσμό λοίμωξη μπορεί να παρουσιάζει άτυπη κλινική εικόνα και ροπή προς ραγδαία επιδείνωση.

Ο Καθηγητής Δερματολογίας του Παν. Αθηνών **Π. Σταυρόπουλος** αναφέρθηκε στα απειλητικά για τη ζωή δερματοβλεννογόνια νοσήματα εκ των οποίων τα κυριότερα είναι το πολύμορφο ερύθημα, το σύνδρομο Stevens–Johnson, η τοξική επιδερμική νεκρόλυση (TEN), η κοινή πέμφιγα και η παρανεοπλασματική πέμφιγα.

Η Ρευματολόγος Καθηγήτρια του Παν. Αθηνών

Μεγάλη η συμμετοχή των οδοντιάτρων και ιατρών στις εργασίες της ημερίδας.

Κ. Μαυραγάνη αναφέρθηκε στα κυριότερα αυτοάνοσα με εκδηλώσεις στο στόμα νοσήματα που απειλούν τη ζωή, τον συστηματικό ερυθηματώδη λύκο, το σύνδρομο Sjögren, τη νόσο Αδαμαντιάδη-Behçet και τις συστηματικές αγγειίτιδες με κυριότερη την κοκκιωμάτωση Wegener (ANCA σχετιζόμενη αγγειίτιδα). Στα νοσήματα αυτά οι στοματικές εκδηλώσεις είναι πρώιμες και αποτελούν κύριο μέρος την κλινικής τους εικόνας.

Το πρώτο μέρος της Ημερίδας ολοκληρώθηκε με την παρουσίαση της Αιματολόγου του Νοσ. Ευαγγελισμός **Μ. Μπουζάνη** η οποία αναφέρθηκε στα αιματολογικά νοσήματα ιδιαίτερα της λευκής σειράς και τόνισε την τεράστια σημασία της ευαισθητοποίησης του Οδοντιάτρου καθώς οι στοματικές βλάβες αποτελούν σε πολλές περιπτώσεις τις πρώτες και μοναδικές εκδηλώσεις αυτών των αυτών των νοσημάτων.

Στο δεύτερο μέρος πρόεδροι ήταν ο Καθηγητής Στοματολογίας του Παν. Αθηνών **Ν. Νικητάκης** και ο Καθηγητής Γναθοχειρουργικής του Παν. Αθηνών **Ν. Παπαδεογιωργάκης.**

Η Στοματολόγος **Ε. Στουφή** παρουσίασε τις προκαρκινικές βλάβες του στόματος και τόνισε ότι η βιοψία και η εξέταση των μοριακών δεικτών είναι αναπόσπαστα εργαλεία στον προσδιορισμό της ταυτότητας και της πρόγνωσης της εκάστοτε βλάβης. Επιπλέον επισήμανε ότι ο περιοδικός επανέλεγχος είναι κεφαλαιώδους σημασίας καθώς πρόσφατες έρευνες έχουν δείξει ότι ενίοτε λευκοπλακίες χωρίς επιθηλιακή δυσπλασία εξελίσσονται σε καρκίνο.

Ακολούθησε ο Καθηγητής **Γ. Λάσκαρης** που ανέπτυξε το θέμα του ακανθοκυτταρικού καρκινώματος του στόματος και ανέφερε τους κλινικούς χαρακτήρες με έμφαση στις πρώιμες εκδηλώσεις της νόσου καθώς επίσης την αξιά της βιοψίας στην τεκμηρίωση της διάγνωσης. Παρουσίασε συνοπτικά οκτώ βήματα που πρέπει να ακολουθηθούν ώστε να επιτύχουμε την έγκαιρη διάγνωση της νόσου που διασφαλίζει υψηλό ποσοστό πενταετούς επιβίωσης της τάξεως του 90-95%. Στόχος, όπως τόνισε, είναι να ανατραπεί το θλιβερό δεδομένο με βάση το οποίο στο 50% των ασθενών κατά τη στιγμή της διάγνωσης υπάρχουν μεταστάσεις. Χαρακτήρισε αποτυχία της Ιατρικής όταν απαιτούνται ακρωτηριαστικές επεμβάσεις λόγω μη λήψης προληπτικών μέτρων και καθυστέρησης στη διάγνωση που είναι ευθύνη του ιατρού. Έκλεισε με την επισήμανση ότι είναι απαραίτητη η παρακολούθηση του ασθενούς μετά την ολοκλήρωση της θεραπείας λόγω του αυξημένου κινδύνου υποτροπής της νόσου.

Ο Καθηγητής Γναθοχειρουργικής **Χρ. Περισανίδης** παρουσίασε τα αδενοκαρκινώματα των μικρών σιαλογόνων αδένων. Όπως εξήγησε είναι μια ετερογενής, ως προς την κλινική εικόνα και την πρόγνωση, ομάδα όγκων. Έδωσε χρήσιμες-συμβουλές για τον οδοντίατρο τονίζοντας ότι εύρημα υψηλής υποψίας είναι ένα ογκίδιο ακόμη και αν είναι ανώδυνο που εντοπίζεται στο όριο σκληρής και μαλακής υπερώας καθώς και μία υποβλεννογόνια κύστη στο άνω χείλος.

Ο Αιματολόγος **Σ. Σαχανάς** ανέλυσε τα κλινικά χαρακτηριστικά των Mn Hodgkin λεμφωμάτων και της Ιστιοκύττωσης Langerhans. Παρουσίασε ό,τι νεότερο υπάρχει και ιδιαίτερα σημαντικό είναι το δεδομένο ότι, με τα νέα θεραπευτικά μέσα, το λέμφωμα Burkit που αφορά ιδιαίτερα τον Οδοντίατρο, καθώς προσβάλλει κυρίως τις γνάθους και μέχρι πρότινος ήταν οξεία καταληκτική νόσος, είναι πλέον ιάσιμο. Η Ημερίδα ολοκληρώθηκε με τη Στοματολόγο **Ε. Γεωργακοπούλου** που παρουσίασε τους κλινικούς χαρακτήρες δυο πολύ σπανίων, αλλά εξαιρετικά επιθετικών κακοηθειών του στόματος των Σαρκωμάτων και του Κακοήθους Μελανώματος. Σύστησε τη βιοψία ως την ασφαλέστερη οδό για την ταυτοποίηση των μελαχρωματικών βλαβών.

Συμπερασματικά, η όλη εκδήλωση στέφθηκε από απόλυτη επιτυχία αφού σε όλη τη διάρκεια υπήρξε παλμός και συμμετοχή από το ακροατήριο. Το επίπεδο των ομιλητών ήταν εξαιρετικό και επιβεβαιώθηκε με τρόπο απόλυτο και σαφή ο σημαντικός ρόλος του Οδοντιάτρου και του Στοματολόγου στη διάγνωση νοσημάτων, τοπικών και συστηματικών, που δυνητικά απειλούν τη ζωή του ασθενούς, όπως επίσης και η ανάγκη συνεργασίας μεταξύ πολλών ιατρικών ειδικοτήτων που εμπλέκονται στη διάγνωση και θεραπεία αυτών των νόσων. Αναδείχθηκε με τον πιο πανηγυρικό τρόπο η ανάγκη περαιτέρω ανάπτυξης των επιστημονικών διαύλων επικοινωνίας μεταξύ Ιατρικής και Οδοντιατρικής με αποδέκτη τον πάσχοντα συνάνθρωπο καθώς και για την καταξίωση της Οδοντιατρικής επιστήμης στην κοινωνία. Όλοι αυτοί οι στόχοι αποτέλεσαν τους δρομοδείκτες στην οργάνωση της Ημερίδας αυτής στα 32 χρόνια της ύπαρξής της.

Μαρίνα Δούκα-Αλεξίου,
Στοματολόγος, Γενική Γραμματέας
της Ελληνικής Εταιρίας Κλινικής Στοματολογίας

«Εμφυτεύματα σε ασθενείς με κακοήθη νόσο και ιατρογενή ανοσοκαταστολή»

Με μεγάλη επιτυχία πραγματοποιήθηκε, το Σάββατο 06/04/2019 στο ξενοδοχείο Royal Olympic, η Ημερίδα με θέμα «Εμφυτεύματα σε ασθενείς με κακοήθη νόσο και ιατρογενή ανοσοκαταστολή». Η Ημερίδα διοργανώθηκε από τη **Στοματολογική Εταιρεία της Ελλάδος** (ΣΕΕ), την **Ελληνική Περιοδοντολογική Εταιρεία** (ΕΠΕ) και την **Ελληνική Εταιρεία Παθολογίας Στόματος** (ΕΕΠΣ). Σκοπός της ήταν να αποσαφηνιστούν οι περιπτώσεις ασθενών με κακοήθη νόσο και ιατρογενή καταστολή, οι οποίοι μπορούν να επωφεληθούν από τη θεραπεία με οδοντικά εμφυτεύματα, καθώς και η αντιμετώπιση ασθενών που ήδη φέρουν επιεμφυτευματικές αποκαταστάσεις και θα υποβληθούν σε ογκολογική ή άλλη θεραπεία που προκαλεί ανοσοκαταστολή.

Οι ομιλητές και συντονιστές της Ημερίδας στο συνεδριακό χώρο του Royal Olympic.

Εξαιρετική τιμή για τους διοργανωτές, Προέδρους των Εταιρειών και συντονιστές κ.κ. **Φ. Μαδιανό, Ν. Νικπτάκη** και **Ι. Μελακόπουλο**, ήταν η συμμετοχή του καθηγητή και Πρύτανη του ΕΚΠΑ κ. **Μελέτιου Αθανάσιου Δημόπουλου**, ο οποίος μίλησε για τη χρησιμότητα των κλινικών μελετών στην Ογκολογία. Αξίζει να σημειωθεί ότι ο κ. Δημόπουλος συγκαταλέγεται μεταξύ των 10 Ελλήνων με την περισσότερη επιρροή στον επιστημονικό κόσμο παγκοσμίως. Στη συνέχεια ο Ογκολόγος κ. **Μ. Μπακογιώργος** παρουσίασε τα νεότερα στοιχεία σχετικά με τη θεραπεία, επιβίωση και ποιότητα ζωής σε ασθενείς με κακοήθη νόσο, ενώ η Στοματολόγος, κα **Στ. Μερκουρέα** τις περιπτώσεις εκείνες στις οποίες οι επιεμφυτευματικές αποκαταστάσεις μπορούν να βοηθήσουν ασθενείς που εμφανίζουν ανεπιθύμητες ενέργειες από ογκολογικά/ανοσοκατασταλκτικά φάρμακα στο στοματικό βλεννογόνο. Το πρώτο μέρος της Ημερίδας, έκλεισε με τις εισηγήσεις του ΣΓΠΧ, κ. **Ε. Καλφαρέντζου** και του Επίκουρου Καθηγητή, κ. **Ε. Βάρδα** με θέμα εμφυτεύματα σε ασθενείς που έχουν ακτινοβοληθεί ή βρίσκονται υπό θεραπεία με αντιοστεολυτικά φάρμακα.

Στο δεύτερο μέρος, ο Καθηγητής Παθ. Φυσιολογίας κ. **Μ. Βουλγαρέλης** παρουσίασε τα αίτια και τις εκδηλώσεις της ιατρογενούς ανοσοκαταστολής. Στη συνέχεια, οι συνάδελφοι κ.κ. **Σ. Τιτσινίδης** και **Γ. Χαραλαμπάκης** παρουσίασαν με σαφήνεια τις στοματικές εκδηλώσεις και την οδοντιατρική διαχείριση των ασθενών με ιατρογενή ανοσοκαταστολή σε σχέση με την τοποθέτηση εμφυτευμάτων.

Η Ημερίδα έκλεισε με ανοικτή συζήτηση μέσω παρουσίασης περιπτώσεων, στην οποία συμμετείχαν ο Αν. Καθηγητής Αιματολογίας κ. **Ε. Καστρίτης**, ο Ογκολόγος κ. **Χρ. Χριστοδούλου**, και οι Καθηγητές Περιοδοντολογίας **Φ. Μαδιανός** και Στοματολογίας, **Ν. Νικπτάκης** και ο ΣΓΠΧ κ. **Ι. Μελακόπουλος**. Από τη συζήτηση στην οποία έλαβαν μέρος και συνάδελφοι από το ακροατήριο, επιβεβαιώθηκε η ανάγκη συνεργασίας των διαφόρων ειδικοτήτων Ιατρικής και Οδοντιατρικής, ώστε να διαχωριστούν οι περιπτώσεις εκείνες στις οποίες η τοποθέτηση εμφυτευμάτων είναι εφικτή και βελτιώνει την ποιότητα ζωής των ασθενών. Ενώ υπάρχουν και περιπτώσεις στις οποίες η τοποθέτηση είναι απαγορευτική.

Θερμή η ανταπόκριση του κοινού στο σεμινάριο φλεβοκέντησης της «Ιωάννης Τσαπράζης Α.Ε.»

Ολοκληρώθηκε με επιτυχία το πρώτο σεμινάριο φλεβοκέντησης που διοργάνωσε η εταιρεία GMDAHUB σε συνεργασία με την εταιρεία Ι. Τσαπράζης ΑΕ. στο ξενοδοχείο Crowne Plaza, το Σάββατο, 13 Απριλίου 2019.

Σκοπός του σεμιναρίου με τίτλο «Κλινικό και Πρακτικό Σεμινάριο Φλεβοκέντησης για παρασκευή πολλαπλών πρωτοκόλλων PRF» ήταν να προσφέρει την απαιτούμενη εξοικείωση και γνώση προκειμένου να μεγιστοποιηθεί η χρήση των αιμοπεταλιακών αυξητικών πρωτοκόλλων στο ιατρείο. Το σεμινάριο ήταν πιστοποιημένο με 4 διδακτικές ώρες (4 CPD hours).

Σε σχετική ανακοίνωσή της, η διοργανώτρια εταιρεία εξέφρασε τις ευχαριστίες της στους γιατρούς **Γρηγόρη Νακόπουλο**, Αγγειοχειρουργό, την Dr. **Σωτηρία Τσόγκα**, Αναισθησιολόγο και την Pr. **Κλεοπάτρα Νακοπούλου**, Οδοντίατρο για την πολύτιμη καθοδήγησή τους.

Η επόμενη ομιλία για τους αιμοπεταλιακούς παράγοντες θα πραγματοποιηθεί στο πλαίσιο του Παμπελοποννησιακού Συνεδρίου 28-30 Ιουνίου στο Λουτράκι με θέμα **«Η χρήση του PRF στην αναγεννητική ιατρική, οδοντιατρική καθώς και στη βελτίωση της περιστοματικής περιοχής»**.

Η ομιλία θα πραγματοποιηθεί από την κ. **Νακοπούλου Κλεοπάτρα** BSc, DDS, MSc, PhD συνδυαστικά με μαγνητοσκοπημένη ομιλία του Dr **Joseph Choukroun**, MD Pain clinic, Νίκαια Γαλλίας.

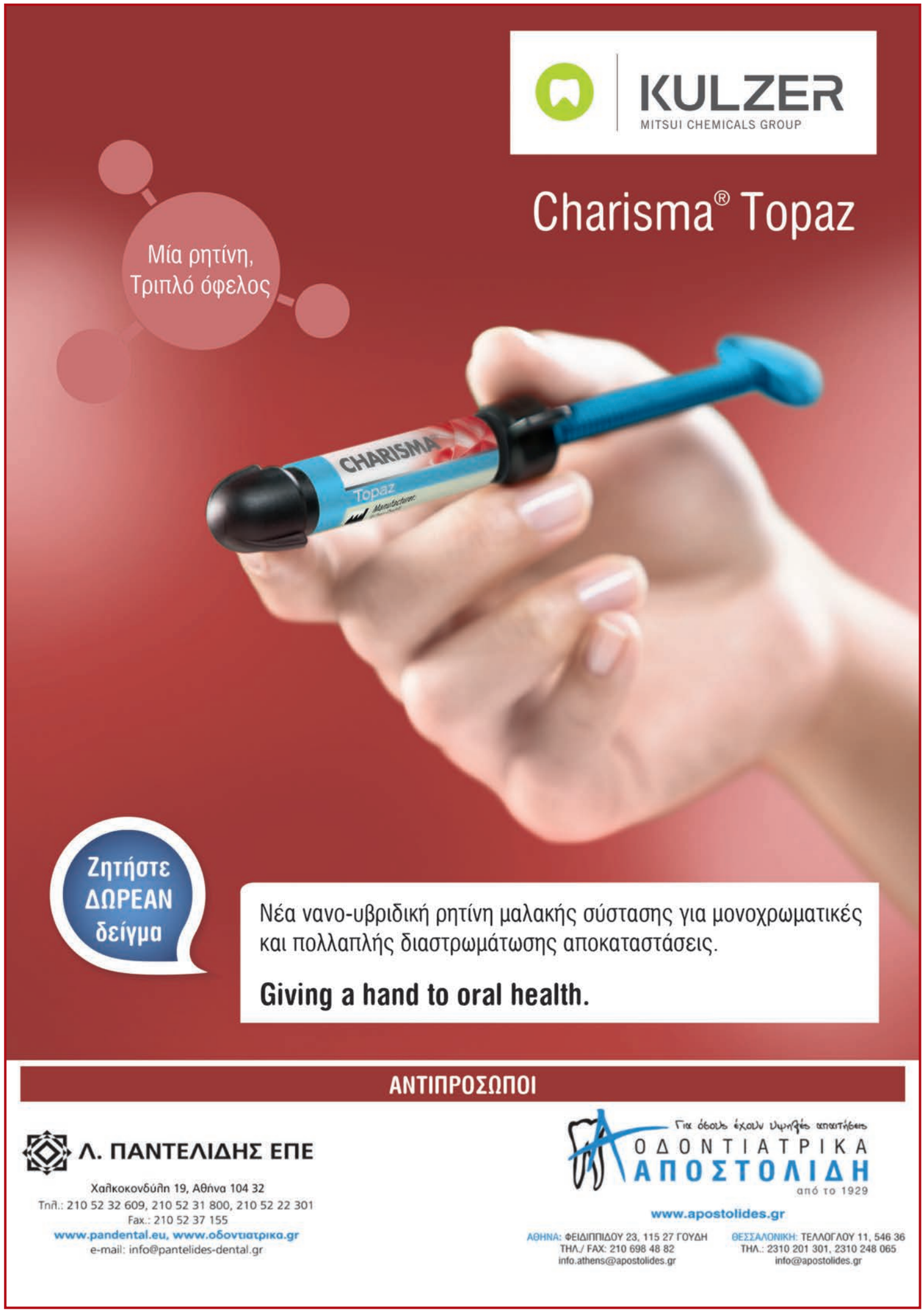

Το Οδοντιατρικό Τμήμα της Cantel διευρύνει την ηγετική θέση του στην ευρωπαϊκή αγορά στην πρόληψη των λοιμώξεων μετά την εξαγορά της Omnia S.p.A.

Η εξαγορά προσφέρει στους πελάτες πιο ολοκληρωμένες λύσεις πρόληψης λοιμώξεων και δημιουργεί τις υποδομές για τη μελλοντική ανάπτυξη του οδοντιατρικού τομέα

Η Cantel Medical Corp. (NYSE: CMD), ανακοίνωσε σήμερα ότι ολοκλήρωσε την ήδη αναγγελθείσα εξαγορά της Omnia S.p.A. («Omnia»), μια ιταλική εταιρεία με ηγετική θέση στην αγορά χειρουργικών οδοντιατρικών αναλώσιμων.

Το χαρτοφυλάκιο λύσεων πρόληψης των λοιμώξεων του Οδοντιατρικού Τμήματος της Cantel, Crosstex International Inc. («Crosstex»), θα επεκταθεί περαιτέρω ώστε να περιλαμβάνει ευρύ χαρτοφυλάκιο ραμμάτων, σωληνώσεων έκπλυσης και προσαρμοσμένων χειρουργικών οδοντιατρικών κιτ της Omnia, με έμφαση στη διαρρύθμιση του οδοντιατρείου και την πρόληψη της διασταυρούμενης μόλυνσης.

«*Οι ολοκληρωμένες σειρές προϊόντων της Omnia με υψηλής ποιότητας, καινοτόμες χειρουργικές λύσεις και λύσεις πρόληψης των λοιμώξεων θα είναι μια ισχυρή προσθήκη στο διευρυνόμενο οδοντιατρικό μας χαρτοφυλάκιο*», δήλωσε ο **Gary Steinberg**, Πρόεδρος της Crosstex, του Οδοντιατρικού Τμήματος της Cantel. «*Πιστεύουμε ότι τα υπάρχοντα κανάλια πωλήσεων της Omnia και η εστίαση σε εξειδικευμένα οδοντιατρικά προϊόντα θα μας εξοπλίσει καλύτερα για να εξυπηρετήσουμε ένα πρόσθετο τμήμα της οδοντιατρικής αγοράς όπου η διατήρηση ασηπτικών διαδικασιών είναι ζωτικής σημασίας*».

«*Είμαστε ιδιαίτερα ενθουσιασμένοι για την ένταξή μας στο Οδοντιατρικό Τμήμα της Cantel*», δήλωσε ο **Roberto Cerioli**, ο νέος Διευθύνων Σύμβουλος του Ευρωπαϊκού Οδοντιατρικού Τμήματος της Cantel (πρώην Πρόεδρος της Omnia). «*Ως μέρος του οργανισμού της Cantel, είμαστε καλύτερα εξοπλισμένοι για να εξυπηρετήσουμε τα οδοντιατρεία και να διευρύνουμε την υιοθέτηση των χαρτοφυλακίων τόσο της Omnia όσο και της Crosstex στο πλαίσιο των ευρωπαϊκών αγορών*».

Σχετικά με τη Cantel Medical Corp.

Η Cantel Medical Corp. είναι μια κορυφαία παγκόσμια εταιρεία αφοσιωμένη στην παροχή καινοτόμων προϊόντων και υπηρεσιών πρόληψης λοιμώξεων για ασθενείς, φροντιστές και άλλους φορείς παροχής υγειονομικής περίθαλψης, τα οποία βελτιώνουν τα αποτελέσματα, ενισχύουν την ασφάλεια και βοηθούν να σωθούν ζωές. Τα προϊόντα μας περιλαμβάνουν εξειδικευμένα συστήματα επανεπεξεργασίας ιατρικών συσκευών για ενδοσκοπία και νεφρική αιμοκάθαρση, προηγμένο εξοπλισμό καθαρισμού νερού, αποστειρωτικά, απολυμαντικά και καθαριστικά, προϊόντα παρακολούθησης διασφάλισης αποστείρωσης για νοσοκομεία και οδοντιατρικές κλινικές, προϊόντα ελέγχου λοιμώξεων μίας χρήσης κατά κύριο λόγο για την οδοντιατρική αγορά και την αγορά ενδοσκόπησης του γαστρεντερικού σωλήνα, συμπυκνώματα διαλύματος αιμοκάθαρσης, προϊόντα διήθησης και διαχωρισμού μεμβράνης τύπου κοίλης ίνας. Επιπλέον, παρέχουμε τεχνική υποστήριξη για τα προϊόντα μας.

Για περισσότερες πληροφορίες, επισκεφθείτε τον ιστότοπο της Cantel στη διεύθυνση www.cantelmedical.com.

Σχετικά με την Crosstex International, Inc.

Η Crosstex International, Inc., το Οδοντιατρικό Τμήμα της Cantel Medical Corp., κατασκευάζει μια μεγάλη ποικιλία από μοναδικά και καινοτόμα προϊόντα για την πρόληψη των λοιμώξεων και τη συμμόρφωση για την παγκόσμια βιομηχανία υγειονομικής περίθαλψης. Η Crosstex, η οποία ιδρύθηκε το 1953 και εδρεύει στο Hauppauge της Νέας Υόρκης, είναι ένας αναγνωρισμένος ηγέτης για το χαρτοφυλάκιό της με λύσεις επεξεργασίας γραμμής παροχής νερού και συμμόρφωσης, βιολογικής παρακολούθησης, διασφάλισης αποστείρωσης καθώς επίσης και προϊόντων πρόληψης, καταστολής με υποξείδιο του αζώτου και μέσων ατομικής προστασίας (ΜΑΠ).

Για περισσότερες πληροφορίες, επισκεφτείτε τη διεύθυνση www.crosstex.com.

Σχετικά με την Omnia S.p.A.

Η Omnia είναι ο κορυφαίος παραγωγός και διανομέας προσαρμοσμένων χειρουργικών κιτ, ραμμάτων και συστημάτων γραμμής έκπλυσης, με ιδιαίτερη έμφαση στη διαρρύθμιση του οδοντιατρείου και την πρόληψη της διασταυρούμενης επιμόλυνσης. Η Omnia έχει μακρά ιστορία ανάπτυξης, κατασκευής και πώλησης καινοτόμων χειρουργικών προϊόντων τόσο αποστειρωμένων όσο και μίας χρήσης. Τα προϊόντα αυτά έχουν σχεδιαστεί ειδικά για να ανταποκριθούν στις υψηλές απαιτήσεις του οδοντιατρείου.

Για περισσότερες πληροφορίες, επισκεφθείτε τον ιστότοπο της Omnia στη διεύθυνση www.omniaspa.eu.

ΝΕΟ

Pocket Άτλας **Νόσων Στόματος**

Απαραίτητο εξάρτημα **"τσέπης"**...
...της ιατρικής μας μπλούζας!

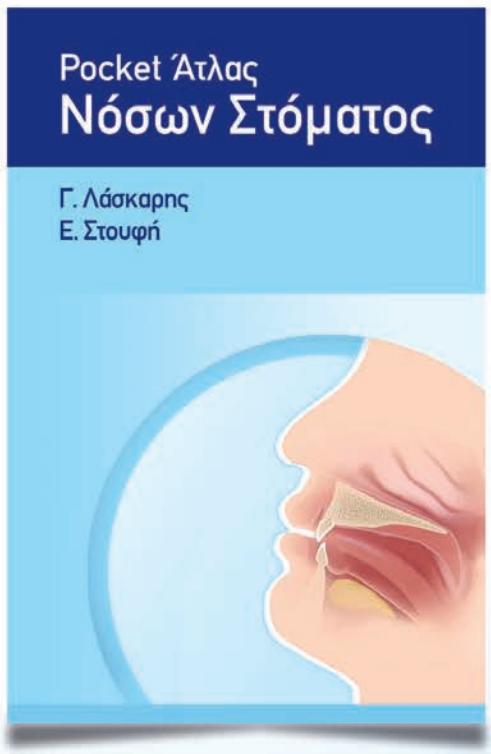

Γιώργος Χ. Λάσκαρης
Στοματολόγος. Ιατρός-Οδοντίατρος.
Αν. Καθηγητής Στοματολογίας Ιατρικής Σχολής Παν. Αθηνών
Επισκέπτης Καθηγητής Παν. Λονδίνου
Ιδρυτής και Δ/ντης Στοματολογικού Τμήματος Νοσ. «Α. Συγγρός» (1971-2008)

Ελεάνα Δ. Στουφή
Στοματολόγος- Οδοντίατρος
Επισκέπτρια Λέκτωρ Παν. Harvard, USA.
Στοματολόγος Ευρωκλινικής Αθηνών

Ζήσε ένα υπέροχο ιατρικό «ταξίδι» με ένα έγκυρο και στοχευμένο κείμενο σε συνδυασμό με εξαίρετη αντιπροσωπευτική έγχρωμη εικόνα, που σε οδηγεί με ασφάλεια στη διάγνωση και θεραπεία της νόσου και σε καταξιώνει στον ασθενή σου!

- Το βιβλίο Pocket Άτλας Νόσων Στόματος προσφέρει στον αναγνώστη πληροφορίες για τη διάγνωση και θεραπεία των νόσων του στόματος, τοπικών και συστηματικών, με στοχευμένο, συνοπτικό και πρακτικό τρόπο.
- Η ταξινόμηση των νόσων έχει γίνει με 3 κριτήρια: τη μορφολογία των βλαβών, το χρώμα και την τοπογραφία. Η ομαδοποίηση αυτή διευκολύνει τον ιατρό στη διάγνωση κάθε νόσου.
- Αποτελείται από 13 κεφάλαια που αναπτύσσονται σε 472 σελίδες και 436 αντιπροσωπευτικές έγχρωμες εικόνες, υψηλής ανάλυσης και ευκρίνειας, σε αντιστοιχία με το κείμενο.
- Το κείμενο κάθε κεφαλαίου περιλαμβάνει στοχευμένες πληροφορίες που αφορούν τον ορισμό, την αιτιολογία, την κλινική εικόνα, τη διαφορική διάγνωση, τις εργαστηριακές εξετάσεις και τις θεραπευτικές κατευθύνσεις.
- Στο τέλος υπάρχει Παράρτημα όπου παρατίθενται σε μορφή πινάκων τα τοπικά φάρμακα που μπορούν να χρησιμοποιηθούν για συμπτωματική θεραπεία.
- Το βιβλίο είναι το καταστάλαγμα της πολύχρονης αφοσίωσης και σύνθεσης των εμπειριών 50 χρόνων στη Στοματολογία, σε Πανεπιστημιακές και Νοσοκομειακές κλινικές, καθώς και στον ιδιωτικό τομέα.

472 σελίδες
ΤΙΜΗ €45
436 έγχρωμες εικόνες

Βιβλίο χρήσιμο στον φοιτητή της Οδοντιατρικής και Ιατρικής, στον γενικό και στον ειδικευμένο Οδοντίατρο, τον Δερματολόγο, τον Ωτορινολαρυγγολόγο, τον Παιδίατρο, τον Ιατρό εσωτερικής Παθολογίας, τον Γενικό και Αγροτικό Ιατρό.

Διαγνωστικός οδηγός για τον κλινικό Οδοντίατρο και Ιατρό για να ανταποκριθεί με επιτυχία στις προκλήσεις κατά την άσκηση του επαγγέλματός του.

Για πρώτη φορά στην Ελληνική βιβλιογραφία τα Νοσήματα Στόματος παρουσιάζονται σε μορφή **βιβλίου "τσέπης"**!

ΔΙΑΘΕΣΗ: **ΟΔΟΝΤΙΑΤΡΙΚΟ ΒΗΜΑ**
Σκουφά 64, 106 80 Αθήνα, Τηλ. **210 3814 939**, www. odvima.gr, e-mail: odvima@otenet.gr

Κάντε κλικ στην ηλεκτρονική μας διεύθυνση
www.odvima.gr

IDS 2019: Υψηλή αισθητική και ψηφιακή εξέλιξη καθοδηγούν την ανάπτυξη της Ivoclar Vivadent

Εδώ και πολλές δεκαετίες, η Ivoclar Vivadent πιστή στη δέσμευσή της για καινοτόμες λύσεις που εγγυώνται το βέλτιστο αισθητικό αποτέλεσμα έχει κατορθώσει τα προϊόντά της να αποτελούν τον «χρυσό κανόνα» για πληθώρα ενδείξεων στην οδοντιατρική και οδοντοτεχνική αγορά. Φέτος, στο πλαίσιο της Διεθνούς Οδοντιατρικής Έκθεσης στην Κολωνία, IDS 2019, η Ivoclar Vivadent, παράλληλα με την ανακοίνωση της έναρξης μιας νέας εποχής για τη διοίκηση της εταιρείας, καθώς από την 1η Ιουλίου 2019 ο κ. **Diego Gabathuler** αναλαμβάνει καθήκοντα CEO, παρουσίασε τα νέα προϊόντά της σε διάφορους τομείς του χαρτοφυλακίου της, τα οποία αναμένεται να καθοδηγήσουν τις εξελίξεις στο χώρο της οδοντιατρικής τεχνολογίας.

«Πρώτος σταθμός» είναι το **IPS e.max ZirCAD Prime**, ένας δίσκος με υψηλή αντοχή και υψηλή αισθητική, κατάλληλος να αναπαράγει πιστά τα χαρακτηριστικά της φυσικής οδοντοφυΐας, με ευρύ φάσμα ενδείξεων, ένα υλικό που σύμφωνα με την Ivoclar Vivadent «επαναπροσδιορίζει τη ζιρκονία».

Παράλληλα, με το **3s PowerCure**, ένα ολοκληρωμένο σύστημα άμεσων αποκαταστάσεων, η Ivoclar Vivadent υπόσχεται άρτιο αισθητικά αποτέλεσμα των αποκαταστάσεων στην οπίσθια περιοχή σε μειωμένο χρόνο, προσφέροντας μια υψηλής ποιότητας και απόδοσης, εναλλακτική στην χρονοβόρα τεχνική της πολυ -διαστρωμάτωσης. Το 3s PowerCure είναι ένα ανοιχτό σύστημα προϊόντων. Ο συγκολλητικός παράγοντας

Adhese Universal, η έξυπνη, υψηλής απόδοσης συσκευή φωτοπολυμερισμού Bluephase PowerCure, καθώς και οι ρητίνες Tetric PowerFill και Tetric PowerFlow αποτελούν μέρη αυτού του συστήματος, το οποίο χάρη στο εκτεταμένο πάχος στρώματος έως 4 mm μειώνει σημαντικά τον αριθμό των απαιτούμενων βημάτων επεξεργασίας.

Το **PrograPrint** αποτελεί τη νέα προσθήκη στο χαρτοφυλάκιο Ivoclar Digital, ένα νέο σύστημα τρισδιάστατης εκτύπωσης που θα αλλάξει τη ροή εργασίας στα οδοντεχνικά εργαστήρια. Ο υψηλής ακρίβειας 3D εκτυπωτής PrograPrint PR5 αποτελεί την καρδιά αυτού του νέου συστήματος.

Η αυτόματη αναγνώριση των υλικών και η διαισθητική λειτουργία διασφαλίζουν την αξιόπιστη διαδικασία εκτύπωσης των οδοντιατρικών αντικειμένων. Η ειδική τεχνολογία HLP (Homogeneous Light Processing) εγγυάται την ομοιόμορφη κατανομή του φωτός και το τελικό αποτέλεσμα χαρακτηρίζεται από έναν υψηλό βαθμό ακρίβειας.

Ο κύκλος εργασιών της Ivoclar Vivadent

Οι συνολικές πωλήσεις ανήλθαν σε 810 εκατομμύρια ελβετικά φράγκα και έτσι υπερέβησαν τον περσινό ρυθμό κατά 1,3 εκατομμύρια ελβετικά φράγκα. Αν και συνολικά η ανάπτυξη του 2018 ήταν ασθενέστερη σε σύγκριση με τα προηγούμενα χρόνια, αυτό όπως εξήγησε ο Διευθύνων Σύμβουλος της Ivoclar Vivadent, κ. **Robert Ganley**, οφειλόταν σε διάφορους παράγοντες: *«Οι πωλήσεις προς οδοντιάτρους ήταν εξαιρετικές, ωστόσο η ταχεία εκβιομηχάνιση των εργαστηρίων δημιούργησε ένα απαιτητικό περιβάλλον».* Επιπλέον, η προγραμματισμένη ανάπτυξη από το brand του Ivoclar Digital δεν επιτεύχθηκε λόγω καθυστερήσεων: *«Η ανάπτυξη των κοπτικών μηχανών μας διήρκησε περισσότερο από ό, τι περιμέναμε. Μπορεί η καθυστέρηση αυτή να επηρέασε τις πωλήσεις μας, όμως έγινε για να εξασφαλίσουμε την ποιότητα του κοπτικού συστήματός μας»*, πρόσθεσε χαρακτηριστικά ο ίδιος.

Αναλυτικότερα, όσον αφορά στις επιμέρους αγορές, η Ευρώπη και οι αναπτυσσόμενες χώρες παρουσίασαν ανοδική τάση.

Οι αναπτυσσόμενες αγορές (BRIC και Μεξικό) παρουσίασαν διψήφια ανάπτυξη το 2018, σε σύγκριση με το προηγούμενο έτος. Επίσης ιδιαίτερα υψηλή ήταν η ανάπτυξη στη Ρωσία, όπου σημειώθηκε ρυθμός ανάπτυξης 22%. Στην Ευρώπη, η Ivoclar Vivadent κατόρθωσε επίσης να αυξήσει τις πωλήσεις κατά περίπου 2%. Η αύξηση αυτή, ωστόσο, αντισταθμίστηκε από την πτώση που σημειώθηκε σε άλλες αγορές, όπως η Βόρεια Αμερική.

Το PrograMill PM7, το προϊόν ναυαρχίδα της σειράς κοπτικών της Ivoclar Vivadent για οδοντιατρικά εργαστήρια, ξεκίνησε με επιτυχία. Η σημαντική ανάπτυξη που παρατηρείται στους τομείς του υλικού και του λογισμικού δείχνει σαφώς ότι οι ψηφιακές διαδικασίες αποκτούν μεγαλύτερη σημασία στην οδοντιατρική βιομηχανία. *«Στόχος μας είναι να υποστηρίξουμε τα οδοντιατρικά εργαστήρια να μετασχηματίσουν τις διαδικασίες για να επιτύχουμε μια αποτελεσματική ψηφιακή αισθητική»*, ανέφερε χαρακτηριστικά ο κ. Ganley.

Οι πωλήσεις προς οδοντιάτρους γνώρισαν αύξηση 5% (σε εγχώρια νομίσματα), η οποία καθοδηγήθηκε από τις άμεσες αποκαταστάσεις (+4%) και τα υλικά συγκόλλησης (+8%).

Παράλληλα, ιδιαίτερη έμφαση δίνεται στις καινοτόμες λύσεις για τη φροντίδα της στοματικής υγιεινής και την αισθητική οδοντιατρική, ενώ η εταιρεία επικεντρώνεται και στο κομμάτι της πρόληψης: *«Η πρόληψη είναι προτεραιότητα για την Ivoclar Vivadent»*, σημείωσε ο κ. Ganley παρουσιάζοντας τις δράσεις της εταιρείας σε αυτόν τον τομέα.

müller-omicron DENTAL

Alphasil Perfect Light
M0470010 Alphasil Perfect Light 150ml
11,70€

Alphasil Perfect Putty Soft
M0470025 Alphasil Perfect Putty Soft 900ml
20,30€

Τιμή σετ 35,10€

Alphasil Activator Paste
M0470256D Σωληνάριο πάστα καταλύτη 60ml
10,20€

Betasil VARIO Putty
M088002 Betasil VARIO Putty, 300ml βάση και 300ml καταλύτης
36,90€

Τιμή σετ 56,30€

Betasil VARIO Light
M082500 Betasil VARIO Light, 2X50ml φύσιγγες και 12 mixing tips κίτρινα
29,40€

granit PERFECT D45
Παχύρευστη βινυλοπολυσιλοξάνη για καταγραφή δήξης. Εξαιρετικής σκληρότητας ShoreD45, θιξοτροπική, με υψηλή σταθερότητα, χρώματος τιρκουάζ, και άρωμα μέντας. Χρόνος εργασίας 30sec, χρόνος παραμονής στο στόμα 30sec.
27,70€
M082505 granit PERFECT D45, 2x50ml φύσιγγες και 12 mixing tips

Στις τιμές δεν συμπεριλαμβάνεται Φ.Π.Α.

19ο ΠΕΡΙΦΕΡΕΙΑΚΟ ΣΥΝΕΔΡΙΟ ΠΕΛΟΠΟΝΝΗΣΟΥ ΚΑΙ ΔΥΤΙΚΗΣ ΕΛΛΑΔΟΣ
ΠΑΜΠΕΛΟΠΟΝΝΗΣΙΑΚΟ Οδοντιατρικό Συνέδριο
28-30 ΙΟΥΝΙΟΥ 2019
ΛΟΥΤΡΑΚΙ
CLUB HOTEL CASINO LOUTRAKI CONFERENCE RESORT

HARVARD

Harvard Ionoglas FILL LC
Φωτοπολυμεριζόμενη ρητινωδώς τροποποιημένη υαλοϊονομερής κονία μόνιμης συγκόλλησης. Ιδανική για αποκαταστάσεις 1ης, 2ης και 5ης ομάδας, ακτινοσκιερή, με υψηλή απελευθέρωση φθορίου.
HA7052115 Σετ σκόνη 15gr και 8ml υγρό μαζί με αξεσουάρ

Μοναδικές προσφορές στο Συνέδριο

Harvard Bond SE Dual
Διπλού πολυμερισμού, αυτοαδροποιούμενος συγκολλητικός παράγοντας δύο στοιχείων. Ιδανικός για έμμεσες και άμεσες αποκαταστάσεις με εξαιρετική αντοχή δεσμού στην οδοντίνη και την αδαμαντίνη.
HA7083602 Σετ 2x5ml, 50 microappricators και παρελκόμενα
HA7083605 Σετ 2x5ml

Harvard Ionoglas FILL EXTRA
Υαλοϊονομερές εμφρακτικό υλικό, υψηλής αισθητικής, για μόνιμες αποκαταστάσεις 3ης και 5ης ομάδας. Ακτινοσκιερή, με υψηλή απελευθέρωση φθορίου, και εξαιρετική προσκόλληση σε οδοντίνη ή αδαμαντίνη. Εξαιρετικό αποτέλεσμα σε μόλις 6 λεπτά.
HA7052252 Κάψουλες σε αποχρώσεις A2, A3 και A3,5

Harvard ZirconCore
Διπλού πολυμερισμού νανο-υβριδική ρητίνη, ενισχυμένη με ζιρκόνιο, για ανασυστάσεις και συγκόλληση αξόνων. Θιξοτροπική, ακτινοσκιερή, με υψηλή αντίσταση και απελευθέρωση φθορίου, πολύ καλό αισθητικό αποτέλεσμα, και τέλεια ελαστικότητα όπως η οδοντίνη.
HA7083600 Σύριγγα αυτόματης ανάμιξης 5ml , 10 tips καφέ και 10 ακρορύγχια

Ι. Ν. ΦΥΡΙΠΠΗΣ Μ.ΕΠΕ
3ης Σεπτεμβρίου 35, Αθήνα 104 32, Τηλ.: 210 5225 043 - 210 5225 044, Fax: 210 5229 952, e-mail: info@firippis.com

Αναζήτησεις Λόγου και Τέχνης

Του **Γεράσιμου Δουβίτσα** Αναπληρωτή Καθηγητή Οδοντιατρικής Σχολής ΕΚΠΑ

Έλληνες Ποιητές 20ου αιώνα 5

Νικηφόρος Βρεττάκος
(1912 – 1991)

Ο Νικηφόρος Βρεττάκος γεννήθηκε, στο χωριό Κροκεές, της Λακωνίας. Ήταν ο δευτερότοκος υιός του Κωνσταντίνου Βρεττάκου και της Ευγενίας, το γένος Παντελάκη. Τα μαθητικά και εφηβικά του χρόνια τα πέρασε στη γενέτειρά του, Κροκεές, στη Πλουμίτσα και στο Γύθειο (το 1927 αποφοίτησε από το Ελληνικό Σχολείο του Γυθείου). Σε ηλικία, μόλις, δεκαέξι ετών, έδωσε στην Εμπορική Λέσχη Γυθείου, δύο διαλέξεις, με θέμα Χριστιανισμός - Μαρξισμός

Το 1929, κατευθύνθηκε προς την Αθήνα, με σκοπό να ξεκινήσει τις πανεπιστημιακές του σπουδές -μάταια λόγω οικονομικών δυσχερειών. Έτσι, λοιπόν, προσλήφθηκε ως υπάλληλος αρχικά σε εταιρεία υδραυλικών έργων αποξήρανσης και στη συνέχεια, μέχρι το 1932, έκανε διάφορες περιστασιακές κυρίως, χειρωνακτικές εργασίες. Στο ενδιάμεσο, εξέδωσε δύο ποιητικές συλλογές το *«Κάτω από σκιές και φώτα»* το 1929 και το *«Κατεβαίνοντας στη σιγή των αιώνων»*, το 1933, οι οποίες κέντρισαν το ενδιαφέρον του λογοτεχνικού κόσμου – και ιδιαίτερα το ενδιαφέρον του Κωστή Παλαμά. Βεβαίως, το επόμενο βιβλίο του *«Ο πόλεμος»* λογοκρίθηκε από το καθεστώς Μεταξά.

Το 1932 κατατάχθηκε στο στρατό στην Τρίπολη. Υπηρέτησε όμως για τέσσερις μήνες, καθώς ήταν προστάτης πολυμελούς οικογένειας. Ακολούθως, το 1934, στον Πειραιά, εργάστηκε ως γραφέας στις γενικές αποθήκες στρατού. Εκεί γνωρίστηκε με τη γυναίκα του. Κατόπιν, το 1935, δούλεψε στα Μεταξουργία Νέας Ιωνίας και ένα χρόνο αργότερα ως ιδιωτικός υπάλληλος και ως εργάτης υφαντουργείου. Το 1938, με παρέμβαση του φίλου του Θέμου Αμουργή, διορίστηκε στο Υπουργείο Εργασίας.

Μετά την κήρυξη του Ελληνοιταλικού Πολέμου, το 1940, αμέσως, στρατεύτηκε στην πρώτη γραμμή και κινδύνεψε να σκοτωθεί στο ύψωμα της Κλεισούρας. Όταν το σύνταγμα, στο οποίο υπηρετούσε, διαλύθηκε -με την κατάρρευση του Μετώπου (1941)- κατευθύνθηκε στην Αθήνα και ενστάχθηκε στην Εθνική Αντίσταση με τον ΕΑΜ. Οι ημερολογιακές σημειώσεις του, εκείνη την περίοδο, αποτέλεσαν τη βάση του βιβλίου του, το *«Αγρίμι»*. Γενικότερα, από το 1942 - 1944 ασχολήθηκε ενεργά με την Εθνική αντίσταση. Επίσης, γράφτηκε και στο Κ.Κ.Ε., αυτή την περίοδο, στην οποία μάλιστα, έχασε και τον πατέρα του, ο οποίος θάφτηκε στην Πλουμίτσα.

Το 1946 προσλήφθηκε ως γραφέας στον Οικονομικό Συνεταιρισμό Εκτελωνιστών του Πειραιά, αργότερα, τον ίδιο χρόνο υπέγραψε τη διαμαρτυρία των Ελλήνων λογοτεχνών *«Προς τη Δ' Αναθεωρητική Βουλή των Ελλήνων και τη Διεθνή Κοινή Γνώμη: Περί εκτάκτων μέτρων κατά των επιβουλευομένων την Δημοσίαν Τάξιν και την ακεραιότητα της χώρας»*.

Το 1948 γνωρίστηκε με τον ποιητή, Άγγελο Σικελιανό, με τον οποίον υπήρξαν φίλοι, μέχρι το τέλος της ζωής του. Το 1949, Ο Βρεττάκος, εξέδωσε το λυρικό δοκίμιο *«Δυο άνθρωποι μιλούν για την ειρήνη του κόσμου»* εξαιτίας της συγγραφής του αυτής, διαγράφτηκε από το Κ.Κ.Ε. και απομακρύνθηκε, γενικότερα, από το περιοδικό Ελεύθερα Γράμματα, όπου ήταν και διευθυντής. Εκείνη την περίοδο γνωρίστηκε με την Τατιάνα Γκρίτση - Milliex και το Roger Milliex, με τους οποίους συνδέθηκε φιλικά.

Το 1955 ο Βρεττάκος εκλέχτηκε στο Δήμο Πειραιά (1955-1959). Υπήρξε σημαντική η συμβολή του από τη θέση αυτή στην αναβάθμιση της πόλης κυρίως σε πολιτιστικό επίπεδο.

Το 1957 ταξίδεψε στη ΕΣΣΔ μαζί με τους Στρατή Μυριβήλη, Άγι Θέρο κ.α. στα πλαίσια της Παγκόσμιας Συνάντησης Δημοκρατικής Νεολαίας, που είχε προσκληθεί από σπουδαστές της Μόσχας. Εκεί γνωρίστηκε με τη γυναίκα του Μαξίμ Γκόρκι.

Το 1962 ο Βρεττάκος ήταν άνεργος μετά τη διάλυση του Συνεταιρισμού Εκτελωνιστών. Έτσι, το 1964 εργάστηκε ως ιματιοφύλακας στο Εθνικό Θέατρο μετά από παρέμβαση του Λουκή Ακρίτα. Ο Βρεττάκος, το 1958, μετά το ταξίδι του κυκλοφόρησε το βιβλίο του *«Ο ένας από τους δύο κόσμους»*. Το βιβλίο αυτό στάθηκε η αφορμή να κατηγορηθεί (μαζί με τους Γιάννη Ρίτσο και Μάρκο Αυγέρη) για παράβαση του Ν.509.

Μετά το πραξικόπημα τις 21 Απριλίου 1967, ο Βρεττάκος αυτοεξορίστηκε στην Ελβετία από όπου ταξίδεψε σε όλη την Ευρώπη. Κατά τη διάρκεια της παραμονής του στην Ευρώπη συμμετείχε σε ραδιοφωνικές εκπομπές και σε φεστιβάλ ποίησης. Επίσης, τιμήθηκε από ευρωπαϊκά πανεπιστήμια και επεξεργάστηκε το αυτοβιογραφικό κείμενο «Οδύνη», το οποίο εκδόθηκε στη Νέα Υόρκη, το 1969.

Επέστρεψε στην Ελλάδα το 1974 και εγκαταστάθηκε μόνιμα στην Αθήνα. Τιμήθηκε από την Ακαδημία Αθηνών, με το βραβείο Ουράνη και δωδεκα χρόνια αργότερα, ανακηρύχθηκε μέλος της (26 Φεβρουαρίου 1986). Επίσης αναγορεύτηκε επίτιμος διδάκτορας του Τμήματος Φιλολογίας του Εθνικού και Καποδιστριακού Πανεπιστημίου Αθηνών. Το 1991 επισκέφθηκε την Πλουμίτσα, με την οικογένειά του. Εκεί έμελε να αφήσει και την τελευταία του πνοή. Πέθανε από καρδιακή προσβολή στις 4 Αυγούστου 1991 και κηδεύτηκε στο Α΄ Νεκροταφείο Αθηνών, δημόσια δαπάνη.

Το συγγραφικό έργο του Νικηφόρου Βρεττάκου, δύναται να χωριστεί σε 4 μέρη. Την παρθενική του εμφάνιση, ο Νικηφόρος Βρεττάκος, στον χώρο της λογοτεχνίας, την έκανε το 1929, με τη δημοσίευση κάποιων πρωτόλειων ποιημάτων του από τα μαθητικά του χρόνια με τίτλο *Κάτω από σκιές και φώτα* (εκδόθηκαν το 1933).

Μέχρι και το 1940 εξέδωσε έξι συλλογές, τις οποίες συγκέντρωσε στον τόμο Γκριμάτσες του ανθρώπου. Πολλές ποιητικές συλλογές, ακολούθησαν, έως το 1951 (χρονιά θεωρούμενη ως δεύτερο ορόσημο στην καλλιτεχνική του πορεία), που εξέδωσε με τίτλο *Τα ποιήματα 1929-1951*, τον δεύτερο συγκεντρωτικό τόμο με ποιήματά του. Εκείνη την περίοδο παρατηρείται η στροφή του Βρεττάκου από τον νεανικό λυρισμό, στην έντονη δραματική γραφή.

Ακολούθησε η τρίτη και ωριμότερη περίοδος της δημιουργίας του, στην οποία επιχείρησε μια εξισορρόπηση αυτών των δύο στοιχείων, του λυρικού στοιχείου και του δραματικού, στην υπηρεσία του ηθικού και κοινωνικού προβληματισμού του. Αυτή την περίοδο ασχολείται με έννοιες όπως φως, φύση, αγάπη και αγνότητα.

Η τέταρτη και τελευταία ποιητική περίοδος (1975-1990) μπορεί να χαρακτηριστεί από αισιοδοξία, η οποία έχει διάρκεια. Στα ποιήματά του μιλά για μια πιο ανθρώπινη ζωή, καθώς και για μια διαρκή εγρήγορση και επανάσταση.

Τέλος, προτάθηκε τέσσερις φορές για το βραβείο Νόμπελ λογοτεχνίας. Ο Βρεττάκος, τιμήθηκε, επίσης, από πολλούς δήμους σε όλη την Ελλάδα και ανακηρύχτηκε επίτιμος πρόεδρος της Εταιρείας Ελλήνων Λογοτεχνών μαζί με τους Γιάννη Ρίτσο και Γιώργο Βαλέτα το 1984, όπως επίσης επίτιμος Πρόεδρος της Εταιρείας Γραμμάτων και Τεχνών του Πειραιά.

Ποίηση

Κάτω από σκιές και φώτα, τυπ. Τέχνη, 1929
Κατεβαίνοντας στη σιγή των αιώνων, Μαυρίδης, 1933
Οι γκριμάτσες του ανθρώπου, τυπ. Ματαράγκα, 1935
Ο πόλεμος, τυπ. Ματαράγκα, 1935
Η επιστολή του κύκνου, Γκοβόστης, 1937
Το ταξίδι του Αρχάγγελλου (sic), Σχέδια – Καλλιτεχνική επιμέλεια Επαμ. Λιώκη. 1938
Μαργαρίτα - Εικόνες απ' το ηλιοβασίλεμα, Αντωνόπουλος, 1939
Το γυμνό παιδί, Νεοελληνική Λογοτεχνία, 1939
Το μεσουράνημα της φωτιάς, Ποιήματα 1938-1940. Αντωνόπουλος, 1940
Ηρωική συμφωνία…, έκδοση του περ. Φιλολογικά Χρονικά, 1944
33 Ημέρες, Ματαράγκας, 1945 (Α' Κρατικό Βραβείο Ποίησης)
Λόγος ενός ληστή στη διάσκεψη του Πότσδαμ, Ματαράγκας, 1945
Η παραμυθένια Πολιτεία, Ματαράγκας, 1947
Το βιβλίο της Μαργαρίτας, Ανδρομέδα, 1949
Ο Ταΰγετος και η σιωπή, Λογοτεχνική Γωνιά, 1949.
*Τα θολά ποτάμια,*1950
Πλούμιτσα, Κροκεές, 1950
Πλούμιτσα, Τα Πειραϊκά Χρονικά, 1952
Έξοδος με το άλογο (Ύμνος στη χαρά), Μ' ένα σχέδιο του Γιώργου Βακαλό, 1952
Στον Ρόμπερτ Οπενχάιμερ, Ημέρα, 1954
Ο χρόνος και το ποτάμι, 1952-1956. Δίφρος, 1957
Η μητέρα μου στην εκκλησία, Δίφρος, 1957
Βασιλική δρυς, Δίφρος, 1959
Το βάθος του κόσμου, Ματαράγκας, 1961
Αυτοβιογραφία, Φέξης, 1961
Ωδή στον ήλιο, Διογένης, 1974
Διαμαρτυρία, Ποιήματα· Με δύο σχέδια της Christine Lichthard, Διογένης, 1974
Το ποτάμι Μπυές και τα εφτά ελεγεία, Διογένης, 1975
Απογευματινό ηλιοτρόπιο, Ξυλογραφίες – εξώφυλλο Ζίζης Μακρή, Διογένης, 1976
Ο Προμηθέας ή Το παιχνίδι μιας μέρας, Διογένης, 1978
Εις μνήμην 1940-1944, Σύγχρονη Εποχή, 1981
Λειτουργία κάτω απ' την Ακρόπολη, Τα Τρία Φύλλα, 1981
Ο διακεκριμένος πλανήτης, Ποιήματα, Τρία Φύλλα, 1983
Ηλιακός λύχνος, Τα Τρία Φύλλα, 1984
Εκκρεμής δωρεά, Τα Τρία Φύλλα, 1986
Χωρωδία, Τα Τρία Φύλλα, 1988
Η φιλοσοφία των λουλουδιών, Ποιήματα· Μετάφραση David Connoly· Εικονογράφηση Γιώργη Βαρλάμου.Artigraf, 1988
Σικελικά ποιήματα, Αστρολάβος/Ευθύνη50, 1990
Διαμαρτυρία, Τα Τρία Φύλλα, 1991
Συνάντηση με τη θάλασσα, Τα Τρία Φύλλα, 1991
Selected Poems, translated by David Connolly, εκδ. «Αιώρα», 2015

Μίλτος Σαχτούρης
(1919 – 2005)



Ο Μίλτος Σαχτούρης ήταν Έλληνας ποιητής, ένας από τους σημαντικότερους μεταπολεμικούς ποιητές. τιμημένος με τρία κρατικά βραβεία.

Γεννήθηκε στην Αθήνα και ήταν γιος του δικαστικού και νομικού συμβούλου του κράτους, Δημητρίου Σαχτούρη και της Αγγελικής Παπαδήμα. Από το γένος του πατέρα του καταγόταν από την Υδραϊκή οικογένεια των Σαχτούρηδων και ήταν εγγονός του αξιωματικού του πολεμικού ναυτικού Μιλτιάδη Σαχτούρη και δισέγγονος του ναυμάχου του '21 Γιώργη Σαχτούρη.

Όταν ήταν πέντε ετών η οικογένειά του εγκαταστάθηκε μόνιμα στην Αθήνα. Με την επίμονη προτροπή του πατέρα του, το 1937 άρχισε σπουδές νομικής στο Πανεπιστήμιο Αθηνών. Στο σχολείο ήταν συμμαθητής με τον Επαμεινώνδα Γονατά. Το 1938 δημοσίευσε με το ψευδώνυμο Μίλτος Χρυσάνθης ένα διήγημα στο περιοδικό Εβδομάδα. Το 1939 πέθανε ο πατέρας του. Μερικά χρόνια αργότερα (1944), αν και βρισκόταν στο τέταρτο έτος της Νομικής, έκαψε τα βιβλία που διάβαζε, αποφασισμένος να επιδοθεί αποκλειστικά στην ποίηση. Την βιβλιοθήκη του πατέρα του, με τα νομικού περιεχομένου βιβλία, την πούλησε. Κατά τη διάρκεια της Κατοχής έπασχε από φυματίωση με αποτέλεσμα για μεγάλο χρονι-

Ένας μικρότερος κόσμος

Ἀναζητῶ μίαν ἀκτὴ νὰ μπορέσω νὰ φράξω
μὲ δέντρα ἢ καλάμια ἕνα μέρος
τοῦ ὁρίζοντα. Συμμαζεύοντας τὸ ἄπειρο, νἄχω
τὴν αἴσθηση: ἢ πὼς δὲν ὑπάρχουνε μηχανὲς
ἢ πὼς ὑπάρχουνε πολὺ λίγες· ἢ πὼς δὲν ὑπάρχουν στρατιῶτες
ἢ πὼς ὑπάρχουνε πολὺ λίγοι· ἢ πὼς δὲν ὑπάρχουνε ὅπλα
ἢ πὼς ὑπάρχουνε πολὺ λίγα, στραμμένα κι αὐτὰ πρὸς τὴν ἔξοδο
τῶν δασῶν μὲ τοὺς λύκους· ἢ πὼς δὲν ὑπάρχουνε ἔμποροι
ἢ πὼς ὑπάρχουνε πολὺ λίγοι σε ἀπόκεντρα
σημεῖα τῆς γῆς ὅπου ἀκόμη δὲν ἔγιναν ἁμαξωτοὶ δρόμοι.
Τὸ ἐλπίζει ὁ Θεὸς
πὼς τουλάχιστο μὲς στοὺς λυγμοὺς τῶν ποιητῶν
δὲν θὰ πάψει νὰ ὑπάρχει ποτὲς ὁ παράδεισος.

κό διάστημα να παραμείνει καθηλωμένος στο κρεβάτι. Την εποχή του Εμφυλίου υπηρέτησε στον στρατό.

Πρωτοέγραψε ποίηση την άνοιξη του 1941. Το 1943 γνωρίστηκε με τον Οδυσσέα Ελύτη και τον Νίκο Εγγονόπουλο, με τον οποίο συνδέθηκε με στενή φιλία. Ως ποιητής στον χώρο των γραμμάτων εμφανίστηκε, ύστερα από παρότρυνση του Ελύτη, το 1944 στο περιοδικό Τα Νέα Γράμματα. Τον επόμενο χρόνο κυκλοφόρησε η πρώτη του ποιητική συλλογή *«Η Λησμονημένη»*. Για την συλλογή αυτή ο Σαχτούρης ανέφερε πολλά χρόνια αργότερα: «*το βιβλίο είναι αφιερωμένο σε αυτή τη γυναίκα, η οποία επανέρχεται και σε άλλα ποιήματά μου αργότερα μέχρι τα Εκτοπλάσματα»*. Το 1948 εξέδωσε τις *«Παραλογαίς»*. Ακολούθησαν πολλές, ακόμη συλλογές με αποκορύφωμα την συλλογή *«Με το πρόσωπο στον τοίχο»* (1952), που εκείνη την εποχή πούλησε πέντε αντίτυπα, αν και ήταν το καλύτερο έργο του.

Πήρε κακές κριτικές για τα πρώτα του ποιήματα από τους εκπροσώπους της γενιάς του '30 και ιδιαίτερα από τους Άλκη Θρύλο, Παλαιολόγο, Αιμίλιο Χουρμούζιο, Πέτρο Χάρη κ.α., οι οποίοι αντιμετώπισαν το έργο του με χλεύη.

Στις αρχές τις δεκαετίας του 1960 οι κριτικοί άρχισαν να δίνουν μεγαλύτερη προσοχή στα ποιήματα του Σαχτούρη. Πρώτα ο Αλέξανδρος Αργυρίου και στη συνέχεια η Νόρα Αναγνωστάκη, σύζυγος του Μανόλη Αναγνωστάκη, με το άρθρο της *«Ο Μίλτος Σαχτούρης και οι δύσκολοι καιροί»* στο περιοδικό Κριτική. Με το έργο του αργότερα ασχολήθηκαν οι Δ. Μαρωνίτης, Γ. Δάλλας, Χρήστος Μπράβος, Θάνος Κωνσταντινίδης, Φραγκίσκη Αμπατζοπούλου, Τατιάνα Μιλλιέξ κ.ά.

Στην διάρκεια της λογοτεχνικής του πορείας τιμήθηκε με τρία κρατικά βραβεία: Το 1956 με το Α΄ Βραβείο Νέοι Ευρωπαίοι Ποιητές από την ιταλική ραδιοφωνία και τηλεόραση για την συλλογή του *«Όταν σας μιλώ»*, το 1962 με το Β΄ Κρατικό Βραβείο Ποίησης για τη συλλογή του *«Τα Στίγματα»* και το 1987 με το Α΄ Κρατικό Βραβείο Ποίησης για το έργο του *«Εκτοπλάσματα»*.

Ο Σαχτούρης αν και επηρεάστηκε από τον υπερρεαλισμό (ενσωμάτωσε ευρηματικά πολλά στοιχεία από τον ευρωπαϊκό και τον ελληνικό υπερρεαλισμό) δεν αφομοιώθηκε απ' αυτόν. Θα μπορούσαμε να ισχυριστούμε ότι ξέφυγε από αυτόν αποκτώντας μια καθαρά προσωπική φωνή. Μπορεί όμως με ευκολία να χαρακτηριστεί ποιητής του παραλόγου και του συμβολισμού. Η γλώσσα των ποιημάτων του είναι ελλειπτική, λιτή, τραγική, σκυθρωπή και σοβαρή. Επίσης η ποίησή του ως προς τη δομή είναι ενιαία, δηλαδή εμπειρίες οι οποίες συνεχώς αναπαράγονται με μια κυκλική φορά, ενώ διακρίνει κανείς μια έντονη εικονοποιία. Ανήκει στην πρώτη μεταπολεμική γενιά, είναι ένας πρωτοποριακός ποιητής, με αντοχή στο χρόνο.

Τα ποιήματά του είναι εμπνευσμένα από την περίοδο της κατοχής και της μεταπολεμικής εποχής και έχουν μεταφραστεί σε πολλές γλώσσες. Ποιήματα του διδάσκονται σε σχολεία και πανεπιστήμια της Ελλάδας και του εξωτερικού. Έτεινε προς τον Αριστερό χώρο, χωρίς όμως να είναι απόλυτα αριστερός, όπως είχε δηλώσει ο ίδιος σε συνέντευξή του.

Δεν παντρεύτηκε, διατηρούσε όμως δεσμό από το 1960 μέχρι τον θανατό του με την σύντροφό του και ζωγράφο Γιάννα Περσάκη που συχνά έκανε την εικαστική επιμέλεια στα ποιήματά του. Της είχε αφιερώσει πολλές συλλογές όπως *«Το Σκεύος»* (1971) καθώς και συγκεκριμένα ποιήματα όπως *«Τα Ρολόγια που Αναποδογυρίσαν Ανάποδα»* (1998).

Τα τελευταία χρόνια της ζωής του τα πέρασε σε ένα μικρό διαμέρισμα της οδού Μηθύμνης στην Κυψέλη γράφοντας ελάχιστα. Ο Σαχτούρης για να επιβιώσει είχε αναγκαστεί να πουλήσει το οικογενειακό του κτήμα στην Αργολίδα, έκτασης 230 στρεμμάτων, το οποίο είχε δοθεί στην οικογένεια Σαχτούρη από τον Καποδίστρια, καθώς και το πατρικό του στην Κυψέλη, στην οδό Καλύμνου.

Απεβίωσε στις 29 Μαρτίου 2005 στην Αθήνα και τάφηκε στο Α΄ Νεκροταφείο Αθηνών δημοσία δαπάνη αφήνοντας πίσω την σύντροφο του Γιάννα Περσάκη, την κόρη της και τις εγγονές της. Για τον θάνατό του ο τότε πρωθυπουργός Κωνσταντίνος Καραμανλής δήλωσε: *«Ο Μίλτος Σαχτούρης υπήρξε ένας από τους τελευταίους εκπροσώπους της μεγάλης γενιάς της νέας ελληνικής ποίησης. Η τολμηρή, ασυμβίβαστη γραφή του, η διαρκής αναζήτηση της ελευθερίας στην τέχνη και τη ζωή, συνόδευσαν μια ολόκληρη εποχή περιπετειών και αγώνων. Ανέδειξαν το έργο του πέρα και πάνω από τους περιορισμούς του χρόνου. Στους οικείους του εκφράζω τα θερμά μου συλλυπητήρια»*, ο αρχηγός της αξιωματικής αντιπολίτευσης Γεώργιος Παπανδρέου: *«ο Μίλτος Σαχτούρης υπήρξε από τις μεγαλύτερες ποιητικές μορφές της σύγχρονης Ελλάδας. Υπηρέτησε τα ελληνικά γράμματα με πίστη, με σεμνότητα και ήθος. Η οικουμενικότητα των μηνυμάτων του πάντα ζωντανή και έντονη, μένει σε μας διαχρονική κληρονομιά. Στους οικείους του εκφράζω τα θερμά μου συλλυπητήρια»* ενώ ο πρόεδρος της Ελληνικής Δημοκρατίας, Κάρολος Παπούλιας, εξέφρασε τα συλλυπητήρια του για τον θάνατο του Μίλτου Σαχτούρη, *«του ποιητή που άνοιξε τους δικούς του υψηλούς ορίζοντες, με τη διεθνή του αναγνώριση, στην ελληνική ποίηση»*.

Ποιήματα

«Η Μουσική των νησιών μου», 1941 (αποκηρυγμένη συλλογή δημοσιευμένη με το ψευδώνυμο Μίλτος Χρυσάνθης)
«Η Λησμονημένη», 1945
«Παραλογαίς», 1948
«Μέ τό πρόσωπο στον τοίχο», 1952
«Όταν σας μιλώ», 1956
«Τα φάσματα ή Ή χαρά στον άλλο δρόμο», 1958
«Ο περίπατος», 1960
«Τα στίγματα», 1962
«Σφραγίδα ή Η όγδοη Σελήνη», 1964
«Το Σκεύος», 1971)
«Ποιήματα» 1945-1971, 1977
«Χρωμοτραύματα», 1980
«Εκτοπλάσματα», 1986
«Καταβύθιση», 1990
«Έκτοτε»,1996
«Ανάποδα γυρίσαν τα ρολόγια», 1998
«Ποιήματα (1980-1998)», 2002
«Ποιήματα (1945-1998)», 2014

Ἡ δύσκολη Κυριακή

Ἀπ᾽ τὸ πρωὶ κοιτάζω πρὸς τ᾽ ἀπάνω ἕνα πουλὶ καλύτερο
ἀπ᾽ τὸ πρωὶ χαίρομαι ἕνα φίδι τυλιγμένο στὸ λαιμό μου

Σπασμένα φλυτζάνια στὰ χαλιὰ
πορφυρὰ λουλούδια τὰ μάγουλα τῆς μάντισσας
ὅταν ἀνασηκώνει τῆς μοίρας τὸ φουστάνι
κάτι θὰ φυτρώσει ἀπ᾽ αὐτὴ τὴ χαρά
ἕνα νέο δέντρο χωρὶς ἀνθοὺς
ἢ ἕνα ἁγνὸ νέο βλέφαρο
ἢ ἕνας λατρεμένος λόγος
ποῦ νὰ μὴ φίλησε στὸ στόμα τὴ λησμονιά

Ἔξω ἀλαλάζουν οἱ καμπάνες
ἔξω μὲ περιμένουν ἀφάνταστοι φίλοι
σηκώσανε ψηλὰ στριφογυρίζουνε μιὰ χαραυγὴ
τί κούραση τί κούραση
κίτρινο φόρεμα -κεντημένος ἕνας ἀετός-
πράσινος παπαγάλος -κλείνω τὰ μάτια- κράζει
πάντα πάντα πάντα
ἡ ὀρχήστρα παίζει κίβδηλους σκοποὺς
τί μάτια παθιασμένα τί γυναῖκες
τί ἔρωτες τί φωνὲς τί ἔρωτες
φίλε ἀγάπη αἷμα φίλε
φίλε δῶσ᾽ μου τὸ χέρι σου τί κρύο

Ἤτανε παγωνιὰ
δὲν ξέρω πιὰ τὴν ὥρα ποὺ πέθαναν ὅλοι
κι ἔμεινα μ᾽ ἕναν ἀκρωτηριασμένο φίλο
καὶ μ᾽ ἕνα ματωμένο κλαδάκι συντροφιὰ

Ρωτήστε τον τεχνικό: Το κομπρεσέρ και τα προβλήματά του

από τον **Δημήτρη Κατσιγιάννη**
Μηχανικό Βιοϊατρικής, Διευθυντή της Unimedica

Το κομπρεσέρ αποτελεί ένα από τα βασικά εξαρτήματα του οδοντιατρείου, καθώς τροφοδοτεί με συμπιεσμένο αέρα το unit.
Ένα σύγχρονο κομπρεσέρ θα πρέπει να έχει παροχή τουλάχιστον 120lt/min, να είναι oil free και έφ΄ όσον είναι τοποθετημένο σε περιβάλλον με έντονη υγρασία να διαθέτει ξηραντήρα.

Συντήρηση

Η καθημερινή εξαέρωση αποτελεί βασική προϋπόθεση για να μην αντιμετωπίζουμε διάφορα προβλήματα κατά την διάρκεια της εργασίας μας, αλλά και για την μακροζωΐα του κομπρεσέρ. Αν δεν κάνουμε εξαέρωση, τότε θα συγκεντρώνεται νερό στον κάδο του με αποτέλεσμα αφενός να έχουμε υγρασία στα κοπτικά και στην αεροσύριγγα, αλλά και να σκουριάσει εσωτερικά ο κάδος του. Η υγρασία φυσικά δυσχεραίνει την εργασία μας, ενώ σκουριές από τον κάδο μπορεί να μπλοκάρουν την βαλβίδα αντεπιστροφής με συνέπεια την απώλεια αέρα και τη συνεχή λειτουργία του.

Γιατί το κομπρεσέρ μου δεν δουλεύει;

Όταν το κομπρεσέρ δεν δουλεύει το πρώτο πράγμα που πρέπει να κάνουμε είναι να ελέγξουμε την παροχή ρεύματος. Μπορεί για κάποιο λόγο να έχει βγει η πρίζα ή να έχει πέσει η ασφάλεια.
Μια άλλη αιτία είναι ότι μπορεί να έχει πέσει η θερμική ασφάλεια που έχει το κομπρεσέρ. Αυτό μπορεί να έχει γίνει είτε λόγω προβλημάτων στο δίκτυο (π.χ. απότομες μεταβολές της τάσης) είτε γιατί το κομπρεσέρ μας δουλεύει συνεχώς, λόγω απώλειας αέρα από την βαλβίδα αντεπιστροφής. Μπορούμε εύκολα να λύσουμε αυτό το πρόβλημα πατώντας ένα κουμπάκι που υπάρχει συνήθως πάνω στην κεφαλή του κομπρεσέρ. Όπως βλέπετε και στη φωτογραφία ***(Εικ. 1)*** είναι μικρό και «καλά κρυμμένο» και ίσως χρειαστεί να το ψάξετε λίγο.
Φυσικά αν υπάρχει απώλεια αέρα τότε το πρόβλημα θα επανεμφανιστεί μετά από λίγο. Σε αυτή την περίπτωση θα πρέπει να ελέγξουμε αν υπάρχει κάποιο σκουπιδάκι (π.χ. κομμάτι σκουριάς από τον κάδο) στην βαλβίδα αντεπιστροφής. Για τον σκοπό αυτό την ανοίγουμε και την καθαρίζουμε (βλέπε ***Εικ. 2***). Λίγη προσοχή χρειάζεται ώστε να ξαναβάλουμε σωστά το ελατήριο και τη φλάτζα στη θέση τους. ***Προσοχή: πριν οποιαδήποτε εργασία, βγάζουμε το κομπρεσέρ από την πρίζα και κάνουμε εξαέρωση.***



1



2

Αν παρ΄ όλα αυτά το κομπρεσέρ εξακολουθεί να μην δουλεύει τότε υπάρχει περίπτωση να έχει καεί ο πυκνωτής εκκίνησης, οπότε θα πρέπει να αντικατασταθεί από εξειδικευμένο τεχνικό.
*Για περισσότερες διευκρινίσεις μπορείτε να επικοινωνήσετε μαζί μας στο **210 7777936** ή να μας στείλετε τις απορίες σας στο **unimedica.hellas@gmail.com***

Κάντε κλικ
στην ηλεκτρονική μας
διεύθυνση
www.odvima.gr

Σ.Ε.Ε.Ο.
Ε.Ο.Ο.

Το συνέδριο μοριοδοτείται από την Ε.Ο.Ο.

19ο

ΠΕΡΙΦΕΡΕΙΑΚΟ ΣΥΝΕΔΡΙΟ
ΠΕΛΟΠΟΝΝΗΣΟΥ
ΚΑΙ ΔΥΤΙΚΗΣ ΕΛΛΑΔΟΣ

ΔΟΓΜΑΤΑ ΚΑΙ ΑΝΑΘΕΩΡΗΣΕΙΣ ΣΤΗΝ ΟΔΟΝΤΙΑΤΡΙΚΗ

ΠΑΜΠΕΛΟΠΟΝΝΗΣΙΑΚΟ Οδοντιατρικό Συνέδριο

28-30 ΙΟΥΝΙΟΥ 2019

ΛΟΥΤΡΑΚΙ
CLUB HOTEL LOUTRAKI
CONFERENCE RESORT

Ο.Σ.Κ. ΟΔΟΝΤΙΑΤΡΙΚΟΣ ΣΥΛΛΟΓΟΣ ΚΟΡΙΝΘΙΑΣ

ΔΙΟΡΓΑΝΩΤΗΣ:
ΟΔΟΝΤΙΑΤΡΙΚΟΣ ΣΥΛΛΟΓΟΣ ΚΟΡΙΝΘΙΑΣ

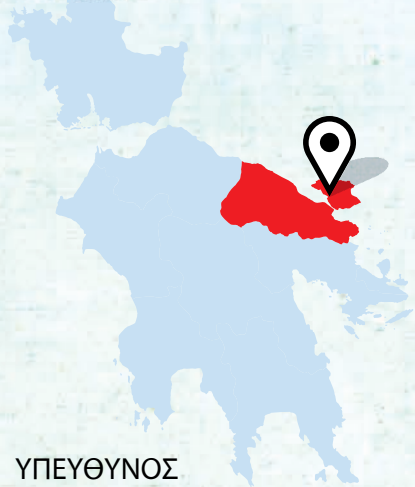

ΠΡΟΕΔΡΟΣ
ΟΡΓΑΝΩΤΙΚΗΣ ΕΠΙΤΡΟΠΗΣ
Κατσούλας Επαμεινώνδας
Πρόεδρος Οδοντιατρικού Συλλόγου Κορινθίας

ΥΠΕΥΘΥΝΟΣ
ΕΠΙΣΤΗΜΟΝΙΚΟΥ ΠΡΟΓΡΑΜΜΑΤΟΣ
Καρκαζής Ηρακλής
Καθηγητής ΕΚΠΑ

Οργάνωση συνεδρίου
ΟΔΟΝΤΙΑΤΡΙΚΟ ΒΗΜΑ
Σκουφά 64 • 10680 Αθήνα • Τ. 210 3814939
email: odvima@otenet.gr • www.odvima.gr
ΟΒ ΕΚΔΟΣΕΙΣ

Όταν **η απλότητα** συναντά **την αισθητική**

ΜΑΘΕΤΕ ΠΕΡΙΣΣΟΤΕΡΑ:
WWW.IVOCLARVIVADENT.COM/EE2018

Το χαρτοφυλάκιο συντονισμένων προϊόντων για άμεσες επανορθωτικές διαδικασίες σας διευκολύνει να επιτύχετε αποκαταστάσεις εξαιρετικής ποιότητας με υψηλή απόδοση.

Αποτελεσματική Αισθητική

Απομόνωση · Συγκόλληση · Αποκατάσταση · Πολυμερισμός

www.ivoclarvivadent.gr

Εξουσιοδοτημένοι διανομείς

Ελλάδας

Oral Vision
- Μάγερ 13 / 104 38 Αθήνα / τηλ: 210 77 55 900 /
- Τσιμισκή 34 / 546 23 Θεσσαλονίκη / τηλ: 2310 253 800 / www.oralvision.gr

SADENT
- 1 χλμ Λεωφ. Μαρκοπούλου / 190 02 Παιανία / τηλ: 211 10 22 900 /
- Τετραπόλεως 4 / 115 27 Γουδή / τηλ: 210 77 77 608 /
- Ν. Τέλογλου 7 / 546 36 Θεσσαλονίκη / τηλ: 2310 968 799 / www.sadent.com

Κύπρου

Dentalcon
- Λ. Αναστασιάδη 1 / 2012 Λευκωσία / τηλ: 22 466 000 / www.dentalcon.com.cy

ivoclar vivadent®
passion vision innovation