ISSN: 2585-2868

Οδοντιατρικο Βημα

ΔΙΜΗΝΙΑΙΑ ΕΚΔΟΣΗ | Σκουφά 64 106 80 Αθήνα | Τηλ. 210 3814 939 | Fax 210 3803 327 | e-mail: odvima@otenet.gr | www.odvima.gr | ΣΕΠΤΕΜΒΡΙΟΣ - ΟΚΤΩΒΡΙΟΣ 2018 | ΤΕΥΧΟΣ 124

Αντιμετώπιση παραμελημένου τραύματος σε παιδί

Η Ελληνική Ενδοδοντική Εταιρεία (ΕΕΕ) σε συνεργασία με το «ΟΒ» εγκαινιάζει μια νέα, μόνιμη στήλη όπου σε κάθε τεύχος μέλη της ΕΕΕ θα παρουσιάζουν περιστατικά που συναντά καθημερινά ο οδοντίατρος στο ιατρείο του. Στόχος αυτής της νέας στήλης είναι να αποτελέσει ένα βήμα επικοινωνίας της ΕΕΕ με τους οδοντιάτρους για συζήτηση και ανταλλαγή απόψεων. Στο σημερινό, πρώτο, άρθρο της στήλης της ΕΕΕ η οδοντίατρος κ. **Καλλιρρόη Χαΐνη** και η Καθηγήτρια, κ. **Μαρία Γεωργοπούλου** παρουσιάζουν την αντιμετώπιση περιστατικού που αφορά σε παραμελημένο τραύμα σε παιδί. *Σελ. 10-11*

Η τεχνική του διπλού κρημνού στην κατευθυνόμενη οστική ανάπλαση

Στη σημερινή στήλη της ΕΠΕ, ο Περιοδοντολόγος-Εμφυτευματολόγος, κ. **Νικόλαος Ρούσσος** περιγράφει τα πλεονεκτήματα της τεχνικής του διπλού κρημνού, η οποία παρόλο που χρήζει περαιτέρω τεκμηρίωσης με τυχαιοποιημένες κλινικές μελέτες, συνιστά ήδη μία εναλλακτική της κλασικής περιοστικής τομής. *Σελ. 12*

Νοσοκομειακή Οδοντιατρική

Η Νοσοκομειακή Οδοντιατρική (ΝΟ) στην Ελλάδα άρχισε να αναπτύσσεται από το 1986, οπότε άρχισαν να εισέρχονται οδοντίατροι στο νεοϊδρυθέν Εθνικό Σύστημα Υγείας. Οι νοσοκομειακοί οδοντίατροι κλήθηκαν να παρέχουν ιδίως δευτεροβάθμια περίθαλψη σε άτομα με συστηματικά νοσήματα, νοητική υστέρηση ή φυσική αναπηρία χωρίς, όμως, να έχουν λάβει την ανάλογη εκπαίδευση στο αντικείμενο αυτό. Από της ιδρύσεώς της και διαρκώς μέχρι σήμερα η ΕΕΝΟ έχει μία έντονη παρουσία στα δρώμενα του κλάδου, διαδραματίζοντας καταλυτικό ρόλο στην αντιμετώπιση των προβλημάτων που οι νοσοκομειακοί οδοντίατροι αντιμετωπίζουν κατά την άσκηση του έργου τους και συμβάλλοντας με κάθε τρόπο στην ανάπτυξη και προαγωγή της Νοσοκομειακής Οδοντιατρικής. Παράλληλα, η ΕΕΝΟ συμβάλλει καθοριστικά στην εκπαίδευση των οδοντιάτρων που επιθυμούν να προσφέρουν τις υπηρεσίες τους σε αυτή την ευαίσθητη κατηγορία ασθενών. Με αφορμή το 6ο Πανελλήνιο Συνέδριο της ΕΕΝΟ, το «ΟΒ» είχε τη χαρά και την τιμή να φιλοξενεί την Πρόεδρο της Εταιρείας, κ. **Φλώρα Ζερβού-Βάλβη,** σε μια συζήτηση που αναδεικνύει το έργο της νοσοκομειακής οδοντιατρικής, αλλά και τις προκλήσεις με τις οποίες έρχεται καθημερινά αντιμέτωπος ο νοσοκομειακός οδοντίατρος. *Σελ. 4-8*

Ψηφιακή Χειρουργική Καθοδήγηση

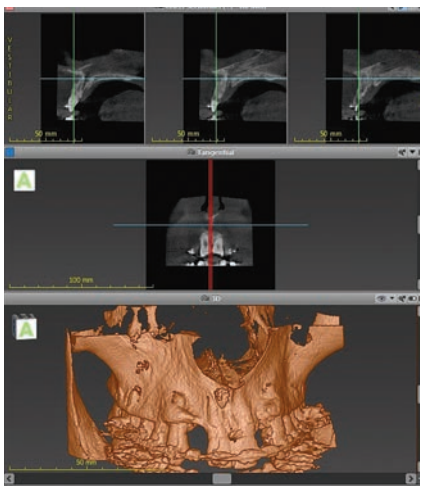

Η χειρουργική τοποθέτηση των εμφυτευμάτων με ακρίβεια στη σωστή θέση και με την επιθυμητή κλίση είναι καθοριστικής σημασίας για μια προσθετικά καθοδηγούμενη εμφυτευματική αποκατάσταση της μερικής ή ολικής νωδότητας. Οι σύγχρονες εξελίξεις των τεχνικών και της τεχνολογίας έχουν δώσει νέες δυνατότητες στην ψηφιακή υποβοήθηση της διαμόρφωσης του σχεδίου θεραπείας, της προεγχειρητικής σχεδίασης των θέσεων εμφύτευσης και της επακόλουθης κατασκευής των προσθετικών αποκαταστάσεων. Η καθοδήγηση της χειρουργικής διαδικασίας γίνεται με τη βοήθεια χειρουργικού οδηγού που κατασκευάζεται με εκτύπωση ως τελικό προϊόν μιας ψηφιακής διαδικασίας ανάλυσης κλινικών, ακτινογραφικών και εργαστηριακών παραμέτρων.

Στο σημερινό άρθρο που φιλοξενείται στη στήλη της ΙΤΙ, ο Χειρουργός Οδοντίατρος, κ. **Παναγιώτης Ντόβας** και ο Επίκουρος Καθηγητής Προσθετολογίας ΕΚΠΑ, κ. **Νικήτας Συκαράς** αναλύουν μέσα από φωτογραφικά στιγμιότυπα όλα τα στάδια της διαδικασίας. *Σελ. 14-15*

1ο Συμπόσιο Συλλόγου Ελλήνων Ενδοδοντολόγων

Με αφορμή τη διοργάνωση του 1ου Συμποσίου του Συλλόγου Ελλήνων Ενδοδοντολόγων, που θα λάβει χώρα στη Θεσσαλονίκη από τις 2 έως και τις 3 Φεβρουαρίου 2019, το «ΟΒ» μίλησε με τον Πρόεδρο του Συλλόγου Ελλήνων Ενδοδοντολόγων, τον Καθηγητή Ενδοδοντίας ΕΚΠΑ, κ. **Ευάγγελο Κοντακιώτη** για τους στόχους, αλλά και την κατεύθυνση των επιστημονικών δράσεων του Συλλόγου. *Σελ. 28*

Η ΑΝΕΞΑΡΤΗΤΟΠΟΙΗΣΗ ΤΩΝ ΟΔΟΝΤΙΑΤΡΙΚΩΝ ΤΜΗΜΑΤΩΝ - ΑΘΗΝΩΝ ΚΑΙ ΘΕΣΣΑΛΟΝΙΚΗΣ

Μια αποκαλυπτική επιστολή από την τελευταία προσπάθεια ανεξαρτητοποίησης

Η ανεξαρτητοποίηση των Οδοντιατρικών Σχολών Αθήνας και Θεσσαλονίκης ήταν το επιστέγασμα πολυετών προσπαθειών του οδοντιατρικού κόσμου που είχαν ως στόχο την αναβάθμιση και την καταξίωση της οδοντιατρικής επιστήμης. Στο παρόν τεύχος, ο Ομότιμος Καθηγητής της Οδοντιατρικής Σχολής Αθηνών και πρώην Πρύτανης του Πανεπιστημίου Αθηνών, κ. **Φώτης Μήτσης** μοιράζεται με τους αναγνώστες του «ΟΒ» μια επιστολή-ντοκουμέντο που μεταφέρει το κλίμα της τελευταίας προσπάθειας ανεξαρτητοποίησης των δυο Σχολών. *Σελ. 24-25*

ΛΟΙΜΩΞΕΙΣ ΣΤΟΜΑΤΟΣ ΑΠΟ ΕΡΠΗΤΟΪΟΥΣ
Μέρος ΙΙ: Λοιμώδης Μονοπυρήνωση - Κυτταρομεγαλοϊός - Σάρκωμα Kaposi
Του **Γιώργου Λάσκαρη**, Στοματολόγου. Ιατρού - Οδοντιάτρου, Αν. Καθηγητή Στοματολογίας Ιατρικής Σχολής Παν. Αθηνών ..... *Σελ. 16-17*

Αναγέννηση της περιστοματικής περιοχής με ενέσιμα αιμοπεταλιακά συμπληρώματα CLEOPATRA TECHNIQUE™
Της **Dr Κλεοπάτρα Νακοπούλου**... *Σελ. 18*

Πέμφιγα
Της **Μαρίνα Δούκα**, Οδοντιάτρου-Στοματολόγου..... *Σελ. 20-21*

Europerio 9: Με «όπλο» την ελίτ της Περιοδοντολογίας έσπασε κάθε ρεκόρ συμμετοχών
Του **Χρήστου Κωνσταντινίδη**, Οδοντιάτρου..... *Σελ. 30-31*

Ειδήσεις-Εκδηλώσεις-Συνέδρια
..... *Σελ. 29-37*

Ανταύγειες Λόγου και Τέχνης
Του **Γεράσιμου Δουβίτσα**, Αναπλ. Καθηγητή ΕΚΠΑ..... *Σελ. 38-39*

UNIMEDICA
• Οδοντιατρικός εξοπλισμός • Service
• OsteoCare® • «Κατ' οίκον» Οδοντιατρική
ΔΙΑΧΩΡΙΣΤΕΣ ΑΜΑΛΓΑΜΑΤΟΣ
1/1/2019: Η αγάπη για το περιβάλλον γίνεται... ΥΠΟΧΡΕΩΤΙΚΗ!

ΜΕΛΕΤΗ - ΕΓΚΑΤΑΣΤΑΣΗ - ΑΠΟΚΟΜΙΔΗ
ΧΟΡΗΓΗΣΗ ΠΙΣΤΟΠΟΙΗΤΙΚΩΝ
www. unimedica.gr
email: info@unimedica.gr
Αρκαδίας 61-63
Τηλ.: 210 7777 936

ΔΙΑΔΙΚΤΥΑΚΟΣ ΕΘΙΣΜΟΣ

Ηρακλής Καρκαζής
Αναπληρωτής Καθηγητής
Κινητής Προσθετικής ΕΚΠΑ

Το σημαίνον είναι η λέξη που λειτουργεί ως οπτικό και ακουστικό δηλωτικό μιας έννοιας.

Το σημαινόμενο είναι η έννοια που μεταδίδεται με όχημα το σημαίνον

Το εννοιολογικό βάθος του σημαινομένου επεκτείνεται πέραν του κατά σύμβαση κοινόχρηστου γνωστικού περιεχομένου της λέξης και προσδιορίζεται από το εξατομικευμένο βιωματικό περιεχόμενό της.

Το εξατομικευμένο νοηματικό περιεχόμενο σχετίζεται με την πείρα και τις γνώσεις που αποκτώνται ως προϊόντα κοινωνικής συναλλαγής στον πραγματικό κόσμο.

Στον πραγματικό κόσμο το υποκείμενο γεννιέται όταν το σημαίνον εμφανίζεται στον τόπο του Άλλου (μητέρα).

Συνεπώς ιδρυτικό γεγονός της συγκρότησης του υποκειμένου είναι η εγκατάσταση πρώτου βαθμού υπαρκτικής σχέσης/επιθυμίας με το μητρικό σημαίνον.

Η ακολουθούσα βιολογική και γνωστική ωρίμανση και η ανάπτυξη δεξιοτήτων πρόσδεσης στο πραγματικό κοινωνικό σύμπαν, διαμορφώνουν και εξελίσσουν το υποκείμενο.

Διαχρονικά η προσωπικότητα εν πολλοίς δομείται και απαρτιώνεται μέσω μιας σειράς ταυτίσεων με σημαντικούς άλλους (ενδο-ενστάλαξη νοητικών σχημάτων), προερχομένους από τον άμεσο αλλά και ευρύτερο κοινωνικό περίγυρο. Ασυνείδητη ωσμωτική μάθηση.

Ως εκ τούτου η ταυτότητα ως συγκροτημένη έκφραση του προσωπικού γίγνεσθαι συναρτάται με εθισμούς και νόρμες αποτυπωμένες στο βιωματικό φορτίο της ατομικής και γενεαλογικής ιστορίας.

Ότι είμαστε εν τινι μέτρω πηγάζει από το παρελθόν (πρόγονοι) και προβάλλεται στο μέλλον (απόγονοι).

Σήμερα, κυρίως οι νέοι, κοινωνικοποιούνται (ζωτική επιθυμία εκπλήρωσης σχέσης) μέσω του διαδικτύου χωρίς να αντιλαμβάνονται ότι πρόκειται για παραχάραξη του πραγματικού κόσμου.

Στο παιχνίδι της διαδικτυακής συναλλαγής οι μετέχοντες εκπροσωπούνται χωρίς συνέπειες από φαντασιακές επιθυμητές ηλεκτρονικές προσωπικότητες, παρακάμπτοντας τη φυσική διαπροσωπική αλληλεπίδραση. Οι μηχανισμοί αυτοαντίληψης διαστρεβλώνονται και ο εαυτός εξαϋλώνεται σε εικόνα.

Έτσι ο συνειδησιακός έλεγχος υποχωρεί μπροστά σε μια καλλιεργούμενη ψευδαίσθηση παντοδυναμίας, χωρίς τις ευθύνες, τους περιορισμούς και τις επιπτώσεις της επώνυμης κατά πρόσωπο και με τις πέντε αισθήσεις, επικοινωνίας.

Πρόκειται προφανώς για πλάνη, πολύ περισσότερο όταν η καθήλωση στην οθόνη ανατροφοδοτείται από τη σαγήνη μιας γρήγορης και ανέξοδης ηδονής.

Η φυσική εξέλιξη των πραγμάτων στο απαστράπτον φως του αληθινού κόσμου, υποκαθίσταται από μια διαδικτυακού τύπου «ωρίμανση» με απροσδιόριστες επί του παρόντος επιπτώσεις.

Ίσως η επερχόμενη «απόσυρση» της τελευταίας αναλογοψηφιακής γενιάς να σηματοδοτεί έναν καινούργιο θαυμαστό κόσμο….. ίσως όμως και όχι.

• Ferdinand de Saussure. Μαθήματα Γενικής Γλωσσολογίας. Παπαζήσης. 1979
• Γιανναράς Χρήστος. Οντολογία της σχέσης. Ίκαρος. 2004, 2008
• Πλάτων. Πολιτεία. Η αλληγορία του Σπηλαίου
• Τάσης Θεοφάνης. Η επιμέλεια του εαυτού στην εικονιστική κοινωνία. Αρμός 2017.

www.odvima.gr

Διαβάστε τα τελευταία τεύχη της εφημερίδας «Οδοντιατρικό Βήμα»

Αποκτήστε άμεση και έγκυρη πληροφόρηση για όλες τις επιστημονικές εκδηλώσεις και σεμινάρια

Μάθετε τα σημαντικότερα νέα του οδοντιατρικού κλάδου

Ενημερωθείτε για όλα τα βιβλία των εκδόσεών μας με δυνατότητα πλοήγησης στα περιεχόμενα και στις περιλήψεις τους και βρείτε πληροφορίες για όλα τα ξενόγλωσσα βιβλία των εκδόσεων «Quintessence»

Πραγματοποιήστε τις αγορές σας με πιστωτική κάρτα και άτοκες δόσεις απ' ευθείας από τον υπολογιστή σας

ΟΔΟΝΤΙΑΤΡΙΚΟ ΒΗΜΑ
Διμηνιαία Έκδοση
Κωδικός 016446

Ιδιοκτήτης: **ΟΔΟΝΤΙΑΤΡΙΚΟ ΒΗΜΑ Μ.Ε.Π.Ε.**
Ιδρυτής: **Γιάννης Καρκατζούλης**

Σκουφά 64 106 80 Αθήνα
Τηλ. 210 3814 939 Fax 210 3803 327
e-mail: odvima@otenet.gr
www.odvima.gr

Διευθυντής:
Όθωνας Γκότσης

Σύμβουλος Έκδοσης:
Κατερίνα Καρκατζούλη

Σύνταξη:
Ηλιάνα Γιαννούλη

Υπεύθυνος λογιστηρίου:
Γιώργος Κάντζος

Νομικός Σύμβουλος:
Λάμπρος Ανδρ. Τσοπράς

Υπεύθυνος Τυπογραφείου:
pressious arvanitidis A.E.B.E.
78ο χλμ. Εθνικής Οδού Αθηνών Λαμίας
Τηλ. 226 100 5100

ΕΝΩΣΗ ΔΗΜΟΣΙΟΓΡΑΦΩΝ ΙΔΙΟΚΤΗΤΩΝ ΠΕΡΙΟΔΙΚΟΥ ΤΥΠΟΥ
FIPP Federation International of Periodical Press
EMMA EUROPEAN MAGAZINE MEDIA ASSOCIATION

IPS e.max®

ΕΞΑΙΡΕΤΙΚΗ ΑΙΣΘΗΤΙΚΗ ΚΑΙ ΑΞΙΟΠΙΣΤΙΑ

IPS e.max® Press

Το γνήσιο και πρωτότυπο υαλοκεραμικό διπυριτικού λιθίου

- εντυπωσιακή αισθητική
- αποδοτική παραγωγή μονολιθικών αποκαταστάσεων
- κλινικά τεκμηριωμένο από το 2005, με ποσοστό επιβίωσης 96,2%[1]

[1] IPS e.max Scientific Report Vol. 03/2001 – 2017
Φωτογραφία: Ευγενική παραχώρηση Dr Lucio A. Quevedo Hernández / Ramón A. Sánchez Hernández, Μεξικό

www.ivoclarvivadent.gr

Εξουσιοδοτημένοι διανομείς

Ελλάδας

Oral Vision
- Μάγερ 13 / 104 38 Αθήνα / τηλ: 210 77 55 900 /
- Τσιμισκή 34 / 546 23 Θεσσαλονίκη / τηλ: 2310 253 800 / www.oralvision.gr

SADENT
- 1 χλμ Λεωφ. Μαρκοπούλου / 190 02 Παιανία / τηλ: 211 10 22 900 /
- Τετραπόλεως 4 / 115 27 Γουδή / τηλ: 210 77 77 608 /
- Ν. Τέλογλου 7 / 546 36 Θεσσαλονίκη / τηλ: 2310 968 799 / www.sadent.com

Κύπρου

Dentalcon
- Λ. Αναστασιάδη 1 / 2012 Λευκωσία / τηλ: 22 466 000 / www.dentalcon.com.cy

ivoclar vivadent®
passion vision innovation

Νοσοκομειακή Οδοντιατρική

6ο Πανελλήνιο Συνέδριο της Ελληνικής Εταιρείας Νοσοκομειακής Οδοντιατρικής

Φλώρα Ζερβού-Βάλβη
Δρ Οδοντ, MPhil Med,
Πρόεδρος Ελληνικής Εταιρείας Νοσοκομειακής Οδοντιατρικής,
Συντονίστρια Διευθύντρια Οδοντιατρικού Τμήματος και Ειδικής Μονάδας ΑμεΑ ΓΝ «Ασκληπιείον Βούλας».

Το 6ο Πανελλήνιο Συνέδριο της Ελληνικής Εταιρείας Νοσοκομειακής Οδοντιατρικής (ΕΕΝΟ) με κεντρικό θέμα **«Οδοντιατρική Ειδικής Φροντίδας. Σύγχρονες προσεγγίσεις και προσαρμογές»** θα λάβει χώρα από τις 30 Νοεμβρίου έως τις 2 Δεκεμβρίου 2018. Διεξάγεται με την υποστήριξη του ΟΠΑΝ.ΔΑ στο Αμφιθέατρο «Αντώνης Τρίτσης» του ΟΠΑΝ.ΔΑ (Ακαδημίας 50, τ. Πνευματικό Κέντρο του Δήμου Αθηναίων) υπό την αιγίδα του Υπουργείου Υγείας. Με ένα πλούσιο επιστημονικό πρόγραμμα που φέρει την «υπογραφή» διακεκριμένων ομιλητών, το συνέδριο έχει ως στόχο να δώσει απαντήσεις σε καίρια ερωτήματα που θέτει η φροντίδα του ασθενή με αναπηρία και μεγάλη επιβάρυνση της υγείας, τόσο στο Νοσοκομείο όσο και στο ιατρείο. Με αφορμή το συνέδριο της ΕΕΝΟ, το "ΟΒ" είχε τη χαρά και την τιμή να φιλοξενεί την Πρόεδρο της ΕΕΝΟ, κ. **Φλώρα Ζερβού-Βάλβη**, σε μια συζήτηση που αναδεικνύει το έργο της νοσοκομειακής οδοντιατρικής, αλλά και τις προκλήσεις με τις οποίες έρχεται καθημερινά αντιμέτωπος ο νοσοκομειακός οδοντίατρος. Παράλληλα, όπως επισημαίνει η ίδια, το αίτημα της ΕΕΝΟ για τη θεσμοθέτηση της ειδικότητας ΝΟ-ΟΕΦ πλέον βρίσκεται σε πολύ καλό δρόμο, ώστε να διασφαλίζεται ότι ο νοσοκομειακός οδοντίατρος έχει τη θεωρητική κατάρτιση και κλινική εμπειρία που απαιτείται για την αντιμετώπιση των ειδικών ασθενών.

Συνέντευξη στη **Ηλιάνα Γιαννούλη** δημοσιογράφο

Κυρία Βάλβη, θα ήθελα να ξεκινήσουμε τη συζήτησή μας, κάνοντας μια σύντομη αναδρομή στην ιστορία της Ελληνικής Εταιρείας Νοσοκομειακής Οδοντιατρικής. Πότε ιδρύθηκε η ΕΕΝΟ και ποιοι είναι οι βασικοί σκοποί που υπηρετεί;

Η Νοσοκομειακή Οδοντιατρική (ΝΟ) στην Ελλάδα άρχισε ουσιαστικά να αναπτύσσεται από το 1986, οπότε άρχισαν να εισέρχονται οδοντίατροι στο νεοϊδρυθέν Εθνικό Σύστημα Υγείας (ΕΣΥ). Οι νοσοκομειακοί οδοντίατροι κλήθηκαν να παρέχουν ιδίως δευτεροβάθμια περίθαλψη σε άτομα με συστηματικά νοσήματα, νοητική υστέρηση ή φυσική αναπηρία χωρίς, όμως, να έχουν λάβει την ανάλογη εκπαίδευση στο αντικείμενο αυτό. Έτσι, βρέθηκαν σε καθημερινή βάση αντιμέτωποι με πλήθος προβλημάτων που απορρέουν από τις απαιτήσεις της συγκεκριμένης άσκησης.

Σταθμό στις προσπάθειες της αντιμετώπισης των προβλημάτων αυτών αποτέλεσε η ίδρυση της Ελληνικής Εταιρείας Νοσοκομειακής Οδοντιατρικής (ΕΕΝΟ) το 1997, που είναι επιστημονική εταιρεία και αποτελεί σωματείο μη κερδοσκοπικού σκοπού.

Ο βασικός σκοπός που υπηρετεί η Εταιρεία απορρέει από το Καταστατικό της και είναι η συνένωση του οδοντιατρικού δυναμικού που προσέφερε ή προσφέρει τις υπηρεσίες του σε Νοσοκομεία της Ελλάδας ή του εξωτερικού με στόχους:

- Την συμβολή στην ανάπτυξη και προαγωγή της Νοσοκομειακής Οδοντιατρικής.
- Την συστηματική μελέτη, καταγραφή και προβολή τόσο των οδοντοστοματολογικών αναγκών του πληθυσμού όσο και των υπηρεσιών που προσφέρονται -ποιοτικά και ποσοτικά- σε νοσοκομειακό περιβάλλον αλλά και ευρύτερα σε όλο το Σύστημα Υγείας.
- Την ενεργό παρακολούθηση και προβολή των προβλημάτων που αναφύονται κατά την άσκηση της Οδοντιατρικής σε νοσοκομειακό περιβάλλον και την συμβολή στην επίλυσή τους.
- Την συμβολή στην εκπαίδευση των οδοντιάτρων σχετικά με το αντικείμενο της Νοσοκομειακής Οδοντιατρικής.
- Την ανάπτυξη δεσμών συνεργασίας και φιλίας μεταξύ των μελών της ίδιας εταιρείας καθώς και με τα μέλη άλλων οδοντιατρικών και ιατρικών επιστημονικών εταιρειών.

Από της ιδρύσεώς της και διαρκώς μέχρι σήμερα η ΕΕΝΟ έχει μία έντονη παρουσία στα δρώμενα του κλάδου μας υπηρετώντας με συνέπεια τους σκοπούς της, για την εκπλήρωση των οποίων χρησιμοποιεί διάφορα νόμιμα πρόσφορα μέσα όπως:

α) Την έκδοση επιστημονικού περιοδικού.
Το επιστημονικό περιοδικό της Εταιρείας είναι η *«Ελληνική Νοσοκομειακή Οδοντιατρική»*, το οποίο εκδίδεται ετήσια ανελλιπώς από το 2008 και είναι αναρτημένο στο διαδίκτυο με ελεύθερη πρόσβαση, οι δε Επιστημονικοί του Σύμβουλοι Έκδοσης είναι όλοι διαπρεπή μέλη της οδοντιατρικής πανεπιστημιακής κοινότητας.

β) Τη διοργάνωση ή συνδιοργάνωση με άλλες Επιστημονικές Εταιρείες, Οδοντιατρικούς Συλλόγους, Οδοντιατρικά Τμήματα Νοσοκομείων κ.ά. επιστημονικών εκδηλώσεων, όπως συνεδρίων, σεμιναρίων, ημερίδων, εκδηλώσεων για το κοινό κ.λ.π.

Ο αριθμός των επιστημονικών εκδηλώσεων που η Εταιρεία μας είτε έχει διοργανώσει είτε έχει συμμετάσχει στη διοργάνωσή τους είναι μεγάλος, όλες δε ήταν υψηλού επιπέδου κατά κοινή ομολογία. Τις εκδηλώσεις αυτές, στις οποίες μετείχαν καταξιωμένοι ομιλητές-εκπαιδευτές, πανεπιστημιακοί δάσκαλοι και διαπρεπείς συνάδελφοι οδοντίατροι, ιατροί και νοσηλευτές, λάμπρυναν με την παρουσία τους σημαντικές προσωπικότητες της ακαδημαϊκής, πολιτικής και κοινωνικής ζωής της χώρας και πλαισίωσαν πλήθη συναδέλφων.

γ) Τη συμμετοχή με εισηγήσεις και Στρογγυλά Τραπέζια στα Πανελλήνια Οδοντιατρικά Συνέδρια της Ελληνικής Οδοντιατρικής Ομοσπονδίας.

δ) Την συμμετοχή σε Επιτροπές, Ομάδες Εργασίας και εκπαιδευτικές ημερίδες για τους οδοντιάτρους του ΥΥ, ΥΠΕ, Οδοντιατρικών Συλλόγων κ.ά.

ε) Την παραχώρηση της αιγίδας της σε ημερίδες - σεμινάρια Νοσοκομειακής Οδοντιατρικής που διοργανώνονται από διάφορα Τμήματα Νοσοκομείων.

Σημειωτέον ότι με βάση αυτές τις δραστηριότητες, η ΕΕΝΟ πιστοποιήθηκε από την Επιτροπή Πιστοποίησης Συνεχιζόμενης Επαγγελματικής Επιμόρφωσης Οδοντιάτρων του Ινστιτούτου Επιστημονικών Θεμάτων της ΕΟΟ ως πάροχος επαγγελματικής επιμόρφωσης οδοντιάτρων για την πενταετία 2018-2023.

Μέσα από την πολυετή εμπειρία σας, θα ήθελα να μου πείτε ποιες είναι οι κυριότερες προκλήσεις που αντιμετωπίζει ο νοσοκομειακός οδοντίατρος. Με άλλα λόγια, με τι είδους περιστατικά έρχεστε αντιμέτωποι καθημερινά και τι ακριβώς απαιτεί η άσκηση της οδοντιατρικής σε νοσοκομειακό περιβάλλον;

Η **Νοσοκομειακή Οδοντιατρική** (NO - Hospital Dentistry) είναι **Οδοντιατρική Ειδικής Φροντίδας** (ΟΕΦ - Special Care Dentistry). Συγκεκριμένα, είναι ο κλάδος της Οδοντιατρικής, ο οποίος παρέχει πρόληψη και θεραπεία στις παθήσεις του στόματος σε άτομα ή κοινωνικές ομάδες που αδυνατούν να δεχθούν τη συνήθη οδοντιατρική περίθαλψη εξαιτίας κάποιας σωματικής, πνευματικής, ιατρικής, ψυχικής, νοητικής ή κοινωνικής δυσλειτουργίας ή αναπηρίας ή εξαιτίας συνδυασμού των προαναφερθέντων παραγόντων και που για την αντιμετώπισή τους χρειάζεται το νοσοκομειακό περιβάλλον με την εξειδικευμένη υποδομή και τη δυνατότητα συνεργασίας με διάφορες ιατρικές ειδικότητες. Οι ασθενείς αυτοί είθισται να αναφέρονται ως «ειδικοί ασθενείς» ή «ασθενείς με αναπηρία». Σημαντικό να αναφερθεί είναι ότι ένα μέρος των ειδικών ασθενών μπορεί να δεχθεί τη συνήθη οδοντιατρική θεραπεία, οι πιο βεβαρημένοι, όμως, χρειάζονται ειδική φροντίδα για την αντιμετώπιση των οδοντιατρικών τους προβλημάτων.

Η ΝΟ-ΟΕΦ στο ΕΣΥ παρέχεται από τα Νοσοκομεία της χώρας (Δευτεροβάθμια Οδοντιατρική Περίθαλψη). Η παροχή της βασίζεται στην Υπουργική Απόφαση Α3β/3984 /ΦΕΚ 239 6-4-1990. Σύμφωνα με αυτήν, αντικείμενο της Δευτεροβάθμιας / Νοσοκομειακής Οδοντιατρικής Περίθαλψης στο ΕΣΥ αποτελεί η παροχή οδοντιατρικής περίθαλψης στους ειδικούς ασθενείς.

Σε αυτούς περιλαμβάνονται τα άτομα με φυσική αναπηρία ή νοητική υστέρηση, τα αυτιστικά άτομα, οι ασθενείς με σοβαρά συστηματικά νοσήματα (π.χ. καρδιοπαθείς, νεφροπαθείς, αιματολογικοί, πολυμεταγγιζόμενοι, ασθενείς με αυτοάνοσα νοσήματα), οι ογκολογικοί ασθενείς και ιδιαίτερα εκείνοι υπό ακτινοθεραπεία και χημειοθεραπεία, οι μεταμοσχευμένοι, οι ψυχιατρικοί, οι ηλικιωμένοι, οι ασθενείς ή φορείς AIDS, οι μη συνεργαζόμενοι που χρειάζονται γενική αναισθησία και γενικά όσοι προκειμένου να αντιμετωπισθούν έχουν ανάγκη νοσοκομειακού περιβάλλοντος και αποτελούν τα περιστατικά με τα οποία ερχόμαστε αντιμέτωποι καθημερινά.

Ακριβή στοιχεία για το ποσοστό του πληθυσμού των ειδικών ασθενών δεν υπάρχουν. Σύμφωνα με τον Παγκόσμιο Οργανισμό Υγείας πιθανότατα το ποσοστό αυτό ανέρχεται στο 15,6-19,4% του πληθυσμού, με αυξητική τάση. Η τάση αυτή οφείλεται στην γήρανση του πληθυσμού καθώς και στην εξέλιξη της ιατρικής που έχει αυξήσει το προσδόκιμο επιβίωσης ατόμων με πολλαπλή παθολογία και διάφορες αναπηρίες καθώς και των ασθενών με καρκίνο κεφαλής και τραχήλου, οι οποίοι απαιτούν ειδική φροντίδα.

> Η μεγαλύτερη πρόκληση που αντιμετωπίζει ο νοσοκομειακός οδοντίατρος αφορά στην ορθή διαχείριση των ασθενών με βαριά αναπηρία ή/και ιατρικά προβλήματα που δεν μπορούν να αντιμετωπιστούν με τον συμβατικό τρόπο. Η αντιμετώπιση των οδοντιατρικών αναγκών αυτών των ασθενών απαιτεί ειδικές γνώσεις, δεξιότητες, στάσεις και συμπεριφορές ταυτόχρονα με την ύπαρξη της αναγκαίας υλικοτεχνικής υποδομής και του αναγκαίου αριθμού οδοντιατρικού και νοσηλευτικού προσωπικού.

PHILIPS

sonicare

Ηλεκτρικές οδοντόβουρτσες

№1 Μάρκα οδοντόβουρτσας sonic

Συνιστάται από Οδοντιάτρους

Ζήστε την εμπειρία της **Philips Sonicare**

Η κίνηση sonic δημιουργεί μια δυναμική καθαριστική δράση με μικροφυσαλίδες για εξαιρετικό καθαρισμό και αίσθηση φρεσκάδας

Οι ανταλλακτικές κεφαλές μας είναι κλινικά αποδεδειγμένο ότι είναι απαλές με τα δόντια και τα ούλα σας*

Αφαίρεση της πλάκας

Υγεία των ούλων

Λεύκανση

*σε σχέση με άλλες μάρκες με ηλεκτρικές οδοντόβουρτσες

Διάθεση:

synviva

Τζαβέλλα 42Β, 154 51, Νέο Ψυχικό, Αθήνα
Τηλ: +30 210 677 6732,
e-mail: info@synviva.com
e-shop: www.sonicareshop.gr

Παράλληλα με την αύξηση του αριθμού των ειδικών ασθενών αυξάνονται και οι προσδοκίες των ατόμων αυτών σε σχέση με τη στοματική τους υγεία. Έτσι, η μεγαλύτερη πρόκληση που αντιμετωπίζει ο νοσοκομειακός οδοντίατρος αφορά στην ορθή διαχείριση των ασθενών με βαριά αναπηρία ή/και ιατρικά προβλήματα που δεν μπορούν να αντιμετωπιστούν με τον συμβατικό τρόπο. Η αντιμετώπιση των οδοντιατρικών αναγκών αυτών των ασθενών απαιτεί ειδικές γνώσεις, δεξιότητες, στάσεις και συμπεριφορές ταυτόχρονα με την ύπαρξη της αναγκαίας υλικοτεχνικής υποδομής και του αναγκαίου αριθμού οδοντιατρικού και νοσηλευτικού προσωπικού.

Ποιο είναι το «στοίχημα» που έχει θέσει η ΕΕΝΟ για το μέλλον; Πιστεύετε ότι πλέον θα μπορούσε να ανοίξει ο διάλογος για την καθιέρωση μιας νέας οδοντιατρικής ειδικότητας, αυτής της νοσοκομειακής οδοντιατρικής; Είναι κάτι τέτοιο στα μελλοντικά σχέδιά σας;

Το άνοιγμα της συζήτησης για την εκπαίδευση των νοσοκομειακών οδοντιάτρων έχει αρχίσει οργανωμένα από της ιδρύσεως της ΕΕΝΟ, το 1997. Η συνειδητοποίηση της αναγκαιότητας της ειδικής εκπαίδευσης βασίζεται στην κοινή αντίληψη ότι εφόσον ως κοινωνία οφείλουμε στους πλέον ευπαθείς ανθρώπους με ειδικά προβλήματα υγείας να παρέχουμε ολοκληρωμένη περίθαλψη, πρέπει να φροντίσουμε ώστε να υπάρχουν και εκπαιδευμένοι προς τούτο οδοντίατροι.

Τώρα είμαστε στην πολύ ευχάριστη θέση να αναφέρουμε ότι μετά από πολυετείς αγώνες, το αίτημα της Εταιρείας μας για τη θεσμοθέτηση της ειδικότητας ΝΟ-ΟΕΦ φαίνεται να βρίσκεται σε καλό δρόμο. Συγκεκριμένα, έχει εξεταστεί από την Επιτροπή Εκπαίδευσης – Μετεκπαίδευσης του ΚΕΣΥ, έχει εγκριθεί από την Εκτελεστική Επιτροπή και την Ολομέλειά του και αναμένεται η σύνταξη της απόφασης προκειμένου να αποσταλεί στον κ. Υπουργό Υγείας για να υπογραφεί.

Αν θέλουμε να περιγράψουμε τη ΝΟ-ΟΕΦ, μπορούμε να πούμε ότι πρόκειται για μία συνθετική, πολύκλαδη και οριζόντια ειδικότητα που ενσωματώνει και αξιοποιεί γνώσεις και δεξιότητες πολλών πεδίων της Οδοντιατρικής και Ιατρικής Επιστήμης προκειμένου να αντιμετωπίζει με ασφάλεια τους ειδικούς ασθενείς. Οι εκπαιδευμένοι σε αυτήν οδοντίατροι μπορούν να παρέχουν τις υπηρεσίες τους σε επίπεδο **πρωτοβάθμιας, δευτεροβάθμιας και τριτοβάθμιας περίθαλψης και σε κατ' οίκον νοσηλεία των ασθενών.**

Ιδιαίτερα στο επίπεδο της **δευτεροβάθμιας περίθαλψης** παρέχεται ολοκληρωμένη οδοντιατρική φροντίδα στους ειδικούς ασθενείς που χρειάζονται νοσοκομειακή στήριξη, με την αξιοποίηση των υποδομών και των δυνατοτήτων του νοσοκομειακού περιβάλλοντος. Ιδιαίτερες δραστηριότητες της ΝΟ-ΟΕΦ στο Νοσοκομείο είναι η **αντιμετώπιση στο χειρουργείο** υπό τοπική αναισθησία, ενσυνείδητη καταστολή ή γενική αναισθησία και η **νοσηλεία** των οδοντιατρικών ασθενών. Οι ασθενείς αυτοί είναι είτε εσωτερικοί (νοσηλευόμενοι των Οδοντιατρικών Τμημάτων ή άλλων Κλινικών), είτε εξωτερικοί (παραπεμπόμενοι από άλλα Νοσοκομεία, από το ΠΕΔΥ, ιδιώτες οδοντιάτρους και ιατρούς, αυθόρμητα προσερχόμενοι κ.ά.).

Ο νοσοκομειακός οδοντίατρος είναι απαραίτητο να έχει τη θεωρητική κατάρτιση και κλινική εμπειρία που χρειάζεται για να καλύψει όλο το εύρος της άσκησης της ΝΟ-ΟΕΦ στο Νοσοκομείο, χρησιμοποιώντας τα μέσα που αυτό του παρέχει προς όφελος των ασθενών. Η καθιέρωση της ειδικότητας μπορεί να διασφαλίσει και τις δύο αυτές προϋποθέσεις.

Εξάλλου, σήμερα η ΟΕΦ-ΝΟ είναι αναγνωρισμένη ειδικότητα σε αρκετές χώρες (Μεγάλη Βρετανία και Β. Ιρλανδία, Πορτογαλία, Αυστραλία, Νέα Ζηλανδία, Βραζιλία, Πολιτείες του Καναδά). Πολλά κράτη επίσης παρέχουν μεταπτυχιακά προγράμματα ειδίκευσης, μεταξύ των οποίων και η πατρίδα μας. Σε πολλές χώρες επιπλέον διεξάγονται έντονες συζητήσεις για την πρόκληση της αντιμετώπισης των οδοντιατρικών αναγκών των ειδικών ασθενών και την ανάγκη εκπαίδευσης των οδοντιάτρων σε αυτό το αντικείμενο.

Το 6ο Πανελλήνιο Συνέδριο της ΕΕΝΟ θα λάβει χώρα από τις 30 Νοεμβρίου έως τις 2 Δεκεμβρίου 2018. Θα ήθελα να μου πείτε σε ποιους απευθύνεται το συνέδριό σας και ποια θα είναι η θεματολογία του.

Πράγματι, η ΕΕΝΟ διοργανώνει το 6ο Πανελλήνιο Συνέδριό της, με την υποστήριξη του Οργανισμού Πολιτισμού, Αθλητισμού και Νεολαίας του Δήμου Αθηναίων, από 30 Νοεμβρίου έως 02 Δεκεμβρίου του 2018 και έχει τεθεί

> Ο νοσοκομειακός οδοντίατρος είναι απαραίτητο να έχει τη θεωρητική κατάρτιση και κλινική εμπειρία που χρειάζεται για να καλύψει όλο το εύρος της άσκησης της ΝΟ-ΟΕΦ στο Νοσοκομείο, χρησιμοποιώντας τα μέσα που αυτό του παρέχει προς όφελος των ασθενών. Η καθιέρωση της ειδικότητας μπορεί να διασφαλίσει και τις δύο αυτές προϋποθέσεις.

PIEZON®

NO PAIN

ΟΙ ΑΣΘΕΝΕΙΣ ΤΟ ΛΑΤΡΕΥΟΥΝ

AIR-FLOW MASTER PIEZON®

AIR-FLOW® KILLS BIOFILM

PIEZON® NO PAIN

Για ολοκληρωμένη υπερουλική & υποουλική προστασία με τη συνδυασμένη χρήση AIR-FLOW® & υπερήχων NO PAIN

PIEZON® MASTER 700

PIEZON® NO PAIN

Προηγμένη θεραπεία υπερήχων με τεχνολογία PIEZON® NO PAIN

από ~~3190~~ € μόνο **1990** €*

(Έκδοση standard με μια χειρολαβή με φως)

Δρ. Κλεάνθης Μανωλάκης
Πιστοποιημένος εκπαιδευτής Swiss Dental Academy, Προσθετολόγος

«Η συστηματική απομάκρυνση της τρυγίας και της οδοντικής πλάκας που βασίζεται στο σύγχρονο πρωτόκολλο της κατευθυνόμενης αφαίρεσης του βιοϋμενίου (Guided Biofilm Therapy) αποτελεί μια ιδιαίτερα αποτελεσματική και ανώδυνη για τον ασθενή τεχνική»

Δρ. Γιάννης Φουρμούζης
Επικ. Καθ. Περιοδοντολογίας, Πανεπιστήμιο Αθηνών

«Ο αποδοτικότερος τρόπος απομάκρυνσης της οδοντικής πλάκας και τρυγίας από δόντια και εμφυτεύματα, χωρίς πόνο.»

Δοκιμάστε τώρα τις κορυφαίες συσκευές προληπτικής θεραπείας στο ιατρείο σας και γνωρίστε τα πλεονεκτήματα που σας προσφέρουν οι τεχνολογίες PIEZON® NO PAIN και AIR-FLOW® στην πράξη!

ΜΕ ΔΩΡΟ ΤΗΝ ΠΡΩΤΗ ΕΤΗΣΙΑ ΠΡΟΛΗΠΤΙΚΗ ΣΥΝΤΗΡΗΣΗ

Εκπαιδευτείτε με την αγορά της συσκευής **εντελώς δωρεάν** στη χρήση του πιο εξελιγμένου μοντέλου της EMS και **πιστοποιηθείτε** στην εφαρμογή των πιο σύγχρονων πρωτοκόλλων προληπτικής θεραπείας (Guided Biofilm Therapy) μαθαίνοντας τα μυστικά της πρόληψης από διακεκριμένους επιστήμονες.

**Στις τιμές δεν συμπεριλαμβάνεται ο ΦΠΑ*

Οδοντεμπορική
...The absolute DEPOT!
ΠΑΝΑΓΗ ΤΣΑΛΔΑΡΗ 211 - 176 76 ΚΑΛΛΙΘΕΑ
ΤΗΛ.: 210 95 72 770 - FAX: 210 95 77 577
odontemporiki@gmail.com - www.odontemporiki.gr

ΟΔΟΝΤΙΑΤΡΙΚΑ ΑΠΟΣΤΟΛΙΔΗ από το 1929
www.apostolides.gr
Για όσους έχουν υψηλές απαιτήσεις

ΑΘΗΝΑ:
ΦΕΙΔΙΠΠΙΔΟΥ 23, 115 27 ΓΟΥΔΗ
ΤΗΛ./ FAX: 210 698 48 82
info.athens@apostolides.gr

ΘΕΣΣΑΛΟΝΙΚΗ:
ΤΕΛΛΟΓΛΟΥ 11, 546 36
ΤΗΛ.: 2310 201 301, 2310 248 065
info@apostolides.gr

EMS

υπό την αιγίδα του Υπουργείου Υγείας. Αυτό θα διεξαχθεί σε περιοχή με πολύ καλή πρόσβαση για όλους, στο κέντρο της Αθήνας και συγκεκριμένα στο Αμφιθέατρο «Αντώνης Τρίτσης» του ΟΠΑΝ.ΔΑ, Ακαδημίας 50 (τ. Πνευματικό Κέντρο του Δήμου Αθηναίων).

Το Συνέδριο είναι αφιερωμένο στην Οδοντιατρική Ειδικής Φροντίδας και έχει ως κεντρικό θέμα «Οδοντιατρική Ειδικής Φροντίδας. Σύγχρονες προσεγγίσεις και προσαρμογές». Έτσι απευθύνεται σε όλους τους λειτουργούς υγείας που εμπλέκονται στην παροχή οδοντιατρικής φροντίδας σε άτομα με βεβαρημένο ιατρικό ιστορικό και αναπηρία, κυρίως οδοντιάτρους, νοσοκομειακούς και μη, αλλά και άλλους λειτουργούς που συνεργάζονται με τους οδοντιάτρους για τον σκοπό αυτό, όπως ιατρούς, νοσηλευτές, λογοθεραπευτές, φροντιστές κ.ά.

Το επιστημονικό πρόγραμμα περιλαμβάνει κατευθυνόμενο και ελεύθερο μέρος. Το κατευθυνόμενο μέρος (στρογγυλά τραπέζια και εισηγήσεις) θα αναπτυχθεί από διακεκριμένους ομιλητές με στόχο να απαντήσει σε καίρια ερωτήματα που θέτει η φροντίδα του ασθενή με αναπηρία και μεγάλη επιβάρυνση της υγείας, τόσο στο Νοσοκομείο όσο και στο ιατρείο, αφορά δηλ. και στην δευτεροβάθμια αλλά και στην πρωτοβάθμια φροντίδα. Το ελεύθερο πρόγραμμα (ελεύθερες ανακοινώσεις) φιλοδοξεί να αποτελέσει βήμα παρουσίασης του έργου και του προβληματισμού των συναδέλφων που ασχολούνται με τον ασθενή με σωματική, ψυχική ή πνευματική αναπηρία και με βεβαρημένο ιατρικό ιστορικό.

Μπορείτε να μας πείτε λίγα λόγια για τους ομιλητές του συνεδρίου;

Πρόκειται, όπως σας ανέφερα, για διακεκριμένους ομιλητές υψηλού επιστημονικού κύρους, πανεπιστημιακούς και μη. Προς ενημέρωση των αναγνωστών της έγκριτής σας εφημερίδας, σας παραδίδω το πρόγραμμα.

Ποιο είναι το μήνυμα που θα θέλατε να απευθύνετε στους αναγνώστες της εφημερίδας μας εν όψει του επερχόμενου συνεδρίου σας;

Η Οδοντιατρική Ειδικής Φροντίδας, υπό το πρίσμα μάλιστα σύγχρονων προσεγγίσεων και απαιτούμενων προσαρμογών, αποτελεί θέμα μείζονος επιστημονικού και κοινωνικού ενδιαφέροντος. Ο διαδραστικός τρόπος της διεξαγωγής του συνεδρίου θα επικαιροποιήσει και θα πλουτίσει τις γνώσεις όλων μας.

Σημειώνουμε επίσης ότι έχει τύχει μοριοδότησης με 15 μόρια επαγγελματικής επιμόρφωσης οδοντιάτρων από το Ινστιτούτο Επιστημονικών Θεμάτων της ΕΟΟ, για το δε κόστος συμμετοχής έχουν ληφθεί σοβαρά υπόψη οι δυσχερείς οικονομικές συνθήκες.

Παράλληλα, θα συνεισφέρει στην επεξεργασία προτάσεων για τους καλύτερους τρόπους παροχής της ιδιαίτερης αυτής Φροντίδας. Καθόλου δεν πρέπει να υποτιμούμε και τους δεσμούς φιλίας που αναπτύσσονται μέσα από την παρακολούθηση του Συνεδρίου και από τη συμμετοχή στις κοινωνικές εκδηλώσεις, οι οποίοι δρουν θετικά και στην άσκηση του λειτουργήματός μας.

Με πολλή χαρά, λοιπόν, σας περιμένουμε όλους πιστεύοντας ακράδαντα ότι οι προσδοκίες σας από το Συνέδριό μας δεν θα διαψευσθούν. Καλή αντάμωση στις 30 Νοεμβρίου!

ΣΥΝΟΠΤΙΚΟ ΠΡΟΓΡΑΜΜΑ
6ου ΠΑΝΕΛΛΗΝΙΟΥ ΣΥΝΕΔΡΙΟΥ ΝΟΣΟΚΟΜΕΙΑΚΗΣ ΟΔΟΝΤΙΑΤΡΙΚΗΣ

Παρασκευή 30 Νοεμβρίου 2018

1η Συνεδρία
Προεδρείο: **Ανδρεσάκης Δ., Ντόκος Ε.**
Ελεύθερες ανακοινώσεις

2η Συνεδρία
Στρογγυλό τραπέζι: ΟΣΤΕΟΝΕΚΡΩΣΗ ΤΩΝ ΓΝΑΘΩΝ ΣΕ ΦΑΡΜΑΚΑ: ΣΥΓΧΡΟΝΕΣ ΑΛΗΘΕΙΕΣ
Συντονίστρια: **Νικολάτου-Γαλίτη Ο.**
Εισηγητές:
Νικολάτου-Γαλίτη Ο.: Οδοντιατρική Ογκολογία – Dental Oncology: Η διεπιστημονική προσέγγιση στην πρόληψη, πρώιμη διάγνωση και θεραπευτική αντιμετώπιση της οστεονέκρωσης των γνάθων στον Ογκολογικό ασθενή.
Βάρδας Ε.: Οδοντική εξαγωγή και οστεονέκρωση των γνάθων σε φάρμακα.
Κουρή Μ.: Οστεονέκρωση των γνάθων σε non-antiresorptive targeted medications. Η συστηματική ανασκόπηση του MASCC Bone Study Group.
Παπαδοπούλου Ε.: Χαρακτηριστικά της οστεονέκρωσης των γνάθων (MRONJ) σε ογκολογικούς ασθενείς που λαμβάνουν παράγοντες στόχευσης των οστών η/και άλλους βιολογικούς.

3η Συνεδρία
Προεδρείο: **Νικητάκης Ν., Καλύβας Δ.**
Εισηγήσεις
- Ο ΡΟΛΟΣ ΤΟΥ ΟΔΟΝΤΙΑΤΡΟΥ ΣΤΗΝ ΠΡΟΛΗΨΗ ΚΑΙ ΕΓΚΑΙΡΗ ΔΙΑΓΝΩΣΗ ΤΩΝ ΠΡΟΚΑΡΚΙΝΙΚΩΝ ΒΛΑΒΩΝ ΚΑΙ ΤΟΥ ΚΑΡΚΙΝΟΥ ΤΟΥ ΣΤΟΜΑΤΟΣ. **Νικητάκης Ν.**
- Ο ΡΟΛΟΣ ΤΗΣ ΣΤΟΜΑΤΟΛΟΓΙΑΣ ΣΤΗΝ ΑΣΚΗΣΗ ΤΗΣ ΝΟΣΟΚΟΜΕΙΑΚΗΣ ΟΔΟΝΤΙΑΤΡΙΚΗΣ. **Ζερβού-Βάλβη Φ.**

4η Συνεδρία
Προεδρείο: **Δημητρίου Αικ., Κατσουράκης Μ.**
Ελεύθερες Ανακοινώσεις - Εισηγήσεις
- t-test: ΕΝΔΕΙΞΕΙΣ ΕΦΑΡΜΟΓΗΣ – ΣΥΝΗΘΗ ΣΦΑΛΜΑΤΑ. **Βάλβης Ε.**
- ΟΙ ΛΑΘΟΣ ΣΥΜΠΕΡΙΦΟΡΕΣ (ATTITUDES) ΕΙΝΑΙ Η ΠΡΑΓΜΑΤΙΚΗ ΑΝΑΠΗΡΙΑ. **Εμμανουήλ Δ.**

5η Συνεδρία
Προεδρείο: **Ασματζή Χ., Μαραγκού Π.**
Ελεύθερες Ανακοινώσεις - Εισηγήσεις
- ΑΝΑΖΗΤΗΣΗ ΤΡΟΠΩΝ ΓΙΑ ΤΗΝ ΟΔΟΝΤΟΘΕΡΑΠΕΙΑ ΕΝΗΛΙΚΩΝ ΑμεΑ. **Φανδρίδης Ι., Κατσικογιάννης Ν.**
- ΔΙΑΔΙΚΑΣΙΑ ΕΝΣΥΝΕΙΔΗΤΗΣ ΚΑΤΑΣΤΟΛΗΣ ΣΤΑ ΠΑΙΔΙΑ. **Αναστασόπουλος Γ.**

6η Συνεδρία
Προεδρείο: **Τσαντίδου Μ.**
Εισήγηση
- ΕΠΙΚΑΙΡΟΠΟΙΗΜΕΝΕΣ ΑΠΟΨΕΙΣ ΚΑΙ ΤΑΣΕΙΣ ΣΕ ΘΕΜΑΤΑ ΑΣΦΑΛΕΙΑΣ ΣΤΟ ΟΔΟΝΤΙΑΤΡΕΙΟ. **Τζούτζας Ι.**

7η Συνεδρία
Συντονίστρια: **Ζερβού-Βάλβη Φ.**
Στρογγυλό τραπέζι της ΕΕΝΟ
- Η ΕΙΔΙΚΟΤΗΤΑ ΤΗΣ ΝΟΣΟΚΟΜΕΙΑΚΗΣ ΟΔΟΝΤΙΑΤΡΙΚΗΣ - ΟΔΟΝΤΙΑΤΡΙΚΗΣ ΕΙΔΙΚΗΣ ΦΡΟΝΤΙΔΑΣ.

Εισηγητές:
Ζερβού-Βάλβη Φ.: Ορισμοί - Ιστορική Αναδρομή
Μπογοσιάν Ε.: Οι λόγοι που επιβάλλουν την θέσπιση της ειδικότητας
Μάκος Χ.: Σύγχρονες προσεγγίσεις και προσαρμογές στην οδοντιατρική περίθαλψη των ΑμεΑ ως αναπόσπαστο μέρος της ειδικότητας

8η Συνεδρία
Προεδρείο: **Αντωνιάδου Α., Ζουριδάκη Θ.**
Εισήγηση
- ΓΕΩΡΓΙΟΣ ΒΛΑΣΤΟΣ (1869-1951): ΕΝΑΣ ΠΡΩΤΟΠΟΡΟΣ ΤΗΣ ΝΟΣΟΚΟΜΕΙΑΚΗΣ ΟΔΟΝΤΙΑΤΡΙΚΗΣ ΚΑΙ ΤΗΣ ΕΙΔΙΚΗΣ ΦΡΟΝΤΙΔΑΣ. **Φραγκάκης Μ.**

Σάββατο 1 Δεκεμβρίου 2018

9η Συνεδρία
Προεδρείο: **Αντερριώτης Δ., Σελινίδου Α.**
Ελεύθερες Ανακοινώσεις

10η Συνεδρία
Προεδρείο: **Μεζίτης Μ., Ράλλης Γ.**
Εισηγήσεις
- ΕΠΕΙΓΟΥΣΑ ΑΝΤΙΜΕΤΩΠΙΣΗ ΑΠΟ ΤΟΝ ΟΔΟΝΤΙΑΤΡΟ ΤΩΝ ΠΕΡΙΣΤΑΤΙΚΩΝ ΣΤΟΜΑΤΙΚΗΣ ΚΑΙ ΓΝΑΘΟΠΡΟΣΩΠΙΚΗΣ ΧΕΙΡΟΥΡΓΙΚΗΣ. ΚΡΙΤΗΡΙΑ ΠΑΡΑΠΟΜΠΗΣ ΣΤΟΝ ΕΙΔΙΚΟ. **Αντωνιάδης Κ.**
- ΣΤΡΑΤΗΓΙΚΕΣ ΦΘΟΡΙΩΣΗΣ ΣΤΑ ΑμΕΑ ΚΑΙ ΣΤΟ ΒΕΒΑΡΗΜΕΝΟ ΠΛΗΘΥΣΜΟ: ΣΥΓΧΡΟΝΕΣ ΠΡΟΣΕΓΓΙΣΕΙΣ. **Τοπίτσογλου Β.**

11η Συνεδρία
Στρογγυλό τραπέζι: ΔΙΑΧΕΙΡΙΣΗ ΤΟΥ ΚΑΡΔΙΟΛΟΓΙΚΟΥ ΑΣΘΕΝΗ ΣΤΟ ΟΔΟΝΤΙΑΤΡΕΙΟ
Συντονιστής: **Ζουλούμης Λ.**
Εισηγητές:
Ζουμπουλάκης Μ.: Λοιμώδης ενδοκαρδίτιδα και χημειοπροφύλαξη
Μακρυγιάννης Ι.: Αρρυθμίες
Γκουντάκου Α.: Υπέρταση
Χαλκίδου Α.: Ισχαιμικά
Κυριακού Ν.: Ανεπάρκεια

12η Συνεδρία
Προεδρείο: **Λούφα Θ., Σπηλιώτοπουλος Α.**
Ελεύθερες Ανακοινώσεις - Εισηγήσεις
- ΑΠΟΤΕΛΕΣΜΑΤΙΚΗ ΗΓΕΣΙΑ ΓΙΑ ΕΠΙΤΥΧΗΜΕΝΑ ΟΔΟΝΤΙΑΤΡΕΙΑ. **Βλασιάδης Κ.**

13η Συνεδρία
Στρογγυλό τραπέζι: ΟΔΟΝΤΙΑΤΡΙΚΗ ΑΝΤΙΜΕΤΩΠΙΣΗ ΠΑΙΔΙΩΝ ΚΑΙ ΕΦΗΒΩΝ ΣΕ ΝΟΣΟΚΟΜΕΙΑΚΟ ΠΕΡΙΒΑΛΛΟΝ
Συντονιστής: **Λυγιδάκης Ν.**
Εισηγητές:
Λυγιδάκης Ν.: Κλινική αντιμετώπιση σοβαρού οδοντοφατνιακού τραύματος στα παιδιά και εφήβους
Αραποστάθης Κ.: Αντιμετώπιση ασθενών με χαμηλό βαθμό συνεργασίας με τον οδοντίατρο
Κουτσούκος Ι.: Αντιμετώπιση παιδιών και εφήβων με γενική αναισθησία

Κυριακή 2 Δεκεμβρίου 2018

14η Συνεδρία
Προεδρείο: **Αγρανιώτης Μ., Δημητριάδης Δ.**
Ελεύθερες Ανακοινώσεις

15η Συνεδρία
Προεδρείο: **Κωσταντινίδης Ρ., Σαμαράς Χ.**
Εισηγήσεις
- ΓΑΣΤΡΟΝΟΜΙΚΕΣ ΑΠΟΛΑΥΣΕΙΣ ΓΙΑ ΟΔΟΝΤΙΑΤΡΙΚΟΥΣ ΚΑΙ ΜΗ ΑΣΘΕΝΕΙΣ. Γκαρδιακός Γ.
- ΜΑΣΤΙΧΑ ΧΙΟΥ: ΕΝΑ ΦΥΣΙΚΟ ΠΡΟΙΟΝ ΜΕ ΕΥΕΡΓΕΤΙΚΕΣ ΙΔΙΟΤΗΤΕΣ ΓΙΑ ΤΗ ΣΤΟΜΑΤΙΚΗ ΥΓΕΙΑ. **Περρέα Δ., Γιαννοπούλου Α.**
- ΤΟ ΕΠΕΙΓΟΝ ΤΡΑΥΜΑ ΣΤΗΝ ΓΝΑΘΟΠΡΟΣΩΠΙΚΗ ΠΕΡΙΟΧΗ. **Ζώταλης Ν.**

16η Συνεδρία
Στρογγυλό τραπέζι: ΣΤΟΜΑΤΙΚΗ ΦΡΟΝΤΙΔΑ ΕΥΠΑΘΩΝ ΗΛΙΚΙΩΜΕΝΩΝ ΑΣΘΕΝΩΝ
Συντονίστρια: **Κοσιώνη Α.**
Εισηγητές:
Αντωνιάδου Μ.: Πρόληψη και συντηρητική αντιμετώπιση οδοντικών βλαβών ευπαθών ηλικιωμένων.
Καρκαζής Η.: Προσθετική αντιμετώπιση σε ευπαθείς ηλικιωμένους.
Κοσιώνη Α.: Ευρωπαϊκές οδηγίες για την προαγωγή της στοματικής υγείας ευπαθών ηλικιωμένων

17η Συνεδρία
Προεδρείο: **Σπίνος Π., Τσεκούρα Ε.**
Ελεύθερες Ανακοινώσεις

Περισσότερες πληροφορίες: www.hospitaldentistry.gr

UELI GRUNGER
ΕΜΦΥΤΕΥΜΑΤΑ ΣΤΗΝ ΑΙΣΘΗΤΙΚΗ ΖΩΝΗ
Μία βήμα προς βήμα στρατηγική θεραπείας
Επιστημονική επιμέλεια μετάφρασης
Νίκος Κρόμπας, Οδοντίαρος
Associate Branemark Osseointegration Center Greece
Νέα κυκλοφορία
Γραμμένο από ένα πρωτοπόρο και αξιοσέβαστο χειρουργό αυτό το βιβλίο παρουσιάζει μια όχι συνηθισμένη στρατηγική για την αισθητική αποκατάσταση προσθίων δοντιών που έχει αποδειχθεί αποτελεσματική με πολλά χρόνια κλινικής εμπειρίας. Ανασκοπεί Βιολογικές Αρχές, Σχέδιο Θεραπείας, Ενδείξεις, Αισθητική Ανάλυση και Προσθετικές επιλογές και εστιάζει σε παράγοντες όπως ατραυματική εξαγωγή, ακριβή τοποθέτηση ενός και δύο εμφυτευμάτων, κριτήρια για μονοφασική και διφασική τοποθέτηση εμφυτευμάτων καθώς και πληθώρα τεχνικών για διαχείριση των μαλακών ιστών.
Το βιβλίο αυτό με 4.000 φωτογραφίες κλινικών τεχνικών και διαδικασιών θα βελτιώσει την αισθητική έκβαση οποιασδήποτε εμφυτευματικής θεραπείας ανεξάρτητα από την θεραπευτική προσέγγιση.
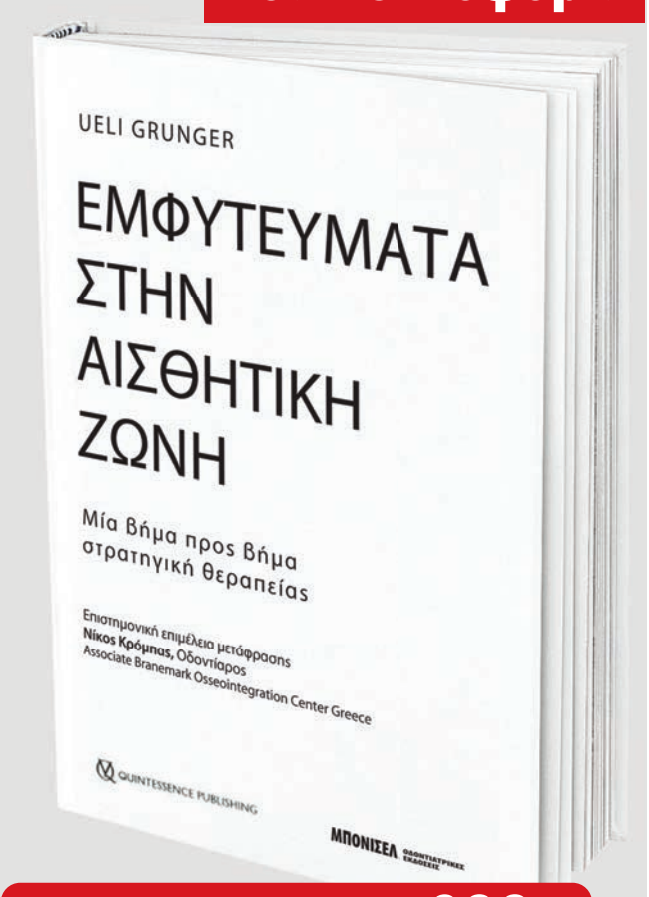

ΣΕΛΙΔΕΣ: 850, ΤΙΜΗ: €200
ΟΔΟΝΤΙΑΤΡΙΚΟ ΒΗΜΑ
Σκουφά 64, 106 80 Αθήνα, Τηλ. 210 3814 939,
www. odvima.gr, e-mail: odvima@otenet.gr

Enjoy Easy Endo

VDW®
ENDODONTIC SYNERGY

K-Files STERILE

Αποστειρωμένες ρίνες Κ για προπαρασκευή και λείανση του ριζικού σωλήνα με το χέρι.

- Ανοξείδωτες στα 21, 25 και 31mm
- Εξαιρετικής αντοχής και κοπτικής ικανότητας
- Με ανατομική λαβή χειρός για αποφυγή ερεθισμού στο χέρι

C-Pilot Files STERILE

Η έξυπνη ρίνη για ανατομικά δύσκολους και ενασβεστιωμένους ριζικούς σωλήνες.

- Χρησιμοποιείται για τη διευκόλυνση διεύρυνσης του ριζικού σωλήνα
- Έχει μεγάλη αντοχή σε κάμψη
- Διατίθεται σε καρτέλα των 6 τεμαχίων, αποστειρωμένα

Gates Enlargers STERILE

Αποστειρωμένες φρέζες – τρυπάνια για την αρχική διάνοιξη του ριζικού σωλήνα.

- Ανοξείδωτες στα 19mm
- Διατίθεται σε καρτέλα blister 6 τεμαχίων μεμονωμένα ή assorted

2Seal

Φύραμα έμφραξης ριζικού σωλήνα βασισμένο στην επόξυ-αμιδική ρητίνη.

- Εξαιρετικής βιοσυμβατότητας και πολύ χαμηλής συρρίκνωσης
- Ακτινοσκιερό και εύκολο στη χρήση
- Διατίθεται και σε μορφή πάστα-πάστα

FlexMaster® NiTi system

BeeFill® 2 in 1

Ενσύρματη συσκευή θερμοπλαστικής γουταπέρκας για κάθετη συμπύκνωση και έμφραξη ριζικών σωλήνων

- Εύκολος και άνετος χειρισμός λόγω της λεπτής χειρολαβής και του μακρινού ρύγχους της φύσιγγας της γουταπέρκας
- Οπτικός και ακουστικός έλεγχος ασφαλής λειτουργίας
- Ακριβής, και ορατός έλεγχος της ροής της γουταπέρκας
- Διατίθενται και με Obturation kit που περιλαμβάνει παρελκόμενα εργαλεία, αμπούλες γουταπέρκας, φύραμα κ.α.
- **12 μήνες εγγύηση**

mtwo® NiTi system

Raypex® 6

Νέας γενιάς, touch screen εντοπιστής ακροριζίου με δυνατότητα έγχρωμης απεικόνισης της ρίνης σε όλο το μήκος του ριζικού σωλήνα και λειτουργίας σε στεγνό και υγρό περιβάλλον. Εύκολος και φιλικός στη χρήση με μεγάλη διάρκεια αυτονομίας.

VDW Silver Reciproc®

Μοτέρ με περιστροφική και παλινδρομική κίνηση (reciproc) χωρίς ενσωματωμένο εντοπιστή ακρορριζίου

- Προ-προγραμματισμένες ρυθμίσεις ταχύτητας & ροπής για όλα τα σημαντικά συστήματα ρινών Ni-Ti
- Όλες οι ρυθμίσεις μπορούν να αλλάξουν και να αποθηκευτούν
- Χαρακτηριστικά ασφαλείας όπως έλεγχος ροπής, ακουστικά σήματα, αυτόματο stop/reverse
- Λειτουργούν και με μπαταρία ενώ μπορούν να χρησιμοποιηθούν και κατά τη διάρκεια της φόρτισης
- Διατίθενται μαζί με γωνιακή υψηλής ποιότητας Sirona 6:1

Επικοινωνήστε μαζί μας, για μια φιλική και εξαιρετικά οικονομική λύση σ' οποιοδήποτε πρόβλημα

Ι. Ν. ΦΥΡΙΠΠΗΣ Μ.ΕΠΕ

3ης Σεπτεμβρίου 35, Αθήνα 104 32, Τηλ.: 210 5225 043 - 210 5225 044, Fax: 210 5229 952, e-mail: info@firippis.com

Η στήλη της Ελληνικής Ενδοδοντικής Εταιρείας

Η Ελληνική Ενδοδοντική Εταιρεία (ΕΕΕ) σε συνεργασία με το «Οδοντιατρικό Βήμα» εγκαινιάζει μια νέα, μόνιμη στήλη όπου σε κάθε τεύχος μέλη της ΕΕΕ θα παρουσιάζουν περιστατικά που συναντά καθημερινά ο οδοντίατρος στο ιατρείο του. Στόχος αυτής της νέας στήλης είναι να αποτελέσει ένα βήμα επικοινωνίας της ΕΕΕ με τους οδοντιάτρους για συζήτηση και ανταλλαγή απόψεων. Στο σημερινό, πρώτο άρθρο της στήλης της ΕΕΕ παρουσιάζεται η αντιμετώπιση περιστατικού που αφορά σε παραμελημένο τραύμα σε παιδί.

Αντιμετώπιση παραμελημένου τραύματος σε παιδί: Παρουσίαση περιστατικού



Καλλιρρόη Χαΐνη
Οδοντίατρος-Μεταπτυχιακή φοιτήτρια,
Εργαστήριο Ενδοδοντίας,
Οδοντιατρική Σχολή ΕΚΠΑ

Μαρία Γεωργοπούλου
Καθηγήτρια, Εργαστήριο Ενδοδοντίας,
Οδοντιατρική Σχολή ΕΚΠΑ,
Πρόεδρος της ΕΕΕ

Μια κατηγορία περιστατικών που καλείται συχνά να αντιμετωπίσει ο οδοντίατρος είναι το παραμελημένο οδοντικό τραύμα. Όταν ο ασθενής είναι παιδί, η δυσκολία διαχείρισης του περιστατικού οδοντιατρικά αλλά και ο βαθμός ευθύνης αυξάνει σημαντικά. Το μείζον όμως πρόβλημα της καθυστερημένης προσέλευσης στον ειδικό σχετίζεται με το γεγονός ότι το εύρος των θεραπευτικών λύσεων καθώς και οι πιθανότητες επιτυχίας μειώνονται σημαντικά. Παρά τις αντικειμενικές αυτές δυσκολίες ο ειδικός οφείλει να εκμεταλλευτεί με τον καλύτερο δυνατό τρόπο τις δυνατότητες του φάσματος της σύγχρονης Ενδοδοντίας.

Ο Θανάσης, 8 ετών, παραπέμφθηκε στη Μεταπτυχιακή Κλινική της Παιδοδοντίας της Οδοντιατρικής Σχολής Ε.Κ.Π.Α. από το Π.Ν.Α. "Αττικόν" και από εκεί στη Μεταπτυχιακή Κλινική της Ενδοδοντίας. Το παραπεμπτικό του νοσοκομείου ανέφερε ότι ο ασθενής *«προσήλθε με οδοντοφατνιακό απόστημα κάτω γνάθου, σε έδαφος προηγηθέντος τραύματος του οδόντος #31 προ 1,5 έτους. Έγινε πανοραμική και εκτιμήθηκε από γναθοχειρουργό: ευμεγέθης φλεγμαίνουσα κυστική αλλοίωση κάτω γνάθου μέσης γραμμής. Χρήζει επείγουσας ενδοδοντικής θεραπείας των υπεύθυνων δοντιών και χειρουργικής αντιμετώπισης της κύστης υπό γενική αναισθησία»*.

Από τη λήψη ιστορικού προέκυψε ότι ο ασθενής είχε τραυματιστεί στα κάτω πρόσθια δόντια πριν από ενάμιση χρόνο με κάταγμα αδαμαντίνης-οδοντίνης χωρίς εμπλοκή του πολφού, το οποίο αντιμετωπίστηκε από γενική οδοντίατρο με ανασύσταση ρητίνης στα #31 και #41. Δεν δόθηκε κάποια οδηγία για παρακολούθηση ή επανεξέταση. Ενάμιση χρόνο μετά ο ασθενής εμφάνισε οίδημα στην υπογενείδιο περιοχή για το οποίο χορηγήθηκε αντιβίωση από του στόματος από τον παιδίατρο. Το οίδημα συνέχισε να επεκτείνεται προς τον τράχηλο και ο ασθενής εμφάνισε πυρετό και κακουχία, οπότε και εισήχθη στο Π.Ν.Α. "Αττικόν" και έλαβε ενδοφλέβια αντιβίωση διπλού σχήματος - αμοξυκιλίνη/κλαβουλανικό οξύ και μετρονιδαζόλη - για 1 εβδομάδα.

Από την κλινική εξέταση προέκυψε ότι το δόντι #41 είχε ανασύσταση σύνθετης ρητίνης με καλά όρια, κινητικότητα ΙΙ βαθμού, ενόχληση στην επίκρουση και στην ψηλάφηση και δεν αντιδρούσε στις δοκιμασίες ζωτικότητας. Τα #31, #42, #32 αντέδρασαν φυσιολογικά στις δοκιμασίες ζωτικότητας πολφού. Στην ακτινογραφική εξέταση ***(εικ. 1)*** απεικονίζεται περιακρορριζική βλάβη αντίστοιχα με το #41, που επεκτείνεται και στα παρακείμενα δόντια. Επίσης παρατηρείται ανοικτό ακρορρίζιο στον #41, σε αντίθεση με τον #31. Η διάγνωση είναι νέκρωση του πολφού του #41 και δευτεροπαθής οξεία περιακρορριζική φλεγμονή. Με βάση τα ευρήματα αυτά προτάθηκε η αντιμετώπιση με συντηρητική ενδοδοντική θεραπεία

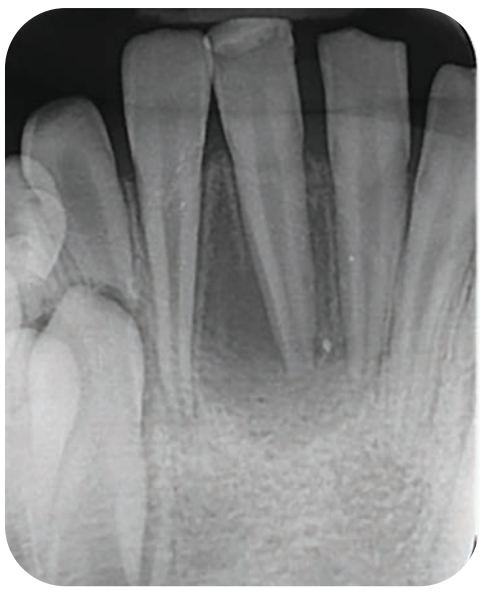

Εικ. 1: Αρχική ακτινογραφία. Παρατηρείται η ευμεγέθης αλλοίωση και η σχέση της με το #41 και τα παρακείμενα δόντια.

και ακρορριζική απόφραξη με βύσμα MTA (MTA plug) και παρακολούθηση. Οι γονείς ενημερώθηκαν ότι αν η αλλοίωση δεν επουλωθεί εντελώς τότε σε δεύτερο χρόνο θα ακολουθήσει η χειρουργική παρέμβαση, η οποία θα γίνει σε πιο ευνοϊκό χειρουργικό πεδίο.

Μετά από τη δική μας εξέταση και εκτίμηση του περιστατικού, ο ασθενής παραπέμφθηκε εκ νέου από το Π.Ν.Α. "Αττικόν" στην Πανεπιστημιακή Κλινική Στοματικής & Γναθοπροσωπικής Χειρουργικής (Κλινική ΣΓΠΧ) του Νοσοκομείου Παίδων «Παναγιώτης & Αγλαΐα Κυριακού» για επιπλέον εκτίμηση, όπου ζητήθηκε Υπολογιστική Τομογραφία Κωνικής Δέσμης (CBCT).

Η τρισδιάστατη απεικόνιση έδειξε το μέγεθος της αλλοίωσης και το μέγεθος της καταστροφής του παρειακού πετάλου και της σπογγώδους μοίρας του οστού, ενώ και το γλωσσικό πέταλο είχε λεπτυνθεί σημαντικά ***(εικ. 2)***. Οι θεράποντες πρότειναν την επείγουσα εξαίρεση της βλάβης και ζήτησαν ο ασθενής να μπει στη λίστα για χειρουργείο.

Οι γονείς του παιδιού ωστόσο προτίμησαν δική μας πρόταση για συντηρητική παρέμβαση. Από τη μελέτη του CBCT στην ακρορριζική περιο-

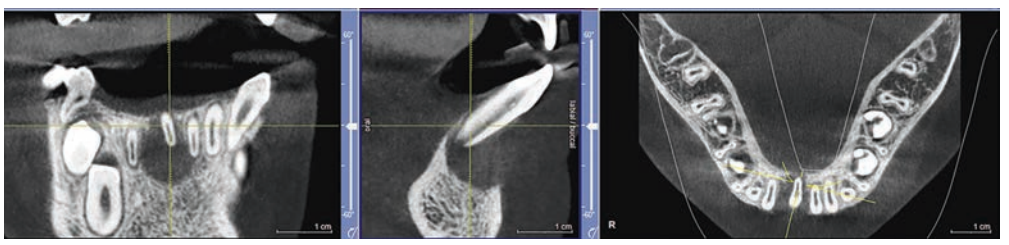

Εικ. 2: Τρισδιάστατη απεικόνιση της βλάβης με CBCT.

Επανεπέμβαση στην Ενδοδοντία
Mario Luiz Zuolo, Daniel Kherlakian, José Eduardo de Mello, Jr, Maria Cristina Coelho de Carvalho, and Maria Inês Ranazzi Cabral Fagundes
Επιστημονική επιμέλεια-Μετάφραση:
Μαρία Γεωργοπούλου Καθηγήτρια ΕΚΠΑ
Αλέξανδρος Προύντζος DDS, MSc Ενδοδοντίας
€150
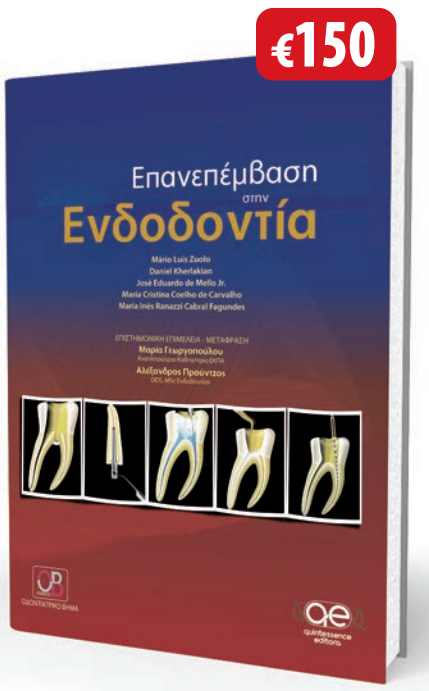

+ Δώρο
Λεξικό Ενδοδοντολογικών Όρων

Πρακτικά Μαθήματα Ενδοδοντίας
Donald E. Arens, Alan H. Gluskin, Christine I. Peters, Ove A. Peters
Επιστημονική επιμέλεια:
Γιώργος Ι. Σίσκος Αναπληρωτής Καθηγητής ΕΚΠΑ
Μετάφραση:
Γιώργος Δ. Κωστούρος MSc Ενδοδοντίας
€117


+ Δώρο
Λεξικό Ενδοδοντολογικών Όρων

ΟΔΟΝΤΙΑΤΡΙΚΟ ΒΗΜΑ
Σκουφά 64, 106 80 Αθήνα, Τηλ. **210 3814 939**, www. odvima.gr, e-mail: odvima@otenet.gr

χή είδαμε ότι υπήρχε ένας ωοειδής ριζικός σωλήνας με μικρή διάμετρο 0.66 mm και μεγάλη διάμετρο 3.42 mm ***(εικ. 3).*** Το μήκος εργασίας επιβεβαιώθηκε κατ' επανάληψη τόσο με τον ηλεκτρονικό εντοπιστή ακρορριζίου όσο και με κώνους χάρτου ***(εικ. 4, εικ. 5)*** στα 18 mm, στο οποίο έγινε περιφερική ρίνιση με ρίνη K

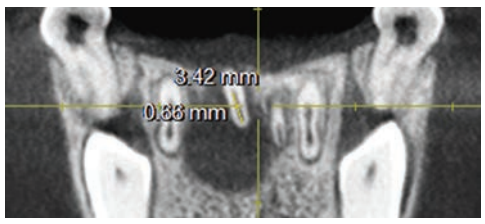

Εικ. 3: Διαστάσεις ριζικού σωλήνα στο ακρορριζικό τριτημόριο.

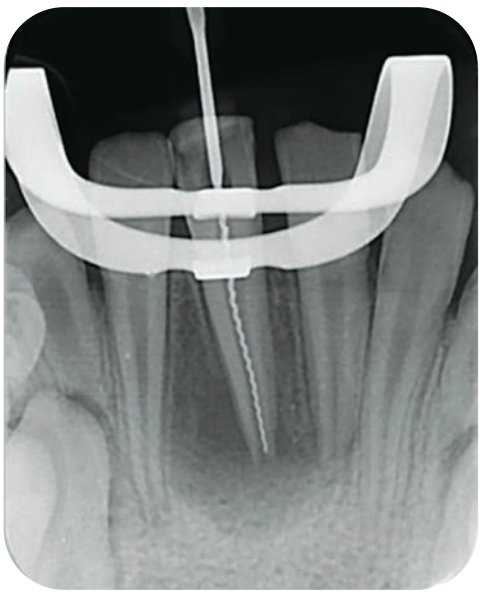

Εικ. 4: Ενδιάμεση ακτινογραφία. Η ρίνη έχει τοποθετηθεί 1 mm ακρορριζικότερα από την ένδειξη του ηλεκτρονικού εντοπιστή και ακτινογραφικά φαίνεται να είναι σε σωστό μήκος.

Εικ. 5: Επιβεβαίωση με κώνους χάρτου για το πέρας του ριζικού σωλήνα.

Εικ. 6: Τελική έμφραξη με βύσμα MTA, θερμοπλαστικοποιημένη γουταπέρκα και σύνθετη ρητίνη.

Εικ. 7: Επανεξέταση 2 μήνες μετά. Μείωση διαστάσεων περιακρορριζικής αλλοίωσης και απόφραξη ακρορριζίου κάτω από το βύσμα MTA.

#80. Έγιναν άφθονοι διακλυσμοί με υποχλωριώδες νάτριο 2,5% και ενεργοποίηση του διαλύματος με ρίνη υπερήχων και XP- endoFinisher, ενώ τοποθετήθηκε υδροξείδιο του ασβεστίου για 3 εβδομάδες. Η τελική έμφραξη έγινε με MTA plug 5 mm και θερμοπλαστικοποιημένη γουταπέρκα και έμφραξη σύνθετης ρητίνης ***(Εικ. 6)***. Δύο μήνες μετά ο ασθενής προσήλθε για επανεξέταση όπου διαπιστώθηκε η απουσία σημείων και συμπτωμάτων και η μείωση της κινητικότητας. Ακτινογραφικά παρατηρείται εντυπωσιακή μείωση της αλλοίωσης σε τόσο μικρό χρονικό διάστημα και η απόφραξη του ακρορριζίου ακρορριζικά του MTA plug ***(Εικ. 7)***. Η επόμενη επανεξέταση προγραμματίστηκε σε 4 μήνες.

ΣΥΖΗΤΗΣΗ

Στις περιπτώσεις τραύματος σε παιδιά, αυτό που πρωτίστως μας απασχολεί είναι η διατήρηση της ζωτικότητας του πολφού και η ολοκλήρωση της διάπλασης της ρίζας. Ακόμα και όταν δεν υπάρχει αποκάλυψη πολφού, ο περιοδοντικός τραυματισμός ενέχει την πιθανότητα νέκρωσης του πολφού. Ακόμα και στον πιο ήπιο περιοδοντικό τραυματισμό, τη διάσειση, το 6 % των δοντιών θα νεκρωθούν. Επομένως είναι σημαντικό τα περιστατικά αυτά να επανεξετάζονται 4, 6-8 εβδομάδες και 1 χρόνο μετά το αρχικό τραύμα με δοκιμασίες ζωτικότητας του πολφού και οπισθοφατνιακή ακτινογραφία.

Το δεύτερο σημαντικό σημείο είναι η επιλογή μεταξύ συντηρητικής και χειρουργικής παρέμβασης. Η συντηρητική παρέμβαση εν προκειμένω στόχευε στην άρση του αιτιολογικού παράγοντα και στη δημιουργία ευνοϊκότερων συνθηκών εάν στο μέλλον χρειαστεί χειρουργική διευθέτηση του περιστατικού. Το επουλωτικό δυναμικό των παιδιών είναι πολύ έντονο σε σχέση με των ενηλίκων για αυτό και θεραπευτικές προσεγγίσεις που αποτυγχάνουν στους ενήλικες έχουν εξαιρετικά αποτελέσματα στα παιδιά. Η εξέλιξη του συγκεκριμένου περιστατικού δικαίωσε την επιλογή μας.

Βιβλιογραφία

• TorabinejadM, ChivianN. Clinical applications of mineral trioxide aggregate. J Endod 25: 197-205, 1999.
• Giuliani V et al. The use of MTA in teeth with necrotic pulps and open apices. Dental Traumatol 18: 217-221, 2002.
• Torabinejad M et al. Regenerative endodontic treatment or mineral trioxide aggregate apical plug in teeth with necrotic pulps and open apices: a systematic review and meta-analysis. J Endod 43:1806-1820, 2017.
• Andreasen, JO, AndreasenFM, Andersson-Lars, eds. Textbook and color atlas of traumatic injuries to the teeth. Wiley-Blackwell, 2018.

New

EndoUltra™

First cordless ultrasonic handpiece
for irrigant activation

Άνεση και ευκολία χρήσης

- Ασύρματη, επαναφορτιζόμενη και συμπαγής χειρολαβή
- Με ένδειξη επιπέδου φόρτισης μπαταρίας
- Ενεργοποίηση χωρίς πολύπλοκη παραμετροποίηση
- Φωτισμός LED
- Κύκλος ενεργοποίησης των 30''

10/2018

Ανώτερη ποιότητα καθαρότητας και απολύμανσης

- Υπέρηχος υψηλής συχνότητας (40kHz)
- Δημιουργία φαινομένου σπηλαιοποίησης
- και ακουστικής ροής στα υγρά διακλυσμών

Σεβασμός της ανατομίας του ριζικού σωλήνα

- Εύκαμπτο, λείο και μη κοπτικό άκρο, με δυνατότητα πρόκαμψης
- Προ-βαθμονομημένη ένταση

MICRO MEGA

DENTALCOM
Γ. ΠΑΠΑΖΟΓΛΟΥ Α.Ε.

ΚΑΡΥΟΦΥΛΛΗ 24, ΓΟΥΔΗ,115 27 ΑΘΗΝΑ
ΤΗΛ.: 210.7775021, 210.7775 110, 210.7775 929
FAX: 210.7770 480
e-mail: sales@dentalcom.gr - www.dentalcom.gr

ISO 9001 TÜV NORD TÜV HELLAS SYSTEM CERTIFICATION

Η σελίδα της
ΕΛΛΗΝΙΚΗΣ ΠΕΡΙΟΔΟΝΤΟΛΟΓΙΚΗΣ ΕΤΑΙΡΕΙΑΣ

Η τεχνική του διπλού κρημνού στην κατευθυνόμενη οστική ανάπλαση

Νικόλαος Ρούσσος
Περιοδοντολόγος-Εμφυτευματολόγος

Τα οστεοενσωματούμενα οδοντικά εμφυτεύματα αποτελούν πλέον μια αξιόπιστη θεραπευτική προσέγγιση για την αντιμετώπιση της μερικής ή ολικής νωδότητας, ικανοποιώντας σε μεγάλο βαθμό τις λειτουργικές και αισθητικές απαιτήσεις των ασθενών. Οστικά ελλείμματα, όμως, που προκύπτουν από την απορρόφηση του παρειακού πετάλου που λαμβάνει χώρα μετεξακτικά, από την περιοδοντική νόσο και ενδοδοντικές λοιμώξεις ή ακόμη και ως συνέπεια ατυχημάτων, καθιστούν αδύνατη πολλές φορές την τοποθέτηση των εμφυτευμάτων σε προσθετικά σωστή θέση.

Η ανάπλαση, λοιπόν, του απολεσθέντος οστικού υποστρώματος με σκοπό την καθ'εύρος ή και καθ' ύψος αύξηση της φατνιακής ακρολοφίας αποτελεί μονόδρομο που σε αρκετές περιπτώσεις επιβάλλεται να προηγηθεί της τοποθέτησης των εμφυτευμάτων. Η κατευθυνόμενη οστική ανάπλαση αποτελεί την πιο διαδεδομένη τεχνική με πολλές κλινικές μελέτες να τεκμηριώνουν υψηλά ποσοστά επιτυχίας μακροπρόθεσμα[1]. Στην περίπτωση αυτή χρησιμοποιούνται μεμβράνες (απορροφήσιμες ή μη) αφορίζοντας έναν τρισδιάστατο χώρο, αποκλείοντας τα κύτταρα του επιθηλίου και του συνδετικού ιστού και επιτρέποντας μόνο την ανάπτυξη των οστεοπρογονικών κυττάρων ενώ παράλληλα συμβάλλουν στην ακινητοποίηση των μοσχευματικών υλικών.

Καθοριστικής σημασίας για την επιτυχία της κατευθυνόμενης οστικής ανάπλασης είναι η κατά πρώτο σκοπό επούλωση του τραύματος. Η αποκάλυψη της μεμβράνης και ειδικά στην περίπτωση των μη απορροφήσιμων μεμβρανών έχει συσχετιστεί με υποδεέστερο αποτέλεσμα αναπλασθέντος οστού αλλά και με πλήρη αποτυχία της επέμβασης. Στο 40-60% των περιπτώσεων με έκθεση της μεμβράνης, βρέθηκε απο 50% ως 80% λιγότερο αναπλασθέν οστό[2].

Για να εξασφαλιστεί η ομαλή επούλωση και να αποφευχθεί η αποκάλυψη της μεμβράνης απαιτείται η συμπλησίαση των κρημνών να γίνεται με όσο το δυνατόν λιγότερες τάσεις. Για να επιτευχθεί αυτό πραγματοποιούνται συνήθως περιοστικές τομές σε συνδυασμό με μία ή και δύο κάθετες απελευθερωτικές τομές. Η τομή του περιοστέου πρέπει ορισμένες φορές να πραγματοποιηθεί σε αρκετό βάθος ιδιαίτερα όταν απαιτείται μυλική μετατόπιση μεγαλύτερη των 7 mm, όπως συμβαίνει στην αποκατάσταση εκτεταμένων οστικών ελλειμμάτων.

Η εν τω βάθει περιοστική τομή, λοιπόν, όπως είναι αναμενόμενο, περιορίζει την αγγείωση απο το προστόμιο, διαταράσσοντας την αιμάτωση του κρημνού και κατ'επέκταση την ομαλή πορεία της επούλωσης. Επιπλέον, προκαλεί, εκτεταμένη αιμορραγία και οίδημα το οποίο δημιουργεί υπέρμετρες τάσεις στα χείλη των κρημνών. Η πιθανότητα, λοιπόν, διάνοιξης του χειρουργικού τραύματος και αποκάλυψης της μεμβράνης στα αρχικά στάδια της επούλωσης στην περίπτωση βαθέων περιοστικών τομών, είναι αυξημένη.

Επιπλέον, η μετεγχειρητική πορεία για τον ασθενή είναι πολλές φορές εξαιρετικά δύσκολη με εκτεταμένο οίδημα και πόνο. Ακόμη ένα μειονέκτημα είναι η μη δυνατότητα εφαρμογής της περιοστικής τομής στην περιοχή του γενειακού νεύρου, με αποτέλεσμα το περιορισμό της μυλικής μετατόπισης του κρημνού σε μία περιοχή που αρκετά συχνά απαιτείται καθ' ύψος οστική ανάπλαση.

Το 2010, η ομάδα του καθηγητή Περιοδοντολογίας Griffin απο το πανεπιστήμιο TUFTS της Βοστώνης παρουσιάζει ένα καινοτόμο σχεδιασμό κρημνού με αφενός εξαιρετικά μειωμένες τάσεις και χωρίς τομή του περιοστέου αφετέρου[3]. Στην τεχνική αυτή του "διπλού κρημνού" όπως την ονομάζουν οι συγγραφείς, πραγματοποιείται αρχικά μια τομή μερικού πάχους για τον διαχωρισμό του παρειακού βλεννογόνου από το υποκείμενο περιόστεο. Το άθικτο περιόστεο συρράπτεται με τον γλωσσικό κρημνό και ακινητοποιεί τα αναπλαστικά υλικά. Ο παρειακός βλεννογόνος, απαλλαγμένος πλέον από το άκαμπτο περιόστεο, μπορεί με ελαστικότητα και χωρίς τάσεις να συμπλησίασει πλήρως τον γλωσσικό κρημνό και να επιτύχει κατά πρώτο σκοπό επούλωση.

Το 2013 η ίδια επιστημονική ομάδα πραγματοποιεί μία προοπτική κλινική μελέτη με σκοπό να συγκρίνει την τεχνική του διπλού κρημνού με αυτή της περιοστικής τομής για την αποκατάσταση 23 συνολικά οστικών ελλειμμάτων κατηγορίας III κατά Seibert (καθ' εύρος και καθ' ύψος)[4]. Η τεχνική του διπλού κρημνού βρέθηκε να επιτυγχάνει μεγαλύτερη μυλική μετατόπιση (9.64±0.92mm) του παρειακού κρημνού σε σχέση με την περιοστική τομή (7.13±1.45mm). Επιπλέον, η μέση βαρύτητα πόνου, οιδήματος και αιμορραγίας όπως αξιολογήθηκε με την κλίμακα VAS, ήταν σημαντικά μεγαλύτερη στην περίπτωση της περιοστικής τομής σε σχέση με την τεχνική του διπλού κρημνού. Αποκάλυψη της μεμβράνης παρατηρήθηκε σε 2 περιπτώσεις με περιοστική τομή και σε μία περίπτωσή της τεχνικής του διπλού κρημνού. Διαφορά, ωστόσο, που δεν ήταν στατιστικώς σημαντική.

Παρόλο που η τεχνική του διπλού κρημνού, λοιπόν, χρήζει περαιτέρω τεκμηρίωσης με τυχαιοποιημένες κλινικές μελέτες, υπάρχουν σαφείς ενδείξεις ότι παρουσιάζει σημαντικά πλεονεκτήματα. Η μεγαλύτερη μείωση των τάσεων στους κρημνούς και κατ'επέκταση της πιθανότητας έκθεσης αναπλαστικών υλικών σε συνδυασμό με μία ομαλότερη μετεγχειρητική πορεία, καθιστά την τεχνική αυτή ήδη μία εναλλακτική της κλασικής περιοστικής τομής. Αξίζει, ωστόσο, να σημειωθεί ότι πρόκειται για μία εξαιρετικά ευαίσθητη τεχνικά χειρουργική πράξη για την οποία απαιτείται η ανάλογη εμπειρία.

Βιβλιογραφία

1. Guided Bone Regeneration with Collagen Membranes and Particulate Graft Materials: A Systematic Review and Meta-Analysis. Wessing et al. Int J Oral Maxillofac Implants. 2018 January/February; 33(1):87–100.
2. Effect of membrane exposure on guided bone regeneration: A systematic review and meta-analysis. Garcia et al Clin Oral Implants Res. 2018 Mar;29(3):328-338.
3. Double flap incision design for guided bone regeneration: a novel technique and clinical considerations. Hur et al. J Periodontol. 2010 Jun;81(6):945-52.
4. Comparison of double-flap incision to periosteal releasing incision for flap advancement: a prospective clinical trial. Ogata et al. Int J Oral Maxillofac Implants. 2013 Mar-Apr;28(2):597-604.

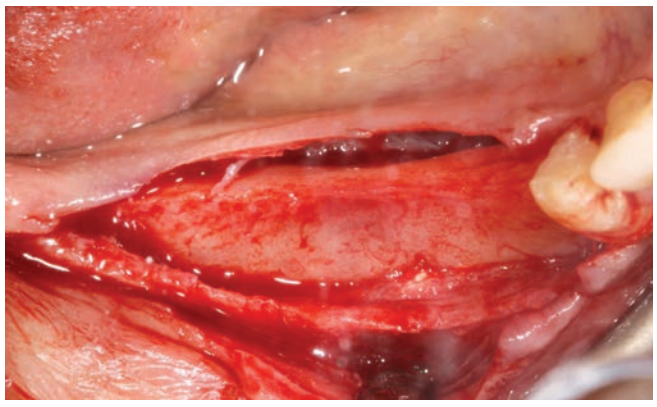

Περιοχή 44-47 μετά την παρασκευή των δύο κρημνών. Διακρίνεται η εξαιρετικά μειωμένη σε εύρος ακρολοφία.

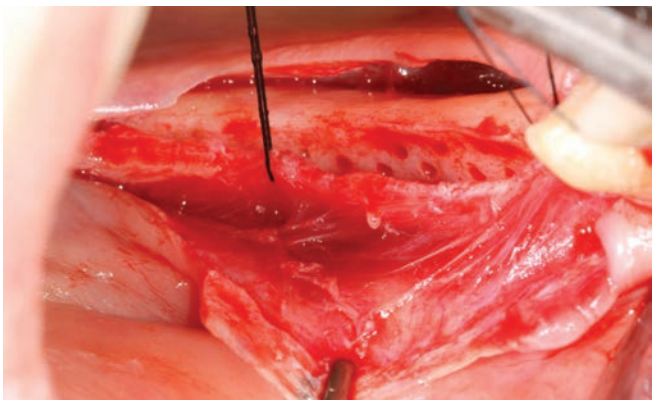

Το περιόστεο διαχωρισμένο απο τον υπερκείμενο βλεννογόνο, έχει συλληφθεί με μετάξινα ράμματα για καλυτερο χειρισμό. Διακρίνεται και το decortication της δέκτριας οστικής περιοχής.

Τοποθέτηση μείγματος αλλομοσχεύματος-ξενομοσχεύματος.

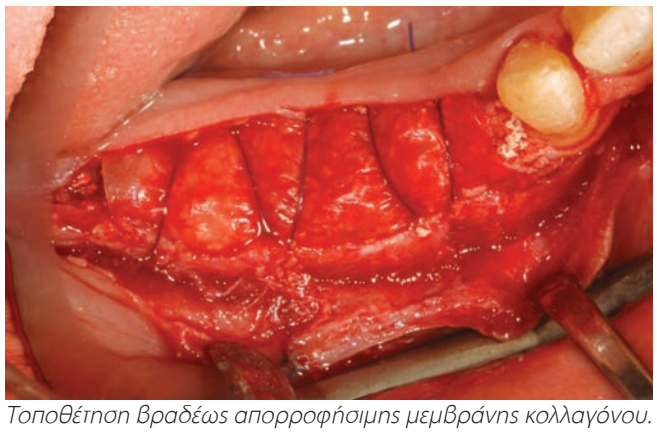

Τοποθέτηση βραδέως απορροφήσιμης μεμβράνης κολλαγόνου. Το περιόστεο συρράπτεται με τον γλωσσικό κρημνό ακινητοποιώντας τα αναπλαστικά υλικά.

Τελική συρραφή του βλεννογόνου χωρίς τάσεις.

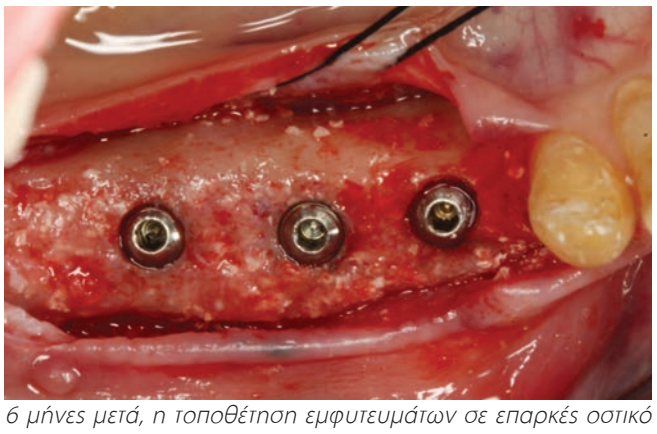

6 μήνες μετά, η τοποθέτηση εμφυτευμάτων σε επαρκές οστικό υπόστρωμα.

Νέο

Variolink® Esthetic

Η αισθητική ρητινώδης κονία

“Εκπληκτικά απλή απόδοση αισθητικής!”

Η ρητινώδης κονία για εξαιρετική αισθητική και εύκολη εφαρμογή …

- Ισορροπημένο και περιεκτικό σύστημα αποχρώσεων.
- Εξαιρετική σταθερότητα αποχρώσεων χάρη στη σύνθεση χωρίς αμίνες.
- Εύκολη, ελεγχόμενη απομάκρυνση περίσσειας.

PATENTED Ivocerin® LIGHT INITIATOR

www.ivoclarvivadent.gr

Εξουσιοδοτημένοι διανομείς

Ελλάδας

Oral Vision
- Μάγερ 13 / 104 38 Αθήνα / τηλ: 210 77 55 900 /
- Τσιμισκή 34 / 546 23 Θεσσαλονίκη / τηλ: 2310 253 800 / www.oralvision.gr

SADENT
- 1 χλμ Λεωφ. Μαρκοπούλου / 190 02 Παιανία / τηλ: 211 10 22 900 /
- Τετραπόλεως 4 / 115 27 Γουδή / τηλ: 210 77 77 608 /
- Ν. Τέλογλου 7 / 546 36 Θεσσαλονίκη / τηλ: 2310 968 799 / www.sadent.com

Κύπρου

Dentalcon
- Λ. Λάρνακα 57 / 1643 Λευκωσία / τηλ: 22 466 000 / www.dentalcon.com.cy

ivoclar vivadent®
passion vision innovation

Focus on Implantology
www.iti.org

ITI International Team for Implantology

Ψηφιακή Χειρουργική Καθοδήγηση

Παναγιώτης Ντόβας
Χειρουργός Οδοντίατρος
ITI Member

Νικήτας Σ. Συκαράς
Επίκουρος Καθηγητής Προσθετολογίας ΕΚΠΑ
ITI Fellow and Registered Speaker

Η χειρουργική τοποθέτηση των εμφυτευμάτων με ακρίβεια στη σωστή θέση και με την επιθυμητή κλίση είναι καθοριστικής σημασίας για μια προσθετικά καθοδηγούμενη εμφυτευματική αποκατάσταση της μερικής ή ολικής νωδότητας. Οι σύγχρονες εξελίξεις των τεχνικών και της τεχνολογίας έχουν δώσει νέες δυνατότητες στην ψηφιακή υποβοήθηση της διαμόρφωσης του σχεδίου θεραπείας, της προεγχειρητικής σχεδίασης των θέσεων εμφύτευσης και της επακόλουθης κατασκευής των προσθετικών αποκαταστάσεων. Η καθοδήγηση της χειρουργικής διαδικασίας γίνεται με τη βοήθεια χειρουργικού οδηγού που κατασκευάζεται με εκτύπωση ως τελικό προϊόν μιας ψηφιακής διαδικασίας ανάλυσης κλινικών, ακτινογραφικών και εργαστηριακών παραμέτρων. Οι συμβατικές τεχνικές της αποτύπωσης, της κλινικής δοκιμής σύνταξης δοντιών ή κερώματος και τα συνακόλουθα ψηφιοποιημένα παράγωγά τους, συνδυάζονται με την υπολογιστική τομογραφία κωνικής δέσμης (CBCT) και συνθέτουν μια τρισδιάσταση απεικόνιση με αλληλεπίθεση της επιθυμητής τελικής πρόσθεσης, της ενδοστοματικής κατάστασης και της υποκείμενης οστικής μορφολογίας. Στη συνέχεια, ειδικά λογισμικά προγράμματα επιτρέπουν την εικονική τοποθέτηση των εμφυτευμάτων στο περιβάλλον της ψηφιακής απεικόνισης και καταλήγουν στον τελικό προσδιορισμό θέσης και φοράς εμφύτευσης. Οι τεχνικές προδιαγραφές των μέσων και συσκευών καθώς και οι λεπτομέρειες της αναλυτικής διαδικασίας είναι σημαντικές για την ακριβή επεξεργασία των δεδομένων και την ελαχιστοποίηση των αποκλίσεων ανάμεσα στο εικονικό και πραγματικό χειρουργικό αποτέλεσμα.

❶ Κατά τη λήψη της υπολογιστικής τομογραφίας είναι απαραίτητο να απομακρυνθούν οι μαλακοί περιστοματικοί ιστοί (χείλη-παρειές) από τη φατνιακή ακρολοφία με τη βοήθεια τολυπίων ώστε να είναι ευδιάκριτο το περίγραμμα της γνάθου για την επακόλουθη ψηφιακή διαχείρισή του. Για τον ίδιο λόγο τα δόντια δεν θα πρέπει να βρίσκονται σε σύγκλειση, ενώ το πάχος των τομών πρέπει να είναι ≥1mm.

❷ Σε περιπτώσεις ολικής νωδότητας η τομογραφία των γνάθων γίνεται με τις ολικές οδοντοστοιχίες τοποθετημένες στο στόμα. Αυτές πρέπει να φέρουν στην επιφάνειά τους ακτινοσκιερούς δείκτες ώστε να διευκολυνθεί στη συνέχεια η ταύτιση με το ψηφιακό αρχείο της βλεννογόνιας επιφάνειας. Επίσης οι ΟΟ συμβάλλουν στην απώθηση των μαλακών μορίων.

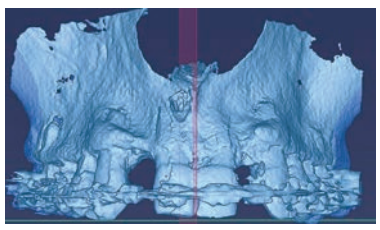

❸ Η εισαγωγή του αρχείου τομών DICOM's του CBCT γίνεται στο λογισμικό επεξεργασίας ώστε να επιτευχθεί η ψηφιακή οπτικοποίησή του. Η τρισδιάστατη ανασύνθεση παράγει το ψηφιακό ανατομικό εκμαγείο της γνάθου χωρίς την απεικόνιση μαλακών ιστών.

❹ Η ενδοστοματική σάρωση της φατνιακής ακρολοφίας δημιουργεί ένα ψηφιακό εκμαγείο της κλινικής κατάστασης με απεικόνιση και των μαλακών ιστών.

❺ Το ίδιο αποτέλεσμα μπορεί να υπάρξει και με εργαστηριακή σάρωση του γύψινου εκμαγείου που δημιουργείται με τη συμβατική αποτύπωση.

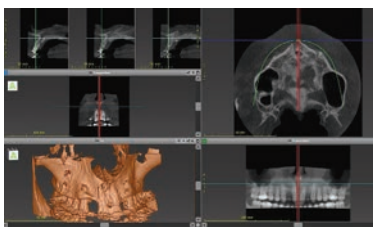

❻ Η οθόνη εργασίας των ειδικών λογισμικών περιλαμβάνει πολλαπλά παράθυρα που απεικονίζουν ακτινογραφικά τις τομές της γνάθου σε τρία επίπεδα καθώς και την τρισδιάστατη ανασύνθεσή της.

❼ Οι ελάχιστες απαιτήσεις του υπολογιστή για την άνετη και γρήγορη επεξεργασία των αρχείων είναι οι ακόλουθες: επεξεργαστής 64-bit, ≥2 πυρήνες, ≥2GHz, ανεξάρτητη κάρτα γραφικών 1-2GB, RAM ≥16GB, οθόνη ≥15" 1440x900, αυτόνομο ποντίκι και λειτουργικό τουλάχιστον Windows 7/Mac OS X.

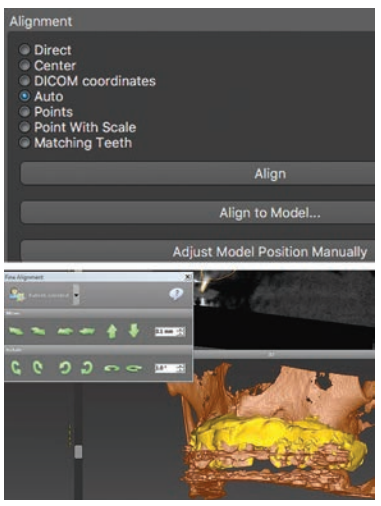

❽ Απαραίτητο στάδιο της αναλυτικής επεξεργασίας είναι η ταύτιση με αλληλεπίθεση τρισδιάστατων δομών. Αυτό μπορεί να γίνει αυτόματα από το λογισμικό ή επιλεκτικά από το χρήστη ακολουθώντας ευδιάκριτα σημεία αναφοράς.

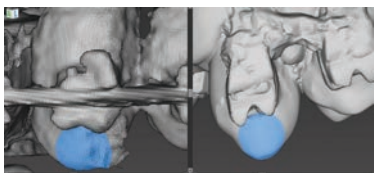

❾ Η αυτόματη αλληλεπίθεση των ψηφιακών αρχείων γίνεται αφού σημειωθούν αδρά κάποια κοινά σημεία/περιοχές που θα διευκολύνουν τον προσανατολισμό για τη διαδικασία συσχέτισης.

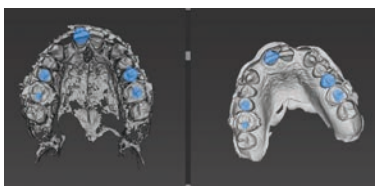

❿ Όσο περισσότερα σημεία επιλέγονται, τόσο πιο ακριβής είναι η αλληλεπίθεση των διαφορετικών αρχείων. Σε περιπτώσεις που υπάρχουν ασάφειες ή δυσδιάκριτες περιοχές, επιλέγονται άλλες με καθαρότητα και σαφήνεια ώστε να υπάρχει δυνατότητα αναγνώρισης.

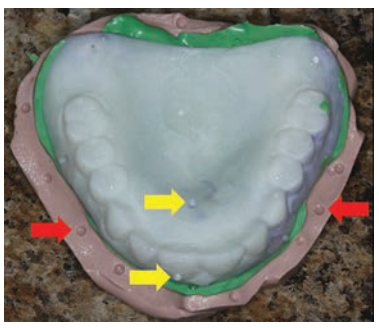

⓫ Στις περιπτώσεις ολικής νωδότητας, ακτινοσκιεροί δείκτες επάνω στην οδοντοστοιχία (κίτρινα βέλη) αναγνωρίζονται στην απεικόνιση του CBCT, ενώ αντίστοιχοι δείκτες ή εγκοπές στη βάση του εκμαγείου (κόκκινα βέλη) αναγνωρίζονται στην εργαστηριακή σάρωση. Έτσι, η ΟΟ χρησιμεύει ως συνδετικό μέσο για τη συσχέτιση CBCT και βλεννογόνιας απεικόνισης της νωδής ακρολοφίας (ψηφιακή σάρωση εκμαγείου).

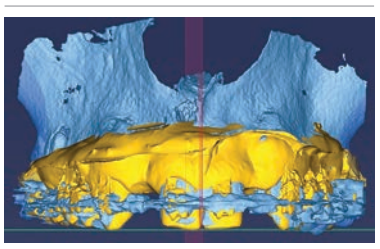

⓬ Είναι χρήσιμο κατά τη διαδικασία αλληλεπίθεσης και χωρικής συσχέτισης, να χρησιμοποιούνται διαφορετικά χρώματα για τα διάφορα αρχεία ώστε να διευκολύνεται ο εντοπισμός τους.



⓭ Μέσα από μια βιβλιοθήκη εμφυτευμάτων γίνεται η κλινική μας επιλογή καθώς και οι θέσεις των δοντιών που θα αποκατασταθούν, ώστε να ακολουθήσει ο αυτόματος εστιασμός στις περιοχές ενδιαφέροντος.

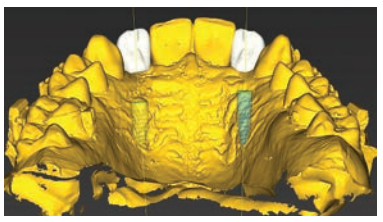

⓮ Σε αυτή την απεικόνιση εμφανίζεται η αλληλεπίθεση ψηφιακού κλινικού εκμαγείου και εμφυτευμάτων με ενσωμάτωση των επιθυμητών τελικών αποκαταστάσεων.

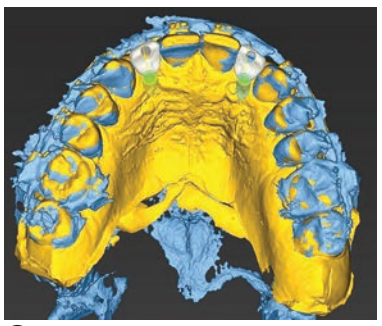

⓯ Επιπλέον της προηγούμενης απεικόνισης, έχει γίνει αλληλεπίθεση και της ψηφιακής ανασύνθεσης της γνάθου και των δοντιών από το CBCT (μπλε χρώμα).

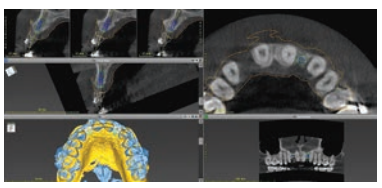

⓰ Η επιλογή απεικόνισης και των τομών CBCT στα τρία επίπεδα (οβελιαίο, μετωπιαίο και οριζόντιο) δίνει τη δυνατότητα κατά τη μετακίνηση των εμφυτευμάτων προκειμένου να βελτιωθεί η τελική τους θέση, να συνεκτιμηθεί ταυτόχρονα και η σχέση τους με το υποκείμενο ανατομικό υπόστρωμα.

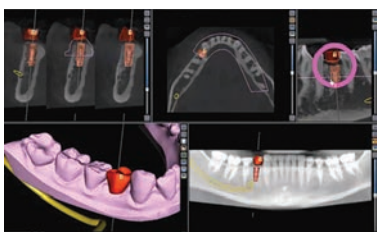

⓱ Χρειάζεται εξοικείωση του χρήστη ώστε να ελέγχει και να συνδυάζει ιδανικές συσχετίσεις και ισορροπημένες μεταβολές σε διάφορα επίπεδα (προσθετικό, μαλακών ιστών και οστική ανατομίας), μέσα από απεικονίσεις και ταυτόχρονες μεταβολές σε διάφορα παράθυρα της οθόνης.

⓲ Η καθοδήγηση του τρυπάνου γίνεται με τη βοήθεια κυλινδρικών διαμορφώσεων του ακρυλικού χειρουργικού οδηγού ή μέσω μεταλλικών δακτυλίων που ενσφηνώνονται ή συγκολλούνται στις αντίστοιχες ακρυλικές υποδοχές του οδηγού. Οι διαστάσεις των κυλινδρικών αυλών του χειρουργικού οδηγού πρέπει να σχεδιάζονται με ακρίβεια ανάλογα με το κάθε σύστημα, ώστε να ταιριάζουν σταθερά με τους μεταλλικούς δακτυλίους, τα τρύπανα ή τις χειρουργικές λαβές καθοδήγησης.



⓳ Σημαντικά στοιχεία των μεταλλικών δακτυλίων που διατίθενται σε διάφορες διαστάσεις είναι η εσωτερική διάμετρος, το πάχος του τοιχώματος και το προεξέχον ύψος επικάθησης (χείλος).

20 Ο μεταλλικός δακτύλιος που βρίσκεται στον χειρουργικό οδηγό μπορεί να υποδεχτεί κυλίνδρους μικρότερου διαμετρήματος ώστε να κατευθύνει διαδοχικά στάδια της χειρουργικής διαδικασίας με τρύπανα σταδιακά αυξανόμενης διαμέτρου.

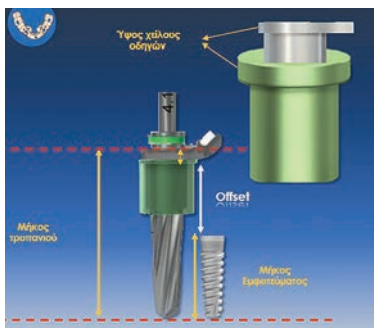

21 Για κάθε θέση εμφύτευσης το μήκος του εμφυτεύματος είναι καθορισμένο, το μήκος του τρυπάνου δεδομένο και οι διαστάσεις του δακτυλίου καθοδήγησης γνωστές. Η τοποθέτηση του δακτυλίου σε κατακόρυφη απόσταση από το βλεννογόνο πρέπει να επιτρέπει στο τρύπανο την παρασκευή του οστικού φρεατίου στο πλήρες επιθυμητό βάθος. Για να δοθεί αυτή η οδηγία κατά την εκτύπωση του νάρθηκα, το λογισμικό απαιτεί μια μέτρηση offset σύμφωνα με την εξίσωση: OFFSET= Μήκος τρυπάνου – Μήκος εμφυτεύματος – Κατάκορυφη επικάθηση δακτυλίου.

22 Τα λογισμικά διακρίνονται σε ανοιχτά και κλειστά. Τα πρώτα υποστηρίζουν πολλές διαφορετικές εταιρείες εμφυτευμάτων και δίνουν τη δυνατότητα αναπαράστασης οποιουδήποτε εμφυτεύματος. Τα δεύτερα, υποστηρίζουν μεμονωμένες εταιρείες.

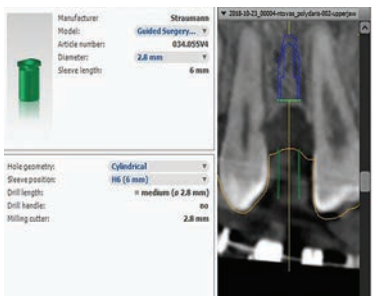

23 Εδώ έχει επιλεγεί μεταλλικός δακτύλιος με διάμετρο 2.8mm, ύψους 6mm και σε κατακόρυφη απόσταση από την οστική παρυφή 6mm. Θα χρησιμοποιηθεί ένα τρύπανο μήκους medium και διαμέτρου 2,8mm για την τοποθέτηση ενός εμφυτεύματος με διάμετρο 2.9mm.

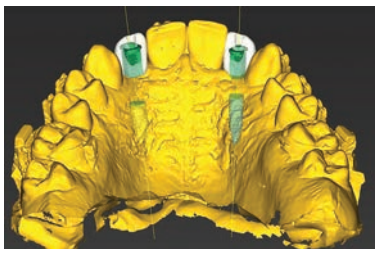

24 Οι σταδιακές επιλογές συσχετίζονται με συγκεκριμένα αρχεία και βρίσκουν τη θέση τους στον πύργο των αρχείων αλληλεπίθεσης.

25 Στη συνέχεια το λογισμικό ζητάει οδηγίες για την κατασκευή των κυλινδρικών αυλών που θα υποδεχτούν τους μεταλλικούς οδηγούς. Θα πρέπει να χωράνε μέσα στο νωδό διάστημα και να μην εμποδίζονται από παρακείμενα δόντια για την πλήρη τους έδραση.

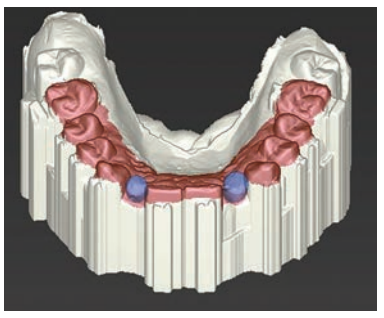

26 Ο χειρουργικός οδηγός σχεδιάζεται επάνω στο αρχείο της ψηφιοποιημένης κλινικής κατάστασης ώστε να μπορεί να εδραστεί κατά την κλινική του χρήση. Επιλέγεται η έκταση της κάλυψης ανάλογα με τις θέσεις εμφύτευσης και την επιδιωκόμενη σταθερότητα.

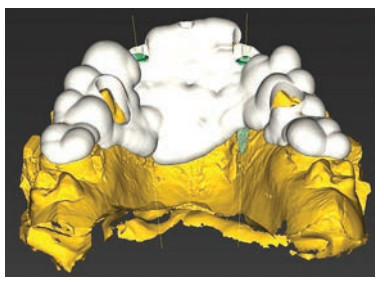

27 Συμπληρωματικές θυρίδες μπορούν να σχεδιαστούν σε διάφορα σημεία του οδηγού ώστε να επιτρέπουν τον οπτικό έλεγχο της σωστής έδρασης.

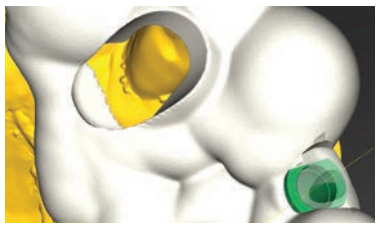

28 Λεπτομέρεια της σχεδίασης όπου φαίνεται ο χώρος για τη σωστή συναρμογή του μεταλλικού οδηγού (πράσινο) και η θυρίδα ελέγχου.

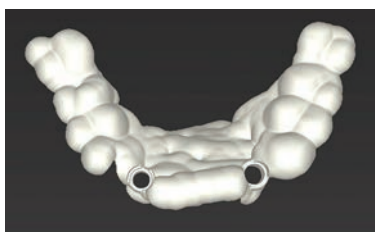

29 Το τελικό αρχείο του χειρουργικού οδηγού όπως σώζεται και αποστέλλεται στον εκτυπωτή για τη διαδικασία κατασκευής.

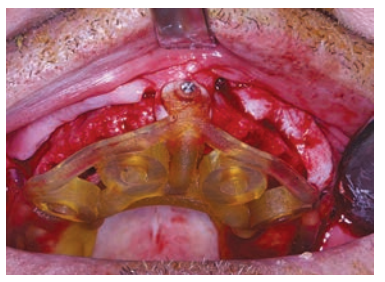

31 Χειρουργικός οδηγός για την τοποθέτηση εμφυτευμάτων σε ολικά νωδή γνάθο. Η σταθεροποίησή του με οριζόντιες βίδες είναι απαραίτητη για την ακρίβεια της χειρουργικής διαδικασίας.

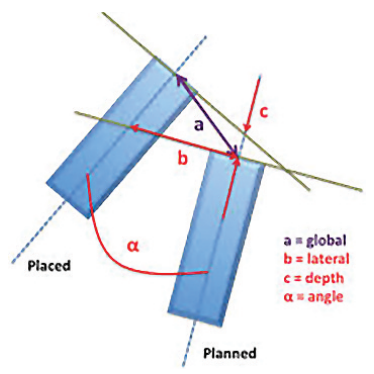

31 Η ακρίβεια της χειρουργικής τοποθέτησης ποικίλει μεταξύ των ερευνών. Ενδεικτικές μέσες πιθανές αποκλίσεις είναι οι ακόλουθες: Οριζόντιο επίπεδο 0,87 (0-3)mm, Κατακόρυφο επίπεδο 1,15 (0-4,2)mm, Γωνιώδης απόκλιση 3,06° (0-15,25)°. Γενικά, κατά το σχεδιασμό θα πρέπει να συνυπολογίζεται πιθανό σφάλμα 1.5-2mm.

ITI
ITI CURRICULUM
Setting the standard.

Το εκπαιδευτικό πρόγραμμα ITI curriculum αναφέρεται σε δύο επίπεδα: Βασικό και Ενδιάμεσο. Μία δομημένη διαδικασία εκμάθησης παρέχει ένα ευρύ θεωρητικό υπόβαθρο για τα εμφυτεύματα στην οδοντιατρική και στη συνέχεια διαδοχικά επεκτείνει αυτή τη γνώση στην κλινική της εφαρμογή και στην απόκτηση προσωπικής εμπειρίας από τη θεραπεία ασθενών.

Ένας συνδυασμός αξιολογήσεων εξασφαλίζει σε κάθε επίπεδο την αντικειμενική μέτρηση των επιδόσεων σχετικά με τους μαθησιακούς στόχους του επιμέρους γνωστικού πεδίου. Συμμετέχοντες οδοντίατροι που ολοκληρώνουν με επιτυχία την τυποποιημένη και συνολική αξιολόγηση ITI του Βασικού και Ενδιάμεσου επιπέδου θα λάβουν τα αντίστοιχα πιστοποιητικά ITI.

Βασικό επίπεδο
Το Βασικό επίπεδο εξασφαλίζει ότι ο οδοντίατρος έχει άριστη γνώση των βασικών αρχών και της επιστήμης της οδοντικής εμφυτευματολογίας. Αξιολογείται η κλινική γνώση, η ικανότητα διαμόρφωσης σχεδίου θεραπείας και η θεωρητική κατάρτιση για αποκατάσταση κλινικών περιστατικών. Το Βασικό επίπεδο περιλαμβάνει online διδασκαλία σε χρόνο και με ρυθμό ατομικής επιλογής και 2 ημέρες εκπαίδευσης με επιτραπέζιες ασκήσεις και πρακτικές επιδείξεις. Η επιτυχής ολοκλήρωση αποφέρει το **ITI Certificate in Implant Dentistry.**

Ενδιάμεσο επίπεδο
Το Ενδιάμεσο επίπεδο εξασφαλίζει ότι ο οδοντίατρος μπορεί να εφαρμόζει τη γνώση που αποκτήθηκε στο Βασικό επίπεδο, με τη χειρουργική τοποθέτηση και προσθετική αποκατάσταση εμφυτευμάτων σε ασθενείς, με τη βοήθεια επιβλέποντα. Το Ενδιάμεσο επίπεδο περιλαμβάνει κυρίως διαπροσωπική διδασκαλία με συμπληρωματική παρακολούθηση εκπαιδευτικού υλικού online. Ο οδοντίατρος ολοκληρώνει χειρουργικά και προσθετικά 4 κλινικά περιστατικά με τη βοήθεια επιβλέποντα. Η επιτυχής ολοκλήρωση αποφέρει το **ITI Certificate in Implant Therapy: Intermediate Level.**

Για περισσότερες πληροφορίες: https://www.iti.org/sites/greece/Home

Τα Μυστικά του Στόματος...

Γιώργος Χ. Λάσκαρης
Στοματολόγος. Ιατρός - Οδοντίατρος
Αν. Καθηγητής Στοματολογίας Ιατρικής Σχολής Παν. Αθηνών
Επισκέπτης Καθηγητής Παν. Λονδίνου
Ιδρυτής & Διευθυντής Στοματολογικού Τμήματος Νοσ. «Α. Συγγρός» (1971-2008)
Πρόεδρος Ελληνικής Εταιρείας Κλινικής Στοματολογίας

Επικοινωνία:
τηλ. 210-72.91.667
e-mail: glaskari@yahoo.gr
site: www.georgelaskaris.gr

ΛΟΙΜΩΞΕΙΣ ΣΤΟΜΑΤΟΣ ΑΠΟ ΕΡΠΗΤΟΪΟΥΣ

Μέρος ΙΙ: Λοιμώδης Μονοπυρήνωση - Κυτταρομεγαλοϊός - Σάρκωμα Καposi

Η ομάδα των ερπητοϊών στον άνθρωπο αποτελείται από οκτώ τύπους: τον ιό του απλού έρπητα, τύπος 1 (HSV-1) και τύπος 2 (HSV-2), τον ιό ανεμευλογιάς-ζωστήρα, τύπος 3 (VZV ή HHV-3), τον ιό Epstein-Barr, τύπος 4 (EBV ή HHV-4), τον κυτταρομεγαλοϊό, τύπος 5 (CMV ή HHV-5), ο τύπος 6 (HHV-6), ο τύπος 7 (HHV-7) και ο τύπος 8 (HHV-8). Εκδηλώσεις στο στόμα προκαλούν οι τύποι 1, 2, 3, 4, 5 και 8.

Η παθογένεση των ερπητικών λοιμώξεων ακολουθεί την πορεία: **πρωτοπαθής λοίμωξη – λανθάνουσα φάση – επανενεργοποίηση.** Στο δεύτερο μέρος του άρθρου αναπτύσσονται λιγότερο συχνά νοσήματα, από ότι στο πρώτο μέρος (που δημοσιεύθηκε σε προηγούμενο τεύχος του Οδοντιατρικού Βήματος): όπως η **Λοιμώδης Μονοπυρήνωση,** η **Λοίμωξη από Κυτταρομεγαλοϊό** και το **Σάρκωμα Καposi**.

Ι. Λοιμώδης Μονοπυρήνωση

Η λοιμώδης μονοπυρήνωση είναι οξεία λοιμώδης νόσος με καλή πρόγνωση, που οφείλεται στον ιό Epstein-Barr ή ερπητοϊός, τύπος 4, και μεταδίδεται με μολυσμένο σάλιο. Προσβάλλει συνήθως νεαρά άτομα ηλικίας 15-25 ετών, εμφανίζει μεγάλη ποικιλία κλινικών εκδηλώσεων και έχει μακρό χρόνο επώασης (30-50 ημέρες). Ο ιός Epstein-Barr φαίνεται να συμμετέχει στην παθογένεση του λεμφώματος Burkitt, άλλες μορφές μη-Hodgkin Τ και Β λεμφωμάτων, το ρινοφαρυγγικό και λεμφοεπιθηλιακό καρκίνωμα, και άλλες λεμφοϋπερπλαστικές διαταραχές που παρατηρούνται σε μεταμοσχευμένους ασθενείς.

Κλινικά, χαρακτηρίζεται από πυρετό, γενικευμένη διόγκωση των λεμφαδένων (κυρίως των τραχηλικών και ωτιαίων), κυνάγχη, ηπατομεγαλία, σπληνομεγαλία, καταβολή δυνάμεων και κεφαλαλγία. Στο δέρμα παρατηρείται κηλιδοβλατιδώδες εξάνθημα, κυρίως στον κορμό, λαιμό, πρόσωπο και τα άκρα, που εμφανίζεται την 4η-6η ημέρα και διαρκεί 1 εβδομάδα περίπου ***(Εικ. 1).*** Οι κλινικές εκδηλώσεις στο στόμα είναι αρκετά συχνές και χαρακτηρίζονται, κυρίως, από πετέχειες, μεμονωμένες ή κατά ομάδες, στο όριο σκληρής-μαλακής υπερώας ***(Εικ. 2).*** Επιπλέον, παρατηρούνται οίδημα σταφυλής, διόγκωση και φλεγμονή του λεμφικού ιστού στην περιοχή του στόματος, διαβρώσεις, ουλίτις και διάχυτο ερύθημα. Αμυγδαλίτις, κυνάγχη και φαρυγγίτις μπορεί επίσης να συνυπάρχουν. Γενικά, οι βλάβες του στόματος δεν είναι παθογνωμονικές. Οι εκδηλώσεις της νόσου υποχωρούν συνήθως σε 2-3 εβδομάδες. Η διάγνωση στηρίζεται σε κλινικά κριτήρια, πρέπει όμως να τεκμηριωθεί και εργαστηριακά. Η διαφορική διάγνωση περιλαμβάνει τα νοσήματα που υπάρχουν στον ***Πίνακα 1***.

Εικ. 1: Λοιμώδης μονοπυρήνωση. Χαρακτηριστικό εξάνθημα στο δέρμα της παρειάς και διόγκωση ωτιαίων και παρωτιδικών λεμβαδένων.

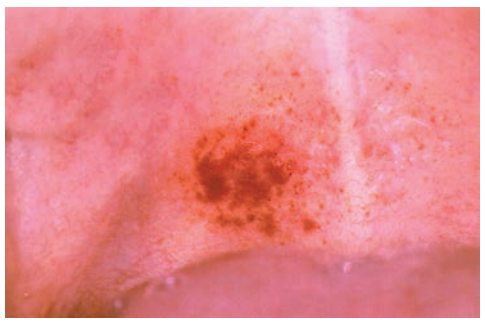

Εικ. 2: Λοιμώδης μονοπυρήνωση. Χαρακτηριστικές πετέχειες στο όριο σκληρής-μαλακής υπερώας.

Εργαστηριακά η ανίχνευση ετερόφιλων αντισωμάτων στον ορό των ασθενών (monospot-test) επιβεβαιώνει τη διάγνωση. Η ανίχνευση στον ορό αυξημένου τίτλου του DNA του ιού Epstein-Barr προσφέρει επίσης σημαντική διαγνωστική βοήθεια. Στις περισσότερες περιπτώσεις η νόσος αυτοϊάται και η θεραπεία είναι συμπτωματική. Η χορήγηση ακυκλοβίρης σε συνδυασμό με κορτικοστεροειδή σε χαμηλή δοσολογία ενδείκνυται σε σοβαρές μόνο περιπτώσεις.

Πίνακας 1
Διαφορική Διάγνωση Λοιμώδους Μονοπυρήνωσης

- Λευχαιμία
- Σύφιλις
- Στρεπτοκοκκική στοματοφαρυγγίτις
- Φαρμακευτική αντίδραση
- Λοίμωξη HIV
- Ιογενής ηπατίτις

ΙΙ. Λοίμωξη με Κυτταρομεγαλοϊό

Ο κυτταρομεγαλοϊός ή ερπητοϊός τύπος 5 παρουσιάζει βασικές ομοιότητες με τους άλλους τύπους της ομάδας: πρωτοπαθής λοίμωξη – λανθάνουσα φάση – επανανεργοποίηση. Αποτελεί μια από τις πιο συχνές ενδομήτριες λοιμώξεις του εμβρύου στον άνθρωπο. Σε ανοσοεπαρκή άτομα πάνω από 95% η λοίμωξη είναι ασυμπτωματική. Νεογνά, ασθενείς με AIDS, μεταμοσχευμένοι, και γενικά ανοσοκατασταλμένοι ασθενείς αποτελούν την ομάδα υψηλού κινδύνου για λοίμωξη με τον ιό. Μεταδίδεται μέσω των βιολογικών υγρών του ανθρώπου (σίαλος, αίμα, ούρα, σπέρμα, γάλα θηλασμού, κολπικές εκκρίσεις, μεταμοσχευμένα όργανα, βλαστοκύτταρα του μυελού κ.ά.). Ακολουθώντας την πρωτολοίμωξη ο ιός παραμένει σε λανθάνουσα κατάσταση σε όλη τη ζωή του ξενιστή και πολύ σπάνια προκαλεί νόσο. Επανανεργοποίηση του ιού προκαλεί υποτροπιάζουσα λοίμωξη. Τα όργανα που κυρίως προσβάλλει είναι ο λεμφικός ιστός, οι πνεύμονες, το ήπαρ, το γαστρεντερικό σύστημα, ο αμφιβληστροειδής χιτώνας του οφθαλμού και, ιδιαίτερα στα νεογνά, οι σιαλογόνοι αδένες και το ΚΝΣ.

Τα βασικά χαρακτηριστικά της συμπτωματικής λοίμωξης (5-10%) με κυτταρομεγαλοϊό σε ανοσοεπαρκή και ανοσοκατασταλμένα άτομα είναι εκδηλώσεις παρόμοιες με εκείνες της λοιμώδους μονοπυρήνωσης. Οι ασθενείς εμφανίζουν πυρετό, δυσκαταποσία, φαρυγγίτιδα, καταβολή δυνάμεων, μυαλγίες, λεμφαδενοπάθεια και ηπατοσπληνομεγαλία. Στο δέρμα παρατηρείται, σχετικά σπάνια, κηλιδοβλαπδώδες κνησμώδες εξάνθημα και πετέχειες. Χαρακτηριστικά η χορήγηση αμπικιλλίνης στους ασθενείς προκαλεί, όπως και στη λοιμώδη μονοπυρήνωση, έξαρση των δερματικών βλαβών σε ποσοστό 80-100%. Επιπλέον, έχουν περιγραφεί περιπρωκτικές και περιγεννητικές ελκώσεις. Οι βλάβες στο στόμα είναι σπάνιες και απαντούν κυρίως σε ανοσοκατασταλμένους ασθενείς και ασθενείς με AIDS. Στο βλεννογόνο του στόματος παρατηρούνται άτυπες ελκώσεις διαμέτρου 0,5-1 cm χωρίς ειδικούς κλινικούς χαρακτήρες που παραμένουν για μακρό χρονικό διάστημα ***(Εικ. 3)***. Η διάγνωση είναι δύσκολη και πρέπει να τεκμηριωθεί εργαστηριακά. Επιπλέον, έχει παρατηρηθεί επώδυνη σιαλαδενίτις των μεγάλων και των μικρών σιαλογόνων αδένων που μπορεί να προκαλεί ξηροστομία. Τις περισσότερες φορές η νόσος έχει ήπια πορεία και αυτοϊάται, σπάνια όμως μπορεί να υπάρχουν επιπλοκές όπως: οφθαλμικές διαταραχές, πνευμονία, μυοκαρδίτις, γαστρεντερικές και αιματολογικές διαταραχές, προσβολή του ΚΝΣ κ.ά. Η διάγνωση πρέπει πάντα να επιβεβαιώνεται με εργαστηριακές εξετάσεις. Η κλινική διαφορική διάγνωση περιλαμβάνει τα νοσήματα που βρίσκονται ταξινομημένα στον ***Πίνακα 2.***

Εργαστηριακά, η καλλιέργεια και η απομόνωση του ιού, από μολυσμένους ιστούς, αποτελεί την πιο αξιόπιστη τεχνική διάγνωσης. Πρόσφατα η χρήση μονοκλωνικών αντισωμάτων για ανίχνευση αντιγόνων του ιού επιβεβαιώνει τη διάγνωση. Άλλες τεχνικές που χρησιμοποιούνται είναι η PCR και η Elisa. Τέλος, η παρουσία ειδικών κυττάρων (μάτι της κουκουβάγιας) σε ιστολογικά παρασκευάσματα, είναι έντονα

Εικ. 3: Λοίμωξη από κυτταρομεγαλοϊό. Άτυπη έλκωση στα ούλα.

Πίνακας 2
Διαφορική Διάγνωση Λοίμωξης από Κυτταρομεγαλοϊό

- Ερπητικές βλάβες
- Τραυματικό έλκος
- Συφιλιδικό έλκος
- Μη ειδικές ελκώσεις στο στόμα

ΚΛΙΝΙΚΗ ΣΤΟΜΑΤΟΛΟΓΙΑ
3η έκδοση
ΒΡΑΒΕΙΟ ΑΚΑΔΗΜΙΑΣ ΑΘΗΝΩΝ
Γιώργος Χ. Λάσκαρης
Στοματολόγος. Ιατρός-Οδοντίατρος
Αν. Καθηγητής Στοματολογίας Ιατρικής Σχολής
Παν. Αθηνών, Επισκέπτης Καθηγητής Παν. Λονδίνου
Σελίδες: 711 - Έγχρωμες εικόνες: 1003
ΤΟ ΚΟΡΥΦΑΙΟ ΒΙΒΛΙΟ
ΣΤΟ ΕΙΔΟΣ ΤΟΥ ΠΑΓΚΟΣΜΙΩΣ!
Διατίθεται από τις εκδόσεις «Οδοντιατρικό Βήμα»
Τηλέφωνο επικοινωνίας: 210 3814 939
ΝΕΑ ΤΙΜΗ
€135 ΑΠΟ ~~€150~~

ενδεικτικά λοίμωξης με τον ιό CMV. Θεραπευτικά τα κύρια φάρμακα που χορηγούνται είναι: η γανκυκλοβίρη και η βαλγανκυκλοβίρη.

III. Σάρκωμα Kaposi

Το σάρκωμα Kaposi περιγράφηκε το 1872 από τον Ούγγρο Δερματολόγο Moritz Kaposi, σε ηλικιωμένα άτομα. Είχε καλή βιολογική συμπεριφορά, πολύ βραδεία εξέλιξη και το αίτιο ήταν άγνωστο. Μετά την επιδημία της λοίμωξης HIV και του AIDS το 1981, το σάρκωμα Kaposi βρέθηκε στο επίκεντρο του επιστημονικού ενδιαφέροντος μετά την τεράστια αύξηση που παρουσίασε στους ασθενείς με AIDS. Η πρόοδος που σημειώθηκε έκτοτε στη μελέτη του όγκου υπήρξε εντυπωσιακή, σε μοριακό, ιστολογικό, κλινικό και θεραπευτικό επίπεδο καθώς και την αιτιολογία του. Διακρίνουμε 4 κλινικούς τύπους σαρκώματος Kaposi: το κλασικό, το αφρικανικό ή ενδημικό, το ιατρογενές-ανοσοκατασταλμένων και το AIDS-Kaposi ή επιδημικό. Πρόσφατα απομονώθηκε, τόσο μέσα στις βλάβες όλων των κλινικών τύπων του νεοπλάσματος όσο και στο περιφερικό αίμα των ασθενών, ο ερπητοϊός, τύπος 8, που φαίνεται να διαδραματίζει βασικό ρόλο στην ιστογένεση του όγκου. Εντούτοις, δεν είναι ακόμη γνωστό εάν το σάρκωμα Kaposi είναι αληθές νεόπλασμα (κλωνική κακοήθεια) ή είναι υπερπλαστική αντίδραση λόγω έντονου πολλαπλασιασμού των ενδοθηλιακών κυττάρων από τη δράση κυτοκινών και αυξητικών παραγόντων. Ανοσοϊστοχημικές και ηλεκτρονικομικροσκοπικές μελέτες έχουν τεκμηριώσει ότι το σάρκωμα Kaposi προέρχεται από τα ενδοθηλιακά κύτταρα, χωρίς όμως να έχει διευκρινισθεί εάν πρόκειται για αιμοφόρα ή λεμφικά αγγεία ή και τα δύο.

Κλινικά, το κλασικό σάρκωμα Kaposi προσβάλλει πιο συχνά άνδρες από ό,τι γυναίκες (σχέση 3:1 έως 8:1) μεταξύ 50-70 ετών και έχει βραδεία εξέλιξη. Είναι πιο συχνό στους Εβραίους, τους Μεσογειακούς και Βαλκανικούς λαούς και την Ελλάδα. Προσβάλλει, κατά κανόνα, το δέρμα και, σπάνια, τους βλεννογόνους, το γαστρεντερικό σωλήνα και τα σπλάγχνα. Κλινικά, χαρακτηρίζεται από κηλίδες, πλάκες, οζίδια ή όγκους με χαρακτηριστικό βαθύ ερυθρό ή κυανέρυθρο χρώμα ***(Εικ. 4)***. Τα πέλματα, οι παλάμες, οι κνήμες, η μύτη και τα ώτα αποτελούν τις πιο συχνές θέσεις εντόπισης. Ο βλεννογόνος του στόματος προσβάλλεται σχετικά σπάνια και συνήθως με την εξέλιξη της νόσου, ενώ πολύ σπάνια μπορεί να είναι η μοναδική εντόπιση.

Κλινικά, εμφανίζεται ως μονήρης ή πολλαπλές κηλίδες, πλάκες ή όγκοι που μπορεί να ελκωθούν, με έντονο ερυθρό ή ερυθρόφαιο χρώμα ***(Εικ. 5 & 6)***. Η υπερώα και τα ούλα αποτελούν τις πιο συχνές θέσεις εντόπισης και ακολουθούν την παρειά, τα χείλη και η γλώσσα. Η κλινική διαφορική διάγνωση περιλαμβάνει τα νοσήματα που είναι ταξινομημένα στον ***Πίνακα 3***, και πρέπει να τεκμηριωθεί με βιοψία και ιστολογική εξέταση.

Ιστολογικά δεν υπάρχουν διαφορές μεταξύ των 4 τύπων σαρκώματος Kaposi. Βασικό ιστολογικό εύρημα είναι η παρουσία πολλών διευρυσμένων αγγειακών χώρων με παρουσία άτυπων μεγάλων ατρακτοειδών ενδοθηλιακών κυττάρων, με έντονη πλειομορφία και μιτώσεις, καθώς και σχηματισμούς συμπαγών περιοχών με ατρακτοειδή κύτταρα, που συχνά διατάσσονται σε δεσμίδες. Επιπλέον, παρατηρούνται μεταξύ των κυττάρων και αγγειακών χώρων έντονα αιμορραγικά στοιχεία. Χαρακτηριστικό ανοσοϊστοχημικό εύρημα είναι η έκφραση πυρηνικών αντιγόνων (LNA-1) του ερπητοϊού 8. Ακόμη η ανίχνευση με την τεχνική PCR του γονιδιώματος του ερπητοϊού-τύπος 8 (HHV-8).

Λόγω της πολυεστιακής εντόπισης θεραπεία πρώτης επιλογής του σαρκώματος Kaposi είναι η χημειοθεραπεία σε συνδυασμό ή όχι με ακτινοθεραπεία. Τα χημειοθεραπευτικά που έχουν χρησιμοποιηθεί είναι vincristine, doxorubicin, bleomycin, interferon-α, συνήθως σε συνδυασμένα σχήματα. Χειρουργική εξαίρεση, κρυοθεραπεία, laser, και φωτοδυναμική θεραπεία μπορεί να χρησιμοποιηθούν μόνο σε εντοπισμένες βλάβες.

Συμπερασματικά, οι λοιμώξεις του στόματος από ερπητοϊούς, αποτελούν μια ανομοιογενή κλινικά ομάδα νόσων, με ευρύ κλινικό φάσμα που δημιουργεί συχνά διαγνωστικά προβλήματα, στην επίλυση των οποίων καθοριστικός είναι ο ρόλος του Στοματολόγου.

Εικ. 4: Κλασικό σάρκωμα Kaposi, γενικευμένες βλάβες στη ράχη της παλάμης.

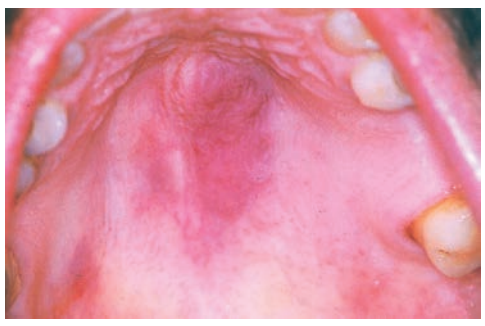

Εικ. 5: Σάρκωμα Kaposi στη σκληρή υπερώα.

Εικ. 6: Σάρκωμα Kaposi, ελκωμένο, στην υπερώα.

Πίνακας 3
Διαφορική Διάγνωση Σαρκώματος Kaposi

- Βακτηριακή αγγειωμάτωση
- Αγγειοσάρκωμα
- Αιμαγγειοενδοθηλίωμα
- Λειομυοσάρκωμα
- Αιμαγγείωμα
- Περιφερικό γιγαντοκυτταρικό κοκκίωμα
- Πυογόνο κοκκίωμα
- Μη-Hodgkin λέμφωμα
- Κακόηθες μελάνωμα

Αναγέννηση της περιστοματικής περιοχής με ενέσιμα αιμοπεταλιακά συμπληρώματα

CLEOPATRA TECHNIQUE™

Dr **Κλεοπάτρα Νακοπούλου**

Ο ρόλος της οδοντιατρικής στην εμφάνιση είναι αναμφίβολα σημαντικός πράγμα που δικαιολογεί τη μεγάλη ανάπτυξη της ορθοδοντικής αρχικά και της αισθητικής οδοντιατρικής τα τελευταία χρόνια. Τόσο η ανατομία των δοντιών όσο και η εμφάνισή τους επηρεάζουν τη δομή του προσώπου, το χαμόγελο, τις εκφράσεις και τελικά την όψη του ατόμου. Σημαντικό όμως ρόλο στην αισθητική του προσώπου παίζει και η περιστοματική περιοχή η οποία μεταβάλλεται με την ηλικία. Οι συνδυασμένες επιπτώσεις της βαρύτητας, της ανακατανομής του λίπους, της ηλιακής ακτινοβολίας, της μείωσης της οστικής μάζας και της ελαστικότητας των ιστών δίνουν τη χαρακτηριστική όψη του γερασμένου κάτω τριτημορίου του προσώπου.

Διάφορες χειρουργικές, ελάχιστα επεμβατικές ή φαρμακευτικές μέθοδοι έχουν περιγραφεί για την αντιμετώπιση αυτών των αλλαγών. Οι αναγεννητικές θεραπείες που αποσκοπούν στην αποκατάσταση της φυσικής και συμμετρικής πληρότητας του προσώπου ώστε να προσομοιάζει το νεανικό πρόσωπο, έχουν προκαλέσει το έντονο ενδιαφέρον της επιστημονικής κοινότητας αλλά και των ασθενών εξαιτίας της αναφερόμενης ασφάλειας, του άμεσου αποτελέσματος και της ευκολίας πραγματοποίησής τους. Μάλιστα σε αρκετές χώρες του εξωτερικού, όπως στη Μεγάλη Βρετανία, έχει θεσμοθετηθεί η δυνατότητα ενασχόλησης με τέτοιου είδους αισθητικές παρεμβάσεις ακόμα και σε παραϊατρικά επαγγέλματα, όπως νοσηλευτές και αισθητικοί. Ο οδοντίατρος ο οποίος είναι βαθειά γνώστης της ανατομίας της περιοχής αλλά και εκπαιδευμένος σε χειρουργικές και ελάχιστα επεμβατικές τεχνικές είναι ο κατάλληλος επιστήμονας για να προσφέρει ασφαλείς και αποτελεσματικές θεραπείες της περιοχής. Επίσης διαθέτει την επιστημονική επάρκεια να κατανοήσει τις περίπλοκες φυσιολογικές διεργασίες και να επιλέξει την καταλληλότερη θεραπεία από μια μεγάλη ποικιλία και συχνά αμφιβόλου ποιότητας (τεκμηρίωσης) επιλογών.

Την τελευταία δεκαετία η χρήση αυτόλογων προϊόντων αίματος όπως του PRP (Platelet-Rich-Plasma) κερδίζει έδαφος στις αισθητικές επεμβάσεις λόγω της διέγερσης και της επαύξησης που προκαλεί σε κύτταρα του δέρματος. Υπάρχει μια πλειάδα μελετών (τόσο πειραματικών in vitro και σε ζώα, όσο και κλινικών με τη χρήση τοπικών και ενέσιμων εφαρμογών συμπυκνωμάτων αιμοπεταλίων) με απτά αποτελέσματα όσον αφορά τις κυτταρικές αλλαγές και την αναγέννηση του προσώπου. Τα αποτελέσματα αποδίδονται στις διάφορες ωφέλιμες ιδιότητες των στοιχείων του αίματος και κυρίως στους αυξητικούς παράγοντες που περιέχουν τα αιμοπετάλια όπως vascular endothelial growth factor (VEGF), epidermal growth factor (EGF) και platelet derived growth factor (PDGF). Επίσης σε αντίθεση με τους εξωγενείς αυξητικούς παράγοντες και τις βιοδιασπώμενες ουσίες που κατά καιρούς έχουν χρησιμοποιηθεί για τον ίδιο σκοπό, η χρήση των συμπυκνωμάτων του αίματος θεωρείται πιο φυσικός και ασφαλής τρόπος αναγέννησης της περιστοματικής περιοχής.

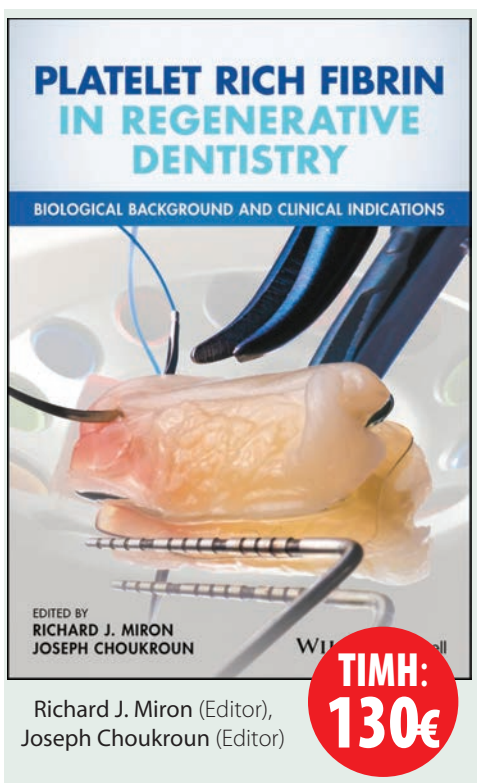

ΤΙΜΗ: 130€

Richard J. Miron (Editor),
Joseph Choukroun (Editor)

The first book devoted exclusively to the subject, Platelet Rich Fibrin in Regenerative Dentistry offers comprehensive, evidence-based coverage of the biological basis and clinical applications of PRF in dentistry. Co-edited by a leading researcher in tissue regeneration and the inventor of the PRF technique, it brings together original contributions from expert international researchers and clinicians.

288 pages, ©2017, Wiley-Blackwell

ΟΔΟΝΤΙΑΤΡΙΚΟ ΒΗΜΑ
Σκουφά 64, 106 80 Αθήνα,
Τηλ. **210 3814 939**,
www. odvima.gr

Τα PRP (Platelet-Rich-Plasma) και PRF (Platelet-Rich-Fibrin) είναι τα πιο συχνά χρησιμοποιούμενα συμπυκνώματα αίματος για αισθητικούς/αναγεννητικούς σκοπούς. Το PRP περιέχει κυρίως αιμοπετάλια και πρωτεΐνες του πλάσματος, παράγεται εύκολα μετά από διπλή φυγοκέντριση και προσθήκη θρομβίνης και ασβεστίου για την ενεργοποίηση των αιμοπεταλίων[1]. Αντίθετα το PRF, θεωρείται δεύτερης γενιάς προϊόν αφού αναπτύχθηκε στη συνέχεια. Ειναι πλήρως αυτόλογο δηλαδή παράγεται με μία μόνο φυγοκέντρηση ***(εικόνα 1)*** χωρίς την προσθήκη αντιπηκτικών, θρομβίνης και ασβεστίου[2]. Λόγω του τρόπου παρασκευής του, εκτός από αιμοπετάλια, ινική και πρωτεΐνες πλάσματος, περιέχει λευκά αιμοσφαίρια που έχει δειχθεί πειραματικά ότι επιταχύνουν τις επιθυμητές φλεγμονώδεις διεργασίες αναφορά ενώ έχουν ανιχνευθεί και βλαστοκύτταρα με πολλά υποσχόμενο αναγεννητικό ρόλο. Επίσης, ανάλογα με το πρωτόκολλο που χρησιμοποιείται, το PRF παράγεται σε υγρή ενέσιμη μορφή οπότε παρέχει μεγαλύτερη ευελιξία στη χρήση του στην περιστοματική περιοχή.

Το PRF σε υγρή μορφή (liquid PRF) που παράγεται με τη χρήση κατάλληλου πρωτοκόλλου (μικρές ταχύτητες φυγοκέντρισης για λίγα λεπτά - low speed centrifugation concept) έχει δειχθεί πρόσφατα ότι είναι πλούσιο σε βιοενεργά συστατικά και μάλιστα σε υψηλότερες συγκεντρώσεις από τα μέχρι τώρα παραγόμενα συμπυκνώματα[3-6]. Αυτό πιθανά εξηγεί τη σημαντική αναγεννητική δράση με τα απτά αισθητικά αποτελέσματα που παρατηρούνται μετά την εφαρμογή του PRF στην περιστοματική περιοχή ***(εικόνα 2)***. Πιο αναλυτικά τα επικρατέστερα έως τώρα πρωτόκολλα δημιουργίας PRFσε υγρή μορφή είναι δύο και οδηγούν στον σχηματισμό **α) i-RPF** (3 λεπτά στις γυναίκες και 4 λεπτά στους άντρες σε κατάλληλη φυγόκεντρο στις 700rpm) και **β) A-PRF liquid** (5 λεπτά σε 1300rpm). Το πρώτο χαρακτηρίζεται από ιδιαίτερα αυξημένες συγκεντρώσεις αυξητικών παραγόντων, φλεγμονωδών κυττάρων και βλαστοκυττάρων ενώ το δεύτερο οδηγεί σε μεγαλύτερο όγκο συμπυκνώματος καθώς περιέχει περισσότερη ινική. Ο συνδυασμός τους έχει δειχθεί επωφελής όσον αφορά την ικανοποίηση των ασθενών σε αναγεννητικές θεραπείες προσώπου[7].

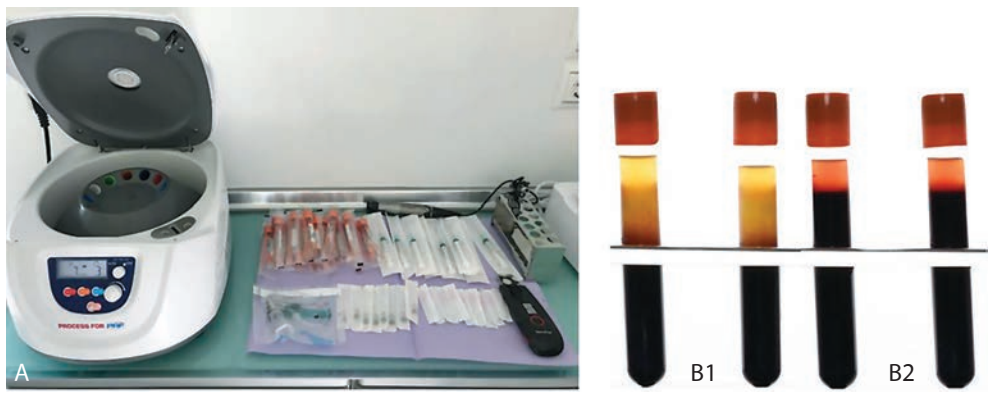

Εικόνα 1: Η φυγοκέντριση με κατάλληλη φυγόκεντρο (A) και ανάλογα με το πρωτόκολλο οδηγεί στο σχηματισμό διαφορετικών τύπων PRF σε υγρή μορφή (B1) A-PRF liquid και (B2) i-PRF.

Εικόνα 2: Εικόνες πριν και μετά την εφαρμογή του PRF σε υγρή μορφή με την CLEOPATRA TECHNIQUE™. Κατά την τεχνική αυτή γίνεται ανάμειξη των A-PRF liquid και i-PRF πράγμα που συνδυάζει τα πλεονεκτήματα των δύο μορφών (την ιδιαίτερα υψηλή συγκέντρωση επωφελών παραγόντων στο i-PRF και του όγκου και τη σταθεροποιητική δράση της ινικής στο A-PRF liquid). Το αυτόλογο υλικό ενίαιται δια μέσου πολύ λεπτής βελόνης τόσο επιφανειακά όσο και εν τω βάθει στην περιστοματική περιοχή, 4 συνεδρίες ανά 15 ημέρες, τα αποτελέσματα είναι ήδη ορατά μετά την τρίτη συνεδρία[7] και διατηρήσιμα συνήθως έως και δύο έτη.

Συμπερασματικά, αισθητικές επεμβάσεις στην περιστοματική περιοχή πραγματοποιούνται με αυξανόμενο ρυθμό στις αναπτυγμένες χώρες από οδοντιάτρους είτε συμπληρωματικά οδοντικών εργασιών είτε αυτόνομα. Τα τελευταίας γενιάς συμπυκνώματα αίματος (ενέσιμο PRF) έχουν πολλά πλεονεκτήματα και φαίνεται οτι υπερτερούν σε σύγκριση με άλλες αποτελεσματικές περιστοματικές αναγεννητικές θεραπείες αφού λαμβάνονται εύκολα, είναι 100% αυτόλογα, πολύ απλά στη χρήση τους και έχουν μηδαμινούς κινδύνους εφαρμογής. Αντίθετα προϊόντα που χρησιμοποιούνται συχνά προς το παρόν για τον ίδιο σκοπό, μπορούν να προκαλέσουν σχηματισμό κοκκιωμάτων, όπως το υαλουρονικό, ή δεν έχει αποδειχθεί η ασφάλειά τους π.χ. στην ανάπτυξη νεοπλασιών όπως οι εξωγενείς αυξητικοί παράγοντες. Είναι σημαντικό το γεγονός οτι οδοντίατροι συμμετέχουν ενεργά στην έρευνα και στην ανάπτυξη αυτόλογων προϊόντων αναγεννητικής ιατρικής και στο άμεσο μέλλον αναμένεται μια αύξηση της χρήσης τους στα πλαίσια της αισθητικής οδοντιατρικής.

Αναφορές

1. Sclafani AP. Platelet–rich fibrin matrix for improvement of deep nasolabial folds. Journal of cosmetic dermatology. 2010;9(1):66-71.
2. Sclafani AP. Applications of platelet-rich fibrin matrix in facial plastic surgery. Facial Plastic Surgery. 2009;25(04):270-6.
3. Donofrio LM. Fat distribution: a morphologic study of the aging face. Dermatol Surg. 2000 Dec;26(12):1107-12.
4. Kubesch A, Barbeck M, Al-Maawi S, Orlowska A, Booms PF, Sader RA, et al. A low-speed centrifugation concept leads to cell accumulation and vascularization of solid platelet-rich fibrin: an experimental study in vivo. Platelets. 2018 Mar 6:1-12.
5. Martinez-Zapata MJ, Marti-Carvajal A, Sola I, Bolibar I, Angel Exposito J, Rodriguez L, et al. Efficacy and safety of the use of autologous plasma rich in platelets for tissue regeneration: a systematic review. Transfusion. 2009 Jan;49(1): 44-56.
6. Wend S, Kubesch A, Orlowska A, Al-Maawi S, Zender N, Dias A, et al. Reduction of the relative centrifugal force influences cell number and growth factor release within injectable PRF-based matrices. J Mater Sci Mater Med. 2017 Oct 25;28(12):188.
7 Nacopoulos C, Gkouskou K, Karypidis D, Vlastos I, Vesala AM, Choukroun J, et al. Telomere length and genetic variations affecting telomere length as biomarkers for facial regeneration with platelet-rich fibrin based on the low-speed centrifugation concept. J Cosmet Dermatol. 2018 May 15.

OptraGate®

Απωθητήρας χειλιών και παρειών χωρίς λάτεξ

Η άνετη λύση για καλύτερο πεδίο

ΝΕΟ: τώρα διαθέσιμο σε μπλέ και ροζ

- Αποτελεσματική θεραπεία και πιο εύκολη σχετική απομόνωση.
- Μεγεθυμένο πεδίο εργασίας και εύκολη πρόσβαση στην κοιλότητα.
- Αυξημένη άνεση για τους ασθενείς.
- Ελκυστικά χρώματα για ευκολότερη αποδοχή από τα παιδιά.

www.ivoclarvivadent.gr

Εξουσιοδοτημένοι διανομείς

Ελλάδας

Oral Vision
- Μάγερ 13 / 104 38 Αθήνα / τηλ: 210 77 55 900 /
- Τσιμισκή 34 / 546 23 Θεσσαλονίκη / τηλ: 2310 253 800 / www.oralvision.gr

SADENT
- 1 χλμ Λεωφ. Μαρκοπούλου / 190 02 Παιανία / τηλ: 211 10 22 900 /
- Τετραπόλεως 4 / 115 27 Γουδή / τηλ: 210 77 77 608 /
- Ν. Τέλογλου 7 / 546 36 Θεσσαλονίκη / τηλ: 2310 968 799 / www.sadent.com

Κύπρου

Dentalcon
- Λ. Λάρνακα 57 / 1643 Λευκωσία / τηλ: 22 466 000 / www.dentalcon.com.cy

ivoclar vivadent®

passion vision innovation

Η σελίδα της
ΕΛΛΗΝΙΚΗΣ ΕΤΑΙΡΙΑΣ ΚΛΙΝΙΚΗΣ ΣΤΟΜΑΤΟΛΟΓΙΑΣ

Πέμφιγα

Ιστορικό

Γυναίκα 74 ετών προσήλθε στο Παθολογικό ιατρείο του Ιατρικού Κέντρου Αθηνών λόγω «πληγών στο στόμα και φυσαλίδων στο δέρμα».
Μετά από αίτημα του παθολόγου η ασθενής εξετάσθηκε από στοματολόγο και εν συνεχεία από δερματολόγο.
Η ασθενής ανέφερε ότι πριν από δύο εβδομάδες ένιωσε πόνο στο λαιμό και επισκέφθηκε γιατρό που της χορήγησε αντιβίωση. Αρχικά έλαβε Zithromax και στη συνέχεια έλαβε Augmentin. Παρά την αγωγή, ο πόνος στο λαιμό επιδεινώθηκε, ενώ εμφανίστηκαν και φυσαλίδες στην πλάτη και στο στήθος.
Στην ερώτηση αν παρουσιάζει κατά καιρούς πληγές στο στόμα ή το δέρμα η ασθενής ανέφερε ότι ποτέ δεν είχε πληγές στο στόμα, αλλά στο δέρμα παρουσίασε φυσαλίδες προ τεσσάρων μηνών που αποδόθηκαν σε τσίμπημα εντόμων και αντιμετωπίστηκαν με αντιισταμινική αγωγή και αντιβίωση.
Ιατρικό ιστορικό: Ελεύθερο

Κλινική εικόνα

Κλινικά στο δέρμα παρατηρήθηκαν πομφόλυγες στη ράχη, στο στέρνο και την κοιλιακή χώρα. Στη στοματική κοιλότητα παρατηρήθηκαν εκτεταμένες διαβρώσεις στις παρειές , στο έδαφος του στόματος, στα προστομιακά κάτω ούλα, στο άνω και κάτω χείλος και στη μαλθακή υπερώα. Το σημείο Nikolsky ήταν θετικό. Ο ρινικός βλεννογόνος ήταν ερυθρός με διαβρώσεις και οι οφθαλμοί παρουσίαζαν ήπια επιπεφυκίτιδα.

Ποια είναι η πιθανή κλινική διάγνωση;
1. Πέμφιγα
2. Πομφολυγώδες πεμφιγοειδές
3. Πεμφιγοειδές των βλεννογόνων
4. Πολύμορφο ερύθημα
5. Φαρμακευτική στοματίτιδα

Εργαστηριακός έλεγχος

Ελήφθησαν ιστοτεμάχια δέρματος και στόματος που εστάλησαν για ιστολογική εξέταση και άμεσο ανοσοφθορισμό. Ζητήθηκε ποσοτικός προσδιορισμός Δεσμογλεΐνης ορού.
Η ιστολογική εξέταση και ο άμεσος ανοσοφθορισμός έδειξαν τυπική εικόνα κοινής πέμφιγας. Ο ποσοτικός προσδιορισμός έδειξε: Δεσμογλεΐνη 1: **103iu/ml** και Δεσμογλεΐνη 3: **276iu/ml** με φυσιολογικές τιμές **<20iu/ml.** Τα ευρήματα ήταν απολυτά συμβατά με κοινή πέμφιγα.

Θεραπεία

Κατά τη νοσηλεία, αμέσως μετά τη λήψη της βιοψίας και δεδομένου ότι όλα τα υπό διαφοροδιάγνωση νοσήματα έχουν ως βασική θεραπεία

Εικ. 1: Διαβρώσεις στην υπερώα και διαβρώσεις με εφελκίδες στο κράσπεδο των χειλέων.

τα κορτικοστεροειδή, χορηγήσαμε το ακόλουθο σχήμα σε αναμονή της τελικής διάγνωσης: 65ml πρεδνιζολόνης ενδοφλεβίως, τοπική εφαρμογή κορτιζονούχου αλοιφής στο δέρμα, πλύσεις με οξυγονούχο στοματόπλυμα, πολυβιταμινούχο σκεύασμα.
Η ασθενής παρουσίασε άμεση βελτίωση με μερική υποχώρηση των βλαβών και σημαντική μείωση της δυσφαγίας.
Μετά από νοσηλεία μίας εβδομάδας έλαβε εξιτήριο με παραπομπή για παρακολούθηση και

Εικ. 2: Διαβρώσεις στην κάτω επιφάνεια της γλώσσας και στο χαλινό.

Εικ. 3: Διαβρώσεις στο κάτω χείλος και στη παχιαία επιφάνεια της γλώσσας.

θεραπεία στον Καθηγητή Στοματολογίας Γ. Λάσκαρη.
Μετά την ολοκλήρωση του ιστολογικού ελέγ-

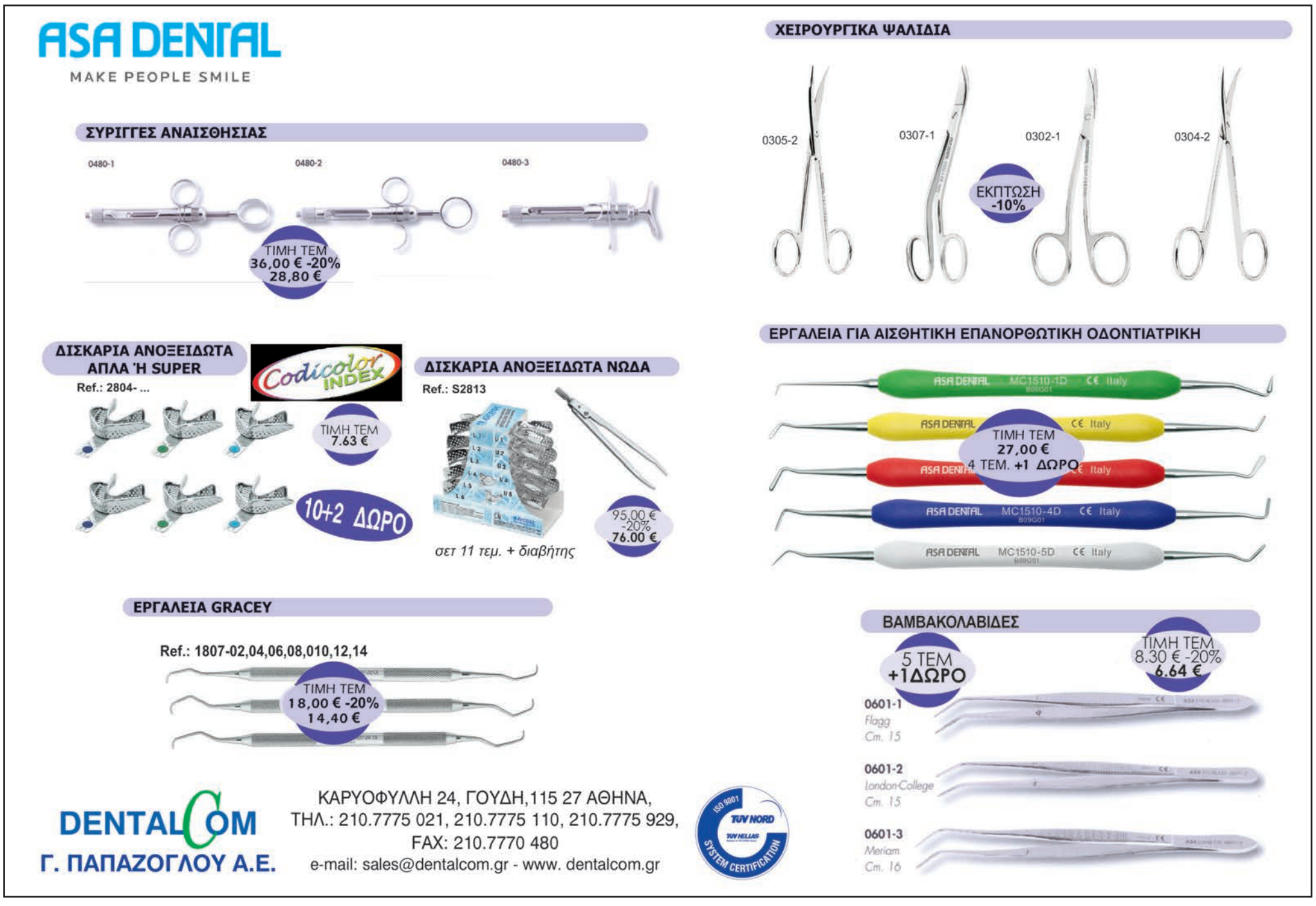

χου και την ταυτοποίηση της νόσου, η ημερήσια δόση της πρεδνιζολόνης ανήλθε στα 80 mg. Ζητήθηκε συμπληρωματικός αιματολογικός έλεγχος για Ηπατίτιδα Β και για τον έλεγχο της ηπατικής και νεφρικής λειτουργίας καθώς και για τα επίπεδα σακχάρου και ηλεκτρολυτών. Τα ευρήματα ήταν όλα φυσιολογικά.
Σε διάστημα 4 περίπου εβδομάδων, η ασθενής παρουσιάζει μεγάλη υποχώρηση βλαβών στο δέρμα και στο στόμα και ήπια καταβολή δυνάμεων. Η δόση πρεδνιζολόνης μειώθηκε σταδιακά στα 40 mg και στόχος είναι να σταθεροποιηθεί στα 10 mg κάθε δεύτερη μέρα.

Συζήτηση

Η **πέμφιγα** είναι ένα χρόνιο αυτοάνοσο δερματοβλεννογόνιο νόσημα. Προκαλείται από αυτοαντισώματα που στρέφονται κατά των δεσμοσωματίων των κυττάρων της ακανθωτής στιβάδας στο επιθήλιο και στην επιδερμίδα. Η κοινή πέμφιγα αποτελεί την πιο συχνή και σοβαρή μορφή της νόσου. Στο 60-70% των περιπτώσεων οι βλάβες αρχίζουν από το βλεννογόνο του στόματος. Κλινικά στο στόμα εμφανίζονται πομφόλυγες που σπάνε γρήγορα καταλείποντας διαβρώσεις που επεκτείνονται και μπορεί τελικά να καταλάβουν μεγάλες περιοχές, με αποτέλεσμα έντονη δυσφαγία και δυσκαταποσία.
Στο δέρμα υπάρχει ανάλογη εικόνα με πομφόλυγες που σπάνε γρήγορα καταλείποντας επώδυνες διαβρώσεις. Προσβάλλονται επίσης ο φάρυγγας, ο οισοφάγος, ο ρινικός βλεννογόνος και τα γεννητικά όργανα. Χαρακτηριστικό κλινικό σημείο της πέμφιγας είναι η αποκόλληση φαινομενικά υγιούς επιδερμίδας ή επιθηλίου μετά από τριβή (σημείο Nikolsky).

Εικ. 4: Πομφόλυγα στο δέρμα στην κοιλιακή χώρα.

Η πορεία της νόσου είναι χρόνια και η πρόγνωση έχει παρουσιάσει σημαντική πρόοδο τις τελευταίες δεκαετίες ώστε δε θεωρείται δυνητικά θανατηφόρος.
Το **πομφολυγώδες πεμφιγοειδές** προσβάλλει το δέρμα και σπανιότερα το στόμα και έχει πολύ καλή πρόγνωση.
Το **πεμφιγοειδές των βλεννογόνων** είναι επίσης ένα αυτοάνοσο δερματοβλεννογόνιο νόσημα που ξεκινά από το στόμα και προσβάλλει στη συνέχεια τα μάτια, το βλεννογόνο της ρινός, του οισοφάγου και των γεννητικών οργάνων και σπανιότερα το δέρμα. Έχει κλινική εικόνα παρόμοια με της πέμφιγας και η διαφοροδιάγνωση γίνεται με βάση την ιστολογική εικόνα και τον άμεσο και έμμεσο ανοσοφθορισμό.
Στη συγκεκριμένη ασθενή, λόγω της αιφνίδιας εκδήλωσης των συμπτωμάτων μετά από λήψη αντιβίωσης, εξετάστηκε το ενδεχόμενο του **πολύμορφου ερυθήματος** και της **φαρμακευτικής στοματίτιδας**. Η **φαρμακευτική πέμφιγα** αποκλείστηκε γιατί η ασθενής δεν λαμβάνει φάρμακα που ενοχοποιούνται για την συγκεκριμένη νόσο.

Συμπέρασμα

Η πέμφιγα είναι ένα χρόνιο νόσημα όπου ο ασθενής περιγράφει υποτροπιάζουσα παρουσία πληγών διάρκειας μηνών τις οποίες πολλές φορές χαρακτηρίζει ως «άφθες». Στην συγκεκριμένη ασθενή η εικόνα ήταν ασαφής λόγω της οξείας εκδήλωσης των συμπτωμάτων. Ο άμεσος χειρισμός με λήψη βιοψίας και έναρξη θεραπείας οδήγησε στην έγκαιρη διάγνωση και στην βελτίωση της κλινικής κατάστασης της ασθενούς.
Η πέμφιγα είναι ένα δύσκολο στην αντιμετώπισή του νόσημα. Μέχρι τις αρχές της δεκαετίας του 1950 οι ασθενείς κατέληγαν περίπου ενάμιση χρόνο μετά τη διάγνωση. Αν δεν γίνει έγκαιρη διάγνωση και αν δεν ακολουθηθεί το κατάλληλο θεραπευτικό σχήμα, η δυναμική της νόσου είναι τέτοια που μπορεί να προκαλέσει βαριές βλάβες στους βλεννογόνους και την επιδερμίδα. Ως εκ τούτου είναι σημαντικό ο γενικός οδοντίατρος και ο δερματολόγος να είναι ευαισθητοποιημένοι ώστε να παραπέμψουν τον ασθενή σε έμπειρο Στοματολόγο.
Η διαχείριση του ασθενούς με πέμφιγα απαιτεί τη συνεργασία Στοματολόγου με Δερματολόγο και Παθολόγο. Αρχικά χορηγούνται υψηλές δόσεις κορτιζόνης της τάξεως του 0.5-2 mg/kg την ημέρα. Αφού τεθεί το νόσημα υπό έλεγχο, γίνεται σταδιακή μείωση της δόσης με τελικό στόχο ο ασθενής να λαμβάνει 10mg κάθε 2η ή 3η μέρα.
Σε ανθεκτικές περιπτώσεις πάντα σε συνδυασμό με κορτικοστεροειδή χρησιμοποιούνται και ανοσοκατασταλτικά φάρμακα, βιολογικοί παράγοντες και πλασμαφαίρεση. Κατά τη διάρκεια της θεραπείας απαιτείται τακτικός έλεγχος του ασθενούς για την πρόληψη των επιπλοκών των φαρμάκων που χορηγούνται για τη θεραπεία της νόσου.

- Η πέμφιγα είναι ένα εν δυνάμει θανατηφόρο νόσημα
- Η έγκαιρη διάγνωση είναι ζωτικής σημασίας
- Ο Οδοντίατρος είναι συχνά ο πρώτος που θα εξετάσει τον ασθενή
- Απαιτείται χειρισμός από έμπειρο Στοματολόγο και Δερματολόγο
- Η χρήση των κορτικοστεροειδών έχει καταστήσει την πέμφιγα ιάσιμο νόσημα

Για επικοινωνία:

Μαρίνα Δούκα
Οδοντίατρος-Στοματολόγος,
Υπεύθυνη Στοματολογικού Τμήματος Ιατρικού Κέντρου Αθηνών,
Γραμματέας Ελληνικής Εταιρίας Κλινικής Στοματολογίας
doukasmaringr@yahoo.gr

Κλινικό περιστατικό διατήρησης της φατνιακής ακρολοφίας με αλλοπλαστικό υλικό: Αποτελέσματα σε 6 μήνες

Ο στόχος της μελέτης αυτής είναι να παρουσιαστούν τα αποτελέσματα της θεραπείας με εμφυτεύματα που τοποθετήθηκαν σε περιοχές όπου συμπληρώθηκαν με οστικό βιοϋλικό: βήτα-φωσφορικό τριασβέστιο (R.T.R. υλικό οστικού μοσχεύματος, Septodont).

Selene P. Navarro Suarez, Οδοντίατρος. Μεταπτυχιακό στην Χειρουργική Στόματος, Σεβίλλη.
Daniel Torres Lagares, Συντονιστής, Μεταπτυχιακό στην Χειρουργική Στόματος, Σεβίλλη.
Jose Luis Gutierrez Perez, Συντονιστής, Μεταπτυχιακό στην Χειρουργική Στόματος, Σεβίλλη.

Εισαγωγή

Όπως είναι γνωστό, όταν θα πρέπει να αποκατασταθεί η απουσία ενός δοντιού με οδοντικό εμφύτευμα μετά από εξαγωγή, αν και το εμφύτευμα δεν τοποθετείται άμεσα για κάποιο λόγο, πχ. μόλυνση στο φατνίο, το φατνίο θα πρέπει να εμφανίσει όσο το δυνατό ελάχιστη οστική απορρόφηση. Η μετεξακτική απορρόφηση ή η απώλεια οστού κυρίως συμβαίνει στο προστομιακό τοίχωμα. Οι μετρήσεις ήταν 1.24 mm (κάθετα) και 3.79 mm (οριζόντια)[1]. Μερικοί συγγραφείς εκτιμούν ότι το 50% του όγκου απορρόφησης συμβαίνει στους 12 μήνες μετά την εξαγωγή και ότι τα δύο τρίτα αυτού του όγκου χάνονται τους πρώτους 3 μήνες[2]. Η ανάγκη διατήρησης σκληρού και μαλακού ιστού σημαίνει ότι είναι πολύ σημαντικό να αποφευχθεί ή να ελαχιστοποιηθεί η απορρόφηση του οστού που οφείλεται από την απώλεια του δοντιού.

Σύγχρονες μελέτες δείχνουν ότι, χρησιμοποιώντας μια τεχνική διατήρησης του φατνίου, είναι πιθανό να μειώσουμε την απώλεια του όγκου περίπου 1 mm (κάθετα) και 3 mm (οριζόντια)[3]. Στην περίπτωση που θα παρουσιάσουμε εδώ, η ασθενής έχει μολυσμένο φατνίο λόγω μιας αποτυχημένης ενδοδοντικής θεραπείας και ανεπανόρθωτο κάταγμα. Λαμβάνοντας υπόψη την επικινδυνότητα τοποθέτησης ενός εμφυτεύματος υπό αυτές τις συνθήκες, αποφασίστηκε να γίνει η διαδικασία σε επόμενη συνεδρία. Σε αυτές τις περιπτώσεις, η διατήρηση του φατνιακού οστού κρίνεται απαραίτητη για να αποφευχθεί όσο το δυνατό η απορρόφηση του οστού. Από τις διαθέσιμες τεχνικές επιλέχτηκε το γέμισμα της περιοχής με βιοϋλικό. Τα διαφορετικά βήματα που έγιναν περιγράφονται σε προηγούμενο άρθρο. Όταν τελείωσε η περίοδος αναγέννησης, πήραμε μια 3D τομογραφία του οδοντικού τόξου για να σχεδιάσουμε την τοποθέτηση του εμφυτεύματος, όπως θα περιγραφεί στη συνέχεια.

Κλινικό Περιστατικό

Τα εμφυτεύματα τοποθετήθηκαν 6 με 9 μήνες μετά από την αναπλαστική χειρουργική ακολουθώντας χειρουργικό πρωτόκολλο παρόμοιο μ' εκείνο προηγουμένως που ενδείκνυται για την εξαγωγή.

Μια 53 ετών γυναίκα ασθενής αναισθητοποιήθηκε στην περιοχή και έγινε μια εκτομή στο οστό ***(Εικ.1-4)***, με κρημνό βλεννογόνου περιόστεου (ολικού πάχους), χωρίς κάθετες τομές. Βλέπουμε την εμφάνιση του αναγεννημένου οστού ***(Εικ.5)*** με την 3 D τομογραφία ***(Εικ.1-3)*** που έχει παρθεί νωρίτερα και μελετηθεί. Τοποθετούμε τα δύο εμφυτεύματα ***(Εικ.6-8)*** σύμφωνα με το πρωτόκολλο του κατασκευαστή (Straumann). Τελικά ο κρημνός προσαρμόζεται με συρραφή και παίρνεται μια μετεγχειρητική ακτινογραφία ***(Εικ.9-10)***.

Συμβουλεύουμε την ασθενή να ξεπλένει με 0.5 χλωρεξιδίνη 3 φορές την ημέρα για 10 ημέρες, ξεκινώντας από τη δεύτερη ημέρα. Ως φαρμακευτική αγωγή δίνουμε 1 gr αμοξυκιλίνη κάθε 8 ώρες για 7 ημέρες και 600 gr ιβουπροφαίνης κάθε 8 ώρες για 7 ημέρες. Τα ράμματα θα αφαι-

Εικ.1: Αρχική ακτινογραφία ελέγχου για τη διατήρηση του φατνιακού οστού.

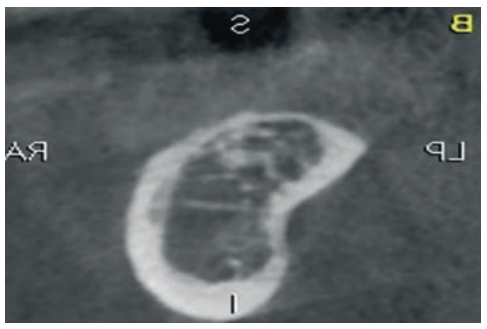
Εικ.2: 3D αξονική τομογραφία μελέτης.

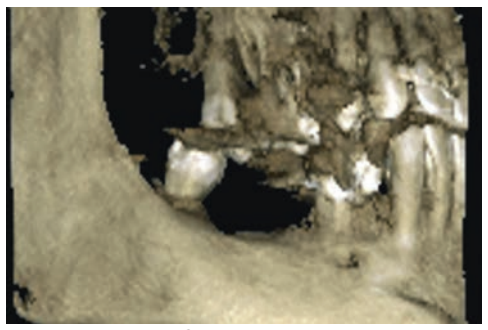
Εικ.3: 3D επανόρθωση όπου φαίνεται το ύψος του διατηρημένου φατνιακού οστού.

Εικ.4: Αρχική ενδοστοστατική κάτοψη του τεταρτημόριου που εξετάζεται.

Εικ.5: Εικόνα όπου φαίνεται το ύψος και το πλάτος του διατηρημένου φατνιακού οστού.

Εικ.6: Εικόνα της 1ης διαδικασίας τοποθέτησης του εμφυτεύματος.

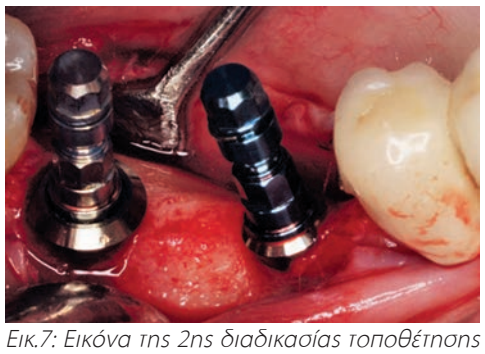
Εικ.7: Εικόνα της 2ης διαδικασίας τοποθέτησης του εμφυτεύματος.

Εικ.8: Η τοποθέτηση των δύο εμφυτευμάτων σε ιδανική θέση.

Εικ.9: Άμεση μετεγχειρητική εικόνα όπου φαίνονται τα ράμματα.

Εικ.10: Άμεση πανοραμική ακτινογραφία μετεγχειρητικά.

Τα Οδοντικά Εμφυτεύματα στην Κλινική Πράξη

Αναστάσιος Τσίρλης, Καθηγητής ΑΠΘ

Τα οστεοενσωματούμενα οδοντικά εμφυτεύματα αποτελούν σήμερα μια σοβαρά υπολογίσιμη λύση για την αντιμετώπιση των οδοντικών προβλημάτων τόσο από πλευράς λειτουργικότητας όσο και από πλευράς αισθητικής. Το βιβλίο αυτό γράφτηκε στο πλαίσιο μιας προσπάθειας ανάδειξης της συμβολής του τομέα των οδοντικών εμφυτευμάτων στην αντιμετώπιση και την αποκατάσταση οδοντικών ελλείψεων, μέσα από την παρουσίαση ρεαλιστικών κλινικών περιστατικών που καλύπτουν, σε μεγάλο βαθμό, τις πλέον πιθανές και κατά περιοχή περιπτώσεις οι οποίες χρήζουν εμφυτευματικής αποκατάστασης. Ως κλινικός οδηγός, απευθύνεται σε όλους τους οδοντιάτρους που ασχολούνται με την Εμφυτευματολογία, παρουσιάζοντας αντιπροσωπευτικά κλινικά περιστατικά στα οποία περιγράφονται όλες οι βασικές ενέργειες, από τον αρχικό σχεδιασμό μέχρι το τελικό αποκαταστατικό αποτέλεσμα.

ΟΔΟΝΤΙΑΤΡΙΚΟ ΒΗΜΑ
Σκουφά 64, 106 80 Αθήνα, Τηλ. **210 3814 939** | www. odvima.gr
Έκδοση: «ΟΒ». ©2017. Σελίδες: 408

ρεθούν μετά από 10 ημέρες. Η ασθενής ελέγχθηκε στους 3 μήνες και η είσοδος και η τοποθέτηση του στηρίγματος επούλωσης γίνεται για να δημιουργηθεί ο μαλακός ιστός και ξεκινά η προσθετική εργασία.

Συζήτηση

Οι αλλαγές στις διαστάσεις του φατνιακού οστού μετά από την εξαγωγή του δοντιού φυσικά επηρεάζουν τη λειτουργικότητα και το αισθητικό αποτέλεσμα των αποκαταστάσεων που κατασκευάζονται για μερικώς νωδούς ασθενείς. Η αποκατάσταση των μεμονωμένων ελλειμμάτων στο οδοντικό φραγμό με τη χρήση εμφυτευμάτων, όπως στην περίπτωση αυτή, δείχνει ότι η οστική αναγέννηση με τη χρήση του βήτα φωσφορικού τριασβεστίου, είναι μια επιλογή από κλινική άποψη και από την οπτική του ασθενή.

Ακολουθώντας την περίοδο επούλωσης μεταξύ 6-9 μήνες, είναι δυνατό να τοποθετήσετε εμφυτεύματα χωρίς τη χρήση κάποιας άλλης αναπλαστικής διαδικασίας[4-7].

Συμπέρασμα

Το περιστατικό που παρουσιάστηκε έδειξε ότι το βήτα-φωσφορικό τριασβέστιο (R.T.R. υλικό οστικού μοσχεύματος, Septodont) μπορεί επιτυχώς να χρησιμοποιηθεί για την οστική ανάπλαση στη θεραπεία με εμφυτεύματα.

Το κυριότερο πλεονέκτημα της τεχνικής αυτής είναι ο περιορισμός νέκρωσης της περιοχής και εμφάνισης προβλημάτων που σχετίζονται με τα αυτόλογα οστικά μοσχεύματα, ενδοστοματικά και εξωστοματικά[8-11].

Η άποψη του ασθενή γι' αυτή τη θεραπεία είναι πολύ θετική, και για τη διαδικασία και για την εμφάνιση που επιτυγχάνεται, και για τη λειτουργικότητα της περιοχής μετά από 12 μήνες επανελέγχου.

Βιβλιογραφία

1. Tan WL, Wong TL, Wong MC, Lang NP . A systematic review of post-extractional alveolar hard and soft tissue dimensional changes in humans. Clin Oral Implants Res. 2012 Feb;23 Suppl 5:1-21
2. Schropp L, Wenzel A, Kostopoulos L, Karring T. Bone healing and soft tissue contour changes following single-tooth extraction: a clinical and radiographic 12-month prospective study. Int J Periodontics Restorative Dent. 2003 Aug;23(4):313-23.
3. Orgeas et al. Surgical Techniques for Alveolar Socket Preservation: A systematic Review. Int. J. Oral Maxillofac. Implants. 2013; 28: 1049-1061.
4. Nkenke E, Schulze-Mosgau S,Radespiel M. Morbidity of harvesting of chin grafts: A prospective study. 2001. Clin Oral Implant Res 12:495-502.
5. Silva FM, Cortez AL, Moreira RW, Mazzonetto R. Complications of intraoral donor site for bone grafting prior to implant placement. Implant Dentistry 2006. 15, 420-426
6. Nkenke E, Wcisbach V, Winckler E, Kessler P . Morbidity of harvesting of bone grafts for the iliac crest for preprosthetic procedures: A prospective study. Int J Oral Maxillofac Surg. 2004. 33:157-163.
7. Bagain ZH, Anabtawi M, Karaky AA, Malkawi Z. Morbidity from anterior iliac crest bone harvesting for secondary alveolar ridge augmentation: an outcome assessment study. Journal of Oral & Maxillofacial Surgery. 2009. 67, 570- 575.
8. Antoun H, Sitbon JM, Martinez H, Missika P . A prospective randomized study comparing two techniques of bone augmentation: inlay graft alone or associated with membrane. Clinical Oral Implants Research. 2001. 12, 632-639.
9. FriedmannA, Strietzel FP , Maretzki B, Pitaru S, Bernimoulin JP . Histological assessment of augmented jaw bone utilizing a new collagen membrane compared to standard barrier membrane to protect a granular bone substitute material. Clinical Oral Implants Research 2002. 13, 587-594.
10. Valentini P , Abensur DJ. Maxillary sinus grafting with an organic bovine bone: a clinical report of longterm results. Int J Oral Maxillofac Implants. 2003;18:556-60.
11. Wallace SS, Froum SJ, Cho SC, Elian N, Monteiro D, Kim BS, Tarnow DP . Sinus augmentation utilizing anorganic bovine bone (Bio-oss) with absorbable and nonabsorbable membranes placed over the lateral window: histomorphometric and clinical analysis. International Journal of Periodontics and Restorative Dentistry.2005. 25, 844-852.

septodont

Η Οδοντιατρική Εξαγωγή με μια Καθολική Λύση

Κατανοώντας ότι η εξαγωγή των οδόντων παραμένει μια διαδικασία με πολλές προκλησεις, η οποία περιλαμβάνει πόνο και αιμορραγία, η Septodont σας προσφέρει μια Καθολική Λύση με μιας. Η Καθολική Λύση αυτή περιλαμβάνει τη διαχείριση της αιμορραγίας, το οστικό μόσχευμα και θεραπευτικά προϊόντα ώστε να βοηθά στη διαχείριση του πόνου και στην αντιμετώπιση πιθανών επιπλοκών.

Χάρη στη Septodont η καθολική λύση επιτυγχάνει να:
- Ελαχιστοποιεί τον πόνο και τις επιπλοκές κατά τη διάρκεια και μετά την εξαγωγή των δοντιών.
- Αποφεύγεται η απορρόφηση της φατνιακής ακρολοφίας και διατηρούνται οι διαστάσεις του οστού.
- Διατηρείται έπειτα η δυνατότητα μιας επιτυχούς θεραπείας.
- Αποφεύγει τις αρνητικές επιπτώσεις της εξαγωγής των δοντιών από αισθητική και λειτουργική άποψη.

Εξαγωγή

Αναισθησία

Ως ο παγκόσμιος ηγέτης στη διαχείριση του οδοντιατρικού πόνου, η Septodont διανέμει στην αγορά εξαιρετικά ασφαλή και αποτελεσματικά προϊόντα. Προχωράμε περαιτέρω ώστε να βοηθήσουμε στην επιτυχή διαχείριση του πόνου στην καθημερινή οδοντιατρική πράξη.

Septodont Τοπικά Αναισθητικά

- Ποικιλία σε τοπικά αναισθητικά για να ταιριάζουν στις κλινικές ανάγκες των οδοντιάτρων.
- Μοναδική διαδικασία παραγωγής που συμπεριλαμβάνει το τελικό στάδιο της αποστείρωσης
- 100% χωρίς λάτεξ (προϊόν και κατασκευή)

Διαχείριση αιμορραγίας

Η φυσική διαδικασία της αιμορραγίας απαιτεί τον ικανοποιητικό έλεγχο της. Η Septodont προσφέρει ένα μεγάλο χαρτοφυλάκιο αιμοστατικών προϊόντων με ποικίλη προέλευση και ενδείξεις για να ταιριάζει με τις ανάγκες σας στις διαφορετικές κλινικές περιπτώσεις.

Hemocollagene

- Υποστηρίζει την τοπική αιμόσταση στο εσωτερικό του φατνίου μετά την εξαγωγή και μπορεί να χρησιμοποιηθεί και με άλλες μεθόδους.
- Είναι καθολικά απορροφήσιμο, αποστειρωμένο και βιοσυμβατό.
- Μπορεί να εισαχθεί και να κρατηθεί μέσα στο φατνίο.
- Το κολλαγόνο προάγει την προσκόλληση και συσσωμάτωση των αιμοπεταλίων.

Φυσικό, μη μετουσιωμένο, από ξήρανση με ψύξη βόειο κολλαγόνο σε σπόγγους

Gelopack

- Βοηθά στην αιμόσταση και γεμίζει τον κενό χώρο που δημιουργείται από την εξαγωγή των δοντιών, την ακρορριζεκτομή και την αφαίρεση των κυστών, όγκων και έγκλειστων οδόντων.

100% κεκαθαρμένη ζελατίνη χοίρου σε σπόγγους

Resorcell Powder

- Σταματά την αιμορραγία των τριχοειδών αγγείων και εμποδίζει την αιμορραγία αμέσως μετά τη χειρουργική επέμβαση.

100% άλας υδροξειδίου ασβεστίου οξειδωμένης κυτταρίνης (σκόνη)

Οστικά Μοσχεύματα

Όταν συζητείται η απομάκρυνση ενός δοντιού, είναι σημαντικό να διατηρήσουμε τις διαστάσεις του οστού και να διαμορφώσουμε το δρόμο για μελλοντικά επιτυχή σχέδια θεραπείας. Η Septodont σας προμηθεύει με μεγάλη ποικιλία προϊόντων οστικών μοσχευμάτων.

Υλικά οστικών μοσχευμάτων

- Υψηλής καθαρότητας φωσφορικό β-τριασβέστιο
- Πλήρως απορροφήσιμο και οστεοσυμβατό
- Προάγει τη δημιουργία ισχυρού νέου οστού
- Εμποδίζει την αυτόματη απορρόφηση ακρολοφίας
- Διατηρεί τον όγκο και την ακεραιότητα του οστού μέσα σε 3-6 μήνες

R.T.R Cone

- Απλοποιημένη διαδικασία
- Εξαιρετικά βελτιωμένος χειρισμός
- Επικαλυμμένος με κολλαγόνο
- Μπορεί να χρησιμοποιηθεί δίχως μεμβράνη

R.T.R. Syringe

Μια κυρτή σύριγγα για
- Εύκολο χειρισμό για ενυδάτωση
- Μεγάλη ακρίβεια στην τοποθέτηση
- Ιδανική διανομή πάνω στο έλλειμμα

R.T.R. Granules

- Μεγάλος όγκος σωματιδίων μοσχεύματος για την κάλυψη μεγάλων οστικών ελλειμμάτων (2cm^3)

Διαχείριση των επιπλοκών

Μετά την εξαγωγή, οι πρώτες ημέρες είναι σημαντικές και υπάρχει κίνδυνος για την εμφάνιση επώδυνου ξηρού φατνίου. Ως ο παγκόσμιος ηγέτης στη διαχείριση του οδοντιατρικού πόνου, η Septodont δεσμεύεται στην παροχή ικανοποιητικών μετεξακτικών λύσεων για επιτυχή επούλωση και ανακούφιση από τον πόνο.

Alveogyl

Το ιδανικό προϊόν επικάλυψης ξηρού φατνίου μετά τις εξαγωγές των δοντιών με τις ίνες Penghawar.
- Εξασφαλίζει την εύκολη έμφραξη του φατνίου
- Βοηθά στην άμεση ανακούφιση του πόνου
- Προάγει την αιμόσταση μέσω της συμπίεσης
- Προστατεύει από την επιμόλυνση
- Αποτελεί θεραπεία ενός σταδίου αυτοαποκλεισμού του πόνου
- Δεν απαιτείται ιδιαίτερη προσοχή παρά μόνο η παρακολούθηση της διαδικασίας επούλωσης

Ιωάννης Τσαπράζης ΑΕ
ΟΔΟΝΤΙΑΤΡΙΚΑ-ΟΡΘΟΔΟΝΤΙΚΑ
Μιχαλακοπούλου 157, Γουδή 115 27, Τηλ.: 210 7716.416, 210 7751.000, Fax: 210 7711.100
e-mail: info@tsaprazis.gr, www.tsaprazis.gr

Η ΑΝΕΞΑΡΤΗΤΟΠΟΙΗΣΗ ΤΩΝ ΟΔΟΝΤΙΑΤΡΙΚΩΝ ΤΜΗΜΑΤΩΝ - ΑΘΗΝΩΝ ΚΑΙ ΘΕΣΣΑΛΟΝΙΚΗΣ - ΣΕ ΣΧΟΛΕΣ

Μια αποκαλυπτική επιστολή από την τελευταία προσπάθεια ανεξαρτητοποίησης



Η ανεξαρτητοποίηση των Οδοντιατρικών Σχολών Αθήνας και Θεσσαλονίκης ήταν το επιστέγασμα πολυετών προσπαθειών του οδοντιατρικού κόσμου που είχαν ως στόχο την αναβάθμιση και την καταξίωση της οδοντιατρικής επιστήμης.

Στο παρόν τεύχος, ο Ομότιμος Καθηγητής της Οδοντιατρικής Σχολής Αθηνών και πρώην Πρύτανης του Πανεπιστημίου Αθηνών, κ. **Φώτης Μήτσης** μοιράζεται με τους αναγνώστες του «ΟΒ» μια επιστολή-ντοκουμέντο που μεταφέρει το κλίμα της τελευταίας προσπάθειας ανεξαρτητοποίησης των δυο Σχολών, η οποία στέφθηκε με επιτυχία, ανοίγοντας το δρόμο για τον εκσυγχρονισμό του προγράμματος σπουδών, το οποίο, με οδοντιατρική «φιλοσοφία» πλέον, θα συμβάδιζε με τις κατευθυντήριες οδηγίες που ίσχυαν σε ευρωπαϊκό επίπεδο.

ΕΙΣΑΓΩΓΙΚΑ

Η ανεξαρτητοποίηση των Οδοντιατρικών Σχολών - Αθήνας και Θεσσαλονίκης - με το Ν.Δ. 706/1970, ολοκλήρωσε τους αγώνες πολυετών προσπαθειών, του Οδοντιατρικού κόσμου και έχουν γι' αυτό γραφεί πολλά.

Η ανεξαρτητοποίηση, που σημαίνει απαλλαγή από την κηδεμονία της Ιατρικής, συνέβαλε σημαντικά στην αναβάθμιση και άνοδο της Οδοντιατρικής κι έγινε με Π.Δ. επί Δικτατορίας το 1970[1], αποτελεί μια καινοτομία, τόσο για το Ελληνικό Πανεπιστήμιο, όσο και για τα Ευρωπαϊκά.

Στις δίκαιες και επίμονες προσπάθειες οι οποίες έχουν γίνει, ιδιαίτερα από το 1952 και μετά και είχαν πλησιάσει στην επιτυχία με το Ν.Δ. 4575/1966, που έδινε προνόμια αναβάθμισης στα Οδοντιατρικά τμήματα, η τελική φάση έγινε από παρεμβάσεις παραγόντων του Πανεπιστημίου Θεσσαλονίκης και από ευκαιριακά συμβάντα[1,2,3].

Στην επετηρίδα του 1971 της Οδοντιατρικής Σχολής Θεσσαλονίκης[2], αναφέρεται σαφώς, ότι *«…το γεγονός της προόδου της ανεξαρτητοποίησης εκπορεύθηκε κυρίως από το Βορειοελλαδικό χώρο…»*.

Ο καθηγητής Χ. Αζαριά σε επιστολή του γράφει: *«…στο προσωπικό του Οδοντιατρικού Τμήματος Θεσσαλονίκης, υπήρχαν παράγοντες που είχαν τη δυνατότητα και την άνεση της μεταφοράς και υποστήριξης του σχετικού αιτήματος Ανεξαρτητοποίησης…»* και συνεχίζει λέγοντας ότι *«…την δυνατότητα αυτή εκμεταλλεύθηκε δεόντως ο εκ των καθηγητών του τμήματος κ. Πισιώτης…»* ο οποίος έπαιξε ρόλο πρωταγωνιστικό, ενώ ο ίδιος, ο καθηγητής Αζαριά, όπως γράφει, *«…σε κάποιο βαθμό μετείχα στην προσπάθεια αυτή»* και τονίζει την αξιόλογη συμβολή του καθηγητού της Νομικής Σχολής του Α.Π.Θ. Τηλέμαχου Φιλιππίδη, ο οποίος κατείχε την θέση του Δ/ντή της Ανώτατης Παιδείας στο Υπουργείο και επείσθη για την ορθότητα του αιτήματος.

Ο καθηγητής Χ. Αζαριά είχε την καλοσύνη να μου αποστείλει την επιστολή που ακολουθεί με την ημερομηνία 4/5/1994, μετά την κυκλοφορία του βιβλίου μου ΑΝΑΔΡΟΜΕΣ ΚΑΙ ΜΝΗΜΕΣ[1], λέγοντας ότι μπορώ να την χρησιμοποιήσω, σε ενδεχόμενη επανέκδοση του βιβλίου μου, η οποία δεν έγινε.

Ας σημειωθεί, ότι κατά τον χρόνο της συγγραφής εκείνου του βιβλίου μου, ζήτησα τη συνδρομή πολλών, μεταξύ των οποίων και του καθ. Αζαριά· τότε μου έστειλε πληροφορίες αλλά χωρίς να αναφέρεται στο γεγονός της Ανεξαρτητοποίησης των Σχολών. Το όνομά του αναγράφεται πρώτο στο βιβλίο μου στη σελ. 17, μαζί με όλους όσους είχαν συνδράμει στην προσπάθειά μου εκείνη της συγγραφής του Ιστορικού της Οδοντιατρικής στη χώρα μας.

Παραθέτω την επιστολή του καθ. Αζαριά, αυτούσια στην συνέχεια, γιατί αναφέρεται σ' ένα ενδιαφέρον γεγονός ιστορικό για την τελευταία φάση της Ανεξαρτητοποίησης των Οδοντιατρικών Τμημάτων.

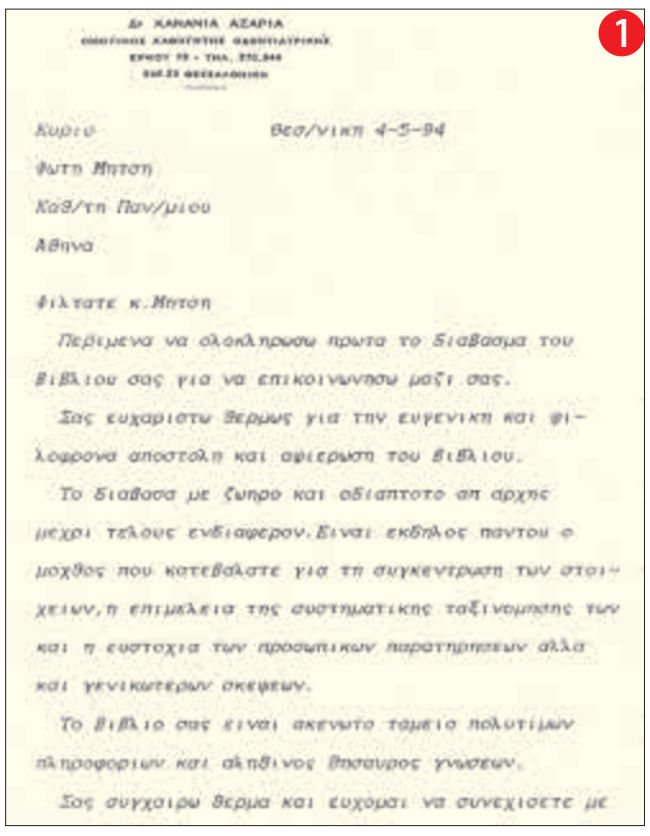

1

Δρ ΧΑΡΑΛΑΜΠΟΣ ΑΖΑΡΙΑ
ΟΜΟΤΙΜΟΣ ΚΑΘΗΓΗΤΗΣ ΟΔΟΝΤΙΑΤΡΙΚΗΣ
ΕΡΜΟΥ 98 - ΤΗΛ. 270.846
ΘΕΣΣΑΛΟΝΙΚΗ

Κυριε Θεσ/νικη 4-5-94

Φωτη Μητση

Καθ/τη Παν/μιου

Αθηνα

Φιλτατε κ.Μητση

Περιμενα να ολοκληρωσω πρωτα το διαβασμα του βιβλιου σας για να επικοινωνησω μαζι σας.

Σας ευχαριστω θερμως για την ευγενικη και φιλοφρονα αποστολη και αφιερωση του βιβλιου.

Το διαβασα με ζωηρο και αδιαπτοτο απ αρχης μεχρι τελους ενδιαφερον.Ειναι εκδηλος παντου ο μοχθος που κατεβαλατε για τη συγκεντρωση των στοιχειων,η επιμελεια της συστηματικης ταξινομησης των και η ευστοχια των προσωπικων παρατηρησεων αλλα και γενικωτερων σκεψεων.

Το βιβλιο σας ειναι ακενωτο ταμειο πολυτιμων πληροφοριων και αληθινος θησαυρος γνωσεων.

Σας συγχαιρω θερμα και ευχομαι να συνεχισετε με

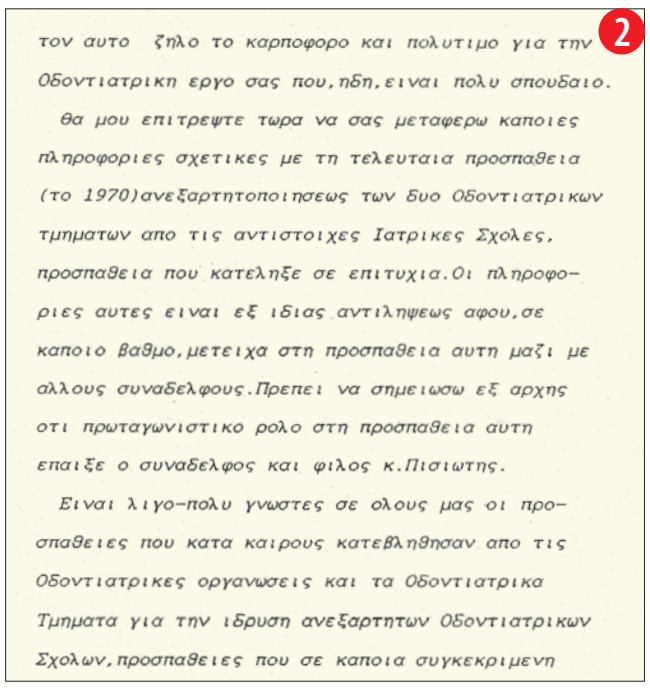

2

τον αυτο ζηλο το καρποφορο και πολυτιμο για την Οδοντιατρικη εργο σας που,ηδη,ειναι πολυ σπουδαιο.

Θα μου επιτρεψτε τωρα να σας μεταφερω καποιες πληροφοριες σχετικες με τη τελευταια προσπαθεια (το 1970)ανεξαρτητοποιησεως των δυο Οδοντιατρικων τμηματων απο τις αντιστοιχες Ιατρικες Σχολες, προσπαθεια που κατεληξε σε επιτυχια.Οι πληροφοριες αυτες ειναι εξ ιδιας αντιληψεως αφου,σε καποιο βαθμο,μετειχα στη προσπαθεια αυτη μαζι με αλλους συναδελφους.Πρεπει να σημειωσω εξ αρχης οτι πρωταγωνιστικο ρολο στη προσπαθεια αυτη επαιξε ο συναδελφος και φιλος κ.Πισιωτης.

Ειναι λιγο-πολυ γνωστες σε ολους μας οι προσπαθειες που κατα καιρους κατεβληθησαν απο τις Οδοντιατρικες οργανωσεις και τα Οδοντιατρικα Τμηματα για την ιδρυση ανεξαρτητων Οδοντιατρικων Σχολων,προσπαθειες που σε καποια συγκεκριμενη

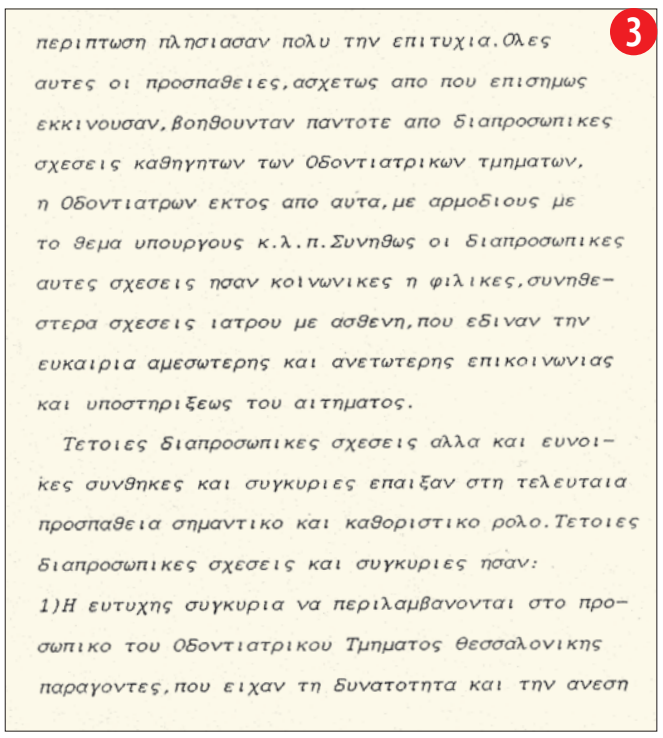

3

περιπτωση πλησιασαν πολυ την επιτυχια.Ολες αυτες οι προσπαθειες,ασχετως απο που επισημως εκκινουσαν,βοηθουνταν παντοτε απο διαπροσωπικες σχεσεις καθηγητων των Οδοντιατρικων τμηματων, η Οδοντιατρων εκτος απο αυτα,με αρμοδιους με το θεμα υπουργους κ.λ.π.Συνηθως οι διαπροσωπικες αυτες σχεσεις ησαν κοινωνικες η φιλικες,συνηθεστερα σχεσεις ιατρου με ασθενη,που εδιναν την ευκαιρια αμεσωτερης και ανετωτερης επικοινωνιας και υποστηριξεως του αιτηματος.

Τετοιες διαπροσωπικες σχεσεις αλλα και ευνοικες συνθηκες και συγκυριες επαιξαν στη τελευταια προσπαθεια σημαντικο και καθοριστικο ρολο.Τετοιες διαπροσωπικες σχεσεις και συγκυριες ησαν:

1)Η ευτυχης συγκυρια να περιλαμβανονται στο προσωπικο του Οδοντιατρικου Τμηματος θεσσαλονικης παραγοντες,που ειχαν τη δυνατοτητα και την ανεση

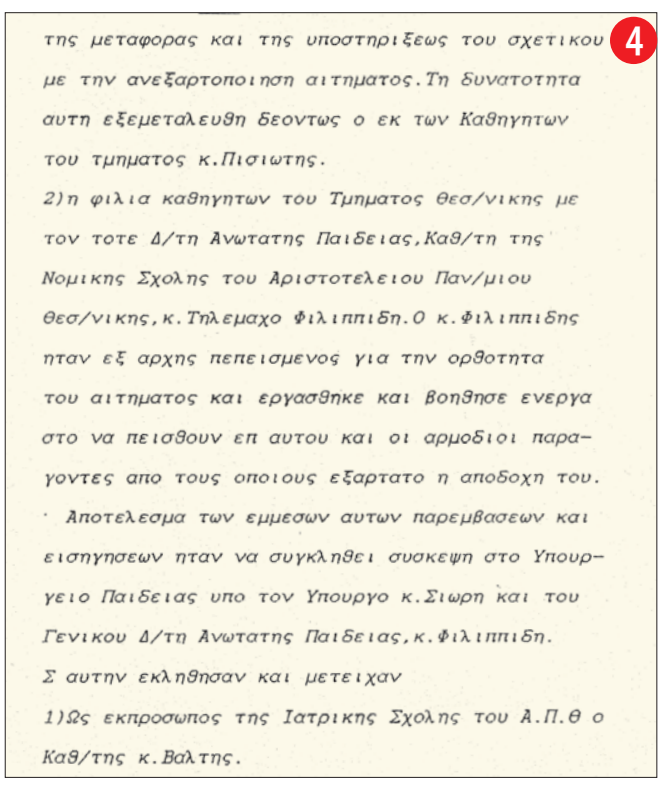

4

της μεταφορας και της υποστηριξεως του σχετικου με την ανεξαρτοποιηση αιτηματος.Τη δυνατοτητα αυτη εξεμεταλευθη δεοντως ο εκ των Καθηγητων του τμηματος κ.Πισιωτης.

2)η φιλια καθηγητων του Τμηματος θεσ/νικης με τον τοτε Δ/τη Ανωτατης Παιδειας,Καθ/τη της Νομικης Σχολης του Αριστοτελειου Παν/μιου θεσ/νικης,κ.Τηλεμαχο Φιλιππιδη.Ο κ.Φιλιππιδης ηταν εξ αρχης πεπεισμενος για την ορθοτητα του αιτηματος και εργασθηκε και βοηθησε ενεργα στο να πεισθουν επ αυτου και οι αρμοδιοι παραγοντες απο τους οποιους εξαρτατο η αποδοχη του.

Αποτελεσμα των εμμεσων αυτων παρεμβασεων και εισηγησεων ηταν να συγκληθει συσκεψη στο Υπουργειο Παιδειας υπο τον Υπουργο κ.Σιωρη και του Γενικου Δ/τη Ανωτατης Παιδειας,κ.Φιλιππιδη.

Σ αυτην εκληθησαν και μετειχαν

1)Ως εκπροσωπος της Ιατρικης Σχολης του Α.Π.Θ ο Καθ/της κ.Βαλτης.

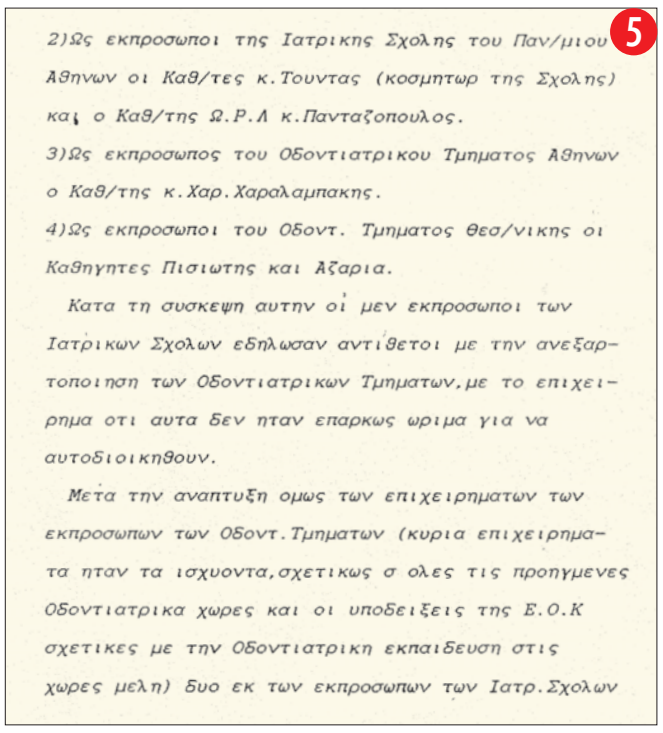

5

2)Ως εκπροσωποι της Ιατρικης Σχολης του Παν/μιου Αθηνων οι Καθ/τες κ.Τουντας (κοσμητωρ της Σχολης) και ο Καθ/της Ω.Ρ.Λ κ.Πανταζοπουλος.

3)Ως εκπροσωπος του Οδοντιατρικου Τμηματος Αθηνων ο Καθ/της κ.Χαρ.Χαραλαμπακης.

4)Ως εκπροσωποι του Οδοντ. Τμηματος Θεσ/νικης οι Καθηγητες Πισιωτης και Αζαριά.

Κατα τη συσκεψη αυτην οι μεν εκπροσωποι των Ιατρικων Σχολων εδηλωσαν αντιθετοι με την ανεξαρτοποιηση των Οδοντιατρικων Τμηματων,με το επιχειρημα οτι αυτα δεν ηταν επαρκως ωριμα για να αυτοδιοικηθουν.

Μετα την αναπτυξη ομως των επιχειρηματων των εκπροσωπων των Οδοντ.Τμηματων (κυρια επιχειρηματα ηταν τα ισχυοντα,σχετικως σ ολες τις προηγμενες Οδοντιατρικα χωρες και οι υποδειξεις της Ε.Ο.Κ σχετικες με την Οδοντιατρικη εκπαιδευση στις χωρες μελη) δυο εκ των εκπροσωπων των Ιατρ.Σχολων

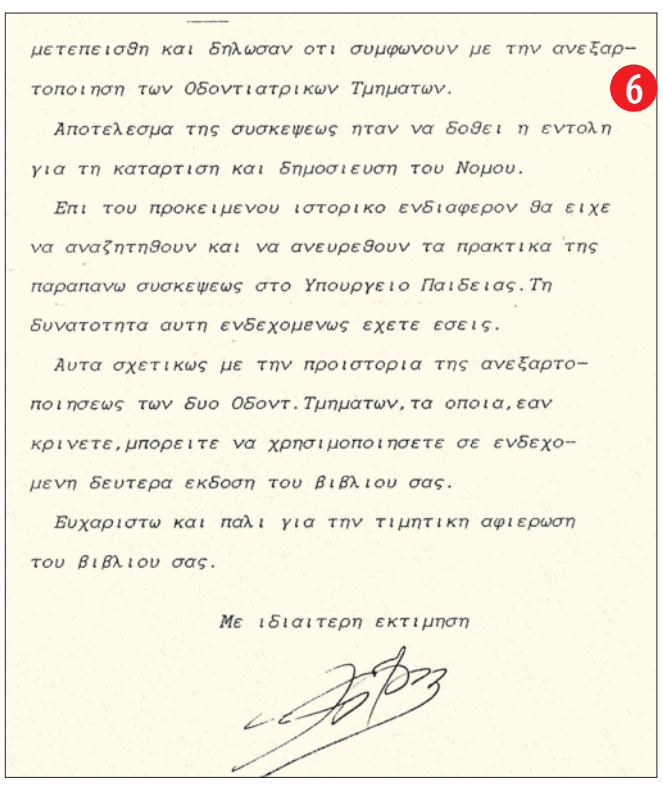

6

μετεπεισθη και δηλωσαν οτι συμφωνουν με την ανεξαρτοποιηση των Οδοντιατρικων Τμηματων.

Αποτελεσμα της συσκεψεως ηταν να δοθει η εντολη για τη καταρτιση και δημοσιευση του Νομου.

Επι του προκειμενου ιστορικο ενδιαφερον θα ειχε να αναζητηθουν και να ανευρεθουν τα πρακτικα της παραπανω συσκεψεως στο Υπουργειο Παιδειας.Τη δυνατοτητα αυτη ενδεχομενως εχετε εσεις.

Αυτα σχετικως με την προιστορια της ανεξαρτοποιησεως των δυο Οδοντ.Τμηματων,τα οποια,εαν κρινετε,μπορειτε να χρησιμοποιησετε σε ενδεχομενη δευτερα εκδοση του βιβλιου σας.

Ευχαριστω και παλι για την τιμητικη αφιερωση του βιβλιου σας.

Με ιδιαιτερη εκτιμηση

ΕΠΙΜΕΤΡΟ

Η επιστολή του καθ. Χ. Αζαριά αποτελεί ένα αξιόλογο ιστορικό στοιχείο κι έχει την αξία της, για την υπεύθυνη και ακριβή γνώση, για τα όσα μεσολάβησαν στην περίοδο της επτάχρονης Δικτατορίας (1967-1974), για τις διαπροσωπικές σχέσεις και τις όποιες συγκυρίες, που δεν αφορούσαν κανέναν υπεύθυνο συμβιβασμό, αλλά ήταν μια προσπάθεια αναβάθμισης για Ανεξαρτητοποίηση, η οποία συμπορεύθηκε και ολοκλήρωσε τους δίκαιους αγώνες και τους στόχους του Οδοντιατρικού κόσμου, και ήταν καλοδεχούμενη.

Το σχόλιο αυτό έγινε στο βιβλίο μου (Αναδρομές και Μνήμες, 1993, σ.411-415), γιατί μετά την αποκατάσταση της Δημοκρατίας το 1974, ζήσαμε στο Πανεπιστήμιο ένα καταιγιστικό, ορμητικό, πολιτικοποιημένο και κομματικοποιημένο φοιτητικό κίνημα, που σάρωσε τα πάντα, στον Ακαδημαϊκό χώρο και την πορεία του, κυρίως με όσα είχαν σχέση με την πολιτεία και τις παρεμβάσεις της Δικτατορίας, και με γενικό στόχο τον εκδημοκρατισμό και τον εκσυγχρονισμό των Α.Ε.Ι. Έτσι δόθηκε μεγάλη έμφαση στην «αποχουντοποίηση» - όπως ονομάστηκε - και την κατάργηση Π.Δ. και νόμων της Δικτατορίας.

Βρέθηκα την εποχή εκείνη στη Διοίκηση της Οδοντιατρικής Σχολής Αθηνών ως Κοσμήτορας αυτής, τη διετία 1975-76 και 1976-77 κι αντιμετώπισα πιεστικά κάτι απροσδόκητο˙ το αίτημα της κατάργησης του Ν.Δ. 706/1970 που αφορούσε στην Ανεξαρτητοποίηση των Οδοντιατρικών Τμημάτων Αθηνών και Θεσσαλονίκης, με το αιτιολογικό ότι ήταν Χουντικός νόμος, κι επαναφορά στο Ν.Δ. 4575/1966.

Στο βιβλίο μου «Αναδρομές και Μνήμες… 1993»[1], στη σελ. 415 γράφω: «*…είδα κι έπαθα να πείσω την επιτροπή των φοιτητών, ότι η Ανεξαρτητοποίηση, ήταν κατάκτηση πολυετών αγώνων και δικαίωση προσπαθειών ολόκληρων γενεών και ως τέτοια (κατάκτηση) θα πρέπει όχι μόνο να κρατηθεί, αλλά και να την περιφρουρήσουμε. Η συγκυρία της ψήφισης του νόμου σε Χουντική περίοδο, ή ακόμη και οι κάποιες προσωπικές παρεμβάσεις, έγιναν χωρίς κανένα συμβιβασμό και συμπορεύονταν με τους δικούς μας στόχους. Ευτυχώς επείσθησαν και το θέμα σταμάτησε εκεί.*»

Η κατάσταση ήταν επικίνδυνη, γιατί το φοιτητικό κίνημα είχε δύναμη και μπορούσε να επηρεάσει και να επιβληθεί στην πολιτική ηγεσία.

Κι αυτό το αναφέρω γιατί, μια άλλη ευεργετική υπουργική διάταξη την Γ4/90/17-1-74, που είχε δημοσιευθεί στο ΦΕΚ (52/18/19-1-74), για την φθορίωση του πόσιμου νερού για την προστασία της Στοματικής Υγείας και την πρόληψη του παιδικού πληθυσμού από την τερηδόνα, ζήτησαν και πέτυχαν την κατάργησή της!!! Σ' αυτά είχαν την υποστήριξη παραγόντων της Εταιρείας Υδάτων και κάποιων ατόμων «φθοριομάχων» από τον Οδοντιατρικό κόσμο. Πολύχρονες μετέπειτα προσπάθειες να την επαναφέρουμε απέτυχαν[4].

Σχολιάζοντας την επιστολή του καθ. Αζαριά, διερωτήθηκα, γιατί δεν μου έστειλε την πληροφορία αυτή εγκαίρως για να την συμπεριλάβω στο βιβλίο μου, «Αναδρομές και Μνήμες από το οδοιπορικό της Ελληνικής Οδοντιατρικής». Εκείνο όμως που χαρακτηρίζει την επιστολή, είναι η διακριτικότητα του καθηγητή και η λεπτότητα, της μη αναγραφής του ονόματος του καθηγητού της επιτροπής, που μειοψήφησε.

Ευγενική είναι επίσης από μέρους του η επισήμανση που γίνεται για τον πρωταγωνιστή της προσπάθειας καθηγητή Πισιώτη – παρά το γεγονός, όπως αναφέρει, ότι και ο ίδιος, ο καθ. Αζαριά, συμμετείχε στην προσπάθεια αυτή.

Τονίζει επίσης και τη σημαντική συμβολή του καθηγητή Τηλέμαχου Φιλιππίδη, Διευθυντού τότε της Ανώτατης Παιδείας, με τον οποίον υπήρχαν φιλικές σχέσεις και γνωριμία και ο οποίος έπαιξε σημαντικό ρόλο, γιατί ανέλαβε την πρωτοβουλία για την συγκρότηση της επιτροπής από αρμόδιους καθηγητές της Ιατρικής και Οδοντιατρικής – τα ονόματα των οποίων αναφέρονται στην επιστολή – αλλά και την απόφαση και προώθηση της θετικής πρότασης στον τότε Υπουργό και την έκδοση του Προεδρικού Διατάγματος, για την ανεξαρτητοποίηση.

Η δημοσίευση της επιστολής του καθ. Αζαριά, πέραν της αξίας ως ιστορικού «ντοκουμέντου» του γεγονότος της Ανεξαρτητοποίησης που σημάδεψε την αναβάθμιση της Οδοντιατρικής, ας είναι και μια έκφραση τιμής στη μνήμη όλων αυτών που πρωτοστάτησαν στην προσπάθεια εκείνη και ιδιαίτερα των Καθηγητών Πισιώτη, Αζαριά και Φιλιππίδη.

Σε ό,τι αφορά τα αναφερόμενα του καθ. Αζαριά, ότι *«θα ενδιαφέρει ιστορικά η αναζήτηση των πρακτικών της συνεδρίας της επιτροπής εκείνης …»*, θεώρησα προσωπικά ότι θα ήταν μάταιη, γιατί και πολύς χρόνος είχε παρέλθει – 25 χρόνια – από το γεγονός, αλλά κυρίως, γιατί είχε γίνει γνωστό, ότι ο Υπουργός Παιδείας της Εθνικής Κυβέρνησης του Κωνσταντίνου Καραμανλή που συγκροτήθηκε το 1974, αμέσως μετά την Μεταπολίτευση και την πτώση της Δικτατορίας, καθηγητής-Ακαδημαϊκός Νικόλαος Λούρος, απεφάσισε την καταστροφή όλων των φακέλων της Δικτατορίας «στο Υπουργείο Παιδείας», που αφορούσαν προσωπικά θέματα καθηγητών και πρακτικά θέματα της Δικτατορίας, πιστεύοντας ότι έτσι θα συμβάλλει στη λήθη, ομαλότητα και ομόνοια.

Ευτυχώς που υπήρχαν και υπάρχουν και κάποιοι «ονειροπόλοι» σε παρόμοιες περιστάσεις!! Εξ' άλλου κάτι τέτοιο σε τίποτα ουσιαστικό δεν θα συνέβαλε. Η ανεξαρτητοποίηση ήταν πλέον ένα γεγονός.

Παραπομπές:

1. Φ. Μήτσης: Αναδρομές και μνήμες από το Οδοιπορικό της Ελληνικής Οδοντιατρικής, Αθήνα 1993 (σελ. 411-414).
2. Αχ. Ανθεμίδης: Χρονικό περί της Ανεξάρτητης Σχολής Οδοντιατρικής Θεσσαλονίκης. Επετηρίδα Σχολής 1971.
3. Αιμ. Δημητριάδης: Ιστορία της Ελληνικής Οδοντιατρικής, 1989 (σελ.305).
4. Βλ. "Οδοντιατρικό Βήμα", τεύχος Νοεμβρίου – Δεκεμβρίου 2013: Το χρονικό της φθορίωσης του πόσιμου νερού για την πρόληψη της οδοντικής τερηδόνας.

Φώτης Ι. Μήτσης

Οδοντική Τεχνολογία

«Φωτεινές προοπτικές»: χρησιμοποιώντας «ενέργεια» για την επίτευξη φωτεινότητας

Η φιλοσοφία της διαστρωμάτωσης με τη χρήση υλικών IPS e.max Ceram power

Ένα άρθρο του **Bastian Wagner**, Μόναχο/Γερμανία

Ο σημαντικότερος παράγοντας όταν προσπαθούμε να μιμηθούμε τις οπτικές ιδιότητες των φυσικών δοντιών είναι η φωτεινότητα. Είναι σημαντικό να μπορούμε να ελέγχουμε αυτό τον παράγοντα επιλεκτικά, κατά τη διάρκεια της παραγωγής της κεραμικής αποκατάστασης. Τα νέα υλικά power στη σειρά IPS e.max Ceram επιτρέπουν στον οδοντοτεχνίτη να είναι ο «μετρ» της φωτεινότητας.

Η ρουτίνα της εργασίας στο οδοντιατρείο και στο οδοντοτεχνικό εργαστήριο έχει αλλάξει πολύ τα τελευταία χρόνια. Η συνεργασία οδοντιάτρου και οδοντοτεχνίτη έχει γίνει πολύπλευρη και πολύπλοκη. Αυτό επιτρέπει την κάλυψη των εξατομικευμένων αναγκών του ασθενή σε ακόμη υψηλότερο επίπεδο. Το προσθετικό σχέδιο θεραπείας εξακολουθεί να αποτελεί έναν ουσιαστικό και θεμελιώδη παράγοντα. Η επαφή με τον ασθενή είναι πολύ σημαντική για τον οδοντοτεχνίτη, προκειμένου να εξασφαλιστεί ένα αποτέλεσμα υψηλής ποιότητας. Επιπλέον, ο οδοντοτεχνίτης πρέπει να είναι ο καπετάνιος του σκάφους του και να κατανοεί τους ανατομικούς, λειτουργικούς και αισθητικούς παράγοντες της φυσικής οδοντοφυΐας.

Εργασία με υλικά ολοκεραμικών αποκαταστάσεων

Μια άλλη σημαντική πτυχή για την επιτυχημένη προσθετική θεραπεία είναι η χρήση των κατάλληλων υλικών. Στη σύγχρονη οδοντιατρική, οι μόνιμες ακίνητες αποκαταστάσεις, που είναι κατασκευασμένες από ολοκεραμικό υλικό έχουν μεγάλη σημασία στην καθ' ημέρα κλινική πράξη. Τα κεραμικά υλικά διαστρωμάτωσης και το πλήθος των υλικών κατασκευής σκελετών που είναι διαθέσιμα στην οδοντιατρική αγορά προσφέρουν ένα ευρύ φάσμα επιλογών για μια επιτυχημένη θεραπεία - σύμφωνα με τις διαφορετικές ενδείξεις και τα αντίστοιχα περιστατικά. Ωστόσο, λόγω της μεγάλης ποικιλίας των προϊόντων, δεν είναι πάντα εύκολο να επιλέξετε το καλύτερο υλικό. Η δουλειά του οδοντοτεχνίτη είναι να παράγει προσθετικές αποκαταστάσεις με μεγάλη διάρκεια ζωής. Η λειτουργική, βιολογική και αισθητική τελειότητα πρέπει να προσαρμόζεται στις εξατομικευμένες ανάγκες και απαιτήσεις του ασθενούς. Γι' αυτό είναι απαραίτητο να εξοικειωθείτε με τις ιδιότητες των διαφόρων υλικών και να γνωρίζετε τα ιδιαίτερα χαρακτηριστικά του αντίστοιχου κεραμικού υλικού. Για παράδειγμα, συνιστάται η πραγματοποίηση μεμονωμένων δειγμάτων χρωματολογίου, έτσι ώστε να μπορούν να μελετηθούν οι οπτικές ιδιότητες του κεραμικού υλικού. Τα υλικά που θα χρησιμοποιηθούν, θα πρέπει να συντονίζονται ιδανικά μεταξύ τους, όσον αφορά τη βιοσυμβατότητα, τη σταθερότητα, την αισθητική, την επεξεργασία, το χρώμα, τη φωτεινότητα και την απόχρωση.

Το άρθρο αυτό είναι μια εισαγωγή στα νέα υλικά IPS e.max® Ceram power. Θα παρουσιαστούν οι ενδείξεις και τα πλεονεκτήματα του νέου κεραμικού υλικού, χρησιμοποιώντας ως παράδειγμα μια μελέτη περίπτωσης.

Η φιλοσοφία του κεραμικού power

Η καλά τεκμηριωμένη σειρά IPS e.max Ceram έχει επεκταθεί με τα υλικά Power Dentin και Power Incisal. Τα νέα κεραμικά υλικά power έχουν υψηλότερη τιμή φωτεινότητας. Η σειρά IPS e.max Ceram περιλαμβάνει τώρα τρεις διαφορετικές τιμές φωτεινότητας και μικρές παραλλαγές αδιαφάνειας και χρώματος.

Dentin →	Deep Dentin →	Power Dentin
-	Value (φωτεινότητα)	+

Μια σύγκριση δείχνει ότι τα υλικά οδοντίνης (dentin) έχουν τη χαμηλότερη τιμή φωτεινότητας και ότι τα νέα υλικά IPS e.max Ceram power επιτρέπουν την επίτευξη των υψηλότερων τιμών. Ειδικότερα, είναι διαθέσιμο ένα ευρύτερο φάσμα υλικών για την επίτευξη μιας εξατομικευμένης αισθητικής επαναπόδοσης, σε μια μονήρη αποκατάσταση.

Τα υλικά power είναι ειδικά σχεδιασμένα για τις ακόλουθες περιπτώσεις:

- Αναπαραγώγιμη «φυσική» φωτεινότητα σε ημιδιαφανείς σκελετούς
- Ελεγχόμενη φωτεινότητα
- «Ζωντανή» εναλλακτική διαστρωμάτωση για την απομίμηση φυσικών δοντιών με υψηλή τιμή φωτεινότητας
- Σταθερή φωτεινότητα σε λεπτό πάχος στρώματος

Κλινικό περιστατικό

Μία από τις μεγαλύτερες προκλήσεις για τη θεραπευτική ομάδα είναι η ανακατασκευή των παρασκευασμένων με τεχνική ελάχιστης παρέμβασης προσθίων δοντιών. Τέτοια περιστατικά απαιτούν μεγάλη προσοχή από τον οδοντοτεχνίτη. Θα πρέπει να υπάρχει υψηλό επίπεδο κατανόησης για την οπτική ανάλυση των φυσικών δοντιών και δυνατότητα να την ενσωματώσουμε στα κεραμικά, με μια εξατομικευμένη φιλοσοφία διαστρωμάτωσης. Προκειμένου να επιτευχθεί μια αισθητικά αρμονική αποκατάσταση, είναι επιτακτική η κατανόηση των οπτικών-δυναμικών χαρακτηριστικών της αντίστοιχης σειράς κεραμικών. Τα κεραμικά υλικά power διευρύνουν τη δυνατότητα επιλογής και με την υψηλή τους φωτεινότητα, αντιπροσωπεύουν μια «καθαρή» προστιθέμενη αξία στη συλλογή IPS e.max Ceram. Η τιμή της φωτεινότητας μπορεί να ελέγχεται πολύ καλύτερα. Ο οδοντοτεχνίτης μπορεί να ρυθμίσει τη φωτεινότητα σε κάθε ένα από τα επιμέρους βήματα. Η ευελιξία της ενισχυμένης κεραμικής σειράς παρουσιάζεται μέσω ενός κλινικού περιστατικού.

Στο περιστατικό αυτό, τα δυο άνω πρόσθια δόντια του ασθενή επρόκειτο να αποκατασταθούν με κεραμικές όψεις ***(Εικ. 1).*** Το σχέδιο περιελάμβανε την αισθητική βελτίωση τόσο της απόχρωσης, όσο και του σχήματος των δοντιών. Τα φυσικά δόντια παρασκευάστηκαν με χρήση ελάχιστα επεμβατικής τεχνικής. Αυτό δημιούργησε χώρο για τις κεραμικές όψεις.

Εικ. 1: Αρχική κατάσταση. Ο άνω δεξιός και ο άνω αριστερός κεντρικός τομέας έπρεπε να αποκατασταθούν με όψεις.

Εικ. 2: Καθορισμός της βασικής απόχρωσης του δοντιού.

Εικ. 3: Προσδιορισμός των οπτικών χαρακτηριστικών με ειδικό χρωματολόγιο (στο περιστατικό αυτό υλικά Opal Effect).

Εικ. 4: Καθορισμός της απόχρωσης των παρασκευασμένων δοντιών.

Καθορισμός της απόχρωσης

Μετά από μια κοινή ανάλυση της αρχικής κατάστασης και του επιθυμητού στόχου, αξιολογήθηκαν η απόχρωση των δοντιών και τα οπτικά χαρακτηριστικά. Το χρωματολόγιο από την αντίστοιχη κεραμική σειρά είναι σημαντικό για τον καθορισμό της απόχρωσης (hue), του κορεσμού (chroma) και της φωτεινότητας (value) του χρώματος. Η προεγχειρητική ανάλυση χρώματος έδειξε υψηλή τιμή φωτεινότητας στην περιοχή του σώματος και των δύο δοντιών. Τα κεραμικά υλικά, τα οποία επελέγησαν με τον προσδιορισμό της απόχρωσης, χτίστηκαν με μία εξατομικευμένη φιλοσοφία διαστρωμάτωσης. Οι ***εικόνες 2 έως 4*** απεικονίζουν τη σημασία της στοχευμένης χρωματικής ανάλυσης με φωτογραφική τεκμηρίωση.

Τα κεραμικά υλικά power είναι ιδιαίτερα κατάλληλα για αποχρώσεις δοντιών με υψηλή τιμή φωτεινότητας. Καθιστούν ευκολότερη την αποκατάσταση δοντιών σε νέους ασθενείς ή σε ασθενείς που έχουν υποστεί λεύκανση. Στο περιστατικό αυτό ελάχιστης παρέμβασης μπορούμε να δούμε τα πλεονεκτήματα των κεραμικών υλικών power.

Εάν η φωτεινότητα δεν μπορεί να αποδοθεί από το υλικό του σκελετού, είναι ακόμα πιο σημαντικό να χρησιμοποιήσετε ένα κεραμικό υψηλής φωτεινότητας. Έτσι, αποφεύγετε το «γκριζάρισμα» της αποκατάστασης. Μια «γκρίζα» σκιά μπορεί να εμφανιστεί, για παράδειγμα, όταν χρησιμοποιείται ημιδιαφανές υλικό για τον σκελετό ή σε περιπτώσεις που δεν απαιτείται σκελετός.

Παραγωγή των όψεων

Προκειμένου να αποκατασταθούν αισθητικά τα πρόσθια δόντια, οι όψεις χτίστηκαν εξατομικευμένα σε πυράντοχα κολοβώματα ***(Εικ. 5 και 6)***. Σε αυτό το περιστατικό, τα παρασκευασμένα δόντια έχουν μια ελαφριά δυσχρωμία, η οποία πρέπει να καλυφθεί από το στρώμα του κεραμικού. Ο υψηλός βαθμός ανάκλασης επέτρεψε την επίτευξη της απαιτούμενης φωτεινότητας σε ένα ελάχιστο πάχος στρώματος. Τα υλικά effect χρησιμοποιήθηκαν για τη δημιουργία μιας «ζωντανής» εμφάνισης. Με αυτόν τον τρόπο, μιμηθήκαμε τα φυσικά οπτικά χαρακτηριστικά ***(Εικ. 7 έως 9)***. Μια εναλλακτική φιλοσοφία διαστρωμάτωσης, χρησιμοποιώντας το Power Incisal και τα συμβατικά κεραμικά υλικά incisal από τη σειρά IPS e.max Ceram, έδωσε στην κεραμική όψη ένα πολύ έντονο - δυναμικό οπτικό αποτέλεσμα, με σχετικά μικρή προσπάθεια ***(Εικ. 10)***. Η αλληλεπίδραση των διαφορετικών τιμών φωτεινότητας δημιούργησε μια φυσική αίσθηση βάθους, μέσα σε ένα ελάχιστο πάχος στρώματος κεραμικού ***(Εικ. 11 έως 13)***.

Συμπέρασμα

Για να δημιουργηθεί μια αρμονική αναπαραγωγή της απόχρωσης των φυσικών δοντιών, είναι σημαντικό να μιμηθούμε τις πληροφορίες που λαμβάνονται κατά τη διάρκεια της ανάλυσης χρώματος, χρησιμοποιώντας τα οπτικά - δυναμικά χαρακτηριστικά του υλικού. Το πιο σημαντικό χαρακτηριστικό είναι η φωτεινότητα. Αν αυτό δεν αποδοθεί ακριβώς, ακόμη και ένας μη ειδικός θα δει την κεραμική αποκατάσταση σε μικρή απόσταση την ώρα της ομιλίας. Εάν η φωτεινότητα είναι πολύ υψηλή, η αποκατάσταση θα φαίνεται πολύ άσπρη· εάν η φωτεινότητα είναι πολύ χαμηλή, η αποκατάσταση θα φαίνεται πολύ γκρι. Είναι σημαντικό για τον οδοντοτεχνίτη να είναι σε θέση να επηρεάσει την τιμή της φωτεινότητας μιας όψης. Αυτό απαιτεί κατάλληλα κεραμικά υλικά και μέθοδο εργασίας προσανατολισμένη στον ασθενή. Τα νέα υλικά IPS e.max Ceram power εξασφαλίζουν ένα μεγάλο πλεονέκτημα στην καθημερινή εργασία του οδοντοτεχνικού εργαστηρίου, όταν χρησιμοποιούνται ημιδιαφανή υλικά σκελετών και ελάχιστα επεμβατικές αποκαταστάσεις. Η τιμή φωτεινότητας μπορεί να μεταβληθεί και σε μεταγενέστερο στάδιο με αυτά τα υλικά, π.χ. αν η δοκιμή δείξει ότι η φωτεινότητα πρέπει να αυξηθεί. Αυτό δίνει στον οδοντοτεχνίτη υψηλό βαθμό ασφάλειας, επειδή τυχόν βελτιώσεις είναι εύκολο να επιτευχθούν. Μια πλήρης αναμόρφωση της όψης, λόγω της διόρθωσης της φωτεινότητας, μπορεί σε πολλές περιπτώσεις να αποφευχθεί.

Τα κεραμικά υλικά power προσφέρουν μεγαλύτερη ασφάλεια στην απομίμηση της φωτεινότητας της φυσικής οδοντοφυΐας.

Εικ. 5: Εκμαγείο Geller με πυράντοχα κολοβώματα.

Εικ. 6: Χτίσιμο των όψεων για την πρώτη όπτηση.

Εικ. 7 και 8: Εναλλαγή των στρωμάτων με τα υλικά που επιλέχθηκαν κατά τον καθορισμό του χρώματος.

Εικ. 9: Ετοιμασία για τη δεύτερη όπτηση.

Εικ. 10: Οι όψεις με την έντονη, δυναμική φωτεινότητα στο εκμαγείο.

Εικ. 11 και 12: Όψεις στους #11 και #21: η τιμή φωτεινότητας των γειτονικών δοντιών έχει αναπαραχθεί με ακρίβεια. Υπάρχει ένα φυσικό αποτέλεσμα βάθους, με ένα ελάχιστο πάχος στρώματος.

Εικ. 13: Αρμονία στο χρώμα και στο σχήμα: Και οι δύο άνω τομείς εμφανίζονται σημαντικά «ισχυρότεροι» και έχουν την επιθυμητή ελαφρύτερη οδοντική απόχρωση.

Bastian Wagner
Implaneo dental ceramic
Richard-Strauss-Strasse 69
81679 Munich
Germany
wagner.zahntechnik@gmail.com

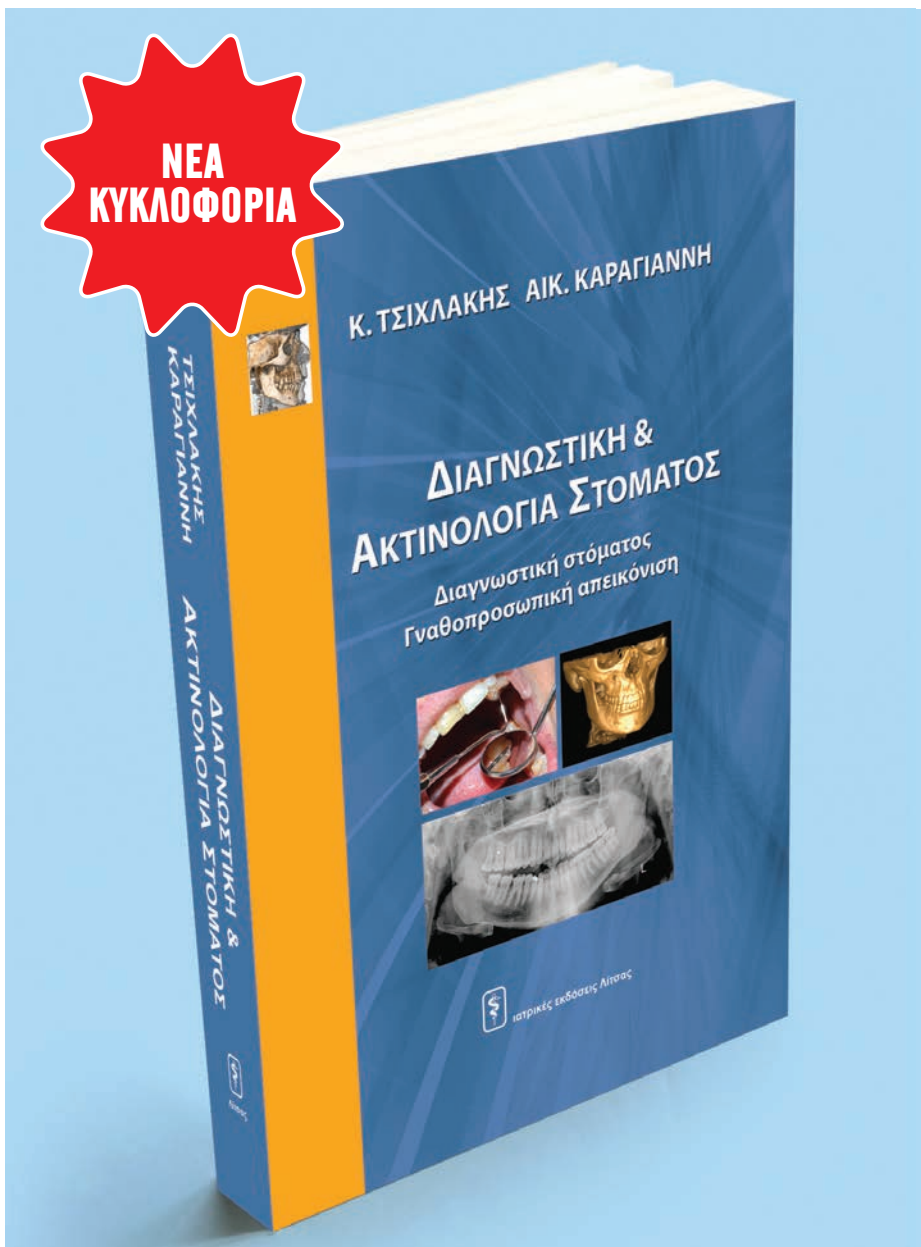

ΔΙΑΓΝΩΣΤΙΚΗ & ΑΚΤΙΝΟΛΟΓΙΑ ΣΤΟΜΑΤΟΣ

Διαγνωστική στόματος
Γναθοπροσωπική απεικόνιση

Κ. ΤΣΙΧΛΑΚΗΣ - ΑΙΚ. ΚΑΡΑΓΙΑΝΝΗ

Περιεχόμενα

Α. ΔΙΑΓΝΩΣΤΙΚΗ ΣΤΟΜΑΤΟΣ
ΜΕΡΟΣ 1ο ΓΕΝΙΚΕΣ ΑΡΧΕΣ ΕΞΕΤΑΣΗΣ – ΔΙΑΓΝΩΣΗΣ
ΜΕΡΟΣ 2ο ΣΥΜΠΛΗΡΩΜΑΤΙΚΕΣ ΕΞΕΤΑΣΕΙΣ
ΜΕΡΟΣ 3ο ΠΡΟΓΡΑΜΜΑΤΙΣΜΟΣ ΘΕΡΑΠΕΙΑΣ

Β. ΓΝΑΘΟΠΡΟΣΩΠΙΚΗ ΑΠΕΙΚΟΝΙΣΗ
ΜΕΡΟΣ 1ο ΑΚΤΙΝΟΦΥΣΙΚΗ – ΑΚΤΙΝΟΒΙΟΛΟΓΙΑ - ΑΚΤΙΝΟΠΡΟΣΤΑΣΙΑ
ΜΕΡΟΣ 2ο ΒΑΣΙΚΕΣ ΑΡΧΕΣ ΑΠΕΙΚΟΝΙΣΗΣ ΚΑΙ ΤΕΧΝΙΚΕΣ
ΜΕΡΟΣ 3ο ΑΚΤΙΝΟΓΡΑΦΙΚΗ ΕΡΜΗΝΕΙΑ ΚΑΙ ΔΙΑΓΝΩΣΗ
ΜΕΡΟΣ 4ο ΟΔΗΓΙΕΣ - ΝΟΜΟΘΕΣΙΑ

ΤΙΜΗ: 150€

Σχήμα 21 x 29 cm
Περιέχει πάνω από 1300 εικόνες
728 σελίδες

Διατίθεται και από τις Εκδόσεις «Οδοντιατρικό Βήμα». Τηλέφωνο επικοινωνίας: **210 3814939**, www.odvima.gr

1ο Συμπόσιο Συλλόγου Ελλήνων Ενδοδοντολόγων

Ευάγγελος Γ. Κοντακιώτης
Καθηγητής Ενδοδοντίας ΕΚΠΑ

Με αφορμή τη διοργάνωση του 1ου Συμποσίου του Συλλόγου Ελλήνων Ενδοδοντολόγων, που θα λάβει χώρα στη **Θεσσαλονίκη από τις 2 έως και τις 3 Φεβρουαρίου 2019**, μιλήσαμε με τον Πρόεδρο του Συλλόγου Ελλήνων Ενδοδοντολόγων, τον Καθηγητή Ενδοδοντίας ΕΚΠΑ, κ. Ευάγγελο Κοντακιώτη.
Ο κ. Κοντακιώτης συστήνει τον Σύλλογο Ελλήνων Ενδοδοντολόγων στους αναγνώστες μας, μιλώντας μεταξύ άλλων για τους στόχους της Εταιρίας, αλλά και την κατεύθυνση των επιστημονικών της δράσεων.

Συνέντευξη στον **Χρήστο Κωνσταντινίδη**
Οδοντίατρο - M.Sc (Προσθετ.)

Τι σας οδήγησε στην ίδρυση της νέας Εταιρίας;

Ο Σύλλογος Ελλήνων Ενδοδοντολόγων ιδρύθηκε το 2013, ως ένας επιστημονικός σύλλογος Ενδοδοντολόγων. Ιδρύθηκε δηλαδή, από οδοντιάτρους που είχαν ολοκληρώσει αναγνωρισμένα μεταπτυχιακά προγράμματα στο γνωστικό αντικείμενο της Ενδοδοντολογίας τόσο στην Ελλάδα όσο και στο εξωτερικό και οι οποίοι ασκούν αποκλειστικά την Ενδοδοντία. Με τα ίδια κριτήρια δέχεται νέα μέλη.
Θα μπορούσε λοιπόν να πει κανείς ότι ο Σύλλογος έχει και «κλαδικό» χαρακτήρα. Στο καταστατικό του αναφέρεται ότι μεταξύ των σκοπών του είναι και «η έρευνα, μελέτη, προβολή και επίλυση των επαγγελματικών προβλημάτων των Ενδοδοντολόγων της Ελλάδος» όπως επίσης και «η διενέργεια όλων των απαραίτητων εκείνων ενεργειών για την αναγνώριση της Ενδοδοντολογίας ως κλινικής ειδικότητας της Οδοντιατρικής από το Ελληνικό κράτος και την Ευρωπαϊκή Ένωση».

Σε ποιους απευθύνεται η νέα εταιρεία; Σε ειδικούς, γενικούς ή όλους;

Βασικοί σκοποί του Συλλόγου Ελλήνων Ενδοδοντολόγων είναι αφενός μεν η προβολή και καταξίωση της ειδικότητας της Ενδοδοντολογίας στο κοινωνικό σύνολο και αφετέρου η οργάνωση εκδηλώσεων επιστημονικού ενδιαφέροντος, σχετικών με την Ενδοδοντολογία που κατατείνουν στην επιμόρφωση και επαγγελματική κατάρτιση τόσο των μελών του Συλλόγου όσο και των γενικών οδοντιάτρων.
Ο Σύλλογος λοιπόν, με τις επιστημονικές του δράσεις, απευθύνεται σε όσους κάνουν ενδοδοντικές θεραπείες στην κλινική τους πράξη και σε όλους όσοι ενδιαφέρονται για συνεχή επιμόρφωση στην Ενδοδοντολογία. Στην πράξη δηλαδή, σε όλο το φάσμα των κλινικών, ειδικών και μη, έμμεσα δε και στο κοινωνικό σύνολο.

Τι στάση θα κρατήσει έναντι των κατευθυνόμενων από εταιρίες ομιλητών;

Οι ενδοδοντολόγοι που παρουσιάζουν, για λογαριασμό των εταιριών, συστήματα εργαλείων ή νέα υλικά εξυπηρετούν έναν σκοπό: αυτό της ενημέρωσης με τρόπο επιστημονικό και άμεσο, των συναδέλφων που σκοπεύουν να τα ενσωματώσουν στην κλινική τους πράξη ή απλά ενδιαφέρονται να ενημερωθούν. Αυτού του τύπου η ενημέρωση δεν θα μπορούσε να γίνει από ανθρώπους που στερούνται επιστημονικών γνώσεων επί της βιολογικής βάσης της θεραπείας, δεν είναι ενήμεροι για την επιστημονική βιβλιογραφία, δεν έχουν κλινική εμπειρία από τη χρήση του ιδίου ή παρόμοιων υλικών και απλά είναι εκπαιδευμένοι από την εταιρία στην παρουσίαση-προώθηση του προϊόντος. Από τη στιγμή που εξαρχής δηλώνεται η οικονομική σχέση μεταξύ ομιλητή και εταιρίας, δεν θεωρούμε ότι υπάρχει κάποιο πρόβλημα.

Η εταιρεία θα έχει εξωστρέφεια; Θα υπάρχουν σχέσεις με το εξωτερικό ή θα είναι εντοπισμένη σε ένα πυρήνα μελών;

Ο Σύλλογος Ελλήνων Ενδοδοντολόγων αναγνωρίστηκε και αποτελεί μέλος της Ευρωπαϊκής Ενδοδοντικής Εταιρείας από τον Σεπτέμβριο του 2015. Εκπρόσωπος του συλλόγου μας στην Ευρωπαϊκή Ενδοδοντική Εταιρεία με δημιουργική δραστηριότητα μέχρι σήμερα είναι ο κ. Φ. Δεληβάνης. Ο Σύλλογος έχει επαφές και με άλλες Ευρωπαϊκές Εταιρείες Ενδοδοντολόγων. Μάλιστα στις αρχές Νοεμβρίου του 2018 ο εκπρόσωπός μας στην Ευρώπη, κ. Φ. Δεληβάνης καθώς και εγώ σαν πρόεδρος του συλλόγου έχουμε προσκληθεί για να παρακολουθήσουμε τις εργασίες του συνεδρίου της Ιταλικής Ενδοδοντικής Εταιρείας.

Έχετε οργανώσει hands-on courses ώστε να μη χρειάζεται οι οδοντίατροι να αναζητούν hands-on εκπαίδευση σε ακριβούς ιδιωτικούς φορείς ή κατευθυνόμενα από τις εταιρίες προγράμματα;

Στο πλαίσιο της συνεχιζόμενης προσπάθειας οργάνωσης επιστημονικών εκδηλώσεων ο σύλλογός μας οργανώνει και το 1ο Συμπόσιο στη Θεσσαλονίκη στο χώρο του Ολυμπιακού Μουσείου στις 2-3 Φεβρουαρίου 2019 με θέμα «Η Κλινική Ενδοδοντολία στη καθημερινή πράξη. Δυνατότητες και προβληματισμοί». Σε αυτό θα μιλήσουν καταξιωμένοι ομιλητές από την Ελλάδα και το εξωτερικό οι οποίοι θα παρουσιάσουν το θέμα τους με βάση το κλινικό και ερευνητικό έργο τους, την εμπειρία τους και χωρίς να διαφημίζουν και να υποστηρίζουν εμπορικές εταιρείες. Ταυτόχρονα, θα λάβουν χώρα και πρακτικά σεμινάρια επίδειξης και εφαρμογής διαφόρων μηχανοκινούμενων συστημάτων. Με ευκαιρία την εκδήλωση αυτή προτείνω σε όλους τους συναδέλφους Οδοντιάτρους να έλθουν στο συμπόσιό μας στη Θεσσαλονίκη, όχι μόνο για να παρακολουθήσουν, αλλά και για να ανταλλάξουμε γνώμες, προτάσεις, ιδέες, καθώς και να γνωριστούμε καλύτερα.

ΠΡΟΚΑΤΑΡΚΤΙΚΟ ΠΡΟΓΡΑΜΜΑ
1ου ΣΥΜΠΟΣΙΟΥ ΣΥΛΛΟΓΟΥ ΕΛΛΗΝΩΝ ΕΝΔΟΔΟΝΤΟΛΟΓΩΝ

ΣΑΒΒΑΤΟ 2 Φεβρουαρίου 2019

1η ΣΥΝΕΔΡΙΑ
Προεδρείο: **Κ. Νιαμοντός, Κλ. Παπαδούλη**
09:15-09:45. Η σημασία της ορθής διάγνωσης στην κλινική Ενδοδοντολογία. **Γ. Τζανετάκης**
09:45-10:15. Η σημασία της 3διάστατης απεικόνισης στη διάγνωση και στην επιλογή του σχεδίου θεραπείας. **Γ. Τσομπανίδης**
10:15-10:45. Η διάνοιξη της πολφικής κοιλότητας κατά την ενδοδοντική θεραπεία. Νέα ερευνητικά δεδομένα. **Μ. Καλύβα**
10:45-11:15. Προσδιορισμός του μήκους εργασίας: από τη θεωρία στην κλινική πράξη. **Κ. Δερβένης**
11:15-12:00. Διάλειμμα – καφές

2η ΣΥΝΕΔΡΙΑ
Προεδρείο: **Φ. Δεληβάνης, Ντ. Καπετανάκου**
12:00-13:00. Σύγχρονα πρωτόκολλα διακλυσμών των ριζικών σωλήνων: Μύθοι και πραγματικότητα. **Χ. Μπουτσιούκης**
13:00-13:30. Η προπαρασκευή των ριζικών σωλήνων με εφαρμογή σύγχρονων τεχνολογικών μέσων.Κλινική σημασία και προβληματισμοί. **Κ. Σώρος**
13:30-14:00. Η τελική έμφραξη του συστήματος των ριζικών σωλήνων. **Δ. Τόλιας**
14:00-15:00 Διάλειμμα – Ελαφρύ γεύμα

3η ΣΥΝΕΔΡΙΑ
Προεδρείο: **Αν. Αγραφιώτη, Αλ. Λοϊζίδης**
15:00-16:00 Αντιμετώπιση οδοντικού τραύματος και επιπτώσεις στους νεαρούς ασθενείς. **Α. Μπλέτσα**
16:00-17:00. Αναπροσδιορίζοντας τον τρόπο προσέγγισης των αδιάπλαστων ακρορριζίων σε παιδιά και εφήβους. Μακροχρόνια αποτελέσματα από την εφαρμογή αναγεννητικών τεχνικών στην κλινική πράξη. **Α. Χανιώτης**

Πρακτικά Σεμινάρια 1-3
Συντονιστές: **Χ. Δανδάκης, Σ. Μάγκος**
17:00-19:00. Πρακτικά σεμινάρια προπαρασκευής και έμφραξης ριζικών σωλήνων

ΚΥΡΙΑΚΗ 3 Φεβρουαρίου 2019

4η ΣΥΝΕΔΡΙΑ
Προεδρείο: **Β. Κυτρίδου, Ε.Τ. Φαρμάκης**
09:00-09:30. Θεραπεία δοντιών με ζωντανό πολφό. Από την άμεση κάλυψη στην πολφοτομή και την ενδοδοντική θεραπεία. **Κ. Κωδωνάς**
09:30-10:00. Πολφική ενασβεστίωση: αρχική διάγνωση, αποκάλυψη και αποτελεσματική κλινική διαχείριση. **Σ. Στεφόπουλος**
10:00-11:00. Εξωτερική αυχενική απορρόφηση: Αιτιολογία, διάγνωση και θεραπεία. **Α.Μ. Μαυρίδου**
11:00-11:30. Διάλειμμα – καφές

5η ΣΥΝΕΔΡΙΑ
Προεδρείο: **Π. Μωυσιάδης, Αλ. Χαρίσης**
11:30-12:00. Κλινική σημασία θραύσης μικροεργαλείου και διατρήσεων. Δυνατότητες και προκλήσεις. **Ζ.Δ. Τζίμα**
12:00-12:30. Επιλογή περιστατικών για μικροχειρουργική Ενδοδοντία. **Χ. Μπελτές**
12:30 – 13:00. Σύγχρονες τεχνικές στη μικροχειρουργική Ενδοδοντία. **Σ. Φλωράτος**

Πρακτικά Σεμινάρια 4 – 6
Συντονιστές: **Χ. Δανδάκης, Σ. Μάγκος**
13:00-15:00. Πρακτικά σεμινάρια προπαρασκευής και έμφραξης ριζικών σωλήνων

Με σταθμό τη Θεσσαλονίκη η Δωρεάν Οδοντιατρική Ημερίδα «Νέες Εξελίξεις στη Σύγχρονη Οδοντιατρική» που διοργάνωσε το Ινστιτούτο Μέριμνα

Στις 6 Οκτωβρίου 2018 πραγματοποιήθηκε η Δωρεάν Οδοντιατρική Ημερίδα «Νέες Εξελίξεις στη Σύγχρονη Οδοντιατρική + Digital Dentistry» που διοργάνωσε το Ινστιτούτο Μέριμνα για την Ελληνική Εταιρεία Συνεχούς Οδοντιατρικής Επιμόρφωσης σε συνεργασία με το NYU College of Dentistry Linhart Continuing Dental Education Program.

Η ημερίδα πέραν του θεωρητικού μέρους περιελάμβανε και πρακτικά σεμινάρια με εκπαιδευτές τους: **Γιώργο Παπαβασιλείου, Στράτο Αθανάσιο, Χρήστο Τσάμη, Χριστίνα Μπουτσιούκη και Μούτσιο Αλέξανδρο.**

Τα θέματα των πρακτικών ήταν: Εμφύτευμα και κατευθυνόμενη οστική αναγέννηση σε ατροφική φατνιακή απόφυση. Έμμεσες αποκαταστάσεις ενδοδοντικά θεραπευμένων δοντιών. Διαστρωμάτωση προσθίων και οπισθίων δοντιών με Σύνθετη Ρητίνη. Η ψηφιακή εποχή στην οδοντική αποκατάσταση.

Το Ινστιτούτο Μέριμνα ευχαριστεί θερμά όλους τους Οδοντιάτρους που έδωσαν το «παρών» στην Ημερίδα και συνεχίζει με επόμενο σταθμό το Βόλο, ***Σάββατο 24 Νοεμβρίου 2018****.*

Πραγματοποίηση του 2ήμερου Πρακτικού Σεμιναρίου στα Ένθετα και Επένθετα

Με επιτυχία ολοκληρώθηκε το πιστοποιημένο με 14 CPD ώρες, 2ήμερο πρακτικό σεμινάριο «Ένθετα και Επένθετα, από το Α έως το Ω». Σε αυτό το 2ήμερο αναλύθηκαν: Ενδείξεις για αισθητικά ένθετα και επένθετα αντί άμεσων αποκαταστάσεων ή στεφανών. Πότε επιλέγουμε επένθετα; Επένθετα και ενδοδοντικά θεραπευμένα δόντια. Υλικά για ένθετα-επένθετα: Κεραμικά υλικά ή έμμεσες αποκαταστάσεις ρητίνης. Αναλυτικό πρωτόκολλο παρασκευών επενθέτων. Απαιτούμενες εγγλυφίδες κοπής.

Αποτυπώματα: Υλικά και τεχνικές. Αναλυτικό πρωτόκολλο κατασκευής προσωρινών αποκαταστάσεων για επένθετα. Συγκόλληση κεραμικών και ρητινωδών επενθέτων: βήμα-βήμα ανάλυση των τεχνικών και των απαιτούμενων υλικών συγκόλλησης.

Το Ινστιτούτο Μέριμνα ευχαριστεί τους εκπαιδευτές του προγράμματος: **Κωνσταντίνα Ντίνα Ντεντή, Μαρία Γάτου** και **Μαριάννα Κοντοπόδη**, καθώς και όλους τους οδοντιάτρους που συμμετείχαν.

Το Ινστιτούτο Μέριμνα είναι το μοναδικό οδοντιατρικό εκπαιδευτικό κέντρο εγκεκριμένο και αδειοδοτημένο από τον ΕΟΠΠΕΠ ΥΠΟΥΡΓΕΙΟ ΠΑΙΔΕΙΑΣ, ΕΡΕΥΝΑΣ ΚΑΙ ΘΡΗΣΚΕΥΜΑΤΩΝ Ε.Ο.Π.Π.Ε.Π. Αρ. Αδείας Κε.Δι.Βι.Μ.1 2101624 ΙΝΣΤΙΤΟΥΤΟ ΜΕΡΙΜΝΑ Λ.Βουλιαγμένης 272Α, Αγιος Δημήτριος, Αθήνα Τηλ. 2109734000 www.merimnaseminars.gr

ΙΝΣΤΙΤΟΥΤΟ ΜΕΡΙΜΝΑ

Μετεκπαιδευτικό Πρόγραμμα
Εμφυτευματολογίας
με κλινική συμμετοχή
16 ΗΜΕΡΕΣ ΕΛΛΑΔΑ - 14 ΗΜΕΡΕΣ ΝΕΑ ΥΟΡΚΗ
2019-2020
11th Group
σε συνεργασία με
NYU | DENTISTRY
Linhart Continuing Dental Education Program

NEO GROUP | Έναρξη Μάρτιος 2019

Πλεονεκτήματα

- **215 διδακτικές ώρες**: διαλέξεις, ζωντανά χειρουργεία και πρακτική εξάσκηση.
- Πρακτική εξάσκηση στην **τοποθέτηση πέντε εμφυτευμάτων σε ασθενείς**
- **Πάνω από 35 ομιλητές** από την διεθνή κοινότητα
- **Αεροπορικά εισιτήρια** μετ' επιστροφής Αθήνα-Νέα Υόρκη-Αθήνα.
- **13 διανυκτερεύσεις** σε Ξενοδοχείο της Νέας Υόρκης.
- **Δώρο 15 Εμφυτεύματα και η αντίστοιχη χειρουργική** κασετίνα
- Τα 5 εμφυτεύματα, τα μοσχεύματα και όλα τα αναλώσιμα κατά την διάρκεια της πρακτικής εξάσκησης στην τοποθέτηση εμφυτευμάτων σε ασθενείς.
- **Πιστοποιητικό Ολοκλήρωσης** από το New York University-College of Dentistry Linhart Continuing Dental Educaton Program.

Πληροφορίες Προγράμματος **www.merimna.edu.gr**

Μετεκπαιδευτικά Προγράμματα 2019

EASTMAN DENTAL INSTITUTE
UCL

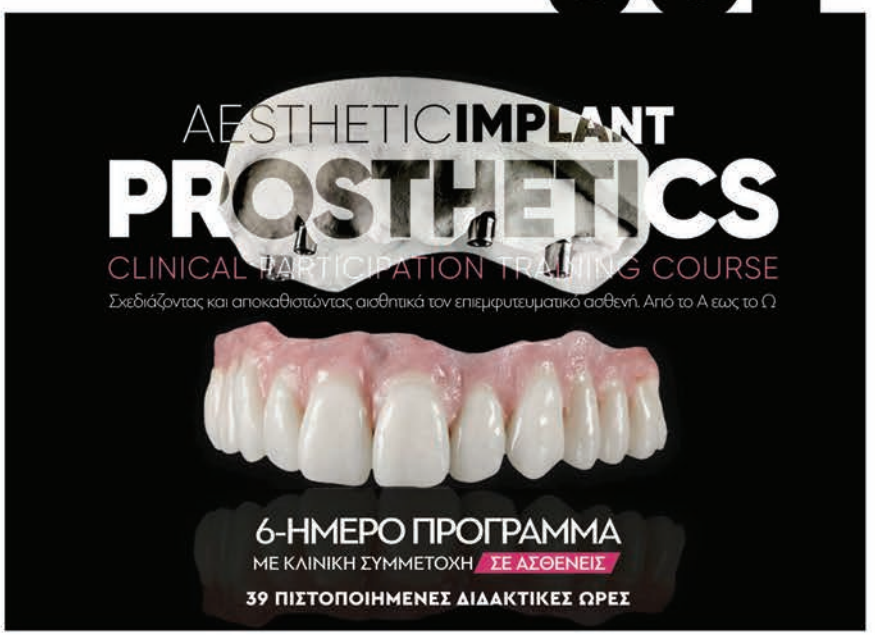

ΦΕΒΡΟΥΑΡΙΟΣ 15-16-17
ΜΑΡΤΙΟΣ 29-30-31

Κάθε συμμετέχων θα αποκαταστήσει προσθετικά, ολοκληρώνοντας όλα τα στάδια, επιεμφυτευματικούς ασθενείς, με 4 έως 5 εμφυτεύματα.

ΕΚΠΑΙΔΕΥΤΕΣ ΠΡΟΓΡΑΜΜΑΤΟΣ
Dr. Κωνσταντίνα ΝΤΙΝΑ ΝΤΕΝΤΗ
Dr. Gianluca PANIZ
Dr. Αθανάσιος ΣΤΡΑΤΟΣ
Dr. Μαρία ΓΑΤΟΥ
Dr. Ιωάννης ΠΑΠΑΘΑΝΑΣΙΟΥ

eastman DENTAL INSTITUTE

ΙΝΣΤΙΤΟΥΤΟ ΜΕΡΙΜΝΑ
ΚΕΝΤΡΟ ΔΙΑ ΒΙΟΥ ΜΑΘΗΣΗΣ 1
Λ.Βουλιαγμένης 272Α, Αγιος Δημήτριος, Αθήνα

Για περισσότερες πληροφορίες καλέστε μας 2109734000 ή επισκεφθείτε μας www.merimnaseminars.gr
Το Ινστιτούτο Μέριμνα είναι το μοναδικό οδοντιατρικό εκπαιδευτικό κέντρο εγκεκριμένο και αδειοδοτημένο από τον ΕΟΠΠΕΠ ΥΠΟΥΡΓΕΙΟ ΠΑΙΔΕΙΑΣ, ΕΡΕΥΝΑΣ ΚΑΙ ΘΡΗΣΚΕΥΜΑΤΩΝ Ε.Ο.Π.Π.Ε.Π. Αρ. Αδείας Κε.Δι.Βι.Μ.1 2101624

Europerio 9: Με «όπλο» την ελίτ της Περιοδοντολογίας έσπασε κάθε ρεκόρ συμμετοχών

Από τις 20 έως και 23 Ιουνίου 2018 διεξήχθη στο Άμστερνταμ ένα από τα πιο επιτυχημένα οδοντιατρικά συνέδρια των τελευταίων ετών και το πλέον επιτυχημένο Europerio. Το 9ο κατά σειράν Europerio της EFP, δύο χρόνια μετά το 8ο που διεξήχθη στο Λονδίνο με 7.000 συμμετέχοντες, έσπασε κάθε ρεκόρ συμμετοχής με περισσότερους από 10.000 συνέδρους. Ο Χρήστος Κωνσταντινίδης, ταξίδεψε στην Ολλανδία και μέσα από την κριτική του πένα παρουσιάζει στις γραμμές που ακολουθούν τα καλύτερα στιγμιότυπα από τη φετινή διοργάνωση.

του **Χρήστου Κωνσταντινίδη**
Οδοντίατρος - M.Sc (Προσθετ.)

Το συνέδριο άνοιξε την Τετάρτη το απόγευμα με ταυτόχρονες ομιλίες σε 4 κυρίως αίθουσες και πολλές ελεύθερες ανακοινώσεις και posters σε μικρότερες.

Η **E. Kononen** (Fin) αναφέρθηκε στο βιοφίλμ. Αυτό είναι η αιτία (και ειδικά τα gram- βακτήρια) της φλεγμονής στους περιοδοντικούς ιστούς. Το υπο-ουλικό βιοφίλμ ανάλογα με την σύστασή του και την αντίδραση του ξενιστή μπορεί να οδηγήσει σε καταστροφή της φατνιακής απόφυσης. Ευαισθησία στη νόσο παρουσιάζουν οι καπνιστές και διαβητικοί. Η πρόληψη με έγκαιρη διάγνωση, η σωστή στοματική υγιεινή είναι καθοριστικής σημασίας για τον έλεγχο της νόσου.

Σε άλλη αίθουσα ο **M. Gursay** (Fin) αναφέρθηκε σε σύγχρονες μεθόδους έγκαιρης διάγνωσης της περιοδοντικής νόσου. Η διάγνωση μέσω του σιέλου είναι μια φθηνή, συντηρητική, απλή και σύγχρονη μέθοδος διάγνωσης των βιολογικών δεικτών που σχετίζονται με την νόσο.

Ο **M. Rakic** (Σερβία) αναφέρθηκε στην πρόληψη της περιεμφυτευματίτιδος με διάγνωση των βιολογικών δεικτών από δείγμα ληφθέν από τους περιεμφυτευματικούς ιστούς. Σύγχρονες μοριακές μέθοδοι μπορούν να ανιχνεύουν την φλεγμονή πολύ έγκαιρα.

Σε άλλη αίθουσα διεξήχθη στρογγυλό τραπέζι με θέμα την χαλίτωση.

Ο **E. Winkel** αναφέρθηκε σε νόσους που δεν σχετίζονται με την στοματική κοιλότητα (ΕΟΗ) που δημιουργούν χαλίτωση. Τέτοιες είναι νόσοι του αναπνευστικού, του γαστρεντερικού, μεταβολικά νοσήματα. Η ΕΟΗ διακρίνεται στην χαλίτωση της άνω αναπνευστικής οδού (στην οποία μπορεί να υπάρχει κακοσμία μόνο της ρινός) και σε αυτήν που σχετίζεται με το αίμα. Στο 80-90% η χαλίτωση σχετίζεται με την στοματική κοιλότητα (ΙΟΜ) και σχετίζεται με βακτήρια στην επιφάνεια της γλώσσας, περιοδοντικούς θυλάκους και σίελο όπου τα αναερόβια αποδομούν τα αμινοξέα που περιέχουν θείο δημιουργώντας θειούχες ενώσεις. (Η σωστή διάγνωση και η κατάλληλη θεραπεία με καθαρισμό των υπαίτιων περιοχών και χρήση διαλυμάτων ZnCl για αδρανοποίηση των θειούχων ενώσεων θεραπεύει το πρόβλημα αποτελεσματικά).

Ο **R. Wevers** αναφέρθηκε σε πρόσφατα δεδομένα για την αιτία της ΕΟΗ. Οι υπαίτιες πτητικές θειούχες ενώσεις είναι οι H_2S, CH_3-SH, DMS, CH_3-S-CH_3 και σχετίζονται με την ΙΟΗ. Το 0,5-3% των περιστατικών του πληθυσμού με χαλίτωση είναι εξωστοματικής αιτιολογίας και συνδέονται με προβλήματα σε αμυγδαλές, τον οισοφάγο, την αιματική κυκλοφορία, καθώς και την ιγμορίτιδα. Στην χαλίτωση που σχετίζεται με το αίμα, το DMS φθάνει μέχρι τους πνεύμονες και αποβάλλεται με την εκπνοή. Η συγκέντρωση DMS στους ασθενείς με χαλίτωση είναι μέχρι 6 φορές υψηλότερη. Σε πρόσφατες μελέτες στους ασθενείς με χαλίτωση ευρέθη γονίδιο που σχετίζεται με την πρωτεΐνη που οξειδώνει την μεθανοδιόλη με τελικό προϊόν την DMS.

Η **K. Seerangaiyan** αναφέρθηκε στην βακτηριακή αιτιολογία της χαλίτωσης. Σε νέες μελέτες φαίνεται ότι ο διαφορετικός μεταβολισμός των μικροβίων σχετίζεται με την ΙΟΜ. Το προφίλ των παραγομένων μεταβολιτών (metabolomics) δίνει μια καλύτερη εικόνα των παραγομένων από αυτό λιπιδίων και αμινοξέων.

Σε άλλη αίθουσα διεξήγετο στρογγυλό τραπέζι με θέμα *«αναγεννητική περιοδοντική θεραπεία»*.

Στιγμιότυπα από τις πολλές και κατάμεστες αίθουσες του συνεδρίου, οι οποίες φιλοξένησαν περισσότερους από 10.000 συνέδρους.

Στο πλαίσιο του συνεδρίου λειτούργησε μια πολύ μεγάλη έκθεση οδοντιατρικών εταιρειών με πληθώρα hands-on από τις συμμετέχουσες εταιρείες.



Ο Χρήστος Κωνσταντινίδης, πάντα παρών στις μεγάλες επιστημονικές διοργανώσεις, βρέθηκε στο Άμστερνταμ για να καλύψει το Europerio9, αψηφώντας τις δυσκολίες που του προκάλεσε η βαριά επέμβαση στον ώμο του που είχε προηγηθεί λίγες μέρες πριν.

Ο **S. Murakami** (Ιαπωνία) αναφέρθηκε στον αυξητικό παράγοντα RGF-2. Έτσι βελτιώνεται το βιολογικό δυναμικό των μεσεγχυματικών κυττάρων και των προγεννητικών κυττάρων των οστεοβλαστών και οστεϊνοβλαστών του περιοδοντικού συνδέσμου. Σε μελέτες φαίνεται ότι τοπική εφαρμογή Hr GF-2 (Regroth) είναι αποτελεσματική στην αναγέννηση των περιοδοντικών ιστών και σημαντικά υπερέχει της αμελογενίνης.

Ακολούθησε ο **N. Donos** (UK) που τόνισε ότι θα πρέπει να διασώζουμε περισσότερα δόντια γιατί η επιτυχία των εμφυτευμάτων σε περιοδοντικούς ασθενείς είναι μικρότερη και γιατί έχει αποδειχθεί ότι η θεραπεία της περιοδοντίτιδος έχει σήμερα εξαιρετικά αποτελέσματα.

2η ημέρα

Ο **T. Berglund** άνοιξε τις ομιλίες την Πέμπτη με ένα εξαιρετικό 3D animation video με θέμα την περιεμφυτευματική βλεννογονίτιδα και την μετάπτωσή της σε περιεμφυτευματίτιδα.

Ο **H. Dommish** είχε θέμα την θεραπεία ενδοπεριοδοντικών βλαβών. Η θεραπεία πρωταρχικά σχετίζεται με την ενδοδοντική θεραπεία και ακολουθεί η περιοδοντική θεραπεία.

Η **E. Czochrowska** αντιμετώπισε περιοδοντικά προβλήματα με ορθοδοντική θεραπεία. Μπορούμε να αλλάξουμε την σύγκλειση αλλά και με ορθοδοντική ανατολή δημιουργήσαμε κάθετη αύξηση της ακρολοφίας.

Ο **D. Barendregt** διαχειρίσθηκε το θέμα της αποκατάστασης νωδότητας με αυτομεταμόσχευση προγομφίων. Επιτυχία έχουμε όταν τα ακρορρίζια είναι ανοικτά ή κλειστά και δίνει συγκρίσιμα αποτελέσματα και ανώτερα από τα εμφυτεύματα στην πρόσθια περιοχή. Όμως στα κλειστά ακρορρίζια είναι απόλυτη ένδειξη η ενδοδοντική θεραπεία προ της αυτομεταμόσχευσης.

Οι ομιλίες των **M. Sanz** (Ισπανία) και **M. Tonetti** (U. Of Hong-Kong) είχαν θέμα την διάσωση της φατνιακής απόφυσης. Παρουσίασαν διάφορες τεχνικές διατήρησης φατνίου ώστε να μειώνεται η ανάγκη οστικής αναγέννησης και ο χρόνος αποκατάστασης.

Ο **F. Schartz** (Γερμανία) αναφέρθηκε σε 3D αναγέννηση της ακρολοφίας χρησιμοποιώντας τροποποιημένα blocks από ρίζες δοντιών που προσεκτικά είχε αφαιρεθεί η οστεΐνη και μειωθεί το πάχος.

Ο **I. Needleman** αναφέρθηκε στην περιοδοντική υγεία των αθλητών, των Ολυμπιακών αθλητών 2012 σημειώνοντας την αυξημένη αποτριβή (35-55%), ουλίτιδα (75%) και περιοδοντίτιδα (15-20%).

Ο **K. Demirel** (Τουρκία) μίλησε για ενδοστικές περιοδοντικές βλάβες. Η συντηρητική θεραπεία σε θυλάκους μπορεί να έχει προβλέψιμα αποτελέσματα αρκεί να μην έχει μεγάλο εύρος.

Ο **L. Nibali** (UK) τόνισε ότι η ελάχιστα επεμβατική MINST θεραπεία έχει καλύτερα αποτελέσματα αποφεύγοντας τη δημιουργία μεγάλου τραύματος και την σταθεροποίηση του θρόμβου.

Ο **L. Trombelli** αναφέρθηκε στη χειρουργική θεραπεία, τις τεχνικές διατήρησης θηλής, αλλά και τον συνδυασμό με αναγεννητικές τεχνικές.

Το συνέδριο είχε ήδη διευρύνει τους ορίζοντές του πέρα από τα στενά όρια της περιοδοντικής θεραπείας. Έτσι στις ομιλίες του σημαντική θέση είχαν και άλλα γνωστικά αντικείμενα, όπως ενδοδοντία, προσθετική, ορθοδοντική, δημιουργώντας το νέο προφίλ του οδοντιάτρου που πρέπει να έχει διευρυμένες γνώσεις για να μπορεί να αποφασίζει για την ιδεώδη θεραπεία "έξω από το κουτί".

Η ορθοδοντική θεραπεία σε περιοδοντικούς ασθενείς αναλύθηκε από την **M. Danser** (Ολλανδία). Έτσι μπορούμε να έχουμε βελτιωμένους περιοδοντικούς θυλάκους, μειωμένη κατακράτηση πλάκας αλλά και την εξάλειψη του περιοδοντικού τραύματος σύγκλεισης.

Η **K. Jepsen** αναφέρθηκε στον συνδυασμό της πλαστικής του περιοδοντίου (με βελτίωση των μαλακών ιστών) και της ορθοδοντικής.

Ο **D. Cordaropoli** (Ιταλία) αναφέρθηκε στην μείωση των ενδοστικών θυλάκων με ορθοδοντική μετακίνηση. Η ορθοπεριο προσέγγιση είναι μια βιολογική, μη επεμβατική θεραπεία οστικής αναγέννησης και μείωσης ή εξάλειψης των ενδοστικών θυλάκων. Φυσικά πρέπει να προηγηθεί η εξάλειψη της φλεγμονής και του μικροβιακού φορτίου. Συχνά συνδυάζεται με άλλες αναγεννητικές τεχνικές όπως emdogain.

Στο στρογγυλό τραπέζι με θέμα *"Νέες τεχνικές συντηρητικής περιοδοντικής θεραπείας"*, ο S.S. Hakki (Τουρκία) ανέφερε ότι ακόμα και σήμερα η βάση της περιοδοντικής θεραπείας είναι η συντηρητική κλειστή υπο-ουλική απόξεση. Σε μετα – ανάλυση φάνηκε ότι μόνο το SRP δίνει μείωση θυλάκου (περίπου 0,49 mm). Όταν όμως συνδυάζεται με άλλες θεραπείες όπως α) τοπικά ή peros αντιβιοτικά β) αντιφλεγμονώδη γ) lasers για δ) προβιοτικά, αντιοξειδωτικά ε)όζον, στατίνες κ.ά. το κέρδος σε πρόσφυση είναι περίπου 0,32 mR). Η επιλογή ανάμεσα στις βοηθητικές θεραπείες εξαρτάται από την περίπτωση και του ασθενή.

Η ομιλία του **S. Bizzaro** (NL) είχε το ίδιο αντικείμενο, δηλαδή την επιστημονική τεκμηρίωση της συντηρητικής θεραπείας στο βασικό στάδιο. Εξ άλλου σε αυτό συνηγορούσαν οι μελέτες των Badesten, Claffey και Egelberg. Σήμερα αν και η διάγνωση της φλεγμονής και της νόσου έχουν προχωρήσει σημαντικά η θεραπεία παραμένει η ίδια, όπως και πριν 50 χρόνια, με στόχο όμως την προσαρμογή του ξενιστή ανατομικά και βιολογικά σε σχέση με τα μικρόβια.

Ο **B.G. Loos** (NL) αναφέρθηκε στην αιτιολογία της περιοδοντίτιδος. Είναι σύνθετη νόσος, δηλαδή διάφοροι παράγοντες συμβάλλουν σε διάφορα στάδια της νόσου. Είναι επεισοδιακή μια και έχει κύκλους και μη γραμμική εξέλιξη. Ξεκινά όταν η ομοιόσταση μεταξύ ξενιστή και βιοφίλμ διαταραχθεί με κάποια υπέρ ή υπο – αντίδραση της άμυνας του ξενιστή ή σε χρονιότητα της φλεγμονής. Παράγοντες είναι γενετικοί, συνήθειες (κάπνισμα, δίαιτα), διαβήτης, τοπικοί παράγοντες που προάγουν την ανάπτυξη gram- αναερόβιων βακτηρίων.

Ο **S. Offenbacher** επικεντρώθηκε στα infectogenomics, δηλαδή την γενετική προδιάθεση που ευνοεί την ύπαρξη και ανάπτυξη ορισμένων περιο – παθογόνων βακτηρίων. Σε ορισμένες μελέτες, οι SNP παράγοντες βρέθηκε να τροποποιούν το μικροβιακό γαστρεντερικό προφίλ σε δυσβιοτικό. Ένας τέτοιος παράγοντας, ο MOR2 σχετίζεται με τον P. Gingivalis και συνεπώς με την περιοδοντική φλεγμονή. Άλλα σχετικά γονίδια σχετίζονται με την διαπερατότητα του ενδοθηλίου. Όμως η δράση του Χ γονιδίου δεν οδηγεί με βεβαιότητα χωρίς την ύπαρξη περιοπαθογόνων. Το ίδιο θέμα της γενετικής σε σχέση με την περιοδοντίτιδα είχαν σε άλλο στρογγυλό τραπέζι με ομιλητές τον **F. Huges** (U.K). Ο **A. Schaefer** (Γερμανία) ανέφερε μάλιστα νέα SNP, τα SIGLEC-S και DEFA 1A3 που σχετίζονται με την χρόνια και επιθετική περιοδοντίτιδα.

3η ημέρα

Την Παρασκευή άνοιξε το στρογγυλό τραπέζι με θέμα GBR μετά από απώλεια εμφυτεύματος. Ο **M. Goldstein** (Ισραήλ) ανέφερε ότι η απώλεια οστού μετά από απώλεια εμφυτεύματος είναι σημαντική και συχνά επηρεάζει τα όμορα δόντια. Παρουσιάστηκαν περιστατικά όπου η GBR συνήθως συνοδεύεται από αλλαγή του βιοτύπου των μαλακών ιστών και ιδιαίτερα στην αισθητική ζώνη. Ο **I. Urban** προσέγγισε τη θεραπεία αυτή με σύνθετες χειρουργικές τεχνικές. Παρουσίασε τεχνική του τροποποιημένου γλωσσικού κρημνού , την Sausage TM, την προστασία του γενειακού νεύρου και την διαύξηση των μαλακών ιστών με strip. Έτσι, η αναγέννηση της περιοχής γίνεται ιδανικότερα και οι GBR χωρίς μεγάλη απορρόφηση ή αποτυχία.

Η **L. Mayfield** αναφέρθηκε στην αιτιοπαθογένεια της περιεμφυτευματίτιδος. Η αύξηση των περιοπαθογόνων δημιουργεί την περιεμφυτευματική βλεννογονίτιδα. Η φλεγμονή είναι διπλάσια σε σχέση με την αντίστοιχη περιοδοντική και είναι ιδιαίτερα επιθετική λόγω της έλλειψης του φραγμού του περιοδοντικού θυλάκου. Τελευταία η ανακάλυψη των γονιδίων (genomics) και των πρωτεϊνών (proteomics) υπόσχονται την βαθύτερη κατανόηση της βλάβης.

Ο **G. Zucchelli** είχε μία live επέμβαση πλαστικής του περιοδοντίου που όμως είχε αρκετές (live) επιπλοκές με αίσιο όμως αποτέλεσμα.

Με θέμα *«καινοτομίες στην εμφυτευματολογία»* μίλησε ο **J. Blanco** (Ισπανία). Το CBCT σημαντικά έχει βοηθήσει τη μείωση του χειρουργικού χρόνου και βαρύτητος κατά την τοποθέτηση. Με σκοπό την πρόσθετη μείωση της βαρύτητος των χειρουργείων, σήμερα τα κοντά εμφυτεύματα έχουν επανεμφανιστεί. Τέλος, η πάχυνση του βιοτύπου με CTG ή υποκατάστατα είναι πλέον μέρος της θεραπείας.

Η **N. West** αναφέρθηκε στην οδοντινική υπερευαισθησία που όχι μόνον είναι δύσκολο να θεραπευθεί, αλλά και δύσκολο να έχουμε σαφή αξιολόγηση και διάγνωση λόγω υποκειμενισμού.

Η χαλίτωση (θέμα της M. Laire) υπάρχει στο 30% του πληθυσμού. Συνήθως οφείλεται στο βιοφίλμ της γλώσσας των θυλάκων που παράγουν πτητικές θειούχες ενώσεις (VSCs) λόγω αποδόμησης αμινοξέων. Αυτές είναι H2S, CH3SH και (CH3)2S. Η θεραπεία συνίσταται στη μείωση του βιοφιλμ, αδρανοποίηση των VSCs με μηχανικό καθαρισμό και διαλύματα.

Η **M. Carra** αναφερόμενη στις διαταραχές ύπνου τόνισε ότι ασθενείς με SD(διαταραχές ύπνου) έχουν 1,3 φορές μεγαλύτερη συχνότητα σε περιοδοντικά νοσήματα. Η πιθανή αιτία είναι η αλλαγή της άμυνας του οργανισμού και η στοματική αναπνοή.

Ο **P.M. Preshaw** (UK) αναφέρθηκε στις μελέτες που συσχετίζουν την παχυσαρκία με τα περιοδοντικά νοσήματα με αμφίπλευρο τρόπο!

Το L-PRF στην ιστική αναγέννηση ήταν το θέμα της ομιλίας του **M. Quirynen** (Βέλγιο). Ως γνωστόν παράγεται με φυγοκέντριση από το αίμα, δεν περιέχει αντιπηκτικά, είναι πλούσιο σε φιμπρίνη, αιμοπετάλια και λευκοκύτταρα. Από το L-PRF δημιουργούνται αισθητικές μεμβράνες πάχους 1 mm. Απορροφούνται όμως μετά από μόλις 7 ημέρες, στο ενδιάμεσα όμως απελευθερώνουν αυξητικούς παράγοντες. Χρησιμοποιούνται σε ανοικτή ανύψωση ιγμορείου, διατήρηση ακρολοφίου και πάχυνση ιστών.

4η ημέρα

Το Σάββατο ξεκίνησε με ένα πρωτότυπο στρογγυλό τραπέζι με θέμα *"Εφιάλτης"*. Ο **M. Roccuzzo** (Ιταλία) παρουσίασε επιπλοκές, όπου μπορεί ο κλινικός να μάθει τα όρια κάθε τεχνικής και να αποφύγει τις υπερβολές αν είναι δυνατόν. Επιπλέον, είναι σπάνιο να δει κάποιες αποτυχίες μια και δεν παρουσιάζονται σε συνέδρια ή σε δημοσιεύσεις. Οι επιπλοκές μπορεί να είναι κατά τη διάρκεια του χειρουργείου όπως αιμορραγία. Μπορεί να είναι μεταχειρουργικές όπως κακή επούλωση, μόλυνση η ή αιμορραγία. Στην κάλυψη ριζών η αποτυχία μπορεί να είναι ή στο ποσοστό κάλυψης είτε στο αισθητικό αποτέλεσμα.

Σε αποτυχίες άλλες φορές συνιστάται η άμεση επανάληψη της επέμβασης και σε άλλες περιπτώσεις η παρέλευση κάποιου ενδιάμεσου χρόνου.

Σε άλλη αίθουσα οι **J. Cosyn** και **P. Cortellini** είχαν σε τρισδιάστατα videos επεμβάσεις πλαστικής του περιοδοντίου.

Ο **S. Renvert** παρουσίασε σε 3D videos θεραπείες απο διάφορα περιστατικά περιεμφυτευματίτιδων.Τόνισε ότι οι υπέρηχοι είναι συγκρίσιμοι με τα εργαλεία χειρός και ταλαιπωρούν λιγότερο τον θεράποντα.Εδειξε θεραπεία ενδοστικών βλαβών, GBR (σε θεραπεία περιεμφυτευματίτιδας) σε βλάβες 4 τοιχωμάτων και τεχνικές αφαίρεσης εμφυτεύματος. Σε βλάβες 3 τοιχωμάτων συνέστησε οστικό μόσχευμα και μεμβράνη ενώ σε 1-2 αφαιρετική χειρουργική. Τα lasers δεν έχουν μακροπρόθεσμο αποτέλεσμα.

Ο **P. Bouchard** μίλησε σχετικά με το γνωστό θέμα της συσχέτισης καρδιαγγειακών προβλημάτων και περιοδοντικής νόσου. Οι Mattila et al., 30 χρόνια πριν είχαν πρωτοεισάγει το θέμα αυτό, αλλά από τότε χιλιάδες εργασίες έχουν ασχοληθεί διεξοδικά με το θέμα. Όμως ακόμη και σήμερα δεν έχει ανακαλυφθεί ο βιολογικός μηχανισμός της συσχέτισης των δύο νοσημάτων. Παρ' όλο που δεν έχει αποδειχθεί αν η θεραπεία της περιοδοντίτιδος προλαμβάνει το πρώτο καρδιαγγειακό επεισόδιο ή την επανεμφάνισή του, έχει γίνει γενικά αποδεκτή η αναγκαιότητα του υγιούς περιοδοντίου για διατήρηση καλής υγείας του καρδιαγγειακού. Ο **F. Graziani** (Ιταλία) ανέφερε ότι μετά την περιοδοντική θεραπεία οι βιοδείκτες φλεγμονής, ενδοθηλιακή δράση, επίπεδα λιπιδίων και γλυκαιμικά βελτιώνονται και η συστηματική φλεγμονή μειούται.

Έτσι ολοκληρώθηκε και το 9ο Europerio στο Άμστερνταμ με τους άνω των 10.000 συνέδρων από όλα τα μέρη της γης. Οι ομιλητές αποτέλεσαν το «βαρύ πυροβολικό» της διοργάνωσης όχι μόνον

Ο F. Grazziani στο βήμα του Europerio9.

στο κομμάτι της περιοδοντολογίας αλλά και σε άλλα γνωστικά αντικείμενα. Η προσέγγιση φέτος της περιοδοντολογίας ήταν όπως είναι και η τάση της εποχής μας διεπιστημονική (interdisciplinary). Τα θέματα ήταν τα γνωστά, όμως η ανάλυσή τους ήταν πιο σύγχρονη, τεκμηριωμένη, καθώς και πρωτότυπη (3D videos, virtual reality κλπ).

Αν και ως χώρα δεν είχαμε μεγάλη επιστημονική παρουσία, σε αντίθεση με την Τουρκία που διέπρεψε, η παρουσία Ελλήνων υπερέβη τις 100 συμμετοχές. Στο συνέδριο ζήσαμε ωραίες στιγμές, ιδιαίτερα στην δεξίωση της ΕΠΕ που διοργάνωσε η Plac Control, αλλά κα στην πολύ μεγάλη έκθεση οδοντιατρικών με πολλά hands on διαφόρων εταιρειών. Το συνεδριακό κέντρο ήταν εξαιρετικό με πολλές και τεράστιες αίθουσες, αντάξιο για ένα παγκόσμιο γεγονός τέτοιων μεγεθών.

Μια και η EFP ανέβασε τόσο τον πήχη της επιτυχίας με το φετινό συνέδριο όλοι μας περιμένουμε με αγωνία το **Europerio10, που θα λάβει χώρα από τις 2 έως 5 Ιουνίου 2021 στην Κοπενγχάγη** για να δούμε αν μπορεί να πάει ακόμη ψηλότερα το επίπεδο της συγκεκριμένης διοργάνωσης, βάζοντας την Περιοδοντολογία στις καρδιές των οδοντιάτρων αλλά και της παγκόσμιας κοινότητας. Μάλιστα, ιδιαίτερη χαρά και τιμή για την ελληνική οδοντιατρική κοινότητα αποτελεί η είδηση της ανάληψης της προεδρίας του Europerio10 από τον Πρόεδρο της Ελληνικής Περιοδοντολογικής Εταιρείας, Καθηγητή **Φοίβο Μαδιανό.**

Με θεματολογία αιχμής και "δυνατά" ονόματα ομιλητών το Συνέδριο ITI Ελλάδος & Κύπρου έκλεψε τις εντυπώσεις

του **Χρήστου Κωνσταντινίδη**
Οδοντιάτρου - M.Sc (Προσθετ.)

Η ITI, η διεθνούς κύρους επιστημονική εταιρεία που ιδρύθηκε πριν από 20 χρόνια από τον A. Schroeder διοργάνωσε το Διεθνές Συνέδριο ITI Ελλάδας και Κύπρου από τις 5 έως και 6 Οκτωβρίου 2018 στο συνεδριακό κέντρο OTE Academy. Με κεντρικό τίτλο **«Σημεία αναφοράς για την επιτυχία»** και μια ομάδα διακεκριμένων κλινικών και ακαδημαϊκών, το συνέδριο της ITI παρουσίασε τις τελευταίες εξελίξεις στο χώρο της εμφυτευματολογίας, δίνοντας στους συμμετέχοντες τη δυνατότητα να αξιολογήσουν το πού βρίσκονται αναφορικά με τα νέα επιστημονικά δεδομένα στο χώρο, ώστε να έχουν μια πυξίδα και καθοδήγηση για τα σημεία αναφοράς τα οποία καθορίζουν την επιτυχία. Σύγχρονα θέματα όπως το PGR, τα όρια της GBR, τα CTS,οι επιπλοκές των εμφυτευμάτων, η περιεμφυτευματίτιδα και τα θεραπευτικά πρωτόκολλα,τα blocks από ρίζα φυσικών δοντιών,η άμεση εμφύτευση, η κάλυψη υφιζήσεων καθώς και η καθοδηγούμενη εμφύτευση ετέθησαν στο επίκεντρο των παρουσιάσεων κατά τη διάρκεια του διήμερου συνεδρίου.

Πιο συγκεκριμένα, ο **Dr. Lorenzana** από τις ΗΠΑ ανέπτυξε θέματα σχετικά με τη διαχείριση μαλακών ιστών για βέλτιστο αισθητικό αποτέλεσμα, ενώ ο **Dr. Casentini** από την Ιταλία ανέλυσε τη συμβολή της προσθετικής στα σύνθετα σχέδια θεραπείας. Από την πλευρά του, ο **Dr. Joda** από την Ελβετία παρουσίασε τις επιλογές νέων υλικών και εναλλακτικών κλινικών λύσεων στην ψηφιακή εποχή, και ο **Dr. Schwarz** από τη Γερμανία κάλυψε τις διαδικασίες ανάπλασης και αντιμετώπισης περιεμφυτευματικής νόσου. Το επιστημονικό πρόγραμμα συμπλήρωσαν δύο εξειδικευμένα σεμινάρια, τα οποία προσέφεραν στους συμμετέχοντες άμεσα εφαρμόσιμη γνώση για την κλινική τους άσκηση, πάνω σε θέματα τα οποία είναι «καυτά» αυτή την εποχή. Αναλυτικότερα, οι κ.κ. **Βήλος** και **Πάτρας** μίλησαν για την αποκατάσταση ενός ελλείποντος δοντιού στην αισθητική ζώνη, ενώ οι κ.κ. **Σέργης** και **Κουρής**, οι οποίοι έχουν μεγάλη εμπειρία με την χρήση της ψηφιακής τεχνολογίας στην εμφυτευματολογία, έδειξαν από το Α μέχρι το Ω την ψηφιακή σχεδίαση και τοποθέτηση εμφυτευμάτων.

Στιγμιότυπα από τις εισηγήσεις του συνεδρίου, οι οποίες κατά γενική ομολογία άφησαν τις καλύτερες εντυπώσεις στους συμμετέχοντες.

Αναμνηστική φωτογραφία με τους διοργανωτές και τους ομιλητές του συνεδρίου. Από αριστερά διακρίνονται οι κ.κ.: Ν. Συκαράς, Σ. Βογιατζής, Ν. Χριστοδουλίδης, Sven Pfeiffer, Χ. Αποστολίδης, P. Casentini, E. R. Lorenzana, Μ. Πάτρας και Σ. Κουρής.

Σε γενικές γραμμές, το συνέδριο ITI Ελλάδος & Κύπρου άφησε τις καλύτερες εντυπώσεις στους συμμετέχοντες, αποδεικνύοντας ότι τόσο ο Πρόεδρος του Τμήματος της ITI Ελλάδος & Κύπρου, κ. **Χάρης Αποστολίδης** όσο και ο Υπεύθυνος Εκπαίδευσης του Ελληνικού Τμήματος της ITI, κ. **Νικήτας Συκαράς** έκαναν μια εξαιρετική δουλειά ως προς τη διαμόρφωση της θεματολογίας του συνεδρίου και την επιλογή των ομιλητών, προεξοφλώντας την μεγάλη επιτυχία της επιστημονικής εκδήλωσης.

F. Schwarz: Πιστεύω στις δυνατότητες της θεραπείας της περιεμφυτευματίτιδος... Αφαιρώ το εμφύτευμα μόνο όταν κουνιέται

Στο πλαίσιο του συνεδρίου είχαμε την ευκαιρία να συνομιλήσουμε με τον εξαίρετο Frank Schwarz, τον οποίο όλοι όσοι ασχολούμαστε με την εμφυτευματολογία,γνωρίζουμε από την λαμπρή του πορεία. Από το 1999 μέχρι και σήμερα έχει λάβει ακαδημαϊκές θέσεις στα καλύτερα πανεπιστήμια του κόσμου και έχει παρουσιάσει ριζοσπαστικές ομιλίες με θέματα την εμφυτευματολογία. Από το 2018 είναι καθηγητής χειρουργικής και εμφυτευματολογίας στο Πανεπιστήμιο της Φρανκφούρτης. Παρ'όλα αυτά παραμένει ένα «απλό παιδί 46 ετών». Ήταν από τους πρώτους που ασχολήθηκαν με τη χειρουργική θεραπεία της περιεμφυτευματίτιδας. Έτσι, η παρουσία του στο συνέδριο μας έδωσε την ευκαιρία να έχουμε μια μικρή συζήτηση πάνω στα θέματα της ειδικότητάς του.

Με την τεράστια διείσδυση των εμφυτευμάτων σαν θεραπεία εκλογής η αύξηση των επιπλοκών σχετίζεται με την αύξηση των ασχολουμένων οδοντιάτρων;

Φυσικά. Το δυστύχημα είναι ότι πολλοί δεν έχουν τις απαραίτητες γνώσεις και εξοικείωση με τα εμφυτεύματα, με αποτέλεσμα να βλέπουμε κακή θέση τοποθέτησης, κακή σχεδίαση και εφαρμογή στις προσθετικές εργασίες, ελλιπή ή προβληματική οστική αναγέννηση. Το πρόβλημα πρέπει να διορθωθεί με υποχρεωτική παρακολούθηση συνεδρίων από τους οδοντιάτρους, τα οποία όμως θα πρέπει να διοργανώνονται από φορείς που διαθέτουν την επιστημονική επάρκεια για να παρέχουν εκπαίδευση πάνω στα εμφυτεύματα.

Ποια πιστεύετε ότι είναι η καλύτερη μέθοδος θεραπείας της περιεμφυτευματίτιδος;

Η συντηρητική θεραπεία, αν και μπορεί να έχει κάποια αποτελέσματα, είναι συνήθως προσωρινή και μετά από κάποιους μήνες το πρόβλημα επανεμφανίζεται. Έτσι, η θεραπεία εκλογής είναι η χειρουργική, με βασικά όπλα τον μηχανικό καθαρισμό της επιφάνειας του εμφυτεύματος και φυσικά την αφαίρεση της φλεγμονής από το φατνίο και τους περιεμφυτευματικούς ιστούς. Το laser δεν βοηθά, αλλά και το πρωτόκολλο αυτό που συνιστά είναι η χρήση μεταλλικών βουρτσών, διακλυσμών της επιφάνειας, μεταλλικών ξέστρων χειρός και υπερήχων και όπου κρίνεται αναγκαίο λείανση της επιφάνειας του εμφυτεύματος (εμφυτευματοπλαστική). Η οστική αναγέννηση είναι ένδειξη σε οστικά ελλείμματα δύο ή τριών τοιχωμάτων και αφαιρετική σε ένα τοίχωμα σε περιοχές που δεν είναι στην αισθητική ζώνη. Η δημιουργία ζώνης κερατινοποιημένου ιστού, αλλά και πάχους >2mm βελτιώνει την σταθερότητα του αποτελέσματος. Σε πρόσφατη μελέτη μου (J.Clin. Period 2017) έδειξα με την συνδυασμένη χειρουργική αντιμετώπιση ποσοστό θεραπείας 81% σε λεία και αδρά εμφυτεύματα.

Σήμερα η τάση είναι σε περιστατικά δύσκολης θεραπείας της περιεμφυτευματίτιδος ή μεγάλης οστικής απώλειας η αφαίρεση του εμφυτεύματος, GBR και τοποθέτηση νέου. Διατηρώ το εμφύτευμα με κάθε τρόπο και πιστεύω στις δυνατότητες της θεραπείας της περιεμφυτευματίτιδος. Το αφαιρώ μόνον όταν κουνιέται!

Ο Καθηγητής Frank Schwarz (κέντρο), με τον Υπεύθυνο Εκπαίδευσης του Ελληνικού Τμήματος της ITI, Επικ. Καθηγητή Προσθετικής ΕΚΠΑ, κ. Νικήτα Συκαρά (δεξιά) και τον οδοντίατρο, κ. Χρήστο Κωνσταντινίδη (αριστερά).

Το platform switching έχει πλεονεκτήματα όσον αφορά τη δημιουργία ή τη βαρύτητα ή θεραπεία της περιεμφυτευματίτιδας σε σχέση με το standard;

Το platform switching δεν έχει καμία θετική ή αρνητική επίδραση. Αυτό φαίνεται και από τη βιβλιογραφία που έχει πλέον λόγω του μεγάλου αριθμού των περιστατικών και των ετών να τα συγκρίνει.

Η νέα τάση με την εισαγωγή των νέων υβριδικών εμφυτευμάτων είναι ένα βήμα για την πρόληψη της περιεμφυτευματίτιδος;

Για την πρόληψη δεν είναι. Πιστεύω μάλιστα, ότι σε κάποιο βαθμό είναι ένα κόλπο marketing. Για τη θεραπεία και τη σταθερότητα του αποτελέσματος μάλλον είναι θετικό, αρκεί να μην έχουμε επέκταση του προβλήματος πέραν του machined τμήματος. Πάντως, η εμπειρία μας είναι μόλις 2-3 χρόνια, συνεπώς χρειάζονται μελέτες και σίγουρα περισσότερα χρόνια για να δούμε τα αποτελέσματα.

Το block από την οδοντίνη της ρίζας είναι βασικά δική σας ιδέα. Η ιδιομορφία του σχήματος της ρίζας δεν έχει αρνητική επίδραση στο σχήμα της οστικής αναγέννησης;

Πράγματι, αν και το θεωρώ πολλά υποσχόμενη τεχνική έχει αυτό το μειονέκτημα, εφόσον και κατά την εμφύτευση προσπαθούμε να είμαστε συντηρητικοί με την αναπέταση κρημνών. Συνεπώς, δεν παρεμβαίνουμε στην αναγεννημένη ακρολοφία. Πάντως, το block ρίζας υφίσταται απόλυτη αντικατάσταση από οστούν μια και είναι ίδιο κολλαγόνο (1 και 4) σε διάστημα 4-6 μηνών.

Μια και η κονία συσχετίζεται με την περιεμφυτευματίτιδα συνιστάται συγκολλούμενη η κοχλιούμενη προσθετική;

Αν είμαστε προσεκτικοί δεν θα έχουμε έκτοπα περισσεύματα κονίας,συνεπώς η συγκολλούμενη δίνει απλούστερα και πιο προβλέψιμα αποτελέσματα.

Τι πιστεύετε για την computer guided χειρουργική τοποθέτηση;

Ένας καλός χειρουργός σαν κι εμένα όχι μόνον δεν έχει ανάγκη από αυτή την ακόμη ανακριβή και με μεγάλο κόστος τεχνολογία, αλλά σίγουρα χωρίς αυτήν έχει πολύ καλύτερα αποτελέσματα.

Μια και φαίνεται ότι το σύγχρονο μεγάλο όπλο που βελτίωσε την εμφυτευματολογία είναι το CBCT, πόσο σημαντικό είναι στον σύγχρονο εμφυτευματολόγο;

Το CBCT πλέον είναι το εργαλείο που καθορίζει την ποιότητα της δουλειάς μας, γι' αυτό το θεωρώ απαραίτητο σε έναν εμφυτευματολόγο. Χωρίς αυτό στο ιατρείο μας η μελέτη και το virtual planning θα ήταν δύσκολα και αυτό συμβαίνει και με άλλες ειδικότητες της οδοντιατρικής. Τα πλεονεκτήματα για τον ασθενή μας από την χρήση του CBCT υπερβαίνουν σημαντικά τα μειονεκτήματα (ακτινοβολία).

Βέβαια, θα πρέπει να υπάρχει και κάποια εκπαίδευση. Εμείς στην Γερμανία, μια χώρα με τεράστια αύξηση στις ετήσιες πωλήσεις CBCT στους οδοντιάτρους έχουμε ένα μήνα εκπαίδευση.

Επιστήμη και Τέχνη των Όψεων Πορσελάνης
Galip Gürel
Επιστημονική επιμέλεια-μετάφραση:
Νικήτας Σ. Συκαράς
Επίκ. Καθηγητής Οδοντιατρικής Σχολής ΕΚΠΑ

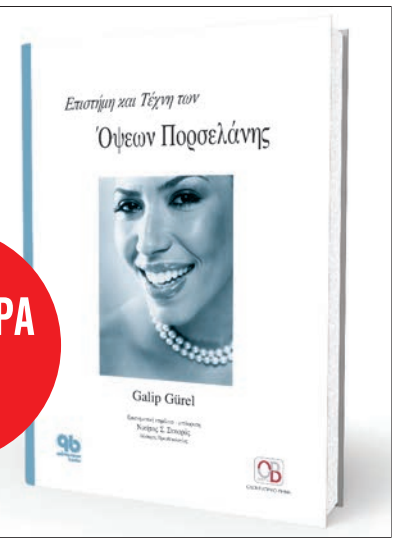

ΠΡΟΣΦΟΡΑ €160

ΟΔΟΝΤΙΑΤΡΙΚΟ ΒΗΜΑ
Σκουφά 64, 106 80 Αθήνα,
Τηλ. **210 3814 939**, www. odvima.gr

Με μεγάλη επιτυχία ολοκληρώθηκε το 55ο Ετήσιο Συνέδριο της ΣΕΕ

Με μεγάλη επιτυχία ολοκληρώθηκαν στις 8 Σεπτεμβρίου 2018 οι εργασίες του 55ου Ετήσιου Συνεδρίου της Στοματολογικής Εταιρείας της Ελλάδος (ΣΕΕ) που φέτος πραγματοποιήθηκε με την συνεργασία του Οδοντιατρικού Συλλόγου Αργολίδας στο Ναύπλιο. Οι οδοντίατροι για μια ακόμη χρονιά τίμησαν με την παρουσία τους την ετήσια επιστημονική εκδήλωση της ΣΕΕ, η οποία προσέφερε στους συμμετέχοντες μια υψηλής επιστημονικής στάθμης εκδήλωση.
Στην εναρκτήριο συνεδρία απηύθυναν χαιρετισμό ο πρόεδρος της Στοματολογικής Εταιρείας Ελλάδος, κ. **Ι. Μελακόπουλος**, ο πρόεδρος του Οδοντιατρικού Συλλόγου Αργολίδας, κ. **Δ. Παπαδημόπουλος**, ο Σεβασμιότατος Μητροπολίτης Αργολίδας κ. **Νεκτάριος**, ο Δήμαρχος Ναυπλιέων, κ. **Δ. Κωστούρος**, ενώ την έναρξη των εργασιών κήρυξε ο Πρόεδρος της Ελληνικής Οδοντιατρικής Ομοσπονδίας, κ. **Α. Κατσίκης**.
Η εναρκτήρια εισήγηση του κ.Τσεκέ με θέμα τους μυθικούς ήρωες του Ναυπλίου και έμφαση στη ζωή και τη δίκη του Παλαμήδη κέντρισε το ενδιαφέρον των παρευρισκομένων.
Κύριο θέμα του συνεδρίου ήταν οι ψηφιακές εφαρμογές και τεχνολογίες που άλλαξαν την κλινική άσκηση της Οδοντιατρικής. Το πρόγραμμα πλαισίωσαν keynote lectures, Master class, εισηγήσεις και κλινικά θέματα. Με δύο Πρακτικά Σεμινάρια, που αφορούσαν την προσθετική επί εμφυτευμάτων και τη λειτουργική και αισθητική επιτυχία των άμεσων αποκαταστάσεων στην πρόσθια ζώνη, δόθηκε η ευκαιρία στους συνέδρους να ασκηθούν στις αντίστοιχες τεχνικές.
Το πρόγραμμα συμπληρώθηκε με πολυάριθμες ελεύθερες ανακοινώσεις, που απέδειξαν τη δυναμική της νέας γενιάς των οδοντιάτρων. Στη συνεδρία των e-poster που συνεχίστηκε για τέταρτη χρονιά, βραβεύτηκαν οι εργασίες των Δ. Μολδοβάνη, Χ. Παξιμαδά και των Η. Κρανιά, Ο. Αλεκίδου, Γ. Γκαβέλα (Οι περιλήψεις των ελεύθερων ανακοινώσεων και των επιτοίχιων επιδείξεων έχουν αναρτηθεί στην ιστοσελίδα της Εταιρείας: www.stomatologia.gr).
Ο τελικός απολογισμός του Συνεδρίου υπήρξε θετικός, αφήνοντας τις καλύτερες εντυπώσεις σε συνέδρους, ομιλητές και εκθέτες. Κατά γενική ομολογία, το φετινό, 55ο Ετήσιο Συνέδριο της ΣΕΕ, ήρθε να προστεθεί στη λίστα των επιτυχημένων εκδηλώσεων της Εταιρείας, αποδεικνύοντας ότι οι οδοντίατροι "αγκαλιάζουν", όπου κι αν γίνονται, δράσεις που στοχεύουν στην ουσιαστική επιμόρφωσή τους.

Ο Πρόεδρος της Στοματολογικής Εταιρείας της Ελλάδος, κ. Ι. Μελακόπουλος, προσφέρει τιμητική πλακέτα στον Πρόεδρο του Οδοντιατρικού Συλλόγου Αργολίδας, κ. Δ. Παπαδημόπουλο.

Το μέλος της κριτικής επιτροπής, κ. Α. Γκρους, απονέμει στο συνάδελφο Η. Κρανιά το βιβλίο του καθηγητή F. Khoury «Οστική ανάπλαση στην οδοντιατρική Εμφυτευματολογία» για το 2ο βραβείο poster.

Στιγμιότυπο από τη δεξίωση.

Ο Πρόεδρος της ΕΛΛ.Π.Ε. εξελέγη στη θέση του Honorary Treasurer της EPA

Η Ελληνική Προσθετική Εταιρεία ανακοινώνει την εκλογή του Προέδρού της, κυρίου **Γιώργου Παπαβασιλείου**, Επίκουρου Καθηγητή, στη θέση του *Honorary Treasurer της European Prosthodontic Association* (EPA) για τα επόμενα έξι χρόνια. Η εκλογή του πραγματοποιήθηκε κατά τη διάρκεια του τελευταίου συνεδρίου της European Prosthodontic Association στην Μαδρίτη. Παράλληλα, εντείνονται οι προετοιμασίες για τη διεξαγωγή του Πανευρωπαϊκού συνεδρίου της **European Prosthodontic Association το 2020 στην Αθήνα**, με Πρόεδρο Συνεδρίου την Επίκουρη Καθηγήτρια, κυρία **Φώφη Καμποσιώρα**.

PROSTHODONTICS: A CLEAR VISION TO THE FUTURE
20/20
EPA ATHENS

CHOUKROUN PRF™ SYSTEM

DUO Quattro

Η ιδέα του CHOUKROUN PRF™ (ινώδους πλούσιου σε αιμοπετάλια) βασίζεται στη φυγοκέντρηση του ολικού αίματος απουσία αντιπηκτικών παραγόντων.

4 διαφορετικές εποχές για τα 6 νέα PRF πρωτόκολλα

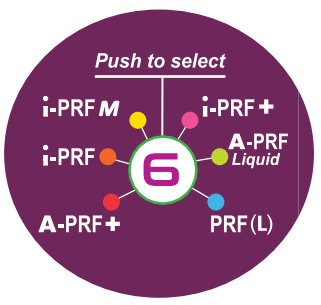

- Νέα συσκευή φυγοκεντρικής PRF DUO Quattro
- Ειδικά σχεδιασμένη για τα 6 διαφορετικά PRF πρωτόκολλα
- Διαθέτει πρόσθετη 7η θέση μετά το PRF (L) πρόγραμμα. Έχει θέση χειροκίνητης ρύθμισης ώστε να επιλέξετε και να αποθηκεύσετε τις παραμέτρους που επιθυμείτε.
- 2 χρονιά εγγύηση

Ενδείξεις
- Χειρουργική στόματος
  - Εμφυτευματολογία
  - Οστικά μοσχεύματα
  - Ανύψωση ιγμορείου
  - Πλαστική χειρουργική μαλακών ιστών
  - Αποκατάσταση φατνίου
- Ορθοπεδική
- Αναγεννητική ιατρική
- Δερματολογία
- Αισθητική του προσώπου



Ιωάννης Τσαπράζης ΑΕ
ΟΔΟΝΤΙΑΤΡΙΚΑ-ΟΡΘΟΔΟΝΤΙΚΑ
Μιχαλακοπούλου 157, Γουδή 115 27, Τηλ.: 210 7716.416, 210 7751.000, Fax: 210 7711.100,
e-mail: info@tsaprazis.gr, www.tsaprazis.gr

Αθρόα προσέλευση οδοντιάτρων στην Ημερίδα Οδοντικής Χειρουργικής που διοργάνωσε ο Οδοντιατρικός Σύλλογος Μεσσηνίας

Μεγάλη ήταν η ανταπόκριση του οδοντιατρικού κόσμου στην Ημερίδα Οδοντικής Χειρουργικής που διοργάνωσε ο Οδοντιατρικός Σύλλογος Μεσσηνίας στο ξενοδοχείο Horizon Blu στην Καλαμάτα, στις 22 Σεπτεμβρίου 2018 στο πλαίσιο της συνεχιζόμενης εκπαίδευσης και σύμφωνα με τις προϋποθέσεις του προγράμματος Συνεχιζόμενης Επιστημονικής Εκπαίδευσης Οδοντιάτρων (Σ.Ε.Ε.Ο.) της Ε.Ο.Ο.

Ομιλητής της ημερίδας ήταν ο κ. **Κοσμάς Τολίδης**, Καθηγητής του Τμήματος Οδοντιατρικής του Α.Π.Θ. και Πρόεδρος της Οργανωτικής Επιτροπής του 38ου Πανελλήνιου Οδοντιατρικού Συνεδρίου, το οποίο πραγματοποιήθηκε στα Ιωάννινα, 18 – 20 Οκτωβρίου.

Η ημερίδα που περιελάμβανε θεωρητικό και πρακτικό μέρος προσέλκυσε το ενδιαφέρον των οδοντιάτρων και του Ν. Μεσσηνίας και άλλων νομών της Πελοποννήσου, αλλά και από την Αττική, με πολύ μεγάλο αριθμό συμμετεχόντων.

Στιγμιότυπο από την ημερίδα.

Η Πρόεδρος του Οδοντιατρικού Συλλόγου Μεσσηνίας κ. Τζίνα Θεοδωροπούλου με τον Καθηγητή κ. Κοσμά Τολίδη.

Ιδιαίτερα τιμητική ήταν για τους διοργανωτές της εκδήλωσης η παρουσία των Προέδρων των Οδοντιατρικών Συλλόγων Αρκαδίας κ. **Παναγιώτη Γιαλαμά,** και Ηλείας κ. **Αλέκου Γαλανόπουλου** καθώς και του Διευθυντή του Νοσοκομείου Πύργου κ. **Κωνσταντίνου Διαμαντόπουλου.** Παράλληλα, την διοργάνωση τίμησαν με την παρουσία τους η Γεν. Γραμματέας του Ο.Σ. Αργολίδας κ. **Κωνσταντίνα Μερίκα**, ο Ταμίας του Ο.Σ. Ηλείας κ. **Κωνσταντίνος Κωνσταντόπουλος** και τα μέλη του Δ.Σ. της Ε.Ο.Ο. κ. **Νικόλαος Δέδες** και κ. **Νικόλαος Διασάκος**.

Ο Οδοντιατρικός Σύλλογος Μεσσηνίας στοχεύει πάντα στη διοργάνωση υψηλού επιπέδου επιστημονικών εκδηλώσεων που προσελκύουν το ενδιαφέρον και τη συμμετοχή επιστημόνων όχι μόνο από τον ομώνυμο νομό, αλλά και από άλλους νομούς της Πελοποννήσου και της Αττικής.

ΝΕΑ ΚΥΚΛΟΦΟΡΙΑ

Η Στοματική και Γναθοπροσωπική Χειρουργική στο Βυζάντιο

Συγγραφέας: **Αναστάσιος Μυλωνάς**

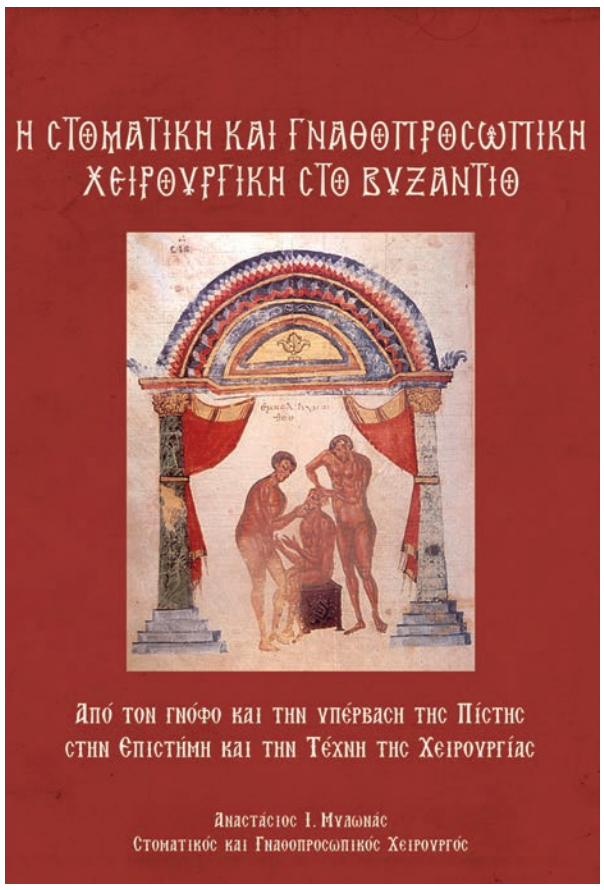

Κυκλοφόρησε από την Εταιρεία Δημιουργίας Ψηφιακών Εφαρμογών «PRESENCE», το ψηφιακό βιβλίο (e-book) **«Η Στοματική και Γναθοπροσωπική Χειρουργική στο Βυζάντιο-Από τον γνόφο και την υπέρβαση της πίστης στην επιστήμη και την τέχνη της χειρουργίας»**, του Δρος **Αναστασίου Ι. Μυλωνά**, Στοματικού και Γναθοπροσωπικού Χειρουργού, Οδοντιάτρου-Ιατρού, Διδάκτορα της Οδοντιατρικής και Ιατρικής Σχολής ΕΚΠΑ, Ιστορικού της Ιατρικής.

Το βιβλίο αυτό που αποτελεί τη δεύτερη Διδακτορική Διατριβή του συγγραφέα, η οποία υποβλήθηκε στην Ιατρική Σχολή ΕΚΠΑ τον Ιούνιο 2011, εγκρίθηκε και βαθμολογήθηκε με «Άριστα», ταξιδεύει τον αναγνώστη στην Ιατρική και Χειρουργική του Βυζαντίου, μ' έναν ιδιαίτερο και διεξοδικό τρόπο, με κυρίαρχη μνεία στην Στοματική και Γναθοπροσωπική Χειρουργική. Αποτελεί μία χρήσιμη μελέτη τόσο για το ειδικό κοινό, όπως ιατρούς, ιστορικούς, θεολόγους, όσο και για το ευρύτερο αναγνωστικό κοινό.

Μπορεί κανείς να το αναζητήσει στα ηλεκτρονικά βιβλιοπωλεία Apple iBookstore, Kobo Bookstore, καθώς επίσης και στην ιστοσελίδα της Εταιρείας "PRESENCE" (www.presence.gr).

Μια διεθνής διάκριση για τον Οδοντιατρικό Σύλλογο Κορινθίας (ΟΣΚ)
Τρία μέλη του ΟΣΚ συμμετείχαν με εισηγήσεις στο 17ο Σερβικό Οδοντιατρικό Συνέδριο στο Βελιγράδι

Μετά την επιτυχημένη εκδρομή του ΟΣΚ στη Ρουμανία το Σεπτέμβρη του 2017 και την πραγματοποίηση Ελληνο-Ρουμανικής επιστημονικής ημερίδας στην Οδοντιατρική Σχολή του Πανεπιστημίου CAROL DAVILA του Βουκουρεστίου, ο ΟΣΚ πραγματοποίησε από τις 25 έως 30 Σεπτεμβρίου 2018 εκπαιδευτική και ψυχαγωγική εκδρομή στο Βελιγράδι.

Τα μέλη της ελληνικής αποστολής στο Βελιγράδι στο πλαίσιο του 17ου Σερβικού Οδοντιατρικού Συνεδρίου.

Ο Πρόεδρος του ΟΣΚ κ. **Νώντας Κατσούλας** μετά από επικοινωνία με τον Πρόεδρο της Σερβικής Οδοντιατρικής Ομοσπονδίας και υπεύθυνο του επιστημονικού προγράμματος του Συνεδρίου, Καθηγητή **VitomirS Konstantinovic**, πέτυχε να παραχωρηθούν δύο ώρες από το επίσημο πρόγραμμα του 17ου Σερβικού Οδοντιατρικού Συνεδρίου, που πραγματοποιήθηκε στο συνεδριακό χώρο «Sava Centar» του Βελιγραδίου από τις 27 έως 29 Σεπτεμβρίου 2018, για εισηγήσεις μελών του Οδοντιατρικού Συλλόγου Κορινθίας.

Την εκδήλωση άνοιξε ο πρόεδρος του ΟΣΚ που απηύθυνε χαιρετισμό στα ελληνικά, με ταυτόχρονη μετάφραση στα σερβικά, τονίζοντας τους ιστορικούς και πολιτιστικούς δεσμούς που ενώνουν τον Ελληνικό και τον Σερβικό λαό και εξέφρασε την επιθυμία ότι «η γνωριμία αυτή θα αποτελέσει την απαρχή μιας συνεργασίας επιστημονικής και κοινωνικής μεταξύ των δύο επιστημονικών φορέων».

Εκ μέρους της ελληνικής αντιπροσωπείας μίλησαν τρία μέλη του ΟΣΚ με θέματα Εμφυτευματολογίας σε ένα κατάμεστο αμφιθέατρο του συνεδρίου. Συγκεκριμένα, έγιναν οι εξής εισηγήσεις: *«Implant placement in the esthetic zone»*, **Ηλίας Σμαράγδας (1)**, *«Approaches in the treatment of failing implants»*, **Γιώργος Γιαννέλης (2)**, *«Treatment of atrophic maxilla using sinus lifting techniques»*, **Βασίλειος Κατσούλας (3)**.

Την επιστημονική ενότητα έκλεισε ο Ομ. Καθηγητής Στοματικής & Γναθοπροσωπικής Χειρουργικής ΑΠΘ κ. **Στυλιανός Δαλαμπίρας (4)** με θέμα: *«Minor Intraoral Surgical Procedures»*.

«Ήταν μεγάλη τιμή για τον Σύλλογό μας η παραχώρηση μιας ζώνης του επιστημονικού προγράμματος διάρκειας δύο ωρών για εισηγήσεις από συναδέλφους μέλη του ΟΣΚ στο 17ο Σερβικό Οδοντιατρικό Συνέδριο. Τις εισηγήσεις αυτές που έγιναν στην αγγλική γλώσσα παρακολούθησαν εκτός από τα μέλη του Συλλόγου μας που συμμετείχαν, ο Πρόεδρος της Σερβικής Οδοντιατρικής Ομοσπονδίας και υπεύθυνος του συνεδρίου, αρκετοί καθηγητές της Οδοντιατρικής και πολυπληθές ακροατήριο Σέρβων οδοντιάτρων. Ευχαριστώ ιδιαιτέρως τον καθηγητή κ. VitomirS Konstantinovic για τη δυνατότητα που έδωσε στο Σύλλογό μας να συμμετάσχει με εισηγητές στο Συνέδριο καθώς και τον φίλο Καθηγητή Στέλιο Δαλαμπίρα για την πολύτιμη αρωγή στις προσπάθειες του Συλλόγου μας», δήλωσε στο «ΟΒ» ο πρόεδρος του ΟΣΚ κ. **Νώντας Κατσούλας (5)**.

«Ήταν μια επιτυχημένη εκδρομή που εκπλήρωσε τους στόχους της. Στον μεν επιστημονικό τομέα με την επίσκεψη-ξενάγηση στην Οδοντιατρική Σχολή του Βελιγραδίου καθώς και στις κλινικές της Χειρουργικής Στόματος και της Γναθοπροσωπικής Χειρουργικής, με την παρακολούθηση ενός τριημέρου συνεδρίου και την προβλεπόμενη μοριοδότηση και με τη συμμετοχή ως ομιλητών μελών του Συλλόγου μας. Στον δε πολιτιστικό και ψυχαγωγικό τομέα με την ξενάγηση στα αξιοθέατα του Βελιγραδίου, τις επισκέψεις στα μουσεία, την ολοήμερη εκδρομή στην όμορφη πόλη Novi Sad, τη γνωριμία με τους Σέρβους συναδέλφους ιδιαίτερα στο Gala του Συνεδρίου που πραγματοποιήθηκε σε παραδουνάβιο restaurant με ζωντανή μουσική, τραγούδι, χορό και πολύ κέφι. Ακόμα η εκδρομή αυτή ήταν μια ευκαιρία για τους συναδέλφους, απαλλαγμένοι από τα «δεσμά» του οδοντιατρείου να χαλαρώσουν, να χαρούν, να γνωριστούν καλύτερα μεταξύ τους και να συσφίξουν τις σχέσεις τους», κατέληξε ο κ. Κατσούλας.

Στην εκδρομή συμμετείχε και ο Πρόεδρος του ΟΣ Αρκαδίας κ. **Πάνος Γιαλαμάς**, ο οποίος δήλωσε στο «ΟΒ»: *«Ο Οδοντιατρικός Σύλλογος Κορινθίας για μια ακόμη φόρα μέσα από τις πρωτοβουλίες του και κυρίως μέσα από το ανήσυχο πνεύμα του προέδρου του, κ. Κατσούλα, μας εντυπωσίασε, όχι γιατί διοργάνωσε μια τοπικού χαρακτήρα εκδήλωση, αλλά γιατί έβαλε την σφραγίδα του σε ένα συνέδριο ευρωπαϊκής εμβέλειας. Μέσα από την εκδρομή-αποστολή επιστημονικού και ψυχαγωγικού χαρακτήρα, μέσα από τις ομιλίες-παρουσιάσεις εξεχόντων συνάδελφων, οι συμμετέχοντες διεύρυναν τους ορίζοντές τους και πλούτισαν τις γνώσεις τους. Η συμμετοχή μας στο συνέδριο στο Βελιγράδι, μας άφησε γλυκιές αναμνήσεις. Ο απολογισμός της εκδρομής ήταν θετικότατος, οι παραστάσεις μας υπέροχες και οι αναμνήσεις τους θα μας συνοδεύουν. Σας ευχαριστούμε εγώ και η σύζυγός μου που ήμασταν μέλη αυτής της αποστολής.*

Πάντα τέτοια πρόεδρε!!!!!!!!»

Ημερίδα Ορθοδοντικής από τον Ο.Σ. Μεσσηνίας

Ο Οδοντιατρικός Σύλλογος Μεσσηνίας διοργανώνει την Κυριακή, **25 Νοεμβρίου 2018** ημερίδα Ορθοδοντικής με θέμα «Ορθοδοντική & Οδοντιατρική: μια σχέση δυναμικής συνέργειας». Η ημερίδα θα λάβει χώρα στο **ξενοδοχείο REX στην Καλαμάτα.**

Αναλυτικά, το πρόγραμμα της ημερίδας διαμορφώνεται ως εξής:

09.00-09.30 ΕΓΓΡΑΦΕΣ

09.30-11.30 ΘΕΩΡΗΤΙΚΟ ΜΕΡΟΣ Ι

Ορθοδοντική σε παιδιά & εφήβους: πότε, πώς και γιατί;

1. Πότε πρέπει να γίνεται διατήρηση χώρου και με ποιά μηχανήματα; Πληροφορίες για τον χρόνο ανατολής των δοντιών.
2. Ποιές είναι οι ορθοδοντικές ανωμαλίες που πρέπει να διαγνωσθούν έγκαιρα από τον οδοντίατρο/ορθοδοντικό;
3. Σε ποιά ηλικία πρέπει να ξεκινά η ορθοδοντική θεραπεία και πώς; Πληροφορίες βασισμένες στην τεκμηρίωση.
4. Ποιά ορθοδοντικά μηχανήματα χρησιμοποιούνται στο μικτό φραγμό;

Επικ. Καθ. Ιωσήφ Σηφακάκης

Ορθοδοντικές λύσεις συγκλεισιακών προβλημάτων σε οδοντιατρικά αδιέξοδα

1. Ενημέρωση ασθενή ή κηδεμόνα: Διάγνωση-σχέδιο θεραπείας-περιορισμοί & πιθανές παρενέργειες της ορθοδοντικής-διαδικασίες διακοπής θεραπείας-προσωπικά δεδομένα
2. Πότε πρέπει να γίνεται εκτομή ή διευθέτηση του χαλινού;
3. Παρουσίαση κλινικών περιπτώσεων με επίλυση συγκλεισιακών προβλημάτων σε Οδοντιατρικά αδιέξοδα
4. Κλινικά περιστατικά που περιλαμβάνουν ασυνήθιστο σχήμα εξαγωγών
5. Είναι αναγκαία η λήψη διαγνωστικών ακτινογραφιών και λοιπών στοιχείων και πότε;
6. Χειρισμός δεοντολογικών θεμάτων συνεργασίας Ορθοδοντικού από ή σε παραπέποντα συνάδελφο & οριοθέτηση περιοχής ευθύνης εκάστου

Βασίλειος Σταθόπουλος,
Επικ. Καθ. Ιωσήφ Σηφακάκης

Ορθοδοντικές λύσεις συγκλεισιακών προβλημάτων σε οδοντιατρικά αδιέξοδα

Βασίλειος Σταθόπουλος

11.30-12.00 ΔΙΑΛΕΙΜΜΑ - ΚΑΦΕΣ

12.00-14.00 ΘΕΩΡΗΤΙΚΟ ΜΕΡΟΣ ΙΙ

Καινοτόμες θεραπευτικές τεχνικές στην Ορθοδοντική

1. Περιγραφή της τεχνικής των διαφανών ναρθήκων για την αντιμετώπιση ορθοδοντικών προβλημάτων
2. Δυνατότητες και περιορισμοί της τεχνικής των διαφανών ναρθήκων
3. Αντιμετώπιση σύνθετων οδοντιατρικών προβλημάτων με καινοτόμες Ορθοδοντικές τεχνικές
4. Τί προσέχουμε στην αντιμετώπιση ορθοδοντικών θεμάτων ώστε να ελαττωθεί ο κίνδυνος τερηδόνας και περιοδοντίτιδας

Δρ Γεώργιος Δαμανάκης

Υπνική άπνοια από την μεριά του οδοντιάτρου, του Ω.Ρ.Λ. και του Πνευμονολόγου.

Βασίλειος Σταθόπουλος, Κουσούλης Παναγιώτης, Τσόπελα Μαριέττα

Ομιλητές ημερίδας:

Σηφακάκης Ιωσήφ: Επίκουρος Καθηγητής Εργαστηρίου Ορθοδοντικής ΕΚΠΑ
Δαμανάκης Γεώργιος: Δρ Ορθοδοντικός, Επιστημονικός Συνεργάτης ΕΚΠΑ
Σταθόπουλος Βασίλειος: Ορθοδοντικός, απόφοιτος Παν/μίου Pasific, Η.Π.Α.
Τσόπελα Μαριέττα: Ιατρός Πνευμονολόγος, Φυματιολόγος
Κουσούλης Παναγιώτης: MD, DAvSpMed, DO-HNS, FEBORL-HNS, Στρατιωτικός Ιατρός - Ω.Ρ.Λ.

Ημερίδα Κινητής Προσθετικής από τον Ο.Σ. Αρκαδίας

Ο Οδοντιατρικός Σύλλογος Αρκαδίας διοργανώνει το **Σάββατο, 17 Νοεμβρίου 2017** ημερίδα **«Κινητής Προσθετικής από το Α ως το Ω»**, στην Τρίπολη, στο **Πνευματικό Κέντρο Τρίπολης**.

Αναλυτικά, το πρόγραμμα της ημερίδας διαμορφώνεται ως εξής:

09:30-10:00 Προσέλευση-εγγραφές
10:00-11:00 Κλινική εξέταση κριτήρια-επιλογές προσθετικής αποκατάστασης. **ΖΗΣΗΣ ΑΛΚΙΒΙΑΔΗΣ**
11:30-12:00 Αποτύπωση στην κλινική προσθετική-Υλικά-μέθοδοι. **ΣΥΚΑΡΑΣ ΝΙΚΗΤΑΣ**
12:00-12:30 *Διάλειμμα, καφές*
12:30-13:00 Καταγραφές στη κλινική προσθετική. **ΠΟΛΥΧΡΟΝΑΚΗΣ ΝΙΚΟΛΑΟΣ**
13:00-13:45 Προσαρμογή του ασθενούς στις οδοντοστοιχίες και ειδικές τεχνικές. **ΚΑΡΚΑΖΗΣ ΗΡΑΚΛΗΣ**
13:45-14:30 Μαλακά υποστρώματα. **ΠΟΛΥΧΡΟΝΑΚΗΣ ΝΙΚΟΛΑΟΣ**
14:30-16:00 *Διάλειμμα, Γεύμα-καφές*
16:00-17:00 Σχεδίαση Μερικών Οδοντοστοιχιών κατά kennedy. **ΣΩΤΗΡΙΟΥ ΜΙΧΑΗΛ**
17:00-17:30 Νέες Τεχνολογίες και υλικά κατασκευής κινητών προσθέσεων
17:30-18:00 Ερωτήσεις- Λήξη Ημερίδας

CROWNS INLAYS ONLAYS VENEERS BRIDGES POST
NX3 OptiBond™ XTR
Kerr
Your Practice is Our Inspiration

NX3 Nexus™ Third Generation & OptiBond™ XTR

Η ευελιξία της ρητινώδους κονίας NX3 Nexus™ Third Generation Universal Dental Cement σε συνδυασμό με την εξαιρετική συγκολλητική ικανότητα του αυτοαδροποιούμενου συγκολλητικού παράγοντα OptiBond™ XTR Self-Etch Universal Dental Bonding Agent βάζουν ακόμη υψηλότερα τον πήχη στην αποτελεσματικότητα της συγκόλλησης στην εποχή της σύγχρονης οδοντιατρικής, εξασφαλίζοντας:

- Απαράμιλλη συγκόλληση
- Ελαχιστοποίηση ευαισθησίας
- Εύκολη αφαίρεση περισσειών
- Εξαιρετική σταθερότητα χρώματος

Η νέα εξελιγμένη ρητινώδης κονία NX3 Nexus™ Third Generation Universal Dental Cement έχει μοναδική παντεταρισμένη φόρμουλα και περιέχει τα κατάλληλα συστατικά που ενεργοποιούν χημικά τον πολυμερισμό του OptiBond™ XTR Self-Etch Universal Dental Bonding Agent, όταν έρχεται σε επαφή με αυτή. Με αυτόν τον τρόπο είναι εφικτή η τοποθέτηση του συγκολλητικού παράγοντα OptiBond XTR στις οδοντικές επιφάνειες, χωρίς να γίνεται φωτοπολυμερισμός (ώστε να μην υπάρχει πρόβλημα με την μετέπειτα έδραση της προσθετικής αποκατάστασης) και στη συνέχεια να τοποθετείται η προσθετική αποκατάσταση με την ρητινώδη κονία NX3 Nexus. Ο πολυμερισμός της NX3 Nexus & του OptiBond XTR μπορεί να γίνει αμιγώς χημικά (σε περιπτώσεις που δεν φτάνει το φως, όπως π.χ. σε στεφάνες μεταλλοκεραμικές, ζιρκονίου, αλουμίνας ή ενδορριζικούς άξονες) ή και με τη βοήθεια φωτός (σε περιπτώσεις φωτοδιαπερατών αποκαταστάσεων όπως π.χ. σε όψεις, στεφάνες, ένθετα, επένθετα κι υπερένθετα).

Dental Expert - Άννα Ελμάογλου Ε.Π.Ε.
Φειδιππίδου 30, 11527, Γουδή • Τηλ.: 210 7770739, 210 7770749 • Φαξ: 210 7770716 • e-mail: anna@dental-expert.gr

«Η Στοματική και Γναθοπροσωπική Χειρουργική αρωγός στην άσκηση του Οδοντιατρικού και Ιατρικού λειτουργήματος – Νεότερα δεδομένα»

Το **Τμήμα Στοματικής και Γναθοπροσωπικής Χειρουργικής του ΓΝ Τρίπολης** σε συνεργασία με τον **Οδοντιατρικό Σύλλογο Αρκαδίας** διοργανώνει το **Σάββατο, 23 Φεβρουαρίου 2019** επιστημονική ημερίδα με θέμα «Η Στοματική και Γναθοπροσωπική Χειρουργική αρωγός στην άσκηση του Οδοντιατρικού και Ιατρικού λειτουργήματος – Νεότερα δεδομένα». **Η ημερίδα θα πραγματοποιηθεί στο Μαλλιαροπούλειο Θέατρο Τρίπολης. Ώρα έναρξης: 9:00 π.μ.**

Στόχος των διοργανωτών είναι να προσφέρουν στους συμμετέχοντες μια υψηλού επιστημονικού επιπέδου θεματολογία που αφορά και ενδιαφέρει όλους τους οδοντιάτρους και ιατρούς με συναφείς ειδικότητες. Τα θέματα αφορούν όλα τα νεότερα επιστημονικά δεδομένα και θα αναπτυχθούν από καταξιωμένους διεθνούς φήμης και κύρους Έλληνες ακαδημαϊκούς και κλινικούς επιστήμονες.

Συντονιστής: **Γεώργιος Τζώρτζης**, Διευθυντής Τμήματος Στοματικής και Γναθοπροσωπικής Χειρουργικής του ΓΝ Τρίπολης

Χαιρετισμός του Συντονιστή της Ημερίδας, Γ. Τζώρτζη

Αγαπητοί συνάδελφοι,

Το Τμήμα Στοματικής και Γναθοπροσωπικής Χειρουργικής του ΓΝ Τρίπολης σε συνεργασία με τον Οδοντιατρικό Σύλλογο Αρκαδίας διοργανώνει επιστημονική ημερίδα με θέμα «Η Στοματική και Γναθοπροσωπική Χειρουργική αρωγός στην άσκηση του Οδοντιατρικού και Ιατρικού λειτουργήματος – Νεότερα δεδομένα» το Σάββατο 23 Φεβρουαρίου 2019 στο Μαλλιαροπούλειο Θέατρο Τρίπολης.

Στόχος της οργανωτικής επιτροπής είναι η διοργάνωση μιας ημερίδας υψηλού επιστημονικού επιπέδου με θεματολογία που αφορά και ενδιαφέρει όλους τους συναδέλφους οδοντιάτρους και ιατρούς με συναφείς ειδικότητες. Τα θέματα αφορούν όλα τα νεότερα επιστημονικά δεδομένα και θα αναπτυχθούν από καταξιωμένους διεθνούς φήμης και κύρους Έλληνες ακαδημαϊκούς και κλινικούς επιστήμονες, τους οποίους ευχαριστούμε θερμά για την συμμετοχή τους.

Θα ήθελα να ευχαριστήσω το ΔΣ του Οδοντιατρικού Συλλόγου Αρκαδίας για τη συνεργασία και την συμβολή του στη δημιουργία ενός άρτια καταρτισμένου επιστημονικού προγράμματος και φυσικά τις εταιρείες που στηρίζουν την εκδήλωσή μας, την Περιφέρεια Πελοποννήσου και το Δήμο Τρίπολης που έθεσαν την ημερίδα υπό την αιγίδα τους.

Καλούμε όλα τα μέλη της Ελληνικής Εταιρείας Στοματικής και Γναθοπροσωπικής Χειρουργικής, όλους τους συναδέλφους οδοντιάτρους και ιατρούς, ακαδημαϊκούς και φοιτητές Οδοντιατρικής και Ιατρικής να τιμήσουν με την παρουσία τους την ημερίδα πιστεύοντας ότι θα φανούμε αντάξιοι των προσδοκιών και επιστημονικών απαιτήσεών σας.

Σας ευχαριστούμε και σας περιμένουμε.

ΠΡΑΚΤΙΚΟ ΣΕΜΙΝΑΡΙΟ ΕΜΦΥΤΕΥΜΑΤΩΝ

Αναλογική και ψηφιακή προσέγγιση

Παρασκευή 30 Νοεμβρίου- Σάββατο 1 Δεκεμβρίου 2018

Η **Στοματολογική Εταιρεία της Ελλάδος** διοργανώνει στις 30/11-01/12/2018 πρακτικό σεμινάριο με θέμα *«Εμφυτεύματα»*. Σκοπός του σεμιναρίου είναι η θεωρητική ανάπτυξη του σχεδίου θεραπείας, αναλογικού – ψηφιακού σχεδιασμού, χειρουργικού πρωτοκόλλου και αναπλαστικών τεχνικών. Ακολουθεί προεγχειρητική προσθετική διαδικασία, αναλογική- ψηφιακή αποτύπωση, επιλογή προσθετικών στηριγμάτων και προσθετικές επιλογές συστήματος MiS.

Για όλα τα παραπάνω θέματα θα γίνει πρακτική άσκηση σε μικρές ομάδες σε προκατασκευασμένα εκμαγεία περίπτωσης ασθενούς και σε κεφαλές χοίρων, ώστε οι ασκούμενοι να αποκτήσουν τις αντίστοιχες δεξιότητες στα θέματα που αναπτύχθηκαν.

Συντονιστές: **Π. Λαμπρόπουλος, Ι. Μελακόπουλος**

Διδάσκοντες: **Νίκος Κουρνέτας,** DDS, Dr. Med.dent., Δρ Προσθετολογίας Πανεπιστημίου Tübingen

Παναγιώτης Λαμπρόπουλος, DDS, Dr. Med.dent., Δρ Προσθετολογίας Πανεπιστημίου Freiburg

Ιωάννης Μελακόπουλος, Δρ ΕΚΠΑ, ΣΓΠΧ

Κωνσταντίνος Παπαδημητρίου, ΣΓΠΧ

Κοσμίν Σάβα, DDS, MSc, Προσθετολόγος ΕΚΠΑ

Αλέξανδρος Σαρακινός, DDS, MSc, Προσθετολόγος ΕΚΠΑ

Κωνσταντίνος Σιώχος, ΣΓΠΧ

Κωνσταντίνος Χούπης, MSc, Δρ ΕΚΠΑ, ΣΓΠΧ

Επειδή η άσκηση θα γίνει σε ολιγομελείς ομάδες 5 ασκουμένων και ο συνολικός αριθμός δεν μπορεί να υπερβαίνει τους 20, θα τηρηθεί αυστηρή σειρά προτεραιότητας. **Οι συμμετέχοντες παρακαλούνται να έχουν μαζί τους:** λαβή για νυστέρι No 15, χειρουργική λαβίδα, αποκολλητήρα περιοστέου, βελονοκάτοχο, ευθύ μοχλό, χειρουργικό ψαλίδι

Η πρακτική άσκηση θα γίνει σε εμφυτεύματα MiS με τη χορηγία της **Negrin in Dental** στο Επιστημονικό Κέντρο της Εταιρείας, Καλλιρρόης 17 Αθήνα.

Δικαίωμα συμμετοχής: 250,00, ενεργά μέλη ΣΕΕ* 180,00

*Ενεργά μέλη θεωρούνται όσοι έχουν πληρώσει τουλάχιστον την ετήσια συνδρομή του προηγούμενου έτους.

Χορηγούνται 15,5 ΜΕΕΟ

ΠΛΗΡΟΦΟΡΙΕΣ – ΔΗΛΩΣΗ ΣΥΜΜΕΤΟΧΗΣ ΣΕΕ,

Καλλιρρόης 17, 117 43 Αθήνα, Τηλ: 210 9214325 (9.30 – 13.00)

E-Mail: stomsoc@otenet.gr, www.stomatologia.gr

Ημερίδα του ΟΣΑ σε συνεργασία με την ΕΕΟΓΑ

Το Διοικητικό Συμβούλιο του **Οδοντιατρικού Συλλόγου Αττικής** αποφάσισε την συνδιοργάνωση με την **Ελληνική Εταιρεία Οδοντικής και Γναθοπροσωπικής Ακτινολογίας** (ΕΕΟΓΑ),η οποία πρόσφατα ανακοίνωσε την επαναδραστηριοποίησή της στο χώρο, Επιστημονικής Ημερίδας με τίτλο: «Τι πρέπει να γνωρίζει ο Οδοντίατρος για την παραπομπή και μελέτη της Υπολογιστικής Τομογραφίας Κωνικής Δέσμης (ΥΤΚΔ - CBCT)». **Η ημερίδα θα πραγματοποιηθεί στο ξενοδοχείο NOVOTEL στην Αθήνα, το Σάββατο 1 Δεκεμβρίου 2018** και θα συμπεριληφθεί στον κύκλο των Επιστημονικών Ημερίδων του ΟΣΑ και **θα μοριοδοτηθεί με 5 Μόρια Επαγγελματικής Επιμόρφωσης Οδοντιάτρων.**

Η οδοντιατρική απεικόνιση είναι ένα σπουδαίο διαγνωστικό εργαλείο στην κλινική αξιολόγηση του οδοντιατρικού ασθενούς. Η κωνικής δέσμης οδοντιατρική υπολογιστική τομογραφία, (ΥΤΚΔ- CBCT), αποτελεί την πιο σημαντική τεχνολογική εξέλιξη στην τρισδιάστατη απεικόνιση της γναθοπροσωπικής περιοχής.

Η τεχνική αυτή βασίζεται στην αρχή της «χαμηλής δόσης, κωνικής δέσμης, υπολογιστικής τομογραφίας» και είναι σχεδιασμένη για την απεικόνιση μόνο των σκληρών ιστών του σπλαχνικού κρανίου. Η νέα αυτή τεχνολογία τρισδιάστατης απεικόνισης έγινε γρήγορα αποδεκτή και άρχισε να εφαρμόζεται σε πάρα πολλούς τομείς της οδοντιατρικής πράξης, όπως στην προεγχειρητική εκτίμηση τοποθέτησης εμφυτευμάτων, στην απεικόνιση οστικών αλλοιώσεων των γνάθων και στις τρεις διαστάσεις του χώρου, στην απεικόνιση των οστικών δομών της κροταφογναθικής διάρθρωσης, στην εντόπιση έγκλειστων και υπεράριθμων δοντιών και στη διάγνωση καταγμάτων των ριζών των δοντιών. Επίσης, τα τελευταία χρόνια η ΥΤΚΔ με τη χρήση μεγάλου πεδίου απεικόνισης, ενδείκνυται για την απεικόνιση και τη διάγνωση πολύπλοκων ορθογναθικών περιστατικών συμβάλλοντας στο σχεδιασμό της θεραπευτικής τους αντιμετώπισης.

Οι περισσότεροι σύγχρονοι οδοντιατρικοί υπολογιστικοί τομογράφοι παρέχουν τη δυνατότητα απεικόνισης του ειδώλου του υπό εξέταση αντικειμένου με διαφορετικά πεδία λήψης ανάλογα με την περιοχή ενδιαφέροντος. Αυτό είναι ιδιαίτερα σημαντικό καθότι το μέγεθος του πεδίου συσχετίζεται ευθέως με την δόση ακτινοβολίας που δέχεται ο ασθενής.

Η ραγδαία ανάπτυξη της τεχνικής αυτής, η ανεξέλεγκτη παραγωγή μηχανημάτων, η κατάχρηση στη χρησιμοποίηση της αλλά και η απουσία εκπαίδευσης, οδήγησε την Ευρωπαϊκή Ένωση στην ανάγκη ανάπτυξης κατευθυντήριων οδηγιών σχετικά με τη χρήση της τεχνικής αυτής. Στις οδηγίες αυτές περιγράφονται αναλυτικά οι κλινικές ενδείξεις και η αιτιολόγηση της ΥΤΚΔ στα διάφορα οδοντιατρικά προβλήματα.

Στη διάρκεια της επιστημονικής εκδήλωσης θα γίνει εκτενής αναφορά στα νέα δεδομένα που αφορούν στην Ακτινολογία και τα προβλήματα που αντιμετωπίζουν καθημερινά οι οδοντίατροι που ασχολούνται με τον τομέα αυτόν. Η συγκεκριμένη επιστημονική διοργάνωση, εντάσσεται σε ένα ευρύτερο κύκλο βραχυχρόνιων και μακροχρονίων σεμιναρίων Συνεχιζόμενης Εκπαίδευσης για τη χρήση Υπολογιστικής Τομογραφίας Κωνικής Δέσμης από τους Οδοντιάτρους, που αποφάσισε το ΔΣ της Ελληνικής Εταιρείας Οδοντικής και Γναθοπροσωπικής Ακτινολογίας, λαμβάνοντας υπόψη τις Οδηγίες της Ευρωπαϊκής Ένωσης και της Ευρωπαϊκής Ακαδημίας Γναθοπροσωπικής Ακτινολογίας.

Η συμμετοχή είναι δωρεάν.

Αναλυτικότερα το πρόγραμμα της ημερίδας διαμορφώνεται ως εξής:

09.00- 9.30: Χαιρετισμοί

09.30-10.00: ΥΤΚΔ: Βασικές αρχές - Εκπαίδευση. *Κ. ΤΣΙΧΛΑΚΗΣ*

10.00-10.30: Κριτήρια Παραπομπής-Ευρωπαϊκές Οδηγίες. *ΑΝ. ΜΗΤΣΕΑ*

10.30-11.00: Ακτινοανατομία στην ΥΤΚΔ *Χ. ΑΓΓΕΛΟΠΟΥΛΟΣ*

11.00-11.30: Τεχνικές ανασύνθεσης και αξιολόγησης οστικού υποστρώματος των γνάθων *Μ. ΜΑΣΤΟΡΗΣ*

11.30-12.00 ΔΙΑΛΕΙΜΜΑ

12.00-12.30: Παρουσίαση των βιβλίων:

α. Διαγνωστική και Ακτινολογία Στόματος: Κ.Τσιχλάκη - Αικ. Καραγιάννη

β. Maxillofacial C.B.C.T.: W. Scarfe - C.Angelopoulos

12.30-13.00: Οι εφαρμογές της ΥΤΚΔ στην απεικόνιση των δοντιών και του περιοδοντίου. *ΑΙΚ. ΚΑΡΑΓΙΑΝΝΗ*

13.00-13.30: Οι εφαρμογές της ΥΤΚΔ στην ενδοδοντία. *Ν. ΜΑΚΡΗΣ*

13.30-14.00: Οστικές αλλοιώσεις των γνάθων στην ΥΤΚΔ. *Κ. ΤΣΙΧΛΑΚΗΣ*

14.00-14.30: ΔΙΑΛΕΙΜΜΑ

14.30-15.00: Συστηματικές νόσοι στην ΥΤΚΔ. *Ν. ΝΤΑΪΛΙΑΝΑ*

15.00-15.30: Κροταφογναθική διάρθρωση στην ΥΤΚΔ. *Ν. ΑΛΕΞΙΟΥ*

15.30-16.00: Τυχαία ευρήματα και Artifacts στην ΥΤΚΔ. *ΣΠ. ΔΑΜΑΣΚΟΣ*

16.00-16.30: Εξαγωγή Δεδομένων-DICOM-STL-Surgical planning. *Δ. ΑΠΟΣΤΟΛΑΚΗΣ*

Επαναδραστηριοποίηση της ΕΕΟΓΑ-Συγκροτήθηκε σε σώμα το νέο Δ.Σ.

Μετά από αρχαιρεσίες που πραγματοποιήθηκαν το Σάββατο, 9 Ιουνίου 2018, το νέο Δ.Σ. της Ελληνικής Εταιρείας Οδοντικής και Γναθοπροσωπικής Ακτινολογίας, για την τριετία 2018 – 2021, συγκροτήθηκε σε σώμα ως ακολούθως:

Πρόεδρος: **Κώστας Τσιχλάκης**

Αντιπρόεδρος: **Χρίστος Αγγελόπουλος**

Γεν. Γραμματέας: **Νίκος Μακρής**

Ταμίας: **Αναστασία Μητσέα**

Ειδ. Γραμματέας: **Νάντια Αλεξίου**

Μέλος: **Μιχάλης Μάστορης**

Μέλος: **Σπύρος Δαμάσκος**

Αναπληρωματικά Μέλη: **Ντόρα Νταϊλιάνα, Δημήτρης Αποστολάκης**

Βασικός σκοπός και στόχος της επαναδραστηριοποίησης της Ελληνικής Εταιρείας Οδοντικής και Γναθοπροσωπικής Ακτινολογίας, εκτός από την εκπαίδευση των οδοντιάτρων και των ιατρών ακτινολόγων στο αντικείμενο αυτό, θα είναι και ο συνεχής έλεγχος, σε συνεργασία με τους αρμόδιους φορείς, της παράνομης άσκησης της οδοντιατρικής ακτινολογίας από μη εκπαιδευμένους και μη αδειοδοτημένους συναδέλφους, για την προάσπιση του κοινωνικού συνόλου.

1/1/2019: Νέα εποχή στη διαχείριση αμαλγάματος

Αν και από το 2012 έχουν μπει κανόνες για την διαχείριση του αμαλγάματος στα οδοντιατρεία (Κ.Υ.Α. οικ.146163 ΦΕΚ Β 1537 2012), ήρθε ο Κανονισμός της Ε.Ε. (EU Regulation 2017/852) που από 1/1/2019 κάνει πλέον υποχρεωτική την εφαρμογή τους.

Ο συγκεκριμένος κανονισμός αφορά αφενός το πρότυπο **ISO 11143** που καθορίζει ποσοστό συγκράτησης **95%** στη συσκευή διαχωρισμού του αμαλγάματος, αλλά και τους κανόνες περισυλλογής και αποκομιδής του.

Η εταιρεία **UNIMEDICA** σας προσφέρει μια ολοκληρωμένη λύση, που περιλαμβάνει από την μελέτη των αναγκών σας, τις εργασίες εγκατάστασης των απαραίτητων συσκευών, αλλά και την υπηρεσία της αποκομιδής του αμαλγάματος, τηρώντας όλους τους κανόνες που επιβάλλονται (EU Regulation 2017/852).

Εξειδικευμένος τεχνικός της εταιρείας, θα έρθει δωρεάν στο ιατρείο σας, να μελετήσει τις ανάγκες σας και να σας προτείνει την καλύτερη λύση, λαμβάνοντας υπ' όψιν και τη σχέση τιμής-απόδοσης.

Όλες οι εργασίες που θα απαιτηθούν θα γίνουν χωρίς να διαταραχθεί η εύρυθμη λειτουργία του ιατρείου σας, καθώς η εταιρεία **UNIMEDICA** από τον Μάιο του 1998 υπηρετεί τον σύγχρονο οδοντίατρο και έγινε γνωστή στην Ελλάδα για την ποιότητα των προϊόντων που αντιπροσωπεύει και διαθέτει αλλά και για τις υπηρεσίες της, όπως τεχνική υποστήριξη (service), μελέτη χώρων και εγκαταστάσεων.

Σε ό,τι αφορά τη διαδικασία περισυλλογής και αποκομιδής του αμαλγάματος, την αναλαμβάνει πλήρως, σε συνεργασία με την εταιρεία **ENVIRODENT**, που εξειδικεύεται στις μεταφορές Επικινδύνων Αποβλήτων Υγειονομικών Μονάδων (ΕΑΥΜ) από το 2003. Στο τέλος κάθε διαδικασίας θα σας χορηγεί και τα αντίστοιχα πιστοποιητικά.

Για περισσότερες πληροφορίες:
UNIMEDICA, τηλ.: 210 7777936,
email: info@unimedica.gr,
site: www.unimedica.gr

Κάντε κλικ στην ηλεκτρονική μας διεύθυνση
www.odvima.gr

5η Ημερίδα Kuraray Dental
«Προκλήσεις και Λύσεις στη Σύγχρονη Αποκαταστατική Οδοντιατρική»

Ομιλητές: **Καθ. Κοσμάς Τολίδης, Dr. Savatore Scolavino**

Με ιδιαίτερη χαρά η εταιρεία **Kuraray Noritake** σε συνεργασία με την **Ιωάννης Τσαπράζης ΑΕ** διοργανώνει ημερίδα με τίτλο: *«Προκλήσεις και Λύσεις στη Σύγχρονη Αποκαταστατική Οδοντιατρική»* στις **23 Φεβρουαρίου 2019 στο Ξενοδοχείο Electra Palace.**

Στη σύγχρονη κοινωνία η αισθητική αποκατάσταση των δοντιών και η ανάγκη διατήρησης τους στον οδοντικό φραγμό για όσο το δυνατό μεγαλύτερο χρονικό διάστημα είναι επιτακτική. Είμαστε στην ευχάριστη θέση να διαθέτουμε νέα προϊόντα στους κλινικούς οδοντιάτρους τα οποία με την καινοτόμο τεχνολογία της Kuraray-Noritake υπηρετούν τους σκοπούς μας, δηλαδή ένα άρτιο αισθητικό αποτέλεσμα με μακροβιότητα, αφού οι αποκαταστάσεις μας προσομοιάζουν με το φυσικό οδοντικό ιστό, ενώ ταυτόχρονα η συγκόλλησή τους ποτέ δεν θα μας προδώσει. Επίσης προσφέρουμε τον μοναδικό απευαισθητοποιητή που σχηματίζει υδροξυπατίτη εμφράσσοντας τα οδοντινοσωληνάρια και τις διάφορες ρωγμές της αδαμαντίνης. Έτσι η ανακούφιση από την υπερευαισθησία διατηρείται για μεγαλύτερο χρονικό διάστημα.

Οι διακεκριμένοι ομιλητές μας, Καθ. Κοσμάς Τολίδης DDS, MSc, PhD, LSO και Dr. Savatore Scolavino DDS θα μοιραστούν τις γνώσεις και την εμπειρία τους, παρουσιάζοντας λύσεις στις προκλήσεις της καθημερινής οδοντιατρικής πράξης χρησιμοποιώντας αυτά τα καινοτόμα υλικά που είναι φιλικά ως προς τον ασθενή προσφέροντας θεραπεία στα προβλήματά του.

Ημέρα διεξαγωγής: Σάββατο 23 Φεβρουαριου 2019
Ώρες διεξαγωγής: 08:30 – 17:30
Τόπος: Electra Palace, Αριστοτέλους 9, Θεσσαλονίκη
Η είσοδος είναι ελεύθερη.
Η ομιλία θα πραγματοποιηθεί στα αγγλικά για τον Dr. Savatore Scolavino με παράλληλη μετάφραση στα ελληνικά.
Θα λειτουργήσει έκθεση οδοντιατρικών ειδών της εταιρείας Ιωάννης Τσαπράζης ΑΕ.
Για δηλώσεις συμμετοχής παρακαλούμε όπως επικοινωνήσετε με την εταιρεία

Ιωάννης Τσαπράζης ΑΕ
Τηλ.: 210 7716416 & 210 7751000
• e-mail: info@tsaprazis.gr

Αναύγειες Λόγου και Τέχνης

Του **Γεράσιμου Δουβίτσα** Αναπληρωτή Καθηγητή Οδοντιατρικής Σχολής ΕΚΠΑ

Έλληνες Ποιητές 20ου αιώνα 2

Μαρία Πολυδούρη

(1902 – 1930)

Η Μαρία Πολυδούρη ήταν κόρη του φιλολόγου Ευγένιου Πολυδούρη και της Κυριακής Μαρκάτου, μιας γυναίκας με πρώιμες φεμινιστικές αντιλήψεις. Ολοκλήρωσε τις γυμνασιακές της σπουδές στην Καλαμάτα, ενώ είχε φοιτήσει σε σχολεία του Γυθείου και των Φιλιατρών, αλλά και στο Αρσάκειο της Αθήνας για δύο χρόνια.

Στα γράμματα εμφανίστηκε σε ηλικία 14 ετών με το πεζοτράγουδο *«Ο πόνος της μάνας»*, το οποίο αναφέρεται στο θάνατο ενός ναυτικού που ξέβρασαν τα κύματα στις ακτές των Φιλιατρών και είναι επηρεασμένο από τα μοιρολόγια που άκουγε στη Μάνη. Στα δεκαέξι της διορίστηκε στη Νομαρχία Μεσσηνίας και παράλληλα εξέφρασε ζωηρό ενδιαφέρον για το γυναικείο ζήτημα. Το 1920, σε διάστημα σαράντα ημερών, έχασε και τους δύο γονείς της.

Το 1921 μετατέθηκε στη Νομαρχία Αθηνών και παράλληλα εγγράφηκε στη Νομική Σχολή του Πανεπιστημίου Αθηνών. Στην υπηρεσία της εργαζόταν και ο ομότεχνός της Κώστας Καρυωτάκης. Γνωρίστηκαν και μεταξύ τους αναπτύχθηκε ένας σφοδρός έρωτας, που μπορεί να κράτησε λίγο, αλλά επηρέασε καθοριστικά τη ζωή και το έργο της.

Συναντήθηκαν για πρώτη φορά τον Ιανουάριο του 1922. Η Μαρία ήταν τότε 20 ετών, ενώ ο Καρυωτάκης 26. Εκείνη είχε δημοσιεύσει κάποια πρωτόλεια ποιήματα, ενώ εκείνος είχε εκδόσει δύο ποιητικές συλλογές τον *«Πόνο των ανθρώπων και των πραμάτων»* (1919) και τα *«Νηπενθή»* (1921) και είχε ήδη κερδίσει την εκτίμηση κάποιων κριτικών και ομότεχνών του.

Το καλοκαίρι του 1922 ο Καρυωτάκης ανακάλυψε ότι έπασχε από σύφιλη, νόσο που τότε ήταν ανίατη και αποτελούσε κοινωνικό στίγμα. Ενημέρωσε αμέσως την αγαπημένη του Μαρία και της ζήτησε να χωρίσουν. Εκείνη του πρότεινε να παντρευτούν χωρίς να κάνουν παιδιά, όμως εκείνος ήταν πολύ περήφανος για να δεχτεί τη θυσία της. Η Μαρία αμφέβαλε για την ειλικρίνειά του και θεώρησε ότι η ασθένειά του ήταν πρόσχημα του εραστή της για να την εγκαταλείψει.

Το 1924 μπήκε στη ζωή της ο δικηγόρος Αριστοτέλης Γεωργίου, που μόλις είχε επιστρέψει από το Παρίσι. Ήταν νέος, ωραίος και πλούσιος και η Πολυδούρη τον αρραβωνιάστηκε στις αρχές του 1925. Η Μαρία όμως αγαπούσε πάντα τον Καρυωτάκη.

Παρά την αφοσίωση του αρραβωνιαστικού της, η Πολυδούρη δεν μπορούσε να συγκεντρωθεί σοβαρά σε καμία δραστηριότητα. Έχασε τη δουλειά της στο δημόσιο μετά από αλλεπάλληλες απουσίες και εγκατέλειψε τη Νομική. Φοίτησε στη Δραματική Σχολή Κουναλλάκη και την Επαγγελματική Σχολή Θεάτρου (σήμερα Δραματική Σχολή του Εθνικού Θεάτρου) και μάλιστα πρόλαβε να εμφανιστεί ως ηθοποιός σε μία παράσταση, Το κουρελάκι, όπου είχε τον πρωταγωνιστικό ρόλο.

Το καλοκαίρι του 1926 διέλυσε τον αρραβώνα της και έφυγε για το Παρίσι. Σπούδασε ραπτική αλλά δεν πρόλαβε να εργαστεί γιατί προσβλήθηκε από φυματίωση. Επέστρεψε στην Αθήνα το 1928 και συνέχισε τη νοσηλεία της στο Νοσοκομείο Σωτηρία, όπου έμαθε για την αυτοκτονία του πρώην εραστή της, Κώστα Καρυωτάκη. Τον ίδιο χρόνο κυκλοφόρησε την πρώτη της ποιητική συλλογή *«Οι τρίλλιες που σβήνουν»* και το 1929 τη δεύτερη, *«Ηχώ στο χάος»*. Η Πολυδούρη άφησε δύο πεζά έργα, το Ημερολόγιό της και μία ατιτλοφόρητη νουβέλα με την οποία σαρκάζει ανελέητα το συντηρητισμό και την υποκρισία της εποχής της. Η φυματίωση όμως τελικά την κατέβαλε και τα ξημερώματα της 29ης Απριλίου 1930 άφησε την τελευταία της πνοή με ενέσεις μορφίνης που της πέρασε ένας φίλος της στην Κλινική Καραμάνη.

Η Μαρία Πολυδούρη ανήκει στη γενιά του 1920 που καλλιέργησε το αίσθημα του ανικανοποίητου και της παρακμής. Ο έρωτας και ο θάνατος είναι οι δύο άξονες γύρω από τους οποίους περιστρέφεται η ποίησή της. Είναι μεστή από πηγαίο λυρισμό που ξεσπά σε βαθιά θλίψη και κάποτε σε σπαραγμό, με εμφανείς επιδράσεις από τον έρωτα της ζωής της, Κώστα Καρυωτάκη, αλλά και τα μανιάτικα μοιρολόγια. Οι συναισθηματικές και συγκινησιακές εξάρσεις της Πολυδούρη καλύπτουν συχνά κάποιες τεχνικές αδυναμίες και στιχουργικές ευκολίες του έργου της. Ο Κώστας Στεργιόπουλος έχει πει για την Πολυδούρη: *Η Μαρία Πολυδούρη έγραφε τα ποιήματά της όπως και το ατομικό της ημερολόγιο. Η μεταστοιχείωση γινόταν αυτόματα και πηγαία [...] Γι' αυτήν η έκφραση εσήμαινε κατ' ευθείαν μεταγραφή των γεγονότων του εσωτερικού της κόσμου στην ποιητική γλώσσα με όλες τις γενικεύσεις και τις υπερβολές που της υπαγόρευε η ρομαντική της φύση.*

Το πρώτο άρθρο για την Μαρία Πολυδούρη που βασίζεται στο αρχείο της και το ημερολόγιό της ανήκει στη Βασιλική Μπόμπου-Σταμάτη και είναι δημοσιευμένο στην Ελληνική Δημιουργία 7(1954), σ. 617-624. Τα Άπαντα της Μαρίας Πολυδούρη κυκλοφόρησαν για πρώτη φορά την δεκαετία του 1960 από τις Εκδόσεις Εστία, με επιμέλεια της Λιλής Ζωγράφου. Έκτοτε επανακυκλοφόρησαν από διάφορους εκδοτικούς οίκους. Ο συγγραφέας και ποιητής Κωστής Γκιμοσούλης έχει γράψει μία μυθιστορηματική βιογραφία της με τον τίτλο Βρέχει φως. Ποιήματά της έχουν μελοποιήσει Έλληνες συνθέτες, κλασικοί, έντεχνοι και ροκ ανάμεσά τους οι Μενέλαος Παλλάντιος, Κωστής Κριτσωτάκης, Νίκος Μαμαγκάκης, Γιάννης Σπανός, Νότης Μαυρουδής, Γιώργος Αρκομάνης, Δημήτρης Παπαδημητρίου, Ανδρέας Α. Αρτέμης, Μιχάλης Κουμπιός, Στέλιος Μποτωνάκης και τα συγκρότηματα «Πληνθέτες» και «Ηλιοδρόμιο» καθώς και ο μουσουργός Νίκος Φυλακτός σε έργα με φωνή και πιάνο.

ΤΟΥ ΚΑΡΥΩΤΑΚΗ

«Οἱ νέοι ποὺ φτάσανε μαζὶ στὸ ἔρμο νησί» μὲ σένα
κάποια βραδιὰ μετρήθηκαν κ᾽ ηὗραν ἐσὺ νὰ λείπης.
Τὰ μάτια τους κοιτάχτηκαν τότε, χωρὶς κανένα
ρώτημα, μόνο ἐκίνησαν τὶς κεφαλὲς τῆς λύπης.
Νύχτες πολλές, θυμήθηκαν, ἀπὸ τὴ μόνωσή σου
ἕνα σημεῖο ἀπὸ φωτιὰ τοὺς ἔστελνες, γνωρίζαν
τὸ θλιβερὸ χαιρέτισμα ποὺ φώταε τῆς ἀβύσσου
τοὺς δρόμους κι᾽ ὅλοι ἀπόμεναν στὸν τόπο τους ποὺ ὁρίζαν.
Ἀπόμεναν στὴν ἴδια τους πικρία, κρεμασμένοι
ἔτσι μοιραῖα καὶ θλιβερὰ στὸ «βράχο» τοῦ κινδύνου.
Κι᾽ ὅταν πιὰ τοὺς χαιρέτισες, οἱ αἰώνια ἀπελπισμένοι
ψάλαν μαζὶ κάποια στροφὴ καθιερωμένου θρήνου.
Μὰ φτάνουν πάντα στὸ «νησί» τὰ νέα παιδιὰ ὁλοένα.
Στὴν ἄδεια θέση σου ζητοῦν τῆς ζωῆς τὸ ἐλεγεῖο.
Σοῦ φέρνουνε στὰ μάτια τους δυὸ δάκρυα παρθένα
καὶ τῆς καινούργιας σου Ἐποχῆς τὸ πλαστικὸ ἐκμαγεῖο.

ΑΝΑΜΕΣΑ Σ᾽ ΟΛΑΝΘΙΣΤΕΣ ΒΑΤΙΕΣ...

Ἀνάμεσα σ᾽ ὁλάνθιστες βατιὲς
χαρούμενα πουλάκια ποὺ πηδοῦν
ἀθόρυβα-τῆς εὐτυχίας ματιές-
τ᾽ ἀσημωτὰ νερὰ λαμποκοποῦν
τοῦ ποταμοῦ- χαρὰ τῆς λαγκαδιᾶς
καὶ βιαστικὰ πηγαίνουν καὶ περνοῦν
στὴν ἄβυσσο νὰ πέσουνε μὲ μιᾶς,
νὰ πέσουν νὰ χαθοῦν

ΟΝΕΙΡΟ

Ἄνθη μάζευα γιὰ σένα
στὸ βουνὸ ποὺ τριγυρνοῦσα.
Χίλια ἀγκάθια τὸ καθένα
κι᾽ ὅπως τἄσφιγγα πονοῦσα.
Νὰ περάσης καρτεροῦσα
στὸ βορηὰ τὸν παγωμένο
καὶ τὸ δῶρο μου κρατοῦσα
μὲ λαχτάρα φυλαγμένο
στὴ θερμὴ τὴν ἀγκαλιά μου.
Ὅλο κοίταζα στὰ μάκρη.
Ἡ λαχτάρα στὴν καρδιά μου
καὶ στὰ μάτια μου τὸ δάκρι.
Μέσ᾽ στὸν πόθο μου δὲν εἶδα
μαύρη ἡ Νύχτα νὰ σιμώνη
κ᾽ ἔκλαψα χωρὶς ἐλπίδα
ποὺ δὲ στἄχα φέρει μόνη.

Νίκος Εγγονόπουλος

(1907 - 1985)

Ο Νίκος Εγγονόπουλος γεννήθηκε τον Οκτώβριο του 1907 στην Αθήνα και πραγματοποίησε τις βασικές του σπουδές εσωτερικός σε Λύκειο του Παρισιού. Το 1927 υπηρέτησε τη στρατιωτική του θητεία και μετά την απόλυσή του εργάστηκε ως μεταφραστής σε τράπεζα και γραφέας στο Πανεπιστήμιο, ενώ το 1930 διορίστηκε στο Υπουργείο Δημοσίων Έργων ως σχεδιαστής στη Διεύθυνση Σχεδίων Πόλεων.

Το 1932 γράφτηκε στην Σχολή Καλών Τεχνών, όπου μαθήτευσε κοντά στον Κωνσταντίνο Παρθένη, ενώ παράλληλα παρακολουθούσε μαθήματα βυζαντινής τέχνης στο εργαστήριο των Φώτη Κόντογλου και Α. Ξυγγόπουλου, μαζί με το Γιάννη Τσαρούχη. Έκανε ελεύθερες σπουδές σε Παρίσι, Βιέννη, Μόναχο και Ιταλία. Δίδαξε στη Σχολή Αρχιτεκτόνων του Ε.Μ.Π., ζωγραφική, ιστορία της τέχνης και σκηνογραφία από το 1938, διαδοχικά ως επιμελητής, έκτακτος, μόνιμος και τακτικός καθηγητής. Την ίδια περίοδο γνωρίστηκε με άλλους σημαντικούς καλλιτέχνες, μεταξύ των οποίων ο Ανδρέας Εμπειρίκος, ο Γιάννης Μόραλης και ο Τζόρτζιο ντε Κίρικο.

Σε όλο το διάστημα των σπουδών ζωγραφικής ο Εγγονόπουλος παρέμεινε στη θέση του στο Υπουργείο και το 1934 τοποθετήθηκε στην Τοπογραφική Υπηρεσία, όπου μετά από έξι χρόνια μονιμοποιήθηκε με το βαθμό του Σχεδιαστή Α΄ Τάξεως.

Τα πρώτα δείγματα της ζωγραφικής του παρουσιάστηκαν το 1938 στην Έκθεση Τέχνη της Νεοελληνικής Παραδόσεως και αποτελούσαν έργα που απεικόνιζαν παλαιά σπίτια της Δυτικής Μακεδονίας. Την ίδια χρονιά σημειώθηκε και η είσοδός του στα ελληνικά γράμματα, αρχικά με τη δημοσίευση μεταφράσεων σε ποιήματα του Τριστάν Τζαρά και λίγο αργότερα, τον Ιούνιο του 1938, με την κυκλοφορία της πρώτης του ποιητικής συλλογής με τον τίτλο *«Μην ομιλείτε εις τον οδηγόν»*.

Το Σεπτέμβριο του 1939 εκδόθηκε η δεύτερη ποιητική του συλλογή, *«Τα Κλειδοκύμβαλα της Σιωπής»*, ενώ το Νοέμβριο πραγματοποιήθηκε η πρώτη ατομική έκθεση ζωγραφικής του, στο σπίτι του Νίκου Καλαμάρη. Την ίδια περίοδο εργάστηκε για την παράσταση της Ηλέκτρας του Σοφοκλή στο Θέατρο Κοτοπούλη, σχεδιάζοντας τα κοστούμια των ηθοποιών και συμμετείχε σε ομαδική έκθεση Ελλήνων καλλιτεχνών στη Νέα Υόρκη.

Το 1941 πολέμησε στο Αλβανικό Μέτωπο.

Το 1945 αποσπάστηκε στο Εθνικό Μετσόβιο Πολυτεχνείο ως βοηθός στην έδρα Διακοσμητικής και Ελευθέρου Σχεδίου, θέση που διατήρησε μέχρι το 1956. Το 1949 συμμετείχε στην ίδρυση του καλλιτεχνικού ομίλου Αρμός με σκοπό την προώθηση μιας σύγχρονης αισθητικής πρότασης στον ελληνικό χώρο, μαζί με άλλα μέλη στα οποία περιλαμβάνονταν οι ζωγράφοι Χατζηκυριάκος-Γκίκας, Μόραλης και Τσαρούχης. Παράλληλα εργάστηκε στο Υπουργείο Οικισμού και Ανοικοδομήσεως και σε συνεργασία με την αρχιτεκτονική ομάδα του Δημήτρη Πικιώνη σχεδίαζε νέα κτίρια.

Τα επόμενα χρόνια συμμετείχε σε αρκετές ομαδικές εκθέσεις, ενώ το 1954 εκπροσώπησε την Ελλάδα στην 27η Μπιενάλε της Βενετίας με συνολικά 72 έργα του. Την ίδια περίοδο εκλέχθηκε μόνιμος επιμελητής του Πολυτεχνείου και παραιτήθηκε οριστικά από το Υπουργείο Δημοσίων Έργων. Το 1958 του απονεμήθηκε το Πρώτο Κρατικό Βραβείο Ποίησης του Υπουργείου Εθνικής Παιδείας για την ποιητική συλλογή *«Εν Ανθηρώ Έλληνι Λόγω»*, ενώ το 1966 τιμήθηκε για το ζωγραφικό του έργο από το βασιλιά Κωνσταντίνο Β΄ με

το παράσημο του Χρυσού Σταυρού του Γεωργίου Α΄. Το κρατικό βραβείο ποίησης θα του απονεμηθεί αργότερα για δεύτερη φορά το 1979, καθώς και το παράσημο του Ταξιάρχη του Φοίνικος. Υπήρξε μέλος του Καλλιτεχνικού Επιμελητηρίου, της Ελληνικής Εταιρίας Αισθητικής, της Société Européenne de Culture κ.ά. Μιλούσε αγγλικά, γαλλικά και ιταλικά. Ήταν μόνιμος κάτοικος Αθηνών (οδού Αναγνωστοπούλου). Ήταν μέλος του Επιμελητηρίου Εικαστικών Τεχνών Ελλάδος (ΕΕΤΕ).
Πίνακές του υπάρχουν στην Εθνική Πινακοθήκη, στις Δημοτικές Πινακοθήκες Αθηνών, Ρόδου, Θεσσαλονίκης, στο Μουσείο Θεάτρου στο Εθνικό Μετσόβιο Πολυτεχνείο και σε ιδιωτικές συλλογές.
Πέθανε το 1985 από ανακοπή καρδιάς και η κηδεία του πραγματοποιήθηκε δημοσία δαπάνη στο Α΄ Νεκροταφείο της Αθήνας.
Ποιήματα του Εγγονόπουλου έχουν μεταφραστεί στα γαλλικά, αγγλικά, ιταλικά, ισπανικά, δανικά, πολωνικά, ουγγρικά και τη βενετική διάλεκτο. Επιπλέον έχουν μελοποιηθεί από το Νίκο Μαμαγκάκη και τον Αργύρη Κουνάδη, ο οποίος έγραψε τη μουσική υπόκρουση στο ποίημα *«Μπολιβάρ»* για το δίσκο της εταιρείας Διόνυσος, σε απαγγελία του ίδιου του Εγγονόπουλου.
Το έτος 2007 ανακηρύχθηκε από τον καλλιτεχνικό κόσμο της χώρας ως «Έτος Ν. Εγγονόπουλου».

Ποίηση

- Μην ομιλείτε εις τον οδηγόν (1938, 1966, 1977)
- Τα κλειδοκύμβαλα της σιωπής (1939, 1966, 1977)
- 7 Ποιήματα, εκδ. Ίκαρος, (1944, 1999)
- Στην κοιλάδα με τους ροδώνες, εκδ. Ίκαρος, (1978)
- Μπολιβάρ, ένα ελληνικό ποίημα, (1944, 1962, 1968, και 1978)
- Έλευσις (1948, 1977)
- Η επιστροφή των πουλιών (1946, 1977)
- Στην κοιλάδα με τους ροδώνες (1978)
- Το μέτρον: ο άνθρωπος. Πέντε ποιήματα και δέκα πίνακες, εκδ. Ύψιλον (2005)
- Μυθολογία = Mythology, μετάφραση David Connolly, Ύψιλον (2006)
- Ωραίος σαν Έλληνας = The Beauty of a Greek: Poems: Ποιήματα, ανθολόγηση και μετάφραση David Connolly, εκδ. Ύψιλον (2007)

Μπολιβάρ (απόσπασμα)

Μπολιβάρ! Όνομα από μέταλλο και ξύλο, είσουνα
ένα λουλούδι μέσ' στους μπαχτσέδες της Νότιας Αμερικής.
Είχες όλη την ευγένεια των λουλουδιών μέσ' στην καρδιά σου,
μέσ' στα μαλλιά σου, μέσα στο βλέμμα σου.
Η χέρα σου είτανε μεγάλη σαν την καρδιά σου,
και σκορπούσε το καλό και το κακό.
Ροβόλαγες τα βουνά κι ετρέμαν τ' άστρα, κατέβαινες
στους κάμπους, με τα χρυσά, τις επωμίδες,
όλα τα διακριτικά του βαθμού σου,
Με το ντουφέκι στον ώμο αναρτημένο, με τα στήθια
ξέσκεπα, με τις λαβωματιές γιομάτο το κορμί σου,
Κι εκαθόσουν ολόγυμνος σε πέτρα χαμηλή, στ' ακροθαλάσσι,
Κι έρχονταν και σ' έβαφαν με τις συνήθειες των πολεμιστών Ινδιάνων,
Μ' ασβέστη, μισόνε άσπρο, μισό γαλάζιο, για να φαντάζης
σα ρημοκκλήσι σε περιγιάλι της Αττικής,
Σαν εκκλησιά στις γειτονιές των Ταταούλων,
ωσάν ανάχτορο σε πόλη της Μακεδονίας ερημική.
Μπολιβάρ! Είσουνα πραγματικότητα, και είσαι,
και τώρα, δεν είσαι όνειρο.
Όταν οι άγριοι κυνηγοί καρφώνουνε τους άγριους αετούς,
και τ' άλλα άγρια πουλιά και ζώα,
Πάν' απ' τις ξύλινες τις πόρτες στ' άγρια δάση,
Ξαναζής, και φωνάζεις, και δέρνεσαι,
Κι είσαι ο ίδιος εσύ το σφυρί, το καρφί, κι ο αητός.
……
Είδες για πρώτη φορά το φως στο Καρακάς. Το φως το δικό σου,
Μπολιβάρ, γιατί ώς νάρθης η Νότια Αμερική
ολόκληρη είτανε βυθισμένη στα πικρά σκοτάδια.
Τ' όνομά σου τώρα είναι δαυλός αναμμένος, που φωτίζει
την Αμερική, και τη Βόρεια και τη Νότια, και την οικουμένη!
Οι ποταμοί Αμαζόνιος και Ορινόκος πηγάζουν από τα μάτια σου.
Τα ψηλά βουνά έχουν τις ρίζες στο στέρνο σου,
Η οροσειρά των Άνδεων είναι η ραχοκοκκαλιά σου.
Στην κορφή της κεφαλής σου, παλληκαρά, τρέχουν
τ' ανήμερα άτια και τ' άγρια βόδια,
Ο πλούτος της Αργεντινής.
Πάνω στην κοιλιά σου εκτείνονται οι απέραντες φυτείες του καφφέ.
Σαν μιλάς, φοβεροί σεισμοί ρημάζουνε το παν,
Από τις επιβλητικές ερημιές της Παταγονίας
μέχρι τα πολύχρωμα νησιά,
Ηφαίστεια ξεπετιούνται στο Περού και ξερνάνε
στα ουράνια την οργή τους,
Σειούνται τα χώματα παντού και τρίζουν
τα εικονίσματα στην Καστοριά,
Τη σιωπηλή πόλη κοντά στη λίμνη.
Μπολιβάρ, είσαι ωραίος σαν Έλληνας…

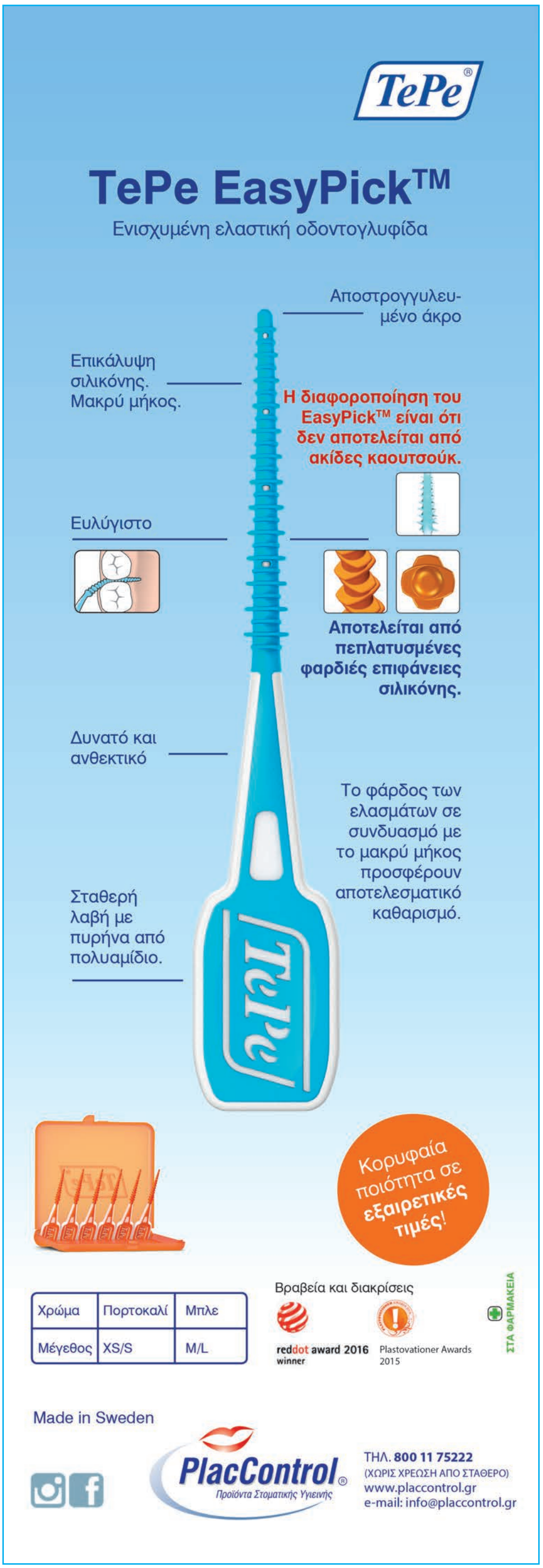

Όταν **η απλότητα** συναντά **την αισθητική**

ΜΑΘΕΤΕ ΠΕΡΙΣΣΟΤΕΡΑ:
WWW.IVOCLARVIVADENT.COM/EE2018

Το χαρτοφυλάκιο συντονισμένων προϊόντων για άμεσες επανορθωτικές διαδικασίες σας διευκολύνει να επιτύχετε αποκαταστάσεις εξαιρετικής ποιότητας με υψηλή απόδοση.

Αποτελεσματική Αισθητική

Απομόνωση · Συγκόλληση · Αποκατάσταση · Πολυμερισμός

www.ivoclarvivadent.gr

Εξουσιοδοτημένοι διανομείς

Ελλάδας

Oral Vision
- Μάγερ 13 / 104 38 Αθήνα / τηλ: 210 77 55 900 /
- Τσιμισκή 34 / 546 23 Θεσσαλονίκη / τηλ: 2310 253 800 / www.oralvision.gr

SADENT
- 1 χλμ Λεωφ. Μαρκοπούλου / 190 02 Παιανία / τηλ: 211 10 22 900 /
- Τετραπόλεως 4 / 115 27 Γουδή / τηλ: 210 77 77 608 /
- Ν. Τέλογλου 7 / 546 36 Θεσσαλονίκη / τηλ: 2310 968 799 / www.sadent.com

Κύπρου

Dentalcon
- Λ. Αναστασιάδη 1 / 2012 Λευκωσία / τηλ: 22 466 000 / www.dentalcon.com.cy

ivoclar vivadent®
passion vision innovation