Οδοντιατρικο Βημα

ΔΙΜΗΝΙΑΙΑ ΕΚΔΟΣΗ | Σκουφά 64 106 80 Αθήνα | Τηλ. 210 3814 939 | Fax 210 3803 327 | e-mail: odvima@otenet.gr | www.odvima.gr | ΜΑΪΟΣ - ΙΟΥΝΙΟΣ 2017 | ΤΕΥΧΟΣ 116

Brexit: Τι θα σημάνει για τους Έλληνες οδοντιάτρους του Ην. Βασιλείου;

Το Brexit έχει καλλιεργήσει μια μεγάλη συζήτηση στους κύκλους των θεωρητικών τόσο για τον λεγόμενο «γίγαντα του ευρω-σκεπτικισμού» που μοιάζει πλέον να έχει ξυπνήσει και να απειλεί τα θεμέλια του ευρωπαϊκού οικοδομήματος, όσο και για τις πρακτικές πλευρές του ζητήματος που αλλάζει τα δεδομένα στη ζωή χιλιάδων Ευρωπαίων πολιτών που ζουν και εργάζονται στο Ηνωμένο Βασίλειο. Δεδομένου του αριθμού των Ελλήνων οδοντιάτρων που τα τελευταία χρόνια έχουν μεταναστεύσει στο Ηνωμένο Βασίλειο, λόγω της κρίσης, το άκουσμα του Brexit ήταν αναμενόμενο να πυροδοτήσει ποικίλες ανησυχίες σχετικά με τους όρους παραμονής και εργασίας της ελληνικής οδοντιατρικής κοινότητας στο Ην. Βασίλειο. Το «ΟΒ» επικοινώνησε με τον Δρ. **Mick Armstrong**, Πρόεδρο της Εκτελεστικής Επιτροπής της Βρετανικής Οδοντιατρικής Ομοσπονδίας (PEC) και παράλληλα εκπρόσωπο της Βρετανικής Οδοντιατρικής Ομοσπονδίας (BDA) στο Συμβούλιο Ευρωπαίων Οδοντιάτρων (CED), ο οποίος προσπάθησε να μας σκιαγραφήσει- με κάθε επιφύλαξη- ένα πιθανό πλαίσιο προτεραιοτήτων και στοχοθετήσεων που απασχολεί την υπό –εξέλιξη συζήτηση σχετικά με τους επαγγελματίες της υγείας που εργάζονται στο Ην. Βασίλειο. *Σελ. 4-6*

54ο Ετήσιο Συνέδριο της Στοματολογικής Εταιρείας της Ελλάδας

Το 54ο Ετήσιο Συνέδριο της Στοματολογικής Εταιρείας της Ελλάδας (ΣΕΕ) που πραγματοποιείται φέτος με την στήριξη του Οδοντιατρικού Συλλόγου Δράμας θα λάβει χώρα στις **8 έως και 9 Σεπτεμβρίου 2017 στην όμορφη πόλη της Δράμας.** Ο Πρόεδρος της Στοματολογικής Εταιρείας της Ελλάδας, Στοματικός και Γναθοπροσωπικός Χειρουργός, κ. **Ιωάννης Μελακόπουλος**, μίλησε στο «ΟΒ» για τη δομή και τη θεματολογία της φετινής εκδήλωσης. *Σελ.29-30*

Το 43ο Πανελλήνιο Παιδοδοντικό Συνέδριο «ανοίγει τις πύλες του» στο Πολεμικό Μουσείο

Το 43ο Πανελλήνιο Παιδοδοντικό Συνέδριο θα λάβει χώρα στο συνεδριακό κέντρο του Πολεμικού Μουσείου στις **22 έως 24 Σεπτεμβρίου 2017** με θεματολογία αιχμής που θα καλύπτει όλες τις παραμέτρους της σύγχρονης Παιδοδοντιατρικής. Ένα ιδιαίτερα ξεχωριστό γεγονός του Συνεδρίου, είναι ότι στο φετινό πρόγραμμα θα ενσωματωθούν και μια σειρά τιμητικών εκδηλώσεων για την αφυπηρέτηση από το ΕΚΠΑ του Καθηγητή κ. Κωνσταντίνου Ουλή. Το «ΟΒ» έχει την τιμή και τη χαρά να φιλοξενεί τον Πρόεδρο της Ελληνικής Παιδοδοντικής Εταιρείας, κ. **Νίκο Λυγιδάκη,** ο οποίος μας μίλησε για τη θεματολογία, τις καινοτομίες, αλλά και τον ξεχωριστό χαρακτήρα της φετινής διοργάνωσης. *Σελ. 16-17*

3D Printing στην Ιατρική Όταν η τεχνολογία υπόσχεται ζωή... από εκτυπωτή

Το 1980 ο Αμερικανός μηχανικός Charles Hull, κατασκεύασε τον πρώτο τρισδιάστατο εκτυπωτή, χωρίς να μπορεί να φανταστεί την επανάσταση που θα ακολουθούσε. Σχεδόν σαράντα χρόνια μετά, η τρισδιάστατη εκτύπωση, το 3D Printing όπως έχει επικρατήσει να λέγεται, έχει μεταμορφώσει ριζικά το τοπίο της σύγχρονης ιατρικής, ενώ δεν αποκλείεται κάποια στιγμή στο μέλλον οι επιστήμονες να μπορούν να «εκτυπώσουν ζωή»! Στο παρόν τεύχος έχουμε την τιμή να φιλοξενούμε έναν από τους πρωτοπόρους της τρισδιάστατης εκτύπωσης στην Ιατρική, τον Καθηγητή Εμβιομηχανικής και Υπολογιστικής Χειρουργικής, κ. **Πάνο Διαμαντόπουλο**, ο οποίος μας μιλά για τις απαρχές, τις εφαρμογές αλλά και τις δυνατότητες εξέλιξης του 3D Printing στην ιατρική επιστήμη. *Σελ. 8-9*

Οδοντιατρικά σφραγίσματα 13.000 ετών: Τι γνώριζαν για την Οδοντιατρική οι προϊστορικές κοινωνίες;

Πρόσφατα, Ιταλοί ερευνητές ανακάλυψαν στην περιοχή Riparo Fredian της Τοσκάνης, στη Βόρεια Ιταλία, σφραγίσματα από οργανικό υλικό σε δόντια ηλικίας 13.000 ετών, τα οποία εκτιμάται ότι είναι τα αρχαιότερα που έχουν ανακαλυφθεί μέχρι σήμερα. Το «ΟΒ» μίλησε με τον κ. **Gregorio Oxilia**, εκ της ιταλικής ερευνητικής ομάδας που έφερε στο φως τα αρχαιότερα οδοντιατρικά σφραγίσματα, ο οποίος μοιράζεται μαζί μας λεπτομέρειες για τα ευρήματα της ομάδας του. *Σελ. 10-11*

Η πρόληψη των περιοδοντικών νοσημάτων Στον απόηχο της Ημέρας για την Υγεία των Ούλων

Στις 12 Μαΐου 2017, και πάλι φέτος, γιορτάστηκε η Ευρωπαϊκή Ημέρα για την Υγεία των Ούλων. Πρόκειται για την προσπάθεια της Ευρωπαϊκής Ομοσπονδίας Περιοδοντολογίας, σε συνεργασία με τις εθνικές επιστημονικές εταιρείες Περιοδοντολογίας να ευαισθητοποιήσει το γενικό πληθυσμό στη σπουδαιότητα της περιοδοντικής υγείας. Στο άρθρο του που φιλοξενείται στη στήλη της ΕΠΕ, ο Επικ. Καθηγητής ΕΚΠΑ, κ. **Βασίλειος Παπαϊωάννου,** αναλύει τον καίριο ρόλο του οδοντιάτρου σε αυτή την προσπάθεια που δεν περιορίζεται μόνο σ' αυτή την ημέρα. Όπως υπογραμμίζει ο ίδιος, ο οδοντίατρος καλείται να μπορεί να αναγνωρίζει τα διάφορα περιοδοντικά νοσήματα και να τα αντιμετωπίζει κατάλληλα, ενώ θα πρέπει να συμβάλλει στην πρόληψη αυτών των νοσημάτων και να εκπαιδεύει τους ασθενείς για αυτό το σκοπό. *Σελ. 12-13*

Μονήρες εμφύτευμα

Η επίτευξη ενός αποδεκτού, εάν όχι ιδανικού αισθητικού αποτελέσματος, σε ό,τι αφορά την πρόσθια περιοχή της άνω γνάθου, αποτελεί πλέον αναπόσπαστο ζητούμενο, τόσο από την πλευρά του ασθενή, όσο και από τον θεράποντα ιατρό.
Ωστόσο, όλες οι περιπτώσεις που αφορούν την τοποθέτηση ενός ή περισσότερων εμφυτευμάτων στην άνω πρόσθια περιοχή θα πρέπει να αντιμετωπίζονται ως περιστατικά προχωρημένης δυσκολίας (advanced) ή σύνθετα (complex). Μέσα από την στήλη της ITI, επιχειρείται η παρουσίαση ενός κλινικού περιστατικού, προχωρημένης δυσκολίας που αφορά την αντικατάσταση ενός κεντρικού τομέα της άνω γνάθου από εμφύτευμα. Το τελικό αποτέλεσμα κρίθηκε αποδεκτό με παραμέτρους βιολογίας, λειτουργίας και αισθητικής. *Σελ. 18-20*

Κακόηθες μελάνωμα
Το στόμα σπάνιος, αλλά επικίνδυνος στόχος

Το μελάνωμα είναι κακόηθες νεόπλασμα που προέρχεται από μελανινοκύτταρα. Προσβάλλει κυρίως το δέρμα και σπανιότερα βλεννογόνους και άλλες περιοχές. Στο σημερινό του άρθρο, ο Αναπλ. Καθηγητής Στοματολογίας της Ιατρικής Σχολής ΕΚΠΑ, κ. **Γιώργος Λάσκαρης**, αναλύει το μελάνωμα του στόματος, το οποίο παρότι είναι σπάνιο δημιουργεί συχνά διαφοροδιαγνωστικά προβλήματα από άλλες καλοήθεις μελανές βλάβες που εμφανίζονται συχνά στο στόμα, υπογραμμίζοντας τον ρόλο του Στοματολόγου στην έγκαιρη διάγνωσή του. *Σελ. 22*

«Μικροσκοπικό» έπαρμα άνω χείλους
Της **Αργυρώς Παπαδοπούλου,** Δερματολόγου-Αφροδισιολόγου, Οδοντιάτρου ..... *Σελ. 14*

Ψηφιακές ολικές οδοντοστοιχίες
Δρ **Piero Venezia** και **Pasquale Lacasella** ..... *Σελ. 24-25*

Ανάστροφη έμφραξη με Biodentine™ σε ακρορριζεκτομή
Του **Alberto Segovia Ramirez,** Χειρουργού Οδοντιάτρου .....*Σελ. 26-28*

ITI World Symposium 2017
Του **Χρήστου Κωνσταντινίδη,** Οδοντιάτρου - M.Sc (Προσθετ.) .....*Σελ. 31-32*

Ανταύγειες Λόγου και Τέχνης
Του **Γεράσιμου Δουβίτσα** Αναπλ. Καθηγητή ΕΚΠΑ .....*Σελ. 38-39*

Ο ύπνος της λογικής γεννάει τέρατα

Ηρακλής Καρκαζής
Αναπληρωτής Καθηγητής
Κινητής Προσθετικής ΕΚΠΑ

El sueño de la razón produce monstrous.

Πρόκειται για το πασίγνωστο χαρακτικό του ισπανού ζωγράφου Φρανσίσκο Γκόγια λίγα χρόνια πριν την γαλλική επανάσταση. Ο ίδιος ο ζωγράφος απεικονίζεται να έχει γείρει πάνω σε ένα τραπέζι ενώ γύρω του πετούν κουκουβάγιες και νυχτερίδες. Όταν η λογική υποχωρεί, η αμάθεια, η ανοησία και η δεισιδαιμονία είναι έτοιμες να κυριαρχήσουν. Η φαντασία μπορεί να είναι ταυτόχρονα μήτρα των τεχνών αλλά και των τεράτων. Ακόμα και στη Λακανική τρισδιάστατη ανθρώπινη πραγματικότητα το φαντασιακό, που κυριαρχεί ως μήτρα δόμησης της ταυτότητας, κινείται στο χώρο της αυταπάτης.
Ο κίνδυνος αποπλάνησης είναι ορατός. Αντίθετα ο ορθός λόγος δεν αφήνει περιθώρια για αναπόδεικτες φαντασιώσεις. Απορρίπτει την μεταφυσική και βδελύσσεται την εξ αποκαλύψεως αλήθεια. Μια άνωθεν επιβαλλόμενη «αλήθεια» που με καταιγιστικό ρυθμό αλλάζει σχεδόν σε καθημερινή βάση. Δυστυχώς τα αντανακλαστικά της απαίδευτης μάζας είναι πολύ χλιαρά για να αντιμετωπίσουν την ιλιγγιώδη εναλλαγή των ανατροπών, που με χαρακτήρα δήθεν επαναστατικού προτάγματος ακυρώνουν κάθε ορθολογική προσέγγιση. Οι ξεκάθαροι συμβολισμοί του χαρακτικού του Γκόγια γίνονται, περισσότερο παρά ποτέ, επίκαιροι.
Ζητείται επειγόντως ορθός λόγος.

ΑΝΤΙΔΩΡΟ - ΙΣΤΟΡΙΑΣ
Ο Ελληνισμός μέσα από την ιστορία του



Μετά από τη μεγάλη ανταπόκριση των αναγνωστών για την πρώτη έκδοση, οι Εκδόσεις ΜΕΝΑΝΔΡΟΣ προχώρησαν στην κυκλοφορία της δεύτερης έκδοσης του βιβλίου ΑΝΤΙΔΩΡΟ ΙΣΤΟΡΙΑΣ του επιτυχημένου συγγραφέα και αρθρογράφου ΔΗΜΗΤΡΗ ΜΑΥΡΑΕΙΔΟΠΟΥΛΟΥ.
Αφορμή να γραφτεί αυτό το βιβλίο στάθηκε η τελευταία οικονομική κρίση, το πώς μια γενιά πολιτικών με τα λάθη και τις αστοχίες κατέστησαν τους Έλληνες για τρεις γενιές σύγχρονους ραγιάδες.
Το βιβλίο είναι χωρισμένο σε τρεις συνοπτικές ενότητες:
Στην πρώτη ενότητα γίνεται μια ιστορική αναδρομή είκοσι αιώνων από την ήττα των προγόνων μας από τους Ρωμαίους μέχρι την εθνική παλιγγενεσία (168 π.Χ.-1821 μ.Χ.) και το πώς πορεύτηκε ο ελληνισμός όλα εκείνα τα χρόνια. Συνεχίζει με τα επόμενα εκατόν ενενήντα τέσσερα χρόνια που διανύσαμε, με τα θετικά και τα αρνητικά, χωρίς όμως να καταφέρουμε να φτιάξουμε ένα σύγχρονο κράτος.
Η δεύτερη ενότητα αναφέρεται στους πυλώνες του ελληνισμού (αυτοτελή κεφάλαια), όπως τη γλώσσα μας, τη θρησκεία μας, τη μουσική, την παιδεία μας, τους θεσμούς μας κ.λπ.
Ο συγγραφέας κλείνει την τρίτη ενότητα παραθέτοντας ένα ποικίλο δείγμα με την πολιτιστική συνέχεια του ελληνισμού από τον Όμηρο έως τις μέρες μας (γνωμικά και παροιμίες).

Κριτικές:

Συνοψίζει πολλά διαβάσματα, πολύ στοχασμό, αλλά και (το σπουδαιότερο ίσως) πολύ πόνο και αγάπη για τον Ελληνισμό και την ελληνικότητα. Μακάρι να διαβαστεί όσο γίνεται ευρύτερα και να γονιμοποιήσει προβληματισμούς και ανησυχίες.

Χρήστος Γιανναράς

Είναι παρήγορο τη στιγμή που οι επίσημοι «ιστορικοί» σπιλώνουν την ιστορία μας, άνθρωποι σαν κι εσάς προσπαθούν να την απομολύνουν. Η ιστορία είναι το σπίτι μας. Αλίμονο κι αν αφήσουμε να το γκρεμίσουν κάποιοι «βαλτοί» ή «φερτοί».

Σαράντος Ι. Καργάκος

Σε μια εποχή κατά την οποία η ιστορικότητά μας βάλλεται πανταχόθεν, το βιβλίο σας αυτό έρχεται να ενισχύσει και να προβάλει την αθάνατη Ελληνική ιστορία μας και τον σπουδαίο πολιτισμό μας σε όλους του αναγνώστες του, κυρίως τους νέους και τις νέες μας, που είναι το ελπιδοφόρο μέλλον μας.

Πατριάρχης Αλεξάνδρειας

«Ο ελληνισμός μέσα από την ιστορία του», πράγματι αντίδωρο της ελληνικής ιστορίας. Θερμά συγχαρητήρια.

Αναστάσιος,
Αρχιεπίσκοπος Αλβανίας

Η ενασχόλησή σας με την Ελληνική Ιστορία και τον πολιτισμό μας προσφέρει σημαντικούς πνευματικούς καρπούς και συμβάλλει στην εθνική μας αυτοσυνειδησία.

Ιερώνυμος Β΄,
Αρχιεπίσκοπος Αθηνών και πάσης Ελλάδος

ΣΕΛΙΔΕΣ: 304, ΣΧΗΜΑ: 17Χ25, ISBN: 978-618-5033-35-4, ΤΙΜΗ: 15 €
Το βιβλίο θα το βρείτε σε όλα τα βιβλιοπωλεία Public, ΙΑΝΟΣ κ.λ.π.
Τα δικαιώματα του συγγραφέα προσφέρονται για αλτρουϊστικούς σκοπούς.

ΟΔΟΝΤΙΑΤΡΙΚΟ ΒΗΜΑ
Διμηνιαία Έκδοση
Κωδικός 016446

Ιδιοκτήτης: **ΟΔΟΝΤΙΑΤΡΙΚΟ ΒΗΜΑ Μ.Ε.Π.Ε.**
Ιδρυτής: **Γιάννης Καρκατζούλης**

Σκουφά 64 106 80 Αθήνα
Τηλ. 210 3814 939 Fax 210 3803 327
e-mail: odvima@otenet.gr
www.odvima.gr

Διευθυντής: **Όθωνας Γκότσης**
Σύμβουλος Έκδοσης: **Κατερίνα Κουντουριώτη-Καρκατζούλη**
Σύνταξη: **Ηλιάνα Γιαννούλη**

Υπεύθυνος λογιστηρίου: **Γιώργος Κάντζος**
Νομικός Σύμβουλος: **Λάμπρος Ανδρ. Τσοπράς**
Υπεύθυνος Τυπογραφείου: **pressious arvanitidis Α.Ε.Β.Ε.**
78ό χλμ. Εθνικής Οδού Αθηνών Λαμίας
Τηλ. 226 100 5100

ΕΝΩΣΗ ΔΗΜΟΣΙΟΓΡΑΦΩΝ ΙΔΙΟΚΤΗΤΩΝ ΠΕΡΙΟΔΙΚΟΥ ΤΥΠΟΥ
FIPP Federation International of Periodical Press
EMMA EUROPEAN MAGAZINE MEDIA ASSOCIATION

Νέο

Variolink® Esthetic

Η αισθητική ρητινώδης κονία

"Εκπληκτικά απλή απόδοση αισθητικής!"

Η ρητινώδης κονία για εξαιρετική αισθητική και εύκολη εφαρμογή …

- Ισορροπημένο και περιεκτικό σύστημα αποχρώσεων.
- Εξαιρετική σταθερότητα αποχρώσεων χάρη στη σύνθεση χωρίς αμίνες.
- Εύκολη, ελεγχόμενη απομάκρυνση περίσσειας.

PATENTED Ivocerin® LIGHT INITIATOR

www.ivoclarvivadent.gr

Επίσημοι διανομείς:

Dental Vision ΕΠΕ
- Μιχαλακοπούλου 125 / 115 27 Αθήνα / τηλ: 210 77 55 900 /
- Τσιμισκή 34 / 546 23 Θεσσαλονίκη / τηλ: 2310 253 800 / www.dentalvision.gr

SADENT ΑΕΒΕ
- 1 χλμ Λεωφ. Μαρκοπούλου / 190 02 Παιανία / τηλ: 211 10 22 900 /
- Τετραπόλεως 4 / 115 27 Γουδή / τηλ: 210 77 77 608 /
- Ν. Τέλογλου 7 / 546 36 Θεσσαλονίκη / τηλ: 2310 968 799 / www.sadent.com

Metrodent ΟΕ
- Πατησίων 21 / 104 32 Αθήνα / τηλ: 210 523 5981 / www.metrodent.gr

ivoclar vivadent®
passion vision innovation

Brexit: Τι θα σημάνει για τους Έλληνες οδοντιάτρους του Ην. Βασιλείου;

Dr **Mick Armstrong**
Πρόεδρος της Εκτελεστικής Επιτροπής της Βρετανικής Οδοντιατρικής Ομοσπονδίας

Το Brexit έχει καλλιεργήσει μια μεγάλη συζήτηση στους κύκλους των θεωρητικών τόσο για τον λεγόμενο «γίγαντα του ευρω-σκεπτικισμού» που μοιάζει πλέον να έχει ξυπνήσει και να απειλεί τα θεμέλια του ευρωπαϊκού οικοδομήματος, όσο και για τις πρακτικές πλευρές του ζητήματος που αλλάζει τα δεδομένα στη ζωή χιλιάδων Ευρωπαίων πολιτών που ζουν και εργάζονται στο Ηνωμένο Βασίλειο. Δεδομένου του αριθμού των Ελλήνων οδοντιάτρων που τα τελευταία χρόνια έχουν μεταναστεύσει στο Ηνωμένο Βασίλειο, λόγω της κρίσης, το άκουσμα του Brexit ήταν αναμενόμενο να πυροδοτήσει ποικίλες ανησυχίες σχετικά με τους όρους παραμονής και εργασίας της ελληνικής οδοντιατρικής κοινότητας στο Ην. Βασίλειο.

Λαμβανομένων υπ' όψιν των επικειμένων διαπραγματεύσεων που θα καθορίσουν το νέο πλέγμα σχέσεων του Ηνωμένου Βασιλείου με την ευρωπαϊκή οικογένεια, οποιαδήποτε απάντηση επιχειρούσαμε να δώσουμε στα τρέχοντα ζητήματα που επιτακτικά θέτει στο προσκήνιο του δημόσιου διαλόγου το Brexit, θα ήταν παρακινδυνευμένη και δεν θα αποτελούσε τίποτα περισσότερο από προσωπική εικασία-εκτίμηση του εκφραστή της.

Παρ' όλα αυτά, το «ΟΒ» επικοινώνησε με τον Δρ. **Mick Armstrong**, Πρόεδρο της Εκτελεστικής Επιτροπής της Βρετανικής Οδοντιατρικής Ομοσπονδίας (PEC) και παράλληλα εκπρόσωπο της Βρετανικής Οδοντιατρικής Ομοσπονδίας (BDA) στο Συμβούλιο Ευρωπαίων Οδοντιάτρων (CED), ο οποίος προσπάθησε να μας σκιαγραφήσει- με κάθε επιφύλαξη- ένα πιθανό πλαίσιο προτεραιοτήτων και στοχοθετήσεων που απασχολεί την υπό –εξέλιξη συζήτηση σχετικά με τους επαγγελματίες της υγείας που εργάζονται στο Ηνωμένο Βασίλειο.

Μένει λοιπόν, να δούμε μετά τις πρόσφατες εκλογές στο Ην. Βασίλειο και σε κάθε περίπτωση μέχρι τα τέλη Μαρτίου 2019 πώς θα διαμορφωθεί η νέα επαγγελματική πραγματικότητα για τους Έλληνες, αλλά και λοιπούς Ευρωπαίους οδοντιάτρους που παρέχουν τις υπηρεσίες τους στην βρετανική οδοντιατρική αγορά.

Συνέντευξη στην **Ηλιάνα Γιαννούλη** δημοσιογράφο

Δρ. Armstrong, το Brexit αποτελεί ζήτημα μείζονος ενδιαφέροντος για πολλούς Έλληνες οδοντιάτρους που εργάζονται στο Ηνωμένο Βασίλειο. Θα ήθελα να μου πείτε ποιες εκτιμάτε ότι θα είναι οι συνέπειες του Brexit στις συνθήκες εργασίας των οδοντιάτρων από την ΕΕ που εργάζονται στο Ηνωμένο Βασίλειο και κυρίως αν θα εξακολουθήσουν να ασκούν τα καθήκοντά τους στο Ηνωμένο Βασίλειο;

Επί του παρόντος, δεν υπάρχει σαφήνεια σχετικά με το καθεστώς που θα ισχύσει για τους πολίτες της Ε.Ε. στο Ηνωμένο Βασίλειο, όταν πλέον ολοκληρωθεί η διαδικασία του Brexit (δηλαδή τον Μάρτιο του 2019). Ωστόσο, είναι ένα από τα πιο επιτακτικά ζητήματα που πρέπει να εξεταστούν στο πλαίσιο των προσεχών διαπραγματεύσεων. Οι οδοντίατροι της Ε.Ε. είναι εγγεγραμμένοι στο Γενικό Οδοντιατρικό Συμβούλιο (GDC) και δεν έχουμε λόγο να πιστεύουμε ότι αυτή η εγγραφή τους θα τεθεί σε κίνδυνο, εφόσον οι εγγεγραμμένοι οδοντίατροι συμμορφώνονται με τις κανονιστικές απαιτήσεις εδώ. Ωστόσο, αυτό που μπορεί να αλλάξει είναι το καθεστώς εργασίας τους στο Ηνωμένο Βασίλειο, μπορεί να ισχύσει για παράδειγμα ό,τι για τους μετανάστες από τρίτες χώρες, όπου απαιτείται άδεια εργασίας. Όλα αυτά βέβαια, εξαρτώνται από τη στρατηγική της νέας κυβέρνησης που προέκυψε μετά από την εκλογική αναμέτρηση της 8ης Ιουνίου, και στη συνέχεια από τις διαπραγματεύσεις με την Ε.Ε., οπότε δεν μπορούμε να πούμε πολλά πράγματα στην παρούσα φάση.

Ποια θα είναι η τύχη της ισχύουσας οδηγίας της ΕΕ σχετικά με την αναγνώριση των επαγγελματικών προσόντων και την ελεύθερη κυκλοφορία επαγγελματιών (2005/36 ΕΚ); Αναφορικά με την προηγούμενη ερώτησή μου, πρόκειται να παρακολουθήσουμε δύο διαφορετικές πολιτικές, μία για τους Ευρωπαίους οδοντιάτρους που ήδη εργάζονται στο Ηνωμένο Βασίλειο και μία για τους Ευρωπαίους οδοντιάτρους που θα εισέλθουν στην οδοντιατρική αγορά του Ηνωμένου Βασιλείου μετά την ολοκλήρωση του Brexit;

Όπως αναφέρθηκε και προηγουμένως, δεν υπάρχει τίποτα συγκεκριμένο που να μπορούμε να πούμε γι 'αυτό επί του παρόντος, καθώς όλα εξαρτώνται από τον τρόπο με τον οποίο συνεχίζονται οι διαπραγματεύσεις.

Προς το παρόν, η κυβέρνηση έχει δηλώσει ότι όλη η νομοθεσία που απορρέει από την Ε.Ε. θα συμπεριληφθεί στο βρετανικό δίκαιο – διαδικασία που είναι γνωστή ως «The Great Repeal Bill»- αν κι αυτό ακούγεται ευκολότερο από ό,τι είναι στην πράξη.

> Υπάρχουν τόσα πολλά ζητήματα που πρέπει να εξεταστούν από τη νέα κυβέρνηση του Ηνωμένου Βασιλείου, από τα θεσμικά όργανα της Ε.Ε. και από οργανώσεις όπως είναι η δική μας, αλλά απαιτείται χρόνος για την ρύθμισή τους, η οποία δεν θα πρέπει να περιλαμβάνει μόνο την πολιτική τους λύση, αλλά την συνολική αντιμετώπισή τους μέσα από την νομική και ανθρώπινη θεώρησή τους.

Παρ' όλα αυτά, αυτό φαίνεται να είναι η πρόθεση. Αυτό θα σήμαινε ότι, για το άμεσο μέλλον, τα προσόντα που έχουν αποκτηθεί εντός ευρωπαϊκού εδάφους, θα εξακολουθούσαν να γίνονται αποδεκτά, έως ότου η κυβέρνηση αποφασίσει να εξετάσει ειδικά το ζήτημα ή έως ότου οι ρυθμιστικές αρχές καταθέσουν τις δικές τους προτάσεις για αλλαγή αυτού του κανονιστικού πλαισίου. Η κατάσταση που προτείνετε είναι δυνατή, αλλά δεν μπορούμε να πούμε τίποτα με βεβαιότητα αυτή τη στιγμή. Όλα είναι εικασίες.

Υπάρχουν πρωτοβουλίες εκ μέρους του CED για την εξασφάλιση των δικαιωμάτων απασχόλησης των Ευρωπαίων οδοντιάτρων που εργάζονται στο Ηνωμένο Βασίλειο. Τι γίνεται με τους Βρετανούς οδοντιάτρους που εργάζονται στον ΕΟΧ;

Όπως ήδη επισημάναμε, όλα αυτά εξαρτώνται από τις διαπραγματεύσεις μεταξύ του Ηνωμένου Βασιλείου και της Ε.Ε. τους επόμενους 18 μήνες περίπου. Η κυβέρνηση του Ηνωμένου Βασιλείου σίγουρα έχει ενημερωθεί από τους φορείς που εμπλέκονται στη χάραξη πολιτικών στο Ηνωμένο Βασίλειο και από άλλους ότι η συμβολή των πολιτών της Ε.Ε. στη ζωή στο Ηνωμένο Βασίλειο και ιδιαίτερα η συνεισφορά των επαγγελματιών υγείας στο NHS είναι ανεκτίμητη και το καθεστώς που θα ισχύσει για αυτούς είναι εξαιρετικά υψηλή προτεραιότητα, δεδομένου ότι οι υπηρεσίες υγείας και κοινωνικής μέριμνας εξαρτώνται σε μεγάλο βαθμό από επαγγελματίες από άλλες χώρες. Όλα τα κύρια βρετανικά πολιτικά κόμματα διαβεβαίωσαν ότι αποδέχονται την αξία αυτών των συνεισφορών, αλλά πρέπει να περιμένου-

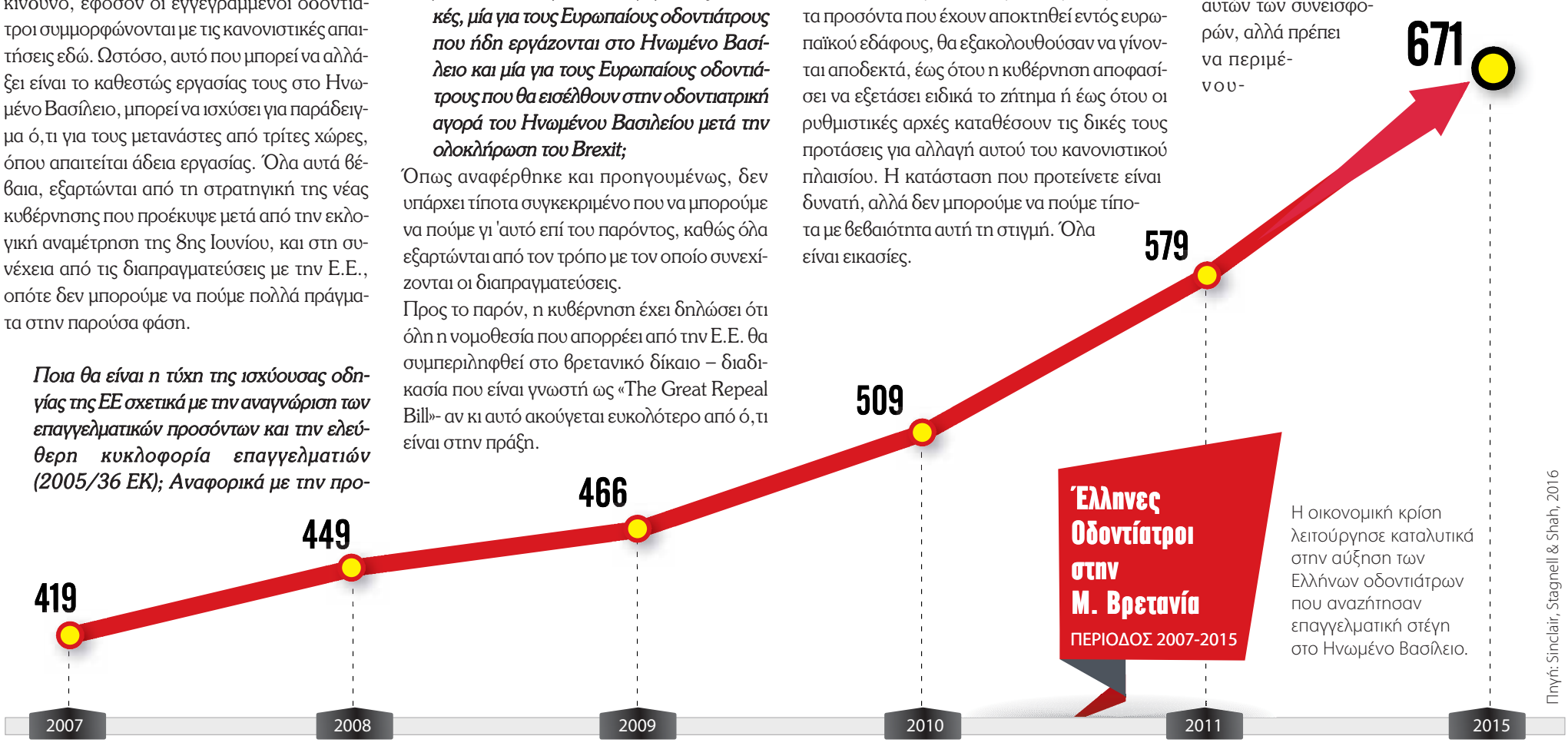

PIEZON®

NO PAIN

ΟΙ ΑΣΘΕΝΕΙΣ ΤΟ ΛΑΤΡΕΥΟΥΝ

AIR-FLOW® KILLS BIOFILM

PIEZON® NO PAIN

Για ολοκληρωμένη υπερουλική & υποουλική προστασία με τη συνδυασμένη χρήση AIR-FLOW® & υπερήχων NO PAIN

AIR-FLOW MASTER PIEZON®

PIEZON® NO PAIN

Προηγμένη θεραπεία υπερήχων με τεχνολογία **PIEZON®** NO PAIN

PIEZON® MASTER 700

Δρ. Κλεάνθης Μανωλάκης
Πιστοποιημένος εκπαιδευτής Swiss Dental Academy, Προσθετολόγος

«Η συστηματική απομάκρυνση της τρυγίας και της οδοντικής πλάκας που βασίζεται στο σύγχρονο πρωτόκολλο της κατευθυνόμενης αφαίρεσης του βιοϋμενίου (Guided Biofilm Therapy) αποτελεί μια ιδιαίτερα αποτελεσματική και ανώδυνη για τον ασθενή τεχνική»

Δρ. Γιάννης Φουρμούζης
Επικ. Καθ. Περιοδοντολογίας, Πανεπιστήμιο Αθηνών

«Ο αποδοτικότερος τρόπος απομάκρυνσης της οδοντικής πλάκας και τρυγίας από δόντια και εμφυτεύματα, χωρίς πόνο. Ιδανικό για ασθενείς σε επανάκληση.»

Δοκιμάστε τώρα τις κορυφαίες συσκευές προληπτικής θεραπείας στο ιατρείο σας και γνωρίστε τα πλεονεκτήματα που σας προσφέρουν οι τεχνολογίες PIEZON® NO PAIN και AIR-FLOW® στην πράξη!

Εκπαιδευτείτε με την αγορά της συσκευής **εντελώς δωρεάν** στη χρήση του πιο εξελιγμένου μοντέλου της EMS και **πιστοποιηθείτε** στην εφαρμογή των πιο σύγχρονων πρωτοκόλλων προληπτικής θεραπείας (Guided Biofilm Therapy) μαθαίνοντας τα μυστικά της πρόληψης από διακεκριμένους επιστήμονες.

ΜΕ ΔΩΡΟ ΤΗΝ ΠΡΩΤΗ ΕΤΗΣΙΑ ΠΡΟΛΗΠΤΙΚΗ ΣΥΝΤΗΡΗΣΗ

Οδοντεμπορική ...The absolute DEPOT!

ΟΔΟΝΤΙΑΤΡΙΚΑ ΕΙΔΗ & ΜΗΧΑΝΗΜΑΤΑ
ΠΑΝΑΓΗ ΤΣΑΛΔΑΡΗ 211
ΚΑΛΛΙΘΕΑ, ΑΤΤΙΚΗ 17676
Τ 210 95 72 770-771, F 210 95 77 557
odontemporiki@gmail.com

ΟΔΟΝΤΙΑΤΡΙΚΑ ΑΠΟΣΤΟΛΙΔΗ από το 1929
www.apostolides.gr

ΑΘΗΝΑ:
ΦΕΙΔΙΠΠΙΔΟΥ 23, 115 27 ΓΟΥΔΗ
ΤΗΛ./ FAX: 210 698 48 82
info.athens@apostolides.gr
ΘΕΣΣΑΛΟΝΙΚΗ:
ΤΕΛΛΟΓΛΟΥ 11, 546 36
ΤΗΛ.: 2310 201 301, 2310 248 065
info@apostolides.gr

EMS

με να διευκρινιστούν οι διαπραγματευτικές θέσεις και να ξεκινήσει η διαδικασία. Άλλες χώρες της Ε.Ε. έχουν κάνει παρόμοιες τοποθετήσεις σχετικά με την στήριξη των υπηκόων του Ηνωμένου Βασιλείου στην επικράτειά τους.
Όταν οι διαπραγματευτικές αυτές θέσεις είναι σαφείς, θα πρέπει να αποφασίσει το CED εάν θα επιθυμεί να συμβάλει στη συζήτηση εξ ονόματος των οδοντιάτρων που έχουν κάνει χρήση των δικαιωμάτων ελεύθερης κυκλοφορίας. Δεν υπάρχουν τρέχουσες πρωτοβουλίες, αλλά το CED σίγουρα παρακολουθεί στενά την όλη διαδικασία. Μέχρι στιγμής, όμως, οι αρχές δεν έχουν σχηματίσει μια συμπαγή θέση, ώστε να συγκροτηθεί ένα σώμα πίεσης που να πιέζει προς συγκεκριμένες αποφάσεις.

Η Βρετανική Οδοντιατρική Ομοσπονδία (BDA) είναι μέλος του CED. Μετά το Brexit, ποιο θα είναι το μέλλον της BDA στο CED;

Δεν υπάρχει ουσιαστικός λόγος για να αλλάξει σημαντικά η κατάσταση. Το CED δεν είναι θεσμικό όργανο της Ε.Ε., είναι μια ευρωπαϊκή ομοσπονδία που αποτελείται από εθνικούς φορείς-μέλη. Ως εκ τούτου, η απόφαση για το ποιος μπορεί να γίνει μέλος του CED λαμβάνεται με βάση το καταστατικό του. Ωστόσο, βεβαίως κι έχει μια πολιτική αρμοδιότητα που συνδέεται άμεσα με το δίκαιο της Ε.Ε. και την υποστήριξη των οδοντιάτρων της Ε.Ε..
Το δίκαιο της Ε.Ε. θα παραμείνει σχετικά σημαντικό για το Ηνωμένο Βασίλειο για μεγάλο χρονικό διάστημα, και μάλιστα πιθανόν να είναι σχετικό με τον ένα ή τον άλλο τρόπο επ 'αόριστον. Αν θέλουμε να συνεχιστεί το εμπόριο ιατρικών συσκευών ή υπηρεσιών ή να συνεργαζόμαστε για την καταπολέμηση ασθενειών, θα πρέπει ορισμένοι κανόνες, όπως για παράδειγμα η πιστοποίηση (CE) των προϊόντων που εναρμονίζονται με τα πρότυπα και τις προδιαγραφές που καθορίζονται στις κατευθυντήριες οδηγίες της Ε.Ε. ή το κανονιστικό πλαίσιο που διέπει την προστασία των δεδομένων προσωπικού χαρακτήρα να συνεχίσουν να ισχύουν με τον έναν ή τον άλλον τρόπο, ακόμη και μετά το Brexit.
Υπό αυτή την έννοια, είναι πολύ λογικό να συνεχιστεί το ενδιαφέρον της BDA για το CED, αλλά και του CED για συνεργασία με την BDA.

Σε γενικές γραμμές, πώς βλέπετε το μέλλον της οδοντιατρικής στην Ε.Ε., μετά το Brexit;

Δεν είμαστε ακόμη σε θέση να πούμε πολλά για αυτό. Η Ε.Ε. θα εξακολουθήσει να έχει νόμους, όπως η οδηγία περί αναγνώρισης των επαγγελματικών προσόντων, οι οδηγίες για την προστασία των δεδομένων προσωπικού χαρακτήρα και τη διακίνηση ιατροτεχνολογικών προϊόντων, η σχετική νομοθεσία που αφορά στα

Καθώς οι διαπραγματεύσεις του Ηνωμένου Βασιλείου με την Ε.Ε. σχετικά με το νέο καθεστώς που θα καθορίσει τις μεταξύ τους σχέσεις, μετά την ολοκλήρωση του Brexit, βρίσκονται ακόμη στην αρχή, χιλιάδες Ευρωπαίοι πολίτες που ζουν και εργάζονται στην Αγγλία αναζητούν απαντήσεις για το πώς θα είναι για αυτούς η επόμενη μέρα.

> Για το άμεσο μέλλον,
> τα προσόντα που έχουν
> αποκτηθεί εντός ευρωπαϊκού εδάφους,
> θα εξακολουθούσαν να γίνονται αποδεκτά,
> έως ότου η κυβέρνηση αποφασίσει να εξετάσει ειδικά
> το ζήτημα ή έως ότου οι ρυθμιστικές αρχές
> καταθέσουν τις δικές τους προτάσεις για αλλαγή
> αυτού του κανονιστικού πλαισίου.
> Τουλάχιστον, αυτό φαίνεται να είναι
> η ισχύουσα πρόθεση.

ζητήματα προστασίας του περιβάλλοντος και αντιμικροβιακής αντοχής και πολλά άλλα ακόμη που επηρεάζουν την οδοντιατρική και στο Ηνωμένο Βασίλειο. Η εκπαίδευση, η έρευνα, η ανάπτυξη και η τεχνολογική πρόοδος παραμένουν υψηλά στην ημερήσια διάταξη. Το Ηνωμένο Βασίλειο συνέβαλε πολύ σε αυτούς τους τομείς εδώ και πολλά χρόνια και δεν είναι επί του παρόντος σαφές πόσο μπορεί να συνεχιστεί αυτό.
Μπορεί να αναπτύξει τις δικές του λύσεις με τον ένα ή τον άλλο τρόπο, αλλά το εμπόριο, τα επαγγελματικά προσόντα, η προστασία των δεδομένων και πολλοί άλλοι τομείς πολιτικής της Ε.Ε. θα εξακολουθούν να αφορούν το Ηνωμένο Βασίλειο.
Τα δικαιώματα ελεύθερης κυκλοφορίας των επαγγελματιών στον τομέα της υγείας πρέπει να αποσαφηνιστούν επειγόντως, αυτό είναι σαφές, καθώς και το καθεστώς των υπηκόων του Ηνωμένου Βασιλείου που έχουν εκπαιδευτεί σε άλλες χώρες της Ε.Ε. και των προσόντων που διαθέτουν. Υπάρχουν τόσα πολλά ζητήματα που πρέπει να εξεταστούν από τη νέα κυβέρνηση του Ηνωμένου Βασιλείου, από τα θεσμικά όργανα της Ε.Ε. και από οργανώσεις όπως είναι η δική μας, σχετικά με τον τρόπο με τον οποίο θα λειτουργήσουν τα πράγματα στο μέλλον, αλλά απαιτείται χρόνος για την ρύθμισή τους, η οποία δεν θα πρέπει να περιλαμβάνει μόνο την πολιτική τους λύση, αλλά την συνολική αντιμετώπισή τους μέσα από την νομική και ανθρώπινη θεώρησή τους. Πέραν αυτού, είμαι βέβαιος ότι, ως επάγγελμα, οι οδοντίατροι δεν θα απομονώσουμε τους εαυτούς μας από την Ευρώπη και τους φίλους και τις επαφές που έχουμε κάνει εδώ και πολλά χρόνια.

Βιβλιογραφία:

Sinclair, E., Stagnell, S. & Shah, S. (2016) "Brexit and dentistry", British Dental Journal, no. 10, pp.509-512.

Αριθμός των ευρωπαίων οδοντιάτρων ανά χώρα με πιστοποιημένα προσόντα
για την άσκηση της οδοντιατρικής στο Ηνωμένο Βασίλειο που ήταν εγγεγραμμένοι στο μητρώο του Γενικού Οδοντιατρικού Συμβουλίου (GDC) κατά το 2015

Από τα στοιχεία που αφορούν το 2015 φαίνεται ότι τα κράτη-μέλη της Ε.Ε. που παρέχουν στο Ην. Βασίλειο το μεγαλύτερο αριθμό οδοντιάτρων με φθίνουσα διάταξη είναι: Πολωνία, Σουηδία, Ισπανία, Ελλάδα, Ιρλανδία και Ρουμανία.

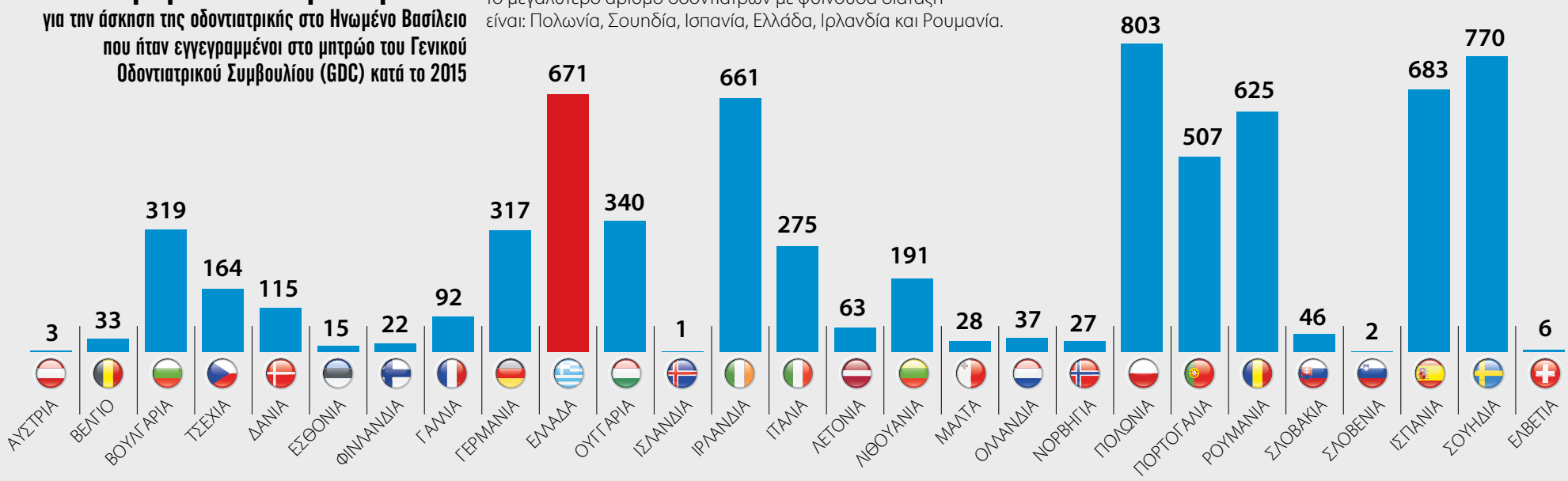

Πηγή: Sinclair, Stagnell & Shah, 2016

OptraGate®

Απωθητήρας χειλιών και παρειών χωρίς λάτεξ

Η άνετη λύση για καλύτερο πεδίο

ΝΕΟ: τώρα διαθέσιμο σε μπλέ και ροζ

- Αποτελεσματική θεραπεία και πιο εύκολη σχετική απομόνωση.
- Μεγεθυμένο πεδίο εργασίας και εύκολη πρόσβαση στην κοιλότητα.
- Αυξημένη άνεση για τους ασθενείς.
- Ελκυστικά χρώματα για ευκολότερη αποδοχή από τα παιδιά.

www.ivoclarvivadent.gr

Επίσημοι διανομείς:

Dental Vision ΕΠΕ
- Μιχαλακοπούλου 125 / 115 27 Αθήνα / τηλ: 210 77 55 900 /
- Τσιμισκή 34 / 546 23 Θεσσαλονίκη / τηλ: 2310 253 800 / www.dentalvision.gr

SADENT ΑΕΒΕ
- 1 χλμ Λεωφ. Μαρκοπούλου / 190 02 Παιανία / τηλ: 211 10 22 900 /
- Τετραπόλεως 4 / 115 27 Γουδή / τηλ: 210 77 77 608 /
- Ν. Τέλογλου 7 / 546 36 Θεσσαλονίκη / τηλ: 2310 968 799 / www.sadent.com

Metrodent ΟΕ
- Πατησίων 21 / 104 32 Αθήνα / τηλ: 210 523 5981 / www.metrodent.gr

ivoclar vivadent®
passion vision innovation

3D Printing στην Ιατρική
Όταν η τεχνολογία υπόσχεται ζωή... από εκτυπωτή

Παναγιώτης Διαμαντόπουλος

Το 1980 ο Αμερικανός μηχανικός Charles Hull, κατασκεύασε τον πρώτο τρισδιάστατο εκτυπωτή, χωρίς να μπορεί να φανταστεί την επανάσταση που θα ακολουθούσε. Σχεδόν σαράντα χρόνια μετά, η τρισδιάστατη εκτύπωση, το 3D Printing όπως έχει επικρατήσει να λέγεται, έχει μεταμορφώσει ριζικά το τοπίο της σύγχρονης ιατρικής, εξελίσσοντας τη Βιοϊατρική Μοντελοποίηση και ανοίγοντας νέους ελπιδοφόρους δρόμους στους επιστήμονες. Με πεδίο εφαρμογής σε όλο σχεδόν το φάσμα της ιατρικής, το 3D Printing έχει αλλάξει πραγματικά τα δεδομένα ιδίως στο χειρουργικό πεδίο, χαρίζοντας ζωή σε εκατομμύρια ασθενείς. Οι δυνατότητες του 3D Printing φαντάζουν απεριόριστες και η πρόκληση του μέλλοντος είναι κάποια στιγμή οι επιστήμονες να μπορούν να εκτυπώνουν αληθινά όργανα από ανθρώπινα κύτταρα. Όσο φουτουριστικό κι αν φαντάζει οι θιασώτες αυτής της τεχνολογίας, δεν αποκλείουν στο μέλλον οι ειδικοί να μπορούν να «εκτυπώσουν ζωή»…

Στο παρόν τεύχος του «ΟΒ» έχουμε την τιμή και την χαρά να φιλοξενούμε έναν από τους πρωτοπόρους της τρισδιάστατης εκτύπωσης στην Ιατρική, τον Καθηγητή Εμβιομηχανικής και Υπολογιστικής Χειρουργικής, κ. **Πάνο Διαμαντόπουλο,** ο οποίος μας μιλά για τις απαρχές, τις εφαρμογές αλλά και τις δυνατότητες εξέλιξης του 3D Printing στην ιατρική επιστήμη.

Ο κος Παναγιώτης Διαμαντόπουλος είναι επιστημονικός υπεύθυνος της νέας μονάδας Ιατρικής Τρισδιάστατης Εκτύπωσης που αναπτύσσεται στην Ιατρική Σχολή του Πανεπιστημίου Αθηνών. Η μονάδα ξεκίνησε τις εργασίες της από το περασμένο Σεπτέμβριο 2016, με πρωτοβουλία του καθ. Φυσιολογίας Μιχάλη Κουτσιλιέρη. Σκοπός είναι η οργάνωση του τομέα της Ιατρικής Τρισδιάστατης Εκτύπωσης στην Ελλάδα, μέσα από την διερεύνηση των κλινικών εφαρμογών, την οργάνωση εκπαιδευτικών προγραμμάτων και την παροχή σχετικών υπηρεσιών προς όλους τους ενδιαφερομένους.

Κε Διαμαντόπουλε, πώς γεννήθηκε η ιδέα της τεχνολογίας τρισδιάστατης εκτύπωσης και των εφαρμογών της στην ιατρική, ποια είναι η απόσταση που έχει διανυθεί μέσα σε όλα αυτά τα χρόνια;

Η Τρισδιάστατη Εκτύπωση γεννήθηκε ως συνέχεια του Τρισδιάστατου Σχεδιασμού μέσω Υπολογιστή (Computer Aided Design), και της ανάγκης να υπάρχει η δυνατότητα άμεσης πραγματικής κατασκευής του εικονικού σχεδίου στο τομέα της μηχανολογίας και των κατασκευών. Στο πλαίσιο αυτό μελετήθηκαν οι διάφορες μέθοδοι παραγωγής, γνωστές ως τεχνικές Ταχείας Πρωτοτυποποίησης (Rapid Prototyping). Μία από αυτές τις μεθόδους ήταν και η Στερεολιθογραφία (Stereolithography), όπως, στη συνέχεια, και η Τρισδιάστατη Εκτύπωση (3D Printing) ως μία ακόμα τεχνική.

Τα πρώτα μηχανήματα εμφανίστηκαν την δεκαετία του 1980, με βασικό χαρακτηριστικό ότι «χτίζουν» υλικό αντί να «κόβουν», όπως π.χ η στερεολιθογραφία που χρησιμοποιεί λέιζερ το οποίο χτυπάει και στερεοποιεί ακρυλική ρητίνη χτίζοντας ένα αντικείμενο. Ως τεχνική, η τρισδιάστατη εκτύπωση επίσης χτίζει, αλλά λιώνοντας και κολλώντας υλικό.

Προσωπικά ασχολήθηκα την περίοδο 1995-2003 με την μεταφορά της τεχνολογίας στην Ιατρική και την έρευνα των σχετικών κλινικών εφαρμογών. Συγκεκριμένα, ανέπτυξα την σύνδεση της Ιατρικής Απεικόνισης με τον Σχεδιασμό, την Προσομοίωση και την Κατασκευή, έτσι ώστε να υπάρξει μια ολοκληρωμένη και πρακτική διαδικασία για κλινική χρήση, η οποία και να καλύπτει τις ανάγκες για διάγνωση, προ-εγχειρητικό σχεδιασμό και εξατομίκευση εμφυτευμάτων ή εργαλείων. Απώτερος σκοπός ήταν πάντα η προσωποποίηση των διαδικασιών, καθώς ο κάθε ασθενής είναι διαφορετικός.

Την τελευταία δεκαετία το σκέλος της κατασκευής και της τρισδιάστατης εκτύπωσης έχει απλοποιηθεί πολύ, ώστε τα σχετικά μηχανήματα να μοιάζουν πλέον αρκετά με τους κοινούς εκτυπωτές. Έτσι δίνεται η δυνατότητα σε όποιον έχει το ενδιαφέρον να σχεδιάσει και να εκτυπώσει την ιδέα του, οδηγώντας σταδιακά στην άμεση παραγωγή και χρήση.

Ο αρχικός σκοπός του απλού πρωτοτύπου τείνει να ξεπεραστεί, και η Τρισδιάστατη Εκτύπωση κερδίζει έδαφος όχι μόνο ως τεχνική αλλά και ως γενικότερος όρος. Πλέον υπάρχει μια μεγάλη ποικιλία μηχανημάτων ανάλογα με τη χρήση και την εφαρμογή που προορίζεται. Έτσι και η Ιατρική Τρισδιάστατη Εκτύπωση έρχεται πολύ πιο κοντά στον αρχικό στόχο της εισαγωγής σε κλινικό περιβάλλον.

Μπορείτε να μας περιγράψετε εν συντομία τα βήματα που ακολουθούνται για την κατασκευή τρισδιάστατων ανατομικών αντιγράφων;

Καταρχήν είναι αναγκαία η ιατρική απεικόνιση - συνήθως αξονική τομογραφία, αλλά μπορούμε να χρησιμοποιήσουμε και άλλες μεθόδους απεικόνισης, όπως μαγνητική τομογραφία ή ακόμη και τρισδιάστατη φωτογραφία – ακολουθώντας τα κατάλληλα ακτινολογικά πρωτόκολλα.

Στην συνέχεια ειδικό λογισμικό επιτρέπει την επεξεργασία της ιατρικής εικόνας, την τρισδιάστατη ανασύνθεση της ανατομίας που μας ενδιαφέρει και την σύνδεσή της με τα μηχανήματα κατασκευής. Η επεξεργασία της εικόνας γίνεται από εξειδικευμένους εμβιομηχανικούς (bioengineers), με την συνεργασία ακτινολόγου και θεράποντος ιατρού, για τον προσδιορισμό των ιστών που μας ενδιαφέρουν και τη δημιουργία ενός καταρχήν τρισδιάστατου μοντέλου με πραγματική γεωμετρία. Αυτό το εικονικό μοντέλο μεταφέρεται ως συγκεκριμένο format στο μηχάνημα τρισδιάστατης εκτύπωσης και κατασκευάζεται slice by slice.

Τα πρώτα ιατρικά μοντέλα που κατασκευάστηκαν με την μέθοδο της στερεολιθογραφίας.

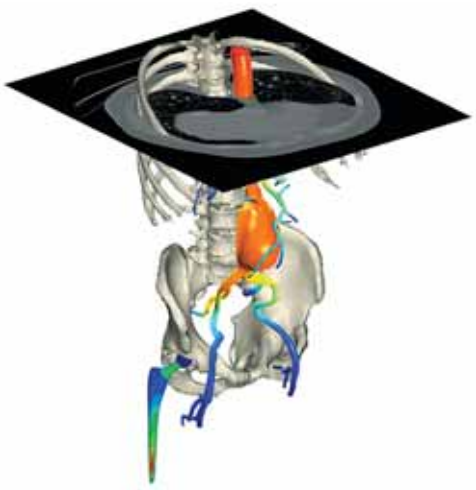
Ειδικό λογισμικό επιτρέπει την επεξεργασία της ιατρικής εικόνας και εν συνεχεία την τρισδιάστατη ανασύνθεση της ανατομίας που ενδιαφέρει τον κλινικό. Το τρισδιάστατο εικονικό μοντέλο μεταφέρεται στο μηχάνημα τρισδιάστατης εκτύπωσης και κατασκευάζεται slice by slice.

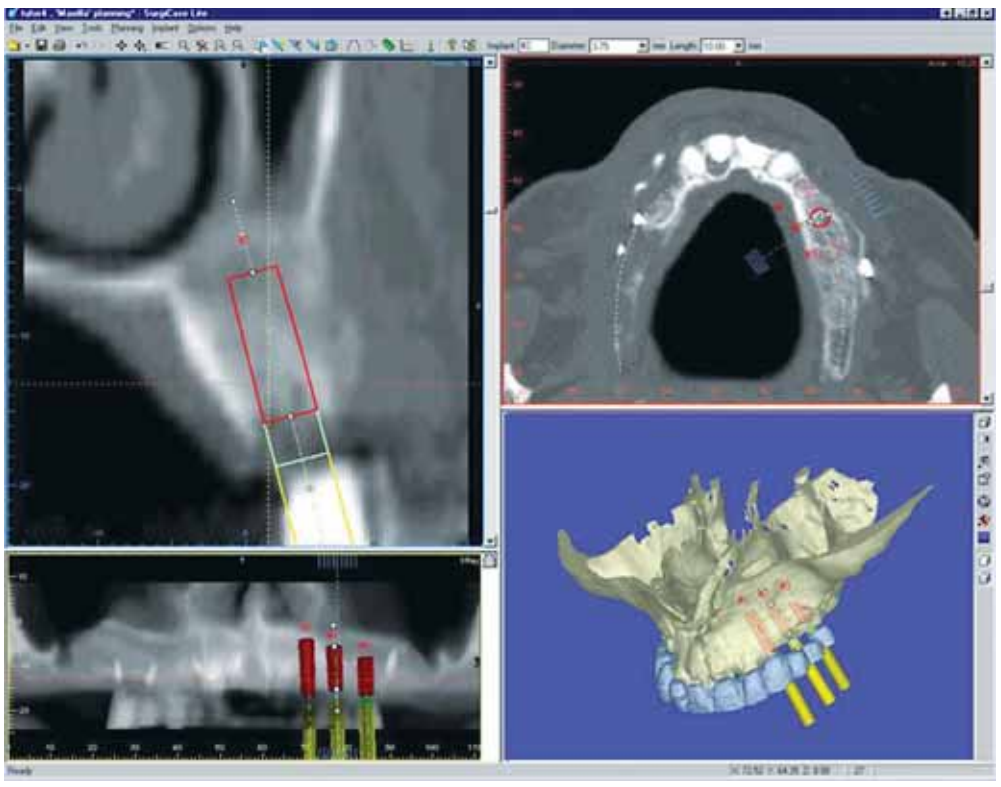
Η λεπτομερής τρισδιάστατη διάγνωση, το σχέδιο θεραπείας και η χειρουργική καθοδήγηση μέσω εξατομικευμένων νάρθηκων-οδηγών κατά την τοποθέτηση οδοντικών εμφυτευμάτων εγγυώνται μικρότερη ταλαιπωρία για τον ασθενή και μεγαλύτερη επιτυχία στο τελικό αποτέλεσμα.

Το χρονικό διάστημα για την επεξεργασία μπορεί να είναι από μισή, έως πολλές ώρες και για την κατασκευή μερικές ώρες ή ακόμα και μια μέρα, ανάλογα με την τομογραφία, την ανατομία ενδιαφέροντος, την τεχνική εκτύπωσης και το μέγεθος του μοντέλου.

Η όλη διαδικασία εμπλέκει πολλά γνωστικά αντικείμενα και χρειάζεται ιδιαίτερη εμπειρία και προσοχή, καθώς το αποτέλεσμα είναι η αντιγραφή του ίδιου του ασθενή.

Τι υλικά χρησιμοποιούνται για την κατασκευή των ανατομικών αντιγράφων;

Ανάλογα με τους σκοπούς που εξυπηρετεί ένα ανατομικό αντίγραφο επιλέγονται και τα υλικά που θα χρησιμοποιηθούν για την εκτύπωσή του. Εάν λοιπόν, το 3D αντίγραφο προορίζεται για εκπαιδευτικούς σκοπούς, ή προ-εγχειρητικό έλεγχο και προγραμματισμό, συνήθως τα υλικά που χρησιμοποιούνται για την εκτύπωση είναι συνθετικές ρητίνες. Αυτές έχουν «συμπεριφορά» παρόμοια με εκείνη των ανατομικών ιστών και, επιπλέον, πολλές είναι διαφανείς και μπορούν να χρωματιστούν, για να τονιστούν συγκεκριμένες περιοχές, όπως νεύρα, αρτηρίες, αγγεία, ρίζες δοντιών, ακόμη και καρκινικοί όγκοι.

Επειδή, όμως, υπάρχει και η ανάγκη για δημιουργία εμφυτευμάτων που ο ρόλος τους είναι να παραμείνουν στο ανθρώπινο σώμα, το υλικό της εκτύπωσης πρέπει σε αυτές τις περιπτώσεις να είναι βιοσυμβατό, ώστε να μην απορριφθεί από τον οργανισμό, να μην προκαλέσει μολύνσεις ή τραυματισμούς. Έτσι, χρησιμοποιούνται από ειδικά είδη πλαστικού και κεραμικά έως κράματα τιτανίου ή κοβαλτίου-χρωμίου, αλλά και υδροτζέλ με βλαστοκύτταρα, ιδιαίτερα στο χώρο της βιοτεχνολογίας.

Ποια είναι τα οφέλη αυτής της τεχνολογίας τόσο για τον κλινικό όσο και για τον ασθενή;

Κατ' αρχάς, οι τρισδιάστατες εκτυπώσεις της ανατομίας έχουν μεγάλη εκπαιδευτική αξία. Οι φοιτητές και οι ειδικευόμενοι γιατροί μπορούν χάρη σ' αυτές να εξοικειωθούν με ασφάλεια και χωρίς άγχος με την ανατομία του ανθρώπινου σώματος πριν αναλάβουν έναν ασθενή.

Εξατομικευμένο εμφύτευμα ορθοπεδικής και ανατομικό αντίγραφο της καρδιάς για το σχεδιασμό πολύπλοκης καρδιοχειρουργικής επέμβασης.

Έπειτα, είναι πολύτιμα εργαλεία για τον προεγχειρητικό έλεγχο και τον θεραπευτικό σχεδιασμό. Ως παραδείγματα μπορώ να αναφέρω την χρήση ανατομικών αντιγράφων στην γναθοχειρουργική για τον σχεδιασμό πολύπλοκων επεμβάσεων. Επίσης στην ορθοπεδική για τους ίδιους λόγους. Στην καρδιοχειρουργική για την αντιγραφή της καρδιάς και την κατανόηση σύνθετων παθολογιών. Στην ογκολογία επίσης για την διευκόλυνση της επικοινωνίας μεταξύ της χειρουργικής ομάδας και του ασθενή.

Είναι σημαντικό όμως να υπογραμμίσουμε, ότι η σχετική τεχνολογία παρέχει όλες τις απαραίτητες πληροφορίες και εργαλεία για την επίτευξη ενός χειρουργείου μέσω ελάχιστα επεμβατικών τεχνικών, μιλώντας πλέον για Υπολογιστικά Καθοδηγούμενη Χειρουργική. Το ανατομικό αντίγραφο ή το εμφύτευμα μπορεί να είναι το τελικό αποτέλεσμα, αλλά οι ψηφιακές διαδικασίες που έχουν προηγηθεί, επιτρέπουν την λεπτομερή τρισδιάστατη διάγνωση μιας παθολογίας, καθώς και την κατάρτιση συγκεκριμένου σχεδίου θεραπείας. Εφόσον όλη η προετοιμασία έχει γίνει εκ των προτέρων, ο χρόνος της επέμβασης μειώνεται δραστικά, επιταχύνεται η αποκατάσταση της υγείας του ασθενή, αλλά και μειώνεται το γενικό κόστος της θεραπείας.

Χαρακτηριστικό τέτοιο παράδειγμα, που επίσης εφαρμόζεται στην χώρα μας από πολύ νωρίς, είναι η τρισδιάστατη διάγνωση, σχέδιο θεραπείας και χειρουργική καθοδήγηση μέσω εξατομικευμένων ναρθήκων-οδηγών στην τοποθέτηση οδοντικών εμφυτευμάτων. Αποτέλεσμα είναι η λιγότερη ταλαιπωρία του ασθενούς στην επέμβαση και το βέλτιστο αισθητικό αποτέλεσμα για ένα ωραίο χαμόγελο. Αυτό ακριβώς είναι το κίνητρο μας για την εφαρμογή αυτής της τεχνολογίας στην Ιατρική. Λιγότερη ταλαιπωρία, περισσότερα χαμόγελα.

> Ο βασικός περιορισμός προς το παρόν έγκειται στην εύρεση εκτυπώσιμων υλικών που δεν θα είναι απλώς βιοσυμβατά, αλλά πραγματικά βιολογικά. Αν ξεπεραστεί αυτό, τότε δεν αποκλείεται να φτάσουμε στο σημείο να «εκτυπώνουμε ζωή»

Στο μέλλον τι να περιμένουμε από το 3D printing στην Ιατρική;

Όπως ήδη επεσήμανα υπάρχουν ήδη βιοσυμβατά υλικά τα οποία μπορούν να λειτουργήσουν και ως εμφυτεύματα. Η πρόκληση του μέλλοντος ακούει στον όρο Bioprinting, δηλαδή ολοκληρωμένη εκτύπωση αληθινών ανθρώπινων ιστών ως μοσχεύματα. Οι ερευνητές στα εργαστήρια οραματίζονται τη δημιουργία νεφρών, συκωτιού, καρδιάς και άλλων οργάνων και ιστών, έτσι ώστε ένας ασθενής ο οποίος χρειάζεται μεταμόσχευση να μην αναζητά δότη, αλλά έναν 3D printer που θα εκτυπώνει ζώντα όργανα από κύτταρα! Και το ζήτημα δεν είναι πότε θα συμβεί αυτό, αλλά πώς...

Ο βασικός περιορισμός προς το παρόν έγκειται στην εύρεση εκτυπώσιμων υλικών που δεν θα είναι απλώς βιοσυμβατά, αλλά πραγματικά βιολογικά. Αν ξεπεραστεί αυτό, τότε δεν αποκλείεται να φτάσουμε στο σημείο να εκτυπώνουμε ζωή. Και τότε, ο μόνος πιθανός κίνδυνος θα είναι η ανθρώπινη φύση και ο τρόπος που τελικά θα διαχειριστούμε αυτή την τεχνολογία...

Οδοντιατρικά σφραγίσματα 13.000 ετών: Τι γνώριζαν για την Οδοντιατρική οι προϊστορικές κοινωνίες;

Gregorio Oxilia
Υποψήφιος Διδάκτωρ στην Ανθρωπολογία και την Επιστήμη των Πρωτευόντων (Primatology), Τμήμα Βιολογίας, Πανεπιστήμιο της Φλωρεντίας, Via del Proconsolo, 12, 50122, Φλωρεντία, Ιταλία και
Συνεργάτης του Εργαστηρίου Ανθρωπολογίας, Τμήμα Πολιτιστικής Κληρονομιάς, Πανεπιστήμιο της Μπολόνια, Via degli Ariani 1, 48121, Ραβέννα, Ιταλία

Πρόσφατα, Ιταλοί ερευνητές ανακάλυψαν στην περιοχή Riparo Fredian της Τοσκάνης, στη Βόρεια Ιταλία, σφραγίσματα από οργανικό υλικό σε δόντια ηλικίας 13.000 ετών, τα οποία εκτιμάται ότι είναι τα αρχαιότερα που έχουν ανακαλυφθεί μέχρι σήμερα. Η μελέτη των δοντιών με τη βοήθεια ειδικού μικροσκοπίου φανέρωσε την ύπαρξη κοιλοτήτων, στο εσωτερικό των οποίων υπήρχαν οριζόντιες ραβδώσεις. Οι επιστήμονες εκτιμούν ότι ο προϊστορικός «οδοντίατρος» καθάρισε και διεύρυνε με κάποιο μικρό λίθινο εργαλείο τις κοιλότητες (μάλλον χωρίς αναισθητικό), προτού τις παραγεμίσει με το υλικό του σφραγίσματος, το οποίο μάλλον είχε αντισηπτικές ιδιότητες. Το «ΟΒ» έχει την τιμή και την χαρά να φιλοξενεί τον κ. **Gregorio Oxilia**, εκ της ιταλικής ερευνητικής ομάδας που έφερε στο φως τα αρχαιότερα οδοντιατρικά σφραγίσματα, ο οποίος μας μιλά για τα ευρήματα της ομάδας του, αλλά και για το επίπεδο της οδοντιατρικής γνώσης που μπορούμε να υποθέσουμε ότι υπήρχε στις ανθρώπινες κοινωνίες της Παλαιολιθικής εποχής.

Συνέντευξη στην **Ηλιάνα Γιαννούλη** δημοσιογράφο

Κύριε Oxilia, θα μπορούσατε να μας περιγράψετε την κατάσταση των δοντιών που ανακαλύψατε στην περιοχή Riparo Fredian;

Ο Fredian 5 ήταν ένας ενήλικας ο οποίος χαρακτηριζόταν από έξι χαλαρά δόντια. Παρατηρώντας τα πρόσθια δόντια βλέπουμε ότι η μύλη απουσιάζει (δόντια 31, 134), έχει μειωθεί (δόντια 5 και 21) ή έχει φθαρεί (133 και 161).
Κάθε δόντι παρουσιάζει μια εκτεταμένη μασητική επιφάνεια (η κοπτική επιφάνεια απουσιάζει, γιατί δεν υπάρχει η μύλη) με σαφή έκθεση της οδοντίνης. Οι πρώτοι κοπτήρες δείχνουν δύο μεγάλες κοιλότητες με εκτεθειμένη οδοντίνη.

Τι σας κάνει να πιστεύετε ότι τα ευρήματά σας συνιστούν απόδειξη μιας πρώιμης μορφής οδοντιατρικού σφραγίσματος; Με άλλα λόγια, πώς έχετε αποκλείσει το ενδεχόμενο οι παρεμβάσεις που υπάρχουν στα δόντια να μην αποτελούν μέρος ενός πολιτισμικού τελετουργικού, για παράδειγμα;

Οδοντιατρικό Σφράγισμα: Η απουσία αφαλατωμένου ιστού και η παρουσία του εκτεθειμένου και τρυπανισμένου μυλικού πολφικού θαλάμου είναι ενδεικτική μιας παρέμβασης που στοχεύει στην απομάκρυνση μολυσμένου/νεκρωμένου ιστού/ή στην αποστράγγιση μιας σχετικής βλάβης. Η χρήση βιτουμενίου, ενός είδος ημι-στερεής ορυκτής πίσσας, παρείχε ένα αντιμικροβιακό εμπόδιο μεταξύ του σώματος και του περιβάλλοντος, και η παρουσία των φυτικών ινών υποδεικνύει ότι ένα σύνθετο υλικό πλήρωσης είχε χρησιμοποιηθεί. Δεν ήταν δυνατή η ταυτοποίηση των φυτικών ινών σε μια συγκεκριμένη ταξινομική ομάδα, αλλά η χρήση φαρμακευτικών φυτών ως αναλγητικών για την ανακούφιση του στοματικού πόνου και ως στυπτικών είναι γνωστή από εθνογραφικές μελέτες, και ενώ η χρήση τους στην παρούσα μελέτη πιθανολογείται, η χρήση φαρμακευτικών φυτών έχει τεκμηριωθεί κατά την περίοδο του Πλειστόκαινου.

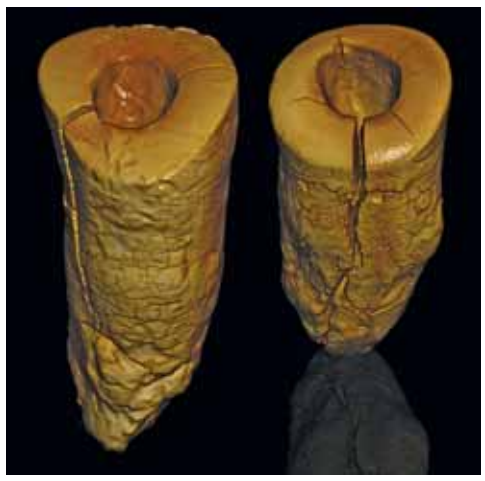

Ένα ζευγάρι κοπτήρων 13.000 ετών με παρασκευασμένες κοιλότητες υποδηλώνουν την οδοντιατρική παρέμβαση με στόχο την αντιμετώπιση οδοντικής παθολογίας

Πολιτισμική έκφραση: Μια πολιτισμικής αιτιολογίας επέμβαση ως σημάδι κοινωνικής έκφρασης, η οποία συνίσταται στην παρέμβαση στον μυλικό πολφικό θάλαμο για την έγκλεση ενός ξένου αντικειμένου (π.χ. ένθετα) δεν είναι πιθανή για τους ακόλουθους λόγους:

Πολλοί κατασκευάζουν δόντια... λίγοι όμως έχουν φαντασία, καλλιτεχνική ευαισθησία και μεράκι!

• Οδοντοστοιχίες
• Μεταλλοκεραμική • Ζιρκονία
• Εμφυτεύματα
• Ορθοδοντικά μηχανήματα
• Νάρθηκες

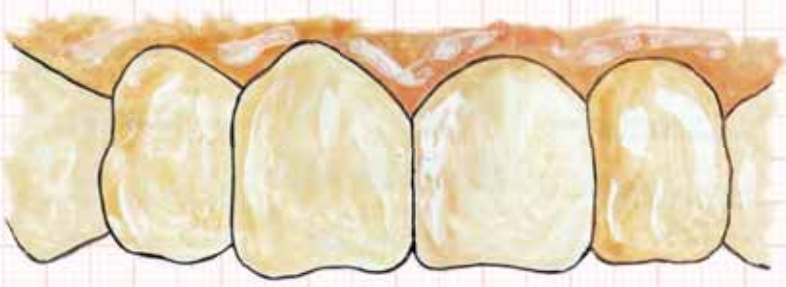

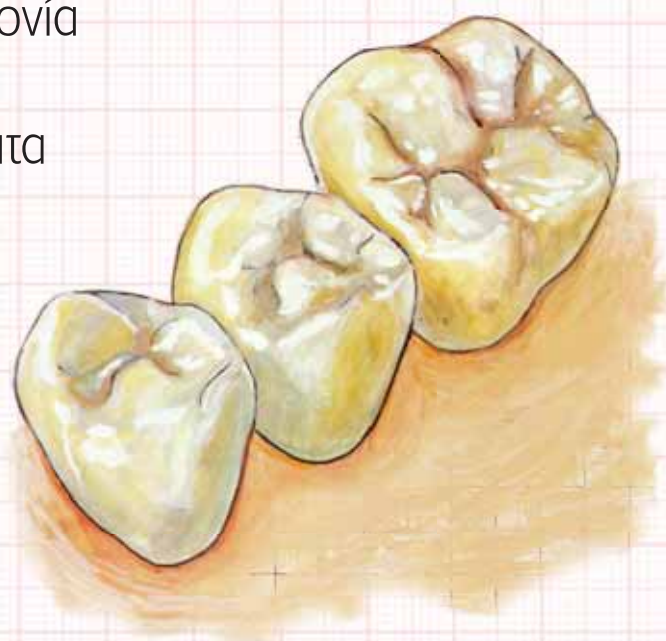

Εργαστήριο Γενικής Προσθετικής
Κισκήρας Παναγιώτης Καποδιστρίου 42, Αθήνα, τηλ.: 210 52 39 250, email: tkiskiras@outlook.com

Η ανακάλυψη στο Riparo Fredian σηματοδοτεί μια πολύ παλαιότερη περίπτωση οδοντικής παρέμβασης θεραπευτικής αιτιολογίας σε σχέση με ό, τι ήταν μέχρι πρότινος γνωστό.

- Πρώτον, τα ένθετα συνδέονται γενικά με τον τρυπανισμό στις χειλικές επιφάνειες των δοντιών προκειμένου να προετοιμαστούν για την τοποθέτηση διακοσμητικών υλικών (π.χ., καλλαΐτης και χρυσός), καθώς αυτό θα ήταν εύκολα ορατό στους άλλους (Alt & Pichler, 1998; Fastlicht, 1976; Milner & Larsen, 1991; Tiesler, 2011). Ωστόσο, δεν έχουν περιέλθει εις γνώση μας τεκμηριωμένες περιπτώσεις διακοσμητικών ενθέτων που να τοποθετούνται σε τροποποιημένους πολφικούς θαλάμους/κοιλότητες στην αρχαιολογική ή εθνο-ιστορική βιβλιογραφία.
- Δεύτερον, ενώ ο τρυπανισμός του δοντιού για την προετοιμασία ενθέτων παρουσιάζει κοινά χαρακτηριστικά «τεχνικής» με τις διαδικασίες τρυπανισμού για θεραπευτικούς σκοπούς (Bennike & Alexandersen, 2003; Coppa και συν., 2006; Ortiz και συν., 2016; Schwartz και συν., 1995; Seidel και συν.,2005; Turner, 2004; White και συν., 1997), δεν υπάρχουν αποδείξεις για αυτού του είδους τον εκτενή τρυπανισμό πριν την Νεολιθική εποχή (Coppa και συν., 2006). Επιπλέον, μια εκτεθειμένη και τροποποιημένη πολφική κοιλότητα θα ήταν ευαίσθητη σε μη θεραπευτικής αιτιολογίας προσθέσεις, όπως ένθετα ή άλλα διακοσμητικά αντικείμενα, όταν θα υπόκειτο σε συμπιεστικές δυνάμεις, κατά την διάρκεια μασητικών και μη μασητικών συμπεριφορών.
- Τέλος, η παρουσία συγκλεισιακής φθοράς και στρογγυλεμένων άκρων φλοιδών οδοντίνης συνιστούν αποδείξεις για τη συνεχή χρήση των αρκετά φθαρμένων ριζών ως λειτουργικών συγκλεισιακών επιφανειών πριν από το θάνατο του ασθενούς. Εάν ξένα αντικείμενα είχαν τοποθετηθεί στις πολφικές κοιλότητες για πολιτισμικούς/αισθητικούς σκοπούς, δεν θα περίμενε κανείς να δει τις μικρο-τριβές που σχετίζονται με την κανονική χρήση των δοντιών στις συγκλεισιακές επιφάνειες.

Γι αυτούς τους λόγους, εκτιμούμε ότι το σενάριο μιας προθανάτιας/πολιτισμικής επέμβασης αδυνατεί να εξηγήσει τις παρεμβάσεις στο δόντι I1 του Fredian 5.

Πριν από μερικά χρόνια, η ομάδα σας μελέτησε επίσης ένα δόντι ηλικίας 14.000 ετών από τη Villabruna με μια «αποξεσμένη» κοιλότητα. Υπάρχουν ομοιότητες μεταξύ των δύο περιπτώσεων που θα μπορούσαν να στηρίξουν την πιθανότητα χρήσης μιας κοινής οδοντιατρικής μεθόδου;

VIllabruna: Ο Villabruna 1 εμφανίζει ραβδώσεις που συνάδουν με την απόξεση, απόσπαση και ανίχνευση τερηδόνας στην μασητική επιφάνεια τρίτου γομφίου της κάτω γνάθου, κατάλοιπα ενεργειών που απομάκρυναν μερικώς την τερηδόνα (Oxilia και συν., 2015). Ο Fredian 5 εμφανίζει έναν βαθμό σκόπιμης οδοντικής παρέμβασης, παρόμοιας με εκείνη στον Villabruna 1.

Fredian: Οι πολφικές κοιλότητες του Fredian 5 εμφανίζουν οριζόντιες ραβδώσεις, οι οποίες έχουν προκληθεί από τις ενέργειες απόξεσης και την περιστροφική κίνηση ενός χειροκίνητου εργαλείου αποτριβής, το οποίο οδήγησε στην περιμετρική μεγέθυνση των κοιλοτήτων (σε σύγκριση με τις πρόσφατες παρεμβάσεις οδοντικού τρυπανισμού).

Ομοιότητες μεταξύ του Villabruna και του Fredian: Τα δύο δείγματα υποδηλώνουν σκόπιμες, εφαρμοσμένες χειροκίνητα πρακτικές και δεν συνιστούν ακούσια υποπροϊόντα συμπεριφορών που σχετίζονται με την χρήση των δοντιών, αισθητικών παρεμβάσεων ή ταφονομίας. Η απόσπαση και η απόξεση στον Villabruna 1 και όχι ο τρυπανισμός μπορούν να ερμηνευθούν από την περιφερική θέση της τερηδονικής βλάβης στην στοματική κοιλότητα (του δεξιού M3).

Διαφορές μεταξύ του Villabruna και Fredian: Σε αντίθεση με τον Villabruna 1, η πρόσβαση στα I1s του Fredian 5 δεν αποκλείει μια περισσότερο επεμβατική μέθοδο τρυπανισμού σαν κι αυτές που έχουν βρεθεί κατά περιπτώσεις στην περίοδο του Ολόκαινου. Επιπρόσθετες ομόκεντρες ραβδώσεις μπορεί να έχουν καταστεί δυσδιάκριτες από τα κατάλοιπα του βιτουμενίου. Πράγματι, δεν υπάρχει παρουσία βιτουμενίου στον Villabruna 1 που να συνδέεται με τα ευρήματα τερηδόνας και οι ραβδώσεις που σχετίζονται με την αντιμετώπιση της τερηδόνας είναι πολύ πιο καθαρές (Oxilia και συν., 2015). Ωστόσο, οι ανεπαίσθητες οριζόντιες ραβδώσεις και η περιμετρική μεγέθυνση των τερηδονισμένων κοιλοτήτων όντως αποτελούν ξεκάθαρες ενδείξεις σκόπιμης παρέμβασης.

Γενικότερα, τι πιστεύετε ότι σηματοδοτεί η ανακάλυψή σας, σχετικά με το επίπεδο της οδοντιατρικής γνώσης στους ανθρώπους της Ύστερης Παλαιολιθικής Εποχής;

Θα μπορούσαμε να υποθέσουμε ότι η θεραπεία της τερηδόνας που αποτυπώνεται στα ευρήματα της Villabruna (Oxilia et al., 2015) μπορεί να αποτελεί κομμάτι μιας ευρύτερης τάσης ή παράδοσης, οδοντιατρικών επεμβάσεων με σκοπό την θεραπεία παθολογικής κατάστασης, η οποία ήταν διαδεδομένη στους Ιταλούς κυνηγούς τροφοσυλλέκτες κατά την Ύστερη Ανώτερη Παλαιολιθική Περίοδο. Τόσο ο Fredian 5 όσο κι ο Villabruna 1 αντιπροσωπεύουν περιπτώσεις, όπου εργαλεία χρησιμοποιήθηκαν για την αντιμετώπιση οδοντικών παθολογιών. Το Ύστερο Πλειστόκαινο είναι μια περίοδος με ολοένα και πιο ποικίλες και ευρείας κλίμακας κοινωνικοοικονομικές δραστηριότητες. Η ταυτόχρονη αύξηση της οδοντογναθικής παθολογίας πιθανόν να απαιτούσε νέες στρατηγικές για την αντιμετώπιση των μεταβαλλόμενων προφίλ νοσηρότητας. Έτσι, αυτή η ανακάλυψη σηματοδοτεί μια πολύ παλαιότερη περίπτωση θεραπευτικών οδοντικών παρεμβάσεων με στόχο την αντιμετώπιση της οδοντικής παθολογίας, σε σχέση με ό,τι ήταν μέχρι πρότινος γνωστό.

**Περισσότερες πληροφορίες για τα ευρήματα της ομάδας του κ. Oxilia μπορείτε να βρείτε στην μελέτη με τίτλο «The dawn of dentistry in the late upper Paleolithic: An early case of pathological intervention at Riparo Fredian», η οποία δημοσιεύθηκε στο αμερικανικό περιοδικό φυσικής ανθρωπολογίας «Journal of Physical Anthropology» (2017:1–16.)*

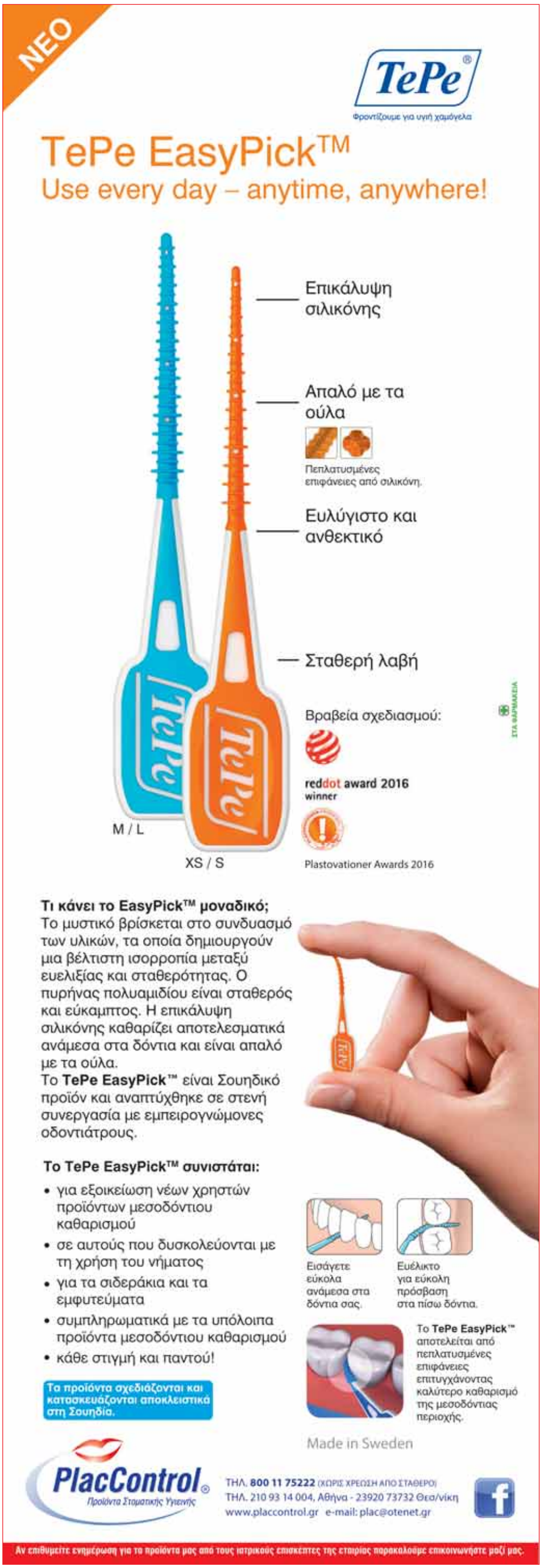

Η σελίδα της
ΕΛΛΗΝΙΚΗΣ ΠΕΡΙΟΔΟΝΤΟΛΟΓΙΚΗΣ ΕΤΑΙΡΕΙΑΣ

Η πρόληψη των περιοδοντικών νοσημάτων

Στον απόηχο της Ημέρας για την Υγεία των Ούλων

Βασίλειος Παπαϊωάννου
Επίκουρος Καθηγητής ΕΚΠΑ
Γενικός Γραμματέας της Ελληνικής Περιοδοντολογικής Εταιρείας

Στις 12 Μαΐου 2017, και πάλι φέτος, γιορτάστηκε η Ευρωπαϊκή Ημέρα για την Υγεία των Ούλων. Πρόκειται για την προσπάθεια της Ευρωπαϊκής Ομοσπονδίας Περιοδοντολογίας, σε συνεργασία με τις εθνικές επιστημονικές εταιρείες Περιοδοντολογίας να ευαισθητοποιήσει το γενικό πληθυσμό στη σπουδαιότητα της περιοδοντικής υγείας. Ο ρόλος του οδοντιάτρου σε αυτή την προσπάθεια είναι καίριος και δεν περιορίζεται μόνο σ' αυτή την ημέρα. Ένα πολύ σημαντικό κομμάτι της άσκησης του οδοντιατρικού επαγγέλματος αφορά στην διατήρηση της υγείας των ούλων. Ο οδοντίατρος πρέπει να είναι σε θέση να αναγνωρίζει τα διάφορα περιοδοντικά νοσήματα και να τα αντιμετωπίζει κατάλληλα, ενώ θα πρέπει να συμβάλλει στην πρωτογενή και δευτερογενή πρόληψη αυτών των νοσημάτων καθώς και να ενημερώνει, εκπαιδεύει και ενεργοποιεί συνεχώς τους ασθενείς για αυτό το σκοπό.

Η ουλίτιδα και η περιοδοντίτιδα είναι φλεγμονώδη νοσήματα των περιοδοντικών ιστών που οφείλονται κατά κύριο λόγο στη συσσώρευση της μικροβιακής πλάκας, ή μικροβιακού βιοϋμενίου, στις σκληρές οδοντικές επιφάνειες ***(Εικ.1)***. Η συσσώρευση αυτή της οδοντικής πλάκας μετατρέπεται στην συνέχεια σε οδοντική τρυγία ***(Εικ.2)***, που διευκολύνει την περαιτέρω κατακράτηση μικροβίων και τοξινών. Φυσικό επακόλουθο είναι η ανάπτυξη φλεγμονής των ούλων ή ουλίτιδα ***(Εικ.3)***. Τα περιοδοντικά νοσήματα αφορούν μεγάλα τμήματα του γενικού πληθυσμού. Η περιοδοντίτιδα στις ηπιότερές της μορφές αφορά και μέχρι 50% των ενηλίκων ενώ στις πιο σοβαρές περιπτώσεις ***(Εικ.4)***, με σημαντική απώλεια στήριξης των δοντιών, μπορεί να προσβάλλει 11% του παγκόσμιου πληθυσμού (Kassebaum et al. 2014). Θεωρείται το 6ο πιο συχνό νόσημα του ανθρώπου.

Οι επιπτώσεις είναι πολύ σημαντικές από οικονομική και βιολογική πλευρά. Τα νοσήματα του στόματος, ιδιαίτερα όταν συνδυάζονται με απώλεια δοντιών, μειώνουν την ποιότητα ζωής (Tonetti et al., 2017, Ferreira et al., 2017). Η μειωμένη λειτουργικότητα ή/και ο πόνος επιδρούν στην ομιλία, στην μάσηση και έχουν κόστος για το άτομο και την κοινωνία.

Εικ. 1: Σημαντική συσσώρευση Οδοντικής Μικροβιακής Πλάκας (ΟΜΠ).

Εικ. 2: Σημαντική συσσώρευση υπερουλικής τρυγίας.

Εικ. 3: Γενικευμένη ουλίτιδα. Ο συνωστισμός των δοντιών ευνοεί την κατακράτηση οδοντικής πλάκας και δυσκολεύει την άσκηση αποτελεσματικής στοματικής υγιεινής.

Εικ. 4: Γενικευμένη περιοδοντίτιδα βραδείας εξέλιξης. Παρατηρείται σημαντική απώλεια πρόσφυσης και έντονη φλεγμονή των ούλων.

Η σημασία της πρόληψης έχει αποτελέσει θέμα των 2 τελευταίων Workshops της EFP (Ευρωπαϊκής Ομοσπονδίας Περιοδοντολογίας) με το 11ο να αφορά συγκεκριμένα την Πρόληψη Περιοδοντίτιδας και Περιεμφυτευματίτιδας (2014 - Effective prevention of periodontal and peri-implant diseases) και το 12ο να εξετάζει τις διαφορές και ομοιότητες μεταξύ περιοδοντίτιδας και τερηδόνας με σκοπό –τη διατήρηση της συνολικής στοματικής υγείας (2016 - EFP/European Organisation for Caries Research (ORCA): Boundaries between caries and periodontal diseases). Και οι δύο αυτές κατηγορίες νοσημάτων οφείλονται κατά κύριο λόγο στο μικροβιακό βιοϋμένιο. Αλλά έχουν και πολλά κοινά χαρακτηριστικά όπως ένα γενετικό υπόβαθρο ευπάθειας και διατροφικές υπερβολές (σακχάρων και υδατανθράκων). Σημαντικοί παράγοντες κινδύνου πέρα από την αυξημένη μικροβιακή πλάκα και τρυγία είναι η μειωμένη ροή σάλιου, το κάπνισμα και γενικά νοσήματα (όπως σακχαρώδης διαβήτης) (Chapple et al., 2017).

Η πρόληψη, σε πρωτογενές και δευτερογενές

Σελίδες: 526 ΤΙΜΗ: 136€

ΠΑΙΔΟΔΟΝΤΙΑΤΡΙΚΗ
Συνολική φροντίδα με τεκμηρίωση
Νικόλαος Ι. Κοτσάνος
Καθηγητής Παιδοδοντιατρικής ΑΠΘ

Το βιβλίο «ΠΑΙΔΟΔΟΝΤΙΑΤΡΙΚΗ, συνολική φροντίδα με τεκμηρίωση» είναι προϊόν συλλογικής προσπάθειας. Οι 17 συγγραφείς των 21 κεφαλαίων του, σ' αυτή την πρώτη έκδοση βιβλίου παιδοδοντιατρικής ως αποτέλεσμα Ελληνικής συγγραφικής προσπάθειας, συνεργάστηκαν με ιδανικό τρόπο. Το βιβλίο έχει μια συνεχή δομή, ξεκινώντας από τα χαρακτηριστικά γνωρίσματα του παιδιού κατά την αύξηση και ανάπτυξή του, η γνώση των οποίων θα βοηθήσει στο να επιτευχθεί η κατανόηση και η συνεργασία μαζί του. Στη συνέχεια το βιβλίο παρουσιάζει διαδικασίες που είναι απαραίτητες για την παροχή θεραπείας, όπως η χορήγηση τοπικής αναισθησίας, καταστολής ή γενικής αναισθησίας για οδοντιατρικούς σκοπούς, αλλά και τα φαινόμενα και τις καταστάσεις που σχετίζονται με την ανατολή και τη σύγκλειση των δοντιών, καθώς και με τον έλεγχο της τερηδόνας, της συνηθέστερης οδοντικής νόσου της παιδικής ηλικίας. Στα επόμενα κεφάλαια του βιβλίου περιγράφονται οι διαδικασίες αποκατάστασης των δοντιών και του πολφού τους ως συνέπεια της τερηδόνας και του τραύματος. Ακολουθούν άλλα νοσήματα και βλάβες που είναι απειλητικά για την οδοντική ή τη γενικότερη στοματική υγεία, όπως αυτά του περιοδοντίου, της οδοντικής φθοράς και των οδοντικών ανωμαλιών, της κροταφογναθικής διάρθρωσης και των μαλακών ιστών γενικά. Το βιβλίο ολοκληρώνεται με την παρουσίαση των ατόμων, παιδιών έως ενηλίκων, που παρουσιάζουν αναπηρίες και χρόνια νοσήματα ή διαταραχές και σύνδρομα, και τα οποία χρειάζονται πιθανά μια διαφορετική προσέγγιση στην παροχή οδοντοθεραπείας.

Διατίθεται και από τις Εκδόσεις «Οδοντιατρικό Βήμα». Τηλέφωνο επικοινωνίας: 210 3814939, www.odvima.gr

επίπεδο, συνίσταται κυρίως στην αναγνώριση και την αντιμετώπιση των παραγόντων κινδύνου (Lang et al., 2015). Ο οδοντίατρος πρέπει να εντοπίζει και να αξιολογεί τους παράγοντες κινδύνου και τις επιβλαβείς συνήθειες, καθώς και τις συνθήκες γενικής υγείας που συμβάλλουν στη δημιουργία των περιοδοντικών νοσημάτων (γενικά νοσήματα, λήψη φαρμάκων, κτλ.) ***(Πίνακας 1)***. Κυριότερο μέλημα είναι η διδασκαλία της αποτελεσματικής στοματικής υγιεινής (Chapple et al., 2015). Οι ηλεκτρικές οδοντόβουρτσες μπορούν να βελτιώσουν τη στοματική υγιεινή και να μειώσουν τη φλεγμονή καλύτερα συγκριτικά με τις απλές οδοντόβουρτσες, όταν χρησιμοποιούνται σωστά. Η χρήση των μεσοδοντίων βουρτσών είναι πλέον αποδεδειγμένα ο πιο αποτελεσματικός τρόπος καθαρισμού των διαστημάτων μεταξύ των δοντιών. Ο πιο απλός τρόπος να αποφευχθεί η ανάπτυξη της περιοδοντίτιδας είναι η πρόληψη και αντιμετώπιση της ουλίτιδας και των παραγόντων που την προκαλούν. Όλες οι περιοδοντίτιδες ξεκίνησαν ως «απλές» ουλίτιδες. Η συνεχής φλεγμονή των ούλων είναι ένας από τους σημαντικότερους παράγοντες κινδύνου. Διαταράσσει την ομοιόσταση των ιστών και των μικροβίων αυξάνοντας τον κίνδυνο για την ανάπτυξη νόσου.

Πίνακας 1:
Πρόληψη περιοδοντικών νοσημάτων 1ου και 2ου βαθμού

- Διδασκαλία σωστής στοματικής υγιεινής
- Έλεγχος της τρυγίας
- Έλεγχος και διόρθωση ελλαττωματικών προσθετικών ή εμφράξεων
- Εξάλειψη βαθειών θυλάκων
- Αντιμετώπιση και βελτίωση θεμάτων γενικής υγείας
  - Διακοπή ή μείωση του καπνίσματος
  - Καλός γλυκαιμικός έλεγχος στον διαβήτη

Μια νέα διάσταση της σύγχρονης οδοντιατρικής είναι τα εμφυτεύματα. Η χρήση των οστεοενσωματωμένων οδοντικών εμφυτευμάτων αποτελούν σημαντική λύση στην αντικατάσταση απολεσθέντων δοντιών. Συγχρόνως, όμως, έχουν εμφανισθεί νέα νοσήματα. Παρατηρείται σημαντική αύξηση του επιπολασμού της περιεμφυτευματικής βλεννογονίτιδας (αντίστοιχη κλινική εικόνα της ουλίτιδας) της τάξεως της 43% και της περιεμφυτευματίτιδας ***(Εικ.5)*** της τάξεως της 22%, βάσει μιας πρόσφατης μεταανάλυσης (Jepsen et al., 2015). Όπως και στην πρόληψη των περιοδοντικών νοσημάτων γύρω από τα φυσικά δόντια, έτσι και γύρω από τα εμφυτεύματα, η πρόληψη συνίσταται στον έλεγχο του μικροβιακού παράγοντα (αποτελεσματική στοματική υγιεινή), διακοπή ή τουλάχιστον περιορισμό του καπνίσματος και υποστηρικτή θεραπεία (σύστημα επανάκλησης).

Εικ. 5: Οδοντικό εμφύτευμα με σημαντική οστική απώλεια από περιεμφυτευματίτιδα.

Πολλές χώρες της Ευρώπης εφαρμόζουν προγράμματα καταγραφής της περιοδοντικής κατάστασης του πληθυσμού (screening), που συχνά συνδέονται και με τη γενική ιατρική και οδοντιατρική τους κάλυψη. Παράδειγμα το Dutch Periodontal Screening Index (DPSI) που ξεκίνησε στην Ολλανδία (Van der Velden, 2009) και επεκτάθηκε η εφαρμογή του σε πολλές άλλες ευρωπαϊκές χώρες. Είναι ένας απλός, σύντομος και περιεκτικός δείκτης για την περιοδοντική υγεία των ατόμων, με προορισμό την καθημερινή οδοντιατρική χρήση. Σκοπός του είναι να ενισχύσει τον ρόλο του γενικού οδοντιάτρου στην διάγνωση των περιοδοντικών νοσημάτων, και κατά προτίμηση στην έγκαιρη αντιμετώπισή τους. Αν και στην Ελλάδα δεν υπάρχουν επίσημες κατευθυντήριες γραμμές για την καταγραφή της περιοδοντικής κατάστασης ως μέρος της καθημερινής οδοντιατρικής πράξης, δεν θα ήταν δύσκολο ο κάθε οδοντίατρος να προσφέρει τέτοια υπηρεσία στους ασθενείς του, φροντίζοντας στην έγκαιρη διάγνωση και παρακολούθηση της περιοδοντικής κατάστασης.

Βιβλιογραφία

Chapple ILC, Bouchard P, Cagetti MG, Campus G, Carra M-C, et al. Interaction of lifestyle, behaviour or systemic diseases with dental caries and periodontal diseases: consensus report of group 2 of the joint EFP/ ORCA workshop on the boundaries between caries and periodontal diseases. Journal of Clinical Periodontology 2017; 44 (Suppl. 18): S39–S51

Chapple ILC, Van der Weijden F, Doerfer C, Herrera D, Shapira L, et al. Primary prevention of periodontitis: managing gingivitis. Journal of Clinical Periodontology 2015; 42 (Suppl. 16): S71–S76.

Ferreira MC, Dias-Pereira AC, Branco-de-Almeida LS, Martins CC, Paiva SM. Impact of periodontal disease on quality of life: a systematic review. Journal of Periodontal Research 2017 Feb 8. doi: 10.1111/jre.12436. [Epub ahead of print]

Jepsen S, Berglundh T, Genco R, Aass AM, Demirel K, et al. Primary prevention of peri-implantitis: managing peri-implant mucositis. Journal of Clinical Periodontology 2015; 42 (Suppl. 16): S152–S157.

Kassebaum, N. J., Bernabe, E., Dahiya, M., Bhandari, B., Murray, C. J. & Marcenes, W. Global burden of severe periodontitis in 1990–2010: a systematic review and metaregression. Journal of Dental Research 2014; 93: 1045–1053.

Lang NP, Suvan JE, Tonetti MS. Risk factor assessment tools for the prevention of periodontitis progression a systematic review. Journal of Clinical Periodontology 2015; 42 (Suppl. 16): S59–S70.

Tonetti MS, Bottenberg P, Conrads G, Eickholz P, Heasman P, et al. Dental caries and periodontal diseases in the ageing population: call to action to protect and enhance oral health and well-being as an essential component of healthy ageing - Consensus report of group 4 of the joint EFP/ORCA workshop on the boundaries between caries and periodontal diseases. Journal of Clinical Periodontology 2017;44 Suppl 18:S135-S144.

Van der Velden U. The Dutch periodontal screening index validation and its application in The Netherlands. Journal of Clinical Periodontology 2009; 36: 1018-1024.

Η σελίδα της
ΕΛΛΗΝΙΚΗΣ ΕΤΑΙΡΙΑΣ ΚΛΙΝΙΚΗΣ ΣΤΟΜΑΤΟΛΟΓΙΑΣ

«Μικροσκοπικό» έπαρμα άνω χείλους

Ιστορικό

Γυναίκα ασθενής 63 ετών προσέρχεται στο ιατρείο δεικνύοντας δύο μικρές «κοκκινίλες» στο άνω χείλος, από διμήνου, η μία εκ των οποίων αριστερά, «παρουσιάζει τις τελευταίες ημέρες λίγο ξεφλούδισμα». Από το ιστορικό της ασθενούς δεν αναφέρονται παθήσεις ή άλλοι παράγοντες του τρόπου ζωής που να συσχετίζονται αιτιολογικά με το σημείο της βλάβης π.χ. υποτροπές επιχειλίου έρπητα, εργασία σε εξωτερικές συνθήκες, κάπνισμα, κοσμητική στίξη «tatoo» περιγράμματος χειλέων κλπ. Αναφέρεται η προηγούμενη αντιμετώπιση της βλάβης ως επί επιχειλίου έρπητα με κρέμες ασυκλοβίρης και αντιβιοτικές, χωρίς καμία απόκριση. Συνοδά συμπτώματα απόντα (πόνος, καύσος κλπ).

Δερματοσκοπική εικόνα: Παρατηρείται μικροσκοπικό οζίδιο με μυρμηκιώδη επιφάνεια, κατά τόπους λευκάζον και ερυθρό χρώμα και κεντρική εφελκίδα.

Διαφορική διάγνωση:
– μυρμηκία

– ακτινική υπερκεράτωση
– κοκκίωμα
– ομαλός λειχήνας
– νοσος Bowen (in situ ακανθοκυτταρικό καρκίνωμα)
– επιθηλίωμα (ακανθοκυτταρικό καρκίνωμα, βασικοκυτταρικό καρκίνωμα)

Απάντηση

Πραγματοποιήθηκε μερική διαγνωστική βιοψία της βλάβης σε δημόσιο νοσοκομείο, επιβεβαιώνοντας ιστολογικά τη διάγνωση του Ακανθοκυτταρικού διηθητικού καρκινώματος, το οποίο προσέγγιζε τα εγγύς εγχειρητικά όρια.

Ακολούθησε σταδιοποιήση με απεικονιστικό έλεγχο της περιοχής,ο οποίος ήταν φυσιολογικός. Δρομολογήθηκε νέα ευρύτερη εκτομή σε έκταση και σε βάθος, καθώς και εξαίρεση της δεύτερης μικρότερης βλάβης δεξιά, η οποία αποδείχθηκε ένα in situ ακανθοκυτταρικό καρκίνωμα.

Συζήτηση: Το ακανθοκυτταρικό καρκίνωμα του δέρματος (Squamous Cell Carcinoma, SCC) αποτελεί τον πιο συχνό όγκο δέρματος στην Καυκάσια φυλή, αποτελώντας το 20% των δερματικών καρκινωμάτων. Χαρακτηρίζεται από την κακοήθη εξαλλαγή των κερατινοκυττάρων της επιδερμίδας και των εξαρτημάτων. Συνήθως εγείρεται σε προϋπάρχουσες βλάβες ακτινικής υπερκεράτωσης ή νόσου Bowen (in situ SCC), αλλά και de novo ή και σε έδαφος χρονίας φλεγμονής και χρονίων φλεγμονωδών παθήσεων δέρματος

Συγκεντρωτική μελέτη της επίπτωσης των SCCs τα τελευταία χρόνια δείχνει μεγάλη αύξηση ιδίως σε χώρες και τόπους με μεγάλη ηλιοέκθεση (π.χ. Αυστραλία) συσχετίζοντας άμεσα την εμφάνιση των διηθητικών ακανθοκυτταρικών καρκινωμάτων με την χρόνια UVR έκθεση και κατ'επέκταση με την αύξηση της ηλικίας, λόγω χρόνου ηλιοέκθεσης. Το 90% των περιπτώσεων αναπτύσσεται στην περιοχή της κεφαλής-τραχήλου, της ραχιαίας επιφάνειας των χεριών και στα αντιβράχια. Τεχνητές πηγές UV όπως PUVA φωτοθεραπεία, τεχνητό μαύρισμα «solarioum» αλλά και έκθεση σε X-ray, αρσενικό και πολυκυκλικούς υδρογονάνθρακες αυξάνουν την επίπτωση. Γενετικοί παράγοντες όπως το ανοιχτόχρωμο δέρμα, αλμπινισμός, μελαγχρωματικό ξηρόδερμα, αλλά και μορφές ανοσοκαταστολής (π.χ. μεταμοσχευμένα άτομα) προδιαθέτουν θετικά στην ανάπτυξη ακανθοκυτταρικών καρκινωμάτων, οπότε και αυξάνει ο βαθμός υποψίας μας στη διερεύνηση βλαβών σε τέτοια άτομα.

Το ακανθοκυτταρικό καρκίνωμα δυνατόν να δώσει μεταστάσεις –σε αντίθεση με το βασικοκυτταρικό καρκίνωμα του δέρματος – οπότε και επιβάλλεται ο περιοχικός έλεγχος με απεικονιστικές μεθόδους και η σταδιοποιήση με σύστημα TNM, ιδίως για την περιοχή κεφαλής-τραχήλου. Αξιολογούνται ο τύπος του SCC (μυρμηκιώδης, δεσμοπλαστικός κλπ), η διαφοροποίηση, το πάχος διήθησης, η περινευρική διήθηση, η διήθηση αγγείων, προκειμένου για την επιλογή του θεραπευτικού χειρισμού.

Θεραπευτικά στις περιπτώσεις που το αρχόμενο SCC αναπτύσσεται σε έδαφος πολλών ακτινικών υπερκερατώσεων έχουμε τη δυνατότητα επιλογής μεταξύ κρυοθεραπείας, απόξεσης, διαθερμοπηξίας, φωτοδυναμικής θεραπείας με ALA, ιμικουϊμόδης, 5-φθοριουρακίλης, ingenol mebutate 0.05% και χημικών πήλινγκς, τα οποία λειτουργούν και ως θεραπεία «πεδίου» για την πρόληψη ανάδυσης νέων βλαβών.

Στις περιπτώσεις όμως διηθητικού SCC επιβάλλεται η επαρκής χειρουργική αφαίρεση της βλάβης με όρια που καθορίζονται από τα χαρακτηριστικά του όγκου που προαναφέρθηκαν. Όπου η κατάσταση δεν επιτρέπει το χειρουργείο, δύναται η βλάβη να ακτινοβοληθεί. Τέλος, μεγίστης σημασίας το στενό «follow-up» για την έγκαιρη διάγνωση υποτροπής ή νέων βλαβών.

Ενδεικτική βιβλιογραφία

Diagnosis and treatment of invasive squamous cell carcinoma of the skin: European consensus-based interdisciplinary guideline. Stratigos A. et al. European Dermatology Forum (EDF); European Association of Dermato-Oncology (EADO); European Organization for Research and Treatment of Cancer (EORTC). Eur J Cancer. 2015 Sep;51(14): 1989-2007.

Λάσκαρης Γ. Κλινική Στοματολογία, Εκδόσεις Λίτσας Αθήνα, 2012

ΚΛΙΝΙΚΗ ΣΤΟΜΑΤΟΛΟΓΙΑ
ΔΙΑΓΝΩΣΗ - ΘΕΡΑΠΕΙΑ
ΓΙΩΡΓΟΣ Χ. ΛΑΣΚΑΡΗΣ
Στοματολόγος. Ιατρός-Οδοντίατρος
Αν. Καθηγητής Στοματολογίας Ιατρικής Σχολής Παν. Αθηνών
Επισκέπτης Καθηγητής Παν. Λονδίνου
Ιδρυτής και Διευθυντής Στοματολογικού Τμήματος Νοσ. «Α. Συγγρός» (1971-2008)
3η Έκδοση
730 σελ. μεγέθους 21X29cm
1.003 έγχρωμες φωτογραφίες

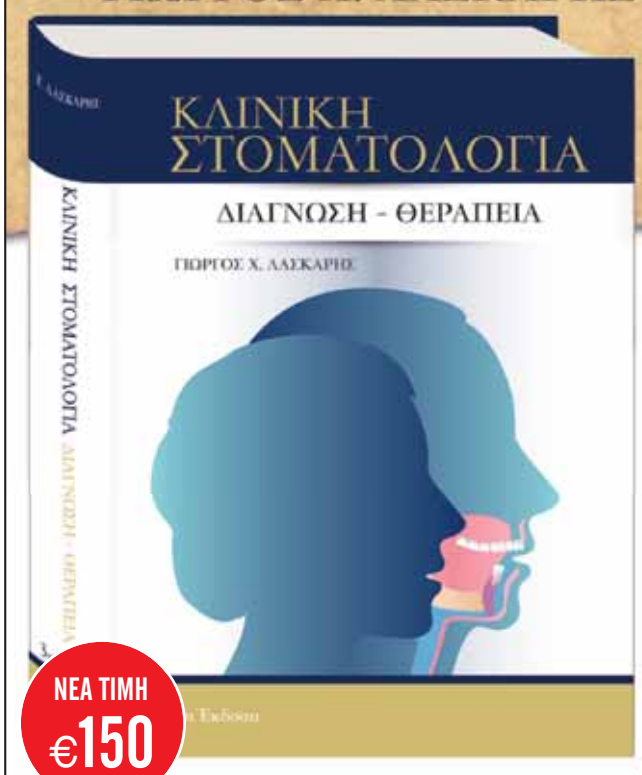

ΝΕΑ ΤΙΜΗ €150

Βραβείο Ακαδημίας Αθηνών
Κορυφαίο στο είδος του στην παγκόσμια βιβλιογραφία.
Οι βιβλιοκριτικές έγραψαν:

«... Συμπερασματικά, αυτό που αποκομίζει ο αναγνώστης είναι ο μόχθος, η κλινική εμπειρία και το βάθος των γνώσεων του συγγραφέα, που είναι αποτυπωμένα σε κάθε σελίδα του βιβλίου, καθώς και η αφοσίωσή του στην Στοματολογία. Διεκδικεί τα πρωτεία στον παγκόσμιο χάρτη της Στοματολογίας.».

Ρηγόπουλος Δημήτριος,
Καθηγητής Δερματολογίας Παν. Αθηνών, Διευθυντής Νοσ. Συγγρός

«... Σπουδαίο έργο. Εκπληκτικό σε δημιουργία, σύνθεση και κλινική εμπειρία. Είναι από τα πολύ λίγα συγγράμματα, όχι μόνο στο χώρο της Στοματολογίας αλλά γενικότερα της Ιατρικής, που φτάνει σε τόσο υψηλό επίπεδο. ...»

Porter Stephen,
Καθηγητής Στοματολογίας και Dean, Eastman Dental Institute, Παν. Λονδίνου, Αγγλία

«... Απίστευτο έργο. Λίγοι επιστήμονες μπορεί να καταλάβουν, σε όλη την έκταση, πόσος κόπος και ικανότητα, αλλά και πόσο μεγάλη γνώση και κλινική εμπειρία χρειάζεται για να γίνει ένα τέτοιο έργο που ανεπιφύλακτα το χαρακτηρίζω ως τη "Βίβλο" της Στοματολογίας. ...».

van der Waäl Isaäc,
Καθηγητής Παθολογίας Στόματος και Χειρουργικής, Παν. Amsterdam, Ολλανδία

- Ο διεθνούς φήμης κλινικός Στοματολόγος και Συγγραφέας με μεγάλη κλινική πείρα και γνώση, παραδίδει στον Έλληνα Οδοντίατρο και Ιατρό το πιο ολοκληρωμένο βιβλίο στο είδος του, σε 3η έκδοση, πλήρως αναθεωρημένο και διευρυμένο με όλα τα νοσήματα του στόματος παρουσιασμένα με υψηλής στάθμης έγχρωμες εικόνες και εκτεταμένο κείμενο.
- Το μοναδικό βιβλίο στο χώρο της Υγείας με 4 αλλεπάλληλες εκδόσεις στην Αγγλική γλώσσα από το 1988, που χρησιμοποιείται ως βιβλίο αναφοράς στα περισσότερα Πανεπιστήμια του κόσμου.
Μεταφρασμένο σε 7 ακόμη διεθνείς γλώσσες και με διεθνή βραβεία.
- Η 3η έκδοση στα Ελληνικά είναι το καταστάλαγμα της πολύχρονης αφοσίωσης και σύνθεσης της πείρας του συγγραφέα, στη Στοματολογία.
Έχει γραφεί εξ ολοκλήρου από την αρχή, προσαρμοσμένο στις σύγχρονες επιστημονικές και εκδοτικές απαιτήσεις.

Διατίθεται από τις εκδόσεις «Οδοντιατρικό Βήμα». Τηλέφωνο επικοινωνίας: 210 3814 939

Για επικοινωνία:

Αργυρώ Παπαδοπούλου
MD, DDS, Msc
Δερματολόγος-Αφροδισιολόγος, Οδοντίατρος
Δερματολογικό Τμήμα «ΕΥΡΩΚΛΙΝΙΚΗΣ ΑΘΗΝΩΝ», Μέλος Δ.Σ. Ελληνικής Εταιρείας Κλινικής Στοματολογίας
email: argyro.papadopoulou@yahoo.com

Tetric EvoCeram® Bulk Fill

Υψηλής απόδοσης σύνθετη ρητίνη οπισθίων

Η πιο αποδοτική σύνθετη ρητίνη οπισθίων

Τώρα και λεπτόρρευστη

Tetric EvoCeram® Bulk Fill
Διαμορφώσιμη

Tetric EvoFlow® Bulk Fill
Λεπτόρρευστη

Δείτε μόνοι σας:
www.ivoclarvivadent.com/bulkfill-en

Dental Vision ΕΠΕ
- Μιχαλακοπούλου 125 / 115 27 Αθήνα / τηλ: 210 77 55 900
- Τσιμισκή 34 / 546 23 Θεσσαλονίκη / τηλ: 2310 253 800

www.dentalvision.gr

SADENT ΑΕΒΕ
- 1 χλμ Λεωφ. Μαρκοπούλου / 190 02 Παιανία / τηλ: 211 10 22 900
- Τετραπόλεως 4 / 115 27 Γουδή / τηλ: 210 77 77 608
- Ν. Τέλογλου 7 / 546 36 Θεσσαλονίκη / τηλ: 2310 968 799

www.sadent.com

Metrodent ΟΕ
- Πατησίων 21 / 104 32 Αθήνα / τηλ: 210 523 5981

www.metrodent.gr

ivoclar vivadent®
passion vision innovation

Το 43ο Πανελλήνιο Παιδοδοντικό Συνέδριο «ανοίγει τις πύλες του» στο Πολεμικό Μουσείο

Νίκος Λιγυδάκης
DDS, MScM, MScD, FRSM, PhD
Υφηγητής Παιδοδοντιατρικής
του Πανεπιστημίου Leeds, UK

Το 43ο Πανελλήνιο Παιδοδοντικό Συνέδριο θα λάβει χώρα στο συνεδριακό κέντρο του Πολεμικού Μουσείου στις **22 έως 24 Σεπτεμβρίου 2017** με θεματολογία αιχμής που θα καλύπτει όλες τις παραμέτρους της σύγχρονης Παιδοδοντιατρικής.

Το «ΟΒ» έχει την τιμή και τη χαρά να φιλοξενεί τον Πρόεδρο της Ελληνικής Παιδοδοντικής Εταιρείας, κ. **Νίκο Λυγιδάκη**, που μας μίλησε για τη θεματολογία, τις καινοτομίες, αλλά και τον ξεχωριστό χαρακτήρα της φετινής διοργάνωσης.

Συνέντευξη στην **Ηλιάνα Γιαννούλη** δημοσιογράφο

Κύριε Λυγιδάκη, το 43ο Πανελλήνιο Παιδοδοντικό Συνέδριο είναι πλέον γεγονός. Ποια θα είναι η δομή και η θεματολογία της φετινής εκδήλωσης;

Το 43ο Πανελλήνιο Παιδοδοντικό Συνέδριο, που εξ όσων γνωρίζω αποτελεί μια από τις ελάχιστες οδοντιατρικές επιστημονικές διοργανώσεις πανελληνίου χαρακτήρα που θα πραγματοποιηθούν τη φετινή χρονιά στην Αθήνα, θα λάβει χώρα στο συνεδριακό κέντρο του Πολεμικού Μουσείου στις 22 έως 24 Σεπτεμβρίου 2017. Ακολουθώντας την μακρά παράδοση των Πανελληνίων Παιδοδοντικών Συνεδρίων που θέλει η Εταιρεία μας να συνεργάζεται για τη διεξαγωγή του Συνεδρίου μας με τον Οδοντιατρικό Σύλλογο της περιοχής διεξαγωγής του Συνεδρίου, υποβάλαμε σχετικό αίτημα στον Οδοντιατρικό Σύλλογο Αττικής. Έτσι, έχουμε την χαρά και το φετινό συνέδριο της Ελληνικής Παιδοδοντικής Εταιρείας να διοργανώνεται με την συνεργασία του Οδοντιατρικού Συλλόγου Αττικής και δύο μέλη του ΔΣ του ΟΣΑ να συμμετέχουν στην οργανωτική επιτροπή του Συνεδρίου. Παράλληλα, το συνέδριό μας τελεί υπό την αιγίδα της Ελληνικής Οδοντιατρικής Ομοσπονδίας.

Πρόκειται για ένα πολυ-θεματικό συνέδριο που θα καλύψει όλες τις παραμέτρους της σύγχρονης παιδοδοντιατρικής. Εκτός από τα αμιγή παιδοδοντιατρικά και οδοντιατρικά θέματα του συνεδρίου που θα αναπτύξουν Έλληνες και ξένοι ομιλητές, σημαντική είναι και η συμβολή στο επιστημονικό πρόγραμμα δύο συναδέλφων παιδιάτρων από την Πανεπιστημιακή Κλινική του Νοσοκομείου Παίδων «Αγία Σοφία», οι οποίες αποδέχθηκαν την πρόσκλησή μας να παρουσιάσουν τις σύγχρονες απόψεις πάνω στο ιδιαιτέρως επίκαιρο και σημαντικό θέμα του εμβολιασμού στα παιδιά και στους εφήβους, καθώς και το ακόμα πιο ενδιαφέρον ζήτημα του μητρικού θηλασμού και την σχέση του με την τερηδόνα της πρώιμης παιδικής ηλικίας, το οποίο απασχολεί όλο και περισσότερο τους παιδοδοντιάτρους και τους παιδιάτρους, αλλά και το κοινωνικό σύνολο γενικότερα.

Εκτός από τις προσκεκλημένες εισηγήσεις θα υπάρχουν στο πρόγραμμα και τρία στρογγυλά τραπέζια, δύο από τον χώρο της Παιδοδοντιατρικής και ένα από το χώρο της Στοματολογίας. Πιο συγκεκριμένα, το πρώτο στρογγυλό τραπέζι παιδοδοντιατρικού προσανατολισμού θα ασχοληθεί με τη διατήρηση του χώρου στο οδοντικό τόξο κατά τη διάρκεια του νεογιλού και κυρίως του μικτού φραγμού, ενώ το δεύτερο είναι αφιερωμένο στις φοβικές συμπεριφορές των παιδιών σε σχέση με τον οδοντίατρο, καθώς και τις τεχνικές διαχείρισής τους. Τέλος, το τρίτο στρογγυλό τραπέζι θα επικεντρωθεί σε στοματολογικά προβλήματα που παρουσιάζονται στα παιδιά και στους εφήβους.

Φέτος, στο συνέδριό σας θα ενσωματωθούν και οι τιμητικές εκδηλώσεις για την αφυπηρέτηση από το ΕΚΠΑ του Καθηγητή Παιδοδοντιατρικής κ. Κωνσταντίνου Ουλή. Πείτε μας λίγα λόγια για αυτή την πρωτοβουλία.

Πράγματι, ένα ιδιαίτερα σημαντικό και ξεχωριστό γεγονός του 43ου Πανελληνίου Παιδοδοντικού Συνεδρίου είναι η ομόφωνη απόφασή του ΔΣ της Εταιρείας να αφιερωθεί το Συνέδριο μας στον αφυπηρετούντα από το ΕΚΠΑ Καθηγητή κ. **Κ. Ουλή**, ο οποίος υπήρξε και είναι ακόμα ένας από τους σημαντικότερους στυλοβάτες της Ελληνικής Παιδοδοντικής Εταιρείας, έχοντας υπηρετήσει σαν Γενικός Γραμματέας και Πρόεδρος αλλά και έχοντας εισάγει μία σειρά καινοτομιών, τα οφέλη των οποίων συνεχίζουν για την Εταιρεία και σήμερα. Έτσι έχει ενταχθεί στο πρόγραμμα του συνεδρίου ειδική συνεδρία προς τιμή του που εκτός των άλλων θα εμπλουτιστεί με την παρουσία των διακεκριμένων καθηγητών κ.κ. **Martin Courzon** και **Jack Toumba** από την Αγγλία, και **Tim Wright** από τις ΗΠΑ, οι οποίοι λόγω της μακρόχρονης φιλίας και συνεργασίας μαζί του, αποδέχθηκαν την πρόσκληση να παραστούν για να τον τιμήσουν, συμμετέχοντας παράλληλα στο επιστημονικό πρόγραμμα του συνεδρίου με εξαιρετικές εισηγήσεις σε σύγχρονα και «καυτά» θέματα του χώρου της Παιδοδοντιατρικής. Στην ειδική αυτή Συνεδρία που θα γίνει το απόγευμα της Παρασκευής 22 Σεπτεμβρίου 2017, στο Πολεμικό Μουσείο, εκτός των συναδέλφων από το εξωτερικό που σας ανέφερα, έχουν προσκληθεί και θα μιλήσουν για το έργο του και Έλληνες εκλεκτοί συνάδελφοι που έχουν διαχρονικές σχέσεις με τον τιμώμενο καθηγητή μέσω του Πανεπιστημίου αλλά και της Ελληνικής Οδοντιατρικής Ομοσπονδίας.

Στο σημείο αυτό, θα μου επιτρέψετε να σας πω λίγα λόγια για τους διεθνώς καταξιωμένους αυτούς συναδέλφους από το εξωτερικό που θα μας τιμήσουν με την παρουσία τους. Ο κ. **M. Courzon** είναι ένας εκ των «πατέρων» της Παιδοδοντιατρικής στην Ευρώπη, Ομότιμος Καθηγητής της Παιδοδοντιατρικής στο Πανεπιστήμιο του Leeds, ιδρυτής και επίτιμο πλέον μέλος της European Academy of Paediatric Dentistry, πρώην Διευθυντής Σύνταξης του European Archives of Paediatric Dentistry, και επίτιμος Διδάκτωρ του Πανεπιστημίου Αθηνών. Ο κ. **J. Toumba** είναι Καθηγητής και πρώην Συντονιστής του Μεταπτυχιακού Προγράμματος Παιδοδοντιατρικής στο Πανεπιστήμιο του Leeds, εκλεγμένος Πρόεδρος της European Academy of Paediatric Dentistry, Διευθυντής Σύνταξης του European Archives of Paediatric Dentistry και συχνά αξιολογητής και εξεταστής μεταπτυχιακών προγραμμάτων Παιδοδοντιατρικής καθώς και ειδικευομένων συναδέλφων τόσο στην Ευρώπη όσο και Διεθνώς. Τέλος, ο κ. **T. Wright** είναι Διακεκριμένος Καθηγητής και πρώην Διευθυντής του Τμήματος Παιδοδοντιατρικής του Πανεπιστημίου της North Carolina, στο Chapel Hill των ΗΠΑ και πρώην πρόεδρος του Συμβουλίου των Επιστημονικών Υποθέσεων τόσο της Αμερικανικής Οδοντιατρικής Ομοσπονδίας όσο και της Αμερικανικής Ακαδημίας Παιδοδοντιατρικής. Και οι τρείς αυτοί συνάδελφοι έχουν συμβάλει σε πολύ μεγάλο βαθμό στην κλινική και ερευνητική εξέλιξη της ειδικότητας μας αλλά και της Οδοντιατρικής γενικότερα διεθνώς.

Πέραν του βασικού επιστημονικού «κορμού» του συνεδρίου υπάρχουν και κάποιες άλλες επιστημονικές δράσεις;

Στο συνέδριό μας έχουμε εντάξει όπως γίνεται πάντα ένα προσυνεδριακό σεμινάριο με θέμα «Σύγχρονες προσεγγίσεις στις αισθητικές αποκαταστάσεις προσθίων και οπισθίων δοντιών σε παιδιά και εφήβους» και κεντρικό ομιλητή τον εξαίρετο κλινικό και ερευνητή συνάδελφο Δρ **Μίνω Σταυριδάκη**, το οποίο πιστεύουμε ότι ενδιαφέρει μεγάλη μερίδα των συμμετεχόντων. Παράλληλα, για πρώτη φορά, διοργανώνουμε φέτος ένα Lunch & Learn Σεμινάριο, το οποίο θα πραγματοποιηθεί κατά τη διάρκεια της μεσημβρινής διακοπής του συνεδριακού προγράμματος με θέμα «Σύγχρονα βιοενεργά υποκατάστατα του αμαλγάματος για τις οδοντικές εμφράξεις και αποκαταστάσεις». Το πρωτότυπο αυτό σεμινάριο αποτελεί μια ευγενική χορηγία της εταιρείας Dental Expert.

Στο σημείο αυτό θα ήθελα να ευχαριστήσω θερμά τους μεγάλους χορηγούς καθώς και τους εκθέτες που συμμετέχουν στον 43ο Πανελλήνιο Παιδοδοντικό Συνέδριο. Η μακροχρόνια στήριξη από τις εταιρείες αυτές δίνει την δυνατότητα οργάνωσης επιστημονικών εκδηλώσεων της ΕΠΕ υψηλού επιπέδου, ενώ παράλληλα οι συμμετέχοντες έχουν την δυνατότητα να ενημερωθούν για όλες τις εξελίξεις σε υλικά, εργαλεία, κλπ από τους πιο κατάλληλους επαγγελματίες.

Φέτος, για πρώτη φορά θεσπίζεται το βραβείο της Ελληνικής Παιδοδοντικής Εταιρείας. Μπορείτε να μας πείτε τι ακριβώς περιλαμβάνει αυτή η τιμητική διάκριση;

Επίσης σημαντική εξέλιξη του 43ου Πανελληνίου Παιδοδοντικού Συνεδρίου της Ελληνικής Παιδοδοντικής Εταιρείας είναι η δημιουργία

Επιστημονικό Πρόγραμμα

ΠΡΟΣΥΝΕΔΡΙΑΚΟ ΣΕΜΙΝΑΡΙΟ

Σύγχρονες προσεγγίσεις στις αισθητικές αποκαταστάσεις προσθίων και οπισθίων μονίμων δοντιών σε παιδιά και εφήβους

Συντονιστής και Εισηγητής: Μ. Σταυριδάκης

Lunch & Learn ΣΕΜΙΝΑΡΙΟ

Σύγχρονα βιοενεργά υποκατάστατα του αμαλγάματος για τις οδοντικές εμφράξεις και αποκαταστάσεις. (Ευγενική χορηγία της εταιρίας DentalExpert)

ΕΙΣΗΓΗΣΕΙΣ

1. Dental research and Archaeology. Martin Courzon
2. Contemporary Chemotherapeutic Caries Management. Tim Wright
3. Children's fluoride tooth paste usage; harmonisation of recommendations in Europe. Jack Toumba
4. Διεθνείς απόψεις για τον μητρικό θηλασμό – σχέση με τη τερηδόνα της πρώιμης παιδικής ηλικίας. Μαλλιαρού Μαρία-Αδαμαντία
5. Η αναγκαιότητα της τήρησης του προγράμματος εμβολιασμών στη παιδική και εφηβική ηλικία. Λουρίδα Αθανασία
6. Άμεσες αισθητικές αποκαταστάσεις τραυματισμένων προσθίων μονίμων δοντιών σε παιδιά και εφήβους. Παπάζογλου Στρατής
7. Νεότερη προσέγγιση στην αντιμετώπιση πολφικών βλαβών νεαρών μονίμων γομφίων στα παιδιά. Βαδιάκας Γιώργος

ΣΤΡΟΓΓΥΛΑ ΤΡΑΠΕΖΙΑ

1. Τεκμηρίωση και κλινική πρακτική για τη διατήρηση του χώρου στη Παιδοδοντιατρική
   Συντονιστής: Κ. Καββαδία
   Εισηγητές: Α. Αγουρόπουλος, Σ. Γκιζάνη, Κ. Καββαδία, Τ. Λαμπρινάκη, Γ. Δαμανάκης
2. Συμπεριφορές με υπόβαθρο το φόβο προς τον οδοντίατρο. Κατανόηση και διαχείρισή τους
   Συντονιστής: Ν. Κοτσάνος
   Εισηγητές: Α. Αρχάκης, Κ. Αραποστάθης, Μ. Κατσούδα, Ν. Κοτσάνος, Β. Μπόκα
3. Διάγνωση και θεραπευτική προσέγγιση νοσημάτων του στόματος στη παιδική και εφηβική ηλικία
   Συντονίστρια: Α. Σκλαβούνου
   Εισηγητές: Κ. Τόσιος, Α. Σκλαβούνου, Ν. Θεολόγη-Λυγιδάκη

του «Βραβείου ΕΠΕ» που θα δίδεται πλέον στα Πανελλήνια Παιδοδοντικά Συνέδρια για την παρουσίαση ενδιαφέροντος κλινικού περιστατικού στην Παιδοδοντιατρική. Η πρωτοτυπία του βραβείου είναι ότι η απονομή του τιμητικού διπλώματος συνοδεύεται από χρηματική ενίσχυση για την συμμετοχή και παρουσίαση της βραβευθείσας εργασίας στο επόμενο συνέδριο της Ευρωπαϊκής Ακαδημίας Παιδοδοντιατρικής.

Παράλληλα, στο πλαίσιο του συνεδρίου θα απονεμηθεί, όπως γίνεται τα τελευταία χρόνια, και το βραβείο «Ν. Μπαλτά» προς τιμήν του εκλιπόντος Νικολάου Μπαλτά, ο οποίος διετέλεσε ιδρυτικό μέλος και επί σειρά ετών Πρόεδρος της ΕΠΕ καθώς και της προσφάτως αποβιώσασας συζύγου του, Γεωργίας Μπαλτά. Το βραβείο απονέμεται στην καλύτερη ερευνητική εργασία που θα παρουσιαστεί στο Συνέδριο και περιλαμβάνει εκτός από το τιμητικό δίπλωμα και χρηματικό έπαθλο, ευγενική προσφορά της κόρης των εκλιπόντων, κ. Εβίτας Μπαλτά.

Το Συνέδριο είναι ενταγμένο στη διαδικασία μοριοδότησης της Ε.Ο.Ο.;

Σε συνέχεια της απόφασης της Ελληνικής Οδοντιατρικής Ομοσπονδίας για τη Συνεχιζόμενη Επαγγελματική Εκπαίδευση των οδοντιάτρων το Συνέδριο θα συμμετάσχει στο σύστημα μοριοδότησης με απονομή μορίων που αποφασίζονται από την Επιτροπή Σ.Ε.Ε.Ο. της Ε.Ο.Ο.

Το σύστημα της Σ.Ε.Ε.Ο. που εισάγει η Ε.Ο.Ο. είναι εξαιρετικά σημαντικό για τα ελληνικά δρώμενα και ήδη έχει καθυστερήσει η εφαρμογή του σε σχέση με την υπόλοιπη Ευρώπη, όπου η συνεχιζόμενη εκπαίδευση είναι απαραίτητο συστατικό της διαδικασίας εξέλιξης του οδοντιάτρου, αλλά και της επαγγελματικής αναγνώρισης και επάρκειας του κλινικού του έργου.

Λίγο πριν ολοκληρώσουμε τη συζήτησή μας, θα ήθελα να αναφερθούμε στη σημασία της εξειδίκευσης της Παιδοδοντιατρικής στην εποχή μας.

Η Παιδοδοντιατρική, η οποία αποτελεί μια κρατικά αναγνωρισμένη ειδικότητα της Οδοντιατρικής σε 13 κράτη της Ευρωπαϊκής Ένωσης και 3 ακόμα ευρωπαϊκά κράτη, είχε πάντοτε μια ξεχωριστή σημασία στον ιατρικό και οδοντιατρικό χώρο. Στη Μεγάλη Βρετανία, στην Σκανδιναβία και σε χώρες τις κεντρικής Ευρώπης, προϋπήρχε των άλλων οδοντιατρικών εξειδικεύσεων λόγω της σημαντικής ανάπτυξης των σχολικών οδοντιατρείων στα τέλη του 19ου και στις αρχές του 20ου αιώνα. Σαν μεταπτυχιακή δε εκπαίδευση άρχισε μαζί με την ορθοδοντική στο Eastman Dental Clinic του Λονδίνου και της Στοκχόλμης πριν τον 2ο Παγκόσμιο Πόλεμο, το 1930. Με τη πάροδο των δεκαετιών και ακολουθώντας την εξέλιξη και αναγνώριση της ειδικότητας στις Η.Π.Α, ενδυνάμωσε η ανάπτυξή της και άρχισε από το 1958 στη Σουηδία και η αναγνώριση της στην Ευρώπη. Τις τελευταίες δε δεκαετίες και ιδιαίτερα μετά την ίδρυση της European Academy of Paediatric Dentistry το 1990 που ασχολήθηκε ιδιαίτερα με την ομογενοποίηση της μεταπτυχιακής εκπαίδευσης σε όλη την Ευρώπη, η εξέλιξή της είναι εκρηκτική λόγω της ενασχόλησής της με το πιο ευαίσθητο και «ιδιαίτερο» μέρος του πληθυσμού, τα παιδιά, τους εφήβους και τα άτομα με αναπηρία (ΑμεΑ). Τα τελευταία δε χρόνια με τη διάχυση του προσφυγικού ρεύματος στην Ευρώπη έχει αποκτήσει ακόμη μεγαλύτερη βαρύτητα λόγω των προκλήσεων που θέτει η στοματική υγεία των παιδιών στην εποχή μας. Για όλους αυτούς τους λόγους πιστεύουμε ότι οι συνθήκες είναι ώριμες και στην χώρα μας ώστε να προχωρήσουμε στην αναγνώριση περισσότερων ειδικοτήτων στο χώρο της Οδοντιατρικής, περιλαμβανομένης της αρχαιότερης και με τους περισσότερους ίσως συναδέλφους (περισσότερους από 250), εξειδίκευσης στη χώρα μας, της Παιδοδοντιατρικής.

Κλείνοντας, υπάρχει κάποιο μήνυμα που θα θέλατε να απευθύνετε στους αναγνώστες μας σχετικά με το επικείμενο συνέδριο της ΕΠΕ;

Η συμμετοχή των διακεκριμένων ξένων επιστημόνων, αλλά και των Ελλήνων συναδέλφων εγγυάται το υψηλό επιστημονικό επίπεδο του συνεδρίου, ενώ οι τιμητικές εκδηλώσεις για την αφυπηρέτηση από το ΕΚΠΑ, του καθηγητή, κ. Ουλή, θα δώσουν έναν ξεχωριστό χαρακτήρα στη φετινή διοργάνωση. Παράλληλα, το κοινωνικό πρόγραμμα του συνεδρίου που περιλαμβάνει περιπάτους σε ιδιαίτερες γωνιές της Αθήνας, καθώς κι ένα ξεχωριστό δείπνο συνεδρίου πιστεύουμε ότι προσφέρει μια όμορφη ανάπαυλα από τις επιστημονικές εργασίες του τριημέρου συνεδρίου μας. Βάσει των ανωτέρω, ευελπιστούμε ότι και το 43ο Πανελλήνιο Παιδοδοντικό Συνέδριο θα αποτελέσει μια αξέχαστη εμπειρία για τους συμμετέχοντες και δικαίως να συμπεριληφθεί στον κατάλογο των πιο επιτυχημένων επιστημονικών εκδηλώσεων της Εταιρείας μας.

Κύριε Λυγιδάκη, σας ευχαριστώ θερμά για αυτή τη συζήτηση και σας εύχομαι κάθε επιτυχία στο συνέδριό σας.

Κι εγώ σας ευχαριστώ.

**Σημειώνεται ότι το 43ο Πανελλήνιο Παιδοδοντικό Συνέδριο υποστηρίζεται πλήρως από τον ιστότοπο της ΕΠΕ, www.hspd.gr, στον οποίο οι ενδιαφερόμενοι συνάδελφοι μπορούν να βρουν όλες τις απαραίτητες πληροφορίες σχετικά με την διαδικασία εγγραφής τους, καθώς και για την αποστολή των περιλήψεων των επιστημονικών τους εργασιών.*

Focus on Implantology
www.iti.org

ITI International Team for Implantology

Μονήρες εμφύτευμα

Νίκος Μάρκου
Περιοδοντολόγος
ITI Fellow and Registered Speaker

Πάρις Ραβάνης
Χειρουργός Οδοντίατρος-Προσθετολόγος
ITI Fellow

Η επίτευξη ενός αποδεκτού, εάν όχι ιδανικού αισθητικού αποτελέσματος, σε ό,τι αφορά την πρόσθια περιοχή της άνω γνάθου, αποτελεί πλέον αναπόσπαστο ζητούμενο, τόσο από την πλευρά του ασθενή, όσο και από τον θεράποντα ιατρό.

Ωστόσο, όλες οι περιπτώσεις που αφορούν την τοποθέτηση ενός ή περισσότερων εμφυτευμάτων στην άνω πρόσθια περιοχή θα πρέπει να αντιμετωπίζονται ως περιστατικά προχωρημένης δυσκολίας (advanced) ή σύνθετα (complex).

Για το λόγο αυτό, θεσπίστηκαν κριτήρια ταξινόμησης αναφορικά με την συνθετότητα της θεραπείας και των παραγόντων κινδύνου που την επηρεάζουν και την καθορίζουν.

Πρόκειται ταυτόχρονα για διαγνωστικά και ταυτόχρονα θεραπευτικά εργαλεία που είναι δυνατόν να εφαρμοσθούν κατά τη διάρκεια του αρχικού σχεδίου θεραπείας, στη φάση της χειρουργικής τοποθέτησης των εμφυτευμάτων όσο και πριν ή κατά τη διάρκεια της προσθετικής τους αποκατάστασης.

Με την παρούσα εργασία επιχειρείται η παρουσίαση ενός κλινικού περιστατικού που αφορά την αντικατάσταση ενός κεντρικού τομέα της άνω γνάθου από εμφύτευμα. Σύμφωνα με την ταξινόμηση κατά SAC (Straightforward-Advanced-Complex) ο βαθμός δυσκολίας του περιστατικού ήταν προχωρημένος (Advanced). Επιπρόσθετα, με βάση μία σειρά κλινικών και ακτινολογικών παραμέτρων που συμπεριλαμβάνονται στο Αισθητικό Προφίλ Κινδύνου (Esthetic Risk Assessement), η τοποθέτηση του εμφυτεύματος πραγματοποιήθηκε σε μεθύστερο χρόνο μετά την εξαγωγή του δοντιού, ενώ εφαρμόσθηκαν χειρουργικές τεχνικές καθοδηγούμενης οστικής ανάπλασης και διαχείρισης των μαλακών περιεμφυτευματικών ιστών. Το τελικό αποτέλεσμα κρίθηκε αποδεκτό με παραμέτρους βιολογίας, λειτουργίας και αισθητικής.

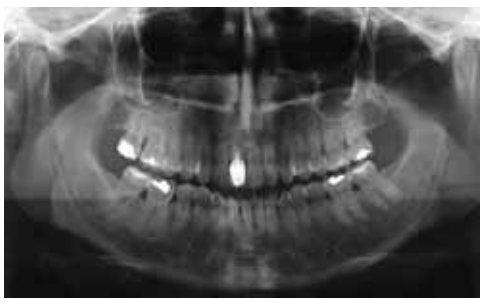

❶ Η ακτινογραφική αξιολόγηση αποτελεί ένα από τα απαραίτητα διαγνωστικά και θεραπευτικά εργαλεία. Στην προκείμενη περίπτωση μας αποκαλύπτει μεταξύ των άλλων την ύπαρξη ενός ενδοδοντικά θεραπευμένου κεντρικού τομέα με μικρό μήκος ρίζας, που φέρει μία στεφάνη με προκατασκευασμένο άξονα. Το δόντι είχε υποστεί ακρορριζεκτομή στο παρελθόν.

❷ Η κλινική εικόνα του φραγμού σε μέγιστη συγγόμφωση μας δίνει πληροφορίες σχετικά με την εικόνα των μαλακών περιοδοντικών ιστών και των δοντιών. Ο ασθενής παρουσιάζει υφιζήσεις σε αρκετά δόντια και εμφανίζει ασυμμετρία του ουλικού περιγράμματος στην πρόσθια περιοχή της άνω γνάθου.

❸ Μία κοντινότερη άποψη των τομέων καθιστά σαφές το πρόβλημα στον #11, που σχετίζεται με την ύπαρξη της υφιστάμενης μεταλλοκεραμικής στεφάνης, η οποία χρήζει αντικατάστασης και η παρουσία της συσχετίζεται με παρουσία φλεγμονής στα ούλα και υφίζησης στο υποκείμενο δόντι.

❹ Η μασητική άποψη της ίδιας περιοχής παρέχει χρήσιμα στοιχεία σχετικά με το παρειακό υπερώιο περίγραμμα των σκληρών και μαλακών ιστών, το οποίο εμφανίζεται ελαφρά μειωμένο.

❺ Η εξαγωγή του δοντιού πρέπει να πραγματοποιείται με ελκτικές κινήσεις και κατά το δυνατό ατραυματικό τρόπο, ενώ αμέσως μετά αξιολογείται η ακεραιότητα του παρειακού πετάλου, το οποίο ήταν ιδιαίτερα λεπτό μυλικά και απουσίαζε σε περιορισμένη έκταση ακρορριζικά.

❻ Το εξαχθέν δόντι εμφάνιζε ιδιαίτερα κοντή και απορροφημένη ρίζα, η οποία δεν εξασφάλιζε την απαιτούμενη οστική στήριξη.

❼ Η αντιμετώπιση του μετεξακτικού φατνίου συμπεριέλαβε τη λήψη ελεύθερου ουλικού μοσχεύματος από την περιοχή της υπερώας.

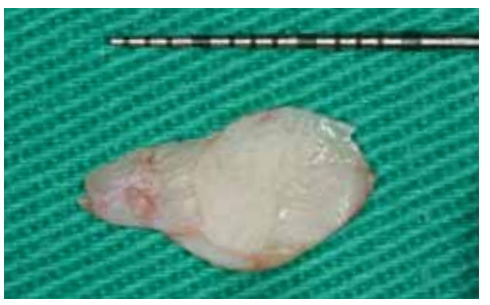

❽ Το ληφθέν μόσχευμα αποεπιθηλιοποιείται μερικώς, έτσι ώστε να εισέρθει μερικώς μεταξύ κρημνού και μοσχεύματος στην περιοχή του φατνίου.

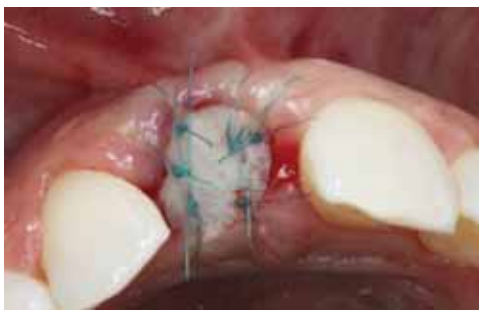

❾ Το μόσχευμα προσαρμόζεται με μη απορροφήσιμα ράμματα στα χείλη του φατνίου, αφού προηγουμένως πραγματοποιηθεί αποεπιθηλιοποίηση αυτών με μία εγγλυφίδα.

❿ Η εικόνα 8 εβδομάδες μετεγχειρητικά δείχνει την πλήρη ενσωμάτωση του μοσχεύματος στην περιοχή.

⓫ Η κλινική εικόνα αποκαλύπτει την παρουσία υπετροφικών χαλινών με κατάφυση μυλικά προς την περιοχή των δοντιών. Η παρουσία τους αποτελεί μελλοντικό κίνδυνο για τη διαχείριση των μαλακών ιστών χειρουργικά και γι-αυτό το λόγο αποφασίσθηκε η εκτομή τους.

⓬ Η μετατόπιση των υπερτροφικών ινών των χαλινών πραγματοποιείται σε ακρορριζική κατεύθυνση με τη βοήθεια ενός διοδικού Laser.

⓭ Αυτή είναι η αντίστοιχη κλινική εικόνα 1 μήνα μετά την εκτομή του χαλινού. Ο ασθενής καθόλο το διάστημα των επεμβάσεων φέρει μία ακρυλική γέφυρα τύπου Maryland.

⓮ Η μασητική άποψη της ίδιας περιοχής επιβεβαιώνει την ομαλή επούλωση και ενσωμάτωση του ελεύθερου ουλικού μοσχεύματος.

⓯ Η αναπέταση ολικού πάχους κρημνού μας δίνει πληροφορίες για την κατάσταση των σκληρών ιστών της περιοχής. Το εύρος της ακρολοφίας εμφανίζεται μειωμένο ακρορριζικά και επαρκές μυλικά. Η απόφαση τοποθέτησης εμφυτεύματος μεταφέρεται σε μεθύστερο χρόνο, αφού προηγουμένως πραγματοποιηθεί καθοδηγούμενη οστική ανάπλαση.

16 Στη συνέχεια πραγματοποιούνται οπές στην φατνιακή ακρολοφία, με σκοπό την παροχή κυττάρων με οστεογενετικό δυναμικό στην υπό ανάπλαση περιοχή.

21 Αμέσως μετά αφαιρείται η μεμβράνη και οι καρφίδες σταθεροποίησης από τιτάνιο. Ο νεοσχηματισθείς ιστός εμφανίζει κλινικά χαρακτηριστικά υγιούς οστίτη ιστού και φαίνεται ικανός από πλευράς διαστάσεων να δεχθεί εμφύτευμα, στην ορθή προσθετικά θέση.

22 Η κατασκευή χειρουργικού οδηγού είναι επιβεβλημένη στην περίπτωση τοποθέτησης εμφυτευμάτων στην αισθητική ζώνη, ο οποίος φέρει στην περιοχή ενδιαφέροντος την ακρυλική αναπροσαρμογή της μετέπειτα προβλεπόμενης αποκατάστασης.

23 Η ορθή θέση του εμφυτεύματος απαιτεί την τοποθέτηση αυτού σε τρισδιάστατο επίπεδο. Το εμφύτευμα που τοποθετήθηκε ήταν Straumann bone level διαμέτρου 4.1 χιλ. και μήκους 10 χιλ. Έχει σημασία για το τελικό αποτέλεσμα ο αυχένας του εμφυτεύματος να βρίσκεται 2-3 χιλ. ακρορριζικότερα των αδαμαντινοοστεϊνικών ενώσεων των παρακείμενων δοντιών.

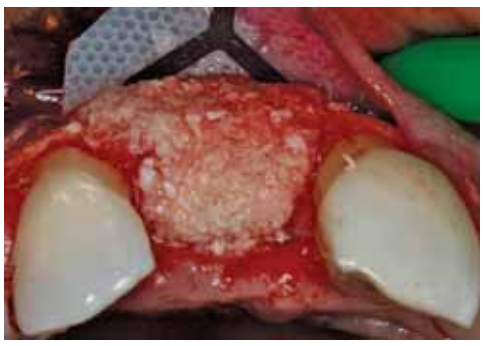

17 Ακολουθεί αναδιαμόρφωση του παρειουπερώιου περιγράμματος της ακρολοφίας με τη βοήθεια συνδυασμένου μοσχεύματος αλλογενούς και βόειας προέλευσης.

18 Το οστικό μόσχευμα καλύπτεται από μία μη απορροφήσιμη μεμβράνη από πολυτετραφλουροαιθυλένιο (PTFE), ενισχυμένη με πλέγμα τιτανίου, η οποία καθηλώνεται με τη βοήθεια μη απορροφήσιμων καρφίδων, κατασκευασμένων από τιτάνιο. Είναι εξαιρετικής σημασίας για το τελικό αποτέλεσμα η σταθεροποίηση της μεμβράνης για την απρόσκοπτη δημιουργία των κατάλληλων συνθηκών σταθερότητας του τραύματος.

19 Η επιτυχημένη συρραφή περιλαμβάνει την παθητική επαφή των χειλέων του κρημνού, η οποία εξασφαλίζεται προηγουμένως με περιοστικές τομές χαλάρωσης.

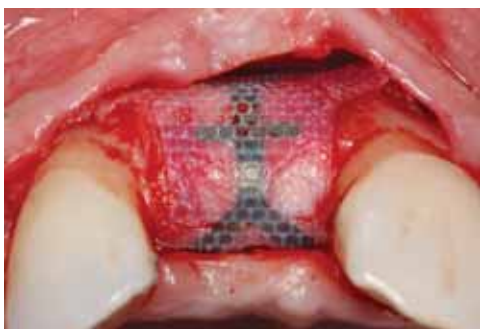

20 Η αναμονή για την αναπλαστική διαδικασία απαιτεί χρονικό διάστημα τουλάχιστον 6 μηνών. Στη συνέχεια πραγματοποιείται τομή επί της φατνιακής ακρολοφίας και αναπέταση ολικού πάχους κρημνού. Η εικόνα είναι σαφής σε ό,τι αφορά την απρόσκοπτη επούλωση που έχει προηγηθεί στην περιοχή καθότι η μεμβράνη δεν εμφανίζει σημεία επιμόλυνσης.

ITI International Team for Implantology

22η Επιστημονική Ημερίδα 16 Σεπτεμβρίου 2017

Άμεση Φόρτιση στην Αισθητική Ζώνη: Από τη Μονήρη Νωδότητα στην Αποκατάσταση Ολικού Φραγμού. Κλινικές Συμβουλές και Τεχνικές Διαχείρισης για την Άμεση Ικανοποίηση του Ασθενή

Ομιλητής: **Robert A. Levine**, DDS, FCPP, FISPPS

Robert A. Levine
DDS, FCPP, FISPPS Diplomate,
American Board of Periodontology
Fellow, International Team
for Implantology Private Practice
at the Pennsylvania Center for
Dental Implants & Periodontics,
Philadelphia, PA Clinical Professor
in Periodontics & Implantology
Kornberg School of Dentistry,
Temple University Philadelphia, PA
Clinical Associate Professor
in Periodontology and Implantology,
University of North Carolina,
Chapel Hill, NC

Θεματολογία

Αυτό το κλινικά χρήσιμο και τεκμηριωμένο εκπαιδευτικό πρόγραμμα θα αναφερθεί στη στενή συνεργασία που πρέπει να έχουν ο χειρουργός, ο οδοντίατρος που θα αποκαταστήσει προσθετικά τον ασθενή και ο τεχνολόγος οδοντοτεχνικός για να επιτύχουν το βέλτιστο αισθητικό αποτέλεσμα και να περιορίσουν τις επιπλοκές στον ασθενή. Ο Dr. Levine θα δώσει έμφαση στην «Ομαδική Συνεργασία» για τις περισσότερες περιπτώσεις που αποτελούν πρόκληση για τη χειρουργική διαδικασία τοποθέτησης και εμφυτευματικής αποκατάστασης, αναλύοντας ταυτόχρονα τη διαγνωστική διαδικασία και τις τεχνικές διαχείρισης σκληρών και μαλακών ιστών, καθώς και την κατάλληλη θεραπευτική μεθοδολογία σε περιπτώσεις ιστικής έλλειψης ή ανεπάρκειας. Η συνολική αντιμετώπιση ασθενών σε σύνθετες περιπτώσεις προσθετικής και αισθητικής αποκατάστασης, με άμεση αισθητική κάλυψη σε μονήρες εμφύτευμα ή άμεση φόρτιση ολικού φραγμού, θα καλυφθούν εκτενώς, τονίζοντας τη σημασία της φωτογραφικής τεκμηρίωσης όχι

μόνο για την υποβοήθηση της ομαδικής συνεργασίας αλλά και για την αποδοχή του σχεδίου θεραπείας από τον ασθενή. Συμπληρωματικά, θα παρουσιαστούν περπτώσεις αποκαταστάσεων ολικού φραγμού με τις ανάλογες οδηγίες και συμβουλές για κλινική εφαρμογή σε περιπτώσεις με μικρότερο αριθμό εμφυτευμάτων. Ο Dr. Levine θα μοιραστεί την εμπειρία του μετά από 30 χρόνια πλήρους κλινικής απασχόλησης και εφαρμογής της άμεσης φόρτισης σε ολική νωδότητα από το 1994. Επίσης θα παρουσιαστούν τεχνικές επαγγελματικής προώθησης και διαχείρισης ασθενών, που θα συμβάλουν στην αποδοχή των σχεδίων θεραπείας και θα συμβάλουν ώστε η «Ομαδική Συνεργασία» να κάνει την κλινική διαδικασία ομαλή, αποδοτική και προσωπικά αναγνωρίσιμη.

Τόπος διεξαγωγής:
Ιδρυμα Θεοχαράκη
Βασιλίσσης Σοφίας 9 & Μέρλιν 1
Σύνταγμα
Τηλέφωνο: 210-3611206

Στόχοι:

- Να συζητηθούν οι κλινικές διαδικασίες που είναι προαπαιτούμενες και αναγκαίες για τον καθορισμό των αισθητικών-προσθετικών αποτελεσμάτων, σε περιπτώσεις διαθέσιμου ή ελλειμματικού οστικού υποστρώματος που χρειάζεται κατευθυνόμενη οστική αναγέννηση (GBR).
- Να αναλυθούν οι βασικές αρχές που περιγράφονται στο άρθρο "10 Keys to Esthetic Zone Success for Single Immediate Implants in the Adult" (Compendium Cont Ed Dent 2017: RA Levine, J Ganeles, L Gonzaga, H Randel, JYK Kan, CD Evans, ST Chen). Υπάρχουν 2 παράγοντες που σχετίζονται με το σχέδιο θεραπείας, 5 χειρουργικοί παράγοντες και 3 παράγοντες προσθετικής αποκατάστασης που χρησιμεύουν ως οδηγοί σε κάθε κλινική περίπτωση για να εξασφαλίσουν τη μακροχρόνια αισθητική και λειτουργική της επιτυχία.
- Να περιγραφούν οι διάφορες τεχνικές διαχείρισης μαλακών ιστών που περιλαμβάνουν διάφορες διαδικασίες πλαστικής χειρουργικής και διόρθωσης του ουλικού χαμόγελου ως απαραίτητα προαπαιτούμενα για την αισθητική αποκατάσταση των εμφυτευμάτων (based on the ITI 5th Consensus Report JOMI 2014- "Soft Tissue Augmentation Procedures for Mucogingival Defects in Esthetic Sites"; RA Levine, G Huynh-Ba, D Cochran).
- Να παρουσιασθούν οι επιλογές υλικών για την κατασκευή της τελικής αποκατάστασης μονήρους στεφάνης ή ολικού φραγμού.

Περισσότερες πληροφορίες και πρόγραμμα των ημερίδων θα βρείτε στο
http://www.iti.org/sites/greece/Events

Μη μέλη της ITI μπορούν να παρακολουθούν τις ημερίδες με κόστος εγγραφής 100 ευρώ.
Πληροφορίες: Τμήμα ITI Ελλάδας & Κύπρου, τηλ. 210 7770 670

Εγγραφείτε σήμερα www.iti.org

24 Επιπρόσθετα, ιδιαίτερα σημαντική για το τελικό αισθητικό αποτέλεσμα είναι η τοποθέτηση αυτού σε ελαφρά υπερώια θέση, που θα μας δώσει τη δυνατότητα κατασκευής μιας κοχλιούμενης αποκατάστασης.

25 Κατά την αποκάλυψη του εμφυτεύματος λαμβάνεται υπόψη η επάρκεια των μαλακών ιστών σε παρειοϋπερώιο επίπεδο. Πραγματοποιήθηκε τομή στην περιοχή της βίδας κάλυψης του εμφυτεύματος σε σχήμα Π.

26 Ακολουθεί αποεπιθηλιοποίηση του κρημνού στην περιοχή και στη συνέχεια ο ιστός αναδιπλώνεται παρειακά κάτω από τον υποκείμενο κρημνό. Στα πλεονεκτήματα της τεχνικής συγκαταλέγεται η ελάχιστη ταλαιπωρία για τον ασθενή.

27 Η σταθεροποίηση αυτού γίνεται με ράμματα γύρω από την βίδα επούλωσης του εμφυτεύματος.

28 Είναι επίσης ιδαίτερα σημαντική η διαμόρφωση του προφίλ ανάδυσης της αποκατάστασης καταρχήν με τη βίδα επούλωσης και στη συνέχεια με μία μεταβατική στεφάνη, η οποία αναπροσαραμόζεται σε τακτά χρονικά διαστήματα μέχρις ότου το περίγραμμα των μαλακών ιστών είναι το επιθυμητό.

29 Το προφίλ ανάδυσης έχει διαμορφωθεί με τρόπο που να υποστηρίζεται η επιθυμητή μορφολογία της αποκατάστασης και η διαμόρφωση συνθηκών για την ανάπτυξη και διατήρηση μεσοδοντίων θηλών.

30 Η τελική στεφάνη τη στιγμή της τοποθέτησης της στο στόμα της ασθενούς.

31 Το χαμόγελο της ικανοποιημένης ασθενούς αποκαλύπτει τμήμα των δοντιών της αλλά όχι μαλακούς ιστούς.

MEET THE LEGENDS

30 Σεπτεμβρίου - 1 Οκτωβρίου 2017.

DR. MAURO FRADEANI **DR. LEONARDO BACHERINI**

Η **Ακαδημία Κλινικής Οδοντιατρικής** διοργανώνει στις **30 Σεπτεμβρίου - 1 Οκτωβρίου 2017** το διήμερο συνέδριο **"Meet the Legends"** με προσκεκλημένους ομιλητές τους **Dr. Mauro Fadeani** και **Dr. Leonardo Bacherini**, σε συνεργασία με το **Fradeani Education**.

Αναλυτικές πληροφορίες για το **πρόγραμμα** του συνεδρίου και τα **βιογραφικά** των διακεκριμένων ομιλητών μπορείτε να βρείτε στο: **www.akod.gr/mtl2017**.

Ακολουθώντας πιστά τον ξεχωριστό και ιδιαίτερο τρόπο παρουσίασης των συνεδρίων Meet the Legends, που διοργανώθηκαν μέχρι τώρα, οι ομιλητές και σε αυτό το συνέδριο θα κάνουν **ζωντανή επίδειξη των κλινικών τεχνικών**, η οποία θα προβάλλεται με σύγχρονα οπτικοακουστικά μέσα, ώστε να μπορέσουν να την **παρακολουθήσουν όλοι οι σύνεδροι**.

Η Ακαδημία Κλινικής Οδοντιατρικής θα ήθελε να ευχαριστήσει ΘΕΡΜΑ τους κάτωθι χορηγούς, οι οποίοι θα διαθέσουν στους **πρώτους 250 συναδέλφους** που θα εγγραφούν στο συνέδριο **δωρεάν προϊόντα συνολικής αξίας 335,53 ευρώ**:

- **Ivoclar Vivadent**
  Μία σύριγγα 3gr **Νανόκοκκης Ρητίνης Tetric EvoCeram Bulk Fill** απόχρωσης IVA της εταιρείας Ivoclar Vivadent, προτεινόμενης αξίας 50,85 ευρώ.
  Μία συσκευασία **OptraGate** 80 τεμαχίων (40xRegular & 40xSmall) της εταιρείας Ivoclar Vivadent, προτεινόμενης αξίας 135,16 ευρώ.
- **Biopoint Dental Laboratories - Μαρία Σιγάλα**
  Μία **μονολιθική στεφάνη IPS e.max ZirCAD Multi Layer** της εταιρείας Ivoclar Vivadent, προτεινόμενης αξίας 90,00 ευρώ.
- **Dental Expert - Άννα Ελμάογλου**
  Ένα **σετ 12 διαμαντιών** για παρασκευές στεφανών ολικής κάλυψης της εταιρείας Swiss Diamonds, προτεινόμενης αξίας 59,52 ευρώ.

Το **κόστος συμμετοχής** στο συνέδριο έχει οριστεί σε:
250 ευρώ για οδοντιάτρους του νομού Αττικής.
225 ευρώ για μέλη της ΑΚΟ του νομού Αττικής.
200 ευρώ για οδοντιάτρους εκτός νομού Αττικής.
180 ευρώ για μέλη της ΑΚΟ εκτός νομού Αττικής.
135 ευρώ για προπτυχιακούς και μεταπτυχιακούς **φοιτητές**.

Η **πώληση των εισιτηρίων** γίνεται μέσω **viva.gr** διαδικτυακά
(https://www.viva.gr/tickets/seminars/divani-caravel/meet-the-legends-el/) ή στο τηλέφωνο **11876**.

Θα χαρούμε πολύ να συμμετάσχετε σ' αυτό το συνέδριο, αξιοποιώντας έτσι τη μοναδική ευκαιρία, που παρουσιάζεται στην Ελλάδα, να μυηθείτε στην τέχνη των δύο αυτών **"θρύλων"** της Οδοντιατρικής.

DIVANI CARAVEL HOTEL

Επίλογος

Η ενδελεχής προεγχειρητική αξιολόγηση του κάθε κλινικού περιστατικού μέσα από συγκεκριμένα εργαλεία ταξινόμησης, όπως το SAC και το ERA έχει ως αποτέλεσμα την εκπόνηση ενός εξατομικευμένου και αποδεκτού σχεδίου θεραπείας, όταν πρόκειται να τοποθετηθούν εμφυτεύματα στην αισθητική ζώνη.

Σε αυτές τις περιπτώσεις απαιτείται η γνώση και εφαρμογή χειρουργικών τεχνικών ελάχιστης παρέμβασης, ενώ απαραίτητη θεωρείται η κλινική εμπειρία και δεξιοτεχνία του θεράποντα.

Επιπρόσθετα, η ανά τακτά χρονικά διαστήματα επανάκληση του ασθενή θεωρείται επιβεβλημένη για την μακροχρόνια διατήρηση του θεραπευτικού αποτελέσματος.

Νέο

Adhese® Universal

Ο συγκολλητικός παράγοντας για όλες τις χρήσεις

Όλα με ένα κλικ...
Μέχρι 190 φορές.

Καθολική συγκόλληση σε προχωρημένη συσκευασία

- **ΟΙΚΟΝΟΜΙΚΗ ΣΥΣΚΕΥΑΣΙΑ** – μέχρι 190 εφαρμογές σε μονήρη δόντια ανά VivaPen®*
- **ΚΑΘΟΛΙΚΗ ΧΡΗΣΗ** – για όλες τις τεχνικές συγκόλλησης και αδροποίησης
- **ΠΡΟΒΛΕΨΙΜΑ ΑΠΟΤΕΛΕΣΜΑΤΑ** – υψηλή αντοχή δεσμού σε οδοντίνη και αδαμαντίνη

* Διαθέσιμα στοιχεία κατόπιν αιτήσεως

www.ivoclarvivadent.gr

Επίσημοι διανομείς:
Ελλάδας:

Dental Vision ΕΠΕ
- Μιχαλακοπούλου 125 / 115 27 Αθήνα / τηλ: 210 77 55 900 /
- Τσιμισκή 34 / 546 23 Θεσσαλονίκη / τηλ: 2310 253 800 / www.dentalvision.gr

metroDENT Χ. Πάντος - Ι. Σιακαβάρας Ο.Ε.
- Πατησίων 21 / 104 32 Αθήνα / τηλ: 210 52 35 981

SADENT ΑΕΒΕ
- 1 χλμ Λεωφ. Μαρκοπούλου / 190 02 Παιανία / τηλ: 211 10 22 900 /
- Τετραπόλεως 4 / 115 27 Γουδή / τηλ: 210 77 77 608 /
- Ν. Τέλογλου 7 / 546 36 Θεσσαλονίκη / τηλ: 2310 968 799 / www.sadent.com

ivoclar vivadent®
passion vision innovation

Τα Μυστικά του Στόματος...

Γιώργος Χ. Λάσκαρης
Στοματολόγος. Ιατρός - Οδοντίατρος
Αν. Καθηγητής Στοματολογίας Ιατρικής Σχολής Παν. Αθηνών
Επισκέπτης Καθηγητής Παν. Λονδίνου
Ιδρυτής & Διευθυντής Στοματολογικού Τμήματος Νοσ. «Α. Συγγρός» (1971-2008)
Αντιπρόεδρος Ελληνικής Εταιρείας Κλινικής Στοματολογίας

Επικοινωνία:
τηλ. 210-72.91.667
e-mail: glaskari@yahoo.gr
site: www.georgelaskaris.gr

ΚΑΚΟΗΘΕΣ ΜΕΛΑΝΩΜΑ: Το στόμα σπάνιος, αλλά επικίνδυνος στόχος

Το μελάνωμα είναι κακόηθες νεόπλασμα που προέρχεται από μελανινοκύτταρα. Προσβάλλει κυρίως το δέρμα και σπανιότερα βλεννογόνους και άλλες περιοχές. Τις τελευταίες 4 δεκαετίες παρατηρείται πολύ μεγάλη αύξηση του μελανώματος στο δέρμα λόγω της μεγάλης έκθεσης στον ήλιο, ιδιαίτερα τους καλοκαιρινούς μήνες. Το μελάνωμα του βλεννογόνου του στόματος είναι σπάνιο. Ανάλογα με τον τρόπο ανάπτυξης του μελανώματος του δέρματος **ταξινομείται σε 4 βασικούς τύπους: το επιπολής εξαπλούμενο, το μελάνωμα που αναπτύσσεται σε έδαφος κακοήθους φακής, το οζώδες και των άκρων.** Η πρόγνωση του μελανώματος του δέρματος έχει βελτιωθεί σημαντικά, λόγω πρώιμης διάγνωσης, ενώ του στόματος όχι. Ιδιαίτερη σημασία έχουν τα προβλήματα που δημιουργούνται στη διαφορική διάγνωση του μελανώματος στο στόμα από πολλές άλλες μελανιές βλάβες στο στόμα που δεν είναι κακοήθεις.

Το κακοήθες μελάνωμα προέρχεται από τα μελανινοκύτταρα, έχει κακή πρόγνωση και εμφανίζεται κυρίως στο δέρμα αλλά και σε κάθε περιοχή του σώματος που υπάρχει μελαγχρωματικός ιστός. Η συχνότητα του μελανώματος στο δέρμα παρουσιάζει τεράστια αύξηση τις τελευταίες 4 δεκαετίες σε όλο τον κόσμο. Στο διάστημα αυτό η συχνότητα του όγκου έχει αυξηθεί 10-15 φορές. Στην Αυστραλία, με το υψηλότερο ποσοστό μελανώματος, αντιστοιχούν 50 νέες περιπτώσεις ανά 100.000 κατοίκους, στις ΗΠΑ 15 ανά 100.000, στην Αγγλία 10-12 ανά 100.000. Δεκαπλάσια και πλέον αύξηση έχουμε και στην Ελλάδα όπου αντιστοιχούν 6-8 νέες περιπτώσεις ανά 100.000 κατοίκους το χρόνο. Η μεγάλη αύξηση αποδίδεται κυρίως στην παρατεταμένη έκθεση στην ηλιακή ακτινοβολία, κυρίως τους θερινούς μήνες με τα θαλάσσια μπάνια. Άλλοι παράγοντες κινδύνου είναι γενετικοί, ηλιακό έγκαυμα στην παιδική ηλικία, προϋπάρχουσες μελαγχρωματικές βλάβες (κηλίδες, σπίλοι, εφηλίδες, φακές). Το πρωτοπαθές μελάνωμα στο στόμα αντιπροσωπεύει το 0,5-1% του συνόλου των μελανωμάτων. Επιπλέον, αναπτύσσεται και σε άλλους βλεννογόνους (λάρυγγα, ρινοφάρυγγα, επιπεφυκότες, κόλπο και πρωκτό). Το νεόπλασμα αναπτύσσεται είτε σε έδαφος προϋπάρχουσας καλοήθους μελαγχρωματικής βλάβης ή de novo, από μελανινοκύτταρα φυσιολογικού δέρματος ή βλεννογόνου. Τα κύτταρα του όγκου παρουσιάζουν αύξηση δύο κατευθύνσεων, την *οριζόντια* ή *ακτινωτή* και την *κάθετη* ή *κατά βάθος*, και αυτό σχετίζεται με την επέκταση και την πρόγνωση του νεοπλάσματος. Επιπλέον, η πρόγνωση του μελανώματος στο δέρμα στηρίζεται στον τύπο του μελανώματος και το στάδιο κατά τη στιγμή της διάγνωσης (κλινικά και ιστολογικά). Υπάρχει κλίμακα 11 σταδίων. Ιδιαίτερη έμφαση δίνεται στο πάχος της διήθησης που στηρίζεται στη μέθοδο Breslow (μέτρηση από την κοκκιώδη στιβάδα μέχρι το βαθύτερο άκρο της διήθησης). Εντούτοις, τα πιο πάνω κριτήρια δεν ισχύουν για το μελάνωμα του στόματος.

Το κακοήθες μελάνωμα του στόματος απαντά σχεδόν εξίσου και στα δύο φύλα, συνήθως μεταξύ 50-60 ετών.

Οι κλινικοί χαρακτήρες του μελανώματος του βλεννογόνου στόματος βρίσκονται ταξινομημένοι στον ***Πίνακα 1***.

Με κλινικά και ιστοπαθολογικά κριτήρια (τρόπος ανάπτυξης του όγκου) το κακοήθες μελάνωμα του δέρματος ταξινομείται σε 4 βασικούς τύπους. Το *οζώδες*, που κλινικά παρουσιάζεται ως εξωφυτικό μελανό ή μελανόφατο οζίδιο ή όγκος, που αυξάνει ταχύτατα, αιμορραγεί εύκολα και συχνά είναι ελκωμένο ***(εικ. 1,2)***. Απαντά αρκετά συχνά στο στόμα και έχει τη χειρότερη πρόγνωση, αφού αναπτύσσεται κατά την κάθετη διάσταση. Το *επιπολής εξαπλούμενο*, που κλινικά παρουσιάζεται ως περιγεγραμμένη επίπεδη ή ελαφρά επηρμένη μελανή πλάκα, που αυξάνει περιφερικά ***(εικ. 3,4)***.

Εικ.1: Πρώϊμο οζώδες μελάνωμα των ούλων.

Εικ.2: Εκτεταμένο οζώδες μελάνωμα στο κάτω χείλος.

Εικ. 3: Πρώϊμο επί πολλής εξαπλούμενο μελάνωμα στον βλεννογόνο του άνω χείλους.

Εικ. 4: Εκτεταμένο επί πολλής εξαπλούμενο μελάνωμα υπερώας.

Εικ. 5: Μελάνωμα σε έδαφος κακοήθους φακής στο κάτω χείλος και την παρειά.

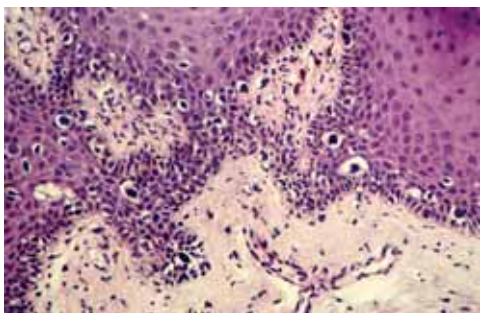

Εικ. 6: Μεγάλα άτυπα μελανινοκύτταρα στη βασική στιβάδα του επιθηλίου (πρώϊμο στάδιο).

Εικ. 7: Άθροισμα δίκην φωλεών στο επί πολλής χόριο άτυπων μελανινοκυττάρων.

Είναι σχετικά σπάνιο στο στόμα και έχει καλύτερη πρόγνωση από το οζώδες, επειδή αναπτύσσεται κυρίως κατά την οριζόντια διάσταση. Το *μελάνωμα που αναπτύσσεται σε έδαφος κακοήθους φακής* είναι εξαιρετικά σπάνιο στο στόμα και έχει την πιο καλή πρόγνωση, επειδή έχει βραδεία εξέλιξη κατά την οριζόντια διάσταση ***(εικ. 5)***. Το *μελάνωμα των άκρων* είναι σπάνιος τύπος (5-10%) που αναπτύσσεται χαρακτηριστικά στις παλάμες, τα πέλματα και γύρω από τα νύχια. Τέλος, υπάρχει και το μελάνωμα χωρίς κλινικά μελανή χροιά που χαρακτηρίζεται ως *αμελανωτικό μελάνωμα* και μπορεί ιστολογικά να ταξινομείται σε έναν από τους 4 βασικούς τύπους. *Πάνω από 80% των μελανωμάτων στο στόμα εντοπίζονται στην υπερώα, τα ούλα και το φατνιακό βλεννογόνο της άνω γνάθου.* Το υπόλοιπο 20% κατανέμεται στα ούλα της κάτω γνάθου, την παρειά, τη γλώσσα, το έδαφος του στόματος και τα χείλη. Η διάγνωση του μελανώματος στηρίζεται σε κλινικά κριτήρια, στο δέρμα υπάρχει το σύστημα ABCDE[1] ***(Πίν. 2)***, και κυρίως στην ιστολογική εξέταση. Η πρόγνωση του μελανώματος του βλεννογόνου του στόματος είναι χειρότερη εκείνης του δέρματος, λόγω καθυστέρησης στη διάγνωση και των γρήγορων μεταστάσεων. Η διαφορική διάγνωση του μελανώματος στο στόμα περιλαμβάνει κυρίως τις βλάβες που βρίσκονται ταξινομημένες στον ***Πίνακα 3***. Η ιστολογική εξέταση αποτελεί το πιο αξιόπιστο διαγνωστικό κριτήριο. Επιπλέον, η ιστοπαθολογική αξιολόγηση, που στηρίζεται στην αρχιτεκτονική εικόνα, την κυτταρομορφολογία, το σύστημα Clark της διήθησης ***(Πίν. 4)*** και κυρίως η μικροσταδιακή ταξινόμηση κατά Breslow που στηρίζεται στο πάχος της διήθησης από το ύψος της κοκκιώδους στιβάδας μέχρι το τελικό βάθος του όγκου, αποτελούν ισχυρούς προγνωστικούς δείκτες. Μικροσκοπικά παρατηρούνται άτυπα μελανινοκύτταρα με μεγάλους πυρήνες, πολλές μιτώσεις και κυτταρική πολυμορφία που σχηματίζουν φωλιές στην επιδερμίδα, στο δερμοεπιδερμικό όριο και στο χόριο ***(εικ. 6, 7)***. Ανοσοϊστοχημικά ανιχνεύεται S-100 πρωτεΐνη και άλλοι αντιγονικοί δείκτες gp100/HMB45, Melan-A/MART-1 και tyrosinase, που χρησιμεύουν για την ιστολογική διαφορική διάγνωση.

Πίνακας 1. Κλινικοί χαρακτήρες μελανώματος στόματος

- Κηλίδα ή πλάκα ή όζος
- Μελανό ή φαιό χρώμα ή συνδυασμός
- Ανώμαλη περιφέρεια
- Ασυμπτωματικό
- Προοδευτική αύξηση
- Ελκωμένο σε τελικά στάδια
- Αιμορραγία σε προχωρημένο στάδιο
- Αμελανωτική κηλίδα ή πλάκα 5-10%
- Μονήρης βλάβη ή πολλαπλές

Πίνακας 2. Κλινικά Χαρακτηριστικά Μελανώματος Δέρματος "ABCDE"

- Ασυμμετρία
- Ανώμαλη περιφέρεια
- Χρωματική ποικιλομορφία
- Διάμετρος μεγαλύτερη από 5 mm
- Ανάπτυξη

Πίνακας 3. Διαφορική διάγνωση μελανώματος στόματος

- Κακοήθης φακή
- Μελαγχρωματικοί σπίλοι
- Φακή
- Εφηλίδα
- Μελανοακάνθωμα
- Σάρκωμα Kaposi
- Βακτηριακή αγγειωμάτωση
- Εναπόθεση αμαλγάματος
- Σπραγγώδες αιμαγγείωμα
- Μελανά ξένα σώματα

Πίνακας 4. Επίπεδα μελανώματος κατά Clark

I. Εντόπιση στην επιδερμίδα (in situ)
II. Διήθηση θηλώδους στρώματος χορίου
III. Διήθηση ορίου θηλώδους – δικτυωτού στρώματος χορίου
IV. Διήθηση δικτυωτού στρώματος χορίου
V. Διήθηση λιπώδους στρώματος

Η χειρουργική εξαίρεση είναι η θεραπεία πρώτης επιλογής. Χρησιμοποιούνται, επίσης, ακτινοθεραπεία, ανοσοθεραπεία και κυτταροστατικά.

Συμπερασματικά, το μελάνωμα του στόματος παρότι είναι σπάνιο δημιουργεί συχνά διαφοροδιαγνωστικά προβλήματα από άλλες καλοήθεις μελανές βλάβες που εμφανίζονται συχνά στο στόμα. Ο Οδοντίατρος και ο Στοματολόγος πρέπει να είναι ενήμεροι για τους κλινικούς χαρακτήρες του όγκου και να κάνουν τους σωστούς χειρισμούς για γρήγορη διάγνωση.

**Σύστημα ABCDE: Asymmetry (ασυμμετρία), Border irregularity (χείλη ανώμαλα), Color variegation (χρωματική ποικιλία), Diameter (διάμετρος) >5mm, Evolving (ανάπτυξη).*

€180

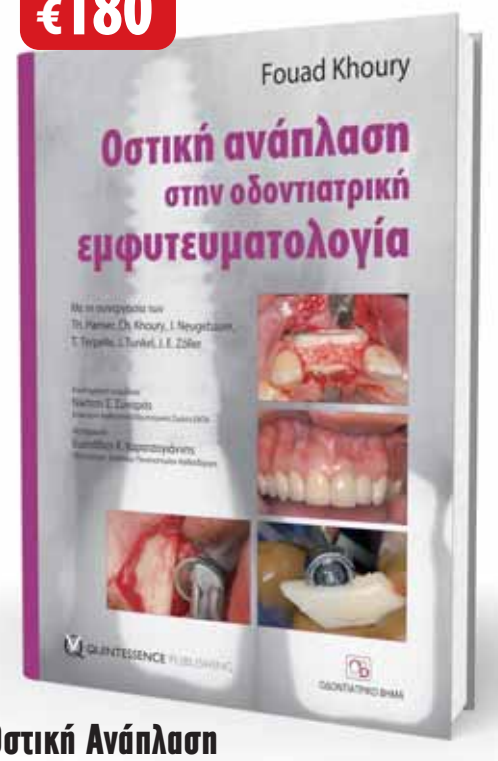

Οστική Ανάπλαση στην Οδοντιατρική Εμφυτευματολογία

Το παγκόσμιο best seller του Fouad Khoury

Επιστημονική επιμέλεια:
Νικήτας Σ. Συκαράς Επίκουρος Καθηγητής Οδοντιατρικής Σχολής ΕΚΠΑ

Μετάφραση:
Ευστάθιος Κ. Καρατζογιάννης Οδοντίατρος, Διδάκτωρ Παν/μίου Χαϊδελβέργης

€130

Η Προσθετική των Οδοντικών Εμφυτευμάτων

Carl. E. Misch

Επιστημονική επιμέλεια-Μετάφραση:
Πελοπίδας Ι. Λομβαρδάς

Νέα κυκλοφορία

€190

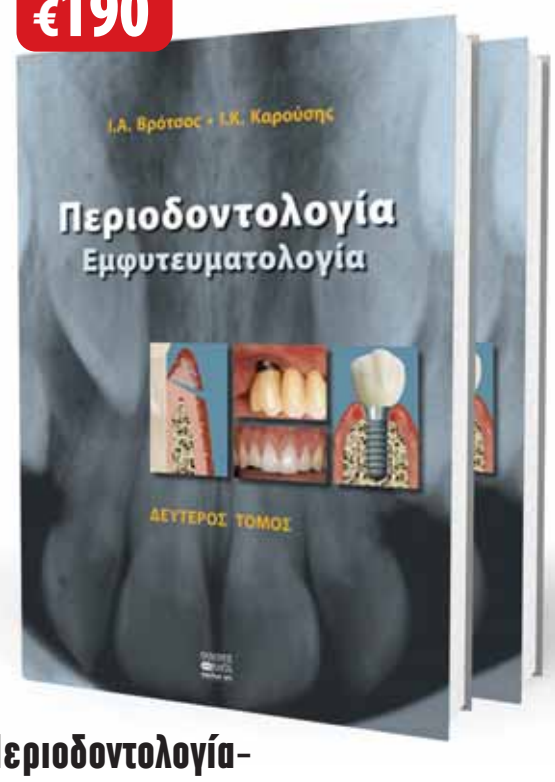

Περιοδοντολογία-Εμφυτευματολογία

Βρότσος Ιωάννης Καθηγητής Οδοντιατρικής Σχολής ΕΚΠΑ
Καρούσης Ιωάννης Επίκουρος Καθηγητής Οδοντιατρικής Σχολής ΕΚΠΑ

Το παρόν δίτομο σύγγραμμα περιλαμβάνει από κοινού τις ειδικότητες της Περιοδοντολογίας και της Εμφυτευματολογίας ως ενιαίο επιστημονικό πεδίο, σύμφωνα με τη διεθνή πλέον πρακτική. Η τεράστια εξέλιξη του κλάδου από τις γνώσεις που προσέθεσαν η Γενετική, η Ανοσολογία και άλλοι τομείς των Βασικών Επιστημών, μαζί με τη βιβλιογραφική τεκμηρίωση και τις περίπου δύο χιλιάδες φωτογραφίες από το αρχείο των συγγραφέων, συνιστούν έκδοση αναφοράς για τα δύο επιστημονικά αντικείμενα.
Η έκδοση θα αποτελέσει το βασικό σύγγραμμα για τους ενδιαφερόμενους κλινικούς και ερευνητές για το παρόν και για τις επόμενες δεκαετίες.

Προσφορά

Οστική ανάπλαση στην οδοντιατρική εμφυτευματολογία
+
Χειρουργική Οδοντικών Εμφυτευμάτων
Βήμα προς βήμα οι διαδικασίες

€85

και τα δύο μαζί 205€

Προσφορά

Η Προσθετική των Οδοντικών Εμφυτευμάτων
+
Χειρουργική Οδοντικών Εμφυτευμάτων
Βήμα προς βήμα οι διαδικασίες

€85

και τα δύο μαζί 170€

Επανεπέμβαση στην Ενδοδοντία

Mario Luiz Zuolo, Daniel Kherlakian, José Eduardo de Mello, Jr,
Maria Cristina Coelho de Carvalho, and Maria Inês Ranazzi Cabral Fagundes

Επιστημονική επιμέλεια-Μετάφραση:
Μαρία Γεωργοπούλου Αναπληρώτρια Καθηγήτρα ΕΚΠΑ
Αλέξανδρος Προύντζος DDS, MSc Ενδοδοντίας

Αυτό το βιβλίο βοηθά τους επαγγελματίες της στοματικής υγείας να περιηγηθούν με επιτυχία σε κάθε στάδιο της ενδοδοντικής επαναθεραπείας ξεκινώντας από την κατανόηση των ενδείξεων για την επανάληψη της θεραπείας και φτάνοντας στην βέλτιστη επανέμφραξη του ριζικού σωλήνα. Έχοντας την υπογραφή μιας ομάδας έμπειρων ειδικών, αυτό το εξαιρετικό βιβλίο διερευνά τις διάφορες επιλογές και προσεγγίσεις επαναθεραπείας και βασίζεται σε στοιχεία από τη βιβλιογραφία και την εμπειρία από την κλινική πράξη για να κάνει συστάσεις για τα πιο προβλέψιμα πρωτόκολλα και τεχνικές. Οι συγγραφείς αναλύουν τις παραμέτους για την αρχική επιτυχία στην ενδοδοντική θεραπεία και παρουσιάζουν τα νέα υλικά και εργαλεία, καθώς και τα τεχνολογικά μέσα που είναι διαθέσιμα για την επανάληψη της ενδοδοντικής θεραπείας. Καλύπτουν τη διαχείριση των επιπλοκών κατά την πρώτη θεραπεία, με έμφαση στη σωστή εκ νέου πρόσβαση στους ριζικούς σωλήνες, ακόμη και όταν αυτοί είναι ενασβεστιωμένοι.

€150

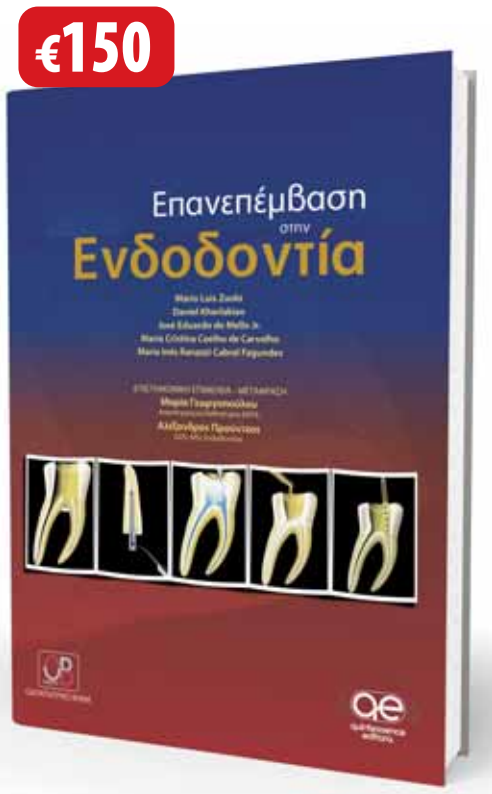

+ **Δώρο**
Λεξικό Ενδοδοντολογικών Όρων

Πρακτικά Μαθήματα Ενδοδοντίας

Donald E. Arens, Alan H. Gluskin, Christine I. Peters, Ove A. Peters

Επιστημονική επιμέλεια:
Γιώργος Ι. Σίσκος Αναπληρωτής Καθηγητής ΕΚΠΑ

Μετάφραση:
Γιώργος Δ. Κωστούρος MSc Ενδοδοντίας

Το βιβλίο «Πρακτικά Μαθήματα Ενδοδοντίας», είναι κατά κύριο λόγο ένας λεπτομερής πρακτικός οδηγός. Αποτελείται από 6 μέρη, με 42 μαθήματα συνολικά, όπου αναλύεται οτιδήποτε αφορά την παροχή ενδοδοντικής θεραπείας υψηλού επιπέδου. Αρχίζοντας από την εξέταση του ασθενούς και τη διάγνωση του προβλήματος, τα «Πρακτικά Μαθήματα Ενδοδοντίας» καταλήγουν στην τελική έμφραξη του ριζικού σωλήνα. Επιπρόσθετα, περιγράφονται με κάθε λεπτομέρεια πώς γίνεται η κατάρτιση του σχεδίου θεραπείας, ποιος είναι ο απαραίτητος τεχνικός εξοπλισμός και τι περιλαμβάνει μια άρτια χημικομηχανική επεξεργασία, από τις πρώτες ενέργειες για την πρόσβαση στο ριζικό σωλήνα έως τις τελευταίες, πριν την οριστική έμφραξη.
Τέλος, υπάρχει μια ολόκληρη ενότητα αφιερωμένη στα επείγοντα περιστατικά και σε ειδικά ενδοδοντικά προβλήματα που μπορεί να συναντήσει ο κλινικός οδοντίατρος.

€117



+ **Δώρο**
Λεξικό Ενδοδοντολογικών Όρων

Στις τιμές περιλαμβάνονται τα έξοδα αποστολής και ο ΦΠΑ

ΟΔΟΝΤΙΑΤΡΙΚΟ ΒΗΜΑ
ΕΚΔΟΣΕΙΣ

Τώρα μπορείτε να κάνετε τις αγορές σας με **πιστωτική κάρτα** και άτοκες δόσεις απευθείας από τον προσωπικό σας υπολογιστή, μέσω του www.odvima.gr

Σκουφά 64, 106 80 Αθήνα, Τηλ. 210 3814 939, www. odvima.gr, e-mail: odvima@otenet.gr

ΟΜΑΔΙΚΗ ΕΡΓΑΣΙΑ

Ψηφιακές ολικές οδοντοστοιχίες

Πρώτες κλινικές και εργαστηριακές εμπειρίες με το σύστημα Digital Denture (Wieland Dental)

Δρ Piero Venezia και **Pasquale Lacasella**, Μπάρι/Ιταλία

Οι τεχνολογίες CAD/CAM εισήχθησαν πρώτη φορά στην οδοντιατρική τη δεκαετία του 1980. Την εποχή εκείνη, είχαν προσανατολισμό κυρίως προς την ακίνητη προσθετική. Σήμερα αυτό έχει αλλάξει, δεδομένου ότι τα τελευταία χρόνια υπάρχουν κατασκευαστές που έχουν αναπτύξει λύσεις λογισμικού και συσκευών για την ψηφιακή κατασκευή ολικών οδοντοστοιχιών.

Μέχρι πριν από λίγα χρόνια, η ιδέα της χρησιμοποίησης των διαδικασιών CAD/CAM για την κατασκευή κινητών οδοντοστοιχιών δεν φαινόταν ρεαλιστική, παρά το γεγονός ότι οι τεχνολογίες CAD/CAM είχαν ήδη γίνει αναπόσπαστο στοιχείο της ροής εργασίας των ακίνητων υπερκατασκευών σε φυσικά δόντια και εμφυτεύματα. Πρόσφατα, έγιναν διαθέσιμα ψηφιακά εργαλεία που επιτρέπουν την ταχεία και προβλέψιμη θεραπεία των νωδών ασθενών. Το παρόν άρθρο περιγράφει ένα ψηφιακό σύστημα (Digital Denture System, Wieland Dental), το οποίο επιτρέπει τη δημιουργία ολικών οδοντοστοιχιών σε τρεις μόνο συνεδρίες. Η ψηφιακή σχεδίαση της οδοντοστοιχίας και το φρεζάρισμα της βάσης της οδοντοστοιχίας συμβάλει σημαντικά στον εξορθολογισμό της ροής εργασίας σε σύγκριση με τις συμβατικές μεθόδους. Ταυτόχρονα, οι ψηφιακές οδοντοστοιχίες εξασφαλίζουν ένα υψηλό επίπεδο ποιότητας όσον αφορά την αισθητική και τη λειτουργία.

Μελέτη περίπτωσης

Η ασθενής, ηλικίας 70 ετών, φορούσε μια ολική οδοντοστοιχία στην άνω γνάθο και είχε χάσει τα πρόσθια κάτω δόντια τέσσερις εβδομάδες πριν από την πρώτη της επίσκεψη. Έλλειψη υποστήριξης στην περιοχή των κάτω οπισθίων δοντιών και συνεχής πίεση στην περιοχή των άνω προσθίων δοντιών είχε οδηγήσει σε σοβαρή ατροφία. Η κλινική εικόνα ήταν ως εκ τούτου παρόμοια με την οδοντική κατάσταση που περιγράφεται ως «σύνδρομο συνδυασμού» ***(Εικ. 1 και 2)***. Δεδομένου ότι η ασθενής ήθελε μια γρήγορη και οικονομικώς αποδοτική αποκατάσταση του στόματος με οδοντοστοιχίες, επιλέξαμε το πρωτόκολλο του συστήματος "Digital Denture System".

Πρώτη συνεδρία

Για το αρχικό αποτύπωμα, χρησιμοποιήθηκε ένα προκατασκευασμένο δισκάριο το οποίο επαλείφθηκε με συγκολλητικό δισκαρίων (Virtual® Tray Adhesive) και το αποτυπωτικό υλικό αναμίχθηκε με τον καταλύτη (Virtual Putty Regular Set). Μετά τη λήψη του αρχικού αποτυπώματος, οι περιοχές υπερπίεσης ανακουφίστηκαν με τη βοήθεια χειρολαβής χαμηλών ταχυτήτων. Στη συνέχεια, έγινε λήψη δεύτερου αποτυπώματος με σιλικόνη χαμηλού ιξώδους (Virtual Light Body Regular Set) ***[Εικ. 3]***. Για τον προσδιορισμό της προκαταρκτικής σχέσης άνω και κάτω γνάθου και του μασητικού επιπέδου, σημειώθηκαν δύο σημεία αναφοράς, ένα στο γένειο και ένα στη μύτη και μετρήθηκε η απόσταση μεταξύ τους. Η κατακόρυφη διάσταση σε σύγκλειση προσδιορίστηκε αφαιρώντας περίπου 2 έως 3 χιλ από την κατακόρυφη διάσταση σε ανάπαυση, η οποία αντιστοιχεί στον ελεύθερο μεσοφραγματικό χώρο. Ένα Κεντρικό Δισκάριο (Centric Tray) χρησιμοποιήθηκε για την καταγραφή των σχέσεων άνω και κάτω γνάθου. Η συσκευή αυτή αποτελείται από ένα ακρυλικό τόξο με έναν οδηγό συγκράτησης. Το Κεντρικό Δισκάριο φορτώθηκε με το αποτυπωτικό υλικό (Virtual Putty Regular Set). Ζητήσαμε από την ασθενή να κλείσει αργά το στόμα μέχρι την προκαταρκτική κατακόρυφη διάσταση. Αφού το υλικό έπηξε εντελώς, μια συσκευή UTS CAD (Wieland Dental) συνδέθηκε με τη λαβή για να καθοριστεί το μασητικό επίπεδο. Το UTS CAD είναι μια συσκευή καταγραφής για τη μέτρηση της γωνίας του μασητικού επιπέδου με το επίπεδο του Camper (CP) και τη διακορική γραμμή (BP). Αφού μετρήθηκαν, οι γωνίες μεταφέρθηκαν στο λογισμικό CAD για να αναπαραχθεί η εικονική θέση του μασητικού επιπέδου για τον σχεδιασμό του τρισδιάστατου νάρθηκα καταγραφής (3D Bite Plate) [Digital Denture Professional Add-on, Wieland Dental] και της οδοντοστοιχίας. Το Κεντρικό Δισκάριο συνδέθηκε με τον προσαρμογέα του UTS CAD και, στη συνέχεια, οι πλευρικοί βραχίονες του τόξου ευθυγραμμίστηκαν με το επίπεδο του Camper ***(Εικ. 4)***. Ακολούθως, το πρόσθιο τμήμα του βασικού τόξου ευθυγραμμίστηκε με τη διακορική γραμμή και ο κοχλίας BP βιδώθηκε για να σταθεροποιήσει την καταγραφή. Οι τιμές των γωνιών της ασθενούς σημειώθηκαν στη φόρμα παραγγελίας και στη συνέχεια η φόρμα, το αποτύπωμα και η καταγραφή στάλθηκαν στο εργαστήριο.

Εικ. 1: Μια νωδή ασθενής που απαιτεί άμεση και αποδοτική αποκατάσταση της άνω και κάτω γνάθου.

Στο εργαστήριο

Τα αποτυπώματα και η καταγραφή του Κεντρικού Δισκαρίου (προκαταρκτική καταγραφή δήξης) σαρώθηκαν χρησιμοποιώντας το λογισμικό προσθήκης Digital Denture Professional – βασισμένο στο λογισμικό Denture Digital Design (3Shape) – και στο λογισμικό προσθήκης ScanIT Impression (3Shape). Οι τροποποιήσεις των γωνιών CP και BP μπορούν να υλοποιηθούν με το παραπάνω λογισμικό προσθήκης. Το πρόγραμμα φέρνει τις δύο σαρώσεις μαζί και παράγει δύο εικονικά εκμαγεία των νωδών γνάθων, οι οποίες ευθυγραμμίζονται ανάλογα με την κατάσταση του στόματος ***(Εικ. 5α και β)***.

Εικ. 2α και β: Ενδοστοματική φωτογραφία: απορροφημένες φατνιακές ακρολοφίες και μια κλινική κατάσταση παρόμοια με το «σύνδρομο συνδυασμού».

Εικ. 3: Αποτύπωμα διπλής ανάμιξης της άνω και κάτω γνάθου.

Εικ. 4: Η συσκευή CAD UTS για τον προσδιορισμό του μασητικού επιπέδου.

Εικ. 5α και β: Βάση για τα επόμενα βήματα σχεδιασμού: ανατομικά αποτυπώματα των γνάθων και ψηφιοποιημένη προκαταρκτική καταγραφή.

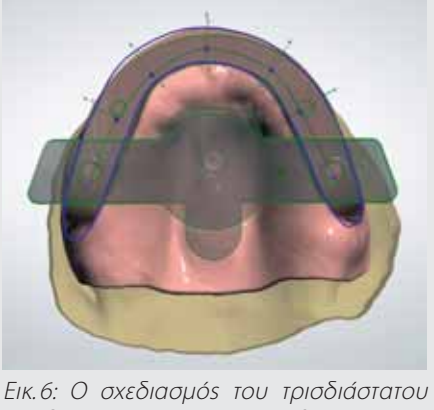

Εικ. 6: Ο σχεδιασμός του τρισδιάστατου νάρθηκα (3D Bite Plate) λαμβάνει υπόψη τη συσκευή καταγραφής με τη βοήθεια του ίχνους της βελόνας (Gnathometer CAD).

Εικ. 7: Οι φρεζαρισμένες με τεχνική CAD/CAM τρισδιάστατες πλάκες καταγραφής συνδέονται με τη συσκευή καταγραφής Gnathometer.

Εικ. 8: Λειτουργικό αποτύπωμα με Virtual Light Body.

Εικ. 9: Εντοπισμός σημείου με τη βοήθεια του ίχνους της βελόνας: η κεντρική θέση επαληθεύεται στον ασθενή.

Εικ. 10: Τα ευθυγραμμισμένα με ακρίβεια αποτυπώματα (ακινητοποιημένες καταγραφές) ψηφιοποιούνται με τη χρήση εργαστηριακού σαρωτή.

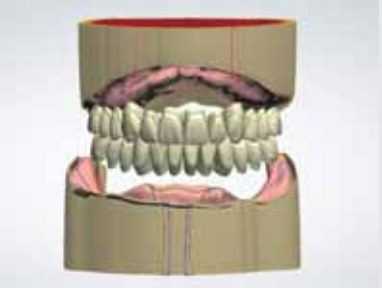

Εικ. 11: Σύνταξη των δοντιών CAD: μια εκτεταμένη «βιβλιοθήκη» λογισμικού τεχνητών δοντιών βοηθά τη διαδικασία.

Ο οδοντοτεχνίτης δημιούργησε έναν τρισδιάστατο νάρθηκα καταγραφής για τη λειτουργική αποτύπωση και την καταγραφή με τη βοήθεια του ίχνους της βελόνας. Τα εκμαγεία ευθυγραμμίστηκαν μεταξύ τους, με βάση το αρχικό αποτύπωμα. Στη συνέχεια, οι διαστάσεις του τόξου καταγραφής έπρεπε να καθοριστούν ***(Εικ. 6)***. Η τρισδιάστατη σχεδίαση του νάρθηκα καταγραφής επιτρέπει την εισαγωγή των τόξων καταγραφής, υποστηρίζοντας τη λήψη λειτουργικού αποτυπώματος και των πλακών καταγραφής της συσκευής Gnathometer CAD (Wieland Dental). Το σύνολα των δεδομένων CAD των τρισδιάστατων ναρθήκων καταγραφής στάλθηκαν σε συσκευή φρεζαρίσματος Zenotec select ion (Wieland Dental) για μηχανική κατεργασία ***(Εικ. 7)***.

Δεύτερη συνεδρία

Πριν από τη λήψη του λειτουργικού αποτυπώματος, τα τόξα καταγραφής τοποθετήθηκαν στους τρισδιάστατους νάρθηκες. Για την καταγραφή, τα τόξα καταγραφής αντικαταστάθηκαν από τις πλάκες καταγραφής. Μια πολυβινυλσιλοξάνη (Virtual Monophase) χρησιμοποιήθηκε για τη λειτουργική διαμόρφωση του ορίου. Για τον σκοπό αυτό, το υλικό εφαρμόστηκε στο όριο της πλάκας της άνω γνάθου. Μόλις η πλάκα εδράστηκε στη στοματική κοιλότητα, ενεργοποιήθηκαν οι μύες. Στη συνέχεια, ένα συγκολλητικό βερνίκι (Virtual Tray Adhesive) απλώθηκε στην εσωτερική επιφάνεια του δισκαρίου. Αφού στέγνωσε το βερνίκι, τοποθετήθηκε αποτυπωτικό υλικό Virtual Light Body και ο τρισδιάστατος νάρθηκας εδράστηκε στο στόμα ***(Εικ. 8)***.

Ζητήθηκε από την ασθενή να κλείσει προσεκτικά μέχρι να ακουμπήσουν οι γνάθοι. Ακολούθως, χρησιμοποιήθηκε η συσκευή UTS CAD για τον έλεγχο της παραλληλότητας του μασητικού επιπέδου με τη διακορική γραμμή και το επίπεδο του Camper.

Για τον προσδιορισμό των σχέσεων άνω και κάτω γνάθου, χρησιμοποιήθηκε ένα Gnathometer CAD. Η συσκευή αυτή σχεδιάστηκε για τη λήψη καταγραφών με τη βοήθεια του ίχνους της βελόνας σε νωδούς ασθενείς. Απομακρύνθηκαν τα τόξα καταγραφής και τοποθετήθηκε το Gnathometer CAD. Υλικό χρωματισμού (μολύβι, μαρκαδόρος) εφαρμόστηκε στην κάτω πλάκα καταγραφής και η ασθενής κλήθηκε να εκτελέσει κινήσεις προολίσθησης, οπισθιολίσθησης και πλαγιολίσθησης. Η χρωματισμένη πλάκα καταγραφής δείχνει το γοτθικό τόξο που προκύπτει από το ίχνος της γραφίδας. Η διάτρηση της πλάκας στερέωσης ευθυγραμμίστηκε με την κορυφή του βέλους του τόξου (κεντρική σχέση) και αυτή ασφαλίστηκε στη σωστή θέση.

Ζητήθηκε από την ασθενή να κλείσει. Αυτό μας επέτρεψε να ελέγξουμε αν η κεντρική σχέση αποδόθηκε σωστά ***(Εικ. 9)***. Η τρισδιάστατη καταγραφή άνω και κάτω γνάθου μπορεί να ακινητοποιείται με ένα κατάλληλο υλικό (π.χ. CADBite). Τέλος, οι αισθητικές γραμμές της ασθενούς (μέση γραμμή, γραμμές κυνοδόντων, γραμμή χαμόγελου, γραμμή κλεισίματος χειλέων) σημειώθηκαν στην καταγραφή. Η ακινητοποιημένη καταγραφή εστάλη στο εργαστήριο, μαζί με πληροφορίες σχετικά με την επιλογή των δοντιών και τις τιμές των CP και BP.

Στο εργαστήριο

Και οι δύο πλευρές της καταγραφής μπορούν να ψηφιοποιηθούν στην ακριβή τους θέση, χάρη στον συγκρατητήρα σάρωσης οδοντοστοιχιών (3Shape) ***[Εικ. 10]***. Τα ψηφιοποιημένα εκμαγεία των γνάθων ευθυγραμμίστηκαν μεταξύ τους με βάση τις καταχωρημένες διαγναθικές σχέσεις και το μασητικό επίπεδο αποδόθηκε με τη χρήση των δεδομένων που ελήφθησαν με το UTS CAD.

Ο οδοντοτεχνίτης καθόρισε τα όρια της οδοντοστοιχίας και επέλεξε την κατάλληλη φόρμα δοντιών από μια «βιβλιοθήκη» λογισμικού τεχνητών δοντιών ***(Εικ. 11)***. Το λογισμικό προσθήκης Digital Denture Professional περιέχει αρκετά υποδείγματα λειτουργικής σύνταξης με επιλεγμένα δόντια οδοντοστοιχιών Ivoclar Vivadent και Candulor. Αυτό εξοικονομεί πολύ χρόνο.

Εικ. 12: Δοκιμή του πρωτοτύπου για τον έλεγχο των λειτουργικών παραμέτρων.

Εικ. 13: Ολοκληρωμένες οδοντοστοιχίες που δημιουργήθηκαν με CAD/CAM.

Εικ. 14: Η ασθενής είναι πλήρως ευχαριστημένη με το ψηφιακά παραγόμενο ζεύγος των οδοντοστοιχιών της.

Οι λειτουργικές παράμετροι και η δυναμική της κάτω γνάθου μπορεί να επαληθευτεί σε έναν εικονικό αρθρωτήρα παρόμοιο με τον Stratos 300 και μπορούν να εντοπιστούν πιθανές παρεμποδίσεις.

Τρίτη και τέταρτη συνεδρία

Η τρίτη συνεδρία είναι προαιρετική. Εδώ, ένα πρωτότυπο δοκιμάστηκε στην ασθενή, ώστε να ελεγχθεί η αισθητική, η φώνηση και η λειτουργία των μελλοντικών τελικών οδοντοστοιχιών ***(Εικ. 12)***. Μικρές ρυθμίσεις, όπως διορθώσεις στη μέση γραμμή ή μείωση της κατακόρυφης διάστασης έγιναν σε συνεννόηση με το εργαστήριο.

Στο εργαστήριο

Ο σχεδιασμός της οδοντοστοιχίας εγκρίθηκε για παραγωγή C-NC. Ένας οδηγός μεταφοράς υπολογίστηκε αυτόματα για να διευκολυνθεί η ορθή τοποθέτηση των δοντιών της οδοντοστοιχίας. Στη συνέχεια, η συσκευή φρεζαρίσματος CNC ολοκλήρωσε τις βάσεις των οδοντοστοιχιών. Οι οδοντοστοιχίες απομακρύνθηκαν από τον δίσκο και γυαλίστηκαν ***(Εικ. 13)***.

Πέμπτη συνεδρία

Η ενδοστοματική αξιολόγηση των ολικών οδοντοστοιχιών και οι μετέπειτα τροποποιήσεις διεξάγονται με τον ίδιο τρόπο που ακολουθείται και στις συμβατικές οδοντοστοιχίες. Στο συγκεκριμένο περιστατικό δεν απαιτήθηκαν παρά ελάχιστες αλλαγές. Οι οδοντοστοιχίες είχαν σταθερή και αξιόπιστη εφαρμογή και εναρμονίστηκαν στη συνολική εμφάνιση του προσώπου της ασθενούς ***(Εικ. 14)***.

Η καταγραφή του Gnathometer
με την επαλήθευση της κεντρικής θέσης
και τη σωστή ευθυγράμμιση
του μασητικού επιπέδου παρέχει
ουσιαστικές πληροφορίες
για τη σύνταξη
των δοντιών της οδοντοστοιχίας.

Συμπέρασμα

Οι τεχνολογίες σάρωσης, συνδυαζόμενες με τις διαδικασίες CAD/CAM, μειώνουν σημαντικά το φόρτο εργασίας που συνδέεται με την κατασκευή των ολικών οδοντοστοιχιών. Η εικονική σύνταξη και οι δυνατότητες σχεδιασμού (CAD) και οι διαδικασίες φρεζαρίσματος των οδοντοστοιχιών (CAM) εξαλείφουν τα χρονοβόρα στάδια που εμπλέκονται με την ανάρτηση των εκμαγείων και το μουφλάρισμα. Οι οδοντοστοιχίες εμφανίζουν υψηλή ακρίβεια εφαρμογής, αφού δεν υπάρχει συστολή πολυμερισμού. Το σύστημα που περιγράφηκε σε αυτό το άρθρο ανταποκρίνεται στις δημογραφικές και οικονομικές απαιτήσεις, για απλή, γρήγορη και αποδοτική παραγωγή οδοντοστοιχιών υψηλής ποιότητας για νωδές γνάθους.

Λεπτομέρειες επικοινωνίας:

Dr Piero Venezia
Studio Cavalcanti & Venezia
Via G. Posca 15
70124 Bari
Italy
info@studiocavalcantivenezia.it

Pasquale Lacasella
Apulia Digital Lab SNC
Via Pappacena Enrico 10
70124 Bari
Italy
lacasella@apuliadigitalab.it

Ανάστροφη έμφραξη με Biodentine™ σε ακρορριζεκτομή

C.D.E.E. **Alberto Segovia Ramirez**,
Χειρουργός Οδοντίατρος,
Αυτόνομο Πανεπιστήμιο της Νουέβο Λεόν,
Μάστερ στην Ενδοδοντία, Αυτόνομο
Πανεπιστήμιο του Σαν Λουί Ποτοσί

Εισαγωγή: Η ακρορριζεκτομή είναι μια πολύπλοκη χειρουργική διαδικασία, η οποία πραγματοποιείται για να εξαλείψει την αιτιολογία και να απομακρύνει τον πυρήνα της αλλοίωσης στα επηρεαζόμενα δόντια, η κατάλληλη διάγνωση είναι σημαντική για το σχεδιασμό της θεραπείας και μιας ευνοϊκής πρόγνωσης. Ο Frank προτείνει ότι οι ενδείξεις της ακρορριζεκτομής θα πρέπει να διαχωριστούν σε τρεις κατηγορίες. *Μέθοδοι:* Αυτό το κλινικό περιστατικό περιγράφει τη χειρουργική θεραπεία ενός δοντιού με ιστορικό ενδοδοντικών θεραπειών που σχετίζεται με χρόνιες περιρριζικές και ακρορριζικές αλλοιώσεις, η χειρουργική προσέγγιση που έγινε ήταν μια ακρορριζεκτομή με ανάστροφη έμφραξη και η εμφύτευση ενός ξενογενούς μοσχεύματος. *Συζήτηση:* Τα αποτελέσματα ήταν ευνοϊκά γιατί τα συμπτώματα και η ακρορριζική αλλοίωση που υπήρχε στον ασθενή εξαφανίστηκε και το δόντι διατηρήθηκε στον φραγμό. Η αλλοίωση στάλθηκε για ιστοπαθολογική εξέταση, η οποία έδειξε ακρορριζικό κοκκίωμα ICD/WHO CODE 10: K04.5. *Συμπέρασμα:* το καθαρό πυριτικό τριασβέστιο (Biodentine™) είναι ένα ιδανικό υλικό για τις ακρορριζεκτομές με ανάστροφη έμφραξη λόγω των χαρακτηριστικών του, της βιοσυμβατότητας και της ακρορριζικής εμφρακτικής ικανότητάς του.

Εισαγωγή

Η περιακρορριζική χειρουργική αποτελεί μια χειρουργική διαδικασία που χρησιμοποιείται για να θεραπεύσει δόντια με περιρριζικές και ακρορριζικές αλλοιώσεις, οι οποίες δεν επιλύονται με τις συμβατικές ενδοδοντικές θεραπείες (ενδοδοντική θεραπεία ή επανάληψή της). Θα πρέπει να γίνεται αφαίρεση του παθολογικού περιακρορριζικού ιστού, ακρορριζεκτομή της μολυσμένης ρίζας και καλή ανάστροφη έμφραξη του ριζικού σωλήνα[1].

Ενδείξεις: Ακολουθούμε τα κριτήρια που προτάθηκαν από τον Frank, ομαδοποιώντας τις ενδείξεις σε 3 κατηγορίες:

1. Χειρουργική λόγω τεχνικών λαθών
2. Χειρουργική λόγω οδοντικών ανωμαλιών
3. Χειρουργική λόγω παθολογίας οδοντικής προέλευσης[2]

Διάγνωση: Στις περισσότερες περιπτώσεις, η ανάλυση των δεδομένων που αποκτώνται από το ιστορικό, τη φυσική και την ακτινολογική εξέταση επιτρέπουν μια ακριβή διάγνωση. Σε μερικές περιπτώσεις αυτό δεν μπορεί να επιτευχθεί, έτσι η διάγνωση θα πρέπει να είναι τεκμηριωμένη[2].

Οι έλεγχοι της ζωτικότητας του πολφού καθιστούν δυνατή τη διάκριση των ακρορριζικών κύστεων από τις άλλες μη-ενδοδοντικές περιακρορριζικές παθολογίες (οστεϊνωμα, κύστεις άνω γνάθου μεταξύ τομέων), όπου η ζωτικότητα του πολφού διατηρείται, ενώ διαφοροποιούνται τα δόντια που επηρεάζονται από την παθολογία των κύστεων από εκείνα που δεν επηρεάζονται. Ακτινογραφικά, δεν είναι πιθανό να διαπιστωθεί μια απόλυτη και αντικειμενική διάκριση μεταξύ μιας ριζικής κύστης και ενός ακρορριζικού κοκκιώματος[3].

Η αλλοίωση που είναι κλινικά και ακτινογραφικά ύποπτη ως κύστη πρέπει να υποστεί χειρουργική θεραπεία. Η επιλογή της συγκεκριμένης χειρουργικής μεθόδου εξαρτάται από την ακτινολογική εξέταση, η οποία θα καθορίσει την έκταση και τη σχέση της κυστικής αλλοίωσης με τα γειτονικά όργανα[3].

Κατά τη διάρκεια της χειρουργικής διαδικασίας, μεταξύ 2-3 mm θα πρέπει να αφαιρούνται και η κοιλότητα της ανάστροφης έμφραξης θα πρέπει να διεξάγεται με υπερήχους και στη συνέχεια να εμφράσσεται, αφού στατιστικά έχουμε μεγαλύτερη επιτυχία από την απλή ακρορριζεκτομή[4]. Επίσης είναι απαραίτητο να επιλέγεις τα σωστά υλικά κατά την ανάστροφη έμφραξη[5,6].

Έχουμε μελετήσει τα πλεονεκτήματα της χρήσης του καθαρού πυριτικού τριασβεστίου (Biodentine™) συγκριτικά με το MTA, αφού εμφανίζει καλύτερη οστική ενεργοποίηση[7]. Ο Garrido M. παρουσιάζει μια μελέτη βιοσυμβατότητας του καθαρού πυριτικού τριασβεστίου, συγκρίνοντάς το με το MTA και το οξείδιο του ψευδαργύρου-ευγενόλης στους υποδόριους ιστούς. Απέδειξαν τη βιοσυμβατότητα του καθαρού πυριτικού τριασβεστίου ύστερα από 14 ημέρες με παρουσία ήπιας ως αμελητέας φλεγμονής[8]. Επιπλέον, η χρήση κατευθυνόμενης ιστικής αναγέννησης, μεμβρανών και μοσχευμάτων σε αυτό το είδος της χειρουργικής επέμβασης διευκολύνει την αναγεννητική διαδικασία συγκριτικά με τις αλλαγές που προκαλούνται από την περιακρορριζική νόσο και τα επακόλουθά της[9].

Κλινικό Περιστατικό

Γυναίκα ασθενής, 25 χρονών, προσήλθε για ενδοδοντική εξέταση στις 7 Μαρτίου 2016. Η ασθενής ανέφερε πόνο κατά τη μάσηση στον αριστερό άνω κεντρικό τομέα (OD 21), με ιστορικό ενδοδοντικής θεραπείας σε ηλικία 8 ετών.

Πρώτη συνεδρία: *Κλινική εξέταση:* παρατηρήθηκε ένα πρήξιμο στην αριστερή άνω περιοχή και με προσεκτική εξέταση του μαλακού ιστού βρέθηκε φλεγμονή και ερύθημα στην ακρορριζική περιοχή του 21. Κατά την ψηλάφηση στο ουλικό όριο της άνω γνάθου στο 21 δόντι, η ασθενής αισθάνθηκε ισχυρό πόνο, ο οποίος παρουσιάζεται και στην οριζόντια και κάθετη επίκρουση. Οι έλεγχοι της ζωτικότητας του πολφού έγιναν και στα παρακείμενα δόντια του 21 για να προσδιοριστεί η απουσία της μη-ζωτικότητας αυτών των δοντιών.

Εικ. 1: Αρχική ακτινογραφία.

Ακτινογραφική εξέταση: Το 21 δόντι είχε υποστεί ενδοδοντική θεραπεία, δίχως θεραπεία αναγέννησης του ακρορριζίου. Ακτινοσκιερή αλλοίωση ενός χώρου, με το ακρορριζικό τριτημόριο καλοσχηματισμένο, διαμέτρου 5mm, το δόντι παρουσιάζει αναλογία μύλης-ρίζας 1:1 ***(Εικ. 1)***.

Πιθανή διάγνωση: Χρόνια μη πυώδης ακρορριζική περιοδοντίτιδα.

Δεύτερη συνεδρία: Η μασητική κατάσταση του 21 έδειξε αποτριβή λόγω βρουξισμού και απώλεια μιας σύνθετης ρητίνης (ομάδος 4) εγγύς κοπτικά. Το σχέδιο θεραπείας καθορίστηκε ώστε να διατηρηθεί το δόντι 21 στο φραγμό. Η αναισθησία έγινε με 3% μεπιβακαϊνη και τοποθετήθηκε ελαστικός απομονωτήρας στο 21 δόντι, απομακρύνθηκε η σύνθετη ρητίνη από το 21, αφαιρέθηκε η γουταπέρκα από το αυχενικό τρίτο της ρίζας, ο ριζικός σωλήνας καθαρίστηκε με 5% υποχλωριώδες και στη συνέχεια τον στέγνωσαν. Τύπος 2 ρητινώδους υαλοϊονομερούς τοποθετήθηκε στο αυχενικό τρίτο του ριζικού σωλήνα και άρχισε η ανασύσταση του δοντιού σταδιακά χρησιμοποιώντας ρητίνη. Έπειτα η ρητίνη στιλβώθηκε και έγινε περιακρορριζική τομογραφία ***(Εικ. 2)***.

Τρίτη συνεδρία: Απολύμανση του δοντιού και των βλεννογόνων έγινε με κάποιο στοματικό αντισηπτικό και ακολούθησε αναισθησία με 3% μεπιβακαϊνη. Ένας τριγωνικός κρημνός δημιουργήθηκε από το δόντι 22 ως το δόντι 11, χρησιμοποιώντας νυστέρι με λεπίδα #15 ***(Εικ. 3 και 4)***. Τη στιγμή της ανύψωσης του κρημνού, το επιθήλιο βρέθηκε ενσωματωμένο με το βλεννογόνο και υποβλεννογόνο διατηρώντας μια τάση στον κρημνό, οπότε η λεπίδα του νυστεριού τοποθετήθηκε παράλληλα στην οστική επιφάνεια και ο κρημνός ανυψώθηκε χωρίς να διαπεράσει το βλεννογόνο. Μόλις έγινε η τομή, ακολούθησε η ανύψωση του κρημνού ***(Εικ. 5 και 6)***. Έπειτα έγινε απόξεση για να καθαριστεί η περιοχή με Lukas ξέστρο, και ενώ κάναμε διακλυσμό με διάλυμα φυσιολογικού ορού, έγινε η αφαίρεση του ξένου σώματος ακρορριζικά στο 21 δόντι ***(Εικ. 7, 8,9 και 10)***. Στη συνέχεια ο φλεγμαίνων ιστός δόθηκε για ιστοπαθολογική εξέταση και ακολούθησε η ακρορριζεκτομή του δοντιού, απομακρύνοντας 3 mm του ακρορριζίου με 0° κωνική εγγλυφίδα διαμαντιού ***(Εικ. 11)***. Η κοιλότητα της ανάστροφης έμφραξης έγινε με υπερήχους, απομακρύνοντας 3 mm της γουταπέρκας ακρορριζικά. ***(Εικ. 12 και 13)***. Η περιοχή πλύθηκε με φυσιολογικό ορό και η κοιλότητα στέγνωσε με κώνους χάρτου. Η κοιλότητα ανάστροφης έμφραξης επιθεωρήθηκε για να επιβεβαιωθεί η απόλυτη απομάκρυνση της γουταπέρκας από τα τοιχώματα του ριζικού σωλήνα ακρορριζικά βάθους μέχρι τα 3 mm για να τοποθετηθεί το Biodentine™ ***(Εικ. 14 και 15)***.

Μια κάψουλα Biodentine™ προετοιμάζεται για 30 δευτερόλεπτα και τοποθετείται στην ανάστροφη κοιλότητα χρησιμοποιώντας ένα πολύ

Εικ. 2: Ακτινογραφία μετά την τοποθέτηση του ρητινώδους υαλοϊονομερούς εμφρακτικού υλικού.

Εικ. 3: Τριγωνική τομή κρημνού.

Εικ. 4: Ανύψωση κρημνού.

Εικ. 5: Παρατηρείται κοκκιωματώδης ιστός.

Εικ. 6: Διαχωρισμός του κοκκιωματώδους ιστού από τον κρημνό.

Εικ. 7: Εκτομή του ιστού με τη φλεγμονή.

Εικ. 8: Εκτομή του ιστού με τη φλεγμονή.

Εικ. 9: Καθαρισμός και εκτομή του φλεγμαίνοντος ιστού.

Εικ. 10: Καθαρισμός και εκτομή του φλεγμαίνοντος ιστού.

Εικ. 11: Ακρορριζεκτομή με εγγλυφίδα διαμαντιού.

Εικ. 12: Διαμόρφωση 3 mm ανάστροφης κοιλότητας με υπερήχους.

Εικ. 13: Διαμόρφωση 3 mm ανάστροφης κοιλότητας με υπερήχους

Εικ. 14: Παρατηρείται η 3 mm ανάστροφη κοιλότητα.

Εικ. 15: Παρατηρείται η 3 mm ανάστροφη κοιλότητα.

Εικ. 16: Παρασκευή του καθαρού πυριτικού τριασβεστίου (Biodentine™) για 30 δευτερόλεπτα.

Εικ. 17: Πυριτικό τριασβέστιο (Biodentine™).

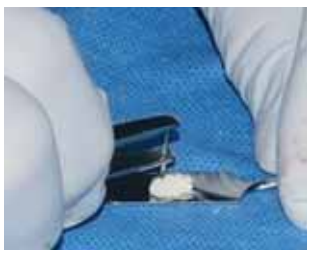
Εικ. 18: Εργαλείο έμφραξης για το καθαρό πυριτικό τριασβέστιο.

Εικ. 19: Ανάστροφη έμφραξη με Biodentine™

Εικ. 20: Λυοφιλοποιημένο ξενογενές οστικό μόσχευμα σε φυσιολογικό ορό για 20 λεπτά.

Εικ. 21: Τοποθέτηση ξενογενούς οστικού μοσχεύματος στο οστικό έλλειμμα.

Εικ. 22: Τοποθέτηση μεμβράνης κολλαγόνου.

Εικ. 23: «000» μεταξωτό ράμμα.

Εικ. 24: «000» μεταξωτό ράμμα.

Εικ. 25: «000» μεταξωτό ράμμα.

λεπτό εργαλείο έμφραξης ***(Εικ. 16, 17, 18 και 19)***. Λυοφιλοποιημένο οστικό μόσχευμα τοποθετείται σε φυσιολογικό ορό σ' ένα αποστειρωμένο γυάλινο τρυβλίο για 20 λεπτά, έπειτα το οστικό έλλειμμα γεμίζει με οστό, καθαρό από παθολογικούς ιστούς, ακρορριζικά του 21 δοντιού ***(Εικ. 20)***. Ακολουθεί η τοποθέτηση της μεμβράνης κολλαγόνου πάνω από το ξενογενές μόσχευμα ***(Εικ. 21)*** και γίνεται η συρραφή με απλά ράμματα χρησιμοποιώντας μεταξωτό ράμμα «000» ***(Εικ. 22, 23, 24 και 25)***. Παίρνουμε μια τελική περιακρορριζική ακτινογραφία ***(Εικ. 26)***. Μετεγχειρητικές οδηγίες δίνονται στον ασθενή, συνταγογραφόντας του αμοξυκιλλίνη με κλαβουλανικό οξύ των 875/125 mg δισκία, ένα κάθε 12 ώρες για 7 ημέρες και υπογλώσσια κετορολάκη 25/10 mg δισκία, μία κάθε 12 ώρες για 4 ημέρες.

Εικ. 26: Τοποθέτηση μεμβράνης κολλαγόνου.

Τέταρτη συνεδρία: Αφαιρούνται τα ράμματα και αποφασίζουμε να βγάλουμε το 21 δόντι από τη σύγκλειση.

Συζήτηση

Τα αποτελέσματα ήταν ευνοϊκά, καθώς τα συμπτώματα και η ακρορριζική αλλοίωση που είχε παρουσιάσει η ασθενής εξαφανίστηκαν και το δόντι διατηρήθηκε στον φραγμό.

Ιστοπαθολογική Διάγνωση

Μακροσκοπική περιγραφή: τα τμήματα του μαλακού ιστού διατηρήθηκαν σε φορμαλδεΰδη, με ακανόνιστο σχήμα, είχαν λοβούς, καφέ χρώματος με αιμορραγική εμφάνιση. Τα τμήματα αυτά μετρήθηκαν μαζί, περίπου 15X6X6 mm στον μεγαλύτερο άξονά τους ***(Εικ. 27)***. Στο μεγαλύτερο τμήμα έγινε εκτομή, ήταν συμπαγές όταν κόπηκε, και συμπεριλήφθηκε εξ ολοκλήρου σε μια κάψουλα για την επεξεργασία και τη μελέτη του με συμβατική τεχνική, εμβυθισμένο σε παραφίνη και βαμμένο με χρωστικές αιματοξυλίνη και εοσίνη ΗΕ.

Εικ. 27: Ιστός για ιστοπαθολογική εξέταση.

Μικροσκοπική περιγραφή: εννέα τομές αναλύθηκαν. Τα δείγματα που μελετήθηκαν διαμορφώθηκαν εξ ολοκλήρου από συνδετικό ιστό και παρουσίαζαν οίδημα και διάχυτη διείσδυση

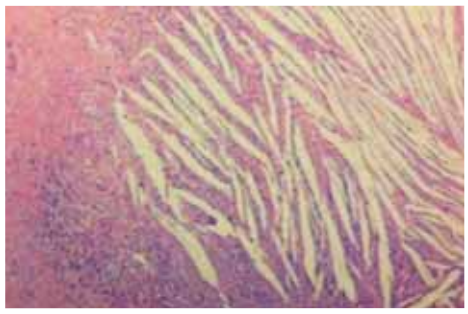
Εικ. 28: Αρχική μεγέθυνση Χ100.

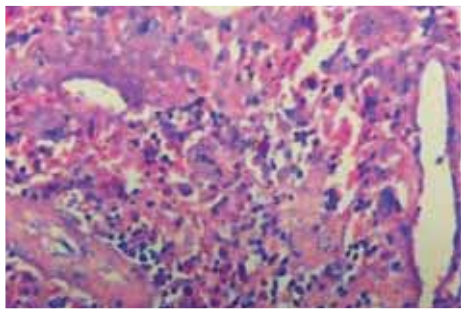
Εικ. 29: Αρχική μεγέθυνση Χ 400.

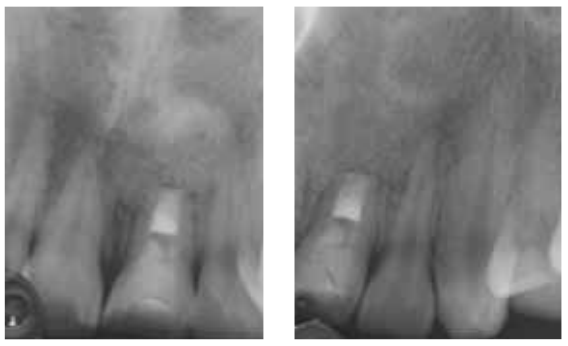
Ακτινογραφικός έλεγχος στους 6 μήνες.

Κλινικός έλεγχος στους 6 μήνες.

μονοπύρηνων λευκοκυττάρων και επιθηλιακών ιστιοκυττάρων. Εσωτερικά παρατηρήθηκαν αμέτρητες σχισμές από χοληστερόλη. Επίσης βρέθηκε εναπόθεση που περιείχε κοκκιώδες ξένο σώμα με διάχυτη ή κυτταροπλασματική διανομή ιστιοκυττάρων ***(Εικ.28)***, αρχική μεγέθυνση Χ100 / ***(Εικ.29)*** αρχική μεγέθυνση Χ 400.

Καμία κακοήθεια δεν παρατηρήθηκε στις μελέτες των τομών.

Διάγνωση: ακροριζικό κοκκίωμα icd/who code 10: k04.5.

Συμπέρασμα

Το καθαρό πυριτικό τριασβέστιο (Biodentine™) φέρει τα απαιτούμενα χαρακτηριστικά των εμφρακτικών υλικών για ανάστροφη έμφραξη, όπως να διαθέτει υψηλό βαθμό βιοσυμβατότητας, να μην προκαλεί κυτταροτοξικότητα ή φλεγμονή και αντιμικροβιακή δράση, η οποία προκύπτει από το υψηλό αλκαλικό pH 12.

Οι άλλες ιδιότητές του περιλαμβάνουν τη βιοενεργοποίηση των μεσεγχυματικών κυττάρων του περιοδοντικού ιστού, ο οποίος προάγει την αναγέννηση του περιακρορριζικού περιβάλλοντος και δεν περιέχει άλλα υλικά όπως το MTA.

Όσον αφορά στα μηχανικά χαρακτηριστικά, το καθαρό πυριτικό τριασβέστιο (Biodentine™) είναι με διαφορά ανώτερο από τα άλλα υλικά που χρησιμοποιούνται σ' αυτές τις θεραπείες, αφού έχει σε μεγάλο βαθμό μηχανική αντοχή (300 MPa σε 30 ημέρες), εμποδίζοντας το υλικό να σπάσει και να υπάρξει κάποια μικροβιακή επιμόλυνση.

Ένα άλλο σημαντικό χαρακτηριστικό είναι η ευκολία στη χρήση της σκόνης και του υγρού, δίνοντας στον κλινικό οδοντίατρο αρκετό χρόνο για να τοποθετήσει και να προσαρμόσει το υλικό, μειώνοντας το χρόνο συνεδρίας, πράγμα εξαιρετικά ικανοποιητικό για τον ασθενή και τον ιατρό. Έτσι μπορούμε να πούμε ότι το καθαρό πυριτικό τριασβέστιο (Biodentine™) είναι ένα ιδανικό υλικό για τις χειρουργικές ενδοδοντικές επεμβάσεις.

Βιβλιογραφία

1. Peñarocha M, Peñarocha M. Atlas de cirugía periapical. . 1a ed. Barcelona España: editorial océano; 2014.
2. Canalda C, Brau E. Endodoncia Técnicas clínicas y bases científicas. 3ª ed. Barcelona España: Elsevier Masson; 2014.
3. García A, Bujaldón A, Rodríguez A. Lesiones periapicales. Diagnóstico y tratamiento [periapical lesions. diagnosis and treatment] [internet] Universidad Complutense de Madrid Medicina Bucal. Departamento de Estomatología. Universidad de Granada AVANCES EN ODONTOESTOMATOLOGÍA, Vol. 31, 31-42. 2015.
4. Gómez V, Giner J, Maniegas L, Gaite J, Castro A, Ruiz J, "et all". Apicectomía quirúrgica: propuesta de un protocolo basado en la evidencia [Surgical apicoectomy: proposed evidence-based protocol.] [internet] Revista Española de Cirugía Oral y Maxilofacial, vol.33 no.2 Madrid, 2 pág. (Abr.-jun. 2011).
5. Borisova T, Panov V, Peev S, Papanchev G. ROOT END FILLING MATERIALS REVIEW. Scientifica Medicinae Dentalis, Medical University of Varna. (2013). vol. 1, 1, 13-17.
6. Priyanka S. A Literature Review of Root-End Filling Materials IOSR Journal of Dental and Medical Sciences (IOSR-JDMS) e-ISSN: 2279-0853, p-ISSN: 2279-0861. Volume 9, Issue 4 (Sep.- Oct. 2013), PP 20-25 www.iosrjournals.org
7. Correa M, Castrillón N. Comparación de microfiltración apicocoronal entre MTA y Biodentine™ en dientes unirradiculares. [Comparison of microfiltration apicocoronal between MTA and Biodentine™ in singlerooted teeth]. [Internet] Universidad San Francisco Quito; Publicado: 2015/03/01.
8. Garrido G, Moraes L, Louzada D, Menegucci L. and Rodrígues S. BIOCOMPATIBILITY EVALUATON OF BIODENTINE IN SUBCUTANEOUS TISSUE OF RATS. JOE. VOLUMEN 40, NUMBER 9, SEPTEMBRE 2014.
9. Calzada-Bandomo A, Calzada-Bandomo A, Mora-Pérez C. Terapia periodontal regenerativa: antecedentesy perspectivas. Medisur [revista en Internet]. 2013 [citado 2016 Jun 23]; 11(5):[aprox. 8 p.].

54ο Ετήσιο Συνέδριο της Στοματολογικής Εταιρείας της Ελλάδας

Ιωάννης Μελακόπουλος
Στοματικός και Γναθοπροσωπικός Χειρουργός

Το 54ο Ετήσιο Συνέδριο της Στοματολογικής Εταιρείας της Ελλάδας (ΣΕΕ), το οποίο θα πραγματοποιηθεί φέτος με την στήριξη του Οδοντιατρικού Συλλόγου Δράμας θα «ανοίξει τις πύλες του» από **8 έως και 9 Σεπτεμβρίου 2017 στην όμορφη πόλη της Δράμας.** Το «Ο.Β.» έχει την τιμή και τη χαρά να φιλοξενεί τον Πρόεδρο της Στοματολογικής Εταιρείας της Ελλάδας, τον Στοματικό και Γναθοπροσωπικό Χειρουργό, κ. **Ιωάννη Μελακόπουλο**, ο οποίος μας μίλησε για τη δομή και τη θεματολογία της φετινής εκδήλωσης.

Συνέντευξη στην **Ηλιάνα Γιαννούλη** δημοσιογράφο

Κύριε Μελακόπουλε, το 54ο Ετήσιο Συνέδριο της ΣΕΕ θα λάβει χώρα στις 8-9 Σεπτεμβρίου 2017 στη Δράμα σε συνεργασία με τον Οδοντιατρικό Σύλλογο Δράμας. Θέλετε να μας πείτε λίγα λόγια για την επιλογή του τόπου διεξαγωγής του φετινού συνεδρίου;

Η διεξαγωγή του συνεδρίου στη Δράμα είναι μια ιδέα που έχει ξεκινήσει εδώ και χρόνια, όταν στο περιθώριο του συνεδρίου μας στην Καβάλα - πριν από μια δεκαετία περίπου- επισκεφθήκαμε την πόλη και μείναμε εντυπωσιασμένοι από την ομορφιά της. Παράλληλα, η συμμετοχή των συναδέλφων από τη Δράμα, οι οποίοι όλα αυτά τα χρόνια στηρίζουν ανελλιπώς με την παρουσία τους τα ετήσια συνέδριά μας, και το ενδιαφέρον που έχουν επιδείξει για την διοργάνωση ενός συνεδρίου στη πόλη τους, λειτούργησε καταλυτικά στο να εξετάσουμε αν όντως υπάρχουν οι κατάλληλες υποδομές για την πραγματοποίησή του. Το Ξενοδοχείο «ΥΔΡΑΜΑ», ένα παλιό καπνεργοστάσιο που θα σας ενθουσιάσει με τους χώρους του, επιλέχθηκε ως τόπος για την διοργάνωση του συνεδρίου. Έτσι εκτός από τις γνώσεις που παρέχει το επιστημονικό πρόγραμμα του Συνεδρίου, το οποίο όπως γνωρίζετε είναι υψηλού επιπέδου, οι σύνεδροι θα έχουν τη δυνατότητα να γνωρίσουν μια πολύ όμορφη πόλη. Ο Οδοντιατρικός Σύλλογος Δράμας που αγκάλιασε με θέρμη και στήριξε την ιδέα του συνεδρίου, παρά την αλλαγή στη σύνθεσή του μετά τις πρόσφατες εκλογές, συνέχισε την αγαστή συνεργασία, αποδεικνύοντας ότι στην Ελλάδα κάποιες προσπάθειες μπορεί να έχουν μια συνέχεια και να υπερβαίνουν πρόσωπα και καταστάσεις.

Σε επίπεδο δομής είδα από το προκαταρκτικό σας πρόγραμμα ότι συνεχίζετε για τρίτη χρονιά την επιτυχημένη συνταγή των ελεύθερων ανακοινώσεων και κατευθυνόμενων εισηγήσεων πάνω στην ίδια θεματική με κοινό προεδρείο. Σε επίπεδο θεματολογίας, τί θα μας παρουσιάσετε φέτος;

Από άποψη θεματολογίας, πάντα γίνεται προσπάθεια να καλυφθούν τα περισσότερα γνωστικά αντικείμενα της Οδοντιατρικής που απασχολούν τον μέσο οδοντίατρο. Γι' αυτό το λόγο εκτός από τις ενότητες που είναι δομημένες με τον τρόπο, τον οποίο ακριβώς περιγράψατε, ένα μεγάλο μέρος της κατευθυνόμενης θεματολογίας είναι αφιερωμένο σε κλινικά θέματα.

Ο καθηγητής **Φ. Μαδιανός**, Πρόεδρος της Περιοδοντολογικής Εταιρείας της Ελλάδος θα συζητήσει με τους συνέδρους θέματα Περιοδοντολογίας και οι **Κ. Τολίδης** και **Δ. Τορτοπίδης,** Αναπληρωτές Καθηγητές θέματα Αισθητικής Οδοντιατρικής. Ο Επίκουρος Καθηγητής **Κ. Τόσιος**, εμπνευστής των κλινικών θεμάτων, με τις συναδέλφους **Ε. Καλογήρου** και **Σ. Μερκουρέα**, θα δώσουν απαντήσεις σε θέματα Στοματολογίας, ενώ ο Αναπληρωτής Καθηγητής **Φ. Τζέρμπος**, και η Επίκουρη Καθηγήτρια **Ν. Λυγιδάκη** καθώς και ο ΣΓΠΧ **Κ. Χούπης** θα απαντήσουν σε αντίστοιχα θέματα Χειρουργικής του Στόματος.

Άφησα τελευταίο, για να το τονίσω, το κύριο θέμα που είναι *«Η πρόληψη της στοματικής υγείας εντός και εκτός ιατρείου: οδηγίες και εφαρμογές».* Νομίζω ότι η πρόληψη της υγείας γενικά και του τμήματος που αφορά τη στοματική υγεία ειδικότερα, παρόλο που βρίσκεται σε «καλό δρόμο», χρειάζεται ακόμη πολλά βήματα για να φτάσει στο επίπεδο των περισσοτέρων ευρωπαϊκών χωρών. Ο Αντιπρόεδρος της Εταιρείας **Δ. Δημητριάδης** με την Αναπληρώτρια Καθηγήτρια **Β. Τοπίτσογλου** και τον παιδοδοντίατρο **Κ. Αρίζο** αναπτύσσουν το θέμα με βάση την μακροχρόνια επιτυχημένη ενασχόλησή τους στον τομέα και είμαι σίγουρος ότι θα συμβάλουν σε αυτήν την πορεία.

Θα ήθελα να σταθούμε λίγο στο θέμα των ελεύθερων ανακοινώσεων και των poster για τα οποία έχετε αφιερώσει και μια ξεχωριστή συνεδρία. Παραδοσιακά, η ΣΕΕ δίνει βήμα στους νέους επιστήμονες. Ποια πιστεύετε ότι είναι η συμβολή των νέων επι-



στημόνων στην γνώση που «παράγεται» στο πλαίσιο μιας επιστημονικής εκδήλωσης;

Μπορούμε να δούμε το θέμα από δύο πλευρές, του ακροατηρίου και του ομιλητή. Το ακροατήριο ερχόμενο σε επαφή με τις νέες ιδέες, ανανεώνει τις γνώσεις του και αξιολογεί τις δυνατότητές του. Μεγαλύτερη όμως βαρύτητα, δίνω σε αυτό που «κερδίζει» ο ίδιος ο ομιλητής. Πάρα πολλά πράγματα στη ζωή σε επηρεάζουν όταν είσαι νέος. Είχα την τύχη, η πρώτη μου επιστημονική ανακοίνωση να γίνει σε συνέδριο της ΣΕΕ και αυτό μου έδωσε ώθηση να συνεχίσω να ασχολούμαι μέχρι σήμερα με τη συνεχιζόμενη εκπαίδευση. Πιστεύω ότι αυτό είναι πολύ σημαντικό στις μέρες μας και όταν συνδυάζεται με την επαγγελματική δραστηριότητα λειτουργεί προς το συμφέρον ολόκληρης της οδοντιατρικής κοινότητας. Γι' αυτό στόχος μας είναι η ΣΕΕ να λειτουργεί ως «φυτώριο» νέων επιστημόνων.

Φέτος έχετε επιλέξει μια επαγγελματική συνεδρία αφιερωμένη στο θέμα της αναζήτησης οδοντιατρικής φροντίδας σε γειτονικές χώρες. Ποιοι ήταν οι λόγοι επιλογής του συγκεκριμένου θέματος;

Πάντα απασχολούσε τα μέλη του Δ.Σ, της ΣΕΕ μια τέτοια ιδέα. Όταν είχα βρεθεί στη Δράμα, στο πλαίσιο μιας φιλικής συζήτησης με συναδέλφους τούς ρώτησα πώς πάει η κίνηση στα οδοντιατρεία τους και αμέσως έθιξαν το θέμα του οδοντιατρικού τουρισμού που ανθεί στις γειτονικές χώρες. Το χαμηλότερο κόστος σε συνδυασμό με τη μικρή απόσταση από τη Δράμα οδηγεί πολλούς συμπολίτες στην αναζήτηση οδοντιατρικών υπηρεσιών εκτός Ελλάδος. Πρόκειται για ένα ζήτημα που απασχολεί όλους τους συναδέλφους των παραμεθόριων περιοχών. Αυτή η συνεδρία δεν επικεντρώνεται στα αίτια του φαινομένου, αλλά στο τι μπορεί να γίνει από την πλευρά των οδοντιάτρων για να αναστραφεί αυτή η τάση.
Πιστεύω ότι οι οδοντίατροι θα πρέπει να εκπαιδεύσουν τους ασθενείς στη σωστή αξιολόγηση των παρεχόμενων υπηρεσιών, ώστε να συνεκτιμούν όλους τους παράγοντες της θεραπείας (συνθήκες υγιεινής, υλικά και μεθόδους) και όχι μόνο το κόστος. Η συνεδρία είναι πριν την επίσημη έναρξη και είμαι βέβαιος ότι ο πρόεδρος του ΔΣ του ΟΣΘ **Α. Δεβλιώτης** μαζί με τους **Β. Καλαμάτα** και **Ι. Μελικίδη** θα παρουσιάσουν το πρόβλημα προτείνοντας και τρόπους αντιμετώπισης.

Τα master class και τα πρακτικά σεμινάρια που θα έχουν τη δυνατότητα να παρακολουθήσουν οι σύνεδροι στο πλαίσιο του φετινού συνεδρίου τι πραγματεύονται;

Έχουμε συμπεριλάβει δύο πρακτικά σεμινάρια και ένα master class στο πρόγραμμα του συνεδρίου, καθώς ο χρόνος είναι περιορισμένος. Το master class *«Σύγκλειση και Εμφυτευματολογία»* συντονίζει και παρουσιάζει ο Αντιπρόεδρος της ΣΕΕ **Π. Λομβαρδάς**. Τα πρακτικά σεμινάρια με θέμα την *«Ανατομικά καθοδηγούμενη μορφοποίηση των ριζικών σωλήνων με συστήματα ελεγχόμενης μνήμης»* και *«Άμεσες αισθητικές και λειτουργικές αποκαταστάσεις οπισθίων δοντιών»* θα παρουσιάσουν οι **Α. Χανιώτης** και **Δ. Τσανακτσίδης,** αντίστοιχα. Τα πρακτικά σεμινάρια θα διεξαχθούν παράλληλα με το κύριο πρόγραμμα και θα είναι περιορισμένης συμμετοχής. Αυτή εξάλλου είναι και η έννοια των πρακτικών σεμιναρίων και master class. Απευθύνονται σε περίπου 20 συνέδρους, ώστε να μπορούν να λύσουν όλες τις απορίες τους, να εκπαιδευτούν με τον καλύτερο τρόπο και να αποκτήσουν δεξιότητες σε νέα υλικά και τεχνικές.

Το συνέδριό σας θα λάβει μοριοδότηση από την Επιτροπή Σ.Ε.Ε.Ο. της Ε.Ο.Ο;

Το συνέδριό μας, όπως και όλες οι επιστημονικές δραστηριότητες της ΣΕΕ, έχει ενταχθεί στη διαδικασία μοριοδότησης της ΕΟΟ, διαδικασία που θα πρέπει όλοι να στηρίξουμε. Η μοριοδότηση αποτελεί τον «πυλώνα» αυτού που ονομάζουμε οδοντιατρική μετεκπαίδευση, ώστε ο οδοντίατρος να συνεχίζει να είναι πλήρως ενημερωμένος πάνω στις τελευταίες εξελίξεις στον χώρο της Οδοντιατρικής, γεγονός που εξασφαλίζει ποιότητα στο κλινικό του έργο. Με την ευκαιρία αυτή καλώ όλες τις επιστημονικές εταιρείες να στηρίξουν το θεσμό της συνεχιζόμενης εκπαίδευσης και να ενταχθούν στο σύστημα μοριοδότησης. Με αυτό τον τρόπο θα συμβάλλουμε από κοινού στην αναβάθμιση του επιπέδου των παρεχόμενων οδοντιατρικών υπηρεσιών στη χώρα.
Σε αυτό το σημείο θα ήθελα να ευχαριστήσω τον πρόεδρο Α. Κατσίκη καθώς και τα μέλη του ΔΣ της ΕΟΟ, που μας τιμούν με την παρουσία τους σε κάθε συνέδριό μας και ελπίζω να βρίσκονται και φέτος μαζί μας.

Υπάρχει κάποιο μήνυμα που θα θέλατε να απευθύνετε στους αναγνώστες μας σχετικά με το επικείμενο συνέδριο σας;

Όπως ξέρουν οι αναγνώστες σας, αφού διαχρονικά πλαισιώνετε και προβάλλετε τις εκδηλώσεις μας- και θα ήθελα να εκφράσω δημόσια τις ευχαριστίες μου για τη στήριξή σας αυτή- επιχειρούμε να συνδυάσουμε το τερπνόν μετά του ωφελίμου. Σύμφωνα με το καταστατικό μας, επιλέγουμε πάντα περιοχή της περιφέρειας της χώρας για το συνέδριό μας. Έτσι, φέτος προσκαλούμε τους συναδέλφους να μας ακολουθήσουν στη Δράμα και να γνωρίσουν μια διαφορετική γωνιά της χώρας μας, ευελπιστώντας ότι το πρόγραμμα θα ανταποκριθεί στις προσδοκίες τους.

Κύριε Μελακόπουλε, σας ευχαριστώ για τον χρόνο σας και να ευχηθώ καλή αντάμωση στη Δράμα.

Κι εγώ σας ευχαριστώ για τη φιλοξενία.

Παρασκευή 8 Σεπτεμβρίου 2017

09:00-09:30 Εγγραφές Συνέδρων

ΣΥΝΕΔΡΙΑ 1

ΠΡΟΕΔΡΟΙ: ΑΡΒΑΝΙΤΙΔΗΣ Ε. - ΓΚΑΒΕΛΑ Γ.

ΕΛΕΥΘΕΡΕΣ ΑΝΑΚΟΙΝΩΣΕΙΣ

1. **09.30** **Βλάχου-Γάκη Ε*, Γιαννάκη Ε, Παππά Μ, Κούτσελα Α, Μπαζίγου Ε.** Οι εμβοές και η σχέση τους με τις κροταφογναθικές διαταραχές.
2. **09.38** **Παυλίδου Ε*, Φασούλας Α, Πετρίδης Δ, Γιαγκίνης Κ.** Η επιστήμη της Οδοντιατρικής και της Διατροφής ως δύο πολύτιμα εργαλεία για την πρόληψη και την προαγωγή της δημόσιας υγείας στην παιδική και εφηβική ηλικία.
3. **09.46** **Ρίζου Δ*, Μέγας Β, Παραβάλου Ε, Αρεταίου Π, Ζώταλης Ν.** Εφαρμογή της στερεολιθογραφίας στην αρθροπλαστική της κροταφογναθικής διάρθρωσης: παρουσίαση περιπτώσεων.
4. **09.54** **Μέγας Β*, Παραβάλου Ε, Μέγας Λ, Αρεταίου Π, Ζώταλης Ν.** Ενδείξεις ανοιχτής προσπέλασης στους μετωπιαίους κόλπους.
5. **10.02** **Πάφος Κ, Παπαχριστοδήμα Α, Ευσταθίου Σ*, Χριστόπουλος Π.** Θεραπευτική αντιμετώπιση έγκλειστων τρίτων γομφίων.
6. **10.10** **Ταμιωλάκης Π, Θεοφίλου Β.Ι*, Καλογήρου Ε.Μ, Τόσιος Κ.Ι, Σκλαβούνου Α.** Μυρμηκιώδες ξάνθωμα στόματος: παρουσίαση περίπτωσης και ανασκόπηση της βιβλιογραφίας.
7. **10.18** **Παύλου Α.Μ*, Ανδρεάδης Δ, Πουλόπουλος Α.** Συστηματικά νοσήματα με εκδηλώσεις στους περιοδοντικούς ιστούς.
8. **10.26** **Μαυρουδής Σ*, Ανδρεάδης Δ, Πουλόπουλος Α.** Χρόνια νεφρική νόσος, μεταμόσχευση και στόμα.

ΕΙΣΗΓΗΣΕΙΣ

10.34 **Λομβαρδάς Π.** Η σύγκλειση τον 21ο αιώνα.
10.54 **Τσανακτσίδης Δ.** Χρωματοληψία: ανάλυση του χρώματος στην Οδοντιατρική.
11.14 **ΣΥΖΗΤΗΣΗ**
11.30 **ΔΙΑΛΕΙΜΜΑ**

ΣΥΝΕΔΡΙΑ 2

ΠΡΟΕΔΡΟΙ: ΓΑΛΑΝΟΠΟΥΛΟΣ Δ. – ΓΙΑΝΝΟΠΟΥΛΟΣ Φ.

ΚΛΙΝΙΚΑ ΘΕΜΑΤΑ

12.00 **Τόσιος Κ.Ι, Καλογήρου Ε, Μερκουρέα Σ.** Κλινικά θέματα στη Στοματολογία.
12.45 **Τζέρμπος Φ, Χούπης Κ, Θεολόγη-Λυγιδάκη Ν.** Κλινικά θέματα στη Χειρουργική του Στόματος.
13.30 **ΣΥΖΗΤΗΣΗ**

ΣΥΝΕΔΡΙΑ 3

ΠΡΟΕΔΡΟΙ: ΜΕΓΑΣ Β.- ΤΟΣΙΟΣ Κ.

ΕΛΕΥΘΕΡΕΣ ΑΝΑΚΟΙΝΩΣΕΙΣ

9. **16.30** **Καλογήρου Ε.Μ*, Ταμιωλάκης Π, Τόσιος Κ.Ι, Σκλαβούνου Α.** Γεωγραφική γλώσσα: μια διαγνωστική πρόκληση;
10. **16.38** **Θερμός Γ*, Ταμιωλάκης Π, Καλογήρου Ε.Μ, Αρβανιτίδου Ι, Τόσιος Κ.Ι, Σκλαβούνου Α.** Στοματικές εκδηλώσεις της νόσου μοσχεύματος έναντι ξενιστή.
11. **16.46** **Γκαζγκάνη Ε*, Ανδρεάδης Δ, Πουλόπουλος Α.** Κακοήθη νεοπλάσματα του αιμοποιητικού και λεμφικού ιστού με εκδηλώσεις στη στοματική κοιλότητα.
12. **16.54** **Καλπάκης Λ*, Ανδρεάδης Δ, Πουλόπουλος Α.** Φλεγμονώδη νοσήματα γαστρεντερικού συστήματος και εκδηλώσεις από τη στοματική κοιλότητα.
13. **17.02** **Μερκουρέα Σ*, Καλογήρου Ε.Μ, Τόσιος Κ.Ι, Σκλαβούνου Α.** Ακανθοκυτταρικό καρκίνωμα με ασυνήθη κλινική εικόνα: παρουσίαση περίπτωσης.
14. **17.10** **Θεοφίλου Β.Ι*, Ταμιωλάκης Π, Μήτρου Γ.Κ, Τόσιος Κ.Ι, Σκλαβούνου Α.** Διόγκωση των χειλέων ως εκδήλωση στοματοπροσωπικής κοκκιωματώσης: παρουσίαση περίπτωσης.
15. **17.18** **Πασχαλίδου Π*, Μπουτανιώτης Φ, Παπαδημητρίου Κ, Μελακόπουλος Ι.** Κυστικό αδαμαντινοβλάστωμα: παρουσίαση περιπτώσεων.
16. **17.26** **Γιαννούλης Γ*, Σαλαμαστράκης Ι, Οικονόμου Μ, Πασχαλίδου Π, Χούπης Κ.** Ασυνήθης οστεομυελίτιδα κάτω γνάθου: παρουσίαση περίπτωσης.

ΕΙΣΗΓΗΣΕΙΣ

17.34 **Ματιάκης Α.** Στοματολογικές εκδηλώσεις ως ανεπιθύμητες ενέργειες φαρμάκων.
17.54 **Ανδρεάδης Δ.** Τοπικές βλάβες και συστηματικές αντιδράσεις σε οδοντιατρικές αποκαταστάσεις.
18.14 **ΣΥΖΗΤΗΣΗ**
18.30 **ΔΙΑΛΕΙΜΜΑ – ΕΠΙΣΚΕΨΗ ΕΚΘΕΣΗΣ**

ΣΥΝΕΔΡΙΑ 4

ΠΡΟΕΔΡΟΙ: ΚΑΠΠΟΣ Π. – ΤΖΕΡΜΠΟΣ Φ.

ΕΙΣΗΓΗΣΗ

19.00 **Λαζαρίδου Μ.** Αισθητική της περιστοματικής χώρας, δυνατότητες παρέμβασης και περιορισμοί.

ΕΠΑΓΓΕΛΜΑΤΙΚΟ ΘΕΜΑ

19.20 **Μελικίδης Ι, Καλαμάτας Β, Δεβλιώτης Α.** Οδοντιατρική περίθαλψη σε γειτονικές χώρες.
20.05 **ΣΥΖΗΤΗΣΗ**

ΕΝΑΡΚΤΗΡΙΑ ΣΥΝΕΔΡΙΑ

20.30 Χαιρετισμός Προέδρου Οδοντιατρικού Συλλόγου Δράμας
Χαιρετισμός Προέδρου Στοματολογικής Εταιρείας της Ελλάδος
Προσφωνήσεις Επισήμων
Κήρυξη Έναρξης Εργασιών του Συνεδρίου

ΕΝΑΡΚΤΗΡΙΑ ΕΙΣΗΓΗΣΗ

21.30 **Σ. Καλλίθρακα:** Στα οινικά μονοπάτια της Δράμας
Δεξίωση Γνωριμίας, προσφορά του Οδοντιατρικού Συλλόγου Δράμας

* *Με αστερίσκο σημειώνεται το όνομα του συγγραφέα που θα παρουσιάσει την ανακοίνωση.*

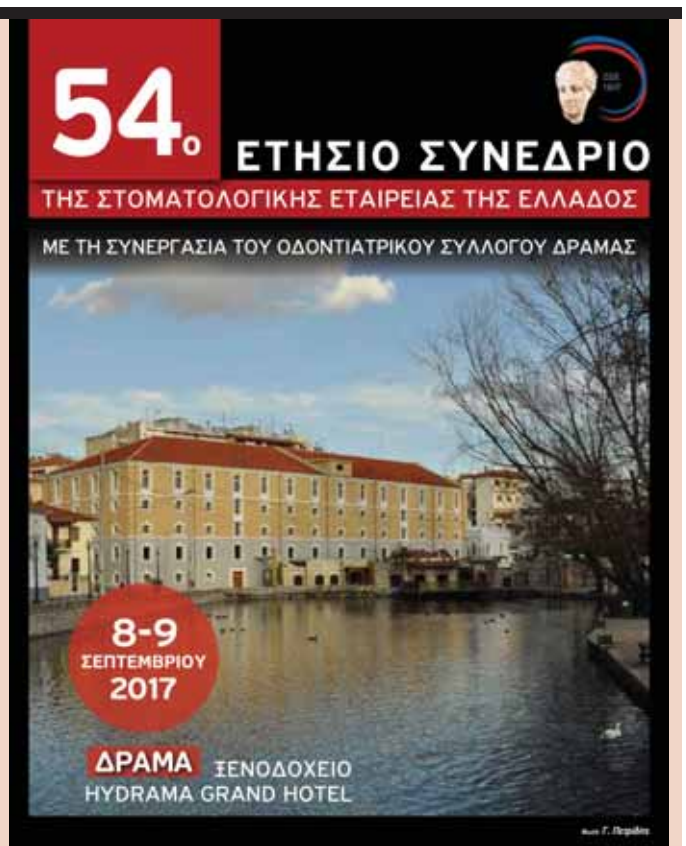

Πληροφορίες - Εγγραφές:
ΣΤΟΜΑΤΟΛΟΓΙΚΗ ΕΤΑΙΡΕΙΑ ΤΗΣ ΕΛΛΑΔΟΣ
Καλλιρρόης 17, 117 43 ΑΘΗΝΑ, Τηλ: 210.92.14.325 • Fax: 210.92.14.204
e-mail: stomsoc@otenet.gr • www.stomatologia.gr

Σάββατο 9 Σεπτεμβρίου 2017

ΣΥΝΕΔΡΙΑ 5

ΠΡΟΕΔΡΟΙ: ΑΛΕΚΙΔΟΥ Ο. – ΤΟΛΙΔΗΣ Κ.

ΕΛΕΥΘΕΡΕΣ ΑΝΑΚΟΙΝΩΣΕΙΣ

17. **09.00** **Χατζηδημητρίου Κ*, Λυγιδάκης Ν.Ν, Λυγιδάκης Α.Ν.** Αιτιολογία καθυστέρησης ανατολής μόνιμων τομέων άνω γνάθου: βιβλιογραφική ανασκόπηση και παρουσίαση περιπτώσεων.
18. **09.08** **Ζαμπάρα Ε*, Χρυσάνθου Ι, Ζαμπάρα Ι, Μπουγιουκλής Κ, Μουγκρίδης Κ, Ζαμπάρας Δ.** Διαχείριση της αισθητικής ζώνης κατά την τοποθέτηση οδοντικού εμφυτεύματος.
19. **09.16** **Μανιάτη Δ*, Μελακόπουλος Ι.** Αποκατάσταση εξαιρετικά απορροφημένης κάτω γνάθου: όταν η συντηρητική αντιμετώπιση αποτελεί πρόκληση.
20. **09.24** **Αθανασίου Α.Π*, Καραγιαννίδης Α, Κρανιάς Η, Κρανιάς Ν.** Αποκατάσταση μονήρους δοντιού: αισθητικοί προβληματισμοί και δυσκολίες στην πρόσθια ζώνη.
21. **09.32** **Γκαβέλα Γ*, Καραγιαννίδης Τ, Κρανιάς Η.** Αποκατάσταση οπίσθιων δοντιών με έμμεσες αποκαταστάσεις μερικής κάλυψης: νέες τεχνικές και πρωτόκολλα αντιμετώπισης.
22. **09.40** **Παπαδόπουλος Π*, Ανδρεάδης Δ, Πουλόπουλος Α.** Οδοντιατρικές παρεμβάσεις σε ασθενείς με χημειοθεραπεία.
23. **09.48** **Μέγας Β*, Μέγας Λ, Ρίζου Δ, Αρεταίου Π, Ζώταλης Ν.** Συγγενές μυικό ραιβόκρανο: παρουσίαση περίπτωσης.
24. **09.56** **Ζαμπάρας Δ*, Μπουγιουκλής Κ, Ζαμπάρα Ε, Ζαμπάρα Ι, Μουγκρίδης Κ, Χρυσάνθου Ι.** Εμφυτευματολογία: υπεραισιοδοξία και ρεαλισμός.

ΕΙΣΗΓΗΣΕΙΣ

10.04 **Χανιώτης Α.** Τρόποι προσέγγισης των αδιάπλαστων ακροχορδίων σε παιδιά και εφήβους.
10.24 **Παξιμαδά Χ.** Οδοντική διάβρωση: μια σύγχρονη απειλή, αίτια και αντιμετώπιση.
10.44 **ΣΥΖΗΤΗΣΗ**
11.00 **ΔΙΑΛΕΙΜΜΑ**

ΣΥΝΕΔΡΙΑ 6

ΠΡΟΕΔΡΟΙ: ΖΗΣΟΠΟΥΛΟΣ Σ. - ΠΑΞΙΜΑΔΑ Χ.

ΚΛΙΝΙΚΑ ΘΕΜΑΤΑ

11.30 **Μαδιανός Φ.** Κλινικά θέματα στην Περιοδοντολογία . Ανοιχτή συζήτηση με τους συνέδρους.
12.15 **Τολίδης Κ, Τορτοπίδης Δ.** Κλινικά θέματα στην Αισθητική Οδοντιατρική.

ΕΙΣΗΓΗΣΕΙΣ

13.00 **Βενέτης Γ.** Αντιμετώπιση του πόνου στη Χειρουργική του Στόματος.
13.20 **Οικονόμου Ι.** Αντιμετώπιση του πόνου στην Ενδοδοντία.
13.40 **ΣΥΖΗΤΗΣΗ**
14.00 **ΔΙΑΛΕΙΜΜΑ – ΕΠΙΣΚΕΨΗ ΕΚΘΕΣΗΣ**

ΣΥΝΕΔΡΙΑ 7

ΠΡΟΕΔΡΟΙ: ΒΕΝΕΤΗΣ Γ. - ΖΑΜΠΑΡΑΣ Δ.

ΕΛΕΥΘΕΡΕΣ ΑΝΑΚΟΙΝΩΣΕΙΣ

25. **16.00** **Ζαμπάρα Ι*, Χρυσάνθου Ι, Ζαμπάρα Ε, Μπουγιουκλής Κ, Μουγκρίδης Κ, Ζαμπάρας Δ.** Αντιμετώπιση προβλημάτων στους περιεμφυτευματικούς ιστούς.
26. **16.08** **Μουγκρίδης Κ*, Ζαμπάρα Ι, Χρυσάνθου Ι, Ζαμπάρα Ε, Μπουγιουκλής Κ, Ζαμπάρας Δ.** Επιπλοκές κατά την ανύψωση του εδάφους του ιγμορείου και η αντιμετώπισή τους.
27. **16.16** **Χρυσάνθου Ι*, Μπουγιουκλής Κ, Ζαμπάρα Ε, Ζαμπάρα Ι, Μουγκρίδης Κ, Ζαμπάρας Δ.** Σύγχρονες αναγεννητικές τεχνικές: παρουσίαση περιπτώσεων.
28. **16.24** **Μπουγιουκλής Κ*, Ζαμπάρα Ε, Χρυσάνθου Ι, Ζαμπάρα Ι, Μουγκρίδης Κ, Ζαμπάρας Δ.** Τοποθέτηση οδοντικού εμφυτεύματος με διάσχιση της φατνιακής ακρολοφίας.
29. **16.32** **Μάτζιαρη Ε*, Ανδρεάδης Δ, Πουλόπουλος Α.** Βλάβες του βλεννογόνου του στόματος σε ηλικιωμένους.
30. **16.40** **Μαλούτας Δ*, Παρχαρίδης Ε, Ανδρεάδης Δ, Πουλόπουλος Α.** Αλλεργικές καταστάσεις με εκδηλώσεις στη στοματική κοιλότητα.
31. **16.48** **Φασούλας Α, Παυλίδου Ε*, Πετρίδης Δ, Γιαγκίνης Κ.** Η διατροφική αξιολόγηση στην υπηρεσία της Οδοντιατρικής με στόχο τη βελτίωση της πρωτοβάθμιας φροντίδας υγείας κατά την παιδική και εφηβική ηλικία.
32. **16.56** **Θερμός Γ*, Καλογήρου Ε.Μ, Τόσιος Κ.Ι, Σκαλβούνου Α.** Αυτόματη οστεονέκρωση της κάτω γνάθου σε ασθενή υπό αγωγή με δενοσουμάμπη: παρουσίαση περίπτωσης.

ΕΙΣΗΓΗΣΕΙΣ

17.04 **Πουλόπουλος Α.** Η επίδραση των συστηματικών παθήσεων στην αποκατάσταση με οδοντικά εμφυτεύματα.
17.24 **Νάκα Ο.** Παθητική εφαρμογή επιεμφυτευματικών αποκαταστάσεων: ουτοπία ή αναγκαιότητα;
17.44 **ΔΙΑΛΕΙΜΜΑ – ΕΠΙΣΚΕΨΗ ΕΚΘΕΣΗΣ**

ΣΥΝΕΔΡΙΑ 8

ΠΡΟΕΔΡΕΙΟ: ΓΡΗΓΟΡΙΑΔΟΥ Ε. - ΛΥΓΙΔΑΚΗΣ Ν. – ΜΕΡΚΟΥΡΕΑ Σ. -

ΠΑΡΟΥΣΙΑΣΗ POSTER

1. **18.30** **Χατζηβασιλείου Α*, Χατζηβασιλείου Κ.** *Candida albicans* και κοντιντίαση: κλινικές μορφές και θεραπευτική.
2. **18.33** **Σταματάκη Β*, Μενενάκου Μ, Χατζηχαλεπλή Χ.** Οδοντιατρική αντιμετώπιση ασθενών με νόσο Moyamoya: παρουσίαση περίπτωσης.
3. **18.36** **Αθανασίου Α.Π, Κρανιάς Η, Κρανιάς Ν*, Φιλντίση Φ.** Εσωτερική λεύκανση: μια συντηρητική μέθοδος αντιμετώπισης ενδοδοντικά θεραπευμένων δοντιών.
4. **18.39** **Αθανασίου Α.Π, Αλεκίδου Ο, Κρανιάς Η, Κρανιάς Ν*.** Η τεχνική της σφραγίδας (stamp technique) στις άμεσες αποκαταστάσεις σύνθετων ρητινών.
5. **18.42** **Τσακανίκου Α*, Παξιμαδά Χ.** Συντηρητική αντιμετώπιση άνω μόνιμων πλάγιων τομέων με απλασία ή υποπλασία σε νεαρά άτομα με τη χρήση σύνθετων ρητινών.
6. **18.45** **Τζίμας Ν*, Αρβανιτίδης Ε, Μουρίδης Α.** Αξιολόγηση και αντιμετώπιση πτυχωτής ινώδους υπερπλασίας από οδοντοστοιχία: παρουσίαση περίπτωσης.
7. **18.48** **Κάβουρα Σ*, Αφουξενίδης Π, Καμπουρόπουλος Δ.** Ρητινώδεις κονίες ενός σταδίου. Ένα βήμα πίσω;
8. **18.51** **Τσιπλάκης Β*, Παρδαλίδου Π.** Αλλεργία στο νικέλιο και ορθοδοντική θεραπεία.
9. **18.54** **Μπαμπασίδου Ε*, Μελακόπουλος Ι.** Οστεονέκρωση σε ασθενείς με εμφυτεύματα και αντιοστεολυτική αγωγή: παρουσίαση περιπτώσεων.
10. **18.57** **Μανιάτη Δ*, Μελακόπουλος Ι.** Περιφερικό οστεοποιό ίνωμα: παρουσίαση περίπτωσης.
11. **19.00** **Καλογήρου Ε.Μ*, Γαλανού Ε, Τόσιος Κ.Ι.** Σταθερό φαρμακευτικό εξάνθημα γλώσσας μετά από λήψη πιροξικάμης: παρουσίαση περίπτωσης.

19.03 **ΣΥΖΗΤΗΣΗ**

ΚΥΡΙΟ ΘΕΜΑ

19.15 **Δημητριάδης Δ, Τοπίτσογλου Β, Αρίζος Σ.** Η πρόληψη της στοματικής υγείας εντός και εκτός ιατρείου: οδηγίες και εφαρμογές.
20.00 **ΣΥΖΗΤΗΣΗ – ΑΠΟΝΟΜΗ ΒΡΑΒΕΙΟΥ POSTER**

ITI World Symposium 2017: Το συνέδριο που ορίζει τις εξελίξεις στην εμφυτευματολογία

Του **Χρήστου Κωνσταντινίδη**
Οδοντίατρου - M.Sc (Προσθετ.)

Η Ελβετία είναι μια χώρα όπου η τελειότητα είναι εμφανής από τα ρολόγια μέχρι την Οδοντιατρική και φυσικά τις οδοντιατρικές επιστημονικές διοργανώσεις. Το 2010 και 2014 διοργανώθηκαν με μεγάλη επιτυχία τα προηγούμενα ITI World Congresses. Έτσι, όλα έδειχναν ότι το φετινό συνέδριο (4 - 6 /5/ 2017 στη Βασιλεία της Ελβετίας), είχε τις προδιαγραφές να διακριθεί.
Μια βασική παράμετρος της μεγάλης επιτυχίας ήταν η εκτεταμένη ενσωμάτωση της σύγχρονης τεχνολογίας. Η αίσθηση αυτής ήταν έντονη στο φετινό παγκόσμιο Συνέδριο της ITI, με τη σύγχρονη οπτικοακουστική (VR shows, Touch surgery applications), την 3D τεχνολογία, την ηλεκτρονική μας διασύνδεση (poken) και το e-learning να βρίσκονται στο επίκεντρο της επιστημονικής εκδήλωσης.
Το θέμα του Συνεδρίου ήταν «Στρατηγικοί παράγοντες για μακροχρόνια επιτυχία» και 4.800 σύνεδροι από 90 χώρες επισκέφθηκαν τα 20.000 τ.μ. του υπέροχου συνεδριακού χώρου Messe της Βασιλείας (Ελβετία).
Τις ομιλίες του συνεδρίου «άνοιξε» ο Καθ. **Warwick** (U.K.), με θέμα «Robotic και biomechanical engineering». Ο κ. Warwick αναφέρθηκε σε βελτιωμένους αισθητήρες που συνδέονται και μεταφέρουν δεδομένα στον εγκέφαλο (π.χ. σε τυφλούς). Σήμερα, η A.I. (τεχνητή νοημοσύνη) αλληλεπιδρά και με φυσικούς νευρώνες και η εξέλιξή της προχωρά σε επίπεδο εκπαίδευσης αυτής (deep knowledge). Η αλληλεπίδραση της A.I. με τον ανθρώπινο εγκέφαλο σήμερα βοηθά την εκπαίδευση(Short memory – Long memory) και του ανθρώπινου εγκεφάλου με παρέμβαση ηλεκτρικών (A.I) και χημικών ερεθισμάτων για ενίσχυση των συνάψεων μεταξύ των νευρώνων.
Έτσι, σε ασθενείς της νόσου Parkinson η ενσωμάτωση ηλεκτροδίων που ενεργοποιούνται με υψηλές συχνότητες συμβάλλει στην επαναφορά της φυσιολογικής δραστηριότητας του εγκεφάλου. Σήμερα, μέσω της διασύνδεσης της A.I. με το νευρικό μας σύστημα έχουμε τη δυνατότητα παρέμβασης στη μνήμη, επικοινωνία, αισθήσεις, ελέγχου μηχανών, πολυδιάστατης σκέψης, αλλά και επέκτασης αυτής σε ταχύτητα και δυνατότητες (π.χ μεταφορά του νευρικού μας συστήματος όπως σκέψεις και μέσω του internet ή αποθήκευση με ηλεκτρονική μορφή, αποκατάσταση παραλύτων και τυφλών).
Κατόπιν μίλησε ο Αν. καθ. **G. Gallucci** (Harvard, ΗΠΑ) με θέμα παράγοντες μακρόχρονης επιτυχίας των εμφυτευματικών αποκαταστάσεων.
Από τις μελέτες φαίνεται ότι το 96-100% της πρόγνωσης των εμφυτευμάτων 1-3 χρόνια σταδιακά πέφτει με τα χρόνια, φθάνοντας το 71%-86% στα 20 χρόνια λόγω τεχνικών προβλημάτων. Σήμερα κοντά εμφυτεύματα, ακόμη και 6mm, θεωρούνται αποδεκτά και σε μελέτες έχουν την ίδια πρόγνωση με τα μακρύτερα, αρκεί να τηρούνται οι μηχανικοί κανόνες. Το πλεονέκτημά τους είναι (κατά τον Gallucci) να αποφεύγουμε την GBR, απλοποιώντας τη διαδικασία.
Η υπολογιστική καθοδήγηση βοηθά ιδιαίτερα αν και έχει 7,7% παραμόρφωση. Σήμερα, τα Dicom αρχεία συνδυάζονται με τα STL αρχεία από τα scanners και έτσι έχουμε ιδεώδεις αποκαταστάσεις και ως προς τους μαλακούς ιστούς(προφίλ ανάδυσης). Σημαντικό είναι να μην ασκείται υπερπίεση από εξεσημασμένο προφίλ ανάδυσης, γιατί προκαλείται απώλεια οστού στην παρυφή (Souza Ab et al., 2016).
Επειδή λοιπόν στα 20 χρόνια μειώνεται η πρόγνωση και οι μελέτες ακόμα είναι λίγες θα πρέπει να καθυστερούμε την εμφυτευματική θεραπεία (αν είναι δυνατόν) στο τελευταίο κομμάτι της ζωής του ανθρώπου, ώστε να μην υπερβαίνουμε σημαντικά τα 20 χρόνια επιβίωσης.

Ο καθ. **D. Cochran** (S. Antonio, Η.Π.Α) αναφέρθηκε στις εξελίξεις στα υλικά, επιφάνειες και σχεδίαση των εμφυτευμάτων. Σήμερα τα bone level φαίνεται ότι εμπορικά υπερέχουν σημαντικά σε σχέση με τα tissue levels. Οι οδοντίατροι σήμερα επιλέγουν ένα σύστημα με βάση παραμέτρους όπως η ιστορικότητα, η παρουσία του σε εκπαιδευτικά προγράμματα, ο όγκος των σχετικών δημοσιεύσεων, συστάσεις από συναδέλφους και φυσικά το marketing. Τα χαρακτηριστικά όμως που θα έπρεπε να έχουν βαρύτητα είναι η δυνατότητα και ταχύτητα οστεοενσωμάτωσης και οστεοκαθοδήγησης, η συμβατότητα με τους μαλακούς ιστούς, η αντοχή στην περιεμφυτευματίτιδα και η συμπεριφορά τους στην φλεγμονή.

Ο απεσταλμένος του «ΟΒ» στο ITI World Symposium 2017, κ. Χρήστος Κωνσταντινίδης.

Η αντοχή επίσης είναι σημαντικό χαρακτηριστικό και έτσι νέα υλικά (ZiO2, Roxolid κ.α.) δείχνουν καλύτερη ενσωμάτωση και αντοχή από το κλασικό Ti. Το ZiO_2 μάλιστα δείχνει μεγαλύτερη αντοχή στην περιεμφυτευματίτιδα. Το σύστημα tissue level (ακόμη και το platform switching) που σήμερα υπερέχει εμπορικά, από τις έρευνες φαίνεται ότι λόγω του μικρο-κενού μεταξύ abutment και εμφυτεύματος έχει την μεγαλύτερη οστική απώλεια στον αυχένα (Caron et al 2014).
Σχετικά με την αντοχή, ο τύπος (βάθος και ύψος) διείσδυσης του abutment στο εμφύτευμα όπως έχουμε συχνά αναφέρει είναι θεμελιώδους σημασίας στην αποφυγή μηχανικών προβλημάτων (αποκοχλιώσεις, κατάγματα κλπ.)
Ο κ. **L. Cordaro** (Ιταλία) μίλησε για τα στάδια στην εμφυτευματική αποκατάσταση. Στην Ευ-

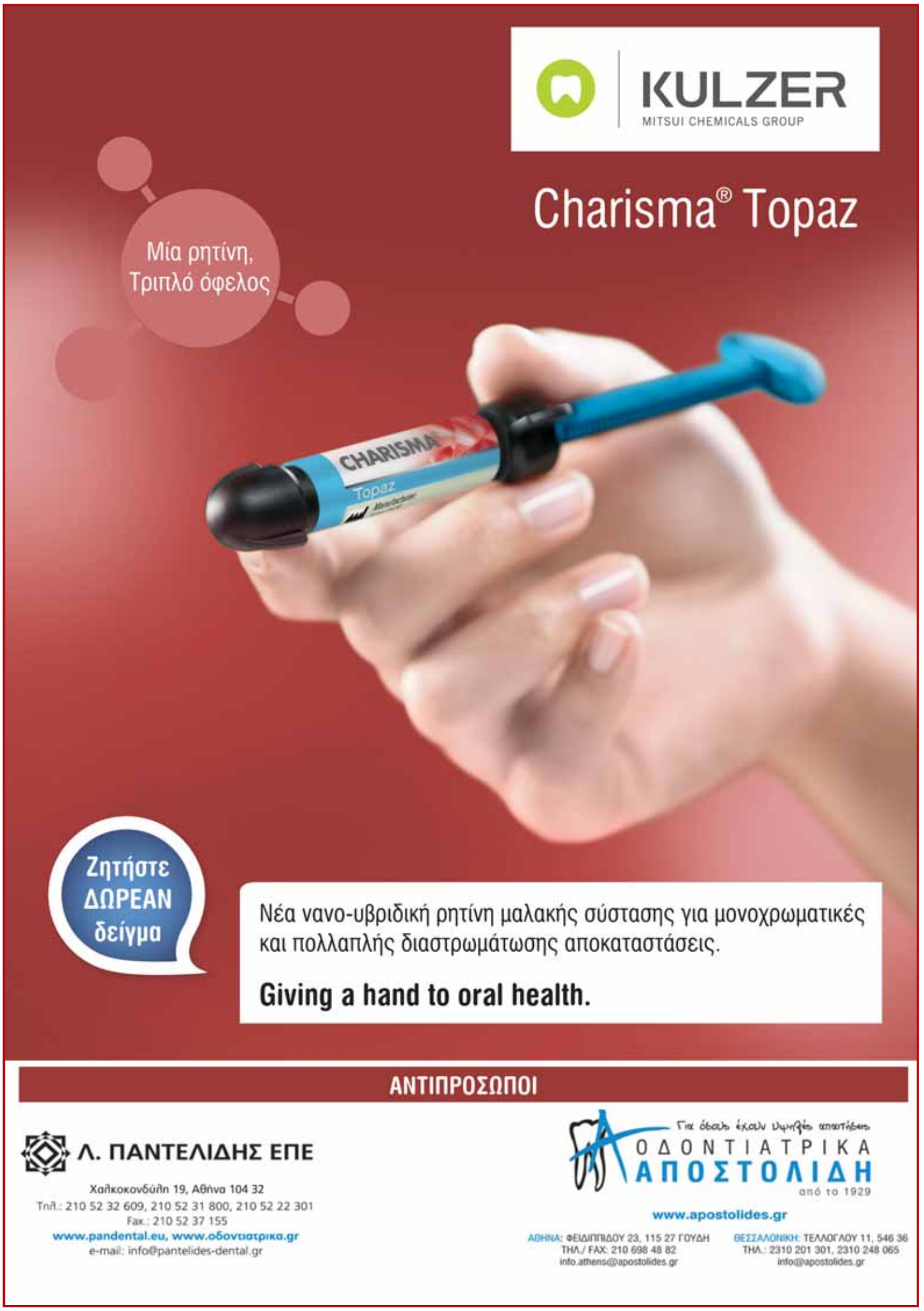

ρώπη η εμφυτευματολογία αυξάνει τον όγκο εργασιών κατά 2% το χρόνο. Παρ' όλα αυτά, όπως τόνισε και ο κ. Gallucci τα εμφυτεύματα δεν είναι για μια ζωή!!

Σημαντικοί παράγοντες είναι η μείωση των σταδίων και του χρόνου της θεραπείας. Έτσι η άμεση εμφύτευση και αποκατάσταση (χωρίς φόρτιση) μαζί με GBR και GTR κατά τον J. Kan μειώνει μόνο στο 7% την απώλεια σε ύψος και όγκο του παρειακού πετάλου. Στις ολικές νωδότητες όμως υπάρχει ανάγκη στο 74% για GBR (στην άνω γνάθο) σε εύρος και ύψος. Συνέστησε όμως σε αυτές τις περιπτώσεις ανεπιφύλακτα την GBR, παρά λύσεις όπως την all in four και τα κεκλιμένα εμφυτεύματα.

Ο κ. **D. Morton** (ΗΠΑ) αναφέρθηκε στην βελτιστοποίηση του προσθετικού αποτελέσματος. Σημαντικοί παράγοντες είναι η επιλογή του κατάλληλου σχεδίου θεραπείας και των κατάλληλων βιοϋλικών και προσθετικής αποκατάστασης.

Ακολούθησε ο πάντα επίκαιρος **D. Buser** με θέμα «Αποτελέσματα της GBR στην εμφυτευματολογία». Από το 2000 δεν έχουμε εξελίξεις σημαντικές στην εμφυτευματολογία, αλλά πρόοδο στο CBCT (διάγνωση και σχεδίαση) καθώς και στην γνώση της επούλωσης στο μετεξακτικό φατνίο. Σήμερα επιδιώκουμε την ελαχιστοποίηση των σταδίων της θεραπευτικής διαδικασίας και της ταλαιπωρίας του ασθενούς, αλλά και της οικονομικής του επιβάρυνσης. Η εξέλιξη της μικράς διαμέτρου και κοντών εμφυτευμάτων έχει μειώσει τις GBR επεμβάσεις στο 56% των περιστατικών (Ελβετία) (2013-2016).

Η βασική παράμετρος παριμένει το επαρκές πάχος παρειακού πετάλου, ιδιαίτερα αναγκαίο σε άμεση εμφύτευση, αφού σε λεπτό παρειακό η κάθετη απώλεια φθάνει και τα 7,5 mm (8 εβδομάδες), ενώ η οριζόντια το 1,1 mm.

Οι Kan et al. (2007) έδειξαν ότι σε οστικά ελλείμματα σημαντική παράμετρος είναι όχι το κάθετο έλλειμμα, αλλά η οριζόντια απόσταση των όμορων οστικών τοιχωμάτων. Σαν οστικό υποκατάστατο σήμερα χρησιμοποιούνται 2 βιοϋλικά για να καλύπτουν και τις δύο αναγκαίες ιδιότητες: οστεογεννετικές αλλά και βραδεία απορρόφηση (συνήθως μείγμα αυτογενούς και βοείου).

Ο D. Buser ανέφερε ότι η άμεση εμφύτευση, κλπ. είναι προτιμότερο να αποφεύγεται, ιδίως στην αισθητική ζώνη, και σε μεγάλα ελλείμματα η χρήση της ρόζ πορσελάνης συχνά δίνει ταχύτερα και με λιγότερη ταλαιπωρία αποτελέσματα στον ασθενή, ιδίως όταν χρήζει κάθετης αύξησης (χαμηλή πρόγνωση).

Ο βέλτιστος χρόνος εμφύτευσης είναι 4-10 εβδομάδες από την εξαγωγή.

Η κ. **L. Mayfield** έκλεισε τις ομιλίες της πρώτης ημέρας με θέμα «Διατήρηση του αποτελέσματος». Η περιεμφυτευματίτιδα ανέρχεται στο 22% και η περιεμφυτευματική βλεννογονίτιδα στο 43% (Derk D. Tomas, 2015).

Η περιεμφυτευματική θεραπεία θεωρείται επιτυχής όταν σταματήσει η παραγωγή πύου, η οστική απώλεια και ιδεωδώς όταν εξαλειφθεί η αιμορραγία με την περιοδοντική μύλη και το βάθος να μην υπερβαίνει τα 5 mm.

Βέβαια η σωστή πρόληψη και συντήρηση προϋποθέτει μια άρτια σε εφαρμογή και λειτουργία προσθετική εργασία, χωρίς μηχανικές και βιολογικές επιπλοκές. Φυσικά, συστηματικοί παράγοντες όπως φυσική αδυναμία στοματικής υγιεινής και λήψη φαρμάκων (διφωσφονικών) είναι ιδιαίτερα επιβαρυντικοί παράγοντες.

Σήμερα είναι επιβεβλημένο οι προθέσεις να είναι επισκέψιμες (κοχλιούμενες) για καλύτερο έλεγχο πιθανής φλεγμονής ή μηχανικών επιπλοκών.

Η θεραπεία γίνεται με εργαλεία χειρός, υπερήχους, υποουλική σοδοβολή, laser συχνά σε συνδυασμό με φωτοδυναμική θεραπεία, τοπικά αντιβιοτικά, εμφυτευματοπλαστική, ανοικτή απόξεση. Διαγνωστικά test δίνουν τη δυνατότητα διάγνωσης των βιολογικών δεικτών και διαφορικής διάγνωσης του σταδίου της φλεγμονής.

Οι Abrahamsson et al. (COIR 2017) έδειξαν ότι τα εμφυτεύματα έχουν ανάγκη συνεχούς συντήρησης και ουδεμία εγγύηση υπάρχει ότι είναι θεραπευτική λύση για μια ζωή.

Οι 4.800 σύνεδροι από 90 χώρες κυριολεκτικά πλημμύρισαν τις αίθουσες του συνεδρίου, οι οποίες παρέμειναν ασφυκτικά γεμάτες μέχρι και την λήξη του.

Όπως συνηθίζεται τελευταία, υπήρχε ομιλία και για τα ορθοπεδικά εμφυτεύματα από τον κ. **C. Gerber**. Σήμερα τα μυοσκελετικά προβλήματα έχουν αυξήσει την συχνότητα επεμβάσεων για χρήση ορθοπεδικών εμφυτευμάτων.

Η **I. Sailer** (Geneve Univ.) αναφέρθηκε στα χαρακτηριστικά των προσθετικών υλικών.

Παράγοντες που σχετίζονται με την περιεμφυτευματική νόσο είναι η συγκόλληση των προσθετικών στα εμφυτεύματα (Wilson TE, 2012) (περίσσευμα κονίας), το σχήμα, ιδίως το υπερβολικό προφίλ ανάδυσης, προβόλους (Sancho – Puchaoles H 2017).

Οι Zarauz C. et al. (2017) συγκρίνοντας την χρήση customs και προκατασκευασμένων abutments κατέληξαν ότι τα custom υπερέχουν στην στήριξη των μαλακών ιστών, υστερούν όμως στην υφίζηση. Επιπλέον, τα custom σε πάχος ιστών κάτω των 2 mm δημιουργούν δυσχρωμία (γκρι χρώμα), ενώ αντίθετα η ζιρκονία δίνει μια έντονα λευκή χροιά.

Γενικά τα Ti resin base με CAD-CAM προσθετική αποκατάσταση είναι η λύση εκλογής με εξαίρεση τις περιοχές πολύ υψηλής αισθητικής απαίτησης, όπου σκόπιμο είναι το abutment να είναι CAD-CAM ή προκατασκευασμένο και η αποκατάσταση CAD-CAM.

Ο κ. **S. Roehling** αναφέρθηκε στα εμφυτεύματα ζιρκονίας (διοξείδιο του ζιρκονίου). Σε μελέτες φαίνεται να έχει ανάλογη συμπεριφορά ως προς την οστεοενσωμάτωση με τα Ti εμφυτεύματα, αλλά εμφανίζει μεγαλύτερη αντοχή στην περιεμφυτευματίτιδα. Έτσι μελέτες (S. Roehling, 2017) δείχνουν σε περιεμφυτευματίτιδα μειωμένη απώλεια οστού στα εμφυτεύματα ζιρκονίας κατά 35% σε σχέση με τα Ti .

Η γήρανση των σύγχρονων συστημάτων ζιρκονίας δεν αυξάνει την τάση για κατάγματα δείχνοντας την μεγάλη εξέλιξη από το 1970 (οξείδιο αλουμινίου), την συνεχή εξέλιξή τους από το 2004 και μετά έως τα σημερινά 2φασικά (2014).

Ο κ. **W. Martin** (ΗΠΑ) αναφέρθηκε στην προχειρουργική ανάλυση για μεγιστοποίηση των αποτελεσμάτων στην αισθητική ζώνη. Σε μελέτες φαίνεται ότι οι παρεκκλίσεις γίνονται πιο αντιληπτές στο WES σε σχέση με το PES (PinK Esthetic score). Σκόπιμο είναι να προηγείται ERA (Esthetic Risk Assessment) για καταγραφή και αξιολόγηση των παραμέτρων κάθε κλινικού περιστατικού.

Γενικά, δύσκολα ως προς την θεραπευτική τους αντιμετώπιση είναι τα περιστατικά με τριγωνική μύλη, ελλείμματα σε ένα μόνο τεταρτημόριο, ιδίως αν γειτνιάζουν με την μέση γραμμή. Στο άνω πρόσθιο, επιπρόσθετο πρόβλημα είναι το παπυρώδες παρειακό πέταλο (< 0,5mm στο 50% των περιστατικών), λεπτός βιότυπος, υφιζήσεις, οστικά ελλείμματα και εύρος της νωδής περιοχής.

Ο κ. **E. Lorenzana** (ΗΠΑ) αναφέρθηκε στην πλαστική των μαλακών ιστών σε εμφυτεύματα.

Το Photoshop, το DSD, και τα προγράμματα Augmented Reality χρησιμεύουν για επικοινωνία με τον ασθενή αναφορικά με την βελτίωση του χαμόγελου, ιδίως αν πρόκειται για εργώδεις παρεμβάσεις όπως κάλυψη υφιζήσεων ή επιμήκυνση κλινικής μύλης.

Ο κ. **A. Tahmaseb** αναφέρθηκε στα συστήματα καθοδηγούμενης εμφυτευματολογίας.

Στιγμιότυπο από την καλά οργανωμένη έκθεση που λειτούργησε στο πλαίσιο του συνεδρίου.

Ο κ. Χρήστος Κωνσταντινίδης με τον φίλο του «ΟΒ» κ. M.Araujo.

Οι τεχνικές είναι είτε με το σύστημα navigation ή με χειρουργικούς νάρθηκες. Σήμερα η guided surgery δεν παρέχει την απαιτούμενη ακρίβεια, καθώς δίνει αποκλίσεις ακόμη και 7,1 mm και 21 μοίρες. Η ποιότητα του CBCT επιδρά σημαντικά στην τελική ακρίβεια με βασικά σημεία το FOV, το KVP, mA, χρόνο έκθεσης, πιθανή κίνηση του ασθενούς, τεχνική ανασύνθεσης, ανατομία του ασθενούς, ακτινοσκιερά υλικά. Έτσι, η μέση παραμόρφωση στο CBCT ανέρχεται στο 0,54 mm.

Άλλη παράμετρος είναι και η αδυναμία πλήρους αλληλεπίδρασης του STL αρχείου του IOS με το DICOM του CBCT.

Όταν η καθοδηγούμενη / στερεολιθογραφικού τύπου ή 3D printed εμφύτευση γίνεται με την χρήση κοχλιούμενου χειρουργικού νάρθηκα τότε υπάρχει και το πρόσθετο πρόβλημα της ελαστικότητάς του και της ελλιπούς καθοδήγησης των τρυπάνων από τους μεταλλικούς οδηγούς (μεγάλες ανοχές) με συνέπεια πλάγιες κινήσεις.

Σε νωδές ακρολοφίες η οριζόντια απόκλιση στο 41,67% φθάνει τα 2,6 mm (με guided surgery) και κάθετη 0,72 mm.

Ο κ. **R. Jung** αναφέρθηκε στα CAD/CAM στην προσθετική. Οι Agar JR et al. (1997), C.Millen et al. (2015) έδειξαν ότι σε συγκολλούμενες αποκαταστάσεις η πλήρης αφαίρεση της κονίας είναι υπερβολικά δύσκολη. Οι Wilson et al. (2009) έδειξαν ότι τα υπολείμματα της κονίας σχετίζονται με την περιεμφυτευματίτιδα. Η προσεκτική σχεδίαση custom made abutment με όρια 1-1,5 mm υποουλικά περιορίζει το πρόβλημα με έμφαση στα Tibase abutments που δείχνουν μεγάλη αντοχή και χαμηλό κόστος, εκτός της αισθητικής ζώνης, όταν ο βιότυπος είναι <2mm, οπότε η λύση εκλογής είναι η ζιρκονία ή και 1 τεμάχιο abutment στεφάνης κοχλιούμενης αποκατάστασης.

Ακολούθησε η ομιλία του **S. Eckert** με θέμα «Ψηφιακή διαχείριση νωδών ασθενών».

Στην Συνέντευξη Τύπου, ο νέος πρόεδρος, **S. Chen,** ανέφερε ότι η μεγάλη αποδοχή της εμφυτευματολογίας από την κοινωνία και τους ασθενείς είναι η κινητήρια δύναμη για την μεγάλη επένδυση στην παρεχόμενη, συνεχιζόμενη εκπαίδευση και την παραγωγή νέων προϊόντων (ITI curriculum, ITI Academy, Touch).

Ο κ. **P. Casentini** παρουσίασε το πρωτόκολλο εμφυτευματικής αποκατάστασης σε πολύπλοκα περιστατικά (Class III, IV). Η αναγέννηση είναι επιβεβλημένη και μάλιστα έτσι, ώστε σε κάθε περίπτωση τα εμφυτεύματα να τοποθετούνται στην προσθετικά καθοδηγούμενη θέση. Για να μειώσουμε τις ανάγκες της GBR σκόπιμη είναι η χρήση μικρότερων διαμέτρου και ύψους εμφυτευμάτων και επιβεβλημένη η βελτίωση των μαλακών ιστών.

Η **V. Chappuis** μίλησε με θέμα «Στρατηγικές παράμετροι στην εμφυτευματολογία». Αναφέρθηκε στην εξέλιξη της Straumman από τα πρώτα hollow screw στα solid screw που έλυσαν το πρόβλημα συχνών καταγμάτων. Η εξέλιξη συνεχίστηκε με τα bone levels και τα ζιρκονίας. Νέες επιφάνειες ήδη εξελίσσονται, όπου βακτήρια όπως ο S. aureus και P. aeruginosa δεν μπορούν να αποικίσουν, ενώ αντίθετα ευνοούν την προσκόλληση ινοβλαστών.

Οι μηχανικές ιδιότητες βελτιώνονται με τη δημιουργία νέων κραμάτων, όπως του κράματος λεπτόκοκκου Ti- Ζιρκονίας.

Ο **J. Kleinheiz** ανέλυσε τις βιολογικές αλλαγές κατά τη χειρουργική στους μαλακούς ιστούς.

Στα εμφυτεύματα υπάρχει αντίστροφη σχέση μεταξύ του πάχους του οστού και του οριζόντιου εύρους των ούλων. Σε μη αναγεννημένο οστούν τα CTG υφίστανται μεγαλύτερη συρρίκνωση. Η ύπαρξη προσπεφυκότων ούλων είναι βασική παράμετρος της σταθερότητας των εμφυτευμάτων και σε δεύτερο βαθμό επικουρεί και η ύπαρξη κερατινοποιημένων ούλων.

Σε μελέτη (Schmitt et al., 2016) φαίνεται ότι τα CTG υφίστανται την μεγαλύτερη συρρίκνωση τον 1ο μήνα και από τον 3ο σταθεροποιούνται σε διαστάσεις. Σκόπιμο είναι η ελαχιστοποίηση των απελευθερωτικών τομών, η βασική τομή να γίνεται στο κέντρο της ακρολοφίας και να αποφεύγεται στην κάτω νωδή γνάθο η απογύμνωσή της.

Ο **M. Rocuzzo** αναφέρθηκε στη διατήρηση της υγείας των εμφυτευμάτων. Στην οπίσθια περιοχή τα tissue level παρέχουν καλύτερα αποτελέσματα, ενώ τα bone level καλύτερες προοπτικές στην κλειστή GBR κατά την εμφύτευση. Άλλες παράμετροι είναι πρόθεση με φιλικότητα στην απομάκρυνση της πλάκας, η διατήρηση της περιοδοντικής υγείας ιδίως των γειτνιαζόντων δοντιών και εμφυτευμάτων και η βελτίωση των μαλθακών ιστών με πλαστική του περιοδοντίου.

Ακολούθησε η ομιλία του **M. Araujo** με θέμα «Διατήρηση και αναγέννηση μετεξακτικού φατνίου basal». Αναφέρθηκε στην ιστολογία του φατνίου (bundle and alveolar bone). Το bundle bone αποτελεί το 0,2-0,4 mm του παρειακού πετάλου. Το π. πέταλο σε μελέτες φαίνεται ότι είναι 0,6 mm στο 50% και είναι ευρύτερο στους κυνόδοντες και μικρότερο στους πλάγιους.

Σε μελέτες φαίνεται ότι η απόσταση του ακρορριζίου από την φατνιακή απόφυση, η κλίση του δοντιού και φυσικά το πάχος του παρειακού πετάλου σχετίζονται με την απορρόφηση του μετεξακτικού φατνίου σε ύψος και ιδιαίτερα σε εύρος.

Η ατραυματική εξαγωγή και τοποθέτηση στο φατνίο οστικού υποκατάστατου μειώνει την απορρόφηση του με το φατνίο. Σε περιπτώσεις όμως που λόγω κλίσης το δόντι είναι εκτός του οστικού φακέλου ή η καταστροφή του φατνίου δεν επιτρέπει την διατήρησή τους προχωρούσε άμεσα στην αναγέννηση του φατνίου.

Τα ITI World Conferences είναι ένας θεσμός που ξεκίνησε το 1988.

Μετά τα επιτυχημένα ITI World Conferences το 2010 και 2014 (Γενεύη) ήταν αναμενόμενη η μεγάλη επιτυχία της φετινής διοργάνωσης. Ένα συνέδριο αφιερωμένο στη γνώση της εμφυτευματολογίας και της GBR. Ένα συνέδριο ελεύθερο από εμπορικές σκοπιμότητες για την προώθηση του συγγενούς συστήματος εμφυτευμάτων (Straumann).

Ο καθαρά επιστημονικός προσανατολισμός του συνεδρίου έγινε ακόμη πιο εμφανής με την ανακοίνωση από τον πρόεδρο της ITI, S. Chen, της δωρεάν Online ITI ακαδημίας και νέων προγραμμάτων υποτροφιών καθώς και των δωρεάν Pouch Online προγραμμάτων για κλινική εκπαίδευση των οδοντιάτρων με ενεργά προγράμματα και animated videos. Είναι πλέον εμφανής η νέα ταυτότητα της εμφυτευματολογίας και GBR.Έχει ωριμάσει, έχει τελειοποιηθεί στις λεπτομέρειες,ενσωματώνει συνεχώς τις νέες τεχνολογίες και πάνω από όλα έχει μπει σαν ιδεώδης θεραπεία στους σύγχρονους οδοντιάτρους, αλλά και στους ασθενείς μας.

Ο Ο.Σ. Μεσσηνίας κερδίζει τις εντυπώσεις με μια σειρά επιτυχημένων επιστημονικών εκδηλώσεων

Με εξαιρετική επιτυχία πραγματοποιήθηκαν από τον Οδοντιατρικό Σύλλογο Μεσσηνίας επιστημονικές εκδηλώσεις με άκρως ενδιαφέρουσα θεματολογία που αφορούσε τον γενικό οδοντίατρο, κεντρίζοντας το ενδιαφέρον των συνέδρων, οι οποίοι κατέφθασαν στην Καλαμάτα από πολλά μέρη της Πελοποννήσου και της Στερεάς Ελλάδας. Οι συμμετοχές ξεπέρασαν κάθε προσδοκία, αφήνοντας απόλυτα ικανοποιημένους συνέδρους, ομιλητές και εκθέτες.

Φωτογραφικά στιγμιότυπα από την διημερίδα που διοργάνωσε ο Οδοντιατρικός Σύλλογος Μεσσηνίας σε συνεργασία με την Ελληνική Προσθετική Εταιρεία.

Ημερίδα με θέμα «Εμφυτεύματα και νωδός ασθενής»

Η ημερίδα με θέμα «Εμφυτεύματα και νωδός ασθενής» με σεμινάριο κλινικής επίδειξης πραγματοποιήθηκε **στις 11 Μαρτίου 2017 στο ξενοδοχείο Horizon Blu στην Καλαμάτα, με την ευγενική χορηγία της εταιρείας «Μιλτιάδης Βιτσαρόπουλος».** Μετά το θεωρητικό κομμάτι της ημερίδας, ακολούθησε επίδειξη σε phantom τοποθέτησης 4 εμφυτευμάτων στην κάτω γνάθο με συμβατικό νάρθηκα, επιλογή οριστικών κολοβωμάτων F&F, επίδειξη τυπικού αποτυπώματος κλειστού δισκαρίου σε κολοβώματα F&F και προσαρμογή σωληνίσκων σε προκατασκευασμένη οδοντοστοιχία και τροποποιημένη αποτύπωση ανοικτού δισκαρίου.

Με ιδιαίτερο ενδιαφέρον παρακολούθησαν τις εργασίες της ημερίδας οι σύνεδροι.

Ομιλητές της ημερίδας ήταν ο Dr **Κλεάνθης Μανωλάκης** και κ. **Ιωάννης Θεοδωρόπουλος**, οδοντίατρος, εξειδικευθείς στην Περιοδοντολογία.

Διημερίδα Προσθετικής

Η δεύτερη επιτυχημένη εκδήλωση του ΟΣΜ ήταν η Διημερίδα Προσθετικής, η οποία περιελάμβανε θεωρητικό τμήμα καθώς και τρία πρακτικά μέρη (1. Επιμήκυνση κλινικής μύλης σε γουρουνοκεφαλές, 2.Άμεσες και έμμεσες αποκαταστάσεις με πολυμερή υλικά και 3.Μεταβατικές αποκαταστάσεις) που διοργάνωσε ο Οδοντιατρικός Σύλλογος Μεσσηνίας σε **συνεργασία με την Ελληνική Προσθετική Εταιρεία στις 13 &14 Μαΐου 2017 στην Καλαμάτα στο ξενοδοχείο Elite City Resort.** Η διημερίδα αφορούσε οδοντιάτρους, βοηθούς οδοντιάτρων και οδοντοτεχνίτες

Ομιλητές του διημέρου ήταν οι κ.κ: **Γεώργιος Παπαβασιλείου**, Επίκουρος Καθηγητής Προσθετικής ΕΚΠΑ και Πρόεδρος της Ελληνικής Προσθετικής Εταιρείας, **Σπυρίδων Σιλβέστρος**, Επίκουρος Καθηγητής Προσθετικής ΕΚΠΑ, **Φωτεινή Καμποσιώρα**, Επίκουρη Καθηγήτρια Εργαστηρίου Προσθετικής ΕΚΠΑ, **Γ. Κουβελιώτης**, οδοντίατρος, ειδικευθείς στην Προσθετική, **Π. Ραβάνης**, οδοντίατρος, ειδικευθείς στην Προσθετική, **Δ. Σπυρόπουλος**, οδοντίατρος, ειδικευθείς στην Προσθετική και **Χ. Χατζηνικολάου,** οδοντίατρος, ειδικευθείσα στην Προσθετική.

Οι συμμετέχοντες έμειναν απόλυτα ικανοποιημένοι από τις ομιλίες-παρουσιάσεις των ομιλητών τόσο για την επιστημονική τους αρτιότητα και τεκμηρίωση όσο και για την αμεσότητα με την οποία τις απέδωσαν. Εγκωμιαστικά ήταν και τα σχόλια από τους ομιλητές, εκθέτες αλλά και συνέδρους για την άψογη φιλοξενία στην όμορφη μεσσηνιακή πρωτεύουσα με ένα πλούσιο κοινωνικό πρόγραμμα του ΟΣΜ.

Ενημερωτική ημερίδα

Ο Οδοντιατρικός Σύλλογος Μεσσηνίας τέλος, διοργάνωσε ενημερωτική ημερίδα η οποία αφορούσε την ενημέρωση των οδοντιάτρων για **θέματα ασφαλιστικού – φορολογικού και λογιστικού περιεχομένου την Κυριακή 28 Μαΐου 2017 στο ξενοδοχείο REX.** Ομιλητές της ημερίδας ήταν οι κ.κ: **Σταθόπουλος Βασίλειος,** ορθοδοντικός, Μέλος Δ.Σ. Ο.Σ. Αττικής & Εκλέκτορας ΕΟΟ και **Κοντέας Ηλίας**, λογιστής.

Ο Οδοντιατρικός Σύλλογος Μεσσηνίας στοχεύει πάντα στη διοργάνωση υψηλού επιπέδου επιστημονικών εκδηλώσεων που προσελκύουν το ενδιαφέρον και τη συμμετοχή επιστημόνων όχι μόνο από τον νομό, αλλά και από άλλους νομούς της Πελοποννήσου και της Αττικής. Σε σχετική ανακοίνωσή του ο ΟΣΜ, εξέφρασε τις θερμές του ευχαριστίες προς τους οδοντιάτρους που παρευρέθηκαν, τους εξαιρετικούς ομιλητές και τους εκθέτες οι οποίοι συνέβαλαν στην επιτυχία των εκδηλώσεων αυτών.

Όταν η επιστήμη συναντά την εφευρετικότητα

Ο Δρ. Kwang Bum Park στην ημερίδα της Dentomedica

Του **Χρήστου Κωνσταντινίδη**
Οδοντίατρου - M.Sc (Προσθετ.)

Μπορεί ένας εμπνευσμένος οδοντίατρος να φτιάξει δικά του εμφυτεύματα; Αν δούμε το παράδειγμα του Κορεάτη κ. Park, όχι μόνο μπορεί, αλλά είναι δυνατόν και ταυτόχρονα να δημιουργήσει και δεκάδες τεράστια οδοντιατρικά νοσοκομεία (MIR) σε όλο τον κόσμο!

Αυτός λοιπόν, ο ξεχωριστός οδοντίατρος έδωσε μια διάλεξη την Κυριακή, 23 Απριλίου 2017 στο «Caravel», αναφερόμενος στο σύστημα που ο ίδιος σχεδίασε και κατασκευάζει (CEO)-το σύστημα MegaGen.

Η φιλοσοφία του κ. Park είναι η ελάχιστη παρέμβαση με λιγότερα χειρουργεία, μικρότερο τραύμα και επιπλοκές, ελαχιστοποιώντας τον πόνο και τις επιπλοκές.

Κριτήρια επιλογής εμφυτεύματος

Από τις 300 εταιρείες που κατασκευάζουν σήμερα εμφυτεύματα, ο οδοντίατρος καλείται να επιλέξει τα ιδεώδη εμφυτεύματα και να έχουν στο armamentarium, μικράς διαμέτρου, κοντά, ανθεκτικά ώστε να μην σπάνε, με μεγάλη επιφάνεια οστεοενσωμάτωσης, επεξεργασμένη με τις πιο σύγχρονες τεχνικές και δυνατή σύνδεση abutment (εμφύτευσης).

Το σύστημα Megagen έχει την ιδιαιτερότητα να διαθέτει εκτός από μεγάλη ποικιλία διαμέτρου και μεγάλη ποικιλία στην εξωτερική διάμετρο των σπειρών. Έτσι, σε οστούν D3-D4, σπείρες πιο εκτεταμένες μπορούν να συντομεύσουν τον χρόνο οστεοενσωμάτωσης. Σημαντικό πλεονέκτημα είναι ότι ασχέτως με την εξωτερική διάμετρο των σπειρών, το άνοιγμα του τρυπανισμού αντιστοιχεί μόνο στον εσωτερικό πυρήνα, διασώζοντας δηλαδή την ακρολοφία στον αυχένα (το κρίσιμο σημείο της εμφυτευματολογίας).

Ο κ. Park συνιστά την άμεση εμφύτευση με το σύστημά του, γιατί παρέχει την δυνατότητα εξαιρετικών τιμών ISQ (αρχικής σταθερότητας), συντομεύοντας την φάση επούλωσης και φόρτισης στις 6 εβδομάδες. Υποστήριξε επίσης, ότι τα εμφυτεύματα με κλασικές σπείρες ≤30 δημιουργούν νεκρώσεις λόγω συμπίεσης.

Το σχήμα των εμφυτευμάτων Any Ridge (Megagen) με το σπείρωμα τύπου μαχαιριού και σχήμα tapered διευκολύνει την τοποθέτηση σε λεπτές ακρολοφίες, καθώς και κατά την διαδικασία της διάσχισης δεν υπάρχει ανάγκη για κάθετες τομές.Ομοίως ελαχιστοποιούν (κατά τον ομιλητή) την ανάγκη ανύψωσης ιγμορείων μια και τα κοντά (5-6 cm) προσφέρουν μεγάλη BIC. Παράλληλα, συνέστησε την (προσεκτική) διάτρηση της μεμβράνης σε έλλειψη χώρου.

Η σύνδεση του εμφυτεύματος με το abutment έχει μεγάλο βάθος σύνδεσης και κωνικότητα 5 μοιρών. Έτσι, ακόμα και με σύσφιξη με το χέρι (15 Ncm) και όχι με καστάνια (35 Ncm) δεν παρατηρούνται χαλαρώσεις βιδών σε 5 χρόνια.

Η αλλαγή επεξεργασίας της επιφάνειας xpeed και προσθήκη ιόντων ασβεστίου βοηθά την οστεοενσωμάτωση (K.B Park et al.., 2007).

Αναφερόμενος στην τεχνική root-membrone υπογράμμισε τα πλεονεκτήματά της που είναι η διατήρηση του παρειακού πετάλου, τονίζοντας όμως ότι υπάρχουν και επιπλοκές.

Η ημερίδα του κ. Park ήταν πολύ δημιουργική, αυτό που θα ονομάζαμε «eye-opener», γιατί μας έδειξε ότι αν σκεφτόμαστε «out-of-the box» και έχουμε εμπιστοσύνη στον εαυτό μας, τότε …. «the limit is the sky».

Στην αναγέννηση θα πρέπει να υπερβαίνουμε τον επιθυμητό όγκο κατά 20-40% για να εξισορροπήσουμε την απώλεια.

Η ημερίδα ολοκληρώθηκε με ένα υπέροχο γεύμα, στο πλαίσιο του οποίου ανταλλάξαμε απόψεις με τον κ. Park.

Η εξέλιξη μπορεί να έρθει μόνο μέσα από την «επένδυση» στην έρευνα και την ανάπτυξη

Στο περιθώριο αυτής της ενδιαφέρουσας διάλεξης, ο Δρ.Kwang Bum Park μίλησε στο «ΟΒ» για την εταιρεία παραγωγής εμφυτευμάτων που ίδρυσε το 2002, την MegaGen, η οποία εστιάζει στην εξέλιξη της σχεδίασης εμφυτευμάτων με βασικό motto «λιγότερο επεμβατικά, περισσότερο αποδοτικά εμφυτευματικά συστήματα». Παράλληλα, καταρρίπτει τον μύθο του «όλα τα εμφυτεύματα είναι ίδια» και εξηγεί γιατί η εξέλιξη μπορεί να έρθει μόνο μέσα από την «επένδυση» στην έρευνα και την ανάπτυξη.

Η επιστημονική τεκμηρίωση των τελευταίων 25 ετών έδειξε ότι τα ενδοστικά κοχλιωτά εμφυτεύματα με την συνεχή βελτίωση στις επιφάνειες έχουν επιταχύνει την φάση της οστεοενσωμάτωσης και έχουν αυξήσει το BIC. Γνωρίζω ότι είστε ο βασικός εμπνευστής και σχεδιαστής του δικού σας συστήματος εμφυτευμάτων MegaGen. Ποια είναι τα χαρακτηριστικά ενός σύγχρονου εμφυτεύματος ώστε να είναι ισοδύναμο με τα κορυφαία brands;

Όταν πρωτοξεκινήσαμε την εταιρεία μας, η οποία δραστηριοποιείται στο χώρο της σχεδίασης και παραγωγής εμφυτευμάτων από το 2002, βασικό μας μέλημα ήταν η ασφάλεια των ασθενών, οπότε επικεντρωθήκαμε σε γνωστά σχέδια με αποδεδειγμένο ιστορικό επιτυχίας. Ασφαλώς κάναμε κάποιες αλλαγές ώστε να βελτιώσουμε τα υπάρχοντα σχέδια, καθώς αν δεν αναζητάς τη βελτίωση της σχεδίασης, δεν θα προχωρήσεις ποτέ μπροστά. Ασχοληθήκαμε λοιπόν, με την εξέλιξη στην σχεδίαση με βάση την μηχανολογία και φυσικά την οδοντιατρική έρευνα και τεκμηρίωση.

Η σχεδίαση ενός εμφυτεύματος πρέπει να γίνεται σε ένα Ινστιτούτο η πανεπιστήμιο η αυτό έχει απλοποιηθεί στις μέρες μας;

Η εξέλιξη ενός εμφυτεύματος γίνεται σε 3 ή 4 φάσεις. Οι ιδέες ξεκινούν από κλινικούς εγνωσμένης αξίας στην Κορέα αλλά και παγκοσμίως. Αν η ιδέα αυτή ξεχωρίσει τότε προχωρούμε στην τεχνική σχεδίαση από ομάδα R&D μηχανολόγων που έχουν γνώση των υλικών και της μεταλλουργίας οι οποίοι με σύγχρονα σχεδιαστικά προγράμματα δημιουργούν την πρώιμη φάση του εμφυτεύματος. Κατόπιν, το πρώιμο αυτό εμφύτευμα υπόκειται σε ελέγχους τόσο από εμάς, όσο και από ερευνητικά κέντρα και Πανεπιστήμια, οι οποίοι περιλαμβάνουν πειράματα in vitro, αλλά και σε ζώα και στη τελική μορφή σε ανθρώπους. Έτσι μετά από 1000 εμφυτεύματα που θα περάσουν τα clinical trials, το προϊόν παίρνει τον δρόμο για την έγκριση και την παραγωγή. Εννοείται ότι στις ενδιάμεσες φάσεις το προϊόν εξελίσσεται και βελτιώνεται.

Πώς υπάρχει η ευρεία αντίληψη ότι όλα τα εμφυτεύματα βιολογικά είναι τα ίδια και παρ' όλα αυτά να διαφέρουν τόσο σημαντικά στην τιμή;

Πολλές εταιρείες δεν επενδύουν κεφάλαια στο R&D με αποτέλεσμα να μπορούν να πουλούν φθηνότερα. Όμως μακροπρόθεσμα οι εταιρείες αυτές υπολείπονται ποιοτικά από τις ανταγωνιστικές που επενδύουν μεγάλα κεφάλαια στην εξέλιξη. Επίσης μπορεί να υπάρξουν προβλήματα με την εφαρμογή εμφυτεύματος κολοβώματος, με την καθαρότητα του εμφυτεύματος λόγω οικονομίας στον ποιοτικό έλεγχο.

Είναι αλήθεια ότι οι μεγάλες εταιρείες εμφυτευμάτων πουλούσαν σε υψηλές τιμές στο παρελθόν και έτσι συνέλεγαν τεράστια ποσά για συνεχιζόμενη εκπαίδευση, sponsoring Πανεπιστημίων και δωρεάν διάθεση χειρουργικών κασετινών. Το πρόβλημά μας, ως εταιρεία παραγωγής εμφυτευμάτων, είναι ότι σήμερα οι οδοντίατροι τα περιμένουν όλα δωρεάν και σε χαμηλό κόστος! Στην περίπτωση της MegaGen, το κόστος παραγωγής καθώς και τα ποσά που επενδύουμε στο Τμήμα Έρευνας και Ανάπτυξης, είναι ανάλογα των ποσών που επενδύουν μεγάλες εταιρείες στο χώρο, όμως όλοι περιμένουν χαμηλότερες τιμές από εμάς!

Τελικά, είναι όλα τα συστήματα ισοδύναμα αναφορικά με την οστεοενσωμάτωση, αποκατάσταση και πρόγνωση και τι πιστεύετε ότι κάνει την διαφορά;

Είναι λανθασμένη αυτή η άποψη που επικρατεί και νομίζω ότι αυτή η ερώτηση δεν μπορεί να απαντηθεί μέσα σε λίγες γραμμές. Η σύντομη απάντηση είναι «Οχι», σε καμία περίπτωση όλα τα εμφυτεύματα δεν είναι ίδια. Έρευνες δείχνουν ότι η επιφάνεια, η σχεδίαση αλλά ακόμη και η καθαρότητα επηρεάζουν την ποιότητα της οστεοενσωμάτωσης και την πρόγνωσή της.

Αν και το καθαρό τιτάνιο είναι το υλικό εκλογής, τα κεραμικά έχουν τις προοπτικές να αποτελέσουν την επόμενη γενιά εμφυτευμάτων. Στατιστικά δεν διαφέρει η ζιρκονία με το τιτάνιο στην οστεοενσωμάτωση, ενώ έχει και πολύ αντοχή στην περιεμφυτευματίτιδα.

Εμείς χρησιμοποιούμε Grade 4 καθαρό Ti, καθώς δεν έχουμε πειστεί ακόμη για την μακροπρόθεσμη αντοχή της ζιρκονίας. Επιπρόσθετα, πιστεύουμε ότι νέα υλικά θα δημιουργηθούν που μπορεί να αποτελέσουν την επόμενη γενιά εμφυτευμάτων.

Σήμερα πολλές εταιρείες διαθέτουν κοντά και μικρής διαμέτρου εμφυτεύματα και από την βιβλιογραφία τεκμηριώνεται. Ποιά είναι τάση στο δικό σας σύστημα;

Ακολουθούμε την τάση μια και φαίνεται ότι έτσι μειώνονται οι χειρουργικές παρεμβάσεις ανύψωσης ιγμορείων και μετατόπισης του κάτω φατνιακού.

Μετά την δικαστική απόφαση που κέρδισε η Straumann σε βάρος της εταιρείας αντιγράφων ProImplant GmbH αναφορικά με το Oktagon εμφύτευμα, αντίγραφο της Straumann, απαγορεύθηκε η διάθεση του ως generic η βιο-ισοδύναμο. Ποιά η θέση σας για τα αντίγραφα;

Τα αντίγραφα δεν έχουν τα δεδομένα των γνησίων και τα στάδια αντιγραφής που ακολουθούν για να μην παραβιάζουν τις πατέντες ευρεσιτεχνίας και τιμωρηθούν, οδηγούν σε απολύτως ΜΗ Ισοδύναμα προϊόντα. Όταν μάλιστα συνδυάζονται με τα γνήσια σε έρευνες, έχει βρεθεί ότι τα προβλήματα είναι σοβαρότερα και συχνότερα.

Κύριε Park σας ευχαριστώ για την ενδιαφέρουσα συζήτηση.

ΕΛΛΗΝΙΚΗ ΕΝΔΟΔΟΝΤΙΚΗ ΕΤΑΙΡΕΙΑ

Αγαπητοί συνάδελφοι

Η Ελληνική Ενδοδοντική Εταιρεία παραμένει, από την ίδρυσή της μέχρι σήμερα, σταθερά προσηλωμένη στην ανανέωση και εμπλουτισμό της γνώσης του οδοντιατρικού κόσμου με ο,τιδήποτε νέο και σημαντικό αφορά τον τομέα της ενδοδοντολογίας.

Η χρήση περιστρεφόμενων εργαλείων νικελίου-τιτανίου αποτελεί μια σημαντική εξέλιξη στον τομέα της χημικομηχανικής επεξεργασίας και έχει, τεκμηριωμένα πλέον, συντελέσει στη λύση πολλών προβλημάτων που σχετίζονταν με τη χρήση εργαλείων χειρός από ανοξείδωτο χάλυβα. Παρά ταύτα, μια σημαντική μερίδα συναδέλφων διστάζει να υιοθετήσει την τεχνολογία αυτή, παρά τον βομβαρδισμό των πληροφοριών που δέχεται. Μία σημαντική αιτία του φαινομένου είναι κατά τη γνώμη μας η έλλειψη εκπαίδευσης και εξοικείωσης στο προπτυχιακό επίπεδο για τους παλαιότερους και αντίστοιχα η περιορισμένη για τους νεότερους.

Με το σκεπτικό αυτό η εταιρεία μας αποφάσισε την οργάνωση σειράς επιτραπέζιων εκπαιδευτικών σεμιναρίων (hands on), που **θα πραγματοποιηθούν στην νέα έδρα της εταιρείας στην οδό Ξενίας 32, Ζωγράφου.**

Η διαφοροποίηση των συγκεκριμένων σεμιναρίων από τα αντίστοιχα που πραγματοποιούνται και μάλιστα συχνά, είναι ο διαφορετικός στόχος της εταιρείας μας. Επειδή θεωρούμε ότι οι συμμετέχοντες θα πρέπει να έχουν διαδραστική και άμεση σχέση με τον εισηγητή, ώστε να μην γίνονται αποδέκτες μόνο των πληροφοριών στις οποίες έχουν εύκολη πρόσβαση, είτε από τους προμηθευτές, είτε από το διαδίκτυο, αλλά να λύνουν απορίες και να συγκρίνουν τα διάφορα συστήματα, αποφασίσαμε αφενός να συμμετέχει περιορισμένος αριθμός συναδέλφων (10) και αφετέρου η παρουσίαση να γίνεται από μέλος της εταιρείας με ιδιαίτερη γνώση και εμπειρία του συγκεκριμένου συστήματος.

Σεμινάριο

ΣΑΒΒΑΤΟ **30/9/17**

One Shape (Dentalcom-Γ. Παπάζογλου Α.Ε.),
εισηγητής Κωνσταντίνος Καλογερόπουλος

Με στόχο την καλύτερη δυνατή οργάνωση προς όφελος των συμμετεχόντων, παρακαλούμε όσους συναδέλφους επιθυμούν να συμμετέχουν, να δηλώσουν συμμετοχή δύο εβδομάδες τουλάχιστον πριν την ημερομηνία διεξαγωγής του hands on για το οποίο ενδιαφέρονται στο **michalis@serefoglou.com** ή τηλεφωνικά στο **2130400332.**

Το κόστος συμμετοχής για κάθε hands on ανέρχεται στα **80 ευρώ** και καταβάλλεται στον λογαριασμό της ΕΕΕ στην **Εθνική Τράπεζα, IBAN: GR9701101320000013229602902**, με τυχόντα τραπεζικά έξοδα να βαρύνουν τον καταθέτη. Στην αιτιολογία κατάθεσης παρακαλούμε να αναγράφεται το ονοματεπώνυμο του συμμετέχοντα και το hands-on στο οποίο δηλώνεται η συμμετοχή. Όποιος επιθυμεί, μπορεί να συμμετάσχει σε όσα hands-on θέλει. Η εκδήλωση ενδιαφέροντος για συγκεκριμένο hands on είναι έγκυρη και οριστική μετά την οικονομική διεκπεραίωση του θέματος.

Εκ μέρους του ΔΣ της Ελληνικής Ενδοδοντικής Εταιρείας
Με εκτίμηση
Μιχάλης Σερέφογλου,
Μαρία Κωνσταντάκη,
Χρήστος Συκαράς

Αθρόα συμμετοχή οδοντιάτρων στη διημερίδα του ΟΣΚ σε συνεργασία με την Ε.Ε.Χ.Σ.

Με επιτυχία πραγματοποιήθηκε η διημερίδα που διοργάνωσε ο Οδοντιατρικός Σύλλογος Κορινθίας σε συνεργασία με την Επιστημονική Εταιρεία Χειρουργικής Στόματος (Ε.Ε.Χ.Σ.) στις 6-7 Μαΐου 2017 στο ξενοδοχείο «Sikyon Coast» (Συκιά Ξυλοκάστρου).

Ο πρόεδρος του ΟΣΚ, κ. Επαμεινώνδας Κατσούλας καλωσορίζει τους συμμετέχοντες στην διημερίδα.

Ο πρόεδρος της Ε.Ε.Χ.Σ, κ. Φραγκίσκος Φραγκίσκος στο βήμα της διημερίδας.

Την πρώτη μέρα της επιστημονικής εκδήλωσης συζητήθηκαν θέματα αναφορικά με την χειρουργική εξαγωγή δοντιών, εγκλείστων δοντιών, ριζών και ακρορριζίων, ενώ σε ξεχωριστή συνεδρία παρουσιάστηκαν οι βασικές αρχές χειρουργικής και προσθετικής των εμφυτευμάτων, καθώς και τα συμβάματα και οι επιπλοκές που μπορούν να συμβούν κατά την τοποθέτησή τους.

Η δεύτερη ημέρα ήταν επικεντρωμένη στην ορθή διαχείριση του ασθενούς, την λήψη πλήρους και ενημερωμένου ιστορικού, την χρήση φαρμάκων και όλες τις παραμέτρους που πρέπει να λαμβάνει υπ' όψιν ο οδοντίατρος κατά τη χορήγησή τους στον ασθενή, αλλά και την αντιμετώπιση επειγόντων περιστατικών στο οδοντιατρείο.

Στο πλαίσιο αυτό, οι συμμετέχοντες είχαν την ευκαιρία να παρακολουθήσουν τις βασικές αρχές της καρδιοπνευμονικής ανάνηψης και να εξασκηθούν πάνω στο θέμα.

Οι οδοντίατροι για άλλη μια φορά «αγκάλιασαν» με θέρμη την προσπάθεια που εδώ και χρόνια καταβάλλει ο ΟΣΚ για την συνεχιζόμενη εκπαίδευσή τους, μέσα από επιστημονικές εκδηλώσεις σε θέματα που απασχολούν τον σύγχρονο οδοντίατρο.

Φωτογραφικό στιγμιότυπο με τους συντελεστές της εκδήλωσης.

Ομιλητές της διημερίδας ήταν οι κ.κ.: **Φραγκίσκος Φραγκίσκος**, Αν. Καθηγητής ΕΚΠΑ, **Παπανικολάου Παναγιώτα**, Χειρ. Στόματος, Επ. Συνεργάτης ΕΚΠΑ, **Νεόφυτος Γεώργιος**, Diplomate ICOI Εμφυτευματολογίας και **Φράκουλι Φιορίνα**, Χειρουργός Οδοντίατρος.

Η διημερίδα άφησε τις καλύτερες εντυπώσεις στους συμμετέχοντες, οι οποίοι για άλλη μια φορά φανέρωσαν έμπρακτα την στήριξή τους στις δράσεις συνεχιζόμενης εκπαίδευσης που προσφέρει ο ΟΣΚ, ο οποίος μας έχει εξάλλου συνηθίσει σε άρτιες οργανωτικά εκδηλώσεις σε θέματα αιχμής.

Στοχευμένη προστασία – έλεγχος επικινδυνότητας
Cervitec Gel - Βελτιστοποιημένη φόρμουλα για ενισχυμένη φροντίδα

Το βελτιστοποιημένο Cervitec Gel περιέχει χλωρεξιδίνη, φθόριο, ξυλιτόλη προβιταμίνη D-πανθενόλη. Το τζελ στοματικής φροντίδας από την Ivoclar Vivadent συμβάλλει στη διατήρηση των δοντιών, των ούλων, των περιεμφυτευματικών ιστών και του στοματικού βλεννογόνου σε καλή κατάσταση.

Η χλωρεξιδίνη μειώνει την ανάπτυξη της βακτηριακής πλάκας. Ο αριθμός των βλαβερών μικροβίων στο στόμα μειώνεται και οι φλεγμονές υποχωρούν. Η αναπνοή είναι πιο φρέσκια. Το φθόριο δυναμώνει τα φυσικά δόντια. Η προβιταμίνη D-πανθενόλη και η ξυλιτόλη ενυδατώνουν και περιποιούνται τα ούλα και τους βλεννογόνους.

Λεία Σύσταση

Το Cervitec Gel βοηθά στην θεραπεία της ουλίτιδας, βλεννογονίτιδας, στοματίτιδας από οδοντοστοιχία, περιοδοντίτιδας, περιεμφυτευματίτιδας και σε περιπτώσεις αυξημένου αριθμού βακτηρίων. Ανάλογα με την περίσταση, το τζελ είτε τοποθετείται απευθείας στο στοματικό βλεννογόνο είτε στις αφαιρούμενες οδοντοστοιχίες χρησιμοποιώντας ένα μεσοδόντιο βουρτσάκι.

Μπορεί επίσης να χρησιμοποιηθεί αντί της οδοντόκρεμας για το βούρτσισμα των δοντιών. Το Cervitec Gel είναι κατάλληλο για χρήση στο γραφείο και στο σπίτι. Συμπληρώνει την δράση των προστατευτικών βερνικιών Cervitec Plus και Cervitec F, τα οποία εφαρμόζονται από τους ειδικούς.

Ήπια γεύση

Το Cervitec Gel έχει μεγάλη αποδοχή λόγω της ήπιας γεύσης του. Οι καταπραϋντικές ουσίες και τα θρεπτικά συστατικά του συμβάλλουν στην καλή αίσθηση του στόματος. Το Cervitec Gel διατίθεται σε σωληνάρια των 20 g και 50g.

Το Cervitec® είναι σήμα κατατεθέν της Ivoclar Vivadent AG.

Οδοντοτεχνικό Εργαστήριο Γονατίδης Αναστάσιος
www.dental-designs.net - email: a.gonatidis@gmail.com
Τηλ.: 210 77 99 483

Θερμοπλαστικά νέας γενιάς!

Το μέλλον στην τεχνολογία των πολυμερών θερμοπλαστικών είναι εδώ.

Χωρίς μέταλλα.
Ελαφρύ με φυσική εφαρμογή.
Κατάλληλο και για μόνιμες αποκαταστάσεις.
Αξεπέραστη υγιεινή τού στόματος.
Πλήρης απουσία τής συνήθους δυσοσμίας.

Οι φυσικοχημικές ιδιότητες των πολυμερών θερμοπλαστικών νέας γενιάς, εξασφαλίζουν βιοσυμβατότητητα, ελαστικότητα και υποαλλεργικές ιδιότητες. Καθώς δεν απαιτείται η χρήση μετάλλων, απουσιάζει πλήρως η συνήθης μεταλλική γεύση η οποία ενοχλεί τους ασθενείς, με ταυτόχρονη βολική, ελαφριά και φυσική εφαρμογή, η οποία γίνεται αμέσως ευχάριστα αντιληπτή.

Επιπλέον, η εξαιρετικά λεία επιφάνειά τους εμποδίζει την ανάπτυξη βακτηριδιακής πλάκας και, σε συνδυασμό με την ελάχιστη διαπερατότητα τους από τα διάφορα στοματικά υγρά, εμποδίζει την εμφάνιση δυσοσμίας τού στόματος.

Click Smile!

Ιδανικό για όσους φοβούνται τις ενέσεις και τον τροχό ή δεν διαθέτουν την οικονομική άνεση ή τον χρόνο για άλλες πολυδάπανες και χρονοβόρες λύσεις, το Click Smile προσφέρει τέλεια και μόνιμη αισθητική αποκατάσταση. Μπορεί να εφαρμοστεί όμως και ως μεταβατική λύση, μέχρι την υλοποίηση άλλων επιλογών σε δεύτερο χρόνο.

Ελληνική Εταιρία Κλινικής Στοματολογίας

Εντυπώσεις και Συμπεράσματα Ημερίδας 22 Απριλίου 2017

Η Ελληνική Εταιρία Κλινικής Στοματολογίας (Ε.Ε.Κ.Σ.) διοργάνωσε, όπως κάθε χρόνο, το Σάββατο 22 Απριλίου την κεντρική της ημερίδα στο Ξενοδοχείο Caravel με θέμα «ΘΕΡΑΠΕΥΤΙΚΕΣ ΕΞΕΛΙΞΕΙΣ ΣΤΗ ΣΤΟΜΑΤΟΛΟΓΙΑ». Η ημερίδα και φέτος είχε μεγάλη συμμετοχή και επιτυχία, χαρακτηρίστηκε δε από το εξαιρετικά υψηλό επίπεδο των εισηγήσεων όλων των ομιλητών. Η ημερίδα έγινε σε συνεργασία με το Στοματολογικό Τμήμα του Παν/μίου Harvard.

Κορυφαίοι Έλληνες επιστήμονες από τον χώρο της Ιατρικής και της Στοματολογίας, κατέθεσαν σύγχρονες απόψεις αλλά και την προσωπική τους εμπειρία σε ένα θέμα εξαιρετικής σπουδαιότητας όπως είναι η θεραπεία, δηλαδή ο τελικός στόχος για την αποκατάσταση της υγείας των ασθενών μας.

Με ιδιαίτερη χαρά και τιμή η εταιρία φιλοξένησε δυο κορυφαίους επιστήμονες, τον Καθηγητή **Steven Sonis**, και τον συνεργάτη του ερευνητή και υπεύθυνο του μεταπτυχιακού προγράμματος του Harvard στην Κλινική Στοματολογία, **Alessandro Villa.**

Την ημερίδα προσφώνησε ο αντιπρόεδρος της Ε.Ε.Κ.Σ. και συντονιστής του επιστημονικού προγράμματος της ημερίδας **Καθηγητής Γιώργος Λάσκαρης,** ο οποίος μεταξύ άλλων έκανε ένα μικρό απολογισμό και αποτίμηση των επιτευγμάτων, του θεσμού της ημερίδας, τα 30 χρόνια στα οποία διεξάγεται. Η ημερίδα, όπως είπε, είναι μια συνεχής πηγή συνεργασίας με την Ιατρική και αποτέλεσε μέχρι σήμερα βήμα για πάνω από 100 κορυφαίους Έλληνες επιστήμονες Ιατρούς και Οδοντιάτρους και 40 και πλέον ξένους ομιλητές διεθνούς κύρους, καθιστώντας έτσι τον Έλληνα Οδοντίατρο και Ιατρό κοινωνό του γίγνεσθαι στον παγκόσμιο χάρτη της Στοματολογίας.

Ο Καθηγητής απέτισε φόρο τιμής σε έναν από τους κορυφαίους διεθνώς Στοματολόγους τον Άγγλο Καθηγητή Crispian Scully, προσωπικό του φίλο και συνεργάτη για πάνω από 30 χρόνια που «έφυγε» πρόσφατα.

Χαιρετισμό απηύθυνε και η Πρόεδρος της εταιρίας **Ελεάνα Στουφή**, η οποία μεταξύ άλλων είπε για το ξεκίνημα αυτής της ημερίδας και την διαρκή ετήσια πραγμάτωσή της για 30 χρόνια που φέρει την οργανωτική και επιστημονική σφραγίδα του Καθηγητή Γιώργου Λάσκαρη, χαιρέτησε την αθρόα συμμετοχή των συμμετεχόντων και ευχαρίστησε τους προσκεκλημένους Έλληνες και ξένους ομιλητές.

Ο κ. Λάσκαρης κατά τη διάρκεια του χαιρετισμού του.

Κατόπιν σύντομο χαιρετισμό απηύθυνε και ο τ. Υπουργός Υγείας και τ. πρύτανης του Παν. Αθηνών, **Χ. Κίττας**, ιδρυτικό μέλος της Ε.Ε.Κ.Σ., που κήρυξε και την έναρξη της ημερίδας.

Η πρώτη εισηγήτρια **Π. Λούμου** Στοματολόγος, Οδοντίατρος – Ιατρός, ανέπτυξε το πολύ ενδιαφέρον και πάντα επίκαιρο θέμα των αφθών και την θεραπευτική τους αντιμετώπιση από την εποχή του Ιπποκράτη μέχρι σήμερα. Με σαφήνεια και επιστημονική τεκμηρίωση, συνόψισε τα επιστημονικως κρατούντα στο σημαντικό αυτό θέμα.

Η κ. **Κ. Κανελλακοπούλου**, Καθηγήτρια Παθολογίας στην Ιατρική Σχολή του Παν. Αθηνών με εξειδίκευση στις Λοιμώξεις, ανέπτυξε εμπεριστατωμένα τις ενδείξεις και αντενδείξεις χορήγησης αντιβιοτικών. Ακόμη αναφέρθηκε στα κριτήρια επιλογής αντιβιοτικού όταν απαιτείται η χορήγησή τους για τις λοιμώξεις του στόματος. Τόνισε δε ιδιαίτερα το πρόβλημα της υπερκατανάλωσης αντιβιοτικών στην Ελλάδα.

Στην συνέχεια η κ. **Α. Ψυρρή,** Επίκουρη Καθηγήτρια Παθολογίας Ογκολογίας στην Ιατρική Σχολή του ΕΚΠΑ, μετέφερε στους συνέδρους, ό,τι νεώτερο σε σχέση με τις στοχευμένες φαρμακευτικές παρεμβάσεις στον καρκίνο του στόματος. Ακόμη ενημέρωσε προς τα πού κατευθύνεται η έρευνα σ αυτόν τον τομέα.

Κατόπιν το λόγο πήρε ο **S. Sonis**, Καθηγητής, ακαδημαϊκός και ερευνητής στην Οδοντιατρική Σχολή του Harvard. Η εντυπωσιακή ομιλία του περιστράφηκε στην έρευνα που κάνει για τη θεραπεία των ακτινο και χημειο-βλεννογονίτιδας και άλλων επιπλοκών στην θεραπεία του καρκίνου. Μίλησε για τον σημαντικό ρόλο που παίζει η γενετική στην εμφάνιση και των δύο αυτών επιπλοκών και τις νέες μεθόδους που χρησιμοποιεί για να προσδιορίσει «μονοπάτια» που οδηγούν στην ανάπτυξη των βλαβών και την εφαρμογή των ευρημάτων τους για να θέσουν την βάση μοντέλων πρόβλεψης κινδύνου για κάθε ασθενή βάσει των γονιδιακών χαρακτηριστικών του.

Στο φωτογραφικό στιγμιότυπο διακρίνουμε από αριστερά τους κ.κ. Χ. Κίττα, Ε. Στουφή, Γ. Λάσκαρη, S. Sonis και A. Villa.

Με μεγάλη επιτυχία και συμμετοχή πραγματοποιήθηκε η ημερίδα.

Ο Καθηγητής **Γ. Λάσκαρης,** με μοναδικό τρόπο μετέφερε στους συνέδρους τις κλασικές αλλά και τις νέες θεραπευτικές προσεγγίσεις για τα αυτοάνοσα νοσήματα του στόματος, με έμφαση στην πέμφιγα, το πεμφιγοειδές των βλεννογόνων, το σύνδρομο Αδαμαντιάδη – Behcet και το σύνδρομο Sjogren. Η εξαιρετική ομιλία του χαρακτηρίστηκε από την τεράστια κλινική του εμπειρία όσον αφορά την απόφαση επιλογής θεραπευτικού σχήματος για κάθε νόσημα.

Στο δεύτερο μέρος της ημερίδας ο εισηγητής **Ι. Γεωργακόπουλος** μίλησε για το πολύ ενδιαφέρον θέμα των αυξητικών παραγόντων και τα βλαστοκύτταρα και την κλινική εφαρμογή τους στην Οδοντιατρική και την χρησιμότητά τους στην θεραπεία νόσων του στόματος. Ενημέρωσε επίσης το κοινό για τις ερευνητικές εξελίξεις παγκοσμίως σ αυτόν τον τομέα.

Ακολούθως ο Στοματολόγος – ερευνητής **A. Villa**, τόνισε ότι η ιστολογική εικόνα, οι προδιαθεσιακοί και γενετικοί παράγοντες συνυπολογίζονται στην λήψη αποφάσεως για τον σχεδιασμό θεραπευτικής προσέγγισης κάθε ασθενή με λευκοπλακία.

Η Στοματολόγος – Οδοντίατρος κ. **Μ. Δούκα**, ενημέρωσε με την εισήγησή της την δύσκολη θεραπευτική προσέγγιση της ξηροστομίας ανάλογα με το αίτιο που την προκαλεί καθώς και τις ερευνητικές εξελίξεις στην αντιμετώπιση της ξηροστομίας από συστηματικά νοσήματα.

Η Πρόεδρος της Ε.Ε.Κ.Σ κ. **Ε. Στουφή** Στοματολόγος – Οδοντίατρος ανέπτυξε το θέμα: «Τοπικά φάρμακα στο στόμα», που έχει τεράστιο πρακτικό ενδιαφέρον για τον Οδοντίατρο. Παρουσίασε τις ενδείξεις χορήγησης, την χρησιμότητα τους αλλά και τις καταχρήσεις που γίνονται και πρέπει να αποφεύγονται. Επίσης μίλησε για τα κριτήρια επιλογής τοπικής έναντι συστηματικής θεραπείας σύμφωνα με το νόσημα και το προφίλ του ασθενή.

Τέλος την ημερίδα έκλεισε η Στοματολόγος, Ιατρός – Οδοντίατρος κ. **Ε. Γεωργακοπούλου**, που παρουσίασε το χρήσιμο και επίκαιρο θέμα που αφορά στις αλληλεπιδράσεις φαρμάκων στην Οδοντιατρική. Αναφέρθηκε στους κινδύνους που διατρέχει ο ασθενής από φάρμακα που χορηγεί ο Οδοντίατρος και μπορεί να επηρεάσουν την δραστικότητα άλλων φαρμάκων που λαμβάνει ο ασθενής για άλλους λόγους, καθώς και προφυλάξεις που πρέπει να παίρνει για μην υπάρχουν ανεπιθύμητες παρενέργειες.

Συμπερασματικά η Ε.Ε.Κ.Σ. για μια ακόμη φορά απέδειξε την πλούσια και υψηλού επιπέδου επιστημονική της δραστηριότητα, συμβάλλοντας με τον τρόπο αυτό στην έγκυρη ενημέρωση Οδοντιάτρων και Ιατρών, με ευεργετική αντανάκλαση στους ασθενείς και την κοινωνία γενικότερα.

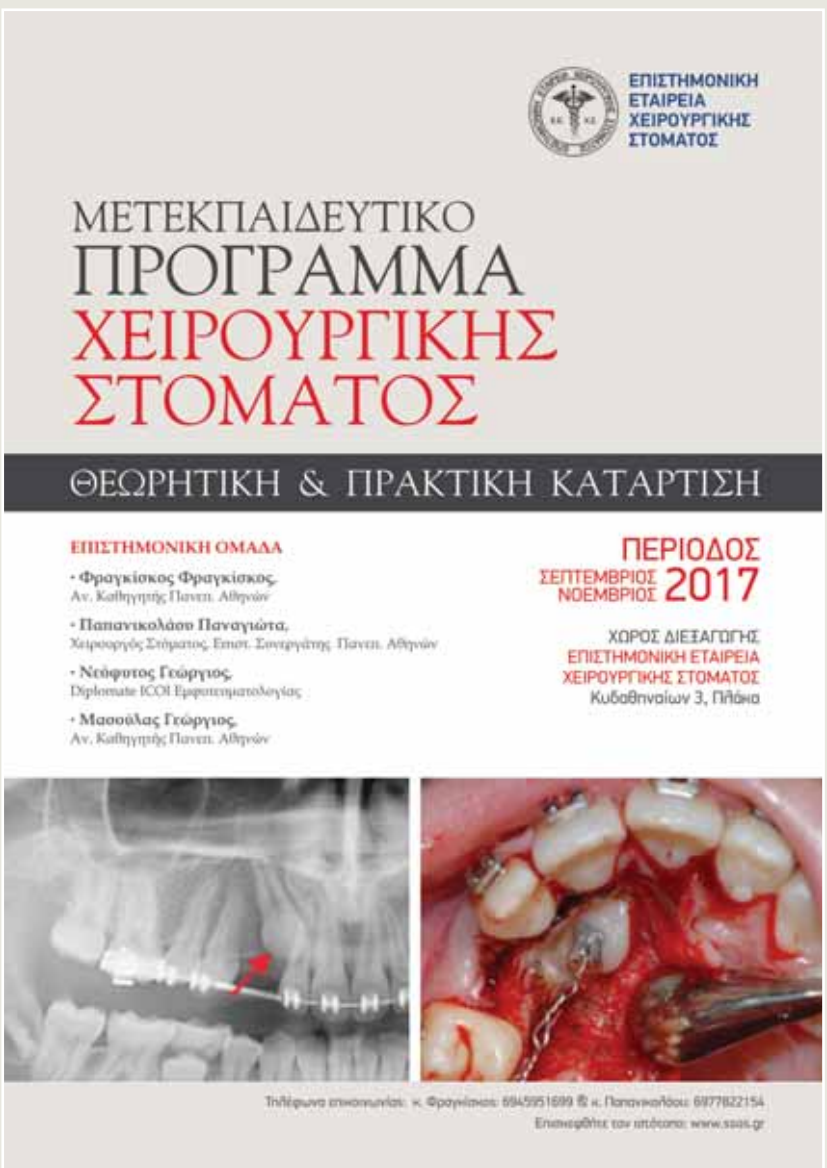

Η Ε.Ε.Χ.Σ., στα πλαίσια της προσπάθειάς της για προώθηση και διάδοση των επιστημονικών εξελίξεων στο τομέα της Χειρουργικής Στόματος, βρίσκεται στην ευχάριστη θέση να ανακοινώσει την διεξαγωγή Μετεκπαιδευτικού Προγράμματος Χειρουργικής Στόματος.

Το πρόγραμμα περιλαμβάνει Θεωρητική και Πρακτική Εκπαίδευση. Θα είναι διάρκειας 64 ωρών και θα υλοποιηθεί στις ακόλουθες ημερομηνίες:

- Σάββατο 9 / Κυριακή 10 Σεπτεμβρίου 2017
- Σάββατο 23 / Κυριακή 24 Σεπτεμβρίου 2017
- Σάββατο 7 / Κυριακή 8 Οκτωβρίου 2017
- Σάββατο 4 / Κυριακή 5 Νοεμβρίου 2017

Η θεματολογία του προγράμματος καλύπτει όλο το φάσμα της χειρουργικής στόματος.

Η εκπαιδευτική διαδικασία περιλαμβάνει:

- εξάσκηση σε χειρουργικές τεχνικές τομών, κρημνών και συρραφής του τραύματος (σε κεφαλές χοίρων)
- παρασκευή μοσχεύματος από πλάσμα πλούσιο σε αυξητικούς παράγοντες (PRGF) μετά από αιμοληψία
- επίδειξη εργαλείων που χρησιμοποιούνται στη χειρουργική του στόματος
- μελέτη πανοραμικών ακτινογραφιών και αξονικών τομογραφιών
- προβολή video με ενδιαφέροντα περιστατικά χειρουργικών επεμβάσεων
- κυκλική συμμετοχή των εκπαιδευομένων σε ζωντανές επεμβάσεις χειρουργικής στόματος, οι οποίες παράλληλα θα βιντεοσκοπούνται και θα προβάλλονται άμεσα στον σεμιναριακό χώρο.
- ο κάθε συμμετέχοντας δικαιούται να εκπαιδευτεί ως πρώτος χειρουργός σε δύο δικούς του ασθενείς με καθοδήγηση των εκπαιδευτών του προγράμματος

Η επιστημονική ομάδα των διδασκόντων που θα πλαισιώσει το πρόγραμμα αποτελείται από καταξιωμένους και εξειδικευμένους στο χώρο καθηγητές και κλινικούς χειρουργούς στόματος.

ΧΩΡΟΣ ΔΙΕΞΑΓΩΓΗΣ:
ΕΠΙΣΤΗΜΟΝΙΚΗ ΕΤΑΙΡΕΙΑ ΧΕΙΡΟΥΡΓΙΚΗΣ ΣΤΟΜΑΤΟΣ
Κυδαθηναίων 3, Πλάκα

Το πρόγραμμα απευθύνεται σε φοιτητές και πτυχιούχους οδοντιάτρους. Ο αριθμός των συμμετεχόντων θα είναι περιορισμένος και θα τηρηθεί αυστηρά σειρά προτεραιότητας.

Ημερομηνίες προγράμματος: Σεπτέμβριος 2017 έως Νοέμβριο 2017.

Τελευταία ημερομηνία εγγραφής: 5 Σεπτεμβρίου 2017.

Οι ενδιαφερόμενοι θα πρέπει έγκαιρα να υποβάλουν στην Εταιρεία Χειρουργικής Στόματος, ηλεκτρονικά (frfragiskos@yahoo.gr) ή ταχυδρομικά στη διεύθυνση: Ε.Ε.Χ.Σ., Κυδαθηναίων 3, Αθήνα - Πλάκα, 10557, Τηλ. 6945 951699, την αίτηση συμμετοχής (Η αίτηση είναι διαθέσιμη στον ιστότοπο www.ssos.gr).

Για περισσότερες πληροφορίες επισκεφθείτε την ιστοσελίδα στη διεύθυνση ***www.ssos.gr***

Εκτυπωτής 3D printer Form 2

Ο καλύτερος desktop SLA 3D Printer στον κόσμο είναι διαθέσιμος από τη DENTICA AE στην αγορά των οδοντιατρικών και οδοντοτεχνικών!

Ο 3D εκτυπωτής του εργοστασίου Formlabs Αμερικής, Form 2, είναι η καλύτερη επιλογή για επαγγελματικές 3D εκτυπώσεις υψηλής ανάλυσης με αξιοπιστία, ευελιξία, χαμηλό λειτουργικό κόστος και τεράστια γκάμα υλικών!

Με ωφέλιμο χώρο εκτύπωσης 145x145x 175mm ο Form 2 διαθέτει τεράστια ποικιλία σε ρητίνες και έτσι μπορείτε να έχετε υψηλής ανάλυσης εκτυπώσεις με τις standard ρητίνες που βγαίνουν σε διάφανο, λευκό, γκρι και μαύρο χρώμα, με την ελαστική ρητίνη για εφαρμογές που απαιτούν μαλακή υφή **και με τις οδοντιατρικές ρητίνες για εξειδικευμένες εφαρμογές**. Και όλα αυτά σε ένα εύρος αναλύσεων από 100 εως 25 microns!

DENTAL RESINS

1. **Dental Model Resin:** Ματ κρεμ ρητίνη υπερυψηλής ακρίβειας για εκμαγεία εργασίας με αφαιρούμενα κολοβώματα (στεφανών, γεφυρών κλπ – διαθέσιμη καλοκαίρι 2017)).
2. **Dental LT Clear Resin:** Βιοσυμβατή Class IIa ρητίνη με διαφάνεια και εξαιρετική αντοχή για απευθείας εκτύπωση ναρθήκων, για συγκρατητικούς νάρθηκες ή οποιαδήποτε άλλη οδοντιατρική συσκευή για απευθείας χρήση στο στόμα (διαθέσιμη φθινόπωρο 2017).
3. **Denture Base & Teeth Resins:** Βιοσυμβατές ρητίνες για απευθείας εκτύπωση τεχνητών οδοντοστοιχιών, τόσο του σκελετού όσο και των δοντιών (διαθέσιμες προς το τέλος του 2017).

Dental SG Resin - Class 1 βιοσυμβατή ρητίνη για χειρουργικούς νάρθηκες

Η **Dental SG** ρητίνη είναι Class 1 βιοσυμβατή (EN-ISO 10993-1:2009/AC:2010, USP Class VI) και είναι ειδικά σχεδιασμένη για χειρουργικούς νάρθηκες ακριβείας. Παρέχει εξαιρετική ακρίβεια και χρησιμοποιείται ήδη παγκοσμίως με μεγάλη επιτυχία από πολλούς οδοντιάτρους και οδοντοτεχνικά εργαστήρια.

Απόδοση

Ο Form 2 είναι 50% ταχύτερος και 4 φορές πιο ισχυρός από τους προκατόχους του χάρη στο ολοκαίνουριο 250mW 405nm laser του. Και όχι μόνο είναι 130mW πιο ισχυρό από αυτό του 1+ αλλά έχει focus spot size 140 microns για ακόμα μικρότερες λεπτομέρειες και οδηγείται από ολοκαίνουρια εξελιγμένα γαλβανόμετρα που συντελούν σε καλύτερες και πιο ομαλές εκτυπώσεις. Και όλα αυτά με κατανάλωση μόνο 65W!

Ο Form 2 συνοδεύεται από ένα εξαιρετικά ολοκληρωμένο software διαχείρισης και προετοιμασίας των μοντέλων σας όπου διαθέτει όλα τα απαραίτητα εργαλεία για να ρυθμίσετε τη θέση των μοντέλων στην πλατφόρμα, για να τα περιστρέψετε ή να τους αλλάξετε μέγεθος, για να διορθώσετε σφάλματα γεωμετρίας και το πιο σημαντικό για να σχεδιάσετε τα στηρίγματά τους.

Η ευκολία του λογισμικού είναι τέτοια που κάνει δυνατή τη χρήση του εκτυπωτή και από μη έμπειρους χρήστες, δίνοντάς τους έτσι τη δυνατότητα να λειτουργήσουν έναν πολύ ισχυρό εργαλείο χωρίς ταλαιπωρία και δύσκολες διαδικασίες.

Προδιαγραφές

Dimensions: 35 x 33 x 52 cm
Weight: 13 kg
Power Requirements: 100–240 V 1.5 A 50/60 Hz 65 W
Laser Specifications: EN 60825-1:2007 certified Class 1 Laser Product 405nm violet laser 250mW laser
Printer control: Interactive Touch-screen with Push-button
Technology: Stereolithography (SLA)
Build Volume: 145 x 145 x 175 mm
Layer Thickness (Axis Resolution): 25, 50, 100 microns
Laser Spot Size (FWHM): 140 microns

Πληροφορίες: www.dentica.gr

Bone Profiler Kit - MIS Implants Technologies

Η MIS παρουσιάζει το νέο σετ εργαλείων Bone Profiler, σχεδιασμένο για να επιτρέπει την ομαλή και ακριβή τοποθέτηση γωνιακών προσθετικών σε εμφυτεύματα που έχουν τοποθετηθεί με κλίση.

Τα μικροεργαλεία του Bone Profiler προσαρμόζονται πάνω στο κεκλιμένο εμφύτευμα και επιπεδώνουν την γύρω από το εμφύτευμα οστική επιφάνεια, επιτρέποντας την ομαλή κοχλίωση του προσθετικού εξαρτήματος.

Διαθέσιμο για όλα τα εμφυτεύματα MIS (κωνική σύνδεση & εσωτερικού εξαγώνου) και για όλες τις προσθετικές πλατφόρμες.

Πληροφορίες: ΝΕΓΡΙΝ IN Dental – 210 7711605

NanoBone® SBX putty

Το Συνθετικό Οστικό Μόσχευμα NanoBone, τώρα «Έτοιμο προς χρήση»

10 ΧΡΟΝΙΑ NanoBone

Βίντεο προϊόντος

Η ειδική δομή του NanoBone

Το **NanoBone** είναι ένα **bio-μιμητικό** υλικό: διαμορφώνεται βάσει της φυσικής διαδικασίας, που οδηγεί σε οστική ανακατασκευή.

Η σύνθεση του **NanoBone** είναι παρόμοια με αυτή του φυσικού οστού. Λόγω του συνδυασμού του νανοκρυσταλλικού υδροξυαπατίτη (HA), κύριο συστατικό του αυτόλογου οστού, και της νανοδομής της μήτρας από διοξείδιο του πυριτίου (SiO2) που προάγει ενεργά τον σχηματισμό οστού, το οστό αναδομείται με μια εντελώς φυσική διαδικασία-remodelling.

Το **NanoBone putty** συνδυάζει την γρήγορη οστική αναγέννηση με την ευκολία χρήσης. Το υλικό είναι έτοιμο προς χρήση- εφαρμόζεται απευθείας από τη σύριγγα στο έλλειμμα. Δεν χρειάζεται μίξη, οικονομία χρόνου & υλικού

Ελεγχόμενη οστεοεπαγωγή[4]

Η μεγαλύτερη εσωτερική επιφάνεια χρησιμοποιώντας φυσιολογική νανοδομή

Η μεγάλη εσωτερική επιφάνεια είναι αποφασιστική για την προσκόλληση των πρωτεϊνών και τη βιολογική λειτουργία[5]

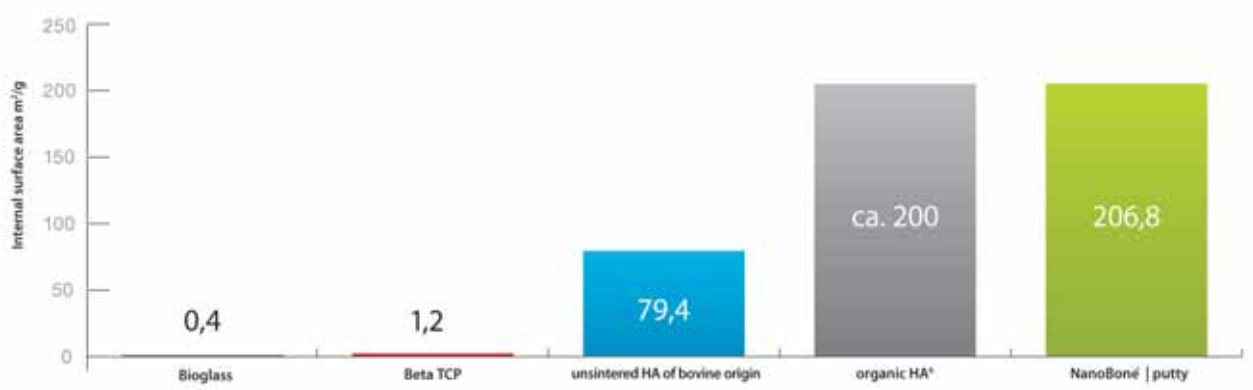

Η εσωτερική επιφάνεια (m²/g) έχει μετρηθεί με ποροσιμετρία υδραργύρου και BET.

[1] Gerber et al.: European Journal of Trauma 32 (2006): 132-140.
[2] Gerber Th, Lenz S, Holzhüter G, Götz W, Helms K, Harms C, Mittmeier Th, Trans Tech Publications Switzerland 2012, 147-152.
[3] Kirchhoff M et al.: Journal of Biomedical Materials Research B: Applied Biomaterials, Feb 2011, Vol. 96B, Issue 2.
[4] Hench L, An Introduction to Bioceramics, World Scientific, 1993.
[5] Götz W, Gerber T, Michel B, Lossdörfer S, Henkel KO, Heinemann F: Clin Oral Implants Res. 2008 Oct;19(10):101626.doi: 10.1111/j.1600-0501.2008.01569.x.

ΑΠΟΚΛΕΙΣΤΙΚΟΣ ΑΝΤΙΠΡΟΣΩΠΟΣ ΓΙΑ ΤΗΝ ΕΛΛΑΔΑ:
Δ. Μαυραειδόπουλος Α.Ε., Εμπορία Οδοντιατρικών Ειδών, Τζωρτζ 12, Αθήνα 106 77, Τηλ.: 210 3837334, Fax: 210 3831604, mavraid@otenet.gr, www.mavraidopoulos.gr

Αναύγειες Λόγου και Τέχνης

Του **Γεράσιμου Δουβίτσα** Αναπληρωτή Καθηγητή Οδοντιατρικής Σχολής ΕΚΠΑ

Έλληνες Ποιητές 19ου αιώνα 1

Διονύσιος Σολωμός

(1798 -1857)

Ο Εθνικός ποιητής της Ελλάδας

Ο Διονύσιος Σολωμός, έμελλε να συνδέσει το όνομά του, με τη συγγραφή του ποιήματος «Ύμνος εις την Ελευθερίαν», οι πρώτες δύο στροφές του οποίου, έγιναν ο Εθνικός Ύμνος της Ελλάδας. Λάτρης της ποιητικής παράδοσης, ο γεννημένος στη Ζάκυνθο ποιητής, πρωτοπόρησε καλλιεργώντας τη δημοτική γλώσσα και συνδυάζοντάς τη με την Κρητική Λογοτεχνία και το δημοτικό τραγούδι. Πολυγραφότατος, αποτελεί και ως ο Εθνικός μας ποιητής τεράστιο κεφάλαιο για τον πολιτισμό του τόπου, ωστόσο, ήταν ο ίδιος που έλεγε, πως η αναγνώριση του Ύμνου εις την Ελευθερία, λειτούργησε σε βάρος των άλλων σπουδαίων έργων του, μεταξύ των οποίων ξεχωρίζουν οι «*Ελεύθεροι Πολιορκημένοι, ο Πόρφυρας, Η Γυναίκα της Ζάκυθος, Λάμπρος*». Φαίνεται εξάλλου πως τόσο τον επηρέασε η συγγραφή του ποιήματος που έμελλε να γίνει ο Εθνικός μας ύμνος, που σχεδόν κανένα από τα έργα που έγραψε μετά δεν ολοκληρώθηκε και δεν δημοσιεύθηκε από τον ίδιο.

Ο Διονύσιος Σολωμός γεννήθηκε στη Ζάκυνθο στις 8 Απριλίου 1798. Πατέρας του ο κόντες Νικόλαος Σολωμός με καταγωγή από οικογένεια Κρητικών προσφύγων, μητέρα του η υπηρέτρια του πατρός του, Αγγελική Νίκλη με ρίζες από τη Μάνη. Ο κόντες Νικόλαος Σολωμός χήρεψε το 1802 από την πρώτη σύζυγό του, με την οποία είχε αποκτήσει δύο παιδιά, τον Ρομπέρτο και την Έλενα. Ωστόσο, φέρεται να είχε δεσμό με την Αγγελική Νίκλη από νωρίτερα, με την οποία απέκτησε εκτός από τον Διονύσιο και τον Δημήτριο, μετέπειτα πρόεδρο της Ιονίου Βουλής. Αξιοσημείωτο είναι και το ότι το ζευγάρι παντρεύτηκε μόλις την προπαραμονή του θανάτου του Νικόλαου Σολωμού, ώστε τα παιδιά τους να αποκτήσουν τα νόμιμα οικογενειακά τους δικαιώματα.

Υπό τον εποπτεία του δασκάλου του, αβά Σάντο Ρόσι, ο Σολωμός πέρασε μετά το θάνατο του πατέρα του υπό την κηδεμονία του κόντε Διονύσιου Μεσάλα, ο οποίος μετά από έναν χρόνο, τον έστειλε στην Ιταλία για σπουδές. Εκεί, αρχικώς γράφτηκε στο Λύκειο της Αγίας Αικατερίνης στη Βενετία, όπου όμως αντιμετώπισε σημαντικές δυσκολίες, λόγω της αυστηρής πειθαρχίας που επιβαλλόταν στους μαθητές. Έτσι, ο Ρόσι, που είχε ταξιδέψει μαζί του, τον πήρε στην Κρεμόνα όπου και ολοκλήρωσε τις μαθητικές τους υποχρεώσεις. Στα τέλη του 1815 γράφτηκε στην Νομική Σχολή του Πανεπιστημίου της Παβίας, από όπου αποφοίτησε δύο χρόνια μετά. Επηρεασμένος από την ιταλική λογοτεχνία – και γνωρίζοντας άριστα την ιταλική γλώσσα, άρχισε να γράφει τα πρώτα του ποιήματα στα ιταλικά. Γρήγορα το έργο του αναγνωρίστηκε, ενώ πλέον ο ίδιος είχε αρχίσει να γοητεύεται και από τον γαλλικό διαφωτισμό.

Επιστρέφοντας στη γενέτειρα του, εντάχθηκε πολύ γρήγορα στους λογοτεχνικούς κύκλους που αναπτύσσονταν ταχύτατα εκείνη την εποχή. Τότε είναι που τον κυριεύει η ιδέα, να συλλέξει δημοτικά τραγούδια από όλα τα μέρη της Ελλάδας, προκειμένου να τα μελετήσει και να ανακαλύψει υλικό που θα εξέλισσε και τη δικό του έργο. Ωστόσο, σε αυτό το σημείο αντιμετώπισε σημαντικές δυσκολίες, καθώς όχι μόνο δεν μπορούσε να κάνει καλή χρήση της ελληνικής γλώσσας, αλλά και δεν έβρισκε ποιητικά έργα στη δημοτική γλώσσα, προκειμένου να τα χρησιμοποιήσει ως πρότυπο.

Άρχισε να μελετά τα δημοτικά τραγούδια και την κρητική λογοτεχνία, ενώ δειλά – δειλά, έγραφε και τα πρώτα του ποιήματα στα ελληνικά. Ωστόσο η στιγμή που άλλαξε τη ροή του συγγραφικού του έργου, ήταν η συνάντησή του με τον Σπυρίδωνα Τρικούπη, το 1822. Προσκεκλημένος του λόρδου Γκίλφορντ στη Ζάκυνθο, ο Τρικούπης θέλησε να γνωρίσει τον Σολωμό. Στη δεύτερη συνάντησή τους ο Σολωμός τού διάβασε το ιταλικό *«Ωδή για την πρώτη λειτουργία»*. Ο Τρικούπης παρέμεινε σιωπηλός και λίγο μετά του αποκρίθηκε: *«Η ποιητική σας ιδιοφυΐα σάς επιφυλάσσει μια διαλεχτή θέση στον ιταλικό Παρνασσό. Αλλά οι πρώτες θέσεις εκεί είναι πιασμένες. Ο ελληνικός Παρνασσός δεν έχει ακόμη το Δάντη του»*. Μάλιστα ήταν εκείνος που βοήθησε τον Σολωμό στη μελέτη των ελληνικών ποιημάτων, προκειμένου να εξελίξει τη χρήση της ελληνικής γλώσσας.

Ο ύμνος εις την Ελευθερία

Λένε, ότι ένας ποιητής πρέπει να γράψει πολλά έργα, ακόμη και συλλογές για να καταφέρει να κερδίσει την αναγνώριση. Δεν συνέβη το ίδιο με τον Σολωμό. Τον Μάιο του 1823, ολοκληρώνει τον *«Ύμνο εις την Ελευθερίαν»*, εμπνευσμένος από την ελληνική επανάσταση του 1821. Το ποίημα δημοσιεύεται στην Ελλάδα το 1824 και ένα χρόνο μετά στην Ευρώπη. Η φήμη του Σολωμού εξαπλώνεται σε όλη τη χώρα και στην αλλοδαπή.

Το 1828, έχοντας οικονομικές διαφορές με τον αδελφό του Δημήτριο για κληρονομικά ζητήματα, ο Σολωμός μετακόμισε στην Κέρκυρα. Αρκετοί είναι ωστόσο εκείνοι που υποστηρίζουν, ότι ο Σολωμός σχεδίαζε να φύγει από τη Ζάκυνθο, αναζητώντας ένα πιο πνευματικό περιβάλλον, αλλά και την απαραίτητη απομόνωση για να συνεχίσει το έργο του. Εκεί, ξεκίνησε να μελετά τη γερμανική ρομαντική φιλοσοφία και ποίηση, διαβάζοντας τις ιταλικές μεταφράσεις των έργων σπουδαίων συγγραφέων.

Λίγα χρόνια αργότερα, την περίοδο 1833-1838, άλλη μία διαμάχη ξέσπασε στο οικογενειακό του περιβάλλον. Έχοντας αποκαταστήσει τις σχέσεις με τον αδελφό του, βρέθηκε αντιμέτωπος με τον ετεροθαλή αδελφό του από την πλευρά της μητέρας του Ιωάννη Λεονταράκη, ο οποίος διεκδικούσε δικαστικά, τμήμα της πατρικής περιουσίας, με το επιχείρημα ότι ήταν και αυτός τέκνο του κόντε Νικόλαου Σολωμού, αφού η μητέρα του ήταν έγκυος πριν από το θάνατό του. Παρόλο που η κατάληξη της περιπέτειας ήταν ευνοϊκή για αυτόν και τον αδελφό του, η δικαστική διαμάχη οδήγησε σε αποξένωση του Σολωμού από τη μητέρα του, επιλέγοντας παράλληλα να απομακρυνθεί από κάθε έκφραση δημοσιότητας. Οχι όμως και από τη συγγραφική του συνέχεια, η οποία εκφράστηκε μέσα από τα ανολοκλήρωτα ποιήματά του, *«Ο Κρητικός», «Ελεύθεροι Πολιορκημένοι», «Ο Πόρφυρας»*, τα οποία κατά πολλούς, είναι και τα καλύτερα έργα του. Το 1849, βραβεύθηκε με το μετάλλιο του Τάγματος του Σωτήρος

Το τέλος του Διονυσίου Σολωμού ήταν άδοξο. Το 1851 εμφάνισε σημαντικά προβλήματα υγείας, και μετά και την τρίτη εγκεφαλική συμφόρηση που έπαθε το 1856 δεν έβγαινε καν από το σπίτι. Απεβίωσε τον Φεβρουάριο του 1857. Η είδηση του θανάτου του μεταφέρθηκε αστραπιαία σε όλη τη χώρα, η οποία τον πένθησε με τιμές.

– Τα έργα που ο Σολωμός ξεκινούσε, αλλά άφηνε ανολοκλήρωτα, περιγράφηκαν από τον Κώστα Βάρναλη, με τη φράση *«Ο Σολωμός πάντα τα έγραφε, αλλά ποτές του δεν τα έγραψε»*.

Τον Εθνικό Ύμνο της Ελλάδος αποτελούν οι δύο πρώτες στροφές του ποιήματος *«Ύμνος εις την Ελευθερίαν»*. Το 1828, ο Νικόλαος Μάντζαρος, Κερκυραίος μουσικός και φίλος του Σολωμού, μελοποίησε το ποίημα, με βάση λαϊκά μοτίβα, για τετράφωνη ανδρική χορωδία, αλλά όχι ως εμβατήριο. Έκτοτε ο «Ύμνος εις την Ελευθερίαν» ακουγόταν τακτικά σε εθνικές γιορτές.

– Το 1844 το ποίημα μελοποιήθηκε για δεύτερη φορά από τον Μάντζαρο και υποβλήθηκε στον βασιλέα Όθωνα με την ελπίδα να γίνει δεκτό ως εθνικός ύμνος. Παρά την τιμητική επιβράβευση του Ν. Μάντζαρου με τον Αργυρό Σταυρό του Τάγματος του Σωτήρα και του Δ. Σολωμού με Χρυσό Σταυρό του ίδιου Τάγματος, το έργο διαδόθηκε μεν ως «θούριος» αλλά δεν εγκρίθηκε ως ύμνος.

– Το 1861 ο Υπουργός των Στρατιωτικών ζήτησε από τον Μάντζαρο να συνθέσει εμβατήριο πάνω στον «Ύμνο εις την Ελευθερίαν». Ο μουσικός μετέβαλε τον ρυθμό του ύμνου του Σολωμού σε ρυθμό εμβατηρίου και το 1864, μετά την ένωση της Επτανήσου με την Ελλάδα, ο «Ύμνος εις την Ελευθερίαν» καθιερώθηκε ως εθνικός ύμνος. Ο εθνικός ύμνος, μαζί με τη μουσική του, τυπώθηκε για πρώτη φορά σε 27 κομμάτια, το 1873, στο Λονδίνο.

– Το ποίημα «Ύμνος εις την Ελευθερία» αποτελείται από 158 τετράστιχες στροφές από αυτές οι 24 πρώτες στροφές καθιερώθηκαν ως Εθνικός Ύμνος, το 1865. Από αυτές οι δυο πρώτες είναι εκείνες που ανακρούονται και συνοδεύουν πάντα την έπαρση και την υποστολή της σημαίας και ψάλλονται σε επίσημες στιγμές και τελετές. Κατά τη διάρκεια της ανάκρουσης αποδίδονται τιμές χαιρετισμού.

Λογοτεχνικό Ανθολόγιο

- Εις Μάρκο Μπότσαρη
- Η Καταστροφή των Ψαρών
- Η Ξανθούλα
- Ο θάνατος του βοσκού
- Ο Κρητικός
- Προς τον κύριον Γεώργιον Δε Ρώσση ευρισκόμενον εις την Αγγλία
- Ύμνος εις την Ελευθερίαν

Τὸ ἀηδόνι και το γεράκι

(Ἀπὸ τὸ «Ποιήματα καὶ Πεζά».)

«Ἄκουσε, γεράκι, τὸ καημένο τ' ἀηδόνι. Ἡ ζωή μου εἶναι στὴν ἐξουσία σου, ὅπως καὶ τὸ πέταγμά μας αὐτὸ μέσα στὰ σύννεφα, ὅπου δὲν εἶχα φτάσει ποτέ. Ἀλλὰ ἄκουσέ με: Ἀπὸ τὶς μυστικὲς πηγὲς τῆς φύσης ἐρχόταν μιὰ ἤπια πνοὴ καὶ συναντοῦσε μιὰν ἄλλη, ἐξίσου ἤπια, μέσα στὸ στῆθος μου. Αὐτὴ ἡ πνοὴ γινόταν τραγούδι, ὅπως καὶ τὸ φύλλωμα τοῦ δέντρου ποὺ μὲ φιλοξενοῦσε, ὅπως τὰ ἄστρα ποὺ ἔλαμπαν ψηλά. Ἡ ὀμορφιὰ τῶν πραγμάτων ποὺ ἦταν γύρω μου μὲ συγκινοῦσε καὶ μεταβαλλόταν σὲ μουσική. Εἶδα κι ἐσένα νὰ ἔρχεσαι καταπάνω μου, καὶ ὁ φόβος μου νικήθηκε ἀπὸ τὸ θαῦμα τῆς γρήγορης καὶ μεγαλόπρεπης πτήσης σου, ποὺ τὴ θαύμαζα σὰν δῶρο τῶν θεῶν. Ἀλλὰ τὴ στιγμὴ ἐκείνη, ἀπὸ ἀπροσμέτρητο βάθος, ἑτοιμάζονταν ν' ἀναβρύσουν ἀπὸ μένα τραγούδια θλίψης γιὰ ἕνα ρόδο ποὺ τὸ μάδησε ὁ ἀέρας. Τὰ ἄρχιζα, τὰ τραγούδια αὐτά, ἐγὼ πού, ὅταν ξεσποῦσε ὁ κεραυνός, ἔνιωθα νὰ μοῦ τρέμει τὸ στῆθος, καθὼς ἤμουν μαζεμένο μέσα στὸ νέο φύλλωμα. Ἄφησέ με νὰ ζήσω μιὰ στιγμὴ μόνο, ὅσο γιὰ νὰ βγάλω στὸν αἰθέρα καὶ γιὰ τὸ αὐτί σου τὸ θησαυρὸ ποὺ αἰσθάνομαι μέσα μου. Μὴ σκοτώσεις αὐτὸ ποὺ πρέπει νὰ γεννηθεῖ!».

Καθὼς τὸ ἀηδόνι μιλοῦσε, τὸ γεράκι χαλάρωνε τὸ ἁρπακτικὸ νύχι του, καὶ μὲ τὸ ἄλλο ἔκανε φιλικὸ νεῦμα στὸ ἀηδόνι, ποὺ ὅμως τὴ στιγμὴ ἐκείνη ξεψύχησε.

Αλέξανδρος Ρίζος Ραγκαβής

(1809 – 1892)



Γεννήθηκε στην Κωνσταντινούπολη, στο Μέγα Ρεύμα (Αρναούτκιοϊ) στις 27 Δεκεμβρίου του 1809. Μητέρα του Αλέξανδρου ήταν η Ζωή Λαπίθη, κόρη του Ευστάθιου Λαπίθη από τη Ζαγορά του Πηλίου, ο οποίος είχε ασχοληθεί με το εμπόριο πολύτιμων λίθων και είχε οικονομική άνεση. Τα παιδικά του χρόνια τα πέρασε στο Βουκουρέστι, στην αυλή του ηγεμόνα της Βλαχίας Αλέξανδρου Σούτσου, που ήταν θείος του πατέρα του. Από την Κωνσταντινούπολη έφυγαν οικογενειακώς η οικογενειακή τους οικία καταστράφηκε από πυρκαγιά. Για τις πρώτες σπουδές του στα ελληνικά γράμματα ο πατέρας του είχε μισθώσει έναν Αθηναίο οικοδιδάσκαλο, τον Κωνσταντίνο Πιττάρη, ο οποίος αργότερα θα διατελέσει συμβολαιογράφος στην Αθήνα. Επίσης, πρώτος του δάσκαλος ήταν και ο Δημήτριος Χρηστίδης, μετέπειτα Υπουργός Εσωτερικών (1833, 1849) και Εξωτερικών (1841) του νεοσύστατου κράτους. Όταν ξέσπασε ο Αγώνας της Ανεξαρτησίας, η οικογένειά του, διωκόμενη από τους Τούρκους, κατέφυγε στη Στεφανούπολη της Ρουμανίας, όπου έμεινε για έναν χρόνο (1821-1822). Εκεί ο μικρός Αλέξανδρος πήγε σε ελληνικό σχολείο, ενώ ταυτόχρονα διδάσκεται και στο σπίτι, μαζί με τα παιδιά των ηγεμόνων, από τον δάσκαλο Κωνσταντίνο Γαλάτη. Έναν χρόνο αργότερα, την Άνοιξη του 1822, μετακόμισαν στην Οδησσό, όπου η οικογένεια έμεινε για ένα διάστημα στην οικία της Μαρίας Σούτσου, αδελφής της μητέρας του Αλέξανδρου Ραγκαβή. Ο Αλέξανδρος φοίτησε στο Λύκειο με συμμαθητή, και αργότερα συνάδελφό του στο Πανεπιστήμιο Αθηνών, τον ιστορικό Κωνσταντίνο Παπαρρηγόπουλο, αλλά και με τον Γρηγόριο Καμπούρογλου. Στο Λύκειο παρέμεινε για μικρό διάστημα και συνέχισε τις σπουδές του με κατ' οίκον διδασκαλία από τον Γεώργιο Γεννάδιο, όπως και την περίοδο της διαμονής της οικογένειας στο Βουκουρέστι, ενώ στη συνέχεια φοίτησε στην Ελληνοεμπορική Σχολή της Οδησσού. Ο Ραγκαβής ταξίδεψε στο Μόναχο το 1825 όπου και σπούδασε σε Στρατιωτική Σχολή στο σώμα των Δευτεροτόκων. Όταν αποφασίζει να εγκαταλείψει το Μόναχο, θα επισκεφθεί για λίγο καιρό τη Βιέννη, το Σάλτσμπουργκ και την Τεργέστη, όπου θα συναντήσει τον πατέρα του και θα γνωρίσει αρκετούς Έλληνες.

Στις 2 Ιανουαρίου 1829 αναχώρησε για την Ελλάδα όπου εγκαταστάθηκε στο (Ναύπλιο) ως ανθυπολοχαγός του πυροβολικού. Τον Φεβρουάριο του 1830 διορίστηκε ανθυπολοχαγός του πυροβολικού. Ωστόσο, δεν παρέμεινε στον στρατό παρά μόνο για τρεις μήνες. Δίδαξε γραμματική και ιχνογραφία στη Στρατιωτική Σχολή του Ναυτικού στο Ναύπλιο, αλλά σύντομα παραιτήθηκε, για να ασχοληθεί με την πολιτική και τις φιλολογικές και αρχαιολογικές του μελέτες. Τον χειμώνα του 1831-1832, επισκέφθηκε για πρώτη φορά την πόλη της Αθήνας, μαζί με την κυβερνητική επιτροπή που είχε αναλάβει τις διαδικασίες για την προσάρτηση της Αττικής και της Εύβοιας στα ελληνικά εδάφη. Στον εμφύλιο πόλεμο που ξέσπασε μετά τη δολοφονία του Καποδίστρια, ο Ραγκαβής δεν φαίνεται να έλαβε μέρος άμεσα, όταν

όμως πρόεδρος της προσωρινής επιτροπής ανέλαβε ο Αυγουστίνος Καποδίστριας (1831), έφυγε από το Ναύπλιο και πήγε στην Περαχώρα με τους συνταγματικούς του Κωλέττη.
Πέθανε στην Αθήνα τον Ιανουάριο του 1892 σε ηλικία 83 ετών.

Πνευματική πορεία

Στην πνευματική ζωή της χώρας άρχισε να συμμετέχει ενεργά αμέσως μετά την άφιξή του στην Ελλάδα. Το ποίημά του Δήμος και Ελένη, που μαζί με τον Οδοιπόρο του Π. Σούτσου είναι το πρώτο έργο του αθηναϊκού ρομαντισμού, δημοσιεύτηκε το 1831 και ακολούθησε μεγάλος αριθμός λογοτεχνικών αλλά και επιστημονικών έργων. Το 1834 ο Ραγκαβής θα γνωρίσει τον Κωνσταντίνο Πώπ και μαζί με τον Ιωάννη Δεληγιάννη θα εκδώσουν το πρώτο ελληνικό φιλολογικό περιοδικό με τον τίτλο *Ίρις*. Η διάρκεια του περιοδικού ήταν βραχεία. Το 1847 ο Ραγκαβής, με το ψευδώνυμο Χρηστοφάνος Νεολογίδης, έγραψε την πολιτική κωμωδία «Του Κουτρούλη ο γάμος». Το Σεπτέμβριο του ίδιου χρόνου, ο παλιός συμμαθητής του, Γρ. Καμπούρογλου σε συνεργασία με τον Ραγκαβή, αποφάσισαν να ιδρύσουν ένα νέο, λογοτεχνικό κυρίως, περιοδικό την *Ευτέρπη* (1847-1855). Το 1849 θα αφήσει τη διεύθυνση της Ευτέρπης στον Καμπούρογλου και σε συνεργασία με τους Ν. Δραγούμη και τον Κ. Παπαρρηγόπουλο, συνέταξαν ένα νέο, επιστημονικό-λογοτεχνικό περιοδικό, την *Πανδώρα*. Σε αυτά τα περιοδικά δημοσίευσε και αρκετά από τα διηγήματά του, καθώς και το μυθιστόρημα «Ο Αυθέντης του Μορέως» και τη νουβέλα «Ο συμβολαιογράφος». Στα 1850 κυκλοφορεί το περιοδικό Ηώ, στο οποίο ο Ραγκαβής δημοσίευσε για πρώτη φορά το διήγημά του με τίτλο «Αι φυλακαί ή η κεφαλική ποινή». Την ίδια περίοδο μεταφράζει τον «Ροβινσώνα του Κάμπε», θα συνεχίσει να γράφει στην Πανδώρα, ενώ δίνει άρθρα στην αγγλική εφημερίδα *Εωθινά Χρονικά* που αφορούσαν εθνικά, και άλλα, θέματα. Από το 1851 συμμετείχε στην κριτική επιτροπή των ποιητικών διαγωνισμών του Πανεπιστημίου Αθηνών. Είχε μάλιστα επισημάνει τους κινδύνους από τις ακρότητες του ρομαντισμού, παρ' όλο που το 1837 ο πρόλογός του στο δραματικό έργο του Φροσύνη αποτελούσε κατά κάποιον τρόπο το μανιφέστο του ρομαντισμού στην Ελλάδα.

Έργο

Ο Α. Ρ. Ραγκαβής ήταν ευρυμαθής λόγιος με πολλά ενδιαφέροντα. Το οικογενειακό του περιβάλλον ήταν περιβάλλον λογίων: αδερφός της μητέρας του ήταν ο Ιάκωβος Ρίζος Νερουλός και ξαδέρφια του οι λογοτέχνες Αλέξανδρος και Παναγιώτης Σούτσος. Στην αυλή του ηγεμόνα Αλέξανδρου Σούτσου στο Βουκουρέστι, όπου έζησε από το 1813 ως το 1821 ήρθε σε επαφή με την ευρωπαϊκή λογοτεχνία. Στο Μόναχο είχε παρακολουθήσει μαθήματα του Σέλλινγκ και μιλούσε άπταιστα 2-3 ξένες γλώσσες.

Ποιητικό έργο

Πρωτοεμφανίστηκε με το εκτενές αφηγηματικό ποίημα Δήμος και Ελένη το 1831, που είναι γραμμένο σύμφωνα με την τεχνική του δημοτικού τραγουδιού και η γλώσσα του προσεγγίζει αρκετά την καθομιλουμένη. Την ίδια περίοδο επίσης έγραψε πολλά ποιήματα πατριωτικά, εμπνευσμένα από την ελληνική επανάσταση, τα οποία μιμούνται τους τρόπους του δημοτικού τραγουδιού. Το πιό γνωστό απ' αυτά είναι *Ο Κλέφτης*. Σε αυτά τα ποιήματα, τα οποία βέβαια απευθύνονται στο ευρύτερο κοινό, η γλώσσα του προσεγγίζει τη δημοτική. Ένα από τα πιο αξιόλογα ποιήματά του είναι η «Ωδή για τον Αθανάσιο Χριστόπουλο», ποίημα που επαινούσε και ο Διονύσιος Σολωμός. Τα πρώτα έργα του είναι επηρεασμένα από τον ρομαντισμό και στον πρόλογο του δραματικού έργου του «Φροσύνη» (1837) παρουσίαζε την ρομαντική λογοτεχνική θεωρία και αυτοχαρακτηριζόταν ρομαντικός. Σταδιακά όμως απέρριψε τον ακραίο ρομαντισμό: οι απόψεις του και η γραφή του άρχισαν να μεταβάλλονται προς τον κλασικισμό και η γλώσσα του να γίνεται ακόμα περισσότερο αρχαΐζουσα. Παραδείγματα τέτοιων έργων είναι οι εκτενείς ποιητικές συνθέσεις *Διονύσου πλους* (1864) και *Γοργός ιέραξ* (1871), με θέματα από την αρχαιότητα.

Το ποιητικό του έργο κινείται στο κλίμα της Α' Αθηναϊκής Σχολής, υπερτερεί όμως σε σχέση με άλλα έργα των συγχρόνων του ποιητών αφού δεν έχει τα μειονεκτήματα του ατημέλητου ύφους και μέτρου και της έλλειψης ακριβολογίας. Η γλώσσα του είναι βέβαια αυστηρή καθαρεύουσα, αλλά πολύ κομψή και επιμελημένη.

Πεζογραφικό έργο

Στο πεζογραφικό του έργο δεσπόζει το ιστορικό μυθιστόρημα «Ο Αυθέντης του Μορέως». Είναι το πρώτο νεοελληνικό ιστορικό μυθιστόρημα και ακολουθεί το πρότυπο του Sir Γουόλτερ Σκοτ. Έγραψε πολλά διηγήματα, σε μια εποχή που το αυτό το είδος δεν είχε γνωρίσει ακόμα την ανάπτυξη που γνώρισε αργότερα. Γι' αυτό κάποιοι μελετητές τον χαρακτηρίζουν "πατέρα του νεοελληνικού διηγήματος". Τα διηγήματά του βέβαια σπανίως διαδραματίζονται στην Ελλάδα και δεν έχουν καμία σχέση με την ελληνική πραγματικότητα, με εξαίρεση το εκτενέστερο απ' αυτά, «Ο συμβολαιογράφος», ενώ κάποια είναι διασκευές ή παραφράσεις ξένων· αυτός και ήταν ο βασικός λόγος για τον οποίον οι μεταγενέστεροι λογοτέχνες και κριτικοί τον «κατηγόρησαν» ότι δεν αξιοποίησε το συγγραφικό ταλέντο του για να δώσει «γνήσια ελληνικά» διηγήματα.

Θεατρικό έργο

Έγραψε αρκετά θεατρικά έργα, τραγικά και κωμικά, τα οποία όμως δεν γνώρισαν μεγάλη σκηνική επιτυχία κυρίως επειδή ήταν απρόσφορα για σκηνική παρουσίαση. Τα δραματικά του έργα είναι εμπνευσμένα από την ελληνική ιστορία, από την αρχαιότητα (Οι τριάκοντα), το βυζάντιο (Δούκας) ώς την ελληνική επανάσταση (Η παραμονή). Στα κωμικά του έργα, το πιο γνωστό από τα οποία είναι «Του Κουτρούλη ο γάμος», επιχείρησε την μορφολογική αναγέννηση της κλασικής αριστοφανικής κωμωδίας, με χρήση αρχαϊκών μέτρων, χορικών και παράβασης.
Παράλληλα ο Ραγκαβής έπαιξε μεγάλο ρόλο και στην οργάνωση της θεατρικής ζωής της χώρας και συμμετείχε στις πρώτες προσπάθειες δημιουργίας θεατρικών φορέων και επιχειρήσεων (Φιλοδραματική Εταιρεία, Εταιρεία του εν Αθήναις Θεάτρου). Συχνά δίδασκε ηθοποιούς και επέβλεπε την προετοιμασία παραστάσεων και διοργάνωνε και ερασιτεχνικές παραστάσεις έργων με φοιτητές του Πανεπιστημίου.

Ποίηση

- Δήμος και Ελένη, 1831
- Διάφορα ποιήματα, τ.Α 1837, τ.Β 1840
- Διονύσου πλους, 1864
- Γοργός ιέραξ, 1871

Πεζογραφία

- Διάφορα Διηγήματα τ. Α 1855, τ.Β 1857, τ.Γ 1859
- Ο Αυθέντης του Μορέως, ιστορικό μυθιστόρημα, 1850

Άλλα έργα Μεταφράσεις αρχαίων δραμάτων, Δάντη, Σαίξπηρ, Γκαίτε, Σίλλερ Αρχαιολογικές μελέτες

- Απομνημονεύματα
- Ιστορία της Νεοελληνικής Λογοτεχνίας 1877 στα Γαλλικά και 1882 στα Γερμανικά
- Περίληψις Ιστορίας της Νεοελληνικής Φιλολογίας 1887

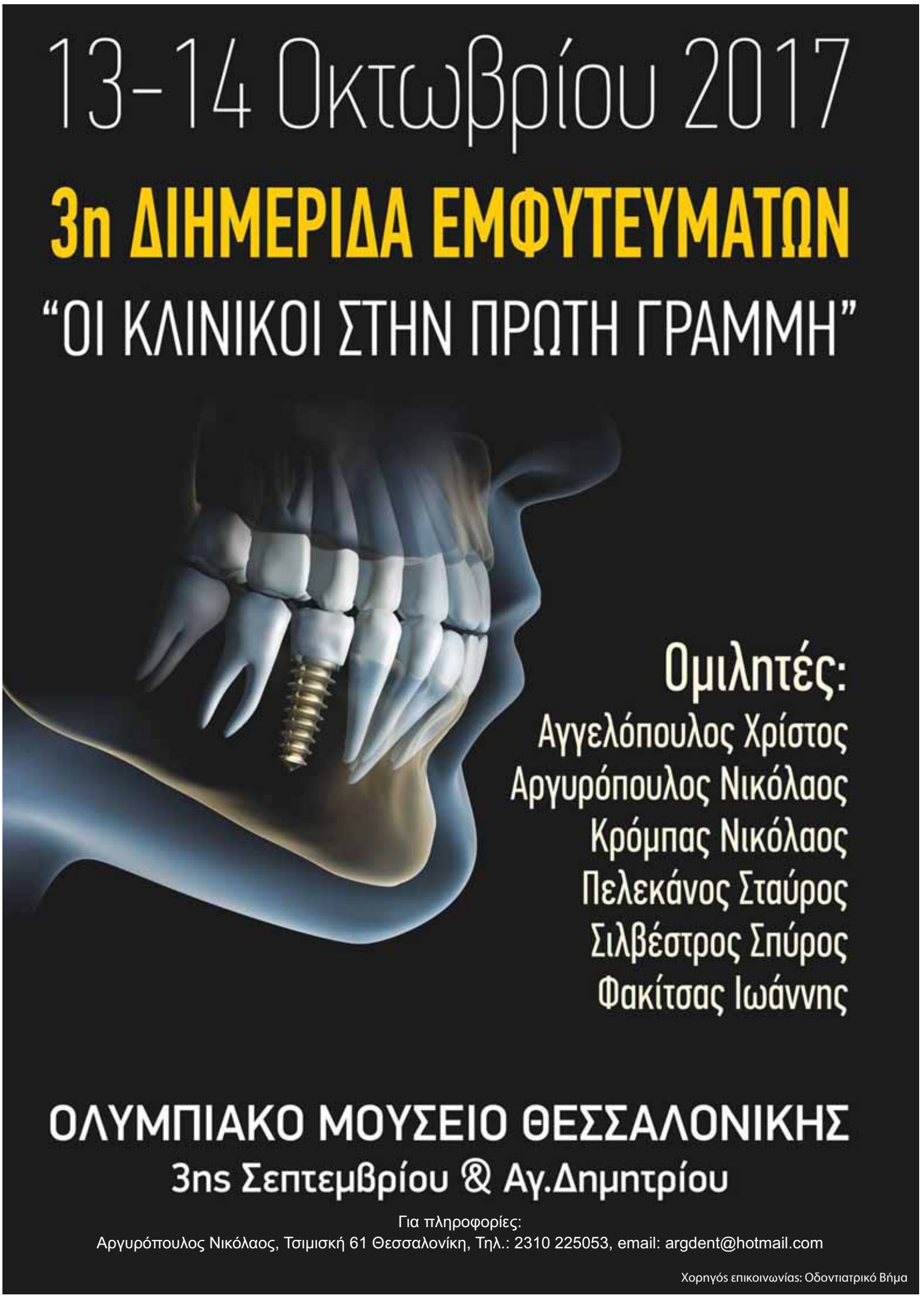

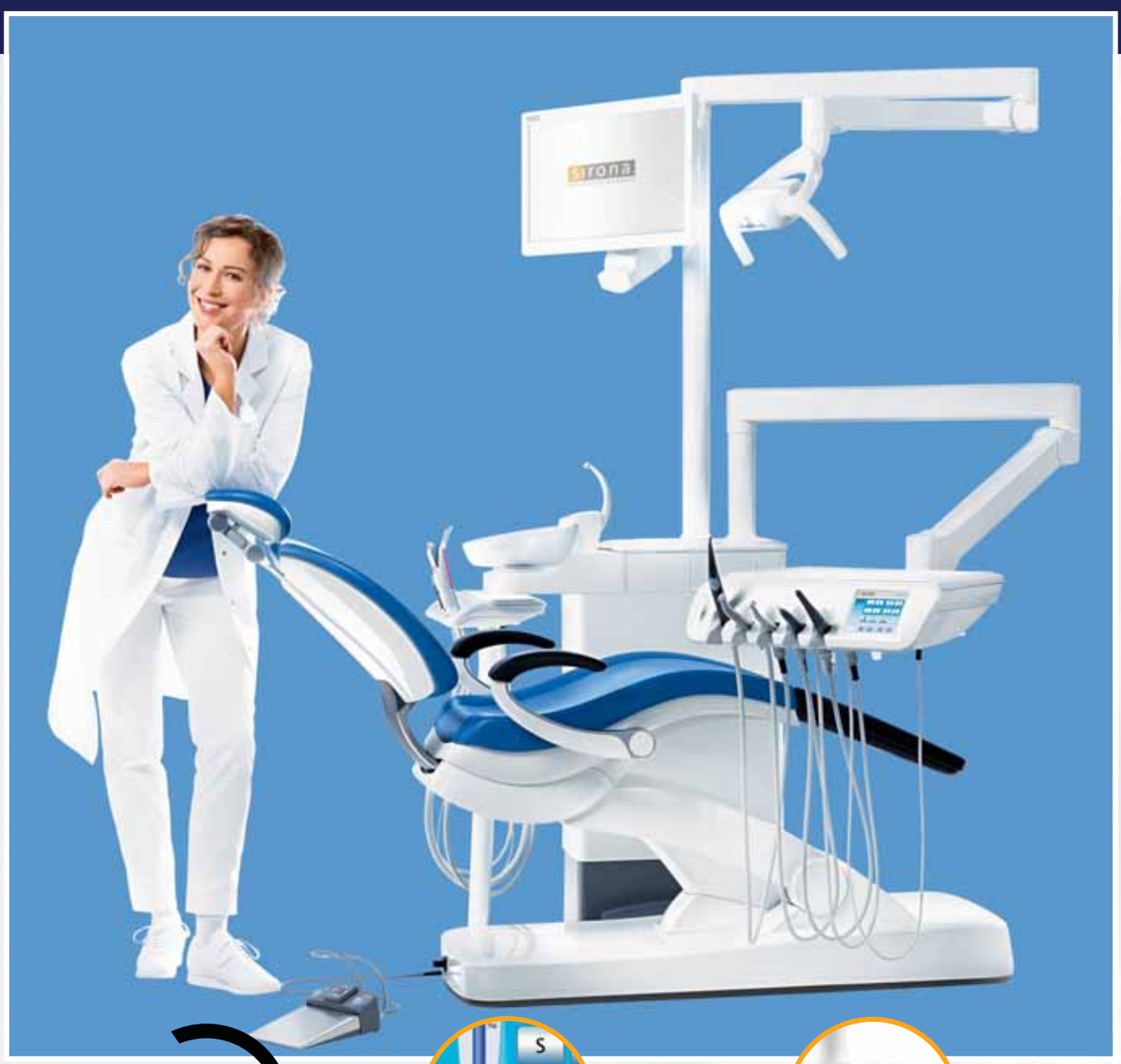

Έφτασε το μηχάνημα
που ξεπερνά
κάθε προσδοκία!!

INTEGO

ΜΕ ΚΟΡΥΦΑΙΑ ΤΕΧΝΟΛΟΓΙΑ & ΕΠΙΔΟΤΟΥΜΕΝΗ ΤΙΜΗ

από €250 τον μήνα!

Dentsply Sirona

MADE IN GERMANY

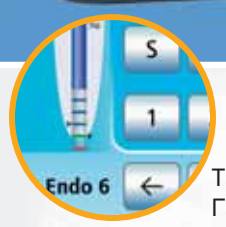

Τεχνολογία +
Γερμανική Ποιότητα

Έμφαση
στην υγιεινή

CEREC CAD/CAM

... σύνδεση με ...

ORTHOPHOS SL

ΚΑΙ 2D ΚΑΙ 3D CONE BEAM

VOLUME 5x5.5, 8x8, 11x10

formlabs
3D Printer

Ένα ΒΗΜΑ στην ΡΟΜΠΟΤΙΚΗ ΟΔΟΝΤΙΑΤΡΙΚΗ

- Η πιο μικρή κάμερα της αγοράς
- Χωρίς spray
- Φυσικά χρώματα στην οθόνη
- Χωρίς κόστος αναβαθμίσεων
- Ιδανικό για Ορθοδοντική
- Σύνδεση με το εργαστήριο

Μικροσκόπιο LABOMED

- Αποχρωματισμένο οπτικό σύστημα «Γαλιλαίος»
- Φωτισμός LED
- Σύστημα εστίασης NuVar™
- Αυτο-λιπαινόμενες αρθρώσεις
- Έξυπνη επιλογή για κάθε επαγγελματία οδοντίατρο
- Εργονομικό KIT επέκτασης «Λεπτού Λαιμού»

DENTICA AE

www.dentica.gr

Αθήνα: Φειδιππίδου 32 & Τετραπόλεως, τηλ.: **210 7488 333**
Θεσσαλονίκη: Τέλογλου 7, τηλ.: **231096 0441** • Χανιά: Ακρωτηρίου 70, τηλ.: **28210 94637**

Service stations σε όλη την Ελλάδα