Οδοντιατρικο Βημα

ΔΙΜΗΝΙΑΙΑ ΕΚΔΟΣΗ | Σκουφά 64 106 80 Αθήνα | Τηλ. 210 3814 939 Fax 210 3803 327 | e-mail: odvima@otenet.gr | www.odvima.gr | ΜΑΪΟΣ - ΙΟΥΝΙΟΣ 2016 | ΤΕΥΧΟΣ 110

53ο Ετήσιο Συνέδριο της Στοματολογικής Εταιρείας της Ελλάδας

Το 53ο Ετήσιο Συνέδριο της Στοματολογικής Εταιρείας της Ελλάδας, το οποίο θα πραγματοποιηθεί φέτος σε συνεργασία με τον Οδοντιατρικό Σύλλογο Μεσσηνίας θα «ανοίξει τις πύλες του» από τις **8 έως και τις 11 Σεπτεμβρίου 2016** στο ξενοδοχείο «Elite» στην Καλαμάτα. Το «Ο.Β.» έχει την τιμή και τη χαρά να φιλοξενεί τον Πρόεδρο της Στοματολογικής Εταιρείας της Ελλάδας, τον Στοματικό και Γναθοπροσωπικό Χειρουργό, κ. **Ιωάννη Μελακόπουλο,** ο οποίος μας μίλησε για τη δομή και τα επιστημονικά θέματα που θα τεθούν στο επίκεντρο της φετινής διοργάνωσης. *Σελ. 17-19*

Ανταύγειες Λόγου και Τέχνης

Τα ρεύματα στη Ζωγραφική
2ο Μέρος

Του
Γεράσιμου Δουβίτσα
Αναπλ. Καθηγητή ΕΚΠΑ

Σελ. 38-39

Η εξέλιξη των αναπλαστικών τεχνικών

Από τα οστικά μοσχεύματα στην καθοδηγούμενη ιστική ανάπλαση και από τους βιολογικούς μεσολαβητικούς παράγοντες στις χειρουργικές τεχνικές ελάχιστης παρέμβασης

Πρωταρχικός στόχος της περιοδοντικής θεραπείας είναι η διατήρηση της υπάρχουσας φυσικής οδοντοφυΐας σε συνθήκες βιολογικά, λειτουργικά και αισθητικά αποδεκτές. Με το πέρασμα του χρόνου, η εφαρμογή των αφαιρετικών χειρουργικών τεχνικών για την αντιμετώπιση των περιοδοντικών ενδοστικών βλαβών περιορίστηκε σημαντικά και τη θέση τους πήραν οι τεχνικές που είχαν σαν βασικό τους στόχο την ανάπλαση των περιοδοντικών ιστών, όπου αυτές μπορούσαν να εφαρμοσθούν. Φιλοξενούμενος στην στήλη της Ελληνικής Περιοδοντολογικής Εταιρείας, ο οδοντίατρος κ. **Νικόλαος Μάρκου** μας παρουσιάζει μια σύντομη επισκόπηση της εξέλιξης των αναπλαστικών τεχνικών, από τα οστικά μοσχεύματα στην καθοδηγούμενη ιστική ανάπλαση και από τους βιολογικούς μεσολαβητικούς παράγοντες στις χειρουργικές τεχνικές ελάχιστης παρέμβασης. *Σελ. 10-11*

Ανύψωση Ιγμορείου

Με την αυξανόμενη χρήση των οδοντικών εμφυτευμάτων στην καθημερινή κλινική πράξη για την αποκατάσταση της μερικής και της ολικής νωδότητας, έχουν αυξηθεί και οι αναζητήσεις των κλινικών για αναπλαστικές τεχνικές, με στόχο την αποκατάσταση τυχόν οστικών ελλειμμάτων που παρουσιάζονται στις περιοχές αυτές. Ιδιαίτερα όμως στις περιπτώσεις όπου υπάρχει απώλεια οπισθίων δοντιών της άνω γνάθου, πέραν της κάθετης και πλάγιας απορρόφησης, εμφανίζεται επιπλέον το φαινόμενο του πνευματισμού, το οποίο κατά την αναπνοή συμπιέζει την μεμβράνη του ιγμορείου άντρου προς τα κάτω, με αποτέλεσμα την περαιτέρω κάθετη οστική απορρόφηση.
Η πρώτη αναφορά στην αντιμετώπιση αυτού του προβλήματος εμφανίζεται το 1974 από τον Tatum, ο οποίος περιγράφει την τεχνική ανύψωσης ιγμορείου με την χρήση «παραθύρου». Έκτοτε, έχουν περιγραφεί παραλλαγές της ή και εξ' ολοκλήρου διαφορετικές τεχνικές για την αποκατάσταση τέτοιων ελλειμμάτων. Η στήλη της ΙΤΙ φιλοξενεί στο παρόν τεύχος μια συνοπτική παρουσίαση των **Ν. Χριστοδουλίδη** και **Α. Πέτσα** με τις επικρατούσες τεχνικές, τις πιθανές επιπλοκές και τους τρόπους αντιμετώπισής τους κατά την διαδικασία ανάκτησης του χώρου του ιγμορείου. *Σελ. 14-15*

Οστεονέκρωση υπερώιας εξόστωσης σε ασθενή υπό αγωγή με δενοσουμάμπη

Οστεονέκρωση γνάθων είναι η παθολογική κατάσταση που συμβαίνει όταν το οστό των γνάθων είναι εκτεθειμένο στο στοματικό περιβάλλον και έχει κακή αιμάτωση με αποτέλεσμα τη νέκρωση. Η οστεονέκρωση των γνάθων συνδέεται με λοιμώξεις, ακτινοθεραπεία και κυρίως με τη χρήση φαρμάκων, αντινεοπλασματικών, στεροειδών και αναστολέων οστικής απορρόφησης. Στο παρόν άρθρο παρουσιάζεται η περίπτωση ασθενούς με οστεονέκρωση στην υπερώια εξόστωση, η οποία λάμβανε δενοσουμάμπη για τη θεραπεία οστεοπόρωσης, ενώ με αφορμή το περιστατικό προσφέρονται στον αναγνώστη χρήσιμες συμβουλές για την διάγνωση και τη θεραπεία της οστεονέκρωσης. *Σελ. 12*

- **Όγκος στον βλεννογόνο παρειάς εφήβου**
  Της **Παναγιώτα Λούμου-Παναγιωτοπούλου** Στοματολόγος DDS, MD, PhD .....*Σελ. 16*
- **Μικτή νόσος του συνδετικού ιστού**
  Του **Γιώργου Λάσκαρη,** Αναπλ. Καθ. Στοματολογίας Ιατρικής Σχολής Παν. Αθηνών ..... *Σελ. 20*
- **Αποδεδειγμένη αισθητική: έξι χρόνια επιτυχίας με το IPS Empress Direct**
  Των **Δρ Sandro Pradella** .....*Σελ. 22-23*
- **16ο Παμπελοποννησιακό Οδοντιατρικό Συνέδριο** .....*Σελ. 24*
- **Ειδήσεις - Εκδηλώσεις - Συνέδρια** .....*Σελ. 25-37*

Η αιτιοπαθογενετική πολυμορφία του Στοματοπροσωπικού Πόνου και η σχέση του με τα κρανιοπροσωπικά άλγη και σύνδρομα
Β΄ ΜΕΡΟΣ

Στο σημερινό δεύτερο μέρος του άρθρου του, ο Καθηγητής Οδοντιατρικής, κ. **Βύρων Δρούκας** με τη συμβολή της κας **Αικ. Λιναρδάκου** περιγράφει τις σημαντικότερες για το χώρο της φυσιολογίας και παθολογίας του Στοματογναθικού Συστήματος παθήσεις και επώδυνες καταστάσεις τις οποίες πρέπει οπωσδήποτε ο κλινικός να έχει κατά νου. Εξωκρανιακές και ενδοκρανιακές βλάβες και παθήσεις, μυϊκές διαταραχές, κρανιοπροσωπικά άλγη και σύνδρομα σχολιάζονται επί τη βάσει της τελευταίας ταξινόμησης της Διεθνούς Εταιρείας Κεφαλαλγίας. *Σελ. 4-9*

Osteology 2016: Το συνέδριο-θεσμός επέστρεψε στο Μονακό εντυπωσιάζοντας για άλλη μια φορά τους συνέδρους

Το Osteology 2016 πραγματοποιήθηκε από τις 21 έως 24 Απριλίου στο Μονακό, αφήνοντας για μια ακόμη φορά τις καλύτερες εντυπώσεις στους συνέδρους.
Ο απεσταλμένος του «ΟΒ», **Χρήστος Κωνσταντινίδης,** μεταφέρει μέσα από την έμπειρη και κριτική του πένα τις ομιλίες που ξεχώρισαν και τα καλύτερα στιγμιότυπα της φετινής διοργάνωσης.
Σελ. 26-28

Cohort effect

Ηρακλής Καρκαζής
Αναπληρωτής Καθηγητής
Κινητής Προσθετικής ΕΚΠΑ

Εικόνες από ένα όνειρο. Μία σεκάνς. Μια προσωπική θέαση της «μικροϊστορίας» από απόσταση ασφαλείας. Mid-sixties στο κέντρο της πρωτεύουσας μιας Ελλάδας, που ακόμα έδενε τις πληγές της από τις συρράξεις και έψαχνε τη θέση της στον κόσμο. Πολιτικές ανακατατάξεις, διαδηλώσεις, αστυφιλία και μετανάστευση. Κατάφορτες αμαξοστοιχίες ξεριζωμού προς την πρωτεύουσα της Βαυαρίας, αλλά και μαγικές αφίξεις υπερωκεανίων από την εκείθεν του Ατλαντικού όχθη. Η μεταπολεμική Αθήνα αλλάζει με ραγδαίους ρυθμούς και η αστική πολυκατοικία αρχίζει να κυριαρχεί. Καινούργια μορφή κατακόρυφης κοινωνικής ώσμωσης από τα ισόγεια μέχρι τα ρετιρέ. Αιμορραγούσα επαρχία και ανατέλλουσα νεοαστική τάξη σε ρόλους ασύμμετρους. Η φενάκη μιας επερχόμενης ευημερίας, πλούσια σεναριακή τροφή και για τον προσφιλή μας ασπρόμαυρο κινηματογράφο. Η αμερικάνικη κουλτούρα εισβάλει ακάθεκτη επηρεάζοντας το life style της τότε άγουρης εφηβείας. Όλα, ή σχεδόν όλα διαδραματίζονται εδώ. Μια συμπαγής αστική πόλη γύρω από το ιστορικό της κέντρο με τα ίχνη, τις μαρτυρίες και τη συμβολική αξία του αξεπέραστου πολιτισμού της. Σχολειά, πανεπιστήμια, φροντιστήρια, εκκλησίες, θέατρα και κινηματογράφοι, πάρκα και στάδια, όλα σε απόσταση αναπνοής, οριοθετούν την καθημερινότητα, συνοψίζουν τις αλήθειες της εποχής και συγκροτούν ως εμπειρίες κοινωνούμενες, τη συλλογική μας μνήμη. Εναργής η αίσθηση μιας συντηρητικής, πλην στιβαρής κοινωνικής συνοχής. Στο παρακμιακό και ζοφερό τοπίο του μεταμοντέρνου σήμερα, άθελά μας προβάλλονται ζωντανές και αναλλοίωτες οι εικόνες μιας άλλοτε σφριγηλής καθημερινότητας. Βαδίζουμε στις ίδιες διαδρομές βιώνοντας τραυματικές ανατροπές στο μνημονικό μας status quo. Ο ιστορικός χρόνος καλπάζει και φαίνεται να μας προσπερνά. Τίποτα δεν είναι ίδιο, όμως ο χαμένος παράδεισος ζει μέσα μας.

Γράφει ο Χρήστος Γιανναράς: *Να υπάρχεις σημαίνει να ζεις συνειδητά την τραγική αντινομία του μέσα σου και του γύρω σου κόσμου.*

Cohort effect. Επίδραση γενιάς (στην επιδημιολογία)

Εικόνα. Φωκίωνος Νέγρη. Δεκαετία 60 πριν την πεζοδρόμηση. http://kypselis.gr/oldphotos.html

Χρήστος Γιανναράς. Πείνα και Δίψα. Εκδόσεις Γρηγόρη. 2005

F.Ansermet, P.Magistretti. Τα ίχνη της εμπειρίας. Παν. Εκδόσεις Κρήτης. Ηράκλειο. 2016

www.odvima.gr

Διαβάστε τα τελευταία τεύχη της εφημερίδας «Οδοντιατρικό Βήμα»

Αποκτήστε άμεση και έγκαιρη πληροφόρηση για όλες τις επιστημονικές εκδηλώσεις και σεμινάρια

Μάθετε τα σημαντικότερα νέα του οδοντιατρικού κλάδου

Ενημερωθείτε για όλα τα βιβλία των εκδόσεών μας με δυνατότητα πλοήγησης στα περιεχόμενα και στις περιλήψεις τους και βρείτε πληροφορίες για όλα τα ξενόγλωσσα βιβλία των εκδόσεων «Quintessence»

Πραγματοποιήστε τις αγορές σας με πιστωτική κάρτα και άτοκες δόσεις απ' ευθείας από τον υπολογιστή σας

ΟΔΟΝΤΙΑΤΡΙΚΟ ΒΗΜΑ
Διμηνιαία Έκδοση
Κωδικός 016446

Ιδιοκτήτης: **ΟΔΟΝΤΙΑΤΡΙΚΟ ΒΗΜΑ Μ.Ε.Π.Ε.**
Ιδρυτής: **Γιάννης Καρκατζούλης**

Σκουφά 64 106 80 Αθήνα
Τηλ. 210 3814 939 Fax 210 3803 327
e-mail: odvima@otenet.gr
www.odvima.gr

Διευθυντής: **Όθωνας Γκότσης**

Σύμβουλος Έκδοσης: **Κατερίνα Κουντουριώτη-Καρκατζούλη**

Σύνταξη: **Ηλιάνα Γιαννούλη**
Γιούλη Κόκκορη
Αγγελική Λαμπροπούλου

Υπεύθυνος λογιστηρίου:
Γιώργος Κάντζος

Νομικός Σύμβουλος:
Λάμπρος Ανδρ. Τσοπράς

Υπεύθυνος Τυπογραφείου:
pressious arvanitidis A.E.B.E.
78ό χλμ. Εθνικής Οδού Αθηνών Λαμίας
Τηλ. 226 100 5100

ΕΝΩΣΗ ΔΗΜΟΣΙΟΓΡΑΦΩΝ ΙΔΙΟΚΤΗΤΩΝ ΠΕΡΙΟΔΙΚΟΥ ΤΥΠΟΥ

FIPP Federation International of Periodical Press

EMMA EUROPEAN MAGAZINE MEDIA ASSOCIATION

Νέο

Adhese® Universal

Ο συγκολλητικός παράγοντας για όλες τις χρήσεις

Όλα με ένα κλικ...
Μέχρι 190 φορές.

Αυτο-αδροποίηση

Επιλεκτική αδροποίηση

Ολική αδροποίηση

Άμεσα

Έμμεσα

Καθολική συγκόλληση σε προχωρημένη συσκευασία

- **ΟΙΚΟΝΟΜΙΚΗ ΣΥΣΚΕΥΑΣΙΑ** – μέχρι 190 εφαρμογές σε μονήρη δόντια ανά VivaPen®*
- **ΚΑΘΟΛΙΚΗ ΧΡΗΣΗ** – για όλες τις τεχνικές συγκόλλησης και αδροποίησης
- **ΠΡΟΒΛΕΨΙΜΑ ΑΠΟΤΕΛΕΣΜΑΤΑ** – υψηλή αντοχή δεσμού σε οδοντίνη και αδαμαντίνη

* Διαθέσιμα στοιχεία κατόπιν αιτήσεως

www.ivoclarvivadent.gr

Επίσημοι διανομείς:
Ελλάδας:

Dental Vision ΕΠΕ
- Μιχαλακοπούλου 125 / 115 27 Αθήνα / τηλ: 210 77 55 900 /
- Τσιμισκή 34 / 546 23 Θεσσαλονίκη / τηλ: 2310 253 800 / www.dentalvision.gr

metroDENT Χ. Πάντος - Ι. Σιακαβάρας Ο.Ε.
- Πατησίων 21 / 104 32 Αθήνα / τηλ: 210 52 35 981

SADENT ΑΕΒΕ
- 1 χλμ Λεωφ. Μαρκοπούλου / 190 02 Παιανία / τηλ: 211 10 22 900 /
- Τετραπόλεως 4 / 115 27 Γουδή / τηλ: 210 77 77 608 /
- Ν. Τέλογλου 7 / 546 36 Θεσσαλονίκη / τηλ: 2310 968 799 / www.sadent.com

ivoclar vivadent®
passion vision innovation

Η αιτιοπαθογενετική πολυμορφία του Στοματοπροσωπικού Πόνου και η σχέση του με τα κρανιοπροσωπικά άλγη και σύνδρομα

Β΄ ΜΕΡΟΣ

Βύρων Δρούκας
Καθηγητής,
Οδοντιατρικής Σχολής ΕΚΠΑ

Αικατερίνη Λιναρδάκου
Master Στοματοπροσωπικού Πόνου, Μεταπτυχιακή Φοιτήτρια Β΄ Κύκλου Σπουδών

Η πληθώρα της πληροφόρησης και της επιστημονικής τεκμηρίωσης στο αντικείμενο του πόνου και ειδικότερα του Στοματοπροσωπικού Πόνου, καθιστά πλέον επίπονη την προσπάθεια του κλινικού η οποία αποβλέπει στην σωστή και έγκαιρη διάγνωση που θα οδηγήσει στην αιτιολογική θεραπεία του ασθενούς κατά περίπτωση.

Οι δυο τελευταίες ταξινομήσεις της Διεθνούς Εταιρείας Κεφαλαλγίας (2004, 2013) προσέδωσαν μια ευρεία επέκταση και κατεύθυνση του Στοματοπροσωπικού Πόνου, προς μια ιδιαίτερα μεγάλη ομάδα ενδοκρανιακών και εξωκρανιακών βλαβών, παθήσεων, αλγών και συνδρόμων με τις οποίες εμπλέκεται, συνοδοιπορεί είτε αλληλοεπικαλύπτεται δημιουργώντας συχνά διαφοροδιαγνωστικά διλήμματα.

Το γενικό μέρος της ανασκόπησης αναφέρεται στον πόνο γενικά, στα είδη του πόνου στην αγωγή και στην παθοφυσιολογία του. Το ειδικό μέρος διαδράμει με συνοπτική τεκμηρίωση τις σημαντικότερες για το χώρο της φυσιολογίας και παθολογίας του Στοματογναθικού Συστήματος παθήσεις και επώδυνες καταστάσεις τις οποίες πρέπει οπωσδήποτε ο κλινικός να έχει κατά νου.

Έγινε επίσης προσπάθεια της κατά το δυνατόν ομαδοποίησης των παθήσεων για την καλύτερη χωροταξική γνωσιακή κατανόηση. Εξωκρανιακές και ενδοκρανιακές βλάβες και παθήσεις, μυϊκές διαταραχές, κρανιοπροσωπικά άλγη και σύνδρομα σχολιάζονται επί τη βάσει της τελευταίας ταξινόμησης της Διεθνούς Εταιρείας Κεφαλαλγίας. Σημαντικότατο τμήμα της αποτελούν οι κεφαλαλγίες και ιδιαιτέρως η Κεφαλαλγία Τύπου Τάσεως σε ποσοστό άνω του 70%.

Αποτελώντας ήδη ένα ιδιαίτερα μεγάλο γνωσιακό κομμάτι εμπλεκόμενο με τις λειτουργικές διαταραχές του Στοματογναθικού Συστήματος δεν θα θιγεί στην παρούσα ανασκόπηση. Επίσης η σύνοψη των μυϊκών διαταραχών παραμένει ως έχει στα κλασικά συγγράμματα. Τέλος δεν ανασκοπούνται όλα τα αυτοάνοσα και φλεγμονώδη νοσήματα τα οποία πρωτογενώς ή δευτεροπαθώς εμπλέκονται με την Παθολογική Φυσιολογία του Στοματογναθικού Συστήματος.

Οι δυο αυτές εξαιρέσεις οφείλονται στον δεσμευτικό τίτλο της ανασκόπησης αναφερόμενο στην «αιτιοπαθογενετική πολυμορφία του Στοματοπροσωπικού Πόνου και της σχέσεώς του με τα κρανιοπροσωπικά άλγη και σύνδρομα».

Και ασφαλώς κατά δεύτερο λόγο στην οικονομία του χώρου.

Μυϊκού Τύπου Διαταραχές

Οι διάφοροι μύες του σώματος υπό ορισμένες συνθήκες είναι πιθανόν να καταστούν πηγή κόπωσης και πόνου. Υπάρχει ομοφωνία ότι οι μύες του ΣΣ αποτελούν τη σημαντικότερη εστία πόνου μη οδοντικής αιτιολογίας. Ο πλέον συνήθης τύπος μυϊκής διαταραχής του ΣΣ είναι ο μυοπροσωπικός πόνος.

Τα συμπτώματα που περιγράφονται είναι ο πόνος στο πρόσωπο (μυοπεριτονιακός πόνος), πόνος εμπρός ή μέσα στο αυτί και η κεφαλαλγία.

Στους περισσότερους ασθενείς τα εν λόγω συμπτώματα αν και είναι κοινά, δεν στοιχειοθετούν σύνδρομο αλλά διαφορετικά είδη διαταραχών με κοινή ίσως εξέλιξη.

Δηλαδή είναι δυνατόν σ' έναν ασθενή να συνυπάρχει μυϊκή διαταραχή των μυών της περιοχής του ΣΣ και παράλληλα να διαδράμει άλλη διαταραχή ενδοαρθρικής αιτιολογίας.

Ο Laskin[25] υποστηρίζει ότι αυτού του τύπου οι διαταραχές στοιχειοθετούν έναν «φαύλο κύκλο» ο οποίος τροφοδοτείται και συντηρείται από παράγοντες κεντρικής αιτιολογίας π.χ. συναισθηματικές καταστάσεις.

Σταδιακά το άτομο οδηγείται σε μυϊκή κόπωση και αμέσως μετά σε πόνο και τραυματισμό των μυών και των ΚΓΔ. Μεταγενέστερα η άποψη του Laskin αμφισβητήθηκε για το εάν αφορά ολόκληρο το φάσμα των διαταραχών του ΣΣ.

Η ψηλάφηση των μυών της περιοχής αποκαλύπτει ευαισθησία και τάση σε έναν ή περισσότερους μύες της περιοχής και ενίοτε πυροδοτεί πόνο σε άλλες περιοχές (ζώνες διέγερσης).

Άλλα συνοδά συμπτώματα εκτός του πόνου και της κεφαλαλγίας είναι η οδονταλγία, πόνος στο αυτί και ελάττωση των λειτουργικών κινήσεων της κάτω γνάθου κλπ.

Η ταξινόμηση των λειτουργικών διαταραχών του ΣΣ σε ενδοαρθρικές και μυϊκής αιτιολογίας δεν είναι απόλυτα σαφής.

Η δυσκολία ταξινόμησης οφείλεται στην απουσία διαγνωστικών κριτηρίων κοινώς αποδεκτών.

Οι Le Resche και Van Korf[26] προτείνουν δυο άξονες. Ο πρώτος βοηθά στη διάγνωση παθολογικών καταστάσεων, ο δεύτερος στην εκτίμηση της ψυχολογικής κατάστασης και των κοινωνικών προβλημάτων.

> Η ψηλάφηση των μυών της περιοχής αποκαλύπτει ευαισθησία και τάση σε έναν ή περισσότερους μύες της περιοχής και ενίοτε πυροδοτεί πόνο σε άλλες περιοχές (ζώνες διέγερσης)

Στην κλινική πράξη τα κριτήρια τους αν και βασίσθηκαν σε επιδημιολογικές έρευνες δεν απέδωσαν.

Οι σημαντικότερες κατηγορίες δυσλειτουργιών του Στοματογναθικού Συστήματος, βάσει των συμπτωμάτων, περιλαμβάνουν τις εξής κατηγορίες:

α) Επώδυνες μυϊκές διαταραχές
β) Ενδοαρθρικές διαταραχές
γ) Φλεγμονώδεις ενδοαρθρικές καταστάσεις
δ) Διαταραχές της κινητικότητας, της ανάπτυξης, δυσμορφίες[27,28,29]

Υπάρχουν και άλλες ταξινομήσεις όπως εκείνη των Ohrbach και Stohler[30] που επίσης παρουσιάζουν αδυναμίες.

Οι σημαντικότερες μυϊκές διαταραχές είναι:

α) Μυαλγία
β) Μυοπεριτονιακός πόνος
γ) Μυοσίτης
δ) Μυϊκός σπασμός
ε) Μυϊκή σύσπαση

α) Μυαλγία

Είναι η συνηθέστερη επώδυνη μυϊκή διαταραχή χαρακτηριζόμενη από βύθειο πόνο επιδεινούμενο κατά τη διάρκεια της λειτουργίας και της ψηλάφησης του μυός.

Υπό τον όρο μυαλγία εντάσσονται και οι παθήσεις οι οποίες παραμένουν αταξινόμητες ελλείψει δεδομένων αφορούντων την αιτιοπαθολογία τους π.χ. μυϊκός σπασμός λόγω ισχαιμίας, βρυγμός, κόπωση κλπ.[31,32]

β) Μυοπεριτονιακός πόνος

Χαρακτηρίζεται από την ίδια κλινική εικόνα και τα ίδια συμπτώματα με τη μυαλγία.

Χαρακτηριστικό παθογνωμονικό εύρημα είναι η παρουσία περιοχών μυϊκής περιτονίας ή μυϊκού ιστού, οι οποίες κατά τη ψηλάφηση, κίνηση, πίεση, μεταβολών της θερμοκρασίας κλπ προκαλούν – παράγουν πόνο (trigger points).[3]

Η παθοφυσιολογία του δεν είναι απολύτως κατανοητή. Ενδεχομένως η προκαλούμενη ισχαιμία στο μυ, παράγει βλαπτικές ουσίες π.χ. γαλακτικό οξύ ή κινίνες οι οποίες ευθύνονται για τον πόνο. Η ισχαιμία εξαντλώντας τα ενεργειακά αποθέματα του μυός προκαλεί ευαισθητοποίηση των ζωνών διέγερσης.[3]

γ) Μυοσίτις

Είναι φλεγμονή των μυϊκών ινών η οποία συνήθως είναι αποτέλεσμα οιασδήποτε τοπικής αιτίας π.χ. μόλυνση, τραυματισμός, κάκωση παρακειμένων ιστών κλπ.

Εκδηλώνεται ως οξεία και παρατεταμένη μυαλγία συνοδευόμενη από οίδημα, ερυθρότητα και αύξηση της θερμοκρασίας στο σύνολο του μυός. Από τα κλινικά ευρήματα η περιορισμένη κινητικότητα της κάτω γνάθου είναι σύνηθες φαινόμενο ενώ η οστεοποίηση του μυός ενδέχεται να συμβεί δευτεροπαθώς οπότε η μυοσίτις χαρακτηρίζεται ως οστεοποιός μυοσίτις.

Κύρια αίτια του πόνου είναι οι διάφοροι βιοχημικοί παράγοντες οι οποίοι εκλύονται ως μια αντίδραση στη φλεγμονή. Εφ' όσον η φλεγμονή εντοπίζεται στον τένοντα ονομάζεται τενοντίτις ή τενοντομυοσίτις.

δ) Μυϊκός σπασμός

Επέρχεται συνήθως αιφνιδιαστικά σε άτομα που βρίσκονται σε υπερένταση. Είναι ακούσια και επώδυνη τονική συστολή του μυός, χαρακτηριζόμενη από οξύ πόνο και αναστολή ή περιορισμό της κινητικότητας.

Κατά τη διάρκεια του σπασμού ο μυς βραχύνεται. Η ηλεκτρομυογραφική δραστηριότητα είναι όμοια ή μεγαλύτερη από εκείνη που καταγράφεται κατά τη διάρκεια της μέγιστης εκούσιας συστολής του ιδίου μυός.

ε) Μυϊκή σύσπαση

Χρόνια βράχυνση του μυός που σχετίζεται με τις μεταβολές των μυϊκών ινών οι οποίες προκαλούνται από παρατεταμένη ελάττωση του εύρους της κίνησης και όχι από την εκσεσημασμένη δραστηριότητα των κινητικών νευρικών ινών.

Κλινικό παράδειγμα αποτελεί η βράχυνση των μασητήρων ως αποτέλεσμα της αγκύλωσης των ΚΓΔ.[33]

Χαρακτηρίζεται ως η χρόνια αντίσταση του μυός στην παθητική έκταση ως αποτέλεσμα της ίνωσης των τενόντων, των συνδέσμων ή των μυϊκών ινών.

ΚΡΑΝΙΑΚΕΣ ΝΕΥΡΑΛΓΙΕΣ

Ο όρος νευραλγία χαρακτηρίζει τα άλγη που οφείλονται σε ερεθισμό των αισθητικών ινών ενός νεύρου κατά τη διαδρομή του πριν από τον αισθητικό νευρώνα (ρίζα, γάγγλιο, μετεγαγγλιακός κλάδος).[34]

Όπως ήδη επισημάναμε η Διεθνής Εταιρεία Κεφαλαλγίας με τρεις συνεχόμενες δημοσιεύσεις, η τελευταία στο τέλος του 2013, ταξινόμησε τις κεφαλαλγικές διαταραχές, τις κρανικές νευραλγίες και τις προσωπαλγίες.

Παραλείποντας τους κωδικούς ταξινόμησης και τα διαγνωστικά κριτήρια, το τελευταίο μέρος της ανασκόπησης, αναφέρεται στις σημαντικότερες από αυτές που παράγουν ή προκαλούν ΣΠ και συνεπώς χρήζουν διαφορικής διάγνωσης.

Συνεχής πόνος που σχετίζεται με τα κρανιακά νεύρα

Η μορφή αυτή του πόνου αφορά την κατανομή ενός ή περισσοτέρων κρανιακών νεύρων ή της δεύτερης και τρίτης αυχενικής ρίζας.

Ενδεχομένως ο πόνος να καθίσταται προβολικός στα γειτονικά μόρια, οφειλόμενος σε εγγενή ή εξωγενή βλάβη του προσβεβλημένου νεύρου, οπότε καθίσταται συνεχής εντοπιζόμενος στην περιοχή του προσώπου.

Κεφαλικός πόνος που σχετίζεται με συμπίεση ή παρέκκλιση των κρανιακών νεύρων και της 2ης και 3ης αυχενικής ρίζας

Η κεφαλαλγία και ο πόνος στο πρόσωπο δυνατόν να οφείλονται σε άμεση βλάβη ενός ή περισσοτέρων προσαγωγών νεύρων τα οποία ακολούθως τον κατανέμουν στον αυχένα ή στο κεφάλι.

Αναφορικά με το κεφάλι ο πόνος μπορεί να οφείλεται σε βλάβη του τριδύμου, του διαμέσου νεύρου καθώς και της δεύτερης και τρίτης αυχενικής ρίζας.

Επίσης αγγειακές διαταραχές (πχ φλεβική διαστολή) και όγκος (μηνιγγίωμα, νευρίνωμα) επίσης μπορούν να προκαλέσουν πόνο αυτής της μορφής. Ο χαρακτήρας του πόνου είναι οξύς, διαξιφιστικός εντοπιζόμενος στην ινιακή χώρα, στην μετωπιαία και κροταφική χώρα.

Απομυελίνωση κρανιακών νεύρων

Μη νευραλγικός πόνος οφειλόμενος σε απομυελίνωση (οπτική ή οπισθοβολβική νευρίτιδα). Χαρακτηρίζεται από μερική ή ολική απώλεια της όρασης του ενός οφθαλμού κατά τη διάρκεια της ημέρας εντοπιζόμενος κογχικά ή οπισθοκογχικά. Στο σύνολο τους οι ασθενείς με οπισθοβολβική νευρίτιδα θα εμφανίσουν κλινικές εκδηλώσεις σκλήρυνσης κατά πλάκας.

Η διαφορική διάγνωση θα γίνει από την ισχαιμική οπτική νευροπάθεια και από τη βλάβη του οπτικού νεύρου.[3]

Έμφρακτο κρανιακών νεύρων

Τυπική μορφή είναι η διαβητική νευρίτιδα η οποία συχνότερα προσβάλλει την III εγκεφαλική συζυγία προκαλώντας μερική ή ολική παράλυση του νεύρου και διπλωπία.

Ο πόνος είναι οξύς και αιφνίδιος, περιοφθαλμικός και μετωπιαίος στην πάσχουσα πλευρά.

Η διαφορική διάγνωση θα γίνει από όγκους και ανευρύσματα που πιέζουν τον όγκο.[3]

Φλεγμονή των κρανιακών νεύρων

Ο έρπης ζωστήρας προσβάλλει το τρίδυμο γάγγλιο σε ποσοστό 10-15% των περιπτώσεων και ο οφθαλμικός κλάδος προσβάλλεται σε ποσοστό 80%. Ο πόνος ακολουθεί την κατανομή του τριδύμου συνοδευόμενος από εξάνθημα. Είναι συνεχής και καυστικός. Συνυπάρχει οίδημα στο μέτωπο και στο βλέφαρο καθώς και δερματική υπαισθησία ή και προωτιαία λεμφαδενοπάθεια. Ενδεχόμενες είναι οι παραλύσεις της III, IV και VI εγκεφαλικής συζυγίας.[12]

Αιτιολογικώς οφείλεται στην αναζωπύρωση του ιού της Varicella (ιός της ανεμοβλογιάς). Ο έρπης ζωστήρας δυνατόν να προσβάλλει το προσωπικό νεύρο προκαλώντας περιφερική παράλυση, άλγος στην περιοχή του προσώπου και φυσαλιδώδες εξάνθημα εντοπιζόμενο στον έξω ακουστικό πόρο και σπανιότερα στα δυο πρόσθια τριτημόρια της γλώσσας.

Μια από τις πλέον οδυνηρότερες καταστάσεις είναι η εκδήλωση της χρόνιας μεθερπητικής νευραλγίας η οποία αφορά ηλικίες άνω των 60 ετών. Ο πόνος είναι καυστικός επερχόμενος κατά την οξεία φάση και παραμένοντας για διάστημα τουλάχιστον 6 μηνών μετά την εκδήλωση των συμπτωμάτων.

Σύνδρομο Tolosa – Hunt

Χαρακτηρίζεται από οξεία διαλείπουσα οφθαλμοπληγία με περικογχικό άλγος, υπαισθησία στη μετωπιαία χώρα και μύση.

Συνοδεύεται από παράλυση ενός ή περισσοτέρων κρανιακών νεύρων (IV,V,VI).

Αιτιολογικώς ενοχοποιούνται φλεγμονώδεις εξεργασίες του συραγγώδους κόλπου.

Η διαφορική διάγνωση θα γίνει από ένα ευρύ φάσμα όπως αγγειακές βλάβες (καρωτιδικό ανεύρυσμα, διαβητική νευροπάθεια, γιγαντοκυτταρική αρτηρίτις, νεοπλάσματα κλπ).

Σύνδρομο λαιμού – γλώσσας

Σπάνιο σύνδρομο χαρακτηριζόμενο από επώδυνα επεισόδια στην ινιακή χώρα κατά την στροφή της κεφαλής.

Ο πόνος συνοδεύεται από αιμωδία της γλώσσας οφειλόμενη στη διέλευση προσαγωγών νευρικών ινών της, μέσω της υπογλώσσιας καμπύλης στον κοιλιακό κλάδο του δεύτερου αυχενικού σπονδύλου. Προδιαθεσιακός παράγων είναι η συγγενής και γενικευμένη ελαστικότητα των αρθρώσεων σε ασθενής με ρευματοειδή αρθρίτιδα (Reztoft και Westerberg 1985).

Τριδυμική νευραλγία (ιδιοπαθής)

Εξαιρετικά επώδυνη κατάσταση. Ο χαρακτήρας του πόνου είναι νύσσων, διαξιφιστικός, βραχείας διάρκειας, ετερόπλευρος ακολουθώντας την κατανομή του δευτέρου ή του τρίτου κλάδου του τριδύμου. Συνήθως προσβάλλεται ο δεύτερος. Ο πρώτος (οφθαλμικό νεύρο) προσβάλλεται σε ποσοστό 1-2%. (Headach classification committee 1988). Κατά τον

Lance[33] ο πρώτος κλάδος προσβάλλεται σε ποσοστό 30%, ο δεύτερος (άνω γναθικό) 80% και ο τρίτος (κάτω γναθικό) 70%. Συνήθεις ηλικίες προσβολής είναι άνω των 50 ετών.
Συχνότερα οι γυναίκες (200,2 γυναίκες έναντι 107,5 ανδρών ανά εκατομμύριο).[34] Η εντόπιση είναι ετερόπλευρη ενώ ένα ποσοστό 3-5% εμφανίζει αμφοτερόπλευρη προσβολή.
Σε προχωρημένα στάδια ο πόνος χάνει εντελώς την περιοδικότητά του καθιστάμενος συνεχής με τραγικές συνέπειες ψυχολογικές και σωματικές. Αιτιολογικά η δημοφιλέστερη ερμηνεία υποστηρίζει ότι αρτηριακές και σπανιότερα φλεβικές αγκύλες συμπιέζουν τη ρίζα του τριδύμου κατά την είσοδο του στο εγκεφαλικό στέλεχος, γεγονός που συνηγορεί υπέρ της άποψης ότι η τριδυμική νευραλγία είναι συμπιεστική νόσος.[35,36]
Η διαφορική διάγνωση θα γίνει από άλλες επώδυνες καταστάσεις της περιοχής που εκδηλώνονται στο πρόσωπο όπως οδονταλγία, κολπίτιδες, φλεγμονές και νεοπλάσματα της κεφαλής και του αυχένα, αθροιστική κεφαλαλγία, μεθερπητική νευραλγία, άτυπη προσωπαλγία, παθήσεις της κροταφογναθικής διάρθρωσης.

Συμπτωματική τριδυμική νευραλγία

Οφείλεται σε πίεση της ρίζας του τριδύμου ή του γαγγλίου από όγκους (ακουστικό νευρίνωμα ή μηνιγγίωμα), χολοστεάτωμα, ανευρύσματα, αγγειακές διαμαρτίες κλπ.[37] Όγκοι του ρινοφάρυγγα, δυνατόν να διεγείρουν το γάγγλιο ή να το πιέζουν διερχόμενοι στο μέσο κρανιακό βόθρο. Βλάβες του ΚΝΣ όπως σκλήρυνση κατά πλάκας μπορούν να προκαλέσουν τριδυμική νευραλγία.[38] Σε όλες τις προαναφερθείσες περιπτώσεις η τριδυμική νευραλγία αποτελεί μοναδικό σύμπτωμα. Συνεπώς όταν αντιμετωπίζεται το ενδεχόμενο τριδυμικής νευραλγίας επιβάλλεται διαφοροδιαγνωστικά ο έλεγχος της ευρύτερης περιοχής του προσώπου, του κρανίου και του ρινοφάρυγγα με τις σύγχρονες απεικονιστικές τεχνικές.

Γλωσσοφαρυγγική νευραλγία (ιδιοπαθής)

Σπάνιο σύνδρομο χαρακτηριζόμενο από υποτροπιάζουσες προσβολές πόνου στο βάθος του φάρυγγα, στη βάση της γλώσσας ή της αμυγδαλής με προβολικές ζώνες πόνου τη γωνία της κάτω γνάθου και το αυτί. Ο πόνος είναι ετερόπλευρος και σε ένα ποσοστό 1-2% αμφοτερόπλευρος. Ο χαρακτήρας του είναι ανάλογος με της τριδυμικής νευραλγίας.
Απότομη έναρξη, διάρκεια δευτερολέπτων, διαξιφιστικός χαρακτήρας με μεσοδιαστήματα αναλγησίας.
Ο πόνος ακολουθεί την κατανομή του ωτικού και του φαρυγγικού κλάδου του πνευμονογαστρικού και του γλωσσοφαρυγγικού.
Εκδηλώνεται αυτόματα. Συνοδά αγγειοκινητικά φαινόμενα είναι σπάνια σε αντίθεση με την τριδυμική νευραλγία όπου τα φαινόμενα εκδηλώνονται στο τέλος της κρίσεως.
Στην γλωσσοφαρυγγική εκδηλώνονται κατά τη διάρκεια του παροξυσμού.
Συνοδά συμπτώματα είναι η δακρύρροια, η ερυθρότητα και η ξηροστομία ή σιαλόρροια.[12]
Από πλευράς συχνότητας είναι 50-100 φορές λιγότερο συχνή από την τριδυμική νευραλγία.[39] Διαφοροδιαγνωστικά θα πρέπει να αποκλειστούν καταστάσεις με παρόμοια κλινική εικόνα π.χ. βλάβη του οπισθίου βόθρου εξ' αιτίας αραχνοειδίτιδος ή όγκου σε αρχόμενα στάδια. Επίσης εξωκρανιακά αίτια πχ νεοπλάσματα γλώσσας, ρινοφάρυγγα, όγκοι αμυγδαλών, ανευρύσματα έσω καρωτίδος, μεταστάσεις στο πρόσθιο τραχηλικό τρίγωνο, επιστρατεύοντας τις σύγχρονες απεικονιστικές τεχνικές.

Συμπτωματική γλωσσοφαρυγγική νευραλγία

Ο χαρακτήρας του πόνου προσομοιάζει με εκείνον της τριδυμικής νευραλγίας με διαφορετική όμως εντόπιση.
Η κατανομή του γίνεται στο οπίσθιο τριτημόριο της γλώσσας, στο φάρυγγα και στην αμυγδαλή. Δηλαδή σε περιοχές νεύρωσης του γλωσσοφαρυγγικού.

Άλλες νευραλγίες προσώπου – κρανίου. Νευραλγία του διαμέσου νεύρου

Σπάνιο σύνδρομο χαρακτηριζόμενο από βραχείας διάρκειας παροξυσμό εντοπιζόμενο στο βάθος του ακουστικού πόρου. Ενίοτε συνοδεύεται από δακρύρροια, σιαλόρροια και διαταραχές της γεύσης. Συχνά επίσης συσχετίζεται με τον έρπητα ζωστήρα.

Ανώτερη λαρυγγική νευραλγία

Σπάνιο σύνδρομο παροξυσμικού άλγους εντοπιζόμενο στο πλάγιο τμήμα του λάρυγγα, την υπογνάθιο χώρα και κάτω από το αυτί με διάρκεια μερικών λεπτών έως ωρών. Ενδεχομένως οφείλεται σε δευτερογενή συμπίεση ενός κλάδου του πνευμονογαστρικού.
Η διαφορική διάγνωση θα πρέπει να αποκλείσει το ενδεχόμενο νεοπλασίας και λαρυγγικής νευρίτιδας.

Ινιακή νευραλγία ή αυχενογενής νευραλγία

Η νευραλγία του Arnold χαρακτηρίζεται από επώδυνες παροξυσμικές εκφορτίσεις στο ανώτερο τμήμα του αυχένα, φτάνουν στην υπινιακή χώρα ακολουθώντας την κατανομή του ινιακού νεύρου.
Η αιτιολογία είναι ασαφής. Ενδεχομένως ευθύνονται τραυματικές βλάβες της ατλαντοαξονικής άρθρωσης, ενδεχομένως όμως και αυχενικοί όγκοι υψηλής εντόπισης (μηνιγγιώματα, νευρινώματα) καθώς και ανατομικές διαμαρτίες. Διαφοροδιαγνωστικά ελέγχεται ο αυχένας και η ατλαντοαξονική άρθρωση απεικονιστικά για τον αποκλεισμό σοβαρών παθολογικών καταστάσεων.
Η έκλυση πόνου δυνατόν να προέλθει, από σύσπαση των αυχενικών μυών σχετιζόμενος με επαγγελματική ενασχόληση (επαγγελματίες οδηγοί, δακτυλογράφοι κλπ). Έτσι προκαλείται ερεθισμός του νεύρου του Arnold κατά τη μακρά πορεία του, φθάνοντας μερικές φορές στη μετωποκογχική περιοχή.[40]

Κεντρικές αιτίες άλγους της κεφαλής και του προσώπου, εκτός της τριδυμικής νευραλγίας

Επώδυνη αναισθησία

Οφείλεται σε βλάβη του τριδύμου και του γασε-

Η κεφαλαλγία και ο πόνος στο πρόσωπο είναι δυνατόν να οφείλονται σε άμεση βλάβη ενός ή περισσοτέρων προσαγωγών νεύρων τα οποία ακολούθως τον κατανέμουν στον αυχένα ή στο κεφάλι

ρείου γαγγλίου ή του πυρήνα μετά από νευροχειρουργικές επεμβάσεις για τη θεραπεία της τριδυμικής νευραλγίας. Η επώδυνη αναισθησία χαρακτηρίζεται από την παρουσία επώδυνης περιοχής αναισθησίας ή υπαισθησίας στην πορεία κατανομής του τριδύμου.[27]

Θαλαμικός πόνος

Χαρακτηρίζεται από πόνο και διαταραχή της επιπολής αισθητικότητας στην περιοχή του προσώπου οφειλόμενη σε αγγειακές διαταραχές στην περιοχή του θαλάμου.

Η διαφορική διάγνωση θα γίνει από άλλες καταστάσεις που μπορούν να προκαλέσουν πόνο κεντρικής αιτιολογίας όπως αγγειακές βλάβες, σκλήρυνση κατά πλάκας, νευροχειρουργικές κακώσεις, όγκοι, αγγειακές και φλεγμονώδεις διαταραχές.[41]

Προσωπαλγία

Πρόκειται για άτυπη μορφή πόνου ο οποίος είναι βαθύς, καθημερινός και συνεχής ετερόπλευρης εντόπισης.

Δεν συνδυάζεται με φυσικά αίτια διαταραχής ή απώλεια της αισθητικότητας. Ο ασθενής αδυνατεί να τον περιγράψει με ακρίβεια.

Η περαιτέρω διερεύνηση δεν αποκαλύπτει νευρολογικές διαταραχές ή άλλες παθολογικές καταστάσεις που να εμπλέκονται στην περιοχή του κρανιοπροσωπικού συμπλέγματος ή να υποδύονται δυσλειτουργία του ΣΣ. Ο πόνος είναι ψυχογενούς προελεύσεως και εμφανίζεται σε άτομα που πάσχουν από κατάθλιψη, υστερία ή σχιζοφρένεια.[44]

Δυνατόν επίσης να εκδηλωθεί μετά από επεμβάσεις στην περιοχή του προσώπου, ή τραυματισμού τον δοντιών και των περιοδοντικών ιστών.[43]

Η χρήση του όρου άτυπη προσωπαλγία κρίνεται αδόκιμη για την περιγραφή επώδυνων καταστάσεων που σχετίζονται με την ευρύτερη περιοχή του ΣΣ γενικότερα. Συνεπώς η χρήση του όρου αποβαίνει χρήσιμη όταν όλες οι άλλες περιπτώσεις διαταραχών έχουν αποκλειστεί.

Κρανιοπροσωπικά άλγη οδοντικής προέλευσης. Πόνος οδοντικής προέλευσης και κεφαλαλγία οδοντικής προέλευσης

Δεν συμπεριλαμβάνονται στην ταξινόμηση της Διεθνούς Εταιρείας Κεφαλαλγίας. Η αδυναμία των ελευθέρων αισθητικών απολήξεων του πολφού να εντοπίσουν τον πόνο έχει ως αποτέλεσμα διάχυτο αντανακλαστικό πόνο. Ο πολφικός πόνος των γομφίων της κάτω γνάθου έχει προβολική ζώνη τη γωνία της κάτω γνάθου, την περιοχή γύρω από το αυτί και τις ΚΓΔ.[45]

Ο πόνος που προέρχεται από την οξεία φλεγμονή της καλύπτρας του τρίτου γομφίου, δίνει προβολικές ζώνες στο σύστοιχο ημιμόριο. Πολλές φορές συνοδεύεται από τριγμό λόγω επέκτασης της φλεγμονής στον έσω πτερυγοειδή μυ.

Η κλινική εξέταση αποκαλύπτει τοπικά φλεγμονή η οποία δυνατόν να συνοδεύεται από σύστοιχη λεμφαδενίτιδα.[46] Οι επώδυνες αυτές καταστάσεις δεν πρέπει να συγχέονται με την νευραλγία του τριδύμου. Η κεφαλαλγία οδοντικής προέλευσης πιθανώς να οφείλεται σε σύσπαση των μυών της κεφαλής και του τραχήλου προκαλούμενη από οδοντικά ερεθίσματα ενός τριδυμικού κλάδου. Δυνατόν επίσης να υπάρχει αγγειοκινητική διαταραχή κλάδων της έξω καρωτίδας και ιδιαίτερα της προσωπικής, της έσω γναθικής και της επιπολής κροταφικής. Η παρατεταμένη διάνοιξη του στόματος σε συνδυασμό με τη θέση της κεφαλής και του σώματος στην οδοντιατρική έδρα οδηγεί πιθανώς σε σύσπαση των μυών της περιοχής και πρόκληση ενδεχόμενης κεφαλαλγίας με ινιακή εντόπιση.

Άτυπη οδονταλγία

Αγνώστου αιτιολογίας. Εκδηλώνεται σε άτομα που υπεβλήθησαν σε πολλαπλές οδοντιατρικές επεμβάσεις, συχνά με δική τους υπόδειξη.

Οι ομάδες δοντιών που συνήθως ενοχοποιούνται είναι οι προγόμφιοι και οι γομφίοι, εκδηλώνεται σε γυναίκες που διαδράμουν την τέταρτη και πέμπτη δεκαετία.

Ο πόνος περιγράφεται ως βαθύς, επίμονος και μπορεί να παραμείνει μήνες και χρόνια.[27]

Σε αντίθεση με τον πολφικό πόνο, η εφαρμογή θερμικού ή μηχανικού ερεθίσματος δεν επηρεάζει τον πόνο και ως εκ τούτου δεν πρέπει να συγχέεται με τριδυμική νευραλγία η οποία επίσης δεν θα πρέπει να συγχέεται με τον πόνο που προκύπτει μετά από πολλαπλές εξαγωγές δοντιών σε ηλικιωμένα άτομα. Πιθανώς σε αυτές τις περιπτώσεις ο πόνος σχετίζεται με οστεοπόρωση των φατνίων λόγω καταστροφής των αιμοφόρων αγγείων.[12] Η αιτιοπαθογένειά του αποδίδεται σε αγγειακό πόνο, σε νευροαγγειακά αίτια ή σε ψυχογενή. Η τελευταία άποψη στηρίζεται σε παρατηρήσεις ατόμων με ψυχοπαθολογικές διαταραχές τα οποία συγχρόνως εμφανίζουν άτυπη οδονταλγία.

Σε σχετική έρευνα σε ασθενείς με άτυπη οδον-

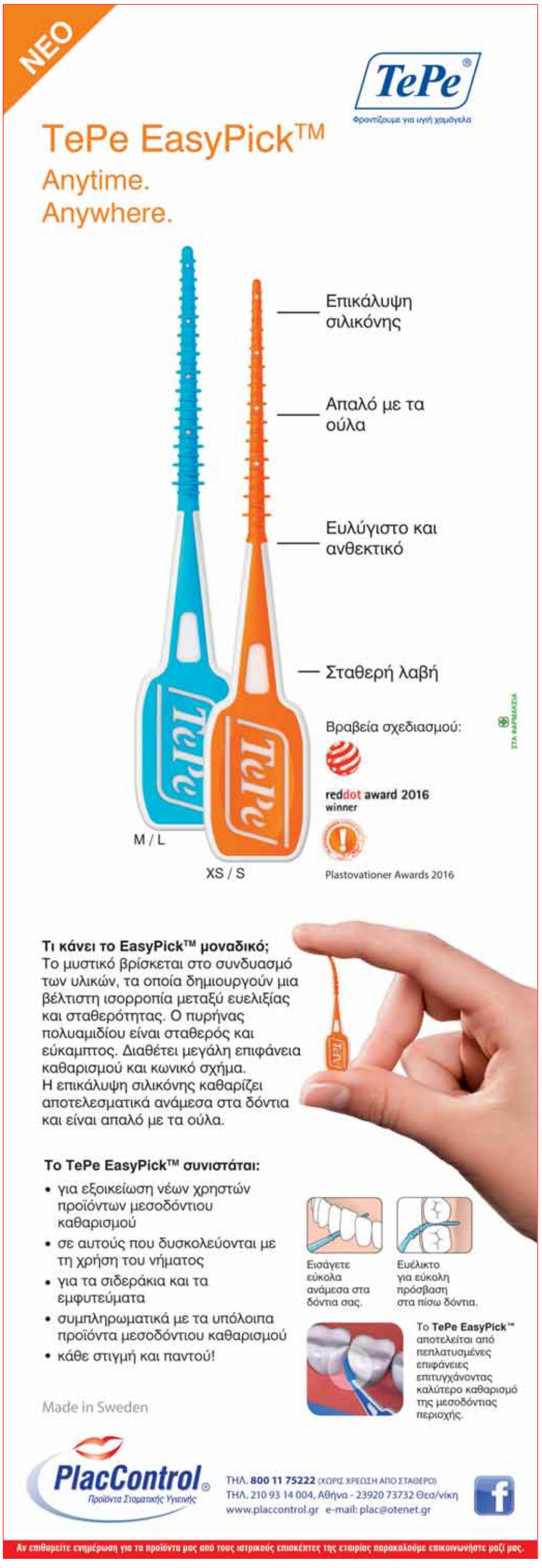

Επανεπέμβαση στην Ενδοδοντία

Επιστημονική επιμέλεια - Μετάφραση:

Μαρία Γεωργοπούλου Αναπληρώτρια Καθηγήτρια ΕΚΠΑ
Αλέξανδρος Προύντzos DDS, MSc Ενδοδοντίας

Αυτό το βιβλίο βοηθά τους επαγγελματίες της στοματικής υγείας να περιηγηθούν με επιτυχία σε κάθε στάδιο της ενδοδοντικής επαναθεραπείας ξεκινώντας από την κατανόηση των ενδείξεων για την επανάληψη της θεραπείας και φτάνοντας στην βέλτιστη επανέμφραξη του ριζικού σωλήνα. Έχοντας την υπογραφή μιας ομάδας έμπειρων ειδικών, αυτό το εξαιρετικό βιβλίο διερευνά τις διάφορες επιλογές και προσεγγίσεις επαναθεραπείας και βασίζεται σε στοιχεία από τη βιβλιογραφία και την εμπειρία από την κλινική πράξη για να κάνει συστάσεις για τα πιο προβλέψιμα πρωτόκολλα και τεχνικές.
Οι συγγραφείς αναλύουν τις παραμέτρους για την αρχική επιτυχία στην ενδοδοντική θεραπεία και παρουσιάζουν τα νέα υλικά και εργαλεία, καθώς και τα τεχνολογικά μέσα που είναι διαθέσιμα για την επανάληψη της ενδοδοντικής θεραπείας.
Καλύπτουν τη διαχείριση των επιπλοκών κατά την πρώτη θεραπεία, με έμφαση στη σωστή εκ νέου πρόσβαση στους ριζικούς σωλήνες, ακόμη και όταν αυτοί είναι ενασβεστιωμένοι.

Κυκλοφόρησε από τις εκδόσεις «Quintessence» το 2014

ΣΕΛΙΔΕΣ: 334, ΤΙΜΗ: €150

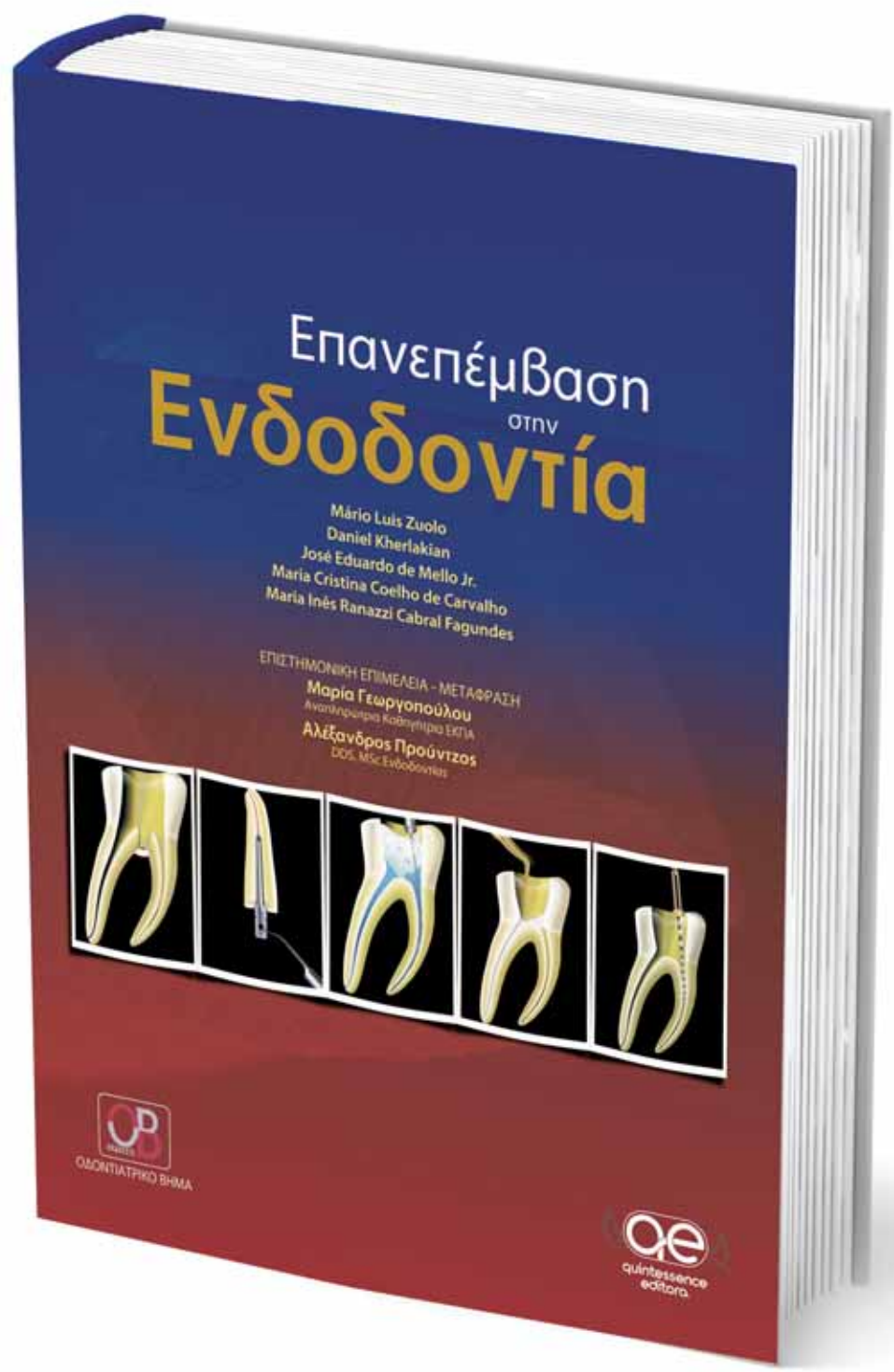

ΟΔΟΝΤΙΑΤΡΙΚΟ ΒΗΜΑ
Σκουφά 64, 106 80 Αθήνα, Τηλ. 210 3814 939, www. odvima.gr, e-mail: odvima@otenet.gr

ταλγία βρέθηκε ότι το 42% έπασχε από κατάθλιψη. Ανάλογο ποσοστό βρέθηκε σε ιατρικά δείγματα ασθενών με κατάθλιψη που αναζήτησαν θεραπεία για επώδυνες καταστάσεις.
Συμπερασματικά η παρουσία χρόνιου πόνου σχετίζεται με κατάθλιψη.[47,48,49,50,51,52,27]

Άλγη που διατηρούνται από το Συμπαθητικό Νευρικό Σύστημα

Δε συμπεριλαμβάνονται στην ταξινόμηση της Διεθνούς Εταιρείας Κεφαλαλγίας. Για την περιγραφή τους προτάθηκαν διάφοροι όροι όπως καυσαλγία, συμπαθητική δυστροφία κ.α. Ο όρος καυσαλγία για πρώτη φορά χρησιμοποιήθηκε από τον Mitchell[53] για να περιγράψει επώδυνη κατάσταση καυστικής χροιάς ή αίσθηση σχετιζόμενη με νευρική βλάβη στα άκρα τραυματισμένων στρατιωτών κατά τη διάρκεια του Αμερικανικού Εμφυλίου Πολέμου.
Με τον όρο αντανακλαστική συμπαθητική δυστροφία, περιγράφεται ένας συνεχής πόνος στο τμήμα ενός άκρου μετά από τραυματισμό που δεν εμπλέκει μεγάλο νευρικό στέλεχος, αλλά σχετίζεται με υπερδραστηριότητα του Συμπαθητικού Νευρικού Συστήματος.[54]
Άλλος όρος είναι μερική καυσαλγία, επώδυνο μετατραυματικό σύνδρομο, διάχυτη μετατραυματική νευραλγία και χρόνιο τραυματικό οίδημα. Τα 1916 η IASP προσδιόρισε την καυσαλγία ως κατάσταση χαρακτηριζόμενη από καυστικό πόνο, αλλοδυνία και υπεραισθησία συνήθως στο χέρι ή στο πόδι μετά από μερικό τραυματισμό νεύρου ή ενός από τους μεγαλύτερους κλάδους του. Ο όρος «άλγη που διατηρούνται από το Συμπαθητικό Νευρικό Σύστημα» (Sympathetically Maintained Pain SMP) προτάθηκε από τον Roberts[55] στην προσπάθεια να ερμηνεύσει το μηχανισμό των επώδυνων διαταραχών που επηρεάζονται από το εν λόγω σύστημα. Τα συμπτώματα που προέρχονται από αυτό, περιλαμβάνουν μεταβολές στη θερμοκρασία, στο χρώμα, στην υφή και στην εφίδρωση της περιοχής. Προϊόντος του χρόνου, ακολουθούν τροφικές μεταβολές στην επιδερμίδα, στους μυς και στα οστά.[27]

Επίμετρον

Η αιτιοπαθογενετική πολυμορφία των λειτουργικών διαταραχών του Στοματογναθικού συστήματος και η συνεχώς βελτιούμενη γνώση μας, κυρίως μέσω της κλινικής έρευνας και παρατήρησης, επεξέτεινε τα διαγνωστικά και επεμβατικά μας όρια, στον ευρύτερο ιατρικό χώρο, εντός του οποίου πριν μερικά χρόνια διεκινούντο όλες οι καταστάσεις χρόνιου ή επεισοδιακού πόνου ποικίλης αιτιολογίας και παθολογίας.
Η επέκταση αυτή μεταξύ άλλων είχε ως αποτέλεσμα πλείστα όσα Πανεπιστήμια στο διεθνή χώρο μεταξύ των οποίων και η ημετέρα Οδοντιατρική Σχολή του ΕΚΠΑ, να συμπεριλάβουν και να διευρύνουν τα προγράμματα διδασκαλίας και μεταπτυχιακής εξειδίκευσης, στην Φυσιολογία και Παθολογία του Στοματογναθικού συστήματος. Η συνεργασία των κλινικών Στοματοπροσωπικού Πόνου, με τα ιατρεία ή τις περιοχικές κλινικές πόνου στον ευρύτερο ιατρικό χώρο, αποτελούν σήμερα υπόθεση καθημερινής ρουτίνας και πρακτικής, τόσο σε επίπεδο διαγνωστικό, όσο και θεραπευτικό.

Βιβλιογραφία

25) Dao TTT, Lund JP, Lavigne GJ. Comparison of pain and quality of life in bruxers and patiens with myofacial pain of the masticatory muscles. J Orofacial Pain 1994, 8:350-356.
26) Δρούκας Β. Λειτουργία και Δυσλειτουργία του Στοματογναθικού Συστήματος. Επ. Εκδ. Γ. Παρισιάνου Αθήνα 2008.
27) Okeson. Orofacial Pain. Guidelines for Assesment. Diagnosis and management Quintessense 1996.
28) Zarb GA, Speck J. The treatment of mandibular dysfunction In: Zarb GA, Carlsson GE (eds). Temporomandibular Joint. Function and Dysfunction Munksgaard Copenhagen 1979.
29) Mongini S. Headache and facial pain. Thieme 1999.
30) Kuritzky A. Cluster headacke – like pain caused by an upper cervical menigioma. Cephalalgia. 1984, 4:185-186.
31) Bogduk N. Pain of cranial nerve and cranial nerve origin other than primary neuralgias. In : Olesen J, Tfelt Hansen P, Welch KMA (eds). The Headaches. New York, Raven Press 1993, 765-772.
32) Lance JW, Anthony M. Neck tongue syndrome on sudden turning of the head. J Neuron Neurosurg Psychiatry 1980 43:97-101.
33) Lance JW. Mechanism and management of headacke 5th ed Oxford, Butteworth – Heinemann 1994.
34) Penman J. Trigeminal neuralgia. In: Ninken PJ, Bruyn GW (eds). Handbook of clinical neurology. Vol 5 Amsterdam, Elsevier 1968: 296-322.
35) Merck. Εγχειρίδιο. Διάγνωση και θεραπεία. Πρώτη Ελληνική έκδοση. Επιμέλεια Ελληνικής έκδοσης: Χατζημηνάς Ι., Πρωτόπαπας Θ, Νικηφόρος Ν. Επ. Εκδ. Γ. Παρισιάνου Αθήνα 1998.
36) Janenneta PJ. Surgical treatment : Micro vascular decompression In: From GH, Sessle RJ (eds) Trigeminal neuralgia: Current concepts regarding pathogenesis and treatment. Boston Butterworth – Heinemann. 1991:145-157.
37) Fromm GH. Etiologi and pathogenesis of trigeminal neuralgia. In: From Gh (ed). The medical and surgical management of trigeminal neuralgia. Mount Kisco, Futura, 1987:31-41.
38) Olafson RA, Rushton JG. Trigeminal neuralgia associated with disseminated sclerosis: A report of 35 cases. Arc Neurol 1965, 13: 383-386.
39) Rushton JG, Stevens C, Miller RH. Glossopharyngeal (vagoglossopharyngeal) neuralgia. Arch Neurol 1981, 38:201-205.
40) Raskin NH. Headache. New York, Churchill Livingstone, 1988:302-304.
41) Boirie J. Central pain in the face and head. In: Olesen J, Tfelt – Hansen P, Welch KMA (eds). The Headaches, New York, Raven Press 1993: 787-793.
42) Wiens JP, Milner EK, Marita T et al. Management of craniofacial pain. In: Laney WR, Gibilisco (eds). Diagnosis and treatment on prosthodontics Lea and Febiger. Philadelphia 1983.
43) Solomons S, Lipton RB. Atypical facial pain: A review. Semin Neurol 1988:332-338.
44) Dworkin SF, Burgess JA, Orofacial pain of psychogenic origin: Current concepts and classification J Am Dent Assoc 1987, 115:565 – 571.
45) Μήτσης Ι.Φ. Ενδοδοντία 2η ανατύπωση από το βιβλίο «Οδοντική Παθολογία και Θεραπευτική» 1972, εκδ. Παρισιάνου Αθήνα 1982.
46) Δρούκας Β, Παπαθανασίου Α. Η διαφορική διάγνωση στη δυσλειτουργία του στοματογναθικού συστήματος. Στοματολογία 1988,45:29-45.
47) Sicuteri F, Nicolodi M, Fusco BM, Orlandos S. Idiopathic headache as a possible risk factor for phantom tooth pain. Headache 1991, 31:577-581.
48) Moskowitz MA. The neurobiology of vascular head pain. Ann Neurol 1984,16:157-168.
49) Kreisberg MK. Atypical odontalgia. Differential diagnosis and treatment. J Am Dent Assoc 1982,104:852-854.
50) Graff – Redford SB, Solberg WK. Atypical odontalgia. J Craniomandib Disord Facil Oral Pain 1992,6:260-266.
51) Smith DP, Pilling LE, Pearson JS, Rushton JG, Goldsein NP, Gibilscon JA. A phychiatric study of atypical facial pain. Can Med Assoc J 1969, 100:286-291.
52) Magni G, Moreschil C, Rigatti – Luchiniss, Merskey H. Prospectiv study on the relationship between depressive symptoms and chronic musculoskeletal pain. Pain 1994, 56:289-297.
53) Mitchell SW. Injuries of nerves and their consequences. Philadelphia, Lippincott 1872.
54) Merill RG. Oral neurosurgical procedures for nerve injuries. In: Walker RN (ed) Oral surgery. London, Livingstone 1970:131-140.
55) Roberts WJ. A hypothesis on the physiological basis for causalgia and related pains. Pain 1986, 24:297-311.
56) Βουρλή Α, Χατζηχαλεπλή Χ, Δρούκας Β. Η ποικιλομορφία του Στοματοπροσωπικού πόνου σε ασθενείς με νεοπλασία. Οδοντ. Στοματολ. Πρόοδος 2015, 69:151-161.

Η σελίδα της
ΕΛΛΗΝΙΚΗΣ ΠΕΡΙΟΔΟΝΤΟΛΟΓΙΚΗΣ ΕΤΑΙΡΕΙΑΣ

Η εξέλιξη των αναπλαστικών τεχνικών

Από τα οστικά μοσχεύματα στην καθοδηγούμενη ιστική ανάπλαση και από τους βιολογικούς μεσολαβητικούς παράγοντες στις χειρουργικές τεχνικές ελάχιστης παρέμβασης

Νικόλαος Μάρκου
DDS, MSc

Πρωταρχικός στόχος της περιοδοντικής θεραπείας είναι η διατήρηση της υπάρχουσας φυσικής οδοντοφυΐας σε συνθήκες βιολογικά, λειτουργικά και αισθητικά αποδεκτές. Με το πέρασμα του χρόνου, η εφαρμογή των αφαιρετικών χειρουργικών τεχνικών για την αντιμετώπιση των περιοδοντικών ενδοστικών βλαβών περιορίστηκε σημαντικά και τη θέση τους πήραν οι τεχνικές που είχαν σαν βασικό τους στόχο την ανάπλαση των περιοδοντικών ιστών, όπου αυτές μπορούσαν να εφαρμοσθούν.
Ως ανάπλαση των περιοδοντικών ιστών ορίζεται η μορφολογική και λειτουργική ανάπλαση του περιρριζίου, του φατνιακού οστού και της οστεΐνης σε περιοχές με προσβεβλημένο περιοδόντιο. Το πρώτο στάδιο εξέλιξης των αναπλαστικών χειρουργικών τεχνικών επικεντρώθηκε στην αποκατάσταση των ενδοστικών βλαβών με μια μεγάλη ποικιλία αυτογενών μοσχευμάτων, αλλογενών μοσχευμάτων, ετερομοσχευμάτων και αλλοπλαστικών υλικών που χρησιμοποιήθηκαν ευρέως στην κλινική πράξη.
Η αντιμετώπιση των περιοδοντικών ενδοστικών βλαβών με οστικά μοσχεύματα βελτιώνει τις κλινικές και ακτινογραφικές παραμέτρους, αλλά η ιστολογική εξέταση φανερώνει συνήθως επανορθωτικές μορφές επούλωσης χωρίς προβλέψιμη ανάπλαση όλων των περιοδοντικών ιστών.

Οι βιολογικές αρχές της κατευθυνόμενης ιστικής ανάπλασης τέθηκαν στις αρχές της δεκαετίας του 1980. Η κεντρική ιδέα στην οποία βασίστηκε ήταν η χρήση ενός μηχανικού φραγμού γύρω από τις ενδοστικές βλάβες, τέτοιου που να εμποδίζει την ακρορριζική μετανάστευση των επιθηλιακών κυττάρων και των κυττάρων του συνδετικού ιστού των ούλων, να επιτρέπει την αποίκιση της ριζικής επιφάνειας μόνο από κύτταρα του περιρριζίου και του οστίτη ιστού και να παρέχει τον απαιτούμενο χώρο για την ανάπλαση των περιοδοντικών ιστών. Έκτοτε, το φάσμα της κατευθυνόμενης ιστικής ανάπλασης περιέλαβε τη χρήση απορροφήσιμων και μη μεμβρανών.
Η επιλογή μεταξύ της χρήσης απορροφήσιμων και μη απορροφήσιμων μεμβρανών εξαρτάται από τον τύπο και την έκταση της οστικής βλάβης, τον βιότυπο των ούλων και τον ασθενή. Οι μη απορροφήσιμες μεμβράνες προτιμούνται στις περιπτώσεις εκτεταμένων οστικών βλαβών με λίγα οστικά τοιχώματα, όπου κυρίως ζητούμενο είναι η δημιουργία επαρκούς χώρου, ικανού για την αναπλαστική διαδικασία. Μάλιστα, σε αυτές τις περιπτώσεις υπάρχει και η επιλογή των μη απορροφήσιμων μεμβρανών ενισχυμένων από τιτάνιο. Οι μεμβράνες μετά την τοποθέτηση μπορούν να σταθεροποιηθούν στην περιοχή με καρφίδες, βίδες ή και ράμματα. Στα μειονεκτήματα των μη απορροφήσιμων μεμβρανών περιλαμβάνονται μία δεύτερη, σχετικά απλή χειρουργική επέμβαση που απαιτείται για την αφαίρεση της μεμβράνης και η ανάπτυξη ήπιας φλεγμονής στις περιπτώσεις που αυτή αποκαλυφθεί στο στοματικό περιβάλλον, πριν τον απαιτούμενο χρόνο της επούλωσης για την επίτευξη οστικής ανάπλασης.
Η κατευθυνόμενη ιστική ανάπλαση βελτιώνει σημαντικά τις κλινικές παραμέτρους και οδηγεί προβλέψιμα σε δημιουργία νέας συνδετικογενούς πρόσφυσης. Ωστόσο, η κλινική αποτελεσματικότητα της τεχνικής κυμαίνεται σημαντικά και αυτή δεν μπορεί να εφαρμοσθεί σε οποιουδήποτε τύπου ενδοστική βλάβη.
Επίσης, ιστολογική αξιολόγηση αποκαλύπτει ότι δεν οδηγεί προβλέψιμα σε ανάπλαση όλων των περιοδοντικών ιστών.
Οι περιορισμοί της κατευθυνόμενης ιστικής ανάπλασης και η πρόοδος της μοριακής και αναπτυξιακής βιολογίας οδήγησαν στο τρίτο στάδιο εξέλιξης των αναπλαστικών τεχνικών. Οι βιολογικοί μεσολαβητικοί παράγοντες της ανάπλασης των περιοδοντικών ιστών, όπως οι μορφογενετικές πρωτεΐνες του οστού και η εξωκυττάρια θεμέλια ουσία της αδαμαντίνης βρίσκονται στο επίκεντρο της έρευνας στην προσπάθεια ανάπλασης των περιοδοντικών ιστών.
Πιο συγκεκριμένα, οι αμελογενίνες, οι οποίες είναι πρωτεΐνες της εξωκυττάριας θεμέλιας ουσίας της αδαμαντίνης, έχει τεκμηριωθεί ότι εμπλέκονται στο σχηματισμό οστεΐνης και γι' αυτό το λόγο ο ρόλος τους στην ανάπτυξη της στηρικτικής συσκευής του δοντιού θεωρείται σημαντικός. Ένα παράγωγο της αμελογενίνης που προέρχεται από εμβρυικούς ιστούς χοίρων, έχει χρησιμοποιηθεί ευρέως μέχρι σήμερα στην Περιοδοντολογία με ενθαρρυντικά αποτελέσματα.
Πειράματα in vitro έχουν συχετίσει την εφαρμογή της αμελογενίνης με αυξημένη ικανότητα πρόσφυσης και πολλαπλασιασμού κυττάρων του περιρριζίου, παραγωγή πρωτεογλυκανών και υαλουρονικού οξέος, διέγερση οστεοβλαστών και οστεϊνοβλαστών, απελευθέρωση αυξητικών παραγόντων και μεσολαβητών της φλεγμονής, όπως TGF-b1, PDGF-AB και IL-6 και βελτιωμένη επουλωτική ικανότητα των περιοδοντικών ιστών.
Η πρώτη κλινική εφαρμογή του Emdogain στην κλινική πράξη αφορούσε την περίπτωση ενός κάτω τομέα και δημοσιεύθηκε το 1997. Η ιστολογική αξιολόγηση που ακολούθησε μετά από 4 μήνες έδειξε την παραγωγή νέας ακύτταρης οστεΐνης με εξωγενείς ίνες, περιρριζίου με λειτουργικά προσανατολισμένες ίνες και νέου φατνιακού οστού.
Η εφαρμογή της αμελογενίνης στην κλινική πράξη οδηγεί σε σημαντικότερη βελτίωση των κλινικών και ακτινογραφικών παραμέτρων έναντι της ριζικής απόξεσης με κρημνό. Η βελτίωση

Εικ. 1: Γωνιώδης οστική βλάβη που εντοπίζεται εγγύς του δοντιού #11.

Εικ. 2: Περιοδοντικός θύλακος 8 χιλ. εγγύς #11. Παρειακή άποψη.

Εικ. 3: Αιμορραγία στην ανίχνευση. Υπερώια άποψη #11.

Εικ. 4: Γωνιώδης οστική βλάβη μετά την αναπέταση κρημνού και την ενδελεχή απομάκρυνση του κοκκιώδους ιστού. Η βλάβη εμφανίζει συνδυασμό 1,2 και 3 οστικών τοιχωμάτων ακρορριζικά.

Εικ. 5: Μασητική άποψη της γωνιώδους οστικής βλάβης.

Εικ. 6: Η απώλεια οστού επεκτείνεται υπερώια.

Εικ. 7: Εφαρμογή EDTA με σκοπό τη χημική κατεργασία της ριζικής επιφάνειας.

Εικ. 8: Εμπορικό σκεύασμα αμελογενίνης (Straumann® Emdogain™).

Εικ. 9: Εφαρμογή αμελογενίνης στη ριζική επιφάνεια των δοντιών #11,21.

Εικ. 10: Πλήρωση της βλάβης με οστικό μόσχευμα βόειας προέλευσης.

Εικ. 11: Κάλυψη του μοσχεύματος με απορροφήσιμη μεμβράνη κολλαγόνου..

Εικ. 12: Συρραφή του κρημνού με ράμματα PTFE και ραφές εφαπλωματοποιών (matress).

Εικ. 13: Συρραφή από υπερώια άποψη. Πλήρης σύγκλειση των μεσοδοντίων περιοχών με μαλακούς ιστούς.

Εικ. 14: Εικόνα της περιοχής 10 ημέρες μετά την αφαίρεση των ραμμάτων.

Εικ. 15: 1 έτος μετά την επέμβαση. Φυσιολογικό βάθος ουλοδοντικής σχισμής 3 χιλ.

Εικ. 16: Υγιείς περιοδοντικοί ιστοί. Υπερώια άποψη.

Εικ. 17: Η ακτινογραφική εικόνα 1 έτος μετά τη θεραπεία δείχνει σημαντική ελάττωση των διαστάσεων της οστικής βλάβης.

Εικ. 18: Βάθος ουλοδοντικής σχισμής 2 χιλ. 4 χρόνια μετά τη θεραπεία.

Εικ. 19: 4 έτη. Η εικόνα των περιοδοντικών ιστών από υπερώια άποψη.

του επιπέδου κλινικής πρόσφυσης που επιτυγχάνεται παραμένει σταθερή σε διάστημα 5 ετών. Η συνδυασμένη εφαρμογή αμελογενίνης και οστικού μοσχεύματος έναντι της αμελογενίνης ως μονοθεραπεία, θεωρείται αποτελεσματικότερη θεραπευτική προσέγγιση μόνο σε ό,τι αφορά την πλήρωση της οστικής βλάβης και της πρόληψης δημιουργίας υφίσησης των ούλων. Η προσθήκη αμελογενίνης στο οστικό μόσχευμα ωστόσο δεν φάνηκε να βλετιώνει σε σημαντικό βαθμό την αποτελεσματικότητα του οστικού μοσχεύματος.

Οι διεργασίες που εμπλέκονται στην ανάπλαση των περιοδοντικών ιστών είναι πολύπλοκες και προϋποθέτουν τη συνδυασμένη και αρμονική δράση πληθώρας βιοενεργών μορίων που έχουν τη δυνατότητα διέγερσης της χημειοταξίας, διαφοροποίησης και πολλαπλασιασμού των κυττάρων, αλλά και σχηματισμού συστατικών της μεσοκυττάριας ουσίας.

Οι αυξητικοί παράγοντες ανήκουν στην ευρύτερη οικογένεια των βιολογικών μεσολαβητικών παραγόντων. Είναι πολυπεπτίδια μεγάλου σχετικά μοριακού βάρους, ανήκουν στην οικογένεια των κυτοκινών και εντοπίζονται σε πλήθος ιστών και οργάνων. Κατευθύνουν και ρυθμίζουν πολλές κυτταρικές λειτουργίες, αλλά είναι κυρίως μιτογόνοι παράγοντες. Επιδρούν σε αρχέγονα ή άλλου είδους κύτταρα κυρίως παρακρινικά ή αυτοκρινικά επηρεάζοντας τα ίδια τα κύτταρα από τα οποία παράγονται ή και διαφορετικού τύπου κύτταρα.

Τα τελευταία χρόνια, το ενδιαφέρον της έρευνας επικεντρώθηκε κυρίως στους αυτογενείς αυξητικούς παράγοντες, που εμφανίζουν το πλεονέκτημα ότι προέρχονται από τον ίδιο τον ασθενή. Οι αυξητικοί αυτοί παράγοντες, σε αντίθεση με τους ανασυνδυασμένους αυξητικούς παράγοντες που έχουν χρησιμοποιηθεί ευρέως στην κλινική πράξη για την ανάπλαση των περιοδοντικών ιστών, παρουσιάζουν το πλεονέκτημα ότι είναι αυτογενούς προέλευσης, απελευθερώνονται εύκολα και δεν απαιτούν την ύπαρξη ειδικού μέσου συστήματος μεταφοράς και αποδέσμευσής τους στην περιοχή της βλάβης που εφαρμόζονται.

Ανάλογο παράδειγμα αποτελεί το πλάσμα υψηλής περιεκτικότητας σε αιμοπετάλια (Platelet-Rich-Plasma, PRP), που είναι μια αυτόλογη πηγή αυξητικών παραγόντων, παρασκευάζεται με απομόνωση και συμπύκνωση αιμοπεταλίων (τρεις έως δέκα φορές μεγαλύτερη συγκέντρωση) με σταδιακή φυγοκέντρηση του αίματος του δότη. Ως αποτέλεσμα των βιολογικών λειτουργιών των αυξητικών παραγόντων του PRP, αλλά και άλλων βιολογικών μηχανισμών, που μέχρι σήμερα δεν έχουν απόλυτα αποσαφηνισθεί, το PRP φαίνεται ότι διαθέτει την ικανότητα της προαγωγής και της επιτάχυνσης της επούλωσης τόσο των μαλακών, όσο και των σκληρών ιστών Ιστολογικά δεδομένα που είδαν το φως της δημοσιότητας, υποστηρίζουν τη χρήση του PRP σε αναπλαστικές διαδικασίες του οστίτη ιστού, με ενθαρρυντικά αποτελέσματα.

Μία επίσης σημαντική παράμετρος που συνέβαλλε στην βελτίωση της προβλεψιμότητας των αναπλαστικών τεχνικών τα τελευταία χρόνια, είναι η ενσωμάτωση στην κλινική πράξη της οπτικής μεγέθυνσης και η χρήση χειρουργικών τεχνικών ελάχιστης παρέμβασης, με την επιλογή περιορισμένων σε έκταση κρημνών, που διασφαλίζουν την επαρκή αιμάτωση της περιοχής και τη δημιουργία ενός σταθερού μικροπεριβάλλοντος, ιδανικού για την αποίκηση των κατάλληλων κυττάρων και βιοενεργών μορίων που εμπλέκονται στις αναπλαστικές διαδικασίες.

ΒΙΒΛΙΟΓΡΑΦΙΚΕΣ ΠΑΡΑΠΟΜΠΕΣ

Sculean A, Alessandri R, Miron R, Salvi G, Bosshard DD. Enamel matrix proteins and periodontal wound healing and regeneration. Clin Adv Periodontics 2011;1:101–117.

Hammarstrom L. Enamel matrix, cementum development and regeneration. J Clin Periodontol 1997;24:658–668.

Heijl L, Heden G, Svardstrom G, Ostgren A. Enamel matrix derivative (Emdogain) in the treatment of intrabony periodontal defects. J Clin Periodontol 1997;24:705–714.

Garrett S. Periodontal regeneration around natural teeth. Ann Periodontol 1996;1:621-666.

Trombelli L, Heitz-Mayfield LJ, Needleman I, Moles D, Scabbia A. A systematic review of graft materials and biological agents for periodontal intraosseous defects. J Clin Periodontol 2002;29 (Suppl. 3):117-135; discussion 160-162.

Cortellini P, Tonetti MS. Focus on intrabony defects: Guided tissue regeneration. Periodontol 2000 2000;22:104-132.

Periodontal regeneration-intrabony defects: a consensus report from the AAP Regeneration Workshop. Reynolds MA1, Kao RT, Camargo PM, Caton JG, Clem DS, Fiorellini JP, Geisinger ML, Mills MP, Nares S, Nevins ML. J Periodontol. 2015 Feb;86 (2 Suppl):S105-7.

Regeneration of periodontal tissues: combinations of barrier membranes and grafting materials – biological foundation and preclinical evidence: a systematic review. Sculean A1, Nikolidakis D, Schwarz F. J Clin Periodontol. 2008 Sep;35 (8 Suppl):106-16.

Treatment of Periodontal Endosseous Defects With Platelet-Rich Plasma Alone or in Combination With Demineralized Freeze-Dried Bone Allograft: A Comparative Clinical Trial. Markou N, Pepelassi E, Vavouraki H, Stamatakis HC, Nikolopoulos G, Vrotsos I and Tsiklakis K. J Periodontol 2009; 80:1911-1919.

Kuznetsov SA, Friedenstein AJ, Robey PG. Factors required for bone marrow stromal fibroblasts colony formation in vitro. Br J Haematol 1997; 97: 561-570.

Lind M. Growth factor stimulation of bone healing. Effects on osteoblasts, osteomies, and implants fixation. Acta Orthop Scand Suppl 1998;283:2-37.

Dereka XE, Markopoulou CE, Vrotsos IA. Role of growth factors on periodontal repair. Growth Factors 2006;24:260-267.

Marx RE. Platelet-rich plasma (PRP): What is PRP and what is not PRP? Implant Dent 2001; 10:225-228.

Οστεονέκρωση υπερώιας εξόστωσης σε ασθενή υπό αγωγή με δενοσουμάμπη

Ελένη Γεωργακοπούλου
Ιατρός Στοματολόγος

Μαρίνα Δούκα-Αλεξίου
Οδοντίατρος Στοματολόγος

Γιώργος Λάσκαρης
Αναπλ. Καθηγητής Στοματολογίας
Ιατρικής Σχολής Παν. Αθηνών

Οστεονέκρωση γνάθων είναι η παθολογική κατάσταση που συμβαίνει όταν το οστούν των γνάθων είναι εκτεθειμένο στο στοματικό περιβάλλον και έχει κακή αιμάτωση με αποτέλεσμα τη νέκρωση. Η οστεονέκρωση των γνάθων συνδέεται με λοιμώξεις, ακτινοθεραπεία και κυρίως με τη χρήση φαρμάκων, αντινεοπλασματικών, στεροειδών και αναστολέων οστικής απορρόφησης.
Παραδείγματα αναστολέων οστικής απορρόφησης είναι τα διφωσφονικά, όπως αλενδρονάτη, ρισεδρονάτη, ιμπανδρονάτη και η δενοσουμάμπη (εμπορική ονομασία prolia). Σπάνια, οστεονέκρωση των γνάθων μπορεί να συμβεί χωρίς αναγνωρίσιμους παράγοντες κινδύνου.
Η οστεονέκρωση των γνάθων έχει περιγραφεί ως επί το πλείστον μετά από εξαγωγές δοντιών, αλλά μπορεί επίσης να αναπτυχθεί σε οστικές προεξοχές, εξοστώσεις (torus palatinus, torus mandibularis) που είναι εκτεθειμένες σε μικροτραυματισμούς. Η περίπτωση που περιγράφουμε αφορά σε οστεονέκρωση στην υπερώια εξόστωση ασθενούς που λάμβανε δενοσουμάμπη για τη θεραπεία οστεοπόρωσης.

Αναφορά περίπτωσης

Γυναίκα 75 ετών εξετάσθηκε από έναν εκ των συγγραφέων (ΓΛ) παραπονούμενη για πόνο στην υπερώα. Από το ιστορικό προέκυψε ότι η ασθενής είχε λάβει σε διάστημα έξι μηνών δύο ενέσεις δενοσουμάμπης (prolia) σε υποδόρια χορήγηση και δόση 60mg. Προ της θεραπείας με δενοσουμάμπη λάμβανε αλενδρονάτη 70 mg / εβδομάδα για 13 χρόνια. Η στοματολογική εξέταση αποκάλυψε υπερώια εξόστωση-Torus Palatinus. Ο βλεννογόνος που κάλυπτε την εξόστωση ήταν ελκωμένος, το οστούν ήταν εκτεθειμένο και εμφάνιζε πολλαπλά συρίγγια με έντονη πυόρροια ***(Εικόνα 1).*** Η κλινική εικόνα ήταν χαρακτηριστική οστεονέκρωσης των γνάθων και ως υπεύθυνος παράγοντας θεωρήθηκε η λήψη δενοσουμάμπης.
Θεραπευτικά, η υπερώια εξόστωση αφαιρέθηκε χειρουργικά. Δεκαοκτώ μήνες μετά, η ασθενής είναι ελεύθερη υποτροπής ***(Εικόνα 2)*** και λαμβάνει από του στόματος αλενδρονάτη.

Συζήτηση

Οστεονέκρωση των γνάθων μπορεί να προκύψει σε ασθενείς που λαμβάνουν φάρμακα που αναστέλλουν την οστική απορρόφηση όπως διφωσφονικά ή δενοσουμάμπη. Οστεονέκρωση της γνάθου δεν έχει αναφερθεί σε θεραπείες με άλλους αναστολείς οστικής απορρόφησης, όπως είναι οι επιλεκτικοί ρυθμιστές υποδοχέων οιστρογόνων (Selective Estrogen Receptor Modulators SERMs) και η καλσιτονίνη.
Ο κίνδυνος οστεονέκρωσης σε ασθενείς που λαμβάνουν διφωσφονικά και δενοσουμάμπη εξαρτάται από τη δόση, το χρόνο και την οδό λήψης του φαρμάκου καθώς και από την υποκείμενη νόσο. Στους ασθενείς που λαμβάνουν διφωσφονικά ή δενοσουμάμπη από στόματος η συχνότητα της οστεονέκρωσης είναι 0,001% με 0,01%, οριακά μεγαλύτερη από την αντίστοιχη στο γενικό πληθυσμό. Στους ογκολογικούς ασθενείς όπου τα διφωσφονικά και η δενοσουμάμπη λαμβάνονται ενδοφλεβίως σε υψηλές δόσεις η επίπτωση είναι υψηλή και φθάνει σε ποσοστό 1% με 15%. Η επίπτωση επηρεάζεται σημαντικά από το είδος της στοματικής επέμβασης, με τις περισσότερες περιπτώσεις να έχουν περιγραφεί μετά από εξαγωγή οπισθίου δοντιού της κάτω γνάθου.
Η δενοσουμάμπη είναι ένα ανθρώπινο μονοκλωνικό αντίσωμα (IgG2) που συζευγνύεται με υψηλή συγγένεια και ειδικότητα με το RANKL (Receptor activator of nuclear factor kappa-B ligand), αποτρέποντας την ενεργοποίηση του υποδοχέα του πυρηνικού παράγοντα NFκB

Εικ. 1: Η κλινική εικόνα της ασθενούς, παρατηρείται οστική αποκάλυψη και νέκρωση καθώς και πολλαπλά συρίγγια.

Εικ. 2: Η υπερώα της ασθενούς 7 μήνες μετά την επέμβαση, παρατηρείται πλήρης αποκατάσταση των βλαβών.

(RANK), στην επιφάνεια των πρόδρομων οστεοκλαστών και των οστεοκλαστών. Η επίσχεση της αλληλεπίδρασης RANKL/RANK σταματά τον σχηματισμό, τη λειτουργία και την επιβίωση των οστεοκλαστών, περιορίζοντας με αυτόν τον τρόπο την οστική απορρόφηση τόσο στα συμπαγή όσο και στα σπογγώδη οστά. Η δενοσουμάμπη αρχικά εγκρίθηκε ως φάρμακο αντινεοπλασματικό για τον έλεγχο των οστικών μεταστάσεων και στη συνέχεια πήρε έγκριση και για τη θεραπεία της οστεοπόρωσης. Η δενοσουμάμπη και τα διφωσφονικά, έχουν τον ίδιο μηχανισμό δράσης, καταστέλλουν την αυξημένη οστική αναδιαμόρφωση. Επακόλουθα έχουν τις ίδιες ανεπιθύμητες δράσεις. Αυτό επιβεβαιώνεται και από τις μελέτες της φαρμακευτικής εταιρείας που ανέπτυξε τη δενοσουμάμπη. Σε σύγκριση με τα διφωσφονικά, μέχρι στιγμής, λίγες μόνο μελέτες των ανεπιθύμητων ενεργειών της δενοσουμάμπης είναι διαθέσιμες. Αυτό οφείλεται στο ότι η δενοσουμάμπη πήρε έγκριση από τον FDA για χορήγηση σε άτομα με οστεοπόρωση στα τέλη του 2010.
Ως προς τη συχνότητα της οστεονέκρωσης οι απόψεις διίστανται. Με βάση τα πρακτικά του συνεδρίου για νοσήματα των οστών που σχετίζονται με κακοήθεια (βλ. βιβλιογραφία), η χρήση της δενοσουμάμπης ως ένεση υποδορίως συνδέεται με πιο πολλές περιπτώσεις οστεονέκρωσης των γνάθων σε σύγκριση με χορήγηση διφωσφονικών ενδοφλεβίως σε ασθενείς με προχωρημένο καρκίνο. Εντούτοις μια μεταανάλυση που περιλαμβάνει επτά τυχαιοποιημένες ελεγχόμενες μελέτες υπολόγισε τη συχνότητα της οστεονέκρωσης των γνάθων σε ασθενείς με καρκίνο που λάμβαναν δενοσουμάμπη στο 1,7%. Αυτή η μελέτη δεν αναφέρει στατιστικά σημαντική διαφορά του κινδύνου ανάπτυξης οστεονέκρωσης σε σύγκριση με τα διφωσφονικά.
Μία ακόμη παράμετρος που πιθανώς σχετιζεται με κίνδυνο οστεονέκρωσης των γνάθων λόγω λήψης δενοσουμάπμπης είναι ότι κατά τη χορήγηση σε γυναίκες με οστεοπενία ή οστεοπόρωση ο κίνδυνος λοίμωξης είναι μέτρια αυξημένος. Αυτό οφείλεται στο ότι η χρήση της δενοσουμάμπης πιθανά έχει επιπτώσεις στο ανοσοποιητικό, καθώς ο RANKL εκφράζεται, όχι μόνο σε κύτταρα των οστών, αλλά επίσης και σε κύτταρα του ανοσοποιητικού. Τόσο οι προ-οστεοκλάστες όσο και τα πρόδρομα κύτταρα του ανοσοποιητικού απαιτούν για την ωρίμανση τους ενεργοποίηση από τον RANKL.
Διακοπή της δενοσουμάμπης μπορεί να μειώσει τον κίνδυνο οστεονέκρωσης, δεδομένου ότι σε εμμηνοπαυσιακές γυναίκες, η επίδραση της θεραπείας στα οστά είναι αναστρέψιμη μετά τη διακοπή. Η συναινετική θέση της ιατρικής κοινότητας βάσει των υφιστάμενων δεδομένων είναι ότι τα οφέλη της δενοσουμάμπης στη θεραπεία της οστεοπόρωσης αντισταθμίζουν τις ανεπιθύμητες αντιδράσεις.
Δεν υπάρχει προς το παρόν δυνατότητα πρόγνωσης κινδύνου οστεονέκρωσης των γνάθων. Για την εκτίμηση του κινδύνου οστεονέκρωσης σε ασθενείς με χορήγηση διφωσφωνικών από το στόμα είχε προταθεί, αλλά χωρίς επιτυχία, η δοκιμασία μέτρησης ενός δείκτη οστεοκλαστικής δραστηριότητας, του πεπτιδίου CTX (Serum cross-linked C-telopeptide of type I collagen -CTX)
Η διάγνωση της οστεονέκρωσης τίθεται με βάση την κλινική εικόνα και το ιστορικό. Ο απεικονιστικός έλεγχος (με πανοραμική ακτινογραφία, αξονική τομογραφία κωνικής δέσμης, αξονική τομογραφία σπλαχνικού κρανίου) είναι απαραίτητος για την τελική θεραπευτική επιλογή. Οι ασθενείς συνήθως παραπονούνται για πόνο, που συχνά σχετίζεται με μόλυνση, οίδημα μαλακών ιστών, πυόρροια και έκθεση του οστού.
Η θεραπεία της οστεονέκρωσης εξαρτάται από τη βαρύτητα της βλάβης. Ήπιες βλάβες αντιμετωπίζονται συντηρητικά. Η συντηρητική αγωγή περιλαμβάνει τοπική χρήση οξυγονούχων σκευασμάτων και κορτικοστεροειδών με μορφή αλοιφής σε έκδοχο Orabase. Όταν η έκταση της βλάβης απαιτεί χειρουργικό χειρισμό, χρησιμοποιούνται διάφορες τεχνικές. Δεν υπάρχουν μακρόχρονες προοπτικές ή συγκριτικές μελέτες που να υποδεικνύουν την καλύτερη τεχνική. Για να καλύψει αυτό το κενό, η Αμερικάνικη Ομοσπονδία Γναθοχειρουργικής (American Association of Oral and Maxillofacial Surgeons AAOMS), δημοσίευσε τις κατευθυντήριες γραμμές για τη χειρουργική αντιμετώπιση της οστεονέκρωσης. Αυτή είναι η καλύτερη διαθέσιμη οδηγία για τους θεράποντες ως τώρα.
Ως προς την πρόληψη, η καλή στοματική υγιεινή και η τακτική οδοντιατρική περίθαλψη είναι ο μόνος τρόπος για να μειώσει κανείς τον κίνδυνο οστεονέκρωσης των γνάθων.

ΒΙΒΛΙΟΓΡΑΦΙΑ

Brown JE. (2010).Incidence and outcomes of Osteonecrosis of the Jaw from an Integrated Analysis of Three Pivotal Randomized Double-Blind, Double-Dummy Phase 3 Trials Comparing Denosumab and Zoledronic Acid for Treatment of Bone Metastases in Advanced Cancer Patientsor Myeloma: In: 10th International Conference on Cancer-Induced Bone Disease,
Dinca, O., Bucur, M. et al. (2014). Extensive osteonecrosis of the mandible after therapy with denosumab following bisphosphonates therapy. Acta Endocrinologica-Bucharest, 10(3), 457-462.
http://www.rheumatology.org/Practice/Clinical/Patients/Diseases_And_Conditions/Osteonecrosis_of_the_Jaw_%28ONJ%29/
Lee CY, Suzuki JB. (2010) CTX biochemical marker of bone metabolism. Is it a reliable predictor of bisphosphonate-associated osteonecrosis of the jaws after surgery? Part II: a prospective clinical study. Implant Dent. 19(1):29-38. doi:10.1097/ID.0b013e3181cec8bc. PubMed PMID: 20147814.
A. A., Morrison, A., Hanley, D. A., Felsenberg, D. et al (2015). Diagnosis and Management of Osteonecrosis of the Jaw: A Systematic Review and International Consensus. Journal of Bone and Mineral Research, 30(1), 3-23.
Qi WX, Tang LN, He AN et al. (2013) Risk of osteonecrosis of the jaw in cancer patients receiving denosumab: a meta-analysisof seven randomized controlled trials. Int JClin Oncol. e-pub ahead of print; doi:doi:10.1007/s10147-013-0561-6.
Ruggiero SL, Dodson TB, Assael LA et al.(2009) American Association of Oral and Maxillofacial Surgeons position paper on bisphosphonate-related osteonecrosis of the jaws - 2009 update. J Oral Maxillofac Surg. 2009; 67(5 Suppl):2-12.
Λάσκαρης Γ: Κλινική Στοματολογία. Διάγνωση – Θεραπεία. 3η έκδοση. Σελ. 96, 2012.

VivaStyle® Paint On Plus

Το βερνίκι επαγγελματικής χρήσης για λεύκανση δοντιών

Αποτελεσματική λεύκανση δοντιών χωρίς δισκάριο

- Πρωτοποριακό σύστημα λεύκανσης για χρήση στο ιατρείο και στο σπίτι.
- Στοχευμένη εφαρμογή – γρήγορη δράση.
- Δρα σε 10 μόνο λεπτά ανά εφαρμογή.

www.ivoclarvivadent.gr

Επίσημοι διανομείς

Dental Vision ΕΠΕ
- Μιχαλακοπούλου 125 / 115 27 Αθήνα / τηλ: 210 77 55 900 /
- Τσιμισκή 34 / 546 23 Θεσσαλονίκη / τηλ: 2310 253 800 / www.dentalvision.gr

Metrodent ΟΕ
- Πατησίων 21 / 104 32 Αθήνα / τηλ: 210 523 5981 / www.metrodent.gr

ivoclar vivadent®
passion vision innovation

Focus on Implantology

ITI International Team for Implantology

Η εκπαιδευτική φιλοσοφία και δέσμευση της ITI για παροχή τεκμηριωμένης γνώσης επεκτείνεται και διαδικτυακά διευκολύνοντας την πρόσβαση και εξασφαλίζοντας τη συνεχή και άμεση επικαιροποίηση και αναβάθμισή της. Η ITI Online Academy https://academy.iti.org/my-academy αποτελεί τη δυναμική συμπληρωματική επέκταση της δράσης ITI σε συνέχεια των εκδηλώσεων με φυσική παρουσία και των έντυπων εκδόσεων. Η ITI Online Academy είναι ίσως η πιο πρωτοποριακή και πλήρης προσφορά e-learning στην οδοντική εμφυτευματολογία.

Παρέχει πλήρη εκπαιδευτική δραστηριότητα, βασισμένη στην τεκμηρίωση με προσεκτικά δομημένες ενότητες και ένα μεγάλο εύρος γνωστικών πεδίων ενώ δίνει τη δυνατότητα αυτοαξιολόγησης που επιβεβαιώνει τη γνώση και υποδεικνύει τα κενά. Με τον τρόπο αυτό διαμορφώνεται μια μοναδική δυνατότητα για εξατομίκευση της εκπαιδευτικής διαδικασίας μέσα σε ένα φιλικό περιβάλλον μάθησης με 24/7 συνεχή πρόσβαση σε όλα τα εκπαιδευτικά θέματα εμφυτευματολογίας. Η μεγάλη βιβλιοθήκη εκπαιδευτικών επιλογών περιέχει άρθρα, δημοσιεύσεις, πρακτικά συνεδρίων, παρουσιάσεις, διαλέξεις από συνέδρια, κλινικά περιστατικά, κλινικά video και νέα εκπαιδευτικά μέσα τα οποία είναι με ακρίβεια ταξινομημένα και προσεκτικά δομημένα σε γνωσιολογικές ενότητες που παρέχουν το θεωρητικό υπόβαθρο για την οδοντική εμφυτευματολογία και παρουσιάζουν την εφαρμογή της θεωρίας στην κλινική πράξη. Η διαδραστική επικοινωνία και οι επιλογές του χρήστη αναγνωρίζονται από το σύστημα Online Academy με αποτέλεσμα να συστήνεται συμπληρωματικό σχετικό περιεχόμενο προσαρμοσμένο στις ατομικές ανάγκες. Η εγγραφή και πρόσβαση στην ITI Online Academy είναι δωρεάν και ανεξάρτητη της εγγραφής στην ITI. Υπάρχει μεγάλο μέρος δωρεάν περιεχομένου και υπηρεσιών ενώ επιπλέον υλικό ξεκλειδώνεται ή αγοράζεται κατά τη διάρκεια της περιήγησης. Επισκεφτείτε τώρα την ITI Online Academy και αξιολογείστε το δικό σας επίπεδο γνώσης στο https://academy.iti.org/assess. Η ευκαιρία για συνεχιζόμενη εκπαίδευση υψηλού επιπέδου είναι πιο εύκολη και έγκυρη από ποτέ.

Ανύψωση Ιγμορείου

Νίκος Χριστοδουλίδης
Οδοντίατρος – Περιοδοντολόγος,
ITI Fellow

Αχιλλέας Πέτσας
Οδοντίατρος – Περιοδοντολόγος,
ITI Fellow

Πρόλογος

Με την αυξανόμενη χρήση των οδοντικών εμφυτευμάτων στην καθημερινή κλινική πράξη για την αποκατάσταση της μερικής και της ολικής νωδότητας, έχουν αυξηθεί και οι αναζητήσεις των κλινικών για αναπλαστικές τεχνικές, με στόχο την αποκατάσταση τυχόν οστικών ελλειμμάτων που παρουσιάζονται στις περιοχές αυτές. Ιδιαίτερα όμως στις περιπτώσεις όπου υπάρχει απώλεια οπισθίων δοντιών της άνω γνάθου, πέραν της κάθετης και πλάγιας απορρόφησης, εμφανίζεται επιπλέον το φαινόμενο του πνευματισμού, το οποίο κατά την αναπνοή συμπιέζει την μεμβράνη του ιγμορείου άντρου προς τα κάτω, με αποτέλεσμα την περαιτέρω κάθετη οστική απορρόφηση.

Η πρώτη αναφορά στην αντιμετώπιση αυτού του προβλήματος εμφανίζεται το 1974 από τον Tatum, ο οποίος περιγράφει την τεχνική ανύψωσης ιγμορείου με την χρήση «παραθύρου». Έκτοτε, έχουν περιγραφεί παραλλαγές της ή και εξ' ολοκλήρου διαφορετικές τεχνικές για την αποκατάσταση τέτοιων ελλειμμάτων. Ακολουθώντας την ταξινόμηση SAC της ITI, τα περιστατικά που χρήζουν ανύψωσης ιγμορείου θεωρούνται πολύπλοκα, παρ' όλα αυτά όμως, αν η γνώση του κλινικού είναι επαρκής για να διεκπεραιώσει μια τέτοια επέμβαση, η προβλεψιμότητά της είναι πολύ υψηλή.

Σκοπός αυτής της δημοσίευσης είναι να παρουσιάσει τις επικρατούσες τεχνικές, πιθανές επιπλοκές και τους τρόπους αντιμετώπισής τους κατά την διαδικασία ανάκτησης του χώρου του ιγμορείου.

Περιγραφή Τεχνικών

Το ιγμόρειο είναι μια πυραμιδοειδής κοιλότητα, η οποία αφορίζεται από τα οστικά τοιχώματα του εδάφους του οφθαλμικού κόγχου, το

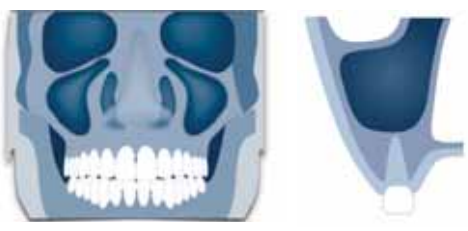

πλάγιο τοίχωμα της ρινικής κοιλότητας και τη φατνιακή απόφυση της άνω γνάθου.

Το μέγεθος του ιγμορείου είναι έντονα διαφορετικό σε κάθε άτομο, είναι βαθύτερο στην περιοχή 1ου γομφίου, προεκτείνεται εγγύς στην περιοχή των προγομφίων και κυνοδόντων και, όπως προαναφέρθηκε, υπάρχει συνεχής επέκτασή του λόγω πνευματισμού, μετά από ενδεχόμενη απώλεια των δοντιών στην περιοχή.

Στο εσωτερικό του παρατηρούνται κωνικές

προεκτάσεις λόγω των ακρορριζίων των παρακείμενων δοντιών, αλλά και οστικές ακίδες/διαφράγματα, σε ποσοστό που κυμαίνεται από 16 μέχρι και 58%. Αυτές οι μορφολογικές διαφοροποιήσεις αυξάνουν τον κίνδυνο διάτρησης της μεμβράνης, αν δεν αναγνωριστούν εγ-

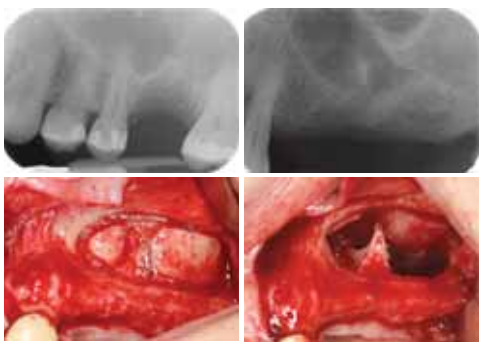

καίρως κατά τον προεγχειρητικό έλεγχο.

Γι' αυτό πάντα πρέπει να προηγείται κλινική και ακτινογραφική εξέταση της στοματικής κοιλότητας, καθώς και επίλυση άλλων προβλημάτων, πχ. ενδοδοντικών, περιοδοντικών, τερηδόνων κτλ, προτού επικεντρωθούμε στην ανύψωση του ιγμορείου. Επίσης θα πρέπει να εκτιμηθεί το υπολειπόμενο ύψος του οστού στην περιοχή της επέμβασης, αλλά και να αποκλειστεί πιθανή παθολογία του ιγμορείου. Αν το υπολειπόμενο ύψος του οστού είναι μικρότερο των 5 χιλιοστών, συνιστάται να γίνεται ανοικτή ανύψωση ιγμορείου με την χρήση «παραθύρου». Σε διαφορετική περίπτωση μπορεί να επιλεχθεί η τεχνική της «κλειστής ανύψωσης» με την χρήση οστεοτόμων.

Τεχνική «Παραθύρου»

Στην περίπτωση που επιλεγεί αυτή η τεχνική, πραγματοποιείται αναπέταση κρημνού στην περιοχή της επέμβασης, η οποία να επιτρέπει την άνετη οπτική επαφή και την ευκολία στην τοποθέτηση του μοσχευματικού υλικού εντός του ιγμορείου. Με τη χρήση στρογγυλής εγγλυφίδας ή με το στρογγυλό άκρο πιεζοτόμου αφαιρείται οστούν σε σχήμα ωοειδές, περίπου 1-2 χιλιοστά ακρορριζικότερα του ήδη υπάρχοντος οστού. Ακολούθως, με ειδικά εργαλεία και πολύ προσεκτικά γίνεται η αποκόλληση της μεμβράνης του Schneider, με στόχο την δημιουργία χώρου εντός του ιγμορείου. Το οστικό τμήμα που παραμένει εντός της ωοειδούς παρασκευής, το λεγόμενο «παράθυρο», μπορεί να μετακινηθεί εντός του ιγμορείου μαζί με την

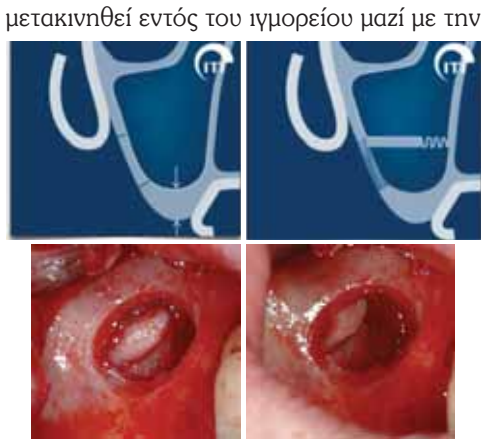

μεμβράνη ή να αποκολληθεί και να χρησιμοποιηθεί ως οστικό μόσχευμα.

Κατόπιν και αφού βεβαιωθεί ότι η μεμβράνη εί-

ναι ακέραια, τοποθετείται το οστικό μόσχευμα εσωτερικά του ιγμορείου.

Σε περιπτώσεις όπου το υπολειπόμενο οστό είναι μεγαλύτερο από 3 χιλιοστά, μπορεί να γίνει

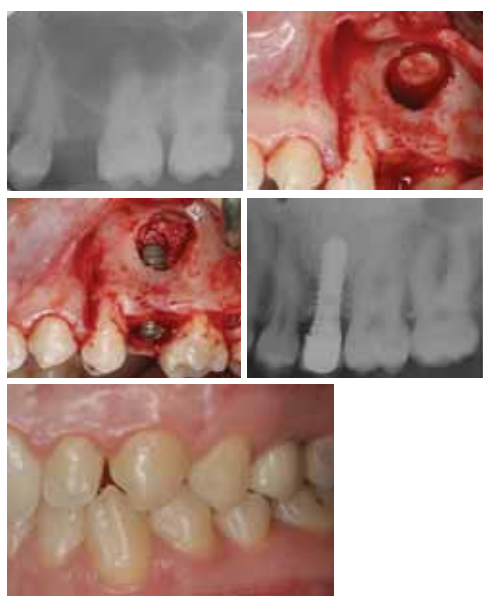

ταυτόχρονη τοποθέτηση και του οδοντικού εμφυτεύματος, αν εξασφαλιστεί ικανοποιητική αρχική σταθερότητα. Στη συνέχεια ο χώρος καλύπτεται συνήθως με απορροφήσιμη μεμβράνη και ο κρημνός συρράπτεται στην αρχική του θέση. Η χρήση της μεμβράνης μπορεί να αυξήσει τα ποσοστά επιβίωσης των εμφυτευμάτων όταν χρησιμοποιείται ξενομόσχευμα. Επίσης μπορεί να χρησιμοποιηθεί για κάλυψη μικρών διατρήσεων της μεμβράνης του ιγμορείου, αν προκύψουν.

Τεχνική με τη χρήση οστεοτόμων

Στις περιπτώσεις όπου το υπολειμματικό ύψος του οστού είναι 5 χιλιοστά ή περισσότερα, τότε προτείνεται μια εναλλακτική τεχνική, η οποία χρησιμοποιείται ευρέως. Στην βιβλιογραφία συναντάται ως ανύψωση ιγμορείου με την χρήση οστεοτόμων ή τεχνική Summers, ο οποίος την περιέγραψε πρώτος το 1994.

Στην πρώτη περιγραφή της διαδικασίας προτείνεται η διάνοιξη φρεατίου με την χρήση του πρώτου τρυπάνου, σε βάθος μέχρι περίπου 1 – 2 χιλιοστά κάτω από το τοίχωμα του ιγμορείου.

Ακολούθως με την χρήση ειδικών οστεοτόμων αυξανόμενης διαμέτρου και κτυπώντας τους ελαφρά με ειδικό σφυράκι, δημιουργείται ένα ελαφρύ κάταγμα στο οστικό τοίχωμα του ιγμορείου (greenstick fracture), το οποίο και μετακινείται ελαφρά προς τα άνω.

Στη συνέχεια χρησιμοποιείται η τεχνική Valsalva για να αποκλειστεί πιθανή διάτρηση της μεμβράνης του ιγμορείου και ακολούθως, αν κριθεί απαραίτητο, τοποθετείται μοσχευματικό υλικό στην περιοχή με την χρήση των οστεοτόμων. Ιδιαίτερη προσοχή απαιτείται κατά την χρήση του οστεοτόμου σε αυτή τη φάση, λόγω του ότι δεν πρέπει να εισέρχεται με το υλικό στο χώρου του ιγμορείου, για αποφυγή διάτρησης της μεμβράνης. Με τη διαδοχική χρήση των

οστεοτόμων το φρεάτιο διαπλατύνεται καθώς το οστό συμπιέζεται κατά πλάτος (αλλάζοντας πυκνότητα), οπότε παρατηρείται ταυτόχρονη διαπλάτυνση της ακρολοφίας. Στο τέλος τοποθετείται το οδοντικό εμφύτευμα το οποίο έχει επιλεγεί.

Τροποποιήσεις της τεχνικής προτείνουν την διαπλάτυνση του φρεατίου με την χρήση των διαδοχικών τρυπάνων όπως ακριβώς και για την τοποθέτηση εμφυτευμάτων, αποφεύγοντας το οστικό τοίχωμα του ιγμορείου κατά 2 χιλιοστά, χωρίς να γίνεται χρήση του τελευταίου τρυπάνου. Σε αυτή τη φάση γίνεται χρήση του οστεοτόμου, με τον οποίο δημιουργείται το κάταγμα του οστού, όπως προαναφέρθηκε και τοποθετείται το μοσχευματικό υλικό και το εμφύτευμα κατά αντιστοιχία των παραπάνω.

Αν και αυτή η τεχνική μπορεί να θεωρηθεί πιο απλή, θα πρέπει να τεθούν υπ' όψιν κάποιες προϋποθέσεις για τη χρήση της:

- Υπολειμματικό ύψος ακρολοφίας 4-5 χιλιοστά
- Κλίση εδάφους ιγμορείου < 45°
- Οστικές δοκίδες (παρουσία και θέση αυτών)
- Ικανοποιητικό εύρος ακρολοφίας: αρχική σταθερότητα

Επίσης για να μπορεί ο επεμβαίνων να αντιμετωπίσει πιθανά συμβάματα, θα πρέπει να γνωρίζει την τεχνική ανοικτής ανύψωσης ιγμορείου.

Συμβάματα

Οι κυριότερες πιθανές επιπλοκές των παραπάνω τεχνικών είναι οι εξής:

- Διάτρηση μεμβράνης 0-26%
- Ρινορραγία 0-2.9%
- Καλοήθης παροξυσμικός ίλιγγος θέσης 0-2.17%
- Μετεγχειρητική επιμόλυνση 1-1.5%
- Τραυματισμός ή διατομή οπίσθιας άνω φατν. αρτηρίας ..... < 1.5%

Στην περίπτωση της διάτρησης της μεμβράνης που είναι και η πιο συχνή επιπλοκή, θα πρέπει να αξιολογηθεί το μέγεθος της διάτρησης και κατά πόσον είναι εφικτό το κλείσιμό της. Η τεχνική Valsalva είναι η κύρια διαγνωστική μέθοδος για αναγνώριση διάτρησης, ενώ ο μόνος τρόπος πρόσβασης και επιδιόρθωσής της είναι η επιτέλεση ανοικτής ανύψωσης ιγμορείου. Αν οι διατρήσεις είναι μικρές σε μέγεθος, μπορεί να κλείσουν λόγω αναδίπλωσης της μεμβράνης κατά την ανύψωση.

Σε μεγαλύτερες διατρήσεις πρέπει να γίνει χρήση απορροφήσιμης μεμβράνης ή σπόγγου κολλαγόνου. Αν θα γίνει χρήση μοσχευματικού υλικού, θα πρέπει να γνωρίζουμε ότι υπάρχει κίνδυνος μεταφοράς υλικού στο χώρο του ιγμορείου και επιμόλυνση αυτού. Σε κάποιες περιπτώσεις ίσως θα πρέπει να διακοπεί η διαδικασία, να αφεθεί η περιοχή να επουλωθεί και να επαναληφθεί η διαδικασία σε διάστημα 3 – 4 μηνών.

Αν και δεν είναι από τα πιο συνήθη συμβάματα, ο καλοήθης παροξυσμικός ίλιγγος θέσης είναι κάτι το οποίο ο επεμβαίνων πρέπει να γνωρίζει, λόγω του ότι είναι αρκετά ανησυχητικός για τον ασθενή. Αποτελεί την πιο συχνή αιτία ιλίγγου, είναι ευτυχώς παροδικός και εμφανίζεται συνήθως λόγω τραύματος. Συμβαίνει λόγω της μετατόπισης ενασβεστιωμένων εναποθέσεων, οι οποίες υπάρχουν σε φυσιολογικές συνθήκες σε άλλη θέση του έσω ωτός και ονομάζονται ωτόλιθοι. Για την εμφάνισή του ενοχοποιείται το κτύπημα από τη χρήση των οστεοτόμων και η οριζόντια θέση του ασθενή κατά την διαδικασία της εσωτερικής ανύψωσης ιγμορείου. Τις περισσότερες φορές δεν απαιτείται θεραπεία, λόγω διάλυσης των ενασβεστιώσεων, αλλά σε κάποιες έντονες μορφές ίσως χρειαστεί παραπομπή σε ΩΡΛ.

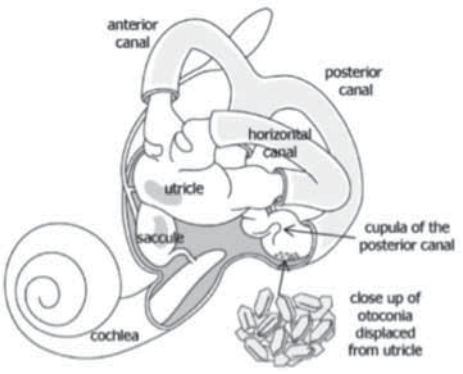

Επίλογος

Η ανύψωση ιγμορείου θεωρείται μια αρκετά προβλέψιμη διαδικασία, η οποία μας δίνει την δυνατότητα να χρησιμοποιηθούν οδοντικά εμφυτεύματα στις οπίσθιες περιοχές της άνω γνάθου με την πραγματοποίηση μια κάθετης αύξησης της ακρολοφίας.

Χρησιμοποιείται πλέον ευρέως με πολύ ψηλά ποσοστά επιτυχίας (82-97%), είναι όμως μια τεχνικά ευαίσθητη διαδικασία και δεν μπορεί να προταθεί παρά μόνο σε έμπειρους κλινικούς, κατόπιν εξειδικευμένης εκπαίδευσης στο αντικείμενο αυτό.

Η σημαντικότερη γνώση που πρέπει να έχει ο επεμβαίνων είναι η δυνατότητα να αντιμετωπίσει τις πιθανές επιπλοκές, ειδικότερα διατρήσεις κλάδων μικροαρτηριών, οι οποίες μπορεί να είναι δύσκολες και ανησυχητικές στην επίλυση και αποκατάστασή τους.

Η στήλη της ΕΛΛΗΝΙΚΗΣ ΕΤΑΙΡΙΑΣ ΚΛΙΝΙΚΗΣ ΣΤΟΜΑΤΟΛΟΓΙΑΣ

Η Ελληνική Εταιρία Κλινικής Στοματολογίας μέσα από τη μόνιμη στήλη της στο «ΟΒ» παρουσιάζει Στοματολογικές περιπτώσεις που συναντά καθημερινά ο Οδοντίατρος στο ιατρείο του. Η παρουσίαση περιλαμβάνει ένα σύντομο ιστορικό του ασθενή, την κλινική περιγραφή και φωτογραφία, διαφορική διάγνωση, διάγνωση και θεραπεία. Στόχος είναι να γίνουν πιο οικεία τα νοσήματα του στόματος στον σύγχρονο Οδοντίατρο και να εξοικειωθεί με τη διαγνωστική μεθοδολογία που οδηγεί σε πρώϊμη και σωστή διάγνωση καθώς και στοχευμένη θεραπευτική αντιμετώπιση. Επιπλέον η στήλη δίνει και βήμα επικοινωνίας των συναδέλφων με την Ελληνική Εταιρία Κλινικής Στοματολογίας για συζήτηση και ανταλλαγή απόψεων.

Όγκος στον βλεννογόνο παρειάς εφήβου

Ιστορικό

Ασθενής 16 ετών, προσήλθε στο ιατρείο για βλάβη στον βλεννογόνο της αριστερής παρειάς, η οποία έγινε αντιληπτή από διμήνου, το μέγεθος της οποίας μεγάλωνε σταδιακά, ήταν ανώδυνη και αιμορραγούσε κατά διαστήματα.

Η κλινική εξέταση έδειξε όγκο στον βλεννογόνο της αριστερής παρειάς, ο οποίος ήταν δίλοβος, με ευρεία βάση, ερυθρού και κατά τόπους λευκού χρώματος, συστάσεως ελαστικής, μεγέθους περίπου 2 εκ. ***(Εικ.1)***

Η κλινική διάγνωση ήταν πυογόνο κοκκίωμα και η ***διαφορική διάγνωση περιελάμβανε διάφορους όγκους, όπως:***

- Αιμαγγείωμα
- Ίνωμα
- Σάρκωμα Kaposi
- Λειομύωμα
- Αιμαγγειοενδοθηλίωμα
- Αιμαγγειοπερικύτωμα

Επίσης παρατηρήθηκαν και στις δύο παρειές βλάβες κλινικά συμβατές με χρόνια δήξη.

Απάντηση

Έγινε χειρουργική εξαίρεση του όγκου και η ιστολογική εξέταση έδειξε πυογόνο κοκκίωμα.

Ενα μήνα μετά η κλινική εξέταση έδειξε πλήρη επούλωση. ***(Εικ.2)***

Εικόνα 1

Εικόνα 2

Το πυογόνο κοκκίωμα είναι μια σχετικά συχνή καλοήθης βλάβη του βλεννογόνου του στόματος, και παρά την ονοματολογία του, δεν σχετίζεται με μικροβιακούς παράγοντες.

Δεν είναι αληθές νεόπλασμα, αλλά υπερβάλλουσα αντίδραση του αγγειακού ιστού -νεοαγγειογένεση τριχοειδών με έντονη κυτταροβρίθεια- πιθανώς σε μηχανικό τοπικό ερεθισμό.

Κλινικά εμφανίζεται ως ασυμπτωματικός όγκος, μισχωτός ή με ευρεία βάση, με επιφάνεια λοβωτή ή λεία, χρώματος ερυθρού, μαλακής ή και ελαστικής συστάσεως.

Οι διαστάσεις του πυογόνου κοκκιώματος κυμαίνονται συνήθως από 0,5 έως 2 εκατοστά. Μπορεί όμως να παρατηρηθούν και μεγαλύτερα.

Αναπτύσσεται πιο συχνά στα ούλα (70%), μπορεί όμως να εντοπίζεται και σε άλλες περιοχές, όπως γλώσσα, παρειές, το κάτω χείλος. Αναπτύσσεται γρήγορα και αιμορραγεί εύκολα. Συνήθως εμφανίζεται σε νέα άτομα.

Η κλινική διαφορική διάγνωση του πυογόνου κοκκιώματος γίνεται συνήθως από το αιμαγγείωμα, από το σάρκωμα Kaposi, από το ίνωμα και όταν εντοπίζεται στα ούλα και από το περιφερικό γιγαντοκυτταρικό κοκκίωμα και το περιφερικό ίνωμα των ούλων.

Ιστολογικά το πυογόνο κοκκίωμα αποτελείται από μεγάλο αριθμό αγγειακών σχηματισμών, που επενδύονται από ενδοθηλιακά κύτταρα.

Το διάμεσο υπόστρωμα είναι συνδετικός ιστός, που διηθείται από κύτταρα χρόνιας φλεγμονής.

Όσο μεγαλύτερος ο χρόνος παραμονής της βλάβης στην στοματική κοιλότητα, τόσο περισσότερο ανευρίσκονται ινώδη στοιχεία και λιγότερο αγγειακά.

Η θεραπεία του όγκου είναι η χειρουργική εξαίρεση.

Το πυογόνο κοκκίωμα έχει καλή πρόγνωση, μπορεί όμως να υποτροπιάζει (κυρίως στα ούλα), ίσως επειδή δεν γίνεται άρση των τοπικών ερεθιστικών παραγόντων, όπως π.χ. τρυγία κ.ά.

Ενδεικτική βιβλιογραφία

Λάσκαρης Γ. Νοσήματα του στόματος σε παιδιά και εφήβους, Εκδόσεις Λίτσας Αθήνα, 1996
Λάσκαρης Γ. Κλινική Στοματολογία, Εκδόσεις Λίτσας Αθήνα, 2012

Για επικοινωνία:

Παναγιώτα Λούμου-Παναγιωτοπούλου
Στοματολόγος DDS, MD, PhD
Επ. Συνεργάτις Νοσ. «Αττικόν»
Β' Παν. Δερμ. Κλινική
Μέλος ΔΣ Ελληνικής Εταιρείας Κλινικής Στοματολογίας
e-mail:ploumou@yahoo.com
Τηλ.210-3478804
Ελληνική Εταιρεία Κλινικής Στοματολογίας www.gaom.gr

Πολλοί κατασκευάζουν δόντια... λίγοι όμως έχουν φαντασία, καλλιτεχνική ευαισθησία και μεράκι!

• Οδοντοστοιχίες • Μεταλλοκεραμική • Ζιρκονία
• Εμφυτεύματα • Ορθοδοντικά μηχανήματα
• Νάρθηκες

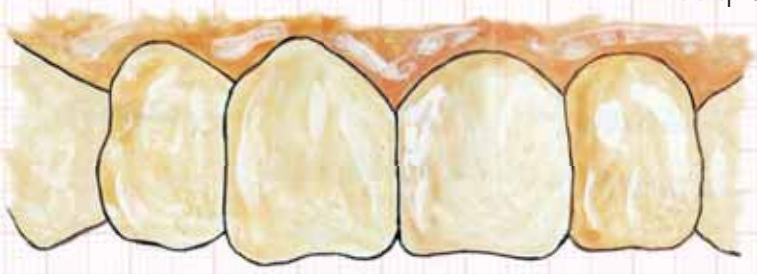

Εργαστήριο Γενικής Προσθετικής
Κισκήρας Παναγιώτης Καποδιστρίου 42, Αθήνα, τηλ.: 210 52 39 250, email: tkiskiras@outlook.com

53ο Ετήσιο Συνέδριο της Στοματολογικής Εταιρείας της Ελλάδας

Ιωάννης Μελακόπουλος
Στοματικός και Γναθοπροσωπικός Χειρουργός

Το 53ο Ετήσιο Συνέδριο της Στοματολογικής Εταιρείας της Ελλάδας, το οποίο θα πραγματοποιηθεί φέτος σε συνεργασία με τον Οδοντιατρικό Σύλλογο Μεσσηνίας θα «ανοίξει τις πύλες του» από τις **8 έως και τις 11 Σεπτεμβρίου 2016** στο ξενοδοχείο «Elite» στην Καλαμάτα. Το «Ο.Β.» έχει την τιμή και τη χαρά να φιλοξενεί τον Πρόεδρο της Στοματολογικής Εταιρείας της Ελλάδας, τον Στοματικό και Γναθοπροσωπικό Χειρουργό, κ. **Ιωάννη Μελακόπουλο**, ο οποίος μας μίλησε για τη δομή και τα επιστημονικά θέματα που θα τεθούν στο επίκεντρο της φετινής διοργάνωσης.

Συνέντευξη στην **Ηλιάνα Γιαννούλη** δημοσιογράφο

Κύριε Μελακόπουλε, το 53ο Ετήσιο Συνέδριο της ΣΕΕ θα λάβει χώρα στην Καλαμάτα σε συνεργασία με τον Οδ. Σύλλογο Μεσσηνίας. Θέλετε να μας πείτε λίγα λόγια για αυτή την συνεργασία;

Αρχικά, θα ήθελα να σας ευχαριστήσω που για δεύτερη φορά μας φιλοξενείτε στο «Οδοντιατρικό Βήμα» και μας δίνεται η δυνατότητα να ενημερώσουμε τους συναδέλφους για το επερχόμενο συνέδριό μας.

Η συνεργασία με τον Οδοντιατρικό Σύλλογο Μεσσηνίας (ΟΣΜ) χρονολογείται από το 1982, καθώς είναι το τρίτο συνέδριο που διοργανώνεται στην Καλαμάτα. Προσωπικά δεν πιστεύω στο ρόλο που παίζουν οι τοποθεσίες και οι χώροι, αλλά στους ανθρώπους. Ο προηγούμενος πρόεδρος του ΟΣΜ, κος Νίκος Χρονόπουλος με τον οποίο έχουμε υλοποιήσει πολλές επιτυχημένες εκδηλώσεις, είναι εξαιρετικός φίλος της Εταιρείας. Με τη σημερινή πρόεδρο κα Τζίνα Θεοδωροπούλου συνεχίζουμε τη μακρόχρονη και επιτυχημένη αυτή συνεργασία, η οποία κορυφώνεται με το 53ο Ετήσιο Συνέδριο της ΣΕΕ, το οποίο όπως ήδη αναφέρατε, θα πραγματοποιηθεί στο ξενοδοχείο «Elite City Resort» από τις 8 έως και τις 11 Σεπτεμβρίου 2016.

Η Καλαμάτα, εύκολα προσβάσιμη και με πλούσια φυσική ομορφιά, προσφέρεται για ξεκούραση και χαλάρωση. Η ΣΕΕ στα συνέδρια που διοργανώνει επιδιώκει πάντα ένα πρόγραμμα εργασιών υψηλού επιστημονικού επιπέδου και ξεκούρασης, που φέτος θα εμπλουτιστεί με κοινωνικές εκδηλώσεις που απλόχερα έχει προετοιμάσει ο ΟΣΜ.

Ποια επιστημονικά και κλινικά θέματα θα βρεθούν στο επίκεντρο της φετινής διοργάνωσης;

Όπως ήδη γνωρίζετε στο συνέδριό μας αναπτύσσονται ποικίλα θέματα που καλύπτουν όλο σχεδόν το γνωστικό αντικείμενο της επιστήμης μας. Δύο από τα κύρια θέματα τα οποία προβληματίζουν τον κλινικό οδοντίατρο θα απασχολήσουν το 53ο συνέδριο. Το πρώτο αφορά τις **«Αποτυχίες στην κλινική πράξη και την αντιμετώπισή τους»** και το δεύτερο την **«Παροχή οδοντιατρικών υπηρεσιών από τη σκοπιά του marketing»**.

Στο πρώτο, καθώς όλοι μας έχουμε βρεθεί αντιμέτωποι με μία δύσκολη περίπτωση ή μία αναπάντεχη επιπλοκή, χρειάζεται η γνώση του ειδικού ο οποίος θα μας ενημερώσει πώς χειρίστηκε εκείνος μια ανάλογη κατάσταση. Όπως λέμε στη χειρουργική «ο χειρουργός που δεν έχει επιπλοκές είναι αυτός που δε χειρουργεί». Το ζωτικό αυτό θέμα θα καλύψει ένα στρογγυλό τραπέζι. Το δεύτερο, αποφασίστηκε μετά από πρόταση του ΟΣΜ και αφορά επαγγελματικά θέματα. Είχε διοργανωθεί στις ημερίδες της ΣΕΕ μία επιτυχημένη επιστημονική εκδήλωση σχετικά με το marketing στην Οδοντιατρική, οπότε το θέμα θα αναπτυχθεί εκ νέου και θα πλαισιωθεί και με άλλα επαγγελματικά ενδιαφέροντα όπως, η επικινδυνότητα του οδοντιατρικού επαγγέλματος, αλλά και θέματα Ηθικής και Δεοντολογίας στην άσκησή του.

Λένε ότι «συνταγή που κερδίζει δεν αλλάζει». Η απόφασή σας να διατηρήσετε την πρωτοπόρα περσινή δομή του συνεδρίου αντανακλά την επιτυχημένη διάρθρωση του περσινού προγράμματος;

Όπως και πέρυσι αποφασίστηκε να δομηθεί το πρόγραμμα με συνδυασμό ελεύθερων ανακοινώσεων και εισηγήσεων. Νομίζω ότι και η εμπειρία του ομιλητή είναι πολύ σημαντική και πρέπει να προσμετράται κατά τη διαδικασία κατάρτισης του επιστημονικού προγράμματος. Οι ελεύθερες ανακοινώσεις προσφέρουν πολλές επιμέρους εξειδικευμένες γνώσεις από νέους συναδέλφους στο τέλος όμως έρχεται ως επι-

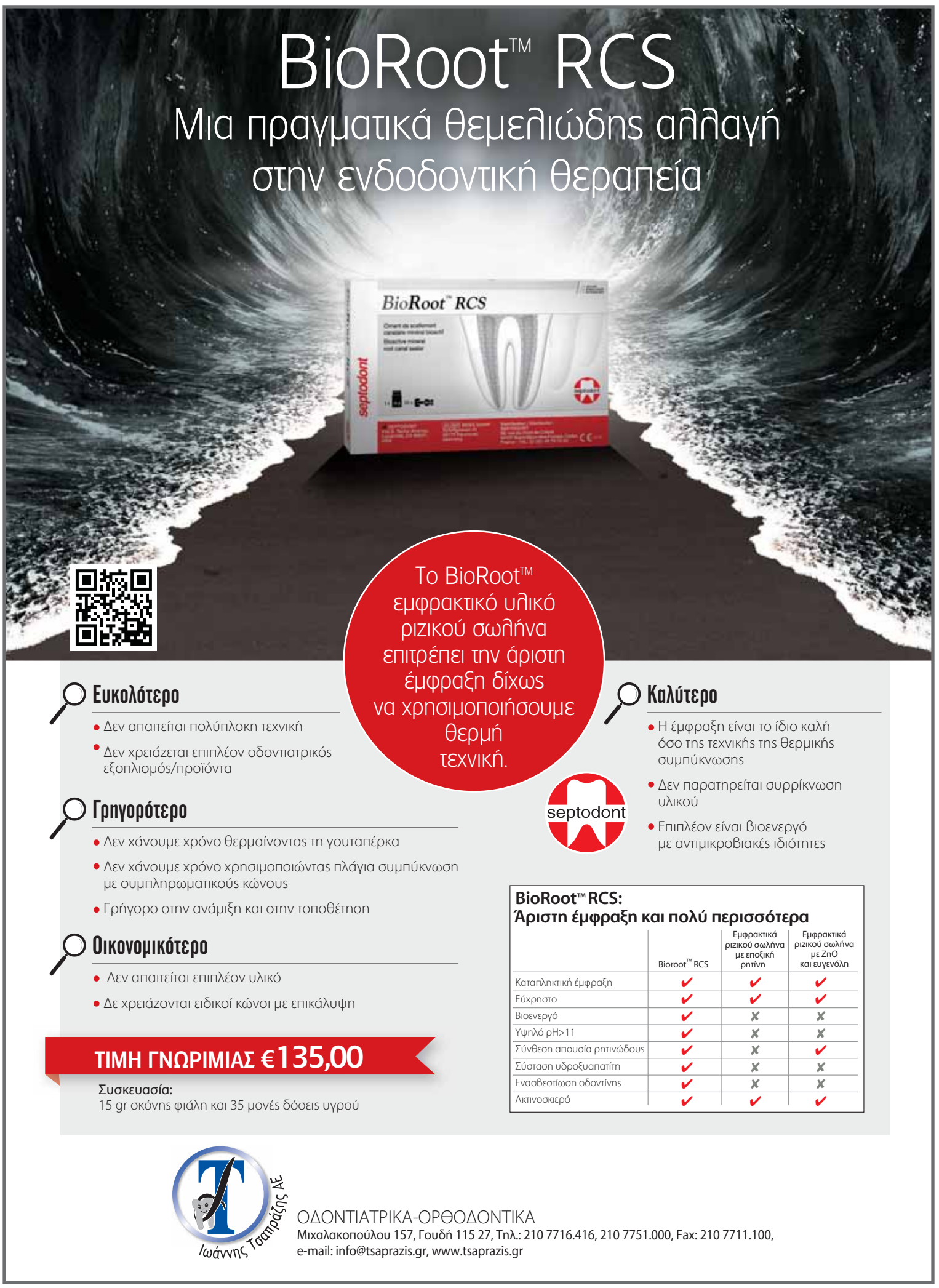

στέγασμα μια σχετική στο θέμα εισήγηση, από καταξιωμένο συνάδελφο, ώστε ο σύνεδρος να αποκτήσει μια ολοκληρωμένη εικόνα. Θα ήθελα να επισημάνω ότι έχουμε τη χαρά να φιλοξενούμε πολλούς συναδέλφους από πληθώρα γνωστικών αντικειμένων στο κατευθυνόμενο ή μη πρόγραμμα του συνεδρίου, οι οποίοι έχουν καλή μεταδοτικότητα και εμπειρία ώστε να μεταφέρουν τη γνώση τους στο ακροατήριο.

Όσον αφορά τα poster με χαρά διαπίστωσα ότι, πέρυσι καθώς υπήρχε επαρκής χρόνος για συζήτηση, δόθηκε η δυνατότητα στους ομιλητές να υποστηρίξουν το θέμα τους και αυτό είχε θετική απήχηση στους συμμετέχοντες. Η Κριτική Επιτροπή που έχει συσταθεί για την αξιολόγησή τους, θα συγκεντρώσει και θα βαθμολογήσει όλα τα απαραίτητα στοιχεία, την πρωτοτυπία του θέματος, αλλά και την υποστήριξή του από τον ομιλητή για να αναδείξει το νικητή. Με την ευκαιρία αυτή, θα ήθελα να σας ευχαριστήσω και δημόσια για το βραβείο καλύτερου poster, που αποτελεί ευγενική χορηγία του «ΟΒ».

Φέτος, έχετε συμπεριλάβει στο πρόγραμμα και μια νέα συνεδρία με τίτλο «Κλινικά Μυστικά». Τι ακριβώς θα παρουσιαστεί στο πλαίσιο αυτής της νέας συνεδρίας;

Πρόκειται για μια ιδέα του κ. Τόσιου, η οποία έχει ως στόχο να μοιραστούμε με τους συναδέλφους κάποια «μυστικά», κάποια «tips» που έχουμε κατά καιρούς χρησιμοποιήσει στην πράξη που ενώ δεν έχουν πάντα βιβλιογραφική τεκμηρίωση, αποδεικνύονται πολύ χρήσιμα και αποτελεσματικά. Συνήθως τα κλινικά μυστικά παρουσιάζονται από εξειδικευμένους συναδέλφους με μεγάλη πείρα, οι οποίοι κατέχουν κλινικά μυστικά για βελτίωση της εργασίας τους. Εμείς προσπαθήσαμε να καθοδηγήσουμε νέους συναδέλφους να μεταφέρουν την εμπειρία συνεργάτη τους για τον τρόπο αντιμετώπισης τέτοιων περιπτώσεων.

Η παρουσίαση του κάθε θέματος είναι πολύ σύντομη, τέσσερα λεπτά, ώστε να υπάρχει αρκετός χρόνος για συζήτηση στο τέλος, την οποία θα συντονίσει ο κ. Τόσιος, ως εμπνευστής αυτής της συνεδρίας.

Τα master class και τα πρακτικά σεμινάρια που θα έχουν τη δυνατότητα να παρακολουθήσουν οι σύνεδροι στο πλαίσιο του φετινού συνεδρίου τι πραγματεύονται;

Τα master class όπως και τα πρακτικά σεμινάρια απευθύνονται σε περιορισμένο αριθμό συ-



νέδρων, συνήθως μέχρι 20, ώστε να υπάρχει επαρκής χρόνος για πλήρη κάλυψη του θέματος και διευκρίνιση απορριών. Στα πρακτικά σεμινάρια εκτός των προαναφερθέντων πλεονεκτημάτων, δίνεται η δυνατότητα στους συμμετέχοντες να εργαστούν χρησιμοποιώντας υλικά που προσφέρονται από τους χορηγούς.

Το πρώτο master class «Ασφαλής λειτουργία του οδοντιατρείου» όπως και το θέμα του marketing έχει προταθεί από τους συναδέλφους της Καλαμάτας. Περιλαμβάνει την προφύλαξη στο χώρο του οδοντιατρείου, αποστείρωση και διασφάλιση της προστασίας του ασθενούς. Υπεύθυνος του master class είναι ο κος Ρ. Κωνσταντινίδης, Διευθυντής Οδοντιατρικού Τμήματος ΕΣΥ και μέλος του ΔΣ της ΣΕΕ.

Το δεύτερο master class «Περιεμφυτευματίτιδα: περιοδοντίτιδα γύρω από τιτάνιο ή μια ξεχωριστή νοσολογική οντότητα;» θα αναπτυχθεί από τον Πρόεδρο της Ελληνικής Περιοδοντολογικής Εταιρείας κ. Π. Δαμουλή. Παρεμφερές θέμα αναπτύχθηκε και στο 52ο Συνέδριο, το οποίο είχε μεγάλη απήχηση, νομίζω ότι αποκτά ολοένα μεγαλύτερη σημασία και χρειάζεται συνεχής ενημέρωση, ώστε να αντιμετωπιστεί επιτυχώς η νέα αυτή «νοσολογική οντότητα».

Το τελευταίο master class «Σύγκλειση και στοματική αποκατάσταση», όπως και το προηγούμενο, είναι παρεμφερές με εκείνο που αναπτύχθηκε με μεγάλη επιτυχία στο περσινό συνέδριό μας. Θα παρουσιαστεί από τον κ. Π. Λομβαρδά, Προσθετολόγο, ειδικό σε θέματα σύγκλεισης και Αντιπρόεδρο της ΣΕΕ.

Από τα πρακτικά σεμινάρια, το πρώτο έχει θέμα τη «Διατήρηση και ανάπλαση της φατνιακής ακρολοφίας με σκοπό την τοποθέτηση εμφυτευμάτων» την οργάνωση και το συντονισμό του οποίου έχει, ο κος Π. Χριστόπουλος, Επίκουρος Καθηγητής Στοματικής και Γναθοπροσωπικής Χειρουργικής ΕΚΠΑ.

Το επόμενο πρακτικό σεμινάριο θα υλοποιηθεί από τον κ. Α. Χανιώτη, Ενδοδοντολόγο, με θέμα «Ανατομικά καθοδηγούμενη μορφοποίηση των ριζικών σωλήνων με συστήματα ελεγχόμενης μνήμης». Αφορά νέες τεχνικές καθώς και εξελίξεις παλαιών, που ενδιαφέρουν τον κλινικό οδοντίατρο, γιατί του δίνεται η δυνατότητα να ασκηθεί πρακτικά σε αυτές και να επιλέξει, ότι μπορεί να εφαρμόσει στο ιατρείο του, ώστε να αναβαθμίσει την παρεχόμενη περίθαλψη στους ασθενείς του.

Το τελευταίο πρακτικό σεμινάριο αποτελεί το σήμα κατατεθέν του συνεδρίου, καθώς έχει καθιερωθεί να γίνεται σε όλα τα συνέδριά μας την τελευταία δεκαετία. Αφορά την «Αντιμετώπιση επειγουσών ιατρικών καταστάσεων στο Οδοντιατρείο», σεμινάριο του οποίου η παρακολούθηση είναι υποχρεωτική στις περισσότερες Ευρωπαϊκές χώρες στις οποίες γίνεται κατά τακτά χρονικά διαστήματα.

Υλοποιείται πάντοτε από τους κ.κ. Φ. Τζέρμπο, Αναπληρωτή Καθηγητή Στοματικής και Γναθοπροσωπικής Χειρουργικής ΕΚΠΑ και Α. Γεράνιο, Ιατρό, Επιμελητή Α' Χειρουργικής Κλινικής ΓΝ Ν. Ιωνίας, τους οποίους ευχαριστώ θερμά για την αμέριστη στήριξή τους.

Κλείνοντας τη συζήτησή μας, θα ήθελα να αναφερθούμε στο μέλλον της συνεχιζόμενης εκπαίδευσης. Πόσο μπορεί να αλλάξει το διαδίκτυο την συνεχιζόμενη εκπαίδευση; Τι ακριβώς να περιμένουμε;

Κατ' αρχάς έχει συσταθεί με πρωτοβουλία της Ελληνικής Οδοντιατρικής Ομοσπονδίας μια Επιτροπή Συνεχιζόμενης Εκπαίδευσης, στην οποία συμμετέχουν το Υπουργείο, τα Πανεπιστημιακά Ιδρύματα και οι Επιστημονικές Εταιρείες, με σκοπό να οργανώσουν και να συντονίσουν τη διαδικασία της μοριοδότησης. Το Υπουργείο εδώ και χρόνια έχει εκφράσει επίσημα τη θέση ότι, θέλει να οργανώσει και να παίξει ρόλο στη θεσμοθέτηση της συνεχιζόμενης εκπαίδευσης γιατρών και οδοντιάτρων και ελπίζουμε ότι κάποια στιγμή θα γίνει και πράξη. Όλοι οι εμπλεκόμενοι φορείς έχουν ορίσει τους εκπροσώπους τους και η διαδικασία μπορεί να προχωρήσει, ώστε να θεσμοθετηθεί επίσημα πλέον ο τρόπος με τον οποίο θα κατανέμονται τα μόρια στις διάφορες επιστημονικές εκδηλώσεις. Πιστεύω ότι η διαδικασία αυτή θα συμβάλλει καθοριστικά στην καλύτερη οργάνωση των συνεδρίων και στην εξέλιξη της συνεχιζόμενης εκπαίδευσης των οδοντιάτρων. Έτσι θα μπορέσει να διαμορφωθεί το ετήσιο πρόγραμμα με πιο δομημένο τρόπο, ώστε να μην συμπίπτουν στις ίδιες ημερομηνίες οι επιστημονικές δράσεις και να υπάρχει μια μοριοδότηση επί κοινώς συμφωνημένης βάσης.

Στο πλαίσιο αυτό, εκτιμώ ότι οι επιστημονικές εταιρείες με μακρόχρονη πορεία στο χώρο όπως η δική μας, παίζουν και θα παίξουν πολύ σημαντικό ρόλο, καθώς έχουν συνέπεια στις εκδηλώσεις που οργανώνουν και επαναληψιμότητα στις επιστημονικές τους δράσεις, που σημαίνει ότι διαχρονικά προσφέρουν σημαντική επιστημονική γνώση και προσπαθούν διαρκώς να βελτιώνονται. Αυτό δεν αποκλείει νέες εταιρείες που ιδρύονται να έχουν θέση και να προσφέρουν στη συνεχιζόμενη εκπαίδευση των συναδέλφων, πάντα υπάρχει χώρος και ανάγκη για κάτι καινούργιο, αρκεί να μη λειτουργούν για ένα – δύο χρόνια και μετά να σταματούν τις δράσεις τους

Όσον αφορά αυτό που είπατε για το διαδίκτυο, πολλές εταιρείες παρέχουν πλέον μαθήματα από το διαδίκτυο. Παράλληλα, υπάρχουν κάποια study club στο Facebook, τα οποία οργανώνουν μαθήματα με πολύ ενδιαφέροντα θέματα. Μάλιστα, ακούστηκε ότι οργανώθηκε και το πρώτο hands-on μέσω ίντερνετ. Σίγουρα ένα κομμάτι της συνεχιζόμενης εκπαίδευσης γίνεται μέσα από το διαδίκτυο, αλλά ο ρόλος της διαπροσωπικής επαφής εξακολουθεί να είναι πολύ σημαντικός, γιατί είναι διαφορετικό να βλέπεις κάτι από τον υπολογιστή, όσο διαδραστικό κι αν είναι αυτό, κι άλλο να το παρακολουθείς από κοντά.

Γενικά, τα συνέδρια και οι επιστημονικές συναντήσεις είναι ένας χώρος στον οποίο ανταλλάσσονται απόψεις και εμπειρίες, γίνεται άσκηση σε νέες τεχνικές και υλικά, καθώς και ενημέρωση μέσα από τις εμπορικές εκθέσεις. Συνεπώς, παρ' ότι το διαδίκτυο κερδίζει συνεχώς έδαφος, οι επιστημονικές εκδηλώσεις με τους τρόπους που αναφέρθηκαν παραπάνω, θα έχουν πάντα κυρίαρχη θέση στις Επιστήμες Υγείας καθώς η Οδοντιατρική όπως και η Χειρουργική εκτός από επιστήμη είναι και τέχνη. Μια τέχνη που πρέπει να τη διδαχθείς στην πράξη.

Κύριε Μελακόπουλε, σας ευχαριστώ πολύ για την συζήτηση.

Κι εγώ σας ευχαριστώ.

Πρακτικά σεμινάρια

Παρασκευή, 9 Σεπτεμβρίου 2016, 17:30-20:30

Διατήρηση και ανάπλαση της φατνιακής ακρολοφίας με σκοπό την τοποθέτηση εμφυτευμάτων.

Υπεύθυνος: Χριστόπουλος Π.

Διδάσκοντες: Χριστόπουλος Π, Κατσούλας Β, Παπαβασιλείου Δ.

Η επιτυχής τοποθέτηση των οδοντικών εμφυτευμάτων προϋποθέτει την ύπαρξη φατνιακής ακρολοφίας επαρκών διαστάσεων. Επειδή όμως αυτό δεν είναι πάντοτε εφικτό, δημιουργήθηκαν διάφορες τεχνικές με στόχο τη διατήρηση ή την αύξηση των διαστάσεων της ακρολοφίας στα επιθυμητά επίπεδα. Στο πρακτικό αυτό σεμινάριο θα αναπτυχθούν αρχικά θεωρητικά διάφορες τεχνικές για διατήρηση ή αύξηση των διαστάσεων της φατνιακής ακρολοφίας με τη χρήση αυτομοσχευμάτων, αλλομοσχευμάτων και ξενομοσχευμάτων. Στη συνέχεια οι συμμετέχοντες θα ασκηθούν σε ειδικά ομοιώματα γνάθων καλυπτόμενα από μαλακούς ιστούς στις τεχνικές που χρησιμοποιούν αλλο - και ξενο-μόσχευμα.

Επειδή ο αριθμός των συμμετεχόντων δεν μπορεί να υπερβαίνει τους 15, απαιτείται προεγγραφή.

Η είσοδος είναι ελεύθερη, προσφορά της εταιρείας Δ. Μαυραειδόπουλος

Σάββατο, 10 Σεπτεμβρίου 2016, 10:00-13:00

Ανατομικά καθοδηγούμενη μορφοποίηση των ριζικών σωλήνων με συστήματα ελεγχόμενης μνήμης

Διδάσκων: Χανιώτης Α.

Η εσωτερική ανατομία των δοντιών κρύβει ένα πολύπλοκο σύστημα αναστομωτικών σωλήνων. Η επαρκής, αποτελεσματική και ασφαλής απολύμανση, επεξεργασία και έμφραξη αυτού του συστήματος παραδοσιακά αποτελούσε το καλύτερο εχέγγυο για μια επιτυχημένη ενδοδοντική θεραπεία. Πρόσφατα, ένα καινούργιο σύστημα μηχανοκίνητων εργαλείων νικελίου τιτανίου εισήχθη στην αγορά για την ασφαλέστερη και ανατομικά καθοδηγούμενη μορφοποίηση των ριζικών σωλήνων. Το σύστημα αυτό ονομάστηκε ελεγχόμενης μνήμης και περιλαμβάνει τα συστήματα Hyflex CM & EDM. Εκπαιδευτικοί στόχοι του σεμιναρίου είναι: η επεξεργασία κεκαμένων και δισκεκαμένων ακρυλικών ανάλογων ριζικών σωλήνων με τα συστήματα Hyflex CM και ενός μόνο εργαλείου Hyflex EDM, έμφραξη των μορφοποιημένων σωλήνων με την τεχνική ενιαίου κώνου γουταπέρκας και βιοενεργού φυράματος Guttaflow Bioseal.

Επειδή ο αριθμός των συμμετεχόντων δεν μπορεί να υπερβαίνει τους 20, απαιτείται προεγγραφή.

Δικαίωμα Συμμετοχής 20 ευρώ, Χορηγός Εταιρεία Coltene.

Κυριακή, 11 Σεπτεμβρίου 2016, 10:30-14:30

Αντιμετώπιση επειγουσών ιατρικών καταστάσεων στο οδοντιατρείο

Διδάσκοντες: Γεράνιος Α., Τζέρμπος Φ.

Σκοπός του σεμιναρίου είναι η διαδραστική παρουσίαση των επειγουσών ιατρικών καταστάσεων στο οδοντιατρείο, με έμφαση στα σημεία και συμπτώματα (απώλεια συνείδησης, προκάρδιο άλγος, αναπνευστική δυσχέρεια, σπασμός), η πρόληψη, η διάγνωση και αντιμετώπισή τους. Ακολουθεί θεωρητική και πρακτική εκπαίδευση στη Βασική Καρδιοπνευμονική Αναζωογόνηση των Ενηλίκων.

Επειδή ο αριθμός των συμμετεχόντων δεν μπορεί να υπερβαίνει τους 30, απαιτείται προεγγραφή.

Η είσοδος είναι ελεύθερη.

MASTER CLASS

Παρασκευή, 9 Σεπτεμβρίου 2016, 10:00-12:00

Ασφαλής λειτουργία του Οδοντιατρείου

Διδάσκων: Κωνσταντινίδης Ρ.

Η ασφαλής λειτουργία του οδοντιατρείου είναι εξαιρετικά σημαντική για την προστασία ασθενούς και οδοντιάτρου. Εντούτοις, στην καθημερινή πρακτική σημαντικές αβλεψίες και αμέλειες μπορεί να τους εκθέσουν σε κίνδυνο. Στο master class, μέσα από παραδείγματα και οδηγίες, θα παρουσιαστούν οι συχνότερες αιτίες και προβλήματα που σχετίζονται με το συγκεκριμένο θέμα.

Επειδή ο αριθμός των συμμετεχόντων δεν μπορεί να υπερβαίνει τους 20, απαιτείται προεγγραφή.

Η είσοδος είναι ελεύθερη.

Παρασκευή, 9 Σεπτεμβρίου 2016, 14:30-16:30

Περιεμφυτευματίτιδα: περιοδοντίτιδα γύρω από τιτάνιο ή μια ξεχωριστή νοσολογική οντότητα;

Διδάσκων: Δαμουλής Π.

Η ευρεία χρήση των οδοντικών εμφυτευμάτων τα τελευταία χρόνια έφερε στην επιφάνεια το πρόβλημα της διατήρησής τους σε βάθος χρόνου. Ίσως το κυριότερο και πλέον δυσεπίλυτο πρόβλημα είναι η φλεγμονή των περιεμφυτευματικών ιστών, που περιγράφουμε με τον όρο «περιεμφυτευματίτιδα». Αν και η μικροβιακή αιτιολογία της περιεμφυτευματίτιδας είναι ευρέως αποδεκτή, δεν είναι απαραίτητο ότι ακολουθεί το παθογενετικό αλλά και θεραπευτικό μοντέλο που χρησιμοποιούμε και το οποίο βασίζεται στη περιοδοντίτιδα. Στη παρουσίαση θα συζητηθούν οι μηχανικοί και βιολογικοί παράγοντες που διαφοροποιούν τη διάγνωση και θεραπεία της περιεμφυτευματίτιδας από την περιοδοντίτιδα. Θα παρουσιασθούν οι νεότερες μέθοδοι για την αντιμετώπιση της νοσολογικής αυτής οντότητας και θα δοθεί η δυνατότητα στους συμμετέχοντες να κατανοήσουν τις ιδιαιτερότητες της εμφυτευματικής θεραπείας και της διατήρησης του θεραπευτικού αποτελέσματος μέσα από μια διαδραστική διαδικασία.

Επειδή ο αριθμός των συμμετεχόντων δεν μπορεί να υπερβαίνει τους 20, απαιτείται προεγγραφή.

Η είσοδος είναι ελεύθερη.

Σάββατο, 10 Σεπτεμβρίου 2016, 14:00-16:00

Σύγκλειση και στοματική αποκατάσταση

Διδάσκων: Λομβαρδάς Π.

Το σεμινάριο αφορά τη συγκλεισιακή αποκατάσταση του αποδιοργανωμένου οδοντικού φραγμού. Τονίζονται οι βασικές αρχές της σύγχρονης συγκλεισιολογίας, η φυσιολογία και η παθολογία της σύγκλεισης. Περιγράφονται οι βασικοί στόχοι στη θεραπευτική αντιμετώπιση και παρουσιάζονται βήμα προς βήμα τα στάδια της αποκατάστασης. Ιδιαίτερη βαρύτητα δίδεται στις συγκλεισιακές ιδιαιτερότητες των επιεμφυτευματικών προσθετικών εργασιών και προσεγγίζεται το ακανθώδες ζήτημα των αποκαταστάσεων μικτής στήριξης.

Επειδή ο αριθμός των συμμετεχόντων δεν μπορεί να υπερβαίνει τους 20, απαιτείται προεγγραφή.

Η είσοδος είναι ελεύθερη, προσφορά της Εταιρείας Μ. Βιτσαρόπουλος Α.Ε

Πληροφορίες - Δηλώσεις συμμετοχής: Στοματολογική Εταιρεία της Ελλάδος, τηλ. 2109214325, e-mail:stomsoc@otenet.gr και στη Γραμματεία του Συνεδρίου

53ο ΕΤΗΣΙΟ ΣΥΝΕΔΡΙΟ ΤΗΣ ΣΤΟΜΑΤΟΛΟΓΙΚΗΣ ΕΤΑΙΡΕΙΑΣ ΕΛΛΑΔΟΣ

8 - 11 Σεπτεμβρίου 2016

Πέμπτη 8 Σεπτεμβρίου 2016

12:00-15:00 Εγγραφές Συνέδρων

ΣΥΝΕΔΡΙΑ 1

ΠΡΟΕΔΡΟΙ: ΚΑΡΑΠΑ-ΔΑΜΙΓΟΥ Ρ. – ΓΚΡΙΤΖΑΛΗΣ Π.

ΕΛΕΥΘΕΡΕΣ ΑΝΑΚΟΙΝΩΣΕΙΣ

1. **15.00** **Πασχαλίδη Π*, Τόσιος Κ.Ι, Μελακόπουλος Ι.** Ινώδης δυσπλασία κάτω γνάθου. Η εξέλιξη της βλάβης σε διάρκεια 20 χρόνων.
2. **15.08** **Κατσούλας Β*, Μπουντανιώτης Φ, Χρυσομάλη Ε, Ιατρού Ι.** Παρουσίαση σπάνιας περίπτωσης δύο κερατινοκυστικών οδοντογενών όγκων σε ασθενή με ιστορικό Ca χοριοειδούς πλέγματος.
3. **15.16** **Ξανθάκος Π.** Οστικά μοσχεύματα στη χειρουργική εμφυτευμάτων. Είναι τελικά τόσο αναγκαία;
4. **15.24** **Ιωαννίδου Φ*, Ζανάκης Σ, Σκιαδάς Σ, Μέγας Β, Μέγας Α, Ζώταλης Ν.** Ενασβεστιούμενος επιθηλιακός οδοντογενής όγκος: παρουσίαση περίπτωσης.
5. **15.32** **Μέγας Β*, Ρίζου Δ, Αρεταίου Π, Μέγας Α, Ζανάκης Σ, Ζώταλης Ν.** Σιαλολιθίαση παρωτίδας: παρουσίαση 2 περιπτώσεων.
6. **15.40** **Κιοσπές Π*, Χρυσομάλη Ε, Χατζηστάμου Ι, Σκλαβούνου-Ανδρικοπούλου Α.** Εστιακή βλεννίνωση του στόματος: παρουσίαση περίπτωσης και βιβλιογραφική ανασκόπηση.
7. **15.48** **Καλλιαντά Μ*, Ραλλάτου Α, Καλογήρου Ε.Μ, Τόσιος Κ.Ι, Σκλαβούνου-Ανδρικοπούλου Α.** Γιγαντοκυτταρικό ίνωμα. Αναδρομική μελέτη 152 περιπτώσεων.
8. **15.56** **Βλάχου-Γάκη Ε*, Γιαννάκη Ε, Μπαζίγου Ε, Πέτκου Α.** Η νόσος του Parkinson και οι επιπτώσεις της στην Οδοντιατρική.

16.04 **ΣΥΖΗΤΗΣΗ**

ΣΥΝΕΔΡΙΑ 2

ΠΡΟΕΔΡΟΙ: ΖΑΝΑΚΗΣ Σ. – ΧΡΟΝΟΠΟΥΛΟΣ Ν.

ΕΛΕΥΘΕΡΕΣ ΑΝΑΚΟΙΝΩΣΕΙΣ

9. **16.30** **Δούκα Ε*, Μητρομάρας Ι.** Η σημασία της υπολογιστικής τομογραφίας κωνικής δέσμης για το γενικό οδοντίατρο.
10. **16.38** **Μανιάτη Δ*, Καραμανώλη Α, Μπούτλα Β, Μελακόπουλος Ι.** Νέα αντιπηκτικά φάρμακα: μη κουμαρινικά αντιπηκτικά.
11. **16.46** **Καβαδέλλα Α*, Γκρίτζαλης Π, Τσιχλάκης Κ.** Συνεχιζόμενη οδοντιατρική εκπαίδευση: είναι ουσιαστική και χρήσιμη;
12. **16.54** **Ντόβας Π*, Λουμπρίνης Ν, Μανιατάκος Π, Ραχιώτης Χ.** Νεότερα δεδομένα για την αφαίρεση τερηδονισμένων οδοντικών ιστών.
13. **17.04** **Ταμιωλάκης Π*, Γεωργάκη Μ, Πιπέρη Ε, Αρβανιτίδου Ι, Σκλαβούνου-Ανδρικοπούλου Α.** Λειχηνοειδής και κοκκιωματώδης στοματίτιδα: παρουσίαση σπάνιας περίπτωσης.
14. **17.08** **Ζαχαρόπουλος Γ.** Βαροδονταλγία (αεροδονταλγία) σε πιλότο αεριωθούμενου αεροσκάφους της ελληνικής πολεμικής αεροπορίας: παρουσίαση περίπτωσης.

** Με αστερίσκο σημειώνεται το όνομα του συγγραφέα που θα παρουσιάσει την ανακοίνωση.*

15. **17.16** **Ζανάκης Σ*, Μέγας Β, Κυριακού Σ, Σκιαδάς Σ, Μέγας Α, Ζώταλης Ν.** Μονήρης ινώδης όγκος κάτω γνάθου: παρουσίαση περίπτωσης.
16. **17.24** **Λινάρδου Μ*, Μπουτάρη Χ, Φιλιππάτος Γ, Νικολοπούλου Φ.** Κλινικές επιπτώσεις των σφαλμάτων των παρασκευών ακίνητων προσθετικών αποκαταστάσεων.

ΕΙΣΗΓΗΣΕΙΣ

17.34 **Γκρίτζαλης Π.** 120 χρόνια οδοντιατρικής απεικόνισης: χρήση και κατάχρηση.
17.54 **Κοσιώνη Α.** Οδηγίες εξατομικευμένης διαχείρισης γηροδοντιατρικών ασθενών.
18.14 **ΣΥΖΗΤΗΣΗ**
18.30 **ΔΙΑΛΕΙΜΜΑ – ΚΑΦΕΣ****

ΣΥΝΕΔΡΙΑ 3

ΠΡΟΕΔΡΟΙ: ΤΟΣΙΟΣ Κ. – ΔΕΔΕΣ Ν.

ΣΥΝΕΔΡΙΑΣΗ ΚΛΙΝΙΚΑ ΜΥΣΤΙΚΑ

19.00 **Καλογήρου Ε.Μ*, Κοτσαπλίδη Ε.Α, Τόσιος Κ.Ι, Σκλαβούνου-Ανδρικοπούλου Α.** Αντίδραση υπερευαισθησίας από χλωρεξιδίνη στα ούλα: παρουσίαση περίπτωσης.
19.04 **Χρονόπουλος Α*, Μελακόπουλος Ι.** Αφαίρεση ακρορριζίου από το ιγμόρειο άντρο: παρουσίαση περίπτωσης.
19.08 **Ξανθάκος Π.** Αποκατάσταση ολικής ωνοδότητας άνω γνάθου με κοχλιωτή κατασκευή επί εμφυτευμάτων.
19.12 **Ταμιωλάκης Π*, Καλογήρου Ε.Μ, Τόσιος Κ.Ι, Σκλαβούνου-Ανδρικοπούλου Α.** Ελκώσεις στόματος ως πρώτη εκδήλωση μεγαλοβλαστικής αναιμίας: παρουσίαση περίπτωσης.
19.16 **Παπαθανασοπούλου Χ, Μελακόπουλος Ι.** Χρήση ορθοδοντικού εμφυτεύματος για εξαγωγή ρίζας.
19.20 **Κιοσπές Π*, Τζέρμπος Φ, Τόσιος Κ.Ι, Σκλαβούνου-Ανδρικοπούλου Α.** Μονοκυστικό αδαμαντινοβλάστωμα με εικόνα ακρορριζικής κύστης: παρουσίαση περίπτωσης.
19.24 **ΣΥΖΗΤΗΣΗ**
20.00 **ΔΙΑΛΕΙΜΜΑ – ΕΠΙΣΚΕΨΗ ΕΚΘΕΣΗΣ**

ΕΝΑΡΚΤΗΡΙΑ ΣΥΝΕΔΡΙΑ

20.30 Χαιρετισμός Προέδρου Οδοντιατρικού Συλλόγου Μεσσηνίας
Χαιρετισμός Προέδρου Στοματολογικής Εταιρείας της Ελλάδος
Προσφωνήσεις Επισήμων
Κήρυξη Έναρξης Εργασιών της Συνόδου

ΕΝΑΡΚΤΗΡΙΑ ΕΙΣΗΓΗΣΗ

Μ. Τσουλάκου: Μια περιήγηση σε τοπία, μνημεία και μνήμες της Μεσσηνίας
21.30 Δεξίωση Γνωριμίας, προσφορά του Οδοντιατρικού Συλλόγου Μεσσηνίας

*** Προσφορά του Οδοντιατρικού Συλλόγου Μεσσηνίας*

Παρασκευή 9 Σεπτεμβρίου 2016

ΣΥΝΕΔΡΙΑ 4

ΠΡΟΕΔΡΟΙ: ΝΙΚΟΛΑΚΕΑΣ Κ. - ΚΩΣΤΟΥΡΟΣ Γ.

ΕΛΕΥΘΕΡΕΣ ΑΝΑΚΟΙΝΩΣΕΙΣ

17. **09.00** **Ρεντούλη Κ*, Χούπης Κ, Παπαδημητρίου Κ.** Μέτρα προστασίας του οδοντιάτρου και του προσωπικού στο ιατρείο κατά την άσκηση της χειρουργικής του στόματος.
18. **09.08** **Κοντογιάννης Γ.Τ.** Κάτω 2ος γομφίος με μορφολογία c shape: παρουσίαση περίπτωσης.
19. **09.16** **Χαΐνη Κ*, Γεωργοπούλου Μ.** Πόνος κατά την ενδοδοντική θεραπεία: είναι δυνατόν να προληφθεί;
20. **09.24** **Αρβανίτη Ε, Δειμέζη Μ.Ε*, Παπαδοπούλου Χ.** Μορφολογία προγομφίων και επίδρασή της στην ενδοδοντική θεραπεία.
21. **09.32** **Αρβανίτη Ε, Δειμέζη Μ.Ε, Παπαδοπούλου Χ*.** Θραύση ενδοδοντικών εργαλείων.
22. **09.40** **Αρβανίτη Ε*, Δειμέζη Μ.Ε, Παπαδοπούλου Χ.** Εσωτερική λεύκανση ενδοδοντικά θεραπευμένων δοντιών.
23. **09.48** **Πύλλη Μ*, Τσιάρα Χ, Ίσαρη Α, Ραφτόπουλος Β, Παρασκευά Δ, Νικολόπουλος Γ.** Προφυλακτική αντιρετροϊική αγωγή μετά από επαγγελματική έκθεση σε δυνητικά μολυσματικά υγρά.
24. **09.56** **Μανέλη Α*, Γεωργίου Ε, Λαμπρόπουλος Π.** Ρητινώδεις κονίες στη συγκόλληση ολοκεραμικών αποκαταστάσεων.

ΕΙΣΗΓΗΣΕΙΣ

10. 04 **Χανιώτης Α.** Απτική ενεργοποίηση των μηχανοκίνητων ρινών νικελίου τιτανίου: μια νέα προσέγγιση για ασφαλέστερη και ανατομικά καθοδηγούμενη ενδοδοντία.
10.24 **Μπούσουλα Μ, Κρανιάς Ν.** Οδοντιατρική με γενική αναισθησία ή καταστολή.
10.44 **ΣΥΖΗΤΗΣΗ**
11.00 **ΔΙΑΛΕΙΜΜΑ – ΕΠΙΣΚΕΨΗ ΕΚΘΕΣΗΣ - ΚΑΦΕΣ****

ΣΥΝΕΔΡΙΑ 5

ΠΡΟΕΔΡΟΙ: ΘΕΟΔΩΡΟΠΟΥΛΟΥ Γ.- ΣΟΥΡΜΕΛΗΣ Α.

ΕΠΑΓΓΕΛΜΑΤΙΚΑ ΘΕΜΑΤΑ

ΕΛΕΥΘΕΡΕΣ ΑΝΑΚΟΙΝΩΣΕΙΣ

25. **11.30** **Καράγεωργας Α.Ν.** Οδοντιατρικός τουρισμός: στοιχεία και χαρακτηριστικά.
26. **11.38** **Καράγεωργας Α.Ν.** Οδοντιατρικός τουρισμός: ρεαλιστικός στόχος ή άλλη μία φενάκη για τον Έλληνα οδοντίατρο;

ΕΙΣΗΓΗΣΕΙΣ

11.50 **Δημητριάδης Δ.** Θέματα Ηθικής και Δεοντολογίας στην άσκηση του οδοντιατρικού επαγγέλματος.
12.10 **Καβαδέλλα Α.** Επικινδυνότητα οδοντιατρικού επαγγέλματος.

ΚΥΡΙΟ ΘΕΜΑ

12.30 **Καλαμάτας Β, Μάρκου Κ.** Παροχή οδοντιατρικών υπηρεσιών από τη σκοπιά του marketing.
13.30 **ΣΥΖΗΤΗΣΗ**
14.00 Ελαφρύ γεύμα, προσφορά Οδοντιατρικού Συλλόγου Μεσσηνίας

ΣΥΝΕΔΡΙΑ 6

ΠΡΟΕΔΡΟΙ: ΛΥΓΙΔΑΚΗΣ Ν. - ΠΟΥΛΟΠΟΥΛΟΣ Α.

ΕΛΕΥΘΕΡΕΣ ΑΝΑΚΟΙΝΩΣΕΙΣ

27. **16.00** **Μαστροδήμος Μ*, Κωσταρές Μ, Θεολόγη-Λυγιδάκη Ν.** Η σύγχρονη προσέγγιση στη διάγνωση και στην αντιμετώπιση των οδοντοφόρων κύστεων σε παιδιατρικούς ασθενείς.
28. **16.08** **Αχτάρη Μ*, Γεωργακοπούλου Ε, Αφεντουλίδη Α.** Πόσιμα φαρμακευτικά σκευάσματα για παιδιά και ανάπτυξη τερηδονικού κινδύνου.
29. **16.16** **Χατζηδημητρίου Κ*, Κουτσούκος Ι, Λυγιδάκης Ν.Α.** Σύγχρονες απόψεις για την άμεση κάλυψη πολφού νεογιλών δοντιών: βιβλιογραφική ανασκόπηση και παρουσίαση περιπτώσεων.
30. **16.24** **Παναγιωτίδου Ε*, Ζαρμακούπης Θ, Παρχαρίδης Ε, Πουλόπουλος Α.** Ενδοστοματικές αλλοιώσεις του βλεννογόνου στα παιδιά.
31. **16.32** **Παναγοπούλου Ο*, Βαδιάκας Γ, Παπαγιαννούλη Ε.** Αντιμετώπιση τερηδόνας βρεφικής και νηπιακής ηλικίας: παρουσίαση περιπτώσεων.
32. **16.40** **Λιόντου Β*, Συρράκου Ε, Σιγάλας Ν, Μπίρπου Ε, Βαδιάκας Γ.** Κατάγματα μύλης-ρίζας σε νεογιλούς γομφίους έπειτα από τραυματισμό: παρουσίαση περίπτωσης.
33. **16.48** **Αποστολόπουλος Κ*, Μπιτσάνης Η, Τσολάκης Α.** Είδη, θέσεις τοποθέτησης και εφαρμογές μικροεμφυτευμάτων στην ορθοδοντική.
34. **16.56** **Μυλωνοπούλου Ι.Μ*, Βασταρδή Ε.** Χειρουργική αποκάλυψη και ορθοδοντική έλξη σε έκτοπους και έγκλειστους άνω κυνόδοντες: παρουσίαση περιπτώσεων.

ΕΙΣΗΓΗΣΕΙΣ

17.04 **Τσινίδου Κ.** Κλινική αντιμετώπιση τραυματισμού των προσθίων νεογιλών δοντιών.
17.24 **Βασταρδή Ε.** Ορθοδοντική ενηλίκων: δυνατότητες και περιορισμοί.
17.45 **ΣΥΖΗΤΗΣΗ**
18.00 **ΔΙΑΛΕΙΜΜΑ – ΕΠΙΣΚΕΨΗ ΕΚΘΕΣΗΣ - ΚΑΦΕΣ****

ΣΥΝΕΔΡΙΑ 7

ΠΡΟΕΔΡΟΙ: ΣΚΛΑΒΟΥΝΟΥ-ΑΝΔΡΙΚΟΠΟΥΛΟΥ Α. - ΙΑΤΡΟΥ Ι.

ΕΛΕΥΘΕΡΕΣ ΑΝΑΚΟΙΝΩΣΕΙΣ

35. **18.30** **Ανδρεάδης Δ, Μαλούτας Δ*, Αναγνώστου Ε, Πουλόπουλος Α.** Στίξη αμαλγάματος και διαφοροδιαγνωστικοί προβληματισμοί: παρουσίαση περίπτωσης.
36. **18.38** **Παναγιωτίδου Ε*, Βάσσος Ι, Παρχαρίδης Ε, Πουλόπουλος Α.** Ενδοστοματικές αλλοιώσεις από οδοντιατρικά υλικά.
37. **18.46** **Καλογήρου Ε.Μ*, Ταμιωλάκης Π, Μερκουρέα Σ, Τόσιος Κ.Ι, Σκλαβούνου-Ανδρικοπούλου Α.** Στοματικές εκδηλώσεις ιδιοπαθών φλεγμονοδών νόσων του εντέρου.
38. **18.54** **Παπαβασιλείου Δ.Α*, Οικονόμου Μ.Ε, Κατσούλας Β, Θεολόγη-Λυγιδάκη Ν.** Αντιμετώπιση κυστικών εξεργασιών άνω γνάθου με επέκταση στο ιγμόρειο άντρο στα παιδιά.
39. **19.02** **Μέγας Β*, Ρίζου Δ, Αρεταίου Π, Μέγας Α, Ζανάκης Σ, Ζώταλης Ν.** Ενισχυτική οστεοσύνθεση μετά από αφαίρεση όγκων της κάτω γνάθου: παρουσίαση 2 περιπτώσεων.
40. **19.10** **Ρίζου Δ*, Μέγας Α, Μέγας Β, Ζανάκης Σ, Γκανασούλη Δ, Ζώταλης Ν.** Παραμορφωτικές βλάβες στην περιοχή κεφαλής και τραχήλου λόγω νευροινωμάτωσης τύπου 1: παρουσίαση περίπτωσης.
41. **19.18** **Ντόλου Π*, Καδδάς Χ, Πεπελάση Ε.** Περιοδοντίτιδα και συστηματικός ερυθηματώδης λύκος.
42. **19.26** **Οικονόμου Μ*, Λυγιδάκης Ν, Θεολόγη-Λυγιδάκη Ν.** Οδοντώματα νεογιλής οδοντοφυΐας.
43. **19.34** **Παπαδοπούλου Ε*, Χριστόπουλος Π.** Σύνθετο οδόντωμα στην άνω γνάθο: παρουσίαση περίπτωσης.

ΕΙΣΗΓΗΣΗ

19.42 **Πουλόπουλος Α, Ανδρεάδης Δ.** Επικίνδυνα διαφοροδιαγνωστικά λάθη σε νοσήματα της στοματικής κοιλότητας.
20.32 **ΣΥΖΗΤΗΣΗ**

Σάββατο 10 Σεπτεμβρίου 2016

ΣΥΝΕΔΡΙΑ 8

ΠΡΟΕΔΡΟΙ: ΠΑΤΡΙΚΙΟΥ Α. - ΤΖΕΡΜΠΟΣ Φ.

ΕΛΕΥΘΕΡΕΣ ΑΝΑΚΟΙΝΩΣΕΙΣ

44. **09.00** **Πετρόπουλος Γ*, Κουρής Σ, Στράκας Δ.** Η χρήση των laser στην Περιοδοντολογία: πού βρισκόμαστε σήμερα.
45. **09.08** **Ντόλου Π*, Πασχαλίδη Π.** Επιφάνειες εμφυτευμάτων και περιεμφυτευματίτιδα.
46. **09.16** **Τζιρώνη Γ*, Θεμέλη Δ, Θεολόγη-Λυγιδάκη Ν.** Προβλήματα που σχετίζονται με τους χαλινούς και μέθοδοι διευθέτησής τους.
47. **09.24** **Χρονόπουλος Α*, Μελακόπουλος Ι.** Οστεονέκρωση από δενοσουμάμπη: ο νέος εφιάλτης του οδοντιάτρου.
48. **09.32** **Πασχαλίδη Π*, Καποπούλου Φ, Πρίγκος Α, Θεολόγη-Λυγιδάκη Ν, Τζέρμπος Φ, Ιατρού Ι.** Οδοντοφατνιακά αποστήματα σε παιδιά και εφήβους κατά τη χρονική περίοδο 2007-2016.
49. **09.40** **Μπουγιουκλής Κ*, Ζαμπάρα Ι, Χρυσάνθου Ι, Μουγκρίδης Κ, Ζαμπάρας Δ.** Περιεμφυτευματίτιδα: η νόσος της τρίτης γενιάς δοντιών, θεραπευτική προσέγγιση.
50. **09.48** **Θεοδωρόπουλος Α.Ι.** Εφαρμογή αυτόλογου πλάσματος πλούσιου σε αυξητικούς παράγοντες (PRGF) για τη διατήρηση της φατνιακής ακρολοφίας: ανασκόπηση βιβλιογραφίας και παρουσίαση περιπτώσεων.
51. **09.56** **Μελέα Ι.Π*, Μελακόπουλος Ι, Τεσσερομμάτη Χ, Καστρίτης Σ.** Γενετικοί παράγοντες σχετιζόμενοι με πρώιμη έναρξη οστεονέκρωσης των γνάθων σε ασθενείς με πολλαπλό μυέλωμα που λαμβάνουν θεραπεία με ζολεδρονικό οξύ.

ΕΙΣΗΓΗΣΕΙΣ

10.04 **Τσιχλάκης Κ.** Απεικόνιση φυσιολογικών ανατομικών μορίων γναθοπροσωπικής χώρας.
10.24 **Σκλαβούνου-Ανδρικοπούλου Α.** Έγκαιρη διάγνωση του καρκίνου του στόματος.
10.44 **Ιατρού Ι.** Τραχηλοπροσωπικές λοιμώξεις.
11.04 **ΣΥΖΗΤΗΣΗ**
11.30 **ΔΙΑΛΕΙΜΜΑ – ΕΠΙΣΚΕΨΗ ΕΚΘΕΣΗΣ - ΚΑΦΕΣ****

ΣΥΝΕΔΡΙΑ 9

ΠΡΟΕΔΡΟΙ: ΓΟΥΣΙΑΣ Η. – ΧΡΙΣΤΟΠΟΥΛΟΣ Π.

ΣΤΡΟΓΓΥΛΟ ΤΡΑΠΕΖΙ

12.00 **Αποτυχίες και επιπλοκές στην κλινική πράξη και η αντιμετώπισή τους**
Εισηγητές: Ζαμπάρας Δ, Δαμουλής Π, Κωστούρος Γ, Σταυρόπουλος Δ.
13.30 **ΣΥΖΗΤΗΣΗ**

ΣΥΝΕΔΡΙΑ 10

ΠΡΟΕΔΡΟΙ: ΑΝΔΡΕΑΔΗΣ Δ. – ΘΕΟΛΟΓΗ-ΛΥΓΙΔΑΚΗ Ν.

ΕΛΕΥΘΕΡΕΣ ΑΝΑΚΟΙΝΩΣΕΙΣ

52. **16.00** **Συκαρά Μ*, Ντόβας Π, Καλογήρου Ε, Τόσιος Κ.Ι.** Πυογόνο κοκκίωμα σχετιζόμενο με οστεοενσωματούμενα εμφυτεύματα.
53. **16.08** **Σουρμελής Α.** Η σύγκλειση με δόντια και με εμφυτεύματα. Τι παραμένει ίδιο και τι πρέπει να αλλάζει.
54. **16.16** **Θεοδωρόπουλος Α.Ι.** Συγκολλούμενες ή κοχλιούμενες επιεμφυτευματικές αποκαταστάσεις και περιεμφυτευματικός βλεννογόνος: παράγοντες που καθορίζουν την επιβίωση και επιτυχία των εμφυτευμάτων.
55. **16.24** **Χρυσάνθου Ι*, Μουγκρίδης Κ, Μπουγιουκλής Κ, Ζαμπάρα Ι, Ζαμπάρας Δ.** Ολικές επιεμφυτευματικές αποκαταστάσεις: αποτελέσματα 15-20 χρόνια μετά.
56. **16.32** **Τσιάκου Μ*, Φιλιππάτος Γ, Νικολοπούλου Φ.** Λανθασμένη σχεδίαση και κατασκευή στεφανών στα δόντια - στηρίγματα μερικών οδοντοστοιχιών: επιπτώσεις στο βιολογικό, αισθητικό και λειτουργικό επίπεδο.
57. **16.40** **Μπουτάρη Χ*, Λινάρδου Μ, Φιλιππάτος Γ, Νικολοπούλου Φ.** Ο ρόλος των μεταβατικών αποκαταστάσεων και η σημασία των σφαλμάτων κατά την κατασκευή τους.
58. **16.48** **Βλαστού Α, Μπαρούτσου Ε*, Παπαδάκης Μ.** Ολική αποκατάσταση άνω γνάθου με αυτόλογο μόσχευμα και τοποθέτηση οστεοενσωματούμενων εμφυτευμάτων.
59. **16.56** **Παπαθανασοπούλου Χ*, Μπουντανιώτης Φ, Μελακόπουλος Ι.** Επιπλοκές σχετιζόμενες με κατάγματα εμφυτευμάτων: παρουσίαση περιπτώσεων και ανασκόπηση της βιβλιογραφίας.

ΕΙΣΗΓΗΣΕΙΣ

17.04 **Κούτρης Μ.** Πρακτικές λύσεις στη θεραπεία προβλημάτων σύγκλεισης.
17.24 **Λαμπρόπουλος Π.** Υπολογιστικά κατευθυνόμενη Εμφυτευματολογία.
17.44 **ΣΥΖΗΤΗΣΗ**
18.00 **ΔΙΑΛΕΙΜΜΑ – ΕΠΙΣΚΕΨΗ ΕΚΘΕΣΗΣ - ΚΑΦΕΣ****

ΣΥΝΕΔΡΙΑ 11

ΠΡΟΕΔΡΟΙ: ΧΟΥΓΗΣ Κ. – ΛΟΜΒΑΡΔΑΣ Π.

ΕΛΕΥΘΕΡΕΣ ΑΝΑΚΟΙΝΩΣΕΙΣ

60. **18.30** **Σουρμελής Α*, Παπαδημητρίου Κ, Χούπης Κ, Μελακόπουλος Ι.** Δέκα χρόνια ψηφιακά καθοδηγούμενη εμφυτευματολογία: πόσο μας βοήθησε και που μπορεί να μας οδηγήσει ακόμα;
61. **18.38** **Μουγκρίδης Κ*, Χρυσάνθου Ι, Μπουγιουκλής Κ, Ζαμπάρα Ι, Ζαμπάρας Δ.** Ολικές επιεμφυτευματικές αποκαταστάσεις: παρουσίαση περιπτώσεων.
62. **18.46** **Ζαμπάρα Ι*, Μπουγιουκλής Κ, Χρυσάνθου Ι, Μουγκρίδης Κ, Ζαμπάρα Δ.** Πρόδρομη κλινική μελέτη εμφυτευμάτων τριγωνικού σχήματος.
63. **18.53** **Τσιάκου Μ*, Φιλιππάτος Γ, Νικολοπούλου Φ.** Εργαστηριακά στάδια της τεχνικής κατασκευής του ακτινογραφικού/χειρουργικού οδηγού για την τοποθέτηση εμφυτευμάτων.
64. **19.09** **Σπυρόπουλος Δ*, Κολοβός Δ, Γούσιας Η.** Ζιρκονία και διπυριτικό λίθιο: κλινική εφαρμογή των δύο υλικών στη σύγχρονη προσθετική.
65. **19.18** **Ζαρμακούπης Θ*, Γαλανάκης Μ, Παρχαρίδης Ε, Ανδονοπούλου Α, Πουλόπουλος Α.** Δερματοβλεννογόνια νοσήματα και εμφυτεύματα: οφείλει να μας προβληματίζει;

ΕΙΣΗΓΗΣΗ

19.26 **Χριστόπουλος Π, Γούσιας Η.** Χρόνος τοποθέτησης εμφυτεύματος και προσθετικής αποκατάστασης.
20.06 **ΣΥΖΗΤΗΣΗ**

Κυριακή 10 Σεπτεμβρίου 2016

ΣΥΝΕΔΡΙΑ 12

ΠΡΟΕΔΡΟΙ: ΤΣΙΧΛΑΚΗΣ Κ.- ΒΑΣΤΑΡΔΗ Ε. - ΜΕΡΚΟΥΡΕΑ Σ.

ΠΑΡΟΥΣΙΑΣΗ POSTER

1. **10.00** **Τσακανίκου Α*, Παξιμαδά Χ.** Βελτίωση αισθητικού και λειτουργικού αποτελέσματος με τη χρήση σύνθετων ρητινών μετά από ορθοδοντική θεραπεία.
2. **10.03** **Χαΐνη Κ*, Γεωργοπούλου Μ.** Γενικευμένη πολφολιθίαση: αιτιολογία και κλινική σημασία.
3. **10.06** **Βάσσος Β*, Γαλανάκης Μ, Παρχαρίδης Ε, Διονυσόπουλος Δ.** Η βιοσυμβατότητα και οι ανεπιθύμητες αντιδράσεις που προκαλούν οι εμφράξεις των ρητινιδών υλικών.
4. **10.09** **Κιοσπές Π*, Τόσιος Κ.Ι.** Έλκωση στην κορυφή της γλώσσας σε νεαρό ασθενή.
5. **10.12** **Παναγοπούλου Ο*, Βαδιάκας Γ.** Αντιμετώπιση καταγμάτων αδαμαντίνης – οδοντίνης με αποκάλυψη πολφού: παρουσίαση περιπτώσεων.
6. **10.15** **Καλλιαντά Μ*, Ραλλάτου Α, Καλογήρου Ε.Μ, Τόσιος Κ.Ι, Σκλαβούνου-Ανδρικοπούλου Α.** Έχει μαλλιάσει η γλώσσας σας; Αιτίες και τρόποι αντιμετώπισης της τριχωτής γλώσσας.
7. **10.18** **Καλογήρου Ε.Μ*, Πετσίνης Γ, Τόσιος Κ.Ι, Σκλαβούνου-Ανδρικοπούλου Α.** Όλες οι διογκώσεις δεν είναι αποστήματα: παρουσίαση περίπτωσης πλειόμορφου αδενώματος υπερώας αντιμετωπιζόμενο για δύο έτη ως οδοντοφατνιακό απόστημα.
8. **10.21** **Νικηφόρος Ν*, Τίκα Χ, Κατσούλας Ν, Τόσιος Κ.Ι.** Όγκος άνω χείλους ως εκδήλωση οδοντογενούς φλεγμονής: παρουσίαση περίπτωσης.
9. **10.24** **Ταμιωλάκης Π*, Τόσιος Κ.Ι, Σκλαβούνου-Ανδρικοπούλου Α.** Τραυματικό ελκωτικό κοκκίωμα με πωσινοφιλία στρώματος: παρουσίαση περίπτωσης.
10. **10.27** **Παπαθανασοπούλου Χ*, Μπουντανιώτης Φ, Μελακόπουλος Ι, Τόσιος Κ.Ι.** Περιφερικό οστεοποιό ίνωμα με σπάνια εντόπιση: παρουσίαση περίπτωσης.

10.30-11.15 **ΣΥΖΗΤΗΣΗ**
11.30 **ΑΠΟΝΟΜΗ ΒΡΑΒΕΙΟΥ**

Τα Μυστικά του Στόματος...

Γιώργος Χ. Λάσκαρης
Στοματολόγος. Ιατρός - Οδοντίατρος
Αν. Καθηγητής Στοματολογίας Ιατρικής Σχολής Παν. Αθηνών
Επισκέπτης Καθηγητής Παν. Λονδίνου
Ιδρυτής & Διευθυντής Στοματολογικού Τμήματος Νοσ. «Α. Συγγρός» (1971-2008)
Αντιπρόεδρος Ελληνικής Εταιρείας Κλινικής Στοματολογίας

Επικοινωνία:
τηλ. 210-72.91.667
e-mail: glaskari@yahoo.gr
site: www.georgelaskaris.gr

ΜΙΚΤΗ ΝΟΣΟΣ ΤΟΥ ΣΥΝΔΕΤΙΚΟΥ ΙΣΤΟΥ:
Διαγνωστική πρόκληση για τον Στοματολόγο

Η μικτή νόσος του συνδετικού ιστού χαρακτηρίζεται από σημεία και συμπτώματα που απαντούν στο συστηματικό ερυθηματώδη λύκο, τη συστηματική σκλήρυνση, τη ρευματοειδή αρθρίτιδα και την πολυμυοσίτιδα. Σταθερά ευρήματα είναι αρθρίτις, διόγκωση και ατροφία των άκρων, φαινόμενο Raynaud και πνευμονοπάθεια. Εργαστηριακά ανιχνεύονται αυτοαντισώματα εναντίον των ριβονουκλεοπρωτεϊνών του πυρήνα των κυττάρων σε υψηλούς τίτλους. Ο βλεννογόνος του στόματος προσβάλλεται σχετικά σπάνια και δημιουργεί συχνά διαγνωστικό θέμα, ιδιαίτερα εάν οι εκδηλώσεις από το στόμα είναι πρώιμες.

Η μικτή νόσος του συνδετικού ιστού είναι σχετικά σπάνιο πολυσυστηματικό σύνδρομο που χαρακτηρίζεται από συνδυασμό κλινικών σημείων και συμπτωμάτων που παρατηρούνται στο συστηματικό ερυθηματώδη λύκο, τη συστηματική σκλήρυνση, την πολυμυοσίτιδα και τη ρευματοειδή αρθρίτιδα.

Αποτελεί αμφιλεγόμενη οντότητα αφού αρκετοί πιστεύουν ότι δεν αποτελεί ανεξάρτητη οντότητα, αλλά επικάλυψη σημείων και συμπτωμάτων καθώς και ορολογικών ευρημάτων που απαντούν και σε άλλα μεμονωμένα αυτοάνοσα νοσήματα του συνδετικού ιστού. Η αιτιολογία της νόσου είναι άγνωστη και η παθογένεια όχι πλήρως σαφής. Πιστεύεται ότι αποτελεί ανοσολογική απάντηση σε αντιγόνα των ριβονουκλεοπρωτεϊνών του πυρήνα (U1 RNP) αφού ανιχνεύονται αντισώματα σε υψηλούς τίτλους. Προσβάλλει πιο συχνά γυναίκες παρά άνδρες (σχέση 16:1), με ηλικία έναρξης μεταξύ 20-30 ετών.

Τα πιο σταθερά κλινικά σημεία της νόσου είναι πολυαρθρίτις, οίδημα και σκλήρυνση των δακτύλων των χεριών και ποδιών ***(Εικ. 1)***, φαινόμενο Raynaud, δυσκινησία του οισοφάγου, πνευμονοπάθεια και χαμηλή πυρετική κίνηση. Επιπλέον, παρατηρούνται πληθώρα άλλων διαταραχών από το δέρμα, που θυμίζουν βλάβες που απαντούν στο συστηματικό ερυθηματώδη λύκο και τη συστηματική σκλήρυνση, μυοπάθεια, καρδιακές, νεφρικές και νευρολογικές διαταραχές, λεμφαδενοπάθεια κ.ά. Στο

Εικ. 1: Σκλήρυνση και ατροφία των δακτύλων και του δέρματος της ράχης του θαλάμου.

Εικ. 3: Διαβρώσεις στα παρειακά ούλα των κάτω δεξιά γομφίων.

στόμα παρατηρούνται διαβρώσεις ή ελκώσεις, χωρίς ειδικούς χαρακτήρες, που μπορεί να είναι εντοπισμένες ή διάσπαρτες και εντοπίζονται συνήθως στην υπερώα, τις παρειές, τη γλώσσα, τα ούλα ***(Εικ. 2, 3, 4)***. Ακόμη στο στόμα έχουν παρατηρηθεί ευρυαγγείες, ξηροστομία, νευροπάθεια του τριδύμου νεύρου, και πάρεση του προσωπικού νεύρου.

Η διαφορική διάγνωση περιλαμβάνει:

Εικ. 2: Εκτεταμένη βλαστική έλκωση στο κέντρο της υπερώας.

Εικ. 4: Εντονη ερυθρότητα και διαβρώσεις στα πρόσια ούλα της άνω γνάθου.

- Συστηματικό ερυθηματώδη λύκο
- Συστηματική σκλήρυνση
- Σύνδρομο Sjögren
- Δερματομυοσίτις
- Διάφορες αγγειίτιδες
- Διάφορες μη ειδικές ελκώσεις

Ιστολογική εξέταση του δέρματος αναδεικνύει μικροαγγειοπάθεια και ίνωση του συνδετικού ιστού, παρόμοια με εκείνα που απαντούν στο συστηματικό ερυθηματώδη λύκο, τη συστηματική σκλήρυνση και την πολυμυοσίτιδα. Γενικά, τα ιστολογικά ευρήματα δεν είναι διαγνωστικά. Μεγαλύτερη διαγνωστική αξία έχει η ορολογική ανίχνευση, σε υψηλούς τίτλους, αντισωμάτων έναντι των ριβονουκλεοπρωτεϊνών του πυρήνα (U1 RNP). Εντούτοις, τα αντισώματα αυτά απαντούν και σε άλλα αυτοάνοσα νοσήματα του κολλαγόνου αλλά σε χαμηλότερους τίτλους.

Η θεραπεία της μικτής νόσου του συνδετικού ιστού είναι δύσκολη και στοχεύει στην αναστολή της δραστηριότητας της νόσου και την αντιμετώπιση των εκδηλώσεων από διάφορα όργανα, απαιτεί δε τη συνεργασία πολλών ιατρικών ειδικοτήτων (π.χ. Πνευμονολόγο, Ρευματολόγο, Δερματολόγο κ.ά., ενώ ο ρόλος του Στοματολόγου είναι περιορισμένος). Το φάσμα των φαρμάκων που χρησιμοποιούνται είναι μεγάλο και περιλαμβάνει κορτικοστεροειδή, ανοσοκατασταλτικά (αζαθειοπρίνη, κυκλοφωσφαμίδη, μυκοφαινολικό εστέρα, ταχρόλιμους, μεθοτρεξάτη κ.ά.), πλασμαφαίρεση, και μεταμόσχευση αυτόλογων κυττάρων μυελού των οστών.

Συμπερασματικά, πρόκειται για ένα ενδιαφέρον αυτοάνοσο νόσημα με μεγάλη ποικιλία κλινικών και ορολογικών ευρημάτων. Ο ρόλος του Στοματολόγου περιορίζεται στη συμβολή στη διάγνωση της νόσου, ενώ η θεραπεία ανήκει στον Ρευματολόγο και άλλες υποειδικότητες της Παθολογίας.

ΒΙΒΛΙΟΠΑΡΟΥΣΙΑΣΗ

ANATOMY FOR DENTAL MEDICINE,

2nd edition
by **Eric W. Baker**
Thieme Verlag, 2016, σελίδες 539.

Ήδη ο τίτλος του βιβλίου «Ανατομία Οδοντικής Ιατρικής», ορίζει τους σκοπούς που εξυπηρετεί. Απευθύνεται στον Οδοντίατρο με τη σύγχρονη προσέγγιση που θέλει τον Οδοντίατρο γιατρό του στόματος.

Πρόκειται για τη δεύτερη έκδοση. Περιέχει περισσότερες από 1.200 βραβευμένες έγχρωμες ανατομικές απεικονίσεις – 400 περισσότερες από την πρώτη έκδοση – που συνοδεύονται από επεξηγηματικό κείμενο. Ξεπερνά τα όρια του κλασσικού οδοντιατρικού άτλαντα. Συγκεκριμένα το πρώτο κεφάλαιο είναι αφιερωμένο στην εμβρυολογία της κεφαλής-τραχήλου. Στο



κεφάλαιο 14 παρουσιάζεται, σε συνδυασμό με τις κλασσικές ανατομικές εικόνες, η ακτινολογική απεικόνιση της κεφαλής-τραχήλου. Τέλος, στο κεφάλαιο 15, έχουμε μια συνοπτική αλλά και επαρκή για τον Οδοντίατρο ανατομία όλου του σώματος. Η επέκταση του Άτλαντα στην εμβρυολογία, ακτινολογία και ανατομία έγινε, όπως εξηγεί στον πρόλογο ο συγγραφέας, προκείμενου αυτός να συμβαδίζει με τη σύγχρονη διδακτική μεθοδολογία.

Από την άλλη πλευρά ο Άτλας καλύπτει ειδικού ενδιαφέροντος θέματα. Στο παράρτημα, και συγκεκριμένα στο τμήμα που αφορά στην τοπική αναισθησία, με το τρίπτυχο κλινική και ανατομική εικόνα, καθώς και σχεδιάγραμμα, διδάσκει τον ιατρό του στόματος με εύληπτο τρόπο το μηχανισμό της αναισθησίας. Στα τελευταία δύο μέρη παρουσιάζονται ερωτήσεις ανασκόπησης και κλινικές περιπτώσεις όπου οι απαντήσεις δίνονται με βάση την ανατομία της περιοχής. Ο Άτλας περιλαμβάνει πρόσβαση στο WinkingSkull.comPLUS, διαδραστικό online βοήθημα μελέτης με έγχρωμες απεικονίσεις και ακτινογραφίες.

Στην «Anatomy for Dental Medicine» οι ανατομικές απεικονίσεις, η εμβρυολογία, οι ακτινογραφίες, και τα εύληπτα κείμενα και τα σχεδιαγράμματα συνεργούν, ώστε ο χειρουργός του στόματος, ο Οδοντίατρος, αλλά και ο φοιτητής της Οδοντιατρικής, να αποκτήσει στέρεη βάση για την αιτιολογική και όχι εμπειρική προσέγγιση της κλινικής πράξης. Ως εκ τούτου συστήνω, χωρίς κανένα ενδοιασμό, το βιβλίο, γιατί θεωρώ ότι δεν είναι μια ανακύκλωση της πρώτης έκδοσης, αλλά με καινοτόμες μετατροπές και προσθήκες ανταποκρίνεται στις σύγχρονες ανάγκες των φορέων υγείας του στόματος.

Γιώργος Λάσκαρης

Tetric EvoCeram® Bulk Fill

Υψηλής απόδοσης σύνθετη ρητίνη οπισθίων

Η πιο αποδοτική σύνθετη ρητίνη οπισθίων

Τώρα και λεπτόρρευστη

Tetric EvoCeram® Bulk Fill
Διαμορφώσιμη

Tetric EvoFlow® Bulk Fill
Λεπτόρρευστη

Δείτε μόνοι σας:
www.ivoclarvivadent.com/bulkfill-en

Dental Vision ΕΠΕ
- Μιχαλακοπούλου 125 / 115 27 Αθήνα / τηλ: 210 77 55 900
- Τσιμισκή 34 / 546 23 Θεσσαλονίκη / τηλ: 2310 253 800

www.dentalvision.gr

SADENT ΑΕΒΕ
- 1 χλμ Λεωφ. Μαρκοπούλου / 190 02 Παιανία / τηλ: 211 10 22 900
- Τετραπόλεως 4 / 115 27 Γουδή / τηλ: 210 77 77 608
- Ν. Τέλογλου 7 / 546 36 Θεσσαλονίκη / τηλ: 2310 968 799

www.sadent.com

Metrodent ΟΕ
- Πατησίων 21 / 104 32 Αθήνα / τηλ: 210 523 5981

www.metrodent.gr

ivoclar vivadent®
passion vision innovation

ΟΔΟΝΤΙΑΤΡΙΚΗ

Αποδεδειγμένη αισθητική: έξι χρόνια επιτυχίας με το IPS Empress Direct

Άμεση αποκαταστατική διαδικασία με τη χρήση νανο-υβριδικής ρητίνης
Δρ Sandro Pradella, Eremo di Curatone/Ιταλία

Ο συγγραφέας έχει επιτύχει ισορροπία, μετά την επιτυχή χρήση της νανο-υβριδικής ρητίνης IPS Empress Direct στην κλινική πράξη για έξι χρόνια. Τα δόντια του πρώτου ασθενή που αποκατέστησε με το υλικό αυτό είναι ακόμα σε άριστη κατάσταση. Με βάση αυτό το πρώτο περιστατικό στο οποίο χρησιμοποιήθηκε IPS Empress Direct – ένα νέο προϊόν εκείνη τη χρονική στιγμή – ο συγγραφέας εξηγεί πως χρησιμοποιεί με επιτυχία το υλικό σε άμεσες αποκαταστατικές διαδικασίες.

Η εισαγωγή των νανο-υβριδικών συνθέτων ρητινών προχώρησε χέρι-χέρι με την εξέλιξη της σύγχρονης οδοντιατρικής, η οποία έχει ως κύριο στόχο τη διατήρηση των υγιών οδοντικών ιστών. Εξαιρετικά προηγμένες αποκαταστατικές ρητίνες, οι οποίες διαθέτουν άριστες μηχανικές και αισθητικές ιδιότητες, είναι ιδανικές για άμεσες αποκαταστάσεις δοντιών με μεγάλες βλάβες. Αυτό επιβεβαιώνεται και από τις πλέον πρόσφατες κλινικές μελέτες που επικεντρώνονται στις τεχνικές συγκόλλησης και διαστρωμάτωσης. Επιπλέον, υπάρχει μια αυξανόμενη ζήτηση από τους ασθενείς για αποκαταστάσεις υψηλής αισθητικής με προσιτό κόστος.

Εισαγωγή

Η χημική σύνθεση παίζει σημαντικό ρόλο στα αποκαταστατικά υλικά υψηλής αισθητικής. Ο χημικός τύπος παρέχει στο υλικό την ικανότητα να ανταποκρίνεται σύμφωνα με κριτήρια απόδοσης που σχετίζονται με την ογκομετρική συστολή, την επιφανειακή σκληρότητα, την αντοχή στη θραύση, το μέτρο ελαστικότητας, τη στίλβωση, την αντίσταση στη φθορά και την ακτινοσκιερότητα. Οι οπτικές ιδιότητες των ενισχυτικών παραγόντων και της μήτρας του πολυμερούς πρέπει επίσης να ταιριάζουν απόλυτα μεταξύ τους. Αυτό είναι ύψιστης σημασίας για την επίτευξη των αποχρώσεων και των διαφανειών που απαιτούνται για μια φυσική αποκατάσταση.

Οι ενισχυτικοί παράγοντες διαφορετικής χημικής σύστασης και μεγέθους είναι ενσωματωμένοι στη μήτρα του μονομερούς και καθορίζουν την αντίσταση στη φθορά, την αντοχή, τη δυνατότητα στίλβωσης, τη στιλπνότητα, την ακτινοσκιερότητα και τη διαφάνεια του υλικού. Όταν αναπτύχθηκε η νανο-υβριδική ρητίνη IPS Empress® Direct, δόθηκε ιδιαίτερη προσοχή στη σύνθεσή της. Το αποτέλεσμα είναι ένα υλικό που χαρακτηρίζεται από καινοτόμες ιδιότητες:

> Κάθε συστατικό μιας ρητίνης εκπληρώνει μια συγκεκριμένη λειτουργία. Τα μονομερή, για παράδειγμα, επηρεάζουν τη δραστικότητα, την αντοχή, τη συστολή και τις ιδιότητες χειρισμού του υλικού.

1. Αντοχή στη φθορά και στη θραύση

Η συμπεριφορά στη φθορά ενός εμφρακτικού υλικού αντιπροσωπεύει μια ουσιαστική παράμετρο του ρυθμού επιβίωσης της αποκατάστασης. Η φθορά επηρεάζει την αισθητική εμφάνιση και την ενδοστοματική λειτουργία μιας αποκατάστασης. Η αντοχή στη θραύση έχει επίσης σημαντική επίδραση στην κλινική απόδοση και θα πρέπει να λαμβάνεται υπόψη κατά την επιλογή μιας ρητίνης. Οι αποκαταστάσεις υπόκεινται σε έντονους και παρατεταμένους μασητικούς κύκλους. Αν χρησιμοποιηθεί μια ακατάλληλη ρητίνη, η αποκατάσταση μπορεί να εμφανίσει ρωγμές με την πάροδο του χρόνου. Οι ρωγμές αυτές μπορεί να επηρεάσουν την αποτελεσματικότητα και τη μακροβιότητα της αποκατάστασης. Λόγω της χρήσης της νανοτεχνολογίας, οι ενισχυτικοί παράγοντες στο IPS Empress Direct είναι πολύ μικροί (100 – 400 nm). Η ρητίνη διαθέτει υψηλή συγκέντρωση ενισχυτικών (περίπου 75 – 79 % κ.β. και περίπου 52 – 59 % κ.ο.), ενώ η οργανική μήτρα (σε αυτή την περίπτωση μήτρα ρητίνης bis-GMA) είναι σημαντικά μειωμένη. Οι ενισχυτικοί παράγοντες είναι ενσωματωμένοι στην οργανική μήτρα, η οποία αντιπροσωπεύει την ασθενέστερη συνιστώσα μεταξύ των δύο συστατικών. Αυτό έχει ως αποτέλεσμα, η επιφανειακή σκληρότητα και η αντοχή στη θραύση του IPS Empress Direct να είναι υψηλότερες από τις αντίστοιχες των συμβατικών ρητινών. Αυτές οι ιδιότητες επηρεάζονται όχι μόνο από τον όγκο των ενισχυτικών παραγόντων, αλλά και από το είδος αυτών. Σχετικά αδρά ενισχυτικά βαριούχου υάλου (0,7 μm) χρησιμοποιούνται στα υλικά οδοντίνης για να επιτυγχάνεται υψηλότερη αντοχή. Αντιθέτως, τα κοπτικά υλικά – αδαμαντίνης περιέχουν μικρότερα ενισχυτικά βαριούχου υάλου (0,4 μm), ώστε να διευκολύνεται η διαδικασία λείανσης και στίλβωσης και να μειώνεται η φθορά.

Υλικά	Σκληρότητα	Συστολή
Αδαμαντίνη	408	
Οδοντίνη	60	
Αμάλγαμα	120	
Χρυσόκραμα τύπου 3	135	
Μακρο-υβριδική ρητίνη	41 – 77	4,5 %
Μικρο-υβριδική ρητίνη	74 – 120	3 %
Νανο-υβριδική ρητίνη	160 – 185	1,6 – 2,5 %

2. Συστολή πολυμερισμού

Επειδή μόνο το οργανικό μέρος συρρικνώνεται κατά τον πολυμερισμό, οι νανο-υβριδικές ρητίνες προσφέρουν επίσης πλεονεκτήματα έναντι των συμβατικών ρητινών ως προς τη συστολή πολυμερισμού (βλέπε ***Πίνακα***). Λόγω της υψηλής περιεκτικότητας σε νανο-ενισχυτικά, το οργανικό περιεχόμενο είναι ελάχιστο. Αυτό έχει ως αποτέλεσμα, το ποσοστό συστολής τους να είναι εξαιρετικά χαμηλό, από 1,6 έως 2,5%, ενώ τα μικρο-ενισχυτικά εμφανίζουν συστολή 3,5%.

3. Οπτικές ιδιότητες

Το IPS Empress Direct έχει σχεδιαστεί για να είναι ένα πολύ αισθητικό αποκαταστατικό υλικό, που μιμείται πολύ στενά τις οπτικές ιδιότητες του φυσικού φραγμού. Ο φθορισμός, η οπαλινότητα και η διαφάνεια είναι βασικά χαρακτηριστικά αυτού του υλικού. Η ρητίνη είναι τώρα διαθέσιμη στη νέα συμπληρωματική απόχρωση Translucent Opal, για την αναπαραγωγή της αδιαφάνειας των φυσικών δοντιών. Είναι διαθέσιμη σε υψηλότερα επίπεδα διαφάνειας από τις συμβατικές ρητίνες. Επιπλέον, η υψηλή ακτινοσκιερότητά της βοηθά τους οδοντιάτρους να διακρίνουν το εμφρακτικό υλικό από τους υγιείς οδοντικούς ιστούς και τη δευτερογενή τερηδόνα.

4. Στίλβωση και επιφανειακή αδρότητα

Μια ρητίνη υψηλής αισθητικής πρέπει να λειαίνεται και να στιλβώνεται εύκολα. Η στίλβωση και τα επιφανειακά χαρακτηριστικά του IPS Empress Direct έχουν μελετηθεί σχολαστικά. Για παράδειγμα, τα κοπτικά υλικά – αδαμαντίνης περιέχουν ενισχυτικά βαριούχου υάλου (0.4 μm), τα οποία εξασφαλίζουν ευνοϊκές ιδιότητες στίλβωσης και υψηλή επιφανειακή στιλπνότητα. Αν γυαλιστεί σωστά, η ρητίνη επιτυγχάνει περίπου 80 μονάδες στιλπνότητας (GU) και χαμηλή μέση επιφανειακή αδρότητα, μικρότερη από 0,1 μm.

5. Αισθητική

Αποκαταστάσεις που εντάσσονται αρμονικά στο στοματικό περιβάλλον μπορούν να διαμορφωθούν με την κατάλληλη επιλογή ενός υλικού οδοντίνης με βέλτιστο επίπεδο αδιαφάνειας και ενός κοπτικού υλικού - αδαμαντίνης με ιδανική διαφάνεια. Συστήνεται η εφαρμογή των υλικών σε στρώματα πάχους παρόμοιου με αυτών της φυσικής οδοντίνης και αδαμαντίνης προκειμένου να εξασφαλίζεται βέλτιστο αποτέλεσμα με δύο μόνο υλικά.

6. Χειρισμός και ευαισθησία στο φως

Το IPS Empress Direct είναι εύκολο στη χρήση και χαρακτηρίζεται από χαμηλή ευαισθησία στο φως. Αυτό σημαίνει ότι οι επαγγελματίες έχουν αρκετό χρόνο να επεξεργαστούν το υλικό, πριν αυτό αρχίσει να σκληραίνει λόγω του μπλε φωτός που περιέχεται στο φως του περιβάλλοντος χώρου (μετά από 240 έως 300 δευτερόλεπτα). (Πηγή: Επιστημονική Τεκμηρίωση IPS Empress Direct, Ivoclar Vivadent)

Μελέτη περίπτωσης

Ο συγγραφέας περιγράφει την αποκατάσταση ενός τεταρτημορίου, με τη χρήση του IPS Empress Direct ως υλικού αποκατάστασης. Τη χρονική περίοδο που έγινε η αποκατάσταση, αυτή περιλάμβανε και τα δύο οδοντικά τόξα. Ο ασθενής ζήτησε τη θεραπεία, λόγω της μετεγχειρητικής ευαισθησίας της. Επιπλέον, οι υπάρχουσες αποκαταστάσεις ήταν προβληματικές και αισθητικά μη ικανοποιητικές ***(Εικόνες 1α και β)***. Το όμορο σημείο επαφής μεταξύ των δοντιών #46 και #47 δεν ήταν σωστά διαμορφωμένο, αφού μετά από κάθε γεύμα, τα κομμάτια της τροφής παγιδεύονταν στο μεσοδόντιο διάστημα. Επιπλέον, δεν υπήρχαν συγκλεισιακές επαφές, ούτε λειτουργικές συγκλεισιακές επιφάνειες.

Τοποθετήθηκε ελαστικός απομονωτήρας στο συγκεκριμένο τεταρτημόριο, ώστε να δημιουργήσουμε στεγνό πεδίο ***(Εικ. 2)***. Η τεχνική του ελαστικού απομονωτήρα εξασφαλίζει ένα ιδανικό πεδίο θεραπείας. Εξασφαλίζεται εξαιρετική ορατότητα και αποτρέπεται κάθε ακούσια κατάποση υλικών από τον ασθενή. Οι πα-

Εικ. 1α και β: Αρχική κατάσταση: Μη ικανοποιητικές εμφράξεις αμαλγάματος και ρητίνης στα δόντια του άνω και κάτω οδοντικού τόξου.

Εικ. 2: Τοποθέτηση ελαστικού απομονωτήρα για την απομόνωση του πεδίου εργασίας.

Εικ. 3: Μετά την αφαίρεση των παλιών εμφράξεων και της τερηδόνας, η κοιλότητα προετοιμάστηκε για έμφραξη με την τεχνική της αδροποίησης.

Εικ. 4: Εφαρμόστηκε φωσφορικό οξύ και αφέθηκε να δράσει 15 δευτερόλεπτα στην οδοντίνη και 30 δευτερόλεπτα στην αδαμαντίνη.

Εικ. 5: Μια ελαφρώς υγρή, γυαλιστερή επιφάνεια οδοντίνης αποτελεί ένδειξη μιας σωστής προετοιμασίας των οδοντικών ιστών.

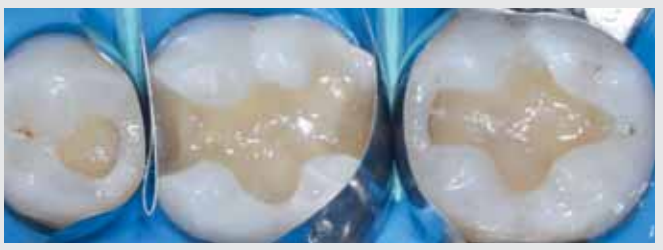

Εικ. 6: Μετά την επίστρωση της κοιλότητας με Tetric EvoFlow (για τη δημιουργία μιας επίπεδης πολφικής βάσης), τοποθετήθηκαν τμηματικά τοιχώματα.

Εικ. 7: Τα τμηματικά τοιχώματα εξασφάλισαν υποστήριξη στην αναδιαμόρφωση των όμορων τοιχωμάτων της κοιλότητας με υλικά αδαμαντίνης IPS Empress Direct. Δημιουργήθηκαν κοιλότητες I ομάδας.

Εικ. 8: Το IPS Empress Direct Dentin χρησιμοποιήθηκε για την επιτυχή αναδόμηση των κεκλιμένων επιπέδων των φυμάτων.

Εικ. 9: Δημιουργώντας μια λειτουργική, ανατομικά ορθή υφή συγκλεισιακών επιφανειών.

Εικ. 10: Οι αποκαταστάσεις αμέσως μετά την ολοκλήρωση και τη στίλβωση, εναρμονίζονται πλήρως με την υπάρχουσα οδοντοφυΐα.

λιές εμφράξεις αφαιρέθηκαν και η υποκείμενη τερηδόνα απομακρύνθηκε χρησιμοποιώντας στρογγυλή φρέζα.

Στη συνέχεια, οι κοιλότητες ολοκληρώθηκαν με λεπτόκοκκα διαμάντια και με ειδικά άκρα διαμαντένιας κοπής στη χειρολαβή των υπερήχων. Σε γενικές γραμμές, θα πρέπει να λαμβάνεται μέριμνα, ώστε οι κοιλότητες να έχουν κατάλληλο σχήμα. Ο στόχος είναι να διατηρηθεί όσο είναι δυνατό η αδαμαντίνη και η υποστηρικτική οδοντίνη. Η κοιλότητα θα πρέπει να έχει μια συνεχή εξωτερική γραμμή ορίου ***(Εικ. 3)***.

Προετοιμασία

Χρησιμοποιήθηκε ένα πολλαπλών σταδίων σύστημα ολικής αδροποίησης-συγκόλλησης (Syntac®). Ο συγγραφέας είχε ήδη χρησιμοποιήσει το συγκεκριμένο συγκολλητικό για σχεδόν 15 χρόνια. Τρία θετικά σημεία υπογραμμίζουν την κλινική δυναμική αυτού του συγκολλητικού: i) δεν υπάρχει μετεγχειρητική ευαισθησία, ii) οι αποκαταστάσεις εμφανίζουν βέλτιστη πρόσφυση στην υποκείμενη δομή του δοντιού και iii) οι αποκαταστάσεις δείχνουν εξαιρετική οριακή ακεραιότητα. Όταν χρησιμοποιείται η τεχνική της ολικής αδροποίησης, οι επιφάνειες της αδαμαντίνης και της οδοντίνης αδροποιούνται για διαφορετικά χρονικά διαστήματα (αδαμαντίνη = 30 δευτερόλεπτα, οδοντίνη = 15 δευτερόλεπτα) ***(Εικ. 4)***. Μετά τη διαδικασία αδροποίησης, έγινε ήπια εφαρμογή Syntac Primer στην επιφάνεια των δοντιών, αφέθηκε να αντιδράσει για 20 δευτερόλεπτα και στη συνέχεια απλώθηκε σε όλη την επιφάνεια με ρεύμα αέρα, μέχρι την πλήρη εξάτμιση. Η ίδια διαδικασία επαναλήφθηκε με Syntac Adhesive. Ο συγκολλητικός παράγοντας που εφαρμόστηκε στη συνέχεια (Heliobond) πρέπει να παραμείνει στην αδροποιημένη επιφάνεια του δοντιού για τουλάχιστον 10 δευτερόλεπτα. Μόνο με αυτόν τον τρόπο μπορεί το υλικό να διεισδύσει πλήρως στις ίνες κολλαγόνου και στο εν μέρει αφαλατωμένο στρώμα της οδοντίνης. Αφού ο συγκολλητικός παράγοντας επέδρασε, το υλικό αφαιρέθηκε προσεκτικά με αναρρόφηση και έγινε διασπορά με ρεύμα αέρα. Μετά τον πολυμερισμό, η επιφάνεια της οδοντίνης πρέπει να έχει μια ελαφρώς γυαλιστερή εμφάνιση ***(Εικ. 5)***. Αυτό δείχνει ότι το υλικό έχει διεισδύσει σε βάθος και δεν υπάρχουν περιοχές με υπερβολικά παχύ στρώμα συγκολλητικού.

Έμφραξη

Σε ένα αρχικό στάδιο, ρευστή ρητίνη (Tetric EvoFlow®) εφαρμόστηκε σε ολόκληρη την επιφάνεια της οδοντίνης, σε ένα στρώμα πάχους περίπου 0,5 χιλ. και στην αδαμαντίνη σε ένα λεπτό στρώμα. Η ρητίνη φωτοπολυμερίστηκε δύο φορές για 10 δευτερόλεπτα χρησιμοποιώντας συσκευή φωτοπολυμερισμού με ένταση φωτός τουλάχιστον 1000mW/cm^2. Στη συνέχεια, η αποκατάσταση χτίστηκε χρησιμοποιώντας το διαμορφώσιμο IPS Empress Direct. Ο στόχος ήταν να μετατραπεί η κοιλότητα II ομάδας, σε κοιλότητα I ομάδας. Αυτό απαιτούσε την ανακατασκευή των τοιχωμάτων του όμορου κιβωτιδίου της κοιλότητας ***(Εικ. 6 και 7)***. Σε αντίθεση με τα κλασσικά τεχνητά τοιχώματα, τα τμηματικά τοιχώματα επιτρέπουν τη διαμόρφωση της ρητίνης με το τυπικό κυρτό σχήμα των όμορων επιφανειών.

Εικ. 11: Η ίδια εικόνα έξι χρόνια αργότερα. Οι αποκαταστάσεις είναι άθικτες και δεν παρατηρείται μικροδιείσδυση στα όρια.

Εικ. 12α και β: Μασητική άποψη έξι χρόνια μετά τη σύνθετη αποκατάσταση του άνω και κάτω φραγμού.

Σε ό,τι αφορούσε τα συστήματα των τοιχωμάτων, έπρεπε να αναθεωρήσουμε πλήρως τον τρόπο χρήσης τους. Σε εμφράξεις αμαλγάματος, τα τοιχώματα έχουν τον ρόλο του να συγκρατήσουν το υλικό στη θέση του κατά τη διάρκεια της συμπύκνωσης. Εμποδίζουν επίσης το αμάλγαμα να ολισθήσει στα μεσοδόντια διαστήματα, γεγονός που μπορεί να οδηγήσει σε βλάβη των μαλακών ιστών. Αντίθετα, η εφαρμογή των ρητινών μπορεί να συγκριθεί με τη διαδικασία έγχυσης σε καλούπια, που χρησιμοποιείται στην κατασκευή πλαστικών. Προκειμένου να επιτευχθεί μια ομαλή, στιλπνή επιφάνεια, το μαλακό πλαστικό εγχύεται σε ένα μεταλλικό καλούπι. Το προϊόν που προκύπτει συνήθως δεν απαιτεί περαιτέρω τελική επεξεργασία. Τα τμηματικά τοιχώματα που χρησιμοποιήθηκαν στο συγκεκριμένο περιστατικό λειτούργησαν με τρόπο παρόμοιο με τα μεταλλικά καλούπια: καθόρισαν το τελικό σχήμα, όταν ανακατασκευάστηκαν τα όμορα τοιχώματα. Υλικό αδαμαντίνης IPS Empress Direct προσαρμόστηκε κατάλληλα και, στη συνέχεια, φωτοπολυμερίστηκε. Λόγω της λείας επιφάνειας, δεν απαιτήθηκε σχεδόν καθόλου τελικό φινίρισμα.

Η κοιλότητα πληρώθηκε με μια σειρά από αρχικά οριζόντιες και στη συνέχεια πλάγιες στρώσεις IPS Empress Direct Dentin. Ως βάση για την τοπογραφία των συγκλεισιακών επιφανειών, διαμορφώθηκαν τα τριγωνικά κεκλιμένα επίπεδα των φυμάτων ***(Εικ. 8)***. Η μασητική μορφολογία ολοκληρώθηκε με λοξές στρώσεις IPS Empress Direct enamel ***(Εικ. 9)***. Μετά την αφαίρεση των τεχνητών τοιχωμάτων, οι μασητικές επιφάνειες διαμορφώθηκαν σύμφωνα με τις γναθολογικές αρχές. Η σύγκλειση ελέγχθηκε και εξαλείφθηκαν πρόωρες επαφές. Η ολοκλήρωση των μασητικών επιφανειών έγινε με φρέζες καρβιδίου του βολφραμίου (H390F, Komet). Απαιτήθηκαν μόνο λίγα βήματα για τελικές λεπτομέρειες και γυάλισμα. Το φινίρισμα έγινε με ένα σύστημα στίλβωσης τριών σταδίων (Astropol®) ***(Εικ. 10)***. Για την ολοκλήρωση των κυρτών περιοχών, συστήνουμε δίσκους μονής κοπής με σταδιακά μειούμενη αδρότητα (OptiDisc®, Kerr-Hawe).

Συμπέρασμα

Με σταθερή εφαρμογή του πρωτοκόλλου που παρουσιάζεται, μπορούν να κατασκευαστούν με αρκετά απλό τρόπο ακόμα και πολύπλοκες άμεσες αποκαταστάσεις. Στο περιστατικό που παρουσιάστηκε, φαίνεται να πληρούνται τα τρία βασικά κριτήρια για ένα ικανοποιητικό αποτέλεσμα: κατάλληλη απόχρωση, σχήμα και λειτουργία. Έξι χρόνια μετά τη θεραπεία, οι αποκαταστάσεις του ασθενή εξακολουθούν να είναι άθικτες και να εξασφαλίζουν ικανοποιητικό αισθητικό αποτέλεσμα ***(Εικ. 11 έως 12β)***.

Ο κατάλογος των βιβλιογραφικών πηγών είναι διαθέσιμος από τους συγγραφείς εφόσον ζητηθεί.

Λεπτομέρειες επικοινωνίας:

Dr Sandro Pradella
Via Lussemburgo, 15
46010 Eremo di Curtatone
Italy
sanprad@tin.it
www.sandropradella.it

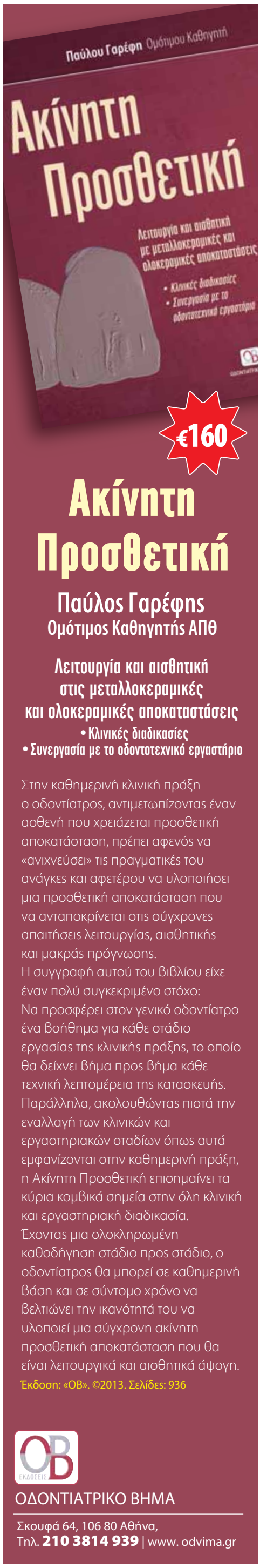

16ο ΠΑΜΠΕΛΟΠΟΝΝΗΣΙΑΚΟ ΟΔΟΝΤΙΑΤΡΙΚΟ ΣΥΝΕΔΡΙΟ

Ηχηρό το «παρών» των οδοντιάτρων στην τριήμερη εκδήλωση

Γράφει η **Ηλιάνα Γιαννούλη** δημοσιογράφος

Με μεγάλη επιτυχία και αθρόα προσέλευση οδοντιάτρων ολοκληρώθηκαν οι εργασίες του 16ου Παμπελοποννησιακού Οδοντιατρικού Συνεδρίου, το οποίο πραγματοποιήθηκε στην όμορφη πόλη της Πάτρας από τις 24 έως 26 Ιουνίου 2016. Την διοργάνωση του φετινού συνεδρίου ανέλαβε ο Οδοντιατρικός Σύλλογος Αχαΐας σε συνεργασία με όλους τους Οδοντιατρικούς Συλλόγους της Πελοποννήσου.

Περισσότεροι από 200 σύνεδροι παρακολούθησαν το τριήμερο πρόγραμμα του συνεδρίου, συμβάλλοντας καθοριστικά με την συμμετοχή τους στην επιτυχία της διοργάνωσης. Το φετινό συνέδριο περιελάμβανε ελεύθερο πρόγραμμα, το οποίο διεξήχθη παράλληλα με τις συνεδρίες του κατευθυνόμενου προγράμματος.

Το μεγαλύτερο μέρος του κατευθυνόμενου προγράμματος του συνεδρίου αφορούσε την Επανορθωτική Οδοντιατρική, στο πλαίσιο της οποίας καλύφθηκαν ζητήματα σχετικά με την Περιοδοντολογία και τα εμφυτεύματα μαζί με την Προσθετική, την Ενδοδοντία και την Οδοντική Χειρουργική.

Η κεντρική συνεδρία δομήθηκε πάνω στον άξονα «Οικολογία και Οδοντιατρική» θέτοντας στο επίκεντρο της συζήτησης την συνεισφορά των οδοντιάτρων στην προστασία του περιβάλλοντος.

Από το φετινό πρόγραμμα του Συνεδρίου δεν θα μπορούσαν να λείπουν τα πρακτικά σεμινάρια, τα οποία ήταν αφιερωμένα σε θεματολογία που κάλυπτε σχεδόν όλο το φάσμα της Επανορθωτικής Οδοντιατρικής.

Δεν θα πρέπει να παραλείψουμε να αναφερθούμε και στην εμπορική έκθεση που λειτούργησε στο πλαίσιο του 16ου Παμπελοποννησιακού Συνεδρίου, με τη συμμετοχή 30 και πλέον εκθετών, κατά τη διάρκεια της οποίας οι σύνεδροι είχαν τη δυνατότητα να ενημερωθούν για όλες τις τελευταίες εξελίξεις γύρω από τα οδοντιατρικά μηχανήματα και υλικά.

Το 16ο Παμπελοποννησιακό Οδοντιατρικό Συνέδριο «ανοίγει τις πύλες του»

Η τελετή έναρξης πραγματοποιήθηκε την Παρασκευή, 24 Ιουνίου 2016 στο συνεδριακό κέντρο του Πανεπιστημίου Πατρών. Στο πλαίσιο της τελετής, ο κ. **Γρηγόρης Ηλίας** αναφέρθηκε στην σημασία του Παμπελοποννησιακού Συνεδρίου μέσα από την ομιλία του με τίτλο «Παμπελοποννησιακό Συνέδριο: Η έμπνευση που έγινε θεσμός». Ακολούθησε η ομιλία του κ. **Φίλιππου Δεληβάνη**, η οποία συνοδεύτηκε με οπτικοακουστικό υλικό με θέμα «Αναπολώντας

Στιγμιότυπο από τις εργασίες του συνεδρίου.

την Πάτρα και την Ελλάδα Δέκα Χρόνια Πριν». Την επίσημη έναρξη του συνεδρίου κήρυξε ο Πρόεδρος της Ελληνικής Οδοντιατρικής Ομοσπονδίας, κ. **Αθ. Κατσίκης**, ο οποίος εξέφρασε για μια ακόμη φορά τη στήριξη της Ομοσπονδίας σε κάθε προσπάθεια που προάγει τη συνεχή επιμόρφωση των οδοντιάτρων.

Βραβείο καλύτερης ελεύθερης ανακοίνωσης

Στο πλαίσιο της φετινής διοργάνωσης απενεμήθη για δεύτερη συνεχή φορά το βραβείο «Ιωάννης Καρκατζούλης» εις μνήμην και προς τιμήν του εκλιπόντας ιδρυτή και εκδότη του «ΟΒ» στην καλύτερη ελεύθερη ανακοίνωση. Νικητής στην κατηγορία αναδείχθηκε ο κ. **Στεφόπουλος Σπύρος**.

Παράλληλα, στο φετινό Παμπελοποννησιακό Συνέδριο αποφασίστηκε να βραβευθεί και η καλύτερη επιτοίχια επίδειξη (poster). Το βραβείο απέσπασε ο κ. **Παπαθανάσης Νικόλαος** στον οποίο απενεμήθη το επιστημονικό σύγγραμμα «Επανεπέμβαση στην Ενδοδοντία», μια ευγενική προσφορά των εκδόσεων «ΟΒ».

Το συνέδριο ολοκληρώθηκε με την ομιλία του κ. **Ανδρέα Μητρόπουλου** ο οποίος αναφέρθηκε στο ρόλο των περιφερειακών συνεδρίων στη δια βίου συνεχιζόμενη εκπαίδευση και την αποτίμηση του 16ου Παμπελοποννησιακού Οδοντιατρικού Συνεδρίου από τον Πρόεδρο της Οργανωτικής Επιτροπής και Πρόεδρο του

Αναμνηστική φωτογραφία κατά τη λήξη του συνεδρίου.

Οδοντιατρικού Συλλόγου Αχαΐας, κ. **Γιώργο Μουτούση.**

Πλούσιο πολιτιστικό πρόγραμμα

Οι μετασυνεδριακές ώρες ήταν εμπλουτισμένες με ξεναγήσεις σε αρχαιολογικούς χώρους/μουσείο, στο ιστορικό μέρος της πόλης και στον Άγιο Ανδρέα. Αξίζει να αναφερθούμε στην ομιλία της Αρχαιολόγου – Ιστορικού, κας **Καΐκα -Μαντανίκα Γιώτας** με θέμα « Ιστορία και Γνωριμία της Πάτρας, ανά τους Αιώνες, μέσα από Διαφάνειες», το βράδυ του Σαββάτου στο

Κατά τη διάρκεια της ξενάγησης στο Αρχαιολογικό Μουσείο.

Αρχαιολογικό Μουσείο Πατρών. Μέσα από την ομιλία της, η κα. Καΐκα –Μαντανίκα «παρέσυρε» τους συνέδρους σε ένα νοσταλγικό ταξίδι στο παρελθόν της αχαϊκής πρωτεύουσας, δίνοντας τους τη δυνατότητα να γνωρίσουν καλύτερα τις ομορφιές και την ιστορία της Πάτρας.

Το φετινό, 16ο Παμπελοποννησικό Οδοντιατρικό Συνέδριο ήρθε να προστεθεί στον κύκλο των προηγούμενων επιτυχημένων επιστημονικών εκδηλώσεων, ενός θεσμού που έχει πλέον εδραιωθεί στους κόλπους της οδοντιατρικής κοινότητας ως μια σοβαρή και έγκυρη προσπάθεια ανανέωσης των επιστημονικών γνώσεων των οδοντιάτρων. Πραγματικά αξίζουν συγχαρητήρια στον Συντονιστή της Επιστημονικής Επιτροπής, κ. **Κωνσταντίνο Λιανό** καθώς και στα υπόλοιπα μέλη της Επιστημονικής και Οργανωτικής Επιτροπής για το προσεγμένο επιστημονικό πρόγραμμα και την άρτια διοργάνωση.

Οι διακεκριμένοι ομιλητές που «σφραγίζουν» με την παρουσία τους το κατευθυνόμενο πρόγραμμα του συνεδρίου, οι νέοι επιστήμονες που με τις παρουσιάσεις τους στηρίζουν το ελεύθερο πρόγραμμα, οι εμπορικές εταιρείες που δίνουν το «παρών» στην διοργάνωση συμβάλλοντας στη λειτουργία μιας πλούσιας εμπορικής έκθεσης και κυρίως η συμμετοχή του οδοντιατρικού κόσμου, αποδεικνύουν ότι τα περιφερειακά συνέδρια μπορούν και πρέπει να αρθρώσουν λόγο στη συνεχιζόμενη εκπαίδευση των οδοντιάτρων.

Το «ΟΔΟΝΤΙΑΤΡΙΚΟ ΒΗΜΑ» ευχαριστεί τις χορηγούς εταιρείες για τη στήριξή τους στη διοργάνωση του 16ο Παμπελοποννησιακού οδοντιατρικού Συνεδρίου

A.MED · BIANEΞ · BIODENTAL Σ. ΤΖΑΓΚΑΡΑΚΗΣ Ε.Ε. · Μιλτιάδης Βιτσαρόπουλος Α.Ε. · Colgate · COLTENE
Δεληβάνης · Denco Dental Α.Ε.Β.Ε Ο Δ Ο Ν Τ Ι Α Τ Ρ Ι Κ Α · Dental Expert Άννα Ελμάογλου Ε.Π.Ε. · Frame · gsk GlaxoSmithKline · Hellenic Dental Market
Impladend 3i Εισαγωγές Οδοντικών Εμφυτευμάτων · INTERTRADE · ivoclar vivadent passion vision innovation · Α. ΜΑΥΡΑΔΟΠΟΥΛΟΣ · MEMODENT · metroDENT
ΝΕΓΡΙΝ DENTAL ΕΙΣΑΓΩΓΕΣ ΟΔΟΝΤΙΑΤΡΙΚΩΝ ΕΙΔΩΝ · Oral-B · Pierre Fabre · PROFILE DENTAL · SADENT · ΑΦΟΙ ΣΤΕΡΓΙΟΥ Ο.Ε
ΣΥΝΕΤΑΙΡΙΣΜΟΣ ΟΔΟΝΤΙΑΤΡΩΝ ΘΕΣΣΑΛΟΝΙΚΗΣ · ΒΙΚΤΩΡΙΑ ΤΖΟΒΟΛΟΥ · Ιωάννης Τσαπαρίδης Α.Ε. · ULTRADENT PRODUCTS, INC. · ΜΩΡΙΣ ΦΑΡΑΤΖΗ Α.Ε. · Ι. Ν. ΦΥΡΙΠΠΗΣ Μ.ΕΠΕ

Η Ε.Ε.Χ.Σ. στηρίζει με επιστημονικές δράσεις την συνεχή επιμόρφωση των οδοντιάτρων

Φραγκίσκος Φραγκίσκος
Πρόεδρος της Επιστημονικής Εταιρείας Χειρουργικής Στόματος

Η Ε.Ε.Χ.Σ. ιδρύθηκε το 2008 και έκτοτε δραστηριοποιείται στο επιστημονικό πεδίο της Χειρουργικής Στόματος, με στόχο την προώθηση και διάδοση των επιστημονικών εξελίξεων μέσα από την οργάνωση Μετεκπαιδευτικών Προγραμμάτων Εμφυτευματολογίας, Χειρουργικής Στόματος και Αισθητικής της περιστοματικής περιοχής.

Για τον προσεχή Σεπτέμβριο και Οκτώβριο έχει προγραμματιστεί η διεξαγωγή του 2ου Μετεκπαιδευτικού Προγράμματος Χειρουργικής Στόματος, που θα διαρκέσει 4 Σαββατοκύριακα. Ο κάθε συμμετέχων δικαιούται να εκπαιδευτεί ως πρώτος χειρουργός σε δύο δικούς του ασθενείς, σε επεμβάσεις χειρουργικής στόματος, που μπορεί να περιλαμβάνουν χειρουργική εγκλείστων, ακρορριζεκτομές, προπροσθετική χειρουργική σκληρών και μαλθακών ιστών, αφαίρεση κύστεων κά.

Επίσης, την περίοδο Νοέμβριος 2016 - Ιούνιος 2017 πρόκειται να πραγματοποιηθεί το 4ο ετήσιο Μετεκπαιδευτικό Πρόγραμμα Εμφυτευματολογίας, το οποίο θα πραγματοποιείται 2 Σαββατοκύριακα τον μήνα. Η θεματολογία του καλύπτει όλο το φάσμα της οδοντιατρικής εμφυτευματολογίας, ενώ οι συμμετέχοντες θα έχουν την ευκαιρία να εκπαιδευθούν και σε ασθενείς, τοποθετώντας οι ίδιοι εμφυτεύματα με την καθοδήγηση των εκπαιδευτών του προγράμματος.

Τέλος, κατά τη διάρκεια του ακαδημαϊκού έτους 2016-2017 θα διεξαχθεί και σειρά μετεκπαιδευτικών μαθημάτων Αισθητικής της περιστοματικής περιοχής. Οι συμμετέχοντες θα είναι ιατροί όλων των ειδικοτήτων και οδοντίατροι και θα ασκηθούν σε επεμβάσεις έγχυσης υαλουρονικού οξέος στην περιστοματική περιοχή, σε δικούς τους ασθενείς.

Τα Μετεκπαιδευτικά Προγράμματα διεξάγονται στο υπερσύγχρονο εκπαιδευτικό κέντρο της Ε.Ε.Χ.Σ, το οποίο είναι άρτια εξοπλισμένο και οργανωμένο με πρωτοποριακά μέσα θεωρητικής, πρακτικής και κλινικής εκπαίδευσης. Η επιστημονική ομάδα των διδασκόντων που πλαισιώνει τα προγράμματα αποτελείται από καταξιωμένους και εξειδικευμένους στο χώρο καθηγητές και κλινικούς οδοντιάτρους, ελληνικών και ξένων πανεπιστημίων. Σε όλα τα προγράμματα χορηγείται πιστοποιητικό παρακολούθησης, με μοριοδότηση βάσει του Ευρωπαϊκού Συστήματος Πιστωτικών Μονάδων.

Θεωρούμε ότι ο ταχύτατος ρυθμός εξέλιξης της οδοντιατρικής επιστήμης τα τελευταία χρόνια και οι ραγδαίες αλλαγές που συμβαίνουν καθιστούν επιτακτική την ανάγκη για συνεχή επιμόρφωση και ενημέρωση τόσο των νεότερων όσο και των πιο έμπειρων οδοντιάτρων. Είναι λοιπόν μεγάλη χαρά και τιμή για την Εταιρεία μας, η διαπίστωση ότι οι συνάδελφοι ανταποκρίνονται με μεγάλο ενδιαφέρον στις εκάστοτε προσκλήσεις της. Επιπλέον είναι μεγάλη δικαίωση για όλους μας τα ευμενή σχόλια που πάντοτε γίνονται από τους συμμετέχοντες σχετικά με την οργάνωση και διεξαγωγή των Προγραμμάτων της Εταιρείας μας.

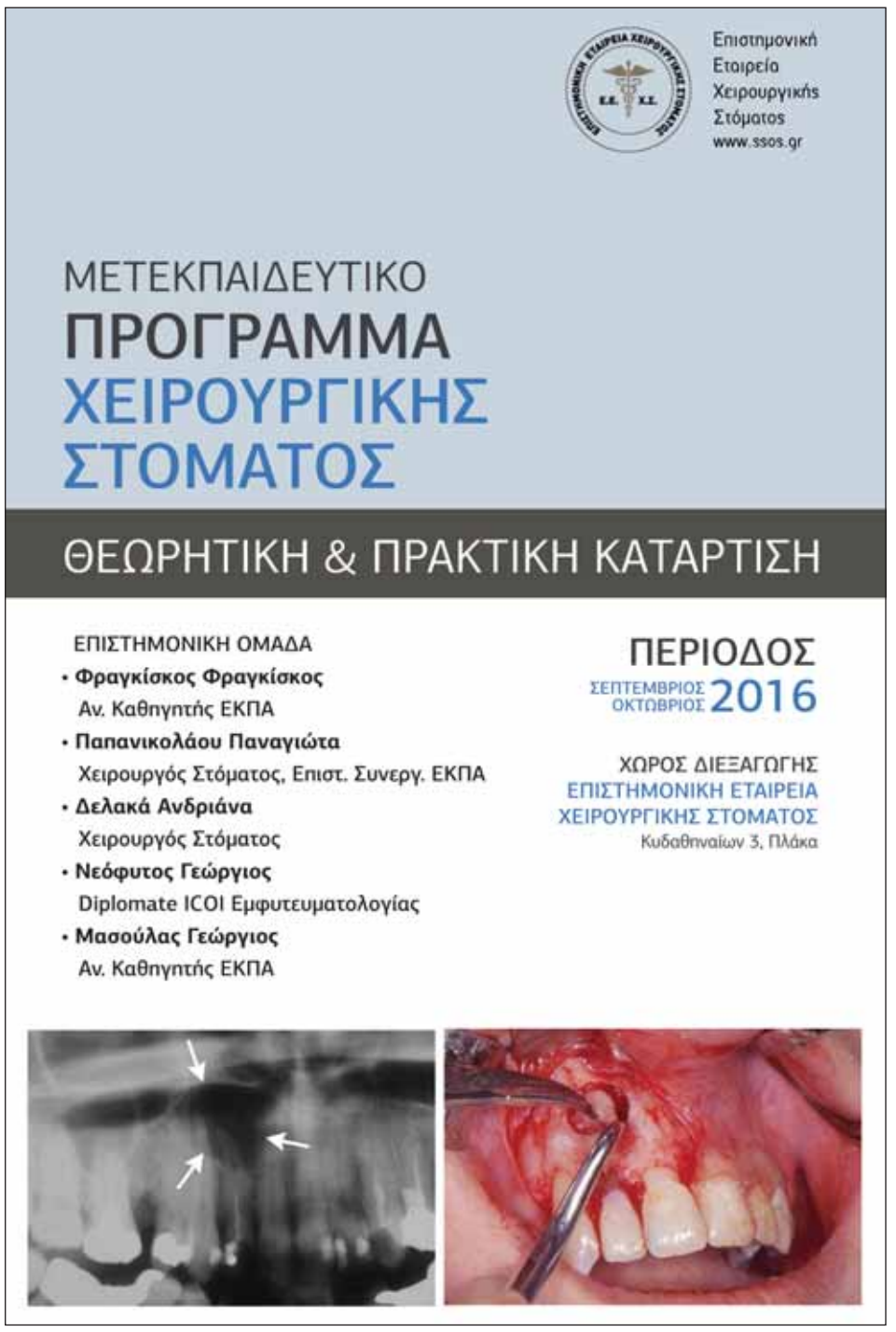

ΜΕΤΕΚΠΑΙΔΕΥΤΙΚΟ ΠΡΟΓΡΑΜΜΑ ΧΕΙΡΟΥΡΓΙΚΗΣ ΣΤΟΜΑΤΟΣ

ΠΕΡΙΟΔΟΣ ΣΕΠΤΕΜΒΡΙΟΣ 2016- ΟΚΤΩΒΡΙΟΣ 2016

ΘΕΩΡΗΤΙΚΗ ΚΑΙ ΠΡΑΚΤΙΚΗ ΚΑΤΑΡΤΙΣΗ

Επιστημονικός Υπεύθυνος: **Αν. Καθηγητής Φραγκίσκος Φ. Φραγκίσκος**

Σάββατο 17 Σεπτεμβρίου 2016

Θεωρητικό μέρος

09:00 - 09:30 Καλωσόρισμα των εκπαιδευόμενων και γενική ενημέρωση.
09:30 - 10:15 Ιστορικό ασθενούς.
10:15 - 11:00 Ακτινογραφική εξέταση στη χειρουργική του στόματος.
11:00 - 11:30 Διάλειμμα.
11:30 - 12:15 Στοιχεία Βασικής χειρουργικής (Αποστείρωση, προετοιμασία ασθενούς-ιατρού, χειρουργικές τομές και κρημνοί, συρραφή).
12:15 - 13:00 Συσκευές εργαλεία και υλικά.
13:00 - 14:30 Ελαφρύ γεύμα.

Πρακτικό μέρος

14.30-17.00 Εξάσκηση σε χειρουργικές τεχνικές τομών, κρημνών και συρραφής του τραύματος (σε κεφαλές χοίρων).

Κυριακή 18 Σεπτεμβρίου 2016

Θεωρητικό μέρος

09:00 – 09:45 Τεχνικές εξαγωγής δοντιών, ριζών και ακρορριζίων.
09:45 - 10:30 Χειρουργική εξαγωγή.
10:30 - 11:15 Χειρουργική εξαγωγή έγκλειστων δοντιών.
11:15 - 11:45 Διάλειμμα
11:45 - 12:30 Συμβάματα και επιπλοκές κατά και μετά την εξαγωγή των δοντιών.
12:30 - 13:15 Οδοντογενείς λοιμώξεις
13:15 - 15:00 Ελαφρύ γεύμα

Πρακτικό μέρος

15.00 - 17.00 Εξάσκηση σε χειρουργικές τεχνικές τομών, κρημνών και συρραφής του τραύματος (σε κεφαλές χοίρων).

Σάββατο 1 Οκτωβρίου 2016

Θεωρητικό μέρος

09:00 - 09:45 Προπροσθετική χειρουργική σκληρών και μαλθακών ιστών.
09:45 - 10:30 Βιοψία και ιστολογική εξέταση.
10:30 - 11:15 Χειρουργική αφαίρεση κύστεων
11:15 - 11:45 Διάλειμμα
11:45 - 12:30 Ακρορριζεκτομή
12:30 - 13:15 Προβολή video
13:15 - 15:00 Ελαφρύ γεύμα.

Πρακτικό μέρος

15.00 - 16.00 Παρασκευή μοσχεύματος από πλάσμα πλούσιο σε αυξητικούς παράγοντες (PRGF) μετά από αιμοληψία (θα γίνει επίδειξη παρασκευής του μοσχεύματος μετά την τοποθέτηση αίματος στο ειδικό μηχάνημα φυγοκέντρησης).
16.00 - 17.00 Επίδειξη εργαλείων που χρησιμοποιούνται στη χειρουργική του στόματος.

Κυριακή 2 Οκτωβρίου 2016

Θεωρητικό μέρος

09:00 - 09:45 Χειρουργική αντιμετώπιση βλαβών των σιαλογόνων αδένων.
09:45 - 10:30 Προληπτική και θεραπευτική χρήση των αντιβιοτικών στην οδοντιατρική
10:30 - 11:15 Επιδημιολογία και αιτιολογία των τραυματισμών, διάγνωση, πρόληψη
11:15 - 11:45 Διάλειμμα
11:45 - 12:30 Τραυματισμός των μαλθακών μορίων
12:30 - 13:15 Προβολή video
13:15 - 15:00 Ελαφρύ γεύμα.

Πρακτικό μέρος

15.00 - 17.00 Μελέτη πανοραμικών ακτινογραφιών και αξονικών τομογραφιών.

Σάββατο 15 / Κυριακή 16 Οκτωβρίου 2016 & Σάββατο 29 / Κυριακή 30 Οκτωβρίου 2016

09:00 - 17:00 Κυκλική συμμετοχή των εκπαιδευομένων σε επεμβάσεις χειρουργικής στόματος, οι οποίες παράλληλα θα βιντεοσκοπούνται και θα προβάλλονται άμεσα στον σεμιναριακό χώρο.

Θα μεσολαβήσει διάλειμμα για καφέ και διάλειμμα για ελαφρύ γεύμα

ΓΕΝΙΚΕΣ ΠΛΗΡΟΦΟΡΙΕΣ

Το πρόγραμμα απευθύνεται σε πτυχιούχους οδοντιάτρους.
Ο αριθμός των συμμετεχόντων θα είναι περιορισμένος και θα τηρηθεί αυστηρά σειρά προτεραιότητας.

Διάρκεια προγράμματος: **64 ώρες**

Ημερομηνίες προγράμματος: **Σεπτέμβριος 2016 έως Οκτώβριο 2016.**

Τελευταία ημερομηνία εγγραφής: **12 Σεπτεμβρίου 2016.**

Οι ενδιαφερόμενοι θα πρέπει έγκαιρα να υποβάλουν στην Εταιρεία Χειρουργικής Στόματος, ηλεκτρονικά (**frfragiskos@yahoo.gr**) ή ταχυδρομικά στη διεύθυνση:
Ε.Ε.Χ.Σ., Κυδαθηναίων 3, Αθήνα - Πλάκα, 10557,
Τηλ. 6945 951699 & 6977 822154
τα εξής δικαιολογητικά:
1. Αίτηση συμμετοχής (Η αίτηση είναι διαθέσιμη στον ιστότοπο www.ssos.gr).
2. Σύντομο βιογραφικό σημείωμα και φωτογραφία.
3. Επικυρωμένο αντίγραφο πτυχίου ή άδεια ασκήσεως επαγγέλματος.
4. Αναγνωρισμένους τίτλους σπουδών από Δ.Ο.Α.Τ.Α.Π για αποφοίτους Πανεπιστημίων της αλλοδαπής εκτός Ε.Ε.

ΔΙΔΑΚΤΡΑ ΚΑΙ ΤΡΟΠΟΣ ΠΛΗΡΩΜΗΣ
Η καταβολή του δικαιώματος συμμετοχής μπορεί να γίνει με μετρητά ή με δόσεις.

ΧΩΡΟΣ ΔΙΕΞΑΓΩΓΗΣ
ΕΠΙΣΤΗΜΟΝΙΚΗ ΕΤΑΙΡΕΙΑ ΧΕΙΡΟΥΡΓΙΚΗΣ ΣΤΟΜΑΤΟΣ
Κυδαθηναίων 3, Πλάκα
Για περισσότερες πληροφορίες παρακαλούμε επισκεφθήτε την ιστοσελίδα μας στη διεύθυνση **www.ssos.gr**

Osteology 2016: Το συνέδριο-θεσμός επέστρεψε στο Μονακό εντυπωσιάζοντας για άλλη μια φορά τους συνέδρους

Γράφει ο **Χρήστος Κωνσταντινίδης**
Οδοντίατρος - M.Sc (Προσθετ.)

Ένας σοφός είπε κάποτε ότι το να εξηγείς ή να διδάσκεις κάτι είναι μία δύσκολη τέχνη. Μπορείς να εξηγείς κάτι ώστε να το καταλάβει κάποιος, αν όμως είσαι πολύ καλός μπορείς να τον κάνεις να το νιώσει μέχρι το μεδούλι από τα κόκκαλα του (Richard Dawkins-The Blind Watchmaker).

Το Osteology 2016 που πραγματοποιήθηκε από τις 21 έως 24 Απριλίου στο γνώριμο πλέον Μονακό (το 2013 το συνέδριο είχε πραγματοποιηθεί και πάλι στο Μονακό) διαχειρίστηκε περίπου τα ίδια θέματα που κάθε υψηλού επιπέδου εμφυτευματολογικό ή περιοδοντολογικό συνέδριο διαχειρίζεται.

Όμως οι πολυάριθμοι διακεκριμένοι ομιλητές του συνεδρίου κατόρθωσαν να παρουσιάσουν και να μεταδώσουν στους συνέδρους, τα γνωστά ζητήματα με πρωτόγνωρη μεταδοτικότητα.

Το πρωί της Πέμπτης οι **Chiapasco, Cairo** και **Scheyer** παρουσίασαν workshops σε γεμάτες αίθουσες και πολύ μεγάλου ενδιαφέροντος θέματα, όπως η περιεμφυτευματίτιδα. Κάποια από τα courses ήταν κατευθυνόμενα από εταιρείες (Dentsply, Nobelbiocare, Straumann, Thommen, Camlog, Botiss). Πολύ ενδιαφέρον ήταν το workshop της Dentsply, όπου ο **M. Dagnelid** ανέλυσε όλα τα κρίσιμα στάδια στην 3D υποβοηθούμενη τοποθέτηση. Ταυτόχρονα, παρουσίασε τα πρώτα πολύ θεαματικά αποτελέσματα του νέου εμφυτεύματος Profile EV με κυμαινόμενο αυχένα για επικλινείς ακρολοφίες. Γενικά, φάνηκε η μεγάλη δυναμική της εταιρείας που έχει καινοτομίες σε πολλούς ταυτόχρονα τομείς. Έτσι στα εμφυτεύματα το Profile EV για τις επικλινείς ακρολοφίες ήρθε να συμπληρώσει το ήδη καινοτόμο Xive D3.0 που δίνει λύση στις στενές ακρολοφίες, τάση που ήδη κυριαρχεί στην εμφυτευματολογία. Στην GBR, η Symbios παρουσίασε τη γνωστή γκάμα των υλικών οστικής αναγέννησης (Algipore, διφωσφορικό ασβέστιο), ενώ πολύ μεγάλη αίσθηση δημιούργησε η μεμβράνη κολλαγόνου πολύ βραδείας απορρόφησης (Cytoplast) και η μεμβράνη από τιτάνιο με διάτρητη επιφάνεια, η οποία ενδείκνυται κυρίως για τις κάθετες, αλλά και τις μεγάλες οριζόντιες αναγεννήσεις.

Η **Karin Jepsen** στο πολύ ενδιαφέρον master clinician course αναφέρθηκε στην κάλυψη υφιζήσεων. Ανέλυσε τα αίτια δημιουργίας υφιζήσεων, δίνοντας έμφαση στις παραμέτρους που οδηγούν στις 4 κατηγορίες κατά Miller και τα θεραπευτικά πρωτόκολλα που ενδείκνυνται για κάθε μια ξεχωριστά.

Παράγοντες που σχετίζονται με την υφίζηση είναι η πλάκα, το stress, το κάπνισμα, οι συστηματικές νόσοι, οι τραυματικές συνήθειες, ο βιότυπος και το ύψος της φατνιακής απόφυσης.

Παράμετροι που σχετίζονται με τη χειρουργική τεχνική επιλογής, αλλά και το αποτέλεσμα είναι το πάχος του κρημνού, η τάση αυτού, η σταθερότητα αυτού κατά την επούλωση, η χρήση βιοϋλικών και η εμπειρία του θεράποντος. Πριν την χειρουργική επέμβαση πάντα προηγείται η θεραπεία των περιοδοντικών νοσημάτων και η εφαρμογή Σ.Υ. Ο πλέον συνήθης και αποτελεσματικός κρημνός είναι ο μυλικά μετατοπιζόμενος (CAF). Όταν συνδυασθεί με CTG ή CM (μεμβράνη κολλαγόνου) η κάλυψη βελτιώνεται όπως και η σταθερότητα του αποτελέσματος στον χρόνο. Σε Miller Class III προτιμούμε τα CTG έναντι των CM. Ο CAF σκόπιμο είναι να επεκτείνεται πλάγια σε παρακείμενα δόντια.

Το Osteology για άλλη μια χρονιά εντυπωσίασε τους συνέδρους, οι οποίοι «πλημμύρισαν» τις συνεδριακές αίθουσες.

Σε Miller Class IV είναι σκόπιμο να πλησιάσουμε τα δόντια με IPR και να έχουμε αναδημιουργία θηλών (κανόνας του Turnow: όταν το σημείο επαφής απέχει ως 5 mm από την παρυφή της ακρολοφίας έχουμε τελικά παρουσία ή αναδημιουργία μεσοδόντιας θηλής).

Σε περιπτώσεις που χρειάζεται η ορθοδοντική ως μέρος της θεραπείας είναι αναγκαίο να ενισχυθεί ο βιότυπος επειδή σε περίπτωση λεπτού βιότυπου θα έχουμε πρόσθετη υφίζηση.

Σε περίπτωση έλλειψης κερατινοποιημένων ούλων είναι πλεονεκτικότερη η τοποθέτηση CTG με πρόσθετο πλεονέκτημα την αλλαγή του τύπου των κυττάρων που αναγεννιούνται σε κερατικοποιημένα.

Σε άλλη αίθουσα το θέμα του master clinician course ήταν «Η θεραπεία προβλημάτων μαλακών και σκληρών ιστών στην αισθητική ζώνη». Ο **U. Grunder** τόνισε ότι ακόμη και σήμερα το ελεύθερο ουλικό μόσχευμα αποτελεί τον χρυσό κανόνα για δημιουργία προσπεφυκότων ούλων.

Το επιθήλιο του CTG από την υπερώα αποδεδειγμένα δημιουργεί κερατινοποιημένους ιστούς (γενετικά καθοδηγούμενο) κι αυτό σχετίζεται με την τεχνική λήψης του (J. Periodontol 2015, Bertl K. et al.). Περιοχές λήψης είναι η περιοχή υπερώια των προγομφίων-κυνόδοντα, 2ου γομφίου, γναθιαίο κύρτωμα. Προσπαθούμε να αποφεύγουμε τον πρώτο γομφίο (κίνδυνος αιμορραγίας). Η λειτουργία που καλούνται να διαδραματίσουν τα CTG είναι η πάχυνση, η προστασία, το creeping attachment και η δημιουργία χώρου. Όπως προαναφέρθηκε η σταθερότητα, η τεχνική λήψης και λιγότερο η θέση αυτής είναι μεγάλης σημασίας.

Ο **Zuhr** σε μικρές υφιζήσεις επιλέγει όχι κάθετες τομές, αλλά tunnel και προτιμά επιφανειακότερη λήψη CTG τοποθετώντας το μόσχευμα «ανάποδα» στην δέκτρια περιοχή. Επιπλέον, η επιφανειακότερη λήψη του CTG προκαλεί μικρότερο πόνο. Το πάχος θα πρέπει να είναι ελάχιστα ευρύτερο από το απολύτως αναγκαίο. Στην προετοιμασία αφαιρούμε το επιθήλιο (μικρό πάχος) και το μαλακό τμήμα (υποεπιθηλιακή στοιβάδα). Το υποκατάστατο του CTG είναι και αυτό με βάση το κολλαγόνο, π.χ Mucograft, τα αλλομοσχεύματα και το alloderm. Στις περισσότερες μελέτες τα υλικά αυτά υπολείπονται σε κάλυψη σε σχέση με το CTG.

Το πρωί της Παρασκευής άνοιξε με μια παρουσίαση του **Joe Bunni**. Μέσα σε μια παγκόσμια γενικότερη τάση του multitasking οι οδοντίατροι είναι πρωταθλητές σε ανάπτυξη και εξέλιξη πολλών και συχνά ετερόκλητων γνωστικών αντικειμένων. Έτσι ο Bunni βασικά ξεκινώντας από την απλή οδοντιατρική φωτογραφία έφθασε να είναι από τους κορυφαίους φωτογράφους θάλασσας και άγριας ζωής στον κόσμο. Προσκεκλημένος και ομιλητής στην σύνοδο G-20 για τις οικολογικές του πρωτοβουλίες.

Ο **Dr Buser** αναφέρθηκε στη δημιουργία ιδεώδους μακρόχρονης πρόγνωσης των εμφυτευμάτων σε αναγεννημένο οστούν. Από τις αρχές της δεκαετίας του '90 δεν υπάρχουν ιδιαίτερες εξελίξεις στην οστική αναγέννηση, αλλά και γενικά στην εμφυτευματολογία. Η 3D απεικόνιση βελτίωσε δραματικά το σχέδιο θεραπείας, άρα και το αποτέλεσμα και τον χρόνο της θεραπείας.

Από το '90 που τα ποσοστά επιτυχίας των εμφυτευμάτων άγγιζαν το 97% μέχρι σήμερα χτίστηκε μια τεράστια βιβλιογραφία και φωτίστηκαν πολλές πλευρές της εμφυτευματολογίας. Έτσι σήμερα γνωρίζουμε ότι το ελάχιστο πάχος του παρειακού πετάλου θα πρέπει να είναι 2mm. Ακόμα στην GBR γνωρίζουμε πλέον ότι το αυτομόσχευμα είναι το gold standard, αλλά παρ' όλα αυτά το αποτέλεσμα της GBR σχετίζεται άμεσα με τον αριθμό των οστικών τοιχωμάτων του οστικού φακέλου. Σήμερα γνωρίζουμε ότι PD άνω των 5,5 mm σχετίζεται με περιεμφυτευματίτιδα (μέσες τιμές 4-5 mm). Σε ανύψωση ιγμορείου τα αποτελέσματα επιτυχίας των εμφυτευμάτων ανέρχονται στο 94,5%. Ήδη από την τεχνική του πλάγιου παραθύρου (Boyne & James, 1985) έως και την τεχνική Summers (1994) τα ιδεώδη αποτελέσματα δείχνουν ότι δεν υπάρχει ανάγκη να περιορίζουμε το σχέδιο θεραπείας σε κοντά εμφυτεύματα. Αναφορικά με τα κοντά σε μελέτες φαίνεται ότι αν δεν είναι ναρθηκοποιημένα έχουν κατώτερα ποσοστά επιτυχίας από τα κανονικά και περισσότερες επιπλοκές.

Ο **M. Simion** μίλησε για το θέμα που, όπως είπε, έθεσε τις βάσεις πριν 25 χρόνια της κάθετης αναγέννησης της ακρολοφίας.

Η **Mc Lain** αναφέρθηκε στην πρόγνωση της αναγεννητικής θεραπείας του διχασμού. Στη θεραπεία Class II διχασμού ριζών γομφίων, το EMD δυστυχώς αν και πολλά υποσχόμενο οδηγεί σε πλήρωση (CFF) μόνο στο 9% των περιπτώσεων, ενώ με GBR και μεμβράνη έχουμε το 59%. Συνδυασμός όμως και του GBR, μεμβράνης και emdogain ανεβάζει το αποτέλεσμα στο 78%. Τελικά όμως το 92% θεραπεύονται είτε με CFF είτε με μετατροπή σε Class I. Παράμετροι που σχετίζονται με το αποτέλεσμα, το PD (<5mm καλύτερο CFF) κι η απόσταση μεταξύ των ριζών (όσο μι-

VDW® ENDODONTIC SYNERGY

Raypex® 6

Νέας γενιάς, touch screen εντοπιστής ακριβείας με δυνατότητα έγχρωμης απεικόνισης της ρίζης σε όλο το μήκος του ριζικού σωλήνα και λειτουργίας σε στεγνό και υγρό περιβάλλον. Εύκολος και φιλικός στη χρήση με μεγάλη διάρκεια αυτονομίας.

VDW Silver Reciproc®

Μοτέρ με περιστροφική και παλινδρομική κίνηση (reciproc) χωρίς ενσωματωμένο εντοπιστή ακρορριζίου
• Προ-προγραμματισμένες ρυθμίσεις ταχύτητας & ροπής για όλα τα σημαντικά συστήματα ρινών Ni-Ti
• Όλες οι ρυθμίσεις μπορούν να αλλάξουν και να αποθηκευτούν
• Χαρακτηριστικά ασφαλείας όπως έλεγχος ροπής, ακουστικά σήματα, αυτόματο stop/reverse
• Λειτουργούν και με μπαταρία ενώ μπορούν να χρησιμοποιηθούν και κατά τη διάρκεια της φόρτισης
• Διατίθενται μαζί με γωνιακή υψηλής ποιότητας Sirona 6:1

Ι. Ν. ΦΥΡΙΠΠΗΣ Μ.ΕΠΕ
3ης Σεπτεμβρίου 35, Αθήνα 104 32, Τηλ.: 210 5225 043 - 210 5225 044, Fax: 210 5229 952, e-mail: info@firippis.com

κρότερη, τόσο καλύτερη πρόγνωση). Σήμερα, η αναγεννητική θεραπεία του διχασμού υπερέχει της ριζεκτομής. Το ύψος των μεσοδόντιων σε σχέση με τον διχασμό, η κινητικότητα, ο βιότυπος, η παρουσία κερατινοποιημένων ούλων και η παρουσία/ απουσία ενδοδοντικών βλαβών και φυσικά η προσβασιμότητα.

Στην Press Conference ο **M. Sanz** αναφέρθηκε στο Osteology Foundation. Από την πρώτη στιγμή της δημιουργίας του έως σήμερα έχει ως βασικές δραστηριότητες την έρευνα και την εκπαίδευση. Στην εποχή του ίντερνετ δημιούργησε ένα social network, το «THE BOX» μέσω του οποίου οι οδοντίατροι θα μπορούν να ανταλλάσουν δωρεάν απόψεις και περιστατικά. Επιπλέον, όποιος επιθυμεί θα μπορεί σε μορφή PDF να ζητά οδηγίες και πληροφορίες για την οργάνωση και ολοκλήρωση μιας ερευνητικής εργασίας (μεθοδολογία, δείγμα, κόστος).Ταυτόχρονα αναφέρθηκε στις προσπάθειες για ενοποίηση με άλλες προβεβλημένες «συγγενείς» επιστημονικές εταιρείες (AAP,EFP κλπ) για συντονισμένη επιστημονική και ερευνητική δράση.

Πολύ ενδιαφέρον είχε η συνεδρία με θέμα «Θεραπευτικές προσεγγίσεις για ιδεώδες αποτέλεσμα στην αισθητική ζώνη». Ο **P. Cortellini** τόνισε ότι βασικός του στόχος είναι η διάσωση των φυσικών δοντιών και όχι τα εμφυτεύματα.

Η έγκαιρη διάγνωση και πρόληψη είναι η βασική παράμετρος για τη διατήρηση των δοντιών. Σε περιοδοντική νόσο και ιδιαίτερα στην αισθητική ζώνη είναι σκόπιμο να ενσωματώνεται η GBR, γιατί εκτός από τη δημιουργία καλύτερης αισθητικής δημιουργεί και καλύτερες συνθήκες υγιεινής των δοντιών. Για μικρές βλάβες συνιστά την αποφυγή bone fills και μεμβρανών ακολουθώντας την τεχνική του τροποποιημένου MIST (ελάχιστα επεμβατική χειρουργική), ιδιαίτερα σε περιπτώσεις που προϋπάρχει η καλή αισθητική στους μαλθακούς ιστούς. Σε μικρές αλλά και σε εκτεταμένες ενδοδοντικές βλάβες θα πρέπει να είναι προτεραιότητα η διάσωση των δοντιών. Σε δέκα χρόνια η χειρουργική αντιμετώπιση περιοδοντικά καταδικασμένων δοντιών είχε ποσοστό διατήρησης 88%, οδηγώντας στο εύλογο συμπέρασμα ότι αξίζει να δίνουμε πάντα μια ακόμη ευκαιρία στη διάσωσή τους.

Στη συνεδρία με θέμα την εμφυτευματολογία στην οπίσθια περιοχή ο **R. Haas** αναφέρθηκε στην άνω γνάθο. Όταν το ύψος της ακρολοφίας είναι μέχρι 8mm, τότε η τοποθέτηση γίνεται χωρίς ανύψωση ιγμορείου. Αν υπολείπεται 2-3 mm η ακρολοφία από το ελάχιστο ύψος της, προβαίνουμε σε κλειστή ανύψωση και σε μεγαλύτερα ελλείμματα σε ανοικτά (πλαγίου παραθύρου) με ταυτόχρονη ή σε δεύτερη φάση τοποθέτηση του εμφυτεύματος (εξαρτάται από την αρχική σταθερότητα).

Ο **F. Renouard**, όπως πάντα, αναφέρθηκε στα κοντά εμφυτεύματα. Τα κοντά εμφυτεύματα σήμερα θεωρούνται αποδεκτή θεραπεία όταν η ποιότητα του οστού είναι καλή και όπου η GBR είναι πρόβλημα. Είναι επιβεβλημένη η προσοχή κατά την τοποθέτηση γιατί δεν έχει περιθώρια διόρθωσης του φρεατίου.

Ο **R. Weiss** (ορθοδοντικός και εμφυτευματολόγος) αναφέρθηκε στην συνεργασία της ορθοδοντικής με την εμφυτευματική θεραπεία.

Το οδοντικό τραύμα στην παιδική ηλικία αν δεν αντιμετωπισθεί οδηγεί στη δημιουργία προβληματικής ακρολοφίας. Ο ίδιος διασώζει ακόμη και καταδικασμένα δόντια με σκοπό την διατήρηση και την διάσωση της ακρολοφίας και μετά τα 19-20 έτη προβαίνει, όπου το δόντι δεν διασώζεται (εξωτερική απορρόφηση) στην τοποθέτηση εμφυτεύματος. Σε περιπτώσεις έλλειψης των άνω πλαγίων η άπω μετακίνηση των κυνοδόντων δεν δημιουργεί πάντα τις αναμενόμενες διαστάσεις ακρολοφίας στους πλαγίους. Έτσι, συχνά είναι απαραίτητη η τοποθέτηση μικρής διαμέτρου εμφυτευμάτων ή GBR.

Πολύ ενδιαφέρουσα ήταν η τελευταία συνεδρία της Παρασκευής με θέμα «Απόφαση μετά την εξαγωγή». Ο **M. Araujo** αναφέρθηκε στο γνωστό του paper του 2005 κατά το οποίο φαίνεται ότι τους πρώτους τέσσερις μήνες έχουμε απώλεια 3mm στην οριζόντια και 1,4 mm στην κατακόρυφη διάσταση και τελικά το σχήμα αλλάζει σε ποιότητα, ποσότητα και μορφή, λαμβάνοντας τριγωνική μορφή μυλικά. Η πλήρωση του μετεξακτικού φατνίου με κάποιο βραδέως απορροφούμενο, οστεοκαθοδηγητικό μόσχευμα επιβραδύνει τη φάση της επούλωσης, αλλά ιδίως αν γίνει κλειστή επούλωση με punch (μαλακών ιστών) τότε καταλήγει σε ελαχιστοποίηση της απορρόφησης της ακρολοφίας.

Ο **J. Gosyn** είναι της άποψης ότι σε παρουσία ακέραιου παρειακού πετάλου ενδείκνυται η άμεση εμφύτευση. Σε μελέτες (F.Younes et al., 2015) φαίνεται ότι το παρειακό πέταλο είναι παχύτερο στην περιοχή του πλαγίου σε σχέση με τον κεντρικό της άνω και επίσης το πάχος των μαλακών ιστών σχετίζεται με το πάχος του παρειακού πετάλου. Έτσι είναι εύλογο ότι η μεγαλύτερη υφίζηση λαμβάνει χώρα στον κεντρικό της άνω. Παράγοντες που μειώνουν την υφίζηση είναι η χωρίς κρημνούς τοποθέτηση, η τοποθέτηση οστικού υποκατάστατου και CTG.

Ο **A. Happe** αναφέρθηκε στην άμεση εμφύτευση. Ο **Seibert** κατηγοριοποίησε τα ελλείμματα σε οριζόντια (class I), κάθετα (class II) και συνδυασμό αυτών (class III).

Σε μεγάλα οστικά ελλείμματα πρέπει να λαμβάνει χώρα η GBR πρώτα και σε δεύτερο χρόνο η εμφύτευση. Σε κάθετη αύξηση απαγορεύονται τα μοσχεύματα.

Ο **K.T. Koo** αναφέρθηκε στα κριτήρια επιλογής του χρόνου εμφύτευσης. Σε εμφύτευση καθυστερημένη προβαίνουμε όταν υπάρχουν ελλείμματα μαλακών ιστών ή του παρειακού πετάλου, ή όταν υπάρχει φόβος για προβλήματα επούλωσης (erratic healing, φλεγμονώδη φατνία). Πιστεύει ότι δεν πρέπει να τοποθετούμε το εμφύτευμα αργότερα από 2-3 μήνες για αποφυγή απορρόφησης, αντίθετα δηλαδή από όσα ανέφερε ο Araujo περί δεδομένης και βιολογικά καθοδηγούμενης απορρόφησης σχετικά με την τοποθέτηση. Η επιστήμη έχει και αντιφάσεις…

Το Σάββατο ξεκίνησε με συνεδρία με θέμα «Νεότερες απόψεις στην GBR». Ο **C. Dahlin** αναφέρθηκε αρχικά στα νέα scaffolds των οστικών υποκατάστατων. Σήμερα υπάρχει αναγέννηση GBR στο 10-15% των εμφυτεύσεων.

Για την κάθετη αύξηση ο χρυσός κανόνας είναι οι e-PTFE μεμβράνες. Η εξέλιξή τους σήμερα έφερε τις dual d –PTFEμε διαφορετική σύνθεση προς τον βλεννογόνο (πυκνή) και εκτατή δομή προς το οστούν. Η νέα δομή τους επιτρέπει να έχουν ένα βιοενεργό ρόλο στην αναγέννηση σε σχέση με τον παθητικό ρόλο του παρελθόντος.

Ακολούθησε ο **I. Urban** με θέμα δύσκολα περιστατικά GBR. Για να επιτύχει πολύ μεγάλες GBR είναι επιβεβλημένη η γνώση διαχείρισης μεγάλων κρημνών. Ο χρυσός κανόνας είναι 50-50 % αυτομόσχευμα- ξενομόσχευμα, φυσικά τεμαχισμένο. Έχει την ταχύτερη αιμάτωση, ενσωμάτω-

ση και κάλυψη με d-PTFE (cytoplast) ή μεμβράνη τιτανίου(Symbios,bone shield), επιδιώκοντας ταυτόχρονα την πλήρη ακινητοποίηση.
Στην κάτω οπίσθια γνάθο έδειξε την τεχνική τροποποιημένου γλωσσικού κρημνού που δίνει τη δυνατότητα κάλυψης πολύ μεγάλων αναγεννήσεων. Στην άνω γνάθο παρουσίασε κρημνό ελεύθερης κουρτίνας για περιπτώσεις μεγάλης GBR στην πρόσθια περιοχή. Επειδή βέβαια με την τεχνική αυτή χάνεται η ουλοπαρειακή αύλακα, παρουσίασε την γνωστή τεχνική του κατά την οποία στο βάθος της ουλοπαρειακής (μόνο) τοποθετείται λωρίδα από ελεύθερο ουλικό μόσχευμα από την υπερώα, όπου στην αναγεννημένη περιοχή γίνεται συρραφή ενός υποκατάστατου ουλικού μοσχεύματος.Ακολουθεί σε διάστημα 2-4 μηνών η δημιουργία κερατινοποιημένων ούλων από την δεξαμενή κυττάρων από το ελεύθερο ουλικό μόσχευμα. Σε κάθετη αύξηση η εμφύτευση ακολουθεί μετά από 9 μήνες. Δεν συνιστά την χρήση blocks άνω των 4mm για κάθετη αύξηση.
Ο **Marc Nevins** αναφέρθηκε στην ελαχιστοποίηση των επεμβατικών τεχνικών GBR. Πρώτο στάδιο μετά την εξαγωγή κατά τον Nevins είναι η ενίσχυση του βιότυπου των μαλακών ιστών και η διατήρηση της αρχιτεκτονικής των θηλών. Έτσι σε δεύτερο στάδιο, μας δίνεται η δυνατότητα να τοποθετηθεί το μόσχευμα και το εμφύτευμα χωρίς κρημνό με τομή στην ουλοπαρειακή. Συχνά είναι σκόπιμη η προσθήκη rhBMP-2 ή PDGF.
Η επόμενη συνεδρία με θέμα την περιεμφυτευματίτιδα ξεκίνησε με ένα εξαιρετικό animated video με θέμα τα 4 στάδια του bone wound healing, διάρκειας περίπου 13 λεπτών.
Ο **J. Derks** αναφέρθηκε στη διάγνωση της περιμφυτευματίτιδας γιατί οδηγεί σε καλύτερη θεραπεία της νόσου. Η περιοδοντική μύλη είναι το πρώτο εργαλείο μας στη διάγνωση της περιεμφυτευματίτιδας. Σε μελέτες (Derks et al., 2015) σε 9 χρόνια υπήρξε ολική απώλεια στο 7,6 % των εμφυτευμάτων, το 35% των εμφυτευμάτων είχαν περιεμφυτευματική βλεννογονίτιδα και το 45% περιεμφυτευματίτιδα.

Η ελληνική αποστολή φωτογραφίζεται γεμάτη χαμόγελα λίγο πριν ξεκινήσει η διασκέδαση στο Gala που διοργάνωσε η εταιρεία του Δ. Μαυραειδόπουλου στο «Hotel de Paris».

Παράγοντες που σχετίζονται με την περιεμφυτευματίτιδα είναι ο βιότυπος και το ιστορικό περιοδοντίτιδας, ο τύπος της προσθετικής εργασίας, η απόσταση του ορίου της προσθετικής από την φατνιακή παρυφή (>1,5 ιδεώδες), ο θεράπων, προδιαθεσιακοί παράγοντες, ο ασθενής (κάπνισμα, διαβήτης), ο περιοδοντικός θύλακας >5 mm, τα υπολείμματα κονίας, στοματίτιδα κλπ. Μετά τα 3 χρόνια η νόσος είναι επιταχυνόμενη.
Ακολούθησε ο **M. Roccuzzo** με θέμα θεραπεία της περιεμφυτευματίτιδας. Η πρώτη φάση επικεντρώνεται στην μηχανική απομάκρυνση κοκκιώδους ιστού με πλύσεις από EDTA, CHX έκπλυση με φυσιολογικό ορό και τοποθέτηση DBBMC (βόειο ξενομόσχευμα).
Σημαντικός καθοριστικός παράγοντας του αποτελέσματος είναι ο τύπος της εμφυτευματικής βλάβης (κατηγορίες 1-5). Η δυνατότητα καθορισμού της βλάβης και ο αριθμός των οστικών τοιχωμάτων σχετίζεται με το αποτέλεσμα της θεραπείας. Σε μελέτη (Klinge B et al, 2012) φάνηκε ότι η χρήση μεμβράνης δεν βελτιώνει τα ποσοστά επιτυχίας της θεραπείας.
Ο **J. Becker** αναφέρθηκε στην πρόληψη της περιεμφυτευματίτιδας αλλά και την φάση θεραπείας και συντήρησης. Σε αντίθεση με τον Roccuzzo, ο Becker πρότεινε την implantoplasty (Romeo et al, 2005, 2007), σαν μέθοδο ελέγχου της νόσου. Γενικά η θεραπεία, είτε είναι αναγεννητική, είτε εμφυτευματοπλαστική, είτε απλός καθαρισμός της επιφάνειας του εμφυτεύματος, θα πρέπει να γίνεται με ανοικτό κρημνό.
Ο **M. De Sanctis** αναφέρθηκε στην κάλυψη πολλαπλών υφιζήσεων με CAF. Η διαμόρφωση της αδαμαντινοοστεϊνικής ένωσης είναι θεμελιώδους σημασίας. Ένα ελαφρά κοίλο σχήμα είναι επιθυμητό για καλύτερη κάλυψη και πρόγνωση. Θα πρέπει να ληφθεί υπ' όψιν ότι όσο πιο παρειακά βρίσκεται το δόντι τόσο αυξάνεται ο κίνδυνος της υφίζησης. Η πιο προβλέψιμη τεχνική είναι η CAF με όσο το δυνατόν λιγότερο ή καθόλου κάθετες τομές.
Σημαντικός παράγων είναι να μην δημιουργηθούν ουλές. Ο **S. Aroca** αναφέρθηκε στις χειρουργικές τεχνικές για κάλυψη υφιζήσεων Class III και στην τροποποιημένη τεχνική tunnel. Βασικές παράμετροι είναι το ικανό πάχος των ιστών, η καλή αιμάτωση και η τέλεια διάτρηση της θηλής ώστε να μετακινηθεί μυλικά. Τα ράμματα τοποθετούνται στα κερατινοποιημένα ούλα.
Ο **I. Zabalegui** αναφέρθηκε στην κάλυψη υφιζήσεων Class III και IV που η ανάγκη θεραπείας πλέον δεν είναι η αισθητική και η υπερευαισθησία, όπως οι Class I και II, αλλά η λειτουργία. Πρώτο μας μέλημα είναι οι οδηγίες στον ασθενή για αποφυγή χρήσης ηλεκτρικής οδοντόβουρτσας, αλλά απλής, πολύ μαλακής με την ορθή τεχνική. Στην τεχνική tunnel όταν παραμένει συνδετικός ιστός (CTG) ακάλυπτος θα πρέπει το μόσχευμα να έχει πλατιά βάση για αιμάτωση. Ο **S.Fickl** για αποφυγή αποκαλυμμένου CTG προτείνει τον πλάγια μετατοπιζόμενο κρημνό που είναι και πιο προβλέψιμος. Φυσικά, σε περιστατικά που δεν υπάρχει πρόβλημα αισθητικής, ο FGG είναι ο χρυσός κανόνας. Για το PRP τόνισε ότι δεν βοηθά στο τελικό αποτέλεσμα.
Έτσι τέλειωσε το εξαιρετικό από πλευράς ομιλητών και θεμάτων Osteology που δίκαια το τίμησαν 2.311 σύνεδροι από 67 κράτη. Ταυτόχρονα αξίζει να σημειώσουμε και τις δυνατότητες διασκέδασης στο περιθώριο του συνεδρίου που με δεδομένο την επιλογή του κρατιδίου του Μονακό, συμβόλου της απόλυτης χλιδής, ήταν πραγματικά μοναδικές. Την ελληνική αποστολή πάντως διασκέδασε η εταιρεία «Δ. Μαυραειδόπουλος» που με έξοδα της κάλυψε ένα εκπληκτικό, αξέχαστο Gala στο Hotel de Paris, με συγκροτήματα, χορούς, άφθονο φαγητό και coctails. Τον ευχαριστούμε θερμά…

*Θα ήθελα να εκφράσω δημόσια τις ευχαριστίες μου στην εταιρεία «Δ. Μαυραειδόπουλος Α.Ε.» για την στήριξη που μου προσέφερε στην κάλυψη του συνεδρίου.

1ο Διεθνές Συνέδριο «WAGro 2016»

Γράφει ο **Χρήστος Κωνσταντινίδης**
Οδοντίατρος - M.Sc (Προσθετ.)

Το «1ο Διεθνές WAGRO 2016» της Παγκόσμιας Ακαδημίας Αυξητικών Παραγόντων & Βλαστοκυττάρων στην Οδοντιατρική πραγματοποιήθηκε από τις 6 έως και τις 8 Μαΐου 2016, στο ξενοδοχείο «Ledra Hotel Athens» κι είχε σαν θέμα τα εμφυτεύματα με κλινικές εφαρμογές του PRP και άλλων αυξητικών παραγόντων. Στο συνέδριο έδωσαν το «παρών» αρκετοί καλοί ομιλητές και στις γραμμές που ακολουθούν σας παρουσιάζουμε τις ομιλίες που ξεχώρισαν.
Ο **G. Gheno** αναφέρθηκε στην γνωστή τεχνική μεταφοράς block υπό μορφή κυλίνδρου, η οποία ιδιαίτερα στην πρόσθια εφαρμογή έχει χρηστές ενδείξεις. Η σταθεροποίηση του κυλίνδρου γίνεται με το εμφύτευμα (3-4 mm στην δέκτρια περιοχή) και όπου υπάρχει πρόβλημα και με βίδες σταθεροποίησης.
Η **I.Thesleff** αναφέρθηκε στους κυτταρικούς μηχανισμούς της μορφογένεσης. Οι αυξητικοί παράγοντες εκκινούν μια διαδικασία-αλυσίδα στην οποία το κάθε "signaling molecule" από το επιθήλιο ενεργοποιεί ένα άλλο από το μεσέγχυμα με αποτέλεσμα σε διάφορες φάσεις να έχουμε ενεργούς διαφορετικούς αυξητικούς παράγοντες. Έτσι, τα δόντια όπως και οι αδένες, τα νύχια και οι τρίχες που δημιουργούνται από το μεσέγχυμα στα διάφορα στάδια διαφοροποίησης και μορφοποίησης δέχονται την επίδραση διαφόρων παραγόντων (FGF, PDGF, BMP, NFKB, Edar κ.λπ.) και κάποιοι άλλοι παράγοντες (BARX1 κ.α.) επιδρούν καθοριστικά στο σχήμα, την μορφολογία και των αριθμό των φυμάτων του δοντιού. Σήμερα, είναι δυνατή η δημιουργία δοντιών σε πειραματόζωα, αλλά και στο εργαστήριο.
Έχουν επίσης βρεθεί τα γονίδια που σχετίζονται με κάποιες παθολογίες των δοντιών, όπως η ολιγοδοντία (WNT10A).
Ο **S. Srouji** μίλησε με θέμα την χρήση της λιπώδους σφαίρας σαν μόσχευμα στην ανύψωση ιγμορείου. Σε μελέτες φαίνεται ότι η μεμβράνη του Schneider έχει ανάλογα με το περιόστεο, αντίστοιχη οστεογεννετική δράση. Έτσι η GBR μόνο στο ιγμόρειο δεν ελέγχεται μόνο από τα οστικά τοιχώματα του ιγμορείου, αλλά και από την μεμβράνη. Η οστεογεννητική ικανότητα της μεμβράνης σε συνδυασμό με την παρουσία των οστικών τοιχωμάτων κάνει εφικτή την πλήρωση της κοιλότητας όχι με οστικό υποκατάστατο, αλλά ακόμη και με αιματικό θρόμβο.Σε περίπτωση διάτρησης της μεμβράνης του Schneider, η κλασική μέθοδος με απόφραξη με μεμβράνη μειώνει δραματικά την οστεογεννητική ικανότητα της μεμβράνης του Schneider. Έτσι προτείνεται η σύγκλειση με ιστό από την λιπώδη σφαίρα της παρειάς.

Ο **P. Jang** αναφέρθηκε στις τεχνικές κάλυψης υφιζήσεων με βοήθεια αυξητικών παραγόντων (CGF).
Ο **S.Kalyan** (Ινδία) αναφέρθηκε στην GTR του πολφού με χρήση αυξητικών παραγόντων. Σε ζωντανό πολφό η διαδικασία είναι πιο προβλέψιμη και χρήζει εκτός από growth factors, scaffolds, κύτταρα και ερμητική έμφραξη. Σε κάθε περίπτωση, η διάμετρος του ακρορριζικού τμήματος είναι καθοριστική για την επιτυχία (0,33-0,42 mm).
Σε νεκρωτικούς πολφούς προβαίνουμε σε εκτενείς διακλυσμούς με NaOCl 0,5% (3 λεπτά) και EDTA 17% (5 λεπτά) και σαν χημειοθεραπευτικό $Ca(OH)_2$ ή BioPure MTAD (Tetracycline) ή συνδυασμό Ciproflaxacin + Metronidazole+ Minocycline+ propylene glycol για 4 εβδομάδες. Στην επόμενη συνεδρία γίνεται η έγχυση του PRP ή PRF και γίνεται προσπάθεια πρόσκλησης αιμορραγίας από το ακρορριζικό τρήμα με ρίνη 2mm μακρύτερη από το ακρορρίζιο. Η διαδικασία επαναλαμβάνεται κάθε δίμηνο για διάστημα 6-8 μηνών. Η επιτυχία είναι 89-92% σε γομφίους!!!.
Ακολούθησε ο **J. Choukroun** με θέμα «Νέες απόψεις για αυξητικούς παράγοντες από παράγωγα αίματος». Τα αιμοπετάλια και τα λευκοκύτταρα παράγουν και απελευθερώνουν τους αυξητικούς παράγοντες. Η φιμπρίνη που περιέχεται στα PRP, PRGF, PRF είναι το scaffold και διαδραματίζει σημαντικό ρόλο.
Σημαντικοί παράγοντες στον αιμοπεταλειακό θρόμβο είναι και η διατήρηση των κυττάρων της φλεγμονής (όχι της παθολογικής-γιγαντοκύτταρα) που περιέχονται στα λευκοκύτταρα (A- PRF).
Ο **O. Sohn** αναφέρθηκε στην πιεζοχειρουργική. Οι συσκευές αυτές εκτός των ήδη γνωστών χειρουργικών εφαρμογών τους έχουν και σημαντική αντιμικροβιακή δράση.
Αναφέρθηκε και στις μεμβράνες CGF (από τον αιματικό θρόμβο) και με ιστοπαθολογικές μελέτες έδειξε ότι σε πολλές περιπτώσεις έχουν ανάλογα αποτελέσματα με τις μεμβράνες περικαρδίου και κολλαγόνου. Χρησιμοποιώντας στοιχεία από τον αιματικό θρόμβο είναι δυνατό να μετατρέψουμε το τεμαχισμένο οστικό υποκατάστατο σε κολλώδες (sticky bone) με σαφές πλεονέκτημα την σταθερότητα και την μειωμένη ανάγκη χρήσης ενισχυμένων μεμβρανών για την διατήρηση χώρου. Η υδροδυναμική PISE τεχνική για κλειστή ανύψωση του ιγμορείου με χρήση των νέων tips με παροχή νερού υποκαθιστά σε πολλές περιπτώσεις την πλάγια ανύψωση επιτυγχάνοντας λόγω και των ειδικών tips ακόμη κι άνω των 20 mm.
Συνιστά την τοποθέτηση CGF αντί για οποιοδήποτε οστικό υποκατάστατο γιατί τα οστικά υποκατάστατα επιβραδύνουν και παρεμβαίνουν στην GBR. Αναφορικά με το πλάγιο οστικό παράθυρο όταν γίνει χρήση πιεζοχειρουργικής είναι εφικτή η επανατοποθέτησή του στην αρχική θέση. Έτσι από μελέτες φαίνεται ότι έχουμε δημιουργία οστού σε αντίθεση με την απουσία οστού όταν το κλείσιμο του παραθύρου γίνει με μεμβράνη κολλαγόνου.
Επιπρόσθετα, η χρήση οστικών υποκαταστάτων οδηγεί σε επιπλοκές με προεξάρχουσα την ιγμορίτιδα 5% (Barone et al, 2006), 15,6% (Kim et al., 2013). Ο ομιλητής αναφέρθηκε και στα tooth block, δηλαδή την δημιουργία οστικού υποκατάστατου από το φυσικό δόντι μέσω της επεξεργασίας του με την ειδική συσκευή…
Ο **Π. Γεωργακόπουλος** παρουσίασε την IPG τεχνική, η οποία βασίζεται πάνω στην κλειστή τεχνική (τεχνική Summers, 1994).
Στη βιβλιογραφία φαίνεται ποσοστό διατρήσεων κατά την ανοικτή ανύψωση 11-50%. Η τεχνική IPG συνίσταται στην σκόπιμη διάτρηση της μεμβράνης Schneider και χρήση CGF-CD34+ Matrix. Ο ομιλητής σημείωσε ότι το μόσχευμα δεν «πέφτει» μέσα στο ιγμόρειο λόγω της κολλώδους του σύστασης.
Ο **M. Ayoub** αναφέρθηκε στην γνωστή τεχνική του socket shield που έχει κάποιες ακόμη ενδείξεις, ιδίως σε συνδυασμό με αυξητικούς παράγοντες.
Το συνέδριο ήταν μια αξιέπαινη προσπάθεια του κ Π. Γεωργακόπουλου, με ιδιαίτερο προσεγμένο επιστημονικό μέρος και με έμφαση στις λεπτομέρειες του συνεδρίου.

Μεγάλη επιτυχία για το Διεθνές Συμπόσιο της Ε.Π.Ε.

Η σχέση Περιοδοντολογίας-Εμφυτευματολογίας ενισχύεται

Χρήστος Κωνσταντινίδης
Οδοντίατρος - M.Sc (Προσθετ.)

Prospera omnes sibi indicant (Tacitus 27:1, 98AD) που σε ελεύθερη απόδοση μεταφράζεται ως «η επιτυχία έχει πολλούς πατέρες». Τι πιο ταιριαστό για την είσοδο της εμφυτευματολογίας στην οδοντιατρική οικογένεια…

Στα τέλη του '80 όλες οι οδοντιατρικές ειδικότητες διεκδικούσαν την πατρότητα της εμφυτευματολογίας. Η Προσθετική, η Περιοδοντολογία, η Γναθοχειρουργική, τα Βιοϋλικά, ακόμη και η Στοματολογία. Τα χρόνια πέρασαν και η εμφυτευματολογία έλυσε τα περισσότερα προσθετικά προβλήματα και γιγαντώθηκε, τόσο σε αριθμούς ασθενών, όσο και σε αριθμούς κλινικών οδοντιάτρων, αλλά και ερευνητών.

Έτσι ενώ από τη μία η Εμφυτευματολογία κλινικά πέρασε σε ΟΛΟΥΣ τους οδοντιάτρους ανεξαρτήτως ειδικότητας ή μη ειδικότητας, επιστημονικά πέρασε στην Περιοδοντολογία.

Τα στοιχεία στην Περιοδοντολογία που σχετίζονται άρρηκτα με την Εμφυτευματολογία είναι:

1) η επιστημονική βάση για την γνώση αλλά και την έρευνα πάνω στην φυσιολογία του οστού αλλά και των μαλακών ιστών

2) GTR και GBR ανήκουν στην Περιοδοντολογία. Η αναγέννηση μαλακών ιστών και οστού είναι σήμερα ακρογωνιαίος λίθος της σύγχρονης τάσης του prosthetically driven implantology, συνεπώς σύγχρονη εμφυτευματολογία χωρίς «Πέριο» δεν νοείται.

3) Η σχέση της Περιοδοντολογίας με την Γενική Οδοντιατρική, η παραμετροποίηση των παραγόντων κινδύνου αλλά και του βιότυπου του οστού, των μαλακών ιστών και της αισθητικής αποκατάστασης αυτών.

4) Η μεγάλη εμφάνιση της περιεμφυτευματίτιδος και περιεμφυτευματικής βλεννογονίτιδος κατέστησαν υποχρεωτική την περιοδοντολογική γνώση και ενασχόληση όσων ασχολούνται με την εμφυτευματολογία.

5) Η διαφορική διάγνωση περί της διατήρησης ή εξαγωγής του δοντιού (συνήθως) περνάει πλέον στην Περιοδοντολογία. Είναι χαρακτηριστικό ότι μέχρι το 2002 το 37% των φυσικών δοντιών που εξάγονταν (στην Γερμανία) για …περιοδοντολογικούς λόγους είχαν εναπομείναν περιοδόντιο σε ποσοστό 50-70%. Αξιοσημείωτο είναι ακόμη ότι από τα 24 papers το 2000, 26 το 2006, 52 το 2009, φθάσαμε τα 239 το 2015, γεγονός που αποδεικνύει την ερευνητική προσπάθεια της Περιοδοντολογίας στην καλύτερη διάγνωση, αλλά και στον περιορισμό και θεραπεία της νόσου.

Όπως έχουμε ήδη τονίσει σε προηγούμενα άρθρα, υπάρχει μια διαρκής τάση για συμμετοχή των οδοντιάτρων σε συνέδρια που σχετίζονται με τα εμφυτεύματα. Η τάση αυτή, σύμφωνα με τα αποτελέσματα μιας νέας έρευνας που διενεργήθηκε από εμένα για λογαριασμό του «ΟΒ» και θα δημοσιευθεί στο προσεχές διάστημα, σχετίζεται με την θεαματική είσοδο νέων «εμφυτευματολόγων» που από το 2010 μέχρι σήμερα αντιπροσωπεύουν περίπου το 35% του συνολικού αριθμού των ενασχολούμενων με την εμφυτευματολογία. Απ' ότι φαίνεται μάλιστα από την έρευνα ποσοστό άνω του 30% έχει σαν μόνη επιστημονική βάση εκμάθησης των εμφυτευμάτων, τα συνέδρια και τα σεμινάρια.

Μετά την τρομερά επιτυχημένη διοργάνωση του Osteology ο Πρόεδρος M.Sanz δήλωσε την προσπάθεια ενοποίησης του Osteology αλλά και άλλων φορέων με τις AAP, EFP και άλλους φορείς που σχετίζονται με την Περιο.

Στην Ελλάδα, ο Μάιος επεφύλασσε μια σημαντική διοργάνωση, το 12ο Διεθνές Συμπόσιο της ΕΠΕ, το οποίο πραγματοποιήθηκε στην Αίγλη Ζαππείου από τις 20 έως και 22 Μαΐου 2016, σημειώνοντας τεράστια επιτυχία.

Φαίνεται λοιπόν, ότι για τους λόγους που ανέφερα πιο πάνω, οι επίσημοι φορείς της Περιοδοντολογίας είναι αυτοί που ο κόσμος εμπιστεύεται ως φορείς γνώσης και ενημέρωσης πάνω στα εμφυτεύματα και αυτήν την τάση την είχα εντοπίσει ήδη από την τεραστία επιτυχία του Europerio στο Λονδίνο.

Επισκόπηση του συνεδρίου

Ο **B. Loos** αναφορικά με την γενετική ανάλυση της περιοδοντίτιδας σημείωσε ότι η ποικιλομορφία στο βιουμένιο σχετίζεται με την υγεία. Υπάρχει μια σχετική συμβολή του γονιδιακού υποστρώματος και η σχέση της με την CVD είναι κοινοί παράγοντας φλεγμονής. Υπάρχει συσχετισμός των γονιδιακών παραγόντων με το περιβάλλον, αλλά και του τρόπου ζωής με το περιβάλλον. Αναφορικά μάλιστα με το κάπνισμα έχει βρεθεί ότι το βιουμένιο διαφέρει μεταξύ καπνιστών και μη καπνιστών, καθώς στους καπνιστές ανευρίσκεται στατιστικά σημαντικά περισσότερο το fusobacterium και λιγότερο το protobacterium. Έτσι, ο ασθενής θα πρέπει να γνωρίζει ότι

Το ιδιαίτερα προσεγμένο επιστημονικό πρόγραμμα κράτησε αμείωτο το ενδιαφέρον των συνέδρων.

Οδοντοτεχνικό Εργαστήριο Γονατίδης Αναστάσιος
www.dental-designs.net - email: a.gonatidis@gmail.com
Τηλ.: 210 77 99 483

Θερμοπλαστικά νέας γενιάς!

Το μέλλον στην τεχνολογία των πολυμερών θερμοπλαστικών είναι εδώ.

Χωρίς μέταλλα.
Ελαφρύ με φυσική εφαρμογή.
Κατάλληλο και για μόνιμες αποκαταστάσεις.
Αξεπέραστη υγιεινή τού στόματος.
Πλήρης απουσία τής συνήθους δυσοσμίας.

Οι φυσικοχημικές ιδιότητες των πολυμερών θερμοπλαστικών νέας γενιάς, εξασφαλίζουν βιοσυμβατότητητα, ελαστικότητα και υποαλλεργικές ιδιότητες. Καθώς δεν απαιτείται η χρήση μετάλλων, απουσιάζει πλήρως η συνήθης μεταλλική γεύση η οποία ενοχλεί τους ασθενείς, με ταυτόχρονη βολική, ελαφριά και φυσική εφαρμογή, η οποία γίνεται αμέσως ευχάριστα αντιληπτή.

Επιπλέον, η εξαιρετικά λεία επιφάνειά τους εμποδίζει την ανάπτυξη βακτηριδιακής πλάκας και, σε συνδυασμό με την ελάχιστη διαπερατότητα τους από τα διάφορα στοματικά υγρά, εμποδίζει την εμφάνιση δυσοσμίας τού στόματος.

Click Smile!

Ιδανικό για όσους φοβούνται τις ενέσεις και τον τροχό ή δεν διαθέτουν την οικονομική άνεση ή τον χρόνο για άλλες πολυδάπανες και χρονοβόρες λύσεις, το Click Smile προσφέρει τέλεια και μόνιμη αισθητική αποκατάσταση. Μπορεί να εφαρμοστεί όμως και ως μεταβατική λύση, μέχρι την υλοποίηση άλλων επιλογών σε δεύτερο χρόνο.

ακόμη κι αν δεν μπορεί να αλλάξει την προδιάθεση, έχει την δυνατότητα με την πρόληψη να παρεμποδίσει την εμφάνιση και την επιδείνωση της νόσου.

Ο **Giannobile** αναφέρθηκε στην ταυτοποίηση του DNA που τελικά οδηγεί στη βαθύτερη γνώση των ασθενειών, πρόγνωση και αντιμετώπισή τους. Η αντίστοιχη γονιδιακή ταυτοποίηση των βακτηρίων και η διαδραστική σχέση με το γονιδίωμα του ξενιστή έχει διευρύνει ακόμη περισσότερο το πεδίο κατανόησης των ασθενειών αλλά και έγκαιρης διάγνωσης (π.χ. από το σάλιο). Έτσι, η νέα τάση για συνεχές screening του ασθενούς εξ' αποστάσεως έχει αρχίσει να γίνεται πραγματικότητα, γεγονός που οδηγεί σε πιο εστιασμένες στο προφίλ του ασθενούς θεραπείες. Σήμερα τα δείγματα από βακτήρια και biomarkers από την στοματική κοιλότητα των ασθενών έχουν ξεπεραστεί από νέες τεχνολογίες διάγνωσης. Η οδοντιατρική σήμερα στρέφεται στην πρόληψη που έχει λάβει νέες δυνατότητες. Στις Η.Π.Α υπάρχουν ήδη εταιρείες (PGS, κ.α) που παρέχουν DNA test από το σάλιο. Έτσι γνωρίζοντας το προφίλ του ασθενούς ρυθμίζουμε και την συχνότητα ελέγχου και το σχέδιο θεραπείας. Νέοι παθογόνοι παράγοντες έχουν ανευρεθεί βοηθώντας στην εν τω βάθει κατανόηση της φλεγμονής. Έτσι σήμερα επανέρχεται η φιλοσοφία της χειρουργικής περιοδοντικής θεραπείας ως μέσου αφαίρεσης γενετικά διαφοροποιημένων ιστών.

Από την μελέτη των γενετικών παραγόντων εξηγείται το 50% των περιστατικών και παραλλαγών της περιοδοντικής νόσου. Η IL-1 είναι από τους πλέον βασικούς παράγοντες διάγνωσης της νόσου. Η παρουσία περισσότερων παραγόντων κινδύνου επιβαρύνει περισσότερο την ευπάθεια και πρόγνωση της περιοδοντίτιδας.

Ο **W. Giannobile** το πρωί του Σαββάτου είχε ομιλία σχετική με την περιοδοντική εμβιομηχανική γύρω από δόντια και εμφυτεύματα.

Ο **L. Trombelli** αναφέρθηκε σε απλοποιημένες τεχνικές περιοδοντικής αναγέννησης. Η κατανόηση των ορίων των δυνατοτήτων αναγέννησης του περιοδοντίου είναι απαραίτητη για να διαχειριστούμε την GTR. Σε αυτήν επιδιώκουμε την αναγέννηση της οστεΐνης οστού και περιοδοντικού συνδέσμου.

Τα αίτια εξαγωγής δοντιών (στην Ιταλία) ανευρίσκονται στην ύπαρξη τερηδόνας (34,4%), στην περιοδοντική νόσο και τη συνακόλουθη κινητικότητα των δοντιών (33,1%). Σε μελέτες φάνηκε ότι τα εξαχθέντα λόγω περιοδοντικής νόσου δόντια έχουν: 1) εναπομείναν περιοδόντιο 50%, το οποίο σημαίνει ότι σε μεγάλο βαθμό θα μπορούσαν να διασωθούν με συντηρητική ή αναγεννητική θεραπεία, 2) 50-75% αμφίβολη πρόγνωση θεραπείας, αλλά σίγουρα πρέπει να γίνει προσπάθεια διάσωσης και 3) >75% κακή πρόγνωση, οπότε η εξαγωγή είναι ένδειξη.

Σήμερα, η συντηρητική θεραπεία έχει αποδειχθεί ότι οδηγεί σε κέρδος πρόσφυσης 2,6 - 2,8mm (Ribeiro 2011 & Nibali, 2015) αν και σε παλαιότερες μελέτες ο Renvert (1985) είχε βρει μόνο 0,8 mm κέρδος. Σε μελέτες φαίνεται ότι η συντηρητική και η χειρουργική θεραπεία με εφαρμογή EMD σε 24 μήνες οδηγεί σε ανάλογα αποτελέσματα κέρδους πρόσφυσης 3mm.

Η τεχνική τροποποιημένου κρημνού (M-MIST; Cortellini,2009) έχει πλεονέκτημα, όσον αφορά την σταθερότητα του θρόμβου και έτσι οδηγεί σε κέρδος πρόσφυσης +/-4 mm.

Λαμβάνοντας υπ' όψιν το μέγεθος και τη θέση της βλάβης (πλεονεκτούν τα πρόσθια δόντια) ο κρημνός μπορεί να είναι παρειακός ή και γλωσσικός. Σε μελέτες (Liu et al., 2016) φάνηκε ότι η GTR δεν δημιουργεί πρόσθετο κέρδος πρόσφυσης, ιδίως αν συνδυάζεται με μεγαλύτερους κρημνούς (0,36 mm πρόσθιο κέρδος για GTR+ EMD, Listi S. et. al, 2010). Σε αυτούς μειώνεται και η σταθεροποίηση του τραύματος και αυξάνει ο κίνδυνος αποκάλυψης της μεμβράνης. Ας σημειωθεί ότι η αρχική περίοδος των 6-8 εβδομάδων είναι η πλέον σημαντική για την πρόγνωση του περιστατικού. Απαραίτητη είναι η ακινητοποίηση και η ρύθμιση της σύγκλεισης σε χειρουργημένα δόντια με κινητικότητα για εξασφάλιση της ακινητοποίησης του θρόμβου.

Ο **G. Rasperini** αναφέρθηκε σε εξελιγμένες αναπλαστικές τεχνικές. Σημαντική παράμετρος της

Ο Πρόεδρος της ΕΠΕ Δρ. Πέτρος Δαμουλής κατά τον χαιρετισμό του στην τελετή έναρξης.

Στο πάνελ διακρίνουμε από αριστερά τον Αναπλ. Καθηγητή Ι. Βούρο, τον W. Giannobile, τον L. Trombelli και τον Καθ. Α. Κωνσταντινίδη.

Ο G. Rasperini στο βήμα του 12ου Διεθνούς Συμποσίου της ΕΠΕ..

Οι κ.κ. Α. Μπακοπούλου, Δ. Απατζίδου και G. Pagni φωτογραφίζονται κρατώντας τις αναμνηστικές πλακέτες του συνεδρίου.

Στιγμιότυπο από συνεδρία του Συμποσίου. Στο ακροατήριο διακρίνεται ο Πρόεδρος της ΕΠΕ, κ. Π. Δαμουλής μαζί με τον Γ.Γ. κ. Χ. Καλαϊτζάκη.

θεραπείας είναι η απομάκρυνση της φλεγμονής και το τραύμα της σύγκλεισης. Η θεραπεία σήμερα θα πρέπει να ξεκινά συντηρητικά και να επαναξιολογούμε το αποτέλεσμα δύο μήνες μετά. Στη φάση αυτή αποφασίζεται η χειρουργική θεραπεία. Ως γνωστόν, η ωρίμανση των ιστών ολοκληρώνεται μεταξύ 6-12 μηνών.

Ο G. Raust (1969) πρωτοεισήγαγε τους μικρούς κρημνούς (mini flaps). Η εξέλιξη των βιοϋλικών αναγέννησης (EMD= gel) και των εργαλείων (νέα mini Gracey) επιτρέπει τους μικρούς κρημνούς που αρχίζουν πλέον να θεωρούνται gold standard. Στην φιλοσοφία αυτή, ο Rasperini έδειξε τεχνικές σχεδίασης, αναπέτασης, διαχείρισης και συρραφής κρημνών. Συχνά χρειάζεται ορθοδοντική θεραπεία επικουρικά της περιοδοντικής. Την τομή στην θηλή την κάνει παρειακά με την τεχνική MIST, κι αν χρειαστεί αναπέταση κρημνού η θηλή αναπετάσσεται υπερώια. Ο παρειακός κρημνός για πλήρη και χωρίς τάσεις κάλυψη του τραύματος απελευθερώνεται σημαντικά και ο προκύπτουν περιστροφικός κρημνός συρράπτεται μυλικά (CAF). Συχνά αποεπιθηλιοποιούμε τις θηλές για να συρραφτεί μυλικότερα ο κρημνός και όπου υπάρχει κίνδυνος διάσχισης συρράπτεται σαν ενισχυτικό εξωτερικά ένα τεμάχιο μεμβράνης. Σε μεγάλα ελλείμματα σε ερευνητικό επίπεδο ο Rasperini χρησιμοποιεί 3D scaffolds που απελευθερώνουν σταδιακά PDGF ή EMD και έτσι συμβάλλουν στην αποτελεσματικότερη αναγέννηση.

Ο **G. Pagni** ανοιξε τις ομιλίες της Κυριακής με θέμα την θεραπεία με εμφυτεύματα με βάση τις ανάγκες του ασθενούς. Η εμφυτευματική θεραπεία θα πρέπει πάντα να λαμβάνει υπ' όψιν όλα τα δεδομένα του ασθενούς. Μια από τις παραμέτρους είναι η ηλικία. Καθώς έχει πλέον αποδειχθεί ότι τα δόντια ανατέλλουν και μετά τα 17, μέχρι την ηλικία των 25 ετών (1mm οι κεντρικοί και 1,5 mm ο 1ος γομφίος της άνω) και δεδομένου ότι έχουμε εγγύς μετακίνηση αυτών (0,5mm ο κεντρικός και 0,8 mm ο 1ος γομφίος της άνω) δεν τοποθετούμε εμφυτεύματα σε άτομα μικρότερα των 25 ετών.

Η τάση βέβαια τοποθέτησης εμφυτευμάτων διαρκώς αυξάνεται, με αποτέλεσμα από 9.000.000 το 2012, ο αριθμός των εμφυτευμάτων να αγγίξει τα 12.000.000 το 2014. Αναφορικά με το μεγάλο ζήτημα της επίδρασης του είδους του εμφυτεύματος στο τελικό αποτέλεσμα, τα εμφυτεύματα από τους «παράλληλους» κατασκευαστές έχουν 4 φορές μεγαλύτερη απώλεια σε πρώιμο στάδιο και 9-10 φορές μεγαλύτερη σε μεθύστερη απώλεια. Η πρώτη αιτία αποτυχίας των εμφυτευμάτων είναι η περιεμφυτευματίτιδα.

Υπάρχουν έρευνες (Atieh et al., 2013) που περιορίζουν το ποσοστό περιεμφυτευματίτιδας στο 18, 8% (επί των ασθενών) στα πέντε χρόνια, με διπλάσιο ποσοστό εμφάνισης σε ασθενείς με ιστορικό περιοδοντίτιδας και τριπλάσιο ποσοστό σε καπνιστές. Από την πλευρά του ο M. Rocuzzo (J. Clin Perio) εκτιμά ότι το ποσοστό αυτό τετραπλασιάζεται σε ασθενείς με περιοδοντίτιδα και είναι εφτά φορές μεγαλύτερο στους καπνιστές. Σε ασθενείς με θεραπευμένα περιοδονικά δόντια φαίνεται ότι τα δόντια έχουν μικρότερη απώλεια οστού σε σχέση με τα εμφυτεύματα.

Η αδρότητα στα εμφυτεύματα ευνοεί την οστεοενσωμάτωση, αλλά ταυτόχρονα δυσχεραίνει την επιθηλιακή πρόσφυση. Σύμφωνα με μελέτες (Derkset et al., 2016) η περιεμφυτευματίτιδα συνήθως προχωρά ακόμη και μετά την θεραπεία της. Τα λεία εμφυτεύματα (machined) μετά από έξι χρόνια εμφάνισαν 38% μικρότερα ποσοστά περιεμφυτευματίτιδας σε σχέση με τα αδρής επιφάνειας (Jent et al., 2010). Παρ' όλα αυτά σε οστούν τάξης III ή IV ή σε αναγεννημένο οστούν ή σε κοντά εμφυτεύματα τα αδρά εμφυτεύματα είναι απόλυτη ένδειξη.

Έτσι, σε νεότερους ασθενείς ενδείκνυνται εμφυτεύματα με λιγότερες σπείρες, με λεία επιφάνεια, με γυαλισμένο αυχένα, μονοφασικά και μικρής διαμέτρου, σε αντίθεση με τους μεγαλύτερης ηλικίας, όπου η ενσωμάτωση είναι πιο δύσκολη. Οι ασθενείς με διαβήτη δεν αποτελούν αντένδειξη για την τοποθέτηση εμφυτευμάτων, αρκεί να ρυθμίζουν το σάκχαρό τους.

Σε ασθενείς με οστεοπόρωση BMD< -2,5 θα πρέπει να είμαστε πολύ προσεκτικοί πριν τοποθετήσουμε εμφυτεύματα. Αν και σε μελέτες φαίνεται ότι τα ποσοστά επιτυχίας είναι ανάλογα, αλλά το BIC μικρότερο. Όμως έχει αποδειχθεί ότι οι απώλειες είναι αυξημένες τον 1ο χρόνο (Stach R.M., 2013). Σε τέτοια ποιότητα οστού η γεωμετρία του εμφυτεύματος διαδραματίζει σημαντικό ρόλο.

Ο J. D. Bashudski 2013 συνιστά την βιταμίνη D σε ασθενείς με οστεοπόρωση που φαίνεται ότι βελτιώνει την ποιότητα του οστού. Η οστεοπόρωση αν και συχνά προσβάλλει την σπονδυλική στήλη, τα μακρά οστά και τις φτέρνες δεν προσβάλλει πάντα και σε ίδιο βαθμό τις γνάθους.

Τα διφοσφωνικά από την εποχή του Elidronate εξελίχθηκαν και σήμερα διαθέτουμε τα Zometa, Actomel κ.λπ. Οι επιπλοκές συνήθως είναι στην κάτω γνάθο (2/3) και συνήθως αφορούν την οστεονέκρωση μετά από εξαγωγές ή επεμβάσεις ή κακές κινητές εργασίες.

Ο **G. Pagni** αναφέρθηκε σε νέες τάσεις στην περιοδοντική θεραπεία και την GBR. Το tissue engineering σήμερα καθιστά την GBR ταχύτερη και πιο προβλέψιμη.

Τα απλοϊκά scaffolds της δεκαετίας του ΄80 σήμερα αντικαθίστανται από τα 3D scaffolds. Οι βιοενεργές πρωτεΐνες (EMD) σήμερα αντικαθίστανται σταδιακά από τη γονιδιακή θεραπεία και αυτόλογες μορφογεννητικές πρωτεΐνες. Τα 3D scaffolds σήμερα χρησιμεύουν για να διευκολύνουν τον κυτταρικό αποικισμό και την εξωκυττάρια εναπόθεση των κυττάρων. Τα πλασματοκύτταρα ιδίως από το μυελό των οστών μελετώνται εκτενώς για θεραπεία της περιοδοντίτιδας. Έτσι, αφού γίνει η λήψη των μεσεγχυματικών κυττάρων ακολουθεί η προετοιμασία για 12 ημέρες και η μεταφορά τους σε κάποιο 3D scaffold. Άλλη τεχνική κυτταρικής θεραπείας είναι η μεταφορά ενεργών ινοβλαστών και κερατινοκυττάρων. Έτσι, γίνεται προσπάθεια να ελεγχθούν οι κυτοκίνες και οι αυξητικοί παράγοντες κατά τις φάσεις της επούλωσης.

Γενικά, τα βλαστοκύτταρα προέρχονται είτε από το μυελό των οστών (BMSC) είτε από φυσικά δόντια, όπως εξαγωγή σπέρματος σωφρονιστήρα (στα 7-10 έτη το σπέρμα βρίσκεται επιφανειακότερα και η εξαγωγή του είναι ιδιαίτερα εύκολη), είτε από τον πολφό ή τον περιοδοντικό σύνδεσμο. Έχουμε επίσης τα IPS και ASC.

Η κ. **Μπακοπούλου** αναφέρθηκε στην θεραπεία περιοδοντικών βλαβών με βλαστοκύτταρα από τον μυελό των οστών. Σαν ATMPS αναφέρονται βιολογικοί θεραπευτικοί παράγοντες που περιέχουν είτε κύτταρα είτε τμήματα αυτών.

Τα βλαστοκύτταρα έχουν την ιδιότητα της ασύμμετρης διαίρεσης, δηλαδή δίνουν κατά την διαίρεσή τους ένα όμοιο, αλλά και ένα προγεννητικό κύτταρο. Ο μυελός των οστών με τα αιμοποιητικά και τα μεσεγχυματικά (για οστούν, χόνδρο, νεύρα, αγγεία) είναι αναγνωρισμένα από το 1965 ως η πιο κλασική πηγή βλαστοκυττάρων και δεν επηρεάζεται από την ηλικία.

Έτσι μετά την λήψη των βλαστοκυττάρων ακολουθεί ο τεμαχισμός, η ενζυμική αποδόμηση, τοποθέτηση στην καλλιέργεια, πολλαπλασιασμός και χαρακτηρισμός του κυττάρου.

Η στειρότητα (απουσία βακτηρίων) είναι απαραίτητη πριν την μεταφορά των κυττάρων αυτών στον ασθενή. Συνήθη ικριώματα είναι του κολλαγόνου εμπλουτισμένα με κόλλα ινικής από (PRB). Σε αυτά, τα επεξεργασμένα βλαστοκύτταρα από την 7η-14η μέρα διαφοροποιούνται.

Ακολούθησε η **Δ. Απατζίδου** στο ίδιο θέμα, «Καινοτόμες εφαρμογές μεσεγχυματικών βλαστικών κυττάρων». Το EMD δίνει κάποιο όφελος αλλά είναι περιορισμένο. Τα βλαστοκύτταρα σε πρώιμες μελέτες δείχνουν να έχουν προβλέψιμη αναγέννηση των περιοδοντικών ιστών, ακόμη και χωρίς την αφαίρεση του κοκκιώδους ιστού αλλά και χωρίς την χρήση μοσχεύματος.

Η διατήρηση του κοκκιώδους ιστού από κάποιους θεωρείται διηθημένος επουλωτικός ιστός (Ronay et al. 2014, Ge et al. 2012) και από άλλους ιστός που υπολείπεται στην επούλωση (Tang et al., 2016).

Φαίνεται ότι στην επιστήμη μας αν και πολλά ήδη έχουν ανακαλυφθεί, το innovation δεν έχει τέλος. Έτσι, ενώ σε πολλούς τομείς έχουμε ήδη περάσει στην δεύτερη φάση αφομοίωσης, βαθύτερης κατανόησης και μελέτης, σε πολλούς άλλους, νέες ανακαλύψεις ανοίγουν νέους ορίζοντες σε θεραπεία και έρευνα. Το συνέδριο της Ε.Π.Ε. πέτυχε να αποτυπώσει την ισορροπία μεταξύ αυτών των δύο τάσεων και να επιβεβαιώσει την σύγχρονη πεποίθηση ότι η Εμφυτευματολογία επιστημονικά ανήκει στην Περιοδοντολογία.

Θερμή η ανταπόκριση των οδοντιάτρων σε μια ακόμη επιστημονική δράση του ΟΣΚ

Με μεγάλη επιτυχία πραγματοποιήθηκε το Σάββατο, 14 Μαΐου 2016 η ημερίδα που διοργάνωσε ο Οδοντιατρικός Σύλλογος Κορινθίας σε συνεργασία με το Εργαστήριο Ενδοδοντίας της Οδοντιατρικής Σχολής ΕΚΠΑ με θέμα: **«Ιατρογενή συμβάματα κατά την άσκηση της ενδοδοντικής θεραπείας»**.

Η μεγάλη προσέλευση των οδοντιάτρων φανερώνει την επιτυχημένη επιλογή του θέματος της ημερίδας, καθώς όπως επεσήμανε και ο Πρόεδρος του Οδοντιατρικού Συλλόγου Κορινθίας, κ. **Επαμεινώνδας Κατσούλας**, κατά την εναρκτήρια ομιλία του, η *«παρουσίαση περιπτώσεων αποτυχημένων επεμβάσεων και θεραπειών, έχει τεράστια εκπαιδευτική σημασία, ιδίως όταν συνοδεύεται από ανάλυση και επισήμανση των λανθασμένων εκτιμήσεων και χειρισμών, που οδήγησαν σε αυτά τα αποτελέσματα της ενδοδοντικής θεραπείας»*.

Ο Πρόεδρος του ΟΣΚ Ε. Κατσούλας μαζί με τον Καθηγητή Μ. Χαμπάζ (1) και την Αναπλ. Καθηγήτρια Μ. Γεωργοπούλου (2).

Ειδικότερα κατά τη διάρκεια της ενδοδοντικής θεραπείας, σημείωσε ο κ. Κατσούλας, η οποία ασκείται σε ένα τόσο μικρό (και συχνά λαβυρινθώδες) πεδίο, όπως είναι οι ριζικοί σωλήνες των δοντιών, με την τόση ποικιλομορφία της πορείας τους, αν δεν τηρηθούν αρχές και κανόνες και αν δεν εφαρμοστούν οι ενδεδειγμένοι λεπτοί και σχολαστικοί χειρισμοί, είναι πολύ πιθανό ο επεμβαίνων να οδηγηθεί στην πρόκληση ιατρογενών συμβαμάτων.

Συμβάματα, που όπως τόνισε ο ίδιος, μπορούν να επηρεάσουν την πρόγνωση της θεραπείας ή ακόμη χειρότερα να καταδικάσουν σε απώλεια το υπό θεραπεία δόντι, ακυρώνοντας στην πράξη το στόχο της ενδοδοντικής θεραπείας, που είναι η διατήρηση του δοντιού στον οδοντικό φραγμό.

Το επιστημονικό πρόγραμμα της ημερίδας «άνοιξε» ο Καθηγητής **Μ. Χαμπάζ,** ο οποίος ανέλυσε τα ιατρογενή σφάλματα που μπορούν να προκύψουν κατά το στάδιο της διάγνωσης στην Ενδοδοντία. Ακολούθησε η ομιλία του Αναπλ. Καθηγητή **Ε. Κοντακιώτη** με αντικείμενο τα λάθη που μπορούν να προκύψουν κατά τη διάνοιξη του μυλικού θαλάμου, ενώ το πρώτο μέρος της ημερίδας ολοκληρώθηκε με την ομιλία της Αναπλ. Καθηγήτριας **Μ. Γεωργοπούλου** αναφορικά με τα ιατρογενή συμβάματα κατά τη διάρκεια της χημικομηχανικής επεξεργασίας των ριζικών σωλήνων.

Το δεύτερο μέρος της ημερίδας ξεκίνησε με την εισήγηση του Επικ. Καθηγητή **Ν. Κερεζούδη** για τα ιατρογενή σφάλματα κατά τη διάρκεια της έμφραξης των ριζικών σωλήνων. Στη συνέχεια τον λόγο πήρε η Αναπλ. Καθηγήτρια **Μ. Γεωργοπούλου** η οποία ανέπτυξε τα ιατρογενή σφάλματα κατά τη διάρκεια της φαρμακευτικής αντιμετώπισης. Η ημερίδα ολοκληρώθηκε με την ομιλία του Επικ. Καθηγητή **Σ. Παπάζογλου**, ο οποίος μίλησε για τα ιατρογενή λάθη κατά την διάρκεια της αποκατάστασης των ενδοδοντικά θεραπευμένων δοντιών.

Για άλλη μια φορά ο Οδοντιατρικός Σύλλογος Κορινθίας διοργάνωσε μια εξαιρετική από άποψεως δομής και οργάνωσης ημερίδα πάνω σε ένα διαχρονικά επίκαιρο ζήτημα. Το αμείωτο ενδιαφέρον και η θερμή υποδοχή των συνέδρων πιστοποίησαν την απήχηση μιας ακόμα απόλυτα επιτυχημένης επιστημονικής δράσης του ΟΣΚ.

«Ολικές οδοντοστοιχίες: από τη θεωρία στην πράξη» Μια ακόμη επιτυχημένη διημερίδα από τον ΟΣΜ

Στο φωτογραφικό στιγμιότυπο διακρίνονται οι ομιλητές και η Πρόεδρος του ΟΣΜ Γεωργία Θεοδωροπούλου.

Ο Οδοντιατρικός Σύλλογος Μεσσηνίας, στη συνέχεια της προσπάθειας που έχει αναλάβει τα τελευταία χρόνια για τη συνεχή επιμόρφωση των μελών του με την πραγματοποίηση υψηλού επιπέδου σεμιναρίων και ημερίδων διοργάνωσε με επιτυχία διημερίδα (θεωρία και πρακτικό σεμινάριο) με θέμα: «Ολικές οδοντοστοιχίες: από τη θεωρία στην πράξη» στις 14 &15 Μαΐου 2016 στο Horizon Blu στην Καλαμάτα. Ομιλητές του διημέρου αυτού ήταν οι κ.κ. **Πολυχρονάκης Νικόλαος, Σωτηρίου Μιχαήλ**, Επίκουροι Καθηγητές Κινητής Προσθετικής ΕΚΠΑ και ο κ. **Ζήσης Αλκιβιάδης**, Αναπληρωτής Καθηγητής Κινητής Προσθετικής ΕΚΠΑ.

Η ημερίδα προσέλκυσε το ενδιαφέρον των οδοντιάτρων. Χαρακτηριστικό είναι δε ότι την διημερίδα παρακολούθησαν και συνάδελφοι από άλλους νομούς της Πελοποννήσου.

Χορηγός της διημερίδας ήταν η κ. Βλαχούλη Όλγα.

ΕΛΛΗΝΙΚΗ ΕΤΑΙΡΙΑ ΚΛΙΝΙΚΗΣ ΣΤΟΜΑΤΟΛΟΓΙΑΣ

Στοματολογία 2016: Εξελίξεις και πρόοδος στην Ερεύνα και Κλινική

Το Σάββατο 16 Απριλίου 2016 πραγματοποιήθηκε Επιστημονική Ημερίδα στο ξενοδοχείο Caravel στην Αθήνα με θέμα «Εξελίξεις και Πρόοδος στην Έρευνα και Κλινική» των νόσων του στόματος που οργάνωσε η Ελληνική Εταιρία Κλινικής Στοματολογίας.

Ο συντονιστής της εκδήλωσης, Καθηγητής **Γιώργος Λάσκαρης**, στην εισαγωγική του ομιλία μεταξύ άλλων τόνισε: *«Το στόμα αποτελεί ένα προνομιακό, χαρισματικό πεδίο του ανθρώπινου οργανισμού αφού συνδέεται με τις πιο ωραίες απολαύσεις της ζωής, τη γεύση, τον έρωτα, το λόγο, το τραγούδι, και την επαγγελματική και κοινωνική παρουσία του ανθρώπου. Εάν όμως διαταραχθεί η καλή του λειτουργία από κάποιο νόσημα δημιουργεί τεράστια προβλήματα στον άνθρωπο που επηρεάζουν τη σωματική και ψυχική λειτουργία αρνητικά. Έτσι η καλή υγεία του στόματος πρέπει να αποτελεί βασικό στόχο για κάθε άνθρωπο και Ιατρό. Δυστυχώς η μικρή αυτή ανατομική περιοχή αποτελεί πεδίο εκδήλωσης άνω των 1.000 παθήσεων, άλλοτε με ήπια ενοχλήματα και άλλοτε πολύ επώδυνων ή ακόμη και απειλητικών για τη ζωή. Ο καρκίνος του στόματος για παράδειγμα αποτελεί πράγματι μια απειλή για το άνθρωπο για 2 βασικούς λόγους:*

α) Είναι συχνός, αφού αποτελεί τον έβδομο από πλευράς εντόπισης, στην Ελλάδα καταγράφονται 600-700 νέες περιπτώσεις το χρόνο, και β) Είναι επιθετικός και επικίνδυνος που απειλεί τη ζωή.Η κρίσιμη μάχη για την επικινδυνότητα του καρκίνου του στόματος δίνεται στο πεδίο της πρώιμη (έγκαιρης) διάγνωσης που σώζει ζωές. Την ευθύνη της διάγνωσης της νόσου την έχει ο ειδικός Στοματολόγος σε συνεργασία με τον Οδοντίατρο που είναι συνήθως ο πρώτος στον οποίο απευθύνεται ο ασθενής».

Ο καθ. Γ. Λάσκαρης

Στο φωτογραφικό στιγμιότυπο διακρίνονται οι ομιλητές της ημερίδας

Το πρώτο μέρος της Ημερίδας αφιερώθηκε στη βασική έρευνα του καρκίνου. Στο πεδίο της βασικής έρευνας έχουν γίνει σημαντικές πρόοδοι με βασικό μοντέλο το πώς τα κύτταρα του ανθρώπου αντιμετωπίζουν ογκογόνα ερεθίσματα. Έτσι βασικές διαταραχές των κυττάρων όπως ο συνεχής πολλαπλασιασμός των κυττάρων, η αναστολή της απόπτωσης (φυσιολογικός κυτταρικός θάνατος), και η γονιδιακή αστάθεια, προκαλούν «στρες αντιγραφής» του DNA και δρομολόγηση της καρκινικής διαδικασίας.

Πάνω στο μοντέλο αυτό ο Καθηγητής–ερευνητής του Παν. Αθηνών **Βασίλης Γοργούλης** με την ερευνητική του ομάδα ανακοίνωσε ότι κεντρικό ρόλο στο μηχανισμό καρκινογένεσης έχει το «βιοχημικό δίκτυο – μονοπάτι απόκρισης σε βλάβες του DNA damage response».

Η ερευνητική αυτή ομάδα έχει προτείνει ένα πρότυπο καρκινογένεσης διεθνώς αναγνωρισμένο που με βάση αυτό σχεδιάζονται σύγχρονες θεραπευτικές στρατηγικές του καρκίνου. Επιπλέον, όπως τόνισε ο ιατρός ερευνητής της ίδιας ομάδας **Κώστας Ευαγγέλου**, σημαντικός είναι ο ρόλος της γήρανσης των κυττάρων στην καρκινογένεση μέσω ενός μηχανισμού «παρακρινούς έκκρισης», γνωστής ως senescence associated secretory phenotype (SASA), που στρατολογεί και μετασχηματίζει κύτταρα του ανοσολογικού συστήματος για τη δημιουργία του καρκίνου.

Σημαντική εξάλλου είναι η πολυετής ερευνητική προσπάθεια στο Παν. Harvard (ΗΠΑ) του Έλληνα ερευνητή **Νίκου Σούκου** που έφτασε σε τελικό στάδιο κλινικής εφαρμογής μικροσυσκευής «μπλε φωτός» στο στόμα που αδρανοποιεί δυνητικά παθογόνα μικρόβια που ευθύνονται για την ουλίτιδα και την περιοδοντίτιδα που αποτελούν αληθινή μάστιγα που οδηγεί στην απώλεια δοντιών. Πρόκειται για σημαντική πρόοδο στο πεδίο της πρόληψης και θεραπείας των νόσων των ούλων.

Το δεύτερο μέρος της Ημερίδας αφιερώθηκε στη διάγνωση και θεραπεία «ειδικών» ουλίτιδων. Πρόκειται για ένα αρκετά συχνό και ενδιαφέρον θέμα που απασχολεί Ασθενείς, Οδοντιάτρους και Στοματολόγους αφού οι εκδηλώσεις στα ούλα μπορεί να αποτελούν μέρος κάποιας συστηματικής νόσου μερικές φορές επικίνδυνης και για τη ζωή του ασθενούς. Τα επιμέρους θέματα ανέπτυξαν οι Στοματολόγοι Ματιάκης Α., Γεωργακοπούλου Ε., ο Καθηγητής Λάσκαρης Γ., Μαλάμος Δ., Στουφή Ε. και Γούμενος Γ.

Ο Στοματολόγος **Ματιάκης Α.** περιέγραψε την ελκονεκρωτική ουλίτιδα ως νόσο που οφείλεται σε ενδογενή αναερόβια βακτήρια και τόνισε ότι απαιτείται καλή λήψη ιστορικού καθώς με βάση τα κριτήρια του WHO μπορεί να συνδέεται με τη νόσο του AIDS.

Η επόμενη εισηγήτρια Στοματολόγος **Γεωργακοπούλου Ε.** ανέλυσε την κοκκιωματώδη ουλίτιδα, μια πρόκληση διαγνωστικά, καθώς μπορεί να αποτελεί αντίδραση ξένου σώματος ή να αποτελεί εκδήλωση συστηματικού νοσήματος. Στην πρώτη περίπτωση συστήνεται η ουλεκτομή, ενώ στη δεύτερη η θεραπεία σχετίζεται με την αντιμετώπιση του συστηματικού νοσήματος.

Ο Καθηγητής **Λάσκαρης Γ.** αναφερόμενος στην αποφλοιωτική ουλίτιδα εξήγησε ότι δεν είναι ανεξάρτητη νοσολογική οντότητα, αλλά κλινικός περιγραφικός όρος αφού αποτελεί εκδήλωση συστηματικών νοσημάτων. Είναι διαγνωστικό πρόβλημα όταν είναι το μόνο εύρημα. Σε αυτή την περίπτωση η λήψη βιοψίας και η ιστολογική και ανοσολογική τεκμηρίωση είναι η ενδεδειγμένη διαδικασία για την ταυτοποίηση της υποκείμενης νόσου.

Η Στοματολόγος **Στουφή Ε.** παρουσίασε την πλασματοκυτταρική ουλίτιδα η οποία αποτελεί αντίδραση υπερευαισθησίας επιβραδυνομένου τύπου IV και συχνά προκαλεί διαγνωστικό και θεραπευτικό πρόβλημα.

Η Ημερίδα ολοκληρώθηκε με τον Περιοδοντολόγο **Γούμενο Γ.** ο οποίος τόνισε τη σημασία της διαφοροδιάγνωσης και αναγνώρισης της ειδικού τύπου ουλίτιδας και εν συνεχεία της παραπομπής του ασθενούς στον ειδικό Στοματολόγο καθώς οι ειδικές ουλίτιδες δεν αντιμετωπίζονται με τις κλασσικές μεθόδους της περιοδοντολογίας.

Συμπερασματικά, το επιστημονικό επίπεδο της Ημερίδας, που την παρακολούθησαν πάνω από 450 Οδοντίατροι και Ιατροί, ήταν υψηλοτάτου επιπέδου και όλοι οι ομιλητές κατέθεσαν τις πιο σύγχρονες απόψεις και την προσωπική τους κλινική εμπειρία, γεγονός που είχε ευρεία απήχηση στους παρακολουθούντες.

Μαρίνα Δούκα
Στοματολόγος-Οδοντίατρος

Μια άκρως επιτυχημένη ημερίδα χάρισε στους οδοντιάτρους η ΕΕΧΣ

Ο ταχύτατος ρυθμός εξέλιξης της οδοντιατρικής επιστήμης τα τελευταία χρόνια και οι ραγδαίες αλλαγές που συμβαίνουν καθιστούν επιτακτική την ανάγκη για συνεχή επιμόρφωση και ενημέρωση τόσο των νεότερων όσο και των πιο έμπειρων οδοντιάτρων. Για τον λόγο αυτό, η Επιστημονική Εταιρεία Χειρουργικής Στόματος, πιστή στην υπόσχεσή της για διαρκή συνεισφορά στην προώθηση και διάδοση των επιστημονικών εξελίξεων στον συγκεκριμένο τομέα, πραγματοποίησε στις 13 Φεβρουαρίου 2016, στο ξενοδοχείο CARAVEL, υπό την αιγίδα της Ε.Ο.Ο και του Ο.Σ.Α, ημερίδα με τίτλο **«Η συμβολή της Χειρουργικής Στόματος σε συνήθη προβλήματα που αντιμετωπίζει ο Γενικός Οδοντίατρος».**

Για μία ακόμη φορά οι συνάδελφοι οδοντίατροι ανταποκρίθηκαν στην πρόσκληση της Ε.Ε.Χ.Σ. και, αφενός με τη μεγάλη προσέλευση αφετέρου με την ενεργό συμμετοχή τους, απέδειξαν ξανά το αμείωτο ενδιαφέρον του σύγχρονου οδοντιάτρου σε θέματα και προβληματισμούς που αφορούν στην καθημερινή οδοντιατρική πράξη.

Την έναρξη των εργασιών της ημερίδας έκανε ο Αν. Καθηγητής της Οδοντιατρικής Σχολής Ε.Κ.Π.Α. και Πρόεδρος της Ε.Ε.Χ.Σ. κ. **Φ. Φραγκίσκος** ο οποίος, αφού καλωσόρισε τους παρευρισκομένους, παρουσίασε τις επιστημονικές δραστηριότητες της εταιρείας.

Την ημερίδα χαιρέτησε με θερμό μήνυμα ο τ. Πρύτανης του Ε.Κ.Π.Α. κ. **Χ. Κίττας**, καθώς και ο κ. **Α. Κατσίκης**, πρόεδρος της Ελληνικής Οδοντιατρικής Ομοσπονδίας που είχε θέσει την ημερίδα υπό την αιγίδα της.

Στη συνέχεια, ο πρώτος ομιλητής, κ. **Χ. Πίτσαβος**, Ομότιμος Καθηγητής Καρδιολογίας Ε.Κ.Π.Α., αναφέρθηκε διεξοδικά στην αντιμετώπιση του καρδιολογικού ασθενούς στο οδοντιατρείο, περίπτωση που, ως γνωστό, χρήζει ειδικής μεταχείρισης κατά την καθημερινή οδοντιατρική πράξη.

Ο επόμενος ομιλητής, κ. **Φ. Φραγκίσκος** παρουσίασε το θέμα «Οδοντογενείς Λοιμώξεις (οξύ οδοντοφατνιακό απόστημα)», δίνοντας απαντήσεις στο συχνό πρόβλημα που αντιμετωπίζεται στο οδοντιατρείο σχετικά με την αντιμετώπιση των οδοντογενών λοιμώξεων.

Οι σύνεδροι παρακολουθούν με ιδιαίτερο ενδιαφέρον τις εργασίες της ημερίδας

Στα φωτογραφικά στιγμιότυπα διακρίνονται κατά τη διάρκεια της ομιλίας τους οι κ.κ. Φ. Φραγκίσκος (1) Αν. Καθηγητής, Α. Κατσίκης (2) Πρόεδρος της ΕΟΟ, Χ. Κίττας (3) τ. Πρύτανης ΕΚΠΑ, Χ. Πίτσαβος (4) Ομ. Καθηγητής ΕΚΠΑ, Ε. Γιαμαρέλλου (5) Καθηγήτρια ΕΚΠΑ, Α. Φουστάνος (6) Πλαστικός χειρουργός και Γ. Νεόφυτος (7).

Το πρώτο μέρος της ημερίδας ολοκληρώθηκε με την εισήγηση της Παθολόγου – Λοιμωξιολόγου, Καθηγήτριας Ε.Κ.Π.Α, κ. **Ε. Γιαμαρέλλου**, με τίτλο «Ο οδοντίατρος και οι ευθύνες του για τα πολύτιμα αντιβιοτικά». Η ομιλήτρια αναφέρθηκε λεπτομερώς σε ένα θέμα που προβληματίζει τον σύγχρονο οδοντίατρο στην καθημερινότητά του. Τόνισε τις περιπτώσεις όπου καθίσταται αναγκαία η χορήγηση αντιβιοτικών από τον οδοντίατρο, επισημαίνοντας επίσης τις ανεπιθύμητες συνέπειες από την αλόγιστη χρήση τους.

Το δεύτερο μέρος της ημερίδας άνοιξε ο Πλαστικός χειρουργός, κ. **Α. Φουστάνος**, με το εξαιρετικά ενδιαφέρον θέμα «Αισθητική του προσώπου: Ο ρόλος του οδοντιάτρου στην εξασφάλιση ικανοποιητικής αισθητικής του προσώπου – Η συνεργασία του με τον πλαστικό χειρουργό». Ο κ. Φουστάνος με την εισήγησή του άνοιξε νέους ορίζοντες στην καθημερινή άσκηση της οδοντιατρικής κι έδειξε στον σύγχρονο οδοντίατρο νέους ενδιαφέροντες δρόμους.

Ακολούθησε προβολή χειρουργικής επέμβασης μερικής βιοψίας ελκωτικής βλάβης στο πλάγιο χείλος της γλώσσας, την οποία είχε πραγματοποιήσει η επιστημονική ομάδα της Ε.Ε.Χ.Σ. (Φ. Φραγκίσκος, Π. Παπανικολάου, Γ. Νεόφυτος, Α. Δελακά). Δόθηκε στους συναδέλφους η ευκαιρία να παρακολουθήσουν τα βήματα της συγκεκριμένης χειρουργικής τεχνικής, κρατώντας κατά γενική ομολογία αμείωτο το ενδιαφέρον τους.

Την ημερίδα έκλεισε ο κ. **Γ. Νεόφυτος**, ICOI Diplomate Εμφυτευματολογίας, με την ομιλία «Κινητές επιεμφυτευματικές αποκαταστάσεις άνω και κάτω γνάθου», ο οποίος παρουσίασε εξαιρετικές περιπτώσεις αποκατάστασης ασθενών με επιεμφυτευματικές οδοντοστοιχίες.

Η ημερίδα έλαβε τέλος με συζήτηση και ερωτήσεις από τους συνέδρους προς τους ομιλητές.

Ο πρόεδρος της Ε.Ε.Χ.Σ. και το Δ.Σ. εκφράζουν θερμές ευχαριστίες στους ομιλητές, τους προεδρεύσαντες και τους συναδέλφους που αγκάλιασαν την ημερίδα, η οποία, σύμφωνα με τα σχόλια των παρευρισκομένων συναδέλφων ικανοποίησε πλήρως ως προς τη θεματολογία, την παρουσίαση και την οργάνωσή της. Η Ε.Ε.Χ.Σ. δεσμεύεται πως με συνέχεια και συνέπεια θα στηρίζει τον οδοντίατρο, με πρωτοβουλίες που αφορούν τόσο στην επιστημονική του κατάρτιση, όσο και στην επαγγελματική του επιμόρφωση, καθώς στόχος είναι η προσφορά υψηλής ποιότητας υπηρεσιών στο κοινωνικό σύνολο.

2ο Διεθνές Συνέδριο Οδοντικών Εμφυτευμάτων Με την συμμετοχή επιστημόνων διεθνούς κύρους

Ο Οδοντιατρικός Σύλλογος Δωδεκανήσου σε συνεργασία με την ΓναθοΠροσωπική Χειρουργική Κλινική της Ιατρικής Σχολής του ΕΚΠΑ και την Ακαδημία Εμφυτευμάτων Βιέννης, διοργανώνουν τριήμερο Συνέδριο Εμφυτευμάτων στη Ρόδο από τις **6 έως 9 Οκτωβρίου 2016**.

Το Συνέδριο με τίτλο **«Χειρουργική & Προσθετική: Σχέδιο Θεραπείας, Επιπλοκές, Εξελίξεις, Προοπτικές»** θα πραγματοποιηθεί στο ξενοδοχείο «Ρόδος Παλλάς».

Η θεματολογία του συνεδρίου αντλείται από τους καθημερινούς κλινικούς προβληματισμούς σχετικά με την χρήση των εμφυτευμάτων και τις επιπλοκές τους.

Η ραγδαία εξέλιξη στο χώρο των ιατροβιολογικών εξοπλισμών, οι όλο και περισσότερες απαιτήσεις των ασθενών και η ανάγκη της πολύπλευρης ενημέρωσης τους, ο έντονος ανταγωνισμός μεταξύ των Οδοντιάτρων και η απαιτούμενη επιστημονική πληρότητά τους, συνιστά απαραίτητη τη συνεχή τους επιμόρφωση.

Η επιστημονική εκδήλωση αναμένεται να συμβάλλει σημαντικά στον Οδοντιατρικό χώρο, καθώς μέσα από τις συνεδριάσεις της θα προβληθούν επιστημονικές και ερευνητικές εργασίες διεθνών καταξιωμένων ομιλητών, θα γίνει πρακτική εξάσκηση (hands on), θα διεξαχθεί γόνιμος διάλογος και θα προκύψουν ασφαλή συμπεράσματα.

Στο περιθώριο του συνεδρίου, οι επισκέπτες θα έχουν την ευκαιρία να απολαύσουν την σμαραγδένια Ρόδο με τη μοναδική Παλιά Πόλη και το κοσμοπολίτικο περιβάλλον της και να περάσουν ένα αξέχαστο τριήμερο

Ισχύει προνομιακή τιμή εγγραφής έως 30/7/2016!

Πληροφορίες - Εγγραφές: http://2nd.icir.osdod.gr

Εκδήλωση στον Πύργο Ηλείας της Ελληνικής Εταιρίας Κλινικής Στοματολογίας

Το Σάββατο 2 Απριλίου 2016 πραγματοποιήθηκε στον Πύργο της Ηλείας Ημερίδα με θέμα **«Επίκαιρα Στοματολογικά Προβλήματα»**. Η εκδήλωση οργανώθηκε από τον Οδοντιατρικό Σύλλογο Ηλείας και την Ελληνική Εταιρία Κλινικής Στοματολογίας.

Η Ημερίδα ξεκίνησε με την εισήγηση του καθηγητή της Ιατρικής Σχολής Πατρών κ. **Θωμόπουλου** με θέμα «Ιογενείς Λοιμώξεις: Πρόληψη Μετάδοσης σε εργαζόμενους στον χώρο της Υγείας», ο οποίος τόνισε με έμφαση την ανάγκη εμβολιασμού κατά του ιού της ηπατίτιδας Β.

Ο στοματολόγος οδοντίατρος **Δημήτρης Μαλάμος** ασχολήθηκε με τη στοιχειώδη βλάβη του έλκους. Το έλκος αποτελεί εκδήλωση τοπικών και συστηματικών νοσημάτων και η αντιμετώπιση του διαγνωστικά, αλλά και θεραπευτικά απασχολεί τον ιατρό του στόματος σε καθημερινή βάση.

Στη συνέχεια η υπεύθυνη του Στοματολογικού τμήματος του Ιατρικού Κέντρου Αθηνών, **Μαρίνα Δούκα** περιέγραψε καταστάσεις του στόματος που αν και φυσιολογικές θορυβούν τον ασθενή αλλά, ενίοτε, και τον μη ειδικό γιατρό. Συστήθηκε στους παρευρισκομένους να εξετάζουν τη στοματική κοιλότητα κάθε ασθενή, ώστε να αποκτήσουν εμπειρία στην αξιολόγηση ακόμη και των σπάνιων παραλλαγών του φυσιολογικού.

Ιδιαίτερη έμφαση δόθηκε από τον καθηγητή **Γιώργο Λάσκαρη** στην αναγκαιότητα της έγκαιρης διάγνωσης για την καλή πρόγνωση του καρκίνου του στόματος. Ο ομιλητής παρουσίασε κωδικοποιημένα δέκα σημεία που είναι απαραίτητα για τη γρήγορη, επιτυχή διάγνωση και αντιμετώπιση της νόσου.

Ο καθηγητής της Οδοντιατρικής Σχολής του Α.Π.Θ., **Σ. Δαλαμπίρας** κατέθεσε την πλούσια κλινική εμπειρία του στη διάγνωση και θεραπεία της Νευραλγίας του Τριδύμου.

Η πρόεδρος της Ε.Ε.Κ.Σ. κυρία **Ελεάνα Στουφή** ολοκλήρωσε την Ημερίδα με την παρουσίαση συχνών στοματολογικών νοσημάτων τα οποία στις περισσότερες περιπτώσεις είναι σε θέση να χειριστεί ο οδοντίατρος, κάτι ιδιαίτερα σημαντικό για όσους κατοικούν στην επαρχία, όπου δεν είναι διαθέσιμος ο ειδικός στοματολόγος.

Το υψηλό επίπεδο των εισηγήσεων, ο μεγάλος αριθμός των παρευρισκομένων αλλά και οι ερωτήσεις και ο διάλογος που ακλούθησε κατέστησαν την Ημερίδα εξαιρετικά επιτυχημένη.

Οδοντιατρική και Οδοντοτεχνική τεχνολογία με πάθος

«Η ποιότητα στην Αισθητική Οδοντιατρική»

Το 3ο Διεθνές Συμπόσιο Ειδημόνων της Ivoclar Vivadent στη Μαδρίτη

Περίπου 1.000 οδοντίατροι και οδοντοτεχνίτες από 47 χώρες έδωσαν το «παρών» στο 3ο Διεθνές Συμπόσιο Ειδημόνων το οποίο διοργάνωσε η Ivoclar Vivadent τον Ιούνιο στη Μαδρίτη. Δεκατρείς καθοδηγητές γνώμης εγνωσμένου κύρους από ακαδημαϊκά ιδρύματα, οδοντιατρεία και οδοντοτεχνικά εργαστήρια παρουσίασαν όλες τις τελευταίες εξελίξεις στο πεδίο της « Σύγχρονης Επανορθωτικής Οδοντιατρικής: Τεχνολογία και Αισθητική».

Ο Διευθύνων Σύμβουλος της Ivoclar Vivadent, κ. Robert Ganley υπογράμμισε την επιθυμία του να αναβαθμίσει την οδοντιατρική μέσα από εντατικό διάλογο. Η Sonia Gmara, Γενική Διευθύντρια της θυγατρικής της Ivoclar Vivadent στην Ιβηρική Χερσόνησο, ήταν στην ευχάριστη θέση να προσφέρει στους συμμετέχοντες την ευκαιρία να γνωρίσουν από κοντά το έργο μερικών εκ των πιο διακεκριμένων ειδικών στον χώρο της οδοντιατρικής παγκοσμίως.

Έμφαση στις νέες τάσεις: ελάχιστα επεμβατικές διαδικασίες

Αρκετές ομιλίες αναπτύχθηκαν με θέμα τις ελάχιστα επεμβατικές θεραπευτικές επιλογές: Οι οδοντίατροι μίλησαν για προσανατολισμένες στο αποτέλεσμα προσεγγίσεις αναφορικά με τις μεθόδους παρασκευής και λήψης αποτυπώματος χρησιμοποιώντας δισκάρια και ενδοστοματικές συσκευές σάρωσης. Οι οδοντοτεχνίτες συζήτησαν για τις επιπτώσεις του περιορισμένου χώρου στη στοματική κοιλότητα στην επιλογή των υλικών και των διαδικασιών. Η συγκόλληση με ρητινώδεις κονίες ήρθε στο προσκήνιο σε σχέση με την τοποθέτηση ολοκεραμικών αποκαταστάσεων.

Εναρκτήρια ομιλία από τον Διευθύνοντα Σύμβουλο της Ivoclar Vivadent AG, κ. Robert Ganley.

Το πρόγραμμα παρουσιάστηκε από τον Επιστημονικό Υπεύθυνο του Συμποσίου, κ. Jaime A. Gil, M.D., D.D.S, Ph.D.

Συζήτηση ανάμεσα στους επίλεκτους ομιλητές του «Κύκλου των Ειδημόνων», μια μέρα πριν την επίσημη έναρξη του Συμποσίου.

Αναλογική ή ψηφιακή οδοντιατρική: το ερώτημα που θα μας απασχολήσει στο μέλλον

Αναλογικές και ψηφιακές τεχνικές βρέθηκαν στο επίκεντρο πολλών παρουσιάσεων, συγκρίνοντας τα πλεονεκτήματα και τα μειονεκτήματα της κάθε κατηγορίας. Υπήρξε μια γενικευμένη παραδοχή ότι το μέλλον της οδοντιατρικής θα πρέπει να χαρακτηρίζεται από σημαντικά αποτελεσματική και ακόμη υψηλότερης ποιότητας ψηφιακή αισθητική, ενώ οι παραδοσιακές τεχνικές χειροποίησης θα πρέπει να συνδέονται με την επίτευξη ύψιστου βαθμού φυσικότητας. Η αφοσίωση στον ασθενή, σε συνδυασμό με τη διαίσθηση και τις δημιουργικές ικανότητες, αποτελούν το θεμέλιο κάθε επιτυχημένης θεραπείας, ανεξάρτητα από το αν χρησιμοποιούνται ψηφιακές ή αναλογικές μέθοδοι.

Περίπου χίλιοι σύνεδροι έδωσαν το «παρών» στο Συμπόσιο.

Διακεκριμένοι ομιλητές

Στο πλαίσιο του συμποσίου οι σύνεδροι είχαν την ευκαιρία να ακούσουν τις ομιλίες/παρουσιάσεις των Prof. Dr Sidney Kina (Βραζιλία), Prof. Dr Florian Beuer, Prof. Dr Daniel Edelhoff, Dr Andreas Kurbad και Oliver Brix (Γερμανία), Dr Mauro Fradeani και Michele Temperani (Ιταλία), Dr Marko Jakovac (Κροατία), Dr Joo Fonseca (Πορτογαλία), Dr Rafael Pieiro Sande και August Bruguera (Ισπανία) και Dr Ronaldo Hirata και Lee Culp (ΗΠΑ).

Expert Circle: Ο «κύκλος των ειδημόνων» και η τελετή απονομής των βραβείων

Νέες έννοιες και τάσεις που βρίσκονται στα σπάργανα συζητήθηκαν μια ημέρα πριν από την επίσημη έναρξη του Συμποσίου μεταξύ επίλεκτων ομιλητών. Ο καθιερωμένος πλέον Expert Circle - «Κύκλος των ειδικών», ο οποίος απαρτίζεται από διακεκριμένους ομιλητές, μέσα από σύντομες παρουσιάσεις και την συζήτηση που ακολούθησε σχετικά με τα θέματα που παρουσιάστηκαν, έδωσε τη δυνατότητα σε 500 συμμετέχοντες να ενημερωθούν για όλες τις εξελίξεις στον κλάδο της ψηφιακής οδοντιατρικής. Ακολούθησε η ανακοίνωση των νικητών του διαγωνισμού «IPS e.max Smile Award».

Στη Ρώμη το επόμενο συμπόσιο

Η εκδήλωση της Ivoclar Vivadent στη Μαδρίτη προσέφερε στους συμμετέχοντες πλούσιο υλικό για συζήτηση. Οι σύνεδροι κλήθηκαν να συνεχίσουν τις συζητήσεις τους στο επίσημο δείπνο της εταιρείας, υπό το θέμα «Ivoclar Vivadent & Friends». Φθάνοντας προς την ολοκλήρωσης της εκδήλωσης, η κ. Sonia Gmara δήλωσε ότι ο διάλογος για την αισθητική οδοντιατρική θα συνεχιστεί στο 4ο Διεθνές Συμπόσιο Εμπειρογνωμόνων που θα πραγματοποιηθεί στη Ρώμη το 2018.

Το νέο ΔΣ του Ε.Σ.Ο.Ε.

Το Διοικητικό Συμβούλιο του Επαγγελματικού Συλλόγου Ορθοδοντικών Ελλάδος (Ε.Σ.Ο.Ε.), που προέκυψε από τις αρχαιρεσίες της 16ης Απριλίου 2016, συγκροτήθηκε σε σώμα ως εξής:

Πρόεδρος: **Άννα Παπαδογεωργάκη- Αναγνώστου**

Αντιπρόεδρος: **Ανδρέας Καραμούζος**

Γενική Γραμματέας: **Κωνσταντίνα Νταλάσου**

Ταμίας: **Μιλτιάδης Παλπός**

Μέλη: **Μαρία Εξάρχου, Πωλ Καπακιάν, Κωνσταντίνος Παραδείσης**

Αναπληρωματικό Μέλος: **Τζούντη Λεβή**

Ελληνική συμμετοχή κατέλαβε την τρίτη θέση στο διαγωνισμό «IPS e.max Smile Award 2016» της Ivoclar Vivadent

Οι κ.κ **Άννα Γιοργάντζε** και **Ηλίας Ψαρρής**, οι οποίοι είχαν προκριθεί στην τελική φάση του διαγωνισμού «IPS e.max Smile Award 2016» που διοργάνωσε η Ivoclar Vivadent κατέλαβαν την τρίτη θέση στην γεωγραφική περιοχή Ευρώπη–Μέση Ανατολή–Αφρική.

Η απονομή πραγματοποιήθηκε σε μια λαμπρή τελετή που έλαβε χώρα στο πλαίσιο του Διεθνούς Συμποσίου Εμπειρογνωμόνων της Ivoclar Vivadent, στην Μαδρίτη τον Ιούνιο. Οι νικητές διακρίθηκαν για το πραγματικά εντυπωσιακό αποτέλεσμα της δουλειάς τους χρησιμοποιώντας το IPS e.max.

Τρεις φιναλίστ ομάδες από τις τρεις γεωγραφικές ζώνες παρακολούθησαν από κοντά την απονομή. Ο ενθουσιασμός ήταν έκδηλος μέχρι το τέλος της διαδικασίας, αφού οι προσκεκλημένες ομάδες μέχρι την στιγμή της ανακοίνωσης του τελικού αποτελέσματος δεν γνώριζαν αν είχαν κερδίσει το χρυσό, ασημένιο ή αργυρό μετάλλιο στην κατηγορία τους.

Οι κ.κ Ηλίας Ψαρρής και Άννα Γιοργάντζε ξεχώρισαν για το πραγματικά εντυπωσιακό αποτέλεσμα της δουλειάς τους με το IPS e.max, καταλαμβάνοντας την τρίτη θέση στην γεωγραφική ζώνη Ευρώπη–Μέση Ανατολή–Αφρική στο διαγωνισμό «IPS e.max Smile Award 2016» που διοργάνωσε η Ivoclar Vivadent.

Οι νικητές του διαγωνισμού είναι:

Ασία-Ωκεανία:

- 1η θέση: Dr Tetsuya Uchiyama και Michiro Manaka (Ιαπωνία)
- 2η θέση: Dr Jineel Ham και Ha Seong Yoo (Κορέα)
- 3η θέση: Dr Baijun Sun και Benhui Du (Κίνα)

Ευρώπη–Μέση Ανατολή–Αφρική:

- 1η θέση: Prof Dr Petra Gierthmühlen και Udo Plaster, MDT (Γερμανία)
- 2η θέση: Dr Ferran Llansana και Juan Sampol Reus (Ισπανία)
- 3η θέση: Dr Άννα Γιοργάντζε και Ηλίας Ψαρρής (Ελλάδα)

Βόρεια Αμερική και Λατινική Αμερική:

- 1η θέση: Dr Luis R. Sanchez Ramirez και Alen Ali (ΗΠΑ)
- 2η θέση: Dr Gabriela M. Pappaterra Torbay και Libardo Garca Tolosa (Κολομβία)
- 3η θέση: C.D. Lucio A. Quevedo Hernndez και Ramn A. Snchez Hernndez (Μεξικό)

Πάθος για την οδοντιατρική

Η κριτική επιτροπή εντυπωσιάστηκε από την υψηλή ποιότητα των νικητήριων συμμετοχών. Όλες οι οδοντιατρικές εργασίες φανέρωσαν εξαιρετικό δημιουργικό ταλέντο. Οι οδοντίατροι και οδοντοτεχνίτες παρείχαν στους ασθενείς τους εξαιρετικές υπηρεσίες. Ο Dr Sidney Kina, μέλος της κριτικής επιτροπής ήταν ιδιαίτερα ικανοποιημένος με την αφοσίωση και την αποφασιστικότητα των ομάδων. «Κάθε ομάδα έδωσε τον καλύτερο εαυτό της για να επιτύχει μια τέλεια ισορροπία μεταξύ φόρμας και λειτουργικότητας. Μπορώ να αισθανθώ το πάθος για την οδοντιατρική σε όλες τις φωτογραφίες». Από την πλευρά του, ο Oliver Brix, επίσης μέλος της κριτικής επιτροπής, πρόσθεσε ότι όλες οι ομάδες έχουν κερδίσει τον απόλυτο σεβασμό και την υψηλότερη αναγνώριση για το έργο τους.

Το Βραβείο «IPS e.max Smile Award»

Το βραβείο IPS e.max Smile Award είναι ένας διεθνής διαγωνισμός που αποσκοπεί στη διάκριση των καλύτερων οδοντιατρικών αποκαταστάσεων που δημιουργούνται με το ολοκεραμικό σύστημα IPS e.max. Ανεξάρτητη ομάδα ειδικών αξιολογεί τις εργασίες με κριτήρια το αισθητικό αποτέλεσμα, την πολυπλοκότητα του περιστατικού και την αρμονία, και επιλέγει τους νικητές. Οι νικητές απολαμβάνουν διεθνή αναγνώριση: οι εργασίες τους θα παρουσιαστούν σε πολλές επαγγελματικές εκδηλώσεις του κλάδου, σε συνέδρια και στα ΜΜΕ που ασχολούνται με την Οδοντιατρική.

Ανακοίνωση ΝΕΓΡΙΝ IN Dental ΟΕ

Η εταιρεία εμφυτευμάτων MIS Implants Technologies με χαρά ανακοίνωσε την υλοποίηση συμφωνίας με την εταιρεία DENTSPLY-SIRONA η οποία αποσκοπεί σε αμοιβαία οφέλη και για τις δυο πλευρές.
Τα προϊόντα MIS θα παραμείνουν ανέπαφα διατηρώντας τις υπάρχουσες αποκλειστικές αντιπροσωπείες στην διεθνή αγορά.
Η εταιρεία ΝΕΓΡΙΝ IN Dental διατηρεί κατ' αποκλειστικότητα την διακίνηση των εμφυτευμάτων MIS για την Ελλάδα, πάντα με την γνωστή στους συνεργάτες της συνέπεια.

14ο Διεθνές Συμπόσιο Ορθοδοντικής Εταιρείας της Ελλάδος

Στις 16 και 17 Απριλίου 2016 έλαβε χώρα με μεγάλη επιτυχία στο Ξενοδοχείο President το 14ο Διεθνές Συμπόσιο της Ορθοδοντικής Εταιρείας της Ελλάδος. Το συμπόσιο πραγματοποιήθηκε σε συνδιοργάνωση με την Αιγυπτιακή Ορθοδοντική Εταιρεία, σε συνέχεια της απόφασης των δύο εταιρειών να ανακηρύξουν το 2016 ως έτος συνεργασίας τους. Η αδελφοποίηση των δύο σωματείων είχε ήδη λάβει χώρα στο περιθώριο κοινού συνεδρίου τους στο Κάιρο της Αιγύπτου τον περασμένο Φεβρουάριο.
Το επιστημονικό πρόγραμμα του συνεδρίου περιελάμβανε εισηγήσεις από διακεκριμένους ομιλητές από την Ελλάδα και το εξωτερικό, όπως του **Joseph Bouserhal** από το Λίβανο, των **Γεωργίου Καναβάκη** και **Τζίνας Θεοδωρίδη** από την Ελλάδα, **Frank Hoelzle** από τη Γερμανία και **Maja Ovsenik** από τη Σλοβενία. Η Αιγυπτιακή Ορθοδοντική Εταιρεία συμμετείχε με ομιλητές τους **Khaled AboulAzm, Khaled Hazem Attia** και **Wael Refai.**
Την Παρασκευή 15 Απριλίου πραγματοποιήθηκε επίσης προσυνεδριακό σεμινάριο πιστοποίησης στην τεχνική των διάφανων ναρθήκων Orthocaps® από τον Dr. **Wajeeh Khan**.
Κατά την Τελετή Έναρξης του Συμποσίου απηύθυναν χαιρετισμό ο συντονιστής του συμποσίου κ. **Αριστείδης Μέλκος**, ο πρόεδρος της Ελληνικής Οδοντιατρικής Ομοσπονδίας κ. Αθανάσιος Κατσίκης, ο γενικός γραμματέας του Οδοντιατρικού Συλλόγου Αττικής κ. **Αθανάσιος Ζορμπάς**, ο Καθηγητής και Διευθυντής του Εργαστηρίου Ορθοδοντικής του ΕΚΠΑ **Δημήτρης Χαλαζωνίτης**, ο πρόεδρος της Ορθοδοντικής Εταιρείας Βορείου Ελλάδος Καθ. **Μόσχος Παπαδόπουλος**, η πρόεδρος του Επαγγελματικού Συλλόγου Ορθοδοντικών Ελλάδος κ. **Άννα Παπαδογεωργάκη-Αναγνώστου,** η γενική γραμματέας της Ορθοδοντικής Εταιρείας Κύπρου κ. **Γεωργία Σωφρονίου**, ο προέδρος της Ευρωπαϊκής Ομοσπονδίας Ορθοδοντικής **Angel Alonso Tosso**, ο πρόεδρος της Αιγυπτιακής Ορθοδοντικής Εταιρείας Καθ. **Abbas Zaher** και ο πρόεδρος της Ορθοδοντικής Εταιρείας της Ελλάδος Δρ. **Παναγιώτης Σκουλαρίκης**. Διαβάστηκε επίσης χαιρετισμός του Καθηγητή και Διευθυντή Εργαστηρίου Ορθοδοντικής του ΑΠΘ **Νικόλαου Τοπουζέλη.**

Επιπλέον, με απόφαση του Δ.Σ. της Ορθοδοντικής Εταιρείας της Ελλάδος, έγινε αναγόρευση του προέδρου της Αιγυπτιακής Ορθοδοντικής Εταιρείας Καθ. Abbas Zaher σε επίτιμο μέλος της Ο.Ε.Ε. και του απονεμήθηκε τιμητική πλακέτα.
Το συμπόσιο παρακολούθησαν σύνεδροι από συνολικά 8 χώρες.

36ο Πανελλήνιο Οδοντιατρικό Συνέδριο
«Σύνθεση της επιστήμης και της τεχνολογίας στην ιστορία του στόματος»

Το 36ο Πανελλήνιο Οδοντιατρικό Συνέδριο θα πραγματοποιηθεί στο συνεδριακό κέντρο του Μεγάρου Μουσικής Αθηνών από τις 10 έως τις 12 Νοεμβρίου 2016.
Το κεντρικό θέμα: **«Συνθέτοντας Επιστήμη και Τεχνολογία στην Ιατρική του Στόματος»**, ανταποκρίνεται απόλυτα στις σημερινές συνθήκες όπου καμιά επιστήμη δεν μπορεί να αποκοπεί πλέον από την τεχνολογία.
Στο πνεύμα αυτού του τίτλου έχει καταρτιστεί ένα πλούσιο επιστημονικό πρόγραμμα που περιλαμβάνει εισηγήσεις, πρακτικά σεμινάρια, κλινικά φροντιστήρια, αλλά και συνεδρίες νέων επιστημόνων με στόχο την πληρέστερη ενημέρωση των οδοντιάτρων για την καθημερινή άσκηση της Οδοντιατρικής σε συνδυασμό με τις νέες τεχνολογίες, καθώς για την ενσωμάτωσή τους στα σχέδια θεραπείας που εφαρμόζονται στους ασθενείς. Στόχος του συνεδρίου είναι να μπορέσει ο οδοντίατρος να παρακολουθήσει μία επιστημονική εκδήλωση υψηλών προδιαγραφών με όλες τις δυνατότητες, τις οποίες μπορεί να του παράσχει μία σύγχρονη και αναβαθμισμένη υποδομή, αντάξια του ευρωπαϊκού επιπέδου διεξαγωγής παρομοίων σύγχρονων εκδηλώσεων.
Πρόεδρος της Οργανωτικής Επιτροπής του 36ου Π.Ο.Σ. είναι ο Καθηγητής **Ι. Τζούτζας** και Συντονιστές Οργανωτικού και Επιστημονικού οι κ.κ. **Αθ. Υφαντής,** Πρόεδρος του ΟΣΑ και **Φώτης Τζέρμπος**, Αναπλ. Καθηγητής ΕΚΠΑ, αντίστοιχα.

Πληροφορίες για την εγγραφή των συνέδρων του 36ου ΠΟΣ
Η Οργανωτική Επιτροπή του 36ου ΠΟΣ λαμβάνοντας υπ'όψιν της αφενός τις δύσκολες οικονομικές συνθήκες και αφετέρου την ανάγκη οικονομικής αυτοτελούς συνέχισης του θεσμού των ΠΟΣ με κάλυψη μόνο των εξόδων διοργάνωσης του κατέληξε στην απόφαση να ορίσει ως χρηματικό ποσό εγγραφής:

	μέχρι 30/9/2016	μετά 30/9/2016
Οδοντίατροι	70 ευρώ	100 ευρώ
Φοιτητές	50 ευρώ	70 ευρώ

Περισσότερες πληροφορίες για το συνέδριο μπορείτε να βρείτε στην ηλεκτρονική διεύθυνση: http://36pos.eoo.gr/

ΠΡΟΣΚΛΗΣΗ για το ΝΕΟ ΠΡΟΓΡΑΜΜΑ ΜΕΤΑΠΤΥΧΙΑΚΩΝ ΣΠΟΥΔΩΝ

Αγαπητές και Αγαπητοί Συνάδελφοι
Τα Οδοντικά Εμφυτεύματα και η Μεταμόσχευση Ιστών (μαλακών μορίων και οστικών τμημάτων) με Μικροχειρουργική, αποτελούν τα σημαντικότερα επιτεύγματα στην Επιστήμη μας τα τελευταία χρόνια και έχουν ανεκτίμητη συνεισφορά στην Αποκατάσταση της ΣτοματοΓναθοΠροσωπικής περιοχής.
Τα Οδοντικά Εμφυτεύματα έχουν ευρύτατες εφαρμογές, γιατί χρησιμοποιούνται:
Α) Στις περιπτώσεις έλλειψης ενός ή περισσότερων Δοντιών ή ακόμη και όλων σε υπάρχουσα ολική νωδότητα
Β) Αλλά και στις ακόμη πιο πολύπλοκες, όπως σε περιπτώσεις Όγκων, όπου αφαιρέθηκε ένα τμήμα της Γνάθου, ακολούθησε Αποκατάστασή του με Μεταμόσχευση οστού και στη συνέχεια πάνω σε αυτό τοποθετούνται Οδοντικά Εμφυτεύματα για την επαναλειτουργία της μάσησης και της ομιλίας.
Από τα προαναφερόμενα αναδεικνύεται η σημασία των Οδοντικών Εμφυτευμάτων και ο σοβαρότατος ρόλος τους στην Αποκατάσταση της ΣτοματοΓναθοΠροσωπικής περιοχής.
Στη συγκεκριμένη κατεύθυνση του Προγράμματος Μεταπτυχιακών Σπουδών θα ασχοληθούμε με τα Οδοντικά Εμφυτεύματα και τη σημασία τους στην Αποκατάσταση νωδών περιοχών της Γνάθου, όπως και μεταξύ άλλων με τις δυνατότητες της Χειρουργικής τους τοποθέτησης, τη Χειρουργική βελτίωση του μειονεκτικού Οστικού Υποστρώματος στην περίπτωση που υπάρχει ανεπαρκές ύψος και πάχος οστού, την επιλογή της ορθότερης προσθετικής αποκατάστασης και τη διατήρηση του ιδανικού αποτελέσματος.
Η εξέλιξη των Εμφυτευμάτων είναι σημαντικότατη και συνεχώς εξελισσόμενη. Το βιβλίο που γράψαμε το 2007 με Γερμανούς συναδέλφους (Neukamn κ.ά) και εξεδόθη από έναν από τους μεγαλύτερους Εκδοτικούς Οίκους Ιατρικών βιβλίων (Thieme) χρειάζεται ήδη σε κάποια σημεία ανανέωση.
Τα Οδοντικά Εμφυτεύματα αποτελούν τα τελευταία χρόνια ένα από τα πιο σημαντικά κεφάλαια τόσο στην Έρευνα, όσο και στην Εκπαίδευση.
Οι αιτήσεις που φθάνουν κάθε μέρα για το ΝΕΟ ΠΡΟΓΡΑΜΜΑ ΜΕΤΑΠΤΥΧΙΑΚΩΝ ΣΠΟΥΔΩΝ σχετικά με τα Εμφυτεύματα δείχνουν αφενός το τεράστιο ενδιαφέρον που έχουν οι Συνάδελφοι κάθε ηλικίας στα Εμφυτεύματα και αφετέρου την αναγκαιότητα εκπαίδευσης που υπάρχει.
Η γνώση δεν τελειώνει ποτέ. Όσο μελετάμε, τόσο βλέπουμε πόσα πράγματα δεν ξέρουμε.
Τα Οδοντικά Εμφυτεύματα απαιτούν τεκμηριωμένη γνώση και εμπειρία από δύο Ειδικότητες: τη Χειρουργική και την Προσθετική.
Σας προσκαλώ να συμμετέχετε σε αυτό το Πρόγραμμα Μεταπτυχιακών Σπουδών της Ιατρικής Σχολής, αποκομίζοντας έτσι σημαντικότατα οφέλη:
1. Βελτίωση της επαγγελματικής σας αποκατάστασης & διεύρυνση των προοπτικών σας.
2. Εκπαίδευση στο πιο επίκαιρο και περιζήτητο πεδίο και μάλιστα συνηθέστερα τα Σαββατοκύριακα.
3. Εκπαιδευτές ιδιαίτερα υψηλού επιπέδου, Έλληνες και Ξένους. Συγκινητική η συμμετοχή επιφανών συναδέλφων του Εξωτερικού που λόγω της φιλικής μας σχέσης προσφέρθηκαν να συμμετέχουν αφιλοκερδώς.
4. Υψηλό επίπεδο μάθησης.
5. Το γεμάτο Πρακτικές ασκήσεις και Χειρουργεία Πρόγραμμα
6. Ευρύτατη δική σας συμμετοχή στις πρακτικές ασκήσεις
7. Οι Νοσηλευτές θα έχουν τη δυνατότητα εύρεσης εργασίας και σε Ιατρεία.
8. Οι Οδοντοτεχνίτες θα γνωρίσουν τα προβλήματα της Χειρουργικής και θα μπορούν να κατανοήσουν καλύτερα τους συνεργαζόμενους Γιατρούς τους.
9. Μοναδική τιμή με συμβολικό κόστος. Θα αγωνισθούμε να προσφέρουμε το καλύτερο. Παρόμοια προγράμματα στο Εξωτερικό είναι της τάξεως των 25.000 ευρώ. Είναι γνωστό ότι Σεμινάρια δύο ημερών προσφέρονται στην Πατρίδα μας σε τιμή 700 εύρω και άνω.

Καλή αντάμωση
Με συναδελφικούς χαιρετισμούς
Ε. Βαϊρακτάρης
Καθηγητής ΓναθοΠροσωπικής Χειρουργικής

ΑΝΤΙΔΩΡΟ – ΙΣΤΟΡΙΑΣ: Ο Ελληνισμός μέσα από την ιστορία του

Το βιβλίο του Δημήτρη Μαυραειδόπουλου «Αντίδωρο Ιστορίας: Ο Ελληνισμός μέσα από την ιστορία του» που διατίθεται από τις εκδόσεις Μένανδρος εξαντλήθηκε και επανακυκλοφορεί σε νέα, εμπλουτισμένη έκδοση. Τα έσοδα από τις πωλήσεις του βιβλίου θα διατεθούν κατ' επιθυμίαν του συγγραφέως για ανθρωπιστικούς σκοπούς.

Το «Αντίδωρο Ιστορίας» αποτελεί μια προσπάθεια αποτύπωσης και καταγραφής της διαδρομής που μας οδήγησε στο σήμερα, με γλώσσα λιτή και οικεία, χωρίς όμως να στερείται του κριτικού στοχασμού του συγγραφέως.

Αφορμή να γραφτεί αυτό το βιβλίο στάθηκε η τελευταία οικονομική κρίση, καταγράφοντας πώς μια γενιά πολιτικών με τα λάθη και τις αστοχίες κατέστησαν τους Έλληνες για τρεις γενιές σύγχρονους ραγιάδες.

Το βιβλίο είναι χωρισμένο σε τρεις συνοπτικές ενότητες:

Στην πρώτη ενότητα γίνεται μια ιστορική αναδρομή είκοσι αιώνων από την ήττα των προγόνων μας από τους Ρωμαίους μέχρι την εθνική παλιγγενεσία (168 π.Χ.-1821 μ.Χ.) και το πώς πορεύτηκε ο ελληνισμός όλα εκείνα τα χρόνια. Συνεχίζει με τα επόμενα εκατόν ενενήντα τέσσερα χρόνια που διανύσαμε, με τα θετικά και τα αρνητικά, χωρίς όμως να καταφέρουμε να φτιάξουμε ένα σύγχρονο κράτος.

Η δεύτερη ενότητα αναφέρεται στους πυλώνες του ελληνισμού (αυτοτελή κεφάλαια), όπως τη γλώσσα μας, τη θρησκεία μας, τη μουσική, την παιδεία μας, τους θεσμούς μας κ.λπ.

Ο συγγραφέας κλείνει την τρίτη ενότητα παραθέτοντας ένα ποικίλο δείγμα με την πολιτιστική συνέχεια του ελληνισμού από τον Όμηρο έως τις μέρες μας (γνωμικά και παροιμίες, επικεντρωμένα στις παθογένειες, και επικά τραγούδια του '21, ένα μικρό δείγμα για το πώς διασώθηκε και γράφτηκε το Ομηρικό έπος).

Το βιβλίο διατίθεται από τις εκδόσεις «ΜΕΝΑΝΔΡΟΣ» (Ιπποκράτους 44, τηλ. 210-3611000) και μπορείτε να το βρείτε σε όλα τα καταστήματα Public και επιλεγμένα βιβλιοπωλεία.

ΓΝΩΜΕΣ

«Συνοψίζει πολλά διαβάσματα, πολύ στοχασμό, αλλά και (το σπουδαιότερο ίσως) πολύ πόνο και αγάπη για τον Ελληνισμό και την ελληνικότητα. Μακάρι να διαβαστεί όσο γίνεται ευρύτερα και να γονιμοποιήσει προβληματισμούς και ανησυχίες».

Χρήστος Γιανναράς

«Είναι παρήγορο τη στιγμή που οι επίσημοι «ιστορικοί» σπιλώνουν την ιστορία μας, άνθρωποι σαν κι εσάς προσπαθούν να την απομολύνουν. Η ιστορία είναι το σπίτι μας. Αλίμονο κι αν αφήσουμε να το γκρεμίσουν κάποιοι "βαλτοί" ή "φερτοί"».

Σαράντος Ι. Καργάκος

«Με το "Αντίδωρο Ιστορίας" του, μας προσκαλεί σε ένα ταξίδι αναζήτησης του ελληνισμού, μέσα από την προσωπική μας ιστορία, αλλά και μέσα από την ιστορία, τον πολιτισμό, τη θρησκεία. Με ένα λόγο λιτό, άμεσο και περιεκτικό, ζωγραφίζει μια μινιμαλιστική ιστορική πορεία, γεφυρώνοντας τις μεγάλες στιγμές του ελληνισμού με το σήμερα».

Γεράσιμος Δουβίτσας
Αναπληρωτής Καθηγητής της Οδοντιατρικής Σχολής ΕΚΠΑ

«Πρόκειται για μια προσεκτική κατά κανόνα και αξιοθαύμαστα συμπυκνωμένη ιστορία του Ελληνισμού. Το διαβάζω εντυπωσιασμένος».

Γιάννης Μαρίνος
Δημοσιογράφος, Ευρωβουλευτής.

«Η συνοπτική ιστορική αναφορά, από την αρχαιότητα έως σήμερα, του πρώτου μέρους του βιβλίου «Αντίδωρο Ιστορίας» σε συναρπάζει, ενώ συγχρόνως σου αναζωπυρώνει στη μνήμη ιστορικά γεγονότα, που ο χρόνος τα έχει καθιζάνει. Στο δεύτερο μέρος «Πυλώνες Ελληνισμού», σε ποιο απ' όλα τα κεφάλαια να σταθείς; Όλα με τον εύγλωττο λόγο που τα καλύπτεις, σε γεμίζουν με άπειρη ικανοποίηση. Το 3ο και 4ο μέρος του βιβλίου είναι αναφορές που τις έχουμε διαχρονικά γευθεί από τις δημοσιεύσεις σου».

Δημήτριος Ανδριτσάκης
Ομ. Καθηγητής Πανεπιστημίου Αθηνών

«Αξιότιμε κ. Μαυραειδόπουλε,
Η ενασχόλησή σας με την Ελληνική Ιστορία και τον ποτισμό μας προσφέρει σημαντικούς πνευματικούς καρπούς και συμβάλει στην εθνική μας αυτοσυνειδησία. Εύχομαι να τροφοδοτεί τους νεώτερους με αξίες, ιδανικά που όλοι έχουμε ανάγκη, να είναι ανάχωμα στην αλλοτρίωση και να μας παραπέμπει στις ρίζες που αν και δεν φαίνονται, διακρατούν την αίσθηση πατρίδας που δεν είναι ένα σύνθημα αλλά τρόπος ομολογίας της πίστης.
Ευχομαι να είναι καλοτάξιδο με την ευλογία του Τριαδικού μας Θεού στη ζωή και σε κάθε δημιουργική σας πρωτοβουλία.

Μέτ' ευχών εγκαρδίων
Ιερώνυμος Β΄
Αρχιεπίσκοπος Αθηνών και Πάσης Ελλάδος

Ενοικιάζεται Εργαστήριο Τεχνητών Οδόντων 62 τ.μ.
Ενοικιάζεται Εργαστήριο Τεχνητών Οδόντων 62τ.μ. στον Πειραιά στην οδό Νοταρά 49 (3ος όροφος).
Για περισσότερες πληροφορίες μπορείτε να καλείτε στο τηλ. 6944705560, 10-12 π.μ.

Πωλείται οδοντοτεχνικό εργαστήριο λόγω συνταξιοδότησης
Οδοντοτεχνικό εργαστήριο πλήρως εξοπλισμένο και με σχετική πελατεία, δίδεται με μηδαμινές απαιτήσεις λόγω συνταξιοδότησης.
Πληροφορίες: 210 3837 055

Πωλείται οδοντιατρικός εξοπλισμός σε άριστη κατάσταση
Πωλείται οδοντιατρικός εξοπλισμός σε άριστη κατάσταση λόγω συνταξιοδότησης. Μηχάνημα Eurodent (χωρίς CE), ιδανικό για δεύτερη μονάδα ή για συνεργαζόμενο οδοντίατρο με ορθοδοντικό, χειρουργική αναρρόφηση Durr, κάθισμα ιατρού και βοηθού, 3μετρη μεταλλική εργαλειοθήκη, συσκευή μηχανικής επεξεργασίας ριζικών σωλήνων TECNIKA της Maillefer, ακτινογραφικό,γραφείο και μεγάλη σειρά εργαλείων και αναλώσιμων υλικών.
Τηλέφωνο επικοινωνίας 6972994024

Ζητείται οδοντοτεχνίτης
Οδοντοτεχνικό εργαστήριο στην περιοχή του Αλίμου, ζητά οδοντοτεχνίτη με άδεια ασκήσεως επαγγέλματος.
Για πληροφορίες μπορείτε να απευθύνεστε στο τηλ: 694 9031 222.

Πωλείται οδοντοτεχνικός εξοπλισμός λόγω συνταξιοδότησης
- 4 Πάγκοι δύο θέσεων με απορροφητήρες
- Ceramosonic II δονητής για πορσελάνη
- Φρεζαδόρος Metalor M.R. 3000
- Παραλληλογράφος DEGUSSA
- Μοτερ γυαλίσματατος με απορροφητήρα (γερμανικός D.P 520)
- Αμμοβολή Harnisch Rieth
- Μοτερ επιτραπέζιο με απορροφητήρα KRUPP MICROVAC 30
- Πολυμεριζόμενο TRIAD 2000
- Μίξερ DEGUSSA
- Φούρνος αποκήρωσης KEL DEDALOS 4
- Φούρνος πορσελάνης Biodent Systomat
- Moter KABO 20000 Στροφές E.M.L.
- ΦΡΟΝΤΑ DEGUSSA
- Αρθρωτήρες Rational Detrey

Για περισσότερες πληροφορίες μπορείτε να απευθύνεστε στον κ. ΒΑΣΙΛΗ ΛΕΙΒΑΔΑΡΑ, τηλ: 6944705560

Ivoclar Vivadent: Αύξηση πωλήσεων σε τοπικά νομίσματα

Η Ivoclar Vivadent ολοκλήρωσε με επιτυχία το επιχειρηματικό έτος 2015 με τα συνολικά έσοδα από τις παγκόσμιες πωλήσεις να ανέρχονται σε 759 εκατομμύρια ελβετικά φράγκα. Σε τοπικό νόμισμα, ο ρυθμός ανάπτυξης ήταν 5,9% έναντι του προηγούμενου έτους. Εκφρασμένα σε ελβετικά φράγκα, ωστόσο, τα έσοδα από τις πωλήσεις ήταν κατά 0,3% κάτω από το προηγούμενο έτος, λόγω της ισχυρής ανατίμησης του ελβετικού νομίσματος.

Ανάπτυξη σε τοπικά νομίσματα: Ivoclar Vivadent

Το οικονομικό έτος χαρακτηρίστηκε από έντονη ανάπτυξη σε όρους τοπικού νομίσματος σε όλες τις περιοχές του κόσμου. Στη Βόρεια Αμερική η Ivoclar Vivadent πέτυχε αύξηση των πωλήσεων κατά 6%, ενώ στην Ευρώπη η αντίστοιχη αύξηση ήταν της τάξης του 3,9%. Η Ivoclar Vivadent κατέγραψε επίσης σημαντικές αυξήσεις πωλήσεων στις αναπτυσσόμενες αγορές: Ασία / Ειρηνικός (+7,5%), Λατινική Αμερική (+8,8%), Ανατολή και Αφρική (+14,9%). Σε ελβετικά φράγκα, τα έσοδα της εταιρείας μειώθηκαν ελαφρώς κατά 2 εκατομμύρια ελβετικά φράγκα, φθάνοντας τα 759 εκατομμύρια. «Αφήνουμε πίσω μας μια πολύ επιτυχημένη χρονιά. Σε τοπικά νομίσματα σημειώσαμε ανάπτυξη σε όλες τις παγκόσμιες αγορές και σε όλες τις βασικές κατηγορίες προϊόντων. Αυτό ήταν ωφέλιμο για να αντισταθμιστεί η ισχύς του ελβετικού φράγκου», δήλωσε ο Διευθύνων Σύμβουλος της εταιρείας, Robert Ganley, σχολιάζοντας τα οικονομικά αποτελέσματα της επιχείρησης.

Συνεχίζεται η ανάπτυξη των ολοκεραμικών

Όπως και κατά τα προηγούμενα έτη, τα ολοκεραμικά ήταν και πάλι ανάμεσα στα πιο επιτυχημένα προϊόντα για το 2015, καταγράφοντας αύξηση κατά 12,2% σε τοπικό νόμισμα. Ικανοποιητικοί ρυθμοί ανάπτυξης καταγράφηκαν επίσης και στα υλικά συγκόλλησης της εταιρείας (+21,6%), στα αποκαταστατικά υλικά (+5,6%) και στα συστήματα CAD/CAM της Wieland (+16,8%).

Μικρή αύξηση του προσωπικού

Στο τέλος του Δεκεμβρίου 2015, η Ivoclar Vivadent απασχολούσε περίπου 3.300 υπαλλήλους πλήρους απασχόλησης, αυξάνοντας το εργατικό της δυναμικό κατά περίπου εκατό εργαζόμενους σε σχέση με το προηγούμενο έτος.

2016: Έμφαση στις ψηφιακές τεχνολογίες

Το 2016 η Ivoclar Vivadent θα επικεντρωθεί στην ανάπτυξη νέων υλικών και τεχνικών στις ψηφιακές τεχνολογίες και τα συστήματα αποκατάστασης καθώς και στην προώθηση της υψηλής ποιότητας οδοντιατρικής περίθαλψης. «Ο συνδυασμός βελτιωμένης παραγωγικότητας μέσω της ψηφιακής τεχνολογίας και τα υψηλής αισθητικής και ποιότητας υλικά αποκατάστασης συνεχίζουν να είναι προτεραιότητα μας», δήλωσε ο Ganley.

Υψηλός όγκος επενδύσεων

Για το τρέχον έτος, η Ivoclar Vivadent σχεδιάζει επενδύσεις ύψους περίπου 70 εκατομμύριων ελβετικών φράγκων. Περίπου το ένα τρίτο των κονδυλίων προορίζονται για κατασκευαστικά έργα στην έδρα της εταιρείας, στο Σάαν.

Επαναστατικό νέο Οστικό Μόσχευμα - 4MATRIX της MIS

Προηγμένη σύνθεση, απλότητα και ευκολία χρήσης: Αυτοί οι όροι περιγράφουν με τον καλύτερο τρόπο το 4MATRIX, την νέα λύση στα οστικά μοσχεύματα από την MIS Implants Technologies Ltd.

Αποτελούμενο από καθαρό διφασικό θειικό ασβέστιο και υδροξυαπατίτη, το 4MATRIX έχει καθορισμένο χρόνο εργασίας και ρυθμό απορρόφησης, αποτελώντας την βέλτιστη επιλογή στην οστική ανάπλαση.

Διατίθεται σε μια έξυπνη ΟΛΑ-ΣΕ-ΕΝΑ σύριγγα για εύκολο χειρισμό και τοποθέτηση.

Η μίξη των συστατικών με τον αποστειρωμένο φυσιολογικό ορό πραγματοποιείται μέσα στην σύριγγα έτσι ώστε το μόσχευμα να τοποθετείται απευθείας στο οστικό έλλειμμα χωρίς επιπλέον διαδικασίες.

Η μοναδική και καινοτόμα σύνθεση του 4MATRIX επιτρέπει την γρήγορη οστική ανάπλαση, την βέλτιστη διατήρηση χώρου ενώ διευκολύνει την γρήγορη διήθηση του αίματος και των αυξητικών παραγόντων, επιτρέποντας την αγγειογένεση και τον πολλαπλασιασμό των κυττάρων.

Κατά την ενεργοποίηση του 4MATRIX, τα συστατικά ενυδατώνονται με τον αποστειρωμένο φυσιολογικό ορό, διασφαλίζοντας την πλήρη ύγρανση του αποστειρωμένου μείγματος, και ένα χρόνο εργασίας 3 λεπτών. Λόγω των ιδιοτήτων του το 4MATRIX μπορεί να χρησιμοποιηθεί με ή χωρίς μεμβράνη, μειώνοντας τον χρόνο εργασίας και το κόστος.

Βέλτιστη Οστική Αναγέννηση:
Κατά την οστική αναγέννηση, το διφασικό θειικό ασβέστιο του 4MATRIX παραμένει άθικτο στην παρουσία αίματος και σιέλου και διεγείρει την οστική αναγέννηση, όταν τοποθετείται σε επαφή με οστό ή περιόστεο.

Βέλτιστος Ρυθμός Απορρόφησης:
Το 4 MATRIX «εκμεταλλεύεται» τα προτερήματα του καθενός από τα 2 συστατικά που το αποτελούν: Το διφασικό θειικό ασβέστιο αποδομείται πλήρως σε στενή συνάρτηση με το ρυθμό σχηματισμού των οστών (4-10 εβδομάδες), ενώ το HA δρα ως συντηρητής του χώρου σε μακροπρόθεσμη βάση.

Βέλτιστη Σταθεροποίηση:
Η ειδική φόρμουλα του υδροξυαπατίτη συμβάλλει στις ιδιότητες μακροπρόθεσμης διατήρησης του χώρου και προσφέρει υψηλότερη μηχανική αντοχή και σταθεροποίηση του μοσχεύματος για το αναγεννηθέν οστούν.

Το 4MATRIX είναι ένα μέρος των συνεχιζόμενων προσπαθειών της MIS να διευρύνει το φάσμα των αναγεννητικών λύσεων που προσφέρει.

Πληροφορίες:
ΝΕΓΡΙΝ IN Dental - 210 7711605

Τα «ΟΔΟΝΤΙΑΤΡΙΚΑ ΑΠΟΣΤΟΛΙΔΗ» ανακοινώνουν την συνεργασία τους με τον οίκο LM Dental

Η εταιρεία «ΟΔΟΝΤΙΑΤΡΙΚΑ ΑΠΟΣΤΟΛΙΔΗ», βρίσκεται στην ευχάριστη θέση να ανακοινώσει την νέα της συνεργασία με τον οίκο LM Dental. Η LM Dental, γνωστή για τα θαυμάσιά της οδοντιατρικά εργαλεία χειρός και για τις συσκευές υπερήχων της. Έχει έδρα στη Φιλανδία και ανήκει στον όμιλο της Planmeca. Τα «ΟΔΟΝΤΙΑΤΡΙΚΑ ΑΠΟΣΤΟΛΙΔΗ», μετά από τη συμφωνία με τον όμιλο Planmeca τον Σεπτέμβριο του 2015 για την αντιπροσώπευσή του στην Ελλάδα, θα εισάγει πλέον και όλη τη σειρά των προϊόντων που κατασκευάζει η LM Dental. Μέσα σε αυτήν, εκτός από τα γνωστά εργαλεία και τις συσκευές, περιλαμβάνονται και ειδικά ναρθηκάκια με ορθοδοντικές ενδείξεις, αποκλειστικά για παιδιά. Θα ακολουθήσουν σχετικές παρουσιάσεις και εκπαιδεύσεις σε όλη την Ελλάδα, για το σύνολο των προϊόντων της εταιρίας. *«Θα θέλαμε να ευχαριστήσουμε όλους τους οδοντιάτρους που μας εμπιστεύτηκαν και μας εμπιστεύονται 87 πλέον χρόνια, γιατί χωρίς την εμπιστοσύνη αυτή, τίποτα από τα παραπάνω δεν θα ήταν εφικτό. Σας ευχαριστούμε»*, καταλήγει η σχετική ανακοίνωση της εταιρείας.

Περισσότερες πληροφορίες: *ΟΔΟΝΤΙΑΤΡΙΚΑ ΑΠΟΣΤΟΛΙΔΗ*
Φειδιππίδου 23, Αθήνα (210-6984882)
Τέλλογλου 11, Θεσσαλονίκη (2310-201301)

Οστική ανάπλαση στην οδοντιατρική εμφυτευματολογία

Το παγκόσμιο best seller του Fouad Khoury τώρα και στα ελληνικά

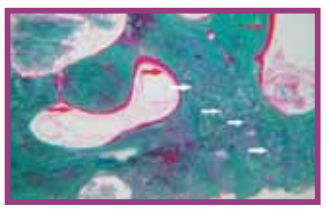

Επιστημονική επιμέλεια:
Νικήτας Σ. Συκαράς
Επίκουρος Καθηγητής Οδοντιατρικής Σχολής ΕΚΠΑ

Μετάφραση:
Ευστάθιος Κ. Καρατζογιάννης
Οδοντίατρος, Διδάκτωρ Πανεπιστημίου Χαϊδελβέργης

Το οστικό μόσχευμα αποτελεί σήμερα ένα από τα πιο βασικά κεφάλαια στην οδοντιατρική εμφυτευματολογία.

Το βιβλίο Οστική ανάπλαση στην οδοντιατρική εμφυτευματολογία των εκδόσεων Quintessence, με **536 σελίδες** και **1.800 έγχρωμες φωτογραφίες**, περιγράφει και αναλύει τις πιο σύγχρονες τεχνικές μεταμόσχευσης στη χειρουργική των εμφυτευμάτων. Για το λόγο αυτό αποτελεί ένα εγχειρίδιο πραγματικά μοναδικό.

Κυκλοφορεί στην ελληνική γλώσσα από τις εκδόσεις «Ο.Β.». Μάλιστα, η ελληνική μετάφραση βασίζεται στην τελευταία γερμανική έκδοση Augmentative Verfahren in der Implantologie του συγγραφέα Fouad Khoury, η οποία κυκλοφόρησε το 2009.

Στο βιβλίο αναλύονται:
- Οι βιολογικές βάσεις της οστικής μεταμόσχευσης και της οστεοενσωμάτωσης των εμφυτευμάτων
- Η διάγνωση και το σχέδιο θεραπείας των επεμβάσεων
- Η διαχείριση των μαλακών ιστών στη χειρουργική των οστικών μοσχευμάτων και των εμφυτευμάτων
- Η μεταμόσχευση με ενδοστοματικά και εξωστοματικά οστικά μοσχεύματα και η οστεογένεση
- Η ενσωμάτωση μετά από σύνθετες εμφυτευματικές και προσθετικές αποκαταστάσεις
- Οι επιπλοκές και οι κίνδυνοι που ενδέχεται να προκύψουν

Το βιβλίο Οστική ανάπλαση στην οδοντιατρική εμφυτευματολογία αποτελεί σημείο αναφοράς για κάθε εμφυτευματολόγο, γναθοχειρουργό και, φυσικά, για κάθε οδοντίατρο που ενδιαφέρεται για το συγκεκριμένο επιστημονικό πεδίο.

Η τιμή του βιβλίου στη Αγγλική έκδοση ανέρχεται σε 280 ευρώ.

ΟΔΟΝΤΙΑΤΡΙΚΟ ΒΗΜΑ
Σκουφά 64, 106 80 Αθήνα, Τηλ. 210 3814 939
www. odvima.gr, e-mail: odvima@otenet.gr

Τώρα μπορείτε να κάνετε τις αγορές σας με πιστωτική κάρτα και άτοκες δόσεις απευθείας από τον προσωπικό σας υπολογιστή, μέσω του www.odvima.gr

Αναζήτησεις Λόγου και Τέχνης

Του **Γεράσιμου Δουβίτσα** Αναπληρωτή Καθηγητή Οδοντιατρικής Σχολής ΕΚΠΑ

Τα ρεύματα στη Ζωγραφική 2

….. συνέχεια από το προηγούμενο τεύχος

12. Ντιβιζιονισμός ή Πουαντιγισμός

Καλλιτεχνικό ρεύμα που ξεκίνησε γύρω στα 1885, στη Γαλλία, από το ζωγράφο Seurat ο οποίος θέλησε να μελετήσει το χρώμα και εφαρμόσει επιστημονικά τον ιμπρεσιονισμό. Δημιούργησε ένα είδος ζωγραφικής με το οποίο μικρές κουκίδες καθαρού χρώματος αναμειγνύονται για να δώσουν ένα συγκεκριμένο χρώμα, π.χ. κουκίδες κίτρινου και μπλε δίνουν πράσινο χρώμα.

Από τους κύριους εκφραστές είναι: *Georges Seurat, Paul Signac*

«Κυριακή απόγευμα στο νησί Grande Jatte», Seurat (1886)



«Asnieres», Signac (1887)

13. Συμβολισμός

Εμφανίστηκε γύρω στα 1885. Ο όρος προέρχεται από τη λέξη «σύμβολο». Στα έργα αυτά κυριαρχεί η σύνθεση και η προσπάθεια της έκφρασης ιδεών μέσω σχημάτων. Μέσα από τα μάτια της ψυχής και της φαντασίας ζωγραφίζουν θέματα με συμβατικό χαρακτήρα.

Από τους κύριους εκφραστές είναι: *Gustave Moreau, Puvis de Chavannes, Klimt, Giorgio de Chirico*

«Η Ευρώπη και ο ταύρος», Moreau (1869)

«Ο φτωχός ψαράς», Puvis de Chavannes (1881)

14. Αρ Νουβώ

Δημιουργήθηκε γύρω στα 1890. Το κίνημα προέρχεται από το Γαλλικό «Art Nouveau», που σημαίνει «Νέα Τέχνη». Ένα βασικό χαρακτηριστικό γνώρισμα των έργων είναι η επιτήδευση της μορφής. Οι καλλιτέχνες χρησιμοποιούν συχνά διακοσμητικά σχήματα, μοτίβα λουλουδιών, αραβικά και γραμμικά ελικοειδή σχήματα. Σημαντικός καλλιτέχνης της Αρ Νουβό, είναι ο καταλανός αρχιτέκτονας Antonio Gaud.

Από τους κύριους εκφραστές είναι: *Alfons Mucha, Gustav Klimt*

«Τα φρούτα», Mucha (1897)

«Το φιλί», Gustav Klimt (1908)

15. Εξπρεσιονισμός

Καλλιτεχνικό κίνημα που αναπτύχτηκε το 1900. Ο όρος εξπρεσιονισμός προέρχεται από τον λατινικό όρο «expressio» που σημαίνει «έκφραση». Σε αντίθεση με τον ιμπρεσιονισμό που επεδίωκε μια αντικειμενική αναπαράσταση της πραγματικότητας, οι εξπρεσιονιστές ζωγράφοι απομακρύνονται από την απεικόνιση της πραγματικότητας και ασχολούνται με την έκφραση της σκέψης και των συναισθημάτων. Πρόκειται για μια τέχνη που εκφράζει τις εσωτερικές αναζητήσεις και τις ψυχικές αγωνίες των καλλιτεχνών μέσα από έντονα χρώματα, επιθετικές φόρμες, περίπλοκες συνθέσεις και την παραμόρφωση του ανθρώπινου σώματος και του προσώπου. Υπάρχει πλήρης παρέμβαση του δημιουργού και είναι το ρεύμα που κυριαρχεί σήμερα στη ζωγραφική.

Από τους κύριους εκφραστές είναι: *Wassily Kandinsky, Edvard Munch, Kirchner, Georges Rouault*

«Η κραυγή», Munch (1893)

«Weilheim Maria's square», Kandinsky (1909)

16. Φωβισμός

Εμφανίστηκε γύρω στο 1905 στη Γαλλία και είχε πολύ μικρή διάρκεια ζωής. Η έννοια φωβισμός προέρχεται από τη γαλλική λέξη «fauve» που σημαίνει αγρίμι και δεν θα πρέπει να συγχέεται με την ελληνική λέξη «φόβος». Η ονομασία δόθηκε σε μια ομάδα καλλιτεχνών της εποχής που ζωγράφιζαν με μια αγριότητα. Τα έργα χαρακτηρίζονται από την απλότητα στις μορφές και τα έντονα χρώματα που απλώνονται πλακάτα, με ελεύθερη πινελιά στον καμβά. Συνθέσεις συχνά με έντονα περιγράμματα και έλλειψη προοπτικής.

Από τους κύριους εκφραστές είναι: *Matisse, Derain*

«Γυναίκα με μωβ παλτό», Matisse (1937)

«L'Estaque», Derain (1906)

17. Κυβισμός

Αναπτύχθηκε λίγο πριν το 1910 στο Παρίσι. Οι ζωγράφοι προσπαθούσαν να αποτυπώσουν απόψεις του θέματος από διαφορετικές γωνίες, με διαιρέσεις και επανασυνθέσεις αντικειμένων σε πιο αφηρημένες μορφές. Είναι από τα πιο δυσνόητα έργα και χρειάζεται εμπειρία και προσοχή για να αξιολογηθούν.

Από τους κύριους εκφραστές είναι: *Georges Braque, Pablo Picasso*

«Γυναίκα με κιθάρα», Brague (1913)

«Massacre in Korea», Picasso (1951)

18. Ντανταϊσμός

Καλλιτεχνικό κίνημα που εμφανίστηκε κατά τον Α' Παγκόσμιο Πόλεμο, γύρω στα 1915, στην Ελβετία. Η προέλευση του όρου «ντανταϊσμός» αμφισβητείται μέχρι σήμερα, άλλα γενικά εκφράζει το παράλογο, το φανταστικό, την επίθεση εναντίον κάθε κατεστημένου της εποχής. Έμπνευσή τους αποτελούσαν κατά κανόνα οι μηχανές και οι ανθρώπινες φιγούρες τους θύμιζαν περισσότερο ρομπότ. Επέλεγαν στην τύχη σχήματα και εικόνες, καθώς και διάφορα υλικά, όπως μαλλί, ξύλο, φωτογραφίες, χαρτί, σκουπίδια, δημιουργώντας εφήμερα έργα που συνδύαζαν τη γλυπτική με τη ζωγραφική. Οι ζωγράφοι προσπαθούσαν να περάσουν μηδενιστικές φιλοσοφικές τάσεις και μεταξύ των άλλων ήταν και μια διαμαρτυρία ενάντια στη βαρβαρότητα του πολέμου.

Από τους κύριους εκφραστές είναι: *Francis Picabia, Marcel Janco, Jean Arp, Hans Richter, Marcel Duchamp*

«Hera», Picabia (1929)

«Η Μόνα Λίζα με μουστάκι», Duchamp (1919)

«Workers», Richter (1911)

19. Υπερρεαλισμός ή Σουρεαλισμός

Γεννήθηκε γύρω στο 1920 στο Παρίσι ως αντίδραση στην καταστροφικότατα του Ντανταϊσμού. Ήταν ένα ευρύτερο καλλιτεχνικό και πολιτικό ρεύμα, σαν επαναστατικό κίνημα, με μια ευρύτερη αναθεώρηση των αξιών της ανθρώπινης ζωής με ιδρυτή τον ποιητή André Breton. Ονειρικές καταστάσεις ζωγραφισμένες με συμβατικό τρόπο. Πραγματικά και ρεαλιστικά στοιχεία συνυπάρχουν σε συνθέσεις που είναι πέρα από τη λογική και τη φαντασία.
Από τους κύριους εκφραστές είναι: *Giorgio de Chirico, Salvador Dali, Joan Mir*

«Έκτορας και Ανδρομάχη», De Chirico (1917)

«The garden», Miro

«Οι προκλήσεις του Αγίου Αντωνίου», Dali (1946)

20. Μπαουχάους

Δημιουργήθηκε γύρω στα 1925 στο Βερολίνο. Η λέξη Μπαουχάους προέρχεται από τη γερμανική λέξη «Bauhaus» που σημαίνει «σπίτι

«Senecio», Paul Klee (1922)

του αρχιτέκτονα». Το ύφος της σχολής Μπαουχάους επέδρασε καταλυτικά στην εξέλιξη της σύγχρονης τέχνης, ειδικότερα στους τομείς της αρχιτεκτονικής και του βιομηχανικού σχεδιασμού. Βασικά χαρακτηριστικά του Μπαουχάους ήταν η απλότητα, με ιδιαίτερη έμφαση στις γεωμετρικές φόρμες και στο χρώμα. Η σχολή αξιοποίησε την ανθρώπινη ατομική προσπάθεια στα πλαίσια μιας βιομηχανικής παραγωγής που στο παρελθόν ήταν απόλυτα τυποποιημένη.
Από τους κύριους εκφραστές είναι: *Paul Klee, Wassily Kandinsky*

«Black and Violet», Kandinsky (1923)

21. Αφηρημένος Εξπρεσιονισμός

Καλλιτεχνικό ρεύμα που γεννήθηκε στη Νέα Υόρκη γύρω στα 1940. Τα έργα χαρακτηρίζονται από την απόλυτη ελευθερία τόσο στο χρώμα, όσο στη θεματολογία, στις μορφές και στα σχήματα.
Από τους κύριους εκφραστές είναι: *Paul Jackson Pollock, Mark Rothko, Willem de Kooning*

«Το κλειδί», Pollock (1946)

22. Ποπ Αρτ

«Marilyn Monroe», Andy Warhol (1962)

Αναπτύχθηκε γύρω στα 1950. Γεννήθηκε κυρίως ως αντίδραση στο αυστηρό κίνημα του αφηρημένου εξπρεσιονισμού. Χαρακτηριστικά γνωρίζει άνθηση μαζί με την έξαρση της ποπ μουσικής. Τα έργα δανείζονται θέματα από κόμικς και διαφημίσεις, συνοδευόμενα από αυθορμητισμό και ανάλαφρη διάθεση.
Από τους κύριους εκφραστές είναι: *Andy Warhol*

23. Οπ Αρτ

Εμφανίστηκε γύρω στα 1960. Ο όρος Οπ Αρτ προέρχεται από το «Optical Art» και σκοπός της είναι η πρόκληση του θεατή μέσω φαινομένων οπτικής απάτης και οπτικών ψευδαισθήσεων.
Από τους κύριους εκφραστές είναι: *Bridget Riley, Victor Vasarely, M. C. Escher*


«Relativity», M. C. Escher (1953)

PHOENIX®
ALLOGRAFT
The implant's partner

- Αυστηρή επιλογή ζωντανών δοτών
- Αδρανοποίηση ιών, βακτηρίων και παθογόνων παραγόντων που προκαλούν σπογγώδη εγκεφαλοπάθεια
- Αποθήκευση σε θερμοκρασία δωματίου
- Ιχνηλασιμότητα
- Αδειοδότηση από τις Γαλλικές Αρχές Υγείας (AFSSaPS)

Πάνω από 60.000 οστικά αλλομοσχεύματα από το 1992.
Ιδανικό για ανυψώσεις ιγμορείου, GBR και οστικά ελλείμματα.
100% σπογγώδες οστό
Μόνο από ζωντανό δότη.

TBF
TISSUE ENGINEERING

Μέγεθος κόκκου: 0.2-1.6mm
100% mineralized σπογγώδες οστό σε κόκκους

Ref.	Volume
D905	0.5 cc
D910	1 cc
D920	2 cc

BLOCKS 100% mineralized συμπαγούς σπογγώδους οστού

Ref.	Volume
T04	20x20x10mm
S03	30x10x10mm

A graft you can TRUST

ΑΠΟΚΛΕΙΣΤΙΚΟΣ ΑΝΤΙΠΡΟΣΩΠΟΣ:
Δ. ΜΑΥΡΑΕΙΔΟΠΟΥΛΟΣ Α.Ε., ΕΜΠΟΡΙΑ ΟΔΟΝΤΙΑΤΡΙΚΩΝ ΕΙΔΩΝ
ΤΖΩΡΤΖ 12, 106 77 ΑΘΗΝΑ, ΤΗΛ: 210 3837334,
FAX: 210 3831604, www.mavraidopoulos.gr, mavraid@otenet.gr
Άδεια χορήγησης εισαγωγής/διανομής και αποθήκευσης ιστικών μοσχευμάτων
ΦΕΚ αρ. Φύλλου 1957, Τεύχος 2ο, 18/07/14.

OptraGate®

Απωθητήρας χειλιών και παρειών χωρίς λάτεξ

Η άνετη λύση για καλύτερο πεδίο

ΝΕΟ: τώρα διαθέσιμο σε μπλέ και ροζ

- Αποτελεσματική θεραπεία και πιο εύκολη σχετική απομόνωση.
- Μεγεθυμένο πεδίο εργασίας και εύκολη πρόσβαση στην κοιλότητα.
- Αυξημένη άνεση για τους ασθενείς.
- Ελκυστικά χρώματα για ευκολότερη αποδοχή από τα παιδιά.

www.ivoclarvivadent.gr

Επίσημοι διανομείς:

Dental Vision ΕΠΕ
- Μιχαλακοπούλου 125 / 115 27 Αθήνα / τηλ: 210 77 55 900 /
- Τσιμισκή 34 / 546 23 Θεσσαλονίκη / τηλ: 2310 253 800 / www.dentalvision.gr

SADENT ΑΕΒΕ
- 1 χλμ Λεωφ. Μαρκοπούλου / 190 02 Παιανία / τηλ: 211 10 22 900 /
- Τετραπόλεως 4 / 115 27 Γουδή / τηλ: 210 77 77 608 /
- Ν. Τέλογλου 7 / 546 36 Θεσσαλονίκη / τηλ: 2310 968 799 / www.sadent.com

Metrodent ΟΕ
- Πατησίων 21 / 104 32 Αθήνα / τηλ: 210 523 5981 / www.metrodent.gr

ivoclar vivadent®
passion vision innovation