Οδοντιατρικο Βημα

ΔΙΜΗΝΙΑΙΑ ΕΚΔΟΣΗ | Σκουφά 64 106 80 Αθήνα | Τηλ. 210 3814 939 Fax 210 3803 327 | e-mail: odvima@otenet.gr | www.odvima.gr | ΣΕΠΤΕΜΒΡΙΟΣ - ΟΚΤΩΒΡΙΟΣ 2015 | ΤΕΥΧΟΣ 106

Βρυγμός: Μια πρόκληση για την καθημερινή κλινική πράξη

Η καθημερινή κλινική οδοντιατρική πράξη σχετίζεται άμεσα με την υγεία και την ορθή λειτουργία του στοματογναθικού συστήματος (ΣΣ). Το ΣΣ αποτελείται από τους μασητήριους μύες, τις κροταφογναθικές διαρθρώσεις, τα δόντια και όλους τους γύρω ιστούς με κύριο ελεγκτικό παράγοντα το κεντρικό νευρικό σύστημα.

Το ΣΣ είναι υπεύθυνο για ζωτικές λειτουργίες του ανθρώπινου οργανισμού όπως μάσηση, ομιλία, κατάποση και αναπνοή. Εκτός από την φυσιολογική λειτουργία, στο ΣΣ

μπορούν να εμφανιστούν παραλειτουργίες όπως για παράδειγμα το δάγκωμα νυχιών (ονυχοφαγία), χειλιών ή/και παρειάς, το μάσημα τσίχλας, η απομύζηση δακτύλου, η δήξη αντικειμένων (π.χ. στυλό, μουστάκι, μαλλιά) και ο βρυγμός. Το «ΟΒ» φιλοξενεί στο σημερινό φύλλο τον Επικ. Καθηγητή της Οδοντιατρικής Σχολής ACTA, (Άμστερνταμ, Ολλανδία) και Επιστημονικό Συνεργάτη της Οδοντιατρικής Σχολής ΕΚΠΑ, κ. **Μιχάλη Κούτρη** και την Γναθολόγο **Κατερίνα Λιναρδάκου**, οι οποίοι αναλύουν σε μια ολοκληρωμένη παρουσίαση την αιτιοπαθογένεια, τις επιπτώσεις, αλλά και τα βήματα για τη διάγνωση και τη θεραπευτική προσέγγιση του βρυγμού. *Σελ. 4-6*

Ελληνική Ενδοδοντική Εταιρεία

20ο Πανελλήνιο Συμπόσιο Ενδοδοντίας

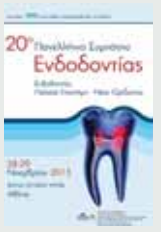

Από τις 28 έως και τις 29 Νοεμβρίου 2015 θα πραγματοποιηθεί το 20ο Πανελλήνιο Συμπόσιο Ενδοδοντίας από την ΕΕΕ, το οποίο θα λάβει χώρα στο ξενοδοχείο «Royal Olympic» στην Αθήνα. Το φετινό Συμπόσιο που έχει τίτλο **«Ενδοδοντία: Παλαιά Επιστήμη-Νέοι ορίζοντες»** θα επιχειρήσει μέσα από τη θεματολογία του να παρουσιάσει ό,τι καινούριο έχει προκύψει σε διάφορα κριτικά και ευαίσθητα σημεία της ενδοδοντικής θεραπείας, όπου ακόμα υπάρχουν ερωτήματα. *Σελ. 30*

Προσθετικές μεταμορφώσεις
Από την ακίνητη στην κινητή αποκατάσταση

Όχι σπάνια στην κλινική διαδρομή οι οδοντίατροι αντιμετωπίζουν περιστατικά, όπου η απ' ευθείας καταφυγή σε κινητές προσθετικές αποκαταστάσεις αποτελεί μονόδρομο. Ασθενείς που επί χρόνια απολάμβαναν μια έστω φθίνουσα λειτουργική επάρκεια και υποκειμενική ασφάλεια με ακίνητες εργασίες ή φυσικά δόντια, θα πρέπει εξαίφνης να μεταβούν στη λύση της κινητής εργασίας. Ο Αναπληρωτής Καθηγητής Κινητής Προσθετικής ΕΚΠΑ, **Ηρακλής Καρκαζής**, παρουσιάζει μέσα από εικόνες την αντιμετώπιση ενός τέτοιου περιστατικού με επένθετη επιεμφυτευματική οδοντοστοιχία. *Σελ. 8-9*

ΜΑΘΑΙΝΩ ΣΥΝΕΧΩΣ

«Έτσι και αλλιώς μαθαίνουμε συνεχώς!». Με τον προβληματισμό αυτό ασχολείται στο σημερινό της άρθρο η Αναπλ. Καθηγήτρια Περιοδοντολογίας, κα. **Ανθούλα Διαμάντη-Κηπιώτη,** μοιράζοντας με τους αναγνώστες του «ΟΒ» τις σκέψεις της σχετικά με τη διά βίου επιμόρφωση των οδοντιάτρων, αναζητώντας το πλαίσιο λειτουργίας της συνεχιζόμενης εκπαίδευσης στο χθες και το σήμερα, σε Ευρώπη και Ελλάδα. *Σελ. 10-11*

Περίπλοκες επιεμφυτευματικές προσθετικές αποκαταστάσεις

Η επιτυχία περίπλοκων επιεμφυτευματικών προσθετικών αποκαταστάσεων εξαρτάται σε μεγάλο βαθμό από την ολοκληρωμένη διαγνωστική διαδικασία και εν συνεχεία από τον στρατηγικό σχεδιασμό. Πριν από κάθε εκτεταμένη θεραπεία πρέπει να διευκρινίζεται ποιες είναι οι επιθυμίες του ασθενούς. Για μια σφαιρική συμβουλευτική συζήτηση με τον ασθενή, οφείλουμε να γνωρίζουμε τις δυνατότητες και τα όρια των χειρουργικών και των προσθετικών τεχνικών. Τα βήματα και οι διαδικασίες που πρέπει να προηγηθούν προκειμένου να γίνει μια καλά θεμελιωμένη συζήτηση με τον ασθενή για τις δυνατότητες και τα όρια της θεραπείας και της μόνιμης προσθετικής αποκατάστασης παρουσιάζονται στο παρόν άρθρο, το οποίο αποτελεί τμήμα του βιβλίου «Οστική ανάπλαση στην οδοντιατρική εμφυτευματολογία» του **Fouad Khoury.** *Σελ. 20-24*

ΣΤΟΜΑΤΟΠΡΟΣΩΠΙΚΗ ΚΟΚΚΙΩΜΑΤΩΣΗ
Διαγνωστική και θεραπευτική πρόκληση

Ο όρος στοματοπροσωπική κοκκιωμάτωση περιλαμβάνει ομάδα κοκκιωματωδών βλαβών στο στόμα και το πρόσωπο, που δεν οφείλονται σε μικρόβια και ιστολογικά δεν εμφανίζουν τυροειδή νέκρωση. Κλινικά χαρακτηρίζονται από επίμονη και ανώδυνη διόγκωση. Αρκετές φορές αποτελούν εκδήλωση συστηματικής νόσου.

Δεν αποτελούν ενιαία οντότητα, αλλά κάθε περίπτωση πρέπει να ελέγχεται κλινικά και εργαστηριακά για τελική διάγνωση. Στο άρθρο που ακολουθεί, ο Αν. Καθηγητής Στοματολογίας Ιατρικής Σχολής Παν. Αθηνών, **Γιώργος Λάσκαρης**, περιγράφει όλα όσα πρέπει να γνωρίζουν ο Στοματολόγος και ο Οδοντίατρος, ώστε με σωστή κλινική αξιολόγηση και στη συνέχεια με εργαστηριακή τεκμηρίωση να μπορούν να διαγνώσουν και να ξεχωρίσουν εάν πρόκειται για τοπικό πρόβλημα ή αποτελούν μέρος συστηματικής νόσου. *Σελ. 14*

Συμβάματα του ιατρείου κατά την απουσία μας

Επιστρέφοντας από το μεγαλύτερο διάλειμμα από τις επαγγελματικές υποχρεώσεις, τις καλοκαιρινές διακοπές του Αυγούστου, όλοι μας έχουμε την αγωνία να βρούμε το ιατρείο μας, όπως το αφήσαμε και να ξεκινήσουμε άμεσα την εργασία μας. Σε στατιστικές όμως, φαίνεται ότι 1 στα 500 οδοντιατρεία έρχονται αντιμέτωπα με μια καταστροφή κατά την απουσία των οδοντιάτρων.

Ποιοι όμως θα μπορούσαν να είναι οι κίνδυνοι για τα ιατρεία μας και πόσο σοβαρά θα μπορούσαν να βλάψουν τον επαγγελματικό μας χώρο; Στο άρθρο που ακολουθεί ο Οδοντίατρος **Χρήστος Κωνσταντινίδης,** παρουσιάζει τις συνήθεις «απειλές» για το οδοντιατρείο μας και μας δίνει χρήσιμες συμβουλές για να τις αποφύγουμε. *Σελ. 18*

Biodentine™
Πολφοτομή σε γομφίο 6 ετών
Σελ. 12-13

Ένας ιδανικός συνδυασμός για βέλτιστη αισθητική επιτυχία
Σελ. 16-17

Ανταύγειες Λόγου και Τέχνης

Του **Γεράσιμου Δουβίτσα** Αναπλ. Καθηγητή ΕΚΠΑ

Σ' αυτό το τεύχος, θα γνωρίσουμε δύο ακόμα μέλη του Ομίλου Οδοντιάτρων Λογοτεχνών Καλλιτεχνών, τον οδοντίατρο **Αχιλλέα Αλεξανδράκη,** που ασχολείται με τη φωτογραφία, και την οδοντίατρο **Σταυρούλα Ζώρζου**, που ασχολείται με την ποίηση και τη μουσική. *Σελ. 38-39*

Το 24ο ΕΑΟ στην Στοκχόλμη
Όλα όσα είδαμε και ακούσαμε στο φετινό συνέδριο

Το φετινό 24ο ΕΑΟ, πραγματοποιήθηκε από τις 24 έως και τις 26 Σεπτεμβρίου 2015 στην Στοκχόλμη, συγκεντρώνοντας για άλλη μια φορά πλήθος συνέδρων από όλο τον κόσμο. Ο απεσταλμένος του «ΟΒ», **Χρήστος Κωνσταντινίδης,** ταξίδεψε στην σουηδική πρωτεύουσα και μοιράζεται με τους αναγνώστες της εφημερίδας τις εντυπώσεις, αλλά και τα καλύτερα στιγμιότυπα από τη φετινή διοργάνωση. *Σελ. 26-28*

ΑΝΑΚΟΙΝΩΣΗ
του ΠΑΝΕΛΛΗΝΙΟΥ ΣΥΛΛΟΓΟΥ ΕΜΠΟΡΩΝ ΕΙΣΑΓΩΓΕΩΝ ΟΔΟΝΤΙΑΤΡΙΚΩΝ-ΟΔΟΝΤΟΤΕΧΝΙΚΩΝ ΕΙΔΩΝ

Λόγω των συνθηκών οικονομικής αβεβαιότητας και αστάθειας που επικρατούν στην αγορά εξαιτίας των capital controls, αποφασίστηκε η αναβολή της Εμπορικής Έκθεσης DENTAL 2015 για την Άνοιξη του 2016.

Για την ακριβή ημερομηνία της διεξαγωγής της Έκθεσης θα ενημερωθείτε σύντομα.

Το Δ.Σ. του ΠΣΕΕΟΟΕ

Βιβλιοπαρουσίαση

Αντίδωρο Ιστορίας:
Ο Ελληνισμός μέσα από την ιστορία του

Ο Δημήτρης Μαυραειδόπουλος αποτελεί μια από τις εμβληματικές μορφές του οδοντιατρικού κλάδου, διανύοντας την πέμπτη δεκαετία στον επαγγελματικό χώρο με αντικείμενο την εισαγωγή και εμπορία οδοντιατρικών ειδών. Πολυτάλαντος και πολυπράγμων, έχει δημοσιεύσει πάνω από 400 άρθρα-επιστολές στον ημερήσιο Τύπο με επίκαιρα και διαχρονικά θέματα. Η πιο πρόσφατη συγγραφική του προσπάθεια έχει ως τίτλο *«Αντίδωρο Ιστορίας: Ο Ελληνισμός μέσα από την ιστορία του»*. Αφορμή για να γραφτεί αυτό το βιβλίο αποτέλεσε η οικονομική κρίση που διανύουμε, ενώ στόχος του βιβλίου είναι να αναδείξει τις παθογένειες του ελληνικού κράτους, αλλά και τα λάθη και τις αστοχίες μιας γενιάς πολιτικών που κατέστησαν τους Έλληνες σύγχρονους ραγιάδες.

Το βιβλίο διαρθρώνεται σε τέσσερις συνοπτικές ενότητες, ενώ κάθε κεφάλαιο είναι γραμμένο με τέτοιο τρόπο, ώστε να διαβάζεται σε λίγο χρόνο από τον αναγνώστη ακούραστα, δίνοντάς του τα ερεθίσματα να ψάξει σε βάθος ό,τι τον ενδιαφέρει.

Στην πρώτη ενότητα του βιβλίου γίνεται μια ιστορική αναδρομή είκοσι αιώνων από την ήττα των προγόνων μας από τους Ρωμαίους μέχρι την εθνική παλιγγενεσία (168 π.Χ.-1821 μ.Χ.) και το πώς πορεύτηκε ο ελληνισμός όλα εκείνα τα χρόνια. Συνεχίζει με τα επόμενα εκατόν ενενήντα τέσσερα χρόνια που διανύσαμε με τα θετικά και τα αρνητικά γεγονότα που στιγμάτισαν όλη αυτή την πορεία, φανερώνοντας τις αδυναμίες που μας οδήγησαν στην αποτυχία οικοδόμησης ενός σύγχρονου κράτους.

Η δεύτερη ενότητα αναφέρεται στους πυλώνες του ελληνισμού (αυτοτελή κεφάλαια), όπως τη γλώσσα μας, τη θρησκεία μας, τη μουσική, την παιδεία μας, τους θεσμούς μας κ.λπ.

Η τρίτη ενότητα είναι αφιερωμένη στην ελληνική λαογραφία, όπου ο συγγραφέας παραθέτει γνωμικά και λαϊκές παροιμίες επικεντρωμένα στις παθογένειες, και κλείνει με επικά τραγούδια της παλιγγενεσίας του 1821 ως ένα δείγμα του πώς ο Όμηρος κατάφερε μετά από τέσσερις αιώνες μεσαιωνικής ελληνικής παρακμής να γράψει την Ιλιάδα και την Οδύσσεια.

Το τελευταίο μέρος του βιβλίου περιλαμβάνει δημοσιευμένα άρθρα του συγγραφέα, άλλα με επίκαιρο και άλλα με διαχρονικό χαρακτήρα.

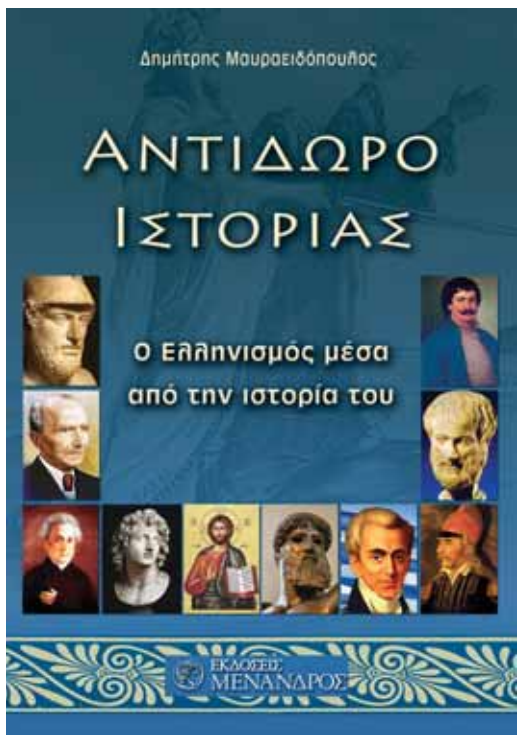

Το βιβλίο διατίθεται από τις εκδόσεις «ΜΕΝΑΝΔΡΟΣ» (Ιπποκράτους 44, τηλ. 210-3611000) και μπορείτε να το βρείτε σε όλα τα καταστήματα Public και επιλεγμένα βιβλιοπωλεία.

Η παρουσίαση του βιβλίου θα λάβει χώρα την 1η Νοεμβρίου 2015. Οι ενδιαφερόμενοι μπορούν να επικοινωνούν με την εταιρεία Δ. ΜΑΥΡΑΕΙΔΟΠΟΥΛΟΣ, Τηλ.: 2103837334 για να προμηθευτούν την πρόσκλησή τους.

www.odvima.gr

Διαβάστε τα τελευταία τεύχη της εφημερίδας «Οδοντιατρικό Βήμα»

Αποκτήστε άμεση και έγκαιρη πληροφόρηση για όλες τις επιστημονικές εκδηλώσεις και σεμινάρια

Μάθετε τα σημαντικότερα νέα του οδοντιατρικού κλάδου

Ενημερωθείτε για όλα τα βιβλία των εκδόσεών μας με δυνατότητα πλοήγησης στα περιεχόμενα και στις περιλήψεις τους και βρείτε πληροφορίες για όλα τα ξενόγλωσσα βιβλία των εκδόσεων «Quintessence»

Πραγματοποιήστε τις αγορές σας με πιστωτική κάρτα και άτοκες δόσεις απ' ευθείας από τον υπολογιστή σας

ΟΔΟΝΤΙΑΤΡΙΚΟ ΒΗΜΑ
Διμηνιαία Έκδοση

Κωδικός 016446

Ιδιοκτήτης: **ΟΔΟΝΤΙΑΤΡΙΚΟ ΒΗΜΑ Μ.Ε.Π.Ε.**
Ιδρυτής: **Γιάννης Καρκατζούλης**

Σκουφά 64 106 80 Αθήνα
Τηλ. 210 3814 939 Fax 210 3803 327
e-mail: odvima@otenet.gr
www.odvima.gr

Διευθυντής: **Όθωνας Γκότσης**

Σύμβουλος Έκδοσης: **Κατερίνα Κουντουριώτη-Καρκατζούλη**

Σύνταξη: **Ηλιάνα Γιαννούλη**
Γιούλη Κόκκορη
Αγγελική Λαμπροπούλου

Υπεύθυνος λογιστηρίου:
Γιώργος Κάντζος

Νομικός Σύμβουλος:
Λάμπρος Ανδρ. Τσοπράς

Υπεύθυνος Τυπογραφείου:
Paper Graph AE
Βιοτεχνικό Πάρκο, 20300 Λουτράκι Τ.Θ.4
Τηλ.27440 69550

ΕΝΩΣΗ ΔΗΜΟΣΙΟΓΡΑΦΩΝ ΙΔΙΟΚΤΗΤΩΝ ΠΕΡΙΟΔΙΚΟΥ ΤΥΠΟΥ

FIPP Federation International of Periodical Press

EMMA EUROPEAN MAGAZINE MEDIA ASSOCIATION

The winning combination
CAD/CAM and 3D in one software

Planmeca Romexis® is the only dental software platform in the world to combine CAD/CAM work and all imaging data. Take advantage the software's advanced specialist tools and create a new standard of care for patients.

ΟΔΟΝΤΙΑΤΡΙΚΑ
ΑΠΟΣΤΟΛΙΔΗ
από το 1929

www.apostolides.gr info@apostolides.gr

PLANMECA

www.planmeca.com

Βρυγμός: Μια πρόκληση για την καθημερινή κλινική πράξη

Μιχάλης Κούτρης
DDS, MSc, PhD, Γναθολόγος
Επίκουρος Καθηγητής, Κλινική Αντιμετώπισης Στοματοπροσωπικού Πόνου, Οδοντιατρική Σχολή ACTA, Άμστερνταμ.
Επιστημονικός συνεργάτης, Κλινική Φυσιολογίας του Στοματογναθικού Συστήματος, Οδοντιατρική Σχολή ΕΚΠΑ.

Κατερίνα Λιναρδάκου
DDS, MSc, Γναθολόγος
Επιστημονικός συνεργάτης, Κλινική Φυσιολογίας του Στοματογναθικού Συστήματος, Οδοντιατρική Σχολή ΕΚΠΑ.
Υποψήφια διδάκτωρ Οδοντιατρικής Σχολής ΕΚΠΑ.

Η καθημερινή κλινική οδοντιατρική πράξη σχετίζεται άμεσα με την υγεία και την ορθή λειτουργία του στοματογναθικού συστήματος (ΣΣ). Το ΣΣ αποτελείται από τους μασητήριους μύες, τις κροταφογναθικές διαρθρώσεις, τα δόντια και όλους τους γύρω ιστούς[1] με κύριο ελεγκτικό παράγοντα το κεντρικό νευρικό σύστημα.

Το ΣΣ είναι υπεύθυνο για ζωτικές λειτουργίες του ανθρώπινου οργανισμού όπως μάσηση, ομιλία, κατάποση και αναπνοή[2]. Εκτός από την φυσιολογική λειτουργία, στο ΣΣ μπορούν να εμφανιστούν παραλειτουργίες όπως για παράδειγμα το δάγκωμα νυχιών (ονυχοφαγία), χειλιών ή/και παρειάς, το μάσημα τσίχλας, η απομύζηση δακτύλου, η δήξη αντικειμένων (π.χ. στυλό, μουστάκι, μαλλιά) και ο βρυγμός[3].

Ο βρυγμός αποτελεί τη σημαντικότερη παραλειτουργική έξη με συχνή εμφάνιση στον γενικό πληθυσμό και με αρνητικές συνέπειες στην υγεία του ΣΣ.

Σήμερα, ο βρυγμός ορίζεται ως μια επαναλαμβανόμενη δραστηριότητα των μασητήριων μυών που χαρακτηρίζεται από σφίξιμο ή τρίξιμο των δοντιών και/ή σφίξιμο ή ώθηση της κάτω γνάθου[4].

Επιδημιολογία

Ο βρυγμός είναι ένα πολύ συχνό κλινικό φαινόμενο. Βιβλιογραφικά αναφέρεται ότι η πλειονότητα του πληθυσμού (σε ποσοστό 85-90%) θα παρουσιάσει κάποια στιγμή στη διάρκεια της ζωής του βρυγμό. Στα παιδιά ο επιπολασμός κυμαίνεται σε ποσοστά από 3.5-40.6% ενώ στους ενήλικες από 8-31.4%. Γενικά θεωρείται ότι η συχνότητά του μειώνεται με την πάροδο της ηλικίας και σε ασθενείς πάνω από 60 έτη είναι μικρότερος από 3%[5]. Η μεγάλη απόκλιση στα αναφερόμενα στη βιβλιογραφία ποσοστά οφείλεται στους διαφορετικούς τρόπους με τους οποίους έγινε η διάγνωση του βρυγμού. Άλλες έρευνες έχουν βασιστεί σε ερωτηματολόγια και προσωπική αναφορά του ασθενούς, ενώ άλλες (ελάχιστες) έχουν χρησιμοποιήσει πλήρες πολυ-ύπνογράφημα[6].

Αιτιοπαθογένεια

Στο πέρασμα των χρόνων έχουν διατυπωθεί αρκετές θεωρίες για την αιτοπαθογένεια του βρυγμού με πρωταγωνιστικό ρόλο στο παρελθόν να διαδραματίζουν οι περιφερικοί παράγοντες (όπως παρεμβολές στην στατική ή δυναμική σύγκλειση των δοντιών και η ανατομία του κρανιοπροσωπικού συμπλέγματος), οι ψυχοκοινωνικοί παράγοντες (όπως το στρες και η προσωπικότητα) και πρόσφατα οι κεντρικοί παράγοντες (όπως η δράση συγκεκριμένων νευροδιαβιβαστών στον εγκέφαλο και η χρήση διαφόρων ουσιών με επίδραση στο κεντρικό νευρικό σύστημα)[7].

Ο ρόλος της σύγκλεισης στην αιτιοπαθογένεια του βρυγμού αναφέρθηκε για πρώτη φορά σε ένα από τα άρθρα στις αρχές της δεκαετίας του ’60 που επηρέασαν όσο λίγα την κλινική οδοντιατρική πράξη οδηγώντας σε εκτεταμένες οδοντιατρικές αποκαταστάσεις αμφισβητούμενης αναγκαιότητας[8]. Τα συμπεράσματα αυτής της πειραματικής μελέτης ήταν ότι υπάρχει θετική συσχέτιση ανάμεσα σε χαρακτηριστικά της στατικής και δυναμικής σύγκλεισης και στο βρυγμό. Ο βρυγμός θεωρήθηκε τότε ως ένα μέσο του οργανισμού να εξαλείψει πρόωρες επαφές και παρεμβολές. Τότε θεωρούνταν ότι οι συγκλεισιακές παρεμβολές προκαλούν μια αύξηση της ηλεκτρομυϊκής δραστηριότητας των μασητήριων μυών μέσω αντανακλαστικών που σχετίζονται με τη διέγερση των περιοδοντικών μηχανοϋποδοχέων. Τα αποτελέσματα αυτά οδήγησαν σε εκτεταμένη χρήση της συγκλεισιακής εξισορρόπησης για την θεραπεία του βρυγμού. Στην πάροδο του χρόνου, άλλες έρευνες έθεσαν σε αμφισβήτηση αυτή τη συσχέτιση. Αργότερα, βρέθηκε ότι οι βρυγμομανείς δεν είχαν όλοι παρεμβολές στη σύγκλειση[9]. Επίσης, τεχνητές παρεμβολές οδήγησαν σε στατιστικά σημαντική μείωση του βρυγμού και όχι αύξηση όπως θα αναμενόταν[10,11]. Από την άλλη πλευρά, δεν βρέθηκαν συγκλεισιακές διαφορές ανάμεσα σε ομάδα βρυγμομανών και σε ομάδα ελέγχου[7]. Συμπερασματικά, δεν υπάρχει τεκμηρίωση ότι οι μορφολογικοί παράγοντες παίζουν ρόλο στην αιτιολογία του βρυγμού[7,12].

Στην ομάδα των ψυχοκοινωνικών παραγόντων συγκαταλέγονται χαρακτηριστικά όπως το στρες και η προσωπικότητα των ασθενών. Οι βρυγμομανείς έχει βρεθεί ότι μπορεί να μην έχουν συναισθηματική ισορροπία, να αναπτύσσουν περισσότερες ψυχοσωματικές διαταραχές, να είναι τελειομανείς[13] και να είναι πιο αγχώδεις από τους μη βρυγμομανείς[14]. Αντίθετα, σε άλλη έρευνα δεν υπήρχε στατιστικά σημαντική διαφορά ανάμεσα στο στρες και το βρυγμό σε ομάδα βρυγμομανών και ομάδα ελέγχου. Σε ατομικό όμως επίπεδο, υπήρχαν μερικές θετικές συσχετίσεις[15]. Πιο σύγχρονες έρευνες έχουν δείξει ότι ο βρυγμός στη διάρκεια της εγρήγορσης (χρονικό διάστημα που είμαστε ξύπνιοι) σχετίζεται με ψυχοκοινωνικούς παράγοντες και έναν αριθμό ψυχοπαθολογικών παραγόντων ενώ δεν υπάρχει ανάλογη συσχέτιση για το βρυγμό στη διάρκεια του ύπνου[16]. Συμπερασματικά, ο ρόλος των ψυχοκοινωνικών παραγόντων είναι σημαντικός στην αιτιοπαθογένεια του βρυγμού και είναι διαφορετικός για κάθε ασθενή[17].

Οι σύγχρονες απόψεις σχετικά με την αιτιολογία του βρυγμού, εμπλέκουν κυρίως παθοφυσιολογικούς παράγοντες. Ο ρόλος τους έχει γίνει σαφής από μελέτες που συνδέουν την εμφάνιση του βρυγμού με μετάβαση από βαθύτερο σε ελαφρύτερο στάδιο ύπνου θεωρώντας τον βρυγμό ως ένα φαινόμενο σχετιζόμενο με διαδικασίες αφύπνισης[18,19]. Επίσης μια πλειάδα νευροχημικών παραγόντων, ψυχοτρόπων ουσιών και φαρμάκων που λαμβάνουν αρκετοί ασθενείς για διάφορες παθήσεις έχει αποδειχθεί ότι επηρεάζουν επιβαρυντικά τον βρυγμό[20]. Ο πρωταγωνιστικός πλέον ρόλος του κεντρικού νευρικού συστήματος στην αιτιολογία του βρυγμού αποδεικνύεται και από την επιτυχή μείωση του βρυγμού με συγκεκριμένα νευρολογικά φάρμακα που δρουν σε συγκεκριμένα συστήματα του εγκεφάλου[21]. Συμπερασματικά, ο βρυγμός θεωρείται σήμερα ότι ελέγχεται σε κεντρικό επίπεδο του κεντρικού νευρικού συστήματος (εγκέφαλος) και όχι σε περιφερικό (στη σύγκλειση)[7,12,22].

Επιπτώσεις / Κλινική εμφάνιση

Όσον αφορά τις επιπτώσεις του βρυγμού στο στοματογναθικό σύστημα, αυτές μπορεί να είναι αρκετά ενοχλητικές και επαναλαμβανόμενες ταλαιπωρώντας τόσο τους ασθενείς όσο και τους οδοντιάτρους. Η πιο συνηθισμένη επίπτωση του βρυγμού είναι οι αποτριβές στις μασητικές επιφάνειες των δοντιών ***(Εικόνα 1)***. Αυτές εμφανίζονται με λείες απαστράπτουσες φασέτες αποτριβής στις επιφάνειες που έρχονται σε επαφή με τους ανταγωνιστές κατά τη στατική αλλά κυρίως τη δυναμική σύγκλειση των δοντιών ***(Εικόνα 2)***, απώλεια κυνοδοντικής προστασίας και εμφάνιση ομαδικής συνέργειας κατά τις πλαγιολισθήσεις της κάτω γνάθου ***(Εικόνα 3)*** και συχνά ευαισθησία των δοντιών σε κρύο και ζεστό κατά τη διάρκεια της καθημερινότητας. Σημαντικό είναι να αναφερθεί ότι οι αποτριβές θα πρέπει να διαφοροδιαγνωστούν σε σχέση με άλλες αιτίες απώλειας οδοντικής ουσίας μη τερηδονικής

1

2

3

Νέο

Adhese® Universal

Ο συγκολλητικός παράγοντας για όλες τις χρήσεις

Όλα με ένα κλικ...
Μέχρι 190 φορές.

Καθολική συγκόλληση σε προχωρημένη συσκευασία

- **ΟΙΚΟΝΟΜΙΚΗ ΣΥΣΚΕΥΑΣΙΑ** – μέχρι 190 εφαρμογές σε μονήρη δόντια ανά VivaPen®*
- **ΚΑΘΟΛΙΚΗ ΧΡΗΣΗ** – για όλες τις τεχνικές συγκόλλησης και αδροποίησης
- **ΠΡΟΒΛΕΨΙΜΑ ΑΠΟΤΕΛΕΣΜΑΤΑ** – υψηλή αντοχή δεσμού σε οδοντίνη και αδαμαντίνη

* Διαθέσιμα στοιχεία κατόπιν αιτήσεως

www.ivoclarvivadent.gr

Επίσημοι διανομείς:
Ελλάδας:

Dental Vision ΕΠΕ
• Μιχαλακοπούλου 125 / 115 27 Αθήνα / τηλ: 210 77 55 900 /
• Τσιμισκή 34 / 546 23 Θεσσαλονίκη / τηλ: 2310 253 800 / www.dentalvision.gr

metroDENT Χ. Πάντος - Ι. Σιακαβάρας Ο.Ε.
• Πατησίων 21 / 104 32 Αθήνα / τηλ: 210 52 35 981

SADENT ΑΕΒΕ
• 1 χλμ Λεωφ. Μαρκοπούλου / 190 02 Παιανία / τηλ: 211 10 22 900 /
• Τετραπόλεως 4 / 115 27 Γουδή / τηλ: 210 77 77 608 /
• Ν. Τέλογλου 7 / 546 36 Θεσσαλονίκη / τηλ: 2310 968 799 / www.sadent.com

Unicon Hellas ΕΠΕ
• Τεώ 38 / 177 78 Ταύρος / τηλ: 210 48 28 020 / www.uniconhellas.gr

ivoclar vivadent®
passion vision innovation

4

5

6

αιτιολογίας όπως οδοντικές διαβρώσεις ***(Εικόνα 4)*** και απομακρυσμένη απόσπαση ***(Εικόνα 5)***. Σε περιπτώσεις εξαιρετικά έντονου βρυγμού, μπορεί να προκληθούν ακόμα και κατάγματα προσθετικών εργασιών ***(Εικόνα 6)*** ή και επιμήκη κατάγματα υγιών δοντιών.

Στη βιβλιογραφία υπάρχει επίσης μεγάλη συζήτηση για τις επιπτώσεις του βρυγμού στους περιοδοντικούς ιστούς. Σε υγιές περιοδόντιο περιγράφεται ότι ο βρυγμός μέσω των μεγάλων δυνάμεων που ασκούνται στα δόντια και κατ' επέκταση στους περιοδοντικούς ιστούς, μπορεί να προκαλέσει διεύρυνση περιρριζικού χώρου και αυξημένη κινητικότητα των δοντιών η οποία όμως είναι αντιστρεπτή όταν αναγνωριστεί και αρθεί το γενεσιουργό αίτιο. Σε περίπτωση ύπαρξης περιοδοντικής νόσου και μειωμένης στήριξης των δοντιών λόγω απώλειας περιοδοντικών ιστών, οι απόψεις διίστανται στη βιβλιογραφία. Κάποιες μελέτες αναφέρουν ότι μπορεί να προκληθεί περαιτέρω απώλεια οδοντικής στήριξης[23] ενώ κάποιες άλλες αναφέρουν ότι δεν υπάρχει καμιά επίδραση[24]. Συμπερασματικά, μέριμνα θα πρέπει να λαμβάνεται όταν υπάρχει συνδυασμός περιοδοντίτιδας και βρυγμού ούτως ώστε να προστατεύονται οι οδοντικοί και περιοδοντικοί ιστοί από περαιτέρω καταπόνηση.

Σε επίπεδο στοματογναθικού συστήματος, λόγω της συνεχούς και έντονης δράσης τους κατά τη διάρκεια του βρυγμού είτε αυτός είναι κατά τη διάρκεια της ημέρας είτε κατά τη διάρκεια της νύχτας, αποτελεί σαφή καταπόνησή τους που οδηγεί σε υπερτροφία. Στην περίπτωση που είναι ετερόπλευρη μπορεί να προκαλέσει σαφή ασυμμετρία προσώπου δημιουργώντας αισθητικά προβλήματα σε ασθενείς. Στο στοματογναθικό σύστημα, ο βρυγμός αποτελεί έναν από τους κυριότερους αιτιολογικούς παράγοντες για την πρόκληση κρανιογναθικών διαταραχών[3]. Θεωρείται υπεύθυνος τόσο για την πρόκληση μυϊκών αλλά και ενδοαρθρικών διαταραχών προκαλώντας πόνο που συνήθως υπάρχει κατά την αφύπνιση και επιδεινώνεται με τη λειτουργία του στοματογναθικού συστήματος όπως κατά τη διάρκεια της μάσησης. Επίσης πολύ συχνά σχετίζεται και με κεφαλαλγίες που εμφανίζονται δευτεροπαθώς των κρανιογναθικών διαταραχών.

Διάγνωση / Διαφορική διάγνωση

Η διάγνωση του βρυγμού αποτελεί ένα σημαντικό πρώτο βήμα για τη βοήθεια του ασθενούς και την πρόληψη των συνεπειών του. Για τη διάγνωση του βρυγμού μπορούν να χρησιμοποιηθούν ειδικά σχεδιασμένα ερωτηματολόγια στα οποία ερωτάται ο ασθενής αν συνειδητοποιεί ότι σφίγγει ή τρίζει τα δόντια του κατά τη διάρκεια της εγρήγορσης ή του ύπνου. Ανάλογες ερωτήσεις μπορούν να γίνουν και κατά τη διάρκεια της λήψης του ιστορικού του ασθενούς. Όμως πολλές φορές η απάντηση του ασθενούς στην ερώτηση «Γνωρίζετε αν σφίγγετε ή τρίζετε τα δόντια σας κατά την διάρκεια της ημέρας ή κατά την διάρκεια της νύχτας» είναι είτε αρνητική ή «δεν ξέρω». Εδώ λοιπόν χρησιμοποιούμε την κλινική

7

εξέταση για να επιβεβαιώσουμε ή όχι την απάντηση του ασθενούς και να την αξιολογήσουμε. Κατά τη διάρκεια της κλινικής εξέτασης, αναζητούνται σημεία όπως η υπερτροφία των μασητήρων, αποτριβές δοντιών, εμφάνιση λευκής γραμμής δήξης (linea alba) στον βλεννογόνο εσωτερικά των παρειών, εντυπωμάτων στη γλώσσα ή/και στο χείλος ***(Εικόνα 7)***. Όλα αυτά τα μέσα μας οδηγούν στην ανίχνευση της πιθανότητας να υπάρχει βρυγμός. Σε ερευνητικές εργασίες έχουν θεσπιστεί διεθνή κριτήρια για την αντικειμενική διάγνωση του βρυγμού[25]. Αυτά στηρίζονται σε καταγραφές της ηλεκτρομυογραφικής δραστηριότητας των μασητήριων μυών και του εγκεφάλου (στην περίπτωση διερεύνησης βρυγμού στη διάρκεια του ύπνου) και δίδουν με βεβαιότητα απάντηση στο ερώτημα αν ο ασθενής έχει ενεργό βρυγμό ή όχι. Στην καθημέρα κλινική πράξη επειδή κάτι τέτοιο είναι πρακτικά αδύνατο, η διάγνωση μπορεί να στηριχτεί σε συνδυασμό των στοιχείων του ιστορικού και των ευρημάτων της κλινικής εξέτασης.

Θεραπευτική προσέγγιση

Μια και ο βρυγμός θεωρείται ότι είναι κεντρικής αιτιολογίας, αντί του όρου «θεραπεία» του βρυγμού, ο όρος θεραπευτική προσέγγιση μοιάζει να αποδίδει περισσότερο την κλινική προσέγγιση του φαινομένου. Ο βρυγμός κατά τη διάρκεια της εγρήγορσης αντιμετωπίζεται διαφορετικά από τον βρυγμό που εμφανίζεται κατά τη διάρκεια του ύπνου. Για το βρυγμό κατά τη διάρκεια τη εγρήγορσης, προσεγγίσεις βασισμένες σε φυσιοθεραπευτικά ή ψυχολογικά σχήματα είναι δυνατό να μειώσουν την ένταση και τη συχνότητα του φαινομένου. Για το βρυγμό κατά τη διάρκεια του ύπνου, οι προσεγγίσεις είναι πιο περιορισμένες. Εδώ το μέσο εκλογής είναι ο νάρθηκας ολικής επικάλυψης. Παρόλο που στατιστικά δεν έχει αποδειχτεί ότι ο νάρθηκας μειώνει το βρυγμό σε όλους τους ασθενείς, σίγουρα μειώνει όλες τις δυσάρεστες επιπτώσεις του[26]. Πιθανότατα στο μέλλον να είμαστε σε θέση να «θεραπεύσουμε» αιτιολογικά το βρυγμό με τη χρήση διαφόρων φαρμακευτικών σκευασμάτων. Σήμερα όμως τα συγκεκριμένα σκευάσματα δεν χρησιμοποιούνται ευρέως μια και η χρήση τους συνοδεύεται από πολλές ανεπιθύμητες ενέργειες[27].

Βιβλιογραφία

1. Δρούκας, Β., Λειτουργία και δυσλειτουργία του στοματογναθικού συστήματος. 2008, Αθήνα: Παρισιάνου. 400.
2. Τζάκης, Μ., Φυσιολογία του Στοματογναθικού Συστήματος και Σύγκλειση. 2013, Αθήνα: Οδοντιατρική Σχολή, ΕΚΠΑ.
3. de Leeuw, R. and G.D. Klasser, Orofacial Pain. Guidelines for assessment, diagnosis, and management. . 2013, Chicago: Quintessence Publishing Co, Inc.
4. Lobbezoo, F., et al., Bruxism defined and graded: an international consensus. J Oral Rehabil, 2013. 40(1): p. 2-4.
5. Bader, G. and G. Lavigne, Sleep bruxism; an overview of an oromandibular sleep movement disorder. REVIEW ARTICLE. Sleep Med Rev, 2000. 4(1): p. 27-43.
6. Paesani, D., Bruxism: Theory and Practice. 1st ed. 2010: Quintessence Pub. 540.
7. Lobbezoo, F. and M. Naeije, Bruxism is mainly regulated centrally, not peripherally. J Oral Rehabil, 2001. 28(12): p. 1085-91.
8. Ramfjord, S.P., Bruxism, a clinical and electromyographic study. J Am Dent Assoc, 1961. 62: p. 21-44.
9. Greene, C.S. and J.J. Marbach, Epidemiologic studies of mandibular dysfunction: a critical review. J Prosthet Dent, 1982. 48(2): p. 184-90.
10. Rugh, J.D., N. Barghi, and C.J. Drago, Experimental occlusal discrepancies and nocturnal bruxism. J Prosthet Dent, 1984. 51(4): p. 548-53.
11. Michelotti, A., et al., Effect of occlusal interference on habitual activity of human masseter. J Dent Res, 2005. 84(7): p. 644-8.
12. Lobbezoo, F., J. Van Der Zaag, and M. Naeije, Bruxism: its multiple causes and its effects on dental implants - an updated review. J Oral Rehabil, 2006. 33(4): p. 293-300.
13. Olkinuora, M., A psychosomatic study of bruxism with emphasis on mental strain and familiar predisposition factors. Proc Finn Dent Soc, 1972. 68(3): p. 110-23.
14. Kampe, T., et al., Personality traits in a group of subjects with long-standing bruxing behaviour. J Oral Rehabil, 1997. 24(8): p. 588-93.
15. Pierce, C.J., et al., Stress, anticipatory stress, and psychologic measures related to sleep bruxism. J Orofac Pain, 1995. 9(1): p. 51-6.
16. Manfredini, D. and F. Lobbezoo, Role of psychosocial factors in the etiology of bruxism. J Orofac Pain, 2009. 23(2): p. 153-66.
17. Ahlberg, J., et al., Self-reported bruxism mirrors anxiety and stress in adults. Med Oral Patol Oral Cir Bucal, 2013. 18(1): p. e7-11.
18. Kato, T., C. Dal-Fabbro, and G.J. Lavigne, Current knowledge on awake and sleep bruxism: overview. Alpha Omegan, 2003. 96(2): p. 24-32.
19. Macaluso, G.M., et al., Sleep bruxism is a disorder related to periodic arousals during sleep. J Dent Res, 1998. 77(4): p. 565-73.
20. Winocur, E., et al., Drugs and bruxism: a critical review. J Orofac Pain, 2003. 17(2): p. 99-111.
21. Manfredini, D., et al., Management of sleep bruxism in adults: a qualitative systematic literature review. J Oral Rehabil, 2015.
22. Lobbezoo, F., et al., Dental implants in patients with bruxing habits. J Oral Rehabil, 2006. 33(2): p. 152-9.
23. Ericsson, I. and J. Lindhe, Effect of longstanding jiggling on experimental marginal periodontitis in the beagle dog. J Clin Periodontol, 1982. 9(6): p. 497-503.
24. Ericsson, I. and J. Lindhe, Lack of effect of trauma from occlusion on the recurrence of experimental periodontitis. J Clin Periodontol, 1977. 4(2): p. 115-27.
25. Lavigne, G.J., P.H. Rompre, and J.Y. Montplaisir, Sleep bruxism: validity of clinical research diagnostic criteria in a controlled polysomnographic study. J Dent Res, 1996. 75(1): p. 546-52.
26. van der Zaag, J., et al., Controlled assessment of the efficacy of occlusal stabilization splints on sleep bruxism. J Orofac Pain, 2005. 19(2): p. 151-8.
27. Lobbezoo, F., et al., Principles for the management of bruxism. J Oral Rehabil, 2008. 35(7): p. 509-23.

Οι σύγχρονες απόψεις σχετικά με την αιτιολογία του βρυγμού, εμπλέκουν κυρίως παθοφυσιολογικούς παράγοντες. Ο ρόλος τους έχει γίνει σαφής από μελέτες που συνδέουν την εμφάνιση του βρυγμού με μετάβαση από βαθύτερο σε ελαφρύτερο στάδιο ύπνου θεωρώντας τον βρυγμό ως ένα φαινόμενο σχετιζόμενο με διαδικασίες αφύπνισης. Επίσης μια πλειάδα νευροχημικών παραγόντων, ψυχοτρόπων ουσιών και φαρμάκων που λαμβάνουν αρκετοί ασθενείς για διάφορες παθήσεις έχει αποδεικτεί ότι επηρεάζουν επιβαρυντικά τον βρυγμό.

TePe®
Φροντίζουμε για υγιή χαμόγελα

TePe Οδοντόβουρτσες

σουηδική ποιότητα σε εξαιρετικές τιμές

TePe Supreme™

Καινοτομία στο σχεδιασμό της με δυο διαφορετικά επίπεδα ινών.

TePe Nova

Με ειδικό άκρο για να μπορεί να φτάνει σε περιοχές με δύσκολη πρόσβαση. x-soft, soft, medium

TePe Select™

Σε πολλά χρώματα.
x-soft, soft, medium

ΣΤΑ ΦΑΡΜΑΚΕΙΑ

TePe Graphic™

Οδοντόβουρτσες Select με παραστάσεις για εφήβους.
soft

TePe Zoo™ / Mini™

Παιδικές οδοντόβουρτσες Select Compact.
Zoo: x-soft, soft / Mini: x-soft

Ειδικές Οδοντ/τσες

Για άτομα με ιδιαίτερες ανάγκες στοματικής φροντίδας.

Οδοντ/τσες με τύπωμα

Λογότυπα και μηνύματα μπορούν να τυπωθούν στις οδοντ/τσες Select και Select Compact.

50
1960 – 2010
TePe
World Wide Award
Plac Control
For two decades of devoted TePe ambassadorship and a passionate pursuit of healthy smiles.
Malmö 13 June, 2013

Made in Sweden

PlacControl®
Προϊόντα Στοματικής Υγιεινής

ΤΗΛ. **800 11 75222** (ΧΩΡΙΣ ΧΡΕΩΣΗ ΑΠΟ ΣΤΑΘΕΡΟ)
plac@otenet.gr www.placcontrol.gr

Αν επιθυμείτε ενημέρωση για τα προϊόντα μας από τους ιατρικούς επισκέπτες της εταιρίας παρακαλούμε επικοινωνήστε μαζί μας.

Προσθετικές μεταμορφώσεις Από την ακίνητη στην κινητή αποκατάσταση

Ηρακλής Καρκαζής
Αναπληρωτής Καθηγητής
Κινητής Προσθετικής ΕΚΠΑ

Όχι σπάνια στην κλινική μας διαδρομή αντιμετωπίζουμε περιστατικά όπου η απ' ευθείας καταφυγή σε κινητές προσθετικές αποκαταστάσεις αποτελεί μονόδρομο. Ασθενείς που επί χρόνια απολάμβαναν μια έστω φθίνουσα λειτουργική επάρκεια και υποκειμενική ασφάλεια με ακίνητες εργασίες ή φυσικά δόντια, θα πρέπει εξαίφνης να μεταβούν στη λύση της κινητής εργασίας. Στην πραγματικότητα βέβαια σε αυτό το εξαίφνης τίποτα δεν είναι ξαφνικό, αλλά απλώς συμπυκνώνεται η έκφραση μιας μακράς σειράς γεγονότων που υπακούουν στη σχέση αιτίου αποτελέσματος. Η χρόνια και ανεπαρκώς ελεγχόμενη περιοδοντική προσβολή, η κακή στοματική υγιεινή, οι κακότεχνες προσθετικές εργασίες, το κάπνισμα και τα διάφορα συστηματικά νοσήματα οδοντιατρικού ενδιαφέροντος είναι παράγοντες, των οποίων η αθροιστική δράση μπορεί να οδηγήσει στο οριακό αυτό σημείο.

Περί του σχεδίου θεραπείας

Όπως έχουμε αναφέρει και σε προηγούμενο άρθρο μας, τα σχέδια θεραπείας συνήθως δομούνται στη βάση: α) ενός κυρίαρχου αιτήματος – προβλήματος από την πλευρά του ασθενή, β) του ιατροβιολογικού του προφίλ γ) της κοινωνικής και οικονομικής του δυνατότητας δ) των τοπικών συνθηκών στην στοματική του κοιλότητα και δ) της επικρατούσας εμπειρικής μας άποψης για την ενδεικνυόμενη στην περίπτωση του προσθετική επιλογή ***(εικ. 1)***.

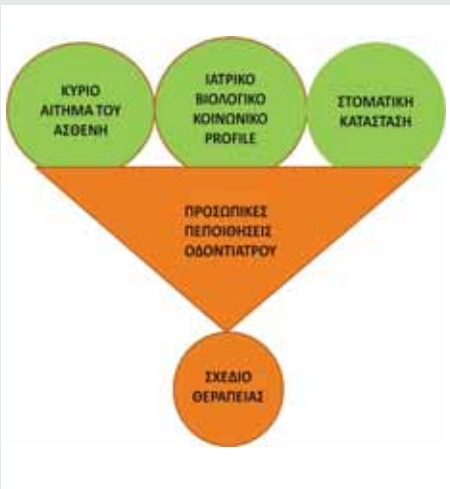

Εικ. 1: Παράμετροι που συνήθως βαρύνουν στη διαμόρφωση του σχεδίου θεραπείας.

Είναι όμως κοινό μυστικό, ότι αυτό που καθορίζει το τι τελικά θα γίνει, είναι προϊόν μάλλον της εκπαιδευτικής φιλοσοφίας στην οποίαν έχουμε γαλουχηθεί και της πρακτικής στην οποίαν έχουμε εθιστεί, παρά μιας καθολικά τεκμηριωμένης αντίληψης, όπως για παράδειγμα ισχύει για κάποιο αντιβιοτικό που επιλέγεται από όλους, επειδή μετά από καλλιέργεια προκύπτει η αδιαμφισβήτητη αποτελεσματικότητά του σε συγκεκριμένες κατηγορίες μικροοργανισμών. Ωστόσο στο συγκεκριμένο περιστατικό οι επιλογές, όπως θα δούμε, είναι εμφανώς περιορισμένες διευκολύνοντας την τελική απόφαση.

Περιστατικό

Το περιστατικό που παρουσιάζουμε αφορά έναν υγιή και κοινωνικά ενεργό ασθενή μέσης ηλικίας, που προσέρχεται με καταρρέουσα την ακίνητη προσθετική αποκατάσταση της κάτω γνάθου. Η πανοραμική και αξονική τομογραφία αποκαλύπτουν δραματική οστική καταστροφή στην φατνιακή απόφυση της κάτω γνάθου. Η ασφυκτική πίεση από τα ανατομικά δεδομένα, την ηλικία και τις τρέχουσες κοινωνικές του υποχρεώσεις οδηγούν στην επιλογή της καλύτερης δυνατής εκδοχής στα πλαίσια της κινητής προσθετικής, που δεν είναι άλλη από την επένθετη επιεμφυτευματική οδοντοστοιχία. Τα εμφυτεύματα θα τοποθετηθούν όπου είναι εφικτό, υπό την έννοια μιας σωστικής εμφυτευματολογίας, και αντικείμενο διάσωσης κάποιες εναπομείνασες οστικές νησίδες ***(εικ. 2,3)***.

Εικ. 2: Εικόνα του στόματος με τις υπάρχουσες προσθετικές εργασίες.

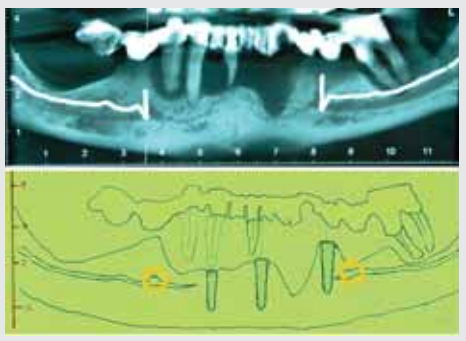

Εικ. 3: Πανοραμική τομή από αξονική τομογραφία και σχεδιάγραμμα με υποδείξεις για τις θέσεις που μπορούν να τοποθετηθούν τα εμφυτεύματα.

Κλινικά και εργαστηριακά βήματα

Η κλινική διαδικασία ξεκινάει με την αφαίρεση της γέφυρας, η οποία συμπαρασύρει και τα εναπομείναντα δόντια στήριξης. Χωρίς άλλη επέμβαση κατασκευάζεται μια ολική οδοντοστοιχία διατηρώντας το αισθητικό προφίλ που προϋπήρχε ***(εικ. 4,5,6)***. Ακολουθεί η τοποθέτηση των εμφυτευμάτων στις τρείς προσφερόμενες θέσεις με την παράλληλη χειρουργική εξυγίανση και ομαλοποίηση της υπολειμματικής φατνιακής ακρολοφίας. Μετά την αφαίρεση των ραμμάτων, η οδοντοστοιχία τοποθετείται προσεκτικά στο στόμα του ασθενή, αφού αναπροσαρμοστεί στις νέες συνθήκες με εκτροχισμό της βάσης και των πτερυγίων και εφαρμογή υλικού αποκατάστασης των ιστών ***(εικ. 7,8,9)***. Ο ασθενής λαμβάνει οδηγίες για μαλακή δίαιτα και στοματική

Εικ. 4: Η γέφυρα της κάτω γνάθου μετά την αφαίρεσή της από το στόμα.

Εικ. 5: Η ολική οδοντοστοιχία της κάτω γνάθου που κατασκευάζεται πριν την τοποθέτηση των εμφυτευμάτων.

Εικ. 6: Σύγκριση του αισθητικού profile με την παλιά γέφυρα και την καινούργια οδοντοστοιχία.

Εικ. 7,8,9: Μετά την τοποθέτηση των εμφυτευμάτων και την κοπή των ραμμάτων, η οδοντοστοιχία εκτροχίζεται εσωτερικά και στα πτερύγια (όπου χρειάζεται) και στη συνέχεια επενδύεται με υλικό αποκατάστασης των ιστών.

υγιεινή. Μετά από 20 ημέρες η οδοντοστοιχία αναπροσαρμόζεται με τον κλασικό τρόπο και παραμένει στο στόμα του ασθενή επί τρίμηνο. Κατά τη δεύτερη φάση αποκατάστασης και μετά την ανάρτηση στα εμφυτεύματα των κυλινδρικών διαβλεννογονίων τμημάτων του συστήματος locator ***(εικ. 10)***, λαμβάνεται το

Εικ. 10: Κλινική εικόνα μετά τη δεύτερη χειρουργική φάση και την ανάρτηση των κυλίνδρων του συστήματος locator στα εμφυτεύματα.

οριστικό αποτύπωμα για την τελική αναπροσαρμογή της υπάρχουσας οδοντοστοιχίας. Στους κυλίνδρους αναρτώνται τα θηλυκά τμήματα του συστήματος locator (και όχι οι άξονες αποτύπωσης), η οδοντοστοιχία εκτροχίζεται εσωτερικά ώστε να εξασφαλίζεται η ομαλή έδραση της πάνω στους συνδέσμους και λαμβάνεται το αποτύπωμα με ένα σκληρό ελαστικομερές υλικό μέσης ρευστότητας (impregum hard) και τεχνική κλειστού στόματος ***(εικ. 11,12)***.

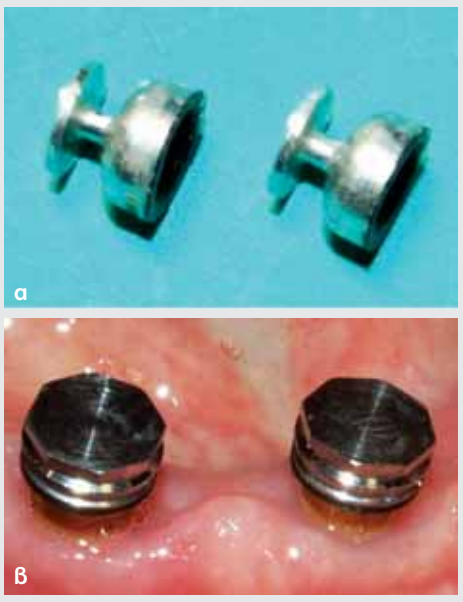

Εικ. 11: Άξονες αποτύπωσης (α) και τα θηλυκά τμήματα των συνδέσμων (β) που θα λειτουργήσουν ως άξονες αποτύπωσης και διευθετούνται καλύτερα στο εσωτερικό της οδοντοστοιχίας λόγω μικρότερου μεγέθους.

Εικ. 12: Η οδοντοστοιχία τροχίζεται εσωτερικά και λαμβάνεται αποτύπωμα με τεχνική κλειστού στόματος για τον έλεγχο της κάθετης διάστασης. Προτιμώνται ελαστικομερή υλικά με μεγάλη τελική σκληρότητα (πχ impregum hard).

Ακολουθούν η όπτηση, η αντικατάσταση των πλαστικών (nylon) ενθέτων των συνδέσμων, η ρύθμιση της σύγκλεισης και η παράδοση της οδοντοστοιχίας ***(εικ. 13)***.

Σχόλια

Στο συγκεκριμένο περιστατικό η επένθετη επιεμφυτευματική οδοντοστοιχία προβάλλει ως η λύση εκλογής, εφόσον βέβαια ικανοποιούνται και οι οικονομικές απαιτήσεις αυτής της θεραπείας. Σε αντίθετη περίπτωση θα έπρεπε να καταφύγουμε στην παραδοσιακή ολική οδοντοστοιχία, κινητοποιώντας κάποιες από τις εναλλακτικές τεχνικές που έχουμε κατ' επανάληψη παρουσιάσει (καταγραφή ουδέτερης ζώνης, λειτουργική αποτύπωση κλπ). Επί πλέον, η επί τρίμηνο χρήση της οδοντοστοιχίας πριν την ανάρτησή της στα εμφυτεύματα παρέχει ικανοποιητικό χρόνο

Εικ. 13: Η εσωτερική επιφάνεια της οδοντοστοιχίας μετά τη όπτηση. Πριν την παράδοση απαιτείται η αντικατάσταση των nylon.

προσαρμογής, προσφέροντας ταυτόχρονα στον ασθενή τη δυνατότητα σύγκρισης των επιδόσεων της παραδοσιακής οδοντοστοιχίας με το τελικό αισθητά βελτιωμένο αποτέλεσμα.

Βιβλιογραφία

Karkazis H. EMG activity of the masseter muscle in implant supported overdenture wearers during chewing of hard and soft food. Journal of Oral Rehabilitation 2002 29; 986–991.

The McGill Consensus Statement on Overdentures. May 24-25, 2002. In Fein J. and Carlsson G. Implant Overdentures. Quintessence, 2003.

Γιαννικάκης Σ, Καρκαζής Η. Προσθετική εμφυτευμάτων. Εργαστήριο. Μπονισέλ. Αθήνα 2007.

Καρκαζής Η. Επένθετες επιεμφυτευματικές οδοντοστοιχίες στην κάτω γνάθο. Μια ιδεώδης εναλλακτική λύση για τον ηλικιωμένο ασθενή. Οδοντιατρικό Βήμα. Σεπτέμβριος-Οκτώβριος, 2012.

Όλες οι εικόνες προέρχονται από το αρχείο του συγγραφέα

www.odvima.gr
Κάντε κλικ
στην ηλεκτρονική μας
διεύθυνση

Μεταξύ μας....

ΜΑΘΑΙΝΩ ΣΥΝΕΧΩΣ

«Έτσι και αλλιώς μαθαίνουμε συνεχώς!». Με τον προβληματισμό αυτό ασχολείται στο σημερινό της άρθρο η Αναπλ. Καθηγήτρια Περιοδοντολογίας, κα. Ανθούλα Διαμάντη-Κηπιώτη, μοιράζοντας με τους αναγνώστες του «ΟΒ» τις σκέψεις της σχετικά με τη διά βίου επιμόρφωση των οδοντιάτρων, αναζητώντας το πλαίσιο λειτουργίας της συνεχιζόμενης εκπαίδευσης στο χθες και το σήμερα, σε Ευρώπη και Ελλάδα.

Ανθούλα Διαμάντη - Κηπιώτη
Αναπλ. Καθηγήτρια Περιοδοντολογίας

Έτσι και αλλιώς μαθαίνουμε συνεχώς!! Ζούμε ενεργά και μαθαίνουμε από τις εμπειρίες και τα παθήματά μας. Για τα μαθήματα αυτά πληρώνουμε και συνήθως ακριβά. Έτσι όταν αντιμετωπίσουμε ένα παρόμοιο με το παρελθόν μας πρόβλημα, είμαστε έτοιμοι ή τουλάχιστον ενήμεροι στο πως να το διαχειριστούμε. Αυτή η διαδικασία θα μπορούσε να χαρακτηριστεί ως «παθητική» και είναι τελείως διαφορετική από αυτήν που το παρόν κείμενο θέλει να σχολιάσει.

Σε μια πρόσφατη επαφή με το αναγνωστικό κοινό της εφημερίδας «Οδοντιατρικό Βήμα» είχα αναφερθεί σε επιθυμητά γνωρίσματα-ιδιότητες ενός σωστού Οδοντιάτρου. Συγκεκριμένα είχα υποστηρίξει, εκτός των άλλων, ότι πρέπει να «μαθαίνει συνεχώς» δηλαδή να ενημερώνεται ανελλιπώς για ό,τι έχει να κάνει με την επιστήμη του, το επάγγελμα και τα συναφή ενδιαφέροντά του. Επιπλέον είχα υποστηρίξει ότι μπορεί να αναζητά τη γνώση, όχι μόνον από σοφούς δασκάλους, αλλά και από ταπεινούς συνοδοιπόρους.

Η διαδικασία αυτή, δηλαδή η επίμονη, συνεπής και διαχρονική αναζήτηση της γνώσης είναι απολύτως «ενεργητική» και κατευθύνεται από τον συνεπή επιστήμονα, δια βίου. Ακόμη και εάν θεωρεί ότι δεν μπορεί ή δεν θέλει να εφαρμόσει τα νέα εγχειρήματα και τις τεχνικές που πρόσφατα διδάχθηκε, διευρύνει τον επιστημονικό του ορίζοντα και αυξάνει τις πιθανότητες της σωστής επιλογής θεραπευτικών λύσεων. Και πώς πρέπει να γίνονται όλα αυτά, που για άλλους είναι αυτονόητα και για άλλους περιττές πολυτέλειες; Προσπαθώντας να υποστηρίξω την άποψή μου, σκέφτηκα να αναφερθώ στο παρελθόν, να περιγράψω τι γίνεται σήμερα ή ποιές τάσεις υπάρχουν, να αξιολογήσω προσωπικές εμπειρίες, και να συγκροτήσω τον προβληματισμό και την κριτική μου. Οπωσδήποτε δεν θα ασχοληθώ με νούμερα και στατιστικές, δηλαδή με το ποιοί και πόσο ενημερώνονται και τι κριτήρια έχουν. Αφενός δεν έχω αξιόπιστα στοιχεία και αφετέρου σκοπός μου είναι να υποστηρίξω την απόλυτη ανάγκη της συνεχούς ενημέρωσης.

Στο παρελθόν

Ο κύριος και πρωταρχικός στόχος των επιστημονικών συναντήσεων, Συνεδρίων, Ημερίδων, Συμποσίων, Σεμιναρίων, ή όπως αλλιώς ονομάζονται, ήταν και εξακολουθεί να είναι η επιστημονική ενημέρωση καθεαυτή των Οδοντιάτρων. Λίγες δεκαετίες πριν η έγκυρη και συγχρόνως έγκαιρη ενημέρωση δεν ήταν αυτονόητη. Οι έμπειροι «Πανεπιστημιακοί δάσκαλοι» κυρίως, δεν εμφανίζονταν παρά μόνον σε ελάχιστες περιπτώσεις, στο ευρύ Οδοντιατρικό κοινό. Ο βασικός λόγος ήταν ότι είτε δεν υπήρχαν ανάλογες, σωστά οργανωμένες εκδηλώσεις, είτε γιατί συντηρούσαν την εικόνα του απροσπέλαστου ειδήμονος, που ήταν τόσο συνηθισμένος τις παλαιότερες εποχές. Οι επιστημονικές εταιρείες που έτσι και αλλιώς ήταν ελάχιστες, δεν είχαν το εύρος, το πλήθος και την βαρύτητα των εκδηλώσεων που έχουν σήμερα. Ξένα Πανεπιστήμια ή αλλοδαπές επιστημονικές εταιρείες, ή άλλοι ιδιωτικοί φορείς, δεν έκαναν μετεκπαιδευτικά μαθήματα στην Ελλάδα. Τέλος οι λίγοι αξιόλογοι συνάδελφοι που είχαν μετεκπαιδευτεί ή και εξειδικευτεί σε Πανεπιστήμια στο εξωτερικό, ήταν συνήθως απομονωμένοι στα ιατρεία τους, εργάζονταν για την δική τους φήμη και απολαβή, χωρίς καμιά σημαντική έφεση για μεταλαμπάδευση των γνώσεων τους στην Οδοντιατρική κοινότητα, εκτός ελαχίστων φωτεινών εξαιρέσεων.

Σήμερα

Σήμερα τα πράγματα έχουν αλλάξει πολύ και στον τομέα της προσφοράς και διασποράς της γνώσης και στη σύνθεση του Οδοντιατρικού δυναμικού. Αμέτρητα Πανεπιστήμια και ερευνητικά Οδοντιατρικά κέντρα ανά τον κόσμο προσφέρουν νέα γνώση ή την εξέλιξη παλαιότερων, με ρυθμούς καταιγιστικούς. Τα ταχύτατα εξελισσόμενα επιτεύγματα μέσα σε μια παγκοσμιοποιημένη διαδικτυακή κοινότητα, δεν αφορούν μόνον βασική έρευνα αλλά πληθώρα νέων γνώσεων σε τεχνικές, υλικά και εργαλεία. Από την άλλη πλευρά ένας μεγάλος αριθμός Οδοντιάτρων διεθνώς, έχει αποκτήσει εξειδικευμένες γνώσεις, ασκούμενος μετά το βασικό πτυχίο του σε μεταπτυχιακές σπουδές υψηλού κύρους. Όπως συμβαίνει σε κάθε γνωστική περιοχή, λόγω της ταχύτατης εξέλιξης της επιστήμης οι γνώσεις και οι δεξιότητες των οδοντιάτρων εμπλουτίζονται και μεταβάλλονται συνεχώς. Ο Οδοντίατρος ως επαγγελματίας αλλά και ως πολίτης της κοινωνίας της γνώσης, οφείλει να μετέχει ενεργά στη συνεχή επιμόρφωσή του. Η αποχή από αυτήν οδηγεί στην παροχή κατώτερης ποιότητας και ίσως επικίνδυνης θεραπείας, σε σχέση με εκείνη που διασφαλίζει η επαφή με τις εξελίξεις της οδοντιατρικής επιστήμης. Με λίγα λόγια οφείλουμε να γινόμαστε καλύτεροι για την ουσία πρωτίστως αλλά και για κάποιους επί πλέον ουσιαστικούς λόγους:

- Η τρομακτική αύξηση του αριθμού των οδοντιάτρων, ιδιαίτερα στη χώρα μας, είναι γεγονός, με επακόλουθο την αύξηση του επαγγελματικού ανταγωνισμού.
- Οι καταγγελίες για ιατρικά σφάλματα αυξάνονται συνεχώς.
- Η ελεύθερη διακίνηση οδοντιάτρων στις χώρες της Ευρωπαϊκής Ένωσης είναι μια πραγματικότητα.

Τα τελευταία κυρίως χρόνια καταγράφεται μια διεθνής τάση ώστε να καθιερωθεί η επιμόρφωση των οδοντιάτρων, σε υποχρεωτική βάση. Οι αιτίες είναι πολλές και θα πρέπει να αναζητηθούν στις γενικότερες πολιτικές, κοινωνικοοικονομικές, τεχνολογικές και επιστημονικές εξελίξεις των τελευταίων δεκαετιών. Το θέμα είναι πολύπλοκο και δύσκολο και όπως είναι φυσικό, έχει απασχολήσει προ πολλού τις Οδοντιατρικές οργανώσεις παγκοσμίως. Στην Αμερική και την Ευρώπη που θεωρούνται ότι είναι οι πλέον προηγμένες Οδοντιατρικά, τα πράγματα ποικίλλουν. Μια γενική τάση που θα μπορούσε να επισημανθεί είναι ότι στις ΗΠΑ η δια βίου υποχρεωτική επιμόρφωση έχει σχεδόν οργανωθεί και επιβληθεί στις περισσότερες πολιτείες, με καλή ανταπόκριση.

Συνεχιζόμενη Εκπαίδευση στην Ευρώπη

Σε μια πρόσφατη συνεδρία της Ευρωπαϊκής Ομοσπονδίας Περιοδοντολογίας κατά την οποία συζητήθηκαν θέματα συνεχιζόμενης εκπαίδευσης διαπιστώθηκαν μεταξύ άλλων και τα εξής:

- Το σύστημα της συνεχιζόμενης εκπαίδευσης διαφέρει σημαντικά από χώρα σε χώρα, σε άλλες είναι υποχρεωτικό σε άλλες όχι.
- Όπου υπάρχει, την ευθύνη έχουν φορείς όπως το Υπουργείο Υγείας ή το Οδοντιατρικό τμήμα του και οι Οδοντιατρικές ομοσπονδίες ή Σύλλογοι. Η συνεχιζόμενη εκπαίδευση αφορά κυρίως στην επιμόρφωση των Γενικών οδοντιάτρων και όχι των ειδικών.
- Σε όλες τις χώρες υπάρχει πολύ μεγάλος αριθμός επιμορφωτικών μαθημάτων που διοργανώνονται κυρίως από εμπορικές εταιρείες και ιδιωτικούς φορείς. Η εμπλοκή των Πανεπιστημιακών ιδρυμάτων και των εταιρειών είναι μικρή.
- Η θέσπιση κανόνων που θα αφορούν στην ποιότητα και τους στόχους των εκπαιδευτικών αυτών μαθημάτων είναι αναγκαία. Στον τομέα αυτόν η σύνταξη ενός πλαισίου οδηγιών από τις Ομοσπονδίες θα βοηθούσε ουσιαστικά.
- Νέες μέθοδοι διδασκαλίας (πχ e-learning), σε περιπτώσεις που η πρόσβαση σε κέντρα εκπαίδευσης είναι δυσχερής, θα βοηθήσουν σημαντικά.

Ελληνικές προσπάθειες

Στην Ελληνική Οδοντιατρική Ομοσπονδία προχωράει ο σχεδιασμός και αναμένεται η θεσμοθέτηση ενός συστήματος μοριοδοτούμενης συνεχούς επιμόρφωσης των οδοντιάτρων, το οποίο θα καθιστά την επιστημονική ενημέρωση υποχρεωτική. Επιπλέον θα πιστοποιεί τους αρμόδιους φορείς για την παροχή της, που θα είναι τα Πανεπιστήμια και οι μη κερδοσκοπικές επιστημονικές εταιρείες. Με τον τρόπο αυτό υπάρχει δυνατότητα να διαχωρίζεται η έγκυρη επιστημονική επιμόρφωση από την παρεχόμενη για εμπορικούς λόγους. Αυτό δεν σημαίνει ότι η επιμόρφωση που παρέχεται από εμπορικούς οίκους ή από άλλους ιδιωτικούς φορείς είναι απορριπτέα και κολάσιμη. Υπάρχει μια ελεύθερη αγορά και ο κάθε ένας αξιολογεί και επιλέγει με τα δικά του κριτήρια.

Από την πλευρά του ακροατή

Οι επιστημονικές διοργανώσεις είτε έχουν θεματολογία γενική όπως π.χ. τα Πανελλήνια Οδοντιατρικά Συνέδρια, είτε παρέχουν απόλυτα εξειδικευμένες γνώσεις. Από πολλούς υποστηρίζεται ότι, τα Γενικά Συνέδρια είναι πλέον επανάληψη καθιερωμένων γνώσεων για τους γενικούς οδοντιάτρους και επί πολλοίς γνώση για τους ειδικούς, εξειδικευμένους, έμπειρους, καταξιωμένους στον τομέα τους ή στην ειδικότητά τους. Αυτό δεν είναι απόλυτα λάθος, ίσως είναι απλώς η άλλη όψη του ίδιου νομίσματος. Είναι φανερό ότι σε μια ανομοιογενή, από άποψη εμπειρίας και γνώσεων, ομάδα ακροατηρίου, άλλοι θα πάρουν πολλά και άλλοι ελάχιστα. Έχω γίνει πολλές φορές μάρτυρας παραπόνων από συναδέλφους οι οποίοι φεύγουν από μια επιστημονική εκδήλωση με την αίσθηση ότι «δεν άκουσαν και τίποτε καινούργιο». Πιστεύω ότι αυτό είναι αδύνατο. Ακόμη και εάν διαβάσει ο ομιλητής το ίδιο ακριβώς κείμενο με κάποιον άλλον, στην συνέχεια θα δείξει μια διαφάνεια ή θα σχολιάσει κάπως αλλιώς μια ίδια τεχνική ή θα αναπτύξει την προσωπική του εμπειρία πά-

> Η επίμονη και διαχρονική αναζήτηση της γνώσης είναι απολύτως «ενεργητική» και κατευθύνεται από τον συνεπή επιστήμονα, δια βίου. Ακόμη και εάν θεωρεί ότι δεν μπορεί ή δεν θέλει να εφαρμόσει τα νέα εγχειρήματα και τις τεχνικές που πρόσφατα διδάχθηκε, διευρύνει τον επιστημονικό του ορίζοντα και αυξάνει τις πιθανότητες της σωστής επιλογής θεραπευτικών λύσεων.

νω σε μια λεπτομέρεια, με τον δικό του τρόπο. Έχει βρεθεί, από σοβαρές μελέτες ειδικών, ότι η εξέλιξη της μάθησης είναι ημιτονοειδής. Για να γίνω πιο συγκεκριμένη να περιγράψω ότι η καμπύλη ξεκινά από μια μηδενική σχεδόν βάση, με τα χρόνια και την εκπαίδευση ανεβαίνει σημαντικά, για να φτάσει σε κάποιο σημείο όπου σχεδόν ευθειάζεται. Με λίγα λόγια, όσο πιο πολύ ενημερωμένος και έμπειρος είσαι στα θέματα της επιστήμης σου, τόσο λιγότερα κερδίζεις από τα συνέδρια και τις επιστημονικές διοργανώσεις. Αλλά πάντα κάτι κερδίζεις! Εξ άλλου, εάν ένας ενημερωμένος και σοβαρός ομιλητής υποστηρίξει μια εγκατεστημένη τεχνική, που εμείς ήδη την εφαρμόζουμε, ακόμη και αυτό είναι κέρδος, μια και επιβεβαιώνει την δική μας επάρκεια.

Ακόμη και για τους απόλυτα εξειδικευμένους, η ενημέρωση για θέματα και εξελίξεις σε άλλες ειδικότητες, είναι χρήσιμη. Έχουμε σκάψει ένα βαθύ λαγούμι υπερειδίκευσης, έχουμε χωθεί και απομονωθεί εκεί μέσα και πολύ συχνά χάνουμε το όλον, το στόμα σαν ενιαίο όργανο, που ανήκει σε μια ανθρώπινη ύπαρξη. Προσωπικά έχω αφάνταστα ωφεληθεί από την παρακολούθηση εισηγήσεων άλλων ειδικοτήτων. Η αντιμετώπιση ενός στοματικού προβλήματος από μια άλλη οπτική γωνία, ατόμων με διαφορετικές γνώσεις και εμπειρία, ακόμη και εάν η προσέγγιση είναι ερωτηματική, αν μη τι άλλο μας ανοίγει ένα νέο δίαυλο προβληματισμού. Ακόμη πιο επωφελής για τον ακροατή, μαχόμενο Οδοντίατρο, είναι η όποια επιστημονική αντιπαράθεση προκύψει, εφόσον γίνεται με επιχειρήματα, σεβασμό στις απόψεις του άλλου και χωρίς οίηση.

Κλείνοντας το θέμα, του κέρδους που αποκομίζει ο κάθε οδοντίατρος από την συνεχή ενημέρωση, θέλω να επανέλθω στην άποψη ότι μπορεί να αναζητά τη γνώση, όχι μόνον από σοφούς δασκάλους, αλλά και από απλούς συνοδοιπόρους ή συνεργάτες. Παρακολούθησα κάποτε στο παρελθόν, τυχαία και μάλλον για να σκοτώσω την ώρα μου, μια εκδήλωση των υγιεινολόγων και βοηθών Οδοντιάτρων, στην Οδοντιατρική Σχολή της Βέρνης. Πήρα ένα έξοχο μάθημα! Θυμάμαι ακόμη την τεράστια έκπληξή μου όταν διαπίστωσα πόσα πολλά είχα κερδίσει από την εμπειρία των νεαρών συνεργατών της Κλινικής. Ίσως δεν ήταν η «ανακάλυψη του τροχού» που με συνεπήρε, αλλά πάμπολλες μικρές-μικρές λεπτομέρειες που με βοήθησαν, πολλές φορές έκτοτε, στην οδοντιατρική μου πράξη.

Αξιολογώντας το κέρδος που αποκομίζει κάποιος από την συνεχή ενημέρωσή του, οφείλουμε να αναφερθούμε και στο κόστος της που αφορά και στην χρονική και την οικονομική επιβάρυνση. Στην σημερινή οικονομική κρίση που έχει πλήξει σοβαρά και το ιδιωτικό επάγγελμα η καταβολή συμμετοχής στις επιστημονικές εκδηλώσεις, αρκετές φορές κατά την διάρκεια του χρόνου, δεν είναι αμελητέα. Είμαι σε θέση να γνωρίζω ότι τουλάχιστον οι επιστημονικές εταιρείες ξοδεύουν πολλή σκέψη, προσπάθεια και χρόνο για να συμπιέζουν τα έξοδα μιας πολιτισμένης και ευπρεπούς συνάντησης και μαζί με πολλούς Οδοντιατρικούς Συλλόγους καταφέρνουν να προσφέρουν στα μέλη τους αξιόλογες διοργανώσεις, με λογικό αντίτιμο ή και δωρεάν. Σε ό,τι αφορά τον χρόνο που χρειάζεται για να είναι κανείς σταθερά παρών στα θρανία της επιμόρφωσης, εκεί πλέον το ζήτημα ανάγεται σε προσωπικές προτεραιότητες και επιλογές.

Από την πλευρά του ομιλητή

Το να εμφανιστεί κάποιος και να μιλήσει σε μια επιστημονική συνάντηση έχει κάποιο κέρδος; Αυτό σημαίνει αρκετή και τις περισσότερες φορές επίπονη προετοιμασία, ανάλογη με τις απαιτήσεις που είχε ο καθένας από τον εαυτό του. Επειδή κανένας μας δεν γεννήθηκε με γνώση και εμπειρίες στην εμφάνιση και παρουσίαση σε συνέδρια, όλοι μαθαίναμε, εκτιθέμενοι στην πράξη. Οι παλαιότεροι μας διόρθωναν, οι φίλοι μας στήριζαν, οι δάσκαλοί μας μαζί με τα συγχαρητήρια τους, μας υποδείκνυαν τα λάθη μας. Όσοι παρακολουθούσαν συνέδρια στο εξωτερικό, προσπαθούσαν να «μεταφέρουν» εκτός από τις νέες επιστημονικές γνώσεις, καινούριες πρωτοποριακές μεθόδους παρουσίασης και προβολής των απόψεών τους. Με τα χρόνια γίνεται αντιληπτή η διαφοροποίηση μεταξύ των ομιλητών, ανάλογα με τις ικανότητες να οργανώσουν μια μικρή έστω έρευνα, να την διεξάγουν με αξιοπιστία και τέλος να την υπερασπιστούν. Ξεχώρισαν εκείνοι που, εκτός από την ποιότητα του υλικού τους, είχαν την δυνατότητα να οργανώσουν τον λόγο τους, να διδάσκουν απλά και με σύνεση, χωρίς επιδείξεις αυθεντίας και μοναδικότητας. Με λίγα λόγια στις επιστημονικές εκδηλώσεις μπορεί, κάποιος που ενδιαφέρεται, να αξιολογήσει και να ανακαλύψει τους «ανατέλλοντες» ερευνητές, κλινικούς και δασκάλους.

Η Κοινωνική διάσταση

Στην Οδοντιατρική κοινωνία γνωριζόμαστε ελάχιστα. Γίναμε τόσοι πολλοί άλλωστε που ακόμη και οι πλέον επικοινωνιακοί από εμάς, περιορίζουμε τις επαφές μας σε ένα μικρό αριθμό συναδέλφων. Εξαίρεση αποτελούν οι συνάδελφοι που υπηρετούν στις δύο Οδοντιατρικές Σχολές και οι ασχολούμενοι με τα κοινά δηλαδή με τους Συλλόγους, την Ομοσπονδία και τον συνδικαλισμό, καθώς και μερικοί που έχουν ταλέντο στις κοινωνικές επαφές. Στις επιστημονικές διοργανώσεις συνυπάρχουμε, αν όχι όλοι πάντως πολλοί, γνωστοί και άγνωστοι, προβεβλημένοι και διάσημοι ή όχι. Γινόμαστε ομάδες στα διάφορα στρογγυλά τραπέζια, στις οργανωτικές επιτροπές, στα προεδρεία, στις επίσημες ή στις παράλληλες κοινωνικές εκδηλώσεις. Με λίγα λόγια γνωριζόμαστε μεταξύ μας και ερχόμαστε πιο κοντά. Εκτός από αξιόλογους συναδέλφους, σε προσωπικό επίπεδο, έχω γνωρίσει πολλούς σημαντικούς ανθρώπους στα Συνέδρια, όπως αντιπροσώπους εταιρειών, προμηθευτές, εκδότες, πολλοί από τους οποίους, στη συνέχεια, με ετίμησαν με την φιλία τους.

Θα ήταν παράλειψη αν δεν αναφερόμουν στο σκέλος της συνάντησης παλαιών φίλων και συνεργατών κατά την διάρκεια των επιστημονικών συναντήσεων. Υποθέτω ότι εκφράζω την άποψη των περισσοτέρων αν υποστηρίξω ότι το σημαντικό αυτό κομμάτι είναι γεμάτο ευχάριστες εκπλήξεις. Όταν ο καθένας από μας βρίσκει γνωστούς, φίλους, μαθητές και δασκάλους, όλη η -χαμένη με τα χρόνια- παιδικότητα, το κέφι και η ενέργεια αναδύονται. Ίσως και αυτό να είναι ένα επιπλέον ζητούμενο!

Biodentine™ Πολφοτομή σε γομφίο 6 ετών

Prof. Dr Luc Martens, Dr Rita Cauwels
Τμήμα Παιδοδοντίας – UZGent

Αρκετά άρθρα για το Biodentine™ έχουν δημοσιευθεί τα οποία αφορούν τις ιδιότητές του, τον χειρισμό του και τις κλινικές εφαρμογές του. Σ' αυτό το άρθρο παρουσιάζεται μια συγκεκριμένη ένδειξη, εκείνη της πολφοτομής σ' ένα μόνιμο γομφίο 6 ετών.

Εισαγωγή

Η τερηδόνα που παρατηρείται σε 6 ετών γομφίους μπορεί μερικές φορές να είναι παραδόξως βαθιά και να επεκτείνεται μέχρι τον πολφό στους νεαρούς ασθενείς. Επίσης οι δυσκολίες ανάπτυξης, σύμφωνα με τις οποίες οι 6 ετών γομφίοι έχουν λιγότερα μέταλλα και γι αυτό είναι πιο επιρρεπείς στη τερηδόνα, μπορεί να συμβούν.

Ένα πασίγνωστο παράδειγμα είναι οι ιδιοπαθείς διαταραχές της αδαμαντίνης στους γομφίους. Γι αυτό μια ένδειξη για ολοκληρωμένη ενδοδοντική θεραπεία μπορεί να προκύψει σε περιπτώσεις φυσιολογικά σχηματισμένων δοντιών και αυτών που είναι πιο εύθρυπτα. Η πραγματοποίηση αυτής της ικανοποιητικής θεραπείας σε ατελώς ανεπτυγμένους 6 ετών γομφίους δεν είναι εύκολη υπόθεση. Από τη μια πλευρά πρόκειται για ένα παιδί και από την άλλη πλευρά υπάρχει ο ατελώς ανεπτυγμένος γομφίος, οι ρίζες του οποίου δεν έχουν πλήρως σχηματιστεί. Προηγουμένως προτείναμε επικάλυψη του πολφού με Biodentine™ σε ελάχιστες πολφικές αλλοιώσεις που καταλήγουν στη συνεχιζόμενη ανάπτυξη της ρίζας.

Σε περιπτώσεις πολύ βαθιών τερηδόνων ή σε υποασβεστοποίηση και επακόλουθη εύθρυπτη οδοντίνη με τρομερή υπερευαισθησία και επίσης λαμβάνοντας υπόψη τα υπόλοιπα δόντια, επιθυμούμε την προσωρινή διατήρηση αυτού του δοντιού. Ολική πολφοτομή μπορεί να γίνει. Αυτή η επιλογή έγινε μέχρι να ακολουθήσει η εξαγωγή. Η αντίληψη είναι ότι οι δεύτεροι γομφίοι – οι οποίοι ανατέλλουν περίπου στα 12 χρόνια – καταλαμβάνουν αυτόματα τη θέση των 6 ετών γομφίων μετά την εξαγωγή τους. Η πολφοτομή που παρουσιάζεται εδώ μπορεί να θεωρηθεί ως μόνιμη ή ως προσωρινή θεραπεία μέχρι να έρθει καταλληλότερος χρόνος για την εξαγωγή. Εν τω μεταξύ το παιδί είναι χωρίς προβλήματα.

Χρόνος της εξαγωγής

Προτείνεται να περιμένουμε μέχρι να αρχίσει η ασβεστοποίηση κατά το διχασμό ή την τριχοτόμηση της ρίζας του δοντιού αντίστοιχα.

Αυτό διακρίνεται καλύτερα στην κάτω γνάθο και εμφανίζεται στην ακτινογραφία ως ένα λευκό μεσοφέγγαρο. Τότε ο δεύτερος γομφίος θα μετακινηθεί εγγύς χωρίς περιστροφή του γονιδίου (δημιουργώντας ένα γομφίο σε οριζόντια θέση). Η εγγύς περιστροφή μπορεί να αποφευχθεί μέχρι ενός σημείου. Ορθοδοντική θεραπεία είναι μερικές φορές απαραίτητη. Το σημαντικότερο αποτέλεσμα είναι ότι τα νεαρά παιδιά αποφεύγουν τις ορθοδοντικές ανωμαλίες ή εκτεταμένα τερηδονισμένους γομφίους και μπορούν να αποκτήσουν υγιή δόντια.

Ορθοδοντικές εκτιμήσεις

Όταν αφαιρείται ο πρώτος γομφίος οποιουδήποτε τεταρτημόριου, είναι πιθανό να εκτιμήσουμε αν πρέπει επίσης να γίνει συμμετρική (ισορροπημένη) εξαγωγή ή εξαγωγή του ανταγωνιστικού τεταρτημόριου (αντισταθμιστική). Όσον αφορά στο τελευταίο, όταν ένα δόντι εξαχθεί από την κάτω γνάθο, θα πρέπει επίσης να γίνεται εξαγωγή και στην άνω γνάθο, αλλιώς η αυτόματη οπισθοδρόμηση του άνω γομφίου θα εμποδίσει την εγγύς μετακίνηση των δεύτερων κάτω γομφίων. Από ορθοδοντικής άποψης, δεν υπάρχουν στοιχεία που να υποστηρίζουν τη συμμετρική εξαγωγή. Θα πρέπει εδώ να τονίσουμε ότι αναφερόμαστε στη φυσιολογική Class I σύγκλειση. Σε όλες τις περιπτώσεις των Class II και Class III τύπους σύγκλεισης θα πρέπει να συμβουλεύεστε τον ορθοδοντικό πρώτα.

Οι **εικόνες 1α** και **1β** παρουσιάζουν τον τρόπο όπου ο δεύτερος γομφίος μετακινείται εγγύς τέλεια προς την κατεύθυνση των πρώτων γομφίων μετά την εξαγωγή των 16 και 46 δοντιών.

Οι **εικόνες 2α** και **2β** παρουσιάζουν τη μετακίνηση των δεύτερων γομφίων σε όλα τα τεταρτημόρια μετά την εξαγωγή των πρώτων γομφίων. Αυτό φαίνεται ιδανικά επιτυχές στην άνω γνάθο, στην κάτω γνάθο, μπορεί να υπάρξει εγγύς περιστροφή, η οποία μπορεί να διορθωθεί. Σε κάθε περίπτωση, η συνεχής ανάπτυξη των δεύτερων γομφίων είναι ολοκάθαρα φανερή.

Πολφοτομή με Biodentine™

Η καθολική πολφοτομή ενός γομφίου 6 ετών μπορεί να συγκριθεί με την πολφοτομή των νεογιλών γομφίων. Η οροφή του πολφικού θαλάμου απομακρύνεται εξολοκλήρου και το μυλικό τμήμα του πολφού αποκόπτεται από το ριζικό τμήμα. Ύστερα από την αιμόσταση της πολφικής επιφάνειας στα τρήματα των ριζικών σωλήνων, εφαρμόζεται το Biodentine™ και συμπιέζεται προς την κατεύθυνση των ριζικών σωλήνων. Προσοχή ώστε να καλύπτεται ικανοποιητικά ολόκληρος ο διχασμός ή η τριχοτόμηση της ρίζας. Υπάρχει η επιλογή ενός λεπτού στρώματος των 2-3 mm ή ενός παχύτερου στρώματος για να αντικαταστήσει όλη την οδοντίνη.

Μπορείτε να χρησιμοποιήσετε άμεση αποκατάσταση σύνθετης ρητίνης ή να χρησιμοποιήσετε το Biodentine™ ως προσωρινό υλικό έμφραξης για μερικές εβδομάδες/μήνες. Σε περίπτωση μεγάλης απώλειας της μύλης του δοντιού (καταστροφή προγομφίων), μια μεταλλική στεφάνη μπορεί να τοποθετηθεί.

Κλινικό Περιστατικό Νο 1

Ένα κορίτσι 9 ετών προσήλθε για οδοντιατρική εξέταση παραπονούμενη για αυτόματο πόνο στο 36 δόντι. Βρέθηκε βαθιά τερηδόνα. Ύστερα από συζήτηση με τον ορθοδοντικό, κάθε προσπάθεια έπρεπε να γίνει για να διατηρηθεί το δόντι. Έγινε πολφοτομή με Biodentine™ . Η **εικόνα 3** παρουσιάζει τη βαθιά τερηδόνα (α) και τη διεξαγωγή της πολφοτομής,

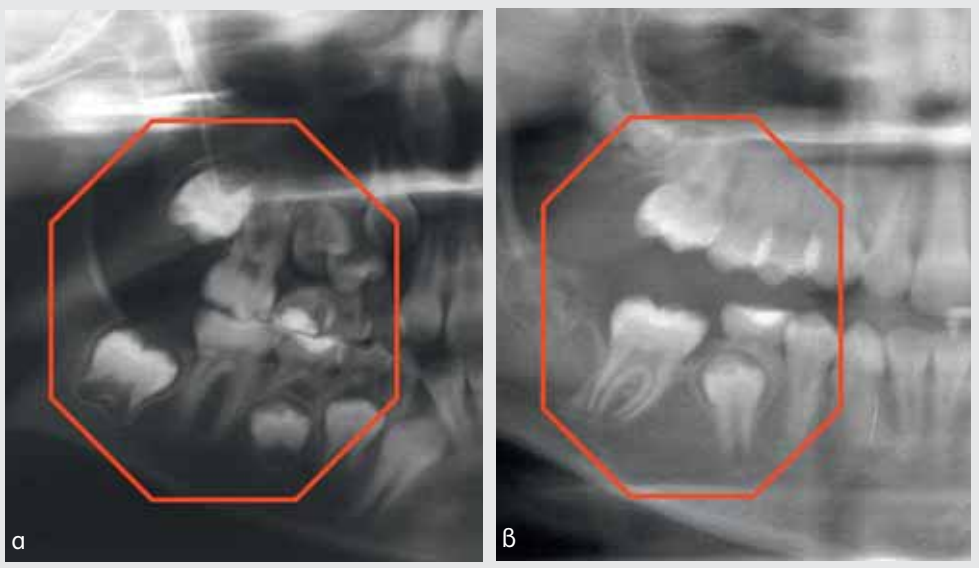

Εικ.1: Παρουσίαση δύο γομφίων με ιδιοπαθή διαταραχή της αδαμαντίνης 16 και 46 (α) και αυτόματη μετακίνηση εγγύς των 17 και 47 μετά την εξαγωγή των πρώτων γομφίων. Σημειώστε την αρχή της ασβεστοποίησης του διχασμού της ρίζας τη στιγμή της εξαγωγής (α).

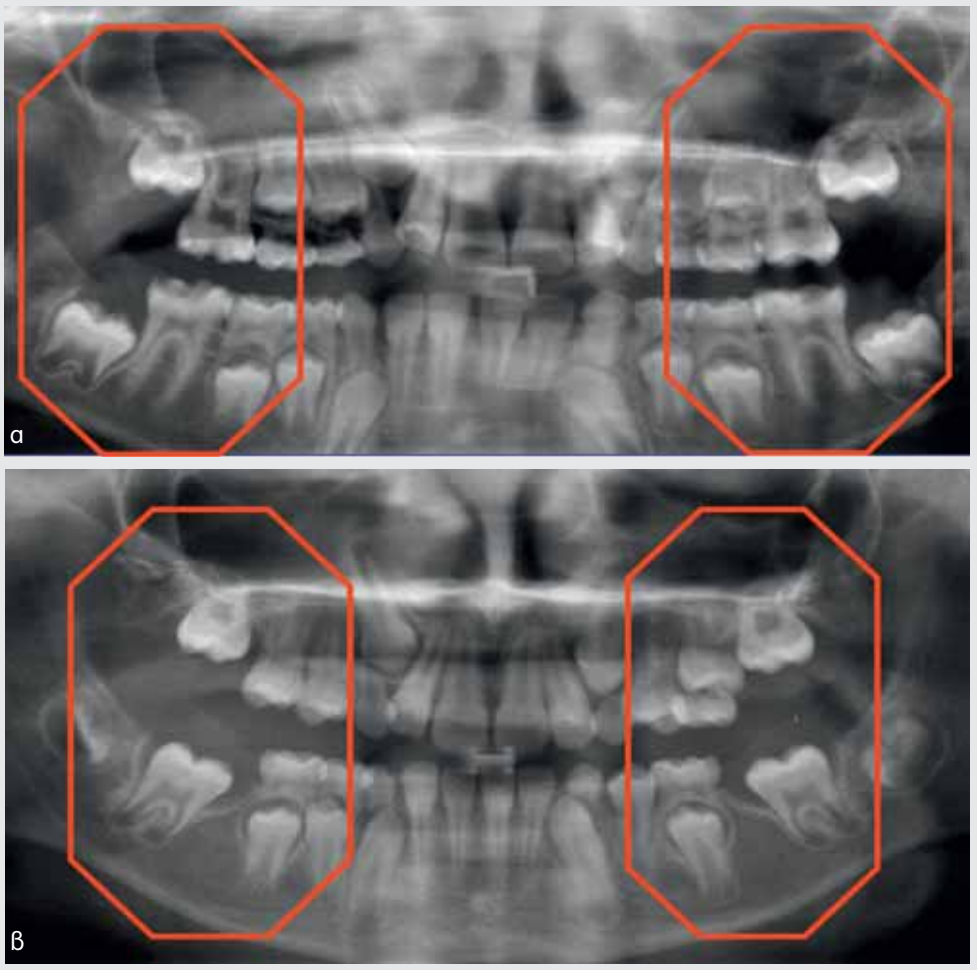

Εικ.2: Παρουσίαση των εξαγωγών των 6 ετών γομφίων από όλα τα τεταρτημόρια και εγγύς μετακίνηση όλων των δεύτερων γομφίων (β). Σημειώστε την αρχή της ασβεστοποίησης του διχασμού της ρίζας την στιγμή της εξαγωγής (α).

Εικ.3: Παρουσίαση θεραπείας βαθιάς τερηδόνας στο 36 (α) και πολφοτομή που θεραπεύτηκε με Biodentine™.

Εικ. 4α-δ: Παρουσίαση θεραπείας βαθιάς τερηδόνας στο 36 (α) και πολφοτομή που θεραπεύτηκε με Biodentine™.

όπου ένα λεπτό στρώμα των 2-3 mm Biodentine™ μπαίνει στο σημείο του διχασμού της ρίζας προς την κατεύθυνση των τρημάτων των ριζικών σωλήνων. Στην περίπτωση αυτή, επιλέγουμε την τοποθέτηση της υαλοϊονομερούς κονίας ως προσωρινό εμφρακτικό υλικό.

Κλινικό Περιστατικό Νο 2

Ένα κορίτσι 11 ετών προσήλθε για οδοντιατρική εξέταση παραπονούμενη για πόνο.
Στην περίπτωση αυτή υπήρχε ευαισθησία στο 36 δόντι, διαγνώστηκε ως ιδιοπαθής διαταραχή της αδαμαντίνης. Μετά τον καθαρισμό της βαθιάς τερηδόνας και της αρχικής θεραπείας (επικάλυψη) με Biodentine™, εξ' ολοκλήρου έγινε πολφοτομή στη δεύτερη συνεδρία αφού η ασθενής συνέχιζε να παραπονιέται για πόνο. Στην **εικόνα 4α** φαίνεται πως το Biodentine™ τοποθετείται στον πολφικό θάλαμο και συμπιέζεται προς το τρήμα των ριζικών σωλήνων. Το Biodentine™ παραμένει εκεί ως προσωρινό εμφρακτικό υλικό για 6 μήνες **(Εικ.4β).** Δεν παρουσιάζονται κλινικά προβλήματα. Το Biodentine™ μειώνεται για να τοποθετηθεί η σύνθετη ρητίνη για τη μόνιμη έμφραξη της κοιλότητας. **(Εικ.4γ).** Μια ακτινογραφία ελέγχου βγαίνει στους 10 μήνες **(Εικ.4δ)** όπου δείχνει σημεία ασβεστοποίησης στους εγγύς ριζικούς σωλήνες. Αυτό έχει προηγουμένως παρουσιαστεί σε σχέση με τους νεογιλούς γομφίους.

Συμπέρασμα

Η αρχική εμπειρία της συγκεκριμένης θεραπείας και ενός χρόνου επανέλεγχος δεν δείχνουν οποιαδήποτε προβλήματα μετά την πολφοτομή που έγινε στους μόνιμους γομφίους με το Biodentine™.
Αυτά τα πρόσφατα αποτελέσματα έρχονται σε συμφωνία όταν η ίδια τεχνική εφαρμόστηκε με το MTA.

Βιβλιογραφία

- Jalevik B, Moller M. Evaluation of spontaneous spaceclosure and development of permanent dentition after extraction of hypomineralized permanent first molars. Int J Paediatr Dent 2007; 17: 328-335.
- Lygidakis NA. Treatment modalities in children with teeth affected by molar-incisor enamel hypomineralisation (MIH): a systematic review. Eur Arch Paediatr Dent 2010; 11(2): 65-74.
- Lygidakis NA, Wong F, Jalevik B, Vierrou AM, Alaluusua S, Espelid I. Best clinical practice guidance for clinicians dealing with children presenting with molar incisor hypomineralisation (MIH). Eur Arch Paediatr Dent 2010; 11(2): 75-81.
- Nosrat A, Seifi A, Asgary S. Pulpotomy in caries-exposed immature permanent molars using calciumenriched mixture cement or mineral trioxide: a randomized clinical trial. Int J Paed Dent:2013;23:56-63.

Biodentine™
Το πρώτο «όλα σε ένα» βιοσυμβατό και βιοενεργό υποκατάστατο
της οδοντίνης που τοποθετείται όπου εκείνη έχει καταστραφεί.
Ασφαλής και αποτελεσματική αποκατάσταση του δοντιού σε μια συνεδρία!

septodont

Αποκαταστάσεις μύλης
• Μόνιμες εμφράξεις οδοντίνης
• Εν τω βάθει κοιλότητες
• Κάλυψη πολφού
• Πολφοτομή
• Προσωρινές εμφράξεις αδαμαντίνης
Ενδοδοντικές θεραπείες
• Διατρήσεις τοιχωμάτων ριζών
• Διάτρηση πολφικού θαλάμου
• Εσωτερικές/εξωτερικές απορροφήσεις
• Διάτρηση ακρορριζίου
• Χειρουργική ακρορριζίου

Ως το πρώτο **όλα σε ένα** βιοενεργό **υποκατάστατο οδοντίνης,** το Biodentine™ μπορεί να χρησιμοποιηθεί όταν καταστρέφεται η οδοντίνη, σε μυλικές ή ριζικές εφαρμογές.

Βοηθά στην επανασβεστίωση της οδοντίνης, διατηρεί τη ζωτικότητα και προάγει την επούλωση του πολφού. Αντικαθιστά πλήρως την οδοντίνη αφού εμφανίζει παρόμοιες βιολογικές και μηχανικές ιδιότητες με εκείνη.

Βελτιώνοντας την κλινική επεξεργασία του Biodentine™, η Septodont ανακοινώνει ότι συγκολλώντας τη σύνθετη ρητίνη πάνω από το Biodentine™ στην ίδια συνεδρία έχουμε μια αποδεδειγμένα **ασφαλή και αποτελεσματική αποκατάσταση του δοντιού σε μια συνεδρία.**

Συσκευασία

Κουτί των 15 καψουλών και 15 αμπουλών μονών δόσεων
Τιμή: **150€**
+ ΔΩΡΟ το εργαλείο τοποθέτησης αξίας €15,00

Κουτί των 5 καψουλών και 5 αμπουλών μονών δόσεων
Τιμή: **65€**

ΔΟΝΗΤΗΣ ΑΜΑΛΓΑΜΑΤΟΣ ΚΑΤΑΛΛΗΛΟΣ ΓΙΑ ΤΗΝ ΑΝΑΜΙΞΗ ΤΟΥ BIODENTINE
ΤΙΜΗ ΓΝΩΡΙΜΙΑΣ
€120,00

Ιωάννης Τσαπράζης ΑΕ
ΟΔΟΝΤΙΑΤΡΙΚΑ-ΟΡΘΟΔΟΝΤΙΚΑ
Μιχαλακοπούλου 157, Γουδή 115 27, Τηλ.: 210 7716.416, 210 7751.000, Fax: 210 7711.100,
e-mail: info@tsaprazis.gr, www.tsaprazis.gr

Τα Μυστικά του Στόματος...

Γιώργος Χ. Λάσκαρης
Στοματολόγος. Ιατρός - Οδοντίατρος
Αν. Καθηγητής Στοματολογίας Ιατρικής Σχολής Παν. Αθηνών
Επισκέπτης Καθηγητής Παν. Λονδίνου
Ιδρυτής & Διευθυντής Στοματολογικού Τμήματος Νοσ. «Α. Συγγρός» (1971-2008)
Αντιπρόεδρος Ελληνικής Εταιρείας Κλινικής Στοματολογίας

Επικοινωνία:
τηλ. 210-72.91.667
e-mail: glaskari@yahoo.gr
site: www.georgelaskaris.gr

ΣΤΟΜΑΤΟΠΡΟΣΩΠΙΚΗ ΚΟΚΚΙΩΜΑΤΩΣΗ

Διαγνωστική και θεραπευτική πρόκληση για τον Στοματολόγο

Ο όρος στοματοπροσωπική κοκκιωμάτωση περιλαμβάνει ομάδα κοκκιωματωδών βλαβών στο στόμα και το πρόσωπο, που δεν οφείλονται σε μικρόβια και ιστολογικά δεν εμφανίζουν τυροειδή νέκρωση. Κλινικά χαρακτηρίζονται από επίμονη και ανώδυνη διόγκωση. Αρκετές φορές αποτελούν εκδήλωση συστηματικής νόσου.
Δεν αποτελούν ενιαία οντότητα, αλλά κάθε περίπτωση πρέπει να ελέγχεται κλινικά και εργαστηριακά για τελική διάγνωση.
Ο Στοματολόγος και ο Οδοντίατρος πρέπει να είναι καλά ενημερωμένοι ώστε με σωστή κλινική αξιολόγηση και στη συνέχεια με εργαστηριακή τεκμηρίωση να μπορούν να διαγνώσουν και να ξεχωρίσουν εάν πρόκειται για τοπικό πρόβλημα ή αποτελούν μέρος συστηματικής νόσου.

Ο όρος στοματοπροσωπική κοκκιωμάτωση προτάθηκε από τον Wiesenfeld και συν. (1985). Στην ομάδα ταξινομούνται τοπικά και συστηματικά νοσήματα που εμφανίζουν βλάβες στο στόμα, τα χείλη και το πρόσωπο και που ιστολογικά εμφανίζουν κοκκιωματώδη φλεγμονώδη αντίδραση, χωρίς τυροειδή νέκρωση και δεν οφείλονται σε μικρόβια. Στην ομάδα υπάγονται τοπικά νοσήματα όπως η κοκκιωματώδης χειλίτις και το σύνδρομο Melkersson-Rosenthal καθώς και συστηματικά νοσήματα όπως η νόσος του Crohn και η σαρκοείδωση. Εντούτοις, αρκετές φορές οι βλάβες δεν μπορούν να ταξινομηθούν σε καμιά από τις 2 ομάδες. Η αιτιολογία τις περισσότερες φορές παραμένει ασαφής, παρά το γεγονός ότι έχει υποστηριχθεί η άποψη ότι αποτελεί κυτταρική ανοσολογική απάντηση σε χρόνιο αντιγονικό παράγοντα ή παράγοντες. Οι πιο συχνοί παράγοντες που έχουν συσχετισθεί αιτιολογικά είναι: τροφές, διαιτητικά συμπληρώματα, αρωματικά αιθέρια έλαια, προϊόντα στοματικής υγιεινής, οδοντιατρικά υλικά, ξένα σώματα κ.ά. ***(πιν. 1)***.
Η στοματοπροσωπική κοκκιωμάτωση είναι πιο συχνή μεταξύ 10-30 ετών και προσβάλλει εξίσου και τα δύο φύλα. Είναι σημαντικό σε κάθε περίπτωση να εκτιμάται το ιστορικό, η κλινική εικόνα και να υπάρχει πάντα εργαστηριακή τεκμηρίωση. Η πιθανότητα νόσου του Crohn πρέπει πάντα να αντιμετωπίζεται σε συνεργασία με το Γαστρεντερολόγο. Τελικά, η παθολογική κατάσταση πρέπει να αποτελεί αφετηρία για μελέτη και επιστημονική τεκμηρίωση και όχι τελική διάγνωση.
Κοινό κλινικό γνώρισμα όλων των διαταραχών που εντάσσονται στον όρο στοματοπροσωπική κοκκιωμάτωση είναι η χρόνια προοδευτικά αυξανόμενη, ανώδυνη συνήθως διόγκωση που αφορά τα χείλη, την περιστοματική περιοχή, τα ούλα, την παρειά και σπάνια άλλες περιοχές του στόματος ***(εικ. 1, 2, 3, 4)***. Μερικές φορές μπορεί να αναπτυχθούν και ελκώσεις. Σε αυτές τις περιπτώσεις η υποψία για νόσο του Cohn είναι μεγάλη. Με κλινικά κριτήρια η διαφορική διάγνωση περιλαμβάνει τα νοσήματα που βρίσκονται στον ***πίνακα 2***.

Πίνακας 1
Παράγοντες που έχουν συσχετισθεί με την αιτιολογία εντοπισμένης στο στόμα κοκκιωμάτωσης

- Αρωματικά αιθέρια έλαια (π.χ. κανέλλα, μέντα)
- Διαιτητικά συμπληρώματα
- Οδοντιατρικά υλικά
- Προϊόντα στοματικής υγιεινής
- Τροφές
- Ξένα σώματα
- Βακτήρια
- Αισθητικές παρεμβάσεις στο πρόσωπο, την περιστοματική περιοχή και χείλη

Πίνακας 2
Διαφορική διάγνωση στοματοπροσωπικής κοκκιωμάτωσης

- Νόσος του Crohn
- Σαρκοείδωση
- Σύνδρομο Melkersson-Rosenthal
- Αγγειοοίδημα
- Φυματίωση
- Αδενική χειλίτις
- Πλασματοκυτταρική ουλίτις
- Πλασματοκύτωμα στόματος

Ιστολογικά, σε όλες τις εκφράσεις, παρατηρείται κοκκιωματώδης φλεγμονώδης αντίδραση, χωρίς τυροειδή νέκρωση, και σχηματισμός κοκκιωμάτων με άφθονα επιθηλιοειδή ιστιοκύτταρα, λεμφοκύτταρα και συχνά πολυπύρηνα γιγαντοκύτταρα ***(εικ. 5)***. Γύρω από τα κοκκιώματα παρατηρούνται διευρυσμένα λεμφικά και αιμοφόρα αγγεία χωρίς παρουσία λεμφοκυττάρων. Η έρευνα με ειδικές χρώσεις για βακτήρια ή μύκητες ή ξένα σώματα είναι αρνητική.

Εικ. 1: Κοκκιωματώδης χειλίτις, εκδήλωση νόσου του Crohn.

Εικ. 2: Στοματοπροσωπική κοκκιωμάτωση στην παρειά και το χείλος, άγνωστης αιτίας.

Εικ. 3: Κοκκιωματώδεις βλάβες στα ούλα και το φατνιακό βλεννογόνο, άγνωστης αιτίας.

Εικ. 4: Στοματοπροσωπική κοκκιωμάτωση, διόγκωση χειλέων και περιστοματικής περιοχής από έκχυση σιλικόνης.

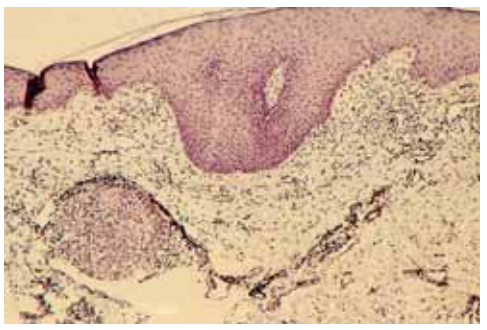

Εικ. 5: Ιστολογική εικόνα - Κοκκιωματώδης χειλίτις. Σχηματισμός κοκκιώματος με φλεγμονώδη αντίδραση χωρίς τυροειδή νέκρωση.

Πριν την έναρξη θεραπείας πρέπει να προηγηθεί σχολαστικός έλεγχος του γαστρεντερικού συστήματος, από Γαστρεντερολόγο, για πιθανότητα νόσου του Crohn, καθώς και έλεγχος για πιθανότητα σαρκοείδωσης. Σε αυτές τις περιπτώσεις, τη βασική ευθύνη θεραπείας έχει ο ειδικός ιατρός. Σε περιπτώσεις εντοπισμένων βλαβών μόνο στη στοματοπροσωπική περιοχή φάρμακο πρώτης επιλογής είναι η συστηματική χορήγηση κορτικοστεροειδών, π.χ. πρεδνιζολόνη 20-30 mg την ημέρα σε συνδυασμό με μινοκυκλίνη 100 mg την ημέρα ή κλοφαζιμίνη που αναστέλλουν το σχηματισμό κοκκιωμάτων. Η διάρκεια του θεραπευτικού σχήματος κυμαίνεται από 1-3 μήνες, ανάλογα με τη βαρύτητα των βλαβών. Εναλλακτικά έχουν χορηγηθεί δαψόνη, θαλιδομίδη, ανοσοκατασταλτικά, μετρονιδαζόλη κ.ά. Τοπικά σε ήπιες μορφές συνιστάται η ενδοϊστική έγχυση κορτικοστεροειδών βραδείας αποδέσμευσης. Οι υποτροπές είναι συχνές.
Συμπερασματικά, η στοματοπροσωπική κοκκιωμάτωση αποτελεί μια ανομοιογενή αιτιολογικά και κλινικά ομάδα που μπορεί να είναι τοπικό πρόβλημα μόνο στο στόμα ή να αποτελεί, τις περισσότερες φορές, μέρος συστηματικής νόσου. Ο ρόλος του Στοματολόγου είναι καθοριστικός στη διάγνωση και θεραπεία, είτε αποτελεί τοπικό πρόβλημα είτε έκφραση συστηματικής νόσου.
Στην τελευταία περίπτωση είναι αναγκαία η συνεργασία με άλλες ειδικότητες της Εσωτερικής Παθολογίας.

Επανεπέμβαση στην Ενδοδοντία

Mario Luiz Zuolo, Daniel Kherlakian, José Eduardo de Mello Jr, Maria Cristina Coelho de Carvalho, and Maria Inês Ranazzi Cabral Fagundes

Κυκλοφόρησε από τις τις εκδόσεις «Quintessence» το 2014 και αναμένεται σύντομα και στην ελληνική γλώσσα

Επιστημονική επιμέλεια - Μετάφραση:

Μαρία Γεωργοπούλου
Αναπληρώτρια Καθηγήτρια ΕΚΠΑ

Αλέξανδρος Προύντzος
DDS, MSc Ενδοδοντίας

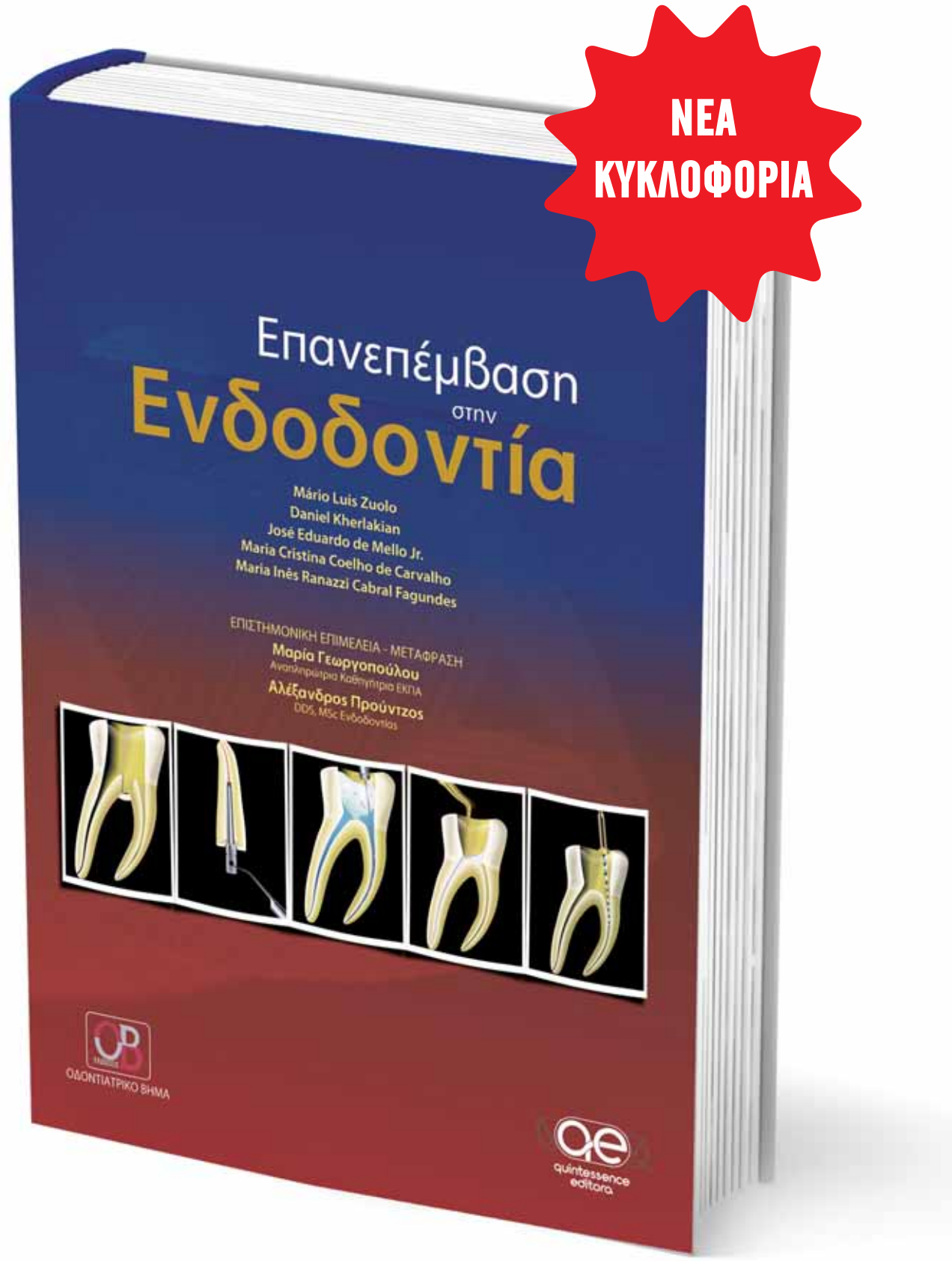

Αυτό το βιβλίο βοηθά τους επαγγελματίες της στοματικής υγείας να περιηγηθούν με επιτυχία σε κάθε στάδιο της ενδοδοντικής επαναθεραπείας ξεκινώντας από την κατανόηση των ενδείξεων για την επανάληψη της θεραπείας και φτάνοντας στην βέλτιστη επανέμφραξη του ριζικού σωλήνα. Έχοντας την υπογραφή μιας ομάδας έμπειρων ειδικών, αυτό το εξαιρετικό βιβλίο διερευνά τις διάφορες επιλογές και προσεγγίσεις επαναθεραπείας και βασίζεται σε στοιχεία από τη βιβλιογραφία και την εμπειρία από την κλινική πράξη για να κάνει συστάσεις για τα πιο προβλέψιμα πρωτόκολλα και τεχνικές.
Οι συγγραφείς αναλύουν τις παραμέτους για την αρχική επιτυχία στην ενδοδοντική θεραπεία και παρουσιάζουν τα νέα υλικά και εργαλεία, καθώς και τα τεχνολογικά μέσα που είναι διαθέσιμα για την επανάληψη της ενδοδοντικής θεραπείας. Καλύπτουν τη διαχείριση των επιπλοκών κατά την πρώτη θεραπεία, με έμφαση στη σωστή εκ νέου πρόσβαση στους ριζικούς σωλήνες, ακόμη και όταν αυτοί είναι ενασβεστιωμένοι.

Θα κυκλοφορήσει σύντομα στην τιμή των 150 ευρώ

Το «Οδοντιατρικό Βήμα» δίνει την ευκαιρία σε όσους το προπαραγγείλουν να προμηθευτούν το επιστημονικό αυτό σύγγραμα μόνο με 125 ευρώ.

ΟΔΟΝΤΙΑΤΡΙΚΟ ΒΗΜΑ

Σκουφά 64, 106 80 Αθήνα, Τηλ. 210 3814 939, www. odvima.gr, e-mail: odvima@otenet.gr

ΟΜΑΔΙΚΗ ΕΡΓΑΣΙΑ

Ένας ιδανικός συνδυασμός για βέλτιστη αισθητική επιτυχία

Ολοκεραμικά και τεχνολογία CAD/CAM
Marko Jakovac, DMD, MSc, PhD, Ζάγκρεμπ/Κροατία και **Michele Temperani,** Φλωρεντία/Ιταλία

Η τεχνολογία CAD/CAM εξασφαλίζει μια αποτελεσματική και αξιόπιστη μέθοδο για τη δημιουργία αποκαταστάσεων πλήρους μορφολογίας από υψηλής ποιότητας ζιρκονία, για κάλυψη σύνθετων αποκαταστατικών αναγκών σε οπίσθιες περιοχές.

Η σύγχρονη οδοντιατρική δεν ενδιαφέρεται μόνο για τη στοματική υγιεινή ή τον επιπολασμό της τερηδόνας – η φθορά που προέρχεται από χημική διάβρωση, μηχανική διάβρωση ή παραλειτουργική αποτριβή αποκτά συνεχώς αυξανόμενο ενδιαφέρον. Οι καταστροφικές αυτές διεργασίες του στόματος οφείλονται σε σημαντικό ποσοστό στο στρες. Το στρες μπορεί να ενεργοποιήσει παραλειτουργικές έξεις και να οδηγήσει σε γαστροοισοφαγική παλινδρόμηση και χαμηλές τιμές pH στο σάλιο. Πρόσθετοι παράγοντες, όπως η βουλιμία και η υπερβολική κατανάλωση αναψυκτικών, μπορούν να παίξουν επίσης ρόλο.

Παρουσίαση περιστατικού

Μια ασθενής ηλικίας 30 ετών παρουσιάστηκε στο ιατρείο μας με πόνο στην περιοχή των οπισθίων. Επίσης, ήταν δυσαρεστημένη από την αισθητική εμφάνιση των προσθίων δοντιών της ***(Εικ. 1)***. Κατά την αρχική εξέταση διαπιστώθηκε σημαντική απώλεια οδοντικής ουσίας στις υπερώιες και στις αυχενικές επιφάνειες ***(Εικ. 2)***. Από την αρχική συνέντευξη προέκυψε ότι η ασθενής κατανάλωνε μεγάλες ποσότητες αναψυκτικών. Από τα κλινικά ευρήματα συμπεράναμε ότι η ασθενής υπέφερε από στομαχικές διαταραχές με πιθανή βουλιμία.

Εικ. 1: Η ασθενής πριν τη θεραπεία: επιθυμούσε να βελτιώσει την εμφάνισή της.

Σχέδιο θεραπείας

Μετά την προσεκτική λήψη ιστορικού και την ενδελεχή αξιολόγηση, η οποία περιελάμβανε ακτινογραφική εξέταση, καταρτίσαμε ένα σχέδιο θεραπείας. Το σχέδιο αφορούσε αποκατάσταση του συνόλου της στοματικής κοιλότητας, με αποκατάσταση όλων των δοντιών που είχαν καταστραφεί από διάβρωση ή τερηδόνα και προστασία των υπαρχόντων δοντιών από περαιτέρω φθορά. Είχαμε ως στόχο την αποκατάσταση του σχήματος και της λειτουργίας των δοντιών με αύξηση της κατακόρυφης διάστασης. Οι παρεμβάσεις αφορούσαν ένα υψηλό επίπεδο πολυπλοκότητας και απαιτούσαν ένα ολοκληρωμένο σχέδιο θεραπείας, το οποίο να περιγράφει με λεπτομέρεια κάθε στάδιο της θεραπείας και στενή συνεργασία οδοντιάτρου και οδοντοτεχνίτη. Μετά από την αρχική εξέταση, έγινε λήψη αποτυπωμάτων και καταγραφών. Οι φωτογραφίες και η τεχνολογία DSD (Digital Smile Design) είναι εξαιρετικά χρήσιμες σε περιστατικά που ο οδοντοτεχνίτης δεν έχει άμεση εικόνα της κατάστασης του στόματος του ασθενή.

Προσωρινές αναπλάσεις και αρχικές προσωρινές αποκαταστάσεις

Σύμφωνα με το σχέδιο θεραπείας, ο οδοντοτεχνίτης προχώρησε σε διαγνωστικό κέρωμα ώστε να οπτικοποιηθεί το επιδιωκόμενο αποτέλεσμα. Το κέρωμα είναι εργαλείο για την αξιολόγηση της σκοπιμότητας πολύπλοκων προσθετικών σχεδίων θεραπείας. Έγινε αναπαραγωγή του κερώματος και κατασκευάστηκαν μήτρες σιλικόνης ***(Εικ. 3)***. Στο πρώτο στάδιο, οι μήτρες βοήθησαν στην κατασκευή των προσωρινών αναπλάσεων και στη συνέχεια στην κατασκευή των αρχικών προσωρινών αποκαταστάσεων στο στόμα της ασθενούς. Οι προσωρινές αναπλάσεις ολοκληρώθηκαν με βάση το κέρωμα. Στη συνέχεια, χρησιμοποιήθηκαν για την προσομοίωση του τελικού αποτελέσματος στην ασθενή και την οπτικοποίηση της κλίσης του μασητικού επιπέδου ***(Εικ. 4)***. Η ασθενής συμφώνησε με το σχέδιο θεραπείας και προχωρήσαμε στην υλοποίηση των απαραίτητων χειρουργικών διαδικασιών – δηλαδή εξαγωγή του δοντιού και επιμήκυνση μύλης. Είναι σημαντικό να ληφθεί υπόψη η μορφή που προκύπτει από το κέρωμα κατά τη διάρκεια της χειρουργικής επιμήκυνσης της μύλης ***(Εικ. 5)***. Στη συνέχεια, η ασθενής υποβλήθηκε σε περιοδοντική και ενδοδοντική θεραπεία. Επιπλέον, αντικαταστάθηκαν όλες οι υπάρχουσες αποκαταστάσεις.

Παρασκευές και προσωρινές

Τα δόντια παρασκευάστηκαν σε δύο συνεδρίες. Στην πρώτη συνεδρία, παρασκευάσαμε τα δόντια μέχρι την παρυφή των ούλων. Έγινε λήψη αποτυπωμάτων και κατασκευάστηκαν προσωρινές. Σε γενικές γραμμές, η κατασκευή προσωρινών είναι σημαντική για την επίτευξη βέλτιστου θεραπευτικού αποτελέσματος μετά την επιμήκυνση της μύλης και την εξαγωγή του δοντιού. Δεδομένου ότι οι προσωρινές έπρεπε να ακολουθούν τις παραμέτρους που ορίστηκαν από το κέρωμα, αποφασίσαμε στο στάδιο αυτό να χρησιμοποιήσουμε τεχνολογία CAD/CAM.

Το κέρωμα και τα εκμαγεία εργασίας ψηφιοποιήθηκαν με τη χρήση ενός εργαστηριακού σαρωτή (Wieland Dental) και το σύνολο των δεδομένων που προέκυψε χρησιμοποιήθηκε με το οδοντικό λογισμικό σχεδίασης (3Shape). Η μέθοδος αυτή μας επέτρεψε να μεταφέρουμε τα σχήματα από το κέρωμα στο εκμαγείο με τα παρασκευασμένα δόντια. Το εικονικό αυτό έργο μετατρέπεται αυτόματα σε μορφή δεδομένων STL, τα οποία αποστέλλονται ηλεκτρονικά στο πρόγραμμα για τη διαδικασία CAM. Στο συγκεκριμένο περιστατικό, τα δεδομένα STL εισήχθησαν στο πρόγραμμα φρεζαρίσματος της συσκευής STL (Wieland Dental), ώστε να κατασκευαστούν προσωρινές από υλικό PMMA Telio® CAD ***(Εικ. 6)***. Έλεγχος σύγκλεισης και λειτουργίας και αντίστοιχες προσαρμογές πραγματοποιήθηκαν επανειλημμένα κατά τη διάρκεια της τρίμηνης περιόδου επούλωσης ***(Εικ. 7)***. Μετά την επιτυχή επούλωση, ακολούθησε το δεύτε-

Εικ. 2: Κατά την εξέταση διαπιστώθηκε σημαντική απώλεια οδοντικών ιστών στις αυχενικές και υπερώιες περιοχές.

Εικ. 3: Κατασκευάστηκαν προσωρινές αναπλάσεις και προσωρινές αποκαταστάσεις με τη βοήθεια του κλειδιού σιλικόνης που δημιουργήθηκε από το κέρωμα.

Εικ. 4: Οι προσωρινές αναπλάσεις στο στόμα της ασθενούς.

Εικ. 5: Η εικόνα μετά τη χειρουργική επιμήκυνση μύλης.

Εικ. 6: Οι μεταβατικές αποκαταστάσεις αποτελούν εργαλείο για τη σταθεροποίηση της κατακόρυφης διάστασης σε σύγκλειση.

Εικ. 7: Μετά τη θεραπεία με τις μεταβατικές: έγινε λήψη καταγραφής για να επιβεβαιωθεί η σχέση που δημιουργήθηκε κατά τη διάρκεια χρήσης των μεταβατικών.

ρο στάδιο προετοιμασίας. Κατά τη διάρκειά του, απαιτούνται οπτικά βοηθήματα (λούπες, οδοντιατρικό μικροσκόπιο) προκειμένου να επιτευχθεί αποτέλεσμα ακριβείας. Μετά την ολοκλήρωση της διαδικασίας των παρασκευών, έγινε λήψη αποτυπώματος ***(Εικ. 8)***. Οι σχέσεις των γνάθων καθορίστηκαν με τη βοήθεια των συγκλεισιακών καταγραφών. Η θέση της κάτω γνάθου ελέγχθηκε κατά τη διάρκεια της φάσης επούλωσης και ενώ η ασθενής φορούσε τις προσωρινές. Μια ειδική διαδικασία (μέθοδος cross-mounting) επιτρέπει στον κλινικό να επικοινωνεί με τον οδοντοτεχνίτη για τις σχέσεις των γνάθων, χωρίς απώλεια πληροφοριών.

Δημιουργία των τελικών αποκαταστάσεων

Χρησιμοποιήσαμε το σύστημα Zenotec CAD/CAM και τα υλικά ζιρκονίας Zenostar® (Wieland Dental), ώστε να κατασκευάσουμε στεφάνες ολικής επικάλυψης και στεφάνες και γέφυρες στην περιοχή των προγομφίων και γομφίων. Σύμφωνα με το σχέδιο έπρεπε να εξατομικεύσουμε τις αποκαταστάσεις του προγομφίου με υλικό επικάλυψης IPS e.max® Ceram και τεχνική διαστρωμάτωσης. Οι αποκαταστάσεις των προσθίων δοντιών κατασκευάσθηκαν με την τεχνική πρεσσαρίσματος, από τα υαλοκεραμικά διπυριτικού λιθίου IPS e.max Press. Και οι αποκαταστάσεις αυτές εξατομικεύτηκαν με IPS e.max Ceram.

Από τη μια πλευρά, οι τελικές αποκαταστάσεις έπρεπε να κατασκευαστούν με τέτοιο τρόπο ώστε να ακολουθούν τις παραμέτρους που καθορίστηκαν στα εκμαγεία προσομοίωσης. Από την άλλη πλευρά, στις τελικές αποκαταστάσεις θα έπρεπε να αναπαραχθούν το σχήμα και η μασητική μορφολογία των προσωρινών, τα οποία υπέστησαν τροποποιήσεις καθ' όλη τη διάρκεια της μεταβατικής φάσης των προσωρινών αποκαταστάσεων. Προκειμένου να επιτευχθεί ένα ιδανικό αποτέλεσμα, δόθηκαν στο εργαστήριο χρήσιμα στοιχεία, τα οποία επέτρεψαν στον οδοντοτεχνίτη να αναρτήσει τα εκμαγεία στον αρθρωτήρα με τον σωστό τρόπο:

- Αποτυπώματα για εκμαγεία εργασίας
- Αποτυπώματα για προσωρινές μετά την εξισορρόπηση της σύγκλεισης και τις λειτουργικές τροποποιήσεις
- Συγκλεισιακές καταγραφές
- Προσωπικό τόξο

> Εδώ βρίσκονται ένα από τα πλεονεκτήματα της τεχνολογίας CAD/CAM: ένα έργο μπορεί να σχεδιαστεί, να αξιολογηθεί, να τροποποιηθεί και επανακατασκευαστεί πολλές φορές

Τα κύρια εκμαγεία και τα εκμαγεία των πρόσφατα τροποποιημένων προσωρινών σαρώθηκαν και τα στοιχεία φορτώθηκαν στο λογισμικό της 3Shape, χρησιμοποιώντας τη μέθοδο "cross-mounting" ***(Εικ. 9 και 10)***. Λαμβάνοντας υπόψη το επίπεδο της πολυπλοκότητας του περιστατικού, προτιμήσαμε να φρεζάρουμε τις κατασκευές πρώτα σε κερί, ώστε να είμαστε σε θέση να αξιολογήσουμε την ποιότητα της εικονικής κατασκευής με τον συμβατικό τρόπο. Με αυτή την οικονομική μέθοδο, καταφέραμε να αξιολογήσουμε το σχήμα και τη λειτουργία των κατασκευών σε «πραγματικές συνθήκες». Στην προκειμένη περίπτωση, παρατηρήσαμε ότι μερικές περιοχές δεν είχαν σωστά περίγραμμα στο κερί. Οι περιοχές αυτές διορθώθηκαν ανάλογα.

Τα διορθωμένα στοιχεία STL υποβλήθηκαν σε επεξεργασία στη μονάδα CAM και τα δεδομένα που χρειάζονταν για τη διαδικασία φρεζαρίσματος εισήχθησαν στο πρόγραμμα της μικρής μονάδας φρεζαρίσματος Zenotec. Στη συνέχεια, η αποκατάσταση φρεζαρίστηκε από έναν προ-χρωματισμένο δίσκο ζιρκονίας Zenostar (απόχρωση T1) ***(Εικ. 11)***. Αποτελεί πλεονέκτημα του υλικού αυτού το γεγονός ότι παρέχεται σε προ-χρωματισμένους δίσκους. Κανονικά, ο χρωματισμός του σκελετού απαιτεί ένα ξεχωριστό βήμα εργασίας, κατά το οποίο γίνεται εφαρμογή υγρών χρωματισμού με οξείδια μετάλλων, είτε με εμβάπτιση, είτε με εφαρμογή με πινέλο πριν από τη σύντηξη. Στους προ-χρωματισμένους δίσκους, το χρώμα έχει προστεθεί στη σκόνη της ζιρκονίας και ομογενοποιείται κατά τη διάρκεια της βιομηχανικής διαδικασίας παραγωγής. Αυτό έχει ως αποτέλεσμα ένα υλικό με εξαιρετικά ομοιογενή απόχρωση. Λόγω του ότι δεν υπάρχει ανάγκη για χρωματισμό με το χέρι, εξοικονομείται χρόνος κατά την κατασκευή των αποκαταστάσεων, εξασφαλίζοντας ένα πρόσθετο πλεονέκτημα. Η συνοχή του χρώματος είναι ένα άλλο πλεονέκτημα που δεν θα πρέπει να υποτιμάται. Η συνοχή του χρώματος επιτυγχάνεται ανεξάρτητα από τις ικανότητες και την εμπειρία του τεχνίτη.

Εικ. 8: Τα πρόσθια δόντια έτοιμα για την τελική αποκατάσταση.

Εικ. 9: Τα εκμαγεία εργασίας ψηφιοποιήθηκαν για να κατασκευαστούν οι τελικές αποκαταστάσεις.

Εικ. 10: Ψηφιακή κατασκευή βασισμένη στα στοιχεία που ελήφθησαν από τις μεταβατικές αποκαταστάσεις.

Εικ. 11: Οι αποκαταστάσεις μετά το φρεζάρισμα του προ-χρωματισμένου υλικού ζιρκονίας Zenostar T1 (Wieland Dental).

Εικ. 12: Οι γομφίοι διαμορφώθηκαν με πλήρες περίγραμμα και οι προστομιακές περιοχές των προγομφίων διαστρωματώθηκαν.

Εικ. 13: Προστομιακή άποψη των ολοκληρωμένων αποκαταστάσεων στο εκμαγείο.

Εικ. 14: Δύο εβδομάδες μετά την τοποθέτηση των αποκαταστάσεων: βέλτιστη έδραση με ροζ και λευκή αισθητική.

Εικ. 15 έως 17: Ολοκεραμικές αποκαταστάσεις: ενταγμένες αρμονικά και διακριτικά στην οδοντοφυΐα και στο πρόσωπο της ασθενούς.

Για να εξασφαλιστεί η βέλτιστη ενσωμάτωση των οπίσθιων αποκαταστάσεων από ζιρκονία και των πρόσθιων αποκαταστάσεων από διπυριτικό λίθιο, οι προστομιακές περιοχές των προγομφίων διαστρωματώθηκαν με ένα κεραμικό υλικό επικάλυψης (IPS e.max Ceram) ***[Εικ. 12]***. Χρησιμοποιήσαμε μια συμβατική τεχνική πρεσσαρίσματος, σε συνδυασμό με κυλίνδρους IPS e.max Press (απόχρωση LT A1) για την κατασκευή των πρόσθιων αποκαταστάσεων διπυριτικού λιθίου και στη συνέχεια ολοκληρώσαμε τις πρεσσαριστές στεφάνες εξατομικευμένα με τεχνική σταδιακής αφαίρεσης ***(Εικ. 13)***.

Έδραση των αποκαταστάσεων

Η τεχνολογία CAD/CAM χρησιμοποιήθηκε για την κατασκευή των οπισθίων στεφανών και γεφυρών από μονολιθική ζιρκονία. Οι συγκλεισιακές παράμετροι που καθορίστηκαν με τις μεταβατικές αποκαταστάσεις ακολουθήθηκαν με ακρίβεια. Πριν από την έδραση των τελικών αποκαταστάσεων, ελέγξαμε την ακρίβεια εφαρμογής τους και τη χρωματική εναρμόνιση μέσα στο στόμα, χρησιμοποιώντας πάστες δοκιμής με γλυκερίνη (Variolink® Esthetic Try-In). Οι στεφάνες και οι γέφυρες προσκολλήθηκαν μόνιμα με ρητινώδη κονία διπλού πολυμερισμού Variolink Esthetic DC. Στην κάτω γνάθο, οι όψεις προσκολλήθηκαν χρησιμοποιώντας τη φωτοπολυμεριζόμενη παραλλαγή του ίδιου συστήματος κονίας (Variolink Esthetic LC) σε ουδέτερο χρώμα. Η συγκεκριμένη ρητινώδης κονία είναι εύκολη στην εφαρμογή και η περίσσεια του υλικού μπορεί να αφαιρεθεί εύκολα κατά τη διαδικασία προσκόλλησης. Δύο εβδομάδες μετά την τοποθέτηση των αποκαταστάσεων, η ασθενής επισκέφθηκε το ιατρείο. Η ροζ και η λευκή αισθητική ήταν σε αρμονική ισορροπία ***(Εικ. 14-17)***. Το αποτέλεσμα αυτό ήταν εφικτό εξαιτίας της προσεκτικής προσαρμογής της θεραπείας στις ανάγκες της ασθενούς και της ομαλής επικοινωνίας ιατρείου και εργαστηρίου.

Συμπέρασμα

Η επιτυχής θεραπεία νεαρών ασθενών με σύνθετες ανάγκες απαιτεί υψηλό βαθμό ακρίβειας και ελάχιστα επεμβατικές μεθόδους παρασκευής. Η κατασκευή αποκαταστάσεων φρεζαριστής ζιρκονίας πλήρους μορφολογίας, με τη χρήση τεχνικών CAD/CAM, αποτελεί μια απλή μέθοδο για την επίτευξη κατασκευών υψηλής ακρίβειας, ιδιαίτερα για την περιοχή των οπισθίων. Η επιτυχία των πρόσθιων αποκαταστάσεων εξακολουθεί να εξαρτάται σε μεγάλο βαθμό από τις ικανότητες του τεχνίτη και από τη χρήση υλικών με βέλτιστες ιδιότητες, όπως τα υαλοκεραμικά διπυριτικού λιθίου IPS e.max.

Λεπτομέρειες επικοινωνίας:

Marko Jakovac, DMD, MSc, PhD
Assistant Professor
Department of Fixed Prosthodontics
School of Dental Medicine
University of Zagreb
Gunduliceva 5
1000 Zagreb
Croatia
jakovac@sfzg.hr

Michele Temperani
Laboratorio Odontotecnica Temperani
Via Livorno 54\2
50142 Florence
Italy

Συμβάματα του ιατρείου κατά την απουσία μας

Χρήστος Κωνσταντινίδης
Οδοντίατρος - M.Sc (Προσθετ.)

Επιστρέφοντας από το μεγαλύτερο διάλειμμα από τις επαγγελματικές μας υποχρεώσεις, που σύμφωνα με την προηγούμενη έρευνά μας οριοθετείται κατά τις καλοκαιρινές διακοπές του Αυγούστου, όλοι μας έχουμε την αγωνία να βρούμε το ιατρείο μας, όπως το αφήσαμε και να ξεκινήσουμε άμεσα την εργασία μας. Σε στατιστικές όμως, φαίνεται ότι 1 στα 500 οδοντιατρεία έρχονται αντιμέτωπα με μια καταστροφή κατά την απουσία των οδοντιάτρων. Κάποια μάλιστα από αυτά αναγκάστηκαν να κλείσουν από το μέγεθος της καταστροφής.
Ποιοι όμως θα μπορούσαν να είναι οι κίνδυνοι για τα ιατρεία μας και πόσο σοβαρά θα μπορούσαν να βλάψουν τον επαγγελματικό μας χώρο;

Κάνοντας μια ανασκόπηση στη βιβλιογραφική βάση PubMed βρήκαμε ορισμένους κινδύνους που αποτελούν πραγματικότητα ακόμη και για τα ελληνικά δεδομένα. Αναλυτικότερα, οι κίνδυνοι που αντιμετωπίζουν τα οδοντιατρεία μας είναι:

Κλοπή

Και πιο συγκεκριμένα κλοπή λογισμικού, αρχείων ασθενών και προσωπικών δεδομένων. Η κλοπή μπορεί να αφορά επίσης την αφαίρεση πολύτιμων αντικειμένων και χρημάτων από το οδοντιατρείο, καθώς υπάρχουν συνάδελφοι που συνηθίζουν να φυλάσσουν χρήματα και πολύτιμα μέταλλα (προσθετικές εργασίες-εξαρτήματα) σε χρηματοκιβώτια. Στόχος των διαρρηκτών μπορεί να γίνει ακόμη και ο εξοπλισμός του οδοντιατρείου μας, όπως οι υπολογιστές, και ιδιαίτερα τα μηχανήματα που φυλάσσονται σε εξωτερικούς χώρους, όπως τα κομπρεσέρ, αναρρόφηση, τα air conditioners, κ.λπ. Η προστασία του ιατρείου μας από παράθυρα με τζάμια ασφαλείας (μια και συχνά απουσιάζουν τα παραθυρόφυλλα), κλειδαριές και κάμερες είναι επιβεβλημένη. Μάλιστα, σήμερα είναι δυνατή ακόμη και η εποπτεία από μακριά του ιατρείου μας μέσω ip καμερών, με κάποιες εξ' αυτών να είναι HD (1Mp-μεγάλη λεπτομέρεια) και να έχουν καταγραφή φωνής.

> Σε εποχές που δύσκολα και με αγώνα φτιάχνουμε και εξελίσσουμε, κατά την διάρκεια του επαγγελματικού μας βίου, τον εργασιακό μας χώρο, δεν υπάρχει περιθώριο απροσεξίας, όταν μάλιστα αυτή μπορεί να μας κοστίσει τόσο ακριβά.

Πυρκαγιά

Μπορεί να προκληθεί από συσκευές που ξεχάστηκαν ανοικτές κατά την απουσία μας (από υπερθέρμανση ή βραχυκύκλωμα), από αέρια (φιάλες οξυγόνου, κ.λπ.) και από υγρά (οινόπνευμα κ.λπ). Τρόποι πρόληψης είναι η απενεργοποίηση όλων των συσκευών και η απομόνωση φιαλών αερίων, υγρών, και αναισθητικών, από επικίνδυνα σημεία για ανάφλεξη στο χώρο του οδοντιατρείου.

Πλημμύρα

Ένας μεγάλος κρυμμένος κίνδυνος που μπορεί να οφείλεται στα συνηθισμένα υδραυλικά, μπορεί όμως και να οφείλεται στις βαλβίδες νερού που περιέχονται στα οδοντιατρικά units, στις συσκευές αποτρύγωσης, κ.λπ.

Η πλημμύρα μπορεί να δημιουργήσει πολύ μεγάλες βλάβες σε ηλεκτρικά - ηλεκτρονικά συστήματα στον εξοπλισμό του χώρου, στα πατώματα, πόρτες και δομικά στοιχεία του ιατρείου μας.

Φυσικά φαινόμενα

α) άνεμοι: Μπορούν να καταστρέψουν πινακίδες και άλλα στοιχεία του εξωτερικού εξοπλισμού μας. Κάποια από αυτά μάλιστα μπορούν να προξενήσουν ζημιές και σε τρίτους, β) βροχές, καταιγίδες μπορούν επίσης να δημιουργήσουν ζημιές στο οδοντιατρείο μας, γ) σεισμός: σε περίπτωση σεισμού τα οδοντιατρεία αντιμετωπίζουν σημαντικούς κινδύνους που εκτός από την ασφάλεια του οικήματος, είναι μέγιστοι και για τον εξοπλισμό μας.

Με αφορμή το άρθρο παρουσιάζουμε ενδεικτικά δύο περιστατικά από το πιο συνηθισμένο ατύχημα, την πλημμύρα που μέσα από τις επόμενες φωτογραφίες φαίνεται ότι διατάραξε για κάποιες ημέρες την ομαλή λειτουργία των ιατρείων των άτυχων συναδέλφων. Η πρώτη προήλθε από βλάβη στον σωλήνα παροχής νερού ***(εικ. 1)*** στο unit και δημιούργησε καταστροφή στο πάτωμα ***(εικ. 2)***, αλλά και στο διαμέρισμα κάτω από το οδοντιατρείο. Η δεύτερη προκλήθηκε από την αστοχία της βαλβίδας νερού της συσκευής αποτρύγωσης ***(εικ. 3)*** με αποτέλεσμα την ολική πλημμύρα σε όλους τους χώρους του ιατρείου ***(εικ. 4, 5, 6)***, καταστροφή θυρών, ηλεκτρονικών στο unit και υπολογιστών. Γενικά, μετά από μια πλημμύρα είναι προφανές ότι οι ζημιές σε πατώματα, πόρτες, έπιπλα και ηλεκτρικές-ηλεκτρονικές συσκευές δημιουργούν αναστάτωση στην ομαλή λειτουργία του ιατρείου μας και απαιτούν χρόνο και χρήματα για την επαναφορά του ιατρείου στην πρότερη κατάστασή του.

Συμπερασματικά, όταν απουσιάζουμε για μεγάλο διάστημα από το οδοντιατρείο μας θα πρέπει να εξασφαλίζουμε ότι όταν επιστρέψουμε θα μπορούμε να βρούμε τον εργασιακό μας χώρο τέλειο και χωρίς ζημιές. Οι διακόπτες παροχής νερού θα πρέπει να είναι κλειστοί, οι συσκευές που μπορεί να δημιουργήσουν φωτιά ή διαρροή πρέπει πάντα να είναι κλειστές και όχι stand by. Είναι σκόπιμο να διαχωρίσουμε το κύκλωμα παροχής του νερού του ιατρικού μας εξοπλισμού από το κύκλωμα του υπόλοιπου χώρου. Με αυτόν τον τρόπο αν τοποθετήσουμε διακόπτη νερού, μπορούμε να κλείνουμε τον διακόπτη στο κύκλωμα του ιατρείου που ενέχει και τους μεγαλύτερους κινδύνους διαρροής.
Άλλος τρόπος είναι η τοποθέτηση αισθητήρων υγρασίας, έτσι ώστε με την έναρξη διαρροής να ενεργοποιείται ηλεκτροβάνα που κλείνει το κύκλωμα νερού.
Οι κάμερες ip είναι απαραίτητες για να ελέγχουμε μέσα και έξω τον χώρο του οδοντιατρείου. Τυχόν διακοπή της λειτουργίας τους μπορεί να σημαίνει διακοπή του ρεύματος, πιθανόν και από πλημμύρα.
Η τοποθέτηση σύγχρονου συστήματος συναγερμού είναι αυτονόητη μια και τα οδοντιατρεία συχνά αποτελούν μαγνήτη για κλοπές κατά την απουσία μας.
Επίσης η ασφάλιση του ιατρείου είναι απαραίτητη μια και θα μας προστατεύσει στην κακή στιγμή, άμεσα και αποτελεσματικά.
Ο οδοντίατρος πρέπει όχι μόνο να είναι ενημερωμένος επιστημονικά, άλλα να συνδυάζει και πολλά άλλα προσόντα όπως η εργατικότητα, η φροντίδα (ευγένεια, τιμιότητα) στους ασθενείς μας συχνά με αυτοθυσία και η προσοχή στις λεπτομέρειες, στα μικρά και στα μεγάλα. Στις σημερινές εποχές που δύσκολα και με αγώνα φτιάχνουμε και εξελίσσουμε κατά την διάρκεια του επαγγελματικού μας βίου, τον εργασιακό μας χώρο, δεν υπάρχει περιθώριο απροσεξίας, όταν μάλιστα όπως προκύπτει, αυτή μπορεί να μας κοστίσει τόσο ακριβά.

Βιβλιογραφία

Nelson, IM (2008). «Basic bookkeeping and avoiding theft». Dent Clin North Am. Jul;52(3):529-34.
Liebling, LD (2011). «Theft and embezzlement: 10 steps to prevent it.» HDA Now. Summer:8-9.
VanCleave, AM. et al (2014). «Factors involved in dental surgery fires: a review of the literature». Anesth Prog. Spring;61(1):21-5.
Mitchell, GM (1992). «Is your insurance coverage up to date?» Dent Econ. Jun;82(6):53-5.
Wightman, JR, &Scheidel, DD (1991). «The destruction and resurrection of a dental practice. 2. Up from the ashes». Northwest Dent. Sep-Oct;70(5):45-8.
Chir Dent Fr (1984). [Fire--water damages--theft. Various risks in the dental office (multi-risks and loss of income)]. Oct 25;54(267):46-7.

Επόμενη γενιά

Multilink® Automix

Το σύστημα ρητινώδους κονίας

Ένας δυνατός
δεσμός με
τεκμηριωμένη απόδοση

Τώρα με εξελιγμένη σύνθεση

Δυνατός δεσμός – μαζί: διπλά πολυμεριζόμενο και χημικά πολυμεριζόμενο.
Καθολικό – κατάλληλο για κεραμικά πυριτιούχα και οξειδίων, όπως και για μέταλλα.
Κλινικά τεκμηριωμένο – πολυάριθμες μακροχρόνιες μελέτες.
Νέο – επιπρόσθετες αποχρώσεις, βελτιωμένος χειρισμός.

Κλινικά τεκμηριωμένο με IPS e.max®

www.ivoclarvivadent.gr

Επίσημοι διανομείς:
Ελλάδας:

Dental Vision ΕΠΕ
• Μιχαλακοπούλου 125 / 115 27 Αθήνα / τηλ: 210 77 55 900 /
• Τσιμισκή 34 / 546 23 Θεσσαλονίκη / τηλ: 2310 253 800 / www.dentalvision.gr

metroDENT Χ. Πάντος - Ι. Σιακαβάρας Ο.Ε.
• Πατησίων 21 / 104 32 Αθήνα / τηλ: 210 52 35 981

SADENT ΑΕΒΕ
• 1 χλμ Λεωφ. Μαρκοπούλου / 190 02 Παιανία / τηλ: 211 10 22 900 /
• Τετραπόλεως 4 / 115 27 Γουδή / τηλ: 210 77 77 608 /
• Ν. Τέλογλου 7 / 546 36 Θεσσαλονίκη / τηλ: 2310 968 799 / www.sadent.com

Unicon Hellas ΕΠΕ
• Τεώ 38 / 177 78 Ταύρος / τηλ: 210 48 28 020 / www.uniconhellas.gr

ivoclar vivadent®
passion vision innovation

Περίπλοκες επιεμφυτευματικές προσθετικές αποκαταστάσεις

Η επιτυχία περίπλοκων επιεμφυτευματικών προσθετικών αποκαταστάσεων εξαρτάται σε μεγάλο βαθμό από την ολοκληρωμένη διαγνωστική διαδικασία και εν συνεχεία από τον στρατηγικό σχεδιασμό. Πριν από κάθε εκτεταμένη θεραπεία πρέπει να διευκρινίζεται ποιες είναι οι επιθυμίες του ασθενούς: Είναι επαρκής μια σταθεροποίηση της υπάρχουσας κινητής προσθετικής αποκατάστασης με μερική κάλυψη της υπερώας; Είναι επιθυμητή μια τηλεσκοπική κινητή αποκατάσταση χωρίς κάλυψη της υπερώας; Μήπως ο ασθενής προτιμάει μια ακίνητη αποκατάσταση; Για μια σφαιρική συμβουλευτική συζήτηση με τον ασθενή, οφείλουμε να γνωρίζουμε τις δυνατότητες και τα όρια των χειρουργικών και των προσθετικών τεχνικών.

Η κατασκευή εκμαγείων μελέτης τα οποία θα αναρτηθούν στον αρθρωτήρα, στην κεντρική σχέση, και ο προσδιορισμός του γίγγλυμου άξονα διευκολύνουν το σχεδιασμό περίπλοκων προσθετικών αποκαταστάσεων. Με βάση τις πληροφορίες από τα εκμαγεία αυτά, ο οδοντοτεχνίτης μπορεί να ετοιμάσει εκ των προτέρων ένα διαγνωστικό κέρωμα και με βάση αυτό να κατασκευάσει αργότερα την προσωρινή αποκατάσταση. Το διαγνωστικό κέρωμα οπτικοποιεί το τελικό αποτέλεσμα για τον ασθενή, άρα αποτελεί τη βάση του σχεδίου θεραπείας.

Από ακτινογραφικής πλευράς, κατά κανόνα αρκούν μία πανοραμική και μία πλάγια κεφαλομετρική ακτινογραφία και, ανάλογα με την περίπτωση, μεμονωμένες οπισθοφατνιακές ακτινογραφίες για την αξιολόγηση μεμονωμένων στηριγμάτων.

Με βάση τα δεδομένα που καταγράφηκαν και την ανάλυση των εκμαγείων μελέτης, μπορεί να γίνει μια καλά θεμελιωμένη συζήτηση με τον ασθενή για τις δυνατότητες και τα όρια της θεραπείας και της μόνιμης προσθετικής αποκατάστασης.

Το κεφάλαιο που ακολουθεί αποτελεί τμήμα του βιβλίου «Οστική ανάπλαση στην οδοντιατρική εμφυτευματολογία» του Fouad Khoury. Για την ελληνική γλώσσα κυκλοφόρησε το 2013 από τις εκδόσεις «ΟΒ» σε μετάφραση του Ευστάθιου Κ. Καρατζογιάννη, οδοντιάτρου και επιστημονική επιμέλεια του Νικήτα Σ. Συκαρά, Επίκουρου Καθ. ΕΚΠΑ.

Αρχική φάση θεραπείας

Μετά την αρχική διάγνωση και το στρατηγικό σχεδιασμό, λαμβάνοντας υπόψη τις παραμέτρους που προαναφέρθηκαν, αρχίζει σε μια πρώτη φάση της θεραπείας η παρασκευή των δοντιών που πρόκειται να χρησιμοποιηθούν για τη στήριξη της μεταβατικής αποκατάστασης ***(Εικ. 8-14α-η)***. Στην ίδια συνεδρία πρέπει να αφαιρεθεί ό,τι πλάκα και τρυγία ίσως υπάρχει υποουλικά. Ακολουθεί η αφαίρεση όλων των δοντιών με κακή πρόγνωση.

Για να επιτευχθεί τραπεζοειδής στήριξη στη μεταβατική αποκατάσταση, μπορεί ήδη από αυτή τη φάση να είναι απαραίτητη η τοποθέτηση οστεοενσωματούμενων εμφυτευμάτων. Με βάση το σχεδιασμό που έχει προηγηθεί και την κλινική εικόνα, τοποθετούνται από ένα έως τέσσερα εμφυτεύματα. Αν το επιτρέπει το οστικό υπόβαθρο, μπορούν να τοποθετηθούν εμφυτεύματα μειωμένης διαμέτρου σε καλές θέσεις, με σκοπό την υποστήριξη της μεταβατικής αποκατάστασης ***(Εικ. 1-10)***. Αν η τελική αποκατάσταση είναι ακίνητη, τότε ήδη σε αυτό το στάδιο τα εμφυτεύματα θα πρέπει να τοποθετηθούν με τη βοήθεια χειρουργικού νάρθηκα. Αντίθετα, μια μελλοντική κινητή αποκατάσταση μπορεί να ανεχθεί καλύτερα τις μικροδιαφορές στη θέση τοποθέτησης των εμφυτευμάτων που στηρίζουν τη μεταβατική αποκατάσταση.

Τα μονοφασικά εμφυτεύματα αποτελούν εναλλακτική λύση ακόμη και σε δυσμενείς ανατομικές καταστάσεις (λεπτή φατνιακή ακρολοφία) ή σε συνδυασμό με στρατηγικής σημασίας μόνιμα εμφυτεύματα. Τα μονοφασικά εμφυτεύματα πρέπει να τοποθετηθούν με τη φορά ένθεσης που τυχαίνει να έχουν άλλα δόντια ή εμφυτεύματα, ώστε να είναι δυνατόν να τοποθετηθεί μια ακίνητη μεταβατική αποκατάσταση. Για το σκοπό αυτό είναι απαραίτητη η χρήση βοηθημάτων ελέγχου της παραλληλότητας.

Απαραίτητη προϋπόθεση για την άμεση φόρτιση των εμφυτευμάτων είναι η επαρκής αρχική σταθερότητά τους, με ροπή τοποθέτησης τουλάχιστον 30 Ncm. Αυτό επιτυγχάνεται όταν το οστικό φρεάτιο διανοίγεται σε διάμετρο μικρότερη από εκείνη του εμφυτεύματος. Το εμφύτευμα XiVE® (Dentsply Friadent, Mannheim, Γερμανία) διαθέτει μια μακροδομή με σπείρες συμπύκνωσης που επιτυγχάνουν υψηλή αρχική σταθερότητα. Η τομή για την πλάγια οστική ανάπλαση θα πρέπει εν μέρει να μετατοπιστεί, από το μέσο της φατνιακής ακρολοφίας προς την υπερώα. Μελλοντικά, ο κρημνός μπορεί με μια οπή να σταθεροποιηθεί στο εμφυτευματικό κολόβωμα. Στην κάτω γνάθο, η βελτίωση της κατάστασης των μαλακών ιστών επιτυγχάνεται με την εφαρμογή της προστομιοπλαστικής Kazanjian είτε κατά την οστική ανάπλαση είτε κατά την τοποθέτηση των εμφυτευμάτων. Στο πλαίσιο αυτής της αρχικής φάσης μπορούν να τοποθετηθούν μόνιμα εμφυτεύματα.

Η αποτύπωση των στηριγμάτων, των δοντιών και των εμφυτευμάτων, για την κατασκευή του εκμαγείου εργασίας της προσωρινής αποκατάστασης, γίνεται με τη χρήση πολυαιθέρα (Impregum®, 3M, Neuss, Γερμανία). Πραγματοποιείται επίσης μια πρώτη καταγραφή της κεντρικής σχέσης, η οποία οπτικοποιεί μια πρώτη άποψη της κατακόρυφης και οριζόντιας σχέσης των γνάθων. Στην ίδια συνεδρία μπορεί άμεσα να κατασκευαστεί μια προσωρινή ακίνητη αποκατάσταση, με τη βοήθεια ενός νάρθηκα (Erkolen-Folie®, Erkodent, Pfalzgrafenweiler, Γερμανία) ή προσωρινών αποκαταστάσεων που απαιτούν αναπροσαρμογή (κατασκευασμένων με βάση το αρχικό διαγνωστικό κέρωμα). Αυτή θα πρέπει να καλύψει το χρονικό διάστημα μέχρι να κατασκευαστεί η εργαστηριακή προσωρινή αποκατάσταση. Αν η σύγκλειση με το νάρθηκα είναι σωστή και ο νάρθηκας στηρίζεται καλά πάνω στη φατνιακή ακρολοφία, τότε μπορούν πάνω από τα στηρίγματα λειτουργικά να κατασκευαστούν καλές προσωρινές αποκαταστάσεις. Αυτές στέλνονται για τελειοποίηση στο εργαστήριο. Μετά την κατασκευή του εκμαγείου εργασίας από τον οδοντοτεχνίτη, καταγράφεται στην ίδια συνεδρία, με τη βοήθεια εργαστηριακά κατασκευασμένων βοηθημάτων, η ακριβής σχέση των γνάθων. Επίσης, απαιτείται η χρήση ενός προσωπικού τόξου. Τα αισθητικά κριτήρια (μέση γραμμή, γραμμή χαμόγελου) καταγράφονται πάνω στη βασική πλάκα. Σε ιδιαίτερα δύσκολες περιπτώσεις, μπορεί να γίνει κατόπιν μια δοκιμή του πώς συντάσσονται τα δόντια και για την προσωρινή αποκατάσταση, και να ακολουθήσει συζήτηση με τον ασθενή. Η προσωρινή αποκατάσταση που κατασκευάστηκε στο ιατρείο συγκολλάται με προσωρινή κονία.

Στο πλαίσιο της διαγνωστικής περιοδοντολογικής αξιολόγησης, έχει προηγηθεί μια μικροβιολογική ανάλυση. Ανάλογα με το αποτέλεσμα, συνταγογραφείται αντιβίωση και κάποιο ανάλογο αναλγητικό.

Μεταβατική αποκατάσταση μακράς διαρκείας

Η κατασκευή μιας μεταβατικής αποκατάστασης μακράς διαρκείας πραγματοποιείται στο εργαστήριο. Για το σκοπό αυτό, στα εμφυτεύματα μειωμένης διαμέτρου χρησιμοποιούνται

Εικ. 1: Αρχική κλινική εικόνα με βαριά περιοδοντική νόσο και τοπική πυόρροια.

Εικ. 2: Ακτινογραφικά ευρήματα με εκτεταμένη οριζόντια και κατακόρυφη οστική απώλεια, εξαιτίας της περιοδοντικής νόσου, και παρουσία δευτερογενούς τερηδόνας.

Εικ. 3: Ανάρτηση των εκμαγείων μελέτης στον αρθρωτήρα με βάση την καταγεγραμμένη κεντρική σχέση.

Εικ. 4: Δεξιά άποψη της υπάρχουσας αποκατάστασης, με ιδιαίτερα προσθετικά ευρήματα.

Εικ. 5: Άποψη από αριστερά μετά την ανάρτηση των εκμαγείων στον αρθρωτήρα, με βάση την καταγεγραμμένη κεντρική σχέση.

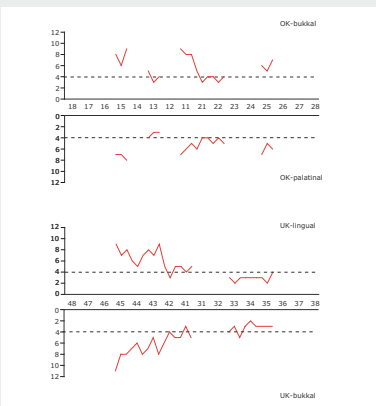

Εικ. 6: Περιοδοντικά ευρήματα πριν από την έναρξη της θεραπείας.

Μικροβιολογία:

A. actinomycetemcomitans	++
P. gingivalis	++
P. intermedia	+
T. forsythensis	+++
T. denticola	++
Mutans streptococci	-

Εικ. 7: Μικροβιολογικά ευρήματα.

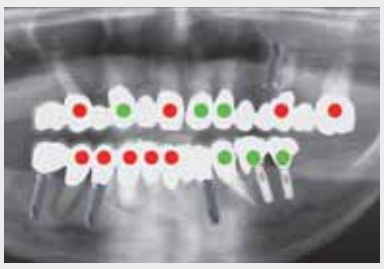

Εικ. 8: Αξιολόγηση των δοντιών και των εμφυτευμάτων, και προσδιορισμός της θέσης των προσωρινών εμφυτευμάτων ώστε η ακίνητη μεταβατική αποκατάσταση να έχει τραπεζοειδή στήριξη.

Εικ. 9: Πρώτη χειρουργική φάση στην άνω γνάθο, με συστηματική περιοδοντική θεραπεία, αφαίρεση των δοντιών και τοποθέτηση ενός εμφυτεύματος για τη στήριξη της ακίνητης προσωρινής αποκατάστασης στην περιοχή του #24 (XiVE®, διάμετρος: 3,0 mm).

Εικ. 10: Παράλληλη θεραπεία της κάτω γνάθου, στη φάση της αρχικής θεραπείας. Είναι εμφανή τα μεγάλα οστικά ελλείμματα που προκάλεσε η περιοδοντική νόσος.

PLANMECA

Για όσους έχουν υψηλές απαιτήσεις

ΟΔΟΝΤΙΑΤΡΙΚΑ ΑΠΟΣΤΟΛΙΔΗ

από το 1929

www.apostolides.gr

Φωκίδος 31, 115 27 Αθήνα, **Τηλ.:** 210 69 84 882, **FAX:** 210 69 84 882
e-mail: info.athens@apostolides.gr

Τελλόγλου 11, 546 36 Θεσσαλονίκη, **Τηλ.:** 2310 201 301, **FAX:** 2310 217 102
e-mail: info@apostolides.gr

Εικ. 11: Εργαστηριακά κατασκευασμένη προσωρινή μεταλλοακρυλική αποκατάσταση, με σκελετό από μη πολύτιμο μέταλλο.

Εικ. 12: Τέσσερις εβδομάδες μετά την αρχική θεραπεία και την τοποθέτηση της μακροπρόθεσμης προσωρινής αποκατάστασης, η κατάσταση του στοματικού βλεννογόνου παραμένει σταθερή.

Εικ. 13: Ακτινογραφικός έλεγχος με τοποθετημένη τη μακροπρόθεσμη προσωρινή αποκατάσταση (σκελετός από μη πολύτιμο μέταλλο).

Εικ. 14: Το αισθητικό και λειτουργικό αποτέλεσμα είναι ικανοποιητικό για τον ασθενή.

Εικ. 15: Κλινική εικόνα της άνω γνάθου, 8 εβδομάδες μετά την αρχική θεραπεία. Καλές προϋποθέσεις για περαιτέρω χειρουργική θεραπεία.

Εικ. 16: Κολοβώματα TempBase® ως στοιχείο συγκράτησης της ακίνητης προσωρινής αποκατάστασης στην κάτω γνάθο.

Εικ. 17: Κατασκευή του χειρουργικού νάρθηκα με βάση τη μακροπρόθεσμη προσωρινή αποκατάσταση.

Εικ. 18: Ακτινογραφικός έλεγχος μετά τη λήψη οστικού μοσχεύματος από την οπισθογόμφια περιοχή δεξιά και αριστερά, καθώς και από το γένειο, με παράλληλη ανύψωση των δύο ιγμορείων και πολλαπλές οστικές αναπλάσεις.

Εικ. 19: Πρωτόκολλο κατά Pape: τεχνική κατασκευής μιας αισθητικής και λειτουργικής αποκατάστασης με ακριβή εφαρμογή, σε λίγες συνεδρίες.

Εικ. 20: Εικόνα 4 εβδομάδες μετά την αποκάλυψη των εμφυτευμάτων στην άνω γνάθο και την τοποθέτηση κοντών αποτυπωτικών κολοβωμάτων και TransferCaps®.

τα εξατομικευμένα κολοβώματα (TempBase®, Dentsply Friadent), ενώ στα προσωρινά λεπτά εμφυτεύματα χρησιμοποιούνται κωνικά προσθετικά εξαρτήματα. Ο σκελετός για την αποκατάσταση κατασκευάζεται από μη πολύτιμο κράμα. Έχει προηγηθεί μια δοκιμή διαγνωστικής σύνταξης, η οποία διατηρήθηκε με κλειδί σιλικόνης. Ακολουθεί η κάλυψη του μεταλλικού σκελετού με ακρυλικό ***(Εικ. 11)***. Στην πρόσθια περιοχή θα πρέπει για λόγους αισθητικής και λειτουργικότητας να επιλέγεται μια συγκολλούμενη αποκατάσταση. Στην περιοχή των προγομφίων μια κοχλιούμενη αποκατάσταση προσφέρει προστασία από την ακούσια απόσπαση της μεταβατικής αποκατάστασης. Κατά τη διαμόρφωση του σκελετού της μεταβατικής αποκατάστασης θα πρέπει να ληφθούν υπόψη περιοχές στις οποίες πρόκειται να λάβει χώρα οστική ανάπλαση, ώστε να εξασφαλιστεί ο απαραίτητος χώρος.

Η εργαστηριακά κατασκευασμένη προσωρινή αποκατάσταση συγκολλάται με προσωρινή κονία (TempBond®, KerrHawe, Bioggio, Ελβετία). Ο έλεγχος της στατικής και της δυναμικής σύγκλεισης έχει αποφασιστική σημασία για την επιτυχία της προσωρινής αποκατάστασης. Οι στατικές επαφές θα πρέπει να βρίσκονται εντός του υποστηρικτικού τραπεζίου που αφορίζεται από τα στηρίγματα. Στο οπίσθιο μέρος της μεταβατικής αποκατάστασης θα πρέπει να αποφεύγονται επαφές σε προβόλους. Για να μην αναπτυχθεί υπερβολική φόρτιση στα μεμονωμένα στηρίγματα, πρέπει κατά τις πλάγιες κινήσεις να επιλέγονται ομαδικές επαφές που να συμπεριλαμβάνουν τα πρόσθια δόντια. Συνιστάται η ακριβής εφαρμογή της προσωρινής αποκατάστασης να ελέγχεται ακτινογραφικά. Αφού ολοκληρωθεί ο ακτινογραφικός έλεγχος, οι οπές των βιδών μπορούν να εμφραχθούν με λίγο βαμβάκι και σύνθετη ρητίνη. Ακολουθεί νέος έλεγχος της σύγκλεισης. Πριν φύγει ο ασθενής από το ιατρείο θα πρέπει να έχει λάβει αναλυτικές οδηγίες για τη στοματική του υγιεινή και για τυχόν περιορισμούς όσον αφορά τη λήψη της τροφής.

Κατά τη συνεδρία στην οποία θα αφαιρεθούν τα ράμματα, δηλαδή περίπου 14 μέρες μετά την εγχείρηση, μπορούμε να συζητήσουμε με τον ασθενή το αποτέλεσμα της προσωρινής αποκατάστασης. Οι επιθυμίες του μπορούν να αναλυθούν και να εκτιμηθούν με βάση την υπάρχουσα προσωρινή αποκατάσταση. Ενδεχομένως να χρειάζονται κάποιες αλλαγές με σκοπό το βέλτιστο δυνατό αισθητικό αποτέλεσμα στη μόνιμη προσθετική αποκατάσταση. Ήδη από αυτή τη στιγμή, ο ασθενής έχει εικόνα της μόνιμης αποκατάστασης ***(Εικ. 12-14)***.

Χειρουργική φάση

Η επόμενη φάση της χειρουργικής θεραπείας λαμβάνει χώρα περίπου 8 εβδομάδες μετά την αρχική. Σε αυτό το χρονικό σημείο, ο στοματικός βλεννογόνος δεν πρέπει να παρουσιάζει κανενός είδους ερεθισμό ***(Εικ. 15, 16)***.

Η προσωρινή αποκατάσταση, η οποία αντανακλά την αισθητική της μόνιμης αποκατάστασης, αντιγράφεται σε διαφανές ακρυλικό ***(Εικ. 17)***. Έτσι δημιουργείται ένα ακριβές αντίγραφο της προσωρινής αποκατάστασης με μορφή χειρουργικού νάρθηκα, ο οποίος μπορεί επίσης να σταθεροποιηθεί πάνω στα στηρίγματα (δόντια ή/και εμφυτεύματα) κατά την επέμβαση. Πριν από την επέμβαση και την τοποθέτηση των εμφυτευμάτων, η προσωρινή αποκατάσταση αφαιρείται. Σε αυτή τη συνεδρία μπορεί να διαπιστωθεί κλινικά η έκταση της απορρόφησης των άμεσα φορτισμένων εμφυτευμάτων και να αποφασιστεί αν αυτά μπορούν να χρησιμοποιηθούν στη μόνιμη αποκατάσταση ή πρέπει να αφαιρεθούν.

Μετά το πέρας της επέμβασης, στην ίδια πάντα συνεδρία, η προσωρινή αποκατάσταση θα πρέπει να δοκιμαστεί προσεκτικά και να σημειωθούν όσα σημεία χρειάζεται να προσαρμόσει ο οδοντοτεχνίτης, αφού μετά την οστική ανάπλαση στα σημεία αυτά ο όγκος του οστού έχει αυξηθεί. Πριν φύγει ο ασθενής από το ιατρείο, θα πρέπει να επαναλάβουμε τη δοκιμή και, χρησιμοποιώντας λεπτόρρευστη σιλικόνη, να αποκλείσουμε κάθε πιθανότητα να έχει η προσωρινή αποκατάσταση την παραμικρή επαφή με το στοματικό βλεννογόνο. Επειδή στην περιοχή αναμένεται οίδημα μετεγχειρητικά, η βάση της προσωρινής αποκατάστασης πρέπει να μειωθεί σημαντικά. Ακολουθεί η άριστη στίλβωσή της ώστε να διευκολυνθεί η στοματική υγιεινή, που στη συγκεκριμένη περιοχή είναι ήδη προβληματική.

Κατά το δεύτερο έλεγχο, 4 εβδομάδες μετά την οστική ανάπλαση, αν η βάση της προσωρινής αποκατάστασης έχει περιοριστεί υπερβολικά, ο οδοντοτεχνίτης μπορεί να την προσαρμόσει κατάλληλα, για καλύτερη λειτουργικότητα και αισθητική, αφού το οίδημα έχει υποχωρήσει και δεν αναμένονται άλλες σημαντικές διαφοροποιήσεις. Η προσωρινή αποκατάσταση αφαιρείται και προετοιμάζεται για αναπροσαρμογή. Στη βάση της τοποθετείται συγκολλητικός παράγοντας για το αποτυπωτικό υλικό και τον πολυαιθέρα. Εν συνεχεία αυτή τοποθετείται δίχως κονία πάνω στα στηρίγματα. Ο κενός χώρος ανάμεσα στη βάση της προσωρινής αποκατάστασης και στο στοματικό βλεννογόνο πληρώνεται με αποτυπωτικό υλικό. Η αναδιαμόρφωση της βάσης γίνεται σε περίπου δύο ώρες, στο εργαστήριο. Με την παραπάνω διαδικασία μπορούν εύκολα να διορθωθούν λειτουργικά, αισθητικά και κυρίως φωνητικά προβλήματα, κάτι που αυξάνει αισθητά την ικανοποίηση του ασθενούς.

Αν κατά τη φάση αυτή χαθεί κάποιο στρατηγικό στήριγμα, είναι δυνατή η χρήση ήδη οστεοενσωματωμένων εμφυτευμάτων στην υπάρχουσα προσωρινή αποκατάσταση. Επίσης, είναι δυνατή η άμεση φόρτιση ενός ακόμα εμφυτεύματος. Γι' αυτό το σκοπό δημιουργείται χώρος στην υπάρχουσα προσωρινή αποκατάσταση, πάνω στο εμφύτευμα τοποθετείται ένας κομμένος αποτυπωτικός κύλινδρος και μετά εισάγεται ένα εξατομικευμένο ακρυλικό στοιχείο που ενσωματώνεται στην υπάρχουσα προσωρινή αποκατάσταση. Το τελείωμα και το φινίρισμα γίνονται στο οδοντοτεχνικό εργαστήριο.

Τα βήματα που περιγράφηκαν παραπάνω μπορούν να επαναληφθούν σε κάθε χειρουργική φάση ***(Εικ. 19)***. Με τον τρόπο αυτό, καθ' όλη τη διάρκεια της θεραπείας ο ασθενής έχει μια λειτουργική και αισθητικά αποδεκτή προσωρινή αποκατάσταση.

Μόνιμη προσθετική αποκατάσταση

Η ορθή μεταφορά των εμφυτευματικών θέσεων από το στόμα στο εκμαγείο, άρα και η δυνατότητα κατασκευής επιεμφυτευματικών προσθετικών αποκαταστάσεων δίχως τάσεις αποτελεί βασική προϋπόθεση για όλες τις μόνιμες προσθέσεις. Ιδιαίτερα σημαντικές προϋποθέσεις είναι επίσης η εμπεριστατωμένη γνώση και οι βασικές ικανότητες ενός οδοντιάτρου στην κλασική προσθετική, αφού και εδώ απαιτείται ορθή αποτύπωση, ακριβής καταγραφή της οριζόντιας και κατακόρυφης σχέσης των γνάθων και σωστή οδοντοτεχνική κατασκευή. Ειδικά σε σύνθετες αποκαταστάσεις, με πολλά εμφυτεύματα που πρέπει να συνδυαστούν με εναπομείναντα δόντια, μια λεπτομερής και ακριβής διαδικασία είναι απολύτως απαραίτητη.

Για να μεταφερθούν οι προαναφερθείσες σύνθετες κλινικές καταστάσεις στο εκμαγείο, εκτός από την τεχνική pick-up, η οποία μπορεί να πραγματοποιηθεί με ναρθηκοποιημένα ή όχι εμφυτεύματα, ενδείκνυται και η τεχνική της επανατοποθέτησης, που έχει το δικό της πεδίο εφαρμογής.

Από την υπάρχουσα βιβλιογραφία, αλλά και από την κλινική εμπειρία, εξάγεται το συμπέρασμα ότι καλύτερη επιλογή είναι ένας συνδυασμός των παραπάνω τεχνικών. Αν ακολουθήσει κανείς το πρωτόκολλο που περιέγραψε πρώτος ο Pape και το οποίο χρησιμοποιούμε εδώ και τουλάχιστον 10 χρόνια στη δική μας κλινική, μπορεί να ολοκληρώσει ακόμα και δύσκολες προσθετικές αποκαταστάσεις ύστερα από 4 συνεδρίες, χωρίς να χρειαστούν συμβιβασμοί από προσθετικής πλευράς ***(Εικ. 19)***.

Ανάλογα με τον τύπο και την έκταση της προσθετικής αποκατάστασης, θα χρειαστούν περίπου 6 εβδομάδες από την ημέρα της αποτύπωσης μέχρι την ολοκλήρωση. Σε εκτεταμένες ακίνητες προσθετικές αποκαταστάσεις στις οποίες απαιτείται διαχείριση των μαλακών ιστών ενώ ακόμα υπάρχει η προσωρινή αποκατάσταση, το χρονικό διάστημα της ολοκλήρωσης της μόνιμης αποκατάστασης μπορεί να φθάσει και τους 4 μήνες. Στη συνέχεια παρουσιάζεται το πρωτόκολλο της προσθετικής αποκατάστασης.

Πρώτη συνεδρία: Αποτύπωμα με την τεχνική της επανατοποθέτησης και πρόχειρη καταγραφή της σύγκλεισης

Ο ασθενής προσέρχεται στο ιατρείο για την πρώτη συνεδρία, αφού έχει προηγηθεί μια αρχική απλή διαχείριση των μαλακών ιστών, περίπου 4 εβδομάδες μετά την αποκάλυψη των εμφυτευμάτων. Κατόπιν αφαιρούνται οι βίδες επούλωσης, οι οποίες τακτοποιούνται ανάλογα με τη θέση τους, σε κουτί με χωρίσματα. Ο βοηθός έχει ήδη προετοιμάσει, με βάση το χειρουργικό πρωτόκολλο, κοντά κολοβώματα επούλωσης και κοντές βίδες συγκράτησης. Η διατήρηση του ανάλογου platform switching, δηλαδή εργασίας με προσθετικό κολόβωμα που έχει μικρότερη διάμετρο από το εμφύτευμα, είναι απολύτως απαραίτητη. Κάθε βίδα επούλωσης αντικαθίσταται με τη σειρά της από το αποτυπωτικό κολόβωμα, ενώ ταυτόχρονα μπορεί μέσω της χρωματικής κωδικοποίησης των επιμέρους τμημάτων να γίνει άμεσος έλεγχος των προσθετικών τμημάτων. Πάνω στα κοντά αποτυπωτικά κολοβώματα τοποθετούν-

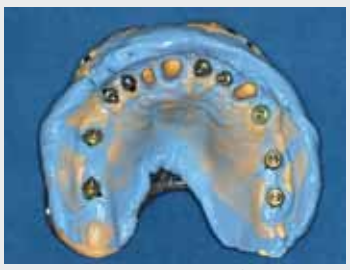

Εικ. 21: Αποτύπωση των δοντιών και των εμφυτευμάτων με δισκάριο εμπορίου.

Εικ. 22: Τα αποτυπωτικά κολοβώματα είναι τοποθετημένα στο εκμαγείο, έτοιμα για αποτύπωση με την τεχνική pick-up.

Εικ. 23: Κοχλιούμενη βασική πλάκα καταγραφής της άρθρωσης, με οπές από τις οποίες προβάλλουν τα υπολειπόμενα δόντια.



Εικ. 24: Αποκοπή του εξαγώνου από τα αποτυπωτικά κολοβώματα, για σίγουρη και ακριβή τοποθέτηση της βασικής πλάκας καταγραφής.

ται τα ανάλογα, χρωματικώς κωδικοποιημένα TransferCaps® (Dentsply Friadent, Mannheim, Γερμανία) ***(Εικ. 20)***. Με τη χρήση ενός Futar® D (Kettenbach, Eschenburg, Γερμανία) γίνεται μια αρχική καταγραφή της διαγναθικής σχέσης. Για το σκοπό αυτό, τα TransferCaps® παραμένουν μέσα στη μάζα της σιλικόνης. Έτσι κατασκευάζεται ένα είδος νάρθηκα μεταφοράς. Ένα δεύτερο σετ TransferCaps® τοποθετείται πάνω από τα αποτυπωτικά κολοβώματα. Ακολουθεί η λήψη του αποτυπώματος των εμφυτευμάτων, χρησιμοποιώντας ατομικό δισκάριο και πολυαιθέρα (Impregum®, 3M, Neuss, Γερμανία). Αν υπάρχουν δόντια, τότε μπορεί από αυτά να ληφθεί ένα διορθωτικό αποτύπωμα, εφαρμόζοντας την τεχνική των δύο νημάτων (Affinis®, Coltène/Whaledent GmbH, Langenau, Γερμανία) ***(Εικ. 21)***. Τα κοντά αποτυπωτικά κολοβώματα και τα TransferCaps® χρησιμοποιούνται όπως ήδη περιγράψαμε. Ανάλογα με τη φορά ένθεσης, ίσως πρέπει να αφαιρεθεί ένα μέρος από το στοκώδες υλικό στην περιοχή των εμφυτευμάτων. Μετά από την επιτυχή αποτύπωση, τα αποτυπωτικά κολοβώματα αφαιρούνται. Προσωρινά εμφυτεύματα σε στρατηγική θέση, τα οποία θα αφαιρεθούν για τη μόνιμη αποκατάσταση, μπορούν στη φάση αυτή να αγνοηθούν.

Οδοντοτεχνική διαδικασία

Ανάλογα με τη χρωματική κωδικοποίηση, τοποθετούνται από τον οδοντοτεχνίτη μέσα στο αποτύπωμα τα αντίστοιχα εργαστηριακά ανάλογα εμφυτευμάτων και κατασκευάζεται το πρώτο εκμαγείο εργασίας. Με τη βοήθεια του νάρθηκα για την αρχική καταγραφή της σύγκλεισης είναι δυνατή η ανάρτηση των εκμαγείων στον αρθρωτήρα. Ανάλογα με την περίπτωση, τα κοντά αποτυπωτικά κολοβώματα αντικαθίστανται από πιο επιμήκη. Τώρα, κατά την προετοιμασία του αποτυπώματος pick-up, χρησιμοποιούνται μακρύτερες βίδες συγκράτησης. Τα μεμονωμένα αποτυπωτικά κολοβώματα ναρθηκοποιούνται μεταξύ τους με αυτοπολυμεριζόμενη ακρυλική ρητίνη (Pattern Resin, GC America Inc., Alsip, Illinois, ΗΠΑ). Η ναρθηκοποίηση δεν συμπεριλαμβάνει δόντια ή μονοφασικά εμφυτεύματα. Μετά τον πλήρη πολυμερισμό, ο οδοντοτεχνίτης ελέγχει αν τα μεταξύ τους ναρθηκοποιημένα αποτυπωτικά κολοβώματα με τις δεδομένες φορές ενθέσεως επιτρέπουν την αφαίρεση ολόκληρου του νάρθηκα. Αν τα εμφυτεύματα εμφανίζουν μεγάλες αποκλίσεις, τότε αυτό θα είναι αδύνατο, διότι τα αποτυπωτικά κολοβώματα θα έχουν εισχωρήσει βαθιά στα εμφυτεύματα. Σε μια τέτοια περίπτωση, η αποτύπωση των εμφυτευμάτων πρέπει να γίνει με ένα κωνικό, συμμετρικό κολόβωμα MP και με τα αντίστοιχα αποτυπωτικά κολοβώματα. Σε κάθε περίπτωση, ο οδοντοτεχνίτης πρέπει να εξασφαλίσει ότι τα ναρθηκοποιημένα αποτυπωτικά κολοβώματα θα μπορούν να αφαιρεθούν εύκολα στο ιατρείο, γιατί διαφορετικά προκύπτουν μεγάλες δυσκολίες. Εν συνεχεία, τα μεμονωμένα τμήματα διαχωρίζονται με ένα λεπτό δίσκο κοπής και αριθμούνται. Όλα τα τμήματα πρέπει να περιβληθούν με την ίδια ποσότητα φύλλου κεριού για την κατασκευή ενός αποτυπωτικού δισκαρίου από φωτοπολυμεριζόμενο υλικό (Palatray® XL, Heraeus-Kulzer, Hanau, Γερμανία) για την τεχνική. Το δισκάριο αυτό πρέπει να φέρει οπές, από τις οποίες περνούν οι επιμήκεις βίδες συγκράτησης, καθώς και μια εγκοπή για καλύτερη συγκράτηση του αποτυπωτικού υλικού. Τέλος, το ατομικό δισκάριο πρέπει να έχει οπωσδήποτε καλή αντοχή στη στρέψη.

Αν θέλουμε για την καταγραφή της άρθρωσης να κατασκευάσουμε ένα νάρθηκα που να στηρίζεται σε τρία σημεία, χρησιμοποιούμε κοντές ή μακριές βίδες συγκράτησης στα δύο τελευταία εμφυτεύματα προς τα πίσω και σε ένα ακόμα στη μέση εμπρός. Αυτά τα τρία αποτυπωτικά κολοβώματα συνδέονται με φωτοπολυμεριζόμενο υλικό, σχηματίζοντας ένα νάρθηκα. Για την καλύτερη δυνατή κλινική εφαρμογή του νάρθηκα, δίχως τάσεις, το περίβλημα των αποτυπωτικών κολοβωμάτων (εξάγωνο) τροχίζεται σε τέτοιο βαθμό ώστε ο νάρθηκας να συγκρατείται μόνο με τις βίδες συγκράτησης. Ο νάρθηκας αυτός μπορεί να υποστεί ειδική προετοιμασία στον αρθρωτήρα για τη μελλοντική κλινική κατάσταση. Με βάση τις μέσες τιμές, η καταγραφή της οριζόντιας και κατακόρυφης σχέσης προετοιμάζεται έτσι κλινικά ώστε να χρειάζονται μικρές μόνο προσαρμογές για την εύρεση της κεντρικής σχέσης. Για τους ασθενείς στους οποίους η καταγραφή της κεντρικής σχέσης είναι δύσκολη λόγω προβλημάτων στη μυϊκή και την κροταφογναθική λειτουργία, ο οδοντοτεχνίτης μπορεί με ανάλογο τρόπο να προετοιμάσει βασικές πλάκες που διαθέτουν ειδικά μέσα καταγραφής του γοτθικού τόξου. Με τον τρόπο αυτό, τόσο ο οδοντίατρος όσο και ο οδοντοτεχνίτης αισθάνονται μεγαλύτερη ασφάλεια, ιδίως σε σύνθετες συνολικές αποκαταστάσεις ***(Εικ. 22-24)***.

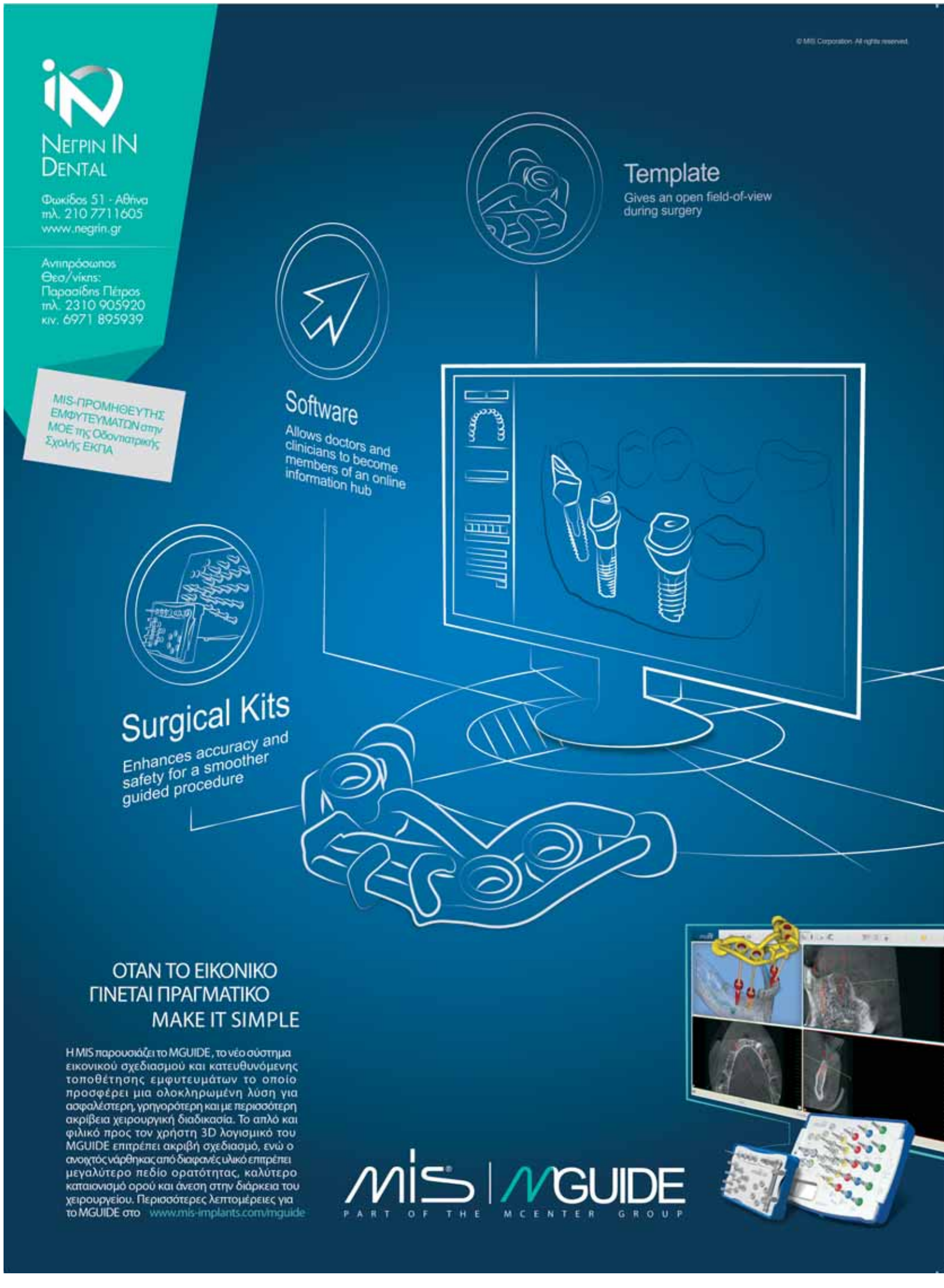

Εικ. 25: Ενδοστοματική ναρθηκοποίηση των αποτυπωτικών κολοβωμάτων για την αποτύπωση με την τεχνική pick-up και την τεχνική διπλού νήματος για τα υπολειπόμενα δόντια.

Εικ. 26: Παρόμοια κατάσταση στην κάτω γνάθο, πριν από τη ναρθηκοποίηση με Pattern Resin.

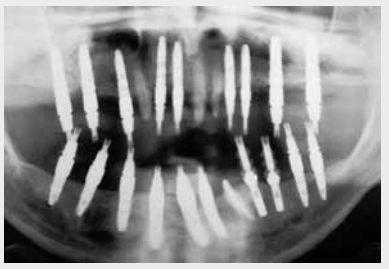
Εικ. 27: Ακτινογραφικός έλεγχος εφαρμογής των αποτυπωτικών κολοβωμάτων.

Εικ. 28: Αποτύπωση της άνω γναθου με την τεχνική pick-up, χρησιμοποιώντας ατομικό δισκάριο. Η θέση των αποτυπωτικών κολοβωμάτων στο χώρο είναι σταθερή, λόγω της ναρθηκοποίησης που προηγήθηκε.

Εικ. 29: Αποτύπωση της κάτω γνάθου.

Δεύτερη συνεδρία: Αποτύπωμα pick-up, κοχλιούμενος νάρθηκας καταγραφής της κεντρικής σχέσης, μεταφορά του γίγγλυμου άξονα με προσωπικό τόξο

Τα αριθμημένα τμήματα με τους επιμήκεις αποτυπωτικούς κυλίνδρους που έχει ετοιμάσει ο οδοντοτεχνίτης τοποθετούνται και σταθεροποιούνται στο στόμα με τις μακριές βίδες συγκράτησης ***(Εικ. 25,26)***, με την προβλεπόμενη ροπή. Για να ελέγξουμε ότι οι αποτυπωτικοί κύλινδροι εφαρμόζουν στη σωστή θέση, παίρνουμε μια ακτινογραφία (πανοραμική, οπισθοφατνιακή) ***(Εικ. 8-15α)***. Οι θέσεις στις οποίες ο οδοντοτεχνίτης χώρισε τα επιμέρους τμήματα πρέπει να είναι ελεύθερες και να μην υπάρχει οποιαδήποτε επαφή των ακρυλικών τμημάτων. Μετά την ακτινογραφική επιβεβαίωση, τα λεπτά χωρίσματα πληρώνονται με αυτοπολυμεριζόμενη ακρυλική ρητίνη. Το ατομικό δισκάριο πρέπει οπωσδήποτε να δοκιμαστεί. Η αποτύπωση επιτυγχάνεται με τη χρήση πολυαιθέρα ή σιλικόνης ***(Εικ. 28,29)***. Σε κάθε περίπτωση αναμένουμε ότι λόγω της ναρθηκοποίησης η θέση των εμφυτευμάτων στο χώρο θα καταγραφεί σωστά.

Με τη βοήθεια της εξατομικευμένης κοχλιούμενης βασικής πλάκας, η οποία στηρίζεται σε τρία εμφυτεύματα, μπορεί να καταγραφεί τόσο η κεντρική σχέση όσο και η θέση του γίγγλυμου άξονα ***(Εικ. 30-32)***. Όλες οι παράμετροι που πρέπει να ληφθούν υπόψη αντιστοιχούν στην παραδοσιακή προσθετική.

Εικ. 30: Η κοχλιούμενη βασική πλάκα για την καταγραφή της άρθρωσης είναι τοποθετημένη στην άνω γνάθο και φέρει οπές απ' όπου προβάλλουν τα υπολειπόμενα δόντια.

Εικ. 31: Κλινική εικόνα της κάτω γνάθου με την αντίστοιχη βασική πλάκα για την καταγραφή της κεντρικής σχέσης.

Εικ. 32: Καταγραφή της κεντρικής σχέσης με Futar® D.

Εικ. 33: Τελικό εκμαγείο εργασίας της άνω γνάθου με τα εργαστηριακά ανάλογα των εμφυτευμάτων (platform switching).

Εικ. 34: Τελικό εκμαγείο εργασίας της κάτω γνάθου.

Εικ. 35: Σύνταξη των δοντιών με κερί πάνω σε κοχλιούμενη βασική πλάκα που θα χρησιμοποιηθεί για τον αισθητικό έλεγχο της αποκατάστασης.

Εικ. 36: Επιλογή των προσθετικών κολοβωμάτων από τον οδοντοτεχνίτη μετά τη δοκιμή σύνταξης των δοντιών.

Εικ. 37: Εξατομικευμένα προσθετικά κολοβώματα πάνω στο εκμαγείο εργασίας.

Εικ. 38: Μεταλλικός σκελετός μετά τον έλεγχο της αισθητικής της αποκατάστασης.

Εικ. 39: Η βέλτιστη διαμόρφωση του σκελετού της αποκατάστασης αποτελεί προϋπόθεση για μια σωστή αισθητική επικάλυψη.

Εικ. 40: Προσθετικό αποτέλεσμα 4 χρόνια μετά την τοποθέτηση της μόνιμης επιεμφυτευματικής προσθετικής αποκατάστασης. Η κατάσταση των μαλακών και των σκληρών ιστών είναι σταθερή.

Εικ. 41: Ακτινογραφικός έλεγχος 4 χρόνια μετά την τοποθέτηση της μόνιμης αποκατάστασης. Όλα τα εμφυτεύματα που δέχτηκαν άμεση φόρτιση χρησιμοποιήθηκαν στη μόνιμη αποκατάσταση.

Εργαστηριακή διαδικασία

Στο εργαστήριο είναι τώρα δυνατή η ακριβής κατασκευή του τελικού εκμαγείου εργασίας με τη μάσκα ούλων ***(Εικ. 33,34)***. Τα εκμαγεία αναρτώνται σε αρθρωτήρα. Ο οδοντοτεχνίτης κατασκευάζει και ολοκληρώνει τη σύνταξη των δοντιών με κερί πάνω σε μια βασική πλάκα, την οποία είτε βιδώνει πάνω σε δύο εμφυτεύματα είτε τη σταθεροποιεί πάνω σε δόντια ***(Εικ. 35)***. Ο κλινικός έλεγχος της δοκιμής σύνταξης είναι έτσι ευκολότερος. Η σύνταξη των δοντιών γίνεται αφού έχουμε λάβει υπόψη τις επιθυμίες του ασθενούς, μετά το διαγνωστικό κέρωμα και την προσωρινή αποκατάσταση.

Τρίτη συνεδρία: Έλεγχος λειτουργικότητας, αισθητικής, επανέλεγχος της καταγεγραμμένης άρθρωσης

Αυτή η συνεδρία έχει αποφασιστική σημασία για την κατασκευή της μόνιμης προσθετικής αποκατάστασης. Κλινικά μπορεί να γίνει η δοκιμή της σύνταξης των δοντιών με την κοχλιούμενη βασική πλάκα και, αν χρειάζεται, να πραγματοποιηθούν αλλαγές που αφορούν τη λειτουργικότητα και την αισθητική. Στη συγκεκριμένη συνεδρία, ο ασθενής αλλά και οι τυχόν συνοδοί του μπορούν να αξιολογήσουν το αισθητικό αποτέλεσμα. Στο στάδιο αυτό πραγματοποιούνται εύκολα αλλαγές, με τη βοήθεια του οδοντοτεχνίτη. Με βάση τη σχέση ανάμεσα στη φατνιακή ακρολοφία, στη θέση των εμφυτευμάτων και στη σύνταξη των δοντιών πάνω στη βασική πλάκα, μπορούμε να συζητήσουμε με τον ασθενή και με τον οδοντοτεχνίτη κατά πόσον είναι εφικτή η χωρίς πρόβλημα κατασκευή ακίνητων αποκαταστάσεων υπό μορφή γεφυρών ή αν μια κινητή αποκατάσταση θα ήταν προτιμότερη επειδή θα εξασφάλιζε υποστήριξη στα μαλακά μόρια. Οι παράμετροι με βάση τις οποίες θα ληφθεί η συγκεκριμένη απόφαση έχουν ήδη αναλυθεί.

Οδοντοτεχνική διαδικασία

Με βάση τα δεδομένα από την τελευταία συνεδρία, μπορεί να ολοκληρωθεί η κατασκευή της προσθετικής αποκατάστασης. Ανάλογα με τα ανατομικά και μορφολογικά δεδομένα, τον αριθμό των εμφυτευμάτων και τις επιθυμίες του ασθενούς, η αποκατάσταση μπορεί να είναι από τυποποιημένη δοκός με συνδέσμους ακριβείας έως κοχλιούμενη ή συγκολλούμενη ολοκεραμική αποκατάσταση με μορφή γέφυρας. Σε αυτή τη φάση πρέπει με βάση τα λειτουργικά και αισθητικά δεδομένα να γίνει νέα αξιολόγηση και να αποφασιστεί αν η προσθετική αποκατάσταση θα έχει κινητή ή ακίνητη μορφή ***(Εικ. 36-39)***.

Τέταρτη συνεδρία: Τοποθέτηση της αποκατάστασης

Σε αυτή την τελευταία συνεδρία τοποθετείται η μόνιμη προσθετική αποκατάσταση. Όσα δόντια και εμφυτεύματα χρησιμοποιήθηκαν ως προσωρινά στηρίγματα, και τώρα εμποδίζουν την τοποθέτηση της μόνιμης αποκατάστασης, πρέπει να αφαιρεθούν. Στις αποκαταστάσεις που στηρίζονται σε δοκούς, η δίχως τάσεις εφαρμογή της δοκού ελέγχεται με το τεστ Sheffield. Μια οριζόντια κοχλιακή πρόσβαση, η οποία δεν εμφανίζει τάσεις κατά την κοχλίωση σε κοχλιούμενη προσθετική αποκατάσταση, αποτελεί επίσης δείγμα καλής εφαρμογής. Αν θέλουμε να βεβαιωθούμε περαιτέρω για την εφαρμογή της προσθετικής αποκατάστασης, αυτό μπορεί να γίνει με τη χρήση ακτινογραφιών (πανοραμική, οπισθοφατνιακές). Έτσι είναι δυνατή αφενός η καταγραφή της σωστής εφαρμογής και αφετέρου η αξιολόγηση του οστικού επιπέδου την ημέρα που θα τοποθετηθεί η προσθετική αποκατάσταση. Ο έλεγχος της στατικής και δυναμικής σύγκλεισης έχει αποφασιστική σημασία για τη μακροχρόνια καλή πρόγνωση της αποκατάστασης. Τα απαραίτητα κριτήρια έχουν ήδη περιγραφεί.

Ο βοηθός του οδοντιάτρου θα αναλάβει να περιγράψει διεξοδικά τη στοματική υγιεινή που πρέπει να εφαρμόζεται, αλλά και τα σχετικά βοηθητικά μέσα.

Επανέλεγχος

Ένας πρώτος έλεγχος μπορεί να γίνει 4 εβδομάδες αφού τοποθετηθεί η αποκατάσταση και αφού ο ασθενής την έχει συνηθίσει. Αν χρειάζεται, μπορούν να πραγματοποιηθούν μικροδιορθώσεις. Είναι σημαντικό να γίνει, άλλη μια φορά, έλεγχος της σύγκλεισης. Ακολουθεί ο έλεγχος της στοματικής υγιεινής και αν χρειάζεται γίνεται εκ νέου περιγραφή της στοματικής υγιεινής και των βοηθητικών μέσων.

Σε έξι μήνες το αργότερο θα πρέπει να πραγματοποιηθεί ο πρώτος έλεγχος ρουτίνας της προσθετικής αποκατάστασης.

Επίσης υποχρεωτικοί είναι ετήσιοι ακτινολογικοί έλεγχοι που θα συνδυάζονται με έλεγχο του περιοδοντίου και αφαίρεση της υπερουλικής πλάκας και τρυγίας, ιδίως σε σύνθετες αποκαταστάσεις, για την έγκαιρη αναγνώριση περιοδοντικών βλαβών οι οποίες μπορούν να θεραπευτούν σε πρώιμο στάδιο ***(Εικ. 40,41)***. Αν η προσθετική αποκατάσταση είναι κοχλιούμενη, τότε μπορεί κατά περίπτωση να αφαιρεθεί.

Συμπεράσματα

Με την τεχνική που παρουσιάσαμε παραπάνω είναι δυνατόν να υλοποιηθεί μια λειτουργική και αισθητικά αποδεκτή ακίνητη προσωρινή αποκατάσταση σε ασθενείς στους οποίους πρόκειται να τοποθετηθούν σύνθετες επιεμφυτευματικές προσθέσεις. Έτσι πολλοί ασθενείς αποδέχονται μια θεραπεία που διαφορετικά, για εργασιακούς ή άλλους λόγους, θα απέρριπταν. Θεμέλιο μιας τέτοιας θεραπείας είναι τα προσωρινά εμφυτεύματα που επιτρέπουν να κατασκευαστεί μια ακίνητη προσωρινή αποκατάσταση.

Το σχέδιο υλοποίησης της μόνιμης αποκατάστασης, που παρουσιάσαμε, επιτρέπει με τον ελάχιστο κόπο, και αφού έχουμε λάβει υπόψη όλες τις προσθετικές παραμέτρους, να επιτευχθεί ένα τέλειο αποτέλεσμα για τον ασθενή.

Ηχηρό το «παρών» των οδοντιάτρων στο 52ο Ετήσιο Συνέδριο της Στοματολογικής Εταιρείας Ελλάδος

Με απόλυτη επιτυχία και αθρόα προσέλευση οδοντιάτρων ολοκληρώθηκαν οι διεργασίες του 52ου Ετήσιου Συνεδρίου της Στοματολογικής Εταιρείας της Ελλάδας (ΣΕΕ), το οποίο πραγματοποιήθηκε με τη συνεργασία του Οδοντιατρικού Συλλόγου Πειραιά από τις 18 έως 20 Οκτωβρίου 2015 στο Ίδρυμα Ευγενίδου.

Κύριο θέμα του συνεδρίου ήταν η αισθητική του προσώπου από το συγκεκριμένο στο εκτεταμένο πρόβλημα, που κάλυψε το ολοήμερο πρόγραμμα της 19ης Σεπτεμβρίου. Έτσι, οι συμμετέχοντες είχαν την ευκαιρία να διευρύνουν τις γνώσεις τους από τα νέα υλικά και τεχνικές της επανορθωτικής Οδοντιατρικής μέχρι τις χειρουργικές ή μη επεμβάσεις για την καταπολέμηση της γήρανσης και τη βελτίωση των δυσμορφιών του προσώπου. Μάλιστα, η πρωτοβουλία της Οργανωτικής Επιτροπής, να καταρτίσει το επιστημονικό πρόγραμμα με τέτοιο τρόπο, ώστε οι ελεύθερες ανακοινώσεις να συνοδεύονται από σχετικές προς το θέμα εισηγήσεις, δημιούργησε μικρούς, ολοκληρωμένους κύκλους θεματικών ενοτήτων, δίνοντας στους παρευρισκομένους την δυνατότητα να ακούσουν καινούριες ιδέες, πάντοτε με το επιστέγασμα της ήδη αποδεδειγμένης επιστημονικής γνώσης.

Μια από τις καινοτομίες του φετινού συνεδρίου που άφησε τις καλύτερες εντυπώσεις ήταν η διοργάνωση συνεδρίας με posters, στο πλαίσιο της οποίας βραβεύτηκαν και τα τρία καλύτερα. Φυσικά, δεν θα πρέπει να παραλείψουμε να αναφερθούμε στο στρογγυλό τραπέζι που ήταν αφιερωμένο στα ΑμεΑ, την διοργάνωση του οποίου ανέλαβε ο ΟΣΠ. Η συζήτηση, που ήταν ανοιχτή στο κοινό, επικεντρώθηκε στα ζητήματα φροντίδας της στοματικής υγιεινής, αυτής της ευαίσθητης κατηγορίας ανθρώπων, επισημαίνοντας ωστόσο την ανάγκη για ενίσχυση των δομών αυτόνομης, ημιαυτόνομης και αυξημένης φροντίδας διαβίωσής τους.

Στιγμιότυπο από το 52ο Ετήσιο Συνέδριο της ΣΕΕ. Διακρίνονται από αριστερά: Ο Πρόεδρος της ΣΕΕ, κ. Ι. Μελακόπουλος, η κα. Πατρικίου, ο κ. Α. Γεράνιος και ο κ. Φ. Τζέρμπος.

Τις καλύτερες εντυπώσεις άφησε και το master class αναφορικά με τις αισθητικές παρεμβάσεις που μπαίνουν πια στο χώρο της οδοντιατρικής, όπως το botox και οι ενέσεις υαλουρονικού οξέος, την επιστημονική ευθύνη του οποίου είχε ο διεθνώς αναγνωρισμένος στοματικός και γναθοπροσωπικός χειρουργός Henri Thuau.

Η απήχηση του 52ου Ετήσιου Συνεδρίου της ΣΕΕ αντανακλά το άμεσο και οξύ ενδιαφέρον των μαχόμενων οδοντιάτρων για θεματολογία αιχμής και αποδεικνύει για άλλη μια φορά ότι οι επιστημονικές εκδηλώσεις που στοχεύουν στην συνεχή και υψηλού επιπέδου εκπαίδευση των οδοντιάτρων «αγκαλιάζονται» πάντοτε με θέρμη από την οδοντιατρική κοινότητα.

(Σημειώνεται ότι οι περιλήψεις των ελεύθερων ανακοινώσεων και των επιτοίχιων επιδείξεων έχουν αναρτηθεί στην ιστοσελίδα της Εταιρείας www.stomatologia.gr.)

Η προσεγμένη θεματολογία του συνεδρίου αποτέλεσε πόλο έλξης για τους οδοντιάτρους που τίμησαν με την παρουσία τους τη διοργάνωση.

Στην έκθεση που λειτούργησε κατά τη διάρκεια του συνεδρίου, οι συμμετέχοντες είχαν τη δυνατότητα να ενημερωθούν για τις νέες τεχνολογίες και τα υλικά της οδοντιατρικής αγοράς.

Μετά το πέρας του συνεδρίου, το «ΟΒ» μίλησε με τον Πρόεδρο της ΣΣΕ, τον Στοματικό και Γναθοπροσωπικό Χειρουργό, κ. Ιωάννη Μελακόπουλο, ο οποίος μοιράζεται μαζί μας την εμπειρία του από την φετινή διοργάνωση.

Κύριε Μελακόπουλε, επιχειρώντας μια αποτίμηση του 52ου Ετήσιου Συνεδρίου της ΣΕΕ, σε ποια συμπεράσματα καταλήγετε; Τελικά, για εσάς η εμπειρία της διοργάνωσης ενός τόσο σημαντικού θεσμού, «κλείνει» με θετικό ή αρνητικό πρόσημο;

Αναντίρρητα με θετικό πρόσημο, ιδιαίτερα φέτος που υπήρχαν τόσες δυσκολίες, οι εκλογές και η απρόσμενη αλλαγή του χώρου. Η ομόφωνη επιλογή του ΔΣ ότι το συνέδριο δεν πρέπει να αλλάξει ημερομηνία λόγω των εκλογών, παρά τις Κασσάνδρες που ακούγονταν, ήταν αναμφίβολα σωστή. Χωρίς σχεδόν καμία απουσία από το επιστημονικό πρόγραμμα, και με περισσότερες από 350 συμμετοχές, με έντονη την παρουσία φοιτητών και νέων συναδέλφων, δεν θα μπορούσε κανείς να μην αισθάνεται ότι η προσπάθεια όχι μόνο άξιζε, αλλά και πέτυχε.

Τι νομίζετε ότι κέρδισαν οι συμμετέχοντες από την παρακολούθηση του συνεδρίου;

Στην εποχή του διαδικτύου ένα συνέδριο που απαιτεί την φυσική παρουσία του συμμετέχοντα θα πρέπει να του προσφέρει και λόγους για να παρευρεθεί. Πιστεύουμε ότι σε αυτό το συνέδριο δόθηκε μεγάλο βάρος στα master classes που έδωσαν πέρα από μια εξειδικευμένη προσέγγιση σε ένα θέμα τη δυνατότητα εκτεταμένης συζήτησης με τους ομιλητές. Επιπρόσθετα κρατήσαμε τους συνέδρους στο χώρο γεγονός που τους επέτρεψε να ανταλλάξουν απόψεις μεταξύ τους για θέματα που καθημερινά αντιμετωπίζουμε στα ιατρεία, αλλά και να έρθουν σε επαφή με τους εκθέτες μας. Δεν θα πρέπει να ξεχνάμε ότι όλοι φεύγουμε από ένα συνέδριο με περισσότερες γνώσεις για τις τελευταίες εξελίξεις σε τεχνικές και υλικά της συνεχώς εξελισσόμενης επιστήμης μας. Τέλος, αναμφίβολα κερδισμένοι είναι οι νέοι συνάδελφοι που ανέβηκαν πρώτη φορά στο βήμα στο συνέδριό μας στους οποίους εύχομαι να συνεχίσουν να μοιράζονται τη γνώση σε όλη τους την επιστημονική σταδιοδρομία. Δεν ξεχνάμε ως ΣΕΕ τη βοήθειά σας σε αυτό το θέμα μια και το «Οδοντιατρικό Βήμα» ήταν ο χορηγός του 1ου βραβείου Poster, θεσμό που θα συνεχίσουμε και στα επόμενα συνέδριά μας.

Οστική ανάπλαση στην οδοντιατρική εμφυτευματολογία

Το παγκόσμιο best seller του Fouad Khoury τώρα και στα ελληνικά

Επιστημονική επιμέλεια:
Νικήτας Σ. Συκαράς
Επίκουρος Καθηγητής
Οδοντιατρικής Σχολής ΕΚΠΑ

Μετάφραση:
Ευστάθιος Κ. Καρατζογιάννης
Οδοντίατρος,
Διδάκτωρ Πανεπιστημίου Χαϊδελβέργης

Το οστικό μόσχευμα αποτελεί σήμερα ένα από τα πιο βασικά κεφάλαια στην οδοντιατρική εμφυτευματολογία.
Το βιβλίο Οστική ανάπλαση στην οδοντιατρική εμφυτευματολογία των εκδόσεων Quintessence, με **536 σελίδες** και **1.800 έγχρωμες φωτογραφίες**, περιγράφει και αναλύει τις πιο σύγχρονες τεχνικές μεταμόσχευσης στη χειρουργική των εμφυτευμάτων. Για το λόγο αυτό αποτελεί ένα εγχειρίδιο πραγματικά μοναδικό.

Στο βιβλίο αναλύονται:
- Οι βιολογικές βάσεις της οστικής μεταμόσχευσης και της οστεοενσωμάτωσης των εμφυτευμάτων
- Η διάγνωση και το σχέδιο θεραπείας των επεμβάσεων
- Η διαχείριση των μαλακών ιστών στη χειρουργική των οστικών μοσχευμάτων και των εμφυτευμάτων
- Η μεταμόσχευση με ενδοστοματικά και εξωστοματικά οστικά μοσχεύματα και η οστεογένεση
- Η ενσωμάτωση μετά από σύνθετες εμφυτευματικές και προσθετικές αποκαταστάσεις
- Οι επιπλοκές και οι κίνδυνοι που ενδέχεται να προκύψουν

Το βιβλίο Οστική ανάπλαση στην οδοντιατρική εμφυτευματολογία αποτελεί σημείο αναφοράς για κάθε εμφυτευματολόγο, γναθοχειρουργό και, φυσικά, για κάθε οδοντίατρο που ενδιαφέρεται για το συγκεκριμένο επιστημονικό πεδίο.

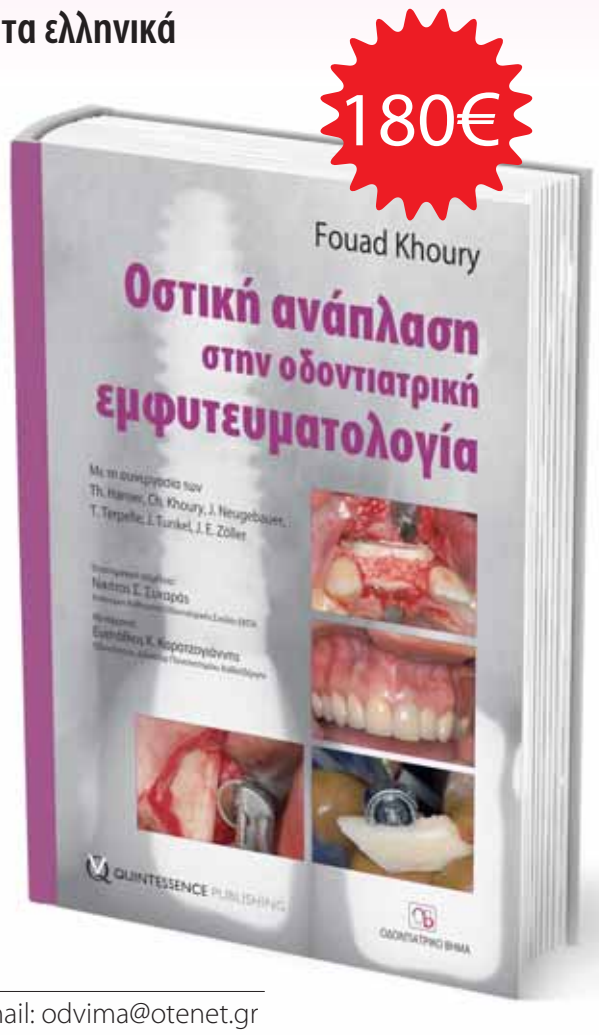

Προσφορά

Οστική ανάπλαση στην οδοντιατρική εμφυτευματολογία
+
Χειρουργική Οδοντικών Εμφυτευμάτων
Βήμα προς βήμα οι διαδικασίες
και τα δύο μαζί 205€
Η προσφορά ισχύει έως 15 Δεκεμβρίου 2015

Χειρουργική Οδοντικών Εμφυτευμάτων
Βήμα προς βήμα οι διαδικασίες
Daniel Buser, Jun- Young Cho
Alvin B. K. Yeo
Επιστημονική επιμέλεια-μετάφραση:
Νικήτας Σ. Συκαράς
Επίκουρος Καθηγητής
Οδοντιατρικής Σχολής ΕΚΠΑ

ΟΔΟΝΤΙΑΤΡΙΚΟ ΒΗΜΑ
Σκουφά 64, 106 80 Αθήνα, Τηλ. 210 3814 939, www. odvima.gr, e-mail: odvima@otenet.gr

Το 24ο ΕΑΟ 24-26 Σεπτεμβρίου 2015 στην Στοκχόλμη

Όλα όσα είδαμε και ακούσαμε στο φετινό συνέδριο

Δεν θα μπορούσε το συνέδριο αυτό να μην μου φέρει μνήμες από προηγούμενα ΕΑΟ, τότε που ήταν στις μεγάλες τους δόξες. Ιδιαίτερα, θυμάμαι το 14ο ΕΑΟ στο Μόναχο. Πολλοί από τους φετινούς ομιλητές ήταν ίδιοι με τότε, αλλά αυτό που μου έκανε μεγαλύτερη εντύπωση ήταν ότι και τα θέματα που είχαν παρουσιάσει τότε δεν διέφεραν σημαντικά από τις ομιλίες τους στη φετινή διοργάνωση. Παρών ήταν τότε ο M. Quirynen με θέμα τα εμφυτεύματα σε περιοδοντικούς ασθενείς. Παρών ήταν κι ο S. Schou με θέμα τη θεραπεία της περιεμφυτευματίτιδος, ο R. Jung με το BMP-2, ο N. K. Lang (που μου είχε παραχωρήσει μια απολαυστική συνέντευξη) και ο C. Hammerle. Υπήρξαν όμως και απουσίες, όπως η ομάδα των ορθοδοντικών (Melsen B., Crismani A.) που (φέτος) μας στέρησαν το «διαφορετικό».

Ο απεσταλμένος του «ΟΒ» Χρήστος Κωνσταντινίδης στο συνεδριακό κέντρο.

«Δηλαδή, βρισκόμαστε δέκα χρόνια μετά και στην ουσία είναι σαν να μην πέρασε μια μέρα;» αναρωτιέμαι, επιχειρώντας μια πρώτη αποτίμηση του φετινού συνεδρίου. Αλλά αυτό, αφήνω καλύτερα να το κρίνετε εσείς, διαβάζοντας στις γραμμές που ακολουθούν όλα όσα συζητήθηκαν στο φετινό 24ο ΕΑΟ που έλαβε χώρα στην όμορφη Στοκχόλμη.

Γράφει ο **Χρήστος Κωνσταντινίδης**
Οδοντίατρος - M.Sc (Προσθετ.)

Ο **D. Buser** ξεκίνησε τις ομιλίες της Πέμπτης (24/9), κάνοντας μια ιστορική αναδρομή στην εμφυτευματολογία μέσα από την επαγγελματική ζωή του A. Schroeder. Ασχολήθηκε με την ενδοδοντία (Ledermix) και την εμφυτευματολογία και ιδιαίτερα τις επιφάνειες των εμφυτευμάτων και την ανοιχτή επούλωση. Αναφέρθηκε στη δημιουργία του ITI από τους A. Schroeder και F. Straumann το 1980 και του ITI Research Foundation το 1988.

Ακολούθησε ο **J. Meyle** με θέμα το γερμανικό πρωτόκολλο. Το εμφύτευμα Tuebingen εμφανίστηκε στη δεκαετία του '70 από οξείδιο του αλουμινίου και εξελίχθηκε με βάση την ανατομία της ρίζας του φυσικού δοντιού. Η βαθμιδωτή του κατασκευή και η αδρότητα της επιφανείας του είχε σαν αποτέλεσμα 49% μεγαλύτερη επιφάνεια. Παρ' όλα αυτά, οι αποτυχίες ανέρχονταν στο 47%.

Ο **Jan Derks** αναφέρθηκε στην αποτελεσματικότητα της εμφυτευματικής θεραπείας. Η πρώιμη απώλεια εμφυτευμάτων σχετίζεται με προδιαθεσιακούς παράγοντες. Έτσι η προϋπάρχουσα περιοδοντική νόσος αυξάνει τον κίνδυνο 3,3 φορές. Άλλοι παράγοντες είναι το κάπνισμα και το μήκος του εμφυτεύματος. Το 7,6% των ασθενών χάνουν εμφύτευμα σύμφωνα με την βιβλιογραφία. Η περιεμφυτευματίτιδα συναντάται στο 45% (26,9% απώλεια οστού>1 mm, 14,5%>2 mm, 10,1%>3mm). Η περιεμφυτευματική βλενογοννίτιδα στο 33%. Η θεραπεία σχετίζεται με τον κλινικό, τον αριθμό των εμφυτευμάτων , τον τύπο της πρόθεσης και την μάρκα των εμφυτευμάτων.

Ο **L. Cordaro** αναφέρθηκε στην GBR και GTR. Για λήψη block μοσχευμάτων η ιδεώδης περιοχή είναι ο κλάδος , ακολουθεί το γένειο και τελευταία επιλογή είναι το λαγόνιο. Το μήκος των εμφυτευμάτων δεν σχετίζεται με το ποσοστό αποτυχίας. Σε άλλες μελέτες όμως έχουν υψηλότερο ποσοστό πρώιμων απωλειών. Τα μικρότερης διαμέτρου εμφυτεύματα μειονεκτούν σε σχέση με το προφίλ ανάδυσης και τον κίνδυνο καταγμάτων, υπερτερούν όμως σε στενές ακρολοφίες γιατί αφήνουν μεγαλύτερο πάχος οστού, συνεπώς ελαχιστοποιούν τις πιθανότητες απορρόφησής του.

Ο **B. Stadlinger** παρουσίασε ένα βίντεο σχετικά με την επικοινωνία των κυττάρων και τη διαφοροποίησή τους από αδιαμόρφωτα προγεννητικά σε κύτταρα οστικού ιστού. Το Πανεπιστήμιο της Ζυρίχης έχει συνολικά παρασκευάσει πέντε videos (πωλούνται) που καλύπτουν τις μεταβολές του οστού κατά τις ορθοδοντικές μετακινήσεις, την οστεοενσωμάτωση, την ανατολή των οδόντων, κ.λπ.

Ο Otto Zuhr στο πόντιουμ του 24ου ΕΑΟ.

Ο P. Aspenberg, ο M. Schimmel, η A. Zembic κι ο G. Raghoebar ήταν μερικοί μόνο από τους εγνωσμένου κύρους ομιλητές που έδωσαν το «παρών» στη φετινή διοργάνωση του ΕΑΟ.

Ο **T. Linkevicius** αναφέρθηκε στην αναγέννηση των περιεμφυτευματικών μαλακών ιστών. Το πάχος των μαλακών ιστών είναι προϋπόθεση για τη σταθερότητα των εμφυτευμάτων. Έτσι είναι σκόπιμο σε περίπτωση λεπτού βιοτύπου η χρήση υψηλής βίδας επούλωσης με σκοπό τη δημιουργία μαλακού ιστού ικανού πάχους (tent technique). Η χρήση ξενομοσχευμάτων ή αλλομοσχευμάτων υστερεί σε σχέση με το FGG, αλλά αυξάνει το πάχος των μαλακών ιστών. Μεγάλο ύψος μαλακών ιστών είναι επιθυμητό ακόμη και 7,50 mm χωρίς να συμβάλλει στην δημιουργία περιεμφυτευματικού θυλάκου.

Ο **M. Quirynen** αναφέρθηκε στο L-PRF στην GTR. Στο L-PRF λαμβάνεται αίμα από τον ασθενή περίπου 40 ml και χωρίς χρήση πρόσθετου φυγοκεντρείται για 15 λεπτά. Το L-PRF διαχωρίζεται στο κέντρο στον δοκιμαστικό σωλήνα από το ακύτταρο πλάσμα και τα ερυθρά αιμοσφαίρια (το πιο κάτω στρώμα). Το 98% των πλασμοκυττάρων και το 75% των λευκοκυττάρων εμπεριέχονται στο L-PRF. Έτσι έχουμε προαγωγή της αγγειογέννεσης και λόγω της παρουσίας αυξητικών παραγόντων TGF B-1, B-2, PDFG-AB, IGF προάγει την GTR. Δεν σχετίζεται με το PRP και το PRGF. Είναι ιδεώδες υλικό για τη δημιουργία μεμβρανών, ελαχιστοποιώντας τις αποκαλύψεις και επιταχύνοντας την επούλωση. Άλλες εφαρμογές είναι η αντιμετώπιση υφιζήσεων, σαν μόσχευμα ιδίως στην ανύψωση ιγμορείου αλλά και στη διατήρηση φατνίου.

Ο **A. Temmerman** αναφερόμενος στο L-PRF σαν υλικό διατήρησης φατνίου έδειξε με CBCT ότι με την χρήση L-PRF έχουμε πλήρωση 100% με οστούν στα μετεξακτικά φατνία (vs 72,6% στο control) και στατιστικά μικρότερη απώλεια σε οριζόντια (-2 mm και -4mm από την παρυφή) και σε κάθετη διάσταση.

Ο **P. Aspenberg** άνοιξε τις ομιλίες του Σαββάτου (25/9) με θέμα τα διφωσφονικά. Σήμερα τα διφωσφονικά θεωρούνται ότι με ελεγχόμενη τοπική χορήγηση βοηθούν την ενσωμάτωση των εμφυτευμάτων σε αντίθεση με τη συστηματική χορήγησή τους.

Ο **M. Schimmel** αναφέρθηκε στις οικονομικές προεκτάσεις της νωδότητας. Η νωδότητα σχετίζεται με μειωμένο προσδόκιμο ζωής, ελαττωμένη πρόσληψη θρεπτικών συστατικών και μελαγχολία. Στους ηλικιωμένους ασθενείς πρέπει οι χειρουργικές διαδικασίες να είναι ελάχιστες και στοχοποιημένες. Το κόστος πρέπει να είναι μικρό, συνεπώς δύο εμφυτεύματα και επένθετη είναι η θεραπεία εκλογής.

Η **Anja Zembic** μιλώντας σχετικά με τον ελάχιστο αριθμό εμφυτευμάτων υποστήριξε ότι 2-4 είναι ο ελάχιστος αριθμός για επένθετες. Για ακίνητες ο ελάχιστος αριθμός είναι 6 αν και μερικοί υποστηρίζουν το all in four.

Σε άλλη αίθουσα, ο **E. Van Dooren** είχε ως κεντρικό θέμα των ομιλιών του την προσθετική. Τα κεραμικά είναι το υλικό εκλογής στις εμφυτευματικές αποκαταστάσεις. Η ζιρκονία υπερέχει του τιτανίου σε θέμα συμβατότητας. Από μελέτες (R.Juny et al., 2007) φαίνεται ότι όταν ο βιότυπος έχει πάχος <3 mm το χρώμα του προσθετικού υλικού επηρεάζει την εμφάνιση των μαλακών ιστών. Έτσι έχουμε δύο δυνατότητες βελτίωσης σε λεπτό βιότυπο: είτε την πάχυνση με υποεπιθηλιακό μόσχευμα (CTG), είτε την χρήση abutment ζιρκονίας ή και εμφυτευμάτων από ζιρκονία.

Ο **G. Raghoebar** αναφέρθηκε στον ελάχιστο αριθμό εμφυτευμάτων στην απορροφημένη κάτω γνάθο. Τα κοντά εμφυτεύματα υπερέχουν σε σχέση με τα διαγναθικά. Σε ύψος 12 mm και εύρος 6 mm, τότε τοποθετούμε δύο εμφυτεύματα, αν το ύψος είναι <12mm και το εύρος <6 mm , τότε τοποθετούμε 4 κοντά εμφυτεύματα. Αν όμως το ύψος είναι 6-12 mm και το εύρος < 6mm τότε θα πρέπει να προηγηθεί GBR.

Σε ακραίες περιπτώσεις μπορεί να τοποθετηθεί μόνο ένα με ball attachment στο κέντρο της ακρολοφίας. Προσοχή στις πολύ απορροφημένες ακρολοφίες θα πρέπει να δίνουμε να τηρούμε ασφαλή απόσταση των εμφυτευμάτων από το κάτω φατνιακό νεύρο και το τομικό κανάλι.

Στην συζήτηση που ακολούθησε όλοι οι ομιλητές υποστήριξαν ότι όταν τοποθετούμε εμφυτεύματα πρέπει να λαμβάνουμε υπ'όψιν μας την ευκολία στην υγιεινή τους. Οι ασθενείς που βλέπουμε σήμερα υγιείς και επιδέξιους μπορεί σε μερικά χρόνια να έχουν alzheimer, ρευματοειδή αρθρίτιδα, κινητικά προβλήματα και ασθένειες τέτοιες που να καθιστούν αδύνατη την καλή στοματική υγιεινή.

Ο **J. Frisen** αναφέρθηκε στα βλαστοκύτταρα στην οδοντιατρική. Η μεταμόσχευση μυελού και η μεταμόσχευση δέρματος είναι δύο συνήθεις θεραπείες βασισμένες στα βλαστοκύτταρα. Η εκτεταμένη χρήση βλαστοκυττάρων και αυξητικών παραγόντων είναι τοξική και μπορεί να οδηγήσει στην καρκινογένεση. Σήμερα γίνεται προσπάθεια σε πειραματόζωα ανανέωσης γερασμένων κυττάρων με νέα. Ως γνωστόν οι νευρώνες ανανεώνονται κάθε δέκα χρόνια, όπως και τα καρδιακά κύτταρα και τα λιποκύτταρα. Αντίθετα, τα επιθηλιακά κύτταρα ανανεώνονται κάθε εβδομάδα και τα αιμοπετάλια κάθε μήνα. Πιο συχνά ανανεώνονται τα κύτταρα του ανοσοποιητικού (κάθε 3 ημέρες).

Ο **M. Quirynen** αναφέρθηκε στο consensus conference που έλαβε χώρο τον Φεβρουάριο του 2015 στην Ελβετία. Από τα συμπεράσματα που θα πρέπει να αναφερθούν είναι η αποδοχή του ρόλου της υπολογιστικά κατευθυνόμενης χειρουργικής τοποθέτησης εμφυτευμάτων. Χρησιμότεροι είναι οι χειρουργικοί νάρθηκες που εδράζονται στους μαλθακούς ιστούς. Το CBCT υπερέχει του CT στη μειωμένη δόση και δίνει ανάλογα αποτελέσματα ακριβείας. Το οπτικό σκανάρισμα συσχετιζόμενο με το CBCT (DICOM) μας δίνει την ενότητα της προσθετικής αποκατάστασης με την ανατομική της βάση. Οι φασματογράφοι είναι ένα ακόμη βοήθημα που μπορεί να συμβάλλει στην μετατροπή μεγάλου μέρους της οδοντιατρικής σε ψηφιακή.

Στην πλαστική των περιεμφυτευματικών ιστών, αν και οι Zucchelli και Roccuzzo αναφέρουν κάλυψη 1,5-1,7 mm με CAF+ CTG και τροποποίηση του abutment, δεν έχουμε τεκμηριωμένα αποτελέσματα από την βιβλιογραφία.

Αναφορικά με τα abutment ζιρκονίας, θα πρέπει να σημειωθεί ότι έχουν περισσότερες επι-

πλοκές σε σχέση με τα τιτανίου, αν και υπερέχουν χρωματικά.

Ο **M. Sanz** αναφερόμενος στο δίλημμα κοντά εμφυτεύματα ή ανύψωση ιγμορείου τόνισε ότι η επιβίωση κοντών (< 13mm) και μακρύτερων εμφυτευμάτων δεν έχει στατιστικά σημαντική διαφορά.

Ο **F. Neukam** παρουσίασε τις επιπλοκές που σχετίζονται και είναι αντένδειξη για την ανύψωση ιγμορείου. Για την ανύψωση του ιγμορείου ή τη διάγνωση παθολογίας του ιγμορείου είναι απαραίτητο το CBCT. Σε περίπτωση στένωσης του πόρου του ιγμορείου, ενδείκνυται η λήψη κορτικοστεροειδών για αποσυμφόρησή του και σε βαριές περιπτώσεις η πλαστική του διαφράγματος. Σε ασθενή με αλλεργίες σκόπιμη είναι η χρήση αντιισταμινικών κατά τη φάση της επούλωσης της ανύψωσης.

Ο **F. Renouard** αναφέρθηκε σε επιπλοκές των εμφυτευμάτων. Στις ΗΠΑ 98000 θάνατοι λαμβάνουν χώρα κατ' έτος λόγω ιατρογενών σφαλμάτων καθιστώντάς την την 5η συχνότερη αιτία θανάτου με πιο συχνό πρόβλημα, το σφάλμα του αναισθησιολόγου . Η συστηματικοποίηση των διαδικασιών και η καλή γνώση και η τεχνική μας εξοικείωση μπορεί να μειώσει τις επιπλοκές.

Ο **B. Pjetursson** ανέφερε ότι το 38,7% των εμφυτευματικών ασθενών έχει επιπλοκές: οι βιολογικές επιπλοκές ανέρχονται στο 7%, οι επιπλοκές τεχνικής λεπτομέρειας αγγίζουν το 8,8%, η αποκοχλίωση αφορά το 6,9%, το κάταγμα εμφανίζεται στο 0,8% των περιπτώσεων, ενώ η χαλάρωση προσθετικής εργασίας εμφανίζεται σε ποσοστό 7%. Η εσωτερική σύνδεση abutment –εμφυτεύματος έχει τα λιγότερα προβλήματα αποκοχλίωσης.

Ο **R. Burkhardt** αναφέρθηκε στις επιπλοκές στους περιεμφυτευματικούς ιστούς. Η χειρουργική φάση είναι πολύ σημαντική για την υγεία των μαλθακών ιστών. Η παρουσία 2 mm κερατινοποιημένων ούλων και σταθερών περιεμφυτευματικών ιστών σχετίζεται με την υγεία, όχι όμως τόσο όσο το πάχος των ιστών.

Ο **M. Hurzeler** τόνισε ότι η άμεση τοποθέτηση και φόρτιση ενδείκνυται μόνο όπου υπάρχει υπερεπάρκεια σε οστούν και μαλακούς ιστούς. Επιπλέον, θα πρέπει να είναι ναρθηκοποιημένα και να ελαχιστοποιούνται οι πλάγιες δυνάμεις.

Ο **Heydecke** μίλησε για την ποιότητα ζωής σε ασθενείς που εγχειρίζονται για GBR.

Η ταλαιπωρία του ασθενούς μετά από λήψη μοσχεύματος στη βιβλιογραφία θεωρείται ότι υπερέχει σε σχέση με την ακρορριζεκτομή, την εξαγωγή και τέλος την εμφύτευση (θεωρείται ότι φέρει την πιο ήπια ταλαιπωρία).

Ο **Dehua Li** παρουσίασε το πολύ ενδιαφέρον θέμα της διαχείρισης των οστικών ελλειμμάτων στην αισθητική ζώνη. Η επάρκεια ιστών είναι ακρογωνιαίος λίθος για την επιτυχία στην αισθητική ζώνη.

Σε ελλείμματα με ταυτόχρονη GBR και εμφυτεύματα μόνο το 68,5% είχε ολική κάλυψη του ελλείμματος. Φαίνεται ότι ο υπάρχων αριθμός των οστικών τοιχωμάτων (1-2-3-4) επιδρά στην τελική οστεογένεση, αλλά και στην κινητικότητα του μοσχεύματος.

Αυτό θα πρέπει να λαμβάνεται υπ' όψιν για την επιλογή τεμαχισμένου ή block μοσχεύματος.

Για ακόμη καλύτερη σταθεροποίηση είναι συχνά σκόπιμη η χρήση ενισχυμένων μεμβρανών ή και πλέγματος τιτανίου. Σε μεγάλα ελλείμματα αν επιλεγεί η χρήση τεμαχισμένου οστού, η χρήση της τεχνικής αυτής εξασφαλίζει προστασία του μοσχεύματος.

Όταν αντιμετωπίζουμε ελλείμματα, είτε έχουμε μόνο ένα οστικό τοίχωμα είτε χρησιμοποιούμε block , είτε κάνουμε διάσχιση της ακρολοφίας για να μετατρέψουμε το έλλειμμα σε 4 τοιχωμάτων και χρήσης τεμαχισμένου οστού.

Η **L.H. Mayfield** αναφέρθηκε στη θεραπεία της περιεμφυτευματίτιδας. Η συμβολή του ασθενούς με καλό μηχανικό καθαρισμό είναι μεγαλύτερης σημασίας από την χρήση αντισηπτικών, αντιβιοτικών και συσκευών αμμοβολής. Η συχνότητα θεραπείας είναι κάθε τρεις μήνες και περιλαμβάνει σχολαστικό έλεγχο του δείκτη πλάκας, αφαίρεση των κοχλιούμενων εργασιών (όπου είναι εφικτό), υποουλική και υπερουλική απόξεση, χρήση υπερήχων με ειδικά ξέστρα και χρήση 0,12% χλωρεξιδίνης και τέλος σοδοβολή και στίλβωση με ελαστικό κυπελοειδές.

Η **C. Lindh** αναφέρθηκε στη διάγνωση της περιεμφυτευματίτιδας από το CBCT. Τα CBCT σταδιακά αποδίδουν πιο πιστά την ανατομία του οστού, αλλά ακόμη υπολείπονται σε ακρίβεια. Βέβαια το CBCT δεν έχει περιορισμούς τέτοιους για διάγνωση περιοδοντικών βλαβών, αλλά και γενικά για την επούλωση του οστού. Γενικά, η ακρίβεια του CBCT επηρεάζεται από τις μικροκινήσεις του ασθενούς.

Αντίστοιχα προβλήματα με την κίνηση υπάρχουν και με τα scanners και συχνά είναι σκόπιμη η έμμεση αποτύπωση, δηλαδή η λήψη των αποτυπωμάτων. Σε μελέτες με CBCT φαίνεται ότι το έλλειμμα του μετεξακτικού φατνίου πληρούται σε οστούν κατά τα 2/3 μετά την παρέλευση 3 μηνών.

Το Navident είναι συσκευή που καθοδηγεί την χειρολαβή μας, χωρίς τη χρήση χειρουργικών ναρθήκων. Η σύγχρονη επίσης τεχνολογία μπορεί και συνδυάζει το facial scan (φωτογραφία) του ασθενούς με το scanner και το CBCT καθιστώντας εφικτή την virtual δοκιμή προσθετικών εργασιών.

Βέβαια υπάρχουν προβλήματα με την εφαρμογή του ενός αρχείου στο άλλο, με αποτέλεσμα να χρειάζεται μεγαλύτερο πεδίο λήψης του CBCT και στα νωδά άτομα να επιβάλλεται η χρήση markers και συχνά να έχουμε mid-line shift παρ' όλες τις προσπάθειες μας.

Ο **M. Sanz** τόνισε στην ομιλία του την σημασία της μηχανικής απομάκρυνσης της πλάκας. Αυτό συμβάλλει στο να καθίστανται οι σύγχρονες προθέσεις επί εμφυτευμάτων εύκολες στο χειρισμό τους ως προς την επίτευξη της στοματικής υγιεινής. Σε κάποιες περιπτώσεις ενδείκνυται η ανοιχτή (χειρουργική) προσέγγιση και καθαρισμός του εμφυτεύματος με ΟΗ, σοδοβολή, μηχανικά μέσα και συστήματα υπερήχων. Αν υπάρχουν τρία οστικά τοιχώματα είναι δυνατή η κλειστή οστική αναγέννηση.

Ο **A. Mombelli** αναφέρθηκε στο φλέγον θέμα της περιεμφυτευματίτιδας. Η περιεμφυτευματίτιδα δεν σχετίζεται μόνο με τις επιφάνειες τιτανίου αλλά και ζιρκονίας. Στις επιφάνειες ζιρκονίας όμως η απώλεια είναι άσηπτη και απλά το εμφύτευμα χάνει την οστεοενσωμάτωσή του (άσηπτη χαλάρωση).

Από τη βιβλιογραφία φαίνεται ότι υπάρχει διαφορά στην περιεμφυτευματίτιδα που σχετίζεται

με το υλικό (τιτάνιο- ζιρκονία) και ιδίως στον δείκτη πλάκας (Oliva 2010, Kohal 2013, Borgonovo 2013, Roehling 2015).

Ο **S. Renvert** πρότεινε χειρουργική παρέμβαση στην πλειοψηφία των περιεμφυτευματίτιδων για ενδελεχή αφαίρεση του βιοφιλμ. Στη θεραπεία ανταποκρίνεται το 57% με καλύτερα αποτελέσματα σε βλάβες 3 και 4 τοιχωμάτων. Σκόπιμη είναι η παρασκευή του κρημνού όχι ενδοσχιμικά, αλλά 1 mm από την σχισμή για καλύτερη επούλωση.

Ο καθαρισμός του εμφυτεύματος ξεκινά με μηχανικά ξέστρα και H_2O_2 3% , κατόπιν με ultrasonic και ολοκληρώνεται με βούρτσα τιτανίου και όπου ενδείκνυται τοποθετείται οστικό μόσχευμα. Σε πολλές περιπτώσεις χρήσιμη είναι η λείανση των σπειρών.

Ο **O. Carcuac** αναφέρθηκε στη θεραπεία της περιεμφυτευματίτιδας . Υπάρχει επανεμφάνιση της νόσου μετά από τρεις μήνες. Σχετίζεται με τη μορφή της επιφάνειας (SLA, TiUnite, turned) και δεν επηρεάζεται από την χρήση CHX και αντιβιοτικών κατά τη θεραπεία.

Ο **T. Berglundh** αναφέρθηκε στη σχέση περιοδοντίτιδας και περιεμφυτευματίτιδας. Η περιοδοντίτιδα υπάρχει στο 47% των ατόμων >30 ετών. Αντίστοιχα, το 45% των εμφυτευματικών ασθενών πάσχουν από περιεμφυτευματίτιδα και το 14,5% από βλάβες οστικές > 2mm.

Το περιεμφυτευματικό επιθήλιο αποτελείται από 2mm ελεύθερα ούλα και 1,5 mm ζώνη συνδετικού ιστού(Berglundh et al., 1991).

Σε ιστολογικές μελέτες φαίνεται ότι στην περιεμφυτευματίτδα το βάθος του θύλακα δεν καλύπτεται από επιθήλιο και έτσι έχουμε ιατολογία ανοικτού τραύματος με μεγάλη παρουσία ουδετερόφιλων και οστεοκλαστών στο φατνίο. Αντίθετα, στην περιοδοντίτιδα ο θύλακας δεν επιτρέπει την ελεύθερη είσοδο βακτηρίων προς την φατνιακή απόφυση. Επιπλέον, οι περιεμφυτευματικοί θύλακοι σε μελέτες περιείχαν μεγαλύτερο αριθμό βακτηρίων με πολύ μεγαλύτερη επέκταση της βλάβης και μεγαλύτερο αριθμό μακροφάγων και ουδετερόφιλων.



Πλήθος συνέδρων προσέλκυσαν οι νέες τεχνικές και τα υλικά που παρουσιάστηκαν στα εντυπωσιακά περίπτερα της εμπορικής έκθεσης του συνεδρίου.

Ο **Ronald Jung** αναφέρθηκε στο αυτογενές μόσχευμα. Σε αντίθεση με παλαιότερες ομιλίες υποστήριξε ότι το αυτογενές μόσχευμα σήμερα δεν είναι απαραίτητο και συχνά θα πρέπει να αποφεύγουμε να υποβάλουμε τον ασθενή στη δεύτερη επέμβαση, η οποία δημιουργεί επιπλοκές και ταλαιπωρία. Άλλο πρόβλημα του αυτογενούς είναι ότι απορροφάται, αν και από τον κλάδο έχει καλύτερη πρόγνωση. Η χρήση νεώτερων μοσχευμάτων σε συνδυασμό με BMP-2 ή άλλους αυξητικούς παράγοντες μπορεί να δώσει λύση σε προβλήματα που μέχρι σήμερα είχαν περιορισμούς.

Ο **Otto Zuhr** αναφέρθηκε στο προσφιλές του θέμα, της πλαστικής χειρουργικής του περιοδοντίου. Το CTG είναι ιδεώδες για την πάχυνση ή και κάλυψη υφιζήσεων ενώ τα ξενομοσχεύματα όπως alloderm και micrograft δεν δίνουν αποτελέσματα ανάλογα με το CTG.

Ο **H. Schliephake** αναφέρθηκε στο μηχανισμό της GBR. Η GBR ακόμη και σήμερα με τα σύγχρονα scaffolds δεν έχει κάνει εφικτή την αύξηση πέρα από τον «οστικό φάκελο». Έτσι, σε τέτοια προβλήματα η λύση είναι blocks αλλά και πάλι τα αποτελέσματα δεν είναι προβλέψιμα.

Ο **N.Pinto** αναφέρθηκε στο L-PRF, μια τεχνολογία στην οποία συμμετέχει επιστημονικά (και όχι μόνο).

Στο συνέδριο υπήρξε πληθώρα posters- συνολικά 622 posters- με σκοπό την προσέλκυση συνέδρων, τα οποία ωστόσο βρίσκονταν παραμελημένα σε μια άκρη της πολύ ενδιαφέρουσας εμπορικής έκθεσης.

Έτσι τελείωσε το ΕΑΟ 2015 το οποίο παρακολούθησαν 1.500 σύνεδροι από διάφορα μέρη του κόσμου. Επιτυχημένο; Έτσι και έτσι. Κι αυτό γιατί μόλις πριν μερικούς μήνες το Europerio πέτυχε σημαντική αύξηση των συνέδρων και ουσιαστικά όλα τα θέματα του ΕΑΟ είχαν ήδη συζητηθεί εκεί και μάλιστα από τους ίδιους ομιλητές. Στον χώρο πια φαίνεται ότι «ευδοκιμούν» ομιλητές όχι επειδή έχουν αυτό το «κάτι» ή θέλουν να προσφέρουν αφιλοκερδώς και από μεράκι στην οδοντιατρική κοινότητα, αλλά γιατί έχουν μετατραπεί σε «δικτυωμένους επαγγελματίες» που βγάζουν χρήματα από τα συνέδρια. Πιστεύω ότι σύντομα θα υπάρξει κανιβαλισμός μεταξύ των συνεδρίων και θα επικρατήσουν κάποια έναντι κάποιων άλλων με παρόμοια θεματολογία!

Ακαδημαϊκά, το συνέδριο ήταν αρκετά ενδιαφέρον, όχι όμως και κλινικά. Το «Μεγάλο Θέμα» έλειπε, κάτι που γίνεται ολοένα και πιο έκδηλο τα τελευταία χρόνια.

Η περιεμφυτευματίτιδα ήρθε να μείνει ως πρόβλημα και «γέννησε» μια ολόκληρη γενιά ερευνών, ερευνητών και εργαλείων. Από την έκθεση δύο νέα προϊόντα ήταν ενδιαφέροντα: το πρώτο είναι το νέο εμφύτευμα Profile EV από την Astra (Dentsply). Είναι το πρώτο και μέχρι στιγμής μοναδικό εμφύτευμα που δίνει λύση σε επικλινείς ακρολοφίες, απαλλάσσοντάς μας από την άχρηστη επιπέδωση της ακρολοφίας ή την ανάγκη οστικής αύξησης. Είναι ιδεώδες για διαφορές ύψους μεταξύ παρειακού και γλωσσικού πετάλου 1,5 mm,έχει κωνική σύνδεση μιας μοναδικής θέσης κολοβώματος-εμφυτεύματος, platform switch με εξαιρετική αισθητική στους περιεμφυτευματικούς ιστούς.

Η άλλη τεχνολογία είναι οι navigators ClaroNav, X-Navi) που φαίνεται ότι κάνουν πιο προσιτή την computer guided τοποθέτηση. Είναι όμως ακόμη ογκώδεις οι αισθητήρες και είναι δύσχρηστοι και είναι technique sensitive.

Ραντεβού στο επόμενο ΕΑΟ που θα γίνει στο Παρίσι από τις 29/9-1/10/2016.

Επιστημονική επιμέλεια ελληνικής έκδοσης:

Στεφανία Α. Γκρους

Χειρουργός Οδοντίατρος

Εξειδικευθείσα στην αισθητική οδοντιατρική, απόφοιτος του διετούς προγράμματος Advanced Education in Esthetic Dentistry του τμήματος Post Graduate Prosthodontics της οδοντιατρικής σχολής του πανεπιστημίου Tufts (Βοστόνη-ΗΠΑ).

Το βιβλίο «Χαμογελάστε» (Smile) των εκδόσεων **Quintessence** κυκλοφόρησε για πρώτη φορά στην αγγλική γλώσσα το 2014 σε επιστημονική επιμέλεια του

Douglas A. Terry

Συνήθως οι πιο πολλοί οδοντιατρικοί ασθενείς δεν είναι αρκετά ενημερωμένοι σχετικά με το ευρύ φάσμα των θεραπευτικών επιλογών που υπάρχουν για την αντιμετώπιση των αισθητικών και λειτουργικών προβλημάτων τους.

Είναι ακόμα πιο δύσκολο να καταλάβουν, να επεξεργαστούν, να αφομοιώσουν και πάνω από όλα να προβλέψουν με τη φαντασία τους το τελικό αποτέλεσμα που είναι δυνατόν να προκύψει από τα διάφορα προτεινόμενα σχέδια θεραπείας.

Σε αυτό το βιβλίο παρουσιάζονται μέσα από ολοσέλιδες κυρίως φωτογραφίες οι διάφορες μέθοδοι αποκατάστασης που συμβάλλουν στη συνολική βελτίωση της αισθητικής της στοματικής κοιλότητας.

Εξαιρετικής ποιότητας κλινικές φωτογραφίες πριν και μετά την θεραπευτική αντιμετώπιση αναδεικνύουν τις σημαντικές αλλαγές που είναι δυνατόν να προκύψουν από μεθόδους όπως η επιμήκυνση κλινικής μύλης, αποκαταστάσεις σύνθετης ρητίνης ή όψεις πορσελάνης. Η θεματολογία περιλαμβάνει ολοκεραμικές στεφάνες, ακίνητες γέφυρες, μοσχεύματα συνδετικού ιστού, επιεμφυτευματικές αποκαταστάσεις και επιλεκτική αισθητική διευθέτηση.

Ο συγγραφέας επίσης προτείνει λύσεις σε περιστατικά σπασμένων δοντιών, σε ελλείποντα δόντια, σε κλείσιμο διαστημάτων, σε μικρές βλάβες όμορων επιφανειών και σε μασητικές βλάβες με ένθετα και επένθετα. Ακόμη προτείνονται λύσεις με μικρής έκτασης ορθοδοντική θεραπεία και λεύκανσης των δοντιών.

«Χαμογελάστε!», είναι το βιβλίο οδηγός, είναι ο μικρός εύχρηστος άτλαντας, είναι το ιδανικό εργαλείο για να παρουσιάζονται στους ασθενείς τα οφέλη που μπορούν να αποκομίσουν από τα προτεινόμενα σχέδια θεραπείας για την αισθητική τους αποκατάσταση της στοματικής τους κοιλότητας.

© 2015, 54 σελίδες, 131 εικόνες

ΟΒ ΕΚΔΟΣΕΙΣ

ΟΔΟΝΤΙΑΤΡΙΚΟ ΒΗΜΑ

Σκουφά 64, 106 80 Αθήνα, Τηλ. 210 3814 939 www. odvima.gr, e-mail: odvima@otenet.gr

VISA MasterCard

Μπορείτε να κάνετε τις αγορές σας με πιστωτική κάρτα και άτοκες δόσεις απευθείας από τον προσωπικό σας υπολογιστή, μέσω του www.odvima.gr

ΕΤΑΙΡΙΑ ΣΥΓΧΡΟΝΗΣ ΟΔΟΝΤΙΑΤΡΙΚΗΣ

30 Χρόνια από την ίδρυση της Εταιρίας μας

«Τριάντα χρόνια πέρασαν από το 1985, όταν μια ομάδα νέων τότε συναδέλφων, αποφάσισαν να ιδρύσουν μια επιστημονική εταιρία. Εταιρία Σύγχρονης Οδοντιατρικής την ονόμασαν και συμφώνησαν ακόμη ότι, κάτι το διαφορετικό πρέπει να προσφέρουν στον οδοντιατρικό τους χώρο.

Με αυτό το στοιχείο ως οδηγό, χαράχθηκε μια σταθερή πορεία μετάλλαξης, κάθε χρόνο, των πλέον επίκαιρων θεμάτων, σε οιονεί τροφή για τον κλινικό οδοντίατρο.

Ο εορτασμός των τριακοστών γενεθλίων της Εταιρίας μας, υπαγορεύει τη συμπύκνωση των δεδομένων της εποχής που ξεκινήσαμε, της διαδρομής των 30 χρόνων και του σήμερα. Στείλαμε, λοιπόν, το νου μας να ταξιδέψει στην άλλη άκρη της τριακονταετίας, περπατήσαμε ξανά, ως νέοι, τη διαδρομή και σήμερα διαπιστώνουμε ότι βρεθήκαμε σε μια άλλη εποχή με χιλιάδες αγωνίες και ανορθολογικές εξάρσεις.

Παράλληλα, μετά από 30 χρόνια λειτουργίας, διαπιστώνουμε ότι μέσα από ποικίλες δοκιμασίες, οι προσπάθειές μας παραμένουν σταθερές και αποτελούν διαρκώς επαναλαμβανόμενες αξίες. Διαπιστώνουμε ότι στα χρόνια που κύλησαν και μέσα στη σύγχυση της ποσότητας αντίστοιχων προσπαθειών, άλλων αδελφών εταιρειών, στην ώσμωση της αναζητούμενης ποιότητας και στην απομάκρυνση από το «αποκλίνον», ισορροπήσαμε μακράν της οδοντιατρικής ισοπέδωσης.

Σ΄ αυτή την κατεύθυνση παραμένουμε και σε αυτή την κατεύθυνση θέλουμε να βρίσκεται η δυναμική της Εταιρίας Σύγχρονης Οδοντιατρικής. Αυτό θέλουμε να αντανακλά ως παράδειγμα προς μίμηση, ως παράδειγμα για προβληματισμό και ενεργούς σχέσης με τον κλινικό οδοντίατρο.

Ακόμα και σε περιόδους κρίσης, όπως αυτή που βιώνει ο λαός μας τα τελευταία χρόνια και με εμφανείς τις επιπτώσεις στον επαγγελματικό μας χώρο, οφείλουμε να είμαστε αισιόδοξοι. Οφείλουμε επίσης να θωρακίζουμε τον εαυτό μας μέσα από τη συνεχή παρακολούθηση των επιστημονικών εξελίξεων και την απόκτηση νέων γνώσεων, για να είμαστε πάντα έτοιμοι να προσφέρουμε τις υπηρεσίες μας, στο πλέον υψηλό επίπεδο και σε όλους όσους τις έχουν ανάγκη.»

Μάκης Δουβίτσας
Ιδρυτικό μέλος και Αντιπρόεδρος της ΕΣΟ

1ο ΚΛΙΝΙΚΟ ΣΕΜΙΝΑΡΙΟ ΤΗΣ ΕΣΟ
Σάββατο 12 και Κυριακή 13 Δεκεμβρίου 2015

Αισθητική Μαλακών Μορίων Περιστοματικής Περιοχής: Η χρήση του Υαλουρονικού Οξέος

Διδάσκοντες:
Δουβίτσας Γεράσιμος, Παξιμαδά Χαρίκλεια
Συμμετοχή: Περιορισμένος αριθμός παρακολουθούντων Οδοντιάτρων και Ιατρών
Κόστος συμμετοχής: 400 ευρώ. Περιλαμβάνεται καφές, ελαφρύ γεύμα, το υλικό εφαρμογής επί των μοντέλων, επιστημονικό μέρος (θεωρητικό-πρακτικό) σε CD, και πιστοποιητικό παρακολούθησης.
Για δηλώσεις συμμετοχής:
Πολυάνθη Δουβίτσα:
210 8810630, 6972712743
Φλωράνθη Μπαχά
210 4185795, 6972030313

Atlantis: Η νέα σύγχρονη τεχνολογία στην Προσθετική

Η εταιρεία Μαυραειδόπουλος είναι από τις πρώτες εταιρείες που έφεραν τα εμφυτεύματα πριν από 25 χρόνια στην Ελλάδα. Από τότε παραμένει δίπλα στον Έλληνα οδοντίατρο με συνέδρια, αλλά και χορηγίες ώστε να αναπτυχθεί η γνώση για την εμφυτευματολογία στην Ελλάδα. Σήμερα αντιπροσωπεύει 3 από τα σημαντικότερα συστήματα εμφυτευμάτων Xive, Ankylos, Astra της εταιρείας DENTSPLY IMPLANTS καθώς και υλικά οστικής και ιστικής αναγέννησης, χειρουργικής, ράμματα κλπ.

Στο πλαίσιο του Διεθνούς Επιστημονικού Συνεδρίου Οστεοενσωμάτωσης (ΕΑΟ), ο Δ. Μαυραειδόπουλος, βοήθησε στην παραμονή και επιμόρφωση των φοιτητών του μεταπτυχιακού τμήματος Προσθετικής της Οδοντιατρικής Σχολής Αθηνών στο Goetenborg, όπου βρίσκονται οι εγκαταστάσεις του Atlantis, Dentsply Implants.Το Atlantis (Vad/Cam) είναι η τεχνολογία που δημιουργεί από διάφορα σύγχρονα υλικά, abutment κοχλιούμενα ή συγκολλούμενα, επιεμφυτευματικές υπερκατασκευές (ATLANTIS ISUS) για τα γνωστότερα είδη εμφυτευμάτων, αλλά και συνδέσμους ακριβείας. Είναι βέβαιο ότι το Atlantis, σταδιακά θα κατακτήσει την προσθετική, με την ακρίβεια, την αισθητική και την εφαρμογή που μόνον η σύγχρονη τεχνολογία μπορεί να δώσει.

Κάντε κλικ στην ηλεκτρονική μας διεύθυνση
www.odvima.gr

kuraray
Noritake

PANAVIA™ V5 η 5η και πιο εξελιγμένη εκδοχή
Μία κονία. Για όλες τις ενδείξεις συγκόλλησης. Μια διαδικασία συγκόλλησης.

Μια μόνο προβλέψιμη διαδικασία συγκόλλησης, όπου δίχως άγχος και χωρίς τη μελέτη πολύπλοκων οδηγιών συγκόλλησης, είναι τώρα δυνατόν ευχάριστα να συγκαλλούνται όλα τα περιστατικά συγκόλλησης του ιατρείου.
Το σημαντικότερο είναι ότι ο οδοντίατρος χρειάζεται μόνο μια εφαρμογή ενεργοποιητή συγκόλλησης στο δόντι του ασθενούς για την προετοιμασία της οδοντικής ουσίας πριν την τοποθέτηση της κονίας.
Έτσι είμαστε σίγουροι για ένα **μακρόχρονο, αισθητικά τέλειο αποτέλεσμα** (λόγω του σωστού συνδυασμού του MDP μονομερούς και της τεχνολογίας του διπλού πολυμερισμού) που ανταποκρίνεται σε όλες τις επιθυμίες των οδοντιάτρων και των ασθενών τους.

Τα βήματα είναι απλά:
1. **Εφαρμογή ενεργοποιητή συγκόλλησης στην οδοντική επιφάνεια (PANAVIA™ V5 Tooth Primer)**
2. **Εφαρμογή ενεργοποιητή συγκόλλησης στην προσθετική εργασία (CLEARFIL™ CERAMIC PRIMER PLUS)**
3. **Εφαρμογή κονίας**

Η PANAVIA™ V5 είναι η ιδανική κονία επιλογής για τη συγκόλληση των αισθητικών όψεων, αφού διατίθεται σε 5 αποχρώσεις (Universal (A2), Διαφανές, Καφέ (A4), Λευκό, Αδιαφανές), για το τέλειο αποτέλεσμα. Ειδικά μπορείτε να χρησιμοποιήσετε την δοκιμαστική πάστα της PANAVIA™ V5 πριν την τελική συγκόλληση.

Ενδείξεις:
- Συγκόλληση στεφανών, γεφυρών, ενθέτων και επενθέτων
- Συγκόλληση όψεων
- Συγκόλληση γεφυρών συγκολλητικού τύπου και ακινητοποιήσεων
- Συγκόλληση προσθετικών εργασιών σε κολοβώματα εμφυτευμάτων
- Συγκόλληση ενδορριζικών αξόνων και κολοβωμάτων
- Συγκόλληση αμαλγάματος

Αρχική συσκευασία σε 2 αποχρωσεις Universal (A2) ή Διαφανές περιλαμβανει PANAVIA™ V5 Tooth Primer 2ml, CLEARFIL™ CERAMIC PRIMER PLUS 2 ml, PANAVIA™ V5 πάστα 1 σύριγγα 4.2g, 10 ρύγχη ανάμιξης, 50 βουρτσάκια εφαρμογής, 1 δοχείο ανάμιξης.

τώρα €94,35 από €111,00

CLEARFIL™ CERAMIC PRIMER PLUS, διεθνής ενεργοποιητής συγκόλλησης, παράγοντας σιλανοποίησης, που ενισχύει τη συγκόλληση σε κεραμικά, υβριδικά κεραμικά, σύνθετες ρητίνες και μέταλλα. Συσκευασία: 4ml

Τιμή γνωριμίας €78,00

34 χρόνια εμπειρίας με το αυθεντικό MDP
Κάτοχος της πατέντας από το 1981

Η εταιρεία Kuraray Noritake Dental εφεύρε το αυθεντικό MDP μονομερές το 1981 για να βελτιώσει την αντοχή του δεσμού συγκόλλησης με τον υδροξυαπατίτη.
Η πρώτη διεθνώς ρητινώδης κονία PANAVIA™ EX που περιέχει το αυθεντικό MDP εισήχθη στην αγορά χρόνια αργότερα. Τότε ξεκίνησε η θρυλική ιστορία του εμπορικού προϊόντος PANAVIA™ και αυτή έγινε το συνώνυμο της αξιόπιστης συγκόλλησης.
Εκτός από τη συγκόλλησή του με τον υδροξυαπατίτη, το αυθεντικό MDP συγκολλάται ισχυρά με τα μέταλλα και το ζιρκόνιο. Πολλοί κατασκευαστές πρόσφατα έχουν αρχίσει να βάζουν το MDP σε μεγάλο αριθμό συγκολλητικών προϊόντων. Όμως είναι ένα από τα πιο δύσκολα συστατικά για να παραχθεί. Ειδικά όταν πρέπει να δημιουργήσεις ένα μίγμα με καταπληκτικό ποιοτικό επίπεδο. Αυτό απαιτεί τη γνώση δεκαετιών και γι'αυτό όλα τα «MDP» μίγματα δεν λειτουργούν μακρόχρονα στις προσθετικές αποκαταστάσεις.
Το αυθεντικό MDP ακόμη αποδεικνύει ότι είναι ο πιο ισχυρός σύνδεσμος με τον υδροξυαπατίτη και αυτό είναι ένα από τα μυστικά της επίδοσης της PANAVIATM V5[1].

Αντοχή εφελκυσμού του δεσμού στην οδοντίνη[1]

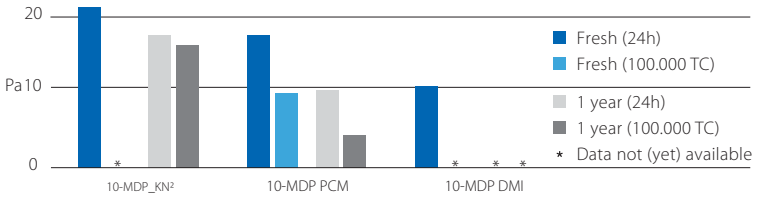

[1]Οι «πειραματικοί αυτοαδροποιούμενοι ενεργοποιητές συγκόλλησης» περιέχουν 15%κ.β 10- MDP λειτουργικό μονομερές. Διατίθεται από 3 διαφορετικές πηγές: KN (Kuraray Noritake Dental), PCM ή DMI. Τα μονομερή παρήχθησαν πρόσφατά «Φρέσκα» ή τα πήραμε από ψύξη (-18 °C) για 1 χρόνο «1 χρόνο». Πηγή: K. Yoshihara et al., B. Van Meerbeek, J Dent Res 93 (Spec Iss C): 29, 2014.

Αποχρώσεις
Universal (A2) | Διαφανές | Καφέ (A4) | Λευκό | Αδιαφανές

Ιωάννης Τσαπράζης ΑΕ
ΟΔΟΝΤΙΑΤΡΙΚΑ-ΟΡΘΟΔΟΝΤΙΚΑ
Μιχαλακοπούλου 157, Γουδή 115 27,
Τηλ.: 210 7716.416, 210 7751.000, Fax: 210 7711.100,
e-mail: info@tsaprazis.gr, www.tsaprazis.gr

20ο ΠΑΝΕΛΛΗΝΙΟ ΣΥΜΠΟΣΙΟ ΕΝΔΟΔΟΝΤΙΑΣ της ΕΛΛΗΝΙΚΗΣ ΕΝΔΟΔΟΝΤΙΚΗΣ ΕΤΑΙΡΕΙΑΣ

«Ενδοδοντία: Παλαιά Επιστήμη-Νέοι Ορίζοντες»

28 & 29 Νοεμβρίου 2015, Ξενοδοχείο Royal Olympic, Αθήνα

Από τις 28 έως και τις 29 Νοεμβρίου 2015 θα πραγματοποιηθεί το 20ο Πανελλήνιο Συμπόσιο Ενδοδοντίας από την Ελληνική Ενδοδοντική Εταιρεία (ΕΕΕ), το οποίο θα λάβει χώρα στο ξενοδοχείο « Royal Olympic» στην Αθήνα. Το φετινό Συμπόσιο που έχει τίτλο «Ενδοδοντία: Παλαιά Επιστήμη- Νέοι ορίζοντες» θα επιχειρήσει μέσα από τη θεματολογία του να παρουσιάσει ό, τι καινούριο έχει προκύψει σε διάφορα κριτικά και ευαίσθητα σημεία της ενδοδοντικής θεραπείας, όπου ακόμα υπάρχουν ερωτήματα. Μια ομάδα διεθνώς αναγνωρισμένων κλινικών με σημαντική πανεπιστημιακή δράση θα παρουσιάσουν κλινικά ζητήματα που αφορούν κυρίως το πώς θα μπορέσει κανείς μέσω του ελέγχου του μικροβιακού παράγοντα να αυξήσει τα ποσοστά επιτυχίας της ενδοδοντικής θεραπείας. Φυσικά, από το πρόγραμμα του συμποσίου δεν θα λείψουν και τα πρακτικά σεμινάρια, τα οποία αναμένεται να αποτελέσουν μια πολύ ενδιαφέρουσα ενότητα της φετινής διοργάνωσης.



Στις γραμμές που ακολουθούν μπορείτε να διαβάσετε αναλυτικά το πρόγραμμα του Συμποσίου και να ενημερωθείτε για τους τρόπους συμμετοχής.

Σάββατο 28 Νοεμβρίου 2015

08.00-09.00: Εγγραφές-παραλαβή έντυπου υλικού.

1η Συνεδρία

Προεδρεύοντες: **Μικρογιώργης Γ., Φλεβοτομάς Μ.**

09.00-09.05: Έναρξη εργασιών Συμποσίου-Προσφώνηση Προέδρου Οργανωτικής Επιτροπής.

09.05-10.00: Dr. Isabelle Portenier: Βιοκεραμικά Υλικά στην Ενδοδοντία–Δυνατότητες και Περιορισμοί.

10.00-11.00: Dr. Isabelle Portenier: Νέα συστήματα στο μηχανικό καθαρισμό των τοιχωμάτων της οδοντίνης του ριζικού σωλήνα.

11.00-11.30: *Διάλειμμα-καφές.*

2η Συνεδρία

Προεδρεύοντες: **Οικονομίδης Ν., Σπυρόπουλος Σ.**

11.30-12.30: Dr Gianluca Plotino & Dr. Nicola Grande: Στρατηγικές ανίχνευσης και δημιουργίας ομαλής διαβατότητας σε δύσκολους και ενασβεστιωμένους ριζικούς σωλήνες

12.30-14.00: Dr. Nicola Grande & Dr. Gianluca Plotino: Αλλαγή Φιλοσοφίας στη χημικομηχανική επεξεργασία των ριζικών σωλήνων: Μια συντηρητική προσέγγιση.

14.00-15.30: *Διάλειμμα-ελαφρύ γεύμα.*

3η Συνεδρία

Προεδρεύοντες: **Πανόπουλος Π., Μέλιου Ε.**

15.30-16.00: Παρουσίαση των poster

16.00-17.30: Dr. Roeland De Moor: Καθαρισμός και απολύμανση του ριζικού σωλήνα: Υπερέχουν οι διακλυσμοί μετά από ενεργοποίηση σε σχέση με την ακτινοβολία λέιζερ ή την νανοαπολύμανση;

4η Συνεδρία

Προεδρεύοντες: **Χαμπάζ Μ.**

17.30-18.30: Καραγιάννη Αικατερίνη: Η εμπλοκή του οδοντιάτρου στην επίλυση σύγχρονων προβλημάτων ιατροδικαστικού ενδιαφέροντος.

Επίσημη έναρξη του συμποσίου από την Πρόεδρο της Οδοντιατρικής Σχολής.

18.30-19.00: Προύντζος Φοίβος: Το ξεπροβόδισμα ενός φίλου. ΓΙΩΡΓΟΣ ΣΙΣΚΟΣ: Ο ΕΠΙΣΤΗΜΟΝΑΣ ΚΑΙ ΜΑΧΗΤΗΣ (Ομιλία στη μνήμη του Γ. Σίσκου.)

Κυριακή 29 Νοεμβρίου 2015

1η Συνεδρία

Προεδρεύοντες: **Παντελίδου Ο., Τσάτσας Δ.**

09.00-09.30: Βουζαρά Τ., Ιντζές Λ., Ελ Χαρές Μ.: Παρουσίαση κλινικών περιστατικών από το Μεταπτυχιακό πρόγραμμα του Πανεπιστημίου της Θεσσαλονίκης.

09.30-09.45: Παλαμιδάκης Φ.: Συντηρητική διαχείριση ιατρογενών συμβαμάτων.

09.45-10.00: Παρασκευοπούλου Μ.: Παράπλευροι ριζικοί σωλήνες του ακρορριζικού τριτημορίου ως αίτιο εμμένουσας περιακρορριζικής βλάβης. Παρουσίαση δύο κλινικών περιστατικών.

10.00-10.30: Στεφόπουλος Σπ.: Μετατραυματική Ενασβεστίωση και Αποχρωματισμός Προσθίων Δοντιών: Ενδοδοντικά και Αισθητικά διλήμματα.

10.30-11.00: Λοϊζίδης Α.: Εμφραξη συστήματος ριζικών σωλήνων: Μύθοι και πραγματικότητες στην κλινική πράξη.

11.00-11.30: *Διάλειμμα- καφές.*

2η Συνεδρία

Προεδρεύοντες: **Φαρμάκης Ε., Σερέφογλου Μ.**

11.30-14.45: *Το πάσχον μεμονωμένο δόντι.*

11.30-12.05: Τίγκος Α.: Από τη διάγνωση έως την απόφαση για ενδοδοντική παρέμβαση.

12.05-12.40: Δερέκα Ξ.: Περιοδοντική εκτίμηση και θεραπευτική αντιμετώπιση.

12.40-14.45: Σταυριδάκης Μ.: Προσθετική αποκατάσταση του ενδοδοντικά θεραπευμένου μεμονωμένου δοντιού. Κλινική και εργαστηριακή επίδειξη κατασκευής επενθέτου.

14.45-15.00: Λήξη-Συμπεράσματα Συμποσίου από την πρόεδρο της ΕΕΕ **Γεωργοπούλου Μ.**

Επιτοίχιες Παρουσιάσεις
Εργαστηριακές Επιδείξεις (Handson)

Σάββατο 28 Νοεμβρίου 2015

11.00-13.00: Dr. Fredrik Erhardt: Σύστημα Sendoline S5. Τέλεια ενδοδοντική θεραπεία – Υπάρχει πράγματι ανάγκη για σύστημα με μόνο ένα εργαλείο; ***(Dental Vision – Μαγγιρώτης)***

11.00-13.00: Μάγκος Σ.: Η σημασία της λεπτομέρειας στην επιτυχία της Ενδοδοντικής θεραπείας. Χημικομηχανική επεξεργασία με τα νέα εργαλεία TFAdaptive (SybronEndo) και έμφραξη με τεχνικές θερμοπλαστικοποιημένης γουταπέρκας (SybronEndo) ***(Sadent – Σαρηγιάννης)***

15.30-17.30: Dr. Isabelle Portenier: Από τη χημικομηχανική επεξεργασία με iRaCe και XPendo έως την τελική έμφραξη με TotalFill. ***(DentalExpert - Ελμάογλου)***

15.30-17.30: ***DentalCom-Παπάζογλου***

ΣΥΜΜΕΤΟΧΗ		
	έως 10 Νοεμβρίου	από 11 Νοεμβρίου
Μη μέλη	90 ευρώ	120 ευρώ
Μέλη	70 ευρώ	90 ευρώ
Φοιτητές	50 ευρώ	
Επιτραπέζιες επιδείξεις	30 ευρώ	

Πληροφορίες:
TRIAENA TOURS AND CONGRESS A.E
Λεωφ. Κηφισίας 16 11526, Αμπελόκηποι, Αθήνα
Tel : 210 74 99 300, Fax : 210 77 13 795
E-mail: christosm@triaenatours.gr
www.endodonticscongress2015.gr

CGF in Advanced Dentistry & Implantology



Ioannis P. Georgakopoulos
Panagiotis I. Georgakopoulos

Οι θεραπείες αναγέννησης των ιστών αποτελούν σήμερα πρωταρχικό στόχο για ολόκληρη την επιστημονική κοινότητα.
Στην Οδοντιατρική, με την εφαρμογή της GBR (Guided Bone Regeneration), αναπτύχθηκαν πολλά νέα υλικά με απώτερο σκοπό την αναγέννηση μέσω βιοδιέγερσης. Όλα αυτά τα υλικά έχουν κάτι κοινό: δεν είναι «ζωντανά» και δρουν κυρίως ως υλικά πλήρωσης του χώρου στον οποίο τοποθετούνται.
Τελευταία αυξάνει παγκοσμίως η πεποίθηση ότι οι επεμβάσεις αναγέννησης των ιστών δεν είναι απολύτως προβλέψιμες. Πολύ συχνά στην εμφυτευματολογία μετά από μεγάλο χρονικό διάστημα θεραπείας, διάθεση μεγάλων χρηματικών ποσών, επεμβάσεις με χρήση γενικής αναισθησίας και αντιμετώπιση μετεγχειρητικών επιπλοκών, δεν υπάρχει επαρκές οστό για την τοποθέτηση των επιθυμητών εμφυτευμάτων. Αυτή η διαπίστωση αλλά και οι όλο αυξανόμενες τάσεις της ατραυματικής χειρουργικής και της ανώδυνης μετεγχειρητικής πορείας οδηγεί σήμερα τους οδοντιάτρους στο να ανακαλύπτουν και να χρησιμοποιούν ποιο σύγχρονες τεχνικές εκμεταλλευόμενοι ιδιότητες των αυξητικών παραγόντων και μεθόδους της μοριακής βιολογίας.
Στο παρόν εγχειρίδιο-άτλαντα αναφέρονται οι πρόσφατες κλινικές εφαρμογές των συμπυκνωμένων αυξητικών παραγόντων CGF και των βλαστοκυττάρων CD34+ στην καθημερινή οδοντιατρική πράξη. Γίνεται μια προσπάθεια ενημέρωσης του σύγχρονου οδοντιάτρου ως προς τον τρόπο παραγωγής και διαχείρισης τους προς όφελος των ασθενών του και κατ' επέκταση του ιδίου.

Το βιβλίο είναι στην Αγγλική γλώσσα. Σελίδες 176. Τιμή 80 ευρώ.

Διατίθεται και από τις Εκδόσεις «Οδοντιατρικό Βήμα».
Τηλέφωνο επικοινωνίας: 210 3814939, www.odvima.gr

ΠΡΑΚΤΙΚΟ ΣΕΜΙΝΑΡΙΟ

Εμφυτεύματα: Χειρουργική τοποθέτηση και προσθετική αποκατάσταση

30 και 31 ΟΚΤΩΒΡΙΟΥ 2015

Η Στοματολογική Εταιρεία της Ελλάδος διοργανώνει διήμερο πρακτικό σεμινάριο με θέμα «Χειρουργική τοποθέτηση και προσθετική αποκατάσταση εμφυτευμάτων τύπου Ancylos». Η άσκηση των συμμετεχόντων θα γίνει στις 30 και 31/10/2015 στο Επιστημονικό Κέντρο της Εταιρείας, Καλλιρρόης 17, Αθήνα.

Σκοπός του σεμιναρίου είναι:

- Να αποκτηθούν γνώσεις των πλεονεκτημάτων της κωνικής σύνδεσης και των bone level εμφυτευμάτων καθώς και των ιδιαιτεροτήτων τους σε σχέση με άλλα συστήματα.
- Να ασκηθούν οι συμμετέχοντες σε γνάθους χοίρων, σε χειρουργική εξαγωγή, άμεση τοποθέτηση εμφυτεύματος ή σε οστό επουλωμένο και συνδυασμός τοποθέτησης με αναπλαστικές τεχνικές
- Να ασκηθούν σε διαφορετικούς τύπους αποτύπωσης, κλειστού/ανοικτού δισκαρίου κ.λπ. σε εκμαγεία, καθώς και να κατασκευάσουν προσωρινές αποκαταστάσεις με ειδικά προσωρινά κολοβώματα.
- Να ασκηθούν στην τοποθέτηση συνδέσμων τύπου Locator ή Syncone σε προκατασκευασμένη οδοντοστοιχία.

Μετά την σύντομη αναφορά στο σχέδιο θεραπείας και στα παραπάνω θέματα, θα γίνει πρακτική άσκηση σε μικρές ομάδες 5 ατόμων.
Οι συμμετέχοντες παρακαλούνται να φέρουν ακτινογραφίες ή εκμαγεία δικών τους περιπτώσεων για να τα συζητήσουν με τους διδάσκοντες.

Υπεύθυνοι Προγράμματος:
Η. Γούσιας, Ι. Μελακόπουλος,
Συμμετέχουν:
Γούσιας Ηρακλής, Επίκουρος Καθηγητής Προσθετολογίας ΕΚΠΑ
Κρανιάς Νίκος, Διευθυντής Οδοντιατρικού Τμήματος Νοσοκομείου Ερρίκος Ντυνάν
Μελακόπουλος Ιωάννης, Στοματικός και Γναθοπροσωπικός Χειρουργός, Διδάκτωρ Ιατρικής Σχολής ΕΚΠΑ
Μπόλλα Χρύσα, Dr. Med. Dent. Προσθετολόγος
Παπαδημητρίου Κωνσταντίνος, Στοματικός και Γναθοπροσωπικός Χειρουργός
Χούπης Κωνσταντίνος, Στοματικός και Γναθοπροσωπικός Χειρουργός, MSc London University
Χριστόπουλος Πάνος, Επίκουρος Καθηγητής Στοματικής και Γναθοπροσωπικής Χειρουργικής ΕΚΠΑ
Οι συμμετέχοντες παρακαλούνται να έχουν μαζί τους: Λαβή για νυστέρι No 15, χειρουργική λαβίδα, αποκολλητήρα περιοστέου, βελονοκάτοχο, ευθύ μοχλό, χειρουργικό ψαλίδι, ιατρική μπλούζα.

- Δικαίωμα Συμμετοχής: 150 ευρώ
  - Μέλη της ΣΕΕ: 130 ευρώ

Η καταβολή του δικαιώματος μπορεί να γίνει:
- Με κατάθεση στην Τράπεζα EUROBANK
Αριθμός λογαριασμού: 0026 0207 6002 0002 4639 (Αναγραφή του ονόματος στο αποδεικτικό κατάθεσης)
- Με ταχυδρομική επιταγή
- Στα γραφεία της ΣΕΕ καθημερινά 9.30 – 13.00

Επειδή η άσκηση των συναδέλφων θα γίνει σε ολιγομελείς ομάδες και ο συνολικός αριθμός τους δεν μπορεί να υπερβαίνει τους 25, θα τηρηθεί αυστηρή σειρά προτεραιότητας.
Χορηγός: ***Δ. Μαυραειδόπουλος***

Επιστημονική Ημερίδα της Ελληνικής Περιοδοντολογικής Εταιρείας

Η Ελληνική Περιοδοντολογική Εταιρεία διοργανώνει το **Σάββατο, 7 Νοεμβρίου 2015** στο «Ολυμπιακό Μουσείο» της Θεσσαλονίκης επιστημονική ημερίδα με τίτλο: **«Τα βασικά της Περιοδοντολογίας "άλλοτε και τώρα"»**. Η ημερίδα τελεί υπό την αιγίδα του Οδοντιατρικού Συλλόγου Θεσσαλονίκης.

Αναλυτικότερα, τα πρόγραμμα της ημερίδας διαμορφώνεται ως εξής:
08.30-09.00 Εγγραφές
09.00-09.15 Χαιρετισμός Προέδρου ΕΠΕ κ. *Π. Δαμουλή*
Χαιρετισμός Προέδρου ΟΣΘ κ. *Α. Δεβλιώτη*

Συντονιστής πρωινής συνεδρίας: *Α. Διαμάντη-Κηπιώτη*
09.15-10.15 Μετά και πέρα από την τερηδόνα..... *Ι.Φουρμούζης*
10.15-11.00 Αναγνώριση και διαχείριση της περιοδοντικής προσβολής *Α. Παράσχης*
11.00-11.45 Έλεγχος της φλεγμονής *Δ. Απατζίδου*
11.45-12.00 Συζήτηση
12.00-12.30 Διάλειμμα

Συντονιστής απογευματινής συνεδρίας: *Α. Κωνσταντινίδης*
12.30-13.15 Χειρουργική στο Περιοδόντιο. Είναι απαραίτητη; *Ι. Βούρος*
13.15-14.00 Ποια η αξία του φυσικού δοντιού στον περιοδοντικό ασθενή σήμερα. *Α. Κωνσταντινίδης*
14.00-14.30 Η βιοτεχνολογία υποστηρίζει τη Θεραπευτική *Π. Δαμουλής*
14.30-15.00 Συζήτηση

Οργανωτική Επιτροπή: *Α. Κηπιώτη, Ι. Βούρος, Π. Δάγκαλης, Ξ. Δερέκα, Σ. Ζησόπουλος.*

Θα δοθούν πιστοποιητικά παρακολούθησης.
Η συμμετοχή είναι δωρεάν, με την ευγενική χορηγία της Oral-B.
Περισσότερες πληροφορίες:
Τηλ. 2107484167, Email: info@periodontology.gr

Heraeus Kulzer
Mitsui Chemicals Group

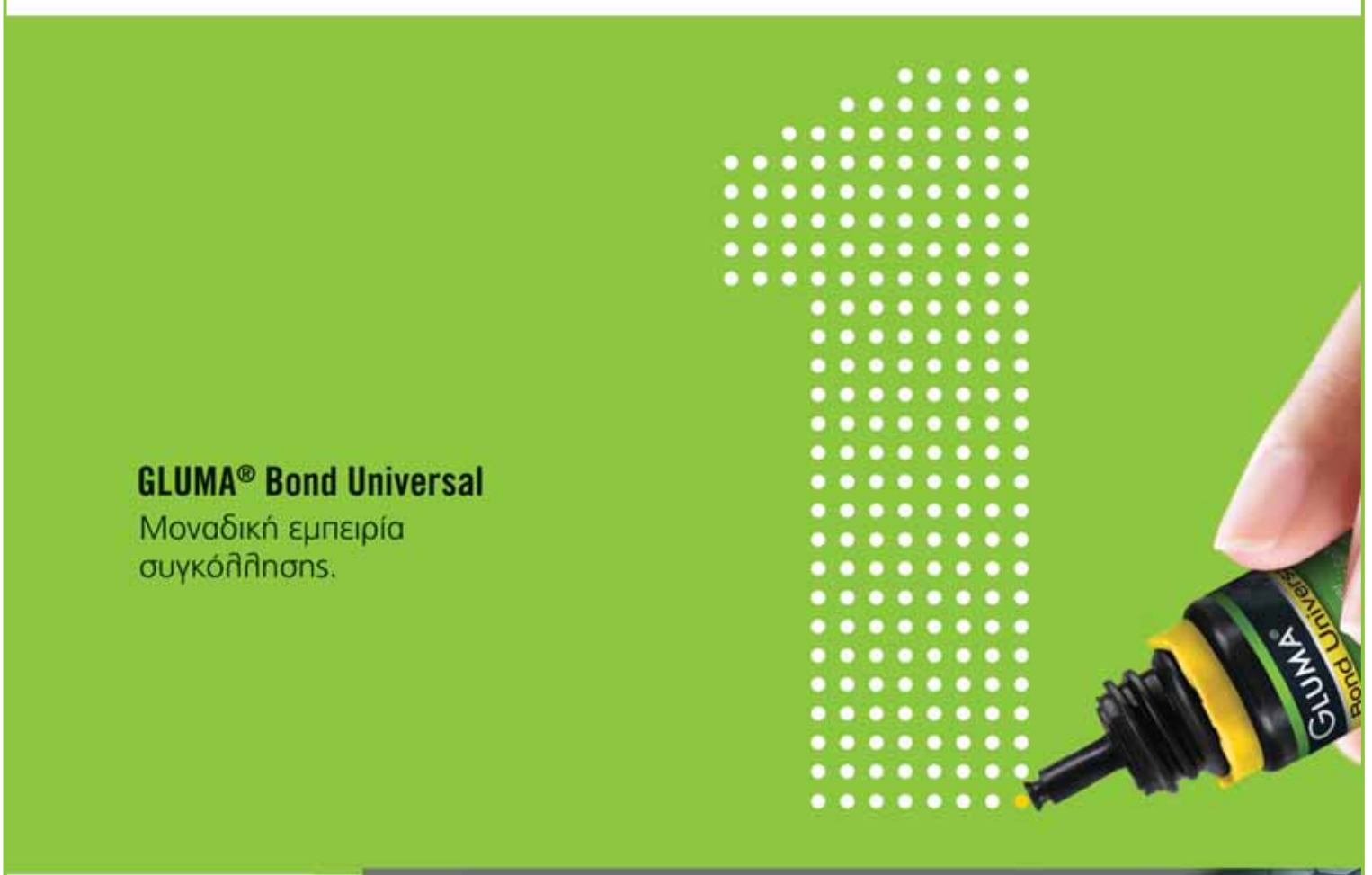

GLUMA®

Ο ορισμός της συγκόλλησης σε ένα φιαλίδιο, αυτό είναι το GLUMA® Bond Universal.

Θέλετε να διατηρήσετε τις συνήθειές σας στη συγκόλληση; Θα θέλατε να κάνετε τις καθημερινές εργασίες συγκόλλησης όσο πιο εύκολες γίνεται; Με βάση την μακρόχρονη εμπειρία μας στη συγκόλληση, δημιουργήσαμε το GLUMA® Bond Universal - ένα συγκολλητικό παράγοντα γενικής χρήσεως που ανταποκρίνεται σε όλες τις απαιτήσεις συγκόλλησης. Ο αξιόπιστος και άκρως αποτελεσματικός συγκολλητικός παράγοντας εξασφαλίζει τέλειες αποκαταστάσεις που αντέχουν στο χρόνο.

Ο πραγματικά Universal συγκολλητικός παράγοντας GLUMA προσφέρει πολλαπλά οφέλη:

- Κατάλληλος για κάθε τεχνική συγκόλλησης: ολική αδροποίηση, επιλεκτική αδροποίηση και αυτοαδροποίηση.
- Συμβατός με όλα τα οδοντιατρικά υλικά.
- Καλύπτει ένα ευρύ φάσμα ενδείξεων των άμεσων και έμμεσων αποκαταστάσεων και ενδοστοματικών επισκευών.
- Εύκολος και ασφαλής χειρισμός για υψηλών προδιαγραφών επιδόσεις.
- Εξοικονόμηση προϊόντος έως και 30% με το νέο ειδικά σχεδιασμένο σταγονόμετρο

Giving a hand to oral health.

ΑΝΤΙΠΡΟΣΩΠΟΙ ΕΛΛΑΔΑΣ:

Λ. ΠΑΝΤΕΛΙΔΗΣ ΕΠΕ
Τηλ.: 210 52 32 609, 210 52 31 800, 210 52 22 301
Fax: 210 52 37 155
www.pandental.eu, www.οδοντιατρικα.gr
e-mail: info@pantelides-dental.gr

ΟΔΟΝΤΙΑΤΡΙΚΑ ΑΠΟΣΤΟΛΙΔΗ
ΑΘΗΝΑ: ΦΩΚΙΔΟΣ 31, 11527, ΓΟΥΔΗ
Τηλ./FAX: 210 69 84 882
ΘΕΣΣΑΛΟΝΙΚΗ: ΤΕΛΛΟΓΛΟΥ 11, Τ.Κ. 546 36
Τηλ.: 2310 201 301 | FAX: 2310 217 102
E-mail: info@apostolides.gr www.apostolides.gr

© 2015 Heraeus Kulzer GmbH. All Rights Reserved. "Heraeus" is a registered trademark of Heraeus Holding GmbH used under a temporary license granted by Heraeus Holding GmbH. Neither Heraeus Holding GmbH nor any of its affiliates is responsible for the manufacturing of the product(s).

heraeus-kulzer.com

ΠΡΑΚΤΙΚΟ ΣΕΜΙΝΑΡΙΟ

Αποκατάσταση προσθίων και οπισθίων δοντιών με τη διαστρωματική τεχνική

ΣΑΒΒΑΤΟ 14 ΝΟΕΜΒΡΙΟΥ 2015

Η **Στοματολογική Εταιρεία της Ελλάδος** μετά το ενδιαφέρον των συναδέλφων, επαναλαμβάνει το πρακτικό σεμινάριο με θέμα «Αποκατάσταση προσθίων και οπισθίων δοντιών με τη διαστρωματική τεχνική» στις 14/11/2015 ημέρα Σάββατο, στο Επιστημονικό Κέντρο της Εταιρείας, Καλλιρρόης 17 Αθήνα και ώρα 09.00 – 15.00.

Σκοπός του σεμιναρίου είναι η ανάπτυξη των νέων τεχνικών διαστρωμάτωσης στα πρόσθια δόντια που δίνουν με τη σωστή επιλογή των χρωμάτων, χωριστά για αδαμαντίνη και οδοντίνη, άρτιο φυσικό αποτέλεσμα κυρίως σε εκτεταμένες αποκαταστάσεις, όπως όψεις και ανασυστάσεις. Επίσης, μειώνουν την πιθανότητα της μεταβολής του χρώματος κατά την τελείωση της αποκατάστασης. Στα οπίσθια δόντια οι νέες τεχνικές πολυμερισμού συντελούν στη μείωση της συστολής του υλικού, ενώ εξελίσσονται οι τεχνικές για την αρτιότερη απόδοση του σημείου επαφής.

Στο σεμινάριο γίνεται αρχικά θεωρητική ανάπτυξη των νέων τεχνικών και των τρόπων λύσης των προβλημάτων, ακολουθεί επίδειξη από τους διδάσκοντες και τέλος οι συμμετέχοντες θα εργασθούν σε εκμαγεία για την εφαρμογή των όσων διδάχθηκαν.

Διδάσκοντες:
Κρανιάς Νίκος, Γκαβέλα Ρούλα, Σταυριδάκης Μίνως

Επειδή η άσκηση των συναδέλφων θα γίνει σε ολιγομελείς ομάδες και ο συνολικός αριθμός τους δεν μπορεί να υπερβαίνει τους 14, θα τηρηθεί αυστηρή σειρά προτεραιότητας.

• Δικαίωμα συμμετοχής: 60 ευρώ
- Μέλη της ΣΕΕ: 50 ευρώ

Η καταβολή του δικαιώματος μπορεί να γίνει:
- Με κατάθεση στην Τράπεζα EUROBANK Αριθμός λογαριασμού: 0026 0207 6002 00024639 (Αναγραφή του ονόματος στο αποδεικτικό κατάθεσης)
- Με ταχυδρομική επιταγή
- Στα γραφεία της ΣΕΕ καθημερινά 9.30 –13.00

Πληροφορίες – Δήλωση Συμμετοχής
ΣΤΟΜΑΤΟΛΟΓΙΚΗ ΕΤΑΙΡΕΙΑ ΤΗΣ ΕΛΛΑΔΟΣ
Καλλιρρόης 17, 117 43 Αθήνα
Τηλ:210 9214325, Fax: 210 9214204
email: stomsoc@otenet.gr
www.stomatologia.gr

Η παρουσία της εταιρείας MIS στο Europerio8 - Λονδίνο

Στο πλαίσιο του επιτυχημένου Europerio8, φέτος στο Λονδίνο, ανάμεσα στις ενότητες ομιλιών συμπεριλαμβανόταν και η παρουσίαση του νέου πρωτοποριακού εμφυτεύματος V3 της MIS. Οι διαλέξεις πραγματοποιήθηκαν από τρεις καταξιωμένους επιστήμονες του χώρου και σχεδιαστές του V3, Prof. N.Bichacho (Ισραήλ), Dr. Y. Jacoby (Ισραήλ) και Dr. E. Van Dooren (Βέλγιο).

Οι ομιλητές ανέλυσαν την σύλληψη πίσω από τον τριγωνικό σχεδιασμό του V3 και παρουσίασαν τα προτερήματα του έναντι του «κλασικού» στρογγυλού σχήματος.

Συγκεκριμένα, το τριγωνικό σχήμα του μυλικού τμήματος του V3 έχει σαν στόχο να ενισχύσει την οστική ανάπλαση και να κερδηθεί μεγαλύτερος όγκος του οστού που υποστηρίζει τους σταθερούς παρακείμενους μαλακούς ιστούς για αποκαταστάσεις με βελτιωμένη αισθητική.

Ο καινοτόμος αυτός σχεδιασμός του V3 παρέχει στους εξειδικευμένους και γενικούς οδοντιάτρους την μέγιστη ευελιξία στον θεραπευτικό σχεδιασμό και την τοποθέτηση ενός εμφυτεύματος με επανορθωτικά κατευθυνόμενη προσέγγιση.

Το εμφύτευμα V3 αποτελεί το επόμενο βήμα εξέλιξης των οδοντικών εμφυτευμάτων, σχεδιασμένο προς όφελος των οδοντιάτρων και των ασθενών τους σε ολόκληρο τον κόσμο, γεγονός για το οποίο η MIS είναι ιδιαίτερα υπερήφανη.

Το εντυπωσιακό περίπτερο της MIS, αφιερωμένο ειδικά στην παρουσίαση του V3, μαγνήτισε το ενδιαφέρον των επισκεπτών του Europerio, οι οποίοι ενημερώθηκαν από κοντά με παράλληλη πρακτική εξάσκηση.

Ανακαλύπτοντας τον κόσμο των οδοντιατρικών κεραμικών

Ένα blog προσφέρει απαντήσεις σε ερωτήματα σχετικά με τα οδοντιατρικά κεραμικά που απασχολούν σήμερα τα οδοντοτεχνικά εργαστήρια.

Η Ivoclar Vivadent έχει δημιουργήσει μία νέα διαδραστική διαδικτυακή πλατφόρμα, το περιεχόμενο της οποίας είναι αφιερωμένο στην αντιμετώπιση των προκλήσεων που αντιμετωπίζουν σήμερα τα οδοντιατρικά εργαστήρια.

Στους γρήγορους ρυθμούς της εποχής μας τα οδοντοτεχνικά εργαστήρια βρίσκονται αντιμέτωπα με πολλές ερωτήσεις. Αναζητούν τη βελτίωση της αποτελεσματικότητας και οικονομικής αποδοτικότητας, ψάχνουν για λύσεις που παρέχουν αξιόπιστη υποστήριξη στην καθημερινή τους εργασία. Πολλοί δεν είναι σε θέση να παρακολουθούν την συνεχώς αυξανόμενη ποικιλία των προϊόντων, των συστημάτων και των διαδικασιών που εισέρχονται στην αγορά και ως εκ τούτου αναζητούν κατεύθυνση.

Ανακαλύψτε τον Κόσμο των Κεραμικών από την Ivoclar Vivadent.

Αύξηση της παραγωγικότητας και της αποδοτικότητας

Η νέα διαδικτυακή πλατφόρμα www.worldofceramics.com παρέχει χρήσιμες συμβουλές σχετικά με τα θέματα που απασχολούν τους εργαστηριούχους. Για παράδειγμα, θα μάθουν πώς να αυξήσουν την παραγωγικότητα του εργαστηρίου τους, τι πρέπει να προσέχουν κατά την επιλογή ενός κεραμικού υλικού ή εξοπλισμού και ποιες είναι οι τρέχουσες τάσεις στον τομέα των οδοντιατρικών κεραμικών. Επιπλέον, θα τους δοθεί η ευκαιρία να συμμετάσχουν στη συζήτηση και να συνεισφέρουν με την πείρα τους, καθώς και να παρέχουν περαιτέρω συμβουλές.

Νέα προϊόντα τον Οκτώβριο

Αλλά δεν είναι μόνο αυτό. Τον Οκτώβριο, οι οδοντοτεχνίτες θα έχουν τη δυνατότητα να ενημερωθούν για τα νέα προϊόντα που κατασκευάστηκαν από την Ivoclar Vivadent, αλλά και για το πώς αυτά θα δώσουν απαντήσεις στις σημερινές πιεστικές ερωτήσεις που απασχολούν τα οδοντιατρικά εργαστήρια.

Η SIRONA « απαθανατίζει » την μαγεία της κατασκευής των ολοκεραμικών αποκαταστάσεων CEREC

Η Sirona, η γερμανική εταιρεία κατασκευής οδοντιατρικών ειδών που έχει γίνει συνώνυμο της οδοντιατρικής καινοτομίας, κατορθώνει για άλλη μια φορά να εντυπωσιάσει την οδοντιατρική κοινότητα, αυτή τη φορά αποτυπώνοντας σε ένα απαράμιλλης αισθητικής βίντεο την διαδικασία της κατασκευής μιας μονήρους στεφάνης με το κοπτικό μηχάνημα CEREC MC XL Premium Package. Χρησιμοποιώντας μια κάμερα τελευταίας τεχνολογίας, η οποία έχει τη δυνατότητα να καταγράφει 2.000 εικόνες το δευτερόλεπτο κατόρθωσε να δημιουργήσει ένα βίντεο που απαθανατίζει βήμα προς βήμα τη διαδικασία τροχισμού του μπλοκ έως ότου πάρει με εκπληκτική ακρίβεια τη μορφή της αποκατάστασης. Πρόκειται για μια «συναρπαστική χορογραφία» της οδοντιατρικής τεχνολογίας η οποία ξεδιπλώνεται στην οθόνη του υπολογιστή μας υπό τους ήχους της κλασικής μουσικής. Τα κοπτικά εργαλεία, το κεραμικό μπλοκ και οι πίδακες νερού συνθέτουν τους πρωταγωνιστές μιας φαντασμαγορικής παράστασης οδοντιατρικής τεχνολογίας, η οποία αποτυπώθηκε με τη βοήθεια ενός εξειδικευμένου φακού δίνοντάς μας τη δυνατότητα να δούμε με ακρίβεια όλη τη μαγεία της cad/cam τεχνολογίας, που είναι αδύνατο να φυλακίσουμε με γυμνό μάτι. *«Κανένας δεν έχει δει με αυτό τον τρόπο το CEREC εδώ και 30 χρόνια»*, δήλωσε εντυπωσιασμένος ο Aaron Dayringer, Product Manager του CEREC.

Το βίντεο, το οποίο δημοσιεύτηκε στις διάφορες ιστοσελίδες κοινωνικής δικτύωσης προκαλεί τον έντονο θαυμασμό των χρηστών για αυτή την συναρπαστική τεχνολογία, όπως φαίνεται από τα σχόλια που αναρτώνται στις σελίδες αυτές.

«Ο αριθμός και το είδος των αντιδράσεων πραγματικά είναι συγκινητικά, σίγουρα δεν περιμέναμε κάτι τέτοιο» σχολίασε από την πλευρά του, ο Andreas Blauig, Διευθυντής των Εταιρικών Social Media στη Sirona. Το βίντεο έχει ήδη προβληθεί στο Facebook πάνω από 70.000 φορές, περισσότεροι από 800 χρήστες έχουν μοιραστεί το κλιπ.



Μια νέα ματιά στο CEREC: Μια υψηλής ταχύτητας κάμερα απαθανατίζει την εντυπωσιακή ακρίβεια του κοπτικού μηχανήματος CEREC MC XL Premium Package της Sirona.

«Η απήχηση των αποκαταστάσεων που έχουν κατασκευαστεί με το CEREC πηγάζει από το υψηλό επίπεδο ακρίβειας. Μόνο αν ταιριάζουν επακριβώς μπορούν οι αποκαταστάσεις να ολοκληρωθούν σε μια συνεδρία χωρίς κανένα πρόβλημα», σημείωσε χαρακτηριστικά ο ειδικός του CEREC, Dayringer. *«Οι τεχνολογικά προηγμένες διαδικασίες τροχισμού εξασφαλίζουν ότι οι οδοντίατροι δεν χρειάζεται πλέον να κάνουν οποιαδήποτε επιδιόρθωση με το χέρι. Το εντυπωσιακό βίντεο δείχνει πώς ακριβώς το κοπτικό μηχάνημα CEREC MC XL Premium Package λειτουργεί σε υψηλές ταχύτητες»*, κατέληξε ο ίδιος.

Το βίντεο είναι διαθέσιμο στην ηλεκτρονική διεύθυνση: https://youtu.be/lGbllSvLluA

Τιμητική διάκριση στον Καθηγητή Ορθοδοντικής Thomas Rakosi από το Αριστοτέλειο Πανεπιστήμιο Θεσσαλονίκης

Έπειτα από ομόφωνη πρόταση της Γενικής Συνέλευσης του Τμήματος Οδοντιατρικής η Κοσμητεία της Σχολής Επιστημών Υγείας του Αριστοτελείου Πανεπιστημίου Θεσσαλονίκης αποφάσισε όπως απονείμει τον τίτλο του Επίτιμου Διδάκτορα Οδοντιατρικής στον Καθηγητή Ορθοδοντικής κ. Thomas Rakosi.

Ο Καθηγητής Th. Rakosi είναι ένας τους πρωτοπόρους της Ορθοδοντικής σε παγκόσμιο επίπεδο, ο οποίος μέσω των προσωπικών του σχέσεων αλλά και των επιστημονικών συνεργασιών που είχε με θρύλους της Ορθοδοντικής μεταξύ των οποίων ο Καθ. Jarabak, ο Καθ. Graber, ο Καθ. Burstone και άλλοι, συνέβαλε σημαντικά τόσο στην ανάπτυξη και εξέλιξη του γνωστικού αυτού αντικειμένου, όπως επίσης και στην επιστημονική προσέγγιση της Ευρώπης και των Ηνωμένων Πολιτειών της Αμερικής. Αυτή τη στιγμή είναι από τους λίγους εν ζωή πανεπιστημιακούς δασκάλους που ευτύχησε να υπηρετήσει την ειδικότητα αυτή περισσότερο από πέντε δεκαετίες με συνεχή και διεθνώς αναγνωρισμένη εκπαιδευτική, κλινική και ερευνητική δραστηριότητα.

Ο Καθ. Rakosi διετέλεσε για 21 έτη Διευθυντής του Εργαστηρίου Ορθοδοντικής του Τμήματος Οδοντιατρικής του Πανεπιστημίου Albert-Ludwigs του Freiburg στη Γερμανία (1972-1993), Κοσμήτορας της Ιατρικής Σχολής (1983-1986) και Πρόεδρος του Τμήματος Οδοντιατρικής του ίδιου Πανεπιστημίου (1987-1993). Επίσης, διετέλεσε Πρόεδρος της Ορθοδοντικής Εταιρείας της Γερμανίας. Ο Καθ. Rakosi έχει διαπρέψει στον παγκόσμιο επιστημονικό στίβο και έχει θέσει το προσωπικό του επιστημονικό στίγμα στην εξέλιξη και πορεία της Ορθοδοντικής. Κατά τη διάρκεια της ακαδημαϊκής του σταδιοδρομίας του έχουν απονεμηθεί πολυάριθμα βραβεία και έχει λάβει πολλές διακρίσεις.

Ο Καθηγητής Th. Rakosi παρουσιάζει μια ιδιαίτερα παραγωγική και ποιοτική συγγραφική δραστηριότητα. Έχει πραγματοποιήσει περισσότερες από 180 δημοσιεύσεις σε επιστημονικά περιοδικά σε διάφορες γλώσσες και έχει συγγράψει 9 βιβλία και 9 εγχειρίδια, ενώ έχει άλλες 5 συνεισφορές σε βιβλία. Τα βιβλία του δημοσιεύθηκαν ή μεταφράσθηκαν σε 11 γλώσσες. Τα βιβλία του, ιδιαίτερα αυτά που ασχολούνται με την κεφαλομετρική ανάλυση και τη λειτουργική ορθοδοντική, χρησιμοποιούνται στη βασική εκπαίδευση των ειδικευόμενων ορθοδοντικών σε ολόκληρο τον κόσμο. Τέλος, ο Καθ. Rakosi έχει παρουσιάσει πολυάριθμες ομιλίες και σεμινάρια με διάφορα θέματα που άπτονται της ορθοδοντικής διάγνωσης και θεραπείας σε όλο τον κόσμο.

Η επιστημονική του πορεία συνδέεται άρρηκτα με την πορεία της Ορθοδοντικής σε παγκόσμιο επίπεδο αλλά και στην Ελλάδα, καθώς έχει συμβάλει σημαντικά στη μετεκπαίδευση και συνεχή επιμόρφωση όλων των ορθοδοντικών παγκοσμίως, συμπεριλαμβανομένων και των Ελλήνων. Τέσσερις από τους μεταπτυχιακούς μαθητές του, αναγορεύθηκαν Καθηγητές και Διευθυντές Εργαστηρίων Ορθοδοντικής στη Γερμανία και στην Ελλάδα.

Η τελετή απονομής του τίτλου του Επίτιμου Διδάκτορα θα πραγματοποιηθεί την Τετάρτη 21 Οκτωβρίου 2015 και ώρα 11:00 στην Αίθουσα Τελετών Παλαιάς Φιλοσοφικής Σχολής του Α.Π.Θ., όπου θα πραγματοποιηθεί και διάλεξη του Καθηγητή Thomas Rakosi.

Αποκλειστική συνεργασία του οίκου Planmeca και των Οδοντιατρικών Αποστολίδη

PLANMECA

ΟΔΟΝΤΙΑΤΡΙΚΑ ΑΠΟΣΤΟΛΙΔΗ από το 1929
Για δόντι υγιές υψηλής αισθητικής

«Η εταιρία μας ΟΔΟΝΤΙΑΤΡΙΚΑ ΑΠΟΣΤΟΛΙΔΗ ανακοινώνει την νέα της συνεργασία, με τον οίκο Planmeca. Η δέσμευση της Planmeca στην παραγωγή υψηλής ποιότητας ιατρικών μηχανημάτων και το πάθος της για ανάπτυξη καινοτόμων ιδεών οδηγούν κάθε δραστηριότητα της εταιρίας. Οι υψηλοί ρυθμοί ανάπτυξης της Planmeca, την έχουν καταστήσει ως μία από τις μεγαλύτερες εταιρίες κατασκευής ιατρικού/οδοντιατρικού εξοπλισμού στον κόσμο, με 2.600 άτομα εργατικό δυναμικό και εξαγωγές σε πάνω από 120 χώρες. Ιδρύθηκε το 1971 με έδρα το Ελσίνκι της Φινλανδίας και είναι η μεγαλύτερη ιδιωτική εταιρία παραγωγής οδοντιατρικού εξοπλισμού στον κόσμο. Δραστηριοποιείται στον τομέα κατασκευής οδοντιατρικών εδρών, μηχανημάτων ψηφιακής ακτινολογικής απεικόνισης 3D και 2D, συστημάτων CAD/CAM, ανάπτυξης λογισμικού σχεδιασμού χαμόγελου καθώς και ιατρικών μηχανημάτων όπως μαστογράφων και συσκευών ψηφιακής απεικόνισης για ορθοπεδικούς. Από την πλευρά μας, η εταιρία ΟΔΟΝΤΙΑΤΡΙΚΑ ΑΠΟΣΤΟΛΙΔΗ με τους συνεργάτες της, θα φροντίσουν για την πληρέστερη ενημέρωση των επαγγελματιών του ιατρικού/οδοντιατρικού χώρου για τα προϊόντα της Planmeca, παρέχοντας παράλληλα ανώτατο επίπεδο τεχνικής κάλυψης και υποστήριξης μετά την πώληση. Θα θέλαμε να ευχαριστήσουμε την Planmeca για την εμπιστοσύνη της στην αντιπροσώπευση των προϊόντων της αποκλειστικά στη χώρα μας και να διαβεβαιώσουμε τους κατόχους εξοπλισμού της εταιρίας, μελλοντικούς και υπάρχοντες, ότι θα είμαστε πάντοτε δίπλα τους.»

Οδοντοτεχνικό Εργαστήριο Γονατίδης Αναστάσιος

www.dental-designs.net - email: a.gonatidis@gmail.com
Τηλ.: 210 77 99 483

Θερμοπλαστικά νέας γενιάς!

Το μέλλον στην τεχνολογία των πολυμερών θερμοπλαστικών είναι εδώ.

Χωρίς μέταλλα.

Ελαφρύ με φυσική εφαρμογή.

Κατάλληλο και για μόνιμες αποκαταστάσεις.

Αξεπέραστη υγιεινή τού στόματος.

Πλήρης απουσία τής συνήθους δυσοσμίας.

Οι φυσικοχημικές ιδιότητες των πολυμερών θερμοπλαστικών νέας γενιάς, εξασφαλίζουν βιοσυμβατότητητα, ελαστικότητα και υποαλλεργικές ιδιότητες. Καθώς δεν απαιτείται η χρήση μετάλλων, απουσιάζει πλήρως η συνήθης μεταλλική γεύση η οποία ενοχλεί τους ασθενείς, με ταυτόχρονη βολική, ελαφριά και φυσική εφαρμογή, η οποία γίνεται αμέσως ευχάριστα αντιληπτή.

Επιπλέον, η εξαιρετικά λεία επιφάνειά τους εμποδίζει την ανάπτυξη βακτηριδιακής πλάκας και, σε συνδυασμό με την ελάχιστη διαπερατότητα τους από τα διάφορα στοματικά υγρά, εμποδίζει την εμφάνιση δυσοσμίας τού στόματος.

Click Smile!

Ιδανικό για όσους φοβούνται τις ενέσεις και τον τροχό ή δεν διαθέτουν την οικονομική άνεση ή τον χρόνο για άλλες πολυδάπανες και χρονοβόρες λύσεις, το Click Smile προσφέρει τέλεια και μόνιμη αισθητική αποκατάσταση. Μπορεί να εφαρμοστεί όμως και ως μεταβατική λύση, μέχρι την υλοποίηση άλλων επιλογών σε δεύτερο χρόνο.

PANAVIA™ V5

Μία κονία. Για όλες τις ενδείξεις συγκόλλησης. Μια διαδικασία συγκόλλησης.

PANAVIA™ V5, η 5η και πιο εξελιγμένη εκδοχή της κονίας Panavia που συγκολλά όλες τις προσθετικές εργασίες με μια μόνο προβλέψιμη διαδικασία συγκόλλησης. Χωρίς άγχος και χωρίς τη μελέτη πολύπλοκων οδηγιών συγκόλλησης, είναι τώρα δυνατόν ευχάριστα να αντιμετωπίζονται όλα τα περιστατικά συγκόλλησης του ιατρείου.

Το σημαντικότερο είναι ότι ο οδοντίατρος χρειάζεται μόνο μια εφαρμογή ενεργοποιητή συγκόλλησης στο δόντι του ασθενούς για την προετοιμασία της οδοντικής ουσίας πριν την τοποθέτηση της κονίας. Αυτό επιτυγχάνεται με το ολοκαίνουργο CLEARFIL™ CERAMIC PRIMER PLUS, ο οποίος είναι διεθνής ενεργοποιητής συγκόλλησης, παράγοντας σιλανοποίησης, που ενισχύει τη συγκόλληση σε κεραμικά, υβριδικά κεραμικά, σύνθετες ρητίνες και μέταλλα.

Έτσι είμαστε σίγουροι για ένα μακρόχρονο, αισθητικά τέλειο αποτέλεσμα που ανταποκρίνεται σε όλες τις επιθυμίες των οδοντιάτρων και των ασθενών τους.

Τα βήματα είναι απλά:

1. Εφαρμογή ενεργοποιητή συγκόλλησης στην οδοντική επιφάνεια.
2. Εφαρμογή ενεργοποιητή συγκόλλησης στην προσθετική εργασία
3. Εφαρμογή κονίας

Η PANAVIA™ V5 είναι η ιδανική κονία επιλογής για τη συγκόλληση των αισθητικών όψεων, αφού διατίθεται σε 5 αποχρώσεις Universal (A2), Διαφανές, Καφέ (A4), Λευκό, Αδιαφανές, συμπεριλαμβανομένης της διαφάνειας για το τέλειο αποτέλεσμα. Ειδικά μπορείτε να χρησιμοποιήσετε την δοκιμαστική πάστα της PANAVIA™ V5 πριν την τελική συγκόλληση.

Αυτό είναι εφικτό λόγω του σωστού συνδυασμού του Kuraray Noritake Dental MDP μονομερούς και της τεχνολογίας του διπλού πολυμερισμού που μας δίνει τα μακρόχρονα αποτελέσματα. Εδώ και 30 χρόνια η συγκόλληση στην οδοντιατρική έχει αλλάξει διαπαντός λόγω της PANAVIA™ που ήταν η πρώτη συγκολλητική κονία με το μονομερές MDP. Η PANAVIA™ V5 βασίζεται σ'αυτήν τη μοναδική κληρονομιά.

Ενδείξεις:

- Συγκόλληση στεφανών, γεφυρών, ενθέτων και επενθέτων
- Συγκόλληση όψεων
- Συγκόλληση γεφυρών συγκολλητικού τύπου και ακινητοποιήσεων
- Συγκόλληση προσθετικών εργασιών σε κολοβώματα εμφυτευμάτων
- Συγκόλληση ενδορριζικών αξόνων και κολοβωμάτων
- Συγκόλληση αμαλγάματος

Χαρακτηριστικά και Πλεονεκτήματα

- Ευρεία κάλυψη όλων των ενδείξεων συμπεριλαμβανομένου των γεφυρών συγκολλητικού τύπου και όψεων
- Εφαρμογή αυτόματης ανάμιξης
- Πολύ λεπτό πάχος επίστρωσης
- Εύκολη απομάκρυνση της περίσσειας της κονίας
- Βελτιωμένο ενδοδοντικό ρύγχος για την εύκολη πρόσβαση των ριζικών σωλήνων
- Αξιόπιστη οριακή απόφραξη
- Υψηλή αντοχή συγκόλλησης
- Υψηλή μηχανική σταθερότητα
- Απελευθέρωση φθορίου

Συσκευασία

PANAVIATM V5 διατίθεται σε αρχική συσκευασία με επιλογή 2 αποχρώσεων Universal (A2) ή (Διαφανές) που περιλαμβάνει PANAVIA™ V5 Tooth Primer 2ml, CLEARFIL™ CERAMIC PRIMER PLUS 2 ml, PANAVIA™ V5 πάστα 2.4ml/4.2g, 10 ρύγχη ανάμιξης, 50 βουρτσάκια εφαρμογής, 1 δοχείο ανάμιξης.

Ανταλλακτικά

- PANAVIA™ V5 Tooth Primer 4ml
- CLEARFIL™ CERAMIC PRIMER PLUS 4 ml
- PANAVIA™ V5 πάστα (4.6ml/8.1g), 20 ρύγχη ανάμιξης Universal (A2), Διαφανές, Καφέ (A4), Λευκό, Αδιαφανές
- PANAVIA™ V5 δοκιμαστική πάστα (1.8ml), Universal (A2), Διαφανές, Καφέ (A4), Λευκό, Αδιαφανές
- Σύριγγα K-Etchant 3ml, 20 ρύγχη
- 20 ρύγχη ανάμιξης
- 20 ρύγχη ενδοδοντίας

Για περισσότερες πληροφορίες απευθυνθείτε στην εταιρεία Τσαπράζης Ιωάννης ΑΕ
τηλ: 210-7716416
ή στο website: www.tsaprazis.gr

ORTHOPHOS

Με εργονομικό σχεδιασμό και νέους σένσορες για ακόμη καλύτερες απεικονίσεις

Τα Πανοραμικά ORTHOPHOS συγκαταλέγονται ανάμεσα στα πιο επιτυχημένα μηχανήματα της αγοράς. Η Sirona έχει πλέον πουλήσει περισσότερα από 100.000 μονάδες παγκοσμίως. Και είναι λογικό αφού τα συστήματα αυτά είναι εντυπωσιακά χάρη στην ποιότητα και τον κομψό και μοντέρνο σχεδιασμό τους. Πριν από λίγες ημέρες, το πανοραμικό τελευταίας τεχνολογίας, ORTHOPHOS SL, έλαβε το ιδιαίτερα τιμητικό βραβείο Red Dot Award για το προϊόν με τον καλύτερο σχεδιασμό το 2015.

Οι υβριδικές συσκευές για τις ακτινογραφίες 2D & 3D είναι η σύγχρονη απάντηση στις απαιτήσεις των ιδιωτικών οδοντιατρείων. Αυτή είναι η φιλοσοφία της λειτουργικότητας και του σχεδιασμού των προϊόντων ORTHOPHOS που αποδεικνύεται όχι μόνο από τις υψηλές πωλήσεις της Sirona, αλλά και από το βραβείο Red Dot Design Award για το ORTHOPHOS SL, που έλαβε χώρα τον Ιούλιο στο Aaltho Theatre στο Έσσεν της Γερμανίας με παρόντες όλους τους αντιπροσώπους του διεθνούς design.

Για ακόμα μια φορά, τα προϊόντα Sirona βγήκαν μπροστά από τον ανταγωνισμό. Στα 60 χρόνια λειτουργίας της, 1.994 επιχειρήσεις από 56 χώρες έχουν υποβάλλει 4.928 καινοτομίες στη διοργάνωση Red Dot Design Award. Η κριτική επιτροπή, που αποτελείται από γνωστούς σχεδιαστές, διακεκριμένους καθηγητές σχεδιασμού και δημοσιογράφους που ασχολούνται με το χώρο του εμπορίου από 25 χώρες, αξιολόγησαν κάθε προϊόν για τη λειτουργικότητα, την καινοτομία την ποιότητα και την οικολογική συμβατότητα.

Νέα πρότυπα στην τεχνολογία και το σχεδιασμό

Το ORTHOPHOS SL είναι το αποτέλεσμα μιας μακράς ιστορίας: Μαζί με το ORTHOPHOS Plus DS, το πρώτο ψηφιακό πανοραμικό ακτινολογικό μηχάνημα παρουσιάστηκε το 1995. Η Sirona, που ήδη ήταν τότε πρωτοπόρος στην ψηφιακή οδοντιατρική τεχνολογία, συνέχισε να θέτει νέα πρότυπα στη διάγνωση και το σχεδιασμό θεραπείας στις επόμενες δεκαετίες μέσα από γενιές μηχανημάτων. Το 2010 για παράδειγμα, ήρθε η επανάσταση στα πανοραμικά 3D με το ORTHOPHOS XG 3D: ως υβριδική συσκευή, το σύστημα εξασφάλισε την είσοδο στην τεχνολογία DVT. Το «αδερφάκι του», ORTHOPHOS SL, που παρουσιάστηκε στη Διεθνή Έκθεση της Κολωνίας το 2015 είναι άμεσα συνδεδεμένο με τα νέα στάνταρ από πολλές απόψεις και φυσικά το design. Γι' αυτό το λόγο έλαβε και το βραβείο Red Dot Design Award.

Τέλεια ενσωματωμένες δυνατότητες

Ο ειδικός σχεδιασμός του ORTHOPHOS SL με τον οποίο δημιουργούνται οι εξαιρετικής ποιότητας ακτινογραφίες 2D και 3D, εντυπωσίασε πρόσφατα την κριτική επιτροπή των Βραβείων Σχεδιασμού Προϊόντων iF Awards. Η συνολική αξιολόγηση περιελάμβανε ακόμα και τον τρόπο με τον οποίο το μηχάνημα εντάσσεται στο ιατρείο. Τα ακτινολογικά μηχανήματα της οικογένειας ORTHOPHOS κερδίζουν πόντους λόγω των αρμονικών λύσεων που προσφέρουν, όπως για παράδειγμα το έξυπνο λογισμικό SIDEXIS 4. Τέλος, το μηχάνημα σε συνεργασία με το λογισμικό, παρέχει επαρκείς δυνατότητες στη ροή εργασιών σε περιπτώσεις διπλής επέμβασης, χειρουργικής και προσθετικής, ή για την ανάλυση των αεραγωγών στις περιπτώσεις που ο ασθενής εμφανίζει αποφρακτική υπνική άπνοια.

Το νέο Πανοραμικό Sirona Orthophos SL.

Ενθουσιασμένοι με το Βραβείο Red Dot Award για το ORTHOPHOS SL. Διακρίνονται από αριστερά: Stefan Maier, Jörg Haist, Franziska Riversa και Dieter Thoma της Sirona.

Περισσότερες πληροφορίες για τα Πανοραμικά της Sirona http://www.dentica.gr/panoramics.html.

OptraGate: Εύκολη απώθηση χειλέων και παρειών

Τώρα διαθέσιμο για παιδιά σε μπλε και ροz

Η αποτελεσματική απώθηση των χειλέων και των παρειών κατά την οδοντιατρική θεραπεία είναι ζητούμενο κάθε οδοντιάτρου. Το OptraGate δεν προσφέρει μόνο μια σχετική απομόνωση, αλλά και μια άνετη λύση. Ο αποδεδειγμένης αποδοτικότητας απωθητήρας χειλέων και παρειών είναι πλέον διαθέσιμος και για τα παιδιά σε μπλε και ροz χρώμα.
Αρκετά συχνά, είναι δύσκολο να απωθήσει κανείς τους μαλακούς ιστούς με τον οδοντιατρικό καθρέφτη, τη σιελαντλία ή ρολά από βαμβάκι. Η απώθηση του ιστού προκαλεί συχνά μια αμυντική αντίδραση από την πλευρά του ασθενούς.

Ο άνετος απωθητήρας χειλέων και παρειών OptraGate είναι πλέον διαθέσιμος και για τα παιδιά σε μπλε και ροz.

Ευκολία τόσο για τον κλινικό όσο και για τον ασθενή

Το OptraGate επιτρέπει απρόσκοπτη απώθηση των χειλέων και των παρειών σε μια μεγάλη περιοχή. Ταυτόχρονα, το μαλακό και εύκαμπτο υλικό επιτρέπει τις κινήσεις του στόματος με έναν ελεγχόμενο τρόπο, γεγονός που καθιστά ευκολότερο για τον ασθενή να κρατήσει το στόμα του ανοιχτό. Ο βοηθός οδοντιάτρου και ο οδοντίατρος μπορούν να ελέγξουν καλύτερα το απομονωμένο θεραπευτικό πεδίο, καθώς είναι πιο εύκολα προσβάσιμο. Ο οδοντιατρικός καθρέφτης και οι σιελαντλίες απλώς χρησιμοποιούνται για την απομάκρυνση της γλώσσας και έτσι μπορούν να χρησιμοποιηθούν πιο αποτελεσματικά.

Νέες χρωματικές επιλογές

Οι νέες χρωματικές επιλογές, μπλε και ροz, που είναι διαθέσιμες από τον Σεπτέμβριο, στοχεύουν ειδικά σε παιδιά. Προσδίδουν μια παιχνιδιάρικη πλευρά στην διαδικασία της θεραπείας και διευκολύνουν την σχετική απομόνωση στους νεαρούς ασθενείς.
Το OptraGate® είναι σήμα κατατεθέν της Ivoclar Vivadent AG.

www.odvima.gr
Κάντε κλικ στην ηλεκτρονική μας διεύθυνση

Clearfil™ Ceramic Primer Plus

Παράγοντας σιλανοποίησης

Το Clearfil™ Ceramic Primer Plus είναι ο νέος, διεθνής ενεργοποιητής συγκόλλησης για όλες τις προσθετικές επιφάνειες. Συγκολλά μακρόχρονα τα κεραμικά (δι-πυριτικό λίθιο, ζιρκόνιο) υβριδικά κεραμικά (π.χ. Estenia™ C&B), σύνθετες ρητίνες και μέταλλα. Το αυθεντικό MDP μονομερές συγκολλάται με τα μέταλλα και τα οξείδια των μετάλλων όπως το ζιρκόνιο. Ο παράγοντας σιλανοποίησης γMPS εξασφαλίζει μια ισχυρή συγκόλληση στις σύνθετες ρητίνες, τα υαλο-κεραμικά και τα υβριδικά κεραμικά (π.χ. Estenia™ C&B). Αυτό το ιδανικό μίγμα των συστατικών θα σας εξασφαλίσει μακρόχρονη συγκόλληση σε όλα τα οδοντιατρικά υλικά.

Ενδείξεις

- Επιφανειακή επεξεργασία όλων των προσθετικών αποκαταστάσεων φτιαγμένων από κεραμικά, υβριδικά κεραμικά, σύνθετη ρητίνη ή μέταλλο.
- Ενδοστοματικές επιδιορθώσεις θραυσμένων προσθετικών αποκαταστάσεων φτιαγμένων από κεραμικά, υβριδικά κεραμικά, σύνθετη ρητίνη ή μέταλλο.

Πλεονεκτήματα

- Αρχική επεξεργασία αποκαταστάσεων από κεραμικά, υβριδικά κεραμικά, σύνθετη ρητίνη ή μέταλλα.
- Το αυθεντικό MDP και ο παράγοντας σιλανοποίησης γMPS εγγυάται μια ισχυρή συγκόλληση.
- Απλή χρήση (εφαρμόστε και στεγνώστε).
- Είναι ο ενεργοποιητής συγκόλλησης για την PANAVIA™ V5 στις προσθετικές εργασίες.

Συσκευασία

Διατίθεται σε φιάλη των 4ml

Για περισσότερες πληροφορίες απευθυνθείτε στην εταιρεία Τσαπράζης Ιωάννης ΑΕ
τηλ: 210-7716416
ή στο website: www.tsaprazis.gr

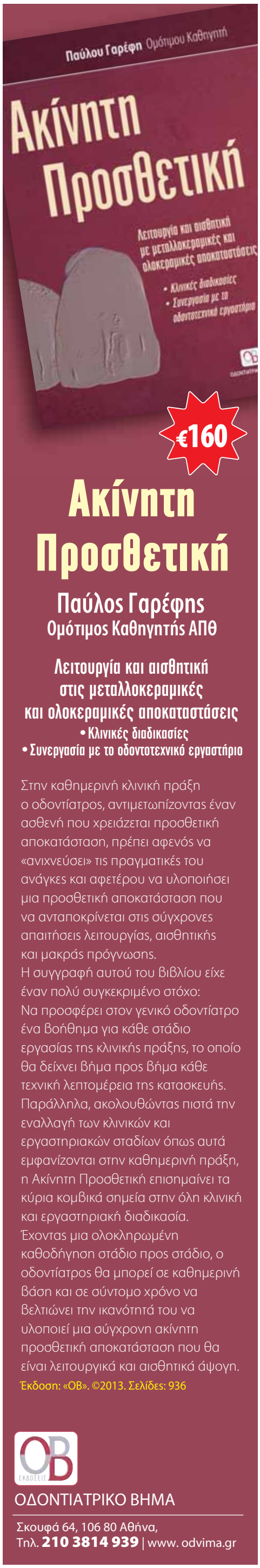

Το GLUMA® Bond Universal ανταποκρίνεται στις ανάγκες σας για απλότητα και αξιοπιστία

Η Heraeus Kulzer παρουσιάζει τον όλα-σε-ένα συγκολλητικό παράγοντα, κατάλληλο για όλες τις ενδείξεις

Με το νέο συγκολλητικό παράγοντά της, η Heraeus Kulzer συνδυάζει κυριολεκτικά όλα τα πεδία εφαρμογής της συγκόλλησης σε ένα μπουκάλι: Το GLUMA® Bond Universal. Μπορεί να χρησιμοποιηθεί με οποιαδήποτε τεχνική συγκόλλησης, σε όλα τα οδοντιατρικά υλικά και για ένα ευρύ φάσμα ενδείξεων για άμεσες και έμμεσες αποκαταστάσεις, καθώς και για επιδιόρθωση ενδοστοματικά παλιών ή σπασμένων εργασιών. Με την ιδιότητα της γενικής χρήσεως, ο νέος συγκολλητικός παράγοντας ικανοποιεί την αυξανόμενη ζήτηση για προϊόντα ενός φιαλιδίου στην οδοντιατρική αγορά. Η μακρόχρονη εμπειρία του κατασκευαστή στην επιτυχημένη συγκόλληση, σε συνδυασμό με τη συνεργασία μεταξύ επιστημόνων από την Ευρώπη και την Ιαπωνία οδήγησε στη δημιουργία της νέας και μοναδικής αυτής φόρμουλας. Το αποτέλεσμα είναι ένας ισχυρός, εύκολος στη χρήση συγκολλητικός παράγοντας με αξιόπιστη αντοχή δεσμού σε ένα φιαλίδιο, που η αγορά ζητά ολοένα και περισσότερο.

Οι οδοντίατροι δε χρειάζεται να αλλάξουν τις συνήθειές τους όταν χρησιμοποιούν το GLUMA Bond Universal, καθώς λειτουργεί με οποιαδήποτε τεχνική - από το σύστημα ολικής αδροποίησης - στην επιλεκτική αδροποίηση αδαμαντίνης και την αυτοαδροποίηση. Αποκλειστικά από τη Heraeus Kulzer, κάθε μπουκάλι GLUMA Bond Universal είναι εξοπλισμένο με το ειδικά σχεδιασμένο οδοντωτό σταγονόμετρο που εξασφαλίζει τέλειο έλεγχο της πτώσης της σταγόνας και αποτρέπει ανεπιθύμητες διαρροές. Το αποτέλεσμα είναι μια πολύ ακριβής εφαρμογή του συγκολλητικού παράγοντα GLUMA. Ο αριθμός των μεμονωμένων σταγόνων ανέρχεται στις 220 ανά φιάλη, εξοικονομώντας έως και 30% περισσότερο προϊόν. Για την κατάλληλη εφαρμογή του GLUMA Bond Universal συμπεριλαμβάνονται στη συσκευασία δύο μεγέθη από πινέλα microbrush, με έμφαση στην προσέγγιση του φιλικού προς το χρήστη προϊόντος. Η μοναδική φόρμουλα ελέγχου της υγρασίας του GLUMA Bond Universal κάνει το στέγνωμα με αέρα ακόμα πιο εύκολο με την εξασφάλιση της αποτελεσματικής ρύθμισης υγρασίας, η οποία αποτελεί απαραίτητη προϋπόθεση για επιτυχείς, μακράς διάρκειας αποκαταστάσεις.

Το GLUMA Bond Universal είναι συμβατό με όλα τα είδη οδοντιατρικών υλικών – φωτοπολυμεριζόμενες, αυτοπολυμεριζόμενες, διπλού πολυμερισμού ρητινώδεις κονίες, υλικά ψευδοκολοβωμάτων, αυτοπολυμεριζόμενες / διπλού πολυμερισμού ρητίνες και συμπολυμερή για τη συγκόλληση των έμμεσων αποκαταστάσεων - χωρίς την ανάγκη καταλύτη διπλού πολυμερισμού. Επιπλέον, η επισκευή αποκαταστάσεων με ζιρκόνιο, πολύτιμα και μη πολύτιμα κράματα και ρητίνες, μπορεί να πραγματοποιηθεί γρήγορα και εύκολα σε μια μόνο εφαρμογή. Για τη συγκόλληση κι επισκευή κεραμικών πυριτίου, η επιφάνεια θα πρέπει να καλυφθεί αρχικά με GLUMA Ceramic Primer.

Το GLUMA Bond Universal μπορεί να χρησιμοποιηθεί απευθείας σε ενδοστοματικές επισκευές θραυσμάτων και ρωγμών και να προσφέρει έναν έξυπνο τρόπο για να κερδίσετε την εμπιστοσύνη των ασθενών. Η γκάμα ενδείξεων περιλαμβάνει τη συγκόλληση άμεσων αποκαταστάσεων για όλες τις ομάδες εμφράξεων (κατά Black) χρησιμοποιώντας φωτοπολυμεριζόμενες, διπλού πολυμερισμού ή αυτοπολυμεριζόμενες σύνθετες ρητίνες / συμπολυμερή και υλικά ψευδοκολοβωμάτων, και συγκόλληση υλικών κάλυψης οπών και σχισμών. Καλύπτει επίσης συγκόλληση των έμμεσων αποκαταστάσεων με φωτοπολυμεριζόμενες, διπλού πολυμερισμού ή αυτοπολυμεριζόμενες ρητινώδεις κονίες για ενδοστοματική επισκευή αποκαταστάσεων ρητίνης και συμπολυμερούς , πορσελάνης με μέταλλο, μέταλλο και ολοκεραμικές αποκαταστάσεις. Μπορούν να συγκολληθούν ακόμα και οι υπερευαίσθητες περιοχές των δοντιών, όπως κοιλότητες πριν τις αποκαταστάσεις με αμάλγαμα και κοιλότητες και παρασκευές για άξονα πριν την προσωρινή συγκόλληση έμμεσων αποκαταστάσεων.

Με όλα αυτά τα χαρακτηριστικά σε ένα μπουκάλι, η Heraeus Kulzer αποδεικνύει για άλλη μια φορά τη βαθιά γνώση της για την αγορά των οδοντιατρικών και την κατανόηση των αναγκών των πελατών της για απλότητα, αποτελεσματικότητα και αξιοπιστία.

Για περισσότερες πληροφορίες σχετικά με την Heraeus Kulzer και το εύρος των προϊόντων της εταιρείας επισκεφτείτε την ιστοσελίδα www.heraeus-kulzer.com.

Heraeus Kulzer – Γραφείο Ελλάδας & Κύπρου
Λ. Βουλιαγμένης 85 – Εμπ.Κέντρο City Plaza
Γλυφάδα 166 74, Τηλ: 210 9631971

Bluephase: Δύο νέα προϊόντα για ακριβές και αποδοτικό αποτέλεσμα

Η Ivoclar Vivadent παρουσιάζει το οδοντιατρικό ραδιόμετρο Bluephase Meter II και τη συσκευή φωτοπολυμερισμού Bluephase Style M8.

Προκειμένου να επιτευχθεί ο πλήρης πολυμερισμός των οδοντιατρικών υλικών, η ένταση του εφαρμοζόμενου φωτός πρέπει να ελέγχεται τακτικά. Το οδοντιατρικό ραδιόμετρο Bluephase Meter II προσφέρει μια απλή, αλλά ταυτόχρονα απόλυτα ακριβή ως προς το αποτέλεσμα λύση.

Τα συμβατικά ραδιόμετρα επιτρέπουν συχνά τον περιορισμένο έλεγχο της έντασης του φωτός μόνο της συσκευής πολυμερισμού. Τα αίτια για αυτό είναι διάφοροι τεχνικοί περιορισμοί, όπως η αυστηρά καθορισμένη διάμετρος του παραθύρου μέτρησης του φωτός. Κατά κανόνα, μόνο κατά προσέγγιση τιμές υπολογίζονται για κάθε τύπο συσκευής (αλογόνου, πλάσματος, LED κ.λπ.). Λόγω αυτού του γεγονότος, τα συμβατικά ραδιόμετρα μπορούν να χρησιμοποιηθούν μόνο για μια σχετική μέτρηση του φωτός ή για τον έλεγχο της σταθερότητας της έντασης του φωτός.

Bluephase Meter II: Καθολικής χρήσης

Το Bluephase Meter II καθορίζει επακριβώς ως το μοναδικό ραδιόμετρο την ένταση του φωτός των συσκευών πολυμερισμού, ανεξάρτητα από τον τύπο του σχεδιασμού. Με το Bluephase Meter II, η ένταση του φωτός του Bluephase Style μπορεί να ελέγχεται τακτικά και με αξιόπιστο τρόπο. Σε σύγκριση με το χρυσό πρότυπο, την σφαίρα Ulbricht, η απόκλιση στις μετρήσεις είναι μόνο +10%. Αν αυτό το ραδιόμετρο εφαρμόζεται συνεχώς στις καθημερινές θεραπείες, η μακροπρόθεσμη επιτυχία των άμεσων και έμμεσων αποκαταστάσεων θα ενισχυθεί.

Το Bluephase Meter II: Οδοντιατρικό ραδιόμετρο για τον έλεγχο της έντασης των συσκευών πολυμερισμού.

Bluephase Style M8: Η συσκευή LED για οικονομική χρήση

Για τον πολυμερισμό κάποιων οδοντιατρικών υλικών, π.χ. υλικά για την κάλυψη οπών-σχισμών, απαιτείται χαμηλότερη ένταση σε σύγκριση με την ένταση που εφαρμόζεται για τον πολυμερισμό ρητινών. Όσο αυτά τα οδοντιατρικά υλικά πολυμερίζονται πλήρως σε ένα μήκος κύματος που κυμαίνεται μεταξύ 430 και 490 nm, μια συσκευή πολυμερισμού δεύτερης γενιάς LED όπως το Bluephase Style M8 με ένταση φωτός 800 mW/cm^2 μπορεί να χρησιμοποιηθεί. Το διάδοχο μοντέλο του Bluephase C8 συμπληρώνει την οικογένεια προϊόντων Bluephase Style και ξεχωρίζει για την εξαιρετική σχέση τιμής-απόδοσης.

Το Bluephase Style M8: Η συσκευή LED για αποδοτική χρήση.

Το Bluephase® είναι σήμα κατατεθέν της Ivoclar Vivadent AG.

DENTALFUGE
Συσκευή Φυγοκέντρισης

Συσκευή σταδιακής Φυγοκέντρισης για συλλογή και διαχείριση συμπυκνωμένων αυξητικών παραγόντων TGF-β1 & VEGF, βλαστοκυττάρων CD34 για Βιοαναγγέννηση ιστών, Βιοχειρουργική, κατασκευή Βιομεμβράνης και σύνθεση Βιομοσχεύματος.
Η συγκεκριμένη μέθοδος είναι απλή και εύκολη αφού καταργεί κάθε ενδιάμεση εργαστηριακή διαδικασία από εξειδικευμένο προσωπικό σε αντίθεση με άλλες τεχνικές λήψης αυξητικών παραγόντων.
Δημιουργήθηκε μετά από πολυετή έρευνα από οδοντιάτρους για οδοντιάτρους ώστε να είναι απόλυτα προσαρμοσμένη στις ανάγκες του σύγχρονου οδοντιάτρου. Διευκολύνει και ενισχύει τεχνικές και διαδικασίες σε όλες σχεδόν τις ειδικότητες της οδοντιατρικής, όπως: Χειρουργική στόματος, Εμφυτευματολογία, Περιοδοντολογία, Ενδοδοντία, Γναθοχειρουργική & Αισθητική.
Δυνατότητα εκπαίδευσης στην Ελλάδα.
Για περισσότερες πληροφορίες
ΝΕΓΡΙΝ ΙΝ DENTAL, Τηλ: 210 7711605

Βραβείο «IPS e.max Smile Award 2016»:
Αναζητώντας τα οδοντιατρικά περιστατικά με το καλύτερο αισθητικό αποτέλεσμα
Η Ivoclar Vivadent ξεκινά έναν διεθνή διαγωνισμό

Το IPS e.max είναι το πιο δημοφιλές ολοκεραμικό σύστημα στον κόσμο (με βάση τα στοιχεία παγκόσμιων πωλήσεων). Έχει αποδείξει την αξία του εκατομμύρια φορές. Μια δεκαετία κλινικών μελετών και περισσότερες από 100 εκατομμύρια αποκαταστάσεις επιβεβαιώνουν την επιτυχία και την αξιοπιστία του συστήματος. Η κατασκευάστρια εταιρεία, Ivoclar Vivadent, δρομολογεί τώρα ένα παγκόσμιο διαγωνισμό για να βρει τα οδοντιατρικά περιστατικά με το καλύτερο αισθητικό αποτέλεσμα που αντιμετωπίστηκαν με το σύστημα e.max IPS.
Οι χρήστες από όλο τον κόσμο καλούνται να στείλουν την πιο εντυπωσιακή οδοντιατρική δουλειά τους. Μια επιτροπή από διακεκριμένους εμπειρογνώμονες θα αξιολογήσει τις συμμετοχές με βάση την αισθητική, την πολυπλοκότητα και την αρμονία του τελικού αποτελέσματος και θα επιλέξει τους νικητές. Οι κορυφαίες συμμετοχές θα λάβουν διεθνή αναγνώριση. Τα βραβεία για τις καλύτερες συμμετοχές
θα παρουσιαστούν στις 10 Ιουνίου 2016, την παραμονή του Διεθνούς Συνεδρίου της Ivoclar Vivadent που θα πραγματοποιηθεί στη Μαδρίτη το 2016.

Η ομαδική δουλειά είναι προαπαιτούμενο
Η διαδικασία του διαγωνισμού έχει ως εξής: Η συμμετοχή αφορά μόνο οδοντιατρικές/οδοντοτεχνικές ομάδες. Αφού κάνουν την εγγραφή τους στην ηλεκτρονική διεύθυνση **www.ipsemax.com/smileaward,** οι συμμετέχοντες θα λάβουν τους κωδικούς για τον προσωπικό τους λογαριασμό. Θα τους ζητηθεί να υποβάλουν την καλύτερη δουλειά τους, η οποία θα πρέπει να περιλαμβάνει τουλάχιστον έξι τεμάχια. Το περιστατικό θα πρέπει να τεκμηριώνεται λεπτομερώς με φωτογραφίες και videos.**Οι συμμετοχές θα γίνονται δεκτές μέχρι τις 28 Φεβρουαρίου 2016.**

Η Ivoclar Vivadent παρουσιάζει το βραβείο «IPS e.max Smile Award 2016».

Διεθνής αναγνώριση
Καθώς η αισθητική αντίληψη διαφέρει από ήπειρο σε ήπειρο και από περιοχή σε περιοχή, θα υπάρξουν αρκετοί νικητές. Οι τρεις καλύτερες ομάδες από τις τέσσερις περιοχές: α) Ευρώπη / Μέση Ανατολή/ Αφρική, β) Βόρεια Αμερική / Ωκεανία, γ) Λατινική Αμερική και δ) Ασία θα κερδίσουν το βραβείο **«IPS e.max Smile Award 2016».**
Οι νικήτριες ομάδες θα βρεθούν στο επίκεντρο της παγκόσμιας προσοχής: η δουλειά τους θα παρουσιαστεί σε ένα ευρύ κοινό μέσω των κοινωνικών δικτύων, σε εμπορικές εκθέσεις και άλλες εκδηλώσεις, καθώς και σε έντυπα του κλάδου.
Το IPS e.max® είναι σήμα κατατεθέν της Ivoclar Vivadent AG

Πολλοί κατασκευάζουν δόντια... λίγοι όμως έχουν φαντασία, καλλιτεχνική ευαισθησία και μεράκι!

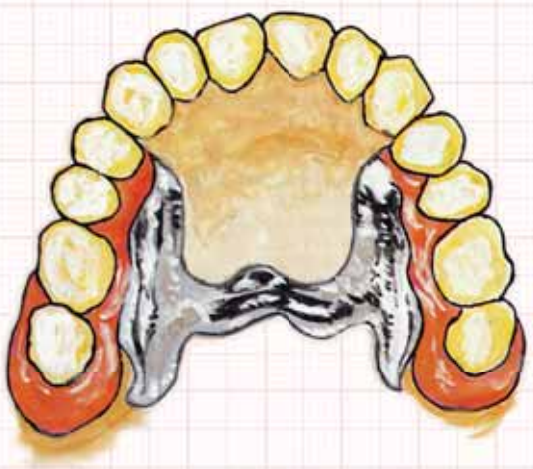

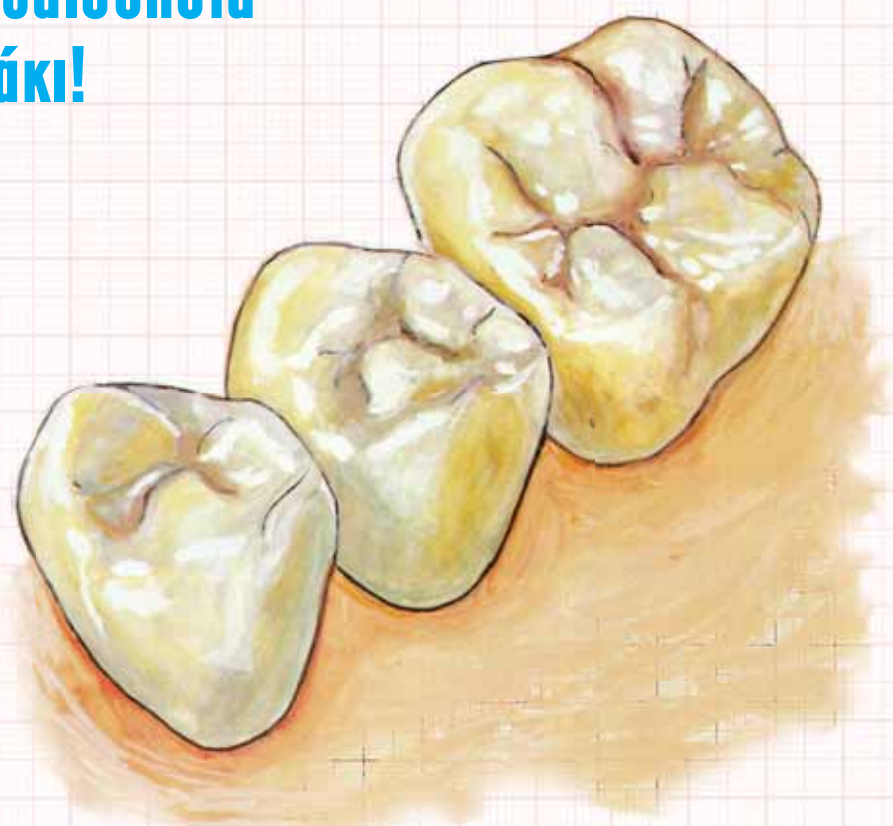

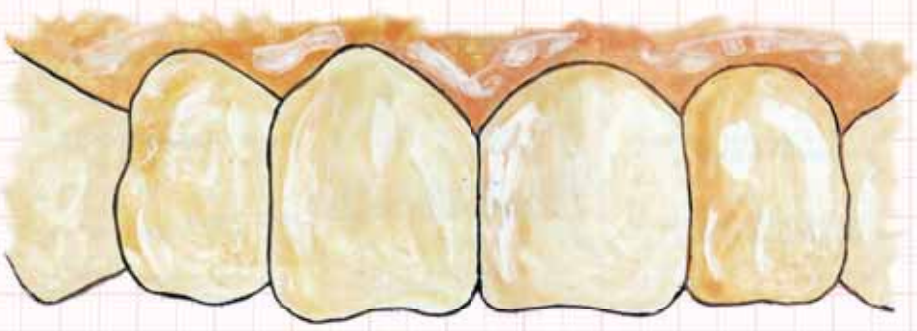

• Οδοντοστοιχίες
• Μεταλλοκεραμική • Ζιρκονία • Εμφυτεύματα
• Ορθοδοντικά μηχανήματα • Νάρθηκες

Εργαστήριο Γενικής Προσθετικής
Κισκήρας Παναγιώτης Καποδιστρίου 42, Αθήνα, τηλ.: 210 52 39 250, email: tkiskiras@outlook.com

Αναζήτησεις Λόγου και Τέχνης

Του **Γεράσιμου Δουβίτσα** Αναπληρωτή Καθηγητή Οδοντιατρικής Σχολής ΕΚΠΑ

ΠΟΙΗΤΙΚΑ ΡΕΥΜΑΤΑ

Τα ρεύματα της νεοελληνικής ποίησης που αναπτύχθηκαν, ακολουθώντας φυσικά τα αντίστοιχα ευρωπαϊκά, από τον 18ο αιώνα και μέχρι στις μέρες μας, είναι:

Ο Νεοκλασικισμός

Άνθισε στη Δύση, ως αισθητικό και λογοτεχνικό κίνημα, που πρέσβευε τη μίμηση των κλασικών προτύπων:
- Χρήση μυθολογικών συμβόλων και μορφών
- Κομψή και χαριτωμένη στιχουργία
-Λαϊκή γλώσσα
- Δομή ρητορικού λόγου
- Ρητορικές εξάρσεις και στομφώδες ύφος

Οι φαναριώτες ποιητές Χριστόπουλος και Βηλαράς ήταν οι σημαντικότεροι Έλληνες εκπρόσωποι αυτού του ρεύματος, καθώς επίσης η ιδιάζουσα περίπτωση του Ανδρέα Κάλβου.
Ο Κάλβος πίστευε ότι η στρατευμένη στον αγώνα της ελευθερίας ποίησή του, θα εκπλήρωνε το σκοπό της, ακολουθώντας τη συγκεκριμένη τεχνοτροπία, δημιουργώντας μάλιστα, ένα δικό του στροφικό σύστημα με μείξη στοιχείων από την ιταλική μετρική, τον ιαμβικό δεκαπεντασύλλαβο και τα αρχαϊκά λυρικά στροφικά σχήματα και χρησιμοποιώντας στοιχεία δημοτικής και αρχαίας γλώσσας. Ας σημειωθεί παράλληλα, ότι ο ίδιος ήταν ρομαντική φυσιογνωμία.

Ο Ρομαντισμός

Ο Ρομαντισμός είναι ένα από τα σημαντικότερα πνευματικά και καλλιτεχνικά κινήματα όλων των εποχών. Εκδηλώθηκε, αναπτύχθηκε και κυριάρχησε στην ευρωπαϊκή λογοτεχνία από τα τέλη του 18ου αιώνα μέχρι τα μέσα του 19 ου αιώνα, κυρίως στην Αγγλία, στη Γερμανία και στη Γαλλία και με κάποια καθυστέρηση και σε άλλες ευρωπαϊκές χώρες μεταξύ των οποίων και η Ελλάδα.
Οι κυριότεροι ποιητές εκπρόσωποι του ρομαντισμού στην Αγγλία: Σέλλεϋ, Κητς, Μπάϊρον, στη Γερμανία: Σίλλερ, Γκαίτε, στην Γαλλία: Βίκτωρ Ουγκό, Λαμαρτίν, Σατομπριάν.
Εκτός από τη λογοτεχνία ο Ρομαντισμός επεκτάθηκε και σε άλλες τέχνες, όπως η ζωγραφική (Ντελακρουά, Ζερικώ, Φριντρίχ κ.α.), η μουσική (Μπετόβεν, Σοπέν, Λιστ Βέρντι κ.α.).
Το κίνημα του Ρομαντισμού εκδηλώθηκε ως αντίδραση στον ορθολογισμό του διαφωτισμού και αποτέλεσε έκφραση απελευθέρωσης της φαντασίας και των προσωπικών συναισθημάτων.
Τα χαρακτηριστικά του Ρομαντισμού είναι:
- Η άρνηση του ορθολογικού πνεύματος του διαφωτισμού.
- Η στροφή προς την αδέσμευτη, ή και αχαλίνωτη φαντασία.
- Το απόλυτο, το ιδανικό και το υπερβολικό ελκύουν τον ρομαντικό καλλιτέχνη.
- Η επιστροφή στη φύση και στο παρελθόν.
- Η διάθεση μελαγχολίας και νοσταλγίας για τα περασμένα.

Ο Ελληνικός Ρομαντισμός εκφράστηκε από τη λεγόμενη Παλαιά Αθηναϊκή Σχολή, κατά την περίοδο 1830-1880. Έχει τα χαρακτηριστικά του ευρωπαϊκού ρομαντισμού, αλλά διαμορφώνει και κάποια ιδιαίτερα χαρακτηριστικά, όπως:
- Στροφή σε θέματα πένθους και θανάτου που φτάνουν στην υπερβολή.
- Χρήση της καθαρεύουσας
- Ψυχρότητα.
- Ύφος ρητορικό, πομπώδες και στόμφος που ενοχλεί.

Οι κυριότεροι εκπρόσωποι του Ελληνικού Ρομαντισμού: Αλέξανδρος και Παναγιώτης Σούτσος, Αλέξανδρος Ρίζος Ραγκαβής, Γιώργος Ζαλοκώστας, Σπυρίδων Βασιλειάδης, Δημοσθένης Βαλαβάνης, Δημήτριος Παπαρρηγόπουλος, Γεώργιος Βιζυνός κ.α.
Στοιχεία ρομαντισμού μπορούμε να βρούμε και στην ποίηση ορισμένων ποιητών της Επτανησιακής Σχολής, όπως ο Διονύσιος Σολωμός, ο Ανδρέας Κάλβος και ο Αριστοτέλης Βαλαωρίτης.
(….συνέχεια στο επόμενο τεύχος του Ο.Β.)

Σ' αυτό το τεύχος θα γνωρίσουμε δύο, ακόμα, μέλη του Ομίλου Οδοντιάτρων Λογοτεχνών Καλλιτεχνών, τον συνάδελφο Αχιλλέα Αλεξανδράκη, που ασχολείται με τη Φωτογραφία και την συνάδελφο Σταυρούλα Ζώρζου, που ασχολείται με την ποίηση και την μουσική.

Αχιλλέας Αλεξανδράκης

Γεννήθηκε το 1974 στην Αθήνα.
Από το 2003 εργάζεται ως Οδοντίατρος, ενώ παράλληλα ασχολείται ερασιτεχνικά με τη φωτογραφία.
Παρακολούθησε σειρά σεμιναρίων σχετικά με την φωτογραφία. Όπως για δύο χρόνια στον Δήμο Κηφισιάς, καθώς επίσης και τα σεμινάρια του Πλάτωνα Ριβέρη.
Από το 2009 είναι μέλος της λέσχης φωτογραφίας των Κωνσταντινουπολιτών, όπου συμμετέχει σε εκθέσεις φωτογραφίας.
Εχει λάβει μέρος σε διάφορους διαγωνισμούς φωτογραφίας, ενώ για δύο συνεχείς χρονιές παρουσιάζει, με δικό του περίπτερο, τη δουλειά του στη μεγαλύτερη έκθεση φωτογραφίας που γίνεται στην Αθήνα, τη Fotovision.
Ασχολείται ιδιαίτερα με την Αρχιτεκτονική φωτογραφία, χωρίς φυσικά να περιορίζει την θεματολογία του μόνο σ' αυτή.
Εδώ παρουσιάζονται 5 φώτο από την καλλιτεχνική του δραστηριότητα.

Kalatrava: Γέφυρα Κατεχάκη.

Μύκονος Εκκλησία.

Βουδαπέστη Απρίλιος 2007.

Καστοριά Δεκέμβριος 2006-2007.

Μοναστηράκι Αγορά.

Σταυρούλα Ζώρζου

Γεννήθηκε στον Πειραιά το 1970.
Σπούδασε Φαρμακευτική στη Θεσσαλονίκη, Οδοντιατρική στην Αθήνα και μετεκπαιδεύτηκε στο Baylor University του Texas στην εμφυτευματολογία.
Ασχολήθηκε από νωρίς με τη μουσική και τη λογοτεχνία. Έχει κάνει Ανώτερες Θεωρητικές Σπουδές κλασικής μουσικής, βυζαντινής μουσικής, σύνθεσης και μουσικής τεχνολογίας. Η ίδια παίζει ακορντεόν, πιάνο και βιολοντσέλο. Συνθέσεις της παρουσιάζονται από χορωδίες και ηχογραφημένες έχουν κυκλοφορήσει με τη μορφή C.D.
Με τη λογοτεχνία ασχολείται κυρίως με την ποίηση.
Έχει γράψει πέντε ποιητικές συλλογές:

1. «Κεντώ το Κερατσίνι με στίχους», μελοποιημένη και σε C.D.
2. «Κάτω από το φώς τ' ανελέητο»
3. «Ψίθυροι Αγάπης»
4. «Κάτι ακούω και με νοιάζει»
5. «Τα παιδιά τραγουδάνε τον κόσμο», μελοποιημένη και σε C.D.

Γνωστότερη από όλες είναι το «Κεντώ το Κερατσίνι με στίχους», που μελοποιημένη από την ίδια, κυκλοφόρησε από το Δήμο Κερατσινίου ως Ιστορικό- Μουσικό και Φωτογραφικό Λεύκωμα της πόλης. Ποιήματα και τραγούδια της έχουν διακριθεί σε διεθνείς και πανελλήνιους λογοτεχνικούς διαγωνισμούς. Αναφορά στο έργο της γίνεται στην Εγκυκλοπαίδεια Ελλήνων Λογοτεχνών του οίκου Χάρη Πάτση.
Είναι μέλος της Ένωσης Ελλήνων Λογοτεχνών, της Εταιρείας Επιστημών, Τέχνης και Πολιτισμού του Δήμου Κερατσινίου και του Καλλιτεχνικού Συλλόγου «Ποιμενικός Αυλός».
Εδώ παρουσιάζονται 4 ποιήματά της

ΟΙ ΣΟΦΟΙ

(Αφιερωμένο σ' εκείνους που απονεύρωσαν το λαό μας από τις πνευματικές του αξίες και τον έκαναν άβουλο νούμερο στη σύγχρονη πνευματική και οικονομικό-κοινωνική κρίση)

Ήρθαν στον τόπο οι «Σοφοί».
Ήταν σπουδαίοι, γνωστικοί…
Ωραίοι ήταν!
-«Δάσκαλοι» είπαν-

Ήρθαν να μάθει ο λαός
πως και πατρίδα και Θεός
μια ιδέα ήταν!
-«άχρηστα» είπαν-

Κι είπαν ακόμη οι Σοφοί
«Τώρα μιλούν οι αριθμοί»
Νούμερα είχαν…
Νούμερα είπαν.

Κι είπανε πια από δω κι εμπρός,
τ' όνομα θα' ναι αριθμός.
Και δεν πειράζει…
Λίγο μας νοιάζει!

Κι ύστερα είπαν ο λαός …να μάθει να' ναι σιωπηλός.
Να μάθει να' ναι σιωπηλός, γιατί είναι μόνον αριθμός!
«Νούμερο ήταν»,
έτσι μας είπαν!

Κι όταν πια φύγαν οι Σοφοί,
είχανε πάρει τη φωνή,
τη σκέψη μας και την ψυχή…
Έμποροι ήταν!
Ψέματα είπαν!

Κι έμεινε πίσω ο λαός,
ένας σακάτικος λαός,
ταπεινωμένος και βουβός…
Έμποροι ήταν!
Ψέματα είπαν!

ΑΠΕΛΑΣΗ

(Στα Σεπτεμβριανά και την απέλαση των Ελλήνων της Πόλης)

Μέσα στα μάτια μου κλαιν τ' αστέρια
Σφίγγω στα χέρια τη μικρή μου ζωή
-ό, τι χωράει σε μια βαλίτσα να μπει-

Κι εσύ, στέκεις πάντα βουβή…
Μάνα χαμένη, πατρίδα πικρή,
Κι η θύμησή σου ... θα μένει κρυφή
όνειρο θα 'σαι ή μήπως πληγή;

Φεύγουν μακριά σου, περνούν τα τρένα,
σαν χελιδόνια πετούν μακριά.
Σε ποια βαγόνια φορτώνουν τα όνειρα αυτά;

Κι εσύ, στέκεις πάντα βουβή…
ένα παράπονο δίχως φωνή,
από το Βόσπορο κλάμα πνιχτό
σαν παραμύθι και σαν ουρλιαχτό…

Μ' ένα εισιτήριο που καίει στην τσέπη
πάνω στα χείλη ματώνει η σιωπή
Πες μου, ποια γλώσσα μιλάει ετούτη η σιωπή;

Κι εσύ, στέκεις πάντα βουβή…
σπασμένο εικόνισμα στο Μπαλουκλί,
μια Παναγία σε εικόνα θολή,
σαν ικεσία και σαν απειλή…

ΜΠΟΡΩ

Σ' έναν κόσμο που θέλει όπως θέλει να ζει,
που πιο πέρα δε βλέπει κι ούτε θέλει να δει…
Σ' έναν κόσμο που μόνο το «θέλω» μετρά
κι επιτρέπονται όλα απλά …

Μπορώ στο φως, να μένω τυφλός
να πάω όπου με πάει ο συρμός.
Μπορώ μέσα στα τείχη που ορθώνω,
να είμαι νούμερο μόνο, βουβός αριθμός !

Μπορώ η αλήθεια να είμαι εγώ
να έχω το «εγώ» μου θεό.
Μπορώ για το δικό μου το θέλω
να ξεπουλάω το φίλο και τον αδελφό!

Σ' έναν κόσμο που θέλει όπως θέλει να ζει,
που πιο πέρα δε βλέπει κι ούτε θέλει να δει…
Σ' έναν κόσμο που μόνο το «θέλω» μετρά
κι επιτρέπονται όλα απλά …

Ζητώ μια θέση στον Ουρανό
στη μόνη Αλήθεια να προχωρώ.
Ζητώ να βλέπω λίγο πιο πάνω
και επανάσταση κάνω στο ίδιο το «εγώ».

Ζητώ στην ύλη ν' αντισταθώ
στο λάγνο ψέμα να μη χαθώ.
Ζητώ να πάω κόντρα στο ρεύμα
κι εκεί στου χρόνου το τέρμα ν' αναστηθώ!

ΤΑ ΠΑΡΑΜΥΘΙΑ

(ποίηση για παιδιά)

Μες το μυαλό μου τριγυρνούν τα παραμύθια,
τα παραμύθια που μαθαίναμε παιδιά…
Κι όταν στον κόσμο τώρα βλέπω την αλήθεια,
μετρώ το ψέμα στη μικρή μου την καρδιά.

Εκεί πεντάμορφες τις σώζανε ιππότες
Κι όλα τελειώναν σε παλάτια αστραφτερά…
Ο Ρεβυθούλης μαγικές φορούσε μπότες
Και τ' ακατόρθωτα γίνονταν δυνατά.

Τα λεν αλλιώς τα παραμύθια,
κάπως αλλιώς ειν' η αλήθεια.
Πώς να χωρέσει δάκρυ κι αίμα
μες του παραμυθιού το ψέμα;

Γιατί, δε θέλει η Κοιμωμένη να ξυπνήσει
σ' αυτό τον κόσμο που τη βάλανε να ζήσει.
Κι η Ραπουνζέλ δεν τραγουδάει στο μπαλκόνι,
μα ζητιανεύει στις γωνίες και παγώνει.

Η Σταχτοπούτα δε φοράει πια γοβάκια.
Μένει στο δρόμο και κοιμάται στα παγκάκια…
Πάνε κι οι ιππότες που παλεύαν με κοντάρια
και η Χιονάτη πλένει τζάμια στα φανάρια!

Δε θέλω άλλα παραμύθια!

Πες μονάχα την αλήθεια!
Πώς να χωρέσει δάκρυ κι αίμα
μες του παραμυθιού το ψέμα;

Tetric EvoCeram® Bulk Fill

Υψηλής απόδοσης σύνθετη ρητίνη οπισθίων

Tetric EvoCeram® Bulk Fill
Διαμορφώσιμη

Tetric EvoFlow® Bulk Fill
Λεπτόρρευστη

Δείτε μόνοι σας:
www.ivoclarvivadent.com/bulkfill-en

Dental Vision ΕΠΕ
• Μιχαλακοπούλου 125 / 115 27 Αθήνα / τηλ: 210 77 55 900
• Τσιμισκή 34 / 546 23 Θεσσαλονίκη / τηλ: 2310 253 800
www.dentalvision.gr

SADENT ΑΕΒΕ
• 1 χλμ Λεωφ. Μαρκοπούλου / 190 02 Παιανία / τηλ: 211 10 22 900
• Τετραπόλεως 4 / 115 27 Γουδή / τηλ: 210 77 77 608
• Ν. Τέλογλου 7 / 546 36 Θεσσαλονίκη / τηλ: 2310 968 799
www.sadent.com

Unicon Hellas ΕΠΕ
• Τεω 38 / 177 78 Ταύρος / τηλ: 212 213 4678
www.uniconhellas.gr

Metrodent ΟΕ
• Πατησίων 21 / 104 32 Αθήνα / τηλ: 210 523 5981
www.metrodent.gr

ivoclar vivadent®
passion vision innovation