# Οδοντιατρικο Βημα

ΔΙΜΗΝΙΑΙΑ ΕΚΔΟΣΗ | Σκουφά 64 106 80 Αθήνα | Τηλ. 210 3814 939 Fax 210 3803 327 | e-mail: odvima@otenet.gr | www.odvima.gr | ΜΑΡΤΙΟΣ-ΑΠΡΙΛΙΟΣ 2015 | ΤΕΥΧΟΣ 103


## IDS Κολωνία 2015

Η Διεθνής Οδοντιατρική Έκθεση συγκέντρωσε φέτος το ενδιαφέρον 2.201 εκθετών από 56 χώρες και 138.500 επισκεπτών από 151 χώρες, καταρρίπτοντας τα προηγούμενα ρεκόρ συμμετοχής και κερδίζοντας επάξια, για άλλη μια φορά, τον τίτλο της κορυφαίας οδοντιατρικής διοργάνωσης. Με την ψηφιοποίηση της οδοντιατρικής και οδοντοτεχνικής τεχνολογίας να αναδεικνύεται σε κεντρικό θέμα της φετινής διοργάνωσης, οι επισκέπτες είχαν τη δυνατότητα να ενημερωθούν για τις τάσεις του μέλλοντος, να αξιολογήσουν υπό το πρίσμα των νεωτερισμών του οδοντιατρικού τομέα τη λειτουργικότητα και την αποτελεσματικότητα των υλικών και των τεχνικών που χρησιμοποιούν και αναλόγως να διαμορφώσουν την επαγγελματική τους στρατηγική. Ο Αναπλ. Καθηγητής Οδοντιατρικής, κ. **Νίκος Καφούσιας** ταξίδεψε στην Κολωνία και μεταφέρει μέσα από την κριτική του ματιά τα καλύτερα στιγμιότυπα της φετινής IDS, αλλά και τις εξελίξεις στον χώρο της οδοντιατρικής τεχνολογίας, οι οποίες αναμένεται να απασχολήσουν για τα επόμενα τουλάχιστον δύο χρόνια τον σύγχρονο οδοντίατρο και οδοντοτεχνίτη. *Σελ. 29-30*

*Γιαν. Χαιρόπουλος, Ν. Καφούσιας, Κ. Καφούσιας, Τασ. Γονατίδης.*

# Συντηρητική επανάληψη ενδοδοντικής θεραπείας

Αν και τα ποσοστά επιτυχίας της ενδοδοντικής θεραπείας κυμαίνονται από 86-98%, υπάρχουν περιπτώσεις στις οποίες είναι αναγκαία η επανάληψη της ενδοδοντικής θεραπείας.
Πώς αξιολογείται η επιτυχία ή αποτυχία μιας ενδοδοντικής θεραπείας, σε ποιους παράγοντες αποδίδεται μια αποτυχία και ποιες είναι οι διαφορές κατά την επανάληψη μιας ενδοδοντικής θεραπείας, συγκριτικά με την συμβατική ενδοδοντική θεραπεία;
Στο παρόν άρθρο ο οδοντίατρος, μετεκπαιδευθείς στην Ενδοδοντία, κ. **Χρήστος Συκαράς** αναλύει τα βήματα αλλά και τους παράγοντες που θα πρέπει να λάβει υπόψη του ο οδοντίατρος για ένα επιτυχημένο αποτέλεσμα.
*Σελ. 4-6*

## Προσθετικές μεταμορφώσεις και η σχετικότητα των σχεδίων θεραπείας

Στην προσθετική, όσο και να ακούγεται παράξενο μικρό μόνο μέρος των εφαρμοζόμενων μεθόδων αποκατάστασης υποστηρίζεται από ισχυρά επιστημονικά δεδομένα. Πολλές φορές διαφορετικοί οδοντίατροι με τις ίδιες ακριβώς πληροφορίες θα οδηγηθούν σε διαφορετικές λύσεις, ελπίζοντας ότι όλοι έπραξαν το δέον, σύμφωνα με τους κανόνες που επιτάσσει η επιστήμη τους. Μόνο ο χρόνος, στο τέλος της διαδρομής, θα αποκαλύψει την αποτελεσματικότητα των επιλογών. Στο πλαίσιο αυτού του προβληματισμού, ο Αν. Καθηγητής Κινητής Προσθετικής ΕΚΠΑ, κ. **Ηρακλής Καρκαζής**, παρουσιάζει στη διαχρονική του εξέλιξη ένα προσθετικό περιστατικό με αδιαμφισβήτητη διδακτική αξία. *Σελ. 8-10*

## Ολική στοματική αποκατάσταση ασθενή με μειωμένη οστική στήριξη

Η αποκατάσταση ασθενών με μειωμένη οστική στήριξη αποτελεί ένα από τα δυσκολότερα προβλήματα της σύγχρονης οδοντιατρικής.
Ο προβληματισμός του σύγχρονου οδοντιάτρου είναι υπαρκτός και πολλές φορές εύλογος: εξαγωγή και επιεμφυτευματική αποκατάσταση ή περιοδοντική θεραπεία και συμβατική προσθετική αποκατάσταση;
Ο Προσθετολόγος και Επιστ. Συνεργάτης Προσθετικής Οδοντιατρικής ΕΚΠΑ, κ. **Κοσμίν Σάβα**, αναλύει στο παρόν άρθρο τις βασικές αρχές της προσθετικής αποκατάστασης ασθενών με μειωμένη οστική στήριξη μέσα από την παρουσίαση ενός κλινικού περιστατικού.
*Σελ. 12-15*

## Οδοντινική υπερευαισθησία και εξασφάλιση πειθαρχίας ασθενούς μετά από περιοδοντική θεραπεία

Η οδοντινική υπερευαισθησία είναι μια κατάσταση που χαρακτηρίζεται από έντονο πόνο και αποτελεί πρόβλημα για εκατομμύρια ασθενείς.
Η χειρουργός οδοντίατρος, κα. **Γιώτα Γιασσίν,** αναλύει τα αίτια της εμφάνισης της οδοντινικής υπερευαισθησίας, τους τρόπους αντιμετώπισής της, αλλά και τους παράγοντες που συμβάλλουν στην επιτυχή πρόληψή της.
*Σελ. 16-17*

## ΕΡΥΘΗΜΑΤΩΔΗΣ ΛΥΚΟΣ: Το στόμα συχνός στόχος

Ο ερυθηματώδης λύκος είναι μια πολυσυστηματική αυτοάνοση διαταραχή που προσβάλλει το δέρμα, βλεννογόνους, ορογόνους υμένες και εσωτερικά όργανα. Ταξινομείται σε 2 βασικές μορφές: τη δερματική και τη συστηματική.
Ο Αν. Καθηγητής Στοματολογίας Ιατρικής Σχολής Αθηνών, κ. **Γ. Λάσκαρης** περιγράφει τις εκδηλώσεις της νόσου στο στόμα για τις οποίες ο οδοντίατρος-στοματολόγος θα πρέπει να είναι ενήμερος, ώστε να επιτυγχάνεται η έγκαιρη διάγνωσή της.
*Σελ. 22*

## Μεταξύ μας....

Η Αναπλ. Καθηγήτρια Περιοδοντολογίας, κα. **Ανθούλα Διαμαντή- Κηπιώτη** μοιράζεται με τους αναγνώστες του «Ο.Β.» τα σημαντικά μαθήματα που απεκόμισε από την εμπειρία της όσον αφορά στην οικοδόμηση μιας σωστής επικοινωνίας και υγιούς σχέσης μεταξύ οδοντιάτρου και ασθενούς. Για λόγους διευκόλυνσης του αναγνώστη το κείμενο διαρθρώθηκε σε ενότητες, οι οποίες πραγματεύονται τα γνωρίσματα των πρωταγωνιστών και τη μεταξύ τους σχέση. Στο παρόν φύλλο γίνεται αναφορά στον οδοντιατρικό ασθενή και στο επόμενο τεύχος θα παρουσιαστούν θέματα που αφορούν τον οδοντίατρο και τη σχέση που δημιουργείται μεταξύ τους. *Σελ. 26-28*

## Η ιστορία της Αθλητικής Οδοντιατρικής

**Το «Ο.Β.» στην 1η ημερίδα της ΕΕΑΘΛΟ**

Με αφορμή τη διοργάνωση της πρώτης ημερίδας της Επιστημονικής Εταιρείας Αθλητικής Οδοντιατρικής (ΕΕΑΘΛΟ) με θέμα «Στοματική υγεία και Αθλητισμός», ο οδοντίατρος **Χρήστος Κωνσταντίνιδης** παρουσιάζει μια σύντομη ανασκόπηση της εξέλιξης του στοματικού νάρθηκα, αποδεικνύοντας τη χρησιμότητά του στην προστασία από τους οδοντικούς τραυματισμούς. *Σελ. 31-32*

## Biodentine™. Επικάλυψη πολφού

Συχνά, μετά την απομάκρυνση των τερηδόνων, ο πολφός γίνεται ορατός ή αποκαλύπτεται. Έτσι οι οδοντίατροι αντιμετωπίζουν καθημερινά το δίλημμα να ξεκινήσουν ενδοδοντική θεραπεία ή να την καθυστερήσουν κάνοντας επικάλυψη πολφού.
Το υδροξείδιο του ασβεστίου έχει χρησιμοποιηθεί ως σταθερά αναφοράς για αρκετές δεκαετίες. Εν τω μεταξύ το συσσωμάτωμα τριοξειδίου μετάλλου (MTA) έγινε μια δημοφιλής εναλλακτική λύση. Στο άρθρο αυτό, πραγματοποιείται μια σύγκριση του MTA και του υδροξειδίου του ασβεστίου, ενώ παρουσιάζεται η χρήση του Biodentine™ ως υλικό επικάλυψης για τη θεραπεία εν τω βάθει τερηδόνων στους μόνιμους γομφίους των παιδιών. *Σελ. 18-19*

## Ανταύγειες Λόγου και Τέχνης

**Του Γεράσιμου Δουβίτσα Αναπλ. Καθηγητή Οδοντιατρικής Σχολής ΕΚΠΑ**

Σε αυτό το τεύχος, η στήλη φιλοξενεί δύο ακόμα μέλη του Ομίλου Οδοντιάτρων Λογοτεχνών Καλλιτεχνών, τον οδοντίατρο **Άγγελο Γαλάνη**, που ασχολείται με τη Γλυπτική και το Ψηφιδωτό και την Επίκ. Καθηγήτρια **Χαρίκλεια Παξιμαδά**, που ασχολείται με την ζωγραφική. *Σελ. 36-37*

## Το καλύτερο των δύο κόσμων

Η τεχνική CAD-on (IPS e.max) αξιοποιεί τα πλεονεκτήματα των δύο εξαιρετικών κεραμικών υλικών και μεγιστοποιεί την αισθητική εμφάνιση των υαλοκεραμικών διπυριτικού λιθίου, σε σκελετούς υψηλής αντοχής από ζιρκονία. *Σελ. 24-25*


από τον
ΠΑΝΕΛΛΗΝΙΟ ΣΥΛΛΟΓΟ ΕΜΠΟΡΩΝ ΕΙΣΑΓΩΓΕΩΝ
ΟΔΟΝΤΙΑΤΡΙΚΩΝ-ΟΔΟΝΤΟΤΕΧΝΙΚΩΝ ΕΙΔΩΝ
dental 2015
Αθήνα
23-25 Οκτωβρίου 2015

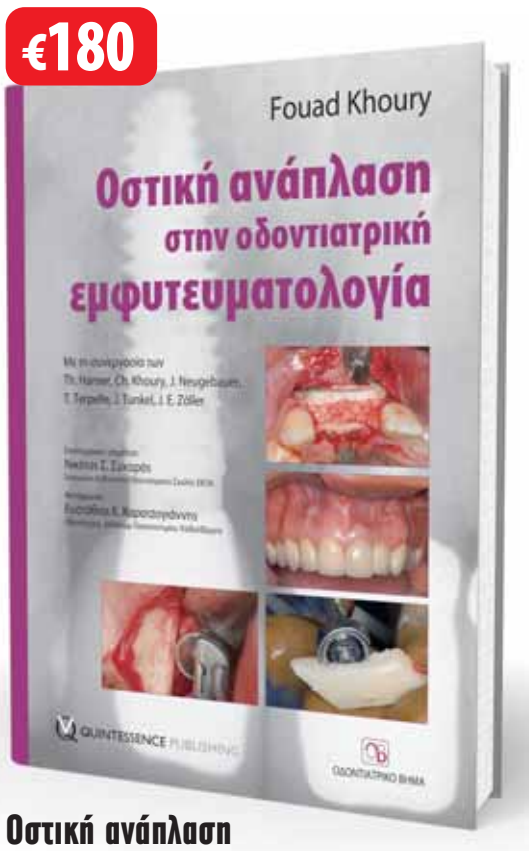


**Οστική ανάπλαση στην οδοντιατρική εμφυτευματολογία**
Το παγκόσμιο best seller του Fouad Khoury τώρα και στα ελληνικά
**Επιστημονική επιμέλεια:**
Νικήτας Σ. Συκαράς
Επίκουρος Καθηγητής Οδοντιατρικής Σχολής ΕΚΠΑ
**Μετάφραση:**
Ευστάθιος Κ. Καρατζογιάννης
Οδοντίατρος, Διδάκτωρ Πανεπιστημίου Χαϊδελβέργης

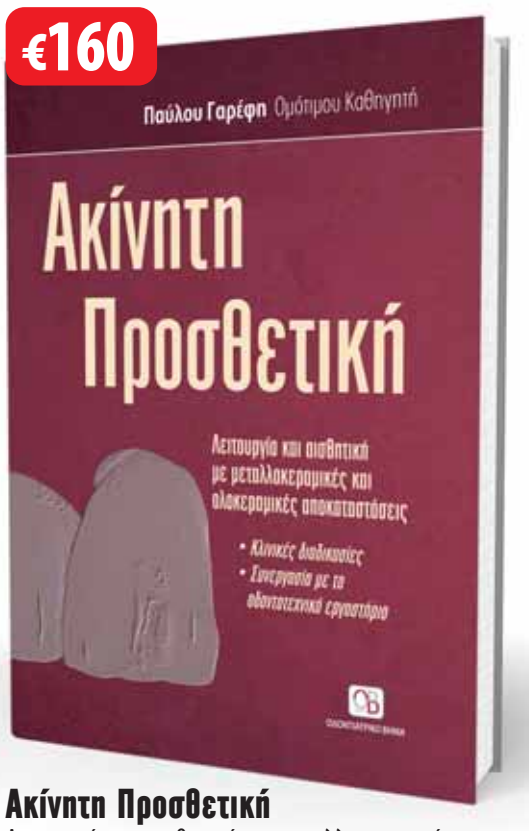


**Ακίνητη Προσθετική**
Λειτουργία και αισθητική στις μεταλλοκεραμικές και ολοκεραμικές αποκαταστάσεις
• Κλινικές διαδικασίες
• Συνεργασία με το οδοντοτεχνικό εργαστήριο
Παύλος Γαρέφης
Ομότιμος Καθηγητής ΑΠΘ

**Κάντε κλικ στην ηλεκτρονική μας διεύθυνση**

# www.odvima.gr

- Για να διαβάζετε τα τελευταία τεύχη της εφημερίδας «Οδοντιατρικό Βήμα».
- Να ενημερώνεστε για τα περιοδικά «Ενδοδοντολογία» και «Αρχεία Ελληνικής Στοματικής και Γναθοπροσωπικής Χειρουργικής».
- Να βρίσκετε πληροφορίες για τα βιβλία των εκδόσεων μας, να βλέπετε την περίληψη και τα περιεχόμενά τους, όπως επίσης και να ενημερώνεστε για τα βιβλία της «Quintessence» και πώς μπορείτε να τα παραγγείλετε.

ΟΔΟΝΤΙΑΤΡΙΚΟ ΒΗΜΑ
Διμηνιαία Έκδοση
Κωδικός 016446

Ιδιοκτήτης: ΟΔΟΝΤΙΑΤΡΙΚΟ ΒΗΜΑ Μ.Ε.Π.Ε.
Ιδρυτής: Γιάννης Καρκατζούλης

Σκουφά 64 106 80 Αθήνα
Τηλ. 210 3814 939 Fax 210 3803 327
e-mail: odvima@otenet.gr
www.odvima.gr

Διευθυντής: Όθωνας Γκότσης

Σύμβουλος Έκδοσης: Κατερίνα Κουντουριώτη-Καρκατζούλη

Σύνταξη: Ηλιάνα Γιαννούλη
Γιούλη Κόκκορη
Αγγελική Λαμπροπούλου

Υπεύθυνος λογιστηρίου:
Γιώργος Κάντζος

Νομικός Σύμβουλος:
Λάμπρος Ανδρ. Τσοπράς

Υπεύθυνος Τυπογραφείου:
Paper Graph AE
Βιοτεχνικό Πάρκο, 20300 Λουτράκι Τ.Θ.4
Τηλ.27440 69550

ΕΝΩΣΗ ΔΗΜΟΣΙΟΓΡΑΦΩΝ ΙΔΙΟΚΤΗΤΩΝ ΠΕΡΙΟΔΙΚΟΥ ΤΥΠΟΥ
FIPP Federation International of Periodical Press
EMMA EUROPEAN MAGAZINE MEDIA ASSOCIATION

# Ευαισθησία:
# μπορεί να φύγει σε 6 δευτερόλεπτα.

**ΠΡΙΝ**
Ανοιχτά οδοντινοσωληνάρια

**ΜΕΤΑ**
Σφραγισμένα οδοντινοσωληνάρια σε **6 δευτερόλεπτα** με την απευαισθητοποιητική πάστα στίλβωσης* Colgate® Sensitive Pro-Relief™

## Η COLGATE® SENSITIVE PRO-RELIEF™ ΜΕ ΤΕΧΝΟΛΟΓΙΑ PRO-ARGIN™ ΠΡΟΣΦΕΡΕΙ ΑΜΕΣΗ* ΑΝΑΚΟΥΦΙΣΗ ΠΟΥ ΔΙΑΡΚΕΙ ΜΕ ΜΙΑ ΜΟΝΟ ΕΦΑΡΜΟΓΗ.

Εκτεταμένη επιστημονική έρευνα έχει δείξει ότι η Colgate® Sensitive Pro-Relief™ προστατεύει από τα ερεθίσματα και τα αίτια της ευαισθησίας, και αποδεδειγμένα σφραγίζει τα οδοντινικά σωληνάρια σε 6 δευτερόλεπτα*.

Επιτέλους, ένα τρόπος για να βελτιώσετε γρήγορα την ικανοποίηση και την άνεση των ασθενών σας.

www.colgateprofessional.gr

* Εφαρμογή από τον Οδοντίατρο.

Hamlin D, Williams KP, Delgado E, et al. Am J Dent. 2009; 22 (Spec No A): 16A–20A.

# Συντηρητική επανάληψη ενδοδοντικής θεραπείας

**Χρήστος Σ. Συκαράς**
Μετεκπαιδευθείς στην Ενδοδοντία
Αποκλειστική άσκηση μικροσκοπικής και χειρουργικής ενδοδοντίας

Αν και τα ποσοστά επιτυχίας της ενδοδοντικής θεραπείας (ε.θ.) κυμαίνονται από 86-98%, υπάρχουν περιπτώσεις στις οποίες είναι αναγκαία η επανάληψη της ε.θ. Παρά το γεγονός ότι το ποσοστό αποτυχίας της ε.θ. είναι μικρό, μεταφράζεται σε ένα μεγάλο αριθμό περιστατικών που θα χρειαστούν εκ νέου αντιμετώπιση από τον κλινικό.
Το σίγουρο είναι ότι η επανάληψη ε.θ. αποτελεί μια πιο σύνθετη και δύσκολη διαδικασία, που απαιτεί γνώσεις, ιδιαίτερη κλινική εμπειρία αλλά και μεγαλύτερο εξοπλισμό από την μεριά του οδοντιάτρου.

***Πώς αξιολογείται η επιτυχία ή αποτυχία μιας ενδοδοντικής θεραπείας;***

Για να αποφασίσουμε αν μια ε.θ. είναι επιτυχής ή όχι, αξιολογούμε κάποιους παράγοντες που έχουν σχέση με την ενδοδοντική θεραπεία. Η European Society of Endodontology, έχει θεσπίσει κάποια κριτήρια αξιολόγησης της επιτυχούς ε.θ. μεταξύ των οποίων είναι:

-Ομοιογενής έμφραξη χωρίς την παρουσία κενών κατά μήκος ή πλάτος του ριζικού σωλήνα.
-Μήκος έμφραξης : 0,5-2 χιλιοστά από το ακτινογραφικό ακρορρίζιο.
-Απουσία κλινικής συμπτωματολογίας.
-Απουσία συριγγίου.
-Ικανοποιητική μασητική λειτουργία.
-Φυσιολογική ακτινογραφική απεικόνιση των περιακρορριζικών ιστών.

Βέβαια για να συντρέχουν όλα τα παραπάνω πρέπει να αξιολογηθεί η ε.θ. μετά από κάποιο διάστημα π.χ. 6 μήνες, μετά την ολοκλήρωση της. Αμέσως μετά την ολοκλήρωση της ε.θ. η ακτινογραφική εικόνα της ποιότητας της έμφραξης μαζί με την απουσία/μείωση των κλινικών συμπτωμάτων αποτελούν τις πρώτες ενδείξεις επιτυχίας. Ο επανέλεγχος όμως του περιστατικού σε διάστημα 3/6/12/24/36/48 μηνών, είναι απαραίτητος για την επιτυχία ή όχι της ενδοδοντικής θεραπείας ***(εικ. 1-3)***.

***Σε ποιους παράγοντες αποδίδεται η αποτυχία μιας ε.θ.;***

Στη διεθνή βιβλιογραφία έχουν περιγραφεί και αναφερθεί πολλές αιτίες αποτυχίας μιας ενδοδοντικής θεραπείας. Μεταξύ άλλων μπορούμε να αναφέρουμε αιτίες όπως: ανεπαρκής διάνοιξη, παράλειψη ριζικών σωλήνων, ελλιπής προπαρασκευή και έμφραξη των ριζικών σωλήνων, ανεπαρκής εξάλειψη του μικροβιακού φορτίου, δημιουργία βάθρων, θραύση μικροεργαλείων, διάτρηση, καθώς και τις περιπτώσεις επιμένουσας μικροβιακής φλεγμονής εντός ή εκτός των ριζικών σωλήνων, την μικροδιείσδυση της προσωρινής ή της τελικής έμφραξης και την ύπαρξη αληθούς κύστης. Συμπερασματικά μπορούμε να κατηγοριοποιήσουμε τους αιτιολογικούς παράγοντες αποτυχίας μιας ενδοδοντικής θεραπείας σε δύο κατηγορίες:

**Α) Μικροβιακοί παράγοντες**
- Ενδορριζική ή εξωρριζική λοίμωξη

**Β) Μη μικροβιακοί παράγοντες**
- περιακρορριζική κύστη
- κρύσταλλοι χοληστερόλης
- αντίδραση ξένου σώματος
- ουλώδης ιστός
- κάταγμα ρίζας
- συγκλεισιακά αίτια
- περιοδοντικά αίτια

Ειδικά σε ότι αφορά τις περιπτώσεις δημιουργίας ουλώδους ιστού αξίζει να επιμείνουμε λίγο. Η επουλωτική διαδικασία στις περιπτώσεις περιακρορριζικής αλλοίωσης δεν ακολουθεί πάντα το δρόμο δημιουργίας οστίτη ιστού. Κάποιες φορές δημιουργείται ουλώδης ιστός, ο οποίος αποτελείται από πυκνό ινώδη συνδετικό ιστό, χωρίς φλεγμονώδη κύτταρα. Η εικόνα του ουλώδους ιστού ακτινογραφικά, είναι λιγότερο ακτινοσκιερή από αυτή του οστίτη ιστού, και για αυτό εκλαμβάνεται λανθασμένα σαν παθολογικό εύρημα. Η παρουσία ουλώδους ιστού δεν χρειάζεται κλινική παρέμβαση.

***Ποιες είναι οι διαφορές κατά την επανάληψη μιας ενδοδοντικής θεραπείας, συγκριτικά με την συμβατική ενδοδοντική θεραπεία;***

Μπορούμε να πούμε ότι η βασική διαφορά στην περίπτωση επανάληψης ενδοδοντικής θεραπείας, είναι το γεγονός ότι επεμβαίνουμε σε ένα τροποποιημένο μορφολογικά και βιολογικά, σύστημα ριζικών σωλήνων. Όπως και σε κάθε περίπτωση εκτέλεσης μιας ενδοδοντικής θεραπείας, και στην επανάληψη είναι βασικό να εξασφαλιστεί η προσπέλαση στους ριζικούς σωλήνες. Σε αυτή την περίπτωση η διάνοιξη δεν αφορά αφαίρεση μόνο οδοντικών ιστών, αλλά προσθετικών εργασιών, εμφρακτικών υλικών στη μύλη του δοντιού, αξόνων, και τέλος αφαίρεση των εμφρακτικών υλικών των ριζικών σωλήνων ***(εικ. 4-6)***.

Η ύπαρξη προσθετικών αποκαταστάσεων προσθέτει έναν επιπλέον παράγοντα δυσκολίας, ιδιαίτερα στις περιπτώσεις όπου η επανάληψη της ε.θ. θα γίνει δια μέσου αυτών και όχι μετά την αφαίρεσή τους. Σίγουρα το πιο σωστό είναι να αφαιρούνται οι προσθετικές εργασίες προκειμένου να επιτευχθεί η σωστή διάνοιξη, αλλά και να αποκλειστεί το ενδεχόμενο μικροδιείσδυσης. Όμως υπάρχουν περιπτώσεις κατά τις οποίες διάφοροι παράγοντες (π.χ. οικονομικοί, πρόσφατη προσθετική αποκατάσταση κ.α.) επιβάλλουν την εκτέλεση της επανάληψης δια μέσου της προσθετικής αποκατάστασης. Σε αυτές τις περιπτώσεις πρέπει να αξιολογηθεί ιδιαίτερα η φορά ένθεσης της αποκατάστασης σε σχέση με τον επιμήκη άξονα του δοντιού, για να αποφευχθεί η πιθανότητα διάτρησης. Βέβαια ο ασθενής ενημερώνεται για τα πλεονεκτήματα και τα μειονεκτήματα αφαίρεσης ή μη της αποκατάστασης και τους πιθανούς περιορισμούς που έχει η κάθε τεχνική ***(εικ. 7)***.

Προκειμένου να αφαιρεθούν άξονες από τους ριζικούς σωλήνες λαμβάνουμε υπόψη κάποιους παράγοντες που επηρεάζουν και την επιτυχή έκβαση αυτού του σταδίου. Έτσι σημαντικό είναι το είδος του άξονα, το μήκος του, η κονία που έχει χρησιμοποιηθεί για τη συγκόλλησή του, αλλά και η μορφολογία του ριζικού σωλήνα στον οποίο βρίσκεται. Υπάρχουν πολλά συστήματα και τεχνικές για την αφαίρεση των αξόνων, αλλά η χρήση των υπερήχων έχει καθιερωθεί στην κλινική πράξη με πολύ καλά αποτελέσματα. Βασικός παράγοντας επιτυχίας όμως, είναι η υπομονή και η επιδεξιότητα σε αυτές τις περιπτώσεις ***(εικ. 8)***.

Τώρα σε ό,τι αφορά την αφαίρεση των εμφρακτικών υλικών των ριζικών σωλήνων, υπάρ-

***Εικ. 4:*** *Ατελής ε.θ.*

***Εικ. 5:*** *Εύρεση όλων των ρ.σ.*

***Εικ. 6:*** *Επανάληψη ε.θ.*

***Εικ. 7:*** *Επανάληψη ε.θ. μέσω της στεφάνης.*

***Εικ. 1:*** *α. Ατελής ε.θ. β. Επανάληψη. γ. Επανεξέταση 6 μήνες μετά.*

***Εικ. 2:*** *α. Ατελής ε.θ. β. Επανάληψη. γ. Επανεξέταση 6 μήνες μετά. δ. Επανεξέταση 32 μήνες μετά.*

***Εικ. 3:*** *α. Ατελής ε.θ. β. Επανάληψη. γ. Επανεξέταση 6 μήνες μετά. δ. Επανεξέταση 20 μήνες μετά.*

***Εικ. 8:*** *Επανάληψη ε.θ. στα #24,25 με αφαίρεση άξονα από το #25*

# isolite® Total Control of the oral environment.

Το πολυβραβευμένο Isolite είναι απομονωτήρας, στοματοδιαστολέας, γλωσσοκάτοχο, παρειοκάτοχο, αναρρόφηση και φως - όλα αυτά σε ένα πανέξυπνο σύστημα!
Μπορεί να χρησιμοποιηθεί για σχεδόν όλες τις οδοντιατρικές εργασίες και για κάθε ασθενή.

- Βάσει ερευνών, προσφέρει τα ίδια επίπεδα υγρασίας στο στόμα όσο και ο ελαστικός απομονωτήρας
- Γρήγορη τοποθέτηση σε λίγα μόλις δευτερόλεπτα
- Απομονώνει 2 τεταρτημόρια ταυτόχρονα
- Προστατεύει τον φάρυγγα του ασθενή από την εισπνοή υλικών, προσθετικών εργασιών κ.λπ. και προστατεύει την γλώσσα από την χειρολαβή
- Το πρωτοποριακό φως LED της συσκευής διαθέτει 5 ρυθμίσεις έντασης ακτινοβολίας συν μία ρύθμιση «Cure-Safe» για φωτοευαίσθητα υλικά
- Ιδανικό για ιατρεία που δεν διαθέτουν βοηθό
- Οι οδοντιατρικές εργασίες γίνονται έως και 30% γρηγορότερα
- Άνετο για τον ασθενή
- Σας προσφέρει τον απόλυτο έλεγχο της στοματικής κοιλότητας!

Ελαστικός Απομονωτήρας

Αναρρόφηση χειροκίνητη.
Απομονώνει έως 1 τεταρτημόριο.
Μέση ενδοστοματική υγρασία 43%*.

isolite®

Συνεχόμενη αναρρόφηση «hands-free».
Απομονώνει 2 ολόκληρα τεταρτημόρια
Μέση ενδοστοματική υγρασία 43%*.

*A Study of Humidity and Its Effect on Bond Strength by Michael J. Melkers, DDS, FAGD.

G&C DENTAL TECHNOLOGIES Μεσογείων 38 Αθήνα 11527 | Τηλ 210-7789153 | www.gcdental.gr

χουν πολλές τεχνικές και υλικά που μπορεί να χρησιμοποιήσει ο κλινικός οδοντίατρος. Η επιλογή του κλινικού εξαρτάται και από το είδος των εμφρακτικών υλικών, δηλαδή αν έχει να αφαιρέσει κώνους αργύρου, γουταπέρκα, πλαστικούς στυλίσκους επενδυμένους με γουταπέρκα, διάφορες κονίες κ.α. ***(εικ. 9-11)***. Ειδικά για τις περιπτώσεις επανάληψης όπου το εμφρακτικό υλικό είναι η γουταπέρκα, αυτή μπορεί να αφαιρεθεί με τη χρήση πολλών εργαλείων και τεχνικών όπως με τη χρήση περιστρεφόμενων ρινών , διαλυτικών παραγόντων, Gates Glidden, κ.α. Ειδικά για τις μηχανοκίνητες ρίνες υπάρχουν πολλά συστήματα ειδικά σχεδιασμένα για την αφαίρεση γουταπέρκας (D-Race, ProTaper D, R Endo κ.α.), αλλά και πολλοί κλινικοί χρησιμοποιούν τις μηχανοκίνητες ρίνες της προπαρασκευής των ριζικών σωλήνων σε υψηλότερες στροφές από αυτές που χρησιμοποιούνται κατά την ΧΜΕ.

Ανεξάρτητα από την τεχνική και τα εργαλεία που θα χρησιμοποιήσει κανείς για την αφαίρεση των εμφρακτικών υλικών από τους ριζικούς σωλήνες, είναι σημαντικό να ακολουθήσουμε κάποιους βασικούς κανόνες:

- προσπαθούμε να ακολουθήσουμε/αποκαταστήσουμε την συνέχεια του ριζικού σωλήνα.
- αφαιρούμε μόνο την ελάχιστη αναγκαία ποσότητα οδοντικών ουσιών.
- δεν καθορίζει ο χρόνος την επιτυχία.

***Στις περιπτώσεις πολύρριζων δοντιών γίνεται επανάληψη πάντα σε όλες τις ρίζες;***

Οι ριζικοί σωλήνες των πολύρριζων δοντιών επικοινωνούν μεταξύ τους μέσω του μυλικού θαλάμου. Έτσι η μικροβιακή λοίμωξη δεν μπορεί να περιοριστεί σε κάποιον από αυτούς, οπότε είναι επιβεβλημένη η επανάληψη της ενδοδοντικής θεραπείας σε όλο το σύστημα των ριζικών σωλήνων. Υπάρχουν όμως και κάποιες ειδικές περιπτώσεις όπου θα μπορούσαμε, κάτω από προϋποθέσεις να κάνουμε επανάληψη σε κάποιους από όλους τους ριζικούς σωλήνες. Για παράδειγμα, στο περιστατικό ***(εικ. 12,13)***. βλέπουμε ένα γομφίο της κάτω γνάθου, με ενδοδοντική θεραπεία και περιακρορριζική αλλοίωση στις εγγύς ρίζες, οι οποίες μάλιστα είναι εμφραγμένες με κώνους αργύρου. Η άπω ρίζα είναι εμφραγμένη με γουταπέρκα και υπάρχει και άξονας. Αξιολογώντας την απουσία ακτινογραφικών ευρημάτων στην άπω ρίζα, καθώς και την παρουσία του άξονα, αποφασίσθηκε σε συνεννόηση με τον ασθενή να γίνει επανάληψη μόνο εγγύς, χωρίς βέβαια να αποκλείεται το ενδεχόμενο πιθανής θεραπευτικής παρέμβασης άπω. Στις ακτινογραφίες μετά την ολοκλήρωση της επανάληψης ,αλλά κυρίως στην επανεξέταση μετά από 1 χρόνο φαίνεται επιτυχής η αντιμετώπιση με αποκατάσταση της αλλοίωσης και απουσία κλινικών συμπτωμάτων.

Συμπερασματικά λοιπόν μπορούμε να πούμε ότι ο γενικός κανόνας επιβάλλει επανάληψη ε.θ. σε όλους τους ριζικούς σωλήνες, αλλά υπάρχουν και ειδικά περιστατικά με εξατομικευμένη αντιμετώπιση.

*Εικ. 9: Ατελής ε.θ.*

*Εικ. 10: Αφαίρεση κώνων αργύρου-εμφρακτικών υλικών*

*Εικ. 11: Επανάληψη ε.θ.*

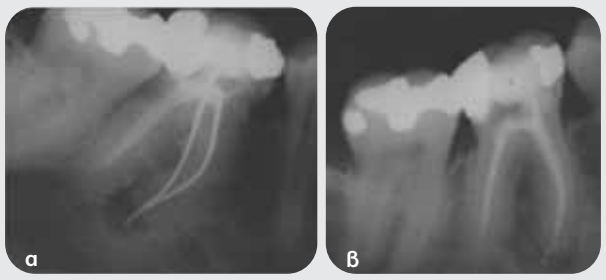


*Εικ. 12: α. Ατελής ε.θ. β. Επανάληψη.*

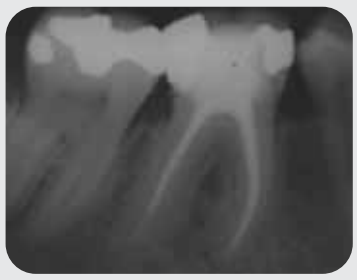

*Εικ. 13: Επανεξέταση 1 χρόνο μετά.*

*Εικ. 14: Περιστατικά παράκαμψης σπασμένων μικροεργαλείων*

*Εικ. 15: Αφαίρεση σπασμένου εργαλείου-τελική έμφραξη*

***Ποιες δυνατότητες έχει ο κλινικός στις περιπτώσεις επανάληψης με ταυτόχρονη ύπαρξη σπασμένων μικροεργαλείων;***

Η θραύση μικροεργαλείων κατά την προπαρασκευή των ριζικών σωλήνων αποτελεί ένα σύμβαμα που προκαλεί άγχος τόσο στον οδοντίατρο όσο και στον ασθενή. Ιδιαίτερα όταν ο ασθενής το πληροφορείται είτε λόγω ενοχλήσεων που έχει, οπότε αναζητά θεραπεία, είτε μετά από κάποιο τυχαίο ακτινογραφικό έλεγχο. Η θραύση εργαλείων έχει συμβεί σε πολλούς κλινικούς, και όπως λέγεται «μόνο αν δεν ασχοληθείς με την ενδοδοντική θεραπεία δεν θα το αντιμετωπίσεις!».

Πρέπει να γίνει κατανοητό ότι η θραύση από μόνη της δεν αποτελεί καθοριστικό παράγοντα για την πρόγνωση της ε.θ. Αυτή εξαρτάται από το στάδιο κατά το οποίο συνέβη η θραύση, από την κατάσταση του πολφικού ιστού και το μικροβιακό φορτίο που υπάρχει, το σημείο στο οποίο συνέβη η θραύση, αλλά και τον τρόπο και την τεχνική αντιμετώπισης που θα αποφασίσουμε ***(εικ. 14,15)***.

Γενικά η θραύση μικροεργαλείων μπορεί να αντιμετωπιστεί με τους ακόλουθους τρόπους:

Α) αφαίρεση του μικροεργαλείου
Β) παράκαμψη του μικροεργαλείου
Γ) πραπαρασκευή και έμφραξη μέχρι το μικροεργαλείο
Δ) χειρουργική αντιμετώπιση

Βλέπουμε λοιπόν ότι υπάρχουν τρόποι να αντιμετωπιστεί επιτυχώς η θραύση ενός μικροεργαλείου, αρκεί να σταθμίσει ο επεμβαίνων κάποιους σημαντικούς παράγοντες. Αυτοί είναι:

1) Η θέση και το μέγεθος του εργαλείου
2) Η μορφολογία του ριζικού σωλήνα
3) Το μικροβιακό φορτίο του περιστατικού
4) Η κλινική εμπειρία και ο εξοπλισμός του κλινικού

Η αντιμετώπιση ενός περιστατικού με θραύση μικροεργαλείου, αποτελεί μια κλινική διαδικασία της οποίας δεν γνωρίζουμε εκ των προτέρων τη χρονική διάρκεια αλλά ούτε και την ακριβή έκβασή της. Ενημερώνουμε τον ασθενή «ότι θα επιδιώξουμε να το αφαιρέσουμε αλλά ίσως αυτό δεν καταστεί δυνατό, οπότε θα προχωρήσουμε στην επόμενη εναλλακτική που είναι η προσπέλαση του μικροεργαλείου».

Στις περιπτώσεις αυτές είναι ίσως επιτακτική η ανάγκη ύπαρξης κάποιου συστήματος μεγέθυνσης, όπως μεγεθυντικά γυαλιά ή μικροσκόπιο. Επίσης ειδικά ρύγχη υπερήχων βοηθούν σημαντικά στην επιτυχή αντιμετώπιση. Πάντως σε κάθε περίπτωση δεν πρέπει να αποτελεί αυτοσκοπό η αφαίρεση ενός σπασμένου μικροεργαλείου, αλλά η διατήρηση ενός λειτουργικού δοντιού στο φραγμό.

***Από τα παραπάνω γίνεται εμφανές ότι η επανάληψη της ε.θ. δίνει λύσεις σε πολλές περιπτώσεις με πολύ καλά αποτελέσματα. Εν τούτοις υπάρχουν περιστατικά που δεν θα μπορούσαν να αντιμετωπιστούν;***

Σίγουρα η πρόοδος της τεχνολογίας έχει προσφέρει στους κλινικούς σημαντικά βοηθήματα και εργαλεία προκειμένου να αντιμετωπίσουν και να διαχειριστούν περιστατικά επανάληψης ε.θ. Ειδικά στη σημερινή εποχή με τις ιδιαίτερες οικονομικές συνθήκες που όλοι βιώνουμε, ερχόμαστε συχνά αντιμέτωποι με πολύ ακραία περιστατικά, τα οποία θα έπρεπε να αντιμετωπιστούν ίσως με διαφορετικό τρόπο.

Για παράδειγμα πολλές φορές οι ασθενείς επιδιώκουν την εκτέλεση μιας επανάληψης ε.θ., δοντιών που αποτελούν ακραία στηρίγματα προσθετικών αποκαταστάσεων και τα οποία, αν και παρουσιάζουν ενδοδοντική παθολογία, είναι αποκατεστημένα με άξονες, τερηδονισμένα και γενικά η πρόγνωσή τους κρίνεται αμφίβολη.

Αν και σίγουρα η ορθή αντιμετώπιση, με βάση τα διεθνή πρωτόκολλα, επιβάλλει την αφαίρεση των προσθετικών αποκαταστάσεων, οι ιδιαίτερες οικονομικές συνθήκες και απαιτήσεις των ασθενών τροποποιούν κάποιες φορές αυτά τα πρωτόκολλα.

Έτσι ενώ είναι τεχνικά εφικτό να γίνει επανάληψη σε τέτοια περιστατικά, δεν είναι βιολογικά προβλέψιμο το ποσοστό επιτυχίας τους. Αφού λοιπόν ενημερωθεί πλήρως ο ασθενής για όλες τις δυνατές λύσεις που υπάρχουν, καθώς και για τις δυνατότητες και τους περιορισμούς κάθε μιας, αποφασίζουμε την τελική αντιμετώπιση.

*Όλες οι εικόνες προέρχονται από το αρχείο του συγγραφέα*

**Βιβλιογραφία**

Cohen S, Hargreaves K. M: Pathways of the Pulp 9th edition ,2006 .#25:Non-Surgical Retreatment, Robert S. Roda and Bradley H. Gettleman
Nair PN.: On the causes of persistent apical periodontitis: a review. Int Endod J 2006;39(4): 249-281
Quality guidelines for endodontic treatment: Consensus report of the European Society of Endodontology. Int Endod J 2006;39:921-30
Sigueira JF,: Aetiology of root canal treatment failure: why well-treated teeth can fail. Int Endod J 2001;34:1-10.
Συκαράς Σ.Ν.: ΕΝΔΟΔΟΝΤΙΑ Ι & ΙΙ Τρίτη Έκδοση 2007

Πρακτικά μαθήματα ενδοδοντίας

Donald E. Arens, Alan H. Gluskin, Christine I. Peters, Ove A. Peters

**Επιστημονική επιμέλεια-μετάφραση:**
Γιώργος Ι. Σίσκος
Αναπληρωτής Καθηγητής ΕΚΠΑ

**Μετάφραση:**
Γιώργος Δ. Κωστούρος
MSc Ενδοδοντίας

Τα «Πρακτικά Μαθήματα Ενδοδοντίας» είναι κατά κύριο λόγο ένας λεπτομερής πρακτικός οδηγός. Αποτελείται από 6 μέρη, με 42 μαθήματα συνολικά, όπου αναλύεται οτιδήποτε αφορά στην παροχή ενδοδοντικής θεραπείας υψηλού επιπέδου. Αρχίζοντας από την εξέταση του ασθενούς και τη διάγνωση του προβλήματος, τα «Πρακτικά Μαθήματα Ενδοδοντίας» καταλήγουν στην τελική έμφραξη του ριζικού σωλήνα. Επιπρόσθετα, περιγράφονται με κάθε λεπτομέρεια πώς γίνεται η κατάρτιση του σχεδίου θεραπείας, ποιος είναι ο απαραίτητος τεχνικός εξοπλισμός και τι περιλαμβάνει μια άρτια χημικομηχανική επεξεργασία, από τις πρώτες ενέργειες για την πρόσβαση στον ριζικό σωλήνα ώς τις τελευταίες, πριν από την οριστική έμφραξη. Τέλος, υπάρχει μια ολόκληρη ενότητα αφιερωμένη στα επείγοντα περιστατικά και σε ειδικά ενδοδοντικά προβλήματα που μπορεί να συναντήσει ο κλινικός οδοντίατρος.

ΟΔΟΝΤΙΑΤΡΙΚΟ ΒΗΜΑ
Σκουφά 64, 106 80 Αθήνα, Τηλ. 210 3814 939, www.odvima.gr, e-mail: odvima@otenet.gr

IPS e.max®

# "ΕΠΕΙΔΗ ΛΕΙΤΟΥΡΓΕΙ"

## ΤΟ ΟΛΟΚΕΡΑΜΙΚΟ ΣΥΣΤΗΜΑ ΠΟΥ ΧΡΗΣΙΜΟΠΟΙΕΙΤΑΙ ΠΕΡΙΣΣΟΤΕΡΟ ΠΑΓΚΟΣΜΙΩΣ

Όλο και περισσότεροι οδοντίατροι και οδοντοτεχνικά εργαστήρια βασίζονται τεχνικά στο IPS e.max, το κλινικά τεκμηριωμένο ολοκεραμικό σύστημα, το οποίο προσφέρει υψηλή αισθητική και αξιόπιστη αντοχή. 75 εκατομμύρια τοποθετημένες αποκαταστάσεις το πιστοποιούν. Για στεφάνες, ένθετα, επένθετα, λεπτές όψεις και στηρίγματα για γέφυρες επιλέξτε αυτό που επιλέγει η πλειοψηφία των επαγγελματιών της οδοντιατρικής... **ΕΠΙΛΕΓΩ e.max!**

www.ivoclarvivadent.gr

Επίσημοι διανομείς:
Ελλάδας:

**Dental Vision ΕΠΕ**
- Μιχαλακοπούλου 125 / 115 27 Αθήνα / τηλ: 210 77 55 900 /
- Τσιμισκή 34 / 546 23 Θεσσαλονίκη / τηλ: 2310 253 800 / www.dentalvision.gr

**SADENT ΑΕΒΕ**
- 1 χλμ Λεωφ. Μαρκοπούλου / 190 02 Παιανία / τηλ: 211 10 22 900 /
- Τετραπόλεως 4 / 115 27 Γουδή / τηλ: 210 77 77 608 /
- Ν. Τέλογλου 7 / 546 36 Θεσσαλονίκη / τηλ: 2310 968 799 / www.sadent.com

ivoclar vivadent®
passion vision innovation

# Προσθετικές μεταμορφώσεις και η σχετικότητα των σχεδίων θεραπείας

**Ηρακλής Καρκαζής**
Αναπληρωτής Καθηγητής
Κινητής Προσθετικής ΕΚΠΑ

Η επιτυχία μιας αποκατάστασης συνήθως κρίνεται από την διάρκεια της, την αποτελεσματικότητά της σε σχέση με τις πραγματικές ανάγκες του ασθενή και με τον λόγο του οφέλους προς το κόστος, που επί της ουσίας όμως μπορεί να αξιολογηθεί μόνο συγκρινόμενο με άλλες επιλογές και στο τέλος της διαδρομής.

Όσο και αν ακούγεται παράξενο, στην προσθετική μικρό μόνο μέρος των εφαρμοζόμενων μεθόδων αποκατάστασης υποστηρίζεται από ισχυρά επιστημονικά δεδομένα. Όπως κατ' επανάληψη έχει τονίσει και ο καθηγητής G. Carlsson, περισσότερο κυριαρχούν τα δόγματα, δηλαδή η καθολική πίστη σε παλιές εμπειρικές αλήθειες, με αμφίβολη όμως τεκμηρίωση. Ωστόσο η έλλειψη επαρκούς τεκμηρίωσης δεν είναι πάντα αποτέλεσμα επιστημονικής αβελτηρίας, αλλά πολύ συχνά προέρχεται από τη δυσκολία εφαρμογής συγκεκριμένων ερευνητικών μεθόδων. Για παράδειγμα οι τυχαιοποιημένες ελεγχόμενες κλινικές μελέτες (Randomized Controlled Trials) που αποτελούν την κορωνίδα και το ιδανικό πρότυπο επιδημιολογικών μελετών στην ιατρική, είναι δύσκολο αν όχι αδύνατον να εφαρμοσθούν στην περίπτωση των προσθετικών αποκαταστάσεων.

## Περί του σχεδίου θεραπείας

Θεωρητικά, τα σχέδια θεραπείας συνήθως δομούνται στη βάση: α) ενός κυρίαρχου αιτήματος – προβλήματος από την πλευρά του ασθενή, β) του ιατροβιολογικού του προφίλ γ) της κοινωνικής και οικονομικής του δυνατότητας δ) των τοπικών συνθηκών στην στοματική του κοιλότητα και δ) της επικρατούσας εμπειρικής μας άποψης για την ενδεικνυόμενη στην περίπτωση του προσθετική επιλογή. Είναι κοινό μυστικό όμως, ότι αυτό που καθορίζει το τι τελικά θα γίνει, είναι προϊόν μάλλον της εκπαιδευτικής φιλοσοφίας στην οποίαν έχουμε γαλουχηθεί και της πρακτικής στην οποίαν έχουμε εθιστεί, παρά μιας καθολικά τεκμηριωμένης αντίληψης, όπως για παράδειγμα ισχύει για κάποιο αντιβιοτικό που επιλέγεται από όλους, επειδή μετά από καλλιέργεια προκύπτει η αδιαμφισβήτητη αποτελεσματικότητά του σε συγκεκριμένες κατηγορίες μικροοργανισμών ***(εικ.1)***.

*Εικ. 1: Παράμετροι που συνήθως βαρύνουν, στη διαμόρφωση του σχεδίου θεραπείας. Το κόστος εμπεριέχεται στο κοινωνικό profile του ασθενή.*

Στην προσθετική, ένα κλασικό παράδειγμα σχεδιαστικής πολυφωνίας και ασάφειας, αποτελεί ο μερικά νωδός ασθενής που διαθέτει δύο μόνο κυνόδοντες στην κάτω γνάθο. Στο φαινομενικά απλό αυτό περιστατικό οι κυνόδοντες μπορούν να χρησιμοποιηθούν: α) ως έχουν ή να καλυφθούν με στεφάνες για να αποτελέσουν στηρίγματα μερικής οδοντοστοιχίας, β) να αποτελέσουν με κατάλληλη προεργασία στηρίγματα τηλεσκοπικής κατασκευής, γ) να συνδεθούν με δοκό (φρεζαριστή ή κυλινδρικής διατομής) για κατασκευή επένθετης οδοντοστοιχίας, δ) να ταπεινωθούν με ή χωρίς μεταλλική κάλυψη για την υποδοχή επένθετης οδοντοστοιχίας, ε) να δεχθούν συνδέσμους ακριβείας για την κατασκευή επένθετης οδοντοστοιχίας, στ) να εξαχθούν ώστε στη θέση τους να τοποθετηθεί μια ολική οδοντοστοιχία και ζ) να εξαχθούν και στη θέση τους να τοποθετηθούν εμφυτεύματα για περισσότερο προβλέψιμο αποτέλεσμα. Στην υποτιθέμενη εξίσωση της επιτυχίας, οι μεταβλητές που θα πρέπει να συνυπολογιστούν είναι τόσες πολλές, που καθιστούν την επίλυση της προς μια μόνο κατεύθυνση σχεδόν αδύνατη. Έτσι διαφορετικοί οδοντίατροι με τις ίδιες ακριβώς πληροφορίες θα οδηγηθούν σε διαφορετικές λύσεις, ελπίζοντας όλοι ότι έπραξαν το δέον, με βάση τους κανόνες της επιστήμης και της τέχνης.

Όπως όμως όλοι γνωρίζουμε, μόνο ο πανδαμάτωρ χρόνος είναι αυτός που στο τέλος της διαδρομής θα αποκαλύψει την αποτελεσματικότητα των επιλογών μας για τους συγκεκριμένους ασθενείς στους οποίους εφαρμόστηκαν. Στα πλαίσια αυτού του προβληματισμού παρουσιάζεται στη διαχρονική του εξέλιξη ένα προσθετικό περιστατικό, με αδιαμφισβήτητη διδακτική αξία.

## Πρώτη κατασκευή. Διάρκεια 7 χρόνια.

Ένας ασθενής μέσης ηλικίας προσέρχεται με προβλήματα και αίτημα για αλλαγή της προσθετικής του αποκατάστασης στην κάτω γνάθο, την οποία είχε κατασκευάσει πριν από 7 χρόνια. Κατά την κλινική και ακτινογραφική εξέταση διαπιστώνεται η κάλυψη των πέντε πρόσθιων δοντιών με μεμονωμένες μεταλλοκεραμικές στεφάνες (πλην των 42-43 που είναι συνεδεδεμένες) και μερική οδοντοστοιχία ελευθέρων άκρων με συνδέσμους ακριβείας, εκ των οποίων ο ένας (θέση 43) έχει αποκοπεί.

Η μερική οδοντοστοιχία που δεν αντλεί καμία συγκράτηση από τον εναπομείναντα σύνδεσμο ακριβείας, εδράζεται αποκλειστικά στα νωδά τμήματα. Επίσης παρατηρείται τερηδονισμός των εκτεθειμένων τμημάτων των ριζών, μικρή κινητικότητα όλων των δοντιών κυρίως όμως του 33, υφίζηση και φλεγμονή των ούλων, τρυγιακές εναποθέσεις κυρίως στη γλωσσική πλευρά και μικροβιακή πλάκα, αψευδείς μάρτυρες μιας κακής στοματικής υγιεινής ***(εικ. 2α, 2β)***.

Οι άμεσες διαπιστώσεις από τα ευρήματα ήταν: α) κακή έως πλήρης παραμέληση της στοματικής υγιεινής, β) απουσία αναπροσαρμογών στα εφίππια της κατασκευής, δ) ανεπαρκής ναρθηκοποίηση των δοντιών και αυξανόμενη τραυματική φόρτισή τους από την μερική οδοντοστοιχία λόγω της προϊούσας οστικής ατροφίας των νωδών τμημάτων και «καθίζησης» της κατασκευής και ε) απουσία οργανωμένων επανακλήσεων για έλεγχο. Τα κάταγμα του συνδέσμου ακριβείας αποδόθηκε στην γρηγορότερη κόπωσή του, λόγω της αντανακλαστικής μεταφοράς όλων των μασητικών φορτίων στην ισχυρότερη δεξιά πλευρά (λόγω της ναρθηκοποίησης των 42-43).

*Εικ. 2: Η πρώτη κατασκευή πριν την αφαίρεσή της. Κλινική και ακτινογραφική εικόνα. Υφιζήσεις, τρυγιακές εναποθέσεις, μικροβιακή πλάκα, κάταγμα του δεξιού συνδέσμου ακριβείας. Είναι ήδη εμφανής η μεγαλύτερη απορρόφηση των οπίσθιων νωδών τμημάτων (κόκκινα βέλη) έναντι της πρόσθιας περιοχής της κάτω γνάθου που φέρει ακόμα δόντια. Η υπερβολική φόρτιση των νωδών τμημάτων από τα αστήρικτα εφίππια της ΜΟ επιταχύνει την οστική απορρόφηση.*

## Δεύτερη κατασκευή. Διάρκεια 10 χρόνια.

Μετά την θεραπεία του περιοδοντίου, τη σχολαστική διδασκαλία στοματικής υγιεινής και την αποκατάσταση των κολοβωμάτων ολοκληρώνεται η προσθετική, λαμβάνοντας υπόψη τόσο τις αδυναμίες της προηγούμενης εργασίας όσο και το πιεστικό αίτημα του ασθενή για επανάληψη του ίδιου σχεδίου με «αθέατους» συνδέσμους. Κατασκευάζεται και πάλι μερική οδοντοστοιχία ελευθέρων άκρων με εξωκορωνικούς ελαστικούς συνδέσμους ERA και σταθεροποιητικό γλωσσικό βραχίονα, αυτή όμως την φορά με ναρθηκοποιημένα και τα πέντε πρόσθια δόντια και σωστή έκταση των πτερυγίων των νωδών τμημάτων ***(εικ. 3-6)***.

Ο ασθενής ενημερώνεται για την ανάγκη τακτικών επανελέγχων, που αυτή την φορά δείχνει να γίνεται κατανοητή, μετά μάλιστα την προηγούμενη αρνητική εμπειρία. Όμως μετά δύο τυπικές εξαμηνιαίες επανακλήσεις ο ασθενής απομακρύνεται, για να επανεμφανισθεί σχεδόν 10 χρόνια αργότερα. Η κλινική εικόνα παρουσιάζεται απογοητευτική. Σοβαρή περιοδοντική προσβολή των δοντιών στηριγμάτων, υφιζήσεις των ούλων και τερηδονισμός των ριζών, μεγάλη κινητικότητα της γέφυρας και της μερικής οδοντοστοιχίας που και πάλι στηρίζεται στα απορροφημένα νωδά τμήματα, με τα πλαστικά (nylon) ένθετα των συνδέσμων ακριβείας να έχουν πλήρως καταστραφεί. Déjà vu. Όλα τα δόντια πρέπει να εξαχθούν.

*Εικ. 3,4,5: Η δεύτερη κατασκευή. Ναρθηκοποίηση των πέντε πρόσθιων δοντιών και μερική οδοντοστοιχία ελευθέρων άκρων με συνδέσμους ERA.Τα πλαστικά (nylon) ένθετα των συνδέσμων ακριβείας πρέπει να αντικαθίστανται όταν διαπιστώνεται η φθορά τους, για να αποφεύγεται η υπερβολική επιβάρυνση των νωδών τμημάτων ειδικά στις περιπτώσεις ελευθέρων άκρων (Kennedy I).Όσο μικρότερη είναι η παρουσία εμμέσων συγκρατητικών στοιχείων στον σκελετό (πχ άγκιστρο συνεχείας) τόσο γρηγορότερη είναι η φθορά των συνδέσμων.*

*Εικ. 6: Κλινική εικόνα μετά την ολοκλήρωση της δεύτερης αποκατάστασης*

## Τρίτη κατασκευή. Τρέχουσα περίοδος.

Ο ασθενής έχει πλέον εισέλθει στην τρίτη ηλικία με όλα τα παρελκόμενα χαρακτηριστικά της φάσης αυτής. Παραμένει ωστόσο ακόμα υγιής με σχετική οικονομική ευρωστία, διανοητική διαύγεια και βούληση. Αποφασίζεται η τοπο-

PEOPLE HAVE PRIORITY

# Ότι κι αν συμβεί με τη W&H είστε πάντα προετοιμασμένοι

## synea FUSION

ΠΡΟΣΘΕΤΙΚΗ ΚΑΙ ΑΠΟΚΑΤΑΣΤΑΣΕΙΣ

ΕΓΓΥΗΣΗ 12 ΜΗΝΕΣ

Χειρολαβές με φως
- Κεραμικά ρουλεμάν
- 19W/360.000 στρ./λεπτό
- Τετραπλό σπρέι
- Διατίθενται και με σύνδεση NSK και KaVo Multiflex
- Κλιβανιζόμενη και με δυνατότητα θερμικής απολύμανσης

TG-98 L
€655 ~~€755~~
Σύνδεση Ταχυσυνδεσμός W&H RQ®
STD Ø 11,5mm

TG-98 L RM
€590 ~~€755~~
Σύνδεση ΣΥΝΔΕΣΗ 4 οπών
STD Ø 11,5mm

## synea FUSION

ΠΡΟΣΘΕΤΙΚΗ ΚΑΙ ΑΠΟΚΑΤΑΣΤΑΣΕΙΣ

ΕΓΓΥΗΣΗ 2 ΧΡΟΝΙΑ

WG-99 LT
€765 ~~€963~~

WG-99 A
€645 ~~€729~~

- 1:5 γωνιακή χειρολαβή
- Συμπαγής φωτεινή ράβδος
- Τετραπλό σπρέι

WG-56 LT
€590 ~~€667~~

WG-56 A
€490 ~~€586~~

- 1:1 γωνιακή χειρολαβή
- Συμπαγής φωτεινή ράβδος
- Μονό σπρέι

HG-43 A
€415 ~~€484~~

- 1:1 ευθεία χειρολαβή
- Χωρίς φως
- Μονό σπρέι

## ΠΡΟΣΘΕΤΙΚΗ ΚΑΙ ΑΠΟΚΑΤΑΣΤΑΣΕΙΣ alegra

ΕΓΓΥΗΣΗ 12 ΜΗΝΕΣ

TE-98 LED G RM
με γεννήτρια LED+
€490 ~~€730~~

Τουρμπίνες Alegra
- 16 Watt
- Τριπλό σπρέι
- Ατσάλινα ρουλεμάν

Σύνδεση ΣΥΝΔΕΣΗ 4 οπών
STD Ø 12,2mm

WE-56 LED G 1:1
με γεννήτρια LED+
€590 ~~€720~~

WE-56 1:1
€215 ~~€240~~

KIT
TE-95 RM + WE-56
€415

TE-95 RM
€250 ~~€392~~

Τουρμπίνες Alegra
- 16 W/330.000 στρ./λεπτό
- Μονό σπρέι
- Ατσάλινα ρουλεμάν
- Χωρίς φως
- **Επισκευή στο ιατρείο σας**

Σύνδεση ΣΥΝΔΕΣΗ 4 οπών
STD Ø 12,2mm

**Οι προσφορές ισχύουν μέχρι 31/8/2015**

## ΧΕΙΡΟΥΡΓΙΚΗ ΣΤΟΜΑΤΟΣ ΚΑΙ ΕΜΥΤΕΥΜΑΤΟΛΟΓΙΑ

## Μεγάλη διάρκεια ζωής, εργονομία και ισχύς

WI-75 E/KM
€690 ~~€861~~

Τέλειος καθαρισμός

Εξαγωνικό σύστημα τσοκ

WS-91 L G
€990 ~~€1.180~~

WS-91
€850 ~~€980~~

S-11 L G
€990 ~~€1.260~~

S-11
€690 ~~€820~~

S-9 L G
€1.140 ~~€1.360~~

S-9
€890 ~~€1.060~~

WS-75 L G
€990 ~~€1.280~~

WS-75
€850 ~~€1.080~~

WS-92 L G
€990 ~~€1.180~~

WS-92
€850 ~~€980~~

## implantmed

€2.690 ~~€3.500~~

+

Γωνιακή ή ευθεία χειρουργική χειρολαβή της επιλογής σας ΧΩΡΙΣ ΦΩΣ

Σωληνάκια ορού

Κωδ. 04363600

€52,90

Στις τιμές δεν συμπεριλαμβάνεται Φ.Π.Α.


**Ι. Ν. ΦΥΡΙΠΠΗΣ Μ.ΕΠΕ**

3ης Σεπτεμβρίου 35, Αθήνα 104 32, Τηλ.: 210 5225 043 - 210 5225 044, Fax: 210 5229 952, e-mail: info@firippis.com

θέτηση 3 εμφυτευμάτων στην ανατομικά προσφερόμενη πρόσθια περιοχή της κάτω γνάθου, στην ίδια συνεδρία με τις εξαγωγές των δοντιών. Σκοπός είναι η κατασκευή μιας επένθετης επιεμφυτευματικής οδοντοστοιχίας, που από πλευράς αισθητικής και λειτουργικής απόδοσης προσεγγίζει τις προηγούμενες κατασκευές ενώ παράλληλα συμβαδίζει με τους επερχόμενους περιορισμούς της τρίτης ηλικίας. Για την κάλυψη του ασθενή κατά την περίοδο της αναμονής μέχρι την οστεοενσωμάτωση, τροποποιείται η υπάρχουσα μερική οδοντοστοιχία ελευθέρων άκρων ως εξής: πριν τις εξαγωγές η μερική οδοντοστοιχία αναπροσαρμόζεται στο στόμα με σιλικόνη μέσης ρευστότητας και καταγράφεται η σύγκλειση. Ακολούθως ανασηκώνεται με ευρύχωρο δισκάριο και αλγινικό και αποστέλλεται με το εκμαγείο του αντίθετου φραγμού και την καταγραφή της σύγκλεισης στο εργαστήριο για την προσθήκη των δοντιών και την συμπλήρωση του προστομιακού και γλωσσικού πτερυγίου ***(εικ.7,8)***.

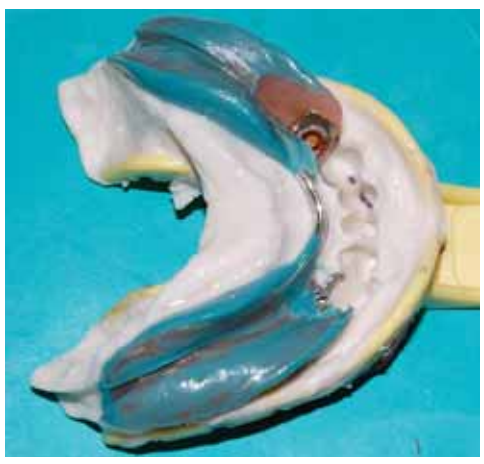

*Εικ. 7: Μετατροπή της υπάρχουσας μερικής οδοντοστοιχίας σε μεταβατική ολική οδοντοστοιχία πριν την εξαγωγή των δοντιών.*

*Εικ. 8: Η μεταβατική ολική οδοντοστοιχία. Διακρίνεται η προσθήκη των πρόσθιων δοντιών και το διαφορετικό χρώμα του ακρυλικού που συμπληρώθηκε.*

Ακολουθεί η εξαγωγή των δοντιών και η τοποθέτηση των εμφυτευμάτων στις προβλεπόμενες θέσεις ***(εικ.9,10)***.

Μετά την αφαίρεση των ραμμάτων η οδοντοστοιχία προσαρμόζεται στο στόμα με την εφαρμογή ενός υλικού αποκατάστασης των ιστών ***(εικ.11,12)***. Η ολοκλήρωση της οστεοενσωμάτωσης (3-6 μήνες) σηματοδοτεί την έναρξη της τελικής φάσης. Προσαρμόζονται στα εμφυτεύματα οι κεφαλές του συστήματος locator και αναρτώνται επί αυτών τα θηλυκά τμήματα των συνδέσμων που θα λειτουργήσουν ως άξονες αποτύπωσης. Η υπάρχουσα οδοντοστοιχία τροχίζεται εσωτερικά, πληρούται με ελαστικομερές υλικό μέσης ρευστότητας (κατά προτίμηση πολυαιθέρα υψηλής σκληρότητας) και εδράζεται προσεκτικά πάνω στα locators. Ακολουθούν οι κινήσεις των χειλιών και των παρειών για την διευθέτηση των ορίων, και ο ασθενής παραμένει σε σύγκλειση μέχρι τον πολυμερισμό του υλικού. Η οδοντοστοιχία απομακρύνεται από το στόμα, αναρτώνται τα εργαστηριακά ανάλογα, κατασκευάζεται το εκμαγείο εργασίας και ολοκληρώνεται η όπτηση και η τελική κατεργασία της. Η τελική φάση περιλαμβάνει την αντικατάσταση των πλαστικών (nylon) ενθέτων των συνδέσμων, την τοποθέτηση της οδοντοστοιχίας στο στόμα και τον έλεγχο της σύγκλεισης. Η οικεία στον ασθενή μερική οδοντοστοιχία που είχε κατασκευαστεί προ δεκαετίας, όχι μόνο δεν απορρίπτεται, αλλά μετατρέπεται πρώτα σε προσωρινή οδοντοστοιχία για το διάστημα της αναμονής και στη συνέχεια στην τελική κατασκευή, κερδίζοντας έτσι χρόνο, μειώνοντας το κόστος και εξασφαλίζοντας τη γρηγορότερη προσαρμογή ***(εικ.13-17)***.

## Απολογισμός και χρήσιμα ερωτήματα

Ένας πρόχειρος απολογισμός όσον αφορά το σύνολο των οδοντιατρικών παρεμβάσεων αποκαλύπτει ότι μόνο για την κάτω γνάθο κατασκευάστηκαν δέκα μεταλλοκεραμικές στεφάνες, δύο μερικές οδοντοστοιχίες με συνδέσμους ακριβείας, μια ολική επένθετη επιεμφυτευματική οδοντοστοιχία, έγιναν δύο ενδοδοντικές και τουλάχιστον δύο περιοδοντικές θεραπείες, δύο ανασυστάσεις κολοβωμάτων και επιπλέον τοποθετήθηκαν τρία εμφυτεύματα.

Μία πρώτη και οφθαλμοφανής διαπίστωση που μπορεί να χρησιμεύσει και ως αφορμή γόνιμου προβληματισμού είναι ότι μετά από 17 χρόνια και ποικίλες και όχι ανέξοδες παρεμβάσεις, καταλήγουμε σε μια εργασία που έχει σχεδόν την ίδια λειτουργική απόδοση και ίσως καλύτερη πρόγνωση από την αρχική αποκατάσταση. Αν συνεπώς γνωρίζαμε την κατάληξη της αρχικής σχεδιαστικής προσέγγισης, θα αποφασίζαμε την εξαγωγή των δοντιών και την τοποθέτηση εμφυτευμάτων σε πρώτο ή τουλάχιστον σε δεύτερο χρόνο;

Πρέπει να εξαντλούμε τις συμβατικές μεθόδους αποκατάστασης πριν καταφύγουμε στις εμφυτευματικές λύσεις και αν ναι, τι συμβαίνει με την αναλογία του οφέλους προς το κόστος; Τα γνωστά και ανέξοδα αν, με τα οποία όμως δεν γράφεται ιστορία.

*Εικ. 9: Προσεκτική αφαίρεση της γέφυρας και των ριζών για την διατήρηση της ακεραιότητας των φατνιακών πετάλων.*

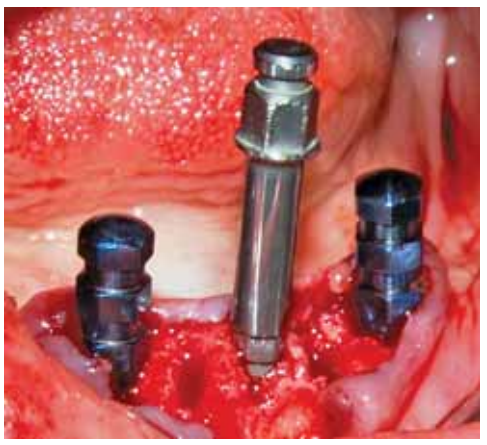

*Εικ. 10: Τοποθέτηση των εμφυτευμάτων στις προβλεπόμενες θέσεις με προσπάθεια κατά το δυνατόν παραλληλισμού των επιμήκων αξόνων τους.*

*Εικ. 11,12: Μετά την αφαίρεση των ραμμάτων (7-10 ημέρες) η μεταβατική οδοντοστοιχία προσαρμόζεται προσεκτικά στο στόμα με τη βοήθεια υλικού αποκατάστασης των ιστών (visco gel).*

*Όλες οι εικόνες προέρχονται από το αρχείο του συγγραφέα*

*Εικ. 13: Μετά την ολοκλήρωση της δεύτερης χειρουργικής φάσης ακολουθεί η ανάρτηση στα εμφυτεύματα των επιλεγμένων καθ' ύψος κυ- λινδρικών (αρσενικών) κεφαλών του συστήματος locator.*

*Εικ. 14: Στις κεφαλές locator προσαρμόζονται τα θηλυκά τμήματα των συνδέσμων που θα λειτουργήσουν ως άξονες αποτύπωσης.*

*Εικ. 15: Η οδοντοστοιχία τροχίζεται εσωτερικά και λαμβάνεται αποτύπωμα με τεχνική κλειστού στόματος για τον έλεγχο της κάθετης διάστασης. Προτιμώνται ελαστικομερή υλικά με μεγάλη τελική σκληρότητα (πχ impregum hard).*

*Εικ. 16: Η εσωτερική επιφάνεια της οδοντοστοιχίας μετά την όπτηση.*

*Εικ. 17: Η ακρίβεια στην αποτύπωση και στις εργαστηριακές διαδικασίες όπτησης μεταφράζεται σε άριστη εφαρμογή της οδοντοστοιχίας κατά την παράδοση και περιορισμό ή και πλήρη απουσία τραυμάτων .*

### Βιβλιογραφία

Williamson R.T. Removable partial denture using extracoronal resilient attachments: A clinical report J Prosthet Dent 1993; 70: 285

Karkazis H. EMG activity of the masseter muscle in implant supported overdenture wearers during chewing of hard and soft food. Journal of Oral Rehabilitation 2002 29; 986–991

Carlsson G. Critical review of some dogmas in prosthodontics. J Prosthodont Research 2009, 53:3-10

Καρκαζής Η. Επένθετες επιεμφυτευματικές οδοντοστοιχίες στην κάτω γνάθο. Μια ιδεώδης εναλλακτική λύση για τον ηλικιωμένο ασθενή. Οδοντιατρικό Βήμα. Σεπτέμβριος-Οκτώβριος 2012.

Καρκαζής Η. Κοσιώνη Α. Ολική νωδότητα και ολικές οδοντοστοιχίες. Σύγχρονες απόψεις και εκπαιδευτικές τάσεις στα πλαίσια επιδημιολογικών δεδομένων. Στοματολογία 2012, 69(2): 39-46

Καρκαζής Η. Η προσαρμογή στις ολικές οδοντοστοιχίες. Ένας απομηχανής θεός στην επιτυχία των κινητών προσθετικών εργασιών. Οδοντιατρικό Βήμα, Ιανουάριος Φεβρουάριος 2015, 11-12

Προύντζος Φ. Ενδοδοντική θεραπεία έναντι εμφυτεύματος. Φιλοσοφική και βιοηθική προσέγγιση. Οδοντιατρικό Βήμα, Ιανουάριος Φεβρουάριος 2015, 19-23

# Έρχεται...

## ...η απόλυτη Οδοντιατρική Έκθεση!

dental Αθήνα 2015

**Πλούσια - Ενημερωμένη - Ανταποκρίνεται στις ανάγκες του σήμερα, διαμορφώνει τις απαιτήσεις του αύριο!**

**23-25 Οκτωβρίου 2015**

ΠΑΝΕΛΛΗΝΙΟΣ ΣΥΛΛΟΓΟΣ ΕΜΠΟΡΩΝ ΕΙΣΑΓΩΓΕΩΝ
ΟΔΟΝΤΙΑΤΡΙΚΩΝ-ΟΔΟΝΤΟΤΕΧΝΙΚΩΝ ΕΙΔΩΝ

---

Εκθεσιακό & Συνεδριακό Κέντρο
**HELEXPO** MAROUSI
Λεωφόρος Κηφισίας 39, Μαρούσι

# Ολική στοματική αποκατάσταση ασθενή με μειωμένη οστική στήριξη

**Κοσμίν Σάβα**
DDS, MSc, CDT, Προσθετολόγος,
Επιστ. Συνεργάτης Προσθετικής
Οδοντιατρικής Σχολής ΕΚΠΑ

Η αποκατάσταση ασθενών με μειωμένη οστική στήριξη αποτελεί ένα από τα δυσκολότερα προβλήματα της σύγχρονης οδοντιατρικής.
Τα τελευταία χρόνια η ευρεία χρήση των οστεοενσωματούμενων εμφυτευμάτων έχει επηρεάσει και τροποποιήσει σε αρκετές περιπτώσεις τις επιλογές των οδοντιάτρων για την αντιμετώπιση περιστατικών με προχωρημένη περιοδοντική νόσο.
Ο προβληματισμός του σύγχρονου οδοντιάτρου είναι υπαρκτός και πολλές φορές εύλογος: εξαγωγή και επιεμφυτευματική αποκατάσταση ή περιοδοντική θεραπεία και συμβατική προσθετική αποκατάσταση;[1]
Σκοπός του άρθρου αυτού είναι η ανάλυση των βασικών αρχών της προσθετικής αποκατάστασης ασθενών με μειωμένη οστική στήριξη μέσα από την παρουσίαση ενός κλινικού περιστατικού.

## Παρουσίαση περιστατικού

Η ασθενής, 38 ετών, προσήλθε με οξύ πόνο στην περιοχή του δοντιού # 47. Εκτός από το άμεσο πρόβλημα το οποίο αντιμετώπιζε, η ασθενής ανέφερε ότι επιθυμούσε να αποκατασταθούν τα ελλείποντα δόντια με ακίνητες προσθέσεις.
Κατά την λήψη του ιατρικού ιστορικού η ασθενής ανέφερε ότι έπασχε από υπερθυρεοειδισμό και ότι ήταν καπνίστρια (15-20 τσιγ./ημέρα). Το οδοντιατρικό της ιστορικό περιελάμβανε εξαγωγές λόγω τερηδόνας και περιοδοντικής νόσου, ενδοδοντικές θεραπείες και προσθετικές αποκαταστάσεις. Η ασθενής ανέφερε οδονταλγίες στην κάτω γνάθο και δυσκολία στη μάσηση λόγω έλλειψης δοντιών και κινητικότητας. Η στοματική υγιεινή ήταν μέτρια.
Κατά την εξωστοματική εξέταση διαπιστώθηκε ότι το κάτω πρόσθιο ύψος του προσώπου ήταν φυσιολογικό και ότι υπήρχε μια κυρτότητα στην εκ του πλαγίου εξέταση. Η ασθενής είχε χαμηλή γραμμή χαμόγελου και μη αποδεκτή αισθητική ***(εικ. 1)***.

*Εικ. 1: Μη αποδεκτή αισθητική κατά το χαμόγελο.*

Η ενδοστοματική εξέταση αποκάλυψε ερυθρά και διογκωμένα ούλα, απώλεια των μεσοδόντιων θηλών στα άνω και κάτω πρόσθια δόντια ***(εικ. 2)***, αρκετές ελλείψεις δοντιών,

*Εικ. 2: Ενδοστοματική εικόνα κατά την αρχική εξέταση.*

επανατερηδονισμένες εμφράξεις αμαλγάματος και σύνθετης ρητίνης, μεταλλοκεραμικές στεφάνες στα δόντια # 16, 15, 27, 36, 37, καθώς και μια μεταβατική ακρυλική γέφυρα στην πρόσθια άνω περιοχή.
Κατά την εξέταση της σύγκλεισης διαπιστώθηκε ότι η μέγιστη συγγόμφωση ήταν σταθερή και επαναλαμβανόμενη, δεύτερη τάξη αριστερά (με βάση τους κυνόδοντες) και πρώτη τάξη δεξιά (με βάση τους πρώτους γομφίους) ***(εικ. 3α,β)***.
Στη συνέχεια λήφθηκαν αρχικά αποτυπώματα προκειμένου να κατασκευαστούν εκμαγεία μελέτης και έγινε καταγραφή με προσωπικό τόξο και καταγραφή της κεντρικής σχέσης, προκειμένου να αναρτηθούν τα εκμαγεία σε ημιπροσαρμοζόμενο αρθρωτήρα.
Ακολούθως, λήφθηκαν οπισθοφατνιακές ακτινογραφίες σε όλα τα δόντια της άνω και κάτω γνάθου προκειμένου να γίνει μια ακριβής αξιολόγιση της οδοντικής και περιοδοντικής τους κατάστασης ***(εικ. 4)***.

*Εικ. 3: Πλάγια δεξιά (α) και αριστερή (β) άποψη σε θέση μέγιστης συγγόμφωσης.*

## Πρόγνωση δοντιών

Μετά την συγκέντρωση των στοιχείων από το ιατρικό και οδοντιατρικό ιστορικό, την ενδοστοματική εξέταση των οδοντικών και περιοδοντικών ιστών και την ακτινολογική αξιολόγηση καθορίστηκε το αρχικό σχέδιο θεραπείας με βασικό κριτήριο την πρόγνωση των δοντιών.[2-5]
Εξετάζοντας προσεκτικά τα εναπομείνατα δόντια μπορεί να καθοριστεί η πρόγνωσή τους με βάση την οδοντική και περιοδοντική τους κατάσταση, την θέση τους στο φραγμό, καθώς και την δυνατότητα αποκατάστασής τους.
Το δόντι # 16 εμφανίζει περιακρορριζική αλλοίωση και έχει ατελή ενδοδοντική θεραπεία η οποία θα πρέπει να επαναληφθεί. Με δεδομένο ότι η οστική του στήριξη είναι καλή και εφόσον είναι δυνατή η επανάληψη της ενδοδοντικής θεραπείας η πρόγνωσή του κρίνεται καλή.
Το δόντι # 15 έχει μειωμένη αλλά ικανοποιητική οστική στήριξη. Παρατηρώντας καλύτερα την ακτινογραφική του εικόνα διαπιστώνεται ότι το δόντι φέρει έναν ιδιαίτερα κοντό, πλην όμως πολύ φαρδύ ενδορριζικό άξονα, περιμετρικά του οποίου παραμένουν εξαιρετικά λεπτά οδοντικά τοιχώματα. Προκειμένου να αποκατασταθεί το δόντι αυτό θα χρειαζόταν χειρουργική επιμήκυνση της κλινικής του μύλης σε μεγάλη έκταση προκειμένου η νέα προσθετική αποκατάσταση να εφαρμόζει σε υγιείς και ανθεκτικούς οδοντικούς ιστούς. Κάτι τέτοιο όμως θα οδηγούσε σε πολύ μεγάλη μείωση της οστικής στήριξης του εν λόγω δοντιού, καθιστώντας το ακατάλληλο για στήριγμα μιας προσθετικής αποκατάστασης. Για τους λόγους αυτούς η πρόγνωσή του κρίθηκε ως κακή, πλην όμως διατηρήθηκε στα αρχικά στάδια της θεραπείας ως στήριγμα της μεταβατικής αποκατάστασης.
Το δόντι # 14 απαιτούσε για την αποκατάστασή του μεγάλης έκτασης χειρουργική επιμήκυνση κλινικής μύλης, η οποία όπως και στην περίπτωση του δοντιού # 15 θα οδηγούσε σε σχεδόν πλήρη καταστροφή της οστικής του στήριξης. Συνεπεία αυτού η πρόγνωσή του κρίθηκε κακή.
Το δόντι # 13 απαιτούσε για την αποκατάστασή του ενδοδοντική θεραπεία και ανασύσταση με χυτό ενδορριζικό άξονα. Το γεγονός ότι η οστική του στήριξη είναι μειωμένη (50%) δεν το καθιστά ακατάλληλο ως στήριγμα προσθετικής αποκατάστασης, αφού γνωρίζουμε ότι δόντια με μειωμένο αλλά υγιές περιοδόντιο μπορούν να ανταπεξέλθουν με επιτυχία και μακροβιότητα στις λειτουργικές δυνάμεις που ασκούνται στις προσθετικές αποκαταστάσεις.[6-9] Η πρόγνωση του δοντιού αυτού κρίθηκε καλή.
Το δόντι #11 εμφάνιζε μειωμένη οστική στήριξη (30-40%) και μια γωνιώδη οστική βλάβη στην άπω επιφάνειά του, η οποία και δημιούργησε προβληματισμό για την πρόγνωση του δοντιού. Η πρόγνωσή του κρίθηκε αμφίβολη.

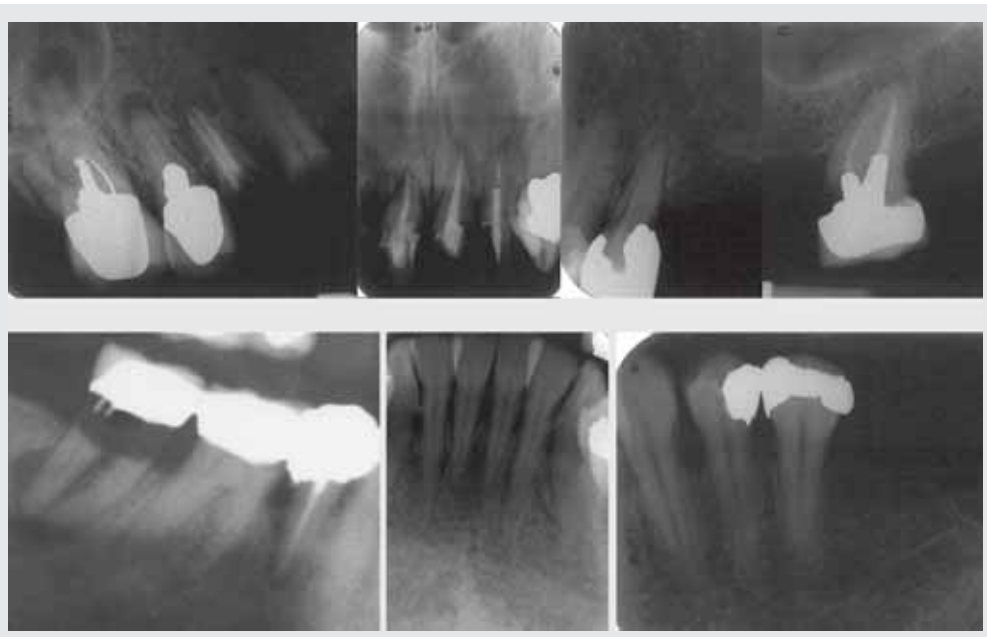

*Εικ. 4: Οπισθοφατνιακές ακτινογραφίες κατά την αρχική εξέταση.*

Το δόντι #21 είχε επίσης μειωμένη οστική στήριξη (30-40%), αλλά δεν παρουσίαζε άλλα στοιχεία που να προβληματίζουν για την πρόγνωσή του, η οποία κρίθηκε καλή.[6,9]
Το δόντι # 22 είχε ικανοποιητική οστική στήριξη, πλην όμως έφερε ένα φαρδύ προκατασκευασμένο ενδορριζικό άξονα ο οποίος θα έπρεπε να αφαιρεθεί προκειμένου να επαναληφθεί η ατελής ενδοδοντική θεραπεία. Η αφαίρεση όμως του άξονα αφενός εγκυμονεί τον κίνδυνο κατάγματος της ρίζας κατά την προσπάθεια απόσπασής του, αφετέρου θα κατέλειπε πολύ λεπτά οδοντικά τοιχώματα τα οποία δεν θα διασφάλιζαν την μακροβιότητα της ανασύστασης του δοντιού με ένα χυτό ενδορριζικό άξονα. Για τους λόγους αυτούς η πρόγνωση του δοντιού κρίθηκε κακή, πλην όμως διατηρήθηκε στα αρχικά στάδια της θεραπείας ως στήριγμα της μεταβατικής αποκατάστασης.
Το δόντι # 23 είχε μειωμένη αλλά ικανοποιητική οστική στήριξη, οπότε η πρόγνωσή του κρίθηκε καλή.[6,8]
Το δόντι # 24 είχε μειωμένη αλλά ικανοποιητική οστική στήριξη. Το στοιχείο που προβληματίσε περισσότερο ήταν η έκταση της τερηδόνας στην άπω επιφάνειά του η οποία δεν μπορούσε να προσδιοριστεί με ακρίβεια ούτε κλινικά ούτε ακτινογραφικά. Για τον λόγο αυτό η πρόγνωσή του κρίθηκε αμφίβολη.
Το δόντι # 27 εμφάνιζε ακτινογραφικά ικανοποιητική οστική στήριξη, πλην όμως ήταν τερηδονισμένο στην εγγύς του επιφάνεια σε αρκετά μεγάλη έκταση. Επειδή για την αποκατάστασή του θα χρειαζόταν χειρουργική επιμήκυνση κλινικής μύλης η έκταση της οποίας δεν μπορούσε να προσδιοριστεί στη φάση αυτή η πρόγνωσή του κρίθηκε αμφίβολη.
Τα δόντια #35, 34, 33, 32, 32, 31, 41, 42, 43, 44 κρίθηκαν ότι είχαν όλα καλή πρόγνωση δεδομένου της καλής οδοντικής και περιοδοντικής τους κατάστασης.
Το δόντι #45 εμφάνιζε μια γωνιώδη βλάβη στην άπω επιφάνειά του η οποία έφτανε μέχρι το ακρορρίζιο, οπότε η πρόγνωσή του κρίθηκε κακή.
Το δόντι #46 δεδομένης της πολύ καλής οδοντικής και περιοδοντικής του κατάστασης είχε καλή πρόγνωση, ενώ το δόντι #47 λόγω του εκτεταμένου τερηδονισμού του προγραμματίστηκε άμεσα για εξαγωγή.
Μετά την συγκέντρωση των στοιχείων του οδοντιατρικού ιστορικού, της ενδοστοματικής και ακτινολογικής αξιολόγησης, την ανάλυση της σύγκλεισης και της αισθητικής ακολουθεί η κατασκευή του διαγνωστικού

TePe®
Φροντίζουμε για υγιή χαμόγελα

# TePe Οδοντόβουρτσες

## σουηδική ποιότητα σε εξαιρετικές τιμές

**TePe Supreme™**

Καινοτομία στο σχεδιασμό της με δυο διαφορετικά επίπεδα ινών.

**TePe Nova**

Με ειδικό άκρο για να μπορεί να φτάνει σε περιοχές με δύσκολη πρόσβαση. x-soft, soft, medium

**TePe Select™**

Σε πολλά χρώματα.
x-soft, soft, medium

ΣΤΑ ΦΑΡΜΑΚΕΙΑ

**TePe Graphic™**

Οδοντόβουρτσες Select με παραστάσεις για εφήβους.
soft

**TePe Zoo™ / Mini™**

Παιδικές οδοντόβουρτσες Select Compact.
Zoo: soft / Mini: x-soft

**Ειδικές Οδοντ/τσες**

Για άτομα με ιδιαίτερες ανάγκες στοματικής φροντίδας.

**Οδοντ/τσες με τύπωμα**

Λογότυπα και μηνύματα μπορούν να τυπωθούν στις οδοντ/τσες Select και Select Compact.

Made in Sweden

PlacControl®
Προϊόντα Στοματικής Υγιεινής

ΤΗΛ. **800 11 75222** (ΧΩΡΙΣ ΧΡΕΩΣΗ ΑΠΟ ΣΤΑΘΕΡΟ)
plac@otenet.gr www.placcontrol.gr

*Εικ. 5: Διαγνωστικό κέρωμα σε θέση μέγιστης συγγόμφωσης.*

*Εικ. 6: Μεταβατικές αποκαταστάσεις που κατασκευάστηκαν με βάση τα μορφολογικά και συγκλεισιακά χαρακτηριστικά του διαγνωστικού κερώματος.*

κερώματος σε εκμαγεία τα οποία έχουν αναρτηθεί σε ημιπροσαρμοζόμενο αρθρωτήρα σε κεντρική σχέση. Σκοπός του διαγνωστικού κερώματος είναι η δημιουργία ενός τρισδιάστατου κέρινου προπλάσματος της τελικής προσθετικής αποκατάστασης, αξιοποιώντας τον διαθέσιμο προσθετικό χώρο, με κριτήριο την αποκατάσταση της σύγκλεισης, της λειτουργίας και της αισθητικής[10] ***(εικ. 5α,β,γ)***. Το διαγνωστικό κέρωμα αποτελεί σε όλη τη διάρκεια της θεραπείας το σημείο αναφοράς και ελέγχου για την κατασκευή των μεταβατικών αποκαταστάσεων, την επιβεβαίωση της θέσης θεραπείας, καθώς και για την αποκατάσταση της λειτουργίας και της αισθητικής.

## Αρχικό Σχέδιο Θεραπείας και Αρχική Θεραπεία

Το στάδιο αυτό χαρακτηρίζεται από την αντιμετώπιση της φλεγμονής των περιοδοντικών ιστών και την αναχαίτιση των παθολογικών καταστάσεων των οδοντικών ιστών.

Στο συγκεκριμένο περιστατικό, η αντιμετώπιση του πόνου είχε άμεση προτεραιότητα οπότε το δόντι #47 προγραμματίστηκε άμεσα για εξαγωγή. Στη συνέχεια προγραμματίστηκε η αφαίρεση των παλαιών προσθετικών εργασιών και η κατασκευή μεταβατικών αποκαταστάσεων με δόντια στηρίγματα τα #16, 15, 14, 13, 11, 21, 22, 27 στην άνω γνάθο και τα δόντια #46 και 44 στην κάτω γνάθο. Η ασθενής παραπέμφθηκε για περιοδοντική θεραπεία, καθώς και για τις απαιτούμενες ενδοδοντικές θεραπείες. Οι μεταβατικές αποκαταστάσεις κατασκευάζονται με οδηγό το διαγνωστικό κέρωμα και θα πρέπει να πληρούν όλα τα μορφολογικά χαρακτηριστικά τα οποία διευκολύνουν την άσκηση στοματικής υγιεινής και την προστασία των περιοδοντικών ιστών, καθώς και την επίτευξη του επιθυμητού συγκλεισιακού σχήματος ***(εικ 6α,β,γ)***.

Οι μεταβατικές αποκαταστάσεις δεν εξυπηρετούν απλά την λειτουργία κατά την διάρκεια της θεραπείας. Αποτελούν το κατεξοχήν μέσο ελέγχου και αξιολόγησης της σύγκλεισης, της αισθητικής και κυρίως της ικανότητας των δοντιών στηριγμάτων να ανταπεξέλθουν ως στηρίγματα της τελικής προσθετικής αποκατάστασης. Συμπερασματικά, θα μπορούσαμε να πούμε ότι οι μεταβατικές αποκαταστάσεις θα πρέπει να διαφέρουν από τις τελικές αποκαταστάσεις σε ένα μόνο στοιχείο: στο υλικό κατασκευής τους.

## Τελική θεραπεία

Μετά την πραγματοποίηση των ενδοδοντικών θεραπειών και την ολοκλήρωση της συντηρητικής και χειρουργικής θεραπείας στην άνω γνάθο, η οποία είχε σκοπό την εξάλειψη των υπολειμματικών θυλάκων και την επιμήκυνση της κλινικής μύλης των δοντιών στηριγμάτων, ακολούθησε η τελική φάση αποκατάστασης της ασθενούς με προσθετικά μέσα.[7-9] Το τελικό σχέδιο θεραπείας στην άνω γνάθο περιελάμβανε κατασκευή χρυσών καλυπτρών στα δόντια #16, 13, 11, 21, 23 και 27, και την τοποθέτηση μιας συγκολλούμενης μεταλλοκεραμικής υπερκατασκευής ολικού τόξου τηλεσκοπικού τύπου.[11-14] Για την κάτω γνάθο το τελικό σχέδιο θεραπείας περιελάμβανε την κατασκευή μιας μεταλλοκεραμικής γέφυρας #44-(45)-46.[15-17]

Λόγω της εκτεταμένης καταστροφής των οδοντικών ιστών στα πρόσθια δόντια της άνω γνάθου ***(εικ. 7α,β)*** ήταν αναγκαία η κατασκευή χυτών ενδορριζικών για την αποκατάστασή τους.[6]

*Εικ. 7: Εκτεταμένη απώλεια οδοντικών ιστών των προσθίων της άνω γνάθου (κλινική εικόνα μετά την ολοκλήρωση της χειρουργικής θεραπείας).*

Οι χυτοί ενδορριζικοί άξονες κατασκευάστηκαν με οδηγό ένα διαφανές κέλυφος το οποίο εφαρμόστηκε πάνω σε ένα εκμαγείο αντιγραφής του διαγνωστικού κερώματος. Το κέλυφος αυτό διευκολύνει την κατασκευή του ακρυλικού προπλάσματος αφού περιορίζει την κατασκευή του στηρίγματος (μήκος, εύρος, κλίση) μέσα στα όρια που καθορίζονται από το διαφανές φύλλο, και κατά συνέπεια μέσα στον προσθετικό χώρο που έχει καθοριστεί από το διαγνωστικό κέρωμα. Κατά αυτό τον τρόπο είναι δυνατός ο έλεγχος της επάρκειας χώρου μεταξύ του στηρίγματος και του επιθυμητού περιγράμματος της τελικής προσθετικής αποκατάστασης ***(εικ. 8α,β)***.

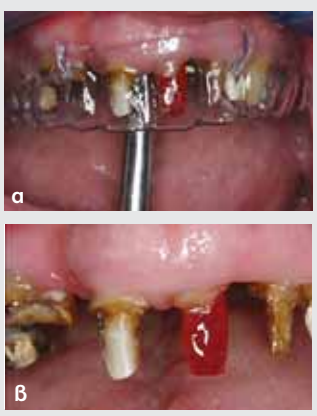

*Εικ. 8: Το διάφανο κέλυφος τοποθετείται προκειμένου να ελεγχθεί η επάρκεια χώρων περιμετρικά του στηρίγματος (α). Το ακρυλικό πρόπλασμα μετά την παρασκευή του (β)*

Μετά την ολοκλήρωση της ανασύστασης της μύλης των δοντιών #13, 11 και 21 με χυτούς ενδορριζικούς άξονες ***(εικ. 9α,β)*** και των δοντιών #16, 23 και 27 με άξονες υαλονημάτων και σύνθετη ρητίνη ακολούθησε η εξαγωγή των δοντιών # 15, 22 και 24, τα οποία είχαν κακή πρόγνωση αλλά είχαν διατηρηθεί μέχρι αυτό το στάδιο επειδή αποτελούσαν στηρίγματα της μεταβατικής αποκατάστασης ***(εικ. 10α,β)***.

*Εικ. 9: Τα δόντια #13, 11 και 21 μετά την συγκόλλησή τους (α) και την τελική παρασκευή τους (β)*

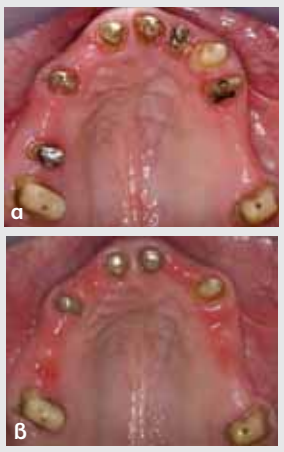

*Εικ. 10: Μασητική άποψη της άνω γνάθου πριν (α) και μετά (β) την εξαγωγή των δοντιών # 15, 22 και 24.*

Μετά την επούλωση των ιστών στις περιοχές των δοντιών που εξήχθησαν λήφθηκε τελικό αποτύπωμα στην άνω γνάθο, προκειμένου να κατασκευαστούν σε πρώτη φάση οι χρυσές καλύπτρες των δοντιών στηριγμάτων.

Η τελική αποτύπωση σε περιπτώσεις δοντιών με μειωμένη οστική στήριξη, τα οποία εμφανίζουν κινητικότητα θα πρέπει να γίνεται με την τεχνική του διορθωτικού αποτυπώματος χρησιμοποιώντας την στοκώδη σιλικόνη για την κατασκευή ενός εξατομικευμένου (ατομικού) δισκαρίου και την λεπτόρρευστη σιλικόνη για την αποτύπωση των οδοντικών κολοβωμάτων. Λόγω της μεγάλης κινητικότητας που μπορεί να εμφανίζουν τα δόντια στηρίγματα η αρχική αποτύπωση με την στοκώδη σιλικόνη είναι προτιμότερο να γίνεται εξωστοματικά σε εκμαγείο με την χρήση ελαστικών διαχωριστικών φύλλων ή με τον ίδιο τρόπο ενδοστοματικά, προκειμένου να αποφευχθεί η εμπλοκή του υλικού σε περιοχές έντονων υποσκαφών και για την δημιουργία ικανοποιητικού χώρου για την λεπτόρρευστη σιλικόνη.

Στο εκμαγείο που προέκυψε από το τελικό αυτό αποτύπωμα κατασκευάστηκαν οι χρυσές – γαλβανικές καλύπτρες, οι οποίες δοκιμάστηκαν ενδοστοματικά για τον έλεγχο της καλής εφαρμογής τους ***(εικ. 11)***. Στη συνέχεια λήφθηκε αποτύπωμα των παρασκευών στην κάτω γνάθο με την τεχνική της ταυτόχρονης διπλής μίξης προκειμένου να κατασκευαστεί το εκμαγείο εργασίας του αντίθετου φραγμού.

*Εικ. 11: Ενδοστοματική δοκιμή των χρυσών καλυπτρών.*

Προκειμένου να κατασκευαστεί ο μεταλλικός σκελετός της υπερκατασκευής στην άνω γνάθο ήταν αναγκαίο να προηγηθεί η καταγραφή της θέσης θεραπείας, η οποία στη συγκεκριμένη περίπτωση είναι η κεντρική σχέση. Με τοποθετημένες τις χρυσές καλύπτρες στα παρασκευασμένα δόντια κατασκευάστηκε ένας πρόσθιος αποπρογραμματιστής από αυτοπολυμεριζόμενη ρητίνη, ο οποίος συγκρατείται στους κεντρικούς τομείς ***(εικ. 12)***.

*Εικ. 12: Ο πρόσθιος αποπρογραμματιστής έχει επίπεδη επιφάνεια και σημειακές επαφές με τους ανταγωνιστές.*

Ο ρόλος του αποπρογραμματιστή είναι να διευκολύνει την καταγραφή της κεντρικής σχέσης, αφού ερχόμενος σε σημειακή επαφή με τους κεντρικούς τομείς της κάτω γνάθου και εφόσον δεν υπάρχει καμία οδοντική επαφή των ανταγωνιστών, οι κόνδυλοι της κάτω γνάθου οδηγούνται στην πλέον βιολογική τους θέση, δηλαδή σε θέση κεντρικής σχέσης ***(εικ. 13)***.

*Εικ. 13: Για την ορθή καταγραφή της κεντρικής σχέσης απαιτείται απουσία επαφών των οπισθίων δοντιών.*

Έχοντας ρυθμίσει το ύψος του αποπρογραμματιστή στην επιθυμητή κάθετη διάσταση έγινε η καταγραφή της διαγναθικής σχέσης παρεμβάλοντας μεταξύ των οδοντικών φραγμών ειδικό κερί καταγραφής ***(εικ. 14α, β)***.

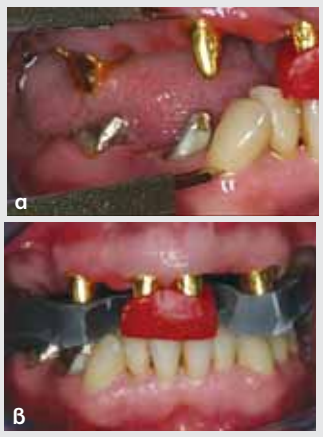

*Εικ. 14: Έλεγχος της κάθετης διάστασης με ενδοστοματικά σημεία αναφοράς (α) και καταγραφή της διαγναθικής σχέσης με ειδικό κερί καταγραφής (β).*

Στη συνέχεια με την βοήθεια της καταγραφής αυτής έγινε η ανάρτηση των εκμαγείων εργασίας στον αρθρωτήρα και η κατασκευή του μεταλλικού σκελετού της υπερκατασκευής. Σε περιπτώσεις αποκαταστάσεων που τα δόντια στηρίγματα εμφανίζουν κινητικότητα και ιδιαίτερα σε περιπτώσεις εκτεταμένων αποκαταστάσεων πολλών στηριγμάτων, είναι προτιμότερο ο μεταλλικός σκελετός να κατασκευάζεται τμηματικά και να συγκολλάται ενδοστοματικά, προκειμένου να μην δημιουργούνται τάσεις στα δόντια στηρίγματα ***(εικ. 15)***.

*Εικ. 15: Ενδοστοματική συγκόλληση των τμημάτων του μεταλλικού σκελετού με αυτοπολυμεριζόμενη ρητίνη χαμηλού συντελεστή συστολής.*

Μετά την συγκόλληση του μεταλλικού σκελετού και τον έλεγχο της παθητικής του εφαρμογής στα δόντια στηρίγματα έγινε νέα καταγραφή για επιβεβαίωση της κεντρικής σχέσης προτού χτιστεί η κεραμική υπερκάλυψη της αποκατάστασης ***(εικ. 16)***.

*Εικ. 16: Εκ νέου καταγραφή της κεντρικής σχέσης με πρόσθιο αποπρογραμματιστή και ειδική σιλικόνη καταγραφής.*

Μετά την εργαστηριακή συγκόλληση του μεταλλικού σκελετού είναι πιθανό ο σκελετός να μην εφαρμόζει πλέον με ακρίβεια στα κολοβώματα. Για τον λόγο αυτό τις περισσότερες φορές είναι αναγκαία η κατασκευή ενός εκμαγείου μεταφοράς το οποίο

προκύπτει από την ενδοστοματική αποτύπωση του μεταλλικού σκελετού ***(εικ. 17α,β)***. Η αποτύπωση αυτή αφενός συμβάλλει στην κατασκευή ενός εκμαγείου στο οποίο ο σκελετός εφαρμόζει με ακρίβεια και σταθερότητα, αφετέρου καταγράφει τους διαθέσιμους χώρους για την κεραμική υπερκάλυψη μεταξύ μαλακών ιστών και μεταλλικού σκελετού.

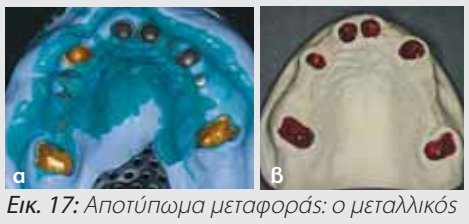


*Εικ. 17: Αποτύπωμα μεταφοράς: ο μεταλλικός σκελετός εγκλωβίζεται στο υλικό αποτύπωσης (α). Το εκμαγείο μεταφοράς (β).*

Το εκμαγείο μεταφοράς αναρτήθηκε εκ νέου στον αρθρωτήρα με τη βοήθεια της καταγραφής που λήφθηκε στη φάση δοκιμής των μεταλλικών σκελετών και ακολούθησε η δόμηση της κεραμικής υπερκάλυψης. Στη συνέχεια έγινε δοκιμή των αποκαταστάσεων σε φάση μπισκότου κατά την οποία ελέγχθηκε η σχέση της αποκατάστασης με τους μαλακούς ιστούς, η στατική και δυναμική σύγκλειση, καθώς και η φώνηση και η αισθητική ***(εικ. 18, 19)***.

*Εικ. 18: Τελικός έλεγχος των αποκαταστάσεων.*

*Εικ. 19: Έλεγχος φώνησης και αισθητικής.*

Μετά τον τελικό έλεγχο των αποκαταστάσεων ακολούθησε η εργαστηριακή φάση της εφυάλωσής τους και στη συνέχεια η συγκόλλησή τους, η οποία έγινε με ρητινώδη κονία (Panavia F) για τις χρυσές καλύπτρες και προσωρινή κονία (Temp Bond) για την υπερκατασκευή στην άνω γνάθο ***(εικ. 20α,β)***, ενώ για την συγκόλληση της αποκατάστασης στην κάτω γνάθο χρησιμοποιήθηκε υαλοϊονομερής κονία (Ketac Bond) ***(εικ. 21)***.

*Εικ. 20: Αρχικά συγκολλήθηκαν οι χρυσές καλύπτρες με ρητινώδη κονία (α) και σε δεύτερο χρόνο συγκολλήθηκε η υπερκατασκευή με προσωρινή κονία (β).*

*Εικ. 21: Κλινική εικόνα μετά την τελική συγκόλληση των αποκαταστάσεων*

## Διατήρηση αποτελέσματος

Όλοι οι ασθενείς και ιδιαίτερα εκείνοι οι οποίοι φέρουν εκτεταμένες αποκαταστάσεις σε δόντια στηρίγματα με μειωμένη οστική στήριξη είναι επιβεβλημένο να παρακολουθούνται τακτικά, προκειμένου να διατηρηθεί το αποτέλεσμα της συνδυασμένης περιοδοντικής και προσθετικής τους θεραπείας.[18,19] Μέσω του τακτικού ελέγχου είναι δυνατό αυτές οι αποκαταστάσεις να είναι επιτυχείς μακροχρόνια τόσο από λειτουργικής, όσο και από αισθητικής άποψης[9,11,15,20] ***(εικ. 22α,β)***.

*Εικ. 22: Κλινική εικόνα της ασθενούς 2 χρόνια μετά την ολοκλήρωση της θεραπείας.*

## Βιβλιογραφία

1. O'Neal R, Butler B: Restoration or implant placement: a growing treatment planning quandary. Periodontology 2000 2002: vol 30: 111-122
2. Armitage GC. Development of a classification system for periodontal diseases and conditions. Ann Periodontol. 1999 Dec;4(1):1-6
3. Genco R. Current review of risk factors for periodontal diseases. J Periodontol 1996; 67: 1041-1049
4. Lindhe J, Karring T, Lang N. Clinical Periodontology and Implant Dentistry. 4th edition, Blackwell Munksgaard, 2003
5. McGuire MK, Nunn ME. Prognosis versus actual outcome. II. The effectiveness of clinical parameters in developing an accurate prognosis. J Periodontol. 1996 Jul; 67(7): 658-65
6. Glantz J.Per-O, Nilner K.: The devitalized tooth as an abutment in dentitions with a reduced but healthy periodontium. Periodontology 2000. 1994: vol 4: 52 – 57
7. Lang P.N.: Periodontal considerations in prosthetic dentistry. Periodontology 2000. 1995: vol 9: 118 – 131
8. Lundgren D: Prosthetic reconstruction of dentitions seriously compromised by periodontal disease, J Clin Periodontol 1991; 18: 390-395
9. Nyman S, Ericsson I: The capacity of reduced periodontal tissues to support fixed bridgework, J Clin Periodontol 1982; 9: 409-414
10. Δουκουδάκης Α, Γονίδης Δ. Καθοριστικοί παράγοντες για την οργάνωση της σύγκλεισης στην ακίνητη προσθετική. Οδοντοστοματολογική Πρόοδος. 1991; 45, 1:9-21.
11. Izikowitz L: A long-term prognosis for the free-end saddle – bridge. J Oral Rehabil 1985; 12: 247 - 262
12. Langer A: Tooth-supported telescope restorations. J Prosthet Dent 1981; 45(5): 515-520
13. Nyman R.S., Lang P.N.: Tooth mobility and the biological rationale for splinting teeth. Periodontology 2000 1994: vol 4: 15 – 22
14. Weaver DJ: Telescopic copings in restorative dentistry. J Prosthet Dent 1989; 61: 429-433
15. Hämmerle C.H.F.: Success and failure of fixed bridgework. Periodontology 2000. 1994: vol 4: 41 – 51
16. Kayser AF: Shortened dental arches and oral function. J Oral Rehabil 1981; 8: 457 - 462
17. Witter JD, Van Elteren P, Kayser AF, Van Rossum GM: Oral comfort in shortened dental arches. J Oral Rehabil 1990; 17: 137 – 143
18. Axelsson P, Lindhe J. The significance of maintenance care in the treatment of periodontal disease. J Clin Periodontol 1981; 8:281-294
19. Axelsson P, Nystrom B, Lindhe J. The long-term effect of a plaque control program on tooth mortality, caries and periodontal disease in adults. Results after 30 years of maintenance. J Clin Periodontol 2004; 31(9): 749-757
20. Hirschfeld L., Wasserman B. A long term survey of tooth loss in 600 treated periodontal patients. J Periodontol 1978; 49:225

# Οδοντινική υπερευαισθησία και εξασφάλιση πειθαρχίας ασθενούς μετά από περιοδοντική θεραπεία

**Γιώτα Γιασσίν**
Χειρουργός Οδοντίατρος
Περιοδοντολόγος-Εμφυτευματολόγος
DDS, MSc

Η οδοντινική υπερευαισθησία είναι μια κατάσταση που χαρακτηρίζεται από έντονο πόνο και αποτελεί πρόβλημα για εκατομμύρια ασθενείς. Επηρεάζει την καθημερινότητα και την ποιότητα ζωής πολλών ανθρώπων, οι οποίοι αντί να καταφύγουν στον οδοντίατρο για αναζήτηση θεραπείας, αποφεύγουν τους οδοντιατρικούς χειρισμούς λόγω φόβου επιδείνωσης των συμπτωμάτων τους.

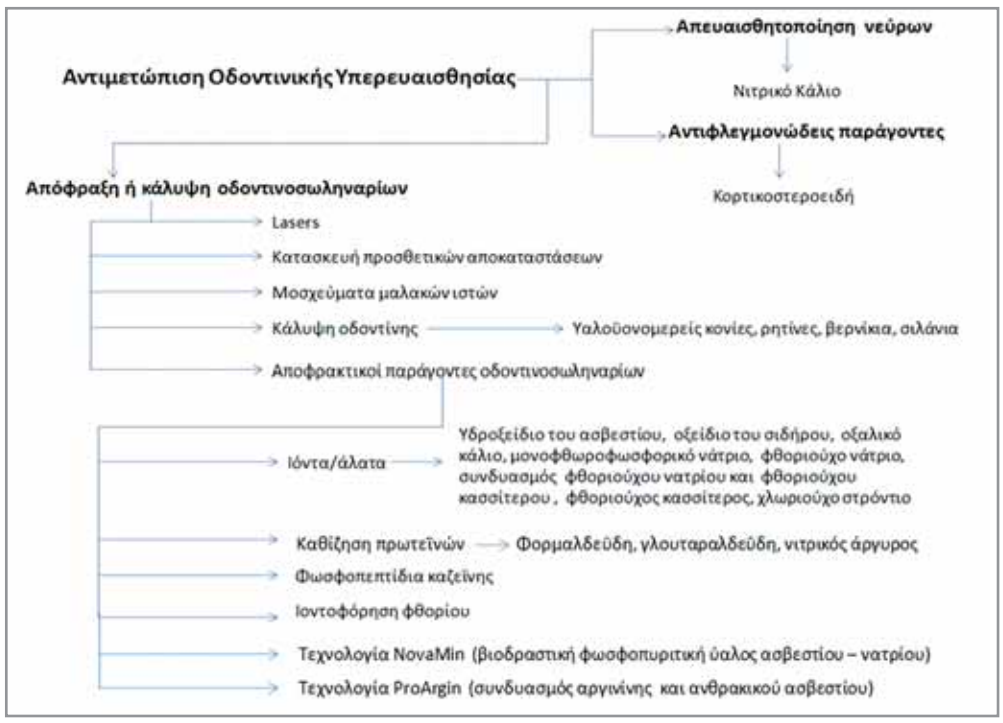


*Εικόνα 1. Θεραπευτικές προσεγγίσεις για την αντιμετώπιση της ΟΔΥ.*

## Τι είναι η οδοντινική υπερευαισθησία;

Η οδοντινική υπερευαισθησία (ΟΔΥ) αποτελεί κατάσταση που χαρακτηρίζεται από ένα βραχύ και οξύ οδοντικό πόνο, ο οποίος προκαλείται όταν εξωτερικά ερεθίσματα επιδράσουν σε οδοντίνη που έχει αποκαλυφθεί στο στοματικό περιβάλλον και δεν μπορεί να αποδοθεί σε άλλη οδοντική βλάβη ή πάθηση (Holland και συν. 1997, Canadian Advisory Board 2003). Τα εξωτερικά ερεθίσματα τα οποία μπορούν να πυροδοτήσουν μία αντίδραση ΟΔΥ μπορεί να είναι θερμικά, ωσμωτικά, απτικά, εξατμιστικά και χημικά (Närhi και συν. 1992, Addy 2002, Markowitz και συν. 2008).

## Επιπολασμός ΟΔΥ

Ο επιπολασμός της ΟΔΥ στον γενικό πληθυσμό κυμαίνεται από 4% έως 57% (Graf και Galasse 1977, Flynn και συν. 1985, Fischer 1992, Gillam και συν. 1999, Rees και Addy 2002), ενώ στους ασθενείς με περιοδοντίτιδα από 60% έως 98% (Chabanski και συν. 1996, Rees και Addy 2002, Taani και Awartani 2002). Η ΟΔΥ εμφανίζεται συχνότερα στα άτομα μεταξύ 20 και 40 ετών με μέγιστη εμφάνιση στο τέλος της τρίτης δεκαετίας, ενώ έχει βρεθεί ότι απαντάται συχνότερα στις γυναίκες λόγω μεγαλύτερου ζήλου στο βούρτσισμα από τους άντρες (Flynn και συν. 1985, Addy και συν. 1987, Orchardson και Collins 1987, Fischer 1992, Bartold 2006).

## Αιτιολογία και προδιαθεσικοί παράγοντες εμφάνισης ΟΔΥ

Για να εμφανιστεί ΟΔΥ σε ένα δόντι με ζωντανό πολφό, τόσο η οδοντίνη όσο και το σύστημα των οδοντινοσωληναρίων θα πρέπει να είναι εκτεθειμένα στην στοματική κοιλότητα. Η έκθεση της οδοντίνης στην αυχενική περιοχή μπορεί να είναι το αποτέλεσμα αναπτυξιακής ανωμαλίας στην οποία η αδαμαντίνη δεν συμπλησιάζει με την οστεΐνη (Carranza και Bernard 2002). Επίσης η έκθεση της οδοντίνης μπορεί να οφείλεται σε απώλεια της αδαμαντίνης σε οποιοδήποτε σημείο της μύλης του δοντιού. Η απώλεια αυτή μπορεί να αποτελεί το συνολικό αποτέλεσμα αποτριβής, μηχανικής αποτριβής και διάβρωσης (Canadian Advisory Board 2003).

Τέλος, η οδοντίνη μπορεί να εκτεθεί στο στοματικό περιβάλλον λόγω απώλειας περιοδοντικών ιστών με άμεσο επακόλουθο την υφίζηση των ούλων.

Απώλεια οδοντικών και περιοδοντικών ιστών δύναται να εμφανιστεί σε περιπτώσεις υπερβολικού ζήλου κατά το βούρτσισμα, σε τραύμα από κακές και παραλειτουργικές έξεις όπως ο βρυγμός, σε ύπαρξη λεπτού οστικού πετάλου με οπές ή σε απουσία οστικού παρειακού πετάλου, όταν η θέση του δοντιού είναι έξω από το οδοντικό τόξο, σε ορθοδοντικές μετακινήσεις, σε απογύμνωση ρίζας με την πάροδο της ηλικίας, σε λήψη φαρμάκων, διατροφικούς παράγοντες και γαστρεντερικές διαταραχές όπως η αυξημένη οξύτητα στομάχου, σε περιοδοντική νόσο καθώς και σε περιοδοντική θεραπεία και κυρίως χειρουργική (Woofter 1969, Schluger και συν. 1978, Carranza 1979, Chabanski, και Gilliam 1997, Porto και συν. 2009). Για την εμφάνιση της ΟΔΥ, πέρα από την έκθεση της οδοντίνης στο στοματικό περιβάλλον θα πρέπει αφενός τα στόμια του συστήματος των οδοντινοσωληναρίων να είναι ανοιχτά και σε επαφή με ζωντανό πολφό και αφετέρου να είναι εκτεθειμένα στην στοματική κοιλότητα.

## Μηχανισμός πρόκλησης οδοντινικής υπερευαισθησίας

Η οδοντίνη ιστολογικά περιλαμβάνει αρχιτεκτονικές δομές, τα οδοντινοσωληνάρια και συγκεκριμένα μπορεί να εμφανίζει ακόμα και 30000 οδοντινοσωληνάρια ανά τετραγωνικό χιλιοστό (Pashley 1986). Μέσα στα σωληνάρια βρίσκονται δύο τύποι νευρικών ινών, οι εμμύελες-Α και οι αμύελες-C που προέρχονται από το τρίδυμο νεύρο και χωρίζονται στις ίνες τύπου Α-β, Α-δ και C (Johnsen 1985, Hirvonen 1987, Nair και συν. 1992, Matthews και συν. 2000). Οι νευρικές ίνες τύπου-Α, είναι υπεύθυνες για την πρόκληση της ΟΔΥ και την αντίληψη πόνου που προκαλείται από εξωτερικά ερεθίσματα. Με βάση την υδροδυναμική θεωρία η ΟΔΥ εμφανίζεται όταν εξωτερικά ερεθίσματα επιδράσουν στην εκτεθειμένη οδοντίνη δοντιού με ζωντανό πολφό και προκαλέσουν μεταβολή της ροής του υγρού των οδοντινοσωληναρίων. Τα εξωτερικά ερεθίσματα όπως τα κρύα, εξατμιστικά, απτικά και ωσμωτικά προκαλούν κίνηση του υγρού των οδοντινοσωληναρίων με φορά από τον πολφό προς την εκτεθειμένη οδοντίνη. Σαν αποτέλεσμα έχουμε ταχύτερη και μεγαλύτερη αντίδραση των νευρικών ινών του πολφού από ότι στα θερμά ερεθίσματα που προκαλούν κίνηση του υγρού των οδοντινοσωληναρίων με φορά από τα εκτεθειμένα οδοντινικά σωληνάρια προς τον πολφό (Matthews και Vongsavan 1994). Η προς τα έξω κίνηση του υγρού προκαλεί μεταβολές της πίεσης κατά μήκος της οδοντίνης και ενεργοποίηση των Α-β και Α-δ νευρικών ινών του πολφού και τελικά την πρόκληση πόνου.

## Φυσιολογικοί μηχανισμοί αντιμετώπισης ΟΔΥ

Η μείωση της ΟΔΥ με την πάροδο του χρόνου μπορεί να αποδοθεί σε φυσιολογικά βιολογικά φαινόμενα όπως ο σχηματισμός του ρυπαρού επιχρίσματος το οποίο προκύπτει μετά από τις μηχανικές αποξέσεις της ριζικής επιφάνειας (Pashley 1990). Το ρυπαρό επίχρισμα φράζει εν μέρει τα οδοντινοσωληνάρια μειώνοντας τα επίπεδα της ΟΔΥ. Μια άλλη βιολογική διαδικασία που μπορεί να οδηγήσει στην μείωση της ΟΔΥ είναι η προσκόλληση σιαλικών πρωτεϊνών και πρωτεϊνών του πλάσματος στην επιφάνεια της οδοντίνης (Pashley και συν. 1982). Επιπλέον η εναπόθεση επανορθωτικής οδοντίνης λόγω της πολφικής αντίδρασης στα επώδυνα ερεθίσματα μπορεί να μειώσει την διαπερατότητα της οδοντίνης (Pashley 1986). Τέλος ο σχηματισμός ενδοσωληναριακών κρυστάλλων από τα μέταλλα του σάλιου, τα άλατα του υγρού των οδοντινοσωληναρίων αλλά και οι τρυγιακές εναποθέσεις στην επιφάνεια της οδοντίνης μπορούν να μειώσουν την βατότητα των οδοντινοσωληναρίων (Brännstrom και συν. 1979).

## Θεραπευτική αντιμετώπιση ΟΔΥ

Διάφορες θεραπείες έχουν προταθεί, προκειμένου να ανακουφίσουν τους ασθενείς από την ΟΔΥ ***(Εικόνα 1)***. Οι θεραπείες πρώτης γραμμής περιλαμβάνουν προϊόντα με απευαισθητοποιητικούς παράγοντες που μπορούν να εφαρμοστούν είτε αποκλειστικά από τον οδοντίατρο είτε καθημερινά από τον ίδιο τον ασθενή. Η θεραπεία στο σπίτι περιλαμβάνει την χρήση οδοντοκρεμών και στοματικών διαλυμάτων και αποτελεί την ευκολότερη και την λιγότερο δαπανηρή θεραπευτική προσέγγιση, στοχεύοντας είτε στην απευαισθητοποίηση των νεύρων και την αύξηση του ορίου του πόνου, είτε την απόφραξη των οδοντινοσωληναρίων που οδηγούν στον πολφό. Το ιδανικό απευαισθητοποιητικό προϊόν θα πρέπει να μην είναι τοξικό για τον πολφό, η εφαρμογή του θα πρέπει να είναι σχετικά ανώδυνη για τον ασθενή και πρακτικά εύκολη, να δρα σχετικά γρήγορα και να διατηρεί το θεραπευτικό αποτέλεσμα μακροχρόνια χωρίς να προκαλεί δυσχρωμίες στα δόντια (Grossman 1935).

## Αφαίρεση οδοντικής ουσίας κατά την περιοδοντική θεραπεία

Η περιοδοντική θεραπεία στοχεύει στην διατήρηση του οδοντικού φραγμού σε κατάσταση υγείας, λειτουργίας και αισθητικής για το μεγαλύτερο δυνατό χρονικό διάστημα. Πολλοί μπορεί να είναι οι παράγοντες που θα επηρεάσουν την ποσότητα της ριζικής επιφάνειας που αφαιρείται κατά την περιοδοντική θεραπεία. Σε αυτούς περιλαμβάνονται η δύναμη του επεμβαίνοντος, ο αριθμός των αποξεστικών κινήσεων, ο βαθμός ενασβεστίωσης της ριζικής επιφάνειας, η αιχμηρότητα των εργαλείων χειρός ή υπερήχων καθώς και η συχνότητα ακονισμού των εργαλείων αποτρύγωσης. (Adriaens και Adriaens 2004). Οι Coldiron και συν. το 1990 βρήκαν ότι ο αυξανόμενος αριθμός κινήσεων που πραγματοποιείται με εργαλεία χειρός, αφαιρεί αυξανόμενα ποσά οδοντικής ουσίας. Η μελέτη αυτή έδειξε ότι 20 κινήσεις αρκούν για την αφαίρεση όλης της αυχενικής οστεΐνης, αν λάβουμε υπόψη ότι το πάχος της στην αυχενική μοίρα είναι 10-50μm. Έχει καταδειχτεί ότι η δύναμη που εφαρμόζεται κατά την θεραπεία επηρεάζει την αφαίρεση ενασβεστιωμένου ιστού (Zappa και συν. 1991).

## Συσχέτιση περιοδοντικής θεραπείας και ΟΔΥ

Τόσο η μη-χειρουργική όσο και η χειρουργική περιοδοντική θεραπεία είναι διαδικασίες οι οποίες μπορεί να οδηγήσουν στην εμφάνιση ΟΔΥ. Οι Haugen και Johansen το 1988 με την βοήθεια ηλεκτρονικού μικροσκοπίου σάρωσης έδειξαν την ύπαρξη προεξοχών των οδοντινοβλαστικών αποφυάδων στις αυχενικές περιοχές της οδοντίνης δοντιών που δέχτηκαν περιοδοντική θεραπεία. Μεγάλες περιοχές εκτεθειμένης οδοντίνης λόγω ριζικών αποξέσεων πιθανότατα πυροδοτούν πολφική αντίδραση υπεραιμίας και λόγω της αυξημένης ενδοπολφικής πίεσης δημιουργούνται οι προεξοχές των αποφυάδων στην οδοντίνη. Η περιοδοντική θεραπεία με την σειρά της οδηγεί σε έκθεση της οδοντίνης στο στοματικό περιβάλλον αυξάνοντας έτσι την ΟΔΥ. Ένας άλλος μηχανισμός που εξηγεί την αύξηση της ΟΔΥ μετά από περιοδοντικές τεχνικές και κυρίως χειρουργεία σχετίζεται με την θεωρία της υδραυλικής αγωγιμότητας (Pashley 1990). Το υγρό των οδοντινοσωληναρίων μετακινείται μέσα σε αυτά με διαφορετικούς ρυθμούς. Κοντά και ευρεία σωληνάρια που προκύπτουν από αφαίρεση οδοντικής ουσίας μετά από επαναλαμβανόμενες ριζικές αποξέσεις οδηγούν σε αυξημένη ΟΔΥ λόγω επιτάχυνσης του ρυθμού μετακίνησης του υγρού των οδοντινοσωληναρίων.

Η βιβλιογραφία φανερώνει ότι ο επιπολασμός της ΟΔΥ στους ασθενείς με περιοδοντίτιδα κυμαίνεται από 60 έως 98% (Chabanski και συν. 1996, Rees και Addy 2002, Taani και Awartani 2002), ως αποτέλεσμα αποκάλυψης της ριζικής επιφάνειας στα ερεθίσματα του στοματικού περιβάλλοντος μετά την απώλεια περιοδοντικών ιστών και επιπρόσθετα ως αποτέλεσμα της περιοδοντικής θεραπείας. Αυτό μπορεί να αποδοθεί στο γεγονός ότι κατά την διάρκεια των ριζικών αποξέσεων ο ουλικός ιστός που προστατεύει την ριζική επιφάνεια είναι πιθανό να υποχωρήσει κατά την επούλωση, με αποτέλεσμα την έκθεση της ριζικής επιφάνειας στην στοματική κοιλότητα. Επιπλέον κατά την περιοδοντική θεραπεία η αφαίρεση της οστεΐνης μπορεί να εκθέσει την οδοντίνη σε εξωτερικά ερεθίσματα του στοματικού περιβάλλοντος καθιστώντας το δόντι ευαίσθητο λόγω της αλληλεπίδρασης με τα ερεθίσματα αυτά (Rapp και συν. 1968, Nishida και συν. 1976, Pashley 1990, Wallace και Bissada 1990).

Ο επιπολασμός της ΟΔΥ βρέθηκε να κυμαίνε-

ται μεταξύ 62,5 και 90% μία ημέρα μετά την μη-χειρουργική θεραπεία (Pihlstrom και συν. 1999, Canakçi και Canakçi 2007) και 52,6 – 55,0% μία εβδομάδα μετά την μη-χειρουργική θεραπεία (Fischer και συν. 1991, Tammaro και συν. 2000, Xu και Yang 2004, Gong και συν. 2009). Ο επιπολασμός της ΟΔΥ μετά από χειρουργική θεραπεία βρέθηκε να είναι μεταξύ 76,8 - 80,4% μία ημέρα μετά το χειρουργείο (Canakçi και Canakçi 2007), 36,8% μετά από μία εβδομάδα, 33,4% μετά από δύο εβδομάδες, 29,6% μετά από τέσσερις εβδομάδες και 21,7% μετά από οχτώ μετεγχειρητικές εβδομάδες (Nishida και συν. 1976).

Οι περισσότερες μελέτες φαίνεται να υποστηρίζουν την επιδείνωση των συμπτωμάτων της ΟΔΥ μετά από χειρουργικές τεχνικές σε σχέση με τις μη-χειρουργικές, γεγονός που οφείλεται στην έκθεση μεγάλου τμήματος της ρίζας στο στοματικό περιβάλλον μετά από την εφαρμογή χειρουργικών τεχνικών (Wallace και Bissada 1990, Fischer και συν. 1991, Tammaro και συν. 2000, Canakçi και Canakçi 2007, Patsouri και συν. 2011).

## Αντίκτυπος της ΟΔΥ στην καθημερινότητα του ασθενούς

Η ΟΔΥ έχει λειτουργικό, κοινωνικό και συναισθηματικό αντίκτυπο και επηρεάζει την καθημερινότητα των ασθενών προκαλώντας τους άγχος και φόβο στην ιδέα του πόνου, οδηγώντας τους με αυτόν τον τρόπο στο να τροποποιήσουν τις καθημερινές τους συνήθειες για να αποφύγουν τον πόνο που μπορεί να προκληθεί (Gibson και συν. 2010).

Ο λειτουργικός αντίκτυπος της ΟΔΥ περιλαμβάνει περιορισμούς στην πραγματοποίηση καθημερινών δραστηριοτήτων όπως η κατανάλωση συγκεκριμένων τροφών και ποτών, η φροντίδα των δοντιών, η πραγματοποίηση ορισμένων αθλημάτων αλλά και η κυκλοφορία σε περιβάλλον με χαμηλές θερμοκρασίες και αέρα. Χαρακτηριστική είναι η αποφυγή κρύων και γλυκών φαγητών και ποτών, η αποφυγή βουρτσίσματος, νήματος και μεσοδόντιων βουρτσών, ερεθισμάτων δηλαδή που μπορούν να προκαλέσουν πόνο. Η διατήρηση ενός επιπέδου καλής στοματικής υγιεινής για τους ασθενείς με ΟΔΥ μπορεί να αποδειχθεί αρκετά δύσκολη καθώς οι ασθενείς αυτοί μπορεί να αρχίσουν να αποφεύγουν τους οδοντιατρικούς χειρισμούς όπως επίσης και τους ελέγχους ρουτίνας διότι οι τελευταίοι περιλαμβάνουν ερεθίσματα που μπορούν να επιδεινώσουν την υπερευαισθησία τους (Flynn και συν. 1985, Fischer και συν. 1991, Chabanski και Gillam 1997, Gillam και συν. 1999).

Ο κοινωνικός αντίκτυπος της ΟΔΥ εστιάζεται κυρίως στις περιπτώσεις που οι ασθενείς καταναλώνουν φαγητά και ποτά σε δημόσιους χώρους όπου το αίσθημα και ο φόβος του πόνου που μπορεί να εμφανιστεί οδηγεί σε ντροπή και σε αμηχανία και μεταβάλλει την κοινωνική συμπεριφορά των ασθενών από το να αποφεύγουν κοινωνικές εξόδους έως το να μην ολοκληρώνουν το φαγητό ή ποτό τους.

Ο ψυχολογικός αντίκτυπος της ΟΔΥ σχετίζεται άμεσα με τον πόνο, την μη προβλεψιμότητά του αλλά και την επίδραση που αυτός μπορεί να έχει στην καθημερινότητα του ασθενούς προκαλώντας δυσαρέσκεια, άγχος, λύπη και θυμό.

## Εξασφάλιση πειθαρχίας ασθενών με ΟΔΥ στους οδοντιατρικούς επανελέγχους
## Αναφορά σε μελέτες

Από τον αντίκτυπο της ΟΔΥ σε λειτουργικό, κοινωνικό και ψυχολογικό επίπεδο γίνεται σαφές ότι οι οδοντίατροι θα πρέπει να παρέχουν στους ασθενείς απευαισθητοποιητικά σκευάσματα για την πρόληψη και την μείωση της ΟΔΥ τόσο κατά την διάρκεια της θεραπείας όσο και μετά. Θα πρέπει να ληφθεί σοβαρά υπόψη ότι ο πόνος συναντάται συχνότερα σε ασθενείς με προηγούμενες επώδυνες οδοντιατρικές εμπειρίες (Maggirias και Locker 2002) και ότι η πρόληψη εμφάνισης της ΟΔΥ είναι πιο αποτελεσματική από την προσπάθεια μείωσης μετά την έναρξή της (Panagakos και συν. 2009).

Η εφαρμογή πάστας στίλβωσης Colgate Sensitive Pro Relief (8% αργινίνη και ανθρακικό ασβέστιο), αμέσως μετά την ολοκλήρωση της αποτρύγωσης σε περιοδοντικά υγιείς ασθενείς με ΟΔΥ, επέφερε μείωση της ΟΔΥ που διατηρήθηκε από τέσσερις εβδομάδες μετά την θεραπεία (Schiff και συν. 2009) έως και 24 εβδομάδες (Hamlin και συν. 2012) όταν συνοδευόταν με καθημερινό βούρτσισμα με την οδοντόκρεμα Colgate Sensitive Pro Relief (8% αργινίνη, ανθρακικό ασβέστιο και 1450ppm φθορίου). Επιπλέον όταν η παραπάνω πάστα στίλβωσης εφαρμόστηκε σε ασθενείς που παρουσίασαν ΟΔΥ μετά από περιοδοντική θεραπεία οδήγησε σε μείωση των επιπέδων της ΟΔΥ (Uraz και συν. 2013).

Η αποτελεσματικότητα της ανωτέρω πάστας στίλβωσης επιβεβαιώθηκε και όταν εφαρμόστηκε πριν τον οδοντιατρικό καθαρισμό σε περιοδοντικά υγιείς συμμετέχοντες (Hamlin και συν. 2009, Tsai και συν. 2012) αλλά και σε περιοδοντικούς ασθενείς αμέσως μετά την ολοκλήρωση της μη-χειρουργικής περιοδοντικής θεραπείας, οδηγώντας σε άμεση μείωση των επιπέδων της ΟΔΥ τα οποία διατηρήθηκαν χαμηλά ακόμα και μετά από 6 εβδομάδες (Pepelassi και συν. 2015).

Η χρήση της οδοντόκρεμας Colgate Sensitive Pro-Relief σε συνδυασμό με την τοπική εφαρμογή της αντίστοιχης πάστας στίλβωσης πρόλαβε την εμφάνιση ΟΔΥ σε ασθενείς μετά από μη-χειρουργική περιοδοντική θεραπεία και διατήρησε χαμηλά τα επίπεδα της ΟΔΥ μετά από την εφαρμογή χειρουργικών περιοδοντικών τεχνικών. Αντιθέτως η χρήση μιας απλής φθοριούχου οδοντόκρεμας σε συνδυασμό με μη-φθοριούχο πάστα στίλβωσης, οδήγησε σε επιδείνωση της ΟΔΥ τόσο μετά από μη-χειρουργικές όσο και μετά από χειρουργικές τεχνικές (Giassin et al. 2014)

## Συμπεράσματα

Τα δεδομένα των παραπάνω μελετών υπογραμμίζουν την κλινική σημαντικότητα της χρήσης απευαισθητοποιητικών σκευασμάτων στην πρόληψη ανάπτυξης της ΟΔΥ κατά την διάρκεια της περιοδοντικής θεραπείας. Αρκετοί ασθενείς αποφεύγουν τους οδοντιατρικούς χειρισμούς λόγω επιδείνωσης της ΟΔΥ ακόμα και μετά από μια εξέταση ρουτίνας με την χρήση ανιχνευτήρα και υδρο-αεροσύριγγας (Axtelius και συν. 1997, van Steenberghe και συν. 2004). Η αποτελεσματικότητα των απευαισθητοποιητικών σκευασμάτων εξασφαλίζει την συνέπεια και την πειθαρχία των ασθενών τόσο στους οδοντιατρικούς όσο και στους περιοδοντικούς επανελέγχους καθώς αποφεύγεται η επιδείνωση ή η ανάπτυξη των συμπτωμάτων της ΟΔΥ κατά τους οδοντιατρικούς χειρισμούς.

*Η αναλυτική βιβλιογραφία είναι διαθέσιμη από το «Οδοντιατρικό Βήμα», odvima@otenet.gr*

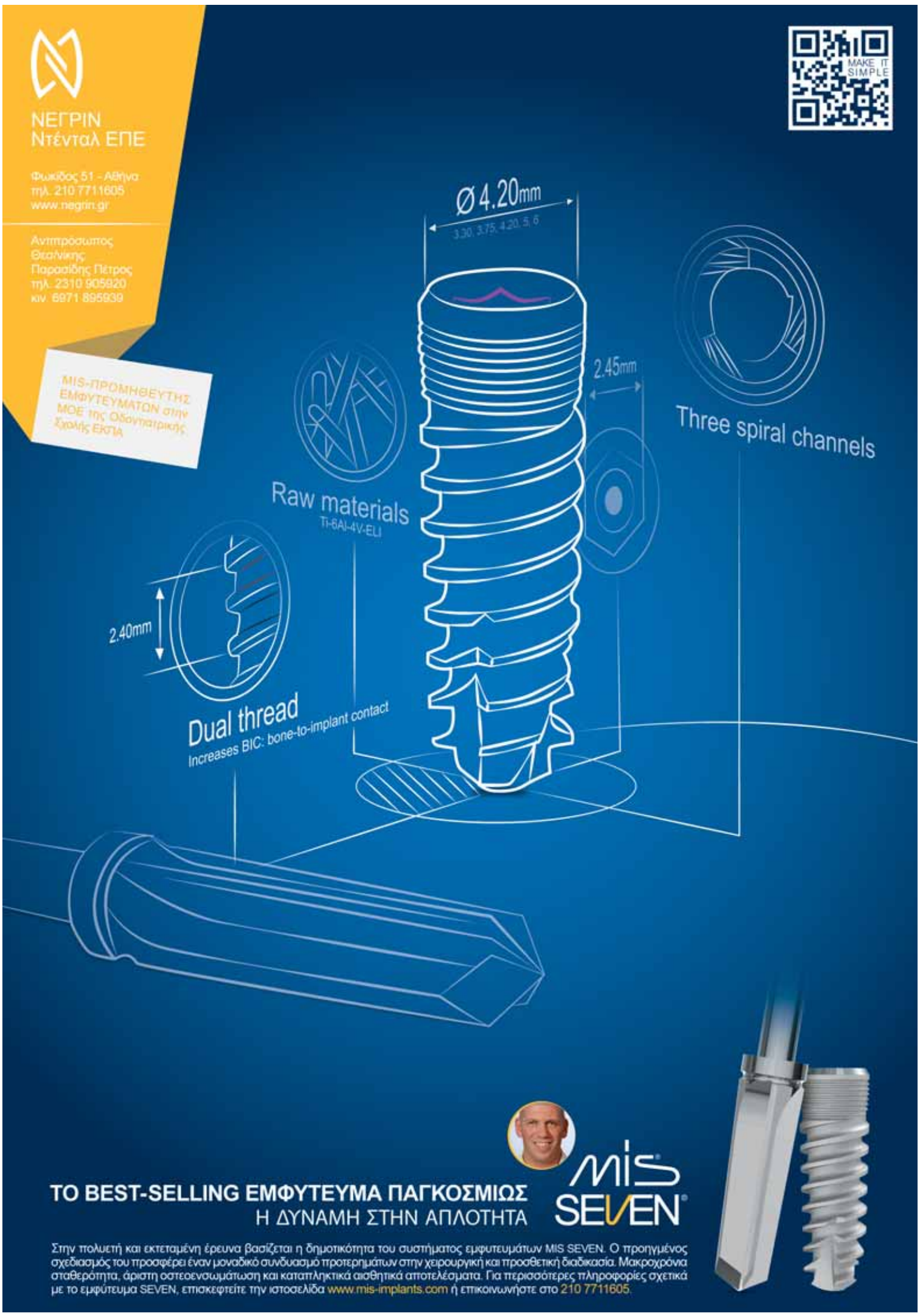

# Biodentine™. Επικάλυψη πολφού

Prof. **Dr Luc Martens**
Sivaprakash Rajasekharan,
Χειρουργός στόματος

Dr **Rita Cauwels**
Τμήμα Παιδοδοντίας
UZGent

Συχνά, μετά την απομάκρυνση των τερηδόνων, ο πολφός γίνεται ορατός ή αποκαλύπτεται. Έτσι οι οδοντίατροι αντιμετωπίζουν καθημερινά το δίλημμα να ξεκινήσουν ενδοδοντική θεραπεία ή να την καθυστερήσουν κάνοντας επικάλυψη πολφού. Η διαδικασία αυτή περιλαμβάνει την τοποθέτηση ενός «φαρμάκου» πάνω στον εκτεθειμένο πολφό ή πάνω στο πολύ λεπτό στρώμα οδοντίνης με μοναδικό στόχο τη διατήρηση της ζωτικότητας του πολφού.

Το υδροξείδιο του ασβεστίου έχει χρησιμοποιηθεί ως σταθερά αναφοράς για αρκετές δεκαετίες. Εν τω μεταξύ το συσσωμάτωμα τριοξειδίου μετάλλου (MTA) έγινε μια δημοφιλής εναλλακτική λύση.

Αν και Cochrane κριτικές αναφέρουν ότι τα στοιχεία δεν είναι ακόμη ικανοποιητικά, η πρόσφατη βιβλιογραφία δείχνει ότι, σε περίοδο 2 χρόνων, η επιτυχία του MTA, όπως η πρότυπη κονία Portland, μπορεί να πλησιάσει το 100%. Στο άρθρο αυτό, θα συγκρίνουμε το MTA και το υδροξείδιο του ασβεστίου, θα συζητήσουμε και θα παρουσιάσουμε τη χρήση του Biodentine™ ως υλικό επικάλυψης για τη θεραπεία εν τω βάθει τερηδόνων στους μόνιμους γομφίους των παιδιών.

## Εισαγωγή

Είναι ευρέως γνωστό ότι το υδροξείδιο του ασβεστίου έχει τη μεγαλύτερη αντιβακτηριακή δράση και γι' αυτό ελαχιστοποιεί ή εξαλείφει τη βακτηριακή διείσδυση. Ενώ αυτό έχει αναγνωριστεί για δεκαετίες, ο μηχανισμός επούλωσης μόλις πρόσφατα περιγράφτηκε. Η «μορφογενετική οστική πρωτεΐνη» και ο «αυξητικός παράγοντας οστικής μεταμόρφωσης βήτα 1» παίζουν ένα πολύ σημαντικό ρόλο εδώ, και στην επούλωση του πολφού και στη δημιουργία νέας οδοντίνης.

Όμως τα μειονεκτήματα του υδροξειδίου του ασβεστίου είναι ότι δεν έχει καλή προσκολλητική ικανότητα, με αποτέλεσμα την ανεπαρκή έμφραξη και τη μεγάλη διαλυτότητά του.

Το MTA, γνωστό ως συσσωμάτωμα πυριτικού τριασβεστίου, πυριτικού διασβεστίου και αργιλικού τριασβεστίου έχει, με το νερό, το υδροξείδιο του ασβεστίου ως πρώτο προϊόν αντίδρασης. Σ' αυτό το MTA οφείλει τη βιοσυμβατότητά του. Επιπλέον μια μοναδική απόφραξη με τον οδοντικό ιστό βρέθηκε, ακολουθώντας τη βιοενεργή αντίδραση. Το άλλο μειονέκτημα είναι η υψηλή διαλυτότητά του και ο μεγάλος χρόνος πήξης του.

Τρείς μελέτες έχουν δημοσιευτεί μεταξύ του 2003 και 2008 όπου δεν βρέθηκαν κλινικές διαφορές μεταξύ του υδροξειδίου του ασβεστίου και του MTA, ενώ άλλες 4 μελέτες θεώρησαν το MTA πιο αποτελεσματικό. Όμως οι ιστολογικές μελέτες αποκάλυψαν ότι υπάρχει λιγότερη πολφική φλεγμονή με το MTA και ότι σχηματίζεται ιστικός φραγμός με μεγαλύτερη σκληρότητα. Μια πολύ πρόσφατη μελέτη (2013) βασιζόμενη σε τυχαιοποιημένη κλινική δοκιμή αποδεικνύει την ανωτερότητα του MTA ως άμεσο υλικό επικάλυψης του πολφού.

Όσο αφορά το Biodentine™, διάφορα εργαστηριακά «in vitro» πειράματα σε ζώα επιβεβαίωσαν τη βιοσυμβατότητά του, τη βιοενεργή του δράση και την ικανότητά του να προάγει την επούλωση του πολφού. Σε μελέτη της άμεσης κάλυψης πολφού σε ινδικά χοιρίδια, το Biodentine™ έδειξε ταχύτερη προαγωγή σκληρού ιστού απ' ότι το υδροξείδιο του ασβεστίου σε σύντομο χρονικό διάστημα (1 εβδομάδας). Όμως μετά από 3 μήνες, δεν παρατηρήθηκε κάποια διαφορά στη δημιουργία του φραγμού. Φάνηκε ότι στο «ανθρώπινο μοντέλο καλλιέργειας οδοντικού ιστού», το Biodentine™ και το ProRoot MTA προήγαγαν τη σύνθεση επανορθωτικής οδοντίνης. Η πιθανότητα προαγωγής του κυτταρικού πολλαπλασιασμού και η βιοανοργανοποίησή τους παρουσιάστηκε ολοκάθαρα στα ζωντανά πολφικά κύτταρα ποντικιού. Στη μελέτη του ανθρώπινου πολφού όπου έγινε κάλυψη στους προγομφίους λόγω εξαγωγής των δοντιών για ορθοδοντικούς λόγους, δεν υπήρχε καμία διαφορά μεταξύ του MTA και του Biodentine™. Και στις δύο περιπτώσεις παρατηρήθηκαν γέφυρες οδοντίνης παρουσία φλεγμονωδών κυττάρων.

Εκτός των επιβεβαιωμένων καλών ιστολογικών αντιδράσεων, το Biodentine™ εμφανίζει ένα πρόσθετο πλεονέκτημα ότι δεν προκαλεί αποχρωματισμό (όπως με το MTA) και το υλικό μπορεί να λειτουργήσει ως προσωρινό εμφρακτικό υλικό και να μείνει εκτεθειμένο στα σάλιο για αρκετούς μήνες. Αυτό θεωρείται μεγάλη ανακούφιση για τον ασθενή και τον οδοντίατρο.

## Κλινικό περιστατικό

Ο ασθενής Α (7 χρόνων) προσήλθε για θεραπεία τερηδόνας στο 46 δόντι. Δεν είχε προηγουμένως παραπονεθεί για αίσθηση πόνου στην περιοχή. Κατά τη διάρκεια του καθαρισμού του δοντιού **(Εικ.1α)**, ο πολφός περίπου αποκαλύφθηκε. Μετά την απομάκρυνση της τερηδόνας, έγινε έμμεση κάλυψη πολφού με Biodentine™ και στη συνέχεια καλύφθηκε ολόκληρη η κοιλότητα με το υλικό αυτό. Οι **ει-**

**κόνες 1β** και **1γ** παρουσιάζουν την ακτινογραφική άποψη πριν και μετά. Στον επανέλεγχο δεν αναφέρθηκε κάποιο παράπονο από τον ασθενή. Μετά από 1 χρόνο, ήταν εμφανής η συνεχιζόμενη ανάπτυξη της ρίζας ακτινογραφικά. Επίσης η δημιουργία σκληρού ιστού στον πολφικό θάλαμο είναι πιθανή **(Εικ.2β)**.

Στον ασθενή Β (14 ετών) βρέθηκαν πολύ βαθιές τερηδόνες στο 47 δόντι κατά τη θεραπεία του **(Εικ.3α)**. Δεν υπήρχαν προηγούμενα συμπτώματα. Το Biodentine™ τοποθετήθηκε σε ολόκληρη την κοιλότητα **(Εικ.3β)**. Οι **εικόνες 3γ** και **3δ** δείχνουν την τοποθέτηση του Biodentine™ αμέσως μετά τη θεραπεία και μερικές εβδομάδες αργότερα, αντίστοιχα. Εξαιτίας των ιδιοτήτων του, το Biodentine™ μπορεί να χρησιμοποιηθεί ως προσωρινό εμφρακτικό υλικό, σε αντίθεση με το MTA. Επίσης δεν υπήρχαν παράπονα πόνου κατά τον επανέλεγχο.

Στον ασθενή Γ (12 ετών) ο οποίος δεν είχε κανένα σύμπτωμα, αποκαλύφθηκε ξαφνικά ο πολφός ενώ θεραπευόταν μια μασητική του αλλοίωση **(Εικ.4α)**. Το Biodentine™ τοποθετήθηκε ως υλικό επικάλυψης πολφού και ως ουδέτερο στρώμα της κοιλότητας (Εικ.4β) και στη συνέχεια έγινε έμφραξη σύνθετης ρητίνης **(Εικ.4γ, δ)**. Ο ασθενής δεν παραπονέθηκε για πόνο κατά τον επανέλεγχο.

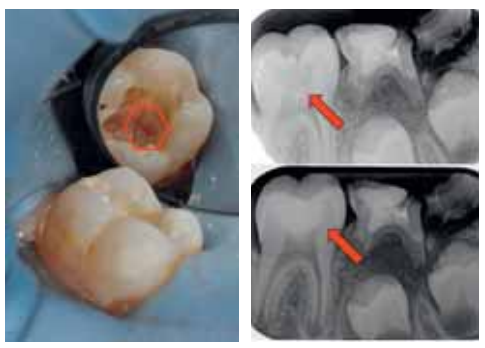

*Εικ1: Έμμεση επικάλυψη πολφού στο 46 δόντι με Biodentine™.*

*Εικ2: Ακτινογραφία μετά τη θεραπεία (2α) και σε 12 μήνες επανελέγχου (2Β).*

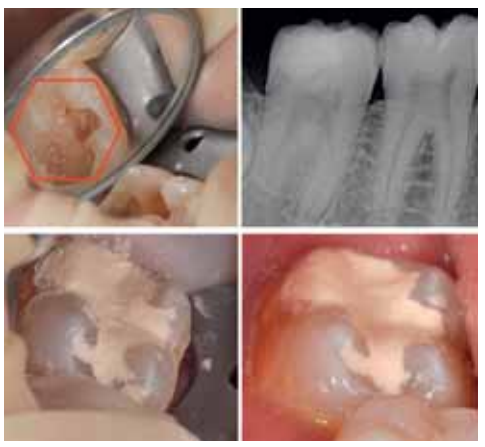

*Εικ.3: Εν τω βάθει τερηδόνες στο 47 δόντι (α) και ακτινογραφία μετά τη θεραπεία με Biodentine™ (β), κλινική εικόνα αμέσως μετά τη θεραπεία με το Biodentine™ (γ) και ύστερα από 4 εβδομάδες (δ).*

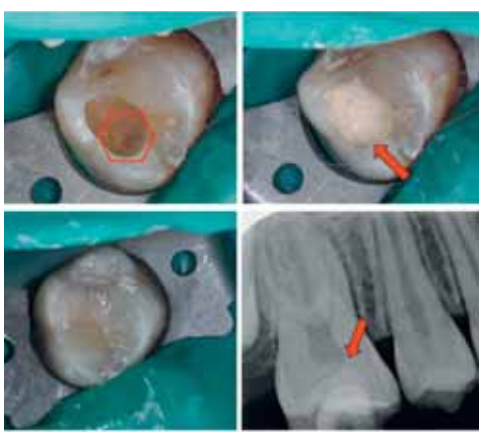

*Εικ.4: Εν τω βάθει τερηδόνες στο 16 δόντι (α) και κλινική εικόνα αμέσως μετά τη θεραπεία με το Biodentine™ ως ουδέτερο στρώμα (β). Η αποκατάσταση της σύνθετης ρητίνης (γ) έγινε στην ίδια συνεδρία και πάρθηκε ακτινογραφία ελέγχου (δ).*

Στον ασθενή Δ (11 χρόνων) διαγνώστηκε ακτινογραφικά βαθιά τερηδόνα στο 46 δόντι, όπου η αποκάλυψη πολφού ήταν ανέφικτη **(Εικ.5α)**. Έγινε άμεση κάλυψη πολφού με το Biodentine™ **(Εικ.5β)**. Στον επανέλεγχο δεν αναφέρθηκαν κάποια παράπονα από τον ασθενή. Οι ακτινογραφίες ελέγχου έδειξαν τη δημιουργία σκληρού ιστού μετά από 4 και 8 μήνες **(Εικ.5γ,δ)**.

## Συμπέρασμα

Το Biodentine™, κονία πυριτικού ασβεστίου, είναι κατάλληλη να χρησιμοποιηθεί ως υλικό κάλυψης πολφού σε βαθιές τερηδόνες και κατά την πολφική αποκάλυψη. Το υλικό χρησιμοποιείται ως προσωρινό εμφρακτικό υλικό και μπορεί να εκτεθεί στο σάλιο για αρκετούς μήνες και λειτουργεί ως ουδέτερο στρώμα όπου η άμεση αποκατάσταση σύνθετης ρητίνης μπορεί να ολοκληρωθεί. Στον κλινικό επανέλεγχο δεν εμφανίστηκαν παράπονα από τους ασθενείς για 2-3 χρόνια. Οι ακτινογραφίες δείχνουν τη συνεχιζόμενη ωρίμανση των ατελώς σχηματιζόμενων γομφίων και τη δημιουργία σκληρού ιστού στον πολφικό θάλαμο.

*Εικ.5: Εν τω βάθει τερηδόνες στο 46 δόντι (α), θεραπεία με Biodentine™ (β) και ακτινογραφίες ελέγχου μετά από 4 και 8 μήνες (γ, δ). Ευχαριστούμε τον Bieke Kreps Χειρουργό στόματος.*

## Βιβλιογραφία

Hilton TJ. Keys to clinical success with pulp capping: a review of the literature. Oper Dent 2009:34:615-625.

Hilton TJ, Ferracane JL, Mancl l., Comparison of CaOH with MTA for Direct Pulp capping: A PRBN Randomized Clinical trial. J Dent Res 2013: 92;1:16-22.

Nowicka A, Lipski M, Parafiniuk M eta l., Response of Human Dental Pulp capped with Biodentine™ and Mineral Trioxide Aggregate; JOE 2013:39:6:743-747.

NG FK, Messer LB, Mineral Trioxide Aggregate as a pulpotomy medicament: An evidence based assessment. Eur Arch Paed Dent 2008:9(2)58-73.

Oliveira TM, Moretti ABS, Sakai VT et al., Clinical, radiographic and histologic analysis of the effects of pulp capping materials used in pulpotomies of primary teeth. Eur Arch Paed Dent 2013:14:65-71.

Shayegan A, Jurysta, Atash, Petein, Abbeele AV. Biodentine™ used as a pulp capping agent in primary pig teeth. Pediatr Dent 2012:34:e202-8.

Zanini M, Sautier JM, Berdal A, Simon S. Biodentine™ induces immortalized murine pulp cell differentiation into odontoblast-like cells and stimulates biomineralization. JOE 2012:38:9-1220-1226.

# OralID™

Shine Light. Save Lives.

OralID είναι μια συμπληρωματική συσκευή ανίχνευσης που χρησιμοποιεί την τεχνολογία φθορισμού για να βοηθήσει τους γιατρούς να εντοπίζουν ανωμαλίες του στόματος, όπως καρκίνο του στόματος, προ-καρκινικές ενδείξεις και δυσπλασία που με γυμνό μάτι δε φαίνονται.
Οι οδοντίατροι μπορούν να χρησιμοποιήσουν το OralID με σκοπό να αυξηθεί η αποτελεσματικότητα των στοματικών εξετάσεων, χωρίς να υφίστανται επιπλέον κόστη ανά ασθενή.

## Πώς λειτουργεί

Το OralID μοιάζει με έναν απλό φακό. Πατώντας ένα κουμπί που βρίσκεται στη βάση του, εκπέμπει ένα ορατό μπλε φως (435 έως 460 nm) που φωτίζει κατευθείαν μέσα στη στοματική κοιλότητα. Όταν το μπλε φως πέσει στους υγιείς ιστούς του στόματος, φθορίζει πράσινο. Ωστόσο, όταν πέφτει σε μη ομαλό ιστό, εμφανίζεται σκούρο λόγω έλλειψης φθορισμού.
Με το SmartFilterID, που περιέχεται στη συσκευασία, κατά τη χρήση του OralID μπορείτε να τραβήξετε φωτογραφίες από iPhone ή άλλο smart phone / tablet. Τοποθετώντας το μπροστά από την κάμερα της συσκευής σας, έχετε στα χέρια σας ένα φωτογραφικό αρχείο της εξέτασης του ασθενή ή ακόμα και τη δυνατότητα για άμεση αποστολή της κλινικής εικόνας σε άλλον γιατρό, πιο εξειδικευμένο, για περαιτέρω έλεγχο, όπου αυτό είναι απαραίτητο.
Για τη χρήση του δεν απαιτούνται υγρά απολυμαντικά ή αναλώσιμα υλικά.
Χρειάζεται μόνο να σκουπίσετε μεταξύ των χρήσεων με ένα απολυμαντικό μαντηλάκι (όχι πάνω από 70% περιεκτικότητας σε οινόπνευμα).
Το OralID συνοδεύεται και από δύο ζεύγη γυαλιών : ένα κανονικό ζευγάρι και ένα που ταιριάζει πάνω από γυαλιά οράσεως. Ο κλινικός γιατρός και ο βοηθός μπορεί ο καθένας να φορέσει ένα ζευγάρι κατά τη διάρκεια της εξέτασης. Ωστόσο, αν είναι επιθυμητό, χωρίς να είναι απαραίτητο, μπορεί και ο ασθενής να φορέσει ένα ζεύγος των γυαλιών.

## Tips

Πραγματοποιείστε μια συμβατική εξέταση πριν χρησιμοποιήσετε το OralID.
Για καλύτερα αποτελέσματα κλείστε ή χαμηλώστε τα φώτα του ιατρείου.

## Σημαντικό

Σε κάθε ειδικό που χρησιμοποιεί το OralID προσφέρεται στον ίδιο και τους συνεργάτες του δωρεάν εκπαίδευση, εφ όρου ζωής, μέσω webinars, διάρκειας περίπου 45 λεπτών, τα οποία διοργανώνονται εβδομαδιαία από την κατασκευάστρια εταιρεία.
Με κάθε συσκευασία δίνονται ενημερωτικά φυλλάδια για τους ασθενείς.

## Χαρακτηριστικά

Εύκολο και απλό στη χρήση. Ακίνδυνο για τους ασθενείς.
Λειτουργεί με μπαταρίες λιθίου. Ζυγίζει μόλις 94 γραμμάρια και είναι φορητό.

EDITORS' CHOICE — THE DENTAL ADVISOR +++++

**Προέλευση:** Αμερική

**Εγγύηση:** 1 έτος από την ημερομηνία αγοράς

## Συσκευασία

Συσκευή OralID, 2 ζεύγη γυαλιών με ειδικό φίλτρο,
4 μπαταρίες λιθίου, SmartFilterID, Οδηγίες Χρήσεως

Από ~~1.400€~~ Τιμή γνωριμίας **1.200€**

Στην τιμή δεν περιλαμβάνεται Φ.Π.Α. 23%

# Ένα Φως. Μια Ζωή.

## Η Έγκαιρη Διάγνωση είναι το Κλειδί

### Ποσοστό 5ετούς επιβίωσης

| | |
|---|---|
| **Όλα τα στάδια** (Στάδια I-IV): | 61% |
| **Στάδια I-II** (Τοπική εντόπιση): | 83% |
| **Στάδιο III** ( Επέκταση σε γειτονικές περιοχές): | 56% |
| **Στάδιο IV** ( Απομακρυσμένες μεταστάσεις): | 34% |

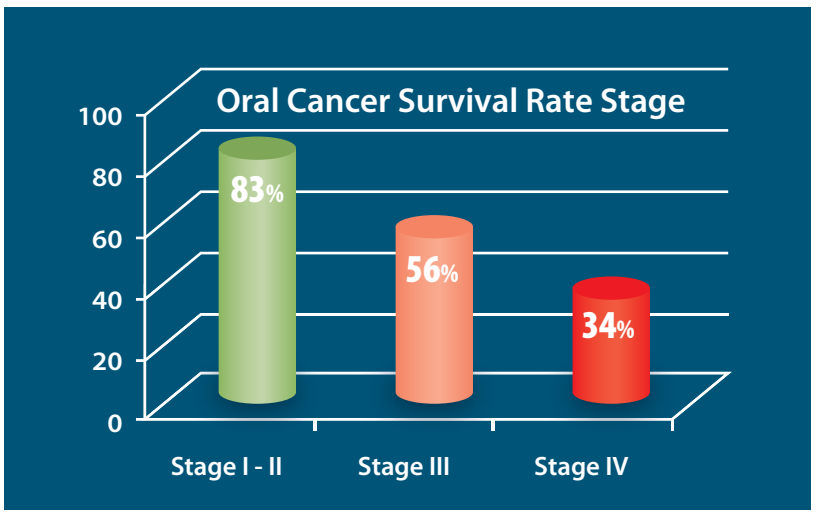


Πηγή: 2012 SEER Data (www.seer.cancer.gov)

OralID™
Shine Light. Save Lives.


ΑΠΟΚΛΕΙΣΤΙΚΟΣ ΑΝΤΙΠΡΟΣΩΠΟΣ

DentalLine
Γ. ΔΕΒΕΡΙΚΟΣ

Κεντρικό: Σωτήρος 9, 185 35 Πειραιάς
τηλ.: +30 210 4115047, +30 210 4131456, Fax: +30 2104131537
Υποκατάστημα: Φωκίδος 57, Γουδή, Τηλ.: +30 210 7715444
e-mail:dentalgd@ath.forthnet.gr - www.dentalline.gr

ΕΛΛΗΝΙΚΗ ΣΥΝΕΙΔΗΣΗ; ΕΛΛΗΝΙΚΗ ΕΠΙΛΟΓΗ!

DentalLine
Γ. ΔΕΒΕΡΙΚΟΣ

Μαζί από το 1980

## Dentplus®

Παχύρευστη οργανική πολυσιλοξάνη συμπύκνωσης

**Νέα Σύνθεση προηγμένη τεχνολογία!**

Δοχείο 10 κιλών

| Τιμή Τεμαχίου |
|---|
| 82.00€ |

Βάζο των 900ml

| Τιμή Τεμαχίου | Έκπτωση | Τιμή |
|---|---|---|
| 15.50€ | -20% | 12.40€ |

Πάστα καταλύτης 60ml

| Τιμή Τεμαχίου | Έκπτωση | Τιμή |
|---|---|---|
| 6.00€ | -20% | 4.80€ |

**Νέου τύπου σιλικόνη συμπύκνωσης παχύρευστη, εύπλαστη με βάση την πολυσιλοξάνη, θιξοτροπική, υδρόφιλη για υψηλής ακριβείας αποτυπώματα**

Άριστη ελαστικότητα. Ελάχιστη παραμόρφωση. Με άρωμα δυόσμου

## Dentflex®

Λεπτόρευστη σιλικόνη συμπύκνωσης βασισμένη στην πολυσιλοξάνη που μπορεί να τοποθετηθεί και με πλαστική σύριγγα.
Χρησιμοποιείται σαν διορθωτικό υλικό στην αποτύπωση δύο φάσεων.

**Χρώμα μπλε**

| Τιμή Τεμαχίου | Έκπτωση | Τιμή |
|---|---|---|
| 11.00€ | -20% | 8.80 € |

• **Συσκευασία: Σωληνάριο 140ml**

## Dentorans®

Πολύ λεπτόρευστη σιλικόνη συμπύκνωσης βασισμένη στην πολυσιλοξάνη που μπορεί να τοποθετηθεί και με πλαστική σύριγγα.
Χρησιμοποιείται σαν διορθωτικό υλικό στην αποτύπωση δύο φάσεων.

**Χρώμα πορτοκαλί**

| Τιμή Τεμαχίου | Έκπτωση | Τιμή |
|---|---|---|
| 11.00€ | -20% | 8.80 € |

• **Συσκευασία: Σωληνάριο 140ml**

**SUPER ΠΡΟΣΦΟΡΑ!**

**Με την αγορά ενός IMAGE PVS παχύρευστου αξίας 30€, παίρνετε**

**ΔΩΡΟ**

**μία σύριγγα IMAGE PVS λεπτόρευστο της αρεσκείας σας αξίας 10€**

**ΕΠΙΠΛΕΟΝ ΟΦΕΛΟΣ 33%**

## IMAGE PVS® Putty Soft

ΝΕΑ ΣΥΝΘΕΣΗ

Σιλικόνη αθροιστικού τύπου, δύο συστατικών, παχύρευστη, ταχείας πήξης για αποτυπώματα υψηλής ακριβείας.
Χρησιμοποιείται σαν πρώτο υλικό στην αποτύπωση διπλής φάσης.

**Χρώμα Κίτρινο**

| Τιμή Τεμαχίου | Νέα Τιμή |
|---|---|
| ~~40.00€~~ | 30.00€ |

• **Συσκευασία: Βάση 500gr + καταλύτης 500gr**

## Dentoprint®

Αλγινικό αποτυπωτικό υλικό, ταχύπηκτο ειδικά για ορθοδοντικού

Τιμή Τεμαχίου

| |
|---|
| 4.40€ |

• **Συσκευασία: Σακούλα 1lb**

## IMAGE PVS® Light Body Fast

Σιλικόνη αθροιστικού τύπου, δύο συστατικών, λεπτόρευστη, υδρόφιλη, ταχείας πήξης. Ειδικά σχεδιασμένη για διορθωτικό αποτύπωμα για την τεχνική αποτύπωσης δύο φάσεων.

**Χρώμα πορτοκαλί**

| Τιμή |
|---|
| 20.00€ |

• **Συσκευασία: σύριγγες 2X50ml + αναμικτήρες.**

## IMAGE PVS® Super light body fast

Σιλικόνη αθροιστικού τύπου, δύο συστατικών, **πολύ λεπτόρευστη,** υδρόφιλη, ταχείας πήξης.
Ειδικά σχεδιασμένη για διορθωτικό αποτύπωμα για την τεχνική αποτύπωσης δύο φάσεων.

**Χρώμα πορτοκαλί**

| Τιμή |
|---|
| 20.00€ |

• **Συσκευασία: σύριγγες 2X50ml + αναμικτήρες.**

## Dentalgin®

Αλγινικό αποτυπωτικό υλικό, κανονικής πήξης

Τιμή Τεμαχίου

| |
|---|
| 4.40€ |

• **Συσκευασία: Σακούλα 1lb**

## IMAGE PVS® Light Body Normal

Σιλικόνη αθροιστικού τύπου, δύο συστατικών, λεπτόρευστη, υδρόφιλη, ταχείας πήξης. Ειδικά σχεδιασμένη για διορθωτικό αποτύπωμα για την τεχνική αποτύπωσης δύο φάσεων.

**Χρώμα Κίτρινο**

| Τιμή |
|---|
| 20.00€ |

• **Συσκευασία: σύριγγες 2X50ml + αναμικτήρες.**

## IMAGE PVS® Bite

Σιλικόνη αθροιστικού τύπου, δύο συστατικών, θιξοτροπική, μέσης ρευστότητας για καταγραφή σύγκλησης
Πολύ υψηλή σκληρότητα 95 Shore A.
Για άμεση εφαρμογή πάνω στα δόντια.

**Χρώμα Μπλε**

| Τιμή |
|---|
| 25.00€ |

• **Συσκευασία: σύριγγες 2X50ml + αναμικτήρες.**

## Algikrom®

Αλγινικό αποτυπωτικό υλικό με χρωματικό δείκτη, κανονικής πήξης

Τιμή Τεμαχίου

| |
|---|
| 5.50€ |

• **Συσκευασία: Σακούλα 1lb**

## IMAGE PVS® Transparent

Νέα γενιάς σιλικόνη αθροιστικού τύπου, δύο συστατικών, θιξοτροπική, για καταγραφή δήξεως και τη δημιουργία καλουπιών, μέσης ρευστότητας.
Άμεση εφαρμογή επάνω στα δόντια.

**Χρώμα Διαφανές**

| Τιμή |
|---|
| 25.00€ |

• **Συσκευασία: σύριγγες 2X50ml + αναμικτήρες.**

## IMAGE PVS® Monophase

Ιδανικό για αποτυπώματα εμφυτευμάτων

Νέας γενιάς, δύο συστατικών, υδρόφιλη, θιξοτροπική, μέσης ρευστότητας σιλικόνη αθροιστικού τύπου για αποτυπώματα υψηλής ακρίβειας. Μονοφασικό υλικό που χρησιμοποιείται και στο δισκάριο και πάνω στα δόντια για άριστη άμεση αποτύπωση.

**Χρώμα Ροζ**

| Τιμή |
|---|
| 22.00€ |

• **Συσκευασία: σύριγγες 2X50ml + αναμικτήρες.**

**ΝΕΟ**

## IMAGE PVS® Jumbo Putty

Παχύρευστη Σιλικόνη αθροιστικού τύπου

Χρώμα Πράσινο.
Νέα σύριγγα 5:1 που μπορεί να χρησιμοποιηθεί με συσκευές όπως το Sympress της Renfert

• **Συσκευασία: Σύριγγα 380ml + αναμικτήρες**

Τιμή Τεμαχίου

| |
|---|
| 35.00€ |

## IMAGE PVS® Jumbo Monophase

Σιλικόνη αθροιστικού τύπου μίας φάσης
Μέσης Ρευστότητας

Χρώμα ροζ.
Ιδανικό για αποτυπώματα εμφυτευμάτων.
Νέα σύριγγα 5:1 που μπορεί να χρησιμοποιηθεί με συσκευές όπως το Sympress της Renfert

• **Συσκευασία: Σύριγγα 380ml + αναμικτήρες**

Τιμή Τεμαχίου

| |
|---|
| 35.00€ |


DentalLine
Γ. ΔΕΒΕΡΙΚΟΣ

Κεντρικό: Σωτήρος 9, 185 35 Πειραιάς
τηλ.: +30 210 4115047, +30 210 4131456, Fax: +30 2104131537
Υποκατάστημα: Φωκίδος 57, Γουδή, Τηλ.: +30 210 7715444
e-mail:dentalgd@ath.forthnet.gr - www.dentalline.gr

# Τα Μυστικά του Στόματος...

**Γιώργος Χ. Λάσκαρης**
Στοματολόγος. Ιατρός - Οδοντίατρος
Αν. Καθηγητής Στοματολογίας Ιατρικής Σχολής Παν. Αθηνών
Επισκέπτης Καθηγητής Παν. Λονδίνου
Ιδρυτής & Διευθυντής Στοματολογικού Τμήματος Νοσ. «Α. Συγγρός» (1971-2008)
Αντιπρόεδρος Ελληνικής Εταιρείας Κλινικής Στοματολογίας

**Επικοινωνία:**
τηλ. 210-72.91.667
e-mail: glaskari@yahoo.gr
site: www.georgelaskaris.gr

## ΕΡΥΘΗΜΑΤΩΔΗΣ ΛΥΚΟΣ: Το στόμα συχνός στόχος

Πρόκειται για πολυσυστηματική αυτοάνοση διαταραχή που προσβάλλει το δέρμα, βλεννογόνους, ορογόνους υμένες και εσωτερικά όργανα. Ταξινομείται σε 2 βασικές μορφές: τη δερματική και τη συστηματική. Η δερματική μορφή υποταξινομείται στην οξεία, υποξεία και χρόνια με βασικό εκπρόσωπο το δισκοειδή ερυθηματώδη λύκο. Η συστηματική μορφή προσβάλλει πολλά όργανα, αν και μερικές φορές η δραστηριότητα περιορίζεται σε ένα ή δύο. Ο βλεννογόνος του στόματος προσβάλλεται στο 15-20% στο δισκοειδή, και στο 20-40% στο συστηματικό ερυθηματώδη λύκο Η κλινική διάγνωση στο στόμα πρέπει να τεκμηριωθεί ιστολογικά και ανοσολογικά. Η γνώση των εκδηλώσεων στο στόμα και στις δύο μορφές της νόσου είναι καθοριστική για τη διάγνωση αφού μερικές φορές αποτελούν τις πρώτες και μοναδικές βλάβες της νόσου.

Ο ερυθηματώδης λύκος είναι πολυσυστηματικό αυτοάνοσο νόσημα. Γενετικοί και περιβαλλοντικοί παράγοντες συμμετέχουν στην κινητοποίηση και διαιώνιση αυτοάνοσου παθογενετικού μηχανισμού, που θεωρείται υπεύθυνος για το πλήθος των εκδηλώσεων της νόσου. Προσβάλλει πιο συχνά γυναίκες παρά άνδρες, σχέση 6:1. Το κλινικό φάσμα είναι εξαιρετικά μεγάλο, στη μια άκρη βρίσκεται η **δερματική** μορφή και στην άλλη η **συστηματική** με πολλές ενδιάμεσες μορφές. Ο δερματικός ερυθηματώδης λύκος περιλαμβάνει 3 βασικές ποικιλίες: την **οξεία**, την **υποξεία** και τη **χρόνια**. Η χρόνια μορφή, που είναι η πιο συχνή, περιλαμβάνει το **δισκοειδή**, και 3 ακόμα υποτύπους: τον **οιδηματώδη**, τον **panniculitis** (προσβάλλει το λίπος) και το **νεογνικό**. Τέλος υπάρχουν 2 ακόμη σπάνιες μορφές του δερματικού ερυθηματώδους λύκου: η **πομφολυγώδης** και το **σύνδρομο Rowell**. Εκδηλώσεις στο στόμα έχουμε κυρίως στο δισκοειδή και το συστηματικό ερυθηματώδη λύκο.

*Εικ. 1: Τυπική κατανομή δισκοειδούς λύκου στο δέρμα του προσώπου.*

*Εικ. 2: Ουλώδης ατροφία στο λοβίο του αυτιού.*

*Εικ. 3: Χαρακτηριστικές λευκές γραμμώσεις σε ακτινωτή διάταξη σε ένα ερυθρό υπόστρωμα.*

*Εικ. 4: Δισκοειδής ερυθηματώδης λύκος στο κάτω χείλος.*

*Εικ. 5: Λευκή πλάκα και ερυθρότητα στα πλάγια της γλώσσας.*

*Εικ. 6: Διάβρωση και λευκές γραμμώσεις στην παρειά.*

*Εικ. 7: Διαβρώσεις και ερυθρότητα στα ούλα της άνω γνάθου.*

*Εικ. 8: Άμεσος ανοσοφθορισμός καθήλωση αντισωμάτων στην περιοχή της βασικής μεμβράνης.*

### ΔΙΣΚΟΕΙΔΗΣ ΕΡΥΘΗΜΑΤΩΔΗΣ ΛΥΚΟΣ

Ο δισκοειδής ερυθηματώδης λύκος αποτελεί την πιο συχνή μορφή ερυθηματώδους λύκου, που προσβάλλει το δέρμα και το βλεννογόνο του στόματος και έχει συνήθως καλή πρόγνωση. Με κλινικά κριτήρια ταξινομείται σε 3 υποποικιλίες: την **εντοπισμένη** μορφή (κεφαλή και τράχηλο), τη **διάσπαρτη** (με βλάβες σε πολλές περιοχές του δέρματος) και την **υπερτροφική**. Κλινικά, σχηματίζονται ερυθηματοϊώδεις βλατίδες ή πλάκες, που καλύπτονται από λέπια, ενώ υπάρχει έντονη θυλακική υπερκεράτωση. Οι βλάβες αφορίζονται σαφώς από το γύρω υγιές δέρμα και προοδευτικά, εξελίσσονται σε ουλώδη ατροφία με ευρυαγγείες. Επιπλέον, παρατηρείται διαταραχή στη μελάγχρωση με υπομελάγχρωση στο κέντρο της βλάβης και υπερμελάγχρωση στην περιφέρεια. Χαρακτηριστικά, οι βλάβες επιμένουν για μήνες ή χρόνια και συχνά εντοπίζονται στο δέρμα της κεφαλής και του τραχήλου με ιδιαίτερη κατανομή στο αυτί, το τριχωτό της κεφαλής, τη μύτη και τις παρειές, όπου προκαλούν την τυπική σαν **«πεταλούδα»** ή **«νυκτερίδα»** εικόνα ***(εικ. 1,2)***. Επιπλέον, βλάβες μπορεί να παρατηρηθούν και σε άλλες ακάλυπτες περιοχές του δέρματος. Ο βλεννογόνος του στόματος προσβάλλεται σε ποσοστό 15-20% και οι βλάβες συνήθως συνυπάρχουν με βλάβες στο δέρμα, ενώ σπάνια μπορεί να είναι οι μοναδικές. Κλινικά, στο στόμα σχηματίζονται ερυθρές πλάκες με ευρυαγγείες και λίγες λευκές κηλίδες, που περιβάλλονται από λεπτή υπερκερατινωσική ζώνη με χαρακτηριστικές λευκές γραμμώσεις σε ακτινωτή διάταξη ***(εικ. 3, 4)***. Σπανιότερα, δημιουργούνται λευκές ή ερυθρές πλάκες, διαβρώσεις και ελκώσεις, που αργότερα καταλείπουν ουλώδη ατροφία ***(εικ. 5, 6)***. Ο βλεννογόνος της παρειάς αποτελεί την πιο συχνή εντόπιση και ακολουθούν το κάτω χείλος, η υπερώα, τα ούλα **(εικ. 7)** και η γλώσσα. Σπάνια βλάβες μπορεί να εκδηλωθούν στους βλεννογόνους του οφθαλμού, της μύτης και των γεννητικών οργάνων, ενώ, μερικές φορές, συνυπάρχουν αρθραλγίες. Τέλος, στο 5-10% των ασθενών με δισκοειδή λύκο μπορεί να αναπτυχθεί συστηματικός ερυθηματώδης λύκος. Η κλινική διάγνωση πρέπει να τεκμηριωθεί εργαστηριακά. Η διαφορική διάγνωση περιλαμβάνει ομάδα νόσων που βρίσκονται ταξινομημένες στον **Πίνακα Ι**.

Η ιστολογική εξέταση βλεννογόνου στόματος δείχνει υπερκεράτωση, ακάνθωση, υδρωπική εκφύλιση των κυττάρων της βασικής στιβάδας, κολλοειδή σωμάτια, που αντιπροσωπεύουν κατεστραμμένα επιθηλιακά κύτταρα, και λεμφοκυτταρική, περιαγγειακή κυρίως διήθηση στο χόριο. Επιπλέον, παρατηρούνται οίδημα στο χόριο, αγγειακή διεύρυνση και εξαγγείωση ερυθρών αιμοσφαιρίων. Τα ευρήματα αυτά είναι πιο ορατά με χρώση PAS. Με την τεχνική του άμεσου ανοσοφθορισμού παρατηρείται καθήλωση αντισωμάτων (IgG, IgM, IgA και C3) στην περιοχή της βασικής μεμβράνης σε κοκκιώδη μορφή **(εικ. 8)**. Η ορολογική αναζήτηση αντι-DNA, ANA, SSA(Ro) και SSB(La) αντισωμάτων είναι συνήθως αρνητική.

**Πίνακας Ι.**
**Διαφορική διάγνωση δισκοειδούς ερυθηματώδους λύκου**

- Ομαλός λειχήνας
- Λευκοπλακία
- Ερυθροπλακία
- Πεμφιγοειδές των βλεννογόνων
- Νόσος από αντίδραση μοσχεύματος έναντι του λήπτη
- Γεωγραφική γλώσσα

Η θεραπεία του δισκοειδούς ερυθηματώδους λύκου είναι έργο του Δερματολόγου εάν οι βλάβες περιορίζονται μόνο στο δέρμα και του Στοματολόγου όταν εντοπίζονται μόνο στο στόμα. Η συνεργασία και των δύο είναι απαραίτητη σε μικτές μορφές της νόσου. Σε ήπιες μορφές στο στόμα η τοπική εφαρμογή κορτικοστεροειδών με τη μορφή αλοιφής σε έκδοχο Orbase ή ενδοϊστική έγχυση κορτικοστεροειδούς βραδείας αποδέσμευσης (π.χ. Celestone Chronodose 1ml ή Propiochrone retard 1ml) είναι αρκετές φορές επαρκείς για τον έλεγχο της νόσου. Σε βαρύτερες μορφές ή σε αποτυχία της τοπικής αγωγής, φάρμακο πρώτης επιλογής είναι η συστηματική χορήγηση πρεδνιζολόνης σε δοσολογία 20-30 mg την ημέρα για 2-3 εβδομάδες και μετά προοδευτική μείωση και διακοπή σε διάστημα 1-2 μηνών. Οι υποτροπές είναι συχνές. Συστηματικά, έχουν χρησιμοποιηθεί και άλλα φάρμακα όπως θαλιδομίδη, ανθελονοσιακά, δαψόνη και ανοσοκατασταλτικά που χορηγούνται είτε μόνα ή σε συνδυασμούς.

Στο επόμενο τεύχος θα συνεχίσουμε με τον συστηματικό ερυθηματώδη λύκο.

### Βράβευση του Καθηγητού Γιώργου Λάσκαρη από την Παμμεσσηνιακή Ένωση Αθηνών

*Ο καθ. Γ. Λάσκαρης (αριστερά) παραλαμβάνει το τιμητικό δίπλωμα από τον Πρόεδρο Αλ. Δασκαρόλλη.*

Η ΠΑΜΜΕΣΣΗΝΙΑΚΗ ΕΝΩΣΙΣ ΑΘΗΝΩΝ, πραγματοποίησε στην Αθήνα εκδήλωση για την επέτειο της απελευθερώσεως της Καλαμάτας από τον τουρκικό ζυγό τη Δευτέρα 23 Μαρτίου 2015. Αρχικά έγινε Δοξολογία στον Ιερό Ναό Αγίου Γεωργίου Καρύτση, προεξάρχοντος του Μητροπολίτου Βελεστίνου κ. Δαμασκηνού, εκπροσώπου του Αρχιεπισκόπου Αθηνών και πάσης Ελλάδος. Ακολούθησε κατάθεση στεφάνου στο μνημείο του Άγνωστου Στρατιώτη από τον Πρόεδρο της Ενώσεως κ. Αλέξανδρο Δασκαρόλλη και στη συνέχεια δεξίωση στο παρακείμενο ξενοδοχείο «ΑΜΑΛΙΑ».

Κατά τη δεξίωση στο ξενοδοχείο «ΑΜΑΛΙΑ», έγινε βράβευση του Μεσσηνίου, εκ Μελιγαλά καταγόμενου, διακεκριμένου συμπατριώτη μας κ. Γιώργου Λάσκαρη, με την παράδοση από τον Πρόεδρο της Ενώσεως διπλώματος, εκ πολυτελούς παπύρου, για τη μεγάλη προσφορά του στην προβολή της Στοματολογίας και της Ιατρικής επιστήμης στην Ελλάδα και διεθνώς, καθώς και το τεράστιο επιστημονικό και κοινωνικό του έργο.

Την εκδήλωση παρακολούθησαν πλήθος Μεσσηνίων.

Επόμενη γενιά

# Multilink® Automix

Το σύστημα ρητινώδους κονίας

Ένας δυνατός δεσμός με τεκμηριωμένη απόδοση

## Τώρα με εξελιγμένη σύνθεση

**Δυνατός δεσμός** – μαζί: διπλά πολυμεριζόμενο και χημικά πολυμεριζόμενο.
**Καθολικό** – κατάλληλο για κεραμικά πυριτιούχα και οξειδίων, όπως και για μέταλλα.
**Κλινικά τεκμηριωμένο** – πολυάριθμες μακροχρόνιες μελέτες.
**Νέο** – επιπρόσθετες αποχρώσεις, βελτιωμένος χειρισμός.

Κλινικά τεκμηριωμένο με IPS e.max®

www.ivoclarvivadent.gr

Επίσημοι διανομείς:
Ελλάδας:

**Dental Vision ΕΠΕ**
• Μιχαλακοπούλου 125 / 115 27 Αθήνα / τηλ: 210 77 55 900 /
• Τσιμισκή 34 / 546 23 Θεσσαλονίκη / τηλ: 2310 253 800 / www.dentalvision.gr

**SADENT ΑΕΒΕ**
• 1 χλμ Λεωφ. Μαρκοπούλου / 190 02 Παιανία / τηλ: 211 10 22 900 /
• Τετραπόλεως 4 / 115 27 Γουδή / τηλ: 210 77 77 608 /
• Ν. Τέλογλου 7 / 546 36 Θεσσαλονίκη / τηλ: 2310 968 799 / www.sadent.com

**Unicon Hellas ΕΠΕ**
• Τεώ 38 / 177 78 Ταύρος / τηλ: 210 48 28 020 / www.uniconhellas.gr

ivoclar vivadent®
passion vision innovation

ΟΔΟΝΤΙΑΤΡΙΚΗ ΤΕΧΝΟΛΟΓΙΑ

# Το καλύτερο των δύο κόσμων

Εύκολο και αποτελεσματικό: γέφυρες μεγάλης έκτασης κατασκευασμένες με τεχνική CAD-on
Massimiliano Pisa, Φλωρεντία/Ιταλία

Η τεχνική CAD-on (IPS e.max) αξιοποιεί τα πλεονεκτήματα των δύο εξαιρετικών κεραμικών υλικών και μεγιστοποιεί την αισθητική εμφάνιση των υαλοκεραμικών διπυριτικού λιθίου, σε σκελετούς υψηλής αντοχής από ζιρκονία.

Εδώ και αρκετά χρόνια εκμεταλλευόμαστε τα πλεονεκτήματα της τεχνικής αυτής (IPS e.max® CAD-on/Veneering Solutions), η οποία συνδυάζει δύο ευρέως μελετημένα υλικά: το διπυριτικό λίθιο ($LS_2$) και το οξείδιο του ζιρκονίου ($ZrO_2$).
Η χρησιμοποίηση της τεχνικής CAD-on περιλαμβάνει τα ακόλουθα συστατικά:
- Μπλοκς IPS e.max ZirCAD (οξείδιο του ζιρκονίου, σκελετοί),
- Μπλοκς IPS e.max CAD (κεραμικό διπυριτικού λιθίου, επικαλύψεις),
- Συσκευή δόνησης υψηλής συχνότητας Ivomix,
- Ειδικά σχεδιασμένο υαλοκεραμικό υλικό θιξοτροπικής σύντηξης για τη σύνδεση των κεραμικών δομών.

## Αρχική κατάσταση

Η ασθενής προσήλθε στο ιατρείο επειδή ήταν δυσαρεστημένη με τις πρόσθιες άνω αποκαταστάσεις και ήθελε να τις αντικαταστήσει ***(Εικ. 1)***. Το κεραμικό υλικό εμφάνιζε αποφλοίωση σε πολλά σημεία και η λειτουργία της μεταλλοκεραμικής γέφυρας δεν ήταν ικανοποιητική. Μια λεπτομερής κλινική εξέταση αποκάλυψε ότι τα δόντια #11 και 21 δεν ήταν κατάλληλα για να χρησιμεύσουν ως στηρίγματα νέας προσθετικής αποκατάστασης, λόγω σοβαρής οστικής απορρόφησης. Έπρεπε να εξαχθούν. Η τοποθέτηση επιεμφυτευματικής αποκατάστασης δεν ήταν δυνατή, αφού η ασθενής αρνήθηκε να υποβληθεί σε αυξητικές χειρουργικές διαδικασίες. Αποφασίσαμε να κατασκευάσουμε μια ακίνητη γέφυρα, στηριζόμενη στα δόντια #12 και 14 στη μία πλευρά και στα #22 και 24 στην άλλη πλευρά. Η περιοχή γύρω από τα δόντια #11 και 21 επρόκειτο να αποκατασταθεί με τεχνητά ούλα.

## Θεραπευτική διαδικασία

Μετά από την ατραυματική αφαίρεση των δοντιών #11 και 21, τα μετεξακτικά φατνία αφέθηκαν να επουλωθούν για ικανοποιητικό χρονικό διάστημα ***(Εικ. 2)***. Στη συνέχεια, ο οδοντοτεχνίτης κατασκεύασε μια διαγνωστική προσωρινή για να αξιολογήσουμε αισθητικές και λειτουργικές παραμέτρους. Για να επιτευχθεί ένα αρμονικό χαμόγελο, τα κοπτικά άκρα των προσθίων δοντιών χρειάστηκε να επιμηκυνθούν σημαντικά ***(Εικ. 3α και β)***. Στο διαγνωστικό κέρωμα, καθορίστηκε το περίγραμμα των τεχνητών ούλων και αυτά διαμορφώθηκαν κατάλληλα ***(Εικ. 4)***.
Με βάση το διαγνωστικό κέρωμα, ο οδοντοτεχνίτης δημιούργησε μια προσωρινή, η οποία αξιολογήθηκε εκ νέου στη στοματική κοιλότητα και προσαρμόστηκε σύμφωνα με τις αισθητικές και τις λειτουργικές απαιτήσεις της ασθενούς. Η διαμόρφωση του αποτελέσματος με βάση αυτή τη σταδιακή προσέγγιση χρησιμοποιήθηκε ως οδηγός και στη μετέπειτα κατασκευή της τελικής αποκατάστασης ***(Εικ. 5)***. Ήταν η στιγμή για την επιλογή των υλικών και της μεθόδου κατασκευής, που θα επέτρεπαν τη μετατροπή των στοιχείων που συγκεντρώθηκαν σε προηγούμενα στάδια σε μια αποκατάσταση υψηλής αντοχής και αισθητικής. Για να επιτύχουμε αυτόν τον στόχο, επιλέξαμε το IPS e.max CAD-on technique/IPS e.max CAD Veneering Solutions. Η μέθοδος αυτή οδηγεί σε υψηλής ακρίβειας αναπαραγωγή του διαγνωστικού κερώματος. Ένα ειδικό λογισμικό χωρίζει τα δεδομένα σε δύο ομάδες: μια ομάδα για την κατασκευή του σκελετού από οξείδιο του ζιρκονίου και μια άλλη για την κατασκευή της αισθητικής επικάλυψης από διπυριτικό λίθιο. Το εκμαγείο και το κέρωμα ψηφιοποιήθηκαν και τα δεδομένα που προέκυψαν εισήχθησαν στο λογισμικό ***(Εικ. 6α και β)***.

> Η λεπτομερής αξιολόγηση και η προσαρμογή του σχεδίου της αποκατάστασης στη στοματική κοιλότητα του ασθενή (κατά τη διαγνωστική φάση) είναι σημαντική για τη θεραπευτική αντιμετώπιση απαιτητικών αισθητικά περιστατικών, ανεξαρτήτως των διαθέσιμων τεχνολογικών καινοτομιών.

## Κατασκευή της προσθετικής αποκατάστασης

Η κύρια κατασκευή (σκελετός) δημιουργήθηκε χρησιμοποιώντας οξείδιο του ζιρκονίου με τεχνική CAD/CAM. Η ακρίβεια εφαρμογής του ελέγχθηκε στο εκμαγείο και στη συνέχεια στάλθηκε στο ιατρείο για δοκιμή ***(Εικ. 7 έως 9)***. Ο σκελετός είχε άρι-

*Εικ. 1: Η ασθενής επιθυμούσε μια νέα προσθετική αποκατάσταση. Τα δόντια #11 και 21 δεν μπορούσαν να παραμείνουν, χρειάζονταν εξαγωγή.*

*Εικ. 2: Η εικόνα μετά από την εξαγωγή των #11 και 21 και την πάροδο κατάλληλου χρόνου επούλωσης.*

*Εικ. 3α και β: Οι αισθητικές και λειτουργικές παράμετροι αξιολογήθηκαν στο στόμα του ασθενή με τη βοήθεια της προσωρινής.*

*Εικ. 4: Το ουλικό περίγραμμα διαμορφώθηκε στη στοματική κοιλότητα.*

*Εικ. 5: Η προσωρινή στη στοχευμένη, ιδανική της κατάσταση.*

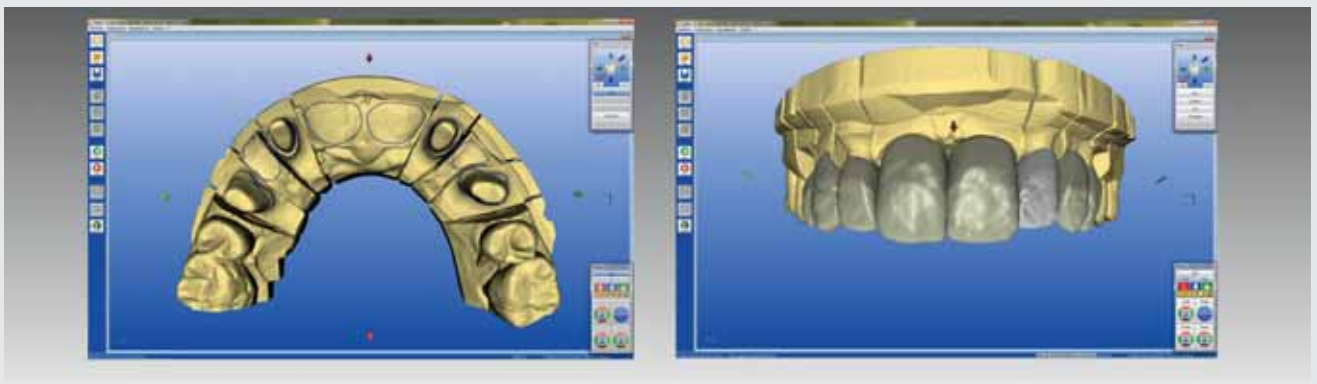

*Εικ. 6α και β: Η προσωρινή και το κύριο εκμαγείο ψηφιοποιήθηκαν (λογισμικό CAD).*

*Εικ.7: Ο σκελετός από οξείδιο του ζιρκονίου προετοιμάστηκε για φρεζάρισμα (λογισμικό CAM).*

*Εικ. 8: Ο σκελετός οξειδίου του ζιρκονίου κατά τη διαδικασία φρεζαρίσματος.*

*Εικ. 9: Ως κύρια κατασκευή, ο σκελετός οξειδίου του ζιρκονίου εξασφαλίζει τη βάση για την ψηφιοποιημένη κατασκευή της επικάλυψης.*

*Εικ. 10: Ο σκελετός οξειδίου του ζιρκονίου στο εκμαγείο.*

*Εικ. 11: Η εικόνα μετά το φρεζάρισμα του υλικού επικάλυψης (διπυριτικό λίθιο).*

*Εικ. 12α και β: Σύνδεση του σκελετού με το υλικό αισθητικής επικάλυψης (IPS e.max CAD Crystall./Connect).*

*Εικ. 13: Η αποκατάσταση στο εκμαγείο μετά από την ολοκλήρωση της διαδικασίας σύντηξης.*

*Εικ. 14: Δοκιμή στην ασθενή.*

*Εικ. 15: Τα τμήματα των τεχνητών ούλων αναδιαμορφώθηκαν με τη χρήση ρητίνης.*

στη εφαρμογή και δεν χρειάστηκαν διορθώσεις ***(Εικ. 10)***. Με βάση τα διαθέσιμα στοιχεία, η επικάλυψη (δευτερεύουσα κατασκευή) φρεζαρίστηκε χρησιμοποιώντας IPS e.max CAD.
Η φρεζαριστή δευτερεύουσα κατασκευή προσαρμόστηκε εύκολα στον σκελετό ***(Εικ. 11)***. Στο ενδιάμεσο στάδιο (προ-κρυσταλλική φάση), οι επικαλύψεις από διπυριτικό λίθιο προσαρμόστηκαν, ώστε να ταιριάζουν στα συγκεκριμένα μορφολογικά χαρακτηριστικά. Όταν βρίσκεται στην ενδιάμεση κατάσταση, το $LS_2$ μπορεί εύκολα να υποστεί επεξεργασία. Επίσης, δημιουργήθηκε μια βάση για την επικάλυψη των ουλικών περιοχών. Ο οδοντίατρος διαμόρφωσε το περίγραμμα των ούλων, με ρητίνη σε μεταγενέστερο στάδιο. Τώρα, ήμασταν έτοιμοι για το τελικό στάδιο: Μετά από τον έλεγχο των αισθητικών και λειτουργικών παραμέτρων, ενώσαμε τον σκελετό από $ZrO_2$ με την επικάλυψη από $LS_2$, με τη χρήση υαλοκεραμικού σύντηξης IPS e.max CAD Crystall./Connect fusion και μιας συσκευής ανάμιξης Ivomix ***(Εικ. 12α και β)***. Η όπτηση κρυσταλλοποίησης / σύντηξης έγινε σε φούρνο Programat, χρησιμοποιώντας ειδικό πρόγραμμα. Στη συνέχεια, η αποκατάσταση εξατομικεύτηκε, ώστε να εναρμονιστεί με τα ειδικά χαρακτηριστικά του φραγμού της ασθενούς και ακολούθησε όπτηση χαρακτηρισμού / γυαλίσματος ***(Εικ. 13 και 14)***.

## Ολοκληρώνοντας την αποκατάσταση

Μετά από τη δοκιμή, η αποκατάσταση επέστρεψε στο εργαστήριο, ώστε να προστεθούν οι τελικές πινελιές. Λίγοι χαρακτηρισμοί έγιναν σύμφωνα με τις απαιτήσεις του περιστατικού. Οι περιοχές του σκελετού που επρόκειτο να επενδυθούν με ρητίνη, αμμοβολήθηκαν και αδροποιήθηκαν, ώστε να προετοιμαστούν για την εφαρμογή της ρητίνης. Στην πράξη, τα ουλικά τμήματα επαναδιαμορφώθηκαν με τη χρήση ρητίνης σε χρώμα ούλων. Για τον σκοπό αυτό, η προσωρινή χρησιμοποιήθηκε ως οδηγός ***(Εικ. 15)***. Αποδώσαμε μια «ουλική ασπίδα» με φυσική εμφάνιση, με την εφαρμογή του υλικού σε μικρές ποσότητες και σε πολλά στάδια. Τέλος, η ολοκεραμική γέφυρα εδράστηκε με τη συνήθη διαδικασία. Το αποτέλεσμα ήταν μια αποκατάσταση εναρμονισμένη τόσο καλά, ώστε δύσκολα διακρίνεται από τους παρακείμενους οδοντικούς ιστούς ***(Εικ. 16 και 17)***.

*Εικ. 16: Η ολοκληρωμένη αποκατάσταση μια εβδομάδα μετά την έδραση – υψηλό αισθητικό αποτέλεσμα χωρίς να διακρίνεται η αποκατάσταση.*

*Εικ. 17: Το κεραμικό διπυριτικού λιθίου έχει τις ιδανικές ιδιότητες για να δημιουργήσει ένα φυσικό χρωματικό αποτέλεσμα.*

## Αποδεδειγμένη αντοχή

Η αποφλοίωση του κεραμικού υλικού επικάλυψης των σκελετών από οξείδιο του ζιρκονίου ανάγεται συχνά σε αποτυχία τήρησης των ειδικών τεχνικών απαιτήσεων των υλικών. Χρησιμοποιώντας την τεχνική CAD-on που περιγράφεται στο συγκεκριμένο περιστατικό, ο κίνδυνος ελαχιστοποιείται για τις συγκεκριμένες αποκαταστάσεις, διότι η αντοχή του κεραμικού υλικού «επικάλυψης» που χρησιμοποιείται με αυτή την τεχνική είναι τέσσερις με πέντε φορές υψηλότερη από εκείνη των συμβατικών κεραμικών επικάλυψης. Η υψηλή αντοχή του κεραμικού έχει επιβεβαιωθεί σε μελέτη, στην οποία έγινε σύγκριση γεφυρών που κατασκευάστηκαν με εφαρμογή τεχνικής CAD-on, με γέφυρες από $ZrO_2$ και αισθητική επικάλυψη που κατασκευάστηκαν με εξατομικευμένη τεχνική διαστρωμάτωσης (Tauch D, Albrecht T: In vitro-Festigkeitsprufung von viergliedrigen Brucken. Die CAD-on-Technik, Teil 3. Das Dental Labor 2010, 12, LVIII, 16-23). Τα αποτελέσματα της συγκεκριμένης μελέτης έδειξαν ότι η αντοχή των γεφυρών CAD-on ήταν δύο φορές υψηλότερη (2188 ± 305 N) από την αντοχή των συμβατικών γεφυρών με αισθητική επικάλυψη.

## Συμπέρασμα

Φυσική εμφάνιση και λειτουργικό αποτέλεσμα: διαγνωστικά βήματα υψηλής ακρίβειας που διεξάγονται σε προ-θεραπευτικό στάδιο, καλή γνώση των υλικών που χρησιμοποιούνται για τη θεραπευτική αντιμετώπιση και άριστη συνεργασία οδήγησαν σε ένα εξαιρετικό αισθητικό αποτέλεσμα, χωρίς την ανάγκη χειρουργικής παρέμβασης. Η διαδικασία συνδυάζει ιδανικά δύο άριστα υλικά και αποδεικνύεται αξιόπιστη και οικονομικά αποδοτική.

## Ευχαριστίες

Στο περιστατικό αυτό συνεργαστήκαμε με τους DT Paolo Vigiani και Δρ. Leonardo Bacherini, στη Φλωρεντία της Ιταλίας και θα ήθελα να τους ευχαριστήσω και τους δύο για την υποστήριξή τους.

Στοιχεία επικοινωνίας:

Massimiliano Pisa
Dental Giglio
Via Pier Capponi 42
50100 Florence
Italy
maspis@me.com

Κάντε κλικ στην ηλεκτρονική μας διεύθυνση www.odvima.gr

# ΜεταΞύ μας....

## Α΄ ΜΕΡΟΣ

**Ανθούλα Διαμάντη - Κηπιώτη**
Αναπλ. Καθηγήτρια
Περιοδοντολογίας

...Τα κείμενα αυτά, αναφερόμενα σε θέματα που δεν είναι «βιολογικά» ή «τεχνολογικά», παρουσιάζονται με τρόπο ελεύθερο ή και ερασιτεχνικό. Μοιάζουν με ασκήσεις αυτοσχεδιασμού και ακροβασίας που προσπαθούν να ισορροπήσουν πάνω σε ένα τεντωμένο σκοινί. Δεν παραπέμπουν αλλού, δεν αντλούν κύρος από αυθεντίες και επικαλούνται ελάχιστες έως καθόλου βιβλιογραφικές πηγές. Πολλά από αυτά είναι ατεκμηρίωτα, όλα είναι τίμια και αληθινά, βασίζονται στον εαυτό τους, απόσταγμα σκέψεων του γράφοντος.

Μόνος στην «αρένα» ο συγγραφέας εκτίθεται στην κριτική του αναγνώστη και ρισκάρει απλώς το προσωπικό του κύρος. Εκπαιδευμένος επί χρόνια σε στεγνές-αυστηρές επιστημονικές συγγραφές, ερασιτέχνης σε προσπάθειες σαν την παρούσα, αισθάνεται αμήχανα αλλά... ελεύθερα. Οι εμπειρίες της ζωής, το πλούσιο παρελθόν στην εκπαίδευση, το επάγγελμα, η έκθεση στην πείρα σοφών συνοδοιπόρων, το διάβασμα και η εσωτερική αναζήτηση -περιστασιακή ή οργανωμένη-, θα αποτελέσουν την πηγή ή μάλλον το βαθύ πηγάδι από το οποίο, κουβά-κουβά, θα αντληθεί η... έμπνευση.

Αυτό σημαίνει ότι η έμπνευση δεν είναι ούτε προϊόν παρθενογένεσης, ούτε έρχεται απρόσκλητη και χωρίς «νοητικήν βάσανο». Πηγάζει από την πρόθεση να εκθέσουμε κάτι από τον εαυτό μας και βασίζεται στη δέσμευσή μας να καταγράψουμε με επιμονή και ειλικρίνεια τη γνήσια φωνή μας.

Μετά, μας χαμογελάει...

### Εισαγωγή

Ξεκίνησα να συλλέγω πληροφορίες και να καταγράφω πάνω σε αυτές μερικές σκέψεις-προβληματισμούς, που τις θεώρησα χρήσιμες και ενδιαφέρουσες. Στην διαδρομή περιπλανήθηκα σε **«τόπους και νερά»** ελάχιστα γνωστά, που η επαφή μου μαζί τους μου έδωσε χαρά. Ανακάλυψα, κάπως καθυστερημένα είναι η αλήθεια, πόσα μονόπλευρα και στεγνά ξέρουμε ή δεν ξέρουμε για το αντικείμενο της επαγγελματικής μας ενασχόλησης ακόμα και όσοι έχουμε ξοδέψει μια ολόκληρη ζωή για την φροντίδα του. Και ενώ είμαι σίγουρη ότι μας διέφυγαν σημαντικές γνώσεις για **«το στόμα»** θεωρώ επιπλέον ότι παγιδευτήκαμε μέσα σε αυτό και περιορίσαμε τον ορίζοντά μας. Γυρίζοντας στο παρελθόν βεβαιώθηκα για τις δυσκολίες που περάσαμε ή έστω την αμηχανία μας να αντιμετωπίσουμε την επιχείρηση που λέγεται συνολικά «**οδοντιατρείο**». Χωρίς καμία γνώση από οικονομικά, από εφοριακές υποχρεώσεις, ανίδεοι σχετικά με διαχείριση μιας μικρής έστω επιχείρησης, είχαμε επιπλέον ένα σοβαρότερο πρόβλημα που δεν το είχαμε αξιολογήσει αρκετά: *να διαχειριστούμε ανθρώπους, τους οποίους όχι μόνον έπρεπε να αντιμετωπίζουμε αλλά και οφείλαμε να βοηθήσουμε στο κάποιο πρόβλημα για το οποίο ήρθαν να μας βρουν.* Έχοντας ο καθένας μας τις, αμφίβολης σημαντικότητας, προσωπικές του εμπειρίες, ξέροντας ελάχιστα ή τίποτε για την τέχνη και την ουσία της επικοινωνίας, ξεκινήσαμε να ερχόμαστε σε επαφή με τους ασθενείς μας. Στην πορεία αντιληφθήκαμε ότι η οδοντιατρική παροχή-φροντίδα είναι μια αμφίδρομη εξίσωση όπου ασθενής και οδοντίατρος συμβάλλουν στο αποτέλεσμα. Αποτελούν τις δύο συνιστώσες της εξίσωσης ή της ανισότητας και συνδέονται με την μεταξύ τους σχέση.

Αποφάσισα λοιπόν να μοιραστώ, με αυτούς που κάνουν κέφι να αναζητούν και τις ...απρόβλεπτες επιρροές, όλα όσα θα μπορούσαν να αφορούν την οντότητά μας ως θεραπευτών του στόματος. Εννοείται ότι το μοίρασμα θα έχει ωφελιμότητα σε αυτούς που ενδιαφέρονται να διευρύνουν τη γνώση τους για τον άνθρωπο.

Για λόγους διευκόλυνσης του αναγνώστη το κείμενο διαρθρώθηκε σε ενότητες, σχεδόν ανεξάρτητες άλλα και απόλυτα σχετιζόμενες μια και πραγματεύονται όλες, γνωρίσματα των πρωταγωνιστών και την μεταξύ τους σχέση.

Στο παρόν φύλλο θα αναφερθούμε στον οδοντιατρικό ασθενή και στο επόμενο θα σχολιάσουμε θέματα που αφορούν τον οδοντίατρο και την σχέση που δημιουργείται μεταξύ τους.

Ο φόβος του οδοντογιατρού βρίσκεται 4ος στη σειρά των πλέον συνηθισμένων φόβων και μέσα στους δέκα που συμβαίνουν συχνότερα.

### Ο οδοντιατρικός ασθενής

Το τέλος του εικοστού αιώνα βρήκε την Οδοντιατρική Επιστήμη, με την υποστήριξη της έρευνας και την αλματώδη πρόοδο της τεχνολογίας, σε πλήρη επιστημονική άνθιση. Οι ανθρωπιστικές επιστήμες αναπτύχθηκαν και αυτές παράλληλα και δάνεισαν τα «εργαλεία» για τη διερεύνηση της προσωπικότητας, των σχέσεων, των παρορμήσεων και της συμπεριφοράς. Στις δυτικές κοινωνίες κυρίως, τα τελευταία χρόνια, έχει αυξηθεί σημαντικά η αναζήτηση των ψυχοκοινωνικών εκείνων παραγόντων που συμβάλλουν στη διατήρηση και προαγωγή της υγείας, στην εκδήλωση και έκβαση μιας ασθένειας ή στη γενικότερη φροντίδα της υγείας.

Στο χώρο της γενικής υγείας, είναι γνωστές οι σημαντικότερες αιτίες θανάτου. Μολονότι υπάρχουν πολύ αποτελεσματικές αλλά και υπερβολικά δαπανηρές ιατρικές παρεμβάσεις για τις ασθένειες αυτές, οι έρευνες έδειξαν ότι η ενημέρωση του κοινού σε θέματα πρόληψης, η εκπαίδευση του ιατρικού προσωπικού στην ψυχολογία του ασθενή, η στήριξη των ασθενών για την κατανόηση και αποδοχή της ασθένειάς του, αλλά και η δυνατότητα επιλογής από τον ίδιο της θεραπευτικής αγωγής, όπου αυτό είναι εφικτό, έχουν βοηθήσει σημαντικά. Ο Ψυχολόγος Υγείας που «δημιουργήθηκε» από αυτήν την ανάγκη, διαδραματίζει ουσιαστικό ρόλο στις προσπάθειες και δραστηριοποιείται σε φορείς όπως νοσοκομεία, μονάδες υγείας, κέντρα πρόληψης, κέντρα θεραπείας ή σε ιδιωτικούς φορείς αλλά βεβαίως δεν έχει σχεδόν καμιά ιδέα για το τι συμβαίνει με την Οδοντιατρική.

Στο τεράστιο πεδίο που αφορά στην εφαρμοσμένη Οδοντιατρική, οι ψυχολογικές παράμετροι έχουν μεν διερευνηθεί, αλλά σε πολύ μικρή έκταση και η όποια έρευνα έχει γίνει, εστιάζεται κατά κύριο λόγο στον παράγοντα «ασθενής». Οι λόγοι που οι άνθρωποι φοβούνται και δεν επισκέπτονται τον οδοντίατρο σε τακτά χρονικά διαστήματα, η ανεύρεση τρόπων για υποστήριξη της προληπτικής οδοντιατρικής φροντίδας, η διερεύνηση μεθόδων και πρακτικών για να μειωθεί το άγχος και ο πόνος, είναι κυρίως τα θέματα που απασχόλησαν και απασχολούν την Οδοντιατρική κοινότητα.

### Ο φόβος

Είναι ο πρώτος και ίσως ο κυριότερος λόγος που επικαλούνται ή υπονοούν οι άνθρωποι όταν τους ρωτήσει κάποιος γιατί δεν πηγαίνουν στον οδοντίατρο. *«Εγώ γιατρέ μου φοβάμαι και δεν αισθάνομαι καθόλου καλά σε αυτή την καρέκλα»*, είναι σίγουρα η φράση αυτή -ή παρόμοιες- που ακούν όλοι οι οδοντίατροι, καθημερινά. Ακόμη και αν δεν ομολογούνται ξεκάθαρα, υποβόσκουν. Μπορεί σε κάποιο βαθμό να είναι υπερβολή ή νάζι, αλλά φόβος υπάρχει. Τα ποσοστά των ασθενών που φοβούνται ποικίλουν και κυμαίνονται σε υψηλά επίπεδα, παγκοσμίως. Έχει υποστηριχθεί ότι ο φόβος του οδοντογιατρού βρίσκεται 4ος στη σειρά των πλέον συνηθισμένων φόβων και μέσα στους δέκα που συμβαίνουν συχνότερα. Συγκεκριμένα, σε δείγμα ατόμων στις ΗΠΑ, η επίσκεψη στον οδοντίατρο κατείχε την 4η σειρά στην αξιολόγηση των έντονων φόβων, μετά τα φίδια, το ύψος και τις καταιγίδες, ενώ ακολουθούσαν το αεροπορικό ταξίδι, η κλειστοφοβία κ.ά. Παρόμοια έρευνα έδειξε ότι ανάμεσα σε κοινούς φόβους, τα ύψη, οι τραυματισμοί και ο φόβος του οδοντιάτρου κατατάχθηκαν σε πρώτη, δεύτερη και τρίτη σειρά αντίστοιχα. Αλλά γιατί αυτό το τόσο αρνητικό κλίμα;

Έχουμε και στο παρελθόν, από το ίδιο βήμα, ασχοληθεί με τον φόβο του ανθρώπου για τον οδοντίατρο. Σήμερα, με κύριο στόχο να διερευνήσουμε την σχέση μας με τους ασθενείς μας, θα αναφερθούμε επιγραμματικά στο θέμα, μόνο και μόνο για να φωτίσουμε τις παραμέτρους που την επηρεάζουν.

Όλοι οι άνθρωποι μεγάλωσαν σε σπιτικά που πιθανά φοβόντουσαν τον οδοντογιατρό και άκουσαν τις σχετικές ιστορίες φρίκης. Επιπλέον βλέπουν τους μεγαλύτερους ή βλέπουν φίλους να έχουν αυτές τις φοβικές αντιδράσεις και φυσικά κι αυτοί φοβούνται. Είναι επίσης πιθανόν άσχημη εμπειρία στην πρώτη επίσκεψη στον οδοντογιατρό να συνδεθεί με όλη την οδοντιατρική περίθαλψη. Εξαρτημένος φόβος για τον οδοντογιατρό, συνήθως αποκτάται από κάποια τραυματική εμπειρία και αυτό προκύπτει από την πλειοψηφία των ερευνών. Αν ένα άτομο βιώσει τραυματικές εμπειρίες, είναι πολύ πιθανό να αναπτύξει φόβο και είναι γεγονός ότι πολλές καταστάσεις στο οδοντιατρείο μπορούν να τον προκαλέσουν.

Ο καθένας μας αντιδρά σε ορισμένα ερεθίσματα ανάλογα με τις προηγούμενες εμπειρίες που έχει αποκτήσει, ανάλογα με το πώς αντιλαμβάνεται το περιβάλλον του, τις γνωστικές διεργασίες που κάνει, τα συναισθήματά του, ακόμα και με την προσωπικότητά του. π.χ. οι άνθρωποι που είναι αγχώδεις ή φοβικοί. Το ίδιο ερέθισμα ένα αγχώδες άτομο θα το δεχτεί, θα το επεξεργαστεί και θα αντιδράσει διαφορετικά, απ' ότι ένα άλλο άτομο που δεν είναι τόσο αγχώδες. Αυτές όλες οι διαφορές στην προσωπικότητα, επιδρούν στον τρόπο που θα δεχτούμε τα διάφορα ερεθίσματα από το περιβάλλον μας. Ο κάθε άνθρωπος έχει την ιδιαιτερότητά του, που δεν είναι δυνατόν να την προβλέψουμε και να τη γενικεύσουμε.

Οι αιτίες του φόβου για την οδοντιατρική πράξη είναι ιδιαίτερα πολύπλοκες. Μια πιο πιθανή εξήγηση για τη γένεση του φόβου, στις περισσότερες περιπτώσεις, είναι ένα πολυπαραγοντικό μοντέλο όπου γνωστικά και εξαρτημένα στοιχεία, λειτουργούν σε μια αλληλοενεργή διαδικασία για την εξέλιξη και διατήρηση του οδοντιατρικού φόβου. Οι κυριότεροι εμπλεκόμενοι παράγοντες είναι:

**Απειλή φυσικής βλάβης και πόνου:** «*Φο-*

*βάμαι ότι θα πονέσω»* είναι η κυριότερη και σημαντική αιτία αποφυγής της οδοντιατρικής θεραπείας, που κυρίως αποκαταστατική στη φύση της, προκαλεί συναίσθημα άμεσης φυσικής απειλής. Σε πολλές περιπτώσεις συνεπάγεται «χειρουργική διαδικασία» κατά την οποία ο προσβεβλημένος ιστός απομακρύνεται και στη συνέχεια αποκαθίσταται. Αν και η σημερινή οδοντιατρική πράξη είναι σχεδόν ανώδυνη, παρ' όλα αυτά ο οδοντιατρικός ασθενής έχει την πιθανότητα να πονέσει όσο βρίσκεται στην οδοντιατρική καρέκλα.

**Φυσική σωματική εγγύτητα:** Η τάση να προστατευθούν οι κοινωνικές αποστάσεις υπάρχει στον άνθρωπο από τα πρώτα στάδια της εξέλιξής του. Στην οδοντιατρική καρέκλα ο προσωπικός χώρος ενός ανθρώπου διαταράσσεται. Η κοντινή οπτική επαφή με τον οδοντογιατρό, η αίσθηση της μυρωδιάς, της σωματικής του θερμοκρασίας, ακόμη και της αναπνοής του, εμπλέκονται με τον ασθενή. Ιδιαίτερα το πρόσωπο του οδοντογιατρού που είναι καθ' όλη τη διάρκεια της διαδικασίας πολύ κοντά και με προσηλωμένο βλέμμα στον ασθενή, δημιουργεί δυσφορία και παρενόχληση του προσωπικού του χώρου.

**Διάρκεια παρεμβάσεων:** Η επίδραση στο stress είναι αθροιστική, δηλ. όσο μεγαλύτερη χρονικά (συνεχής, επαναλαμβανόμενη) είναι η διάρκεια του παράγοντα που το προκαλεί, τόσο μεγαλύτερη είναι και η πιθανότητα της έκλυσής του. Κατά τη διάρκεια της ζωής του κάθε άτομο έρχεται σε επαφή με το ιατρικό επάγγελμα, αλλά, ιδίως για τα υγιή άτομα, οι επαφές αυτές είναι μάλλον σπάνιες και μικρής διάρκειας. Η επαφή με τον οδοντίατρο είναι συνήθως επαναλαμβανόμενη και μακράς διάρκειας, ακόμα και για την απλούστερη των διαδικασιών.

**«Διά βίου» υποχρέωση:** Ατυχώς η οδοντιατρική είναι μία ιατρική ειδικότητα που δεν μπορεί να παρέχει απόλυτη -δια βίου- ίαση. Είτε επανορθωτική είτε προληπτική μειώνει από λίγο έως πολύ τον επιπολασμό των στοματικών νοσημάτων, αλλά δεν είναι σίγουρο ότι τα εξαλείφει. Εξ΄άλλου όλα απαιτούν….συντήρηση. Το σπίτι μας, το αυτοκίνητό μας, το κορμί μας, το πρόσωπό μας, γιατί όχι λοιπόν και το στόμα μας. Αυτό όμως σημαίνει μια συνεχή -δια βίου- υποχρέωση του ατόμου, που απαιτεί προσπάθεια, αυξημένη υποψία και ανάλωση χρόνου, χρήματος και ενέργειας που μπορεί στη συνέχεια να μην είναι απόλυτα επιτυχής.

**Απώλεια ελέγχου:** Με την ανάπτυξη και την καλλιέργειά του, ο άνθρωπος, στην συναλλαγή του με τη φύση, με το περιβάλλον του και με το εαυτό του, επιζητεί να έχει κάποια δυνατότητα ελέγχου. Καταστάσεις που οδηγούν το άτομο σε αίσθηση αδυναμίας παρέμβασης και ελέγχου, δημιουργούν περισσότερο stress από άλλες, που αφήνουν το ενδεχόμενο κάποιας επιλογής. Η οδοντιατρική πράξη ατυχώς έχει πολλά τέτοια στοιχεία. Ο ασθενής βρίσκεται συνήθως σε χαμηλότερο επίπεδο από τον οδοντογιατρό δηλ. σε μια υποδεέστερη θέση χωρίς καμία δυνατότητα να ελέγχει ή έστω να παρακολουθεί τις διαδικασίες που του εφαρμόζονται. Ένα ή δύο πρόσωπα είναι σκυμμένα επάνω του και κρατούν άγνωστα και απειλητικά εργαλεία. Το στόμα είναι ανοικτό και το σώμα σχεδόν ακινητοποιημένο. Προφανώς κάθε επικοινωνία λεκτική ή μη λεκτική με τους γύρω είναι σχεδόν αδύνατη. Ο συνδυασμός της αδυναμίας παρατήρησης και αδυναμίας αντίδρασης δημιουργεί ένα έντονο συναίσθημα «ανημπόριας».

**Έλλειψη πληροφόρησης:** Συχνά ο οδοντίατρος παραλείπει να ενημερώσει αναλυτικά τον ασθενή τι ακριβώς θα του κάνει, ώστε να προετοιμαστεί κατάλληλα. Εδώ πρέπει να επισημάνουμε ότι η ενημέρωση για ειδικές θεραπευτικές –αποκαταστατικές διαδικασίες δεν είναι πολύ απλό πράγμα. Το κάθε άτομο δέχεται την ενημέρωση που «αντέχει» να ακούσει. Οπωσδήποτε όμως ενδιαφέρεται να μάθει αν θα πονέσει και που θα οδηγήσει η εφαρμογή που του γίνεται.

**Ενδοσωματική διείσδυση:** Αν ζητήσετε από κάποιον να ανοίξει απλώς το στόμα του για να δείτε το εσωτερικό του, θα αντιληφθείτε ότι δεν του είναι ούτε ευχάριστο ούτε εύκολο. Είναι γνωστή η τάση των ατόμων να καλύπτουν το στόμα τους για κοινωνικούς λόγους π.χ. όταν γελάνε ή όταν χασμουριώνται και αυτό συνοδεύεται πολλές φορές με κάποιο αίσθημα συστολής. Στην καρέκλα του οδοντογιατρού η κατάσταση δυσκολεύει γιατί εκεί αξιολογεί ο «ειδικός», η «αυθεντία» και υπάρχει ο φόβος της απόρριψης. Ελλοχεύει επίσης η αγωνία μήπως δημιουργηθούν σκέψεις που δεν εκφράζονται π.χ. εάν μυρίζει κάποιου το στόμα. Τέλος, κατά τη διάρκεια της θεραπείας στην στοματική κοιλότητα διακινούνται αιχμηρά - κοφτερά εργαλεία που πέρα από τη φυσική τους διάσταση ενέχουν και συμβολικό χαρακτήρα.

## Έλλειψη ενημέρωσης

Προφανώς οι λόγοι που οι άνθρωποι δεν επισκέπτονται τον οδοντογιατρό τους είναι πολλοί. Εκτός από τον φόβο, που αναλύθηκε ήδη, ορισμένοι πιστεύουν ότι τα άτομα δεν είναι ενημερωμένα για τη σημαντικότητα των προληπτικών μέτρων στην στοματική υγεία. Αυτό θα μπορούσε να έχει βάση εάν αναφερόμασταν σε πληθυσμούς αναπτυσσόμενους ή σε ομάδες ανθρώπων που ζουν μακριά από τον πολιτισμό. Στα αναπτυγμένα κράτη και μόνον τα μηνύματα των ΜΜΕ είναι τόσα πολλά που θα μπορούσαν να παρακινήσουν ακόμη και το ανημέρωτο από άλλες πηγές άτομο, να ενδιαφερθεί για την στοματική του υγεία. Επιπλέον τα Σχολεία, οι Οδοντιατρικοί Σύλλογοι, οι Επιστημονικές Εταιρείες ή ακόμη και συνάδελφοι με προσωπική πρωτοβουλία και αυξημένη κοινωνική ευαισθησία, έχουν βελτιώσει κατά πολύ το επίπεδο της ενημέρωσης σε οδοντιατρικά θέματα. Η ευκολία πρόσβασης στο διαδίκτυο, από τα νεότερα τουλάχιστον άτομα, αποτελεί μια ακόμη δυνατότητα για έγκυρη ενημέρωση. Κοντολογίς, σήμερα δεν μπορεί κάποιος να υποστηρίξει ότι *«δεν το ήξερα»*.

Στο θέμα αυτό έχει επισημανθεί ένας «βαθύτερος» λόγος. Έχει βρεθεί ότι υπάρχει μια απόσταση, μια διάσταση-ασυμφωνία μεταξύ της γνώμης των ατόμων περί την Οδοντιατρική παρέμβαση και αυτού που στην πραγματικότητα κάνουν. Οι περισσότεροι συμφωνούν ότι πρέπει να φροντίζουν το στόμα τους οι ίδιοι, εφαρμόζοντας σωστή στοματική υγιεινή και να επισκέπτονται τον οδοντογιατρό τους σε τακτά χρονικά διαστήματα. Σε μια ενδιαφέρουσα

εθνική έρευνα, που έγινε στη Μεγ. Βρετανία προ τριακονταετίας, ποσοστό 91% των ερωτηθέντων συμφώνησαν απόλυτα ότι, ο τακτικός έλεγχος από τον οδοντίατρο είναι πολύ σημαντικός για την στοματική υγεία, ενώ το 43% ανέφερε ότι πήγε στον οδοντίατρο μόνον όταν είχε κάποιο οξύ πρόβλημα. Μια τέτοια μεγάλη ασυμφωνία, μεταξύ του τι πιστεύουν οι άνθρωποι ότι πρέπει να κάνουν και τι εν τέλει κάνουν, αποδεικνύει ότι η σχέση μεταξύ των απόψεων και της συμπεριφοράς είναι περισσότερο σύνθετη από ότι κοινώς πιστεύεται.

## Οικονομική επιβάρυνση

Ένας ακόμη σημαντικός παράγοντας που απασχολεί τον υποψήφιο ασθενή είναι η οικονομική επιβάρυνσή του. Άριστης ποιότητας και υψηλού επιπέδου οδοντιατρική παροχή, σε ένα σύγχρονα οργανωμένο οδοντιατρείο, σημαίνει σημαντικό κόστος που θα κληθεί να το πληρώσει ο ασθενής. Το ύψος των συνολικών εσόδων του ατόμου ή της οικογένειας του παίζει σοβαρό ρόλο, ιδίως σε εποχές λιτότητας, με αποτέλεσμα ακόμη και άτομα μεσαίων εισοδημάτων να αδυνατούν να καλύψουν αποκαταστατική ή ακόμη και θεραπευτική οδοντιατρική παρέμβαση. Δυστυχώς τα ασφαλιστικά ταμεία ή και οι ιδιωτικές ασφαλιστικές εταιρείες πληρώνουν ελάχιστα ή καθόλου γι' αυτές τις παροχές. Είναι εξαιρετικά δυσάρεστο και ψυχοφθόρο για τον ασθενή να αποποιείται, λόγω οικονομικής δυσπραγίας, παροχές που κατανοεί ότι είναι απαραίτητες, γιατί αφορούν την υγεία και την καλή λειτουργία του. Στις περιπτώσεις αυτές αναζητεί φτηνότερες ή αμφίβολης ποιότητας λύσεις ή δεν πραγματοποιεί την θεραπεία του. Προφανώς υπάρχουν οι εξαιρέσεις, δηλαδή άτομα με σχετική οικονομική άνεση που το κόστος για την θεραπεία τους δεν είναι σοβαρή επιβάρυνση, αλλά την επικαλούνται και αδιαφορούν. Στις περιπτώσεις αυτές η αναζήτηση της οδοντιατρικής περίθαλψης συνδέεται επιπλέον και με άλλους παράγοντες όπως το μορφωτικό επίπεδο, η κοινωνική τάξη, η ηλικία και γενικά οι προτεραιότητες που βάζει κάποιος στην διαχείριση των οικονομικών του.

## Αλλες αιτίες

Η έλλειψη κινήτρων ώστε να διατηρηθεί η ακεραιότητα του στόματος ή και να βελτιωθεί η εικόνα του, είναι ακόμη ένας λόγος αδιαφορίας για την οδοντιατρική παρέμβαση. Άτομα παραιτημένα –δικαιολογημένα ή αδικαιολόγητα- από το ενδιαφέρον τους για την αισθητική τους εικόνα ή συνηθισμένα σε μειωμένη ή πλημμελή λειτουργία του στόματός τους και όχι μόνον, δεν είναι καλοί υποψήφιοι ασθενείς. Εξ΄ άλλου το κίνητρο της διατήρησης της οδοντοφυΐας σε άριστη κατάσταση και λειτουργία, χωρίς πόνο ή άλλα συμπτώματα, είναι πολύ «μακρινό», άρα ασήμαντο. Άλλοι αδιαφορούν επειδή θεωρούν ότι οι περισσότερες βλάβες ή νοσήματα της στοματικής κοιλότητας δεν είναι θανατηφόρα, άρα δεν χρειάζεται να σπεύσουν. Πολλοί διακατέχονται από αισθήματα ενοχής, μετά από μακρόχρονη απουσία από οδοντιατρικό έλεγχο και απλά συνεχίζουν να αναβάλλουν και άλλοι επικαλούνται αλλαγές στον τόπο κατοικίας ή εργασίας τους, άρα δυσκολία στην πρόσβασή τους στο οδοντιατρείο.

Είναι γεγονός ότι ο ασθενής τον πόνο φοβάται, αλλά ο πόνος είναι το ισχυρότερο κίνητρο που τον κινητοποιεί. Παθήσεις ή νοσήματα που δεν εμφανίζονται με πόνο, συνήθως υποτιμούνται, αν δεν αγνοούνται τελείως. Λιγότερο συχνά ο ασθενής κινητοποιείται από την εικόνα του, όταν αυτή δεν συμπίπτει με τις αισθητικές του απαιτήσεις.

> Έχει βρεθεί ότι υπάρχει μια απόσταση, μια διάσταση-ασυμφωνία μεταξύ της γνώμης των ατόμων περί την Οδοντιατρική παρέμβαση και αυτού που στην πραγματικότητα κάνουν.
> Οι περισσότεροι συμφωνούν ότι πρέπει να φροντίζουν το στόμα τους οι ίδιοι, εφαρμόζοντας σωστή στοματική υγιεινή και να επισκέπτονται τον οδοντογιατρό τους σε τακτά χρονικά διαστήματα.

## Κριτήρια επιλογής-απόρριψης

Όταν οι ασθενείς αποφασίσουν πλέον να επισκεφτούν οδοντίατρο, είναι ενδιαφέρον να διερευνήσουμε πως τον επιλέγουν, τους κυριότερους λόγους που προβάλλουν, τι κριτήρια έχουν και τι τους απασχολεί.

Εξίσου ενδιαφέρον είναι να διερευνηθούν και οι λόγοι για τους οποίους οι ασθενείς απορρίπτουν τον οδοντογιατρό τους. Ο κυριότερος λόγος είναι ότι πιστεύουν ότι δεν τους έκανε «καλή δουλειά». Τα κριτήρια αξιολόγησης βέβαια των ασθενών για την ποιότητα της δουλειάς που τους παρέχεται ποικίλλουν και είναι από τελείως άσχετα έως, στην καλύτερη περίπτωση απλώς αποδεκτά, ακόμη και για τους πιο ενημερωμένους ασθενείς. Δεν ανακάλυψα κάποια σχετική έρευνα και η άποψη αυτή βασίζεται στην κλινική εμπειρία την προσωπική μου και άλλων συναδέλφων, που κατά καιρούς συνεργάστηκα.

Έχω δει εκπληκτικές θεραπευτικές ή και αποκαταστατικές παρεμβάσεις να αποδοκιμάζονται μετά βδελυγμίας και κακές ή άσχημες δουλειές να υμνούνται. Θέλω να πιστεύω ότι, η άποψη του ασθενή για την αποτυχημένη εργασία που του έγινε, δεν έχει υποδειχθεί «εισαγγελικά» και χωρίς αφορμή από άλλον συνάδελφο. Καλόπιστη κριτική μπορεί να γίνεται από όλους μας, χωρίς εμπάθεια και υπεροψία, δεδομένου ότι και οι άριστοι κάνουν αβλεψίες ή λάθη.

Το θέμα «οδοντιατρικός ασθενής» είναι τεράστιο, δεν εξαντλείται σε μια δημοσίευση και έχει τόσες παραλλαγές όσες και οι άνθρωποι που εμπλέκονται. Τελικά και σαν συμπέρασμα, θέλω να μοιραστώ κάποιον προβληματισμό και απορίες που μου έχουν γεννηθεί όλα αυτά τα χρόνια της επαγγελματικής μου ενασχόλησης. Έχω ασχοληθεί με τους ασθενείς μου με κέφι, ενδιαφέρον και προσωπική ανάλωση. Με το τέλος της συνεργασίας μας, πολλοί από αυτούς έφυγαν ευχαριστημένοι από την θεραπεία τους, υποχρεωμένοι από την αντιμετώπισή τους και ευτυχείς για την γνωριμία. Πίστεψα ότι θα ήταν «οπαδοί» μου για όλη τους την ζωή. Τους περισσότερους από αυτούς δε τους ξαναείδα ποτέ.

### Κυριότεροι λόγοι επιλογής Οδοντιάτρου

| | Ποσοστά %* |
|---|---|
| Προσωπικότητα και συμπεριφορά του γιατρού | 35 |
| Οδοντίατρος που δεν σε πονά | 31 |
| Συστάσεις | 27 |
| Επιστημονικά προσόντα και επιδεξιότητα | 25 |
| Άλλοι λόγοι (είναι κοντά, έχει φτηνό τιμολόγιο κ.α.) | 23 |
| Ο Οδοντίατρος είναι απερίσπαστος και αφοσιωμένος | 13 |
| Δεν έχει αναμονή | 12 |

*Τα ποσοστά αθροιζόμενα είναι μεγαλύτερα του 100 γιατί οι ασθενείς έδωσαν παραπάνω της μιας απάντησης
Η έρευνα είναι παλαιά και παρουσιάζεται μόνον ως ένδειξη των τάσεων.

# Θερμή ανταπόκριση των οδοντιάτρων στην 3η ημερίδα της Ε.Ε.Χ.Σ.

Με μεγάλη επιτυχία πραγματοποιήθηκε το Σάββατο 14/2/2015 στο Ξενοδοχείο CARAVEL η 3η ημερίδα της Επιστημονικής Εταιρείας Χειρουργικής Στόματος. Στην κατάμεστη αίθουσα αναπτύχτηκε η πλούσια θεματολογία της ημερίδας με κεντρικό θέμα: **«Διαγνωστικά και θεραπευτικά διλήμματα στο οδοντιατρείο».** Σκοπός της ημερίδας ήταν η συζήτηση προβλημάτων που συχνά καλείται να αντιμετωπίσει ο γενικός οδοντίατρος.

Η ανταπόκριση των οδοντιάτρων, η οποία εκφράστηκε τόσο με τη μεγάλη προσέλευση, όσο και με την ενεργό συμμετοχή τους, κατέδειξε για άλλη μια φορά το ενδιαφέρον και την ευαισθησία του σύγχρονου οδοντιάτρου σε θέματα και προβληματισμούς που αφορούν στην καθημερινή οδοντιατρική πράξη.

Την έναρξη των εργασιών της ημερίδας έκανε ο Αν. Καθηγητής Στοματικής και Γναθοπροσωπικής Χειρουργικής Οδοντιατρικής Σχολής Παν. Αθηνών και Πρόεδρος της Ε.Ε.Χ.Σ. κ. **Φ. Φραγκίσκος** ο οποίος, αφού καλωσόρισε τους παρευρισκομένους, παρουσίασε τις επιστημονικές δραστηριότητες της εταιρείας.

Την ημερίδα χαιρέτισε με θερμό μήνυμα ο τ. Πρύτανης του Εθνικού και Καποδιαστριακού Πανεπιστημίου Αθηνών κ. **Χ. Κίττας** καθώς και ο κ. **Α. Υφαντής**, Πρόεδρος του Οδοντιατρικού Συλλόγου Αττικής που είχε θέσει την ημερίδα υπό την αιγίδα του. Στη συνέχεια, ο πρώτος ομιλητής, κ. **Φ. Προύντζος**, Επίκουρος Καθηγητής Ενδοδοντίας Οδοντιατρικής Σχολής Πανανεπιστημίου Αθηνών, ανέπτυξε το θέμα «Περιακρορριζικές αλλοιώσεις, ένα κλινικό δίλημμα: Συντηρητική ή χειρουργική ενδοδοντία;» δίνοντας απαντήσεις στο συχνό πρόβλημα που αντιμετωπίζεται στο οδοντιατρείο σχετικά με την αντιμετώπιση περιακρορριζικών βλαβών. Ο επόμενος ομιλητής, ο

*Οι ομιλητές του επιστημονικού προγράμματος της ημερίδας. Από αριστερά: ο Αν. Καθ. Φ. Φραγκίσκος, ο Επικ. Καθ. Φ. Προύντζος, ο Αν. Καθ. Γ. Λάσκαρης και η Επικ. Καθ. Ν. Θεολόγη-Λυγιδάκη.*

Αν. Καθηγητής Στοματολογίας κ. **Γ. Λάσκαρης** παρουσίασε το θέμα «Λευκές βλάβες του βλεννογόνου του στόματος: ένα συχνό διαγνωστικό δίλημμα», διευκολύνοντας τον γενικό οδοντίατρο στη διαφορική διάγνωση λευκών πλακών με τις οποίες συχνά βρίσκεται αντιμέτωπος.Εξαιρετικό ενδιαφέρον είχε η εισήγησή του Αν. Καθηγητή κ. **Φ. Φραγκίσκου**, ο οποίος ασχολήθηκε με την ολική βιοψία και παρουσίασε περιπτώσεις χειρουργικής αφαίρεσης μικρών καλοήθων βλαβών των μαλακών μορίων της στοματικής κοιλότητας.

*Μεγάλη η προσέλευση των οδοντιάτρων στην ημερίδα.*

Το πρώτο μέρος της συνεδρίας έκλεισε με την εξίσου ενδιαφέρουσα ομιλία της η κ. **Ν. Θεολόγη – Λυγιδάκη**, Επ. Καθηγήτρια Στοματικής και Γναθοπροσωπικής Χειρουργικής Οδοντιατρικής Σχολής Παν. Αθηνών, η οποία ασχολήθηκε με τη διαχείριση του οδοντοφατνιακού τραύματος σε παιδιά.

Το δεύτερο μέρος της ημερίδας έγινε ζωντανή μετάδοση (με τηλεματική σύνδεση), από το κέντρο της Ε.Ε.Χ.Σ., επέμβασης τοποθέτησης οδοντικού εμφυτεύματος και άμεσης προσθετικής αποκατάστασης του ασθενούς με την τεχνική CAD/CAM.

Η ημερίδα έλαβε τέλος με συζήτηση και ερωτήσεις από τους συνέδρους προς τους ομιλητές.

Ο πρόεδρος της Ε.Ε.Χ.Σ. και το Δ.Σ. εκφράζουν θερμές ευχαριστίες στους ομιλητές, τους προεδρεύσαντες και τους συναδέλφους που αγκάλιασαν την ημερίδα. Ιδιαίτερες ευχαριστίες στον Καθηγητή Στοματικής και Γναθοπροσωπικής Χειρουργικής Οδοντιατρικής Σχολής Παν. Αθηνών κ. **Χ. Μάρτη** για την παρουσία του.

# IDS Κολωνία 2015
## 36η Διεθνής Οδοντιατρική Έκθεση

Γράφει ο
**Νίκος Κ. Καφούσιας**
Αναπλ. καθ. Οδοντιατρικής

Σαν να ήταν χθες. Πέρασαν κιόλας δυο χρόνια από την προηγούμενη έκθεση της Κολωνίας. Με τα ανθρώπινα μέτρα, για άλλους μακρύ, για άλλους βραχύ το χρονικό διάστημα. Για τα μέτρα της ιστορίας, άλλη μια ψηφίδα στο αέναο παλίμψηστο του χρόνου. Η IDS κλείνει φέτος, παρά ένα χρόνο, τα εκατό χρόνια από την ίδρυση το 1916, του συνδέσμου της Γερμανικής Οδοντιατρικής Βιομηχανίας (VDDI), στο μέσον του Α΄ παγκοσμίου πολέμου και τα 92 από την πρώτη οδοντιατρική έκθεση το 1923, που έγινε στο Βερολίνο, στο απόγειο του μεγάλου πληθωρισμού όταν, 1 δολάριο Αμερικής αντιστοιχούσε σε 4,2 δισεκατομμύρια Γερμανικά μάρκα (έναν παραλληλισμό τον οποίο μνημονεύω για να τον ξορκίσω).

Στα 92 αυτά χρόνια η οδοντιατρική έχει γίνει, χάρις και στην εξέλιξη της τεχνολογίας, αγνώριστη και φτάσαμε:

- από τον ποδοκίνητο τροχό στην οδοντιατρική τουρμπίνα,
- από την αποτυπωτική γύψο και τα θερμοπλαστικά αποτυπωτικά υλικά, στα ελαστομερή αποτυπωτικά υλικά, ενώ βρίσκεται προ των πυλών και η γενίκευση της χρήσης της ψηφιακής αποτύπωσης,
- από τη χύτευση με τη φρόντα χεριού στην πυροσυσσωμάτωση (Selective Laser Melting) και από τα κέρινα πρότυπα στην ψηφιακή διαμόρφωση και την τεχνολογία CAD-CAM,
- από τις πρεσαριστές στεφάνες και τις ακρυλικές όψεις, στις ολοκεραμικές κατασκευές,
- στην καθιέρωση των εμφυτευμάτων.

Η παγκόσμια οδοντιατρική έκθεση της Κολωνίας καταγράφει την πρόοδο που έχει γίνει, στον οδοντιατρικό τομέα τα τελευταία δυο χρόνια αλλά και τις τάσεις που θα επικρατήσουν για τα επόμενα.

Στη φετινή έκθεση σημειώθηκαν νέα ρεκόρ εκθετών και επισκεπτών. **2.201 εκθέτες από 56 χώρες**.

Από αυτούς υπήρξαν:

- 638 Γερμανοί εκθέτες και 20 εταιρείες που αντιπροσωπεύονταν από τη Γερμανία.
- 1489 εκθέτες εξωτερικού και 54 αντιπροσωπευόμενες εταιρείες.

Σύμφωνα με υπολογισμούς, της τελευταίας μέρας, υπήρξαν περίπου 138.500 επισκέπτες από 151 χώρες, ενώ στην προηγούμενη έκθεση του 2013, υπήρξαν 125.000 επισκέπτες από 149 χώρες. Από αυτούς το 51% από το εξωτερικό, σε σύγκριση με το 48% της προηγούμενης έκθεσης.

**Το κυρίαρχο στοιχείο** υπήρξε η ραγδαία μεταβολή και εξέλιξη των μεθόδων κατασκευής των οδοντοπροσθετικών κατασκευών, γεγονός που κάνει επιτακτική την ανάγκη της συνεργασίας οδοντιάτρου – οδοντοτεχνίτη πριν από την τελική διαμόρφωση του σχεδίου θεραπείας.

**Το οδοντοτεχνικό εργαστήριο** έχει σήμερα, χάρις στις ψηφιακές τεχνικές, αλλάξει όψη: η τεχνική της ψηφιακής διαμόρφωσης (CAD) και της ψηφιακής κατασκευής (CAM), μαζί με την πυροσυσσωμάτωση (Selective Laser Melting), χωρίς να έχει παραμερίσει ακόμα τις παραδοσιακές τεχνικές, ανοίγει νέους ορίζοντες και φαίνεται να αναδιαμορφώνει εκ βάθρων την οδοντοπροσθετική τεχνολογία, εξασφαλίζοντας καλύτερες και κυρίως επαναλήψιμες εφαρμογές σε μικρότερο χρονικό διάστημα.

**Τελευταίος νεωτερισμός** είναι η τρισδιάστατη εκτύπωση (3D-Print) (στερεολιθογραφία), με την οποία κατασκευάζονται μακροχρόνιες μεταβατικές αποκαταστάσεις από πολυμερή υψηλών προδιαγραφών, οδηγοί νάρθηκες εμφυτευμάτων κ.λπ.

*Ο ηχοεντοπισμός στον οποίο βασίζεται η ψηφιακή αποτύπωση με υπερήχους έχει πολλαπλές εφαρμογές στη φύση. Αποτελεί π.χ. το κύριο χαρακτηριστικό των νυχτερίδων, οι οποίες εκπέμπουν υψίσυχνους ήχους για να εντοπίσουν τη λεία τους στο σκοτάδι.*

**Η ψηφιακή αποτύπωση** προσπαθεί να ξεπεράσει το κύριο, μέχρι σήμερα, μειονέκτημά της, που είναι η υποουλική αποτύπωση. Μέχρι σήμερα μπορούμε να αποτυπώσουμε ψηφιακά, καταργώντας δισκάρια και αποτυπωτικά υλικά, μόνον ό,τι βλέπουμε. Αυτό το μειονέκτημα περιορίζει σημαντικά το εύρος της ψηφιακής αποτύπωσης.

Προκειμένου να παρακαμφθεί αυτό το μειονέκτημα παρουσιάστηκε στην έκθεση, από το πανεπιστήμιο του Aachen, μια ψηφιακή κάμερα που στηρίζεται στους υπερήχους. Η επίδειξη υπήρξε πειστική και μας παρέπεμπε για λεπτομέρειες στο αντίστοιχο περίπτερο, όπου φευ! μας ενημέρωναν ότι το σύστημα δεν υπάρχει και βρίσκεται εν εξελίξει. Άρα ως λύση προς το παρόν παραμένουν οι πολυαιθέρες και οι πολυβινύλ- σιλοξάνες.

ΤΕΧΝΟΓΝΩΣΙΑ
στην
ΠΟΙΟΤΗΤΑ ΖΩΗΣ

Οδοντοτεχνικό Εργαστήριο
Γονατίδης Αναστάσιος
www.dental-designs.net
email: a.gonatidis@gmail.com
Τηλ.: 2107799483

Οι **μεταλλοκεραμικές εργασίες**, παρά την εμφάνιση νέων, σύγχρονων υλικών και μεθόδων, όπως τα θερμοπλαστικά και οι ολοκεραμικές αποκαταστάσεις, εξακολουθούν να αποτελούν τον κύριο όγκο εργασιών ενός σύγχρονου εργαστηρίου.

Τα μέταλλα από τα οποία κατασκευάζονται πρέπει να διακρίνονται για την βιοσυμβατότητά τους, την αντοχή τους και την σωστή συμπεριφορά τους μέσα στο στόμα στη διάρκεια τού χρόνου. Το εργαστήριό μας χρησιμοποιεί τα κράματα μετάλλων τής Jelenko™ για όλες τις μεταλλοκεραμικές εργασίες.

Χαριν στη τεράστια εμπειρία μας , αλλά και στο ταλέντο και επιδεξιότητα στην κατασκευή τόσο τού μεταλλικού σκελετού, όσο και τής πορσελάνης, εγγυόμαστε ένα άριστο αισθητικό και απόλυτα φυσικό αποτέλεσμα, που πλησιάζει αυτό των ολοκεραμικών αποκαταστάσεων.

Οι πορσελάνες **IPS e.max Press** προσφέρουν την ύψιστη αισθητική ποιότητα και αντοχή, χωρίς την χρήση μετάλλου. Διαθέτουν βιοσυμβατό κεραμικό σκελετό από διπυριτικό λίθιο, προσφέροντας την εφαρμογή, λειτουργικότητα και αντοχή που αναμένεται από τον ασθενη και τον Ιατρό. Μια επιπλέον ιδιαίτερη ιδιότητά τους είναι η εξαιρετική αντοχή στην κάμψη (400 MPa).

Το εργαστήριό μας διαθέτει πολύχρονη εμπειρία και εξειδίκευση, με ιδιαίτερη έμφαση στην επίτευξη ενός άψογου αισθητικού και λειτουργικού αποτελέσματος, στοιχείο που αποτελεί το σήμα κατατεθέν μας.

Η **ζιρκονία** είναι ένα υλικό με πολύ καλή βιοσυμβατότητα, ξεχωρίζει δε για το υψηλό μέτρο ελαστικότητας, τη σκληρότητα και την χημική σταθερότητά της. Ικανοποιεί σε σημαντικό βαθμό την διαχρονική προσπάθεια αντικατάστασης τού μετάλλου στις προσθετικές αποκαταστάσεις.

Η πολύχρονη εμπειρία και υψηλή τεχνογνωσία που έχει αναπτυχθεί στο εργαστήριό μας, επιτρέπει την επίτευξη ενός τελικού αισθητικού αποτελέσματος, ισάξιου με εκείνου των ολοκεραμικών προσθετικών αποκαταστάσεων.

Το **οδοντικό εμφύτευμα** κατέχει περίοπτη πλέον θέση στις προσθετικές αποκαταστάσεις.

Το εργαστήριό μας, με εικοσαετή εμπειρία σε όλους τους τύπους των εμφυτευμάτων, μπορεί να ανταποκριθεί και να προσφέρει λύσεις και στο πλέον δύσκολο περιστατικό, εξασφαλίζοντας σταθερή ποιότητα και σιγουριά για το τελικό αποτελέσμα. Κατασκευάζουμε κοχλιούμενες και συγκολλούμενες ακίνητες εργασίες, καθώς και μεταλλικά και ολοκεραμικά εξατομικευμένα abutments.

**Εμφυτεύματα:** τα εμφυτεύματα αποτελούν έναν διαρκώς αυξανόμενο τομέα της οδοντιατρικής δραστηριότητας. Στη Γερμανία μόνον τοποθετούνται πάνω από 800.000 εμφυτεύματα το χρόνο. Υπάρχουν πάνω από 1.300 διαφορετικά εμφυτεύματα, ενώ για τη θεραπεία με εμφυτεύματα δαπανήθηκαν, αυτό το χρόνο, περί τα πέντε δισεκατομμύρια δολάρια παγκοσμίως. Η εξέλιξη στον τομέα των εμφυτευμάτων εστιάζεται στη βελτιστοποίηση της επιφάνειας των εμφυτευμάτων, όπως είναι ειδικές μέθοδοι για την τροποποίηση της αδρότητας της επιφάνειας του τιτανίου, σε επίπεδο μικρών ή διαβροχή με πλάσμα, ανοδική οξείδωση, ή αδροποίηση με οξέα σε επίπεδο νανοσωλήνων (Nanotubes), τεχνικές που ευνοούν ιδιαιτέρως την άμεση εμφύτευση.

**Σημαντική πρόοδος** έχει γίνει στον τομέα της οστικής αναγέννησης με τα σύγχρονα υποκατάστατα οστού. Ως τελευταία εξέλιξη θεωρούνται τα εξατομικευμένα οστικά μπλόκ, που κατασκευάζονται με το σύστημα CAD-CAM, με βάση ψηφιακές ακτινογραφίες 3D, τα οποία τοποθετούνται με απόλυτη ακρίβεια, στην επιθυμητή περιοχή.

**Κράματα:** η χρησιμοποίηση των οδοντιατρικών κραμάτων στις στοματικές αποκαταστάσεις διατηρεί πάντοτε την πρωτοκαθεδρία, από άποψη ποιότητας, στις στοματικές αποκαταστάσεις. Τόσο η πλαστική παραμόρφωση, όσο και η ελαστική παραμόρφωση, που προσφέρουν τα οδοντιατρικά χρυσοκράματα, δεν αναπληρώνεται από καμία από τις ιδιότητες των σύγχρονων αισθητικών υλικών αποκατάστασης (κεραμικά, πολυμερή).

Τα κατεξοχήν κράματα επιλογής, εάν παραβλέψουμε το κόστος, εξακολουθούν να παραμένουν τα χρυσοκράματα.

Δυστυχώς οι σημερινές οικονομικές συνθήκες έχουν περιορίσει σημαντικά την εφαρμογή των χρυσοκραμάτων και τη θέση τους καταλαμβάνουν σε μεγάλο βαθμό τα κράματα μη ευγενών μετάλλων και τα κράματα τιτανίου. Οι σύγχρονες μέθοδοι κατασκευής τους όπως είναι, η τεχνική CAD-CAM και η πυροσυσσωμάτωση SLM (Selective Laser Melting), επιτυγχάνουν μια ομοιογενή επιφάνεια και μια χωρίς τάσεις εφαρμογή. Τη θέση των κραμάτων νικελίου-χρωμίου, έχουν πάρει πλέον τα κράματα κοβαλτίου-χρωμίου και τα κράματα τιτανίου. Και για τα σύγχρονα κράματα μη ευγενών μετάλλων διατίθενται σήμερα επιχρωματισμοί και αισθητικά υλικά επικάλυψης τόσο για τη διαστρωματική τεχνική, όσο και για την τεχνική του πρεσαρίσματος των κεραμικών μαζών.

Ο αριθμός των κραμάτων που προσφέρονται στο εμπόριο ξεπερνά τα 1.000, γεγονός που δυσκολεύει την επιλογή του καταλληλότερου για κάθε περίπτωση.

*Γι αυτό είναι απαραίτητο να αναγράφεται στην κάρτα του ασθενούς, και να υπογράφεται τόσο από τον οδοντίατρο, όσο και από τον οδοντοτεχνίτη, το κράμα που χρησιμοποιείται σε κάθε περίπτωση. Αυτό εξασφαλίζει από τη μια μεριά τη χρησιμοποίηση του ίδιου κράματος σε μελλοντικές αποκαταστάσεις στο ίδιο στόμα και από την άλλη την αποφυγή χρησιμοποίησης του ίδιου κράματος σε περίπτωση που εμφανιστούν ανεπιθύμητες παρενέργειες στον ασθενή.*

Ο μεγαλύτερος συνωστισμός υπήρχε στις εταιρείες που ασχολούνται με την πρόληψη και ιδιαίτερα όπου προσφέρονταν και δώρα (ηλεκτρικές οδοντόβουρτσες, λεύκανση κ.λπ.), ενώ δεν έλειψε και η εύθυμη νότα, προκειμένου οι εταιρείες, να προσελκύσουν το ενδιαφέρον των επισκεπτών.

Ο **Dr. Peter Engel**, πρόεδρος της Γερμανικής Οδοντιατρικής Ομοσπονδίας, δήλωσε μετά το τέλος της έκθεσης: *…2.201 εκθέτες από 56 χώρες υπογραμμίζουν ότι, η IDS θεωρείται ακόμα και από τις ΗΠΑ, την Κίνα ή την Αργεντινή ως το σωστό μέρος, «place to be», για κατασκευαστές στον οδοντιατρικό και τον οδοντοτεχνικό τομέα. Οι κατασκευαστές παρουσίασαν τις τελευταίες εξελίξεις στην οδοντιατρική και την οδοντοτεχνική και έδειξαν τη μεγάλη οικονομική και νεωτεριστική δύναμη του οδοντιατρικού τομέα. Χαιρετίζουμε την τεχνολογική εξέλιξη για τη βελτιστοποίηση της διάγνωσης και της θεραπείας. Συμβουλεύουμε όμως όλους τους οδοντιάτρους, πριν από κάθε επένδυση σε νέες συσκευές, να ελέγχουν εάν υπάρχουν μελέτες που να πιστοποιούν την αποτελεσματικότητα της εκάστοτε τεχνολογίας. Μόνο μια μελετημένη τοποθέτηση σε νέα προϊόντα μπορεί να βελτιώσει την ποιότητα της οδοντιατρικής θεραπείας. «Το σημαντικό σε αυτό το σημείο είναι η γνώση και η στενή επαφή με τις τεχνολογικές εξελίξεις».*

Ο **Uwe Breuer**, πρόεδρος του συνδέσμου των Γερμανικών οδοντοτεχνικών ενώσεων (VDZI) συνόψισε: *Η IDS επιβεβαίωσε για άλλη μια φορά, με εντυπωσιακό τρόπο, πως παραμένει η κατεξοχήν έκθεση για το οδοντοτεχνικό εργαστήριο και την οδοντιατρική κλινική πράξη. Στην IDS μπόρεσαν οδοντοτεχνίτες και οδοντίατροι να έχουν μια εμπεριστατωμένη εικόνα του επιπέδου στο οποίο βρίσκεται η σύγχρονη εξέλιξη και οι νεωτερισμοί του οδοντιατρικού τομέα. Η ποικιλία των εξελίξεων σε ύψιστο επίπεδο, απαιτεί περισσότερο από ποτέ άλλοτε να κατανοήσουν οδοντίατροι και οδοντοτεχνίτες ότι λειτουργούν ως συνεργαζόμενη ομάδα. Γίνεται επίσης εμφανές ότι η οδοντοτεχνική εξειδίκευση θα είναι και στο μέλλον απαραίτητη για τη βέλτιστη αποκατάσταση των ασθενών. Και γι' αυτό επίσης το λόγο χρειάζεται αυτό το επάγγελμα άρτια και ευρύτερα εκπαιδευμένες νέες δυνάμεις. Κάτι που διαπιστώθηκε για άλλη μια φορά, εντυπωσιακά, σε αυτή την IDS, κατά τη διεκδίκηση του βραβείου Gysi.*

**Speakers Corner.** Ιδιαίτερο ενδιαφέρον παρουσιάζουν οι ζωντανές παρουσιάσεις που γίνονται στους ειδικά διαμορφωμένους χώρους.

**Εντυπώσεις έξω από την έκθεση:** ο καιρός, σε όλη σχεδόν τη διάρκεια της έκθεσης ήταν θαυμάσιος, πράγμα όχι συχνό για τη Γερμανία σε αυτή τη χρονική διάρκεια. Οι επισκέπτες τον απολάμβαναν, και κυρίως οι καπνιστές, στο αίθριο που συνέδεε τις διάφορες αίθουσες. Για το βραδυνό όμως κάπνισμα χρειαζόντουσαν ειδικό ένδυμα όπως φαίνεται και στη φωτογραφία από το νυχτερινό Ντύσσελντορφ.

Και μια και αναφερθήκαμε στο Ντύσσελντορφ να σημειώσουμε ότι τα τελευταία χρόνια πολλοί επισκέπτες, της έκθεσης, μεταξύ των οποίων και η συντροφιά μας, διανυκτερεύουν στο γειτονικό Ντύσσελντορφ (απέχει γύρω στα 20΄ με το τρένο και η τιμή του εισιτηρίου καλύπτεται από την κάρτα εισόδου στην έκθεση), επειδή τα ξενοδοχεία στην Κολωνία τριπλασιάζουν τις τιμές τους κατά τη διάρκεια της έκθεσης.

*Το νυχτερινό Ντύσσελντορφ.*

Το Ντύσσελντορφ είναι, κατά τη γνώμη μας, ωραιότερο από την Κολωνία, ενώ η μπύρα του είναι ως επί το πλείστον σκουρόχρωμη και πιό μεστή από εκείνη της Κολωνίας.

Ο κατάλληλος χώρος για την ανταλλαγή απόψεων και την εξαγωγή συμπερασμάτων είναι με μια κούπα καφέ και ένα γλυκό στο καφέ Reichard στη Dom. Ενώ τις προηγούμενες χρονιές η εξαγωγή συμπερασμάτων ήταν εύκολη, χάρη στην παρουσίαση νεωτερισμών, αυτή τη χρονιά οι νεωτερισμοί υπήρξαν από ελάχιστοι μέχρι ανύπαρκτοι. Το τελικό συμπέρασμα υπήρξε η διαπίστωση πως η IDS 2015, κυριαρχήθηκε από την εξέλιξη των ήδη υπαρχόντων νεωτερισμών, ενώ η τάση, για τα επόμενα χρόνια, φάνηκε να είναι η απόλυτη ψηφιοποίηση της οδοντιατρικής και οδοντοτεχνικής τεχνολογίας.

*Καφές και γλυκό, χωρίς τσιγάρο, μια και την απαγόρευση του καπνίσματος την εννοούν.*

*Η Dom.*

Μια συμβουλή, από τους επί σειρά ετών ένθερμους επισκέπτες της IDS είναι: **προσοχή στα φτηνά προϊόντα. Τις περισσότερες φορές κοστίζουν πανάκριβα μια και είναι για πέταμα.**

Και κάτι ακόμα, που σε εμάς τους τακτικούς επισκέπτες της έκθεσης έκανε εντύπωση, υπήρξε η φειδώ των εταιρειών σε δείγματα και κεράσματα.

Το γενικότερο κλίμα οικονομίας το διαπιστώσαμε και στο ξενοδοχείο, όπου το πλούσιο πρωινό των παρελθόντων ετών είχε αντικατασταθεί από ένα λιτό και ελάχιστα δελεαστικό πρωινό. Χαρακτηριστικό του κλίματος της οικονομίας που επικρατεί υπήρξε η συμπεριφορά του γκαρσονιού, το οποίο στην παρατήρησή μας ότι τελείωσε η μαρμελάδα στο βαζάκι, πήρε το κουτάλι και αφού έξυσε τα τοιχώματα, μας είπε ότι δεν είναι ακόμη ώρα να το ξαναγεμίσει…

***Ραντεβού στην Κολωνία στις 21/03/2017.***

# Η ιστορία της Αθλητικής Οδοντιατρικής

## Το «Ο.Β.» στην 1η ημερίδα της ΕΕΑΘΛΟ

Γράφει ο
**Χρήστος Κωνσταντινίδης**
Οδοντ/τρος - M.Sc (Προσθετ.)

Η ακριβής προέλευση του στοματικού νάρθηκα προστασίας είναι ασαφής. Τα περισσότερα στοιχεία δείχνουν ότι η έννοια του «mouthguard» έχει τις ρίζες της στο άθλημα της πυγμαχίας. Αρχικά, οι πυγμάχοι (μποξέρ) χρησιμοποιούσαν στοιχειώδεις νάρθηκες, διαμορφωμένους από βαμβάκι, ταινία, σφουγγάρι, ή μικρά κομμάτια ξύλου. Ο Woolf Krause, ένας Βρετανός οδοντίατρος, το 1892 άρχισε να κατασκευάζει για τους μποξέρ λωρίδες από γουταπέρκα για την κάλυψη των άνω τομέων. Ωστόσο, η κατασκευή του πρώτου στοματικού νάρθηκα αποδίδεται στον γιο του W. Krause, Phillip Krause. Η εφεύρεση Phillip Krause είχε επισημανθεί σε έναν αγώνα πρωταθλήματος 1921 μεταξύ του Jack Britton και Ted "Kid" Lewis και ονομάστηκε «ασπίδα των ούλων».

Υπήρξαν κι άλλες αξιώσεις για την εφεύρεση του στοματικού νάρθηκα προστασίας, καθώς ήδη από τις αρχές της δεκαετίας του 1900 στο Λονδίνο , ο Jacob Marks δημιούργησε ένα εξατομικευμένο νάρθηκα. Το 1916 ο Αμερικανός Οδοντίατρος Thomas A. Carlos, κατασκεύασε ένα βελτιωμένο νάρθηκα στόματος και κατοχύρωσε την πατέντα το 1919 . Ένας άλλος οδοντίατρος από το Σικάγο, ο E. Allen Franke, διεκδίκησε επίσης το δίπλωμα ευρεσιτεχνίας για τους νάρθηκες, ισχυριζόμενος ότι κατασκεύαζε νάρθηκες για τους πυγμάχους πριν από το 1919. Το ενδιαφέρον για τους νάρθηκες αναζωπυρώθηκε και πάλι σε έναν αγώνα πυγμαχίας το 1927 μεταξύ των Jack Sharkey και ο Mike Mctigue. Ο Mctigue κέρδιζε κατά το μεγαλύτερο μέρος του αγώνα, αλλά ένα σπασμένο δόντι έκοψε τα χείλη του, γεγονός που το στοίχισε τη νίκη του αγώνα. Από εκείνο το σημείο και μετά, οι νάρθηκες έγιναν υποχρεωτικοί για όλους τους πυγμάχους. Το 1930, οι προστατευτικοί νάρθηκες εμφανίστηκαν για πρώτη φορά στην οδοντιατρική βιβλιογραφία. Ο Mayer, οδοντίατρος και επιθεωρητής πυγμαχίας για την Αθλητική Επιτροπή της Νέας Υόρκης, περιέγραψε το πώς θα μπορούσαν να κατασκευαστούν εξατομικευμένοι νάρθηκες.

Το 1947, ένας οδοντίατρος από το Λος Άντζελες, ο R. Lilyquist, έκανε μια σημαντική ανακάλυψη με την εισαγωγή της διαφανούς ακρυλικής ρητίνης και της κατάλληλης διαμόρφωσης του νάρθηκα, ώστε να εφαρμόζει στα άνω ή κάτω δόντια, συμβάλλοντας καθοριστικά στη μείωση του πάχους του νάρθηκα.

Αυτό σήμαινε ότι ο αθλητής θα μπορούσε να μιλάει κανονικά, ενώ ο νάρθηκας θα παρέμενε στη θέση του.

Η διαδικασία για την κατασκευή και την τοποθέτηση του νάρθηκα περιγράφεται λεπτομερώς στο τεύχος Ιανουαρίου 1948 του περιοδικού της Αμερικανικής Οδοντιατρικής Ομοσπονδίας (ADA) Έτσι, ο Lilyquist αναγνωρίσθηκε ως ο «πατέρας» της σύγχρονης αθλητικής οδοντιατρικής. Ο πρώτος αθλητής που φόρεσε τον ακρυλικό νάρθηκα ήταν ο Dick Perry, μέλος της ομάδας μπάσκετ του UCLA.

Στη δεκαετία του 1940 και του 1950, το οδοντικό τραύμα αντιστοιχούσε στο 24-50% του συνόλου των τραυματισμών στο αμερικανικό ποδόσφαιρο. Το 1952, το περιοδικό Life οδήγησε στην ένταξη των προστατευτικών ναρθήκων σε άλλα αθλήματα επαφής. Το 1960, η ADA πρότεινε τη χρήση των προστατευτικών ναρθήκων λάτεξ σε όλα τα αθλήματα επαφής. Μέχρι το 1962, όλοι οι ποδοσφαιριστές στις Ηνωμένες Πολιτείες ήταν υποχρεωμένοι να φορούν νάρθηκες. Στο ίδιο μήκος κύματος, το 1973 η Ομοσπονδία Συλλόγων Πανεπιστημιακών Αθλητικών Δράσεων (NCAA), κατέστησε υποχρεωτική τη χρήση ναρθήκων στους κολεγιακούς αγώνες ποδοσφαίρου.

Οι νάρθηκες έχουν γίνει πρότυπο σε πολλά αθλήματα. Εκτός από το ποδόσφαιρο, το NCAA απαιτεί σήμερα νάρθηκες στο χόκεϊ επί πάγου, στο χόκεϊ επί χόρτου και στο λακρός . Η ADA επισημαίνει ότι βάσει στοιχείων οι νάρθηκες αποδεικνύονται εξαιρετικά αποτελεσματικοί στην πρόληψη των τραυματισμών του προσώπου τόσο σε αθλήματα επαφής όσο και σε μη-επαφής σπορ.

Σήμερα δυστυχώς, μεγάλο μέρος της κατασκευής και διάθεσης των ναρθήκων έχει περάσει σε εταιρείες αθλητικών ειδών.

Νομίζω ότι αυτή η σύντομη ιστορική αναδρομή αποδεικνύει τη χρησιμότητα των ναρθήκων για την προστασία από τους οδοντικούς τραυματισμούς, όπως φαίνεται άλλωστε και από την αποδοχή τους από τους αθλητικούς φορείς του εξωτερικού, και εξηγεί γιατί είναι ιδιαίτερα σημαντική η σύσταση της πρώτης Εταιρείας Αθλητικής Οδοντιατρικής στη χώρα μας, την πρώτη ημερίδα της οποίας είχα την τύχη να παρακολουθήσω από κοντά.

### Η ΕΕΑΘΛΟ «συστήνεται» στο κοινό

Η Επιστημονική Εταιρεία Αθλητικής Οδοντιατρικής (ΕΕΑΘΛΟ) διοργάνωσε το Σάββατο (28/3) την πρώτη ημερίδα της με θέμα «Στοματική υγεία και Αθλητισμός», η οποία πραγματοποιήθηκε στο ξενοδοχείο «ΤΙΤΑΝΙΑ».

Ο **Γ. Μπομπέτσης** αναφέρθηκε στη σχέση γενικής υγείας και στοματικής υγείας. Η αθηροσκλήρωση είναι φλεγμονώδης βλάβη με ενεργή παρουσία P.g και A.a. Σε ασθενείς με CVD, η περιοδοντική νόσος επιδεινώνει μέχρι και 65% την βαρύτητα της νόσου. Το 2013, η AAF και η EFP κατέληξαν στο ότι είναι ανεξάρτητος παράγοντας κινδύνου που αυξάνει το ρίσκο για εμφάνιση CVD. Το ρίσκο αυτό ποικίλλει ανάλογα με το καρδιαγγειακό νόσημα. Το CRP, IL-6 και FMD (ενδοθηλιακή λειτουργία) είναι παράγοντας που σχετίζεται με την περιοδοντική νόσο και τα CVD.

Ο κ. **Β. Παπαϊωάννου** αναφέρθηκε στο ισορροπημένο στοματικό περιβάλλον ενός αθλητή. Σε φυσιολογικές συνθήκες στο στοματικό περιβάλλον υπάρχει ομοιόσταση, δηλαδή ισορροπία μεταξύ παθογόνων και μη παθογόνων βα-

κτηρίων. Παράγοντες που επηρεάζουν την ομοιόσταση είναι το pH του σάλιου, η τοπική και η γενική άμυνα, τοπικοί παράγοντες, στοματική υγιεινή. Λόγω συχνής λήψης τροφής και υγρών η κακή στοματική υγεία είναι συχνή στους αθλητές. Παρατηρείται επίσης αυχενική και μασητική διάβρωση λόγω διατροφικών συνηθειών και αύξηση του δείκτη DMFT λόγω μείωσης της σιελόρροιας, ειδικά στους πρωταθλητές. Ιδιαίτερα οι κολυμβητές φαίνεται να έχουν αυξημένα τερηδογόνα βακτήρια. Είναι εύλογο να συστήσουμε τη μείωση της συχνότητας και τη διάρκεια λήψης των sports drinks (χαμηλό pH, υψηλή συγκέντρωση CH) στους αθλητές, ώστε να δίδεται ο χρόνος επανασβεστίωσης στους οδοντικούς ιστούς. Για εξισορρόπηση της αφαλάτωσης, συνιστάται η χρήση οδοντότσιχλας με υποκατάστατο ζάχαρης, χρήση μαλακής οδοντόβουρτσας, φθοριούχος οδοντόκρεμα 1450 ppm, τοπική φθορίωση με φωσφοπεπτίδιο καζεΐνης (Duraphat) και χρήση κάποιου διαλύματος.

Η **Ι. Ρούσσου** αναφέρθηκε στο στοματοπροσωπικό πόνο στον αθλητισμό. Η φυσική λειτουργία του ΚΓΣ διαταράσσεται όταν ξεπεράσουμε την αντοχή του. Το τραύμα είναι ένας σημαντικός παράγοντας. Ο μακροτραυματισμός διακρίνεται σε άμεσο με ανοιχτό ή κλειστό στόμα και έμμεσο. Η οπίσθια δίστοιβη στιβάδα (bilaminar zone) σε φυσιολογική λειτουργία συνεργάζεται (αντιρροπώντας) με τον έξω πτερυγοειδή μυ. Έτσι, στην πρόσθια κίνηση έλκει ο έξω πτερυγοειδής και χαλαρώνει η b.z., ενώ σε διάνοιξη έλκει η b.z. Σε περιπτώσεις χαλάρωσης της b.z. από τραύμα οξύ ή χρόνιο, ο δίσκος στο κλείσιμο δεν μπορεί να επανέλθει φυσιολογικά στη θέση του, με αποτέλεσμα το clicking (από απότομη επαναφορά του δίσκου) και τον πόνο. Σε πιο βαριά κατάσταση, ο δίσκος έχει σταματήσει να επανέρχεται στη θέση του, οπότε δεν υπάρχει το clicking, αλλά συχνά εμφανίζεται κριγμός, καθώς και ο κόνδυλος κινείται με παρεμβολή του b.z. και συνυπάρχει μειωμένη διάνοιξη και μειωμένη πλάγια κίνηση προς την αντίθετη πλευρά. Ακτινογραφικά παρατηρείται ανάπτυξη οστεοφύτων στον κόνδυλο, αδρότητα των αρθρικών επιφανειών, αλλαγή της απόστασης κονδύλου- γλήνης. Το κτύπημα με κλειστό στόμα καταπονεί λιγότερο την ΚΓΔ. Θεραπευτικά προτείνεται η παρέμβαση με χρήση αρθροσκοπίου για απελευθέρωση της άρθρωσης από τις συμφύσεις.

Ο **Ι. Τράπαλης** αναφέρθηκε στις δραστηριότητες της ΕΕΑΘΛΟ. Σκοπός της εταιρείας είναι η πρόληψη και θεραπεία του τραύματος σε συνεργασία με αθλητικά σωματεία.

Ο **Φ. Τζέρμπος** αναφέρθηκε στις Α΄ Βοήθειες στη γναθοπροσωπική περιοχή. Σε περίπτωση εκγόμφωσης δοντιού αυτό θα πρέπει να τοποθετείται είτε στο φατνίο, είτε στην ουλοπαρειακή ή στο γάλα ή τέλος στο διάλυμα Hank. Ακολουθεί με την επίσκεψη στο ιατρείο η συρραφή των μαλακών ιστών και ακινητοποίηση των δοντιών. Χρήσιμη είναι η λήψη ακτινογραφίας για ανεύρεση τυχόν εμβυθισμένων τμημάτων δοντιών. Πιο σοβαρές βλάβες σχετίζονται με κατάγματα γνάθων, ιδίως στην κάτω γνάθο. Μια άμεση διάγνωση είναι η απότομη αλλαγή σύγκλεισης, η αδυναμία και ο πόνος στην κίνηση της κάτω γνάθου. Όταν η CPR (ΚΑΡΠΑ) είναι απαραίτητη τότε πρωταρχικά θα πρέπει να απελευθερωθεί με κατάλληλους χειρισμούς της κάτω γνάθου ο αεραγωγός. Κατόπιν γίνεται έλεγχος του σφυγμού και νευρολογικός έλεγχος (ABPU). Θα πρέπει να γίνεται έλεγχος του αυχένα και γενικά της σπονδυλικής στήλης.

Η επόμενη ομιλήτρια, **Χ. Παλιμετάκη** αναφέρθηκε στην πρόληψη του αθλητικού τραύματος. Το οδοντικό τραύμα αφορά ένα στα τρία παιδιά προσχολικής ηλικίας και ένα στα τέσσερα σχολικής ηλικίας, με προεξέχοντα (80% κατά Andreassen) τα άνω πρόσθια.

Ο **Θ. Τασόπουλος** αναφέρθηκε στην κατασκευή των αθλητικών ναρθήκων. Το οδοντικό τραύμα δύναται να προκαλέσει απώλεια οδοντικής ουσίας άμεσα ή μεταγενέστερα με απορρόφηση ρίζας. Οι νάρθηκες προστατεύουν από το οδοντικό τραύμα και αποσβένουν τις δυνάμεις από το σημείο εφαρμογής τους σε μεγαλύτερη επιφάνεια. Ταυτόχρονα, δεν επιτρέπουν την άσκηση μεγάλης δύναμης στη βάση του κρανίου επειδή κρατούν σε απόσταση 3-5 mm τον κάτω από τον άνω φραγμό. Φυσικά προστατεύουν και από διασχίσεις μαλακών ιστών από τα δόντια.

Οι νάρθηκες διακρίνονται σε:

i. Προκατασκευασμένους (πλαστικοί ή PVC). Δεν έχουν καλή προσαρμογή και εφαρμογή και δεν επιτρέπουν καλή αναπνοή.

ii. Μερικώς προσαρμοζόμενοι (θερμοπλαστικοί, PVC) οι οποίοι έχουν μέτρια εφαρμογή

iii. Οι custom made(EVA, PVC, ακρυλικό, PVA-PE, latex rubber).

Τα υλικά των ναρθήκων με θερμοσχηματισμό λαμβάνουν το ιδεώδες σχήμα. Οι συσκευές θερμοσχηματισμού είναι είτε αρνητικής πίεσης (0,75 bar) είτε θετικής πίεσης 4-6 bar. Οι Parket et al.(1994) παρατήρησαν μείωση του πάχους του EVA κατά τον θερμοσχηματισμό σε εκμαγείο 20 mm, το οποίο φθάνει το 40-50% σε νάρθηκες 3 mm, 25% στους νάρθηκες 1mm και 30% σε νάρθηκα 2 mm. Έτσι, το ιδεώδες πάχος είναι 3 mm και μείωση κάτω από αυτό το όριο αυξάνει την πιθανότητα τραυματισμού.

Ο **Χ. Χρυσαφίδης** αναφέρθηκε στην κατασκευή εξατομικευμένων διαστρωματικών αθλητικών ναρθήκων. Ο νάρθηκας θα πρέπει να έχει καλή συγκράτηση (2,7 Newton ο προκατασκευασμένος και 9 Newton ο custom made). Οι διαστρωματικοί νάρθηκες έχουν καλύτερη απόσβεση από αντίστοιχους σε πάχος μονοστρωματικούς. Καλύτερη συγκράτηση έχουν οι ανοιχτόχρωμοι.

Το κοπτικό άκρο των άνω τομέων είναι το πλέον σημαντικό στην προστασία από κτύπημα και ενδείκνυται η χρήση 2 φύλλων των 2mm.

Η επέκταση του νάρθηκα είναι μέχρι το βάθος της ουλοπαρειακής αύλακας (1,5-2mm από το βάθος της). Καλύπτει όλα τα δόντια μέχρι από του 1ου γομφίου και όλο το οστούν της άνω γνάθου και υπερώια με διάνοιξη απόφραξης (anti –dam) για καλύτερη εφαρμογή. Η απόσταση άνω και κάτω γνάθου πρέπει να είναι 4-5 mm στην περιοχή των κοπτικών.

Νάρθηκες μπορούν να γίνουν και σε ορθοδοντικούς ασθενείς, αφού αποκλείσουμε τα brackets με erkogum. Φυσικά, η αποτύπωση γίνεται χωρίς το σύρμα με σωστής έκτασης δισκάριο και σιλικόνη (double mix one stage).

Η αναπροσαρμογή γίνεται είτε ενδοστοματικά μέσω εμβάπτισης σε θερμό νερό είτε εξωστοματικά σε εκμαγείο και θερμό αέρα.

Η ημερίδα προσέφερε σημαντική γνώση στους συμμετέχοντες και μάλιστα σε έναν σημαντικό τομέα που διαχειριζόμαστε σήμερα, τον αθλητισμό και τα σπορ.

**Οδοντιατρικός Σύλλογος Κορινθίας**

## Ημερίδα Κινητής Προσθετικής

# «Αντιμετώπιση μερικής νωδότητας με μερικές οδοντοστοιχίες (ΜΟ)»

Ο Οδοντιατρικός Σύλλογος Κορινθίας διοργανώνει το Σάββατο, **27 Ιουνίου 2015** Ημερίδα Κινητής Προσθετικής με τίτλο **«Αντιμετώπιση μερικής νωδότητας με μερικές οδοντοστοιχίες (ΜΟ)»**.

Συντονιστής:

**Ηρακλής Καρκαζής**, Αν Καθηγητής Κινητής Προσθετικής Οδοντιατρικής Σχολής ΕΚΠΑ

Εισηγητές:

**Ιωάννης Εμμανουήλ,** Αν. Καθηγητής Κινητής Προσθετικής Οδοντιατρικής Σχολής ΑΠΘ. **Νικήτας Συκαράς,** Επ. Καθηγητής Κινητής Προσθετικής Οδοντιατρικής Σχολής ΕΚΠΑ

**Αναλυτικά το πρόγραμμα της ημερίδας διαρθρώνεται ως εξής:**

**09:30-10:00** Προσέλευση- Εγγραφές- Παραλαβή Έντυπου Υλικού

**10:00-10:30 Ταξινόμηση και κατηγορίες ΜΟ**. *Ηρακλής Καρκαζής*

(Γενικά για την μερική νωδότητα, για μη θεραπεία σε βραχύ οδοντικό τόξο, Kennedy ταξινόμηση με αναφορά σε κλινικές δυσκολίες ευστάθειας, συγκράτησης, κ.λπ., δημογραφικά στοιχεία για θεραπευτικές ανάγκες)

**10:30-11:00 Αποτύπωση ΜΟ**. *Νικήτας Συκαράς*

(Τεχνικές και υλικά αποτύπωσης για την κατασκευή ΜΟ)

**11:00-11:15** Διάλειμμα- Καφέ

**11:15-12:00 Σχεδίαση στεφανών που θα δεχθούν ΜΟ**. *Νικήτας Συκαράς*

(Ανάγκη για παραλληλογράφηση, πότε παρασκευάζονται τα δόντια στηρίγματα, προσδιορισμός μέγιστης διαμέτρου, συγκράτηση-στήριξη από το άγκιστρο, μασητικοί εφαπτήρες, ειδικές κατασκευές, φρεζαριστά)

**12:00-12:45 Σχεδίαση ΜΟ**. *Ιωάννης Εμμαουήλ*

(Είδη μεγάλων συνδετήρων, ενδείξεις, έμμεση- άμεση συγκράτηση, σχεδιαστικές αρχές και κατανόηση του τρόπου λειτουργίας, ώστε ο οδοντίατρος να σχεδιάζει τη ΜΟ και όχι ο τεχνίτης)

**12:45-13:00** Διάλειμμα- Καφέ

**13:00-13:45 Κλινική εφαρμογή ΜΟ**. *Ιωάννης Εμμανουήλ*

(Κλινικά στάδια παράδοσης ΜΟ. Συγκόλληση στεφανών ή όχι, pick-up στεφανών με συνδέσμους, ενδοστοματική ενεργοποίηση συνδέσμων κ.λπ. Δοκιμή και έλεγχος μεταλλικού σκελετού, altered cast technique, προβλήματα κατά την λειτουργία και πώς διορθώνονται)

**13:45-14:30 Αισθητική ΜΟ**. *Νικήτας Συκαράς*

(Στοιχεία που μπορούν να βελτιώσουν τη συνδυασμένη λειτουργία ακίνητης- κινητής αποκατάστασης. Αναφορά στη διαμόρφωση των πτερυγίων, στους συνδέσμους ακριβείας και στα τηλεσκοπικά, στις διπλής φοράς ένθεσης, ακεταλικά άγκιστρα, εξ' ολοκλήρου θερμοπλαστικές κλπ.)

**14:30** Συμπεράσματα- Λήξη ημερίδας

Γεύμα προς τιμήν των προσκεκλημένων ομιλητών

*Η συμμετοχή είναι δωρεάν. Θα δοθεί πιστοποιητικό παρακολούθησης.*

**Περισσότερες πληροφορίες:**
**κο Κατσούλα Επαμεινώνδα,**
**τηλ. 27430 28233**

# 52ο Ετήσιο Συνέδριο της Στοματολογικής Εταιρείας της Ελλάδος

## Στάδιο Ειρήνης και Φιλίας από 18 έως 20 Σεπτεμβρίου 2015

Η Στοματολογική Εταιρεία της Ελλάδας (ΣΕΕ) διοργανώνει σε συνεργασία με τον Οδοντιατρικό Σύλλογο Πειραιά το 52ο Ετήσιο Συνέδριο της, το οποίο θα πραγματοποιηθεί στον Πειραιά στο Στάδιο Ειρήνης και Φιλίας από 18 έως 20 Σεπτεμβρίου 2015.

**Προκαταρκτικό Επιστημονικό Πρόγραμμα**

**ΣΤΡΟΓΓΥΛΑ ΤΡΑΠΕΖΙΑ**

- Αισθητική δοντιών και χαμόγελου: από το εντοπισμένο στο εκτεταμένο πρόβλημα-προσθετική προσέγγιση. *Συντονιστής:* Κούρτης Σ. *Συμμετέχουν:* Γούσιας Η., Πελεκάνος Σ., Ρούσσου Ι.
- Ποιότητα ζωής των ΑμεΑ- Ανοικτή για το κοινό. *Συντονιστής:* Δεπάστας Χ. *Συμμετέχουν:* Βγόντζας Α., Ζερβού- Βάλβη Φ., Καμμιλάτος Χ., Λυμβαίος Ι.

**ΕΙΣΗΓΗΣΕΙΣ**

- Νεότερες μορφικές προσεγγίσεις στην κατάταξη της στοματίτιδας. Οικονομοπούλου Π.
- Ξηροστομία: απαντήσεις σε 10 ερωτήματα με κλινική σημασία. Πιπέρη Ε.
- Χειρουργικά υποβοηθούμενη αποκατάσταση οπίσθιας νωδότητας. Χούπης Κ.
- Αποκατάσταση οπίσθια νωδότητας με κοντά εμφυτεύματα. Μανταλενάκης Κ.
- Τα πολυαμίδια «Νάιλον» στην κινητή προσθετική. Πολυχρονάκης Ν.
- Προβλήματα από ενέσιμα ενθέματα στη στοματική κοιλότητα. Νικητάκης Ν.
- Περιο-ενδο θεραπευτική προσέγγιση στη σύγχρονη καθημερινή κλινική πράξη. Σιλβέστρος Σ., Λαμπρόπουλος Α.
- Αισθητικές αποκαταστάσεις προσθίων με σύνθετη ρητίνη σε οριακές περιπτώσεις. Πολυδώρου Ο.
- Η χρήση των ινών στις αισθητικές αποκαταστάσεις. Τολίδης Κ.
- Αισθητική προσώπου. Thuau H.
- Αισθητική μαλακών ενδοστοματικών ιστών. Μαδιανός Φ.
- Ορθοδοντική και Αισθητική προσώπου. Δαμανάκης Γ.
- Επιλογή χρώματος στην Οδοντιατρική. Παπάζογλου Σ.
- Λεύκανση και συντηρητικές αισθητικές αποκαταστάσεις. Σταυριδάκης Μ.
- Η σύγχρονη οδοντιατρική αντιμετώπιση με τις ανισότητες στη στοματική υγεία. Κωνσταντινίδης Ρ.
- Ο ρόλος και οι εξελίξεις της ψηφιακής απεικόνισης στην κλινική οδοντιατρική. Γκρίτζαλης Π.

Περισσότερες πληροφορίες σχετικά με το πρόγραμμα του συνεδρίου και το δικαίωμα συμμετοχής μπορείτε να βρείτε στην ηλεκτρονική σελίδα της ΣΕΕ στην διεύθυνση: www.stomatologia.gr

# Ο ΟΣΚ «επενδύει» στη δια βίου εκπαίδευση των οδοντιάτρων

Με μεγάλη επιτυχία ολοκληρώθηκε η επιστημονική ημερίδα που διοργάνωσε ο Οδοντιατρικός Σύλλογος Κορινθίας το Σάββατο, 28 Φεβρουαρίου 2015 στο Αμφιθέατρο του Πανεπιστημίου Πελοποννήσου, με θέμα **«Οδοντινική υπερευαισθησία και μη τερηδονικές βλάβες των σκληρών οδοντικών ιστών»**.

Το πρόγραμμα της ημερίδας άνοιξε η κ. **Μαριζένια Πεπελάση**, Περιοδοντολόγος, Αν. Καθηγήτρια Περιοδοντολογίας της Οδοντιατρικής Σχολής ΕΚΠΑ με την ομιλία της με θέμα «Οδοντινική υπερευαισθησία και αντιμετώπισή της». Η οδοντινική υπερευαισθησία εμφανίζεται σε πάσχοντες από περιοδοντική νόσο, ενώ είναι η συχνότερη δυσάρεστη συνέπεια σε ασθενείς που υποβάλλονται σε περιοδοντική θεραπεία. Η πρόληψη και αντιμετώπιση της οδοντινικής υπερευαισθησίας καθώς και των μη τερηδονικών βλαβών προϋποθέτει την έγκαιρη ανίχνευση και εξάλειψη των αιτιολογικών και προδιαθεσικών παραγόντων, καταλήγοντας στη σωστή θεραπεία και στην αναχαίτιση της εξέλιξης τους.

Από την πλευρά της, η κα. **Χαρίκλεια Παξιμαδά**, Επ. Καθηγήτρια Οδοντικής Χειρουργικής, Οδοντιατρικής Σχολής ΕΚΠΑ αναφέρθηκε στην «Αιτιολογία και αντιμετώπιση αυχενικών βλαβών μη τερηδονικής αιτιολογίας». Σήμερα, πιστεύεται ότι η δημιουργία τους είναι πολυπαραγοντικής αιτιολογίας και μάλιστα ότι προέρχονται από τη συνδυαστική δράση διάβρωσης (οξέα από διατροφή ή οξέα του στομάχου) και παθολογικής ή φυσιολογικής αποτριβής (τρόπος βουρτσίσματος- βρυγμός). Ο εντοπισμός των αιτιών αυτών των βλαβών είναι πρωταρχικής σημασίας στην αντιμετώπισή τους και στην αναχαίτιση της εξέλιξής τους. Βεβαίως, όταν οι βλάβες έχουν αποκαλύψει οδοντίνη, τότε θεωρείται επιβεβλημένη η αποκατάστασή τους με συγκολλητικές τεχνικές και σύγχρονα πολυμερή υλικά.

«Εντοπισμένα προβλήματα απώλειας οδοντικής ουσίας- Αποκαταστάσεις μερικής επικάλυψης» ήταν το θέμα της ομιλίας του κ. **Σάβα Κοσμίν**, Προσθετολόγου, Επιστημονικού Συνεργάτη Προσθετικής ΕΚΠΑ. Στο πλαίσιο της παρουσίασής του ο κ. Κοσμίν, περιέγραψε αναλυτικά τα κλινικά και εργαστηριακά στάδια που ακολουθούνται για την κατασκευή έμμεσων ολοκεραμικών αποκαταστάσεων μερικής επικάλυψης. Τέλος, στο πλαίσιο αυτής της εισήγησης παρουσιάστηκε η κλινική μεθοδολογία ελεγχόμενης αποκοπής οδοντικής ουσίας με καθοδήγηση από το διαγνωστικό κέρωμα.

Το τελευταίο θέμα της ημερίδας ήταν αφιερωμένο στην αιτιολογία και θεραπεία γενικευμένης απώλειας οδοντικής ουσίας μη τερηδονικής αιτιολογίας. Ο κ. **Κωνσταντίνος Τσούτης,** Προσθετολόγος, Επιστημονικός Συνεργάτης Προσθετικής ΕΚΠΑ περιέγραψε τη διαδικασία αποκατάστασης περιστατικών με γενικευμένη απώλεια οδοντικής ουσίας, συγκρίνοντας τα πλεονέκτηματα της σύγχρονης τεχνικής σε αντιδιαστολή με τα παλιότερα κλινικά πρωτόκολλα. Παράλληλα, αναλύθηκαν τα αίτια των γενικευμένων διαβρώσεων, καθώς και τα νεότερα δεδομένα σχετικά με την αιτιολογία και τον τρόπο αντιμετώπισης του βρυγμού

## Ημερίδα / Πρακτικό Σεμινάριο Ενδοδοντίας

Συνεχίζοντας τη διοργάνωση επιτυχημένων επιστημονικών δράσεων, ο ΟΣΚ διοργάνωσε το Σάββατο, 28 Μαρτίου 2015, Ημερίδα- Πρακτικό Σεμινάριο με θέμα: **«Η επανάληψη της ενδοδοντικής θεραπείας στα πλαίσια του γενικού οδοντιατρείου»** με κεντρικό ομιλητή τον κλινικό Ενδοδοντολόγο και Επιστημονικό Συνεργάτη του ΕΚΠΑ, κ. **Κωνσταντίνο Καλογερόπουλο**. Η ημερίδα έλαβε χώρα στο ξενοδοχείο «Sikyon Coast Hotel & Resort» στην Παραλία Ξυλοκάστρου.

Σκοπός της ημερίδας ήταν ο συμμετέχων να είναι σε θέση να αποφανθεί για το πότε πρέπει να επαναλαμβάνεται η ενδοδοντική θεραπεία, να διαπιστώσει τους λόγους αποτυχίας και τα υλικά που έχουν χρησιμοποιηθεί, καθώς και τι βήματα πρέπει να ακολουθηθούν ώστε να ολοκληρωθεί με επιτυχία. Η ημερίδα περιελάμβανε θεωρητικό και πρακτικό μέρος, όπου αναλύθηκαν όλες οι τεχνικές που απαιτείται να κατέχει ο γενικός οδοντίατρος, ώστε να διεκπεραιώνει αντίστοιχα περιστατικά στην καθημερινή κλινική πράξη.

Στο πλαίσιο του πρακτικού σεμιναρίου οι συμμετέχοντες διδάχθηκαν την επεξεργασία κεκαμμένων ριζικών σωλήνων με το σύστημα Endowave καθώς και τη χρήση των υπερήχων στην επανάληψη της ενδοδοντικής θεραπείας. Η απήχηση των ημερίδων του ΟΣΚ αποδεικνύει το ενδιαφέρον των μαχόμενων οδοντιάτρων για επιστημονικές εκδηλώσεις σε θέματα αιχμής. Αξίζουν συγχαρητήρια στον Οδοντιατρικό Σύλλογο Κορινθίας και στον πρόεδρό του κ. Επαμεινώνδα Κατσούλα για την επιλογή των θεμάτων, αλλά και για την άψογη διοργάνωση των επιστημονικών δράσεων.

# 3ο Πανελλήνιο Συνέδριο Στοματολογίας

Με μεγάλη επιτυχία πραγματοποιήθηκε το 3ο Πανελλήνιο Συνέδριο Στοματολογίας της Ελληνικής Εταιρείας Παθολογίας Στόματος (ΕΕΠΣ) στην Αθήνα στο Ξενοδοχείο Crown Plaza, 20 και 21 Μαρτίου 2015.

Κατά την τελετή έναρξης η Πρόεδρος της Οργανωτικής Επιτροπής, Καθηγήτρια Στοματολογίας του Πανεπιστημίου Αθηνών κα **Αλεξάνδρα Σκλαβούνου-Ανδρικοπούλου** τόνισε ότι

σε μια περίοδο σοβαρής οικονομικοκοινωνικής κρίσης και σε ένα αρνητικά φορτισμένο περιβάλλον, η διοργάνωση ενός επιστημονικού συνεδρίου είναι ένα έργο δύσκολο, αλλά η ανάγκη για πρόοδο της επιστήμης και η προαγωγή της γνώσης στον τομέα της Στοματολογίας εξακολουθεί να είναι επιτακτική, με αποτέλεσμα η συνέχιση του θεσμού του Πανελληνίου Συνεδρίου Στοματολογίας να είναι μια αναγκαιότητα.

Την έναρξη των εργασιών του 3ο Πανελληνίου Συνεδρίου Στοματολογίας κήρυξε ο Κοσμήτορας της Σχολής Επιστημών Υγείας του Εθνικού και Καποδιστριακού Πανεπιστημίου Αθηνών, Καθηγητής Παθολογικής Ανατομικής κ. **Ευστράτιος Πατσούρης,** στον οποίο επιδόθηκε τιμητική πλακέτα και ανακηρύχθηκε Επίτιμο

μέλος της Ελληνικής Εταιρείας Παθολογίας Στόματος (ΕΕΠΣ).

Χαιρετισμούς απηύθηναν επίσης ο Πρόεδρος της Ελληνικής Εταιρείας Παθολογίας Στόματος τ. Καθηγητής Στοματολογίας του Αριστοτελείου Πανεπιστημίου Θεσσαλονίκης κ. **Αναστάσιος Μαρκόπουλος,** ο Πρόεδρος της Ελληνικής Οδοντιατρικής Ομοσπονδίας κ. **Αθανάσιος Κατσίκης** και ο Πρόεδρος του Οδοντιατρικού Συλλόγου Αττικής κ. **Αθανάσιος Υφαντής.**

Η κεντρική ομιλία με θέμα "Perspectives in Oral Medicine" αναπτύχθηκε από τον Καθηγητή Στοματολογίας και Διευθυντή του UCL Eastman Dental Institute του Λονδίνου **Stephen Porter**, στον οποίο επίσης απονεμήθηκε τιμητική πλακέτα και ανακηρύχθηκε Επίτιμο μέλος της ΕΕΠΣ.

Το Συνέδριο είχε εντυπωσιακή συμμετοχή με πάνω από 160 συνέδρους και κεντρικό θέμα «Εξελίξεις και Προοπτικές στη Στοματολογία» το οποίο καλύφθηκε σε 7 Στρογγυλά Τραπέζια, σύντομες Εισηγήσεις και Διαδραστική Συνεδρία.

Η ευρεία θεματολογία του Συνεδρίου περιλάμβανε τα πρόσφατα ερευνητικά δεδομένα στη διάγνωση και στην αντιμετώπιση του καρκίνου του στόματος, θεραπευτικά πρωτόκολλα για συνήθη στοματολογικά νοσήματα βασισμένα σε κατευθυντήριες οδηγίες και νεότερες απόψεις για την τοποθέτηση οδοντικών εμφυτευμάτων σε ασθενείς με γενικό ή στοματολογικό νόσημα τοπικής ή συστηματικής αιτιολογίας.

Ιδιαίτερο ενδιαφέρον παρουσίασε η Συνεδρία που αφορούσε στην επιδημιολογία της HPV-λοίμωξης στη στοματική κοιλότητα και στο ρόλο της στην καρκινογένεση του στόματος μέσα από ερευνητικά πρωτόκολλα μεταπτυχιακών φοιτητών της Στοματολογίας και ομιλίες προσκεκλημένων ομιλητών. Η Συνεδρία «Βήμα των μεταπτυχιακών» με την παρουσίαση κλινικών περιστατικών που θέτουν διαγνωστικά διλήμματα προσήλκυσε επίσης το ενδιαφέρον, ενώ σε άλλες συνεδρίες τονίστηκε η αναγκαιότητα και τα πλεονεκτήματα της άσκησης της Στοματολογίας σε Νοσοκομειακό περιβάλλον καθώς και η διαγνωστική προσέγγιση και αντιμετώπιση φλεγμονωδών παθήσεων των σιαλογόνων αδένων που καλείται πολλές φορές να διαχειρισθεί ο γενικός και εξειδικευμένος οδοντίατρος.

Διακεκριμένοι Έλληνες ομιλητές από το χώρο της Οδοντιατρικής αλλά και της Ιατρικής καθώς και η Ομότιμη Καθηγήτρια Στοματολογίας **Francina Lozada** Nur από το Πανεπιστήμιο San Francisco της Καλιφόρνιας των ΗΠΑ ήταν προσκεκλημένοι και τίμησαν με την παρουσία και την συμμετοχή τους το Συνέδριο.

# Δυναμικό «παρών» της DentalLine Δεβερίκου στην IDS 2015

Η εταιρεία DentalLine Δεβερίκου έδωσε ηχηρό «παρών» στη Διεθνή Οδοντιατρική Έκθεση IDS 2015, όπως άλλωστε συστηματικά πράττει τα τελευταία 16 χρόνια, ανταλλάσσοντας απόψεις με τους διεθνείς της συνεργάτες, με στόχο πάντοτε τη διαρκή εξέλιξή της, ώστε να ανταποκρίνεται στις απαιτήσεις του σύγχρονου οδοντιάτρου. Στο πλαίσιο της Έκθεσης, η DentalLine Δεβερίκου παρουσίασε στο διεθνές κοινό την επιτυχημένη σειρά των προϊόντων της, ενώ οι επισκέπτες της Έκθεσης είχαν την ευκαιρία να δουν από κοντά, στο περίπτερό της, για πρώτη φορά, καινούρια προϊόντα που θα κυκλοφορήσουν το προσεχές διάστημα.

# Αντάμειες Λόγου και Τέχνης

Του **Γεράσιμου Δουβίτσα** Αναπληρωτή Καθηγητή Οδοντιατρικής Σχολής ΕΚΠΑ

*Νόμος της Τέχνης η Συνεχής και Αδιάκοπη Εργασία*

Ο κόσμος μας θα γίνεται όλο και πιο ευτυχισμένος, όσο οι άνθρωποι θα καταφέρνουν να αποκτούν ψυχές καλλιτεχνών. Δηλαδή, όσο οι άνθρωποι θα καταφέρνουν να βρίσκουν τη χαρά μέσα στο έργο τους. Αυτό φυσικά δεν σημαίνει ότι πρέπει κάποιος να θεωρεί τον εαυτό του τέλειο.

Στην λογοτεχνία, όπως και στη ζωγραφική και στη μουσική κανείς δεν είναι τέλειος. Κανείς, κατά βάθος δεν ξέρει τα πράγματα. Το απλούστερο που μπορούμε να κάνουμε είναι να το παραδεχτούμε, κάτι που κανείς δεν το κάνει, ούτε από την μεριά των καλλιτεχνών, ούτε των κριτικών, αλλά ούτε και από την μεριά του κοινού.

Αν κάποιος απόλυτος γνώστης των πραγμάτων υπάρχει, τότε, αντί να σχολιάζει τα κείμενα, τους ζωγραφικούς πίνακες ή τις μουσικές συνθέσεις των άλλων, θα δημιουργούσε αυτός ο ίδιος, το τέλειο έργο. Όταν βλέπεις μια ατμομηχανή να κινείται δεν σημαίνει ότι κατέχεις και τις γνώσεις ενός μηχανικού. Όταν είσαι σε θέση να γράψεις μια επιστολή ορθογραφημένη, δεν σημαίνει ότι μπορείς να νιώθεις συγγραφέας. Δεν μπορείς να επιτρέπεις στον εαυτό σου να κρίνει έναν ζωγράφο, μόνο και μόνο επειδή έχεις μάτια και μπορείς να δεις ένα πίνακά του.

Η τέχνη είναι η δημιουργία μετουσιωμένη σε ιδέα και ο νόμος της είναι η συνεχής, αδιάκοπη εργασία. Όπως αναφέρει ο Μπαλζάκ, αν ο Παγκανίνι, που διηγούταν την ψυχή του μέσα από τις νότες του βιολιού του, περνούσε τρεις μέρες χωρίς να μελετήσει θα έχανε την ικανότητα της έκφρασης και θα γινόταν ένας απλός βιολιστής.

Γι αυτό ακριβώς οι μεγάλοι καλλιτέχνες, οι ολοκληρωμένοι ποιητές δεν περιμένουν παραγγελίες, δημιουργούν σήμερα, αύριο, πάντοτε. Έτσι, προκύπτει αυτός ο εθισμός της εργασίας που τους κάνει να ζουν συνεχώς κάτω από την ίδια στέγη με τη μούσα. Ο Βολταίρος ζούσε μέσα στο γραφείο του και κάπως έτσι θα έζησε και ο Όμηρος και ο Φειδίας.

Σ' αυτό το τεύχος θα γνωρίσουμε δύο, ακόμα, μέλη του Ομίλου Οδοντιάτρων Λογοτεχνών Καλλιτεχνών, τον συνάδελφο Άγγελο Γαλάνη, που ασχολείται με τη Γλυπτική και το Ψηφιδωτό και την συνάδελφο Χαρίκλεια Παξιμαδά, που ασχολείται με την ζωγραφική.

**Άγγελος Γαλάνης**

Κατάγεται από τα Τρίκαλα Θεσσαλίας. Σπούδασε την Οδοντιατρική στην Αθήνα. Η τέχνη τον απασχολούσε από τα φοιτητικά του χρόνια. Αρχικά ασχολήθηκε με την ξυλογλυπτική και στη συνέχεια με το ψηφιδωτό και με τη γλυπτική γενικότερα, δοκιμάζοντας διάφορα υλικά όπως: γύψο, τσιμέντα, σοφάδες, felisol, alfablock, πλαστελίνη, λαμαρίνα, μάρμαρο καθώς και συνδυασμούς αυτών των υλικών. Διδάσκει το ψηφιδωτό σε συνεργασία με τους φίλους του Μουσείου Ν. Περαντινός καθώς και στο πολιτιστικό στέκι Άνω ποταμών στην Ηλιούπολη.

Έχει έως τώρα εκθέσει έργα του σε πέντε ατομικές εκθέσεις και έλαβε μέρος σε πολλές ομαδικές .

Έργα του βρίσκονται σε πολλές δημόσιες και ιδιωτικές συλλογές.

Εδώ παρουσιάζονται 5 έργα του.

*Αφροδίτη. Γλυπτό*

*Προσωπογραφία. Γλυπτό*

*Μάσκες. Κεραμικό alfablok και σοβάς*

*Ψηφιδωτό. Μάρμαρο*

*Χορός. Ξύλο*

**Χαρίκλεια Παξιμαδά**

Γεννήθηκε στον Βύρωνα Αττικής το 1956. Σπούδασε Οδοντιατρική στην Οδοντιατρική Σχολή του Εθνικού και Καποδιστριακού Πανεπιστημίου Αθηνών. Είναι Επίκουρη Καθηγήτρια στην ίδια Σχολή, ενώ παράλληλα, διατηρεί ιδιωτικό Ιατρείο από το 1980.
Με την ζωγραφική ασχολείται ερασιτεχνικά από το 2000.
Το 2011 και για δύο χρόνια παρακολούθησε τα Εκπαιδευτικά Μαθήματα Ζωγραφικής στο Μουσείο Μπενάκη με δασκάλα την εικαστικό Μαρία Σωνιέ.
Ζωγραφίζει κυρίως με ακρυλικά χρώματα σε καμβά και σε ξύλο, ενώ έχει ασχοληθεί και με λαδοπαστέλ και aquarella.
Συμμετείχε σε ομαδική έκθεση μαθητών της Μαρίας Σωνιέ, από τα εκπαιδευτικά εργαστήρια του Μουσείου Μπενάκη, με τίτλο: ΧΡΩΜΑ-ΘΕΜΑ. Η έκθεση έγινε 2-10 Ιουλίου 2014 στο Café. Art gallery OFF WHITE.
Εδώ παρουσιάζονται 5 έργα της.

*Μάσκα*

*Μπανάνες σε καλάθι*

*Χειμώνας*

*Καλοκαίρι*

*Πρωτοχρονιά*

## Συγκροτήθηκε σε σώμα το νέο Δ.Σ. της Ε.Ε.Ε.

Το Δ.Σ. της Ελληνικής Ενδοδοντικής Εταιρείας συγκροτήθηκε σε σώμα ως εξής:

Πρόεδρος: **Γεωργοπούλου Μαρία**
Αντιπρόεδρος: **Οικονομίδης Νίκος**
Γ. Γραμματέας: **Κωστούρος Γεώργιος**
Ειδ. Γραμματέας: **Συκαράς Χρήστος**
Ταμίας: **Φλεβοτομάς Μιχάλης**
Μέλη: **Αναστασιάδης Πάνος**
**Σερέφογλου Μιχάλης**
Αναπληρωματικά μέλη: **Διαμαντή Κέλλυ, Καλογερόπουλος Κωνσταντίνος, Κροκίδης Ανδρέας, Κωνσταντάκη Μαρία, Μάγκος Σωτήρης, Οικονόμου Γιάννα, Σπυρόπουλος Σπύρος**

## Τα νέο Δ.Σ. της Ελληνικής Εταιρείας Στοματικών Εφαρμογών Laser (HELSOLA)

Το Δ.Σ. της Ελληνικής Εταιρείας Στοματικών Εφαρμογών Laser (Helsola), συγκροτήθηκε σε σώμα ως εξής:

Πρόεδρος: **Νακοπούλου Κλεοπάτρα**
Αντιπρόεδρος: **Αναγνωστάκη Ευγενία**
Γεν. Γραμματέας: **Γαρτζούνη Ελένη**
Ταμίας: **Γεωργίου Ειρήνη**
Μέλη: **Καμμά Ιωάννα, Λούπης Νικόλαος, Μανταλενάκης Κων/νος**
Αναπλ. Μέλη: **Μαλαμούλη Κωνσταντία, Χαλλά Μαριάννα**

## ΑΔΑΜΑΝΤΙΑΔΑ: Οι ΓτΚ στο πλευρό χιλιάδων μαθητών της Αθήνας

Οι Γιατροί του Κόσμου για δύο συνεχόμενα χρόνια βρέθηκαν στο πλευρό χιλιάδων μαθητών της Αθήνας, εξετάζοντας συνολικά 9.382 παιδιά και πραγματοποιώντας οδοντιατρικές παρεμβάσεις σε 22.281 δόντια. Από τον Φεβρουάριο του 2013 έως τον Φεβρουάριο του 2015 το πρόγραμμα «ΑΔΑΜΑΝΤΙΑΔΑ» εφαρμόστηκε σε 66 Δημοτικά Σχολεία του Δήμου της Αθήνας και χάρη στην προσφορά 50 εθελοντών οδοντιάτρων κατόρθωσε να καλύψει τις ανάγκες πρόληψης και θεραπείας σε πλήθος μαθητών που σε πολλές περιπτώσεις δεν είχαν τη δυνατότητα να ζητήσουν οδοντιατρική θεραπεία.

Αξίζει όμως να σημειωθεί ότι τα στοιχεία που συγκέντρωσαν μέσα από την καταγραφή των περιστατικών που αντιμετώπισαν κατά τη διάρκεια αυτών των ετών οι ΓτΚ, κάθε άλλο παρά ενθαρρυντικά είναι για την κατάσταση της στοματικής υγείας των παιδιών.

Τουναντίον, αναδεικνύουν το μεγάλο κενό και τη μεγάλη ανάγκη παρέμβασης που υπάρχει, προκειμένου να βελτιωθεί σημαντικά η στοματική υγεία των παιδιών. Πιο συγκεκριμένα, βάσει της οδοντιατρικής καταγραφής, παρουσιάστηκαν σε ποσοστό 81% περιστατικά που έχρηζαν οδοντιατρικής παρακολούθησης και σε ποσοστό 34% περιστατικά που έχρηζαν ορθοδοντικής παρέμβασης. Τα περιστατικά παιδιών με καλή ή πολύ καλή στοματική υγεία άγγιζαν μόλις το 15% στο σύνολο των παιδιών που εξετάστηκαν.

Από την οδοντιατρική καταγραφή προέκυψαν επίσης ποιοτικά στοιχεία που δείχνουν ότι η πολυ-πολιτισμικότητα ανέρχεται στο 64% ανάμεσα στους μαθητές που εξετάστηκαν και αποτελούσαν αποκλειστικά μαθητές σχολείων του κεντρικού τομέα του Δήμου Αθηναίων, η αποχή των μαθητών από τη δωρεάν εξέταση και φθορίωση, εξαιτίας της μη-συγκατάθεσης από τους γονείς ανήρθε στο 21%, ενώ η συν-νοσηρότητα, δηλαδή η ένδειξη συνύπαρξης πολλαπλών οδοντιατρικών και ορθοδοντικών προβλημάτων ανέρχεται στο 40%.

Τα στοιχεία αυτά αναδεικνύουν την αναγκαιότητα της συνέχισης του προγράμματος και την επέκτασή του και σε άλλες περιοχές της Αττικής, γεγονός για το οποίο οι ΓτΚ έχουν ήδη δεσμευτεί και θα προσπαθήσουν με κάθε μέσο να υλοποιήσουν.

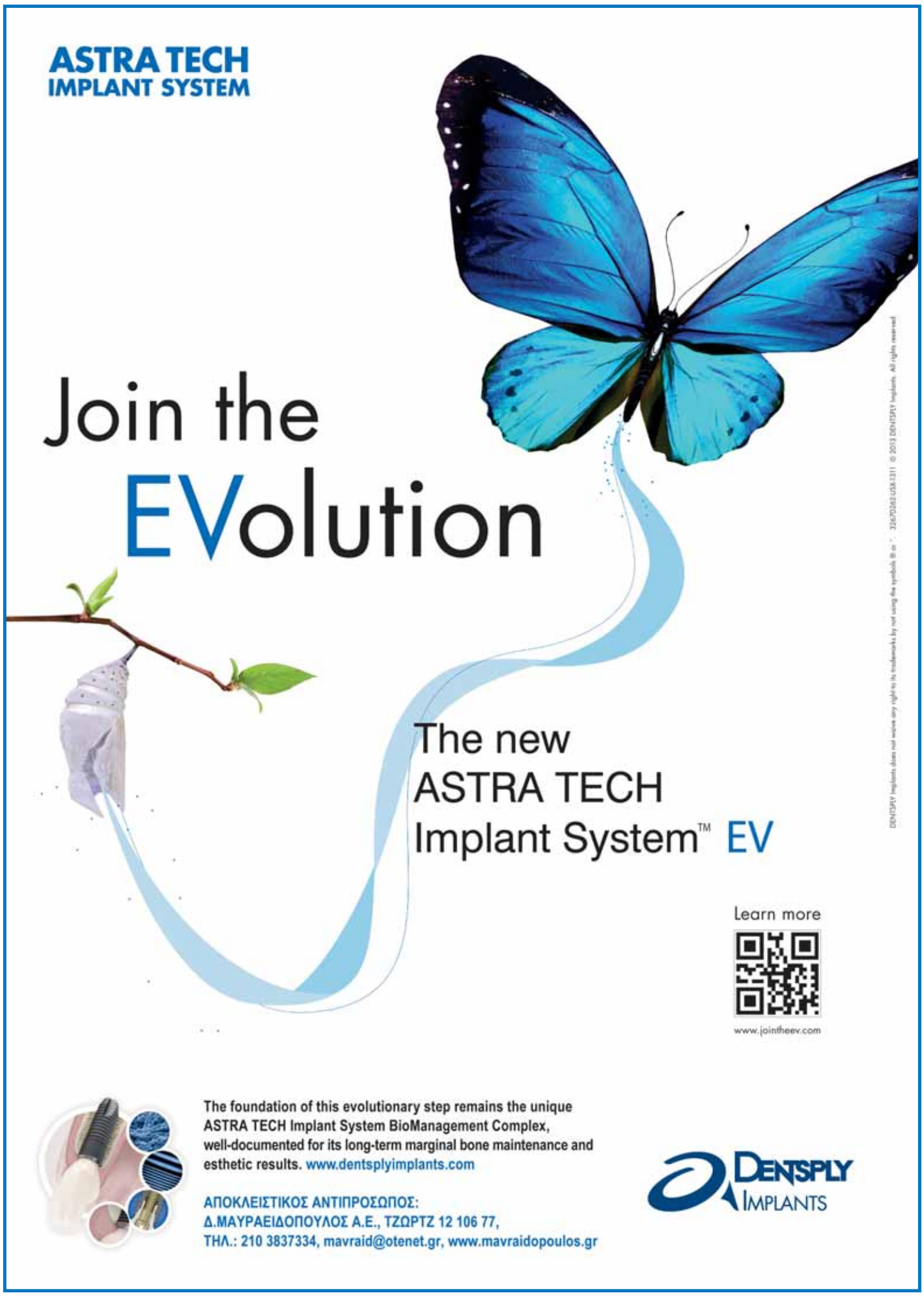


## Κυκλοφόρησε ο 8ος τόμος της «Ενδοδοντολογίας»

Κυκλοφόρησε ο 8ος τόμος του περιοδικού «Ενδοδοντολογία», της επίσημης επιστημονικής έκδοσης της Ελληνικής Ενδοδοντικής Εταιρείας, με πλούσια και ενημερωμένη θεματολογία που απευθύνεται στις ανάγκες του σύγχρονου οδοντιάτρου και υπό την επιστημονική σφραγίδα της ΕΕΕ. Η «Ενδοδοντολογία» διατίθεται από τις εκδόσεις «Ο.Β.».

**Για περισσότερες πληροφορίες και συνδρομές μπορείτε να απευθύνεστε στο «Ο.Β»: τηλ: 210 3814 939 και e-mail: odvima@otenet.gr**

Νέο

# Adhese® Universal

Ο συγκολλητικός παράγοντας για όλες τις χρήσεις

## Όλα με ένα κλικ...
## Μέχρι 190 φορές.

### Καθολική συγκόλληση σε προχωρημένη συσκευασία

- **ΟΙΚΟΝΟΜΙΚΗ ΣΥΣΚΕΥΑΣΙΑ** – μέχρι 190 εφαρμογές σε μονήρη δόντια ανά VivaPen®*
- **ΚΑΘΟΛΙΚΗ ΧΡΗΣΗ** – για όλες τις τεχνικές συγκόλλησης και αδροποίησης
- **ΠΡΟΒΛΕΨΙΜΑ ΑΠΟΤΕΛΕΣΜΑΤΑ** – υψηλή αντοχή δεσμού σε οδοντίνη και αδαμαντίνη

* Διαθέσιμα στοιχεία κατόπιν αιτήσεως

**www.ivoclarvivadent.gr**

Επίσημοι διανομείς:
Ελλάδας:

**Dental Vision ΕΠΕ**
- Μιχαλακοπούλου 125 / 115 27 Αθήνα / τηλ: 210 77 55 900 /
- Τσιμισκή 34 / 546 23 Θεσσαλονίκη / τηλ: 2310 253 800 / www.dentalvision.gr

**SADENT ΑΕΒΕ**
- 1 χλμ Λεωφ. Μαρκοπούλου / 190 02 Παιανία / τηλ: 211 10 22 900 /
- Τετραπόλεως 4 / 115 27 Γουδή / τηλ: 210 77 77 608 /
- Ν. Τέλογλου 7 / 546 36 Θεσσαλονίκη / τηλ: 2310 968 799 / www.sadent.com

**Unicon Hellas ΕΠΕ**
- Τεώ 38 / 177 78 Ταύρος / τηλ: 210 48 28 020 / www.uniconhellas.gr

ivoclar vivadent®
passion vision innovation

sirona.

GLOBAL NUMBER 1

...ΑΠΟ ΤΟ ΜΕΓΑΛΥΤΕΡΟ
ΕΡΓΟΣΤΑΣΙΟ ΤΟΥ ΚΟΣΜΟΥ...
...Η ΤΕΧΝΟΛΟΓΙΑ ΣΤΑ ΧΕΡΙΑ ΣΑΣ!!

ΝΕΟ ΠΡΟΪΟΝ

Έφτασε το μηχάνημα που ξεπερνά κάθε προσδοκία!!

MADE IN GERMANY

# INTEGO

## ΜΕ ΚΟΡΥΦΑΙΑ ΤΕΧΝΟΛΟΓΙΑ ΚΑΙ ΕΠΙΔΟΤΟΥΜΕΝΗ ΤΙΜΗ

## ...αφήνει τους άλλους ακόμα πιο πίσω!

Design/
Πολυτελής κατασκευή

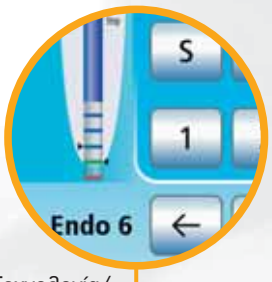


Τεχνολογία/
Γερμανική Ποιότητα

Έμφαση
στην υγιεινή

Πολυμορφικό

Εύκολη
επικοινωνία

Αξεπέραστη
εργονομία

Σιγουριά
και άνεση

Σίγουρη
επένδυση

Scan the QR code and
find out even more!
SIRONA.COM/INTEGO

sirona.INTEGO

## Η δύναμη της ανανέωσης

DENTICA AE
ΓΕΝΙΚΗ ΑΝΤΙΠΡΟΣΩΠΕΙΑ

www.dentica.gr

Αθήνα: Φειδιππίδου 32 & Τετραπόλεως, τηλ.: 210 7488 333
Θεσσαλονίκη: Τέλογλου 7, τηλ.: 231096 0441 • Χανιά: Σμύρνης 59. τηλ.: 28210 94637
Service stations σε όλη την Ελλάδα

εγγύηση επιτυχίας!

The Dental Company

sirona.