Οδοντιατρικο Βημα

ΔΙΜΗΝΙΑΙΑ ΕΚΔΟΣΗ | Σκουφά 64 106 80 Αθήνα | Τηλ. 210 3814 939 | Fax 210 3803 327 | e-mail: odvima@otenet.gr | www.odvima.gr | ΙΑΝΟΥΑΡΙΟΣ - ΦΕΒΡΟΥΑΡΙΟΣ 2017 | ΤΕΥΧΟΣ 114

Λεπτομέρειες στις σελ. 38-39

Γνώρισε τον ασθενή σου, βρες την θεραπεία...

Αν και του αρέσει να περιγράφει τον εαυτό του ως «πωλητή», ο κ. **Simon Tucker** είναι ένας από τους πιο επιτυχημένους και διεθνώς αναγνωρισμένους συμβούλους εκπαίδευσης της οδοντιατρικής ομάδας σε ζητήματα διαχείρισης και μάρκετινγκ του οδοντιατρείου, καθώς και «πώλησης των οδοντιατρικών υπηρεσιών». Το «ΟΒ» συνάντησε τον κ. Simon Tucker στο περιθώριο του 21ου Σεμιναρίου Συνεχούς Επιμόρφωσης που διοργάνωσε με μεγάλη επιτυχία η Ελληνική Παιδοδοντική Εταιρεία και μίλησε μαζί του για τους βασικούς προβληματισμούς του οδοντιάτρου, ο οποίος καλείται να βρει τη χρυσή τομή ανάμεσα στον ρόλο του θεράποντος ιατρού από τη μια πλευρά και του οικονομικού διευθυντή του οδοντιατρείου του από την άλλη.

Σελ. 4-6

Η Θεσσαλονίκη υποδέχεται το 2ο Συνέδριο της BaSS



Το 22ο Συνέδριο της Βαλκανικής Στοματολογικής Εταιρείας (BaSS) θα γίνει φέτος στη Θεσσαλονίκη, στο Ξενοδοχείο «Macedonia Palace» στις 4-7 Μαΐου 2017. Το «ΟΒ» συνάντησε τον Πρόεδρο του Συνεδρίου, τον Καθηγητή κ. **Λάμπρο Ζουλούμη**, ο οποίος μας μίλησε για τους στόχους της φετινής διοργάνωσης, αλλά και για τον ρόλο που η BaSS διαδραματίζει ως επιστημονικός φορέας στην ενίσχυση και την διάχυση της γνώσης μεταξύ των οδοντιάτρων της ευρύτερης περιοχής των Βαλκανίων.

Σελ. 20

Αντιμικροβιακοί παράγοντες στην Περιοδοντολογία

Η Ελλάδα είναι πρωταθλήτρια στην κατανάλωση αντιβιοτικών και στην συνακόλουθη εμφάνιση ανθεκτικών μορφών μικροβίων. Στο παρόν άρθρο, ο Αναπληρωτής Καθηγητής Περιοδοντολογίας Οδοντιατρικής Σχολής ΕΚΠΑ, κ. **Βασίλης Πανής** αναλύει πότε πρέπει ο οδοντίατρος να προβαίνει στη χορήγηση αντιμικροβιακών παραγόντων για την θεραπεία των νόσων του περιοδοντίου.

Προκειμένου να γίνουν σαφείς οι ενδείξεις χορήγησης αντιμικροβιακών παραγόντων στις νόσους του περιοδοντίου είναι απαραίτητο να γίνει η σωστή διάγνωση, γεγονός που προϋποθέτει και την ανάλογη ταξινόμηση των νοσημάτων που προσβάλλουν τους περιοδοντικούς ιστούς.

Σελ. 10-13

Αντιμετώπιση καταγμάτων μόνιμων δοντιών στα παιδιά

Τα τραύματα στα δόντια και στους υπόλοιπους ιστούς του στόματος είναι σύμφωνα με τις επιδημιολογικές μελέτες αρκετά πιο συνήθη στα παιδιά σε σχέση με τους ενήλικες. Η αντιμετώπισή του οδοντικού τραύματος καθίσταται επιτακτική, καθώς έχει δυσάρεστες συνέπειες τόσο λειτουργικές, όσο και ψυχολογικές για τον νεαρό ασθενή.

Στο σημερινό δεύτερο μέρος της ενδιαφέρουσας συζήτησης σχετικά με τη θεραπεία του οδοντικού τραύματος, ο Παιδοδοντίατρος, Καθηγητής και Διευθυντής του Εργαστηρίου Παιδοδοντιατρικής της Οδοντιατρικής Σχολής ΑΠΘ, κ. **Νίκος Κοτσάνος** παρουσιάζει την αντιμετώπιση του τραύματος αδαμαντίνης-οδοντίνης με αποκάλυψη πολφού, ώστε ο οδοντίατρος να είναι ενήμερος για όλα όσα μπορεί να συναντήσει κατά την θεραπεία ενός τέτοιου περιστατικού.

Σελ. 8-9

Οστεονέκρωση των γνάθων συσχετιζόμενη με φάρμακα

Σήμερα η στήλη της Ελληνικής Εταιρίας Κλινικής Στοματολογίας (ΕΕΚΣ) φιλοξενεί μια ενημερωτική ανακοίνωση για την οστεονέκρωση γνάθων συσχετιζόμενη με φάρμακα (MRONJ). Οι περισσότεροι οδοντίατροι έχουν συνδέσει την οστεονέκρωση των γνάθων με τη χορήγηση διφωσφονικών φαρμάκων.

Η ΕΕΚΣ θεωρεί σημαντικό να ενημερώσει τους οδοντιάτρους για όλα τα φάρμακα που μέχρι τώρα έχουν συσχετιστεί με τη συγκεκριμένη νόσο, συγκεντρώνοντας και παρουσιάζοντας τα σχετικά σκευάσματα σε πίνακες, προς διευκόλυνση του οδοντιατρικού κοινού.

Σελ. 14

Οι μηχανισμοί της κατευθυνόμενης οστικής ανάπλασης και η κλινική εφαρμογή των οστικών μοσχευμάτων

Η φατνιακή ακρολοφία υφίσταται σημαντική μεταβολή μετά από την εξαγωγή ενός δοντιού. Ιδανικό σενάριο για την τοποθέτηση ενός εμφυτεύματος θα ήταν η πλήρωση του φατνίου με νεοσχηματισθέντα οστίτη ιστό. Δυστυχώς όμως, πάντοτε παρατηρείται απορρόφηση του μετεξακτικού φατνίου, με σημαντικές τρισδιάστατες μεταβολές στην φατνιακή ακρολοφία. Το μόνο μέσο το οποίο διαθέτει ο σύγχρονος κλινικός για να ξεπεράσει τις δυσκολίες αυτές και να εφαρμόσει με επιτυχία θεραπευτικά σχήματα εμφυτευμάτων σε ελλειμματικές ακρολοφίες, είναι η Κατευθυνόμενη Οστική Ανάπλαση (ΚΟΑ).

Ο Περιοδοντολόγος, κ. **Αναστάσιος Μάμαλης** και η Περιοδοντολόγος κ. **Ευσταθία Σινανιώτη** μέσα από την στήλη της ΙΤΙ εξηγούν τα βήματα και τις παραμέτρους που πρέπει να ληφθούν υπ' όψιν από τον ειδικό για μια προβλέψιμη κατευθυνόμενη οστική ανάπλαση με άρτιο αποτέλεσμα.

Σελ. 16-18

Μελανωτικός νευροεξωδερμικός όγκος των νεογνών: Ένας σπάνιος όγκος στο στόμα
Του **Γιώργου Λάσκαρη** Αναπλ. Καθηγητή Στοματολογίας της Ιατρικής Σχολής ΕΚΠΑ. ..... *Σελ. 28*

Μηχανικές Επιπλοκές Εμφυτευμάτων και Σύγχρονοι Τρόποι αντιμετώπισης αυτών
Του **Χρήστου Κωνσταντινίδη**, Οδοντιάτρου ..... *Σελ. 22-23*

Δύο προσεγγίσεις και ένας σκοπός Ψηφιακή τεχνογνωσία έναντι κλινικής επιδεξιότητας στην κατασκευή κεραμικών όψεων
Του Δρ **Eduardo Mahn** ..... *Σελ. 24-25*

Συγκόλληση όψεων πορσελάνης με PANAVIA™ V5
Του **Paul de Kok** ..... *Σελ. 26-27*

Ανταύγειες Λόγου και Τέχνης
Του **Γεράσιμου Δουβίτσα** Αναπλ. Καθηγητή ΕΚΠΑ ..... *Σελ. 36-37*

SUMMA CUM LAUDE ΚΑΙ ΤΑ ΣΤΑΧΥΑ ΤΟΥ ΘΡΑΣΥΒΟΥΛΟΥ

Ηρακλής Καρκαζής
Αναπληρωτής Καθηγητής
Κινητής Προσθετικής ΕΚΠΑ

Το Ομηρικό *αιέν αριστεύειν και υπείροχον έμμεναι άλλων*, ηχεί στα αυτιά μας ως μια ακόμα παρακαταθήκη των γυμνασιακών μας χρόνων. Μια πρόσφατη ωστόσο και κατά κοινή ομολογία άστοχη τοποθέτηση ενός πρώην υπουργού που εξίσωνε την αριστεία με την ρετσινιά, επανέφερε στο προσκήνιο τη σχετική συζήτηση. Τι είναι η αριστεία, ποιος είναι ο άριστος και πώς η αριστεία θα πρέπει να λειτουργεί ως καταλύτης στη χρηστή διαχείριση, διοίκηση και διακυβέρνηση; Θεωρητικά κανείς δεν την αρνείται, άπαντες την επικαλούνται αλλά σχεδόν κανείς δεν την εφαρμόζει στο σύγχρονο αλλά ταυτόχρονα προνεωτερικό ελλαδικό κράτος[1]. Η αριστο-κρατική προσέγγιση της όποιας διαδικασίας επιλογής και στελέχωσης, χωρίς δηλαδή χειραγώγηση από ευτελείς σκοπιμότητες, παραμένει σενάριο επιστημονικής φαντασίας. Το summa cum laude είναι ένας λατινικός όρος, δηλωτικός της υψηλότερης δυνατής διάκρισης με την οποία μπορεί να συνοδευτεί η απόκτηση ενός πτυχίου σε αρκετά πανεπιστήμια του κόσμου. Στο διάσημο αμερικανικό πανεπιστήμιο Harvard η διάκριση απονέμεται μόλις στο 5% των αποφοίτων με αυστηρότατα κριτήρια επιλογής. Μια τέτοια διάκριση λειτουργεί σαν ένα επί πλέον ισχυρό χαρτί, στα μέρη βέβαια του κόσμου όπου μπορεί να αποκωδικοποιηθεί η αξία του και όπου η αριστεία δεν είναι άχθος. Εδώ όμως τι γίνεται; Η παρακάτω ιστορία είναι άκρως διδακτική. Κάποτε ο Περίανδρος, περιώνυμος τύραννος της Κορίνθου, αναζητώντας τρόπους για την καλύτερη εξασφάλιση του καθεστώτος του, έστειλε για συμβουλές έναν απεσταλμένο, στον φίλο του τύραννο της Μιλήτου Θρασύβουλο. Εκείνος αντί άλλης απάντησης, πήρε τον απεσταλμένο έξω από την πόλη και ενώ διέσχιζαν τα χωράφια, τσάκιζε με ένα ραβδί τα πιο στιβαρά στάχια που εξείχαν από τα υπόλοιπα. «..καὶ ἐκόλουε αἰεὶ ὅκως τινὰ ἴδοι τῶν ἀσταχύων ὑπερέχοντα»[2]. Η δυσβάστακτη αίσθηση μειονεξίας σε κάθε μοιραία σύγκριση με τους καλύτερους και ο απορρέον φθόνος ως οργισμένη επιθυμία λαφυραγώγησης του Άλλου, θα μας πει η ψυχολογία, είναι μια συνήθης αντίδραση στη διαχείριση της τραυματικής εμπειρίας. Εξουδετέρωση και οστρακισμός λοιπόν των ικανοτέρων… για να σταθεροποιηθεί και μακροημερεύσει η βασιλεία των συνασπισμένων μετριοτήτων.

---

1. *Η.Καρκαζής. Ακαδημαϊκά τεκταινόμενα με προνεωτερικές αποχρώσεις στη χώρα του υπαρκτού σουρεαλισμού. Οδοντιατρικό Βήμα. Νοέμβριος Δεκέμβριος 2015.*
2. *Ηρόδοτος Ἱστορίαι Βιβλίο Ε' (92ζ.2).*

www.odvima.gr

Διαβάστε τα τελευταία τεύχη της εφημερίδας «Οδοντιατρικό Βήμα»

Αποκτήστε άμεση και έγκυρη πληροφόρηση για όλες τις επιστημονικές εκδηλώσεις και σεμινάρια

Μάθετε τα σημαντικότερα νέα του οδοντιατρικού κλάδου

Ενημερωθείτε για όλα τα βιβλία των εκδόσεών μας με δυνατότητα πλοήγησης στα περιεχόμενα και στις περιλήψεις τους και βρείτε πληροφορίες για όλα τα ξενόγλωσσα βιβλία των εκδόσεων «Quintessence»

Πραγματοποιήστε τις αγορές σας με πιστωτική κάρτα και άτοκες δόσεις απ' ευθείας από τον υπολογιστή σας

ΟΔΟΝΤΙΑΤΡΙΚΟ ΒΗΜΑ
Διμηνιαία Έκδοση
Κωδικός 016446

Ιδιοκτήτης: ΟΔΟΝΤΙΑΤΡΙΚΟ ΒΗΜΑ Μ.Ε.Π.Ε.
Ιδρυτής: Γιάννης Καρκατζούλης

Σκουφά 64 106 80 Αθήνα
Τηλ. 210 3814 939 Fax 210 3803 327
e-mail: odvima@otenet.gr
www.odvima.gr

Διευθυντής: Όθωνας Γκότσης
Σύμβουλος Έκδοσης: Κατερίνα Κουντουριώτη-Καρκατζούλη
Σύνταξη: Ηλιάνα Γιαννούλη

Υπεύθυνος λογιστηρίου: Γιώργος Κάντζος
Νομικός Σύμβουλος: Λάμπρος Ανδρ. Τσοπράς
Υπεύθυνος Τυπογραφείου: pressious arvanitidis A.E.B.E.
78ό χλμ. Εθνικής Οδού Αθηνών Λαμίας
Τηλ. 226 100 5100

ΕΝΩΣΗ ΔΗΜΟΣΙΟΓΡΑΦΩΝ ΙΔΙΟΚΤΗΤΩΝ ΠΕΡΙΟΔΙΚΟΥ ΤΥΠΟΥ
FIPP Federation International of Periodical Press
EMMA EUROPEAN MAGAZINE MEDIA ASSOCIATION

Νέο

Variolink® Esthetic

Η αισθητική ρητινώδης κονία

"Εκπληκτικά απλή απόδοση αισθητικής!"

Η ρητινώδης κονία για εξαιρετική αισθητική και εύκολη εφαρμογή …

- Ισορροπημένο και περιεκτικό σύστημα αποχρώσεων.
- Εξαιρετική σταθερότητα αποχρώσεων χάρη στη σύνθεση χωρίς αμίνες.
- Εύκολη, ελεγχόμενη απομάκρυνση περίσσειας.

PATENTED Ivocerin® LIGHT INITIATOR

www.ivoclarvivadent.gr

Επίσημοι διανομείς

Dental Vision ΕΠΕ
- Μιχαλακοπούλου 125 / 115 27 Αθήνα / τηλ: 210 77 55 900 /
- Ταιμιακή 34 / 546 23 Θεσσαλονίκη / τηλ: 2310 253 800 / www.dentalvision.gr

SADENT ΑΕΒΕ
- 1 χλμ Λεωφ. Μαρκοπούλου / 190 02 Παιανία / τηλ: 211 10 22 900 /
- Τετραπόλεως 4 / 115 27 Γουδή / τηλ: 210 77 77 608 /
- Ν. Τέλογλου 7 / 546 36 Θεσσαλονίκη / τηλ: 2310 968 799 / www.sadent.com

Metrodent ΟΕ
- Πατησίων 21 / 104 32 Αθήνα / τηλ: 210 523 5981 / www.metrodent.gr

ivoclar vivadent®
passion vision innovation

Simon Tucker:
Γνώρισε τον ασθενή σου, βρες την θεραπεία...

Αν και του αρέσει να περιγράφει τον εαυτό του ως «πωλητή», ο Simon Tucker είναι ένας από τους πιο επιτυχημένους και διεθνώς αναγνωρισμένους συμβούλους εκπαίδευσης της οδοντιατρικής ομάδας σε ζητήματα διαχείρισης και μάρκετινγκ του οδοντιατρείου, καθώς και «πώλησης των οδοντιατρικών υπηρεσιών». Έχοντας εργαστεί για περισσότερα από τριάντα χρόνια σε σημαντικές διευθυντικές θέσεις πωλήσεων, σε μερικές από τις μεγαλύτερες εμπορικές οδοντιατρικές εταιρείες τόσο στην Ευρώπη όσο και στην Αμερική, (OralB, KavoDental, Kerr, Ivoclar-Vivadent, HenrySchein) έχει επισκεφθεί τεράστιο αριθμό ιατρείων διεθνώς και έχει αντιληφθεί καλύτερα από τον καθένα τις επαγγελματικές ανάγκες και αγωνίες των οδοντιάτρων. Το «ΟΒ» συνάντησε τον κ. Simon Tucker στο περιθώριο του 21ου Σεμιναρίου Συνεχούς Επιμόρφωσης που διοργάνωσε με μεγάλη επιτυχία η Ελληνική Παιδοδοντική Εταιρεία, η οποία άλλωστε μας έχει συνηθίσει σε άρτιες επιστημονικές εκδηλώσεις με εγνωσμένου κύρους προσκεκλημένους ομιλητές, και μίλησε μαζί του για τους βασικούς προβληματισμούς του οδοντιάτρου, ο οποίος καλείται να βρει τη χρυσή τομή ανάμεσα στον ρόλο του θεράποντος ιατρού από τη μια πλευρά και του οικονομικού διευθυντή του οδοντιατρείου του από την άλλη.

Συνέντευξη στην **Ηλιάνα Γιαννούλη** δημοσιογράφο

Καθώς ξεκινάει η κουβέντα μας του ζητάω να μου αναπτύξει την προσωπική του φιλοσοφία γύρω από τις πωλήσεις, αλλά και το πώς αυτή η φιλοσοφία μπορεί να βρει εφαρμογή στην οδοντιατρική.

«Περιγράφω τον εαυτό μου ως πωλητή, αλλά με ιδιαίτερη προσοχή, γιατί στην αγγλική και αμερικανική κουλτούρα η έννοια των πωλήσεων έχει ένα "αρνητικό φορτίο". Φέρνει στο μυαλό επίμονους, αλαζονικής συμπεριφοράς πωλητές, οι οποίοι προσπαθούν με κάθε τρόπο να σε πείσουν να αγοράσεις κάτι. Εδώ όμως έγκειται και το πρόβλημα. Όταν αγοράζεις κάτι που πραγματικά θες, η αγορά φαντάζει συναρπαστική, όταν όμως νιώθεις ότι κάποιος προσπαθεί να σε πείσει για μια αγορά, δεν νιώθεις πραγματικά ευτυχισμένος. Όπως συνηθίζω να λέω, ***ο καλύτερος πωλητής είναι το άτομο που πραγματοποιεί την αγορά.*** *Σκεφτείτε για παράδειγμα όταν αγοράζετε ένα ταξίδι στο εξωτερικό, στην ουσία αγοράζετε το όνειρο της χαλάρωσης σε έναν μαγευτικό προορισμό. Κι αυτή είναι μια αγορά που* ***επιλέγετε να κάνετε εσείς*** *για τον εαυτό σας κι αυτό σας καθιστά αυτομάτως χαρούμενους. Αυτή την φιλοσοφία προσπαθώ να μεταφέρω και στην οδοντιατρική: ο οδοντίατρος πρέπει να ακούει τον ασθενή του, να τον μάθει και να τον κατανοήσει ως άνθρωπο και μετά από κοινού να αποφασίσουν ποια είναι η κατάλληλη θεραπεία για εκείνον.*

Ο οδοντίατρος είναι ο ειδικός, ο οποίος γνωρίζει τι χρειάζεται να γίνει κλινικά. Ωστόσο, υπάρχουν πάντα επιλογές. Μπορεί να μην κάνεις τίποτα, μπορεί να επιλέξεις την θεραπεία Χ ή να διαλέξεις την θεραπεία Ζ. Αλλά τώρα είναι δική σου απόφαση και αυτό σε καθιστά συμμέτοχο και κοινωνό της θεραπευτικής διαδικασίας. ***Πιστεύω ότι ο ασθενής και ο οδοντίατρος πρέπει να συνεργάζονται για την επιλογή της σωστής θεραπείας και η τελική επιλογή να αντανακλά την οπτική του ασθενούς και όχι του οδοντιάτρου».***

Και καθώς η συζήτηση εξελίσσεται του αντιτάσσω ότι προφανώς αυτό μπορεί να είναι πιο εύκολο όταν ο ασθενής προσέρχεται στο οδοντιατρείο αναζητώντας υπηρεσίες αισθητικής οδοντιατρικής, έχοντας δηλαδή εκ προοιμίου αποφασίσει ότι θέλει να επενδύσει σε μια οδοντιατρική υπηρεσία για να βελτιώσει το χαμόγελό του. Τι γίνεται όμως όταν η επίσκεψή του έχει καθαρά θεραπευτικό σκοπό (ή πολύ περισσότερο όταν απλά έχει επισκεφθεί τον οδοντίατρο για τον καθιερωμένο τακτικό έλεγχο και ξαφνικά μαθαίνει ότι υπάρχει κάποιο πρόβλημα) κι όταν οι διαφορετικές επιλογές που του προτείνει ο οδοντίατρος παρουσιάζουν μεγάλη οικονομική απόκλιση; Κι ενώ για τους γνώστες του χώρου μπορεί η κάθε επιλογή να συνοδεύεται από συγκεκριμένα μειονεκτήματα και πλεονεκτήματα που να δικαιολογούν το υψηλό κόστος, πώς πρέπει να προσεγγίσουμε έναν ασθενή που βλέπει με καχυποψία τον οδοντίατρο και ανάγει ως βασικό κριτήριο επιλογής θεραπευτικής λύσης μόνο το κόστος;

«Αυτή είναι μια πολύ καλή ερώτηση, αλλά και πάλι η τελική απόφαση παραμένει στα χέρια του ασθενή», μου απαντά και σπεύδει να μου εξηγήσει με ένα απλό παράδειγμα: *«Όταν παίρνεις την απόφαση να έρθεις στον οδοντίατρο για να φτιάξεις το χαμόγελό σου, στην ουσία θες να αλλάξεις την εικόνα σου, άρα κάνεις μια αγορά «συναρπαστική» για τον εαυτό σου.* ***Δεν "αγοράζεις" προφανώς την στεφάνη ή το σφράγισμα, αλλά το συναίσθημα που σου εξασφαλίζει ένα όμορφο χαμόγελο.*** *Είναι ακριβώς το ίδιο συναίσθημα, όπως όταν ψωνίζεις ρούχα για να αλλάξεις το στυλ σου. Οπότε, αυτό που χρειάζεται είναι να βρεις έναν οδοντίατρο που να τον εμπιστεύεσαι και να σου χαρίσει το χαμόγελο που ονειρεύεσαι.*

Ως προς το οικονομικό σκέλος, στην οδοντιατρική πάντα υπάρχουν εναλλακτικές, ακόμη κι αν μια από αυτές είναι να μην κάνεις τίποτα. Πρέπει να εξηγήσεις στον ασθενή σου τα οφέλη κάθε μεθόδου και το κόστος. Κι εκείνος θα επιλέξει. Προσοχή όμως. ***Όταν δίνετε επιλογές στον ασθενή σας θα πρέπει να τις θεωρείτε και τις δυο κλινικά αποδεκτές και να είστε σε θέση να τις υλοποιήσετε.*** *Συνήθως, οι ασθενείς που έχουν μια σχέση εμπιστοσύνης με τον γιατρό τους, θα τον ρωτήσουν τι θα επέλεγε εκείνος στη θέση τους. Για παράδειγμα αν όταν εκθέτετε τις εναλλακτικές θεραπείες στον ασθενή σας, επισημάνετε ότι τη Χ ή την Ψ θεραπεία θα την εφαρμόζατε στην κόρη σας ή τον/την σύζυγό σας να είστε σίγουροι ότι αυτό θα προσμετρηθεί στην τελική απόφαση του ασθενούς σας.*

Η συμβουλή μου είναι ***πάντα να εμπλέκεις τον ασθενή στην διαδικασία.*** *Όταν συμπεριλαμβάνεις τον ασθενή στην θεραπευτική διαδικασία συμβάλλεις και στη μείωση του φόβου από την πλευρά του ασθενή, αλλά και στην ενίσχυση της κατανόησης της κατάστασής του, θέτεις τα θεμέλια για την οικοδόμηση μιας σχέσης εμπιστοσύνης. Χρησιμοποιείστε μια ακτινογραφία ή ακόμη κι ένα καθρέφτη χειρός για να του εξηγήσετε το πρόβλημα που υπάρχει και στη συνέχεια πείτε του με ποιους τρόπους μπορεί να αντιμετωπιστεί. Και αφήστε τον να επιλέξει.* ***Έτσι νιώθει ότι έχει τον έλεγχο της «αγοράς» του κι αυτό τον κάνει ευτυχισμένο».***

Εξάλλου, όπως σημειώνει στο πολύ επιτυχημένο βιβλίο του, ***«Just a conversation…» όταν οι ασθενείς πραγματικά θέλουν το αποτέλεσμα που υπόσχεται η θεραπεία σας θα βρουν και τον τρόπο να πληρώσουν για να το αποκτήσουν.***

Η επόμενη ερώτησή μου αφορά τη μαγική λέξη ενός οδοντιατρείου: την οδοντιατρική ομάδα και αμέσως χαμογελάει.

«Θεωρώ ότι ρόλος της οδοντιατρικής ομάδας είναι ζωτικής σημασίας για την επιτυχία του οδοντιατρείου, καθώς συμβάλλει καθοριστικά στην οικοδόμηση μιας ουσιαστικής σχέσης με τον ασθενή. Γι' αυτό όταν δέχομαι ερωτήσεις από τους οδοντιάτρους, ***αν δεδομένης της δύσκολης οικονομικής συγκυρίας πρέπει να προσλαμβάνουν βοηθητικό προσωπικό, η απάντησή μου είναι κατηγορηματικά καταφατική».***

Οι ασθενείς νιώθουν πιο κοντά με τα υπόλοιπα μέλη της οδοντιατρικής ομάδας συγκριτικά με τον οδοντίατρο, κι αυτό γιατί αισθάνονται ότι είναι πιο "ανθρώπινοι". Συνεπώς, κάτι που θα ντρέπονταν να ρωτήσουν τον οδοντίατρό τους, μπορούν να το ρωτήσουν στην βοηθό του. Εξάλλου, η σχέση του ασθενούς με τον οδοντίατρο, αναπτύσσεται και εξελίσσεται συν τω χρόνω κι έτσι κάθε φορά ο οδοντίατρος μαθαίνει και κάτι παραπάνω για τον ασθενή του ως άνθρωπο.

Παράλληλα, εκτιμώ ότι οι οδοντίατροι, μολονότι είναι control freaks κι αυτό είναι ένα γνώρισμα όλων των οδοντιάτρων ανά τον κόσμο, όπου κι αν έχω ταξιδέψει, θα πρέπει να "επενδύσουν" στην κατανομή των αρμοδιοτήτων, αντί να επιδίδονται σε έναν μαραθώνιο μόνοι τους και να είναι ταυτόχρονα οι θεράποντες, οι διοικητικοί υπάλληλοι, το βοηθητικό προσωπικό και οι οικονομικοί διευθυντές του οδοντιατρείου τους. ***Η επιλογή της σωστής ομάδας και το μοίρασμα των αρμοδιοτήτων διευκολύνει την καθημερινή ροή εργασίας και βοηθά τον οδοντίατρο να επικεντρωθεί σε αυτό που πρέπει και σε αυτό που είναι ειδικός, δηλαδή στο κλινικό του έργο.***

Κατά την γνώμη μου, κάθε οδοντιατρείο πρέπει να έχει έναν υπάλληλο στη ρεσεψιόν, ο οποίος θα υποδέχεται τους ασθενείς και θα είναι επιφορτισμένος με τη γενική οργάνωση του οδοντιατρείου, έναν υπάλληλο που θα απαντά στο τηλέφωνο και ο οποίος θα ασχολείται με το marketing μέσω τηλεφώνου και ιδανικά θα πρέπει να έχει το δικό του γραφείο, μια εκπληκτική βοηθό που θα συνδράμει τον οδοντίατρο στο κλινικό του έργο και τέλος έναν διευθυντή που θα αναλάβει καθαρά το οικονομικό σκέλος του οδοντιατρείου-επιχείρησης. Ξέρω ότι αυτό το προσωπικό ακούγεται δυσβάσταχτο οικονομικά για όλα τα οδοντιατρεία. Γι' αυτό και πιστεύω ότι στο μέλλον τα οδοντιατρεία πρέπει να επεκταθούν και οδοντίατροι διαφορετικών ειδικοτήτων να συστεγάζονται και να μοιράζονται τα έξοδα. Ο οδοντίατρος πρέπει να έχει μια καλή ομάδα γύρω του. ***Ο οδοντίατρος πρέπει να έχει τουλάχιστον δύο βοηθούς: μια βοηθό για το κλινικό μέρος και μια βοηθό που θα υποδέχεται τους ασθενείς και θα ασχολείται με τα γενικότερα οργανωτικά και διοικητικά ζητήματα του οδοντιατρείου».***

Ένα πολύ σημαντικό εργαλείο για τους οδον-

PIEZON®

NO PAIN

ΟΙ ΑΣΘΕΝΕΙΣ ΤΟ ΛΑΤΡΕΥΟΥΝ

AIR-FLOW® KILLS BIOFILM

PIEZON® NO PAIN

Για ολοκληρωμένη υπερουλική & υποουλική προστασία με τη συνδυασμένη χρήση AIR-FLOW® & υπερήχων NO PAIN

AIR-FLOW MASTER PIEZON®

PIEZON® NO PAIN

Προηγμένη θεραπεία υπερήχων με τεχνολογία **PIEZON®** NO PAIN

PIEZON® MASTER 700

Δρ. Κλεάνθης Μανωλάκης
Πιστοποιημένος εκπαιδευτής Swiss Dental Academy, Προσθετολόγος

«Η συστηματική απομάκρυνση της τρυγίας και της οδοντικής πλάκας που βασίζεται στο σύγχρονο πρωτόκολλο της κατευθυνόμενης αφαίρεσης του βιοϋμενίου (Guided Biofilm Therapy) αποτελεί μια ιδιαίτερα αποτελεσματική και ανώδυνη για τον ασθενή τεχνική»

Δρ. Γιάννης Φουρμούζης
Επικ. Καθ. Περιοδοντολογίας, Πανεπιστήμιο Αθηνών

«Ο αποδοτικότερος τρόπος απομάκρυνσης της οδοντικής πλάκας και τρυγίας από δόντια και εμφυτεύματα, χωρίς πόνο. Ιδανικό για ασθενείς σε επανάκληση.»

Δοκιμάστε τώρα τις κορυφαίες συσκευές προληπτικής θεραπείας στο ιατρείο σας και γνωρίστε τα πλεονεκτήματα που σας προσφέρουν οι τεχνολογίες PIEZON® NO PAIN και AIR-FLOW® στην πράξη!

Εκπαιδευτείτε με την αγορά της συσκευής **εντελώς δωρεάν** στη χρήση του πιο εξελιγμένου μοντέλου της EMS και **πιστοποιηθείτε** στην εφαρμογή των πιο σύγχρονων πρωτοκόλλων προληπτικής θεραπείας (Guided Biofilm Therapy) μαθαίνοντας τα μυστικά της πρόληψης από διακεκριμένους επιστήμονες.

ΜΕ ΔΩΡΟ ΤΗΝ ΠΡΩΤΗ ΕΤΗΣΙΑ ΠΡΟΛΗΠΤΙΚΗ ΣΥΝΤΗΡΗΣΗ

Οδοντεμπορική ...The absolute DEPOT!

ΟΔΟΝΤΙΑΤΡΙΚΑ ΕΙΔΗ & ΜΗΧΑΝΗΜΑΤΑ
ΠΑΝΑΓΗ ΤΣΑΛΔΑΡΗ 211
ΚΑΛΛΙΘΕΑ, ΑΤΤΙΚΗ 17676
Τ 210 95 72 770-771, F 210 95 77 557
odontemporiki@gmail.com

ΟΔΟΝΤΙΑΤΡΙΚΑ ΑΠΟΣΤΟΛΙΔΗ από το 1929
www.apostolides.gr

ΑΘΗΝΑ:
ΦΕΙΔΙΠΠΙΔΟΥ 23, 115 27 ΓΟΥΔΗ
ΤΗΛ./ FAX: 210 698 48 82
info.athens@apostolides.gr
ΘΕΣΣΑΛΟΝΙΚΗ:
ΤΕΛΛΟΓΛΟΥ 11, 546 36
ΤΗΛ.: 2310 201 301, 2310 248 065
info@apostolides.gr

EMS

τιάτρους είναι πλέον το διαδίκτυο, το οποίο μπορούν να χρησιμοποιήσουν τόσο για ενημέρωση των ασθενών τους όσο και για προβολή της δουλειάς τους. Ο κ. Tucker δηλώνει ενήμερος για την απαγόρευση της διαφήμισης των οδοντιατρικών υπηρεσιών στην χώρα μας, αλλά μου εξηγεί πώς μια σελίδα οδοντιατρείου στο διαδίκτυο μπορεί να λειτουργήσει ενθαρρυντικά για την προσέλευση νέων ασθενών, χωρίς να παραβιάζεται η κείμενη νομοθεσία.

«Οι πιο επιτυχημένες σελίδες οδοντιατρείων στο Ην. Βασίλειο δεν αφορούν στην περιγραφή ή την προσπάθεια πώλησης παρεχόμενων υπηρεσιών, αλλά σε αφήνουν να δεις τους ανθρώπους που δουλεύουν στο οδοντιατρείο, προβάλλουν εικόνες που σου δημιουργούν ένα ζεστό και φιλικό κλίμα.

Κατά την γνώμη μου, η οδοντιατρική εμπειρέχει ένα πολύ μεγάλο ποσοστό στενής επαφής του θεράποντος με τον ασθενή και πολλοί ασθενείς νιώθουν ότι παραβιάζεται ο προσωπικός τους χώρος, λόγω του γεγονότος ότι ο οδοντίατρος εργάζεται στο στόμα τους. Συνεπώς, έχει πολύ μεγάλη σημασία να σε κάνουν οι άνθρωποι και ο περιβάλλων χώρος να νιώθεις άνετα.

Εγώ σαν ασθενής, μπαίνοντας σε μια ιστοσελίδα οδοντιατρείου, δεν θα με ενδιέφερε να δω τις υπηρεσίες που προσφέρει το οδοντιατρείο (αυτές μπορεί να υπάρχουν σε ένα συγκεκριμένο section), αλλά η αρχική σελίδα (home page) θα πρέπει να είναι διαμορφωμένη στη λογική του "αυτή είναι η ομάδα μας, ελάτε να μας γνωρίσετε από κοντά".

Ακόμη και για το δικό σας νομοθετικό πλαίσιο, μια τέτοια ιστοσελίδα δεν θέτει ζήτημα συμμόρφωσης με τους υπάρχοντες ρυθμιστικούς κανόνες- δεν "πουλάς" θεραπεία, αυτό που στην ουσία προβάλλεις είναι την ανθρώπινη ατμόσφαιρα και το ζεστό κλίμα του οδοντιατρείου σου και μέσα σε αυτό το κλίμα σε επίπεδο συμπαραδήλωσης προσκαλείς τον ασθενή να έρθει και να δείτε από κοινού πώς μπορείτε να βρείτε την καλύτερη δυνατή θεραπεία».

> Όταν συμπεριλαμβάνεις τον ασθενή στην θεραπευτική διαδικασία συμβάλλεις και στη μείωση του φόβου από την πλευρά του ασθενή, αλλά και στην ενίσχυση της κατανόησης της κατάστασής του, θέτεις τα θεμέλια για την οικοδόμηση μιας σχέσης εμπιστοσύνης.

Μια που η συζήτηση κατευθύνεται στη χρήση των νέων τεχνολογιών στο πλαίσιο του οδοντιατρείου τον ρωτάω και για το πώς μπορεί επιτυχώς να διαχειριστεί ένας οδοντίατρος μια κακή κριτική από έναν δυσαρεστημένο ασθενή, η οποία έχει αναρτηθεί στον ιστότοπο του οδοντιατρείου του.

«Σε περίπτωση που ένας οδοντίατρος επιλέξει να επιτρέψει στους ασθενείς του να αναρτούν δημόσια τα σχόλια και τις κριτικές τους, τότε αυτόματα αναλαμβάνει το ρίσκο να υπάρξουν και κάποιες αρνητικές αναρτήσεις. Προσωπικά, θα είχα ενεργοποιήσει μια διαδικασία "φιλτραρίσματος" και διαχείρισης αυτών των κριτικών, ώστε να επιλέγω ποιες θα αναρτώνται, γιατί πάντα θα υπάρχουν ασθενείς που θα θέλουν τρόπον τινά να "εκμεταλλευτούν" αυτό το δημόσιο εργαλείο».

Αν όμως πάρουμε το σενάριο που μια τέτοια ανάρτηση βρίσκει τελικά το δρόμο της προς την δημόσια σφαίρα, ***δεν θα τη διέγραφα και σίγουρα δεν θα έμπαινα σε μια διαδικασία δημόσιας αντιπαράθεσης με τον ασθενή μου.*** *Η συμβουλή μου είναι να επιδιώξεις άμεση επικοινωνία με τον ασθενή και να προσπαθήσεις να λύσεις την όποια παρεξήγηση. Αν αυτό επιτευχθεί, θα μπορούσες ευγενικά να ζητήσεις από τον ασθενή να τροποποιήσει την ανάρτηση του ή να συμπληρώσει κάτι επ' αυτού».*

Ολοκληρώνοντας αυτή την ενδιαφέρουσα συζήτηση, του ζητάω να μου πει ποιο είναι το κλειδί της επιτυχίας για ένα οδοντιατρείο.

«Αυτό που κάνουν τα επιτυχημένα οδοντιατρεία είναι κάτι πολύ περισσότερο από το να παράσχουν θεραπευτικές υπηρεσίες. Κάνουν τους ασθενείς τους να νιώθουν άνθρωποι και επενδύουν στην οικοδόμηση μιας προσωπικής σχέσης, κι αυτό απαιτεί χρόνο, όχι μόνο κλινικό χρόνο, αλλά προσωπικό χρόνο. Ρωτήστε τους ασθενείς σας για να μάθετε πράγματα γι' αυτούς, τους φόβους, τις ανησυχίες, τις προσδοκίες τους. Η καλή σχέση με τους ασθενείς αποτελεί την καλύτερη διαφήμιση για έναν οδοντίατρο, δεδομένου ότι το 80% των ασθενών προσέρχονται σε ένα οδοντιατρείο έπειτα από σχετική σύσταση κάποιου φίλου ή συγγενή τους. Κι εδώ ακριβώς έγκειται και ο ουσιαστικός ρόλος μιας καλής οδοντιατρικής ομάδας. Οι ασθενείς ανάλογα με τον βαθμό οικειότητας που αισθάνονται λένε διαφορετικά πράγματα σε διαφορετικά μέλη της ομάδας, οπότε θα πρέπει να υπάρχουν καλοί μηχανισμοί επικοινωνίας ανάμεσα στην ομάδα, ώστε κάθε πληροφορία που θα συμβάλλει στην καλύτερη κατανόηση του ασθενούς να είναι άμεσα διαθέσιμη σε όλα τα μέλη».

Και κάπως έτσι κλείνει αυτή η συζήτησή μας, με το αγαπημένο του μότο και την κεντρική ιδέα του βιβλίου του: **«Know your patient, find the treatment»…**

Αντί επιλόγου, θα χρησιμοποιήσω την αγαπημένη μου φράση από το βιβλίο του κ. Tucker και σας την παραθέτω σαν τροφή για σκέψη, σαν ένα προβληματισμό που κάθε οδοντίατρος οφείλει να απευθύνει στον εαυτό του: ***«Dentistry is personal. It's intimate. It involves touching. Does your practice deliver a truly personal experience?».***

Tetric EvoCeram® Bulk Fill

Υψηλής απόδοσης σύνθετη ρητίνη οπισθίων

Tetric EvoCeram® Bulk Fill
Διαμορφώσιμη

Tetric EvoFlow® Bulk Fill
Λεπτόρρευστη

Δείτε μόνοι σας:
www.ivoclarvivadent.com/bulkfill-en

Dental Vision ΕΠΕ
- Μιχαλακοπούλου 125 / 115 27 Αθήνα / τηλ: 210 77 55 900
- Τσιμισκή 34 / 546 23 Θεσσαλονίκη / τηλ: 2310 253 800

www.dentalvision.gr

SADENT ΑΕΒΕ
- 1 χλμ Λεωφ. Μαρκοπούλου / 190 02 Παιανία / τηλ: 211 10 22 900
- Τετραπόλεως 4 / 115 27 Γουδή / τηλ: 210 77 77 608
- Ν. Τέλογλου 7 / 546 36 Θεσσαλονίκη / τηλ: 2310 968 799

www.sadent.com

Metrodent ΟΕ
- Πατησίων 21 / 104 32 Αθήνα / τηλ: 210 523 5981

www.metrodent.gr

ivoclar vivadent®
passion vision innovation

Αντιμετώπιση καταγμάτων μόνιμων δοντιών στα παιδιά

(Β' ΜΕΡΟΣ)

Νικόλαος Κοτσάνος
Καθηγητής Παιδοδοντιατρικής ΑΠΘ

Τα τραύματα στα δόντια και στους υπόλοιπους ιστούς του στόματος είναι σύμφωνα με τις επιδημιολογικές μελέτες αρκετά πιο συνήθη στα παιδιά σε σχέση με τους ενήλικες. Η αιτιολογία του οδοντικού τραύματος ποικίλει και σχετίζεται με βιολογικές, κοινωνικοοικονομικές, ψυχολογικές και συμπεριφορικές παραμέτρους, ενώ η αντιμετώπισή του καθίσταται επιτακτική, καθώς έχει δυσάρεστες συνέπειες τόσο λειτουργικές, όσο και ψυχολογικές για τον νεαρό ασθενή. Στο πρώτο μέρος της συνέντευξης που παραχώρησε στο «ΟΒ», ο Παιδοδοντίατρος, Καθηγητής και Διευθυντής του Εργαστηρίου Παιδοδοντιατρικής της Οδοντιατρικής Σχολής ΑΠΘ, κ. **Νίκος Κοτσάνος** μας μίλησε για την «πρόκληση» -όπως ο ίδιος την χαρακτήρησε- της θεραπείας του οδοντικού τραύματος, αναλύοντας τα βήματα που πρέπει να ακολουθήσει ο οδοντίατρος για την αποκατάσταση του κατάγματος αδαμαντίνης μαζί και οδοντίνης χωρίς αποκάλυψη πολφού. Στο σημερινό δεύτερο μέρος αυτής της ενδιαφέρουσας συζήτησης θα αναλυθεί η αντιμετώπιση του τραύματος αδαμαντίνης-οδοντίνης με αποκάλυψη πολφού, ώστε ο οδοντίατρος να είναι ενήμερος για όλα όσα μπορεί να συναντήσει κατά την θεραπεία ενός τέτοιου περιστατικού.

Συνέντευξη στην **Αγγελική Λαμπροπούλου**
δημοσιογράφο

Αγαπητέ κ. Κοτσάνο, για να ολοκληρώσουμε το θέμα Κατάγματα αδαμαντίνης-οδοντίνης, σε συνέχεια του θέματος Κάταγμα αδαμαντίνης-οδοντίνης χωρίς αποκάλυψη πολφού που καλύψαμε στο προηγούμενο τεύχος του Οδοντιατρικού Βήματος, θα θέλατε να μας μιλήσετε για το Κάταγμα αδαμαντίνης-οδοντίνης με αποκάλυψη πολφού;

Ευχαρίστως, μπαίνω κατ' ευθείαν στο θέμα. Είναι αυτονόητο ότι μετά από το επιπλεγμένο αυτό κάταγμα αρχίζει άμεσα η μικροβιακή μόλυνση του πολφού και γι αυτό η θεραπεία του πρέπει να γίνεται το συντομότερο δυνατό. Το κάταγμα μύλης με αποκάλυψη πολφού δεν προκαλεί αυτόματο πόνο, αλλά ευαισθησία στα θερμά και ψυχρά ερεθίσματα, καθώς και μικρής έντασης πόνο κατά τη διάρκεια της μάσησης[1]. Το μέγεθος της αποκάλυψης του πολφού και το χρονικό διάστημα που μεσολάβησε από τον τραυματισμό αποτελούν παράγοντες που επιδρούν άμεσα στην επέκταση της φλεγμονής μέσα στον πολφό. Στην αρχική εξέταση τα τεστ ζωτικότητας του πολφού είναι αναξιόπιστα και η ζωτικότητά του γίνεται αντιληπτή οπτικά. Επιβάλλεται ακτινολογικός έλεγχος όπως στο προηγούμενο είδος τραύματος για να αποκλεισθεί η πιθανότητα κατάγματος ρίζας και να γίνει γνωστή η κατάσταση του ακρορριζίου[2], την οποία βέβαια υποπτευόμαστε σε κάποιο βαθμό από την ηλικία του παιδιού.

Στόχος της θεραπείας του πολφού είναι η διατήρηση της ζωτικότητάς του, έτσι ώστε να αποφευχθεί μια ενδοδοντική θεραπεία και, στα δόντια με αδιάπλαστο ακρορρίζιο, να ολοκληρωθεί η διάπλασή τους. Η αντιμετώπιση εξαρτάται από το στάδιο σχηματισμού της ρίζας και το βαθμό φλεγμονώδους προσβολής του πολφού. Μπορεί να περιλαμβάνει: 1) άμεση κάλυψη του πολφού, 2) μερική πολφοτομή, 3) αυχενική πολφοτομή, ή 4) πολφεκτομή και ενδοδοντική θεραπεία, όπως άλλωστε γίνεται και στην περίπτωση παραμεληνμένων τραυμάτων με νέκρωση του πολφού. Θα σας πω για τα 3 πρώτα είδη θεραπείας. Για τη διαδικασία της ενδοδοντικής θεραπείας θα μπορούσε να τα πει ένας ενδοδοντολόγος, ενώ οι διαδικασίες που ακολουθούνται σε παραμεληνμένα άπολφα δόντια με αδιάπλαστο ακρορρίζιο είναι από μόνες τους ένα ξεχωριστό κεφάλαιο.

Ωραία, πείτε μας λοιπόν γι αυτούς τους 3 τρόπους θεραπείας του πολφού και πώς τους επιλέγουμε

Η **άμεση κάλυψη του πολφού**. Γι' αυτήν οι κλινικές προϋποθέσεις που πρέπει να ισχύουν είναι μικρή αποκάλυψη πολφού (μέχρι 1 mm) και μικρή μεσολάβηση χρόνου από το τραύμα (μέχρι 12 ώρες) χωρίς ένδειξη πολφικής φλεγμονής από άλλη αιτία, πχ βαθειά τερηδονική κοιλότητα, καθώς και απουσία επιπρόσθετου τραύματος των περιοδοντικών ιστών. Τα στάδια της τεχνικής είναι:

1. Απομόνωση του δοντιού.
2. Πλύσιμο με φυσιολογικό ορό ή χλωρεξιδίνη. Η παρουσία θρόμβου μειώνει την πιθανότητα επούλωσης, είτε επειδή εμποδίζει την επίδραση του θεραπευτικού μέσου στον πολφικό ιστό που σκοπό έχει το σχηματισμό γέφυρας οδοντίνης, είτε επειδή η αποσύνθεσή του προσφέρεται για βακτηριακή μόλυνση[3].
3. Στέγνωμα του δοντιού με αποστειρωμένο βαμβάκι.
4. Εφαρμογή μικρής ποσότητας ταχύπηκτου υδροξειδίου του ασβεστίου [$Ca(OH)_2$] ή κονίας MTA τα οποία ευνοούν το σχηματισμό γέφυρας οδοντίνης και τη διατήρηση της ζωτικότητας του πολφού **(εικ. 1)**.
5. Κάλυψη αυτών και της αποκαλυμμένης οδοντίνης με υαλοϊονομερή κονία (ΥΙΚ) για καλύτερη απόφραξη.

Η **μερική πολφοτομή**. Σε περιπτώσεις μεγαλύτερης αποκάλυψης πολφού και καθυστερημένης προσέλευσης στο ιατρείο (μέχρι 2 μέρες) προτιμάται η μερική πολφοτομή (τεχνική Cvek). Βασίζεται στην αργή εξάπλωση της φλεγμονής μέσα στον πολφικό ιστό λόγω των αμυντικών μηχανισμών του. Στόχος είναι ο σχηματισμός γέφυρας οδοντίνης κάτω από το υλικό κάλυψης το οποίο αντικαθιστά το ύποπτο για φλεγμονή τμήμα του πολφού. Η τεχνική προτείνεται σε δόντια με αδιάπλαστο είτε με διαπλασμένο ακρορρίζιο. Τα στάδια της τεχνικής είναι **(εικ. 2)**:

1. Χορήγηση τοπικής αναισθησίας
2. Απομόνωση του δοντιού
3. Με τη χρήση στρόγγυλου διαμαντιού – λίγο μεγαλύτερου από το τοπικό εύρος του πολφού για σταθερή αποκοπή – σε χειρολαβή υψηλών στροφών με καταιονισμό νερού, διευρύνεται η αποκάλυψη και επεκτείνεται σε βάθος 2 mm με σκοπό να απομακρυνθεί όλος ο φλεγμονώδης πολφικός ιστός.
4. Ξέπλυμα με φυσιολογικό ορό και αιμόσταση προσεκτικά με μικρό βύσμα από βαμβάκι για λίγα λεπτά. Αν η αιμορραγία επιμένει, αυτό αντικαθίσταται με άλλο, εμποτισμένο σε φυσιολογικό ορό. Σε περίπτωση που δεν υπάρχει αιμόσταση, πρόκειται για πιο εκτεταμένη φλεγμονή και η μερική πολφοτομή δεν ενδείκνυται.
5. Εφαρμογή σκέτου $Ca(OH)_2$ ή MTA[4,5] πάνω στον ακρωτηριασμένο πολφό μέσα στη διευρυμένη αποκάλυψη.
6. Κάλυψη αυτών και της αποκαλυμμένης οδοντίνης με ΥΙΚ ώστε να επιτευχθεί καλή απόφραξη.

Η **αυχενική πολφοτομή**. Όπως και στην περίπτωση τερηδονικής αποκάλυψης του πολφού, η αυχενική πολφοτομή πρέπει να περιορίζεται αποκλειστικά σε μόνιμα δόντια με αδιάπλαστο ακρορρίζιο, επιδιώκοντας τη διατήρηση της ζωτικότητας του ριζικού πολφού. Προτιμάται σε περιστατικά στα οποία η φλεγμονή έχει προχωρήσει αρκετά λόγω μεγάλης αποκάλυψης και μεσολάβησης μεγάλου διαστήματος, ίσως και πάνω από 4 μέρες. Δεν ενδείκνυται σε δόντια που έχουν υποστεί ταυτόχρονα και άλλου είδους τραυματισμό[6]. Τα στάδια της τεχνικής είναι:

1. Χορήγηση τοπικής αναισθησίας.
2. Απομόνωση του δοντιού.
3. Διεύρυνση της αποκάλυψης του πολφού με χρήση στρόγγυλου διαμαντιού σε χειρολαβή υψηλών στροφών με καταιονισμό νερού για εύκολη πρόσβαση στον πολφικό θάλαμο.
4. Αφαίρεση του ιστού από τον πολφικό θάλαμο με κατάλληλο κοχλιάριο και με ιδιαίτερη προσοχή γιατί υπολείμματα πολφού μπορεί να προκαλέσουν δυσχρωμία στη μύλη.
5. Τοποθέτηση βύσματος από βαμβάκι εμποτισμένο με φυσιολογικό ορό στον πολφικό θάλαμο για 4-5 λεπτά για να επιτευχθεί αιμόσταση.

*Εικ. 1: **Α.** Κατάγματα μύλης στους #12 και 11 σε παιδί ηλικίας 8 ετών που συνοδεύονται από αποκάλυψη του πολφού. Η σημειακή αποκάλυψη του #11 αντιμετωπίστηκε με άμεση κάλυψη, του #12 με μερική πολφοτομή και καλύφθηκαν με ΥΙΚ. **Β.** Χρησιμοποιήθηκε οδηγός σιλικόνης για την καλύτερη αισθητική αποκατάσταση της μύλης τους. **Γ.** Οι τελικές ανασυστάσεις με ΣΡ.*

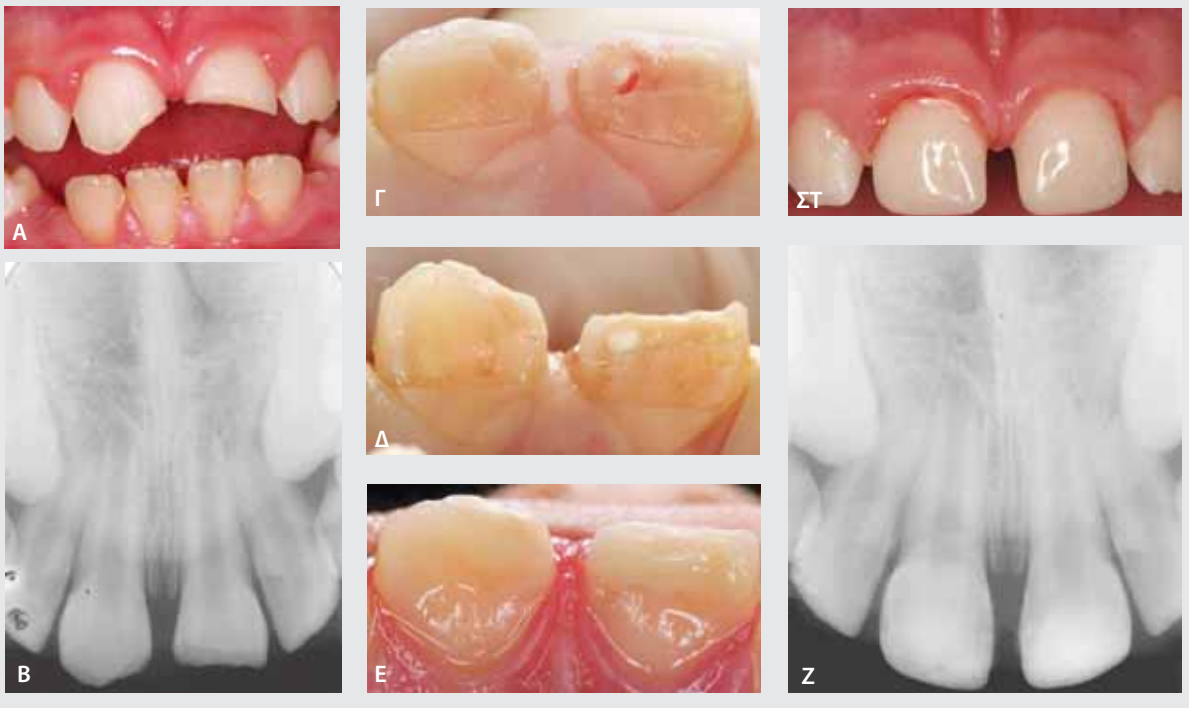

*Εικ. 2: **Α.** Εκτεταμένο οριζόντιο κάταγμα μύλης στον #21 με αποκάλυψη του πολφού και λοξό κάταγμα στον #11 σε 8χρονο αγόρι. **Β.** Τα τραυματισμένα δόντια έχουν αδιάπλαστα ακρορρίζια. **Γ.** Αντιμετώπιση του #21 με μερική πολφοτομή. Αποκοπή περ. 2mm του μυλικού πολφού μετά από τοποθέτηση ελαστικού απομονωτήρα. **Δ.** Τοποθέτηση υδροξειδίου του ασβεστίου στην περιοχή της αποκοπής. **Ε.** Κάλυψη της οδοντίνης και των δύο δοντιών με ΥΙΚ. **ΣΤ.** Τελικές ανασυστάσεις μύλης με σύνθετη ρητίνη. Ζ. Ακτινολογική εικόνα μετά τις ανασυστάσεις.*

*Εικ. 3: **Α.** Υπερώια άποψη κατάγματος των άνω κεντρικών τομέων 8χρονου που έγινε πριν 2 εβδομάδες και απουσία ζωτικότητας στη μικρή αποκάλυψη πολφού του #21. **Β.** Σε συνδυασμό με το ανοικτό ακρορρίζιό τους λαμβάνεται απόφαση αυχενικής πολφοτομής με MTA του #21 και απολύμανση με αποκατάσταση του #11 που αντιδρά φυσιολογικά. **Γ.** Ένα έτος μετά τη θεραπεία πολφού και την αποκατάστασή τους διακρίνεται η ακρορριζογένεσή τους και γέφυρα οδοντίνης στον #21.*

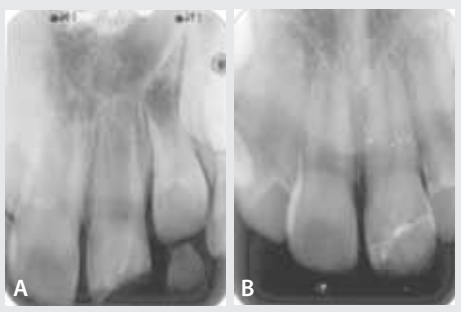

*Εικ. 4: **Α.** Ακτινολογική εικόνα κατάγματος μύλης με αποκάλυψη πολφού στον #21 σε παιδί ηλικίας 7 ετών. Η ρίζα του δοντιού βρίσκεται σε πρώιμο στάδιο διάπλασης. Η αντιμετώπιση περιελάμβανε μερική πολφοτομή και επανασυγκόλληση του θραύσματος. **Β.** Ολοκλήρωση διάπλασης του ακρορριζίου και απουσία παθολογικών ευρημάτων 3 χρόνια μετά τον τραυματισμό.*

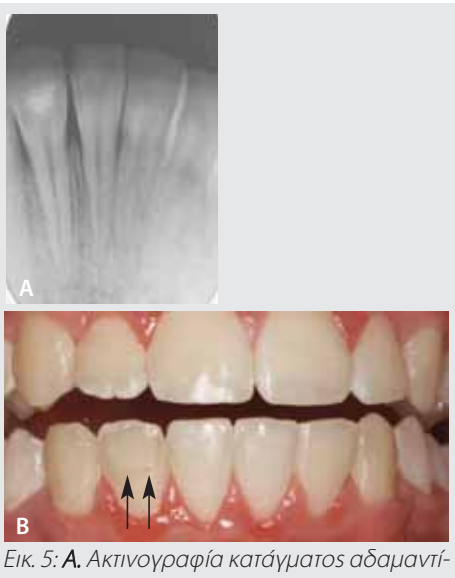

*Εικ. 5: **Α.** Ακτινογραφία κατάγματος αδαμαντίνης-οδοντίνης με αποκάλυψη πολφού του #42 που αντιμετωπίστηκε με μερική πολφορομή και επανασυγκόλληση του θραύσματος προ 4 ετών. **Β.** Κλινική εικόνα του επανασυγκολλημένου (βέλη). Επιτυχές αποτέλεσμα με κλινικά και ακτινολογικά κριτήρια.*

Στην περίπτωση αδυναμίας αιμόστασης, η φλεγμονή έχει επεκταθεί ριζικά και χρειάζεται εκπόλφωση.

6. Τοποθέτηση απλού $Ca(OH)_2$ ή καλύτερα MTA[5] πάνω στο πολφικό κολόβωμα και στη συνέχεια ΥΙΚ για καλή απόφραξη **(εικ. 3)**.

Αυτά αφορούσαν τη θεραπεία του αποκαλυμμένου πολφού. Η αποκατάσταση και η παρακολούθηση του τραυματισμένου δοντιού διαφέρει σε σχέση με αυτές του αντίστοιχου τραύματος χωρίς αποκάλυψη πολφού;

Η αποκατάσταση του δοντιού δεν διαφέρει ουσιωδώς. Γίνεται, όπως παρουσιάστηκε, με ανασύσταση της μύλης με ΣΡ ή με επανασυγκόλληση του σπασμένου μυλικού τμήματος δίνοντας ιδιαίτερη προσοχή στην οριακή απόφραξη. Πρόσφατα, έχει επιχειρηθεί η βελτίωση της αισθητικής απόδοσης της αποκατάστασης της μύλης από ΣΡ με τη χρήση οδηγών σιλικόνης, οι οποίοι κατασκευάζονται στο εργαστήριο μετά από διαγνωστικό κέρωμα στο εκμαγείο που έχει προκύψει από την αποτύπωση της πρόσθιας περιοχής **(εικ. 1)**. Συχνά, η ανατολή του δοντιού μπορεί να μην έχει ολοκληρωθεί και μέρος των ορίων του κατάγματος να βρίσκεται υποουλικά. Ο παράγοντας αυτός καθορίζει και το είδος της αποκατάστασης, η οποία μπορεί να γίνει αυχενικά με τροποποιημένη ρητίνη ΥΙΚ, ή καλύτερα εξ' ολοκλήρου από αυτήν, και να θεωρηθεί προσωρινή μέχρι την επαρκή ανατολή του δοντιού.

Όσον αφορά την παρακολούθηση του τραυματισμένου ζωντανού πολφού, ο κλινικός και ακτινολογικός έλεγχος σε συνδυασμό με δοκιμασίες ζωτικότητας είναι σημαντικός και επαναλαμβάνεται μετά από 6-8 εβδομάδες και 1 χρόνο μετά το τραύμα[2]. Κλινικά θα πρέπει να επιβεβαιώνεται η έλλειψη πόνου και ακρορριζικής φλεγμονής καθώς και το φυσιολογικό χρώμα της μύλης, ενώ ακτινολογικά πρέπει να συνεχίζεται η διάπλαση της ρίζας **(εικ. 4, 5)**. Η εμφάνιση περιακρορριζικής αλλοίωσης αρκεί για να προχωρήσουμε σε ενδοδοντική θεραπεία.

Τέλος σχετικά με την πρόγνωση, οι πιθανότητες πολφικής επιβίωσης σε κατάγματα αδαμαντίνης-οδοντίνης με αποκάλυψη του πολφού μετά από την κάλυψή του κυμαίνονται μεταξύ 63%-88%. Τα ποσοστά επιτυχίας της μερικής πολφοτομής κυμαίνονται μεταξύ 94%-100%. Όταν το οδοντικό τραύμα με αποκάλυψη του πολφού συνοδεύεται από τραυματισμό των περιοδοντικών ιστών, αυξάνονται μέχρι 14% οι πιθανότητες πολφικής νέκρωσης[7,8].

Ευχαριστούμε πολύ κ. Κοτσάνο για την ολοκλήρωση της παρουσίασης του κατάγματος αδαμαντίνης-οδοντίνης.

Και εγώ, αφού ευχαριστήσω το φιλόξενο Οδοντιατρικό Βήμα, οφείλω να πω ότι τα παραπάνω βασίστηκαν στο Κεφάλαιο με τίτλο «Οδοντοφατνιακό Τραύμα Παιδιών και Εφήβων» των Αριστείδη Αρχάκη, Γιώργου Βαδιάκα και εμού, που βρίσκεται στο βιβλίο με τίτλο ΠΑΙΔΟΔΟΝΤΙΑΤΡΙΚΗ, Εκδόσεων Φυλάτος, 2015.

Σχετιζόμενη Βιβλιογραφία

1. Andreasen JO, Andreasen FM, Andersson L. Textbook and color atlas of traumatic injuries to the teeth. 4th edn. Oxford: Blackwell Munksgaard, 2007.
2. Diangelis AJ, Andreasen JO, Ebeleseder KA, et al. International Association of Dental Traumatology guidelines for the management of traumatic dental injuries: 1. Fractures and luxations of permanent teeth. Dent Traumatol 2012; 28:2-12.
3. Roberts G, Longhurst P. Oral and dental trauma in children and adolescents. Oxford University Press 1996; 25-35,67-80.
4. Holan G, McTigue DJ. Introduction to dental trauma: Managing traumatic injuries in the primary dentition. In: Casamassimo PS, Fields HW, McTigue DJ, Nowak AJ. Pediatric Dentistry: Infancy through adolescence. 5th edn, Ch. 15, Elsevier Saunders, St Louis, 2013.
5. El-Meligy OA, Avery DR. Comparison of mineral trioxide aggregate and calcium hydroxide as pulpotomy agents in young permanent teeth (apexogenesis). Pediatr Dent 2006; 28:399-404.
6. Malmgren B, Andreasen JO, Flores MT, et al. International Association of Dental Traumatology guidelines for the management of traumatic dental injuries: 3. Injuries in the primary dentition. Dent Traumatol 2012;28:174-82.
7. Robertson A, Andreasen FM, Andreasen JO, Norén JG. Long-term prognosis of crown-fractured permanent incisors. The effect of stage of root development and associated luxation injury. Int J Paediatr Dent 2000; 10:191-9.
8. Olsburgh S, Krejci I. Pulp response to traumatic crown fractures. Endod Topic 2003; 5:26-40.

Η σελίδα της
ΕΛΛΗΝΙΚΗΣ ΠΕΡΙΟΔΟΝΤΟΛΟΓΙΚΗΣ ΕΤΑΙΡΕΙΑΣ

Αντιμικροβιακοί παράγοντες στην Περιοδοντολογία

Βασίλης Πανής
Αναπληρωτής Καθηγητής Περιοδοντολογίας
Οδοντιατρικής Σχολής, ΕΚΠΑ

Η μικροβιακή αιτιολογία των περιοδοντικών νοσημάτων δεν αμφισβητείται.
Τα μικρόβια είναι απαραίτητα για την ενεργοποίηση των πολύπλοκων μηχανισμών της φλεγμονής, οι οποίοι τελικά ευθύνονται για τα κλινικά, ακτινογραφικά και ιστοπαθολογικά χαρακτηριστικά των νόσων του περιοδοντίου

Όσον αφορά το ρόλο των μικροβίων, με την εξέλιξη των γνώσεων στον τομέα αυτό διατυπώθηκαν διαχρονικά τρεις θεωρίες: **α) Η θεωρία της μη ειδικής πλάκας,** κατά την οποία η ποσοτική και μόνο συγκέντρωση των βακτηρίων στην επιφάνεια του δοντιού είναι αρκετή για να εκδηλωθεί η φλεγμονή στα ούλα. Τυπικό παράδειγμα είναι η ουλίτιδα. **β) Η θεωρία της ειδικής πλάκας,** κατά την οποία συγκεκριμένα βακτήρια σχετίζονται με ειδικές μορφές περιοδοντικών νόσων. Χαρακτηριστική είναι η συσχέτιση του A.a (Aggregatibacter actinomycetemcomitans) με τις επιθετικές μορφές περιοδοντίτιδας (εντοπισμένη / γενικευμένη εφηβική περιοδοντίτιδα σύμφωνα με προηγούμενες ταξινομήσεις των νόσων του περιοδοντίου) και **γ) Η οικολογική θεωρία.** (Υπόθεση οικολογικής πλάκας). Η θεωρία αυτή αναπτύχθηκε στις αρχές της δεκαετίας του 1990 και υποστηρίζει ότι είναι το οικολογικό περιβάλλον της ουλοδοντικής σχισμής ή του θυλάκου που καθορίζει την ανάπτυξη της μικροβιακής χλωρίδας. Η φλεγμονή διαδραματίζει σημαντικό ρόλο στην διατροφική ανάπτυξη των βακτηρίων καθώς επίσης η θερμοκρασία, η χαμηλή τάση οξυγόνου, το pH κ.ά. εντός των θυλάκων που διαμορφώνουν τις κατάλληλες συνθήκες διαφοροποίησης της μικροβιακής χλωρίδας και της ανάπτυξης περιοδοντοπαθογόνων βακτηρίων[1].
Σήμερα είναι πλέον αποδεκτό ότι τα μικρόβια που αθροίζονται στην επιφάνεια των δοντιών έχουν τα χαρακτηριστικά ενός βιοϋμενίου (biofilm). Δηλαδή, βακτηριακά στελέχη τα οποία περιβάλλονται από θεμέλια ουσία (εξωπολυμερή) που τα ίδια τα μικρόβια παράγουν και είναι προσκολλημένα στη στερεά επιφάνεια του δοντιού. Η δομή του βιοϋμενίου είναι τέτοια που προφυλάσσει τα βακτήρια από τη δράση των αντιμικροβιακών παραγόντων και των αμυντικών μηχανισμών του ξενιστή. Έτσι, οι όροι **«συμβιωτικό βιοϋμένιο»** ή **«δυσβιωτικό βιοϋμένιο»** χρησιμοποιούνται για να αποτυπώσουν βιοϋμένιο συμβατό με την υγεία ή τη νόσο αντίστοιχα στους περιοδοντικούς ιστούς.
Προκειμένου να γίνουν σαφείς οι ενδείξεις χορήγησης αντιμικροβιακών παραγόντων στις νόσους του περιοδοντίου είναι απαραίτητο να γίνει η σωστή διάγνωση. Έτσι στην ταξινόμηση των περιοδοντικών νοσημάτων που ισχύει από το 1999[2] (πρόκειται να αναθεωρηθεί το 2017) τα νοσήματα που προσβάλλουν τους περιοδοντικούς ιστούς διακρίνονται σε α) Νοσήματα των ούλων και β) Νοσήματα του περιοδοντίου. Ενώ άλλες διακριτές κατηγορίες είναι οι νεκρωτικές νόσοι του περιοδοντίου, τα περιοδοντικά αποστήματα, η περιοδοντίτιδα σχετιζόμενη με ενδοδοντικές βλάβες κ.ά.

Αντιμικροβιακοί Παράγοντες

Να τονισθεί ότι σε όλες τις περιπτώσεις χορήγησης αντιμικροβιακών παραγόντων στα νοσήματα του περιοδοντίου αυτοί (αντιβιοτικά) χρησιμοποιούνται πάντα ως συμπληρωματικά μέσα της κλασικής περιοδοντικής θεραπείας.

Νοσήματα ούλων

Η διάκριση των νοσημάτων στην κατηγορία αυτή γίνεται:
α) σε νοσήματα των ούλων που οφείλονται μόνον στην οδοντική μικροβιακή πλάκα ή στην οδοντική μικροβιακή πλάκα και σε επιβαρυντικούς παράγοντες (ιατρογενή αίτια, κατάγματα ρίζας, ορμονικές διαταραχές, δυσπλασίες του αίματος κ.λπ.)[3] και β) σε νοσήματα των ούλων που δεν οφείλονται στη μικροβιακή πλάκα (βιοϋμένιο) αλλά σε ιογενείς, μυκητιασικές, στρεπτοκοκκικές και άλλες λοιμώξεις από ενδογενείς ή εξωγενείς μικροοργανισμούς που προσβάλλουν τα ούλα[4].

Εικ. 1: Η θεραπεία της ουλίτιδας δεν απαιτεί τη χορήγηση αντιβιοτικών.

Εικ. 2: Τυπική εικόνα γραμμοειδούς ερυθήματος των ούλων.

Στα νοσήματα των ούλων που οφείλονται στη μικροβιακή πλάκα (ουλίτιδα) **ΔΕΝ** χορηγούμε αντιβιοτικά. Το αποτέλεσμα της θεραπείας εξασφαλίζεται με την απομάκρυνση των εναποθέσεων (τρυγία, οδοντική πλάκα), την εφαρμογή αποτελεσματικής στοματικής υγιεινής και την αποκατάσταση τερηδόνων και κακότεχνων επανορθωτικών εργασιών που συγκεντρώνουν μικροβιακή πλάκα ή δυσκολεύουν την απομάκρυνσή της με τα μέσα στοματικής υγιεινής ***(Εικ. 1)***.
Αντίθετα, εφόσον διαγνωσθεί κλινική εκδήλωση στα ούλα οφειλόμενη σε λοίμωξη από ιούς, μύκητες ή άλλα βακτήρια τότε η χορήγηση αντιμικροβιακών παραγόντων θα πρέπει να θεωρείται πιθανή[5]. Χαρακτηριστικά παραδείγματα είναι το γραμμοειδές ερύθημα των ούλων το οποίο εμφανίζεται σε ανοσοκατασταλμένους ασθενείς, κυρίως σε άτομα με HIV λοίμωξη και έχει συσχετισθεί με την παρουσία της *Candida albicans* ***(Εικ. 2)***. Πρόκειται για διακριτή ερυθρά ζώνη στα ελεύθερα και ενίοτε και στα προσπεφυκότα ούλα, ανώδυνη, χωρίς ανάλογη παρουσία τοπικού παράγοντα και η οποία δεν υποχωρεί με την απομάκρυνση των εναποθέσεων και τη στοματική υγιεινή παρά μόνο με τη χορήγηση αντιμυκητιασικών φαρμάκων. Ο ασθενής στην ***Εικόνα 3*** είχε διαγνωσθεί από τον οδοντίατρο ότι πάσχει από νεκρωτική ελκώδη ουλίτιδα και του είχε χορηγηθεί μετρονιδαζόλη (φάρμακο εκλογής για την ελκονεκρωτική ουλίτιδα) χωρίς όμως να υποχωρούν τα σημεία και συμπτώματα. Πιο προσεκτική αξιολόγηση της κλινικής εικόνας δείχνει ελκώσεις/νεκρώσεις στην παρυφή των ούλων οι οποίες σε καμία περίπτωση δεν μιμούνται τις νεκρωμένες μεσοδόντιες θηλές και τα άλλα ευρήματα της ελκονεκρωτικής ουλίτιδας (θα γίνει ειδική αναφορά παρακάτω). Στην υπερώα παρατηρούνται επίσης συρρέουσες μικρές ελκώσεις χαρακτηριστικές ερπητικής λοίμωξης. Η διάγνωση είναι πρωτοπαθής ερπητική ουλοστοματίτιδα και η αντιμετώπισή της απαιτεί αντιϊκή θεραπεία. Πλην των άλλων κλινικών ευρημάτων όπως υψηλός πυρετός και λεμφαδενίτιδα που είναι πιο συχνά στην ερπητική ουλοστοματίτιδα ένα διαφοροδιαγνωστικό στοιχείο είναι ότι στο περιστατικό αυτό παρατηρούνται βλάβες και στην υπερώα. Ενώ αντίθετα οι βλάβες στην ελκονεκρωτική ουλίτιδα εντοπίζονται αποκλειστικά στα ούλα.

Νοσήματα περιοδοντίου

Στην κατηγορία αυτή ανήκουν οι διάφοροι τύποι περιοδοντίτιδων. Αυτές διακρίνονται στην χρόνια περιοδοντίτιδα, στην επιθετική περιοδοντίτιδα και στην περιοδοντίτιδα τη σχετιζόμενη με συστημικά νοσήματα[6,7]. Στο πλαίσιο της περιοδοντικής θεραπείας ένδειξη χορήγησης αντιβιοτικών έχει η **επιθετική περιοδοντίτιδα.** Στην κατηγορία αυτή ανήκουν η εντοπισμένη και γενικευμένη εφηβική περιοδοντίτιδα σύμφωνα με προγενέστερες ταξινομήσεις. Για να τεθεί η διάγνωση της επιθετικής περιοδοντίτιδας θα πρέπει ο ασθενής να εμφανίζει α) τα-

Εικ. 3:.Ερπητική ουλοστοματίτιδα

Εικ. 4: Κλινική και ακτινογραφική εικόνα επιθετικής περιοδοντίτιδας.

Κάντε κλικ στην ηλεκτρονική μας διεύθυνση www.odvima.gr

ΠΙΝΑΚΑΣ 1: Αντιβιοτικά που έχουν προταθεί στη θεραπεία της Περιοδοντίτιδας

Σχήματα Αντιβιοτικών (δοσολογία ανά ημέρα)	Διάρκεια Χορήγησης
Υδροχλωρική τετρακυκλίνη 250mg (x4)	21 ημέρες
Μινοκυκλίνη 200mg αρχικά και μετά 100mg (x2)	10 ημέρες
Δοξυκυκλίνη 200mg αρχικά και μετά 100mg (x2)	10ημέρες
Μετρονιδαζόλη 500mg (x3)	7 ημέρες
Αμοξυκιλλίνη + κλαβουλανικό οξύ 625mg (x3)	7ημέρες
Αμοξυκιλλίνη + Μετρονιδαζόλη 250 + 250mg (x3)	7ημέρες
Αμοξυκιλλίνη + Ορνιδαζόλη 500mg (x3)+500mg (x2)	7ημέρες
Αμοξυκιλλίνη + κλαβουλανικό οξύ + Μετρονιδαζόλη 625mg (x3) + 500mg (x2)	7ημέρες
Μετρονιδαζόλη + Κιπροφλοξασίνη 500mg (x3) + 500mg (x3)	7 ημέρες

χεία καταστροφή περιοδοντικών ιστών σε συνάρτηση με την ηλικία, β) να μην πάσχει από άλλο νόσημα πλην της περιοδοντίτιδας (διαφορετικά εντάσσεται στην κατηγορία της περιοδοντίτιδας σχετιζόμενης με συστημικό νόσημα και γ) συγγενείς πρώτου βαθμού (γονείς, αδέλφια) να εμφανίζουν ανάλογης βαρύτητας περιοδοντίτιδα (οικογενής χαρακτήρας της νόσου). Η εφηβική περιοδοντίτιδα χαρακτηρίζεται από προσβολή κυρίως των πρώτων γομφίων και των τομέων και αυτό είναι στοιχείο που πρέπει να αξιολογηθεί στη διάγνωση, όπως επίσης η καταστροφή των περιοδοντικών ιστών είναι αντιστρόφως ανάλογη της παρουσίας της οδοντικής πλάκας ***(Εικ. 4).***

Να τονισθεί ότι στην αξιολόγηση του οδοντιάτρου εναπόκειται η χορήγηση αντιβιοτικών και σε άλλες μορφές περιοδοντίτιδας (π.χ. χρόνια περιοδοντίτιδα) γενικευμένης έκτασης και μεγάλης βαρύτητας προκειμένου να ενισχυθεί το θεραπευτικό αποτέλεσμα. Με βάση τα επιδημιολογικά δεδομένα, τα ποσοστά εμφάνισης της επιθετικής περιοδοντίτιδας (στο σύνολο των περιοδοντιτίδων) είναι χαμηλά (περίπου 8-10%). Αυτό επισημαίνεται ιδιαιτέρως προκειμένου να τονισθεί ότι χορήγηση αντιβιοτικών κατά την περιοδοντική θεραπεία γίνεται σε περιορισμένο αριθμό ασθενών και δεν θα πρέπει να γενικεύεται.

Η χορήγηση αντιβιοτικών στη θεραπεία της περιοδοντίτιδας σχεδόν πάντα γίνεται εμπειρικά βασιζόμενη στην κλινική διάγνωση. Οι βασικές αρχές όμως χορήγησης αντιβιοτικών σε περιοδοντικούς ασθενείς προϋποθέτουν τα παρακάτω: α) Απαιτείται μικροβιολογική ανάλυση της υποουλικής χλωρίδας και δοκιμασία ευαισθησίας των μικροβίων στα αντιβιοτικά, εφόσον στην επαναξιολόγηση (1-3 μήνες μετά τη θεραπεία) το θεραπευτικό αποτέλεσμα σε κλινικό επίπεδο κρίνεται μη ικανοποιητικό. β) Επανάληψη της μικροβιακής ανάλυσης 1-3 μήνες μετά τη χορήγηση αντιβιοτικών θα πρέπει να δείξει χλωρίδα συμβατή με την υγεία (στρεπτόκοκκοι, ακτινομύκητες) και εξάλειψη των περιοδοντοπαθογόνων βακτηρίων. γ) Η χορήγηση αντιβίωσης εφόσον αυτή αποφασισθεί θα πρέπει να γίνεται μετά την αποτρύγωση και την ολοκλήρωση των ριζικών αποξέσεων[8].

Η περιοδοντίτιδα είναι ουσιαστικά χρόνια λοίμωξη των περιοδοντικών ιστών και ως τέτοια δικαιολογεί σε ορισμένες περιπτώσεις την χορήγηση αντιβιοτικών παράλληλα με την κλασική θεραπεία (αποτρύγωση, ριζικές αποξέσεις, χειρουργική του περιοδοντίου κ.ά.). Διάφορα αντιβιοτικά και δοσολογικά σχήματα έχουν χρησιμοποιηθεί[9] ***(Πιν. 1)***.

Οι van Winkelhoff et al.[10] προτείνουν τον συνδυασμό αμοξυκιλλίνης και μετρονιδαζόλης και φαίνεται ότι αυτό το σχήμα πλεονεκτεί έναντι των άλλων. Πρόσφατες παρεμβατικές μελέτες αλλά και συστηματικές ανασκοπήσεις αποφαίνονται ποιά αντιβιοτικά χαρακτηρίζονται από υψηλή τεκμηρίωση όσον αφορά την αποτελεσματικότητά τους σε ασθενείς με περιοδοντίτιδα[11,12,13] ***(Πίν.2)***.

Ένα ευρέως χρησιμοποιούμενο σχήμα είναι, **Αμοξυκιλλίνη 500 mg και Μετρονιδαζόλη 500 mg x 3 ημερησίως x 7 ημέρες.** Σε ιστορικό αλλεργίας στην πενικιλλίνη αυτή μπορεί να αντικατασταθεί με κιπροφλοξασίνη (Ciproxin) σε συνδυασμό με μετρονιδαζόλη.

ΠΙΝΑΚΑΣ 2: Σχήματα αντιβιοτικών με υψηλή αποτελεσματικότητα στην περιοδοντική θεραπεία

Νόσος	Αντιβίωση[1]
Χρόνια περιοδοντίτιδα	MTZ+AMX ή MTZ (σε αλλεργίες)
Γενικευμένη επιθετική περιοδοντίτιδα	MTZ + AMX
Περιοδοντίτιδα σε ασθενείς με ΣΔ[2]	MTZ + AMX
Περιοδοντίτιδα σε καπνιστές	AZT (παρακολούθηση μεγαλύτερη του 1 έτους για συγκρίσεις)
Αρχόμενη/μέσης βαρύτητας περιοδοντίτιδα	AZT ή MTZ (λίγες μελέτες - υψηλότερο όφελος για MTZ)

[1]MTZ: Μετρονιδαζόλη, AMX: Αμοξυκιλίνη, AZT: Αζιθρομυκίνη
[2]ΣΔ: Σακχαρώδης Διαβήτης

Νεκρωτικές νόσοι του περιοδοντίου

Στην κατηγορία αυτή ανήκουν η νεκρωτική ελκώδης ουλίτιδα και η νεκρωτική ελκώδης περιοδοντίτιδα. Στην αξιολόγηση των κλινικών χαρακτηριστικών προκειμένου να τεθεί η διάγνωση για την νεκρωτική ελκώδη ουλίτιδα είναι, ο έντονος πόνος στα ούλα, οι νεκρώσεις / ελκώσεις αρχικά των μεσοδοντίων θηλών που καλύπτονται από ψευδομεμβράνες, η έντονη αιμορραγία των ούλων συχνά αυτόματη και η κακοσμία στόματος. Στην νεκρωτική ελκώδη

MK-dent® GERMANY

PRIME LINE
Χειρολαβές Υψηλών & Χαμηλών ταχυτήτων

HP21KL		
Χειρολαβή υψηλών ταχυτήτων	Μέγεθος κεφαλής	Στάνταρ
	Φως	✓
	Ισχύς (Watt)	22W
	Σύστημα σπρέι	4 τρυπών

- Σιγανή λειτουργία: Μεγ. 55 db
- Εξαιρετικό κράτημα
- Επίστρωση τιτανίου
- Σύστημα pushbutton
- Υποδοχή φρέζας με ένθετο καρβιδίου
- Κεραμικά ρουλεμάν
- Γυάλινη ράβδος αγωγός φωτός
- Σύστημα μείωσης της πίεσης
- Βαλβίδες αντεπιστροφής

LPH11		
Κεφαλή για γωνιακές χειρολαβές χαμηλών ταχυτήτων	Μετάδοση	1:1
	Χαρακτηρισμός	μηλε
	Μεγ. ταχύτητα	40.000 rpm
	Pushbutton	✓
	Κατάλληλες φρέζες	Φρέζες γωνιακής μικρομότορ

LP11L		
Γωνιακή χειρολαβή χαμηλών ταχυτήτων	Φως	✓
	Μετάδοση	1:1
	Χαρακτηρισμός	μηλε
	Σύστημα σπρέι	εσωτερικό
	Μεγ. ταχύτητα	40.000 rpm

Μιλτιάδης Βιτσαρόπουλος Α.Ε.
ΚΕΝΤΡΙΚΑ Μεσογείων 348, 153 41 Αγ. Παρασκευή, Αθήνα, Τηλ: 210 65 41 340, Fax: 210 65 41 618
ΥΠΟΚΑΤΑΣΤΗΜΑ Φειδιππίδου 55, 115 27 Γουδή, Τηλ: 210 77 95 747
www.vitsaropoulos.gr • e-mail: info@vitsaropoulos.gr • www.facebook.com/vitsaropoulos

περιοδοντίτιδα ισχύουν για τη διάγνωση τα ανωτέρω σε έδαφος περιοδοντίτιδας. Το αντιβιοτικό εκλογής είναι η **μετρονιδαζόλη (Flagyl) 500 mg x 3 ημερησίως x 7-10 ημέρες.** Η αντιβίωση χορηγείται εφόσον οι νεκρωτικές βλάβες είναι εκτεταμένες και συνοδεύονται από γενικά συμπτώματα όπως αδιαθεσία, πυρετό και λεμφαδενίτιδα ***(Εικ. 5)***. Παράλληλα, αλλά και μετά την υποχώρηση των οξέων συμπτωμάτων ακολουθούνται όλα τα προβλεπόμενα στάδια της θεραπείας της ουλίτιδας ή περιοδοντίτιδας στο έδαφος των οποίων εκδηλώθηκαν οι νεκρωτικές βλάβες.

Περιοδοντικά αποστήματα

Στην κατηγορία αυτή ανήκουν: το ουλικό απόστημα, το περιοδοντικό απόστημα και η περιστεφανίτιδα. Από πλευράς βαρύτητας της συμπτωματολογίας η περιστεφανίτιδα είναι η πιο σημαντική και ακολούθως το περιοδοντικό απόστημα και το ουλικό απόστημα. Ως πρώτη

Εικ. 5: Γενικευμένη νεκρωτική ελκώδης ουλίτιδα. Στη θεραπεία της απαιτήθηκε αντιβίωση.

Οδοντοτεχνικό Εργαστήριο Γονατίδης Αναστάσιος
www.dental-designs.net - email: a.gonatidis@gmail.com
Τηλ.: 210 77 99 483

Θερμοπλαστικά νέας γενιάς!

Το μέλλον στην τεχνολογία των πολυμερών θερμοπλαστικών είναι εδώ.

Χωρίς μέταλλα.
Ελαφρύ με φυσική εφαρμογή.
Κατάλληλο και για μόνιμες αποκαταστάσεις.
Αξεπέραστη υγιεινή τού στόματος.
Πλήρης απουσία τής συνήθους δυσοσμίας.

Οι φυσικοχημικές ιδιότητες των πολυμερών θερμοπλαστικών νέας γενιάς, εξασφαλίζουν βιοσυμβατότητητα, ελαστικότητα και υποαλλεργικές ιδιότητες. Καθώς δεν απαιτείται η χρήση μετάλλων, απουσιάζει πλήρως η συνήθης μεταλλική γεύση η οποία ενοχλεί τους ασθενείς, με ταυτόχρονη βολική, ελαφριά και φυσική εφαρμογή, η οποία γίνεται αμέσως ευχάριστα αντιληπτή.

Επιπλέον, η εξαιρετικά λεία επιφάνειά τους εμποδίζει την ανάπτυξη βακτηριδιακής πλάκας και, σε συνδυασμό με την ελάχιστη διαπερατότητα τους από τα διάφορα στοματικά υγρά, εμποδίζει την εμφάνιση δυσοσμίας τού στόματος.

Click Smile!

Ιδανικό για όσους φοβούνται τις ενέσεις και τον τροχό ή δεν διαθέτουν την οικονομική άνεση ή τον χρόνο για άλλες πολυδάπανες και χρονοβόρες λύσεις, το Click Smile προσφέρει τέλεια και μόνιμη αισθητική αποκατάσταση. Μπορεί να εφαρμοστεί όμως και ως μεταβατική λύση, μέχρι την υλοποίηση άλλων επιλογών σε δεύτερο χρόνο.

θεραπευτική ενέργεια είναι η σχάση του αποστήματος ή η παροχέτευσή του μέσα από τον θύλακο. Αντιβίωση θα δοθεί μόνο όταν τα συμπτώματα είναι έντονα ιδιαίτερα στην περιστεφανίτιδα (πόνος, τρισμός, αδυναμία διάνοιξης του στόματος, επέκταση της φλεγμονής τοπικά ή συστημικά) και όταν συνοδεύονται από γενικά συμπτώματα (πυρετός, λεμφαδενίτιδα, αδιαθεσία). Διάφορα αντιβιοτικά ευρέως φάσματος είναι αποτελεσματικά όπως αμοξυκιλλίνη, κλαριθρομυκίνη, συνδυασμός αμοξυκιλλίνης και μετρονιδαζόλης[14]. Ο συνδυασμός **αμοξυκιλλίνης και κλαβουλανικού οξέος (Augmentin) 625mg ή 1000 mg x 3 ημερησίως x 7 ημέρες** ίσως θα πρέπει να προτιμάται λόγω του ότι είναι καλά ανεκτός, χωρίς σημαντικές παρενέργειες και έχει δράση και στους περιοδοντοπαθογόνους μικροοργανισμούς[15].

Τοπική χορήγηση αντιμικροβιακών παραγόντων

Τα τοπικά αντιβιοτικά στο πλαίσιο της περιοδοντικής θεραπείας επινοήθηκαν για να καλύψουν μειονεκτήματα της συστημικής χορήγησης (αλλεργικές αντιδράσεις και άλλες παρενέργειες, ανάπτυξη ανθεκτικών στελεχών, συμμόρφωση των ασθενών στη χρήση των αντιβιοτικών).

Συγκεκριμένα, τα πλεονεκτήματα της τοπικής χορήγησης αντιμικροβιακών παραγόντων είναι:

α) Η υψηλή συγκέντρωσή τους υποουλικά,
β) Η εξασφάλιση της συνεργασίας του ασθενή αφού η εφαρμογή τους γίνεται από τον οδοντίατρο και
γ) Μειώνεται ο κίνδυνος παρενεργειών και ανάπτυξη ανθεκτικών στελεχών σε σχέση με τη συστημική χορήγηση.

Ως μειονεκτήματα θεωρούνται το υψηλό κόστος και ότι δεν επηρεάζονται μικροοργανισμοί σε άλλες περιοχές πλην των θυλάκων (συνδετικός ιστός, γλώσσα, βλεννογόνος).

Τα συστήματα τοπικής εφαρμογής διακρίνονται:

α) Σε αυτά που η αντιμικροβιακή ουσία απελευθερώνεται εντός 24 ωρών και επομένως χρειάζεται επανειλημμένη χορήγηση. Σε αυτά ανήκουν η αλοιφή μινοκυκλίνης και η γέλη μετρονιδαζόλης (sustained release devices) και
β) σε αυτά που η αντιμικροβιακή ουσία ενσωματώνεται σε έναν οργανικό φορέα που επιτρέπει τη σταδιακή απελευθέρωσή της επί πολλές ημέρες διατηρώντας υψηλά επίπεδα του αντιμικροβιακού παράγοντα εντός του θυλάκου (controlled delivery devices).

Το πρώτο που κυκλοφόρησε ήταν το Actisite (ίνες υδροχλωρικής τετρακυκλίνης 25%) από τον Goodson et al. το 1979[16]. Έκτοτε, εμφανίσθηκαν στην αγορά το Dentomycin/Periocline (αλοιφή, υδροχλωρική μινοκυκλίνη 2%), το Elyzol (γέλη, βενζοϊκή μετρονιδαζόλη 25%), το Atridox (γέλη, δοξυκυκλίνη 8.8%), το Periochip (απορροφήσιμη ζελατίνη, διγλυκονική χλωρεξιδίνη 2.5 mg) και το Arestin (μικροσφαίρες, υδροχλωρική μινοκυκλίνη 1 mg). Πλην του Actisite και του Arestin όλα τα υπόλοιπα κατά καιρούς κυκλοφορούν στην Ελλάδα.

Τα αντιμικροβιακά για τοπική χρήση έχουν μελετηθεί ερευνητικά ως μονοθεραπεία (χωρίς περιοδοντική θεραπεία), στη χειρουργική του περιοδοντίου ή παράλληλα με τις ριζικές αποξέσεις, στην επανεξέταση για την αξιολόγηση του θεραπευτικού αποτελέσματος και στην υποστηρικτική θεραπεία[17].

Πέρα από τις διαφορές που διαπιστώθηκαν

Κάντε κλικ στην ηλεκτρονική μας διεύθυνση
www.odvima.gr

στις κλινικές παραμέτρους, σημαντικές ή μη, στις διάφορες φάσεις της περιοδοντικής θεραπείας που τα τοπικά αντιμικροβιακά χρησιμοποιήθηκαν η κλινική τους σημασία από την άποψη του οφέλους, αφορά στην εφαρμογή τους στη φάση διατήρησης του θεραπευτικού αποτελέσματος και σε εντοπισμένους θυλάκους.

Περιεγχειρητική χημειοπροφύλαξη

Στην καθημερινή κλινική πράξη, χορηγείται αντιβίωση ως προφυλακτική, μιας πιθανής μετεγχειρητικής λοίμωξης του τραύματος κατά την επούλωση. Στην Ιατρική γενικά υπάρχουν περιπτώσεις που η χορήγηση αντιβίωσης για πρόληψη μετεγχειρητικών λοιμώξεων, κρίνεται αναγκαία όπως για παράδειγμα επεμβάσεις οργάνων στείρων μικροβίων (καρδιοχειρουργικές επεμβάσεις), σε επεμβάσεις που χρησιμοποιούνται τεχνητές προθέσεις (αρθροπλαστική, τεχνητές βαλβίδες κ.ά.), χειρουργικές επεμβάσεις με υψηλό κίνδυνο λοίμωξης κ.ά.

Στην Οδοντιατρική σύμφωνα με τα παραπάνω, περιεγχειρητική χημειοπροφύλαξη δικαιολογείται μόνο σε περιπτώσεις τοποθέτησης εμφυτευμάτων, στην κατευθυνόμενη ιστική ανάπλαση και στη χρήση οστικών μοσχευμάτων όπως επίσης σε γναθοχειρουργικές επεμβάσεις που χρησιμοποιούνται τεχνητές προθέσεις[18]. Η χορήγηση αντιβίωσης στις περιπτώσεις αυτές δεν είναι τεκμηριωμένη και δεν υπάρχει ένα συγκεκριμένο πρωτόκολλο χορήγησής της. Τελικώς, η λογική οφέλους / κόστους (βλάβης) είναι αυτή που καθορίζει τη χορήγησή τους. Η επιλογή του αντιβιοτικού θα γίνει από αντιβιοτικά ευρέως φάσματος (πενικιλίνες, μακρολίδια, κεφαλοσπορίνες κ.ά.) και θα πρέπει να ακολουθεί τις βασικές αρχές χορήγησης αντιβιοτικών (χρόνος, δοσολογία, δημιουργία ανθεκτικών στελεχών, παρενέργειες κ.ά.) να αρχίζει πριν τη χειρουργική επέμβαση και να συνεχίζεται μετεγχειρητικά για διάστημα που καθορίζουν τα πρωτόκολλα για τις τεχνικές προθέσεις σε κάθε περίπτωση.

ΣΥΜΠΕΡΑΣΜΑΤΑ

1) Σε μικρό ποσοστό περιοδοντικών ασθενών χρειάζεται να δοθεί αντιβίωση, πάντα συμπληρωματικά της κλασικής περιοδοντικής θεραπείας και βασιζόμενοι στη διάγνωση της νόσου.
2) Η χορήγηση αντιβίωσης χωρίς να έχει προηγουμένως απομακρυνθεί ο τοπικός παράγοντας με την αποτρύγωση και τη ριζική απόξεση μπορεί να οδηγήσει σε υπερανάπτυξη του μικροβιακού φορτίου εντός του θυλάκου και τη δημιουργία περιοδοντικών αποστημάτων.
3) Η υπερκατανάλωση αντιβιοτικών οδηγεί σε ανάπτυξη ανθεκτικών μορφών μικροβιακών στελεχών που δεν μπορούν ενδεχομένως να αντιμετωπισθούν με τα συνήθη αντιβιοτικά που χορηγεί ο οδοντίατρος. Αυτός είναι λόγος που η Ελλάδα κατέχει σήμερα μία από τις πρώτες θέσεις (ίσως την πρώτη) Πανευρωπαϊκά στην κατανάλωση αντιβιοτικών και ανθεκτικών μορφών μικροβίων.
4) Στη χορήγηση αντιβιοτικών θα πρέπει να ληφθούν υπ' όψιν οι παρενέργειες (αλλεργικές αντιδράσεις, γαστρεντερικές διαταραχές κ.α.), οι αλληλεπιδράσεις με άλλα φάρμακα που πιθανόν παίρνει ο ασθενής για συστημικό ιατρικό πρόβλημα και οπωσδήποτε να ακολουθούνται τα προβλεπόμενα δοσολογικά σχήματα και η διάρκεια χορήγησής τους.
5) Η διάρκεια 7-10 ημερών που απαιτείται για τη χορήγηση αντιβιοτικών στους περιοδοντικούς ασθενείς συμφωνεί και με τη βασική αρχή ότι η χορήγησή τους θα πρέπει χρονικά να επεκτείνεται για 2-3 ημέρες μετά την αποδρομή συμπτωμάτων (π.χ σε αποστήματα).

Βιβλιογραφία

1. Marsh P.D. Microbial Ecology of Dental Plaque and its Significance in Health and Disease. Adv. Dent. Res.1994, 8(2): 263-271.
2. Armitage GC. Development of a classification system for periodontal diseases and conditions. Ann Periodontol 1999; 4: 1-6.
3. Marrioti A. Dental plaque – induced gingival diseases. Ann Periodontol 1999; 4: 7-17.
4. Holmstrup P. Non plaque-induced gingival lesions. Ann Periodontol 1999; 4: 20-29.
5. Pallash TJ. Antifungal and antiviral chemotherapy. Periodontol 2000 2002; 28: 240-255.
6. Flemmig TF. Periodontitis. Ann Periodontol 1999; 4: 32-37.
7. Tonnetti MS & Mombelli A. Early onset periodontitis. Ann Periodontol 1999; 4: 39-52.
8. Newman MG & van Winkelhoff AJ. Antibiotic and antimicrobial use in dental practice. Quintessence books 2001 (2nd edition).
9. Σακελλάρη Δ. Φάρμακα στην Περιοδοντολογία. Εκδόσεις ΓΙΑΧΟΥΔΗ, Θεσσαλονίκη 2005.
10. van Winkelhoff AJ, Rams TE & Slots J. Systemic antibiotic therapy in periodontics. Periodontol 2000 1996; 10: 45-75.
11. Zandbergen D, Slot DE, Niederman R et al. The concomitant administration of systemic amoxicillin and metronidazole compared to scaling and root planing alone in treating periodontitis. A systematic review. BMC Oral Health 2016; 16: 27.
12. Renatus A, Herrman J, Schönfelder A et al. Clinical Efficacy of Azithromycin as an Adjunctive Therapy to Non-Surgical Periodontal Treatment of Periodontitis. A Systematic Review and Meta-Analysis. J Clin Diagn Res 2016; 10(7): ZE01-7.
13. Rabelo CC, Feres M, Goncalves C et al. Systematic antibiotics in the treatment of aggressive periodontitis. A systematic review and a Bayesian Network meta-analysis. J Clin Periodontol 2015; 42(7): 647-657.
14. Herrera D, Roldan S & Sanz M. The periodontal abscess: a review. J Clin Periodontol 2000b; 27: 377-386.
15. Dahlen G.Microbiology and treatment of dental abscesses and periodontal – endodontic lesions. Periodontology 2000, 2002, 28:206-239.
16. Goodson JM, Haffajee A, Socransky SS. Periodontal therapy by local delivery of tetracycline. J Clin Periodontol 1979; 6: 83-92.
17. Καλαϊτζάκης ΧΙ. Τοπική αντιμικροβιακή θεραπεία: νέες προοπτικές και νέα σκευάσματα. Περιοδοντολογικά Ανάλεκτα 2002; 13: 99-118.
18. Κομπόλη-Κοντοβαζαινίτη Μ & Πανής Β. Παθολογία Περιοδοντικών Ασθενών με συστηματικά νοσήματα. Εκδόσεις ΤΕΧΝΟΓΡΑΜΜΑ, Αθήνα 2002.



Η σελίδα της
ΕΛΛΗΝΙΚΗΣ ΕΤΑΙΡΙΑΣ ΚΛΙΝΙΚΗΣ ΣΤΟΜΑΤΟΛΟΓΙΑΣ

Οστεονέκρωση των γνάθων συσχετιζόμενη με φάρμακα

Επιμέλεια: **Στουφή Ε., Γεωργακοπούλου Ε., Αχτάρη Μ.**

Το παρόν κείμενο είναι ενημερωτική ανακοίνωση της Ελληνικής Εταιρίας Κλινικης Στοματολογιας (ΕΕΚΣ) για την συσχετιζόμενη με λήψη φαρμάκων οστεονέκρωση των γνάθων – (medication related osteonecrosis of the jaw)

Η οστεονέκρωση των γνάθων σε ασθενείς υπό φαρμακευτική αγωγή που επάγει κίνδυνο οστεονέκρωσης προτάθηκε και αναφέρεται ως medication-related osteonecrosis of the jaw (MRONJ). Η πρόταση έχει γίνει από ειδική ομάδα της American Association of Oral and Maxillofacial Surgeons. Η ΕΕΚΣ θεωρεί πιο δόκιμη την απόδοση στα ελληνικά ως ΟΣΤΕΟΝΕΚΡΩΣΗ ΣΥΣΧΕΤΙΖΟΜΕΝΗ ΜΕ ΦΑΡΜΑΚΑ.

Η οστεονέκρωση της γνάθου κλινικά περιγράφεται ως η εμφάνιση στο στόμα μιας περιοχής απογυμνωμένου, νεκρωμένου οστού (ή που ανιχνεύεται μέσω συριγγίου) για περισσότερες από 6 – 8 εβδομάδες.

Η οστεονέκρωση μπορεί να συνοδεύεται από πόνο, φλεγμονή των μαλακών ιστών και σε προχωρημένες περιπτώσεις, από παθολογικό κάταγμα της γνάθου. Προκειμένου να ενοχοποιηθεί κάποια υφιστάμενη φαρμακευτική αγωγή για την εμφάνιση οστεονέκρωσης της γνάθου πρέπει ο ασθενής να μην έχει ακτινοβοληθεί για θεραπεία καρκίνου στη στοματογναθική περιοχή και να μην πάσχει από κακοήθη νόσο των οστών των γνάθων, πρωτοπαθή ή μεταστατική.

Οι περισσότεροι οδοντίατροι έχουν συνδέσει την οστεονέκρωση των γνάθων με τη χορήγηση διφωσφονικών φαρμάκων, γεγονός που ενισχύεται από τα αποτελέσματα πρόσφατης έρευνας στο Ηνωμένο Βασίλειο σύμφωνα με τα οποία το 90% των οδοντιάτρων γνωρίζει ότι μονό τα διφωσφονικά ενοχοποιούνται για την εμφάνιση οστεονέκρωσης.

Η ΕΕΚΣ θεωρεί σημαντικό να ενημερώσει τους συναδέλφους για όλα τα φάρμακα που μέχρι τώρα έχουν συσχετιστεί με τη συγκεκριμένη νόσο και να επισημάνει οτι η MRONJ είναι μια σπάνια πάθηση, και αν και ο κίνδυνος εμφάνισής της θα πρέπει να συζητηθεί με τους ασθενείς, είναι πολύ σημαντικό ότι δεν θα πρέπει να αποθαρρύνονται ούτε για τη λήψη αυτής της ομάδας φαρμάκων, αλλά ούτε από το να υποβληθούν σε οδοντιατρική θεραπεία.

Τα φάρμακα αυτά ανήκουν στις κατηγορίες **I. Αντι – οστεολυτικά φάρμακα (antiresorptive therapies)** και **II. Αναστολείς αγγειογένεσης (anti-angiogenic drugs) (Πίνακες 1, 2)**.

Για τη διευκόλυνση των οδοντιάτρων ακολουθούν συγκεντρωτικοί πίνακες σκευασμάτων που έχουν συσχετισθεί με κίνδυνο εμφάνισης οστεονέκρωσης της γνάθου **(Πίνακες 3-5)**.

Σε επομένη επικοινωνία θα ακολουθήσουν πρακτικές οδηγίες για την άσκηση της καθημερινής οδοντιατρικής πράξης σε ασθενείς με κίνδυνο για εμφάνιση οστεονέκρωσης με έμφαση στην κατηγορία ασθενών σε μεγάλο κίνδυνο για την εμφάνιση της νόσου και τους παράγοντες που την καθορίζουν.

Βιβλιογραφία

Βουδούρης Κ. Διφωσφονικά άλατα στη θεραπεία της οστεοπόρωσης. Ελλ. Ρευματολογία 2000; 11: 103-7

Γαληνός Οδηγός Φαρμάκων http://www.galinos.gr/web/drugs/main/atccodes/M05BA

Γεωργακοπούλου Ε. Δούκα Μ. Λάσκαρης Γ. Οστεονέκρωση υπερώιας εξόστωσης σε ασθενή υπό αγωγή με δενοσουμάμπη-ΟΔΟΝΤΙΑΤΡΙΚΟ ΒΗΜΑ ΜΑΪΟΣ - ΙΟΥΝΙΟΣ 2016

ΕΟΦ Διφωσφονικό φάρμακο: Συστάσεις του Ευρωπαϊκού Οργανισμού Φαρμάκων http://www.eof.gr/assets/Aclasta-public%20health%20communication_GR.pdf

Ruggiero SL, Dodson TB, Fantasia J, Goodday R, Aghaloo T, Mehrotra B, O'Ryan F; American Association of Oral and Maxillofacial Surgeons.. American Association of Oral and Maxillofacial Surgeons position paper on medication-related osteonecrosis of the jaw--2014 update. J Oral Maxillofac Surg. 2014 (10):1938-56. doi: 10.1016/j.joms.2014.04.031. Erratum in: J Oral Maxillofac Surg. 2015 Sep;73(9):1879.

Tanna N, Steel C, Stagnell S, Bailey E. Awareness of medication related osteonecrosis of the jaws (MRONJ) amongst general dental practitioners. Br Dent J. 2017 Jan 27;222(2):121-125. doi: 10.1038/sj.bdj.2017.79. PubMed PMID: 28126996.

Oral Health Management of Patients Prescribed Anti-resorptive or Anti-angiogenic Drugs Dental Clinical Guidance Draft - For Consultation Only July 2016 Scottish Dental Clinical Effectiveness Programme http://www.sdcep.org.uk/wp-content/uploads/2016/07/SDCEP-MRONJ-guidance-consultation-draft-1.pdf

ΚΛΙΝΙΚΗ ΣΤΟΜΑΤΟΛΟΓΙΑ
Γιώργος Χ. Λάσκαρης

ΝΕΑ ΤΙΜΗ €150

Διατίθεται από τις εκδόσεις «Οδοντιατρικό Βήμα».
Τηλέφωνο επικοινωνίας: 210 3814 939

Πίνακας 1. Αντι-οστεολυτικά φάρμακα

Το οστούν συνεχώς αναδιαμορφώνεται με τη δράση των οστεοβλαστών, που δημιουργούν οστίτη ιστό και των οστεοκλαστών, οι οποίοι αποδομούν οστίτη ιστό.

Τα αντιοστεολυτικά φάρμακα αναστέλλουν τη διαφοροποίηση των οστεοκλαστών και τη λειτουργία, που οδηγεί σε μειωμένη αποδόμηση των οστών και αναδιαμόρφωση.

Είναι γνωστό ότι τα οστά της γνάθου έχουν αυξημένο ποσοστό αναδιαμόρφωσης σε σύγκριση με άλλα οστά του σκελετού και κατά συνέπεια, η βιωσιμότητα του οστού σε αυτή την περιοχή μπορεί να επηρεαστεί αρνητικά από τη δράση των φαρμάκων αυτών.

Υπάρχουν δύο κύριοι τύποι αντι- οστεολυτικών φαρμάκων τα οποία έχουν συσχετιστεί με οστεονέκρωση της γνάθου:

- Τα **διφωσφονικά,** μια κατηγορία συνθετικών φαρμάκων που έχουν παρόμοια δομή με το φυσικό πυροφωσφορικό οξύ, έχουν ισχυρή αντιοστεοκλαστική, αντιοστεοαπορροφητική και αντικαταγματική δράση λόγω καταστολής των οστεοκλαστών

- Οι **αναστολείς RANKL** (αναστολείς υποδοχέα ενεργοποίησης πυρηνικού παράγοντα σύνδεσης κΒ) (δενοσουμάμπη-denosumab). Η δενοσουμάμπη είναι ένα μονοκλωνικό αντίσωμα (IgG2) που στοχεύει τον RANKL, εμποδίζοντας την ενεργοποίηση του υποδοχέα του, του RANK, στην επιφάνεια των πρόδρομων οστεοκλαστών και των οστεοκλαστών. Η παρεμπόδιση της αλληλεπίδρασης RANKL/RANK αναστέλλει τον σχηματισμό, τη δράση και την επιβίωση των οστεοκλαστών, μειώνοντας με αυτόν τον τρόπο την οστική απορρόφηση τόσο στα συμπαγή όσο και στα σπογγώδη οστά.

Τα αντιοστεολυτικά χρησιμοποιούνται στην αντιμετώπιση της οστεοπόρωσης καθώς και άλλων μη-κακοήθων και κακοήθων καταστάσεων. Τα αντι- οστεολυτικά φάρμακα δύνανται να έχουν μια σημαντικά θετική επίδραση στην ποιότητα ζωής των ασθενών είτε με την ηπιότερη εκδήλωση ή την καθυστέρηση έναρξης της νόσου ή των επιπλοκών της θεραπείας, όπως κατάγματα και πόνος στα οστά.

Πίνακας 2. Αναστολείς αγγειογένεσης

Οι αναστολείς αγγειογένεσης στοχεύουν κατά των διαδικασιών με τις οποίες σχηματίζονται νέα αιμοφόρα αγγεία και χρησιμοποιούνται στη θεραπεία του καρκίνου για τον περιορισμό της αγγείωσης του όγκου.

Η **αφλιβερσέπτη (aflibercept)** είναι μια πρωτεΐνη που προσκολλάται στον αγγειακό ενδοθηλιακό αυξητικό παράγοντα (VEGF) και στον αυξητικό παράγοντα του πλακούντα (PlGF), ουσίες που συμβάλλουν στην ανάπτυξη των αιμοφόρων αγγείων.

Η **μπεβασιζουμάμπη (bevacizumab)** συνδέεται με τον παράγοντα VEGF και αναστέλλει τη σύνδεση του με τους υποδοχείς Fit1 (VEGFR1) και KDR(VEGFR2), στην επιφάνεια των ενδοθηλιακών κυπάρων, κι έτσι μειώνει την αγγειοποίηση των όγκων και ως εκ τούτου αναστέλλει την ανάπτυξή τους.

Η **σουνιτινίμπη (sunitinib)** αναστέλλει πολλαπλούς υποδοχείς τυροσινικών κινασών (RTKs) που εμπλέκονται στην αύξηση του όγκου, τη νεοαγγειογένεση και τη μεταστατική εξέλιξη του καρκίνου.

Η **αφλιβερσέπτη**, η **μπεβασιζουμάμπη** και η **σουνιτινίμπη** έχουν συσχετιστεί με οστεονέκρωση της γνάθου.

Οι αναστολείς αγγειογένεσης μπορούν να χρησιμοποιηθούν σε συνδυασμό με τα διφωσφονικά στην αντιμετώπιση του καρκίνου και υπάρχουν ενδείξεις ότι ο συνδυασμός έχει ως αποτέλεσμα μεγαλύτερη συχνότητα εμφάνισης οστεονέκρωσης των γνάθων

Πίνακας 3. Διφωσφονικά

Φαρμακευτική ουσία	Εμπορική ονομασία	Ενδείξεις
alendronic acid	Binosto® Fosamax® Fosavance®	Οστεοπόρωση
risedronate sodium	Actonel® Actonel Combi	Οστεοπόρωση Νόσος Paget
zoledronic acid	Aclasta® Zometa®	Οστεοπόρωση Νόσος Paget Θεραπεία καρκίνου
ibandronic acid	Bondronat® Bonviva® Iasibon® Quodixor®	Οστεοπόρωση Θεραπεία καρκίνου
pamidronate disodium	Aredia	Νόσος Paget Οστικά άλγη Θεραπεία καρκίνου
sodium clodronate	Bonefos® Clasteon® Loron®	Οστικά άλγη Θεραπεία καρκίνου

Πίνακας 4. Αναστολείς RANKL

Φαρμακευτική ουσία	Εμπορική ονομασία	Ενδείξεις
Denosumab	Prolia® Xgeva®	Οστεοπόρωση Θεραπεία καρκίνου

Πίνακας 5. Αναστολείς αγγειογένεσης

Φαρμακευτική ουσία	Εμπορική ονομασία	Ενδείξεις
Bevacizumab	Avastin®	Θεραπεία καρκίνου
Sunitinib	Sutent®	Θεραπεία καρκίνου
Aflibercept	Zaltrap®	Θεραπεία καρκίνου

Σημείωση: Νέα φάρμακα μπορεί να προστίθενται συνεχώς που να ενοχοποιούνται στην εμφάνιση οστεονέκρωσης της γνάθου

€180

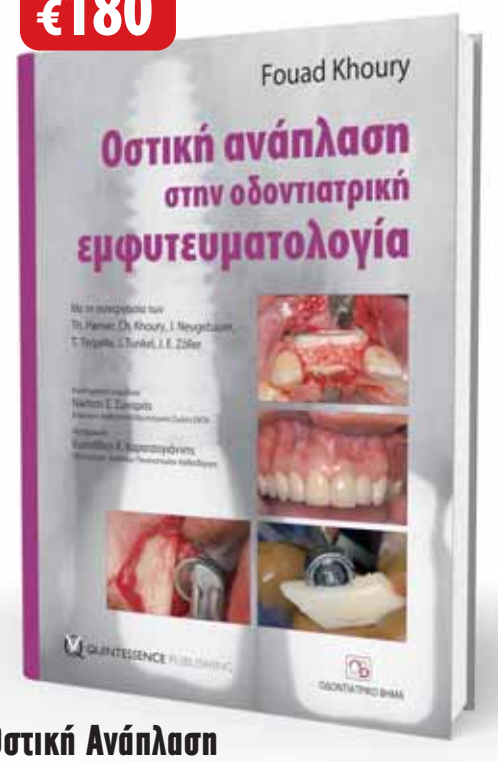

Οστική Ανάπλαση στην Οδοντιατρική Εμφυτευματολογία

Το παγκόσμιο best seller του Fouad Khoury

Επιστημονική επιμέλεια:
Νικήτας Σ. Συκαράς Επίκουρος Καθηγητής Οδοντιατρικής Σχολής ΕΚΠΑ

Μετάφραση:
Ευστάθιος Κ. Καρατζογιάννης Οδοντίατρος, Διδάκτωρ Παν/μίου Χαϊδελβέργης

€130

Η Προσθετική των Οδοντικών Εμφυτευμάτων

Carl. E. Misch

Επιστημονική επιμέλεια-Μετάφραση:
Πελοπίδας Ι. Λομβαρδάς

Νέα κυκλοφορία

€190

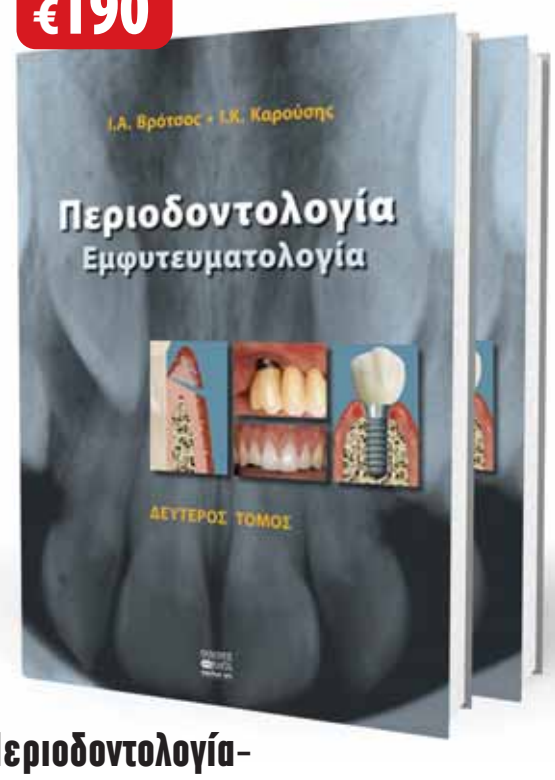

Περιοδοντολογία-Εμφυτευματολογία

Βρότσος Ιωάννης Καθηγητής Οδοντιατρικής Σχολής ΕΚΠΑ
Καρούσης Ιωάννης Επίκουρος Καθηγητής Οδοντιατρικής Σχολής ΕΚΠΑ

Το παρόν δίτομο σύγγραμμα περιλαμβάνει από κοινού τις ειδικότητες της Περιοδοντολογίας και της Εμφυτευματολογίας ως ενιαίο επιστημονικό πεδίο, σύμφωνα με τη διεθνή πλέον πρακτική. Η τεράστια εξέλιξη του κλάδου από τις γνώσεις που προσέθεσαν η Γενετική, η Ανοσολογία και άλλοι τομείς των Βασικών Επιστημών, μαζί με τη βιβλιογραφική τεκμηρίωση και τις περίπου δύο χιλιάδες φωτογραφίες από το αρχείο των συγγραφέων, συνιστούν έκδοση αναφοράς για τα δύο επιστημονικά αντικείμενα.
Η έκδοση θα αποτελέσει το βασικό σύγγραμμα για τους ενδιαφερόμενους κλινικούς και ερευνητές για το παρόν και για τις επόμενες δεκαετίες.

Προσφορά

Οστική ανάπλαση στην οδοντιατρική εμφυτευματολογία
+
Χειρουργική Οδοντικών Εμφυτευμάτων
Βήμα προς βήμα οι διαδικασίες

€85

και τα δύο μαζί 205€

Προσφορά

Οστική ανάπλαση στην οδοντιατρική εμφυτευματολογία
+
Χειρουργική Οδοντικών Εμφυτευμάτων
Βήμα προς βήμα οι διαδικασίες

€85

και τα δύο μαζί 170€

Επανεπέμβαση στην Ενδοδοντία

Mario Luiz Zuolo, Daniel Kherlakian, José Eduardo de Mello, Jr,
Maria Cristina Coelho de Carvalho, and Maria Inês Ranazzi Cabral Fagundes

Επιστημονική επιμέλεια-Μετάφραση:
Μαρία Γεωργοπούλου Αναπληρώτρια Καθηγήτρα ΕΚΠΑ
Αλέξανδρος Προύντζος DDS, MSc Ενδοδοντίας

Αυτό το βιβλίο βοηθά τους επαγγελματίες της στοματικής υγείας να περιηγηθούν με επιτυχία σε κάθε στάδιο της ενδοδοντικής επαναθεραπείας ξεκινώντας από την κατανόηση των ενδείξεων για την επανάληψη της θεραπείας και φτάνοντας στην βέλτιστη επανέμφραξη του ριζικού σωλήνα. Έχοντας την υπογραφή μιας ομάδας έμπειρων ειδικών, αυτό το εξαιρετικό βιβλίο διερευνά τις διάφορες επιλογές και προσεγγίσεις επαναθεραπείας και βασίζεται σε στοιχεία από τη βιβλιογραφία και την εμπειρία από την κλινική πράξη για να κάνει συστάσεις για τα πιο προβλέψιμα πρωτόκολλα και τεχνικές. Οι συγγραφείς αναλύουν τις παραμέτους για την αρχική επιτυχία στην ενδοδοντική θεραπεία και παρουσιάζουν τα νέα υλικά και εργαλεία, καθώς και τα τεχνολογικά μέσα που είναι διαθέσιμα για την επανάληψη της ενδοδοντικής θεραπείας. Καλύπτουν τη διαχείριση των επιπλοκών κατά την πρώτη θεραπεία, με έμφαση στη σωστή εκ νέου πρόσβαση στους ριζικούς σωλήνες, ακόμη και όταν αυτοί είναι ενασβεστιωμένοι.

€150

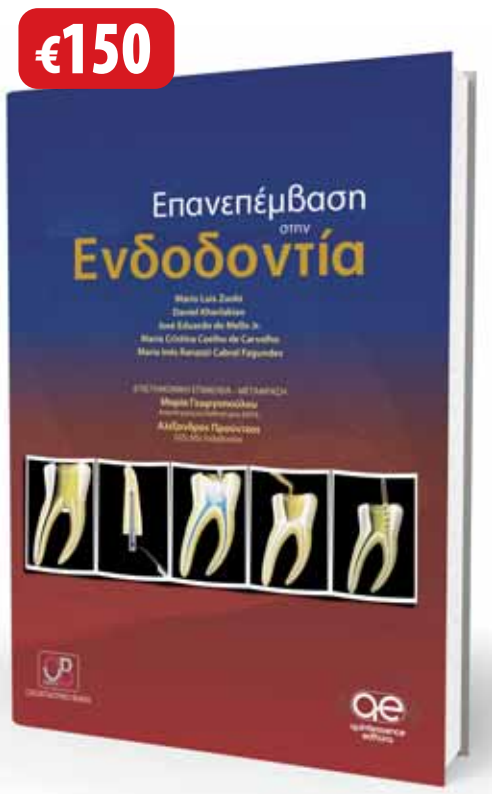

+
Δώρο
Λεξικό Ενδοδοντολογικών Όρων

Πρακτικά Μαθήματα Ενδοδοντίας

Donald E. Arens, Alan H. Gluskin, Christine I. Peters, Ove A. Peters

Επιστημονική επιμέλεια:
Γιώργος Ι. Σίσκος Αναπληρωτής Καθηγητής ΕΚΠΑ

Μετάφραση:
Γιώργος Δ. Κωστούρος MSc Ενδοδοντίας

Το βιβλίο «Πρακτικά Μαθήματα Ενδοδοντίας», είναι κατά κύριο λόγο ένας λεπτομερής πρακτικός οδηγός. Αποτελείται από 6 μέρη, με 42 μαθήματα συνολικά, όπου αναλύεται οτιδήποτε αφορά την παροχή ενδοδοντικής θεραπείας υψηλού επιπέδου. Αρχίζοντας από την εξέταση του ασθενούς και τη διάγνωση του προβλήματος, τα «Πρακτικά Μαθήματα Ενδοδοντίας» καταλήγουν στην τελική έμφραξη του ριζικού σωλήνα. Επιπρόσθετα, περιγράφονται με κάθε λεπτομέρεια πώς γίνεται η κατάρτιση του σχεδίου θεραπείας, ποιος είναι ο απαραίτητος τεχνικός εξοπλισμός και τι περιλαμβάνει μια άρτια χημικομηχανική επεξεργασία, από τις πρώτες ενέργειες για την πρόσβαση στο ριζικό σωλήνα έως τις τελευταίες, πριν την οριστική έμφραξη.
Τέλος, υπάρχει μια ολόκληρη ενότητα αφιερωμένη στα επείγοντα περιστατικά και σε ειδικά ενδοδοντικά προβλήματα που μπορεί να συναντήσει ο κλινικός οδοντίατρος.

€117

+
Δώρο
Λεξικό Ενδοδοντολογικών Όρων

Στις τιμές περιλαμβάνονται τα έξοδα αποστολής και ο ΦΠΑ

ΟΔΟΝΤΙΑΤΡΙΚΟ ΒΗΜΑ
ΕΚΔΟΣΕΙΣ

Τώρα μπορείτε να κάνετε τις αγορές σας με **πιστωτική κάρτα** και άτοκες δόσεις απευθείας από τον προσωπικό σας υπολογιστή, μέσω του www.odvima.gr

Σκουφά 64, 106 80 Αθήνα, Τηλ. 210 3814 939, www. odvima.gr, e-mail: odvima@otenet.gr

Focus on Implantology

ITI International Team for Implantology

Η ITI είναι μια επιστημονική εταιρεία που παρέχει πολυάριθμες και υψηλού επιπέδου παροχές στα μέλη της με σκοπό την επιμόρφωση και την τεκμηριωμένη λήψη αποφάσεων προς όφελος των ασθενών και της δικής τους αυτοεκτίμησης. Η ITI μπορεί όμως να αποτελέσει σημείο αναφοράς και να προσφέρει χρήσιμες γνώσεις και υπηρεσίες και σε συναδέλφους που δεν είναι μέλη, με 5 εύκολους τρόπους:

1. Η αξιολόγηση του βαθμού δυσκολίας για το χειρουργικό ή προσθετικό μέρος ενός σχεδίου θεραπείας με εμφυτεύματα μπορεί να γίνει με τη βοήθεια του εκπαιδευτικού μέσου SAC Assessment Tool (http://www.iti.org/external/sac-tool/version-2/default.htm). Με τον τρόπο αυτό μπορούν να αναλυθούν παράμετροι και στοιχεία της κλινικής περίπτωσης που διαφορετικά μπορεί να διέλαθαν της προσοχής μας και να είμαστε προετοιμασμένοι για τις πραγματικές κλινικές συνθήκες που θα αντιμετωπίσουμε. Η αξιολόγηση μπορεί να τυπωθεί σε PDF ή να αποθηκευτεί στο αρχείο του ασθενούς και να εντυπωσιάσει με τον επαγγελματικό τρόπο που καταγράφονται και αναλύονται τα κλινικά ευρήματα.
2. Όποιος ενδιαφέρεται μπορεί να ενημερωθεί με πληρότητα και υπευθυνότητα για τα πιο σύγχρονα κλινικά και ερευνητικά δεδομένα που επηρεάζουν την κλινική εφαρμογή των εμφυτευμάτων. Στο σύνδεσμο http://www.iti.org/Proceedings-of-the-fifth-ITI-Consensus-Conference μπορεί κάποιος να βρει και να κατεβάσει όλες τις δημοσιεύσεις σε PDF που προέκυψαν στην τελευταία σύνοδο της ITI με σκοπό τη διαμόρφωση κριτηρίων και οδηγιών για όλο το φάσμα της οδοντικής εμφυτευματολογίας.
3. Σύγχρονα κλινικά θέματα που προβληματίζουν και σχετίζονται με αμφιλεγόμενες απόψεις, απαιτούν μια υπεύθυνη τοποθέτηση από μια επιστημονική εταιρεία κύρους. Στο σύνδεσμο http://www.iti.org/position-papers αναρτώνται οι επίσημες τοποθετήσεις της ITI, με τελευταία τη θέση της για τα κεκλιμένα εμφυτεύματα σε αποκαταστάσεις «All on four».
4. Μη μέλη, μπορούν να συμμετέχουν ως επισκέπτες σε μια συνάντηση Study Club ώστε να διαπιστώσουν μόνοι τους το όφελος της φιλικής και διαδραστικής επιστημονικής συγκέντρωσης. Επισκεφθείτε τον ιστότοπο http://www.iti.org/ITI-Global-Events επιλέξτε το Study Club που επιθυμείτε και πιέστε το κουμπί Request Guest Participation. Μια θέση θα είναι για εσάς στην επόμενη συνάντηση.
5. Η εγγραφή στο ITI Online Academy είναι δωρεάν και δίνει τη δυνατότητα διενέργειας τεστ αυτοαξιολόγησης και απόκτησης δωρεάν εκπαιδευτικού υλικού. Επισκεφθείτε το https://academy.iti.org/el/academy και εγγραφείτε δωρεάν για πάντα. Δοκιμάστε τις εκπαιδευτικές ευκαιρίες της ITI. Σίγουρα θα τις βρείτε χρήσιμες και ωφέλιμες.

Οι μηχανισμοί της κατευθυνόμενης οστικής ανάπλασης και η κλινική εφαρμογή των οστικών μοσχευμάτων

Αναστάσιος Μάμαλης
Περιοδοντολόγος, ITI Fellow

Ευσταθία Σινανιώτη
Περιοδοντολόγος, ITI Fellow

Εισαγωγή

Η φατνιακή ακρολοφία υφίσταται σημαντική μεταβολή μετά από την εξαγωγή ενός δοντιού. Η διαδικασία επούλωσης του μετεξακτικού φατνίου διαρκεί 40 ημέρες. Αρχίζει με την δημιουργία ενός θρόμβου από ινική και εν τέλει καλύπτεται πλήρως από συνδετικό ιστό και επιθήλιο. Ιδανικό σενάριο για την τοποθέτηση ενός εμφυτεύματος θα ήταν η πλήρωση του φατνίου με νεοσχηματισθέντα οστίτη ιστό. Δυστυχώς όμως, πάντοτε παρατηρείται απορρόφηση του μετεξακτικού φατνίου, με σημαντικές τρισδιάστατες μεταβολές στην φατνιακή ακρολοφία. Κατά το κατακόρυφο επίπεδο παρατηρείται μέση απώλεια οστού κατά 1,5-2 χιλιοστά, ενώ κατά το οριζόντιο η απώλεια του οστού φτάνει στο 40-50% του συνολικού όγκου της ακρολοφίας, μετά από έξι μήνες. Η κύρια απορρόφηση λαμβάνει χώρα στους 3 πρώτους μήνες και μπορεί να συνεχίσει έως και 5 έτη μετά, με ένα επιπρόσθετο 11% του συνολικού οστού να χάνεται. Σε διάστημα 2-3 ετών η οστική απώλεια φτάνει στο 40-60% κατά πλάτος και καθ' ύψος. Συνήθως δε, η μεγαλύτερη απώλεια παρατηρείται στο οριζόντιο παρά στο κατακόρυφο επίπεδο **(Εικ. 1)**. Στοιχεία που επιταχύνουν τη διαδικασία της απορρόφησης είναι η παρουσία τυχόν οστικών υφιζήσεων και οστικών θυρίδων (fenestrations). Έτσι λοιπόν καθίσταται επιτακτική η ανάγκη πρόληψης της οστικής απορρόφησης σε μετεξακτικά φατνία, με εφαρμογές διαφόρων τεχνικών διατήρησης της φατνιακής ακρολοφίας ή κατευθυνόμενης οστικής ανάπλασης (ΚΟΑ).

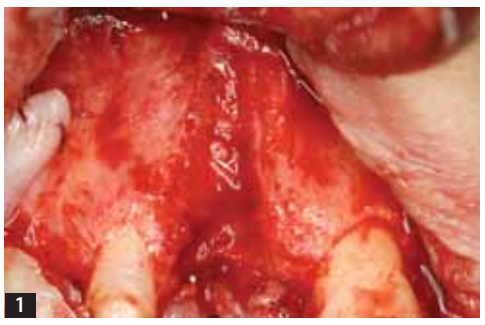

1

Η απορρόφηση του μετεξακτικού φατνίου και οι ακόλουθες μεταβολές στις διαστάσεις της φατνιακής ακρολοφίας και στις τρεις διαστάσεις, αποτελούν σχεδόν πάντα τροχοπέδη σε σχέδια θεραπείας που περιλαμβάνουν την τοποθέτηση εμφυτευμάτων. Το μόνο μέσο το οποίο διαθέτει ο σύγχρονος κλινικός για να ξεπεράσει τις δυσκολίες αυτές και να εφαρμόσει με επιτυχία θεραπευτικά σχήματα εμφυτευμάτων σε ελλειμματικές ακρολοφίες, είναι η κατευθυνόμενη οστική ανάπλαση (ΚΟΑ). Πρόκειται για μια αμιγώς χειρουργική τεχνική, η οποία χρησιμοποιεί μεμβράνες αποκλεισμού με ταυτόχρονη χρήση οστικών μοσχευμάτων ή οστικών υποκατάστατων. Η ΚΟΑ σε σχέδια θεραπείας που περιλαμβάνουν εμφυτευματικές αποκαταστάσεις εφαρμόζεται σε δύο στάδια: είτε ταυτόχρονα με την τοποθέτηση του εμφυτεύματος, είτε πρωθύστερα, αν το οστικό υπόστρωμα δεν επαρκεί για την τοποθέτηση των εμφυτευμάτων με ικανοποιητικές συνθήκες. Απαραίτητη προϋπόθεση για την επιτυχή έκβαση της ΚΟΑ είναι η επαρκής αγγειογένεση και η άφθονη αιματική παροχή στην περιοχή όπου η τεχνική αυτή εφαρμόζεται.

Η βιολογία της ΚΟΑ

Για την επίτευξη ανάπλασης και δημιουργίας εκ νέου οστίτη ιστού απαιτείται η μετανάστευση πολυδύναμων και οστεγενετικών κυττάρων τόσο από το περιόστεο όσο και από το μυελό των οστών, με ταυτόχρονο αποκλεισμό επιθηλιακών κυττάρων και ινοβλαστών. Προκειμένου να επιτευχθεί η ανάπλαση, πρέπει η ταχύτητα της οστεογενετικής διαδικασίας να υπερβεί τον ρυθμό επιθηλιοποίησης και πλήρωσης της βλάβης με συνδετικό (μαλακό) ιστό. Σε κλινικό επίπεδο, 4 απαιτητικά κριτήρια πρέπει να συνυπάρξουν, προκειμένου να επιτευχθεί οστική ανάπλαση: αποκλεισμός του επιθηλίου και του συνδετικού ιστού από την περιοχή, διατήρηση επαρκούς χώρου, ακινησία θρόμβου της ινικής και επούλωση της βλάβης κατά πρώτο σκοπό. Ο μηχανισμός της ΚΟΑ αυτός καθ' αυτός είναι εξαιρετικά πολύπλοκος, καθώς εντός 24 ωρών από την τοποθέτηση του οστικού μοσχεύματος **(Εικ. 2)** και της μεμβράνης **(Εικ. 3)** σχηματίζεται θρόμβος, ο οποίος απελευθερώνει αυξητικούς παράγοντες (π.χ. αιμοπεταλιακός αυξητικός παράγοντας) και κυτοκίνες (π.χ. PC-8), προκειμένου να έλξει ουδετερόφιλα και μακροφάγα.

2

ITI International Team for Implantology

ΑΝΑΚΟΙΝΩΣΗ

Το Τμήμα ITI Ελλάδος-Κύπρου σας ανακοινώνει ότι στο εξής τις Επιστημονικές Ημερίδες του Τμήματος θα μπορούν να παρακολουθήσουν και όσοι δεν αποτελούν μέλη της ITI, με την καταβολή χρηματικού αντιτίμου. Τα μέλη της ITI εξακολουθούν να έχουν το δικαίωμα της δωρεάν παρακολούθησης των Επιστημονικών Ημερίδων.
Η έναρξη θα γίνει με την 20η Επιστημονική Ημερίδα, που θα διεξαχθεί στην **Αθήνα το Σάββατο 11 Μαρτίου 2017, στο ξενοδοχείο Royal Olympic, από 08:30 έως 17:00,** με προσκεκλημένο ομιλητή τον Δανό **Prof Klaus Gotfredsen** (Univ. Copenhagen, Denmark).
Το ποσό συμμετοχής έχει ορισθεί στα εκατό ευρώ (€100).

Περισσότερες πληροφορίες και πρόγραμμα της ημερίδας θα βρείτε στο http://www.iti.org/sites/greece/Events
Αν δεν είστε μέλη της ITI και επιθυμείτε να παρακολουθήσετε την Ημερίδα, μπορείτε να δηλώσετε τη συμμετοχή σας στο Vita N Travel, τηλ 210 324 9070, info@vitantravel.gr

3

Ο θρόμβος σταδιακά απορροφάται και αντικαθίσταται από κοκκιώδη ιστό, ο οποίος παρουσιάζει αγγειοβρίθεια. Μέσω αυτών των αγγείων, θρεπτικά στοιχεία και αδιαφοροποίητα μεσεγχυματικά κύτταρα μεταναστεύουν στην περιοχή της ΚΟΑ και σχηματίζουν οστεοειδές. Η μεταλλικοποίηση του οστεοειδούς δημιουργεί άναρχο οστίτη ιστό (woven bone) **(Εικ. 4)**, ο οποίος δρα ως υπόστρωμα για τη δημιουργία πεταλιώδους οστού (lamellar bone) **(Εικ. 5α)**.

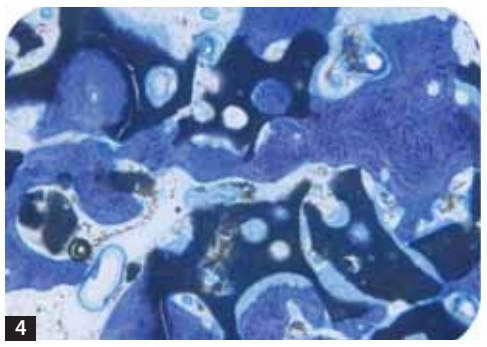
4

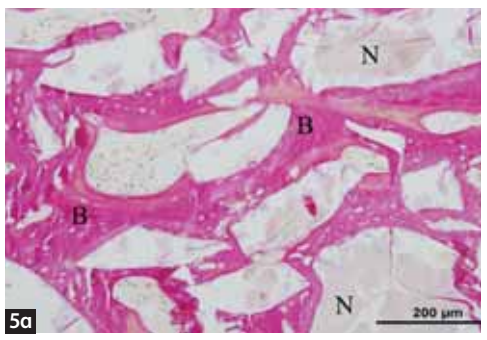

5α

Το τελικό αποτέλεσμα είναι η δημιουργία ώριμου οστίτη ιστού με την κλασική συμπαγή και σπογγώδη του μοίρα και την παρουσία μυελού που θα συμμετέχει στον οστικό μεταβολισμό του σώματος (bone remodeling). Για να ολοκληρωθεί η διαδικασία αυτή απαιτούνται 3-6 μήνες **(Εικ. 5β)**.

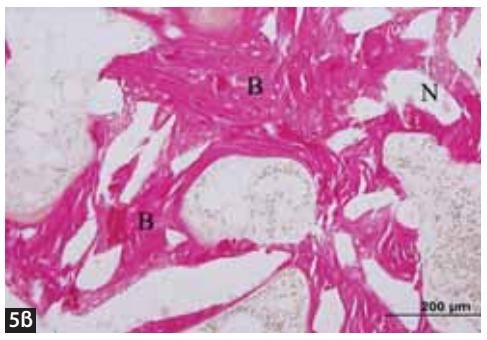

5β

Η ΚΟΑ μπορεί να επιτευχθεί με 3 διαφορετικούς μηχανισμούς: οστεογένεση, οστεοεπαγωγή και οστεοκαθοδήγηση. Η οστεογένεση αφορά στη δημιουργία νέου οστού ακόμα και σε πλήρη απουσία τοπικά δρώντων αδιαφοροποίητων μεσεγχυματικών κυττάρων, η οστεοεπαγωγή αφορά στην διαφοροποίηση κυττάρων σε οστεοβλάστες και χονδροβλάστες μέσω της έκκρισης αυξητικών παραγόντων, ενώ τέλος η οστεοκαθοδήγηση αφορά στη δημιουργία ενός ικριώματος, στο οποίο επαναποτίθεται νέο οστό μέσω κυτταρικών στοιχείων που σταθεροποιούνται στο ικρίωμα-μόσχευμα **(Εικ. 6)**.

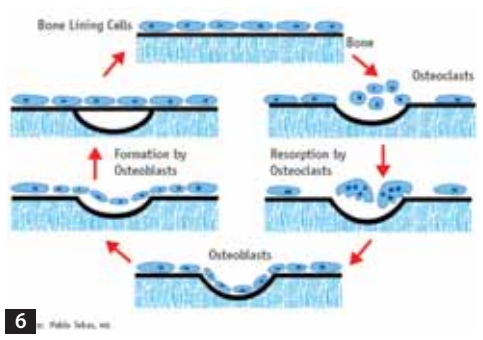

6

Τα οστικά μοσχεύματα χωρίζονται στα αυτομοσχεύματα (δρούν ως οστεογενετικά, οστεοεπαγωγικά και οστεοκαθοδογητικά), στα αλλομοσχεύματα (δρούν ως οστεοεπαγωγικά και κυρίως οστεοκαθοδογητικά), στα ξενομοσχεύματα (εμφανίζουν κάποια οστεοεπαγωγική δράση, αλλά κυρίως οστεοκαθοδήγηση) και στα

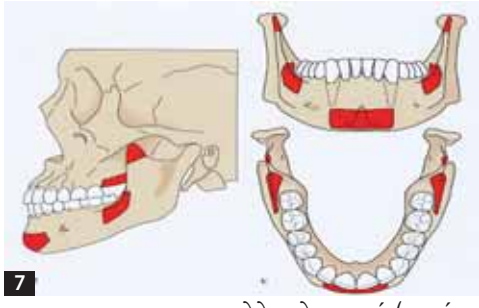
7

8

αλλοπλαστικά (κυρίως οστεοκαθοδογητικά). Τα αυτομοσχεύματα μπορεί να είναι ενδοστοματικής **(Εικ. 7)** ή εξωστοματικής προέλευσης **(Εικ. 8)**. Κύριες πηγές ενδοστοματικής προέλευσης είναι τα μετεξακτικά φατνία μετά από επούλωση 8-12 εβδομάδων, τυχόν εξοστώσεις, όπως τα tori mandibularis, η περιοχή του γενείου, το γναθιαίο κύρτωμα και ο κλάδος της κάτω γνάθου. Συνήθως λαμβάνονται ως block ή τρίμματα συμπαγούς, ή σπογγώδους οστού ή συνδυασμού αυτών **(Εικ. 9)**. Προτιμάται κυρίως να είναι σπογγώδους υφής, λόγω του ότι περιέχουν εξαιρετικό οστεογενετικό δυναμικό, μέσω της παρουσίας αιμοποιητικών κυττάρων μυελού των οστών και πολυδύναμων αδιαφοροποίητων κυττάρων. Τα μοσχεύματα συμπαγούς οστού έχουν μεν λιγότερα κυτταρικά στοιχεία, αλλά σαφώς περισσότερη παρουσία μορφογενετικών πρωτεινών του οστού (BMP). Οι BMPs αφ' ενός προάγουν τη διαφοροποίηση των κυττάρων σε οστεοβλάστες, αφ' ετέρου αναστέλλουν την απορρόφηση του μοσχεύματος, προάγοντας έτσι την εισχώρηση αιμοφόρων αγγείων στην περιοχή της ανάπλασης. Η

9

ITI

ITI
World
Symposium
Basel
May 4-6
2017

Παράγοντες-κλειδιά
για μακροχρόνια επιτυχία.

www.iti.org/worldsymposium2017

Πώς μπορούμε να ισορροπήσουμε την ανάγκη
για συνεχή διεύρυνση της γνώσης μας
και βελτίωση των κλινικών μας δεξιοτήτων;

Με θεματικό τίτλο «Παράγοντες-κλειδιά για μακροχρόνια επιτυχία» το Παγκόσμιο Συμπόσιο ITI 2017, στη Βασιλεία της Ελβετίας, είναι Η ευκαιρία για ενημέρωση και εμπειρία πάνω στα νεώτερα ευρήματα της οδοντικής εμφυτευματολογίας.

Για περισσότερες από τρεις ημέρες, διεθνείς ομιλητές κορυφαίου επιπέδου, θα παρέχουν γνώσεις-κλειδιά σε διάφορα πεδία της οδοντικής εμφυτευματολογίας. Αυτές οι γνώσεις-κλειδιά θα σας επιτρέψουν να ανοίξετε νέες και σημαντικές πόρτες που θα βελτιώσουν τις θεραπευτικές μεθόδους και την επιτυχία του ιατρείου σας. Το επιστημονικό πρόγραμμα περιλαμβάνει υλικά και μεθόδους αποκατάστασης, σχεδιασμό και εκτέλεση θεραπείας και περιλαμβάνει συνεδρίες με ερωτήσεις και απαντήσεις από τους ειδικούς.

Καθώς το Παγκόσμιο Συμπόσιο ITI γίνεται στη Βασιλεία, μπορείτε να αναμένετε μια ζεστή υποδοχή σε μια όμορφη πόλη που είναι πολύ φιλόξενη και εύκολη να περιηγηθείτε. Η Βασιλεία βρίσκεται στα σύνορα Ελβετίας, Γαλλίας και Γερμανίας και αποτελεί ιδανική αφετηρία για διακοπές στην Ευρώπη. Μπορείτε να πετάξετε στις περισσότερες Ευρωπαϊκές πρωτεύουσες σε περίπου μία ώρα, ή να μεταβείτε εύκολα με την άνεση του τρένου σε 3-4 ώρες στο Παρίσι ή στο Μιλάνο.

Σημειώστε την ημερομηνία του Παγκόσμιου Συμποσίου ITI και ελάτε στη Βασιλεία για να ανακαλύψετε πώς οι ασθενείς σας μπορούν να ωφεληθούν από βελτιωμένες θεραπευτικές επιλογές και αποτελέσματα.

Prof. Dr. David Cochran
ITI President

Dr. Stephen Chen
ITI President elect

Prof. Dr. Daniel Wismeijer
Chair, Scientific Program Committee

Prof. Dr. Daniel Buser
Chair, Organizing Committee

μέγιστη ποσότητα οστικού μοσχεύματος που μπορεί να ληφθεί εξωστοματικά είναι έως και 120ml, ενώ ενδοστοματικά το μέγιστο είναι 5ml. Το μέγεθος των κόκκων του μοσχεύματος που λαμβάνεται είναι περίπου 210 x 105 μm όταν λαμβάνεται με trephine, 300-500 μm όταν λαμβάνεται με περιστροφικά εργαλεία και 1559 x 783 μm όταν λαμβάνεται με σμίλες οστού **(Εικ. 10)**. Τα αυτογενή μοσχεύματα, παρότι εμφανίζουν σαφή πλεονεκτήματα έναντι των άλλων μοσχευμάτων, όπως μεγάλη περιεκτικότητα σε πρωτεΐνες, αυξητικούς παράγοντες, ιχνοστοιχεία και ισχυρό οστεογενετικό δυναμικό, χαρακτηρίζονται από δυσκολία στη λήψη, πρόκληση απορρόφησης και αγκύλωσης της ρίζας όταν τοποθετούνται πλησίον των ριζών φυσικών δοντιών, ενώ φυσικά απαιτούν τη δημιουργία δεύτερου τραύματος στον ασθενή.

10

Τα αλλομοσχεύματα προέρχονται από διαφορετικά άτομα του ιδίου είδους **(Εικ. 11)**. Παρουσιάζουν το πλεονέκτημα ότι δεν απαιτείται η ύπαρξη δεύτερου χειρουργικού πεδίου, ενώ η διαθεσιμότητά τους είναι ουσιαστικά χωρίς περιορισμούς. Εν τούτοις, δεν έχουν οστεογενετικό δυναμικό και έτσι η οστική ανάπλαση που επιτυγχάνεται είναι περιορισμένη και εξαιρετικά αργή, ενώ ενέχει τον κίνδυνο διασποράς λοιμώξεων. Οι μορφές που έχουν είναι δύο: είτε μόσχευμα που έχει υποστεί ξήρανση και ψύξη (FDBA), είτε απομεταλλικοποιημένο μόσχευμα (DFDBA). Το FDBA παρουσιάζει καλύτερη και πιο αργή απορρόφηση από το DFDBA, ενώ εμφανίζει οστεοεπαγωγική δραστηριότητα (BMP-like activity), αλλά ταχύτερη απορρόφηση. Το μέγεθος των οστικών τριμμάτων που παρέχει το καλύτερο αποτέλεσμα είναι 100-400 μm. Έχει βρεθεί ότι το μέγεθος αυτό, αν και σχετικά μικρό, υπερτερεί του μεγάλου μεγέθους (1000-2000 μm), διότι επιτρέπει την διείσδυση αιμοφόρων αγγείων. Ο ιδανικός συνδυασμός, προκειμένου να επιτευχθεί γρήγορη οστεοεπαγωγική δραστηριότητα με σχετικά ταχεία απορρόφηση του μοσχεύματος, είναι εκείνος που συνδυάζει FDBA με DFDBA ή αυτόλογο μόσχευμα.

11

Τα ξενομοσχεύματα λαμβάνονται από διαφορετικά είδη (όχι ανθρώπινης προέλευσης). Τα κύρια μοσχεύματα είναι ο φυσικός υδροξυαπατίτης (HA) και το ανόργανο βόειο οστικό μόσχευμα (ABM). Τα υλικά αυτά δρουν ως ικρίωμα, με τον υδροξυ-απατίτη να διατηρεί την τρισδιάσταση δομή του φυσικού οστού, ενώ το βόειο μόσχευμα παρουσιάζει περιεκτικότητα σε ασβέστιο και φώσφορο παρόμοια με εκείνη του ανθρώπινου οστίτη ιστού **(Εικ. 12)**, με χαρακτηριστικά πολύ αργή απορρόφηση (ακόμα και πλέον των 10 χρόνων).

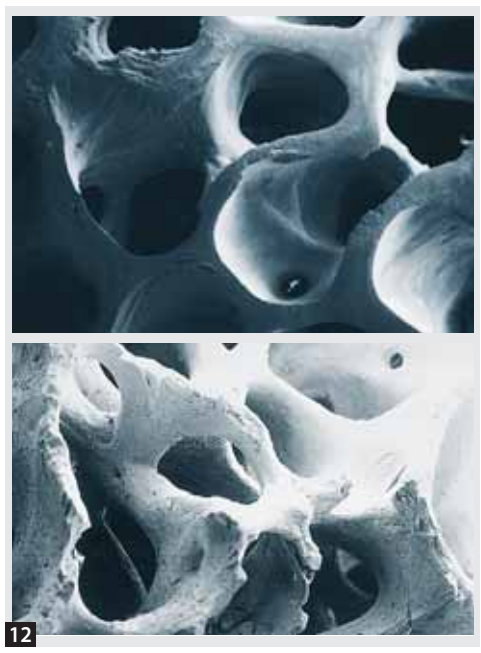
12

Τα αλλοπλαστικά μοσχεύματα είναι συνθετικά μοσχεύματα. Τα πιο συχνά είναι η βιοενεργή ύαλος, κεραμικά υλικά όπως ο συνθετικός υδροξυαπατίτης και το τριφωσφορικό ασβέστιο (β- TCP). Τα μοσχεύματα αυτά δρουν αποκλειστικά ως ικρίωμα **(Εικ. 13)**.

13

Κρίσιμο σημείο στην επιτυχή έκβαση της οστικής ανάπλασης είναι η ύπαρξη επαρκούς αιμάτωσης στην περιοχής της ΚΟΑ. Αυτή επιτυγχάνεται με ιατρογενή διάτρηση της σπογγώδους μοίρας του οστού (decortication). Μελέτες τόσο σε ανθρώπους όσο και σε ζωικά μοντέλα έχουν δείξει στατιστικά σημαντική διαφορά στο αποτέλεσμα της οστικής ανάπλασης σε περιοχές όπου προηγήθηκε διάτρηση της σπογγώδους μοίρας του οστού.

Επιπλέον μελέτες έδειξαν ότι το εύρος της διάτρησης παίζει σημαντικό ρόλο, για παράδειγμα οι σχετικά μεγάλης διαμέτρου διατρήσεις (3x15mm) προκαλούν ταχύτερη και ποιοτικότερη οστική ανάπλαση σχετικά με μικρές διατρήσεις (1x15mm). **(Εικ. 14)**

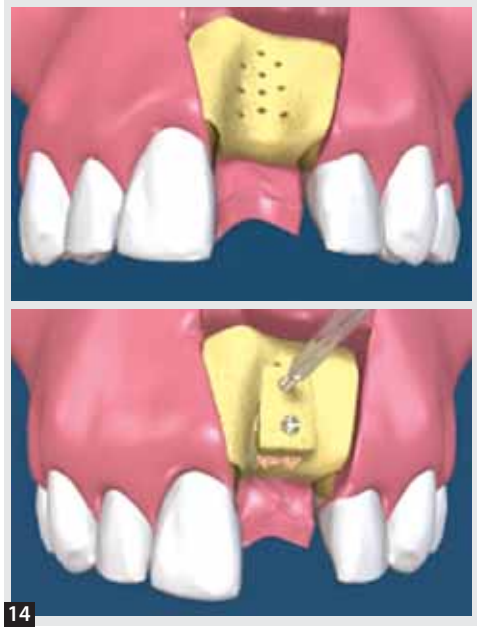
14

Οστικά Μοσχεύματα και Σχέδιο Θεραπείας

Οι καθοριστικοί παράγοντες που κρίνουν το είδος του οστικού μοσχεύματος που θα χρησιμοποιηθεί είναι το μέγεθος και το είδος της οστικής βλάβης. Έτσι, η χρήση αλλομοσχεύματος είναι ικανοποιητική σε σχετικά μικρές βλάβες που περιορίζονται σε στενή ή ελλειμματική φατνιακή ακρολοφία. Σε οριζόντιες βλάβες απαιτούνται αυτογενή/αυτόλογα μοσχεύματα, ενώ σε συνδυασμό οριζοντίων και καθέτων βλαβών η χρήση αυτογενών μοσχευμάτων - κυρίως σε μορφή block - είναι επιτακτική.

Επίλογος

Η κατευθυνόμενη οστική ανάπλαση αποτελεί πλέον μια προβλέψιμη τεχνική για την αύξηση του εύρους της ελλειμματικής φατνιακής ακρολοφίας. Με τον τρόπο αυτό επιτυγχάνεται η τοποθέτηση οστεοενσωματούμενων εμφυτευμάτων σε θέσεις που εξασφαλίζουν ένα άρτιο προσθετικό σχέδιο θεραπείας.

OptraGate®

Απωθητήρας χειλιών και παρειών χωρίς λάτεξ

Η άνετη λύση για καλύτερο πεδίο

ΝΕΟ: τώρα διαθέσιμο σε μπλέ και ροζ

- Αποτελεσματική θεραπεία και πιο εύκολη σχετική απομόνωση.
- Μεγεθυμένο πεδίο εργασίας και εύκολη πρόσβαση στην κοιλότητα.
- Αυξημένη άνεση για τους ασθενείς.
- Ελκυστικά χρώματα για ευκολότερη αποδοχή από τα παιδιά.

www.ivoclarvivadent.gr

Επίσημοι διανομείς:

Dental Vision ΕΠΕ
- Μιχαλακοπούλου 125 / 115 27 Αθήνα / τηλ: 210 77 55 900 /
- Τσιμισκή 34 / 546 23 Θεσσαλονίκη / τηλ: 2310 253 800 / www.dentalvision.gr

SADENT ΑΕΒΕ
- 1 χλμ Λεωφ. Μαρκοπούλου / 190 02 Παιανία / τηλ: 211 10 22 900 /
- Τετραπόλεως 4 / 115 27 Γουδή / τηλ: 210 77 77 608 /
- Ν. Τέλογλου 7 / 546 36 Θεσσαλονίκη / τηλ: 2310 968 799 / www.sadent.com

Metrodent OE
- Πατησίων 21 / 104 32 Αθήνα / τηλ: 210 523 5981 / www.metrodent.gr

ivoclar vivadent®
passion vision innovation

Η Θεσσαλονίκη υποδέχεται το 22ο Συνέδριο της BaSS

Λάμπρος Ζουλούμης
Καθηγητής ΑΠΘ,
Πρόεδρος Οδοντιατρικής Σχολής ΑΠΘ

Το 22ο Συνέδριο της Βαλκανικής Στοματολογικής Εταιρείας (BaSS) θα γίνει φέτος στη Θεσσαλονίκη, στο Ξενοδοχείο «Macedonia Palace» στις 4-7 Μαΐου 2017.
Το «ΟΒ» συνάντησε τον Πρόεδρο του Συνεδρίου, τον Καθηγητή κ. Λάμπρο Ζουλούμη, ο οποίος μας μίλησε για τους στόχους της φετινής διοργάνωσης, αλλά και για τον ρόλο που η BaSS διαδραματίζει ως επιστημονικός φορέας στην ενίσχυση και την διάχυση της γνώσης μεταξύ των οδοντιάτρων της ευρύτερης περιοχής των Βαλκανίων.

Συνέντευξη στην **Ηλιάνα Γιαννούλη** δημοσιογράφο

Κε Ζουλούμη, πείτε μας λίγα λόγια για την Βαλκανική Στοματολογική Εταιρεία. Πότε ιδρύθηκε και ποιοι είναι οι σκοποί που υπηρετεί;

Τα Βαλκάνια ως γνωστόν είναι μια μεγάλη περιοχή στη Ν. Ευρώπη με δώδεκα χώρες -ανεξάρτητα κράτη- με τρεις διαφορετικές θρησκείες, 16 γλώσσες και τρία αλφάβητα. Όπως καταλαβαίνετε, για να ξεκινήσει να παίρνει σάρκα και οστά η ιδέα της ίδρυσης της **Βαλκανικής Στοματολογικής Εταιρείας** υπήρχε στην αρχή μια μεγάλη δυσκολία συνεννόησης και συντονισμού τόσο πολλών ανθρώπων, με τόσο διαφορετικές νοοτροπίες και εθνικές ιδιαιτερότητες.
Η προσπάθεια ξεκίνησε το 1993 από τη Θεσσαλονίκη με πρωτοπόρους τους Καθηγητές κ.κ. Καρακάση Δ. και Ιακωβίδη Δ. από το ΑΠΘ, και δύο Καθηγητές από την Βουλγαρία και τη Σερβία, με αποτέλεσμα σιγά-σιγά, το 1996 η ιδέα να γίνει πραγματικότητα και να ιδρυθεί πλέον η **Βαλκανική Στοματολογική Εταιρεία, η γνωστή πλέον σε όλους μας BaSS (Balkan Stomatological Society).**
Ένα μεγάλο επίτευγμα για μας ήταν να καταφέρουμε να γίνει η **Θεσσαλονίκη έδρα της BaSS**, παρά τις διαφωνίες που υπήρχαν. Αυτό σημαίνει ότι αναλάβαμε μια τεράστια πρωτοβουλία για να μπορέσουμε να οργανώσουμε όλα αυτά τα κράτη -που ήταν σχεδόν ανοργάνωτα-και να τα συνενώσουμε.
Στόχος της Εταιρείας, ήταν να μπορέσει να συνενώσει τους οδοντιάτρους στα Βαλκάνια, να συμβάλλει στην περαιτέρω ανάπτυξη και διάχυση της γνώσης στην ευρύτερη περιοχή και ασφαλώς να λειτουργήσει ως πόλος ανταλλαγών γνώσεων και επιστημονικού δυναμικού μεταξύ των συμβαλλόμενων κρατών χωρίς άλλες πολιτικές ή εθνικές δραστηριότητες. **Είναι καθαρά μια επιστημονική και μόνο εταιρεία.**
Μέσα σε όλα αυτά τα χρόνια διοργανώσαμε 21 επιτυχημένα συνέδρια και συνεχίζουμε με το **22ο Συνέδριο της BaSS,** το οποίο διοργανώνεται φέτος στη **Θεσσαλονίκη, στο Ξενοδοχείο «Macedonia Palace» στις 4-7 Μαΐου 2017**.

Ο κεντρικός τίτλος του Συνεδρίου είναι «Σύγχρονες Προκλήσεις στην Οδοντιατρική». Ποιοι ήταν οι λόγοι που οδήγησαν στην επιλογή αυτού του θέματος;

Διαχρονικά, όλα τα συνέδρια της Βαλκανικής Στοματολογικής Εταιρείας είχαν ως στόχο να παρουσιάσουν και με τη βοήθεια διεθνών ομιλητών ό, τι καινούριο υπάρχει στην διεθνή επιστημονική κοινότητα, ώστε να αποκτήσουν πρόσβαση σε αυτή τη γνώση και κάποια κράτη των Βαλκανίων που λόγω διαφόρων συγκυριών μπορεί να μην είχαν τότε τη δυνατότητα αυτή άμεσα.
Με τον όρο **σύγχρονες προκλήσεις** στην ουσία θέλαμε να τονίσουμε ότι στο φετινό συνέδριο ξεφεύγουμε από την «καθημερινή» οδοντιατρική και εστιάζουμε στο τι η τεχνολογία προσφέρει σήμερα και μέσω της έρευνας και μέσω της κλινικής πράξης στην κοινή τουλάχιστον αντιμετώπιση των ασθενών μας σε πολλά αντικείμενα στον ευρύτερο βαλκανικό χώρο. Και βέβαια, για τον σκοπό αυτό έχουμε προσκαλέσει καθηγητές και από την Αμερική και από την Ευρώπη, αλλά και από τα Βαλκάνια που είναι αναγνωρισμένοι στον διεθνή χώρο και δραστηριοποιούνται σε άλλες χώρες της Ευρώπης και της Αμερικής, οι οποίοι αριθμούνται σε 13-14, αν δεν κάνω λάθος. Οι προσκεκλημένοι αυτοί ομιλητές θα μας τιμήσουν με την παρουσία τους και θα μας αναπτύξουν τα καινούρια δεδομένα που υπάρχουν στα γνωστικά τους αντικείμενα.
Θα ήθελα επίσης να τονίσω ότι σε αυτό το συνέδριο συμμετέχουν **Πανεπιστήμια όλων των βαλκανικών χωρών, όλοι οι κοσμήτορες και οι πρόεδροι των Οδοντιατρικών Σχολών** και μέσω του συνεδρίου και βέβαια της Βαλκανικής Στοματολογικής Εταιρείας γίνεται κοινή προσπάθεια να προωθηθούν-και έχουν ήδη αρχίσει να γίνονται- ανταλλαγές και σε επιστημονικό προσωπικό για να διδάξει στα πανεπιστήμια

και σε επίπεδο φοιτητών. Ήδη έχει ξεκινήσει συνεργασία με Πανεπιστήμιο της Τουρκίας και της Βουλγαρίας και αυτή τη στιγμή βρισκόμαστε σε διαπραγματεύσεις με Πανεπιστήμια στο Βουκουρέστι και στη Σόφια για να μπορέσουμε να κάνουμε ανταλλαγές επιστημόνων. Αυτό το συνέδριο θα έχει λοιπόν, κι έναν τέτοιο στόχο, περισσότερο προωθημένο για να μπορέσουμε να αναπτύξουμε περαιτέρω τέτοιες συνεργασίες, οι οποίες θα συμβάλλουν στο να γίνει ευρύτερα γνωστή η BaSS και το έργο της.
Με λίγα λόγια, θα είναι ένα μεγάλο **διεθνές συνέδριο** με hands-on, keynote ομιλίες και με στρογγυλά τραπέζια που θα κεντρίσουν το ενδιαφέρον των συμμετεχόντων. Επίσης, όπως γνωρίζετε η Θεσσαλονίκη έχει να προσφέρει πολλά όσον αφορά και στο κοινωνικό πρόγραμμα του συνεδρίου, στο πλαίσιο του οποίου έχουμε μια σειρά από εκδηλώσεις για να ικανοποιήσουμε και με την φιλοξενία μας τους ξένους επισκέπτες μας.

Περιμένετε ισχυρή παρουσία συνέδρων από άλλες χώρες;

Η Θεσσαλονίκη προσελκύει πάρα πολλούς συνέδρους για πολλούς και διαφόρους λόγους, ιδίως λόγω της γεωγραφικής της θέσης είναι ιδιαίτερα δημοφιλής και αγαπητή στους βαλκανικούς λαούς, όπως αποδεικνύει εξάλλου και ο αυξημένος τουρισμός των λαών αυτών στη Βόρεια Ελλάδα. Περιμένουμε λοιπόν, γύρω στους **600-700 συνέδρους από το εξωτερικό και περίπου 300-400 Έλληνες.** Μάλιστα φέτος, ως **Πρόεδρος του Συνεδρίου** έκανα μια προσπάθεια να συνενώσω και τα δύο Πανεπιστήμια, θα συμμετέχει και η **Οδοντιατρική Σχολή Αθηνών** και η **Οδοντιατρική Σχολή του Αριστοτελείου Πανεπιστημίου Θεσσαλονίκης** και με τη στήριξη του **Οδοντιατρικού Συλλόγου Θεσσαλονίκης** πιστεύω ότι θα μπορέσουμε να προσελκύσουμε περισσότερους συνέδρους και για να παρουσιάσουν εργασίες, αλλά και για να παρακολουθήσουν τις εργασίες του συνεδρίου.
Στο σημείο αυτό, θα ήθελα να εκφράσω δημόσια τις ευχαριστίες μου τόσο στον **Πρόεδρο της Οργανωτικής Επιτροπής του συνεδρίου κ. Γ. Τσιόγκα, όσο και στον Πρόεδρο του ΟΣΘ, κ. Αθ. Δεβλιώτη** για την αγαστή συνεργασία τους σε όλα τα στάδια της προετοιμασίας του συνεδρίου.
Ολοκληρώνοντας, θα ήθελα να μοιραστώ με τους αναγνώστες σας ότι η **Προεδρία της BaSS για το 2017-19 έρχεται στην Ελλάδα με πρόεδρο τον Καθηγητή Προσθετικής του ΑΠΘ κ. Αρ. Πισιώτη.**

Κε Ζουλούμη, σας ευχαριστώ για αυτή την συζήτηση και εύχομαι κάθε επιτυχία στις εργασίες του συνεδρίου σας.

Κι εγώ σας ευχαριστώ.

ΠΑΙΔΟΔΟΝΤΙΑΤΡΙΚΗ
Συνολική φροντίδα με τεκμηρίωση
Νικόλαος Ι. Κοτσάνος
Καθηγητής Παιδοδοντιατρικής ΑΠΘ

Το βιβλίο «ΠΑΙΔΟΔΟΝΤΙΑΤΡΙΚΗ, συνολική φροντίδα με τεκμηρίωση» είναι προϊόν συλλογικής προσπάθειας. Οι 17 συγγραφείς των 21 κεφαλαίων του, σ' αυτή την πρώτη έκδοση βιβλίου παιδοδοντιατρικής ως αποτέλεσμα Ελληνικής συγγραφικής προσπάθειας, συνεργάστηκαν με ιδανικό τρόπο. Το βιβλίο έχει μια συνεχή δομή, ξεκινώντας από τα χαρακτηριστικά γνωρίσματα του παιδιού κατά την αύξηση και ανάπτυξή του, η γνώση των οποίων θα βοηθήσει στο να επιτευχθεί η κατανόηση και η συνεργασία μαζί του. Στη συνέχεια το βιβλίο παρουσιάζει διαδικασίες που είναι απαραίτητες για την παροχή θεραπείας, όπως η χορήγηση τοπικής αναισθησίας, καταστολής ή γενικής αναισθησίας για οδοντιατρικούς σκοπούς, αλλά και τα φαινόμενα και τις καταστάσεις που σχετίζονται με την ανατολή και τη σύγκλειση των δοντιών, καθώς και με τον έλεγχο της τερηδόνας, της συνηθέστερης οδοντικής νόσου της παιδικής ηλικίας.
Στα επόμενα κεφάλαια του βιβλίου περιγράφονται οι διαδικασίες αποκατάστασης των δοντιών και του πολφού τους ως συνέπεια της τερηδόνας και του τραύματος. Ακολουθούν άλλα νοσήματα και βλάβες που είναι απειλητικά για την οδοντική ή τη γενικότερη στοματική υγεία, όπως αυτά του περιοδοντίου, της οδοντικής φθοράς και των οδοντικών ανωμαλιών, της κροταφογναθικής διάρθρωσης και των μαλακών ιστών γενικά. Το βιβλίο ολοκληρώνεται με την παρουσίαση των ατόμων, παιδιών έως ενηλίκων, που παρουσιάζουν αναπηρίες και χρόνια νοσήματα ή διαταραχές και σύνδρομα, και τα οποία χρειάζονται πιθανά μια διαφορετική προσέγγιση στην παροχή οδοντοθεραπείας.
Το βιβλίο είναι μια σύγχρονη, πλήρως έγχρωμη εκδοτική προσπάθεια του 2015, έχει πλούσιο εποπτικό υλικό με περισσότερες από 1.400 κλινικές εικόνες και 100 πίνακες, διαγράμματα και σκίτσα που κάνουν τη γνώση που προσφέρει κατανοητή με εύληπτο και ευχάριστο τρόπο.

ΤΙΜΗ: 136€ **Σελίδες: 526**

Διατίθεται και από τις Εκδόσεις «Οδοντιατρικό Βήμα». Τηλέφωνο επικοινωνίας: 210 3814939, www.odvima.gr

A-SILICONE IMPRESSION MATERIAL

ΕΝΑ ΜΙΚΡΟ ΒΗΜΑ ΓΙΑ ΤΟΥΣ ΟΔΟΝΤΙΑΤΡΟΥΣ

ΕΝΑ ΜΕΓΑΛΟ ΒΗΜΑ ΓΙΑ ΤΗΝ ΟΔΟΝΤΙΑΤΡΙΚΗ

PRESIDENT CLASSIC SINCE 1975 — 40 YEARS

PRESIDENT
The Original

Η κυκλοφορία του PRESIDENT ως η πρώτη A-σιλικόνη στην αγορά θεωρείται ορόσημο για τα οδοντιατρικά αποτυπωτικά υλικά. Με τη χρήση ελαστομερών πολυβινυλσιλοξάνης (PVS) για πρώτη φορά, οι χρήστες του PRESIDENT πέτυχαν πρωτοφανή σταθερότητα διαστάσεων και ακρίβεια. Για να γιορτάσει τα 40ά γενέθλια, η καταξιωμένη μάρκα εκσυγχρονίστηκε ως **PRESIDENT The Original** με νέες πυκνότητες και χρώματα.

Λάβετε το δείγμα σας!

300 ml το καθένα, Βάση και Καταλύτης President Putty super soft
1 × 50 ml Φύσιγγα President Xtra light body
1 × 50 ml Φύσιγγα President light body
12 × Ρύγχη ανάμειξης

Τιμή 59 ευρώ

Οι προσφορές και οι τιμές ισχύουν μέχρι τις 30/06/2017.
Με την επιφύλαξη τροποποιήσεων και σφαλμάτων. Στις τιμές δεν περιλαμβάνεται ο φπα.

ΝΕΟ

info.ch@coltene.com | www.coltene.com

COLTENE

003244

Μηχανικές Επιπλοκές Εμφυτευμάτων και Σύγχρονοι Τρόποι αντιμετώπισης αυτών

Ατραυματική Θεραπεία Ελάχιστης Παρέμβασης και Διατήρησης Οστού σε αφαίρεση εμφυτεύματος

Χρήστος Κωνσταντινίδης
Οδοντίατρος - M.Sc (Προσθετ.)

Τα εμφυτεύματα σήμερα είναι το βασικό θεραπευτικό εργαλείο στην αντιμετώπιση της νωδότητας. Παράγοντες που συνέβαλαν στην επέκτασή τους είναι η δημιουργία απλών θεραπευτικών πρωτοκόλλων, η προβλεψιμότητα της οστεοενσωμάτωσης (90-95%) και η εισαγωγή στην εμφυτευματολογία της πλειοψηφίας των νέων, αλλά και παλαιότερων οδοντιάτρων. Σήμερα όμως, μετά από εκατομμύρια εμφυτεύματα έχει αποδειχθεί ότι υπάρχουν επιπλοκές. Αν και τα εμφυτεύματα σήμερα έχουν μειωμένο ποσοστό επιπλοκών, ο μεγάλος αριθμός των τοποθετούμενων εμφυτευμάτων έχει ήδη δημιουργήσει σημαντικό αριθμό (επιπλοκών).

Οι επιπλοκές διακρίνονται σε:
1) Βιολογικές
• Η περιεμφυτευματίτιδα, σε ποσοστό 15-28%
• Η αποτυχία οστεοενσωμάτωσης
• Παράγοντες που οδηγούν σε απώλεια όπως η λήψη διφωσφονικών (οστεονέκρωση),διαβήτης κ.λπ.
2) Μηχανικές, όπως η αστοχία υλικού και τα κατάγματα, οι αποκοχλιώσεις (χαλάρωση) προσθετικής (ή οριζόντιας) βίδας, καταστροφή του εξαγώνου της βίδας.
Τα κατάγματα διακρίνονται σε:
1) Κατάγματα εξαρτημάτων του εμφυτεύματος.
Από τα εξαρτήματα του εμφυτεύματος συχνότερα υφίσταται κάταγμα η βίδα. Σε μελέτες (Goodacre CJ et al.) αναφέρεται ότι σε follow up 5 ετών τα σπασίματα σε βίδες φθάνουν το 3,9%, ενώ χαλάρωση αυτής καταγράφεται στο 67% των περιπτώσεων, αναδεικνύοντάς την στο πιο σύνηθες πρόβλημα στις εμφυτευματικές αποκαταστάσεις. Το κάταγμα της βίδας του εμφυτεύματος μπορεί να εξελιχθεί σε σημαντική επιπλοκή, γιατί συχνά καθιστά το εμφύτευμα αδύνατο να δεχθεί προσθετική αποκατάσταση. Η αφαίρεση του εναπομείναντος τμήματος εξαρτάται από το βάθος και την απαιτούμενη δύναμη αποκοχλίωσής του.
Η αιτία για τα κατάγματα της βίδας είναι:
Α) Η υπέρμετρη καταπόνηση σε έκκεντρο άξονα, που λόγω μοχλού αυξάνει την τάση εφελκυσμού (bending force) των εμφυτευμάτων και των εξαρτημάτων τους. Κατά συνέπεια κρίνεται απαραίτητος ο προσεκτικός σχεδιασμός της θέσης τοποθέτησης των εμφυτευμάτων, της διαμέτρου, του τύπου αυτών και της προσθετικής εργασίας.
Β) Η χαλάρωση της βίδας με συνέπεια την ανεξέλεγκτη μικροκίνηση της υπερκατασκευής και τελικά το κάταγμα, καθώς η κατασκευή αυτής είναι μόνον για συγκράτηση και όχι για να φέρει φορτία. Αιτία της χαλάρωσης συνήθως είναι η κακή εφαρμογή της προσθετικής εργασίας, ο βρουξισμός, η υπερφόρτιση. Μονήρη εμφυτεύματα έχουν μεγαλύτερη συχνότητα χαλάρωσης της βίδας. Στην περίπτωση που γίνει αντιληπτή η χαλάρωση της προσθετικής βίδας σε κοχλιούμενα εμφυτεύματα ή της οριζόντιας το πρόβλημα αντιμετωπίζεται εύκολα. Σε περίπτωση όμως συγκολλούμενης προσθετικής εργασίας θα πρέπει να γίνει διάνοιξη μασητικά της προσθετικής εργασίας ώστε να αποκτήσουμε πρόσβαση στην προσθετική βίδα.
Γ) Η έλλειψη χώρου μασητικά. Συχνά αυτό δημιουργεί και πρόβλημα στο εξάγωνο της προσθετικής βίδας με συνέπεια το κατσαβιδάκι να μην εφαρμόζει στην βίδα (για να την ξεβιδώσει). Στην περίπτωση αυτή μια λύση είναι να βρούμε ένα κατσαβιδάκι που να σφηνώνει στην βίδα και να γεμίσουμε τα κενά με kallocryl.
Δ) Ο τύπος του abutment (τα muptiple unit έχουν λιγότερα προβλήματα βίδας).
Ε) Το ύψος της μύλης καθόσον υπάρχει ανάλογη σχέση με την καταπόνηση της προσθετικής βίδας.
ΣΤ) Η χρήση μη γνήσιων κολοβωμάτων.
Η ρύθμιση της σύγκλεισης σε κεντρική θέση αλλά και στις έκκεντρες κινήσεις και η στερέωση της βίδας με την ενδεδειγμένη ροπή συμβάλλουν στην αποφυγή προβλημάτων.

ΤΕΧΝΙΚΕΣ ΑΦΑΙΡΕΣΗΣ ΣΠΑΣΜΕΝΗΣ ΒΙΔΑΣ

Σχετίζεται με το επίπεδο του κατεαγότος τμήματος. Συνεπώς, αν φαίνεται μπορεί να είναι ευκολότερη η αφαίρεση με τη βοήθεια ενός ανιχνευτήρα ή με συσκευή υπερήχων με φορά αντίστροφη της κοχλίωσης. Σε μεγαλύτερο βάθος κατάγματος πολλές εταιρείες παρέχουν συστήματα αποκοχλίωσης. Συνήθως με τρύπανα κεντραρισμένα με οδηγούς αφαιρείται η βίδα και με ειδικό εργαλείο καθαρίζονται οι βόλτες (κολαούζο).
Ενδεικτικά, εταιρείες με ανάλογα συστήματα έχουν οι:
•ITI® Dental Implant System (Institut Straumann AG, Switzerland),
•Friafent® TwinPlus Implant System (Dentsply Friadent, Germany)
•Screw Removal Kit Replace (Nobel Biocare™, Yorba Linda, California, USA)
•Certain®-Screw Removal Kit (Biomet 3i™, Florida, USA).

2) Κατάγματα της προσθετικής εργασίας
Τα κατάγματα μπορεί να είναι είτε στον σκελετό (μεταλλικό ή ζιρκονίας), οπότε η πρόθεση χρήζει αντικατάστασης, είτε στην πορσελάνη μόνο, καθιστώντας την επιδιόρθωση εύκολη και με πολύ καλά αποτελέσματα.
3) Κάταγμα του εμφυτεύματος
Αποτελεί σχετικά σπάνιο σύμβαμα (0.16–1.5%. Berglundh T et al) και το πιο σύνηθες σημείο είναι το εξάγωνο.

Παράγοντες σχετιζόμενοι με τα κατάγματα του εμφυτεύματος:
Α) Ο σχεδιασμός του εμφυτεύματος, αλλά και οι διαστάσεις αυτού. Μακρύτερα και ευρύτερα εμφυτεύματα έχουν μικρότερο κίνδυνο κατάγματος. Έτσι η αντίσταση στο κάταγμα του εμφυτεύματος και των εξαρτημάτων του σε ασκούμενα φορτία είναι ευθέως ανάλογη με την ροπή αδράνειας του εξαρτήματος και ορίζεται από των κάτωθι κανόνα (Misch CE et al.):
(Ροπή αδράνειας) συμπαγής κύλινδρος= ¼ × π (ακτίνα) 4.
Έτσι αν το εμφύτευμα θεωρητικά διπλασιαστεί σε διάμετρο, 16πλασιάζεται η αντοχή του στο κάταγμα.
Β) Η κατανομή, αριθμός των εμφυτευμάτων και προσθετική εργασία. Μεγαλύτερα ενδιάμεσα και πρόβολα είναι σημεία μηχανικής υπερφόρτισης των εμφυτευμάτων. Η φόρτιση σε κάθετο επίπεδο μειώνει τον κίνδυνο κατάγματος.
Γ) Η κακή θέση τοποθέτησης, διότι υπερφορτίζει το εμφύτευμα.
Δ) Η περιεμφυτευματίτιδα (Zarb & Smitt, 1990) λόγω απορρόφησης του οστού αυχενικά και απώλειας του μυλικού τριτημορίου του οστού αλλάζει το υπομόχλιο αλλά και τον μοχλοβραχίονα δύναμης, καταπονώντας το εμφύτευμα συχνά πέραν των προδιαγραφών του.
Ε) Η κακή εφαρμογή της πρόθεσης καταπονεί ιδιαίτερα τον αυχένα του εμφυτεύματος.
ΣΤ) Ο βρουξισμός και οι παραλειτουργικές έξεις συχνά υπερβαίνουν τις μηχανικές αντοχές των εμφυτευμάτων.
Άλλες αιτίες κατάγματος (Balshi et al., 1996) εμφυτεύματος είναι η αστοχία υλικού, λόγω κακής επιλογής σχήματος, τύπου σύνδεσης, υλικού, ή διαμέτρου εμφυτεύματος. Ο τύπος σύνδεσης εμφυτεύματος-κολοβώματος και συνεπώς η μάρκα του εμφυτεύματος και η διάμετρος αυτού σχετίζεται με την αντοχή στα κατάγματα, καθόσον από μελέτες φαίνεται ότι η πλάγια δύναμη που προκαλεί θραύση είναι τα 370 N σε

Πίνακας 1: Ποσοστά των καταγμάτων στην βιβλιογραφία

Authors	Year	Total implants	Fractured	Percentage
Adell et al. (4)	1990	4636	139 mandible 278 maxilla	3% mandible 6% maxilla
Zarb & Smitt (16)	1990	274	0	0%
Jemt (15)	1991	391	0	0%
Tolman & Laney (5)	1992	1778	3	0.16%
Jemt & Lekholm (6)	1993	259	1	0.38%
Mericske-Stern (7)	1994	66	1	1.51%
Jemt & Lekholm (17)	1995	801	0	0%
Rangert et al. (3)	1995	10,000	39	0.39%
Takeshita et al. (9)	1996	68	5	7.35%
Balshi (2)	1996	4045	8	0.19
Lekholm et al. (8)	1999	461	3	2.7%
Davis & Packer (10)	1999	52	2	3.8%
Eckert et al. (11)	2000	4937	28	0,6%
Gotfredsen & Karlsson (18)	2001	133	0	0%
Brägger et al. (12)	2001	103	2	1.9%
Berglundh et al. (13)	2002	Systematic review	159 articles	0.08-0.74%
Gargallo-Albiol et al. (14)	2008	1500	21	1,40%
Sanchez-Perez et al.	2009	844	2	0.23%

Πίνακας 2: Παράγοντες σχετιζόμενοι με τα κατάγματα των εμφυτευμάτων

Patient factors	Implant factors	Prosthetic fractures
Pocket depth > 5 mm	Diameter < 4 mm	Loosening/torsion prosthesis screw
Bone loss	Crown/implant > 1	Cantilevers
Overload (bruxism)	Implants design	Ceramic fracture

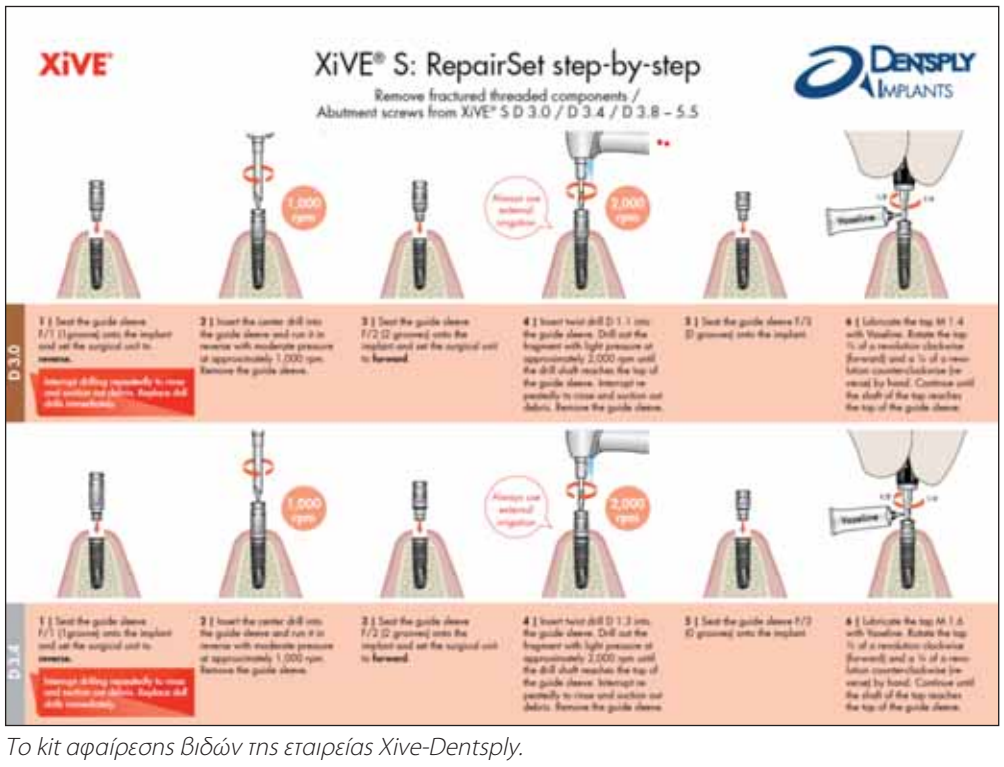

Το kit αφαίρεσης βιδών της εταιρείας Xive-Dentsply.

βάθος σύνδεσης τα 2,1mm, ενώ αυξάνεται δραματικά στα 530N σε βάθος σύνδεσης 5,5mm.

Οι δυνάμεις στην οπίσθια περιοχή έχει παρατηρηθεί ότι είναι 450-550N σε ύπαρξη φυσικών δοντιών και 200-300N σε εμφυτευματικές αποκαταστάσεις. Συνεπώς, τα κατάγματα είναι πιο συχνά στην οπίσθια περιοχή.

Ανάλογα με την θέση και την έκταση του κατάγματος υπάρχουν τρεις θεραπευτικές λύσεις:

Α) Πλήρης αφαίρεση του εμφυτεύματος και τοποθέτηση νέου εμφυτεύματος με ή χωρίς GBR

Β) Αφαίρεση μόνο του μυλικού τμήματος και αποκατάσταση με χυτό άξονα

Γ) Αφαίρεση του μυλικού τμήματος και κάλυψη αυτού.

Η ιδεώδης λύση είναι η πλήρης αφαίρεση του εμφυτεύματος. Είναι όμως η δυσκολότερη και πιο επίπονη. Σήμερα υπάρχει ένα kit για ατραυματική αφαίρεση εμφυτευμάτων της εταιρείας BTi με συμβατότητα και σε εμφυτεύματα άλλων εταιρειών εσωτερικού και εξωτερικού εξαγώνου. Έτσι εμφυτεύματα Replace, Ankylos, Frialit Renova, Xive είναι συμβατά στις πιο πολλές τους διαστάσεις. Το kit περιλαμβάνει καστάνια με δυνατότητα αντίστροφης άσκησης ροπής έως 200Ncm και επτά εξαρτήματα (εσωτερικής και εξωτερικής σύνδεσης) αφαίρεσης εμφυτευμάτων. Το κατάλληλο εξάρτημα κοχλιούται με φορά αντίστροφη (των δεικτών του ρολογιού) και με την καστάνια γίνεται αποκοχλίωση. Αν υπάρχει αδυναμία αποκοχλίωσης (<10%) χρησιμοποιούμε τα trephines του συστήματος στα 3mm αυχενικά. Το σύστημα αυτό έχει εφαρμογή και στην αφαίρεση καταδικασμένων εμφυτευμάτων λόγω προχωρημένης περιεμφυτευματίτιδος ή κακής θέσης τοποθέτησης. Η ευκολία εφαρμογής και η ελάχιστη αφαίρεση οστού το καθιστούν μια ιδανική λύση στην επανόρθωση προβλημάτων που προκύπτουν από τα εμφυτεύματα, δίνοντας νέα δυναμική για την μετά τα εμφυτεύματα φάση.

Τα trephines της εταιρείας BTi για την αφαίρεση οστού στον αυχένα του εμφυτεύματος.

Το kit της BTi για την αφαίρεση εμφυτευμάτων με τους extractors και την ειδική καστάνια.

Βιβλιογραφία

1. Adell R, Eriksson B, Lekholm U, Brnemark PI, Jemt T. Longterm follow-up study of osseointegrated implants in the treatment of totally edentulous jaws. Int J Oral Maxillofac. Implants. 1990; 5:347-59.
2. Balshi TJ. An analysis and management of fractured implants: a clinical report. Int J Oral Maxillofac. Implants. 1996;11:660-6.
3. Berglundh T, Persson L, Klinge B. A systematic review of the incidence of biological and technical complications in implant dentistry reported in prospective longitudinal studies. Clin Periodontol. 2002;29 Suppl 3:197-212.
4. Brägger U, Aeschlimann S, Bürgin W, Hämmerle CH, Lang NP. Biological and technical complications and failures with fixedpartial dentures (FPD) on implants and teeth after four to five years of function. Clin Oral Implants Res. 2001;12:26-34.
5. Capodiferro S, Favia G, Scivetti M, De Frenza G, Grassi R. Clinical management and microscopic characterisation of fatigue induced failure of a dental implant. Case report. Head Face Med.2006;2:
6. Davis DM, Packer ME. Mandibular overdentures stabilized by Astra Tech implants with either ball attachments or magnets: 5-year results. Int J Prosthodont. 1999;12:222-9.
7. Eckert SE, Meraw SJ, Cal E, Ow RK. Analysis of incidence and associated factors with fractured implants: a retrospective study. Int J Oral Maxillofac Implants. 2000;15:662-7.
8. Gargallo Albiol J, Satorres-Nieto M, Puyuelo Capablo JL,
Snchez Garcés MA, Pi Urgell J, Gay Escoda C. Endosseous dental implant fractures: an analysis of 21 cases. Med Oral Patol Oral Cir Bucal. 2008;13:E124-8.
9. Gotfredsen K, Karlsson U. A prospective 5-year study of fixed partial prostheses supported by implants with machined and TiO2-blasted surface. J Prosthodont. 2001;10:2-7.
10. Jemt T. Failures and complications in 391 consecutively inserted fixed prostheses supported by Brnemark implants in edentulous jaws: a study of treatment from the time of prosthesis placement to thefirst annual checkup. Int J Oral Maxillofac. Implants. 1991;6:270-6
11. Jemt T, Lekholm U. Implant treatment in edentulous maxillae: a 5-year follow-up report on patients with different degrees of jaw resorption. Int J Oral Maxillofac Implants. 1995;10:303-11.
12. Jemt T, Lekholm U. Oral implant treatment in posterior partially edentulous jaws: a 5-year follow-up report. Int J Oral Maxillofac Implants. 1993;8:635-40.
13. Lekholm U, Gunne J, Henry P, Higuchi K, Lindén U, Bergström C, et al. Survival of the Brnemark implant in partially edentulous jaws: a 10-year prospective multicenter study. Int J Oral Maxillofac Implants. 1999;14:639-45.
14. Mericske-Stern R, Steinlin Schaffner T, Marti P, Geering AH. Periimplant
mucosal aspects of ITI implants supporting overdentures. A five-year longitudinal study. Clin Oral Implants Res. 1994;5:9-18.
15. Piattelli A, Scarano A, Piattelli M, Vaia E, Matarasso S. Hollow implants retrieved for fracture: a light and scanning electron microscope analysis of 4 cases. J Periodontol. 1998; 69:185-9
16. Rangert B, Krogh PH, Langer B, Van Roekel N. Bending overload and implant fracture: a retrospective clinical analysis. Int J Oral Maxillofac Implants. 1995;10:326-34.
17. Takeshita F, Suetsugu T, Higuchi Y, Oishi M. Histologic study of failed hollow implants. Int J Oral Maxillofac Implants. 1996;11:245-50.
18. Tolman DE, Laney WR. Tissue-integrated prosthesis complications. Int J Oral Maxillofac Implants. 992;7:477-84.
19. Zarb GA, Schmitt A. The longitudinal clinical effectiveness of osseointegrated dental implants: the Toronto study. Part III: Problems and complications encountered. J Prosthet Dent. 1990;64:185-94 16.
20. Goodacre CJ, Kan JY, Runcharassaeng K. Clinical complications of osseointegrated implants. J Prosthet Dent 1999;81:537-52.
21. Misch CE, Strong JT, Bidez MW. Scientific rationale for dental implant design. In: Misch CE, editor. Contemporary Implant Dentistry. 3rd ed. New Delhi: Elsevier; 2008. p. 220-9. Back to cited text no. 7

The Symi Experience

Symi, Dodecaneso
2, 3 & 4 June 2017

www.pierreservice.it

AGENDA

02.06
#DAY1
Gianfranco Politano
10.30 - 12.30
coffee break
13.00 - 15.00
Direct and Indirect Adhesive Restoration in posterior region

03.06
#DAY2
Gaetano Calesini
09.30 - 11.30
coffee break
12.00 - 14.00
Simplify to evolve in prosthetic management

04.06
#DAY3
Giovanni Zucchelli
09.30 - 11.30
coffee break
12.00 - 14.00
Esthetic treatment of soft tissues defect around teeth and implants
(video presentation)

1st day Programme Gianfranco Politano

DIRECT AND INDIRECT ADHESIVE RESTORATION IN POSTERIOR REGION
- isolation in posterior region : optimized protocol
- how to transform a pathological cavity in a correct preparation
- how to perform a right biomechanics analysis about residual dental structure
- how to understand limits between DIRECT and INDIRECT adhesive restorations
- how to select dentine tissue for adhesion procedures
- how and why I have to finish a preparation
- how to hybridize the substrate : the 3 step adhesive systems
- how to polymerize hybrid layer
- flowable or not flowable composite ?
- the layering according Bio-Emulation concepts : The Trilaminartechnique in class I & II
- conturing of the restoration
- polishing procedures : optimized protocol
- glossing procedures
- how to maintain an adhesive restoration : the repolishing procedures
- understand the limits of direct adhesive restoration
- indirect preparation, why, when, how
- the Parametric_preparations : how to simplify the indirect preparation for overlay
- instruments & procedures
- the IDS concept : Immediate Dentin Sealing
- what material for indirect and why ?

2nd day Programme Gaetano Calesini

SIMPLIFY TO EVOLVE
The advent of osseointegration has produced substantial changes in decisionmaking paradigms in dentistry. Although the importance of treatment plans based on the concept of prosthetically guided implantology is universally recognized, often the results of the therapy frequently differ from the expectations of the clinician and the patient, since, following the loss of the natural element, the anatomy of the bone crest and overlying soft tissue undergoes changes also substantial. Inserting a fixed restoration "credible" in such contexts often represents a major technical challenge. They will be presented and discussed clinical paradigmatic cases to illustrate concepts and operational techniques that promote congruity between the project and the therapeutic outcome. In this perspective, the osseointegrated implants are not viewed purely as prosthetic anchors but means to modify, restore and stabilize the local anatomical situation and encourage the construction of prostheses "simplified" to recover and maintain the oral homeostasis of patients. The speaker will focus on the absolute priority and the need to simplify the procedures in prosthetic dentistry drawing the fundamental concepts from the past to access a rational future accessible to all operators.

3nd day Programme Giovanni Zucchelli

AESTHETIC TREATMENT OF SOFT TISSUE DEFECTS AROUND TEETH AND IMPLANTS. (video presentation)
New knowledge in soft tissue surgical management permits to achieve aesthetic coverage in gingival recession with minimally invasive connective tissue grafts. The recession of the buccal soft tissue margin is a frequent complication of well osteointegrated dental implants. The appearance of metallic structure or even their transparency through the thin buccal soft tissues are common reasons for patent aesthetic complaints. Moreover bad implant installation frequently results in excessive apical dislocation of the buccal soft tissue margins of the implant supported crown.
Soft tissue plastic surgical procedures and bilaminar techniques in particular can be successfully used in combination with a pre and post surgical provisional prosthetic management to treat buccal gingival recessions and soft tissue dehiscence around dental implants and to provide a new implant supported crown with an aesthetic trans mucosal emergency profile.
All surgical procedures will be presented with step by step didactic videos

ΟΔΟΝΤΙΑΤΡΙΚΗ

Δύο προσεγγίσεις και ένας σκοπός

Ψηφιακή τεχνογνωσία έναντι κλινικής επιδεξιότητας στην κατασκευή κεραμικών όψεων

Δρ Eduardo Mahn, Σαντιάγκο/Χιλή

Τα σύγχρονα υλικά CAD/CAM προσφέρουν στους κλινικούς ποικίλες δυνατότητες για την παραγωγή συγκεκριμένων τύπων αποκαταστάσεων (π.χ. κεραμικές όψεις). Αυτές μπορούν να κατασκευαστούν απευθείας στο οδοντιατρείο ή με τη συμβατική μέθοδο στο εργαστήριο.

Τα αποκαταστατικά υλικά που αναπτύχθηκαν τα τελευταία χρόνια έδωσαν στους οδοντιάτρους πολλές συναρπαστικές δυνατότητες. Στην αποκατάσταση των προσθίων δοντιών, οι κλινικοί πρέπει να επιλέγουν το καταλληλότερο υλικό για το κάθε περιστατικό με βάση συγκεκριμένα κριτήρια. Σε περιπτώσεις όπου τα δόντια παρουσιάζουν σημάδια διάβρωσης, αποτριβής, αυχενικής απόσπασης ή συνδυασμού των φαινομένων αυτών, οι επαγγελματίες τείνουν να χρησιμοποιούν κεραμικά ή σύνθετες ρητίνες, ανάλογα με την εναπομείνασα άθικτη οδοντική ουσία. Παραδοσιακά, οι ρητίνες χρησιμοποιούνται σε κοιλότητες III, IV και V ομάδας. Ωστόσο, οι κεραμικές όψεις προτιμώνται σε περιπτώσεις όπου απουσιάζει ένα μεγάλο μέρος της μύλης του δοντιού ή προγραμματίζεται μια σημαντική αλλαγή (π.χ. ολική αναμόρφωση του χαμόγελου).

Η πρόκληση

Όταν οι δύο κεντρικοί τομείς χρειάζονται αισθητική βελτίωση, η επιλογή της προσέγγισης δεν είναι τόσο σαφής. Ανεξάρτητα από το υλικό που χρησιμοποιείται, σήμερα μπορεί να ακολουθηθεί μία ελάχιστα επεμβατική διαδικασία, η οποία να περιλαμβάνει πολύ μικρή προετοιμασία των δοντιών, λόγω της υψηλής αντοχής των σύγχρονων υλικών (π.χ. υαλοκεραμικά διπυριτικού λιθίου). Παρ 'όλα αυτά, είναι σημαντικό να θυμόμαστε ότι η ελάχιστη προετοιμασία αποτελεί επιλογή μόνο εφόσον τα δόντια δεν έχουν κλίσεις. Αν οι επιθυμητές αλλαγές του σχήματος και του χρώματος των δοντιών είναι μικρές, η παρασκευή μπορεί να περιορίζεται στην αδαμαντίνη. Σε πολλές περιπτώσεις ωστόσο, ορθοδοντική θεραπεία είναι απαραίτητη πριν από τη βελτιστοποίηση της θέσης και/ή του σχήματος των δοντιών μέσω των αποκαταστατικών διαδικασιών. Αυτή η ελάχιστα επεμβατική προσέγγιση απαιτεί από τον οδοντίατρο να πείσει προηγουμένως τον ασθενή για την αναγκαιότητα της προκαταρκτικής ορθοδοντικής θεραπείας.

Η λύση

Στόχος μας είναι να αφαιρέσουμε όσο το δυνατόν μικρότερη ποσότητα οδοντικής ουσίας σε κάθε περιστατικό που αντιμετωπίζουμε. Με τα σύγχρονα υλικά, όπως είναι το διπυριτικό λίθιο ή τα ενισχυμένα με λευκίτη κεραμικά, μπορούμε να κατασκευάσουμε με άνεση όψεις με τεχνική πρεσσαρίσματος ή φρεζαρίσματος με πάχος 0,6 χιλ. ή ακόμα και 0,3 χιλ. Ένα από τα κύρια πλεονεκτήματα που χαρακτηρίζουν αυτό το είδος των κεραμικών είναι το ευρύ φάσμα των εφαρμογών. Μέχρι πριν από λίγα χρόνια, η θεραπεία με έμμεσες αποκαταστάσεις απαιτούσε τουλάχιστον δύο συνεδρίες.

Κεραμικά υλικά, όπως το IPS Empress® CAD επιτρέπουν στους οδοντιάτρους να παράγουν πολυχρωματικές μονολιθικές όψεις και στεφάνες σε λιγότερο από μία ώρα, χωρίς να χρειάζονται υάλωση. Παρ' όλα αυτά, πολλοί οδοντίατροι εξακολουθούν να πιστεύουν ότι οι οδοντοτεχνίτες με καλά ανεπτυγμένες δεξιότητες στα χέρια αποδίδουν καλύτερα αισθητικά αποτελέσματα από τις μηχανές και δεν αναγνωρίζουν την αναγκαιότητα χρήσης της ψηφιακής τεχνολογίας. Ως αποτέλεσμα αυτής της άποψης και του υψηλού κόστους αγοράς των συσκευών φρεζαρίσματος, κάποιοι κλινικοί είναι απρόθυμοι να επενδύσουν σ' αυτή την τεχνολογία. Με βάση το συγκεκριμένο περιστατικό θα θέλαμε να επισημάνουμε τα ακόλουθα στοιχεία: τη σημασία που έχει το σωστό σχέδιο θεραπείας, τις δυνατότητες που διατίθενται σήμερα για την κατασκευή των όψεων, τις δυνατότητες των τεχνικών πρεσσαρίσματος και CAD/CAM και τις πρόσφατες βελτιώσεις στον τομέα της προσκόλλησης.

> Με την έλευση της τεχνολογίας CAD/CAM, οι κλινικοί έχουν τώρα τη δυνατότητα να κάνουν ημι-άμεσες αποκαταστάσεις.

Κλινικό περιστατικό

Ιστορικό ασθενή

Μια ασθενής ηλικίας 31 ετών προσήλθε στο ιατρείο μας διότι δεν ήταν ικανοποιημένη με τα πρόσθια δόντια της. Παραπονέθηκε για τη στρεβλοφυΐα των άνω και κάτω κεντρικών τομέων της (**Εικ. 1**). Μια λεπτομερής κλινική εξέταση αποκάλυψε ότι οι αποκαταστάσεις ρητίνης στα συγκεκριμένα δόντια ήταν προβληματικές. Ένα σημαντικό τμήμα του δοντιού είχε χαθεί ως αποτέλεσμα διάβρωσης. Επιπλέον, η στρεβλοφυΐα των #21 και #41 ήταν αρκετά προφανής. Το σχέδιο θεραπείας που παρουσιάστηκε στην ασθενή περιελάμβανε αρχικά ορθοδοντική θεραπεία και στη συνέχεια ελάχιστη προετοιμασία των δύο κεντρικών για κεραμικές όψεις. Ακολούθως, η ασθενής παραπέμφθηκε σε ορθοδοντικό για θεραπεία. Δυστυχώς, χρειάστηκε περισσότερο από ένα έτος μέχρι να επισκεφτεί ξανά το ιατρείο. Στη συνεδρία αυτή, διαπιστώσαμε με έκπληξη ότι οι δύο κεντρικοί τομείς είχαν αποκατασταθεί με κακότεχνες όψεις ρητίνης (**Εικ. 2**). Πολλοί κλινικοί απλά υποτιμούν την πρόκληση σε τέτοιου είδους αποκαταστάσεις και το περιστατικό αυτό ήταν ένα ανάλογο παράδειγμα. Εκτός από την αποφυγή τυχόν μόλυνσης του πεδίου εργασίας, ο κλινικός θα πρέπει επίσης να ολοκληρώσει το δύσκολο έργο της απόδοσης ενός κατάλληλου προφίλ ανάδυσης, του σωστού περιγράμματος και των επιφανειών επαφής και της δημιουργίας της απαραίτητης μικρο και μακρο-υφής, και όλα αυτά μέσα σε μια συνεδρία.

Εικ. 1: Αρχική κατάσταση: Η ασθενής παραπέμφθηκε σε ορθοδοντικό.

Η θεραπεία

Οι όψεις ρητίνης έπρεπε να απομακρυνθούν και να αντικατασταθούν από νέες. Στο συγκεκριμένο περιστατικό, τα πλεονεκτήματα της εφαρμογής έμμεσης τεχνικής ήταν προφανή. Η ασθενής συμφώνησε να κατασκευαστούν οι κεραμικές όψεις. Για τον σκοπό αυτό έγινε λήψη αποτυπωμάτων και κατασκευάστηκε εκμαγείο μελέτης. Αυτό δίνει στον οδοντοτεχνίτη την ευκαιρία να εκτιμήσει την κατάσταση με κάθε λεπτομέρεια. Αυτός ή αυτή έχει τη δυνατότητα να σκεφτεί πιθανούς τρόπους διόρθωσης της στρεβλοφυΐας. Οι οδοντίατροι δεν έχουν συνήθως αυτή την «πολυτέλεια» του χρόνου όταν αποκαθιστούν έναν ασθενή στο οδοντιατρείο. Πρέπει να ολοκληρώσουν τις αποκαταστάσεις όσο πιο γρήγορα μπορούν, ώστε να αποφύγουν τη μόλυνση του πεδίου εργασίας και να περιορίσουν στο ελάχιστο τον χρόνο στην οδοντιατρική έδρα, εξασφαλίζοντας την άνεση του ασθενή. Στο συγκεκριμένο περιστατικό, ένα πρόσθετο εμπόδιο έπρεπε να ξεπεραστεί: η όποια ποσότητα

Εικ. 2: Έναν χρόνο μετά όταν η ασθενής επέστρεψε στο ιατρείο, τα δόντια έφεραν κακότεχνες όψεις ρητίνης.

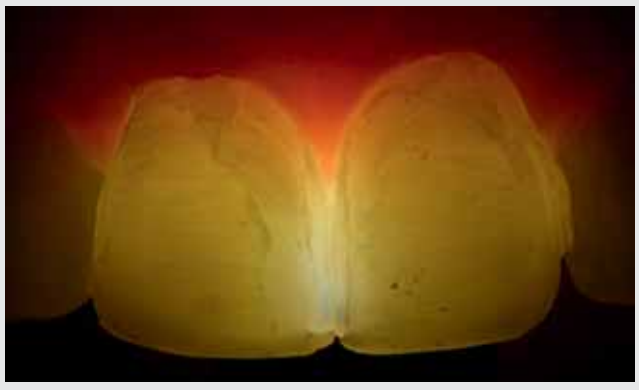

Εικ. 3: Οι όψεις αφαιρέθηκαν και τα δόντια διαφανοσκοπήθηκαν, ώστε να αναγνωριστούν τα υπολείμματα της ρητίνης.

Εικ. 4: Για την αποτύπωση χρησιμοποιήθηκε τεχνική διπλού νήματος απώθησης. Τα νήματα παρέμειναν στη σχισμή.

ρητίνης ίσως είχε παραμείνει στο δόντι έπρεπε να αναγνωριστεί και να απομακρυνθεί προσεκτικά χωρίς να αφαιρεθεί υγιής οδοντική ουσία. Η διαφανοσκόπηση με λευκό φως LED αποδείχθηκε χρήσιμη για τον σκοπό αυτό **(Εικ. 3)**. Στη συνέχεια, τα δόντια παρασκευάστηκαν, τοποθετήθηκαν νήματα απώθησης και έγινε λήψη αποτυπώματος (Virtual®) **[Εικ. 4]**. Στην ασθενή τοποθετήθηκε μια προσωρινή αποκατάσταση, η οποία κατασκευάστηκε με υλικό προσωρινών στεφανών και γεφυρών (Telio® CS C & B, απόχρωση A1) και προσκολλήθηκε με ρητινώδη κονία διπλού πολυμερισμού (Telio CS Link) **[Εικ. 5]**.

Κατασκευή των αποκαταστάσεων

Η κατασκευή των όψεων συνεχίστηκε με δύο διαφορετικές διαδικασίες. Καθοδηγήσαμε τον οδοντοτεχνίτη μας να κατασκευάσει δύο κεραμικές όψεις με τεχνική πρεσσαρίσματος και υλικό IPS e.max® Press (απόχρωση HT A1, χρωματισμένο). Ταυτόχρονα, φρεζάραμε δύο κεραμικές όψεις στο ιατρείο με συσκευή CAD/CAM χρησιμοποιώντας ένα μπλοκ IPS Empress CAD Multi (απόχρωση A1). Οι όψεις που κατασκευάστηκαν στο οδοντιατρείο δεν υαλώθηκαν, απλώς γυαλίστηκαν. Οι **εικόνες 6** και **7** επιτρέπουν τη σύγκριση των αποτελεσμάτων από προστομιακή άποψη. Το πείραμα αυτό απεικονίζει τις αισθητικές δυνατότητες των σύγχρονων κεραμικών. Και οι δύο τύποι αποκαταστάσεων εναρμονίζονται με το στοματικό περιβάλλον.

Η εμφάνιση των όψεων που παράχθηκαν με τη βοήθεια της τεχνολογίας CAD/CAM έφτασε πολύ κοντά σε εκείνη των αντίστοιχων όψεων που κατασκευάστηκαν με το χέρι. Παρ' όλα αυτά, στο τέλος επιλέξαμε τις εργαστηριακά κατασκευασμένες όψεις (IPS e.max Press) με τη συγκατάθεση της ασθενούς, δεδομένου ότι ήμασταν σε θέση να επιτύχουμε ελαφρώς καλύτερη προσαρμογή με τα γειτονικά δόντια με επιφανειακή χρωματική τροποποίηση των αποκαταστάσεων.

Τοποθέτηση

Οι **εικόνες 8** και **9** δείχνουν τις πάστες δοκιμής (Variolink Esthetic LC) στα παρασκευασμένα δόντια. Η καταλληλότερη ρητινώδης κονία επιλέχθηκε ανάμεσα από δύο διαφορετικές πάστες. Δύο ακραίες επιλογές συγκρίθηκαν: Light+ και Warm+.

Η διαφορά έγινε απολύτως ορατή όταν εφαρμόστηκαν οι πάστες. Ακόμη και αν η πιο σκούρα απόχρωση (Warm +) είναι πολύ κοντά σε εκείνη των φυσικών δοντιών και θα συνδυαζόταν καλά με τις όψεις, καταλήξαμε επιλέγοντας την ανοικτή απόχρωση. Αυτή ήταν μια τυπική απόφαση.

Στα περισσότερα περιστατικά, έχουμε την τάση να προτιμούμε την ανοικτότερη απόχρωση, δεδομένου ότι παρέχει μια καλύτερη αντίθεση με την οδοντική δομή και ως εκ τούτου καθιστά την απομάκρυνση της περίσσειας της κονίας ευκολότερη και ταχύτερη. Πριν από την έδραση των όψεων, τοποθετήθηκαν νήματα απώθησης και αδροποιήθηκε η αδαμαντίνη; η οδοντίνη δεν αδροποιήθηκε. Ως συγκολλητικός παράγοντας χρησιμοποιήθηκε το Adhese® Universal για την τοποθέτηση των όψεων **(Εικ. 10 και 11)**. Στη συνέχεια, η περίσσεια της ρητινώδους κονίας απομακρύνθηκε προσεκτικά και εφαρμόστηκε ένα ζελέ γλυκερίνης (Liquid Strip) **[Εικ. 12]**. Η γέλη αυτή εμποδίζει τον σχηματισμό ενός στρώματος αναστολής οξυγόνου στα όρια. Η κονία πολυμερίστηκε με δύο λυχνίες πολυμερισμού ταυτόχρονα (Bluephase® Style) και ψύξη με ικανή ποσότητα ύδατος **(Εικ. 13)**. Η **εικόνα 14** δείχνει το αρμονικό αποτέλεσμα που προέκυψε με τις όψεις διπυριτικού λιθίου (IPS e.max Press).

Συμπέρασμα

Τα σύγχρονα αποκαταστατικά υλικά έχουν τεράστιες δυνατότητες. Ανάλογα με τις ιδιαίτερες απαιτήσεις του ασθενούς και την ένδειξη, επιτρέπουν την εύκολη και γρήγορη εξεύρεση μιας κατάλληλης θεραπευτικής επιλογής. Το περιστατικό που παρουσιάζεται εδώ δείχνει ότι μπορούν να κατασκευαστούν κεραμικές όψεις υψηλής αισθητικής με ελάχιστη προσπάθεια και με τη χρήση εξοπλισμού στο οδοντιατρείο (IPS Empress CAD Multi).

Παρ 'όλα αυτά, για τη συγκεκριμένη ασθενή επιλέχθηκαν πρεσσαριστές κεραμικές όψεις, δεδομένου ότι πρόσφεραν τη δυνατότητα εφαρμογής χρωστικών, μέσω των οποίων θα μπορούσε να επιτευχθεί μεγαλύτερη χρωματική αντιστοιχία με τα γειτονικά δόντια. Εντούτοις, βέλτιστο αισθητικό αποτέλεσμα μπορεί να επιτευχθεί και με τις δύο προσεγγίσεις, αν ακολουθηθεί το κατάλληλο θεραπευτικό πρωτόκολλο.

Εικ. 5: Προσωρινή αποκατάσταση.

Εικ. 6: Δοκιμή των όψεων από IPS e.max Press HT A1 (κατασκευάστηκαν στο εργαστήριο).

Εικ. 7: Δοκιμή των γυαλισμένων όψεων από IPS Empress CAD Multi A1 (κατασκευάστηκαν στο ιατρείο).

Εικ. 8α και β: Δοκιμή των όψεων με πάστα δοκιμής ανοικτού χρώματος (Light+).

Εικ. 9α και β: Δοκιμή των όψεων με πάστα δοκιμής σκούρου χρώματος (Warm+).

Εικ. 10: Αδροποίηση της αδαμαντίνης με φωσφορικό οξύ.

Εικ. 11: Εφαρμογή συγκολλητικού παράγοντα ενός συστατικού (Adhese Universal).

Εικ. 12: Απομάκρυνση της περίσσειας της ρητινώδους κονίας.

Εικ. 13: Φωτοπολυμερισμός με τη συσκευή Bluephase Style με ψύξη ύδατος.

Εικ. 14: Το αποτέλεσμα: Η ασθενής με τοποθετημένες τις κεραμικές όψεις.

Λεπτομέρειες επικοινωνίας:

Dr Eduardo Mahn
Director of Clinical Research and
the Esthetic Dentistry Program
Universidad de los Andes
Monseñor Álvaro del Portillo 12455
Santiago, Chile
emahn@miuandes.cl

Κάντε κλικ στην ηλεκτρονική μας διεύθυνση www.odvima.gr

Κλινικό Περιστατικό

Συγκόλληση όψεων πορσελάνης με PANAVIA™ V5

Paul de Kok
Άμστερνταμ (KVPA)
Περιοδοντική κλινική
& ACTA

1. Ο ασθενής

Ο Joris προσήλθε στην κλινική με δύο αποχρωματισμένες αποκαταστάσεις σύνθετης ρητίνης ομάδας IV στα δόντια 11 και 21. Τα ζωντανά αυτά δόντια είχαν τραυματιστεί από την παιδική του ηλικία. Δεν ήταν καθόλου ικανοποιημένος με την αισθητική των αποκαταστάσεων ούτε με το οβάλ σχήμα και την απόχρωση των δύο δοντιών. Γι αυτό αποφασίστηκε να φτιάξει όψεις πορσελάνης για τα δόντια 11 και 21.

2. Η παρασκευή

Για να περιοριστεί η θυσία του υγιούς οδοντικού ιστού για να παρασκευαστεί ικανοποιητικός χώρος για την πορσελάνη, επιλέχτηκε παρασκευή με μείωση της κοπτικής επιφάνειας 1.5mm και της χειλικής επιφάνειας 0.5 mm. Χρησιμοποιήθηκε το ειδικό διαμάντι κοπής όψεων 0.5 mm

3. Για να προσαρμοστεί το σχήμα στη μέση γραμμή των νέων όψεων, η παρασκευή έγινε κεντρικά, ενώ το άπω σημείο επαφής παρέμεινε. Ο λεπτός αυχένας τοποθετήθηκε ισοουλικά, έτσι δεν καταστράφηκαν τα ούλα.

Οι παρασκευές ολοκληρώθηκαν με λεπτό διαμάντι και δίσκους στίλβωσης. Οι μεγάλες αποκαταστάσεις σύνθετης ρητίνης παρέμειναν στη θέση τους

4. Αφού οι όψεις είναι πολύ λεπτές, το χρώμα του παρασκευασμένου δοντιού είναι σημαντικό. Γι αυτό βρέθηκε χρώμα από τον οδηγό που

να ταιριάζει με την απόχρωση των κολοβωμάτων. Τελικά αποτυπώματα πάρθηκαν. Τοποθετήθηκαν προσωρινές αποκαταστάσεις και συγκολλήθηκαν.

5. Συγκόλληση

Για να συνδυάσουμε την υψηλή αισθητική με ικανοποιητική αντοχή επιλέχτηκαν αποκαταστάσεις δυπυριτικού λιθίου για τον ασθενή. Πριν τη συγκόλληση των όψεων, δοκιμάστηκαν για το μέγεθος και ελέγχθηκαν στα όρια, σημεία επαφής, άρθρωση/σύγκλειση και αισθητική. Έπειτα ελέγχθηκε η σωστή απόχρωση της συγκολλητικής κονίας με τις δοκιμαστικές πάστες της PANAVIA™ V5 και βρέθηκε ότι

η A2 είναι η καταλληλότερη για την περίπτωση του ασθενή. Ακολουθεί στίλβωση των δοντιών με πάστα και καθαρισμός των όψεων με αλκοόλη και τοποθέτηση ελαστικού απομονωτήρα από το 14 ως το 24 δόντι. Μια αρπάγη τοποθετείται στον πρώτο τομέα που θα συγκολληθεί. Η όψη ξαναδοκιμάζεται για να βεβαιωθούμε ότι δεν έχει επαφή με τον ελαστικό απομονωτήρα ή την αρπάγη και ότι ο χώρος εργασίας μας είναι εξ ολοκλήρου στεγνός.

6. Η όψη αδροποιείται με 9% φωσφορικό οξύ για 20 δευτερόλεπτα για να επιτευχθεί μικρομηχανική συγκράτηση. Έπειτα ξεπλένεται με άφθονο νερό για 20 δευτερόλεπτα και συνέ-

Πολλοί κατασκευάζουν δόντια... λίγοι όμως έχουν φαντασία, καλλιτεχνική ευαισθησία και μεράκι!

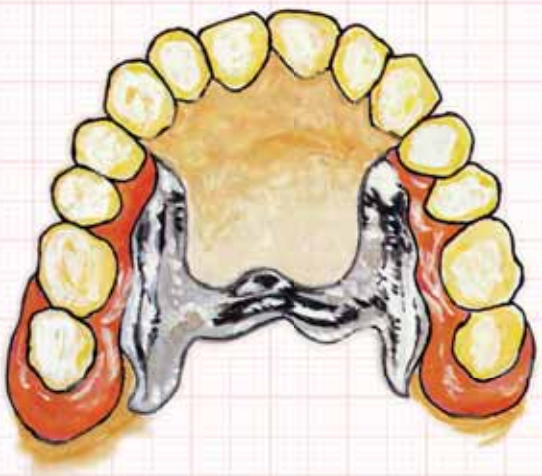

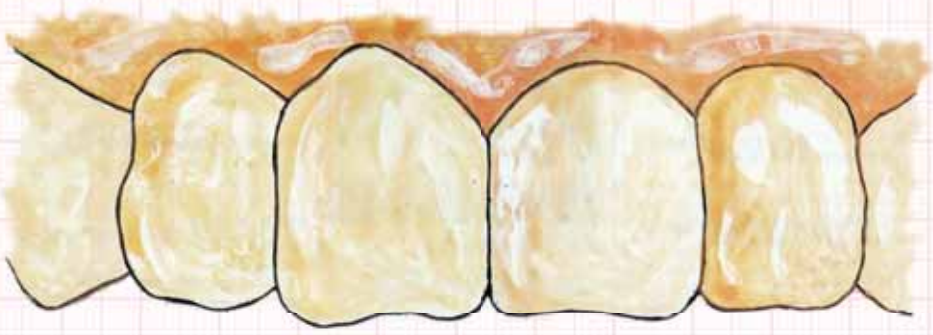

• Οδοντοστοιχίες
• Μεταλλοκεραμική • Ζιρκονία • Εμφυτεύματα
• Ορθοδοντικά μηχανήματα • Νάρθηκες

Εργαστήριο Γενικής Προσθετικής

Κισκήρας Παναγιώτης Καποδιστρίου 42, Αθήνα, τηλ.: 210 52 39 250, email: tkiskiras@outlook.com

χεια τοποθετείται το CLEARFIL™ CERAMIC PRIMER PLUS στην όψη. Αυτό εξασφαλίζει χημικό δεσμό μεταξύ των όψεων και της συγκολλητικής κονίας εξαιτίας του σιλανίου και του MDP.

7. Τα παρακείμενα δόντια απομονώνονται με διαφανή ταινία και στη συνέχεια η παρασκευή αδροποιείται με 35% φωσφορικό οξύ. Το αφή-

7

νουμε για 20 δευτερόλεπτα, ξεπλένουμε με άφθονο νερό και στεγνώνουμε. Έπειτα εφαρμόζουμε το TOOTH PRIMER™.

8. Μια λεπτή επίστρωση της PANAVIA™ V5 τοποθετείται πάνω στην όψη. Η όψη εφαρμόζει στην παρασκευή με την εφαρμογή λιγοστής πίεσης. Μ' ένα βουρτσάκι απομακρύνου-

8

με τις περισσότερες περίσσειες από τα όρια. Φωτοπολυμερίζουμε χειλικά και υπερώια για 5 δευτερόλεπτα. Μ' ένα ξέστρο και οδοντικό νήμα απομακρύνουμε τις τελικές περίσσειες. Έπειτα εφαρμόζεται γέλη γλυκερίνης στα όρια για να αποφευχθεί η αναστολή οξυγόνου κατά τον φωτοπολυμερισμό. Τελικά η κονία φωτοπολυμερίζεται και από τις δύο επιφάνειες για 20 δευτερόλεπτα, η γέλη γλυκερίνης ξεπλένεται και τα όρια τελειοποιούνται με στίλβωση. Αφού τοποθετηθεί η πρώτη όψη, η αρπάγη του ελαστικού απομονωτήρα μετακινείται στο διπλανό δόντι και ακολουθεί η συγκόλληση της δεύτερης όψης. Και αυτή η όψη δοκιμάζεται, προετοιμάζεται και συγκολλάται με τον ίδιο τρόπο.

9. Το αποτέλεσμα

9

Οι όψεις ελέγχθηκαν μερικές εβδομάδες αργότερα, ο ασθενής ήταν ικανοποιημένος με την αισθητική των δύο κεντρικών τομέων του. Η μετάβαση από το δόντι στην αποκατάσταση ήταν ορατή και το όριο ήταν υγιές.

10. Η διαφάνεια, η δομή της επιφάνειας και η γυαλάδα προσαρμόστηκαν καλύτερα με τα παρακείμενα στοιχεία και αυτό φαίνεται στο χαμόγελο του ασθενή.

10

54ο Ετήσιο Συνέδριο της Στοματολογικής Εταιρείας της Ελλάδας
Δράμα, 8-9 Σεπτεμβρίου 2017

Το 54ο Ετήσιο Συνέδριο της Στοματολογικής Εταιρείας της Ελλάδας (Σ.Ε.Ε.), το οποίο θα πραγματοποιηθεί φέτος σε συνεργασία με τον Οδοντιατρικό Σύλλογο Δράμας θα «ανοίξει τις πύλες του» στις 8-9 Σεπτεμβρίου 2017 στο ξενοδοχείο «Hydrama» στην όμορφη πόλη της Δράμας.

Έχει διατηρηθεί η πρωτοπόρα περσινή δομή του επιστημονικού προγράμματος, με συνδυασμό ελεύθερων ανακοινώσεων και κατευθυνόμενων εισηγήσεων με κοινό προεδρείο, καθώς και η παρουσίαση Poster σε ξεχωριστή συνεδρία. Αυτά θα είναι διαθέσιμα για ανάγνωση σε ηλεκτρονική μορφή καθ' όλη τη διάρκεια του συνεδρίου.

Παράλληλα, κλινικά θέματα θα αναπτυχθούν σε διάφορα γνωστικά αντικείμενα από ομιλητές εγνωσμένου κύρους. Το επαγγελματικό θέμα που περιλαμβάνεται στο πρόγραμμα θα συζητηθεί για πρώτη φορά και σχετίζεται με τους ασθενείς που καταφεύγουν σε γειτονικές χώρες για οδοντιατρική περίθαλψη.

Παράλληλα, οι συμμετέχοντες θα έχουν την ευκαιρία να παρακολουθήσουν πρακτικά σεμινάρια και master classes από κορυφαίους ομιλητές.

Δηλώσεις συμμετοχής στο επιστημονικό πρόγραμμα με ελεύθερη ανακοίνωση ή poster γίνεται με την υποβολή περιλήψεων πρωτοτύπων εργασιών οι οποίες δεν έχουν παρουσιαστεί σε άλλο συνέδριο. Οι περιλήψεις πρέπει να υποβληθούν στη γραμματεία της ΣΕΕ το αργότερο μέχρι τις 22 Απριλίου 2017.



kuraray

Noritake

PANAVIA™ V5 η 5η και πιο εξελιγμένη εκδοχή

Μία κονία. Για όλες τις ενδείξεις συγκόλλησης. Μια διαδικασία συγκόλλησης.

Μια μόνο προβλέψιμη διαδικασία συγκόλλησης, όπου δίχως άγχος και χωρίς τη μελέτη πολύπλοκων οδηγιών συγκόλλησης, είναι τώρα δυνατόν ευχάριστα να συγκαλλούνται όλα τα περιστατικά συγκόλλησης του ιατρείου.

Το σημαντικότερο είναι ότι ο οδοντίατρος χρειάζεται μόνο μια εφαρμογή ενεργοποιητή συγκόλλησης στο δόντι του ασθενούς για την προετοιμασία της οδοντικής ουσίας πριν την τοποθέτηση της κονίας.

Έτσι είμαστε σίγουροι για ένα **μακρόχρονο, αισθητικά τέλειο αποτέλεσμα** (λόγω του σωστού συνδυασμού του MDP μονομερούς και της τεχνολογίας του διπλού πολυμερισμού) που ανταποκρίνεται σε όλες τις επιθυμίες των οδοντιάτρων και των ασθενών τους.

Τα βήματα είναι απλά:

1. **Εφαρμογή ενεργοποιητή συγκόλλησης στην οδοντική επιφάνεια (PANAVIA™ V5 Tooth Primer)**
2. **Εφαρμογή ενεργοποιητή συγκόλλησης στην προσθετική εργασία (CLEARFIL™ CERAMIC PRIMER PLUS)**
3. **Εφαρμογή κονίας**

Η PANAVIA™ V5 είναι η ιδανική κονία επιλογής για τη συγκόλληση των αισθητικών όψεων, αφού διατίθεται σε 5 αποχρώσεις (Universal (A2), Διαφανές, Καφέ (A4), Λευκό, Αδιαφανές), για το τέλειο αποτέλεσμα. Ειδικά μπορείτε να χρησιμοποιήσετε την δοκιμαστική πάστα της PANAVIA™ V5 πριν την τελική συγκόλληση.

Ενδείξεις:

- Συγκόλληση στεφανών, γεφυρών, ενθέτων και επενθέτων
- Συγκόλληση όψεων
- Συγκόλληση γεφυρών συγκολλητικού τύπου και ακινητοποιήσεων
- Συγκόλληση προσθετικών εργασιών σε κολοβώματα εμφυτευμάτων
- Συγκόλληση ενδορριζικών αξόνων και κολοβωμάτων
- Συγκόλληση αμαλγάματος

Αρχική συσκευασία σε 2 αποχρωσεις Universal (A2) ή Διαφανές περιλαμβανει PANAVIA™ V5 Tooth Primer 2ml, CLEARFIL™ CERAMIC PRIMER PLUS 2 ml, PANAVIA™ V5 πάστα 1 σύριγγα 4.2g, 10 ρύγχη ανάμιξης, 50 βουρτσάκια εφαρμογής, 1 δοχείο ανάμιξης.

τώρα €94,35 από €111,00

CLEARFIL™ CERAMIC PRIMER PLUS, διεθνής ενεργοποιητής συγκόλλησης, παράγοντας σιλανοποίησης, που ενισχύει τη συγκόλληση σε κεραμικά, υβριδικά κεραμικά, σύνθετες ρητίνες και μέταλλα. Συσκευασία: 4ml

Τιμή γνωριμίας €78,00

34 χρόνια εμπειρίας με το αυθεντικό MDP

Κάτοχος της πατέντας από το 1981

Η εταιρεία Kuraray Noritake Dental εφεύρε το αυθεντικό MDP μονομερές το 1981 για να βελτιώσει την αντοχή του δεσμού συγκόλλησης με τον υδροξυαπατίτη.

Η πρώτη διεθνώς ρητινώδης κονία PANAVIA™ EX που περιέχει το αυθεντικό MDP εισήχθη στην αγορά χρόνια αργότερα. Τότε ξεκίνησε η θρυλική ιστορία του εμπορικού προϊόντος PANAVIA™ και αυτή έγινε το συνώνυμο της αξιόπιστης συγκόλλησης.

Εκτός από τη συγκόλλησή του με τον υδροξυαπατίτη, το αυθεντικό MDP συγκολλάται ισχυρά με τα μέταλλα και το ζιρκόνιο. Πολλοί κατασκευαστές πρόσφατα έχουν αρχίσει να βάζουν το MDP σε μεγάλο αριθμό συγκολλητικών προϊόντων. Όμως είναι ένα από τα πιο δύσκολα συστατικά για να παραχθεί. Ειδικά όταν πρέπει να δημιουργήσεις ένα μίγμα με καταπληκτικό ποιοτικό επίπεδο. Αυτό απαιτεί τη γνώση δεκαετιών και γι'αυτό όλα τα «MDP» μίγματα δεν λειτουργούν μακρόχρονα στις προσθετικές αποκαταστάσεις.

Το αυθεντικό MDP ακόμη αποδεικνύει ότι είναι ο πιο ισχυρός σύνδεσμος με τον υδροξυαπατίτη και αυτό είναι ένα από τα μυστικά της επίδοσης της PANAVIATM V5[1].

Αντοχή εφελκυσμού του δεσμού στην οδοντίνη[1]

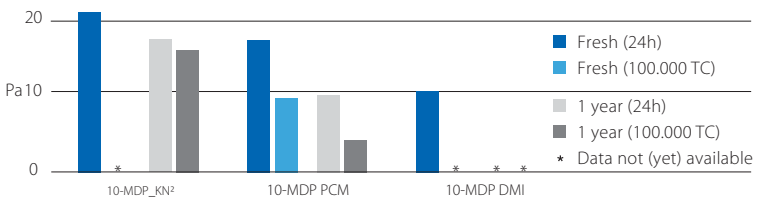

[1]Οι «πειραματικοί αυτοαδροποιούμενοι ενεργοποιητές συγκόλλησης» περιέχουν 15%κ.β 10- MDP λειτουργικό μονομερές. Διατίθεται από 3 διαφορετικές πηγές: KN (Kuraray Noritake Dental), PCM ή DMI. Τα μονομερή παρήχθησαν πρόσφατά «Φρέσκα» ή τα πήραμε από ψύξη (-18 °C) για 1 χρόνο «1 χρόνο». Πηγή: K. Yoshihara et al., B. Van Meerbeek, J Dent Res 93 (Spec Iss C): 29, 2014.

Αποχρώσεις

Universal (A2) | Διαφανές | Καφέ (A4) | Λευκό | Αδιαφανές

Ιωάννης Τσαπράζης ΑΕ

ΟΔΟΝΤΙΑΤΡΙΚΑ-ΟΡΘΟΔΟΝΤΙΚΑ
Μιχαλακοπούλου 157, Γουδή 115 27,
Τηλ.: 210 7716.416, 210 7751.000, Fax: 210 7711.100,
e-mail: info@tsaprazis.gr, www.tsaprazis.gr

Τα Μυστικά του Στόματος...

Γιώργος Χ. Λάσκαρης
Στοματολόγος. Ιατρός - Οδοντίατρος
Αν. Καθηγητής Στοματολογίας Ιατρικής Σχολής Παν. Αθηνών
Επισκέπτης Καθηγητής Παν. Λονδίνου
Ιδρυτής & Διευθυντής Στοματολογικού Τμήματος Νοσ. «Α. Συγγρός» (1971-2008)
Αντιπρόεδρος Ελληνικής Εταιρείας Κλινικής Στοματολογίας

Επικοινωνία:
τηλ. 210-72.91.667
e-mail: glaskari@yahoo.gr
site: www.georgelaskaris.gr

ΜΕΛΑΝΩΤΙΚΟΣ ΝΕΥΡΟΕΞΩΔΕΡΜΙΚΟΣ ΟΓΚΟΣ ΤΩΝ ΝΕΟΓΝΩΝ:
Ένας σπάνιος όγκος στο στόμα

Ο μελανωτικός νευροεξωδερμικός όγκος των νεογνών είναι σπάνιος καλοήθης όγκος που εμφανίζεται κατά τη διάρκεια του 1ου έτους ζωής. Προέρχεται από κύτταρα της νευρικής ακρολοφίας (neural crest). Στο στόμα εντοπίζεται πιο συχνά στο πρόσθιο τμήμα της φατνιακής ακρολοφίας της άνω γνάθου και σπανιότερα σε άλλες ανατομικές θέσεις των γνάθων. Κλινικά προκαλεί γρήγορη διόγκωση της γνάθου και έχει συχνά ερυθρόφαιο χρώμα. Η ταχεία ανάπτυξη του όγκου εγείρει υποψία για κακοήθεια, γεγονός που προκαλεί έντονη ανησυχία στους γονείς αλλά και στον Παιδίατρο που συνήθως πρώτος εξετάζει το παιδί. Η κλινική διάγνωση, αξιολογώντας το ιστορικό και τα κλινικά χαρακτηριστικά, είναι δύσκολη και πρέπει να τεκμηριωθεί ιστολογικά και βιοχημικά. Σε αυτές τις περιπτώσεις αναδεικνύεται ο σημαντικός ρόλος του Στοματολόγου και η ανάγκη συνεργασίας σε πρώτη φάση με τον Παιδίατρο του ασθενούς. Η συντηρητική χειρουργική αντιμετώπιση είναι η θεραπεία επιλογής, με όσο το δυνατόν περισσότερο σεβασμό από τον χειρουργό του στόματος των γύρω ιστών.

Ο μελανωτικός νευροεξωδερμικός όγκος των νεογνών είναι σπάνιος καλοήθης όγκος νευροεξωδερμικής προέλευσης, που εμφανίζεται αποκλειστικά σε νεογέννητα, συνήθως κάτω των 10 μηνών, χωρίς προτίμηση στο φύλο. Έχει συνήθως απότομη και γρήγορη ανάπτυξη, γεγονός που δημιουργεί υποψίες για κακοήθεια.

Κλινικά, ο όγκος εντοπίζεται συχνότερα στην άνω γνάθο (75-80%), ενώ η κάτω γνάθος προσβάλλεται πιο σπάνια. Επιπλέον, έχουν περιγραφεί περιπτώσεις στο κρανίο, το δέρμα, το μεσοθωράκιο, τον εγκέφαλο, την επιδιδυμίδα, τους όρχεις, τη μήτρα κ.ά. Κλινικά στο στόμα, πρόκειται για γρήγορα αναπτυσσόμενη ανώδυνη διόγκωση, που καλύπτεται από φυσιολογικό επιθήλιο, έχει χρώμα ερυθρόφαιο ή φυσιολογικό και σύσταση ελαστική **(Εικ. 1, 2)**. Ο όγκος μπορεί να προκαλέσει και οστικές καταστροφές, που, μαζί με τη γρήγορη ανάπτυξη, δίνουν την εντύπωση κακοήθους όγκου. Η κλινική διάγνωση πρέπει να τεκμηριωθεί ιστολογικά και βιοχημικά. Η διαφορική διάγνωση περιλαμβάνει πληθώρα όγκων και βλαβών του στόματος, που απαντούν κυρίως στην παιδική ηλικία, που βρίσκονται συγκεντρωμένοι στον **Πίνακα Ι**.

Ιστολογικά ο όγκος χαρακτηρίζεται από δύο κυτταρικούς πληθυσμούς που σχηματίζουν φωλιές και σωληνοειδείς σχηματισμούς στο χόριο. Οι σχηματισμοί φωλεών απαρτίζονται από μικρά στρογγυλά κύτταρα με βαθυχρωματικό πυρήνα και λίγο πρωτόπλασμα (νευροβλαστικά κύτταρα, **Εικ. 3**), ενώ οι λοιποί σχηματισμοί πέριξ των φωλεών αποτελούνται από κυβοειδή, επιθηλιοειδή κύτταρα με φυσαλιδώδη πυρήνα και κύτταρα μελανίνης **(Εικ. 4)**. Σπάνια παρατηρούνται μιτώσεις.

Εικ. 1: Μελανωτικός νευροεξωδερμικός όγκος των νεογνών στην άνω γνάθο.

Εικ. 2: Μελανωτικός νευροεξωδερμικός όγκος των νεογνών στην κάτω γνάθο.

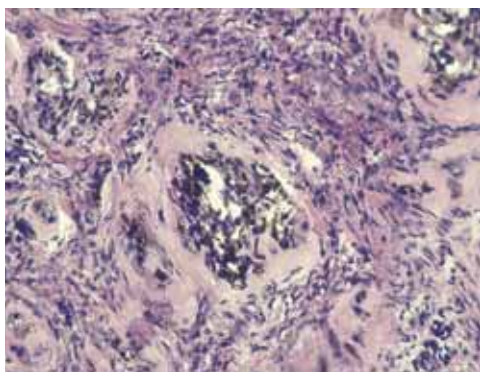

Εικ. 3: Ιστολογική εικόνα, με χαρακτηριστικούς σχηματισμούς «φωλεών» από μικρά στρογγυλά κύτταρα με βαθυχρωματικό πυρήνα και λιγοστό πρωτόπλασμα.

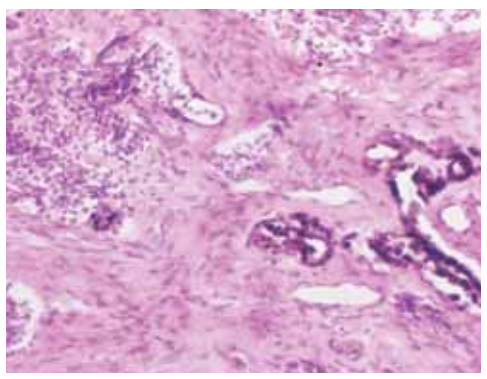

Εικ. 4: Ιστολογική εικόνα, με παρουσία κυβοειδών και επιθηλιοειδών κυττάρων και μελανινοκυττάρων, πέριξ των «φωλεών».

Πίνακας 1
Διαφορική διάγνωση στο στόμα

- Κοκκιοκυτταρικός όγκος των νεογνών
- Αμαρτώματα
- Οστεοσάρκωμα
- Χονδροσάρκωμα
- Νευροβλάστωμα
- Λέμφωμα Burkitt
- Οδοντογενείς όγκοι
- Κύστη ανατολής
- Κακοήθες μελάνωμα

Το πανοραμικό ακτινογράφημα και η αύξηση του βανιλλυλ-μανδελικού οξέος στα ούρα είναι επιπλέον εργαστηριακά διαγνωστικά βοηθήματα που πρέπει πάντα να γίνονται σε κάθε υποψία του όγκου.

Η συντηρητική χειρουργική εξαίρεση του όγκου αποτελεί τη θεραπεία επιλογής με καλά αποτελέσματα και σπάνιες υποτροπές.

Συμπερασματικά, ο μελανωτικός νευροεξωδερμικός όγκος των νεογνών είναι μεν σπάνιος, δημιουργεί όμως έντονο πρόβλημα διαφορικής διάγνωσης. Σε αυτές τις περιπτώσεις καθοριστική είναι η συμβολή του Στοματολόγου και αναγκαία η συνεργασία του με τον Παιδίατρο του παιδιού και τον χειρουργό του στόματος.

*Μαζί με τα έξοδα αποστολής και ο ΦΠΑ

Κλινική Αισθητική Οδοντιατρική
Γεράσιμος Π. Δουβίτσας- Χαρίκλεια Παξιμαδά

1ος Τόμος: Οδοντική Αισθητική-Αποκαταστάσεις
2ος Τόμος: Στοματική Αισθητική-Αποκαταστάσεις
3ος Τόμος: Κλινικά Περιστατικά **1.586 Σελίδες** **2.739 Έγχρωμες φωτογραφίες**

Μετά την πολύ μεγάλη απήχηση που γνώρισε η πρώτη έκδοση της «Κλινικής Αισθητικής Οδοντιατρικής», ο αναπληρωτής καθηγητής της Οδοντιατρικής Σχολής του Πανεπιστημίου Αθηνών Γεράσιμος Δουβίτσας παρουσιάσε τη **δεύτερη ανανεωμένη έκδοση**. Ένα τρίτομο έργο 28 κεφαλαίων, εμπλουτισμένο με νέο κλινικό φωτογραφικό υλικό. Το μέγεθος του βιβλίου έκανε αναγκαίο το χωρισμό του σε δύο τόμους, ενώ ένας ακόμη τρίτος τόμος, αποκλειστικά με κλινικά περιστατικά, συμπληρώνει τη δεύτερη αυτή έκδοση. Έτσι καλύπτεται στην ουσία όλο το εύρος της κλινικής αισθητικής οδοντιατρικής.

Τα περισσότερα από τα 21 κεφάλαια της πρώτης έκδοσης γράφτηκαν από την αρχή, ενώ τα νέα κεφάλαια που προστέθηκαν στη νέα έκδοση αναφέρονται στη διαστρωματική τεχνική, στην αισθητική αποκατάσταση ενός ελλείποντος δοντιού, στην αισθητική διάσταση της ορθοδοντικής, στην αισθητική των χειλέων και της περιστοματικής περιοχής, καθώς και στους γενετικούς μηχανισμούς ανάπτυξης του προσώπου.

ΟΔΟΝΤΙΑΤΡΙΚΟ ΒΗΜΑ
Σκουφά 64, 10680 Αθήνα, **τηλ. 210 3814939**, www.odvima.gr, e-mail: odvima@otenet.gr

Επιστημονικές εκδηλώσεις από τον Ο.Σ. Μεσσηνίας

Με επιτυχία πραγματοποιήθηκε από τον Οδοντιατρικό Σύλλογο Μεσσηνίας και φέτος ημερίδα Παιδοδοντίας με τίτλο **«Θεραπευτική αντιμετώπιση οδοντικού τραύματος νεογιλών και μονίμων προσθίων δοντιών στην παιδική και εφηβική ηλικία»** στις 21 Ιανουαρίου 2017 στο ξενοδοχείο Pharae Palace στην Καλαμάτα και προσκεκλημένους ομιλητές τους κ.κ. **Κωνσταντίνο Ουλή,** Καθηγητή - Διευθυντή Παιδοδοντιατρικής ΕΚΠΑ, **Νίκο Λυγιδάκη,** Υφηγητή Παιδοδοντιατρικής Παν/μίου Leeds, UK και **Κωνσταντίνο Αραποστάθη** Επίκουρο Καθηγητή Παιδοδοντιατρικής ΑΠΘ.

Το οδοντικό τραύμα είναι μία κατάσταση στην οποία ο οδοντίατρος καλείται να αντιμετωπίσει εκτός από το παιδί και τον πανικό πολλές φορές του γονέα – κηδεμόνα. Η αντιμετώπισή του από την πλευρά μας είναι τις περισσότερες φορές καθοριστικής σημασίας για την πορεία της κατάστασης των δοντιών και των άλλων ιστών του στόματος. Σκοπός του οδοντιάτρου είναι να μείνουν τα δόντια στο στόμα στην καλύτερη δυνατή κατάσταση, ειδάλλως μπορεί να επηρεαστεί η σωματική και ψυχική υγεία του παιδιού.

Ο κύκλος σεμιναρίων με θέμα την Παιδοδοντιατρική ξεκίνησε πέρυσι τον Ιανουάριο με διήμερο παιδοδοντιατρικής και πρόληψης με θέμα: «Ημερίδα εκπαίδευσης οδοντιάτρων και εκπαιδευτικών στο πρόγραμμα αγωγής στοματικής υγείας στην προσχολική ηλικία με τη μέθοδο της βιωματικής μάθησης» και «Ημερίδα για οδοντιάτρους και παιδιάτρους»

Τα σχόλια από πλευράς των συμμετεχόντων

Με ιδιαίτερο ενδιαφέρον παρακολούθησαν οι συμμετέχοντες τις εργασίες της ημερίδας.

ήταν εγκωμιαστικά και το ραντεβού ανανεώθηκε για την επόμενη χρονιά με θέμα που θα ενδιαφέρει και τους παιδιάτρους.

Ημερίδα σε συνεργασία με την Ελληνική Προσθετική Εταιρεία

Ο Οδοντιατρικός Σύλλογος Μεσσηνίας, στη

Στο φωτογραφικό στιγμιότυπο διακρίνονται μέλη του Δ.Σ. του Ο.Σ. Μεσσηνίας μαζί με τους προσκεκλημένους ομιλητές. Από αριστερά: κ.κ. Π. Καραμήτσος, Κ. Αραποστάθης, Κ. Ουλής, η Πρόεδρος του Ο.Σ.Μ. Τζ. Θεοδωροπούλου, Ν. Λυγιδάκης, Α. Τσορφόλιας και Κ. Νικολακέας.

συνέχεια της προσπάθειας που έχει αναλάβει τα τελευταία χρόνια για τη συνεχή επιμόρφωση των μελών του με την πραγματοποίηση υψηλού επιπέδου σεμιναρίων και ημερίδων διοργανώνει σε συνεργασία με την Ελληνική Προσθετική Εταιρεία διημερίδα προσθετικής η οποία θα περιλαμβάνει θεωρητικό και πρακτικό μέρος στις **13 και 14 Μαΐου 2017 στο ξενοδοχείο Elite City Resort στην Καλαμάτα.**

Κύριοι ομιλητές του διημέρου θα είναι:

Ο κ. **Παπαβασιλείου Γεώργιος**, Επίκουρος Καθηγητής Προσθετικής του ΕΚΠΑ και Πρόεδρος της Ελληνικής Προσθετικής Εταιρείας

Ο κ. **Σιλβέστρος Σπυρίδων**, Επίκουρος Καθηγητής Περιοδοντολογίας, Τομέας Νοσολογίας και Θεραπευτικής του ΕΚΠΑ

Η κ. **Καμποσιώρα Φωτεινή**, Επίκουρη Καθηγήτρια Εργαστηρίου Προσθετικής

Δηλώσεις συμμετοχής και προεγγραφές στον Ο.Σ. Μεσσηνίας τηλ. 2721022136 & email: osm@kal.forthnet.gr

Κράμα γενικής χρήσης για πληθώρα ενδείξεων

BioUniversal KFG+: Το «κάτι παραπάνω» ανάμεσα στα κράματα γενικής χρήσης

Το νέο γενικής χρήσης κράμα BioUniversal KFG+ είναι κατάλληλο για μια ευρεία ποικιλία ενδείξεων. Είναι εύκολο στη χύτευση και συμβατό με το εργαστηριακό πολυμερές SR Nexco. Το BioUniversal KFG + αποτελεί ένα οικονομικό κράμα γενικής χρήσης. Είναι μετεξέλιξη του κράματος BioUniversal KFG, το οποίο θα αντικατασταθεί από το νέο καθολικής εφαρμογής κράμα.

Πολλά πλεονεκτήματα για τον χρήστη

Η χαμηλή πυκνότητα του κράματος εξοικονομεί κόστος σε κάθε στεφάνη. Τα οδοντοτεχνικά εργαστήρια είναι σε θέση να υπολογίσουν τις τιμές τους με πιο επωφελή τρόπο. Το κράμα χωρίς χαλκό εμποδίζει το εσωτερικό των τηλεσκοπικών στεφανών και τις κωνικές στεφάνες από την οξείδωση. Δεν προκαλεί αντιδράσεις ή χρωματισμό του ιστών. Παρά τη χαμηλή περιεκτικότητα σε χρυσό, το κράμα έχει ένα έντονο κίτρινο χρώμα. Αυτό δίνει στο υλικό επικάλυψης ένα φυσικό και ταυτόχρονα αισθητικό αποτέλεσμα.

Κατάλληλο για πληθώρα ενδείξεων

Το κράμα είναι ιδιαίτερα κατάλληλο για επένθετα, στεφάνες, τηλεσκοπικές και κωνικές στεφάνες, μικρές και μεγάλες μόνιμες γέφυρες, άξονες, μεταλλικές δοκούς, δομικά στοιχεία, υπερκατασκευές εμφυτευμάτων και για τη χύτευση μεταλλικού σκελετού οδοντοστοιχιών. Είναι κατάλληλο για τεχνικές φρεζαρίσματος και κατασκευής διπλών στεφανών, καθώς και για την επικάλυψη με ειδικά κεραμικά χαμηλής τήξης και για το φωτοπολυμεριζόμενο εργαστηριακό πολυμερές SR Nexco.

Το SR Nexco® είναι σήμα κατατεθέν της Ivoclar Vivadent AG.

Δυο ακόμη επιτυχημένες ημερίδες από τον ΟΣΚ

Ο ΟΣΚ επενδύει δυναμικά στην συνεχιζόμενη εκπαίδευση των οδοντιάτρων

Με απόλυτη επιτυχία ολοκληρώθηκαν οι ημερίδες που διοργάνωσε ο Οδοντιατρικός Σύλλογος Κορινθίας το Σάββατο, 26 Νοεμβρίου 2016 και το Σάββατο 4 Φεβρουαρίου 2017 στον κινηματογράφο «ΛΑΪΣ», στην Κόρινθο.

Στην ημερίδα με θέμα **«Εξαγωγές δοντιών-διατήρηση μετεξακτικών ιστών-Σύγχρονες προσεγγίσεις και προβληματισμοί»** παρουσιάστηκε ό, τι νεώτερο υπάρχει γύρω από τις τεχνικές ατραυματικής εξαγωγής, με διακεκριμένους ομιλητές να προσπαθούν να δώσουν απαντήσεις σε βασικές πτυχές του ζητήματος.

Πιο συγκεκριμένα, ο κ. **Νικόλαος Μάλλιος**, Χειρουργός Οδοντίατρος- Ειδικευθείς στην Παθοβιολογία Στόματος με Κλινική Εξειδίκευση στη Χειρουργική Στόματος, ανέπτυξε το θέμα «Ελαχιστοποίηση του μετεξακτικού τραύματος: Χειρισμοί, Εργαλεία, Τεχνικές». Από την πλευρά του ο κ. **Δήμος Καλύβας**, Αναπληρωτής Καθηγητής Χειρουργικής Στόματος ΕΚΠΑ, μέσα από την ομιλία του προσπάθησε να δώσει απαντήσεις σε ερωτήματα όπως αν είναι απαραίτητη η κατευθυνόμενη οστική ανάπλαση στο μετεξακτικό φατνίο, αναλύοντας τις ενδείξεις και αντενδείξεις της μεθόδου. Μεταξύ άλλων στο πλαίσιο της ομιλίας του ανέπτυξε πού και πότε χρησιμοποιούνται τα διάφορα οστικά υποκατάστατα. Στην συνέχεια τον λόγο πήρε ο κ. **Λεωνίδας Ποδαρόπουλος**, Ειδικευμένος στη Χειρουργική Στόματος στο Πανεπιστήμιο του Sheffield, ο οποίος αναφέρθηκε στον χρόνο

Στη φωτογραφία διακρίνονται οι ομιλητές της ημερίδας, από αριστερά ο κ. Ποδαρόπουλος, ο κ. Μανταλενάκης, ο κ. Καλύβας, ο κ. Κατσούλας, Πρόεδρος του ΟΣΚ και ο κ. Μάλλιος.

τοποθέτησης των εμφυτευμάτων.

Μετά το διάλειμμα οι εισηγήσεις της ημερίδας συνεχίστηκαν με την ομιλία των κ.κ. **Καλύβα** και **Ποδαρόπουλου** για την άμεση τοποθέτηση εμφυτεύματος. Ο κ. Κωνσταντίνος Μανταλενάκης, Δρ. ΕΚΠΑ, Στοματικός και Γναθοπροσωπικός Χειρουργός ανέπτυξε το ζήτημα «Χρήση των αυξητικών παραγόντων στην διατήρηση της ακρολοφίας και την άμεση τοποθέτηση εμφυτευμάτων».

Η ημερίδα ολοκληρώθηκε με την εισήγηση των κ.κ. **Ποδαρόπουλου** και **Μανταλενάκη** σχετικά με την άμεση τοποθέτηση με άμεση φόρτιση, οι οποίοι ανέλυσαν τα δεδομένα και τις κλινικές παραμέτρους που οδηγούν στην απόφαση για άμεση φόρτιση του άμεσου εμφυτεύματος.

Η συζήτηση που ακολούθησε προσέφερε πρόσφορο έδαφος για την ανταλλαγή κλινικών προβληματισμών και απόψεων.

Η δεύτερη ημερίδα του ΟΣΚ με θέμα «Σύγχρονοι προβληματισμοί και αντιμετώπιση καθημερινών κλινικών προβλημάτων» είχε ως κεντρικούς ομιλητές τους κ.κ. **Σπυρίδωνα Σιλβέστρο**, Επ. Καθηγητή Οδοντιατρικής Σχολής ΕΚΠΑ, Περιοδοντολόγο Παν. Tufts University και **Αντώνιο Λαμπρόπουλο**, Ενδοδοντολόγο Παν. Tufts University.

Στο πλαίσιο της ημερίδας συζητήθηκαν θέματα σχετικά με την ενδοδοντική θε-

Η κ. Παπαγεωργίου αντιπρόεδρος του ΟΣΚ, ο κ. Κατσούλας, ο κ. Σιλβέστρος και ο Κ. Λαμπρόπουλος.

ραπεία και την πρόγνωση των ενδοδοντικά θεραπευμένων δοντιών καθώς και με την φαρμακολογική θεραπεία στην εμφυτευματολογία.

Η θερμή υποδοχή των συνέδρων και στις δύο επιστημονικές εκδηλώσεις πιστοποίησε την απήχηση των θεματικά και οργανωτικά άρτιων επιστημονικών δράσεων του ΟΣΚ που έχουν πλέον εδραιωθεί στους κόλπους της οδοντιατρικής κοινότητας ως υψηλού επιπέδου εκδηλώσεις που παίζουν καθοριστικό ρόλο στη συνεχιζόμενη εκπαίδευση των οδοντιάτρων.

Ivoclar Digital

Ολοκληρωμένη ψηφιακή γνώση

Ivoclar Digital είναι το όνομα ενός ισχυρού και εστιασμένου νέου εμπορικού σήματος – brand (ομάδα προϊόντων), που δημιουργήθηκε από την Ivoclar Vivadent. Παρέχει σε οδοντιάτρους και οδοντοτεχνίτες επαγγελματική τεχνογνωσία αιχμής σε όλα τα στάδια της ψηφιακής διαδικασίας. Η ιδέα πίσω από το νέο αυτό brand θα παρουσιαστεί στην έκθεση IDS 2017.

Από την επιτυχημένη είσοδο του IPS e.max στην αγορά, περισσότερο από δέκα χρόνια πριν, η Ivoclar Vivadent έχει εξελίξει σημαντικά την εξειδικευμένη γνώση της στην παραγωγή υλικών για ψηφιακή κατασκευή οδοντικών αποκαταστάσεων υψηλής αισθητικής. Περισσότερες από 100 εκατομμύρια αποκαταστάσεις έχουν παραχθεί μέχρι σήμερα με το συγκεκριμένο υλικό, καθιστώντας το, το πλέον ευρέως χρησιμοποιούμενο σύστημα υλικών CAD/CAM στον κόσμο. Η κλινική αξιοπιστία του συστήματος έχει τεκμηριωθεί πολλές φορές. Η τεχνογνωσία που έχει αποκτηθεί από την εταιρεία εδώ και πολλά χρόνια, θα ενσωματωθεί σε ψηφιακές ροές οδοντιατρικής εργασίας και θα διατίθεται στην αγορά με την εμπορική ονομασία Ivoclar Digital. Ιδιαίτερη έμφαση θα δοθεί στη διασφάλιση εύκολων και κατανοητών διαδικασιών: επιλογή υλικών και σχεδιασμός, καθώς και κατασκευή των αποκαταστάσεων. Η γκάμα των προϊόντων θα ολοκληρώνεται από μια μεγάλη ποικιλία υπηρεσιών, οι οποίες θα είναι προσβάσιμες σε οδοντιάτρους και οδοντοτεχνίτες.

Η Ivoclar Digital θα παρουσιαστεί στο κοινό για πρώτη φορά στην έκθεση IDS 2017. Η Διεθνής Οδοντιατρική Έκθεση (IDS) θα λάβει χώρα στην Κολωνία της Γερμανίας, 21-25 Μαρτίου 2017. Για περισσότερες πληροφορίες σχετικά με την Ivoclar Digital, που βρίσκεται στην αιχμή της οδοντιατρικής τεχνολογίας για τα οδοντιατρικά εργαστήρια και τα οδοντιατρεία, μπορείτε να επισκεφθείτε το περίπτερο A20 - D39, στο Hall 11.3.

Αρχικές πληροφορίες είναι διαθέσιμες στην ηλεκτρονική διεύθυνση: www.ivoclardigital.com.

ΕΕΕ

ΕΛΛΗΝΙΚΗ ΕΝΔΟΔΟΝΤΙΚΗ ΕΤΑΙΡΕΙΑ

Αγαπητοί συνάδελφοι

Η Ελληνική Ενδοδοντική Εταιρεία παραμένει, από την ίδρυσή της μέχρι σήμερα, σταθερά προσηλωμένη στην ανανέωση και εμπλουτισμό της γνώσης του οδοντιατρικού κόσμου με ο,τιδήποτε νέο και σημαντικό αφορά τον τομέα της ενδοδοντολογίας.

Η χρήση περιστρεφόμενων εργαλείων νικελίου-τιτανίου αποτελεί μια σημαντική εξέλιξη στον τομέα της χημικομηχανικής επεξεργασίας και έχει, τεκμηριωμένα πλέον, συντελέσει στη λύση πολλών προβλημάτων που σχετίζονταν με τη χρήση εργαλείων χειρός από ανοξείδωτο χάλυβα. Παρά ταύτα, μια σημαντική μερίδα συναδέλφων διστάζει να υιοθετήσει την τεχνολογία αυτή, παρά τον βομβαρδισμό των πληροφοριών που δέχεται. Μία σημαντική αιτία του φαινομένου είναι κατά τη γνώμη μας η έλλειψη εκπαίδευσης και εξοικείωσης στο προπτυχιακό επίπεδο για τους παλαιότερους και αντίστοιχα η περιορισμένη για τους νεότερους.

Με το σκεπτικό αυτό η εταιρεία μας αποφάσισε την οργάνωση σειράς επιτραπέζιων εκπαιδευτικών σεμιναρίων (hands on), που **θα πραγματοποιηθούν στην νέα έδρα της εταιρείας στην οδό Ξενίας 32, Ζωγράφου.**

Η διαφοροποίηση των συγκεκριμένων σεμιναρίων από τα αντίστοιχα που πραγματοποιούνται και μάλιστα συχνά, είναι ο διαφορετικός στόχος της εταιρείας μας. Επειδή θεωρούμε ότι οι συμμετέχοντες θα πρέπει να έχουν διαδραστική και άμεση σχέση με τον εισηγητή, ώστε να μην γίνονται αποδέκτες μόνο των πληροφοριών στις οποίες έχουν εύκολη πρόσβαση, είτε από τους προμηθευτές, είτε από το διαδίκτυο, αλλά να λύνουν απορίες και να συγκρίνουν τα διάφορα συστήματα, αποφασίσαμε αφενός να συμμετέχει περιορισμένος αριθμός συναδέλφων (10) και αφετέρου η παρουσίαση να γίνεται από μέλος της εταιρείας με ιδιαίτερη γνώση και εμπειρία του συγκεκριμένου συστήματος.

Συγκεκριμένα έχουν προγραμματισθεί

ΣΑΒΒΑΤΟ **18/2/17**	**M2** (VDW), εισηγήτρια Μαρία Κωνσταντάκη
ΣΑΒΒΑΤΟ **18/3/17**	**Protaper next** (Mailleffer), εισηγητής Σωτήρης Μάγκος
ΣΑΒΒΑΤΟ **29/4/17**	**Race** (FKG), εισηγητής Ανδρέας Κροκίδης
ΣΑΒΒΑΤΟ **20/5/17**	**Genius** (Ultradent), εισηγήτρια Μαρία Γεωργοπούλου
ΣΑΒΒΑΤΟ **10/6/17**	**Reciproc** (VDW), εισηγήτρια Μαρία Κωνσταντάκη
ΣΑΒΒΑΤΟ **30/9/17**	**One Shape** (Dentalcom-Γ. Παπάζογλου Α.Ε.), εισηγητής Κωνσταντίνος Καλογερόπουλος

Με στόχο την καλύτερη δυνατή οργάνωση προς όφελος των συμμετεχόντων, παρακαλούμε όσους συναδέλφους επιθυμούν να συμμετέχουν, να δηλώσουν συμμετοχή δύο εβδομάδες τουλάχιστον πριν την ημερομηνία διεξαγωγής του hands on για το οποίο ενδιαφέρονται στο **michalis@serefoglou.com** ή τηλεφωνικά στο **2130400332.**

Το κόστος συμμετοχής για κάθε hands on ανέρχεται στα **80 ευρώ** και καταβάλλεται στον λογαριασμό της ΕΕΕ στην **Εθνική Τράπεζα, IBAN: GR9701101320000013229602902**, με τυχόντα τραπεζικά έξοδα να βαρύνουν τον καταθέτη. Στην αιτιολογία κατάθεσης παρακαλούμε να αναγράφεται το ονοματεπώνυμο του συμμετέχοντα και το hands-on στο οποίο δηλώνεται η συμμετοχή. Όποιος επιθυμεί, μπορεί να συμμετάσχει σε όσα hands-on θέλει. Η εκδήλωση ενδιαφέροντος για συγκεκριμένο hands on είναι έγκυρη και οριστική μετά την οικονομική διεκπεραίωση του θέματος.

Εκ μέρους του ΔΣ της Ελληνικής Ενδοδοντικής Εταιρείας
Με εκτίμηση
Μιχάλης Σερέφογλου,
Μαρία Κωνσταντάκη,
Χρήστος Συκαράς

21ο Πανελλήνιο Συμπόσιο Ενδοδοντίας: Το συμπόσιο-θεσμός στην Ενδοδοντία επέστρεψε δίνοντας απαντήσεις στα κλινικά διλήμματα του συγχρόνου οδοντιάτρου

Το 21ο Πανελλήνιο Συμπόσιο Ενδοδοντίας της Ελληνικής Ενδοδοντικής Εταιρείας (Ε.Ε.Ε.) με τίτλο «Σύγχρονη Ενδοδοντία: Βιολογικές και Τεχνολογικές Παράμετροι, Προσεγγίσεις-Αντιπαραθέσεις» ολοκληρώθηκε με απόλυτη επιτυχία, αφήνοντας σε όλους τους συμμετέχοντες τις καλύτερες εντυπώσεις. Για δύο μέρες, στις 21 και 22 Ιανουαρίου 2017 αντίστοιχα, ο παλμός της οδοντιατρικής επιστήμης «χτυπούσε» δυνατά στη συμπρωτεύουσα, όπου μέσα από τις ενδιαφέρουσες εισηγήσεις διακεκριμένων ομιλητών και την διαδραστική συζήτηση που πυροδοτήθηκε από τις απόψεις που παρουσιάστηκαν, δόθηκαν απαντήσεις σε ζητήματα που απασχολούν τον ειδικό στο καθημερινό κλινικό του έργο.

Ο πρόεδρος της Οργανωτικής Επιτροπής, κ. Γιώργος Μικρογεώργης απονέμει αναμνηστικό δίπλωμα στον Dr Christo Boutsiouki.

Η πρόεδρος της ΕΕΕ, κ. Μαρία Γεωργοπούλου προέβη σε έναν απολογισμό των πεπραγμένων του συνεδρίου, επιβεβαιώνοντας την επιστημονική αξία της εκδήλωσης.

ολοκληρώθηκε με την επισκόπηση των βασικών θέσεων και συμπερασμάτων που διατυπώθηκαν καθ' όλη τη διάρκεια της διήμερης επιστημονικής εκδήλωσης από την πρόεδρο της Ελληνικής Ενδοδοντικής Εταιρείας, κ. Μαρία Γεωργοπούλου. Η ανταπόκριση των συνέδρων υπήρξε τιμητική για την Οργανωτική Επιτροπή του Συμποσίου, αποδεικνύοντας ότι ο σύγχρονος οδοντίατρος «διψά» για μάθηση και «αγκαλιάζει» με θέρμη επιστημονικές εκδηλώσεις που θέτουν την συνεχή και υψηλού επιπέδου εκπαίδευση του κλινικού ως βασικό τους στόχο.

Πραγματικά αξίζουν συγχαρητήρια τόσο στην Πρόεδρο της Ε.Ε.Ε., κ. Μαρία Γεωργοπούλου όσο και στον Πρόεδρο της Οργανωτικής Επιτροπής, κ. Γιώργο Μικρογεώργη καθώς και σε όλα τα μέλη της Επιτροπής, τόσο για την επιλογή του θέματος του Συμποσίου, όσο και για την άρτια οργανωτικά εκδήλωση.

Θερμή υπήρξε για άλλη μια χρονιά η ανταπόκριση των οδοντιάτρων στο συμπόσιο-θεσμό στον χώρο της Ενδοδοντίας.

Η πρώτη συνεδρία του συμποσίου «στιγματίστηκε» από την πολύ ενδιαφέρουσα ομιλία του κ. **Julian Webber**, ο οποίος ανέπτυξε το θέμα «Διαμορφώνοντας τους ριζικούς σωλήνες με αποτελεσματικότητα και αξιοπιστία».

Στην επόμενη συνεδρία η διακεκριμένη επιστήμων, κ. **Olga Onay**, αναφέρθηκε στη διάγνωση και την κλινική αντιμετώπιση δοντιών με ραγίσματα και κατάγματα. Στην συνέχεια ακολούθησε η ομιλία του κ. **Francesco Mannocci** με αντικείμενο την «έκβαση των ενδοδοντικών θεραπειών την εποχή του CBCT: αληθινή ιστορία».

Από την πλευρά του, ο κ. **Christos Boutsioukis** παρουσίασε μια «κριτική ανασκόπηση των μεθόδων ενεργοποίησης των υγρών διακλυσμού κατά τον καθαρισμό του ριζικού σωλήνα».

Η τέταρτη συνεδρία της πρώτης ημέρας του συνεδρίου ξεκίνησε με ένα στρογγυλό τραπέζι πάνω στις «τραυματικές βλάβες μονίμων δοντιών και στις σχετικές μεθόδους διάγνωσης και αντιμετώπισής τους», οι οποίες αναπτύχθηκαν διεξοδικά από την κ. **Μαρία Γεωργοπούλου**, τον κ. **Νικόλαο Κερεζούδη** και τον κ. **Μαρουάν Χαμπάζ.**

Το πρόγραμμα της πρώτης ημέρας του συμποσίου ολοκληρώθηκε με την ομιλία του κ. **Ανδρέα Μόρφη** με θέμα: «Η ενδοδοντική θεραπεία στο παρελθόν, χθες, σήμερα και αύριο».

Η δεύτερη ημέρα του συνεδρίου ξεκίνησε με μια συνεδρία αφιερωμένη στις ελεύθερες ανακοινώσεις και συνεχίστηκε με την ομιλία του κ. **Vasiliou Kaitsa** πάνω στην «αποκατάσταση ενδοδοντικά θεραπευμένων δοντιών».

Η δεύτερη συνεδρία της δεύτερης ημέρας του συνεδρίου περιελάμβανε στρογγυλό τραπέζι με θέμα «Αναγεννητικές Τεχνικές στην Ενδοδοντία και Περιοδοντολογία», στο πλαίσιο του οποίου παρουσιάστηκαν εισηγήσεις από τους κ.κ. **Νικόλαο Οικονομίδη, Δανάη Απατζίδου** και **Κλεονίκη Λυρούδια.**

Ο κ. **Κωνσταντίνος Ιωαννίδης** κέντρισε το ενδιαφέρον των συνέδρων αναφερόμενος στην «αξιολόγηση παραγόντων κινδύνου, προγνωστικών δεικτών και λήψη αποφάσεων στην Ενδοδοντία». Η τελευταία εισήγηση της ημέρας ανήκε στον κ. **Εμμανουήλ Μαζίνη**, ο οποίος ανέπτυξε το θέμα «Εικαστικές Τέχνες και Ανατομία».

Το επιστημονικό πρόγραμμα του συμποσίου

Εντυπωσίασε για μια ακόμη χρονιά η HAOMS 2017

Η Ελληνική Εταιρεία Στοματικής και Γναθοπροσωπικής Χειρουργικής (ΕΕΣΓΠΧ) διοργάνωσε με απόλυτη επιτυχία την 2η Διημερίδα της με αντικείμενο την Εμφυτευματολογία, στο Πολεμικό Μουσείο στις 27-28 Ιανουαρίου 2017, εντυπωσιάζοντας για μια ακόμη χρονιά τους συνέδρους με το υψηλό επίπεδο των παρουσιάσεων από εγνωσμένου κύρους ομιλητές. Από την πλευρά τους, οι χορηγοί της επιστημονικής εκδήλωσης παρουσίασαν νέα προϊόντα και υπηρεσίες, ανοίγοντας νέες προοπτικές σε όσους ασχολούνται με τα εμφυτεύματα.

Η τελετή έναρξης της επιστημονικής εκδήλωσης πραγματοποιήθηκε την Παρασκευή (27/1), όπου η Πρόεδρος της Οργανωτικής Επιτροπής, κ. **Βερόνικα Παπακώστα** καλωσόρισε τους συνέδρους στην HAOMS 2017, με την ευχή η επιστημονική εκδήλωση να αποτελέσει πεδίο γνώσης και γόνιμου διαλόγου πάνω στην εμφυτευματολογία. Τις εργασίες της διημερίδας χαιρέτισαν η Αντιπρόεδρος της Οδοντιατρικής Σχολής Αθηνών και ο Πρόεδρος της Οδοντιατρικής Σχολής Θεσσαλονίκης, κ. **Αικ. Καραγιάννη** και κ. **Λ. Ζουλούμης** αντίστοιχα, ενώ από την πλευρά του ο Πρόεδρος της ΕΕΣΓΠΧ, κ. **Ι. Ιατρού** στο πλαίσιο της ομιλίας του υπογράμμισε τον ρόλο της Εταιρείας στη συνεχιζόμενη εκπαίδευση των στοματικών και γναθοπροσωπικών χειρουργών. Μετά τον χαιρετισμό του εκπροσώπου του ΟΣΑ, κ. **Εμ. Βάρδα**, ανέβηκε στο βήμα ο Πρόεδρος της Ελληνικής Οδοντιατρικής Ομοσπονδίας κ. **Αθ. Κατσίκης**, ο ποίος κήρυξε την επίσημη έναρξη των εργασιών της Διημερίδας.

Η ευρεία θεματολογία, οι αξιόλογες εισηγήσεις και διαδραστικές συνεδρίες από διακεκριμένους ομιλητές, καθώς και τα ενδιαφέροντα masterclasses και πρακτικά σεμινάρια, προσαρμοσμένα στις ανάγκες τόσο αυτών που βρίσκονται στην αρχή της ενασχόλησή τους με τα εμφυτεύματα, όσο και εκείνων με εμπειρία στην προχωρημένη χειρουργική των εμφυτευμάτων αποτέλεσαν τα «συστατικά» της επιτυχίας της διήμερης επιστημονικής εκδήλωσης.

Όπως ήταν αναμενόμενο η ομιλία του Καθηγητή Περιοδοντολογίας και πρωτοπόρου Ερευνητή στην Ιστική Αναγγένηση του Στόματος, κ. **Jan Lindhe**, αποτέλεσε κεντρικό σημείο αναφοράς της διημερίδας.

Εκτός από τους έμπειρους και διακεκριμένους επιστήμονες από την Ελλάδα, που με τις εμπεριστατωμένες και ενδιαφέρουσες ομιλίες τους συνέβαλαν καθοριστικά στην περαιτέρω ανάπτυξη της γνώσης για τα εμφυτεύματα, υπήρξαν αξιοσημείωτες παρουσιάσεις και από προσκεκλημένους ομιλητές του εξωτερικού. Πιο συγκεκριμένα, ο Στοματικός & Γναθοπροσωπικός Χειρουργός, κ. **Thau Henri** και ο Πλαστικός & Επανορθωτικός Χειρουργός, κ. **Ion Lucian** πραγματοποίησαν δύο εξαιρετικά ενδιαφέρουσες εισηγήσεις πάνω στην συνολικότερη αποκατάσταση του προσώπου. Η λίστα με τις εξαιρετικές ομιλίες διακεκριμένων ομιλητών από το εξωτερικό συμπληρώνεται με τις παρουσιάσεις του Στοματικού & Γναθοπροσωπικού Χειρουργού, Καθηγητή κ. **Chiapasco Matteo** με θέμα την συνολική διαχείριση της ατροφικής οπίσθιας άνω γνάθου και του Καθηγητή κ. **Schramm Alexander** για την υπολογιστικά καθοδηγούμενη χειρουργική στο στόμα και το πρόσωπο.

Για δύο ημέρες οι συνεδριακές αίθουσες του Πολεμικού Μουσείου παρέμειναν ασφυκτικά γεμάτες, καθώς η 2η Διημερίδα της ΕΕΣΓΠΧ κατόρθωσε να εντυπωσιάσει για μια ακόμη χρονιά με την επιλογή των θεμάτων και των προσκεκλημένων ομιλητών.

Το επιστημονικό πρόγραμμα του συνεδρίου ολοκληρώθηκε με τη συνεδρία της Ελληνικής Προσθετικής Εταιρείας στο πλαίσιο της οποίας αναλύθηκαν τα εναλλακτικά σχέδια θεραπείας για την αντιμετώπιση ενός περιστατικού με ιδιαίτερο κλινικό ενδιαφέρον με απώτερο σκοπό να απαντηθεί το ερώτημα αν υπάρχει το «ιδανικό» σχέδιο θεραπείας.

Η 2η Διημερίδα Εμφυτευματολογίας της ΕΕΣΓΠΧ απέσπασε και φέτος τα θετικά σχόλια των συνέδρων, αποτελώντας μια άρτια οργανωτικά και θεματικά επιστημονική εκδήλωση, με μεστές συνεδρίες και γόνιμη συζήτηση που αναμφισβήτητα συνέβαλε στην προώθηση της γνώσης μεταξύ των συμμετεχόντων. Οι σύνεδροι έδωσαν δυναμικό «παρών» καθ' όλη τη διάρκεια της διημερίδας, γεμίζοντας ασφυκτικά τις αίθουσες, γεγονός που αποτελεί τη μεγαλύτερη απόδειξη επιτυχίας της εκδήλωσης.

Meet the Legends
Ένας θεσμός που καθιερώνεται

Στις 21 Ιανουαρίου πραγματοποιήθηκε με πολύ μεγάλη επιτυχία στο ξενοδοχείο Caravel, το δεύτερο κατά σειρά, διήμερο συνέδριο, με τίτλο «Meet the Legends», με επίσημους προσκεκλημένους, τους διεθνούς φήμης ομιλητές και ιδρυτικά μέλη της γνωστής ομάδας των Style Italiano, **Angelo Putignano** και **Stefen Koubi**. Το συνέδριο έγινε υπό την αιγίδα της πολυπληθούς και δραστήριας επιστημονικής ομάδας που λειτουργεί μέσω της πλατφόρμας του facebook με το όνομα: Dental Tips, Tricks and Tutorials (Dental TTT). Το Meet The Legends έχει καθιερωθεί σαν θεσμός τα δύο τελευταία χρόνια και συνεχίζει δυναμικά.

Το ίδιο δυναμική είναι και η επιστημονική ομάδα που το καθιέρωσε και η οποία προχωρά στην ίδρυση μια καινοτόμα επιστημονικής εταιρείας, της Ακαδημίας Κλινικής Οδοντιατρικής (ΑΚΟ) που επιθυμεί να φέρει κάτι νέο στο χώρο της οδοντιατρικής εκπαίδευσης και να αγκαλιαστεί από ολόκληρη την οδοντιατρική κοινότητα.Στοχεύει στην επιστημονικά υψηλού επιπέδου, συνεχιζόμενη εκπαίδευση του Έλληνα οδοντιάτρου, μέσω τόσο διαδικτυακών (webinars), θεωρητικών ή πρακτικών σεμιναρίων, όσο και συνεδρίων, ώστε να είναι σε θέση να ανταποκριθεί αποτελεσματικά στις προκλήσεις της καθημερινής οδοντιατρικής πράξης. Η ιδέα για την ίδρυσή της γεννήθηκε από αυτή την ανάγκη, μετά από την πραγματοποίηση δύο πολύ επιτυχημένων συνεδρίων, καθώς και σειράς εβδομαδιαίων διαδικτυακών σεμιναρίων από το Dental TTT.

Η ΑΚΟ είναι μια μεγάλη ομάδα οδοντιάτρων που συνεχώς εμπλουτίζεται με την αλληλεπίδραση και τον διάλογο μεταξύ των μελών της και αυτό αποτελεί μια πραγματική καινοτομία. Τα μέλη της έχουν άμεση συμμετοχή τόσο στο σχεδιασμό και την οργάνωση των προσεχών εκδηλώσεων, όσο και στις Γενικές συνελεύσεις όπου κάθε πρόταση τίθεται σε ψηφοφορία, ώστε η συμμετοχή τους να έχει ενεργό και ουσιαστικό ρόλο.

Όσοι οδοντίατροι το επιθυμούν, μπορούν να γίνουν μέλη της. Η ΑΚΟ είναι ανοιχτή σε όλους. Η εγγραφή για τον πρώτο χρόνο ίδρυσής της (2017) είναι δωρεάν. Η επίσημη σελίδα της εταιρείας όπου μπορεί κανείς να γίνει μέλος, να ενημερωθεί για τους στόχους, τις προσεχείς εκδηλώσεις, τα webinars που οργανώνονται αλλά και να επικοινωνήσει για πιθανές διευκρινίσεις είναι: **www.akod.gr.**

Η ΑΚΟ μέσα από την συνεχή αλληλεπίδραση με τα μέλη της, επιθυμεί να αποτελεί έναν ζωντανό οργανισμό, όπου όλοι όσοι θέλουν να προσφέρουν στο χώρο της οδοντιατρικής εκπαίδευσης να είναι ευπρόσδεκτοι και να την κάνουν σπίτι τους. Παραμένει ανοιχτή στις προτάσεις και τη συμμετοχή των μελών που είναι και το βασικό κύτταρο αλλά και ο ουσιαστικός λόγος ύπαρξης της νέας αυτής επιστημονικής εταιρείας.

Στα άμεσα σχέδια της ΑΚΟ είναι η οργάνωση ενός ακόμα συνεδρίου με θέμα: **«Ενδοαποκατάσταση» στις 26-27 Μαΐου στο Ευγενίδειο Ίδρυμα,** με επίσημους προσκεκλημένους, δύο ακόμα διεθνούς φήμης ομιλητές, από την ομάδα των Style Italiano, τους **Tonini** και **Saracinelli**.

Μεγάλη η συμμετοχή των οδοντιάτρων στο 2ο Meet the Legends που πραγματοποιήθηκε στις 21-22 Ιανουαρίου

Όμιλος Οδοντιάτρων Λογοτεχνών Καλλιτεχνών
Διοργάνωση σεμιναρίων φωτογραφίας για το 2017

Ο Όμιλος Οδοντιάτρων Λογοτεχνών Καλλιτεχνών διοργανώνει σειρά πέντε σεμιναρίων φωτογραφίας, με γενικό τίτλο:
«Εισαγωγή στην τέχνη και την τεχνική της φωτογραφίας»
και με δάσκαλο τον συνάδελφο και μέλος του Ομίλου κ. **Γιώργο Βουτσινά,** σύμφωνα με το παρακάτω πρόγραμμα:

Πρώτο Σεμινάριο:
Σάββατο 4 Μαρτίου 2017 και ώρα 11- 2 μ.μ.
Ανασκόπηση της ιστορικής διαδρομής της φωτογραφίας, μέσα από την δουλειά μεγάλων φωτογράφων. Σημερινές αναζητήσεις.

Δεύτερο Σεμινάριο:
Σάββατο 1 Απριλίου 2017 και ώρα 11 – 2 μ.μ.
Τεχνική λήψης μιας φωτογραφίας. Ανάλυση των παραμέτρων η επιλογή των οποίων καθορίζει την άρτια λήψη μιας φωτογραφίας. [Ψηφιακός αισθητήρας, φακός, διάφραγμα, ταχύτητα, ευαισθησία ISO, ισορροπία λευκού]

Τρίτο Σεμινάριο:
Σάββατο 6 Μαΐου 2017 και ώρα 11 – 2 μ.μ.
Επεξεργασία της φωτογραφίας στον «σκοτεινό θάλαμο» του υπολογιστή. Ανάλυση των βασικών εργαλείων των προγραμμάτων επεξεργασίας και του τρόπου που μεταβάλλουν την τελική εικόνα.

Τέταρτο Σεμινάριο:
Σάββατο 24 Ιουνίου 2017 και ώρα: 11 – 2 μ.μ.
Αρχές αισθητικής της εικόνας. Ωραία ή Καλή φωτογραφία; Κανόνες σύνθεσης.

Πέμπτο Σεμινάριο:
Σάββατο 1 Ιουλίου 2017 και ώρα 11 – 2 μ.μ.
Διόρθωση – κριτική φωτογραφιών για όποιον θέλει.

Τα σεμινάρια παρέχονται δωρεάν.
Δηλώσεις συμμετοχής:
Τηλ: 210 7011882, 6972097786 (Μάντω Αντωνοπούλου)

Τα σεμινάρια απευθύνονται και μπορούν να τα παρακολουθήσουν, κατά προτεραιότητα τα μέλη του Ομίλου, αλλά και όλοι όσοι εργάζονται στον ευρύτερο οδοντιατρικό χώρο (οδοντίατροι, οδοντοτεχνίτες, έμποροι οδοντιατρικών ειδών, κ.α.)
Ο αριθμός των παρακολουθούντων είναι περιορισμένος (10 άτομα/σεμινάριο) και μοναδικό κριτήριο επιλογής είναι η σειρά δήλωσης συμμετοχής.
Τόπος διεξαγωγής σεμιναρίων: Φλέμινγκ 14, Μαρούσι (Νέα Φιλοθέη), Αθήνα

Variolink Esthetic: Οι χρήστες δηλώνουν απόλυτα ευχαριστημένοι

Έρευνα αποκαλύπτει την υψηλή ικανοποίηση των επαγγελματιών στοματικής υγείας από την εμπειρία τους με τη ρητινώδη κονία Variolink Esthetic από την Ivoclar Vivadent.

Πιο συγκεκριμένα, έρευνα που διεξήχθη σε τρεις ευρωπαϊκές χώρες και στις ΗΠΑ έδειξε ότι οι χρήστες της Variolink Esthetic είναι πολύ ικανοποιημένοι με αυτή τη ρητινώδη κονία. Ιδιαίτερα ευχαριστημένοι δηλώνουν από τις αισθητικές και συγκολλητικές ιδιότητες του προϊόντος και την ευκολία χειρισμού.

Οκτακόσιοι επαγγελματίες στοματικής υγείας στη Γερμανία, τη Γαλλία, την Ιταλία και τις ΗΠΑ συμμετείχαν στην έρευνα. Έδωσαν λεπτομερείς πληροφορίες σχετικά με τις εμπειρίες τους με τη φωτοπολυμεριζόμενη και διπλού πολυμερισμού ρητινώδη κονία από την Ivoclar Vivadent, η οποία κυκλοφορεί στην αγορά από το 2014. Τα αποτελέσματα ήταν ιδιαίτερα σαφή: Κατά μέσο όρο περισσότεροι από το 90% των ερωτηθέντων δήλωσαν ικανοποιημένοι ή πολύ ικανοποιημένοι με αυτό το προϊόν.

Η Variolink Esthetic συγκεντρώνει υψηλά ποσοστά ικανοποίησης από τους χρήστες.

Πολλά ελκυστικά χαρακτηριστικά

Τα βασικά πλεονεκτήματα του υλικού είναι η εξαιρετική αισθητική, η άριστη συγκολλητική ικανότητα και η εύκολη διαδικασία χειρισμού, ενώ και πολλά άλλα χαρακτηριστικά και οφέλη αξιολογούνται πολύ θετικά από τους χρήστες. Οι συμμετέχοντες στην έρευνα επαίνεσαν επίσης την εύκολη απομάκρυνση της περίσσειας και την καλή συνοχή του προϊόντος. Επιπλέον, όλοι επιβεβαίωσαν ότι δεν είχαν παρατηρήσει καμία μετεγχειρητική ευαισθησία στα περιστατικά στα οποία είχαν χρησιμοποιήσει την κονία.

Συνεχής χρήση στο μέλλον

Ανάλογα με τη χώρα προέλευσης, 97-99% των ερωτηθέντων οδοντιάτρων δήλωσαν ότι θα συνεχίσουν να χρησιμοποιούν την κονία Variolink Esthetic. Περισσότεροι από τους μισούς είπαν ότι θα συνιστούσαν αυτό το προϊόν σε συναδέλφους τους.

Αισθητική φωτοπολυμεριζόμενη κονία

Η Variolink Esthetic είναι μια αισθητική φωτοπολυμεριζόμενη και διπλού πολυμερισμού ρητινώδης κονία, κατάλληλη για τη μόνιμη προσκόλληση κεραμικών και ρητινωδών αποκαταστάσεων υψηλών απαιτήσεων. Σε συνδυασμό με τον Adhese® Universal και το Monobond® Plus, η Variolink Esthetic αντιπροσωπεύει την επιτυχημένη κλινική συγκόλληση των απαιτητικών αποκαταστάσεων. Επίσης, η Variolink Esthetic μπορεί να χρησιμοποιηθεί με τα τεκμηριωμένα συγκολλητικά Syntac® και ExciTE® F.

Τα Variolink®, Adhese®, Monobond®, Syntac® and ExciTE® είναι σήματα κατατεθέντα της Ivoclar Vivadent AG.

Δυναμική παρουσία της εταιρείας «Δ. Μαυραειδόπουλος» στο HAOMS 2017

Με ιδιαίτερη επιτυχία στέφθηκαν οι δραστηριότητες της εταιρείας «Δ. Μαυραειδόπουλος Α.Ε.» στο πλαίσιο της 2ης Διημερίδας Εμφυτευματολογίας HAOMS.

Την Παρασκευή 27/01 ο διεθνώς καταξιωμένος Καθηγητής Περιοδοντολογίας **Jan Lindhe**, Gothenburg, Sweden, προσέλκυσε πλήθος συνέδρων με την ομιλία του για το φλέγον θέμα της περιεμφυτευματίτιδας.

Το Σάββατο 28/01 έγινε η παρουσίαση και το πρακτικό σεμινάριο του πρωτοποριακού εμφυτευματικού συστήματος Profile EV, Astra Tech, DentsplySirona από τον περιοδοντολόγο **Christian Mertens**, University of Heidelberg, Germany. Το εμφυτευματικό σύστημα Profile EV, με τον κεκλιμένο αυχένα, δίνει τη δυνατότητα στον κλινικό να εκμεταλλευθεί στο έπακρον τη λοξοτομημένη ακρολοφία, χωρίς συμβιβασμούς.

«Σας ευχαριστούμε για την ανταπόκριση που δείξατε στις εκδηλώσεις μας. Μας εμπνέετε για μια πιο δυναμική συνέχεια», καταλήγει το Δελτίο Τύπου της εταιρείας.

Η Ανθούλα Κηπιώτη μας «συστήνει» τα δύο νέα βιβλία της...

Σε μια «ζεστή» εκδήλωση που έμοιαζε περισσότερο με συνάντηση παλαιών φίλων πραγματοποιήθηκε η παρουσίαση των βιβλίων **«Πανωφόρια»** και **«Γεια στο στόμα σου»** της κ. **Ανθούλας Διαμάντη-Κηπιώτη**. Η εκδήλωση έλαβε χώρα στην Στοά του Βιβλίου με σχολιαστές τον Επικ. Καθηγητή ΕΚΠΑ, κ. **Φοίβο Προύντζο** και τον Καθηγητή Κλινικής Ψυχολογίας του Παντείου Πανεπιστημίου, κ. **Γρηγόρη Ποταμιάνο.** Τον ενδιαφέροντα συντονισμό της συζήτησης ανέλαβε η δημοσιογράφος **Εριφύλη Μαρωνίτη,** ενώ ειδικό βάρος προσέδωσε στην εκδήλωση ο χαιρετισμός που απηύθυνε ο Ομότιμος Καθηγητής και τ. Πρύτανης του Πανεπιστημίου Αθηνών, κ. **Φώτης Μήτσης**.

Στο πάνελ από αριστερά διακρίνονται οι: κ.κ. Γρηγόρης Ποταμιάνος, Φώτης Μήτσης, Ανθούλα Κηπιώτη, Εριφύλη Μαρωνίτη και Φοίβος Προύντζος.

Η κ. Κηπιώτη εκτός από το αποδεδειγμένο ακαδημαϊκό και κλινικό της έργο που είναι γνωστό στους κύκλους της Οδοντιατρικής, αποδεικνύει ότι όλα αυτά τα χρόνια έκρυβε μέσα της και το ταλέντο της συγγραφής. Ο Ομότιμος Καθηγητής κ. Φώτης Μήτσης θυμάται ότι αυτό το μεράκι της λογοτεχνικής αναζήτησης ήταν εύκολα ανιχνεύσιμο σε όλα τα κείμενα της συγγραφέως: *«… δεν υπάρχει κείμενο που πέρασε από τα χέρια της –αρχίζοντας από τις απλές ανακοινώσεις, τις αφιερώσεις, τις προσφωνήσεις ομιλίες και τους προλόγους, σ' όλες τις εκδηλώσεις της πανεπιστημιακής μας ομάδας– που να μην έχει το γνώρισμα αυτής, της χαρισματικής γραφής και να μην αποπνέει το «άρωμα γραφής» το οποίο, τώρα, όχι απλά γονιμοποιημένο αλλά ώριμο, εκδηλώνεται με τα δύο λογοτεχνικά βιβλία της…».*



Το πρώτο της βιβλίο με τίτλο τα **«Πανωφόρια»** αποτελεί μια προσωπική κατάδυση στα μύχια της ψυχής της, εκεί όπου όλοι καταφεύγουμε για να ανασύρουμε μνήμες που μας θυμίζουν από πού ξεκινήσαμε και κυρίως το πού θέλαμε να φτάσουμε. *«Μιλώντας για την πολύ νεαρή ηλικία της ζωής της, επιχειρεί ν' αποκαλύψει πρώτα τον ίδιο της τον εαυτό και τον δικό της κόσμο και στη συνέχεια, παρουσιάζοντας τους δικούς της ανθρώπους –της πρώτης της οικογένειας– βλέποντάς τους με τα δικά τους μάτια, εξιστορεί μια πονεμένη ιστορία ξεχωριστά για το καθένα αγαπημένο της πρόσωπο. Δίνει διαστάσεις συναισθηματικές, ευρύτερες από τις οικογενειακές, διαστάσεις κοινωνικές, διδακτικές, ιστορικές κι εθνικές, από βιώματα προσφυγιάς, διωγμών, δυσκολιών επιβίωσης, αλλά και μιας αντίστασης ηρωικής από τον καθένα τους, όχι απλά για την επιβίωσή τους, αλλά για την «αξιοπρέπεια και την αγιότητα» –όπως γράφει– της οικογένειας»*, επισημαίνει χαρακτηριστικά ο κ. Μήτσης.

«Όσοι στη ζωή τους δεν έγραψαν, αλλά διάβασαν ιστορία ξέρουν ότι εκτός από τη μεγάλη που γράφεται από τους νικητές υπάρχει και η μικρή της καθημερινότητας που γράφουν με τη στάση ζωής τους, όσοι εξακολουθούν να πιστεύουν ότι ακόμη και για την ήττα, έπαθλο είναι ο αγώνας. Την μικρή αυτή ιστορία θέλησε να γράψει η Ανθούλα», αναφέρει ο κ. Προύντζος στον σχολιασμό του για το βιβλίο της κ. Κηπιώτη.

Το δεύτερο βιβλίο της με τίτλο **«Γεια στο στόμα σου»** αντικατοπτρίζει ακόμη καλύτερα τη συγγραφική δεινότητα της κ. Κηπιώτη. Είναι μεγάλη πρόκληση για έναν συγγραφέα και ταυτόχρονα τόσο καλό γνώστη της βιολογίας του στόματος, όπως η κ. Κηπιώτη, να αφήσει το επιστημονικό και ακαδημαϊκό ύφος με το οποίο τόσα χρόνια έχει συνηθίσει να γράφει, απευθυνόμενη στους συναδέλφους της και να παρουσιάσει «επιστημονικές και τεκμηριωμένες γνώσεις για το στόμα και τις λειτουργίες του με απλή κατά το δυνατόν γλώσσα σε συμπυκνωμένη μορφή».

Όπως επισημαίνει ο κ. Προύντζος *«τα βιβλία αυτά όταν απευθύνονται σε ευρύτερο κοινό για να γίνουν αναγνώσματα χρήσιμα στον μη ειδικό αναγνώστη, προϋποθέτουν ένα είδος "μεταγλωττισμού" …και εδώ πρέπει να ομολογηθεί ότι η γλωσσική αυτή "τροποποίηση" γίνεται περίτεχνα».* Με άλλα, λόγια όπως χαρακτηριστικά σχολιάζει ο κ. Ποταμιάνος *«το βιβλίο είναι γραμμένο σε απλή καθημερινή γλώσσα. Εκλαϊκεύει το αντικείμενο χωρίς κάθολου να λαϊκίζει!…»*

Στις σελίδες του βιβλίου ο αναγνώστης έχει τη δυνατότητα να περιηγηθεί σε ένα ταξίδι χρήσιμων, αλλά και σπάνιων πληροφοριών σχετικά με τις λειτουργίες του στόματος, να μάθει για την σημασία της στοματικής υγείας και την αλληλεπίδρασή της με την γενικότερη υγεία και να διερευνήσει την σχέση του στόματος με την ανθρώπινη ψυχή. Η ίδια υποστηρίζει ότι πολλά από τα γραφόμενα είναι γνωστά στους συναδέλφους της από τα Πανεπιστημιακά έδρανα. Η περιήγηση ωστόσο, στα άγνωστα ή τα περίεργα ή σε αυτά που «ακουμπούνε» η απασχολούν το στόμα είναι εξαιρετικά πρωτότυπη και άκρως ενδιαφέρουσα.

Εγκωμιάζοντας τον τρόπο γραφής της κ. Κηπιώτη, ο κ. Προύντζος αναφέρει: *«Δεν είναι υπερβολή και ούτε αποτελεί φιλοφρόνηση αν πω ότι διάβασα …τις σελίδες του βιβλίου χωρίς να σκοντάψω σε φραστικά εμπόδια. Αντίθετα, φορές φορές νόμιζα πως τα κείμενά της ήταν δουλεμένα με μαστοριά Ηπειρώτη πετροπελεκητή. Κοινές και συνηθισμένες λέξεις παίρνουν στην φράση αλφαδιασμένη θέση χωρίς να αφήνουν κενά…».*

Η βραδιά έκλεισε μέσα στο ίδιο ζεστό και φιλικό κλίμα, όπως ξεκίνησε… Μόνο που τώρα όσοι παρευρέθηκαν στην εκδήλωση είχαν αποκομίσει κάτι περισσότερο για την συγγραφέα… ότι εκτός από το «τάλαντο» της συγγραφής, είναι προικισμένη με τις αρετές των ανθρώπων εκείνων που καταφέρνουν διακριτικά, χωρίς να κάνουν «θόρυβο», να αφήνουν το στίγμα τους εκεί απ' όπου περνάνε… και ο ειλικρινής θαυμασμός και η βαθειά εκτίμηση όλων των σχολιαστών προς το πρόσωπό της επιβεβαιώνουν με τον πιο κατηγορηματικό τρόπο ότι *«όταν κάποιος προχωράει αποφασιστικά προς την κατεύθυνση των ονείρων του, και παλεύει για να ζήσει τη ζωή που είχε ονειρευτεί, θα συναντήσει την επιτυχία εκεί που δεν την περιμένει…».*

Σκέψεις με αφορμή την παρουσίαση των βιβλίων μου

Δυό όμορφα ταξίδια: Ένα στην ψυχή και το συναίσθημα και ένα στην γνώση. Ήταν ενδιαφέροντα και τα δύο, όπως όλα τα ταξίδια άλλωστε. Το πρώτο, το να βγάζεις «πανωφόρια» που έχουν ενσωματωθεί στο κορμί σου, έφερνε πόνο και ψυχική καταπόνηση. Έφερε όμως και ένα είδος λύτρωσης, ξεκαθαρίσματος λογαριασμών με το μακρινό παρελθόν μου. Νομίζω ότι το έγραψα αποκλειστικά για μένα ή για να συνεχίσω την θεωρία του ταξιδιού, έκανα αυτό το ταξίδι πολύ μόνη.

Αντίθετα η δεύτερη προσπάθεια, το «γεια στο στόμα σου» ήταν ένα ταξίδι με συντροφιά, εκπλήξεις και έξαψη. Το μοιραζόμουν συνεχώς «εν τη γενέση του» με τους υποθετικούς αναγνώστες και έψαχνα να βρω τις κατάλληλες απαντήσεις για τα ερωτηματικά και τις σκέψεις που θα τους προέκυπταν. Δεν είναι απόλυτη αλήθεια η άποψή μου στον πρόλογό του, ότι οι οδοντίατροι είναι η ομάδα «μη στόχος». Διδάχτηκαν όντως πολλά σημαντικά στο Πανεπιστήμιο και έμαθαν ακόμη περισσότερα ενδιαφέροντα ασκώντας την επιστήμη τους. Παρόλα αυτά μόνον η περιήγηση και σε άλλες διαστάσεις ανοίγει το παράθυρο στην μαγεία. Ο Θεός, ο δημιουργός, η ανώτερη δύναμη, πάνω σε ένα πλάνο, με άπειρες παραλλαγές και αμέτρητες παρεκλίσεις, αλλά πάντα αρμονικά,-σκεπτόμουν- δημιούργησε και παρέδωσε τον άνθρωπο με όλα τα συστήματά του σε υγεία και λειτουργία με τεράστιες δυνατότητες εξέλιξης και εξίσου άπειρες πιθανότητες φθοράς. Ο άνθρωπος έκπληκτος μπροστά στο θαύμα προσπαθεί να κατανοήσει και να φροντίσει το δημιούργημα. Η αγωνία να διατηρηθεί η κατάσταση όπως ήταν στην αρχή, είναι αρχέγονη.

Ετσι είναι η πορεία μας: Προσπαθούμε να μάθουμε αρχικά και στη συνέχεια μετά από αυτή τη γνώση, θέλουμε να υποκαταστήσουμε την φύση ώστε όλα να μείνουν ίδια, μέσα από την συνεχή ροή τους. Ασχολούμαστε επιστημονικά και επαγγελματικά να επιδιορθώσουμε βλάβες που προκάλεσε ο χρόνος ή το νόσημα. Προσπαθούμε να καταργήσουμε τον πόνο λέμε, ή μήπως μαζί με αυτόν τα σημάδια της φθοράς και το στίγμα της αρρώστιας. Και πώς αλήθεια να περιγράψεις την περιοχή που εργάζεσαι, το αντικείμενο του ενδιαφέροντος, της προσπάθειας, της επαγγελματικής σου ενασχόλησης. Εκεί που τα χέρια, το μυαλό και η καρδιά σου συνατιούνται, για να αποδώσουν το καλύτερο. Από ποιά σκοπιά να αναλύσεις το στόμα και πώς να το περιγράψεις. Ρεαλιστικά, ανατομικά, λειτουργικά, ως στοιχείο ομορφιάς, ως αντικείμενο σεξουαλικότητας, ως όργανο επιβίωσης, μήπως μόνον ως μέρος του συνόλου σώματος ή καλύτερα ως πύλη της ψυχής.

> *Δεν θέλω τίποτε άλλο παρά να μιλήσω απλά, να μου δοθεί ετούτη η χάρη.*
>
> *Γιατί και το τραγούδι το φορτώσαμε με τόσες μουσικές που σιγά σιγά βουλιάζει και την τέχνη μας τη στολίσαμε τόσο πολύ που φαγώθηκε από τα μαλάματα το πρόσωπό της*
>
> *κι είναι καιρός να πούμε τα λιγοστά μας λόγια γιατί και η ψυχή μας αύριο κάνει πανιά.*
>
> Απόσπασμα από το ποίημα του Γ. Σεφέρη «Ένας γέροντας στην ακροποταμιά» από τη Συλλογή Ημερολόγια Καταστρώματος.

Και όταν αναρωτηθούμε, όταν δηλαδή αρχίσουν να μας βασανίζουν ή έστω να μας απασχολούν επιστημονικά- ή μήπως υπαρξιακά- ερωτηματικά, αρχίζει το ταξίδι της αναζήτησης. Παίρνει λοιπόν ο καθένας, από τους αληθινά αναρωτώμενους, ένα μικρό σκαλιστήρι στο χέρι και αρχίζει να σκάβει λαγούμι, τρύπα, δρόμο στη γνώση μόνος και μοναχικός. Και καμιά φορά σηκώνει το κεφάλι, βλέπει και άλλους στην ίδια βασανιστική και ευχάριστη απασχόληση και αναρωτιέται (και λίγες φορές επιβεβαιώνεται) αν του άλλου το ψάξιμο, οδηγεί κοντά στο δικό του και εάν οι δύο ή οι περισσότερες διαδρομές στα λαγούμια θα ανοίξουν κάποτε, θα ενωθούν και θα γίνουν μονοπάτια, δρόμοι και λεωφόροι.

Ψάχνει, προβληματίζεται, ρωτάει και εκεί που νομίζει ότι βρήκε κάτι σημαντικό ή ανακάλυψε κάποια ενδιαφέρουσα παράμετρο, γυρίζει στα βιβλία του και έκπληκτος αντιλαμβάνεται ότι κάποιος άλλος, πριν από εκείνον έφτασε πρώτος και το είπε και το συνέλαβε και το είδε… και αναρωτιέται ποιό τέλος πάντων είναι το δικό του λιθαράκι στο τεράστιο οικοδόμημα της γνώσης, ποιό είναι το δικό του κομμάτι που τοποθετήθηκε στη σωστή θέση στο παζλ, για να φανεί η εικόνα.

Το συναίσθημα της ματαίωσης και οι σκέψεις οι βαρειές, ανασκευάζονται μόνον αν νιώσει κάποιος την γοητεία του ταξιδιού και ας μην βρεί ποτέ την Ιθάκη του. Είναι απλώς θέμα… οριζόντων.

Τους συνοδοιπόρους ή καλύτερα τους συνταξιδιώτες μου σε αυτά τα ταξίδια, θέλω να ευχαριστήσω από καρδιάς. Την οικογένειά μου αρχικά που με στηρίζει δυναμικά και χωρίς τέλος. Τους συναδέλφους στο ταξίδι της ζωής μου, τους συμπαραστάτες και τους μαθητές. Να πω ένα μεγάλο ευχαριστώ στους δασκάλους μου που με οδήγησαν είτε στις ατραπούς της βιολογικής σκέψης, είτε στα μονοπάτια της ψυχής, είτε στα όνειρα της Λογοτεχνίας ή ακόμη και στην πραγματικότητα της καθημερινής ζωής εμπνέοντάς μου αγάπη για την άσκηση όχι μόνο του μυαλού αλλά και του σώματος. Ευχαριστώ πολύ όλους τους συνεργάτες των «ΒΗΤΑ Ιατρικών Εκδόσεων» και κυρίως την ίδια την εκδότρια κ. Ν. Βασιλάκου καθώς και τους ομιλητές της αποψινής βραδιάς για την αγάπη που έδωσαν στα γραπτά μου. Τέλος ευχαριστώ όλους εσάς, τους φίλους μου, που ήρθατε μαζί μου στη γέφυρα του καραβιού, για να μπούμε μαζί ….στο λιμάνι.

ΑΝΘΟΥΛΑ ΚΗΠΙΩΤΗ

4MATRIX της MIS

Το νέο επαναστατικό Οστικό Μόσχευμα

Προηγμένη σύνθεση, απλότητα και ευκολία χρήσης: Αυτοί οι όροι περιγράφουν με τον καλύτερο τρόπο το 4MATRIX, την νέα λύση στα οστικά μοσχεύματα από την MIS Implants Technologies Ltd.

Αποτελούμενο από καθαρό διφασικό θειικό ασβέστιο και υδροξυαπατίτη, το 4MATRIX έχει καθορισμένο χρόνο εργασίας και ρυθμό απορρόφησης, αποτελώντας την βέλτιστη επιλογή στην οστική ανάπλαση.

Διατίθεται σε μια έξυπνη ΟΛΑ-ΣΕ-ΕΝΑ σύριγγα για εύκολο χειρισμό και τοποθέτηση. Η μίξη των συστατικών με τον αποστειρωμένο φυσιολογικό ορό πραγματοποιείται μέσα στην σύριγγα έτσι ώστε το μόσχευμα να τοποθετείται απευθείας στο οστικό έλλειμμα χωρίς επιπλέον διαδικασίες.

Η μοναδική και καινοτόμα σύνθεση του 4MATRIX επιτρέπει την γρήγορη οστική ανάπλαση, την βέλτιστη διατήρηση χώρου ενώ διευκολύνει την γρήγορη διήθηση του αίματος και των αυξητικών παραγόντων, επιτρέποντας την αγγειογένεση και τον πολλαπλασιασμό των κυττάρων.

Κατά την ενεργοποίηση του 4MATRIX, τα συστατικά ενυδατώνονται με τον αποστειρωμένο φυσιολογικό ορό, διασφαλίζοντας την πλήρη ύγρανση του αποστειρωμένου μείγματος, και ένα χρόνο εργασίας 3 λεπτών. Λόγω των ιδιοτήτων του το 4MATRIX μπορεί να χρησιμοποιηθεί με ή χωρίς μεμβράνη, μειώνοντας τον χρόνο εργασίας και το κόστος.

Βέλτιστη Οστική Αναγέννηση:
Κατά την οστική αναγέννηση, το διφασικό θειικό ασβέστιο του 4MATRIX παραμένει άθικτο στην παρουσία αίματος και σιέλου και διεγείρει την οστική αναγέννηση, όταν τοποθετείται σε επαφή με οστό ή περιόστεο.

Βέλτιστος Ρυθμός Απορρόφησης:
Το 4 MATRIX «εκμεταλλεύεται» τα προτερήματα του καθενός από τα 2 συστατικά που το αποτελούν: Το διφασικό θειικό ασβέστιο αποδομείται πλήρως σε στενή συνάρτηση με το ρυθμό σχηματισμού των οστών (4-10 εβδομάδες), ενώ το HA δρα ως συντηρητής του χώρου σε μακροπρόθεσμη βάση.

Βέλτιστη Σταθεροποίηση:
Η ειδική φόρμουλα του υδροξυαπατίτη συμβάλλει στις ιδιότητες μακροπρόθεσμης διατήρησης του χώρου και προσφέρει υψηλότερη μηχανική αντοχή και σταθεροποίηση του μοσχεύματος για το αναγεννηθέν οστούν.

Το 4MATRIX είναι ένα μέρος των συνεχιζόμενων προσπαθειών της MIS να διευρύνει το φάσμα των αναγεννητικών λύσεων που προσφέρει.

Πληροφορίες:
ΝΕΓΡΙΝ IN Dental - 210 7711605

Κάντε κλικ στην ηλεκτρονική μας διεύθυνση
www.odvima.gr

CAVEX Bite & White - ABC Σύστημα Λεύκανσης

"Activate", "Brighten", "Condition"

Το Cavex Bite & White ABC Masterkit είναι ένα επαγγελματικό σύστημα λεύκανσης για το σπίτι, όπου ABC σημαίνει: «Ενεργοποίηση», «Φωτεινότητα» και «Φροντίδα».

Η ενεργοποίηση επιτυγχάνεται με το Cavex Bite & White Stainless, μια δροσιστική πάστα που έχει την μοναδική ικανότητα να απομακρύνει από την επιφάνεια των δοντιών χρωστικές και οδοντική πλάκα επιτρέποντας στο λευκαντικό παράγοντα να έρθει σε άμεση επαφή με την επιφάνεια της αδαμαντίνης. Επίσης η Cavex Bite & White Stainless αυξάνει το pH του στόματος, δημιουργώντας έτσι το ιδανικό περιβάλλον για να λειτουργήσει καλύτερα η θεραπεία της λεύκανσης.

Η λεύκανση γίνεται από το Cavex Bite & White, μια ασφαλής λευκαντική γέλη με 16% υπεροξείδιο του καρβαμιδίου (ισοδύναμη με 6% υπεροξείδιο υδρογόνου). Η προσθήκη του φθοριούχου Νατρίου ενισχύει την αδαμαντίνη, ενώ το νιτρικό Κάλιο απομακρύνει κάθε πιθανότητα εμφάνισης υπερευαισθησίας των δοντιών. Το Cavex Bite & White χρειάζεται 1 ώρα θεραπειών για να είναι αποτελεσματικό.

Η φροντίδα των δοντιών επιτυγχάνεται με το Cavex Bite & White ExSense, το οποίο προσφέρει γρήγορη και μακρόχρονη ανακούφιση από τα ευαίσθητα δόντια, εξαιτίας του επαναστατικού συνδυασμού του 2% καθαρού υδροξυαπατίτη και της γέλης σε υδρο-διασπορά. Η γέλη επιταχύνει τη διείσδυση του υδροξυαπατίτη βαθιά στα οδοντινοσωληνάρια και στις μικρορωγμές της αδαμαντίνης.

Κάθε κασετίνα περιέχει:
• 1 σωληνάριο Cavex Bite&White Stainless απομάκρυνσης χρωστικών 50g/35ml • 3 σύριγγες των 3ml λευκαντικού παράγοντα Cavex Bite&White • 1 σωληνάριο Cavex Bite&White ExSense προστατευτικό δοντιών 50g/42ml • 1 δισκάριο • 1 φυλλάδιο οδηγιών χρήσεως

Για περισσότερες πληροφορίες απευθυνθείτε στην εταιρεία Τσαπράζης Ιωάννης ΑΕ, τηλ: 210-7716416, www.tsaprazis.gr

CHOUKROUN PRF™ SYSTEM

Η ιδέα του CHOUKROUN PRF™ (ινώδους πλούσιου σε αιμοπετάλια) βασίζεται στη φυγοκέντρηση του ολικού αίματος απουσία αντιπηκτικών.

PRF DUO™ CHOUKROUN

Νέο - 2 «έξυπνα» πρωτόκολλα

Προηγμένο- PRF: CHOUKROUN A-PRF™
Ο θρόμβος του ινώδους περιέχει σε πλειοψηφία αιμοπετάλια και λευκά αιμοσφαίρια.

Ενέσιμο- PRF: CHOUKROUN i-PRF™
Το υγρό περιέχει σε πλειοψηφία αιμοπετάλια, λευκά αιμοσφαίρια και πολυάριθμα βλαστοκύτταρα. Το νέο πρωτόκολλο του i-PRF™. Αυτό το «SUPER PRF» μπορεί να εφαρμοστεί με δύο τρόπους:
- Να εγχυθεί στον ιστό, αυξάνοντας την αγγείωση και συμμετέχοντας στη δημιουργία νέου κολλαγόνου.
- Να εγχυθεί σε σωματίδια (βιοϋλικά): το οστικό μόσχευμα θα στερεοποιηθεί σε 1 λεπτό.

Ενδείξεις
- Χειρουργική στόματος
  - Εμφυτευματολογία
  - Οστικά μοσχεύματα
  - Ανόρθωση ιγμορείου
  - Χειρουργική μαλακών ιστών
  - Αποκατάσταση φατνίου
- Ορθοπεδική
- Αναγεννητική ιατρική
- Δερματολογία
- Αισθητική



A-PRF™ CHOUKROUN

i-PRF™ CHOUKROUN

Ιωάννης Τσαπράζης ΑΕ
ΟΔΟΝΤΙΑΤΡΙΚΑ-ΟΡΘΟΔΟΝΤΙΚΑ
Μιχαλακοπούλου 157, Γουδή 115 27, Τηλ.: 210 7716.416, 210 7751.000, Fax: 210 7711.100, e-mail: info@tsaprazis.gr, www.tsaprazis.gr

Ανταύγειες Λόγου και Τέχνης

Του **Γεράσιμου Δουβίτσα** Αναπληρωτή Καθηγητή Οδοντιατρικής Σχολής ΕΚΠΑ

Έλληνες Ζωγράφοι 2

Οι Ανταύγειες, σ' αυτό το τεύχος του «Ο.Β.» παρουσιάζουν τρεις ακόμα Έλληνες Ζωγράφους του 19ου και 20ου αιώνα.

ΝΙΚΟΛΑΟΣ ΓΥΖΗΣ

Γεννήθηκε την 1η Μαρτίου 1842, στο Σκλαβοχώρι της Τήνου και ήταν ένα από τα 6 παιδιά του ξυλουργού Ονούφριου Γύζη και της Μαργαρίτας Γύζη, το γένος Ψάλτη. Ήταν από τους πιο σημαντικούς Έλληνες ζωγράφους του 19ου αιώνα της λεγόμενης «Σχολής του Μονάχου». Διακρίθηκε σε όλα τα χρόνια των σπουδών του και πήρε τα πρώτα βραβεία στη ξυλογραφία, τη ζωγραφική και τη χαλκογραφία. Το 1850, η οικογένειά του μετοίκησε στην Αθήνα και ο μικρός Νικόλαος άρχισε να παρακολουθεί μαθήματα στην Σχολή των Ωραίων Τεχνών (μετέπειτα Ανωτάτη Σχολή Καλών Τεχνών), αρχικά ως ακροατής και, από το 1854 έως το 1864, ως κανονικός σπουδαστής. Με το τέλος των σπουδών του, γνωρίστηκε με τον πλούσιο φιλότεχνο Νικόλαο Νάζο, με την μεσολάβηση του οποίου έλαβε υποτροφία από το Ευαγές Ίδρυμα του Ναού της Ευαγγελιστρίας της Τήνου, προκειμένου να συνεχίσει τις σπουδές του στην Βασιλική Ακαδημία Καλών Τεχνών του Μονάχου. Τον Ιούνιο του 1865, ο Γύζης έφθασε στο Μόναχο, όπου συνάντησε τον συνάδελφο και φίλο του Νικηφόρο Λύτρα. Ο τελευταίος τον βοήθησε στο να εγκλιματιστεί γρήγορα στο σκληρό γερμανικό περιβάλλον.

Καταστροφή Ψαρών

Πρώτοι του δάσκαλοί του στο Μόναχο ήταν ο Χέρμαν Άνσουτς (Hermann Anschütz) και ο Αλεξάντερ Βάγκνερ (Alexander Wagner). Τον Ιούνιο του 1868 έγινε δεκτός στο εργαστήριο του Καρλ φον Πιλότυ (Karl von Piloty). Το 1871 τέλειωσε τις σπουδές του στο Μόναχο και τον Απρίλιο του 1872 επιστρέφει στην τουρκοκρατούμενη Αθήνα, για να μετατρέψει το πατρικό του σπίτι επί της οδού Θεμιστοκλέους σε ατελιέ. Στο διάστημα του ταξιδιού είχε τη συναίσθηση ότι το άκρο άωτο κάθε ομορφιάς είναι αυτό που η Ελλάδα πάντα εξέπεμψε προς την ανθρωπότητα, και γράφει χαρακτηριστικά στο φίλο του Κούρτσμπαουερ: *«Εδώ είναι κάθε γυναίκα, Αφροδίτη!»*. Μαζί με τον φίλο του Νικηφόρο Λύτρα, ταξίδεψε το 1873 στη Μικρά Ασία, όπου είδε προσβολές, σφαγές και κρεμάλες, όλη τη δυστυχία του ελληνισμού. Απογοητευμένος από τις συνθήκες της Ελλάδας, τον Μάιο του 1874 εγκατέλειψε την Αθήνα και επέστρεψε στο Μόναχο, όπου έμελλε να ζήσει για το υπόλοιπο της ζωής του. Το 1875 σχεδιάζει τις πρώτες παραλλαγές του *Τάματος* και τα *Παιδικά αρραβωνιάσματα* - ηθογραφική περίοδος της τέχνης του. Με τον πίνακα «*Η Τέχνη και τα πνεύματά της*» αρχίζει η ιδεαλιστική περίοδος της ζωγραφικής του. Δείχνει στα έργα αυτά μια ευαισθησία, λυρικότητα και ποιητική διάθεση. Ο ακαδημαϊσμός του πολλές φορές υποσκάπτεται από ιμπρεσιονιστική απελευθέρωση. Το 1876, ταξίδεψε παρέα με τον Νικηφόρο Λύτρα στο Παρίσι. Έναν χρόνο αργότερα νυμφεύθηκε την Άρτεμη Νάζου, με την οποία απέκτησε τέσσερις κόρες - την Πηνελόπη (γεν. 1878, πέθανε μόλις 12 ημερών), τη Μαργαρίτα-Πηνελόπη (γεν. 1879), τη Μαργαρίτα (γεν. 1881) και την Ιφιγένεια (γεν. 1890) και ένα γιο - τον Ονούφριο-Τηλέμαχο (γεν. 1884). Το 1880 ανακηρύχθηκε σε επίτιμο μέλος της Ακαδημίας Καλών Τεχνών του Μονάχου και το 1888 εκλέχθηκε τακτικός καθηγητής στο ίδιο ίδρυμα. Το 1881 πέθανε η μητέρα του κι ένα χρόνο μετά πέθανε και ο πατέρας του. Το 1895 επισκέφθηκε για τελευταία φορά την Ελλάδα, την οποία ποτέ δεν ξέχασε και πάντα νοσταλγούσε. Προσβεβλημένος από λευχαιμία, πέθανε στο Μόναχο στις αρχές του 1901 (4 Ιανουαρίου 1901 με το νέο ημερολόγιο). Λέγεται ότι τα τελευταία του λόγια ήταν: *«Λοιπόν ας ελπίζουμε και ας ζητούμε να είμεθα εύθυμοι!»* Η σορός του ενταφιάστηκε στο Βόρειο Νεκροταφείο του Μονάχου.

Ο Νικόλαος Γύζης αποτελεί έναν από τους σημαντικότερους εκπροσώπους του ακαδημαϊκού ρεαλισμού του ύστερου 19ου αιώνα, του συντηρητικού εικαστικού κινήματος που είναι γνωστό ως «Σχολή του Μονάχου», τόσο σε ελληνικό όσο και σε πανευρωπαϊκό επίπεδο. Συμμετείχε και βραβεύτηκε σε πάρα πολλές ελληνικές και ευρωπαϊκές εκθέσεις, από το 1870 έως το 1900. Μάλιστα, μετά το θάνατό του, το 1901 τιμήθηκε με έκθεση έργων του στην 8η Διεθνή Καλλιτεχνική Έκθεση του Γκλασπαλάστ (Glaspalast). Σπουδαστής στην Ακαδημία του Μονάχου, είναι εμφανέστατα επηρεασμένος από τη γερμανική τεχνοτροπία της εποχής και ενστερνίσθηκε όλες τις αρχές των γερμανών δασκάλων του φτιάχνοντας έργα σπάνιας επιδεξιότητας μέσα στα όρια του ιστορικού ρεαλισμού και της ηθογραφίας. Με τα έργα του (ειδικά αυτά της νεότητάς του) έλαβε τον χαρακτηρισμό «γερμανικότερος των Γερμανών» και επαινέθηκε με το παραπάνω από τους τεχνοκριτικούς και τον Τύπο της εποχής. Όμως δεν εφάρμοσε μόνο τις συνταγές της γερμανικής τέχνης, αλλά στράφηκε σε μορφές έκφρασης που εμπεριείχαν πρωτοπόρες ιδέες και ενσάρκωναν νέα ρεύματα. Δύο από τα μεγάλα «γερμανικά» του έργα: οι «*Ελεύθερες τέχνες και τα πνεύματα της καλλιτεχνικής βιοτεχνίας*», που κοσμούσαν την οροφή Μουσείου Διακοσμητικών Τεχνών του Καϊζερσλάουτερν (1878–1880), και *«Ο θρίαμβος της Βαυαρίας»*, που κοσμούσε την αίθουσα συνεδριάσεων του Μουσείου Διακοσμητικών Τεχνών της Νυρεμβέργης (1895–1899), καταστράφηκαν κατά τον Β' Παγκόσμιο Πόλεμο. Μερικά από τα έργα του, όπως *«Τα αρραβωνιάσματα»* (1875) και *«Το κρυφό σχολειό»* (1885, συλλογή Εμφιετζόγλου), βασίζονται σε προφορικούς θρύλους της εποχής της Τουρκοκρατίας, των οποίων η αντιστοιχία στην ιστορική πραγματικότητα αμφισβητείται σήμερα, χωρίς βέβαια αυτό να μειώνει την καλλιτεχνική αξία των παραπάνω έργων. Άτομο βαθιά θρησκευόμενο, στράφηκε αργότερα προς τις αλληγορικές και τις μεταφυσικές παραστάσεις. Τα λεγόμενα «θρησκευτικά» του έργα, με πλέον χαρακτηριστικό τον πίνακα *«Ιδού ο Νυμφίος έρχεται»* (1895–1900, Εθνική Πινακοθήκη της Ελλάδας - Μουσείο Αλεξάνδρου Σούτσου), αντιπροσωπεύουν τα οράματα του ώριμου πλέον καλλιτέχνη και δηλώνουν απερίφραστα τις υπαρξιακές του αγωνίες. Κυρίαρχο θέμα των ώριμων έργων του ήταν ο αγώνας του εναντίον του Κακού και η τελική νίκη του Καλού. Η σημαντικότερη μορφή στα έργα αυτά είναι η γυναίκα, που άλλοτε εμφανίζεται ως Τέχνη, άλλοτε ως Μουσική, άλλοτε ως Άνοιξη, άλλοτε ως Δόξα, κ.λπ. Νεότεροι μελετητές του έργου του διακρίνουν ότι στα λιγότερο γνωστά ύστερα έργα του, και κυρίως στα σχέδιά του με κάρβουνο και κιμωλία, ο Γύζης δίνει μια εξπρεσιονιστική τάση απελευθέρωσης από τον ακαδημαϊκό ρεαλισμό. Ο Γύζης φιλοτέχνησε επίσης αφίσες και εικονογράφησε βιβλία.

Κρυφό σχολειό

ΚΩΝΣΤΑΝΤΙΝΟΣ ΠΑΡΘΕΝΗΣ

Γεννήθηκε στις 10 Μαΐου 1878 στην Αλεξάνδρεια της Αιγύπτου, από πατέρα Έλληνα και μητέρα Ιταλίδα. Ήταν διακεκριμένος Έλληνας ζωγράφος, που με το έργο του έφερε σημαντική αλλαγή στα εικαστικά δρώμενα της Ελλάδας στις αρχές του 20ού αιώνα. Από το 1895 έως το 1903, σπούδασε ζωγραφική στην Ακαδημία Καλών Τεχνών της Βιέννης κοντά στον γερμανό ζωγράφο Καρλ Ντίφφενμπαχ (γερμ., Karl Dieffenbach) και παράλληλα παρακολούθησε μαθήματα μουσικής στο Ωδείο της πόλης. Στην Βιέννη πραγματοποίησε την πρώτη έκθεση έργων του το 1899 (στο Boehms Künstlerhaus), ενώ τον αμέσως επόμενο χρόνο (1900) εξέθεσε έργα του και στην Αθήνα. Το 1903 επέστρεψε στην Ελλάδα για να ασχοληθεί αρχικά με την αγιογραφία. Έως το 1907, έζησε στον Πόρο, όπου φιλοτέχνησε τις τοιχογραφίες του ναού του Αγίου Γεωργίου. Το 1908 φιλοτέχνησε τις αγιογραφίες του ναού του Αγίου Γεωργίου στο Κάιρο. Από το 1909 έως το 1914, έζησε στο Παρίσι, όπου μυήθηκε στον μεταϊμπρεσσιονισμό για να διαμορφώσει τελικά το δικό του προσωπικό ύφος. Στο Παρίσι, συμμετείχε σε εκθέσεις ζωγραφικής πετυχαίνοντας σημαντικές διακρίσεις (βραβείο για τον πίνακα *«Η πλαγιά»*, 1910· πρώτο βραβείο σε έκθεση θρησκευτικής τέχνης για τον πίνακα *«Ο Ευαγγελισμός»*, 1911). Το 1915 εγκαταστάθηκε στην Κέρκυρα και το 1917 μετοίκησε οριστικά στην Αθήνα. Το 1917, μαζί με τον Νικόλαο Λύτρα, τον Κ. Μαλέα, τον Θεόφρ. Τριανταφυλλίδη και άλλους ζωγράφους, ίδρυσε την Ομάδα «Τέχνη», με στόχο την ανατροπή του συντηρητικού ακαδημαϊσμού που τότε εξακολουθούσε να επικρατεί στην αθηναϊκή καλλιτεχνική ζωή. Το 1918, του ανατέθηκε η αγιογράφηση του ναού του Αγίου Αλεξάνδρου στο Παλαιό Φάληρο. Την ίδια χρονιά πραγματοποιήθηκε η πρώτη μεγάλη έκθεσή του στο Ζάππειο με περισσότερους από 240 πίνακες. Η φήμη του είχε ήδη αρχίσει να μεγαλώνει και έτσι οι διακρίσεις άρχισαν να πολλαπλασιάζονται. Το 1920 βραβεύθηκε με το Εθνικό Αριστείο Τεχνών για την έκθεση που είχε κάνει στο Ζάππειο δύο χρόνια νωρίτερα, ενώ το 1937 τιμήθηκε με το χρυσό βραβείο της Διεθνούς Έκθεσης του Παρισιού (γαλλ., Exposition internationale des arts et techniques dans la vie moderne) για το έργο του *«Ο Ηρακλής μάχεται με τις Αμαζόνες»*. Το 1938, στην Μπιενάλε της Βενετίας, η κυβέρνηση της Ιταλίας αγόρασε έναν πίνακα του ζωγράφου με θέμα τον *«Ευαγγελισμό της Θεοτόκου»*. Η Ομάδα «Τέχνη» συνδέονταν με το Κόμμα των Φιλελευθέρων, επειδή επρόκειτο για κίνημα εκσυγχρονιστικό. Έτσι, με παρέμβαση του Βενιζέλου, το 1930 ο Παρθένης διορίσθηκε καθηγητής στην Ανωτάτη Σχολή Καλών Τεχνών. Παρότι κοντά του σπούδασαν σπουδαίοι μετέπειτα έλληνες ζωγράφοι (Γ. Τσαρούχης, Ν. Εγγονόπουλος, Δ. Διαμαντόπουλος, Ρέα Λεονταρίτου, κ.ά.), εντούτοις τελικά το 1946, παραιτήθηκε από την καθηγητική έδρα μην μπορώντας να ανεχθεί τον συντηρητισμό της Σχολής.

Ο Σταυρωμένος Χριστός

Κατά τον Ελληνοϊταλικό πόλεμο του 1940 ο Κωνσταντίνος Παρθένης μαζί με άλλους Έλληνες λογίους προσυπέγραψε την Έκκληση των Ελλήνων Διανοουμένων προς τους Διανοούμενους ολόκληρου του Κόσμου με την οποία αφενός μεν καυτηριάζονταν η κακόβουλη ιταλική επίθεση, αφετέρου δε, διέγειρε την παγκόσμια κοινή γνώμη σε επανάσταση συνειδήσεων για κοινό νέο πνευματικό Μαραθώνα.

Προς το τέλος της ζωής του, ο Παρθένης έπαθε παράλυση και σταμάτησε κάθε δραστηριότητα. Πέθανε στην Αθήνα στις 25 Ιουλίου του 1967, ενώ η κόρη του, Σοφία, και ο γιος του, Νίκος, είχαν ήδη μπλεχτεί σε δικαστική διαμάχη για την

Αποθέωση Αθανασίου Διάκου

κηδεμονία του παράλυτου πατέρα τους.
Ο Παρθένης αποτελεί μια ιδιαίτερη περίπτωση στη σύγχρονη ελληνική ζωγραφική. Αρχικά, οι σπουδές του στη Βιέννη και η μουσική του παιδεία, τον έφεραν κοντά στο γερμανικό συμβολισμό και στον πρώιμο γερμανικό εξπρεσιονισμό. Αργότερα, η επαφή του με τον μεταϊμπρεσσιονισμό στο Παρίσι και η βαθιά γνώση της βυζαντινής αγιογραφίας τον ώθησαν προς τη διαμόρφωση ενός τελείως προσωπικού ύφους, όπου μέσα σε λαμπερά και εξαϋλωμένα χρώματα παρουσιάζεται μια εξιδανικευμένη Ελλάδα. Η «ελληνικότητα» των έργων του, και η επίδραση του έργου στις κατοπινές γενεές ελλήνων ζωγράφων τον κατατάσσει στους προδρόμους και διαμορφωτές της «Γενιάς του '30». Έργα του Παρθένη βρίσκονται στην Εθνική Πινακοθήκη, στην Πινακοθήκη του Δήμου Αθηναίων και σε πολλές άλλες δημόσιες και ιδιωτικές συλλογές στην Ελλάδα και στο εξωτερικό. Τα τελευταία χρόνια, το ενδιαφέρον του κοινού για έργα του ζωγράφου έχει αναζωπυρωθεί και πίνακές του πωλήθηκαν σε πολύ υψηλές τιμές σε διεθνείς δημοπρασίες.

ΓΙΑΝΝΗΣ ΤΣΑΡΟΥΧΗΣ

Γεννήθηκε στον Πειραιά το 1910 και καταγόταν από τη γνωστή οικογένεια Μεταξά από τα Ψαρά. Το 1938, δυο χρόνια μετά την επιστροφή του στην Ελλάδα πραγματοποίησε την πρώτη του ατομική έκθεση στο κατάστημα Αλεξοπούλου της οδού Νίκης στην Αθήνα με έργα που παρουσίαζαν ιδιαίτερη προσωπικότητα που εξήραν οι τότε τεχνοκριτικοί Παπαντωνίου και Καπετανάκης. Το 1940 επιστρατεύτηκε και υπηρέτησε στο Μηχανικό. Το 1947 πραγματοποίησε 2 ατομικές εκθέσεις με υδατογραφίες και θεατρικά προσχέδια. Το 1950 μετέβη εκ νέου στο Παρίσι όπου ένα χρόνο μετά, το 1951, εξέθεσε στο Παρίσι και στο Λονδίνο στη «Ρέτφρι Γκάλερι», ενώ το 1953 υπέγραψε συμβόλαιο με τη γκαλερί Ιόλας της Ν. Υόρκης. Το 1956 υπήρξε υποψήφιος για το βραβείο Γκούγκενχαϊμ και το 1958 πήρε μέρος στη Μπιενάλε της Βενετίας. Το 1967 εγκαταστάθηκε στο Παρίσι. Το 1982 εγκαινιάστηκε το Μουσείο Γιάννη Τσαρούχη στο Μαρούσι, στο σπίτι του καλλιτέχνη, που ο ίδιος μετέτρεψε σε Μουσείο παραχωρώντας την προσωπική συλλογή των έργων του. Παράλληλα λειτουργεί το Ίδρυμα Τσαρούχη με σκοπό τη διάδοση του έργου του ζωγράφου.
Παράλληλα με τη ζωγραφική ο Γιάννης Τσαρούχης ασχολήθηκε και με τη θεατρική σκηνοθεσία και μάλιστα από το 1928. Σχεδίασε σκηνικά και ενδυμασίες για τα θέατρα «Εθνικό» ή «Βασιλικό», «Κοτοπούλη», «Δημοτικό» Πειραιώς κ.ά. ειδικά πρόζας, καθώς και για το κλασικό έργο «Ρωμαίος και Ιουλιέττα» που ανέβηκε το 1954, στο τότε Βασιλικό κήπο και σήμερα «Εθνικό». Στο έργο του Γιάννη Τσαρούχη εκφράζεται κυρίως η χαρά και το θαύμα της ζωής. Προσπάθησε να ισορροπήσει τις μεγάλες παραδόσεις και να συλλάβει τις αιώνιες καλλιτεχνικές αξίες. Οι πίνακές του περικλείουν αφομοιωμένα πολλά λαϊκά και λαογραφικά στοιχεία ιδιαίτερα του λιμένος του Πειραιά. Θεωρείται από τους μεγαλύτερους σύγχρονους Έλληνες ζωγράφους με διεθνή προβολή και ιδιαίτερα στη Γαλλία. Παράλληλα όμως εργάσθηκε και ως σκηνογράφος τόσο σε ελληνικά όσο και σε ξένα θέατρα με μεγάλη πάντα επιτυχία. Σ' αυτόν οφείλεται η καθιέρωση, σχεδόν σε όλες τις σκηνές του ελληνικού κινηματογράφου που γυρίστηκαν σε λαϊκά κέντρα, της παρουσίας του ναύτη είτε σε χορό είτε όχι, θεωρούμενη μάλιστα και απαραίτητη. Το 1977 ανέβασε ο ίδιος τις *«Τρωάδες»* του Ευριπίδη σε δική του νεοελληνική απόδοση με δική του διδασκαλία & σκηνογραφία. Πέθανε στην Αθήνα το 1989.

Οι 4 εποχές

Καφενείο «Το Νέον»

«Μου 'πες»
Το νέο βιβλίο της Σταυρούλας Ζώρζου

Κυκλοφόρησε το νέο βιβλίο της οδοντιάτρου Σταυρούλας Ζώρζου με τίτλο «Μου'πες», το οποίο διατίθεται από τις εκδόσεις «ΣΑΪΤΗΣ» και συνοδεύεται από CD με τραγούδια.
Το βιβλίο περιέχει ιστορίες για παιδιά και εφήβους, θίγοντας σύγχρονα κοινωνικά θέματα, ενώ έχει ήδη λάβει εξαιρετικές κριτικές, καθώς βραβεύθηκε στα Πρώτα Βραβεία Ορθόδοξου Χριστιανικού Παιδικού Βιβλίου.

17ο Παμπελοποννησιακό Οδοντιατρικό Συνέδριο

Τρίπολη, 23 έως 25 Ιουνίου 2017

«ΠΡΟΚΛΗΣΕΙΣ ΚΑΙ ΑΝΑΤΡΟΠΕΣ ΣΤΗΝ ΙΑΤΡΙΚΗ ΤΟΥ ΣΤΟΜΑΤΟΣ»

Μήνυμα Προέδρου Οργανωτικής Επιτροπής

Το 17ο Παμπελοποννησιακό Συνέδριο ανοίγει φέτος τις πύλες του στην όμορφη Τριπολιτσά, το κέντρο της Αρκαδίας και του Μωριά.

Το Παμπελοποννησιακό συνέδριο έχει πλέον «ριζώσει» στην συνείδηση των συναδέλφων όχι μόνον της Περιφέρειας Πελοποννήσου και της Περιφέρειας Δυτικής Ελλάδας, αλλά και στην συνείδηση όλης της Ελλάδας, όπως μαρτυρούν οι συμμετοχές.

Ο τίτλος του συνεδρίου σηματοδοτεί ότι το τριήμερο γνώσεων (θεωρητικών και πρακτικών) είναι αφιερωμένο σε όλες εκείνες τις σύγχρονες προσεγγίσεις των επιστημονικών θεμάτων μακριά από δόγματα και οπισθοδρομικές αγκυλώσεις του παρελθόντος.

Οι αλλαγές στο χώρο μας έχουν τέτοιους ρυθμούς, που είναι αδύνατο στον περιορισμένο επαγγελματικό μας χώρο να έχουμε σύγκριση μεταξύ του στατικού και του εξελισσόμενου, μεταξύ των δογμάτων και των αμφισβητήσεων, μεταξύ των Πανεπιστημιακών γνώσεων που αποκτήσαμε και των σύγχρονων προκλήσεων και ανατροπών, που συντελούνται καθημερινά.

Η πλούσια και πολυποίκιλη θεματολογία, το επιστημονικό δέμας των καταξιωμένων ομιλητών, Πανεπιστημιακών ή μη εγγυώνται την επιτυχή έκβαση του συνεδρίου.

Σας περιμένουμε όλους στην όμορφη Αρκαδία, στην όμορφη Τριπολιτσά, όπου θα πάρει σάρκα και οστά η προσδοκία μας για ένα τριήμερο γνώσεων, για ένα τριήμερο μύησης στο «Αρκαδικό ιδεώδες».

Παναγιώτης Γιαλαμάς
Πρόεδρος Οδοντιατρικού Συλλόγου Αρκαδίας

Μήνυμα Υπεύθυνης Επιστημονικού Προγράμματος

Αγαπητοί συνάδελφοι,

Το Παμπελοποννησιακό Οδοντιατρικό Συνέδριο διανύει τον 17ο χρόνο ζωής και έχει πλέον καθιερωθεί στην οδοντιατρική συνείδηση ως θεσμός στη συνεχιζόμενη εκπαίδευση. Η απήχησή του ξεπερνά πλέον τα όρια της περιφέρειας, κερδίζοντας συνεχώς ευρύτερη αποδοχή. Το γεγονός αυτό μας γεμίζει με ευθύνη αλλά συνάμα αποτελεί μια πρόκληση για όλους εμάς που αναλάβαμε την επιστημονική ευθύνη της φετινής διοργάνωσης.

Στόχος και φιλοδοξία κάθε υπεύθυνου ενός επιστημονικού συνεδρίου είναι η σύνθεση ενός επιστημονικού προγράμματος ικανού να ανταποκρίνεται στις γνωσιακές ανάγκες του σήμερα και να ανεβάζει την ποιοτική στάθμη της επιστημονικής εκδήλωσης. Στο πλαίσιο αυτής της αντίληψης, η φετινή θεματολογία του συνεδρίου, που δομήθηκε γύρω από τον κεντρικό τίτλο «Προκλήσεις και Ανατροπές στην Ιατρική του Στόματος,» θα επιχειρήσει να δώσει απαντήσεις σε διλήμματα της σύγχρονης οδοντιατρικής. Αναγνωρισμένοι συνάδελφοι από τον ακαδημαϊκό και επαγγελματικό χώρο θα καταθέσουν τις γνώσεις και την εμπειρία τους σε διάφορα γνωστικά αντικείμενα. Ταυτόχρονα, οι συνεδρίες των ελεύθερων ανακοινώσεων θα αποτελέσουν για μια ακόμη χρονιά βήμα της επιστημονικής δραστηριότητας νέων συναδέλφων. Τέλος, τα πρακτικά σεμινάρια θα συμβάλουν στην εξοικείωση των συμμετεχόντων με νέες τεχνικές και τεχνολογίες.

Με την ελπίδα να ανταποκριθώ στην τιμή που μου έκανε η Οργανωτική Επιτροπή, ορίζοντάς με υπεύθυνη του επιστημονικού προγράμματος του συνεδρίου, εύχομαι να σας συναντήσω όλους στο Αποστολοπούλειο Πνευματικό Κέντρο, στη φιλόξενη Τρίπολη. Η δική σας συμμετοχή θα συμβάλει καθοριστικά στην διεξαγωγή ενός εποικοδομητικού τριημέρου στις 23-25 Ιουνίου 2017.

Με συναδελφικούς χαιρετισμούς,
Μαρία Γεωργοπούλου
Αν. Καθηγήτρια Ενδοδοντίας ΕΚΠΑ

ΠΡΟΣΚΛΗΣΗ ΓΙΑ ΣΥΜΜΕΤΟΧΗ ΜΕ ΕΛΕΥΘΕΡΗ ΑΝΑΚΟΙΝΩΣΗ

Το 17ο Παμπελοποννησιακό Οδοντιατρικό Συνέδριο θα πραγματοποιηθεί από 23 έως 25 Ιουνίου 2017 στο Αποστολοπούλειο Πνευματικό Κέντρο στην Τρίπολη, με διοργανωτή τον Οδοντιατρικό Σύλλογο Αρκαδίας και συν-διοργανωτές όλους τους Συλλόγους Πελοποννήσου και Αιτωλοακαρνανίας. Θα περιλαμβάνει πέραν του κατευθυνόμενου προγράμματος, πρακτικά σεμινάρια σε θέματα αιχμής και ελεύθερες ανακοινώσεις.

Ελεύθερες Ανακοινώσεις

Οι ενδιαφερόμενοι θα πρέπει να υποβάλουν τις περιλήψεις (abstracts) των εργασιών τους **έως και τις 05/05/2017.**

Ο χρόνος που θα διατεθεί για την παρουσίαση ελεύθερων ανακοινώσεων έχει οριστεί στα 10 λεπτά.

Οδηγίες

Οι περιλήψεις των ελεύθερων ανακοινώσεων υποβάλλονται σε μορφή κειμένου Word, γραμμένου σε γραμματοσειρά Times New Roman μεγέθους 12. Το κυρίως κείμενο της περίληψης δεν πρέπει να ξεπερνά τις 250 λέξεις.

Οι περιλήψεις έχουν την ακόλουθη μορφή:

1. Τίτλος (μέχρι 12 λέξεις, σε Bold)
2. Ονόματα συγγραφέων (αρχικό μικρού ονόματος και επώνυμο, σε περίπτωση περισσότερων του ενός συγγραφέων τα ονόματα χωρίζονται με «,»), με υπογραμμισμένο το όνομα του ομιλητή.
3. Ιδιότητα του ομιλητή (π.χ. προπτυχιακός/μεταπτυχιακός φοιτητής, μέλος ΔΕΠ κ.λπ.)
4. Ίδρυμα ή εργαστήριο (από το οποίο προέρχεται η εργασία)
5. Χαρακτηρισμός Εργασίας
   - Ερευνητική, κλινική ή πειραματική
   - Ανασκόπηση σε θέματα ευρύτερου ενδιαφέροντος από τον χώρο των οδοντιατρικών επιστημών
   - Ενδιαφέρουσα περίπτωση
   - Νέες διαγνωστικές ή θεραπευτικές τεχνικές
6. Περίληψη

   Για τις ερευνητικές εργασίες:
   - Σκοπός
   - Υλικό και Μέθοδος
   - Αποτελέσματα
   - Συμπεράσματα

   Για τις ανασκοπήσεις:
   - Εισαγωγή
   - Σκοπός
   - Συμπεράσματα

   Για τις ενδιαφέρουσες περιπτώσεις και τις νέες διαγνωστικές ή θεραπευτικές τεχνικές:
   - Σκοπός
   - Περιγραφή Περίπτωσης/Τεχνικής
   - Συμπεράσματα

Βραβείο καλύτερης ελεύθερης ανακοίνωσης

Οι εκδόσεις «Οδοντιατρικό Βήμα» προκηρύσσουν βραβείο καλύτερης ελεύθερης ανακοίνωσης, εις μνήμην και προς τιμήν του εκλιπόντος ιδρυτή και εκδότη του «Οδοντιατρικού Βήματος», Γιάννη Καρκατζούλη. Σκοπός του βραβείου είναι η υποστήριξη, η αναγνώριση και η προβολή της ερευνητικής δραστηριότητας των νέων επιστημόνων στο χώρο της Οδοντιατρικής.

Το βραβείο συνίσταται στην απονομή τιμητικού τίτλου στον ερευνητή και συνοδεύεται από χρηματικό έπαθλο αξίας 500 ευρώ.

Πληροφορίες: «Οδοντιατρικό Βήμα», e-mail: odvima@otenet.gr, τηλ. 210-3814939.

ΠΡΟΣΩΡΙΝΟ ΠΡΟΓΡΑΜΜΑ

ΣΤΡΟΓΓΥΛΑ ΤΡΑΠΕΖΙΑ

- Επιστημονική ενότητα Προσθετικής
  Αρχές Αποκατάστασης με Κινητές Προσθέσεις
  Συντονιστής: **Καρκαζής Ηρακλής,** *Αναπλ. Καθηγητής ΕΚΠΑ*
- Επιστημονική ενότητα Στοματικής και Γναθοπροσωπικής Χειρουργικής
  Χειρουργική Στόματος για τον Γενικό Οδοντίατρο
  Συντονιστής: **Τζέρμπος Φώτης,** *Αναπλ. Καθηγητής ΕΚΠΑ*
- Επιστημονική ενότητα Ενδοδοντίας
  Τεχνολογικές Εξελίξεις στην Ενδοδοντία: Ποιες Βοηθούν Πραγματικά τον Γενικό Οδοντίατρο
  Συντονίστρια: **Γεωργοπούλου Μαρία,** *Αναπλ. Καθηγήτρια ΕΚΠΑ*
- Επιστημονική ενότητα Περιοδοντολογίας
  Επιστροφή στις Ρίζες: Επανεκτίμηση της Αξίας των Δοντιών Μετά από 40 Χρόνια Εφαρμογής Εμφυτευμάτων
  Συντονιστής: **Μαδιανός Φοίβος,** *Καθηγητής ΕΚΠΑ*
- Επιστημονική ενότητα Ελληνικής Εταιρίας Κλινικής Στοματολογίας
  Επίκαιρη Προσέγγιση Καθημερινών Στοματολογικών και Στοματοπροσωπικών Χειρουργικών Προβλημάτων
  Συντονίστρια: **Στουφή Ελεάνα,** *Στοματολόγος*

ΕΙΣΗΓΗΣΕΙΣ

- Σύγχρονες Τεχνικές και Προβληματισμοί στη Συγκόλληση Ολοκεραμικών Ζιρκονιο-κατασκευών
  Τζούτζας Ιωάννης, *Καθηγητής ΕΚΠΑ*
- Μοριακή Οδοντιατρική. Ψηλαφώντας το Μέλλον
  Μπάσδρα Έφη, *Αναπλ. Καθηγήτρια ΕΚΠΑ*
- Διαφορική Διάγνωση Συνήθων Στοματολογικών Περιστατικών
  Τόσιος Κωνσταντίνος, *Επίκ. Καθηγητής ΕΚΠΑ*
- Αντιμετώπιση της Οδοντινικής Υπερευαισθησίας
  Ραχιώτης Χρήστος, *Επικ. Καθηγητής ΕΚΠΑ*
- Κρανιογναθικές Διαταραχές στην Καθημερινή Οδοντιατρική Πράξη
  Ρούσσου Ίλεια, *Λέκτορας Προσθετικής ΕΚΠΑ*
- Οδοντικά τραύματα-Κατάγματα Οδόντων Παιδιών και Εφήβων
  Λυγιδάκης Νικόλαος, *Παιδοδοντίατρος, Υφηγητής Πανεπιστημίου Leeds*
- Αιμοπεταλιακοί Αυξητικοί Παράγοντες PRGF στη Χειρουργική του Στόματος-Κοντά Εμφυτεύματα, Δυνατότητες-Περιορισμοί
  Μανταλενάκης Κωνσταντίνος, *Στοματικός και Γναθοπροσωπικός Χειρουργός*
- Αισθητικές Παρεμβάσεις Σύνθετων Ρητινών σε Πρόσθια Δόντια
  Σταυριδάκης Μίνως, *Οδοντίατρος-Προσθετολόγος*
- Παράγοντες που Καθορίζουν την Επιτυχία των Εμφυτευμάτων στην Αισθητική Ζώνη
  Καρατζάς Σπύρος, *Περιοδοντολόγος*
- Αντιμετώπιση Οξέων Περιοδοντικών Προβλημάτων
  Νίκου Γεώργιος, *Περιοδοντολόγος*
- Ενδοδοντική Θεραπεία σε Μια Συνεδρία. Μύθοι και Πραγματικότητα
  Συκαράς Χρήστος, *MSc Βιολογίας Στόματος*
- Η Αποτύπωση στην Ακίνητη Προσθετική
  Τσαγκαράκης Ανδρέας, *Οδοντίατρος*
- Ο Ρόλος των Μ.Σ.Α.Φ. στην Οδοντιατρική Πράξη. Γιατί είναι απαραίτητα-Τι το Νεότερο Υπάρχει
  Μελακόπουλος Ιωάννης, *Στοματικός και Γναθοπροσωπικός Χειρουργός*
- Η Ορθοδοντική στην Καθημερινή Κλινική Πράξη
  Γκιόκα Χριστιάνα, *Ορθοδοντικός*
- Αναπαραστάσεις της Οδοντιατρικής από τα Μ.Μ.Ε.
  Γιαννούλη Ηλιάνα, *Δημοσιογράφος, Υποψ. Διδάκτωρ, Τμ. Επικοινωνίας και ΜΜΕ, ΕΚΠΑ*
  Πουλακιδάκος Σταμάτης, *Διδάκτωρ, μέλος ΕΔΙΠ, Τμ. Επικοινωνίας και ΜΜΕ, ΕΚΠΑ*
- Ψηφιακοί Νάρθηκες για Εμφυτεύματα
  Αγγελής Χρήστος, *Οδοντοτεχνίτης*

Δικαίωμα συμμετοχής

Με προεγγραφή (έως 19/6/2017)		Εγγραφή κατά τη διάρκεια του Συνεδρίου	
Οδοντίατροι	70 €	Οδοντίατροι	90 €
Φοιτητές-Μεταπτυχιακοί	40 €	Φοιτητές-Μεταπτυχιακοί	50 €

Το κόστος εγγραφής στο Συνέδριο περιλαμβάνει τη συμμετοχή στις εργασίες του κεντρικού προγράμματος, τα διαλείμματα καφέ και το γεύμα.

Οργάνωση:
Οδοντιατρικό Βήμα Μ.Ε.Π.Ε.

Για περισσότερες πληροφορίες και προεγγραφές επικοινωνήστε: **Τηλ. 210 3814 939, e-mail: odvima@otenet.gr**

15 ΜΟΡΙΑ
Το Συνέδριο είναι ενταγμένο στην διαδικασία μοριοδότησης της Ε.Ο.Ο.



ΔΙΟΡΓΑΝΩΤΗΣ:
ΟΔΟΝΤΙΑΤΡΙΚΟΣ ΣΥΛΛΟΓΟΣ ΑΡΚΑΔΙΑΣ

17ο ΠΑΜΠΕΛΟΠΟΝΝΗΣΙΑΚΟ ΟΔΟΝΤΙΑΤΡΙΚΟ ΣΥΝΕΔΡΙΟ

ΠΕΡΙΦΕΡΕΙΑΚΟ ΣΥΝΕΔΡΙΟ
ΠΕΛΟΠΟΝΝΗΣΟΥ ΚΑΙ ΔΥΤΙΚΗΣ ΕΛΛΑΔΟΣ

23-25 ΙΟΥΝΙΟΥ

ΤΡΙΠΟΛΗ
ΑΠΟΣΤΟΛΟΠΟΥΛΕΙΟ
ΠΝΕΥΜΑΤΙΚΟ
ΚΕΝΤΡΟ

«ΠΡΟΚΛΗΣΕΙΣ ΚΑΙ ΑΝΑΤΡΟΠΕΣ ΣΤΗΝ ΙΑΤΡΙΚΗ ΤΟΥ ΣΤΟΜΑΤΟΣ»

Οι εκδόσεις «ΟΔΟΝΤΙΑΤΡΙΚΟ ΒΗΜΑ», συνεχίζοντας την παράδοση ενός επιτυχημένου θεσμού, οργανώνουν το 17ο Παμπελοποννησιακό Οδοντιατρικό Συνέδριο, το οποίο θα πραγματοποιηθεί στην Τρίπολη στις 23, 24 και 25 Ιουνίου 2017. Διοργανωτής του 17ου Παμπελοποννησιακού Οδοντιατρικού Συνεδρίου είναι ο Οδοντιατρικός Σύλλογος Αρκαδίας με συνδιοργανωτές όλους τους Συλλόγους της Πελοποννήσου και Αιτωλοακαρνανίας.
Πέραν του κατευθυνόμενου προγράμματος θα περιλαμβάνει πρακτικά σεμινάρια σε θέματα αιχμής και ελεύθερες ανακοινώσεις.

- Ένα τριήμερο γνώσεων με καταξιωμένους ομιλητές και πλούσια θεματολογία.
- Ένα τριήμερο μύησης στο «Αρκαδικό Ιδεώδες».

ΠΡΟΕΔΡΟΣ ΟΡΓΑΝΩΤΙΚΗΣ ΕΠΙΤΡΟΠΗΣ
Γιαλαμάς Παναγώτης
Πρόεδρος Οδοντιατρικού Συλλόγου Αρκαδίας

ΠΡΟΕΔΡΟΣ ΕΠΙΣΤΗΜΟΝΙΚΗΣ ΕΠΙΤΡΟΠΗΣ
Μαρία Γεωργοπούλου
Αναπληρώτρια Καθηγήτρια ΕΚΠΑ

Οργάνωση Συνεδρίου
ΟΔΟΝΤΙΑΤΡΙΚΟ ΒΗΜΑ
Σκουφά 64 • 10680 Αθήνα • Τ. 210 3814939 • email: odvima@otenet.gr • www.odvima.gr

Νέο

Adhese® Universal

Ο συγκολλητικός παράγοντας για όλες τις χρήσεις

Όλα με ένα κλικ...
Μέχρι 190 φορές.

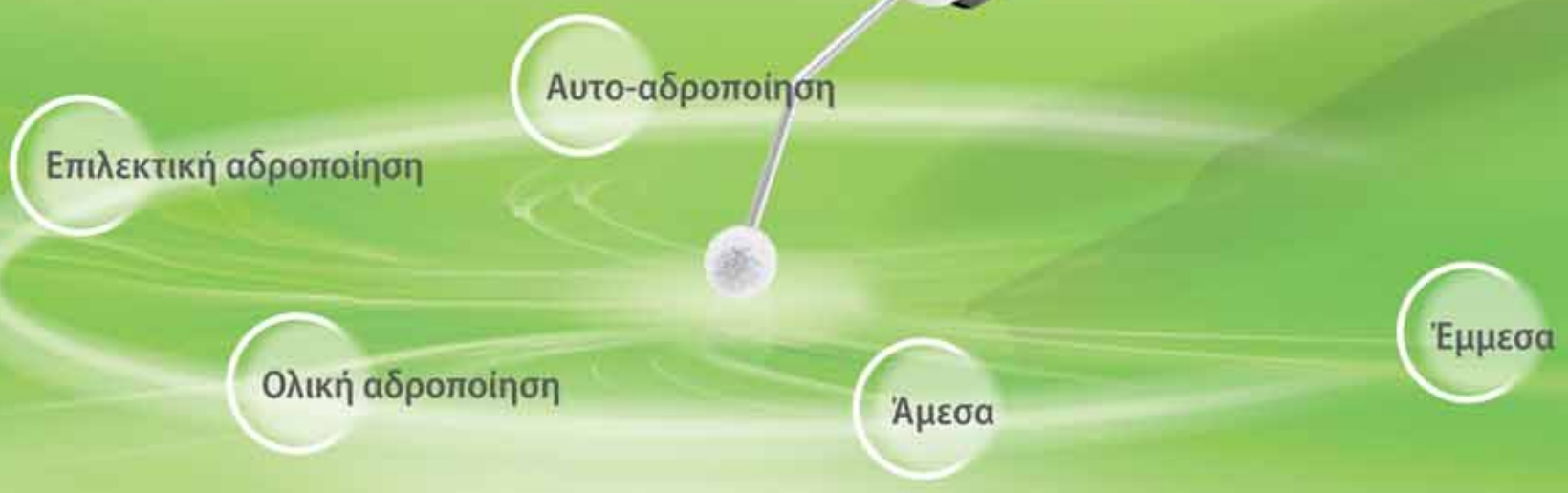

Καθολική συγκόλληση σε προχωρημένη συσκευασία

- **ΟΙΚΟΝΟΜΙΚΗ ΣΥΣΚΕΥΑΣΙΑ** – μέχρι 190 εφαρμογές σε μονήρη δόντια ανά VivaPen®*
- **ΚΑΘΟΛΙΚΗ ΧΡΗΣΗ** – για όλες τις τεχνικές συγκόλλησης και αδροποίησης
- **ΠΡΟΒΛΕΨΙΜΑ ΑΠΟΤΕΛΕΣΜΑΤΑ** – υψηλή αντοχή δεσμού σε οδοντίνη και αδαμαντίνη

* Διαθέσιμα στοιχεία κατόπιν αιτήσεως

www.ivoclarvivadent.gr

Επίσημοι διανομείς:
Ελλάδας:

Dental Vision ΕΠΕ
- Μιχαλακοπούλου 125 / 115 27 Αθήνα / τηλ: 210 77 55 900 /
- Τσιμισκή 34 / 546 23 Θεσσαλονίκη / τηλ: 2310 253 800 / www.dentalvision.gr

metroDENT Χ. Πάντος - Ι. Σιακαβάρας Ο.Ε.
- Πατησίων 21 / 104 32 Αθήνα / τηλ: 210 52 35 981

SADENT ΑΕΒΕ
- 1 χλμ Λεωφ. Μαρκοπούλου / 190 02 Παιανία / τηλ: 211 10 22 900 /
- Τετραπόλεως 4 / 115 27 Γουδή / τηλ: 210 77 77 608 /
- Ν. Τέλογλου 7 / 546 36 Θεσσαλονίκη / τηλ: 2310 968 799 / www.sadent.com

ivoclar vivadent®
passion vision innovation